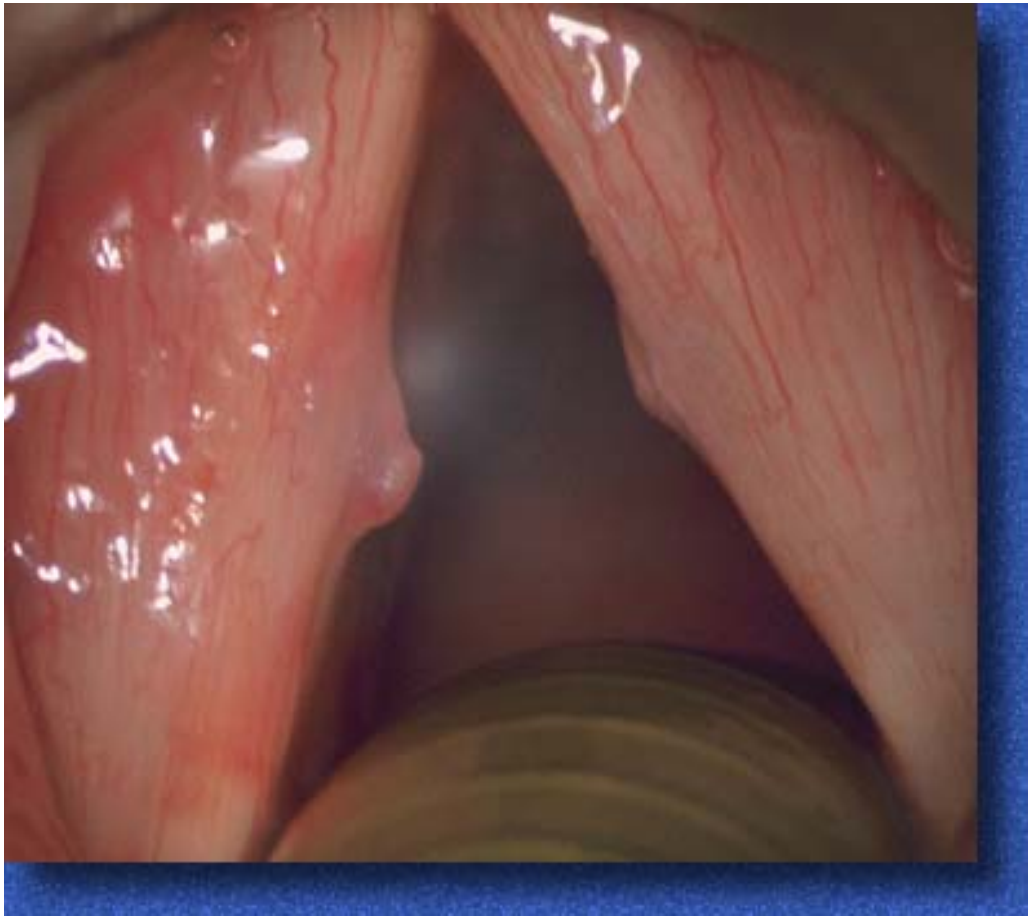

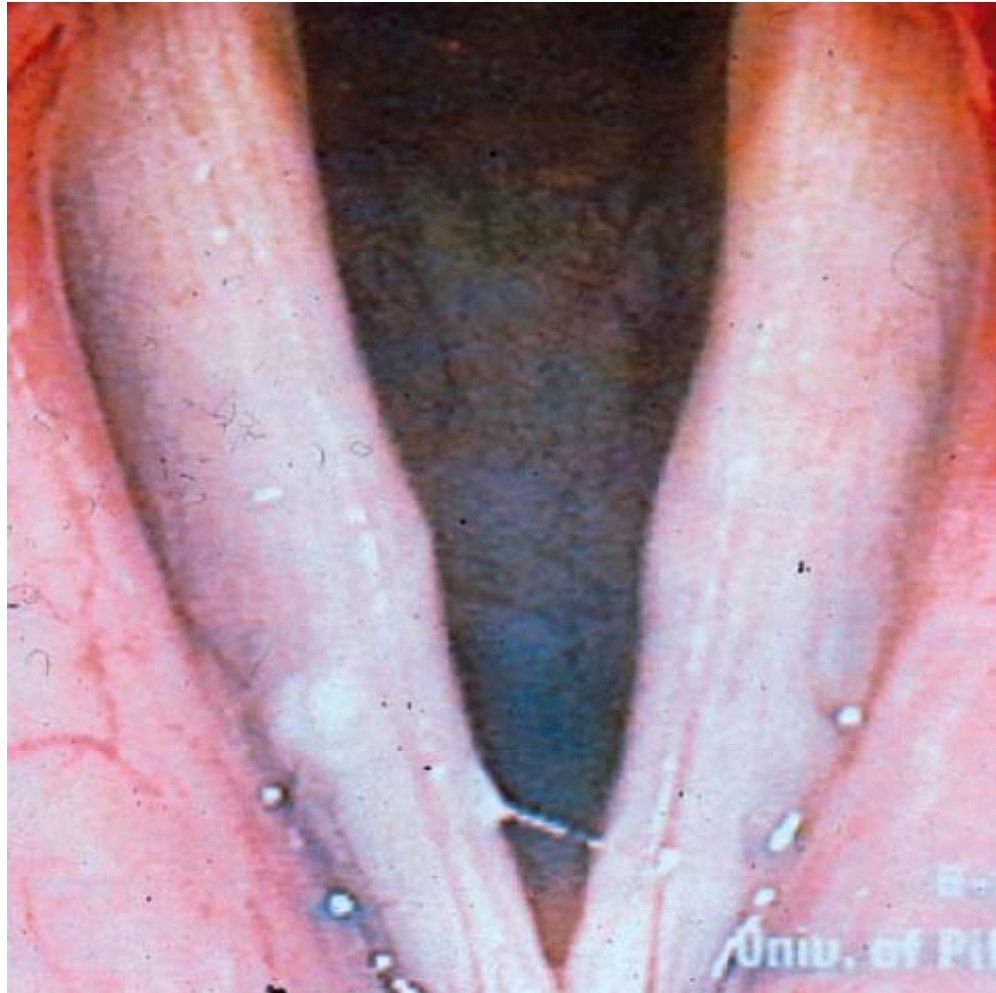
Nódulos vocales

- Los kissing-nodules son pequeñas tumefacciones situadas en el medio de la cuerda vocal ligamentaria, una frente a otra, ligeramente por debajo del borde libre.
- Su aspecto es variable:
 - Pueden ser de tamaño pequeño, espiculados o bastante redondeados, sobre todo en el niño.
 - Son blancos o de color rosado, coloreados por una fina red vascular.
- Es característico el aspecto de la glotis en reloj de arena durante la fonación.



Nódulos: disfonía resultante

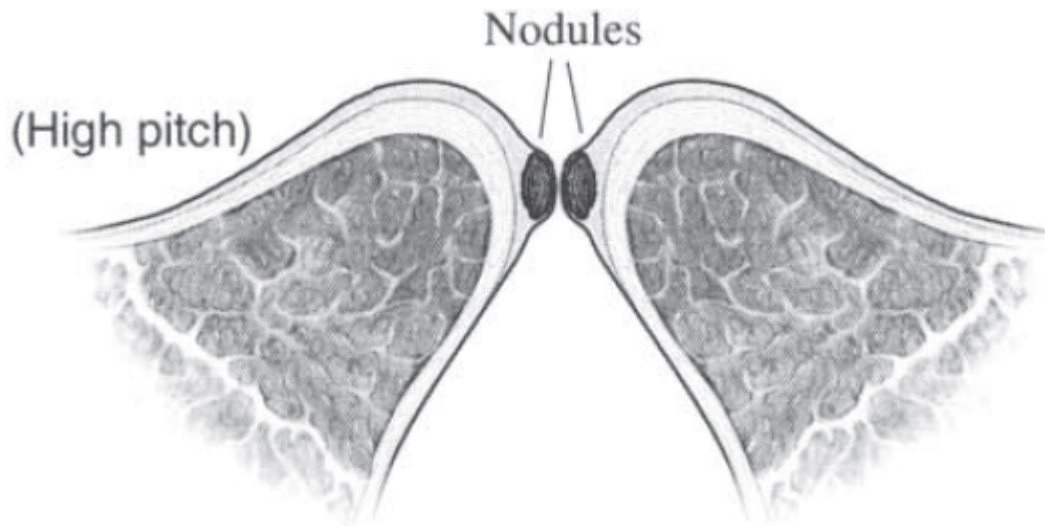
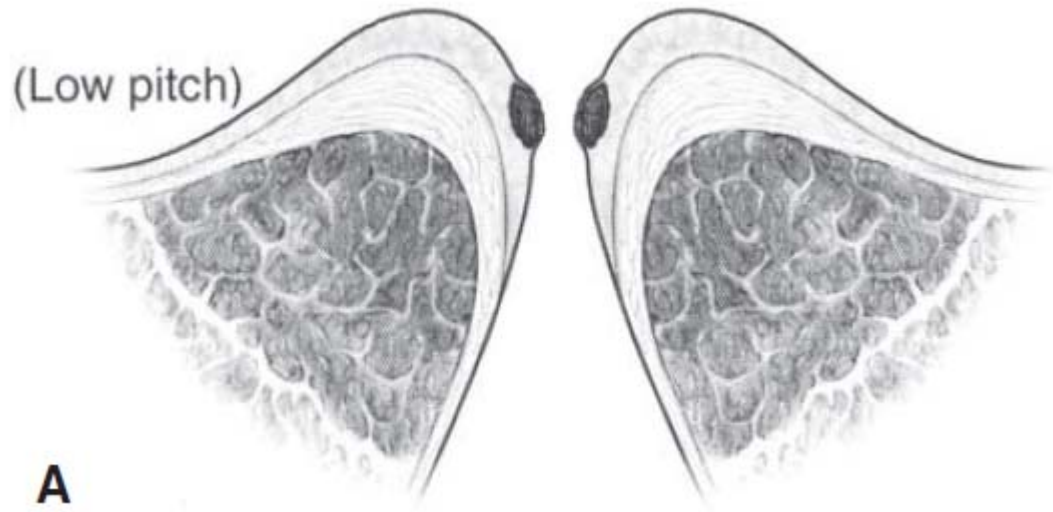
- Del desequilibrio muscular que han originado los nódulos, estado “prenodular”:
 - El paciente presenta una disfonía con hipertonía vestibular, una fuga glótica posterior y una acumulación de secreciones mucosas en el medio de la cuerda vocal ligamentaria sin nódulo constituido.



Estado prenodular

Nódulos: disfonía resultante

- La fuga glótica en fonación, da al timbre su carácter aéreo según la importancia de la pérdida de aire fonatorio.
- La emisión de sonidos de baja intensidad resulta difícil, sobre todo en las frecuencias graves.



Oscilación ineficiente y desordenada en frecuencias altas, por la mayor masa en la capa superficial de la lámina propia

Nódulos: disfonía resultante

- De la heterogeneidad de la estructura de la cuerda vocal:
 - los nódulos fibrosos o hiperplásicos conducen a una irregularidad de la frecuencia vibratoria y por tanto a un timbre más bien ronco.

Nódulos: disfonía resultante

- De los mecanismos compensatorios de la disfonía:
 - el ajuste laríngeo supraglótico, la hipertonía de los suprahioides disminuyen la extensión vocal en los agudos.

Nódulos vocales

- Desde el punto de vista epidemiológico, los nódulos corresponden a:
 - una patología de la mujer adulta, entre 20 y 40 años
 - y del niño, con una predominancia más bien masculina.

Nódulos vocales

- Entre las causas se ha observado a menudo el mal uso o el abuso vocal, y con menor frecuencia otros factores irritantes de la laringe (tabaco, inflamaciones rinofaríngeas).
- Se puede decir que los nódulos bilaterales son la expresión orgánica más pura del traumatismo vocal crónico.

Nódulos vocales

- No obstante, Bouchayer y Cornut han encontrado una micromembrana anterior en 20 % de los pacientes operados de nódulos.
- Una anomalía congénita menor pudiera acarrear ciertas perturbaciones vibratorias y propiciar la aparición de nódulos.

Histopatología

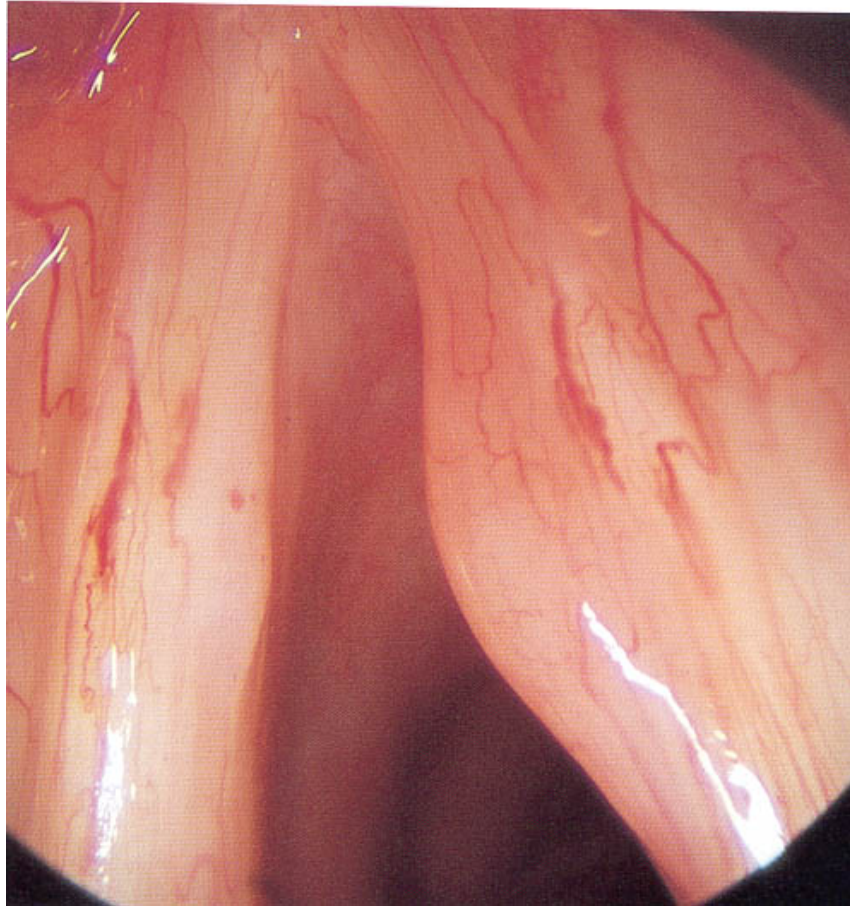
- Desde el punto de vista histológico, los efectos del traumatismo vocal crónico se manifiestan en tres regiones de la mucosa cordal:
 - el epitelio,
 - la membrana basal
 - y el corion.

Histopatología

- Existe un edema del espacio de Reinke: los nódulos, así como los pólipos y los edemas de Reinke, forman parte de las “*lesiones exudativas del espacio de Reinke*” o “*laringopatías exudativas*”.
- La fibrosis aparecería posteriormente, con la evolución de las lesiones.

Formaciones paranodulares

- La observación de las lesiones con el laringoscopio rígido ha permitido aislar lesiones ligeramente diferentes de los *Kissing-nodules*.
- Que también son complicaciones laríngeas de la disfunción vocal:
 - Edemas fusiformes
 - Pseudoquistes serosos



Pseudoquiste seroso