TRATADO DE OTORRINOLARINGOLOGÍA PEDIÁTRICA

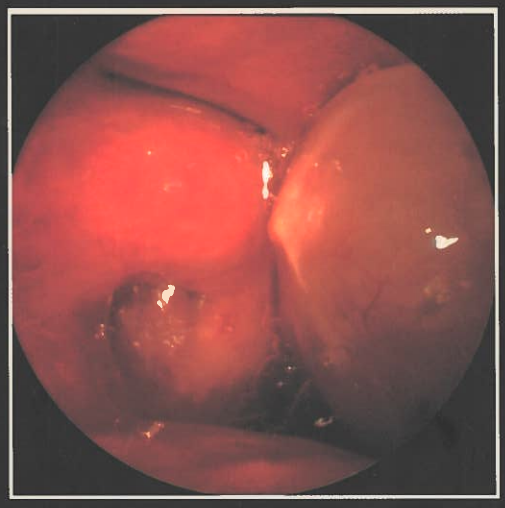

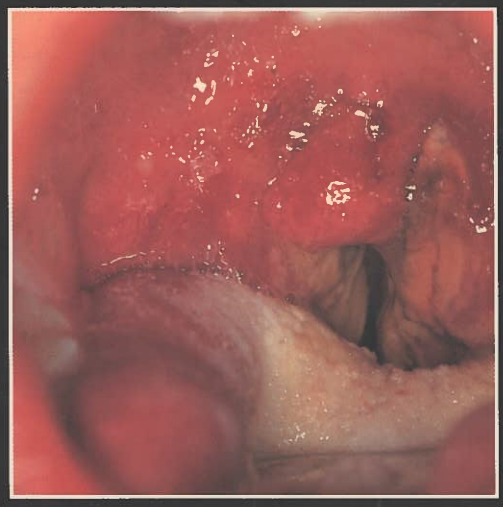

MANUEL TOMÀS BARBERAN
MANUEL BERNAL SPREKELSEN

Ponencia oficial de la SEORL 2000

Reg MZ

TRATADO DE OTORRINOLARINGOLOGÍA PEDIÁTRICA

Ponencia oficial de la SEORL 2000

Patrocinado por

Almirall Prodesfarma

TRATADO DE OTORRINOLARINGOLOGÍA PEDIÁTRICA

Ponencia oficial de la SEORL 2000

Manuel Tomás Barberan
Manuel Bernal Sprekelsen

ADVERTENCIA

Los autores no se hacen responsables de la utilización inadecuada de las indicaciones expresadas en la obra o de la realización de las técnicas propuestas, sin el debido entrenamiento y conocimiento de la anatomía. Asimismo, recomiendan que, en caso de utilizar los tratamientos médicos sugeridos, se comprueben antes las indicaciones, contraindicaciones, efectos secundarios y las características particulares de cada patología y de cada paciente.

©M. Tomás Barberán, M. Bernal Sprekelsen
Primera Edición: Noviembre de 2000
Prohibida la reproducción total o parcial sin el permiso de los autores.

EDICIÓN E IMPRESSIÓN: Gràfiques Alzamora, S.A., Girona (Ctra. Santa Coloma, s/n)

MAQUETACIÓN: Fotocomposició ROGER, S.L., Figueres

ISBN: 84-8067-088-6

DIPÓSITO LEGAL: GI-938-2000

ÍNDICE

Índice de autores 7
Agradecimientos 14
Prólogo, *Prof. M. Ciges* 15
Introducción, *Dr. M. Tomás, M. Bernal* 19

Parte I
CONSIDERACIONES GENERALES
1. Exploración ORL en el niño, *M. Tomás* 23
2. Anestesia en la cirugía otorrinolaringológica en el niño, *P. Charco, R. Rotllán, P. Garrido* 29
3. El consentimiento informado en el menor, *E. Soler* 37

Parte II
OÍDO Y PABELLÓN
4. Examen clínico, *P. Martínez, J.J. Sanz, M. Bernal* 47
5. Audiología infantil, *A. Huarte, M. Manrique* 49
6. Diagnóstico por imagen de la patología del oído en el niño, *A. Más, S. Miralbés, J. Pueyo* 59
7. Audioprótesis e intervención logopédica en el niño hipoacúsico, *R. Urquiza, S. Torres, A. Villanueva* 71
8.1. Screening auditivo neonatal, *C. Morera, R. Ramírez* 89
8.2. Protocolos de screening auditivo neonatal, *C. Morera, V. Saiz* 97
9. Tubos de ventilación / drenajes transtimpánicos, *J.M. Juan, J.L. Corral* 103
10. Otitis serosa, *R. Gómez-Ullate, J. Horna, J. Gómez-Ullate* 109
11. Otitis media aguda y recidivante, *J. Basterra, M. Armengot, A. Campos* 121
12. Otorrea, *J. Cabra, A. Moñux* 129
13. Timpanoplastias en niños, *A. Ramos, M. Bernal, M. Manrique* 135
14. Estado actual del diagnóstico y tratamiento de la mastoiditis en la infancia, *M. Arístegui, A. Denia* 141
15. Orejas en asa, *M. Tomás, G. Til* 151
16. La corrección precoz y conservadora de displasias tipo I del pabellón auricular, *M. Bernal, H. Sudhoff, G. Borkowski* 157
17. Malformaciones mayores del pabellón auricular y su reconstrucción, *R. Siegert, H. Weerda* 167
18.1. Manejo clínico de las malformaciones menores y mayores del oído medio, *M. Bernal, H. Hildmann, M. Caballero* . 173
18.2. Atresia del conducto auditivo externo, *H. Hildmann, M. Bernal* 177
19. Patología neurootológica pediátrica, *A. Riera, M.A. Arriaga* 181
20. Parálisis facial infantil, *H. Galera, M. Bernal, A. Moñux* 205
21. Implantes cocleares en los niños, *M. Manrique, A. Huarte* 217
22. Genética y genómica de la sordera no sindrómica, *N. López, N. Govea, R. Rabionet, Mª.L. Arbonés, X. Estivill* . . . 227
23. Hipoacusias congénitas, *G. Til, J. Rosell* 237

Parte III
NARIZ Y SENOS PARANASALES
24. Exploración clínica, *J.M. Ademà, E. Matiñó, M. Bernal* 247
25. Diagnóstico por imagen de la patología nasal y sinusal en el niño, *A. Más, S. Miralbés, M. Herrera* 253
26. Obstrucción nasal, *J. García-Polo* 263
27. Rinosinusitis pediátrica, *H. Massegur, M. Bernal, J.R. Montserrat* 271
28. Septoplastia y septorrinoplastia, *J.A. Jiménez-Cervantes, J.M. Iniesta, A. Marco* 285
29. Hendiduras faciales. Labio leporino. La nariz del labio leporino, *J.R. Montserrat, J.M. Fabra, M.P. Venegas* . . . 293
30. Cirugía endoscópica en niños, *M. Bernal, H. Massegur* 303
31. Tumores malignos rinosinusales en la edad infantil, *J. Traserra Parareda, J. Traserra Coderch* 309
32. Malformaciones congénitas de la nariz, *J.M. Fabra, J.R. Montserrat, M. Gurri* 315
33. Rinitis alérgica pediátrica, *R. Soler, S. Más, P. Sarría* 319
34. La vía lacrimal en el niño, *M. Tomás, S. Tomás* 333
35. Imperforación de coanas, *C. Cenjor, J.R. Montserrat, J. Cervera, T. Figueroa* 339

Parte IV
LARINGE Y TRAQUEA

36. Exploración de la vía aérea pediátrica, *J. Figuerola, M. Tomás, G. Jaume* . . . 349
37. Disfonía infantil, *I. Cobeta, R. Echarri, R. González* . . . 355
38. Disnea y estridor en el niño. Manejo de la obstrucción aguda de la vía aérea, *J.L. Llorente, F. Núñez, C. Suárez* . 367
39. Parálisis recurrenciales, *F. Lorenzo, P. Sarría* . . . 375
40. Malformaciones laringotraqueales, *J. Bartual Pastor, J. Bartual Magro, G. Sierra* . . . 379
41. Traqueotomía en niños, *M.A. Villafruela, J.A. Pacheco, C. Bolaños* . . . 387
42. Laringomalacia y traqueomalacia, *J.L. Antón-Pacheco, M.A. Villafruela, J. Cuadros* . . . 397
43. Estenosis laringotraqueales en niños, *P. Ortega, J. Cervera, J. Alacio, M. Bartolomé* . . . 403
44. Infecciones e inflamaciones de laringe y tráquea, *L. Jiménez, G. Álvarez* . . . 421
45. Cuerpos extraños laringotraqueobronquiales en la infancia, *J. Martínez, J. Figuerola, M. Tomás* . . . 433
46. Papilomatosis laríngea infantil, *I. Vilaseca, J.J. Sanz, L. Alós* . . . 437

Parte V
FARINGE Y CAVIDAD ORAL

47. Exploración y examen clínico, *M. Caballero, L. Riera, M. Bernal* . . . 445
48. Faringoamigdalitis . Absceso periamigdalino, *T. Pérez* . . . 449
49. Indicaciones y técnica de la amigdalectomía, *J. Montojo, L. Rubio, F. Lorenzo* . . . 457
50. Protocolo de adenoidectomía en la edad pediátrica, *J. Cervera, J.M. Cuyás, J.L. Miró, R. Pérez, J.A. Pérez, J.L. Corral, M.A. Villafruela* . . . 465
51. Síndrome de apnea del sueño, *J. Romera, R. Prieto* . . . 471
52. Insuficiencia velofaríngea, *A. Arbona, M.J. Bueno, G. Jaume* . . . 481

Parte VI
CUELLO

53. Diagnóstico por la imagen de la patología cervical en pediatría, *A. Más, M. Herrera, V. Henales* . . . 489
54. Infecciones cervicales profundas, *M. Tomás, C. Magri* . . . 499
55. Malformaciones congénitas del cuello, *G. Til, C. Sprekelsen, M. Tomás* . . . 505
56. Lesiones inflamatorias cervicales, *G. Til, M. Tomás, F. Roca* . . . 515
57. Patología salivar en la infancia, *M. Esparcia, L. Blay, J. Marco* . . . 525

Parte VII
OTROS

58. Manifestaciones en otorrinolaringología pediátrica del reflujo gastroesofágico, *J.Mª. Cuyás, A. Ramos, J. Benítez* . . . 535
59. Patología infecciosa en el niño. Microbiología de las infecciones respiratorias. Selección y utilización de antibióticos, *T. Hernández-Sampelayo, M.L. Navarro* . . . 545
60. Tumores pediátricos, *C. Suárez, J.P. Rodrigo, C. Álvarez, J.L. Llorente* . . . 553
61. Tos crónica en el niño. Orientación ORL, *P.L. Sarría, F. Lorenzo* . . . 569
62. Malformaciones de la base de cráneo, *B. Schick* . . . 575
63. Desarrollo y trastornos del lenguaje y habla en el niño, *Mª.J. Bueno, Mª.C. Castro, Mª.M. Riera* . . . 603
64. Manifestaciones otorrinolaringológicas en el síndrome de Down, *J. Carbonell, D.L. Cánovas* . . . 611

Parte VIII
URGENCIAS ORL EN PEDIATRIA

65. Traumatismos del cuello, *J. Alcalde* . . . 615
66. Patología traumática del pabellón auricular y del oído, *J.L. Gómez, S. Santa Cruz* . . . 621
67. Otalgia, A.I. Lorenzo, *E. Pardo, C. Santidrián* . . . 631
68. Otorrea en el niño, *L. Riera, M. Bernal, C. Calvo* . . . 637
69. Cuerpo extraño ótico, *A. Sandiumenge, M. Caballero, L. Riera* . . . 641
70. Cuerpos extraños nasales, *C. Calvo, L. Riera, I. Alobid* . . . 643
71. Cuerpos extraños faríngeos y laringotraqueales, *L.M. Menéndez, I. Alobid, M. Bernal* . . . 645
72. Epistaxis en la infancia, *E. Raboso* . . . 649
73. Complicaciones de las otitis media, *J.L. Quesada, F. Pumarola, D. López, P. Quesada* . . . 653
74. Complicaciones de las rinosinusitis en niños, *H. Galera, M. Bernal* . . . 665

Índice Onomástico . . . 671

ÍNDICE DE AUTORES

Ademà Alcover, Juan Manuel
Jefe de Servicio ORL
Hospital General de Catalunya
St. Cugat, Barcelona

Alacio Casero, Joaquín
Médico Residente
Hospital de Móstoles, Madrid

Alcalde Navarrete, Juan Manuel
Médico Adjunto ORL
Clínica Universitaria de Navarra

Alobid, Isam
Médico Residente de ORL
Hospital Clínic de Barcelona

Alós Hernández, Llucià
Especialista Sénior de Anatomía Patológica
Hospital Clínic, Barcelona

Antón-Pacheco Sánchez, Juan Luis
Médico Adjunto Cirugía Pediátrica
Hospital 12 de Octubre, Madrid

Álvarez Calatayud, Guillermo
Médico Adjunto Servicio Pediatría
Hospital San Rafael, Madrid

Álvarez Marcos, César
Médico Adjunto de ORL
Hospital Valle del Nalón, Langreo
Profesor Asociado de ORL
Universidad de Oviedo

Arbona Amer, Antonio
Médico Adjunto ORL
Palma de Mallorca

Arbonés de Rafael, María Luisa
Investigadora
Grupo de Investigación sobre la sordera
Centro de Genética Médica y Molecular-IRO
Hospital Duran i Reynals
l'Hospitalet de Llobregat, Barcelona

Arístegui Ruiz, Miguel
Médico Adjunto de ORL
Hospital Central Cruz Roja, Madrid

Armengot Carceller, Miguel
Jefe de Sección de ORL
Servicio de Otorrinolaringología
Hospital General Universitario de Valencia
Profesor Asociado
Facultad de Medicina de Valencia

Arriaga, Moisés A.
Director del Centro de Equilibrio y Audición
Hospital Allegheny General y Pittsburgh
Ear Associates. Catedrático Auxiliar Clínico
de Otorrinolaringología-Cirugía de Cabeza y Cuello
Universidad de Pittsburgh, EE.UU.

Bartolomé Benito, Margarita
Especialista ORL
Hospital del Niño Jesús, Madrid

Bartual Magro, Juan
Médico Residente ORL
Hospital Provincial, Murcia

Bartual Pastor, Juan
Catedrático y Jefe de Servicio de ORL
Hospital Universitario de Puerto Real, Cádiz

Basterra Alegría, Jorge
Catedrático de ORL
Facultad de Medicina de Valencia
Jefe del Servicio de ORL
Hospital General Universitario, Valencia

Benítez del Rosario, Jesús
Profesor Asociado ORL
Jefe de Sección ORL
Hospital Materno-Infantil, Las Palmas

Bernal Sprekelsen, Manuel
Jefe de Servicio de ORL
Hospital Clínic, Barcelona
Privat-Dozent de ORL por la Universidad del Ruhr
Bochum, Alemania

Blay Galaud, Luis
Especialista ORL
Hospital Clínico de Valencia

Bolaños Rodríguez, Caridad
Médico Adjunto ORL
Hospital 12 de Octubre, Madrid

Borkowski, Gerd
Jefe de Sección de ORL
Hospital Universitario St. Elisabeth
Bochum, Alemania

Bueno Pastor, Mª José
Foniatra, Servicio ORL
Hospital Son Dureta, Palma de Mallorca

Caballero Borrego, Miguel
Médico Residente de ORL
Hospital Clínic de Barcelona

Cabra Dueñas, Jesús
Médico Adjunto ORL
Hospital La Mancha Centro, Alcázar de San Juan

Calvo Navarro, Carlos
Médico Residente de ORL
Hospital Clínic de Barcelona

Cánovas Llorens, D.L.
Servicio de ORL
Hospital Son Dureta, Palma de Mallorca

Campos Catalá, Agustín
Médico Adjunto de ORL
Hospital General Universitario de Valencia

Carbonell Casasús, J.
Especialista ORL
Hospital Son Dureta, Palma de Mallorca

Castro Iglesias, Mª Carmen
Psicóloga Logopeda, Servicio ORL
Hospital Son Dureta, Palma de Mallorca

Cenjor Español, Carlos
Jefe de Servicio de ORL
Fundación Jiménez Díaz, Madrid

Cervera Escario, Javier
Médico Adjunto de ORL
Hospital del Niño Jesús, Madrid

Cobeta Marco, Ignacio
Profesor Titular de ORL y
Jefe de Servicio de ORL
Hospital Príncipe de Asturias
Alcalá de Henares

Corral Juan, José Luis
Médico Adjunto ORL
Hospital Son Dureta, Palma de Mallorca

Cuadros García, Jesús
Jefe de Sección Cirugía Pediátrica
Hospital 12 de Octubre, Madrid

Cuyás de Torres, José María
Profesor Asociado de ORL. Jefe de Servicio ORL
Hospital Materno Infantil de Las Palmas

Charco Mora, Pedro
Médico Adjunto de Anestesia
Hospital Son Dureta, Palma de Mallorca

Denia Lafuente, Antonio
Médico Adjunto de ORL
Hospital Ramón y Cajal, Madrid

Echarri San Martín, Rosa
Médico Residente
Hospital Universitario Príncipe de Asturias,
Alcalá de Henares

Escobar Sánchez, Carlos
Médico Adjunto ORL
Hospital Morales Meseguer, Murcia

Esparcia Navarro, Miguel
Médico Residente ORL
Hospital Clínico de Valencia

Estivill Palleja, X.
Jefe del Centro de Genética Médica y Molecular-IRO
Hospital Duran i Reynals
l'Hospitalet de Llobregat, Barcelona

Fabra Llopis, José María
Jefe de Sección de ORL
Hospital Sant Pau, Barcelona

Figueroa García, Teresa
Médico Residente de ORL
Hospital Nª Sra. de la Concepción
Fundación Jiménez Díaz, Madrid

Figuerola Mulet, Juan
Médico Adjunto Pediatría
Hospital Son Dureta, Palma de Mallorca

Galera Ruiz, Hugo
Médico Residente de ORL
Hospital Universitario Virgen de la Macarena, Sevilla

García-Polo Alguacil, Julio
Médico Adjunto ORL. Hospital La Paz
Profesor Asociado de ORL de la Universidad Autónoma
Madrid

Garrido Pastor, Pablo
Jefe de Servicio de Anestesia
Hospital Son Dureta, Palma de Mallorca

Gómez González, José Luis
Profesor Titular de ORL
Hospital Clínico de Salamanca

Gómez-Ullate Alvear, Juan
Médico Adjunto de ORL
Hospital de Móstoles, Madrid

Gómez-Ullate Alvear, Rafael
Jefe de Sección de ORL
Pabellón 8 Ciudad Universitaria, Madrid

González Herranz, Ramón
Médico Residente
Hospital Universitario Príncipe de Asturias. Alcalá de Henares

Govea, Nancy
Unidad de Genética
Hospital Son Dureta, Palma de Mallorca

Gurri Freixa, María Mercedes
Especialista ORL
Hospital Sant Pau, Barcelona

Henales Villate, Valeriano
Médico Adjunto Radiología
Hospital Son Dureta, Palma de Mallorca

Hernández-Sampelayo Matos, Teresa
Especialista Enfermedades Infecciosas
Servicio de Pediatría. Hospital Gregorio Marañón, Madrid

Herrera Savall, Manuel
Jefe de Sección de Radiología
Hospital Son Dureta, Palma de Mallorca

Hildmann, Henning
Catedrático y Jefe de Servicio de ORL
Hospital Universitario St. Elizabeth, Bochum, Alemania

Horna Rodríguez, Joaquín
Médico Adjunto de ORL
Pabellón 8 Ciudad Universitaria, Madrid

Huarte Irujo, Alicia
Fonoaudióloga
Clínica Universitaria de Navarra, Pamplona

Iniesta Turpín, Juan Manuel
Médico Adjunto de ORL
Hospital Virgen de la Arrixaca, Murcia

Jaume Bauzá, Gabriel
Médico Residente de ORL
Hospital Son Dureta, Palma de Mallorca

Jiménez-Cervantes Nicolás, Juan A.
Jefe de Servicio ORL
Hospital Virgen de la Arrixaca, Murcia

Jiménez Ferreres, Luis
Médico Adjunto ORL
Hospital San Rafael, Madrid

Juan Fernández, Juan Miguel
Médico Adjunto ORL
Hospital Son Dureta, Palma de Mallorca

López Bigas, N.
Becaria
Grupo de Investigación sobre la sordera,
centro de Genética Médica y Molecular-IRO
Hospital Duran i Reynals
l'Hospitalet de Llobregat, Barcelona

López Campos, Daniel
Médico Residente de ORL
Hospital General Universitario Valle de Hebrón,
Barcelona

Lorenzo Lorenzo, Ana Isabel
Médico Adjunto Servicio ORL
Hospital do Meixoeiro, Vigo

Lorenzo Molina, Francisco
Médico Adjunto ORL
Hospital Son Dureta, Palma de Mallorca

Llorente Pendás, José Luis
Médico Adjunto de ORL
Hospital Central de Asturias
Profesor Titular de ORL. Universidad de Oviedo

Magri Ruiz, Carlos
Médico Residente de ORL
Hospital Son Dureta, Palma de Mallorca

Manrique Rodríguez, Manuel
Prof. Asoc. Universidad de Navarra
Servicio de ORL
Clínica Universitaria de Navarra, Pamplona

Marco Algarra, Jaime
Catedrático y Jefe de Servicio de ORL
Hospital Clínico de Valencia

Marco Garrido, Alfonso
Médico Adjunto de ORL
Hospital Virgen de la Arrixaca, Murcia

Martínez Nadal, Jacinto
Médico Adjunto ORL
Hospital Son Dureta, Palma de Mallorca

Martínez Sausor, Pedro
Residente de ORL
Hospital Clínic, Barcelona

Más Bonet, Antonio
Médico Adjunto Radiología,
especialista ORL
Hospital Son Dureta, Palma de Mallorca

Más Mercant, Sebastián
Médico Adjunto ORL
Hospital Son Dureta, Palma de Mallorca

Massegur Solench, Humberto
Jefe de Servicio de ORL
Hospital Santa Caterina, Girona

Matiñó Soler, Eusebio
Médico Adjunto ORL
Hospital General de Catalunya, St. Cugat, Barcelona

Menéndez Colino, Luis Miguel
Médico Residente de ORL
Hospital Clínic, Barcelona

Miralbés Celma, Salvador
Médico Adjunto Radiología
Hospital Son Dureta, Palma de Mallorca

Miró Viar, Juan Luis
Especialista ORL
Hospital de Cruces, Baracaldo

Montojo Woodeson, José
Especialista ORL
Hospital Ruber Internacional, Madrid

Montserrat Gili, Joan Ramon
Médico Adjunto ORL
Hospital Sant Pau, Barcelona

Moñux Martínez, Alfonso
Jefe de Servicio ORL
Hospital La Mancha Centro, Alcázar de San Juan

Morera Pérez, Constantino
Profesor Titular de ORL y Jefe del Servicio de ORL
Hospital Universitario La Fe, Valencia

Navarro Gómez, Mª Luisa
Especialista Enfermedades Infecciosas
Servicio de Pediatría. Hospital Gregorio Marañón, Madrid

Núñez Batalla, Faustino J.
Médico Adjunto ORL
Hospital General de Oviedo

Ortega del Álamo, Primitivo
Jefe de Servicio de ORL
Hospital de Móstoles, Madrid

Pacheco Sánchez, J.A.
Servicio de cirugía pediárica
Hospital Universitario 12 de Octubre, Madrid.

Pardo Salgado, Elisa
Médico Adjunto Servicio ORL
Hospital do Meixoeiro, Vigo

Pérez Aguilera, Rafel
Especialista ORL
Hospital Virgen de la Arrixaca, Murcia

Pérez Garrigues, Tomás
Jefe de Sección de ORL
Hospital Lluís Alcanyís, Xàtiva, Valencia

Pérez Moreno, José Antonio
Anestesista
Hospital Morales Meseguer, Murcia

Prieto, Ramón F.
Jefe de Servicio de Pediatría
Hospital A. Marcide, Ferrol

Pueyo Mur, Javier
Jefe de Servicio de Radiología
Hospital Son Dureta, Palma de Mallorca

Pumarola, Félix
Médico Adjunto ORL
Hospital Infantil Valle de Hebrón, Barcelona

Quesada Marín, Pedro
Jefe de Servicio ORL
Hospital General Universitario Valle de Hebrón y
Catedrático de ORL, UAB, Barcelona

Quesada Martínez, Juan Luis
Adjunto ORL
Hospital General Universitario Valle de Hebrón y
Prof. Titular de la UAB, Barcelona

Rabionet Janssen, R.
Becaria
Grupo de Investigación sobre la sordera, centro de
Genética Médica y Molecular-IRO
Hospital Duran i Reynals
l'Hospitalet de Llobregat, Barcelona

Raboso García-Baquero, Eduardo
Médico Adjunto de ORL
Hospital Ramón y Cajal, Madrid

Ramírez Lloréns, Rafael
Médico Adjunto de ORL
Hospital Universitario La Fe, Valencia

Ramos Macías, Ángel
Médico Adjunto ORL
Hospital Universitario Insular de GC
Profesor Asociado de ORL
Universidad de Las Palmas de Gran Canaria

Riera Alabern, Mª Magdalena
Pedagogo Logopeda, Servicio ORL
Hospital Son Dureta, Palma de Mallorca

Riera March, Antonio
Catedrático Auxiliar de ORL
Universidad de San Juan de Puerto Rico
San Juan de Puerto Rico, EE.UU.

Riera Guasch, Lidia
Médico Residente de ORL. Hospital Clínic de Barcelona

Roca-Ribas Serdá, Francisco
Médico Adjunto de ORL
Hospital Germans Trias y Pujol, Badalona

Rodrigo Tapia, Juan Pablo
Médico Adjunto ORL
Hospital General de Oviedo

Romera Aibar, Julio
Médico Adjunto ORL
Hospital A. Marcide, Ferrol

Rosell Andreu, J.
Coordinador Unidad de Genética
Hospital Son Dureta, Palma de Mallorca

Rotllán Cabañó, Rosa
Médico Adjunto de Anestesia
Hospital Son Dureta, Palma de Mallorca

Rubio Morales, Lorenzo
Jefe de Servicio de ORL
Hospital Ruber Internacional, Madrid

Saiz Monfort, Vicente
Médico Residente de ORL
Hospital Universitario La Fe, Valencia

Sandiumenge Cañas, Angélica
Médico Residente de ORL
Hospital Clínic de Barcelona

Santacruz Ruiz, Santiago
Médico Adjunto ORL. Profesor Asociado ORL
Hospital Universitario de Salamanca

Santidrián Hidalgo, Carmelo
Jefe de Servicio de ORL
Hospital do Meixoeiro, Vigo

Sanz Gonzalo, Juan José
Médico Residente de ORL
Hospital Clínic, Barcelona

Sarría Echegaray, Pedro
Médico Adjunto ORL
Hospital Son Dureta, Palma de Mallorca

Schick, Bernhard
Médico Adjunto de ORL
Klinikum Fulda, Alemania

Siegert, Ralph
Profesor de ORL de la Universidad de Lübeck
Jefe de Servicio de ORL
Prosper-Hospital, Recklinghausen, Alemania

Sierra Galera, Guillermo
Médico Adjunto ORL
Hospital Universitario de Puerto Real, Cádiz

Soler Lluch, Ernesto
Médico Adjunto ORL. Ciudad Real

Soler Vilarrasa, Ramona
Médico Adjunto ORL
Hospital Son Dureta, Palma de Mallorca

Sprekelsen Gassó, Carlos
Catedrático y Jefe de Servicio de ORL
Hospital General de Murcia

Suárez Nieto, Carlos
Catedrático y Jefe de Servicio de ORL
Hospital General de Oviedo

Sudhoff, Holger
Médico Adjunto de ORL
Hospital Universitario St. Elisabeth, Bochum, Alemania

Til Pérez, Guillermo
Médico Residente ORL
Hospital Son Dureta, Palma de Mallorca

Tomás Barberán, Manuel
Jefe de Servicio de ORL
Hospital Son Dureta, Palma de Mallorca

Tomás Barberán, Santiago
Médico Adjunto de Oftalmología
Hospital Son Dureta, Palma de Mallorca

Torres Monreal, Santiago
Logopeda, Facultad de Psicología y Logopedia
Universidad de Málaga

Traserra Parareda, José
Catedrático de Otorrinolaringología
Universidad de Barcelona

Traserra Coderch, José
Médico Residente de ORL
Hospital Arnau de Vilanova, Lleida

Urquiza de la Rosa, Rafael
Profesor Titular y Jefe de Servicio de ORL
Hospital Clínico Virgen de la Victoria, Málaga

Venegas Pizarro, María Pilar
Médico adjunto de ORL
Hospital Sant Pau, Barcelona

Vilaseca González, Isabel
Médico Adjunto ORL
Hospital Clínic, Barcelona

Villanueva García, Antonio
Servicio de ORL
Hospital Clínico Universitario de Málaga

Villafruela Sanz, Miguel Ángel
Médico Adjunto de ORL
Hospital 12 de Octubre, Madrid

Weerda, Hilko
Catedrático y Jefe de Servicio de ORL
Hospital Universitario de Lübeck, Alemania

A nuestras familias.

Debemos agradecer en, primer lugar, al conjunto de la SEORL
el habernos confiado el desarrollo de esta Ponencia,
que se ha llevado a cabo gracias a la colaboración de muchos especialistas de ORL o
de especialidades próximas, igualmente merecedores de nuestro más sincero agradecimiento.
Muchos compañeros con especial conocimiento de Otorrinolaringología pediátrica
no han participado, a pesar de habernos ofrecido su ayuda,
pero es que la ORL española constituye ya una sociedad muy amplia con muchos especialistas y
afortunadamente bien formados.

Por último, debemos agradecer la financiación y el entusiasmo de los laboratorios Almirall Prodesfarma,
así como a la editorial Gráficas Alzamora por su profesionalidad y dedicación.

M. Tomás Barberán y M. Bernal Sprekelsen

PRÓLOGO

Cuando el Dr. Bernal me invitó a prologar esta ponencia pensé hacer un prólogo corto, con la esperanza de que se leyera, pues por experiencia sé que los prólogos largos no se leen y muchas veces, los cortos tampoco; sin embargo, al decírselo por teléfono, creí notar cierto desencanto en su voz al que de momento no di mayor importancia. Al recibir el sumario de la ponencia comprendí sus dudas, si es que las hubo, pues esta ponencia es algo más que una ponencia a un congreso como podréis apreciar simplemente con ojearla: es un libro, y más que un libro, un auténtico tratado, por otra parte el primero que se publica en España, aunque exista algún antecedente lejano. Un prólogo corto hubiera sido casi un desaire a tan importante aportación, hubiera quedado ridículo y minusválido. No, este libro merece algo mejor, algo en que sucintamente, eso sí, esté contenido el concepto, evolución y futuro de la Otorrinolaringología infantil (ORLI), así como mi punto de vista sobre la cuestión, que quizás resulte polémico. Eso es lo que me propongo hacer, dentro de los límites, de lo que debe ser un prólogo. Creo interpretar así los deseos del Dr. Bernal cuando me pidió esta colaboración que con gusto acepté. Después de este prólogo del prólogo, vamos a ello.

Las relaciones entre la Otorrinolaringología y Pediatría han sido siempre muy estrechas por la sencilla razón de que la morbilidad ORL en la infancia es muy elevada. Dicha morbilidad ha cambiado al correr de los tiempos como tantos aspectos de la patología, al compás del progreso y de la evolución. Yo recuerdo que hace unos 40 años nuestro principal punto de contacto eran las otitis del lactante, como sin duda fue antes la difteria, y siempre el anillo de Waldeyer. Si determinados puntos de interés común han perdido actualidad, surgen otros nuevos que también pasarán, para dejar su lugar a nuevas cuestiones, y así pediatras y otorrinolaringólogos siempre caminaremos juntos. Son dos especialidades que se complementan y se necesitan y de ello ha salido la ORLI.

Pero ¿quién es el ORL infantil?, ¿es un pediatra o un otorrinolaringólogo? Generalmente es esto último, porque la Otorrinolaringología es a fin de cuentas una técnica y la Pediatría es una modalidad de la Medicina, y siempre será más fácil aplicar esa técnica a un colectivo determinado, en este caso los niños, que al revés. Por esta razón el ORLI es el propio otorrinolaringólogo sin más. Todos nosotros lo somos: en cuanto estábamos viendo u operando a un niño.

Veamos cuál fue el origen de nuestras dos especialidades para desarrollar el concepto de los párrafos anteriores.

La Pediatría es una de las especialidades más antiguas, que nace por imperativo social, ya que la población infantil es lógicamente muy grande, y ello justificaba que algunos médicos se dedicaran exclusivamente a ella. Otras especialidades sociales han tenido su origen en un factor puntual, como por ejemplo determinadas enfermedades que han sido en algún momento, plaga o lacra social, vg. la tuberculosis, las enfermedades venéreas, etc. Tales especializaciones son siempre provisionales pues duran mientras dura la causa: cuando se cura la tuberculosis desaparece la tisiología, etc. Qué duda cabe que hoy hay especialistas de hecho en SIDA con sus salas propias en nuestros hospitales y que desaparecerán el día en el que el SIDA deje de ser problema social. La Pediatría, por el contrario, existirá siempre, al igual que la Geriatría, que sin duda tendrá mucho futuro, al compás del engrisamiento de la población.

Aparte del problema social, que ya de por sí es atender a la población infantil, fueron las ideas filantrópicas de la Ilustración y el cambio social que supuso la Revolución Francesa, el motor que permitió el nacimiento de la Pediatría moderna. Hasta entonces toda la actividad filantrópica era competencia de la Iglesia que nunca usó ese término, sino el de caridad. La Iglesia fue durante 20 siglos la única institución que se preocupó del desvalido. Con la Ilustración se trata de apartarla de tal cometido, y la palabra caridad empieza a ser una palabra tabú que debe ser sustituida por "justicia social", que se hace tarea de estado y que al correr del

tiempo llega a lo que hoy pomposamente se denomina "el estado del bienestar". Sea como sea, el niño es uno de los seres más desvalidos de la creación, y con él, las madres. A raíz del movimiento social que comentamos se van creando maternidades, casas cuna y orfanatos con cargo al erario público, y en todos esos lugares hacen falta médicos, naciendo así la Pediatría.

La Otorrinolaringología es otra historia, pues pertenece a las llamadas especialidades instrumentales. Históricamente el motor que indujo a muchos médicos a dominar un instrumento (que sólo algunos dominaban) fue meramente crematístico. Y así por ejemplo, sabemos que Morell Mackenzie al despedirse de sus hermanas cuando marchó a estudiar Laringología a Viena, les dijo: "si consigo dominar el laringoscopio me haré rico", y así fue, independientemente de sus fundamentales aportaciones a la Laringología.

Aparte de estos prosaicos motivos, las especialidades instrumentales tuvieron un fundamento científico. Bichat, Laeneck y otros clínicos franceses introducen el "método anatomoclínico", fundamento de la Medicina moderna, en pleno auge del Romanticismo. Tal método consistía y consiste en observar las lesiones en la autopsia para relacionarlas con las manifestaciones que dieron en vida: "Estableced la correlación entre el síntoma y la lesión y tendréis el único fundamento de la Medicina científica", decía Laeneck. Aquellos médicos iban sistemáticamente a la necropsia y fueron iniciando así lo que después se llamó Medicina Natural y Científica. Louis, otro miembro de aquella generación de genios, introduce lo que él llamó "Medicina Estadística", consistente en basar la experiencia en la casuística y no en la tradición y fidelidad a los clásicos, que se seguía hasta entonces. Al correr del tiempo esa Medicina Estadística ha dado lugar a la moderna "Medicina basada en la evidencia", como si eso fuera algo nuevo.

La doctrina de los humores imperante desde los tiempos de Hipócrates fue retirándose ante la evidencia de que la enfermedad era algo concreto, localizado, tangible, mesurable, en suma: se pasó del concepto humoral al concepto ontológico de la enfermedad.

En este contexto era fundamental recoger el síntoma para correlacionarlo con la lesión y para ello hacía falta en muchos casos un dispositivo especial, pues no bastaba la directa aplicación de los sentidos. El primero de los dispositivos fue el estetoscopio que permitió captar la acústica de la enfermedad pulmonar tan frecuente y grave en la época. Pero había una serie de órganos recónditos que no se podían explorar de ninguna manera y que, por tanto, permanecían sumidos en la incertidumbre de lo meramente empírico. No había pues posibilidad de aplicar adecuadamente el método anatomoclínico y permanecían fuera del ámbito de la medicina científica. Entre estos órganos estaba el oído, el ojo (en su fondo), la nariz, la laringe, la vejiga de la orina y otros. Para explorarlos surgieron dispositivos especiales, el otoscopio, rinoscopio, oftalmoscopio, etc y al disponer de tales dispositivos se pudieron incorporar dichos órganos a aquel método y correlacionar síntoma con lesión.

Allí donde hubo un dispositivo surgió una especialidad, porque para manejarlo había que especializarse y más para interpretar lo que se veía. Pronto el dispositivo en cuestión fue mostrándose más versátil y ampliando sus posibilidades, pues a través de él se podían llevar a cabo maniobras de tipo diagnóstico y terapéutico, estas últimas que dieron lugar a una nueva rama de la cirugía: la cirugía endoscópica. Para todo esto había que especializarse y, además, ello se facilitaba porque en los modernos hospitales de la época los pacientes se clasificaban por dolencias u órganos, como consecuencia del concepto ontológico de la enfermedad y por razones elementales de tipo práctico.

Estando así las cosas nos damos cuenta de que el pediatra es un generalista, pues como éste debe atender a un todo que sólo está limitado por una cronología, y cuando nacen las especialidades no puede dominarlas y por tanto recurre a ellas. Por esta razón el ORLI es un otorrinolaringólogo y no un pediatra, salvo excepciones.

Después de la Segunda Guerra Mundial empiezan a crearse, sobre todo en los Estados Unidos, los grandes hospitales pediátricos, pues la importancia del colectivo infantil lo aconseja y los hace rentables. En el hospital general, el pediatra no está cómodo, se queja de que los servicios generales y muchos particulares no le dan la asistencia adecuada. Los pediatras necesitan, por ejemplo, servicios de radiología especializados, de laboratorios y de anestesia, pues el paciente infantil presenta una problemática especial. Lo mismo cabe decir de los servicios particulares. Es pues, al crearse el gran hospital pediátrico cuando aparecen la ORLI y demás especialidades infantiles. En este momento, dentro de la propia Pediatría surgen los perfiles particulares: la

oncología, las UVI, la cardiología, etc. No es que los pediatras generales se hagan especialistas independientes, sino que por inclinación, aptitud, interés o necesidad se polarizan en campos concretos sin abandonar su condición de pediatras y ello ocurre siempre por imperativo técnico. La ORLI nace, pues, de la evolución hacia la especialización de la Pediatría que se materializa en el gran hospital pediátrico.

La propia Otorrinolaringología, como tantas especialidades, sufre la tendencia a la superespecialización y surge el permanente dilema del sí o del no a la superespecialización. Pero ésta existe, aunque de derecho haya sólo una totalmente desgajada, que es la Audiología que ya es disciplina independiente en muchos países con estudios y titulaciones aparte. Las demás existen sólo de hecho, pues hay rinólogos, otólogos, etc y otorrinolaringólogos infantiles.

Me he referido varias veces al ***perfil*** *que escribo ahora con negritas pues esa palabra y ese concepto es el adecuado para las superespecialidades. En ciertos lugares existen cátedras y servicios de Otología y Bioacústica y allí ven y operan pacientes otológicos. Cuando alguno de estos pacientes necesita previamente o como tratamiento básico una intervención sobre su septum nasal, pongamos por caso, lo envían al otorrinolaringólogo. Esto no tiene sentido y es peligroso, pues esos otólogos acabarán por olvidar que muchas enfermedades de los oídos tienen su origen en las fosas nasales, el cavum, etc.*

Hay veces que de una especialidad sale otra independiente, como es el caso mencionado de la Audiología o el de las especialidades quirúrgicas y entonces tales especialidades se independizan totalmente. En otras ocasiones es aconsejable la segregación por razones técnicas, pero inviable por cuestiones básicas, y el mejor ejemplo para comprender esta situación es el puesto antes de la Bioacústica. Un otólogo no puede ignorar la patología de las vías respiratorias superiores. Para estas situaciones, cada vez más frecuente está el concepto de perfil: pediatra/perfil neurólogo infantil, otorrinolaringólogo/perfil otoneurología, etc. En Otorrinolaringología es indudable que la complejidad instrumental es cada vez más grande, por lo que son necesarios los perfiles particulares, repito solamente por razones técnicas: la otología, la rinología, etc. Dentro de este contexto, para mí "la ORLI no existe pues no es una técnica". La ORLI ha sido y seguirá siendo la propia ORL que ya de por sí es pediátrica, por lo que no puedo concebir ni como superespecialidad ni como perfil particular. Sin embargo, de hecho existe y no se puede dar la espalda a la realidad, y a ello volveremos luego.

Si hacemos un poco de historia de la ORLI nos damos cuenta de la importante aportación norteamericana a ella. El número de centros especializados es muy superior al de otros países, tanto en cantidad como calidad, y lo mismo cabe decir de muchas facetas de la ORLI: reuniones científicas, prensa médica o publicaciones especializadas. Basta ver los índices de las Otolaryngologic Clinics of North America para apreciar la cantidad de monografías que dedica a temas pediátricos, sin ir más lejos el número de febrero de 2000, bien reciente. Entre la bibliografía mayor tenemos aportaciones tan importantes como la "Pediatric Otolaryngology" de Ferguson y Kending, publicada en 1972.

En España la bibliografía ha sido más bien escasa, pero allá por la década de los 50, Paredero del Bosque a la sazón Profesor Auxiliar de ORL de la Universidad de Madrid, publicó el primero y único libro hasta ahora dedicado a la ORLI. Por aquella época el profesor Ramos, catedrático de Pediatría de la Universidad de Barcelona, y fallecido prematuramente, es quizá el primer pediatra español en comprender la necesidad de contar a su lado con un otorrinolaringólogo, que resultó ser el profesor Poch Viñals, que después sería catedrático de Otorrinolaringología de la Universidad de Madrid; se le puede considerar el primer otorrinolaringólogo infantil español, aunque luego dejara aquella temprana especialización para acometer tareas mayores. Sobre las otitis del lactante publicó Fairen, por entonces, una monografía y sobre tan apasionante problema se ocuparon también el propio Poch Viñals, Calderín y otros. Roca de Viñals editó un libro sobre sinusitis infantiles en 1951 y Olaizola escribe una Otología infantil en 1975. Poco más se puede añadir si se exceptúa la ponencia dirigida por mí en 1968 sobre el "Niño cofótico y grave hipoacúsico".

Como señalo antes, la ORLI existe, aunque personalmente mantenga la tesis contraria, y además es el único perfil de la ORL que reconoce la administración cuando convoca plazas de otorrinolaringólogos para los hospitales pediátricos. Como existen además servicios de ORLI totalmente independizados en hospitales infantiles, se me antoja que podemos considerar dos modalidades de ORLI: la plena y la parcial. La primera es cuando, como señalo antes, existe ese servicio autosuficiente de ORL en el hospital infantil y que lógicamente

se lleva toda la faceta pediátrica del servicio central. La modalidad parcial es cuando el servicio de ORL delega a uno de sus miembros al hospital pediátrico sin perder el nexo con su centro, o simplemente cuando ese ORLI, venga de donde venga, mantiene una estrecha relación con el servicio central en aras a evitar la duplicidad de servicios y ahorrar personal. Así, éste resolverá por su cuenta los problemas habituales del servicio pediátrico, remitiendo al niño al servicio central para aquellas cuestiones más complejas, técnicas o especializadas.

De estas dos modalidades, digo sí a la segunda, a la limitada, pero rotundamente no a la primera, en base al concepto expuesto repetidamente, es decir que la ORLI es una porción de la propia ORL. Aparte de la cuestión conceptual hay otras de tipo práctico para mantener tal punto de vista: 1º, la carcenación del Servicio central que representaría quitarle la población infantil, lo que supondría no realizar la cirugía del anillo de Waldeyer, ni los drenajes transtimpánicos, ni operar colesteatomas infantiles, ni practicar implantes cocleares, ni la oncología infantil, etc. No, nuestra especialidad no puede renunciar a tanto, y la docencia se resentiría especialmente; en 2º lugar, por una simple razón de economía para evitar duplicaciones innecesarias.

Mientras tanto llega el libro que estoy prologando, que es un instrumento precioso no sólo para aquel que está particularmente interesado en la ORLI, sino para todo otorrinolaringólogo. Cualquiera de ellos, lo mismo que en su biblioteca tiene libros y tratados de cirugía otológica, endoscopia nasal, etc, debe tenerlos de ORLI y el presente será ideal para ocupar ese lugar en la biblioteca.

En mi función de prologador quiero felicitar al Dr. Tomás y al Dr. Bernal y colaboradores por tan importante aportación. Si habéis tenido la paciencia de leerme hasta aquí, os invito ahora a que ojeéis el índice del libro. Fijaos:

Comienza con la exploración ORL en el niño y con lo que debe saber de Pediatría un otorrinolaringólogo. Luego, como es clásico en todo tratado de ORL, la división en la patologías del oído, fosas nasales, faringe y cavidad oral, laringe y tráquea, y cuello. La sección de Oído se encabeza como "Oído y Pabellón", lo cual encontramos raro porque el pabellón es parte del oído, pero también después figura "Nariz y fosas nasales", y esto no nos parece raro porque así lo vemos generalmente, mientras que lo primero no. Sin embargo, habida cuenta de que figuran 3 capítulos dedicados a oído externo: las orejas en asa, la anotia y la imperforación del CAE, capítulos de gran complejidad e importancia, se justifica el encabezamiento.

Después de las secciones clásicas, 4 especiales de gran interés: problemas de particular relevancia, protocolos, urgencias y peritajes, como veis una obra completa que será fundamental para todo otorrinolaringólogo, y también, por qué no, para el pediatra; he hablado con algunos sobre este libro y les he visto muy interesados.

Prof. Miguel Ciges

INTRODUCCIÓN

La especialidad de Otorrinolaringología crece ininterrumpidamente en la intención de prestar nuestras mejores habilidades a nuestros pacientes. La incorporación de nuevos retos terapéuticos, nuevos procedimientos diagnósticos, así como pacientes más complejos, o la simple aspiración a la excelencia, exigen un esfuerzo cotidiano que se traduce en el desarrollo de una especialidad que difícilmente podíamos imaginar no hace tanto.

Durante nuestra formación todos los otorrinolaringólogos aprendemos a tratar niños de una manera general, pero cada día se hace más necesaria la existencia de especialistas que sean capaces de atender ***"problemas especiales en niños especiales".*** *La Otorrinolaringología Pediátrica no es ver y tratar muchos niños, sino hacerlo con un especial cariño, una especial dedicación y espíritu de mejora que nos permita obtener lo mejor para ellos.*

Hemos pretendido que la presente Ponencia sea una obra para la mayoría, por lo que hemos hecho especial hincapié en las patologías más comunes que ven la mayoría de los otorrinolaringólogos, aunque sin olvidar la patología más compleja o novedosa. Nuestro deseo y voluntad, desde el momento en que se propuso en el Congreso de Palma de Mallorca (el tiempo lo dirá), es el de que se constituya en el inicio de una obra que se pueda ir actualizando periódicamente y pueda considerarse una referencia en la ORL infantil en español.

Dr. Manuel Tomás Barberán
Dr. Manuel Bernal Sprekelsen

PARTE I
CONSIDERACIONES GENERALES

1. EXPLORACIÓN ORL EN EL NIÑO

M. Tomás Barberán

1. INTRODUCCIÓN

El presente capítulo pretende dar una visión general sobre cómo tratar y explorar a nuestros pacientes niños de modo que resulte una labor posible y adecuada. Las exploraciones de las distintas áreas de la especialidad se desarrollarán en sucesivos capítulos. A lo largo de él, voy a compartir con vosotros mi manera de tratar con los niños como pacientes, un tema del que todos tenemos experiencia, pero que raramente se estudia, entre otras causas, por su presentación parcial cuando no manifiestamente equivocada en los manuales al uso, aunque últimamente algo empieza a cambiar. En cualquier caso es un tema de una gran importancia.

El niño es un paciente que ostenta no pocas peculiaridades tanto en el tipo de patología que experimenta, su frecuencia o su forma de presentación, al tiempo que muchos procesos patológicos en el niño, se comportan de una manera muy distinta a como lo hace en los adultos. Es importante recordar una vez más, como se repite con frecuencia, pero no nos terminamos de creer, que **"los niños no son adultos pequeñitos".**

El niño presenta una serie de dificultades, tanto en vistas al diagnóstico como a su tratamiento y a su seguimiento, que requieren de un aprendizaje especial:

La historia clínica: puede ser difícil de recoger, y con mucha frecuencia la obtendremos a través de los padres. La mayoría de las veces son historias similares, lo que nos puede llevar al error de darlas por supuestas e "inventarlas".

Los padres como interlocutores de sus hijos pueden llegar a ser un tanto absorbentes, no siendo raro todavía que una madre que acompaña a su "hijito" de 16 años, pretenda explicarnos lo que le pasa "al niño". Muchos niños de 4-5 años saben explicar perfectamente lo que les pasa, si se les pregunta con cariño y, sobre todo, si refrenamos a la madre, lo que no siempre es tarea fácil. La información trasmitida por los padres debe ser valorada como no necesariamente exacta, no siendo raro que exageren o que olviden datos. La ocasional participación de abuelos u otros familiares que pasan con frecuencia más horas con los niños debe ser fomentada.

La **exploración** demanda mucho más del profesional que en un adulto.

Los **controles sucesivos** exigen fundamentalmente del establecimiento de una buena relación con el niño desde la primera consulta, de modo que el niño venga a la consulta como a algo agradable. La utilización de pequeños regalos, una sala de espera adecuada y una enfermería a la que le gusten los niños, son partes importantes para este fin.

Por último, y como bien sabemos todos los que tratamos a niños como pacientes, están **"los padres"**, que si bien son una pieza fundamental en esta "historia", pueden llegar a constituir el principal problema en nuestra relación con el niño. Debemos aprender a comprender que en el mundo actual, los padres que quieren lo mejor para sus hijos, no siempre entienden que el que puedan estar enfermos de vez en cuando o tener mocos, entra dentro de la normalidad y no necesita ni debe ser tratado.

2. EL NIÑO COMO PACIENTE

Existe una gran diferencia en función de la edad del niño. De una manera aproximada podemos separarlos en:

- Recién nacidos y lactantes.
- Niños de 1-2 a 3-4 años.
- Mayores de 4-5 años.

La mejor manera de intuir como es el niño como paciente, es intentar recordar como éramos nosotros cuando teníamos 4 ó 5 años (yo al menos no creo recordar mucho de antes), y estarán conmigo en que ya éramos una personita con opiniones y gustos, que empieza a comprender el mundo. Posiblemente mucho más adultos de lo que ahora les consideramos.

3. EL MÉDICO QUE TRATA NIÑOS

El médico que trata niños, no sólo es el pediatra, y así, el otorrinolaringólogo debe desarrollar una serie de habilidades con los niños, ya que éstos constituyen una parte importante de nuestros pacientes.

Para poder tratar a los niños adecuadamente es casi imprescindible que nos gusten los niños y esto comporta el que intentemos comprenderlos (comprender a los padres ya puede ser otra historia, pero deberemos intentarlo. Comprender a los padres y no al niño, puede ser un

Servicio de ORL. Hospital Son Dureta, Palma de Mallorca.

problema). Debemos saber que los niños tienen una especial habilidad para percibir el estado emocional de los adultos que les rodean, y reconocen inmediatamente a quien le gustan y a quien no, independientemente de lo que queramos fingir. El especialista que trata niños debe obtener una especial satisfacción en su habilidad para tratar con niños, lo que irremediablemente fomentará que mejore sus habilidades y que termine siendo un buen especialista.

4. CONSULTA Y SALA DE ESPERA

La consulta y la sala de espera para atender niños, debe ser especial. Es conveniente que los niños estén con niños y que en lo posible no tengan que compartir la consulta con adultos y especialmente con pacientes oncológicos. La sala de espera debe ser lo suficientemente amplia para permitir que el niño pueda jugar, moverse y venir acompañado de algún otro hermano y, ocasionalmente, por los abuelos. Un niño no puede esperar sentado y menos mucho tiempo. La sala de espera debe ser de colores claros y brillantes y con algún parecido a la decoración de los jardines de infancia. Material de lectura infantil, juegos infantiles no ruidosos o un vídeo con películas infantiles pueden ser valiosos instrumentos para permitir una espera tras la cual el niño esté en las mejores circunstancias para ser valorado y explorado. La consulta debe ser igualmente amplia y especialmente funcional, ya que el niño no necesariamente nos va a ayudar durante la exploración. La clásica mesa entre médico y padres/niño sólo dificulta nuestras posibilidades de contacto con el niño. Es preferible disponer de un taburete con ruedas y una camilla en la que podremos sentar o tumbar al niño según los casos. Un sillón de exploración es útil para niños mayores o para disponer en ellos a un padre que mantendrá al niño. No deben existir muchas cosas al alcance del niño, ya que irremediablemente las cogerá cuando no estemos concentrados en él, por ejemplo mientras damos las explicaciones pertinentes a los padres.

5. PRIMERA IMPRESIÓN / BUENA SINTONIA

Como en tantas otras facetas de la vida, la primera impresión que el niño tenga de nosotros es fundamental, y deberemos intentar en cualquier caso que el niño **sea nuestro amigo**, porque en general tiene una magnífica memoria para las caras o para las situaciones que le asustan. Por las buenas, con un niño podemos hacer casi todo tipo de exploraciones, incluso en muchos casos mejor que en un adulto. Para que el niño esté en las mejores condiciones es importante **que el niño no espere demasiado antes de entrar a la consulta**, pues de lo contrario estará cansado y poco colaborador, o a lo largo de la espera, los padres, para que se porte bien, habrán establecido un pulso con el niño que tiene como consecuencia un niño irritable y "tontorrón". No es difícil si la consulta no es exclusivamente pediátrica, hacer comprender a otros pacientes, que vamos a "colar" a un niño.

No tengo claro si es preferible que el médico lleve bata o por el contrario es preferible que vista informalmente, posiblemente no tenga gran repercusión. Lo que es verdad es que, en general, una mayoría de niños han tenido unas **"experiencias previas" inadecuadas**, y como ser inteligente que es, se teme lo peor y, a veces, existe una marcada relación con la bata blanca.

Por otra parte, no pocos padres asustan a los niños no sólo con el clásico "hombre del saco" sino con los médicos o sus inyecciones, lo que no deja de ser una gracia. El otorrinolaringólogo con frecuencia requiere de sucesivas visitas para el control y seguimiento del niño, por lo que puede ser adecuado que en la primera visita no hagamos mucho más que hacernos amigos del niño y hacerle que pierda el miedo que otoscopio y demás aparatos le puedan producir. La consulta con un niño debe ser tranquila y no tendremos peor enemigo que las prisas. Para establecer el primer contacto, hay que hablar de cualquier tema que pueda ser de su interés, como pueda ser el fútbol, siendo también útil como dispersor de tensiones, el pedirle que "choque los cinco" (Fig. 1).

Figura 1. *Primer contacto con el niño.*

En cuanto a las **"reglas de juego"** en nuestra relación con el niño, me parece importante tratarlo como el ser inteligente que es. Debemos razonar y explicar lo que vamos a hacer, permitirle ver con nuestro otoscopio u óptica (siempre en nuestras manos) (Fig. 2). Creo que es siempre importante **"no mentirle"** pues perderemos su confianza. Si le vamos a hacer daño, es preferible no decirle que "no le va a doler", pues ya es darle pistas. Es preferible decirle que le va a picar o escocer, que va a notar algo raro. Puede ser útil pedirle que si le "pica mucho", sople, o distraerle con otro estímulo táctil en la mejilla, por ejemplo. Es lo que se conoce como **"inhibición lateral"**, y que todos utilizamos al menos al poner inyecciones intramusculares.

6. FACIES

La exploración de un niño debe ser lo más global posible, intentando obtener cuantos más datos mejor. Deberemos es-

Figura 2. *Ganándonos la confianza del niño. Es útil dejarle ver por nuestros instrumentos.*

tar atentos no sólo a una posible "facies adenoidea", con su rinolalia cerrada y rinorrea franca, sino a muchos otros datos como un "pliegue alérgico", una vestibulitis, una malposición de los pabellones o cuantas alteraciones nos puedan hacer sospechar un síndrome.

7. HABLA

Es fundamental hablar con el niño, intentar que en cierta medida él sea nuestro interlocutor, ya que con frecuencia los datos que nos suministra son mucho más fiables que los de los padres. Por otra parte, valorar como nos oye y como habla, nos debe dar unos datos fundamentales en cuanto a la validación de los posteriores estudios audiométricos. Conforme hablamos con él, debemos de tener una idea aproximada de la audiometría que debe tener.

8. EXPLORACIÓN PROPIAMENTE

La exploración debe ser completa, y posiblemente en el siguiente orden: **garganta**, por ser fácil y estar el niño habitualmente acostumbrado a abrir la boca, seguido por los **oídos** para terminar con las **fosas nasales**. En los lactantes, se invierte el orden, empezando por los oídos, nariz y garganta, ya que al menos los dos primeros se pueden realizar con el niño dormido o casi. Empezar por la garganta implica despertarlo y hacer las cosas más difíciles.

9. POSICIÓN

RN y hasta 1,5-2 años: Tumbado en una camilla.

Con mucha frecuencia, y si está dormido, pueden al menos explorarse los oídos y la nariz, sin despertarlo, estando en el regazo de la madre.

Hasta que llegan a tener nuestra altura: lo mejor es explorarlos estando ellos de pie y nosotros sentados. Esta posición, que puede parecer poco convencional, es tremendamente recomendable, pues al tiempo que es cómoda para el niño y el médico, al niño le proporciona una gran seguridad, al verse capacitado para moverse o "huir" en cualquier momento, al no encontrase encajonado.

Posteriormente: Como a cualquier adulto.

10. GARGANTA (Fig. 3)

Debemos conseguir que el niño abra voluntariamente la boca, cosa que en general hace, si bien puede tener miedo

Figura 3. *Faringoscopia.*

al depresor. En la mayoría de los casos, el depresor no nos aporta gran cosa. Creo que como elemento de iluminación, el espejo frontal es inigualable. En su defecto, el otoscopio puede darnos una buena iluminación. El depresor puede evitarse si pedimos al niño que abra la boca y deje la lengua dentro. En cualquier caso, cuando lo utilicemos, es preferible sólo deprimir la porción anterior. Si alcanzamos la porción posterior es más fácil provocarle náuseas.

Forzar la apertura de la boca, tapando la nariz, o apretando con un dedo en la mejilla para por medio del dolor provocar la apertura de la boca, aparte de ser procedimientos "estéticamente" reprobables, no nos permiten más que, y en el mejor de los casos, una fugacísima e incompleta visión, y nos predispone negativamente con el niño, siendo fácil que lo "perdamos" para el resto de la exploración. Prueba de lo mal que se explora la garganta, son por ejemplo, la cantidad de niños mayores o adultos a los que cuando comentamos la presencia de una úvula bífida, nos comentan que es la

primera vez que se lo dicen. Y a propósito, cuando vean una úvula bífida intenten descartar un defecto de fusión submucoso del paladar óseo, aunque es una idea clásica que no se sustenta con estudios actuales, pero es muy fácil de realizar palpando con un dedo o depresor.

Qué debemos buscar:

- Gran hipertrofia amigdalina.
- Rinorrea posterior (Fig. 4).
- Paladar hendido / Úvula bífida.
- Paladar alto.

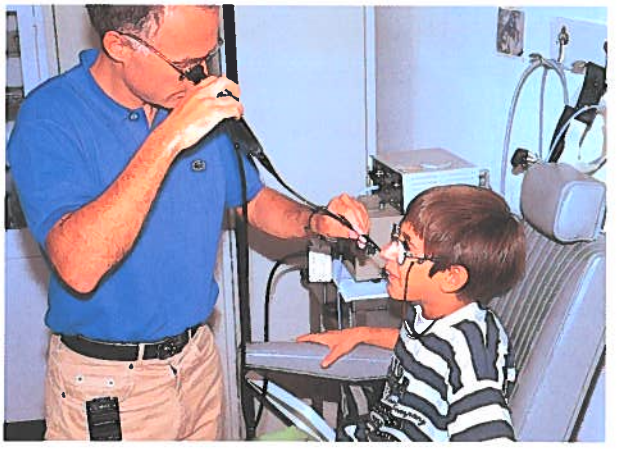

Figura 4. *Fibrolaringoscopia en niño de 12 años.*

11. OÍDO (Figs. 5, 6, 7)

La exploración del oído debe empezar por la exploración del pabellón y la región retroauricular, descartando malformaciones, malposiciones, inflamaciones o eczemas.

Para la exploración del oído, suele ser suficiente el otoscopio, y sólo en circunstancias en las que debamos extraer cera para mejorar la visión necesitaremos el microscopio. La cera puede ocultar la visión del tímpano, por lo que debe ser retirada. Esto es tanto más frecuente cuanto menor es el niño. Para su extracción, el microscopio suele ser el medio más adecuado, seguido de medios de irrigación de agua templada. Las clásicas jeringuillas metálicas pueden ser peligrosas siendo preferible no utilizarlas.

La característica fundamental del otoscopio debe ser la de proporcionar una adecuada iluminación. Los otoscopios con pilas, cuando éstas están bajas, tiñen de color rojizo cuanto vemos, haciéndonos diagnosticar OMAs cuando en realidad son oídos normales. Utilizaremos siempre los espéculos de cierto diámetro. Los más finos dificultan tremendamente la exploración cuando no la hacen de todo punto imposible. El otoscopio, por otro lado, debe introducirse viendo, de lo contrario la cera normal que debe existir en cualquier conducto auditivo externo se desplaza y obtura la visión del tímpano. La exploración debe ser siempre atraumática y no es

Figura 5. *Otoscopia. Niño de pie.*

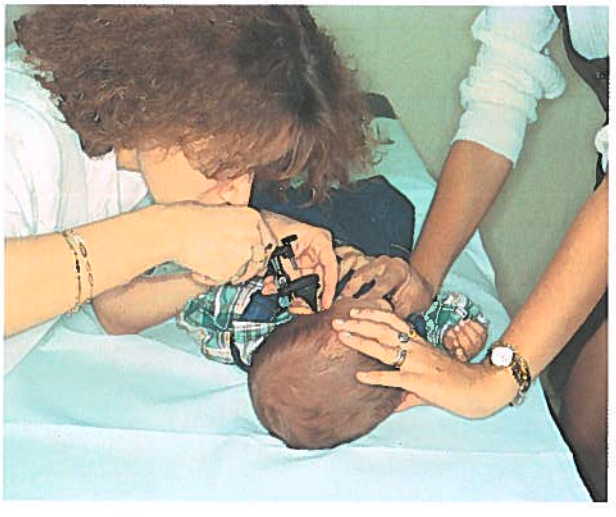

Figura 6. *Exploración en lactantes.*

Figura 7. *Exploración microscópica en lactantes.*

infrecuente que el niño pueda experimentar cosquillas. Para facilitar la introducción del espéculo deberemos de rectificar parcialmente el conducto traccionando del pabellón. Suele ser útil, para ganarnos la confianza del niño, permitirle mirar a través del otoscopio, para que entienda mejor qué es lo que queremos hacer (Fig. 2).

En cualquier caso, la otoscopia es una exploración subjetiva, con una reproductibilidad de resultados variable con la patología, pero en torno al 80% cuando se trata de especialistas ORL, porcentaje que puede aumentar al considerar las exploraciones realizadas por pediatras.

Es una buena práctica intentar dibujar lo que hemos visto, si es patológico, pues nos permite centrar más nuestra concentración.

11.1. Miringotomía

La miringotomía puede tener intención diagnóstica o terapéutica. No se trata de una maniobra inocente, en tanto que conlleva una serie de riesgos como pueda ser luxación de la cadena, fístula perilinfática por perforación de ventana redonda u oval (que pueden dar lugar a una laberintitis), o incluso una parálisis facial. No tiene justificación para explicar la presencia de líquido, y sólo lo podría tener en relación al estudio microbiológico en casos de evolución tórpida o en aquellos que son valorados en el contexto de una investigación.

Con vistas terapéuticas, en general es criticable, estando posiblemente indicados solamente en casos de complicaciones.

11.2. Cultivo de una otorrea

Los cultivos de las secreciones producidas a través de una perforación timpánica tienen escaso valor, en tanto que la correlación con los gérmenes causantes obtenidos por miringotomía es muy baja.

12. NARIZ Y FOSAS

En general suele ser suficiente la exploración realizada con el otoscopio. Los rinoscopios no aportan gran cosa en los niños y sí suelen provocarles bastante más miedo.

13. EXPLORACIONES COMPLEMENTARIAS

Son más las que no debemos hacer, que las que debemos hacer.

Radiología lateral de cavum: A fecha de hoy prácticamente no existe indicación por muchas razones. Primera y principal, es que no vamos a operar niños porque tengan adenoides grandes, sino por presentar clínica. En este sentido, unas pequeñas adenoides en torno a la trompa pueden dar más clínica otológica, que unas grandes vegetaciones centradas. Por otro lado, el tamaño apreciado en una radiología lateral con frecuencia se correlaciona mal con el tamaño real de las mismas. Tampoco estoy a favor de la palpación de las adenoides, posiblemente más por consideraciones estéticas que de otro tipo. Imagino que a ustedes tampoco les haría gracia que intentaran tocarles el cavum.

Radiología simple de senos: El diagnóstico de la sinusitis en niños, se realiza estrictamente por la clínica, entre otras cosas dada la mala correlación clínico-radiológica.

Impedanciometría: Es útil sobre todo durante el período de aprendizaje, de modo que podamos correlacionar con éxito la imagen timpánica con la impedanciometría. Posteriormente pierde parte de su interés aunque siempre es más fiable que la otoscopia para el diagnóstico de las otitis serosas.

Audiometría: Forma ya parte de otro apartado.

2. ANESTESIA EN LA CIRUGÍA OTORRINOLARINGOLÓGICA EN EL NIÑO

P. Charco Mora, R. Rotllán Cabañó, P. Garrido Pastor

I. DIFERENCIAS ANATÓMICAS DE INTERÉS ANESTESIOLÓGICO

Las diferencias fundamentales en la vía aérea del niño se deben a su inmadurez anatómica que se va corrigiendo conforme pasa el tiempo (1).

La *lengua,* en un lactante, es relativamente grande en proporción al resto de la cavidad oral; por ello la vía aérea se obstruye con mayor facilidad, sobre todo, en el neonato. La lengua del lactante es más difícil de manipular y estabilizar con la hoja del laringoscopio.

En el lactante, la *laringe* se encuentra más alta en el cuello (C3-4) que en el adulto (C4-5); y más aún en el prematuro (C3). Por esto, la lengua está más cerca del paladar duro y obstruye con facilidad la vía respiratoria. La localización más superior de la laringe también crea dificultad para observar las estructuras laríngeas, debido a la disposición en un ángulo más cerrado entre la base de la lengua y la laringe. Es por esta razón que un laringoscopio con hoja recta facilita la observación de la laringe del lactante. Esta relación anatómica se acentúa más en cuadros como el síndrome de Pierre Robin y en otras anomalías que se caracterizan por hipoplasia de la parte media de la cara, y que dificultan la observación directa de la glotis y, a veces, la imposibilitan. La razón de esta dificultad es que con la hipoplasia de la parte media de la cara, la laringe queda más posterior, resultando en una angulación aguda todavía mayor entre la base de la lengua y el orificio laríngeo (hasta 90°). En esta situación, la laringoscopia permite la observación directa de la boca del esófago y no de la laringe. En estos pacientes, es necesario un equipo especial para una intubación endotraqueal satisfactoria.

La *epiglotis* del adulto es amplia y su eje se encuentra paralelo al de la tráquea. La epiglotis del lactante es más estrecha y forma un ángulo mayor respecto al eje de la tráquea. Por eso es más difícil levantar la epiglotis con la punta de una hoja del laringoscopio.

Las *cuerdas vocales* del lactante tienen una inserción más baja en la parte anterior que en la posterior en tanto que en el adulto el eje mayor de la glotis es perpendicular a la tráquea. Esta peculiaridad anatómica puede dificultar la intubación, sobre todo con un acceso nasal a ciegas. La porción más estrecha de la laringe del lactante es el cartílago cricoides; en el adulto es la glotis. El cricoides es el único anillo de cartílago completo en el árbol laringotraqueobronquial. Por tanto, en el adulto, un tubo endotraqueal que atraviesa la glotis pasa libremente hacia la tráquea, ya que distalmente la vía respiratoria es de un diámetro mayor. Sin embargo, en el niño, un tubo endotraqueal puede pasar fácilmente a través de la glotis pero no a través de la región subglótica. Un tubo endotraqueal ajustado puede ocasionar edema en las estructuras subglóticas (cartílago cricoides), favoreciendo un aumento significativo en la resistencia de las vías respiratorias al extraer el tubo. En el lactante, el edema de la región subglótica es más crítico que en el adulto. Así, si el diámetro de la tráquea es de 4 mm y se forma un edema circunferencial de 1 mm, como la resistencia al flujo del aire es inversamente proporcional al radio de la luz elevado a la cuarta potencia para el flujo laminar, y al radio de la luz elevado a la quinta potencia para el flujo turbulento, el resultado neto en el lactante es una reducción del 75% en la sección transversal y un aumento de 16 veces en la resistencia al flujo aéreo, en comparación a una reducción del 44% en la sección y un aumento de 3 veces en la resistencia al flujo de aire en el adulto (2). A medida que el niño madura, entre los 10 y los 12 años de edad los cartílagos cricoides y tiroides ya han crecido, desapareciendo tanto la angulación de las cuerdas vocales como la estrechez subglótica.

Hay diferencias importantes en las técnicas de intubación en lactantes y niños en comparación con los adultos. La tráquea de los niños mayores y adultos se intuba con gran facilidad cuando se coloca un rodillo o una almohadilla por debajo del occipucio, desplazando hacia adelante la región cervical. La extensión de la cabeza a nivel de la articulación atlantoccipital produce la típica posición de olfateo. Con esta posición se logra la alineación de los ejes oral, nasal y faríngeo y se logra la visualización más directa de las estructuras laríngeas. En los lactantes y los niños pequeños, por lo general, es innecesario elevar el occipucio, ya que la cabeza es grande en proporción al tronco; la extensión de la articulación atlantoccipital por sí sola alinea los ejes de la vía respiratoria. Cuando se eleva en exceso el occipucio puede dificultarse la visualización de la glotis. En los recién nacidos, es útil que un asistente mantenga los hombros del paciente sobre la mesa de operaciones, con el cuello un poco extendido. La extensión excesiva del cuello de un recién nacido puede estirar la tráquea inmadura dando lugar a su estrechamiento y obstrucción.

Servicio de Anestesiología, Reanimación y Terapia del dolor. Hospital de Son Dureta, Palma de Mallorca.

Los lactantes tienen una respiración nasal obligada (3). La obstrucción de las fosas nasales produce asfixia. La inmadurez en la coordinación entre los esfuerzos respiratorios y los estímulos sensoriomotores buco-faríngeos, así como la disposición más craneal de la laringe, contribuye a esta respiración nasal obligada. Durante la respiración tranquila, la lengua se apoya en el paladar, produciendo una obstrucción de la vía respiratoria bucal. A medida que el lactante madura, desarrolla la capacidad para coordinar la función respiratoria y bucal; la laringe aumenta de tamaño y se desplaza caudalmente conforme crece la región cervical, permitiendo la respiración a través de la boca. Esta maduración se completa en tres a cinco meses. La capacidad de respirar por la boca cuando se obstruyen las fosas nasales depende de la edad, sólo 8% de lactantes prematuros tienen esta capacidad frente al 40% de los recién nacidos a término (4).

2. EVALUACIÓN DE LA OBSTRUCCIÓN DE VÍAS RESPIRATORIAS SUPERIORES (VRS)

El diagnóstico de obstrucción de las VRS es importante porque condiciona la elección de la vía de acceso traqueal y la ventilación. La presencia de signos clínicos de obstrucción de VRS (disnea inspiratoria, tiraje) revela ya una vía con un calibre muy reducido. Esto determina que la práctica de cualquier acto anestésico, incluida la sedación, sea peligrosa sin asegurarnos previamente de la disponibilidad inmediata del material de ventilación transtraqueal o de un otorrinolaringólogo con vistas a una traqueotomía inmediata. La mayoría de las veces, las obstrucciones de las VRS son asintomáticas. Por tanto, su diagnóstico se apoya esencialmente en el examen preoperatorio realizado mediante laringoscopia indirecta por el otorrinolaringólogo.

En general, se precisa del material de intubación habitual y una monitorización estándar (Tabla I). Entre el material habitual existen unas utilidades particulares.

La pala recta es particularmente útil en diferentes situaciones:

Tabla I
Monitorización básica de pacientes pediátricos durante la anestesia

Pulsioximetría (Sat. O2)
Electrocardiografía
Presión arterial no invasiva
Gases inspirados/espirados
Alarmas de ventilación
Temperatura (especialmente en neonatos y lactantes)
Monitorización neuromuscular

- Para movilizar un tumor glótico.
- Para evitar un obstáculo en la base de la lengua o la epiglotis, colocando la pala en la comisura labial.
- Para cargar la epiglotis en el caso de irradiación de la orofaringe.

Los laringoscopios de Bullard, de espejo o de prisma, tienen muchos inconvenientes, no siendo útil para su aplicación en niños.

Las sondas armadas son muy diversas. La sonda de Cook, de Eschman, de Patil,... han demostrado su utilidad en adultos. No existe ningún trabajo sobre su utilización en niños menores de 10 años. Sin embargo, parece evidente la utilidad de éstas en la intubación difícil.

Las indicaciones de la ventilación transtraqueal van aumentando a medida que se perfeccionan las sondas de inyección y los respiradores. Su utilidad en niños es muy limitada, estando incluso contraindicada por algunos autores.

3. TÉCNICAS DE INTUBACIÓN

No tienen nada de específico en la anestesia de ORL salvo tres particularidades:

- La laringoscopia hecha por el anestesiólogo puede crear lesiones (erosión mucosa, edema, hemorragia) que pueden molestar al cirujano.
- A veces es más sencillo visualizar la glotis con el laringoscopio del ORL (pala recta provista de un sistema de iluminación potente) y su colaboración es útil en ciertas intubaciones difíciles.
- Con frecuencia es indispensable conocer las anomalías anatómicas del enfermo para conseguir la intubación.

3.1. Intubación con el paciente despierto

La utilidad en niños está reducida a su mínima expresión porque no puede existir una colaboración entre el anestesiólogo, otorrinolaringólogo y el paciente, lo que supone la base para la eficacia de esta técnica. Es útil en el niño mayor.

3.2. Intubación con fibroscopio

Es aconsejable que un anestesiólogo que ejerza en ORL supervise las técnicas de intubación con fibroscopio. En EE.UU. es necesario haber practicado unas 100 intubaciones con fibroscopio antes de ser considerado un experto. En general, la intubación con fibroscopio se hace en un paciente consciente, con anestesia ligera, después de haber practicado la anestesia local de la VRS. Este método es excelente para la intubación nasotraqueal. Cuando es necesario la intubación orotraqueal, hay que utilizar guías que sostengan la base de la lengua centrando el fibroscopio. Así pues, tras la colocación de un tubo orofaríngeo (Guedel) se pasa el fibroscopio tras la identificación de la glotis. Avanzamos a su través, dentro de la tráquea, hasta la identificación de la carina; es entonces cuando introducimos el tubo endotraqueal. En ocasiones suele ser necesario rotar el tubo para sortear el obstáculo que suponen los aritenoides. Tras la comprobación de la

correcta posición del tubo, podemos inducir la anestesia general. En caso de antecedente de radioterapia cervical o de tumor faringolaríngeo, la fibroscopia es con frecuencia delicada, ya que las relaciones anatómicas habituales están modificadas. Las causas de fallo son numerosas (Tabla II), presentando contraindicaciones absolutas y relativas para realizarla (5), así como la presencia de complicaciones importantes (Tabla III).

Tabla II
Causas de fracaso de la intubación con fibrobroncoscopio

Falta de entrenamiento o experiencia
Presencia de secreciones o sangre
Anestesia local inadecuada
Epiglotis redundante
Anatomía deformada
Septum nasal desviado

Tabla III
Complicaciones de la intubación con fibrobroncoscopio

Aspiración
Broncoespasmo
Laringoespasmo
Sangrado, epistaxis
Trauma tisular
Estridor
Dolor de garganta
Traumatismo ocular
Perforación esofágica
Rotura gástrica
Barotrauma pulmonar
Imposibilidad de retirada del fibrobroncoscopio

3.3. Intubación retrógrada

La técnica debe modificarse discretamente cuando se utiliza en ORL (6). Conviene introducir una guía retrógrada de 125 cm a través de la membrana cricotiroidea, avanzándola superiormente hasta la boca, para, una vez recuperada, utilizarla como guía para la intubación. La utilización de un fibroscopio introducido en el tubo de intubación nos permitirá intubar al paciente con control visual.

4. MONITORIZACIÓN RESPIRATORIA

Se inicia desde la llegada al quirófano, donde ya se puede detectar una hipoxemia, hasta su salida de la sala de recuperación. Incluye la pulsioximetría y la capnografía junto a la monitorización cardiovascular. La capnografía es especialmente útil puesto que permite la detección precoz de un gran número de accidentes anestésicos: intubación esofágica, desconexión, obstrucción...

5. CRITERIOS DE EXTUBACIÓN

La extubación se debe realizar con el paciente dormido o completamente despierto. Realizada en un estado intermedio de vigilia favorece la aparición de un laringoespasmo. En caso de producirse hay que aspirar la orofaringe y reanudar con suavidad la ventilación con mascarilla a presión positiva. Si esto fracasa, la inyección de atropina y succinilcolina permite restablecer la situación.

Para reducir la incidencia de aspiración postoperatoria es aconsejable extubar a los enfermos cuando están completamente despiertos, después de aspirar el contenido gástrico. Habitualmente el edema glótico postextubación aparece en niños entre 1 a 4 años, desde algunos minutos a varias horas después de la extubación. La mayoría de las veces es transitorio; si persiste más de 24 horas pueden aparecer secuelas (estenosis subglótica). Se debe prevenir utilizando tubos endotraqueales sin neumotaponamiento y del calibre adecuado.

6. CASOS CONCRETOS

6.1. Amigdalectomía y adenoidectomía

Se trata de una de las intervenciones quirúrgicas que se realiza con mayor frecuencia, especialmente en niños menores de 6 años. En EEUU supera las 390.000 intervenciones/año y en UK las 85.000 intervenciones/año. En España (datos de 1997) se han realizado 143.210 intervenciones de cirugía mayor ambulatoria (CMA), de las cuales 12.510 serían adenoidectomías/amigdalectomías (7). La frecuencia de muertes ha disminuido mucho en los últimos decenios, pasando de una muerte por cada 10.000 intervenciones en los años sesenta a 1/150.000 en los años ochenta (8). La mayoría de las muertes se pueden evitar con una práctica anestésica rigurosa, siendo las complicaciones menos frecuentes y menos graves en la adenoidectomía que en la amigdalectomía. La polémica está establecida en la posibilidad de realizar estos actos quirúrgicos ambulatoriamente. Algunos lo condenan mientras que otros lo recomiendan (9). La práctica ha demostrado que la evolución es exactamente la misma en pacientes ambulatorios e ingresados si aceptamos la forma de actuación, los circuitos y los controles dentro de la definición de CMA, sin modificar la técnica quirúrgica. En cualquier caso, la duración de la hospitalización no puede ser inferior a las 6 horas (10) tras la cirugía. En EEUU (datos de 1995) la CMA suponía el 100% de las adenoidectomías y el 89% de las amigdalectomías, datos

similares a Holanda (11). En España las amigdalectomías sin ingreso suponen un 30% del total (datos del FIS de 1997).

6.1.1. Manejo anestésico

Los objetivos básicos de la anestesia para la amigdalectomía y adenoidectomía son:

- Proporcionar una inducción atraumática sin complicaciones.
- Proporcionar al cirujano las condiciones operatorias óptimas.
- Establecer un acceso intravenoso seguro que permita la expansión de volumen y la administración de medicamentos.
- Despertar rápido y seguro con los reflejos conservados para proteger la vía aérea que se ha manipulado.

La premedicación puede darse a criterio del anestesiólogo, teniendo en cuenta que los niños con apnea obstructiva del sueño, con amígdalas muy grandes o síntomas de obstrucción intermitente no deben recibir premedicación. Una benzodiazepina oral, con o sin antisialógogo, es eficaz como premedicación en la mayor parte de los niños. La presencia de los padres durante la inducción anestésica puede ser una buena elección para prevenir los gritos y el llanto previos a la inconsciencia de un niño ansioso sin premedicación, siendo especialmente útil cuando la vía aérea está comprometida.

La anestesia en el niño pequeño debe inducirse con un agente halogenado volátil, oxígeno y óxido nitroso a través de una mascarilla facial. El halotano junto al sevofluorano, recientemente introducido, son los agentes inhalatorios de elección por ser poco irritantes para las VRS (12). En el niño mayor es preferible realizar una anestesia con un agente intravenoso, ya que la calidad de la inducción suele ser mejor.

Una vez alcanzado un nivel de anestesia suficiente se debe establecer una vía venosa que permita la inyección intravenosa de atropina (0,02 mg/kg). La administración de lidocaína en aerosol o en inyección local o intravenosa permite reducir la demanda de anestésico disminuyendo los incidentes en las VRS (laringoespasmo y/o tos) (13, 14) al tiempo que reduce la hemorragia (15). La intubación endotraqueal es mejor realizarla con una anestesia inhalatoria profunda o ayudado con un relajante muscular no despolarizante de acción corta. No suelen utilizarse tubos orotraqueales con manguito de neumotaponamiento en niños menores de 8 años. Por tanto, el diámetro del tubo se debe elegir correctamente: la ausencia de fuga para una presión de 20 cm H_2O obliga a cambiar el tubo por uno de un diámetro inferior para evitar la incidencia de las laringitis postextubación. El tubo endotraqueal es mantenido por la pala inferior del abrebocas siendo fijado en esta posición. La sangre puede entrar en la tráquea a través de la glotis si no se tapona la región supraglótica con una gasa trenzada humedecida o se utiliza un tubo endotraqueal con neumotaponamiento. La monitorización consiste en electrocardiografía continua, presión arterial no invasiva automática, pulsioximetría y capnografía. La profundidad de la anestesia se ajusta por la concentración inhalada del agente anestésico para garantizar una buena relajación de los músculos maseteros y la ausencia de reflejos laríngeos. La sangre y las secreciones presentes en la orofaringe se succionan a la conclusión de la cirugía. Se realizará una descompresión gástrica con una sonda para evitar la distensión de esta cavidad, retirando las secreciones y la sangre que pueda haber entrado durante la cirugía, previniendo las náuseas y vómitos postoperatorios. La presencia de unos reflejos faríngeos intactos es la mejor garantía para la prevención de la aspiración, el laringoespasmo y la obstrucción de la vía aérea. No obstante, la extubación con el paciente, despierto o no, no tiene incidencia en las tasas de complicaciones postoperatorias (16).

Este esquema anestésico clásico ha sido cuestionado con la aparición de la mascarilla laríngea reforzada (ML-Fastrach®) (17). Su utilización brinda buenas condiciones de comodidad quirúrgica; su introducción precisa de una técnica escrupulosa (18). Al terminar el acto operatorio, se retira la ML con el manguito ligeramente insuflado, estando el paciente completamente despierto. Estudios recientes parecen demostrar la superioridad de esta técnica en comparación con la anestesia de intubación en lo concerniente a la reducción de las complicaciones peroperatorias y postoperatorias (19). Estos primeros resultados merecen ser confirmados por estudios multicéntricos que se realicen sobre un gran número de pacientes.

El control postoperatorio se realiza en la sala de recuperación durante las 2 primeras horas y a continuación en la habitación durante 6 horas como mínimo, ya que los accidentes hemorrágicos aparecen fundamentalmente durante este tiempo. En la sala de recuperación el enfermo está acostado sobre un lado, con las piernas elevadas mediante una almohada. El examen de la cavidad orofaríngea es sistemático, antes de salir de la sala de recuperación. En caso de una agitación hay que temer una hipoxemia/-hipovolemia ocasionadas por una hemorragia postoperatoria. El periodo postoperatorio de la amigdalectomía es doloroso y la administración de analgésicos tipo paracetamol (20) debe ser precoz y sistemática. Se cuestiona la eficacia de la inyección preoperatoria amigdalar de anestésico local sobre el dolor postoperatorio en el niño (21). Sin embargo, la lidocaína al 10% en aerosol (4 mg/kg) tiene buena eficacia terapéutica (22). Los antiinflamatorios administrados profilácticamente son poco eficaces.

6.1.2. Complicaciones

Las complicaciones más graves se deben a la anestesia en dos tercios de los casos (23). De ahí la importancia de respetar las reglas de seguridad, cualquiera que sea el protocolo anestésico elegido.

6.1.2.1. Complicaciones respiratorias

El laringoespasmo postoperatorio es la complicación más frecuente. Aparece la mayoría de las veces después de la extubación y está favorecido por diferentes factores: despertar incompleto, presencia de sangre en las VRS, infección ORL preexistente (24). El broncoespasmo es la segunda complicación respiratoria. Cuando aparece durante la operación, en la mayoría de los casos está relacionado con

una profundidad anestésica insuficiente. Si aparece en el periodo postoperatorio suele reflejar una aspiración.

6.1.2.2. Complicaciones hemorrágicas

La hemorragia es la complicación más temible, ya que es responsable de la morbilidad más grave operatoria y, sobre todo, postoperatoria (25). Ocurre con una incidencia del 0,1 al 8,1%. El 67% del sangrado postoperatorio tiene su origen en la fosa amigdalina, el 27% en la nasofaringe y el 7% en ambos. Si no se controla, puede ser necesaria la exploración en el quirófano (3% de los pacientes). La infravaloración de los problemas planteados al inducir reintervenciones quirúrgicas es la causa principal de las muertes por amigdalectomía. Los riesgos de la inducción son la hipovolemia y la aspiración. Estos pacientes reintervenidos deben considerarse de alto riesgo, con estómago lleno, por lo que deben anestesiarse con una secuencia de inducción rápida (hipnótico junto a succinilcolina) con presión cricoidea. La magnitud del sangrado difícilmente puede calcularse por lo que suelen ser pacientes hipovolémicos, con disminución más o menos importante del volumen intravascular. Precisarán un acceso intravascular y reposición de volumen.

6.1.2.3. Complicaciones cardiacas

Las alteraciones del ritmo cardiaco se producen aproximadamente en el 5-10% de los casos. La utilización de halotano, las alteraciones de la hemostasia y, sobre todo, una anestesia demasiado superficial favorecen su aparición.

6.1.3. Náuseas y vómitos postoperatorios

Pueden aparecer hasta en un 60% de los pacientes. Son debidos a la combinación del efecto irritante de la sangre en el estómago, interferencia de los reflejos nauseosos por el edema y la estimulación de los receptores centrales que afectan a la zona gatillo. La administración postoperatoria de meperidina incrementa la probabilidad de vómitos. Agentes antieméticos, como el droperidol (50-75 mcg/kg), la metoclopramida (0,15 mg/kg) y el ondansetron (0,1 mg/kg), son eficaces para el control de los vómitos postoperatorios en el paciente pediátrico (26).

6.1.4. El dolor

Es mínimo tras adenoidectomía, pero importante tras la amigdalectomía. La administración de corticoides intraoperatorios puede disminuir el edema y consiguientemente el dolor. Debe tratarse de forma agresiva en el postoperatorio inmediato evitándose los antiinflamatorios no esteroideos dada su interferencia con los factores de la coagulación.

6.1.5. Cirugía del oído

El oído y sus estructuras asociadas son los órganos diana de eventos clinicopatológicos que frecuentemente afectan al niño.

6.2. Miringotomía y drenaje transtimpánico

Es un procedimiento muy breve, pudiéndose lograr una anestesia eficaz mediante un agente halogenado, oxígeno y óxido nitroso administrado mediante mascarilla facial. No es recomendable la premedicación, ya que todos los medicamentos sedantes que se utilizan prolongan su efecto más allá del procedimiento quirúrgico.

Los pacientes con otitis crónica, a menudo, tienen una infección recurrente de las VRS. Puesto que el procedimiento no requiere intubación endotraqueal, pueden modificarse los criterios de cancelación de la intervención quirúrgica. No existen diferencias significativas en las complicaciones perioperatorias entre los niños asintomáticos y aquellos que presentan una infección de las VRS leve, siempre que no requieran intubación endotraqueal.

Esta intervención no suele plantear problemas. No obstante, un estudio prospectivo encuentra un 17% de complicaciones (27). La mayoría de las veces (12%) se trata de una obstrucción menor de las VRS que se soluciona con la apertura mandibular más o menos asociada a una ventilación manual. Las obstrucciones más graves aparecen en el 1,4% de los niños, los cuales precisan una intubación o la administración de fármacos intravenosos. Son más raras otras complicaciones (vómitos postoperatorios o peroperatorios, alteraciones del ritmo cardiaco). La corta edad del paciente es un factor que predispone a la obstrucción de las VRS, mientras que la presencia de una infección de las VRS no influye en su frecuencia. La falta de experiencia del cirujano y del anestesiólogo también es un factor que favorece la aparición de estas complicaciones. Es importante el control preoperatorio y postoperatorio con la monitorización sistemática de la saturación de oxígeno.

6.3. Microcirugía del oído medio

6.3.1. Inmovilidad del paciente

Este tipo de intervenciones se realizan bajo anestesia profunda que garantice la inmovilidad del paciente, no siendo imprescindible la relajación neuromuscular para conseguirlo. Incluso, en ocasiones, debe evitarse para no interferir la estimulación del nervio facial cuando se precise.

6.3.2. Disminución del sangrado

Imprescindible para que el otorrinolaringólogo pueda identificar correctamente todas las estructuras anatómicas.

6.3.2.1. Adrenalina

En dilución 1:200.000 para la infiltración local. Las dosis inyectadas son muy bajas y están muy lejos de las dosis máximas recomendadas.

6.3.2.2. Posición en anti-Trendelenburg

El mantenimiento de un ángulo de 15° es suficiente para reducir el sangrado. Esta posición mejora el retorno venoso, disminuyendo la presión venosa en el campo operatorio. Característicamente, expone al enfermo al riesgo de embolia gaseosa y, por tanto, la capnografía es indispensable; no obstante, su incidencia es muy baja si se examinan los estudios epidemiológicos sobre las complicaciones de esta cirugía.

6.3.2.3. Halogenados

Posiblemente sean el método de elección para realizar una anestesia con hipotensión controlada en ORL. La

literatura coincide en reconocer que el mantenimiento de la presión arterial media alrededor de 70 mmHg (28) es suficiente para obtener buenas condiciones quirúrgicas, ya que, por debajo de esta cifra no existe correlación entre el nivel de hipotensión y la calidad del confort quirúrgico (29).

6.3.2.4. Otros hipotensores

La clonidina (alfa 2 agonista) a dosis de 2-4 µg/kg, administrada en la premedicación, tiene un efecto sedante muy positivo en el niño previniendo la hipertensión provocada por la intubación endotraqueal. Por su efecto sobre el sistema nervioso simpático a nivel central tiene un efecto hipotensor moderado, sobre todo, asociado a halogenados.

El remifentanilo es un mórfico de uso reciente en España con buenas posibilidades de analgesia, con un efecto hipotensor dosis dependiente.

Otros fármacos, como los beta-bloqueantes (labetalol, atenolol...), pueden servir también como hipotensores.

6.3.3. Control de las presiones intratimpánicas

El protóxido de nitrógeno, al ser 34 veces más soluble que el nitrógeno, difunde en las cavidades cerradas rápidamente. Si la cavidad no es extensible la presión aumenta. Las variaciones de presión son rápidas, pudiendo alcanzar más de 35 mmHg en 5 minutos (30). En la cirugía del oído medio, la cavidad inicialmente no está cerrada por lo que se ha propuesto suspender el N_2O al menos 5 minutos antes de que el cirujano coloque el injerto (técnicas laterales). No obstante, en cirugías de corta duración (colocación de un drenaje transtimpánico) no se modifican las presiones intratimpánicas ni los resultados de la timpanometría (31). Un acuerdo entre el otorrinolaringólogo y el anestesiólogo es recomendable a fin de detectar en el preoperatorio las situaciones en las que la utilización del N_2O podría ser inadecuada.

6.4. Cirugía nasal y senos paranasales

La mayor complicación de este tipo de cirugía es la hemorragia que, aparte de la molestia que ocasiona al ORL, expone al enfermo al riesgo de hipovolemia y de aspiración. Para la prevención de la hemorragia puede ser útil la infiltración con solución de adrenalina y/o vasoconstrictores locales. La cocaína (solución al 2-4%) usada tópicamente es un potente vasoconstrictor. Produce una liberación de catecolaminas que puede sensibilizar al miocardio induciendo la aparición de arritmias, sobre todo, cuando se asocia a una anestesia con halotano. La dosis máxima recomendada es 3 mg/kg (1,5 mg/kg con halotano). El pico plasmático máximo se consigue a los 15-60 minutos tras su administración disminuyendo gradualmente en 4-6 horas. La toxicidad se manifiesta por agitación que se trata con benzodiazepinas.

La cirugía que plantea mayores problemas anestésicos suele ser la polipectomía nasal debida al contexto médico que frecuentemente se asocia al niño con esta patología, a saber, la fibrosis quística. En estos casos la técnica anestésica depende de la función pulmonar y la preparación respiratoria preoperatoria es una etapa esencial (Tabla IV). Se prescribirá vitamina K en función de la tasa de protrombina. La atropina puede hacer más viscosas las secreciones bronquiales. Pueden aparecer complicaciones respiratorias importantes, como el neumotórax, la obstrucción bronquial y las complicaciones pulmonares infecciosas. La humidificación de los gases inspirados y la fisioterapia respiratoria se deben iniciar precozmente en el postoperatorio inmediato.

Tabla IV
Peticiones básicas preanestésicas en pacientes con fibrosis quística

Recuento hemático completo
Test de función hepatocelular (enzimología)
Coagulación
Test de función pulmonar (espirometría forzada con test broncodilatador)
Radiología de tórax

6.5. Urgencias de la vía aérea

Las situaciones de emergencia de la vía aérea pueden comprometer la vida del niño requiriendo una actuación quirúrgica inmediata. El fallo respiratorio agudo puede sobrevenir por una epiglotitis, un crup laríngeo o por la aspiración de un cuerpo extraño; existiendo pocas situaciones tan estresantes para el anestesiólogo como éstas. Un edema mínimo de la laringe produce una reducción tan importante de la sección transversal de la tráquea que puede comprometer enormemente el flujo de aire provocando un colapso extratorácico durante la inspiración de la tráquea distal al sitio de la obstrucción, resultando en un incremento de la resistencia de la vía aérea y del trabajo respiratorio.

6.5.1. Epiglotitis

Puede progresar rápidamente hacia una obstrucción de la vía aérea, fallo ventilatorio y muerte si se retrasa el diagnóstico y su tratamiento. La mayor parte de los niños afectados tienen entre los 2 y los 7 años de edad, si bien también hay casos descritos en niños más jóvenes y en adultos.

Si aparece una situación de urgencia vital deberá ir directamente a la sala de operaciones acompañado por el anestesiólogo y el cirujano. La presencia de los padres puede calmar la ansiedad del niño.

En todos los casos de epiglotitis con disnea severa se debe permeabilizar una vía aérea artificial por medio de la intubación endotraqueal. Puede realizarse una traqueostomía, pero es una alternativa menos adecuada (32). En la mesa de quirófano el niño debe colocarse en posición sentada, monitorizándose la pulsioximetría desde el primer momento junto a la auscultación torácica. Si se considera

oportuno, la madre puede acompañar al niño durante la inducción de la anestesia general. El quirófano debe estar preparado con material para realizar la laringoscopia, la broncoscopia rígida o una traqueostomía. La inducción anestésica se realiza con O_2 al 100% junto a un anestésico inhalado (halotano, sevofluorano) a dosis crecientes. Después de la pérdida de la conciencia se obtendrá un acceso vascular pasando a la posición supina. Se practicará la laringoscopia seguida de la intubación orotraqueal sin ayuda de relajantes neuromusculares. El tubo elegido debe ser 0,5 mm menor al que habitualmente utilizaríamos en este niño (Tabla V), normalmente nos ayudaremos de un fiador para su introducción. Después del reconocimiento de las estructuras laríngeas por el otorrinolaringólogo podremos cambiarlo por un tubo nasotraqueal. El niño debe ingresarse en la unidad de cuidados críticos pediátricos, confirmando la correcta localización del tubo por radiología. La extubación se suele realizar a las 12-72 horas, tras la comprobación de la permeabilidad de la glotis (33).

Tabla V
Tubos endotraqueales que se utilizan en lactantes y niños. Distancia de inserción

Edad	Calibre (DI en mm)	Distancia de inserción
Prematuros		
1.000 g.	2.5	5-7 cm
1.000 a 2.500 g.	3.0	
Neonato a 6 meses	3.0-3.5	6-8 cm
6 meses a 1 año	3.5-4.0	10 cm
1 a 2 años	4.0-5.0	12 cm
Más de 2 años	Edad (años) + 16 / 4	Edad (años)/2 + 12; peso (kg)/5 + 12

DI = diámetro interno

6.5.2. Laringotraqueobronquitis o crup laríngeo

En algunos casos se requiere la intubación endotraqueal con limpieza bronquial. El manejo y la extubación son similares a la epiglotitis.

6.5.3. Aspiración de cuerpo extraño

Todo el material aspirado debe ser extraído en el quirófano de manera urgente si se encuentra a nivel traqueal. No se debe administrar sedación antes de la extracción. Si el niño ha comido recientemente se debe realizar una técnica de intubación de secuencia rápida con maniobra de Sellick. Si no es así, puede realizarse una inducción con mascarilla y un agente inhalatorio (sevoflurano, halotano). Debe evitarse la utilización de óxido nitroso para prevenir la expansión del aire atrapado distalmente a la obstrucción. Tras la evacuación del contenido gástrico con una sonda gruesa, puede procederse a la extracción del material aspirado sustituyendo el tubo endotraqueal por un broncoscopio rígido.

El niño debe mantener la respiración espontánea hasta que se identifica y localiza el cuerpo extraño. La ventilación a través del broncoscopio requiere una especial atención, pudiendo aparecer hipoxemia e hipercapnia debido a una inadecuada ventilación tratándose con la retirada del mismo hasta la tráquea. Puede aparecer un broncoespasmo durante el examen broncoscópico, solucionándose con la profundización de la anestesia y con la administración de beta-miméticos inhalados o intravenosos.

BIBLIOGRAFÍA

1. **COTÉ, CJ., TODRES, JD.** "Vías respiratorias en los niños". En: Coté CJ, Ryan JF, Todres ID, Goudsouzian NG. *Anestesia en pediatría.* McGraw-Hill. Madrid, 1985: 59-88.
2. **ECKENHOFF, JE.** "Some anatomic considerations of the infant larynx influencing endotracheal anesthesia". *Anesthesiology* 1951; 12: 401-10.
3. **POLGAR, G., KONG, GP.** "Nasal resistance of newborn infants". *J Pediat* 1965; 67: 557-67.
4. **MILLER, MJ., MARTIN, RJ., CARLO, WA.** *et al.* "Oral breathing in newborn infants". *J Pediatr* 1985; 107: 465-69.
5. **OVASSAPIAN, A., DYKES, MH.** "The role of fiberoptic endoscopy in airway management". *Semin Anesth* 1987; 6: 93-104.
6. **BENUMOF, JL.** "Management of the difficult/impossible airway". 1990 *Annual Refresher course lectures.* Park Ridge, Illinois. *Am Soc Anesthesiol* 1990; 163: 1-7.
7. *Encuesta FIS 1999 sobre las unidades de CMA y su actividad en España.*
8. **HANNALLAH, RS.** "Anaesthetic considerations for paediatric ambulatory surgery". *Ambulatory Surgery* 1997; 5: 53-9.
9. **DEUTSCH, ES.** "Tonsillectomy and adenoidectomy. Changing indications". *Pediatr Clin North Am* 1996; 43: 1319-38.
10. **RAVALIA, A., ARROWSMITH, JE.** "Anaesthesia for quinsy tonsillectomy". *Anaesthesia* 1996; 51: 292-3.
11. **GABALSKI. EC., MATTUCCI, KF., SETZEN, M.** *et al.* "Ambulatory tonsillectomy and adenoidectomy". *Laryngoscope* 1996; 106: 777-8.
12. **LANDSMAN, IS.** "Mechanisms and treatment of laryngospasm". *Int Anesthesiol Clin* 1997; 35: 67-73.
13. **STAFFEL, JG., WEISSLER, MC., TYLER, EP.** *et al.* "The prevention of postoperative stridor and laryngospasm with topical lidocaine". *Arch Otolaryngol Head Neck Surg* 1991; 117: 1123-8.
14. **KOL, C., KOCAMAN, F., AYGENL, E.** *et al.* "The use of preoperative lidocaine to prevent stridor and laryngospasm after tonsillectomy and adenoidectomy". *Otolaryngol Head Neck Surg* 1998; 118: 880-2
15. **BROADMAN, LM., PATEL, RI., FELDMAN, BA.** *et al.* "The effects of peritonsillar infiltration on the

reduction of intra-operative blood loss and post tonsillectomy pain in children". *Laryngoscope* 1989; 99: 578-81.

16. **PATEL, RI., HANNALLAH, RS., NORDEN, J.** *et al.* "Emergence airway complications in children: a comparison of tracheal extubation in awake and deeply anesthetized patients". *Anesth Analg* 1991; 73: 266-70.
17. **HERN, JD., JAYARRAJ, SM., SIDHU, VS.** *et al.* "The laryngeal mask airway in tonsillectomy: the surgeon's perspective". *Clin Otolaryngol* 1999; 24: 122-5.
18. **ALEXANDER, CA.** "A modified intravent laryngeal mask for ENT and dental anaesthesia". *Anaesthesia* 1990; 45: 892-3.
19. **SHORT. JA.** "Laryngeal mask and tonsillectomy". *Br J Anaesth* 1998; 81: 6.
20. **RAMSING, J., HERTEL, S., HARDER, A.** *et al.* "Examination of acetaminophen for outpatient management of postoperative pain in children". *Paediatric Anaesth* 1998; 8: 235-9.
21. **JEBELES, JA., REILLY, JS., GUTIERREZ, JF.** *et al.* "The effect of preincisional infiltration of tonsils with bupivacaine on the pain following tonsillectomy under general anaesthesia". *Pain* 1991; 47: 305-8.
22. **BISSONNETTE, B.** "Lidocaine en aerosol après l'amygdalectomie chez l'enfant". *Can J Anaesth* 1990; 37: 534-7.
23. **PEYTRAL, C., VACHER, S., NEGRIER, MD.** *et al.* "Accident graves de l'amygdalectomie". *Ann Otolaryngol* Ch Cervicofac 1988; 105: 383-6.
24. **RAJAN, GR.** "Supraglottic obstruction versus true laryngospasm: the best treatment". *Anesthesiology* 1999; 91: 581.
25. **RASMUSSEN, N.** "Complications of tonsillectomy and adenoidectomy". *Otolaryngol Clin North Am* 1987; 20: 383-90.
26. **BARST, SM., LEIDERMANN, JU., MARKOWITZ, A.** *et al.* "Ondansetron with propofol reduces the incidence of emesis in children following tonsillectomy". *Can J Anaesth* 1999; 16: 186-94.
27. **MARKOWITZ-SPENCE, L., BRODSKY, L., SYED, N.** *et al.* "Anesthetic complications of tympanostomy tube placement in children". *Arch Otolaryngol Head Neck Surg* 1990; 116: 809-12.
28. **HANNEBICQUE, V., BOUFFLERS, E., KRIVOSIC-HORBER, R.** "Anesthesie a l'isofluroane utilisant un circuit filtre dans la microchirurgie otologique". *Cah Anesthesiol* 1988; 36: 429-36.
29. **ELTRINGHAM, RJ., YOUBG, PN., FAIRBAIRN, MD.** "Hypotensive anesthesia for microsurgery of the middle ear. A comparison between enflurane and halothane". *Anaesthesia* 1982; 37: 1028-31.
30. **CASEY. WF., DRAKE, AB.** "Nitrous oxyde and middle ear pressure". *Anaesthesia* 1982; 37: 896-9.
31. **SANCHEZ DEL CAMPO, R., GARRIDO, P.** "Effects of nitrous oxide in middle ear pressure". *Rev Esp Anest Reanim* 1980; 27: 403-8.
32. **BATTAGLIA, JD., LOCKHART, CH.** *Management of acute epiglottitis by nasotracheal intubation. Am J Dis Child* 1975; 129: 334-6.
33. **MCGOLDRICK, KE.** "Anaesthesia for elective ear, nose and throat surgery". En: McGoldrick KE (ed.) *Anesthesia for ophthalmic and otolaryngologic surgery.* MB Saunders. Philadelphia 1992; 133-43.

3. EL CONSENTIMIENTO INFORMADO EN EL MENOR

E. Soler Lluch

De un tiempo a esta parte, el consentimiento informado se ha convertido en un quehacer habitual de la profesión médica. Y se ha colado en ella, sin saber muy bien de principio, si debido a una imposición ajena a nuestro entorno, o como práctica defensiva.

De cualquier manera, el fundamento del consentimiento informado se explica en un reequilibrio de fuerzas en la relación médico-paciente. Como expone Gracia Guillén (1, 2), lo que un tiempo atrás constituía una situación de superioridad (el médico sabrá lo que tiene que hacer), dejándole al profesional toda la iniciativa en el proceso diagnóstico y terapéutico (principio de beneficencia), ha pasado a ser una relación de igualdad o aproximación, en la que las decisiones médicas deben ser tomadas en base a la autonomía de la voluntad del paciente. Este reivindica su autonomía moral, es decir la capacidad para tomar las decisiones que afecten a su propio cuerpo o a su salud (principio de autonomía). Frente al modelo clásico, irrumpe con fuerza el que pone su acento en la autonomía de los propios pacientes para decidir lo que debe o no debe hacerse con ellos, siendo esto, objeto de desarrollo legislativo específico.

Pero ¿hasta qué punto un menor de edad tiene capacidad para decidir qué debe hacerse con él? Este es el punto de partida de este texto. Dada la dificultad de dar una respuesta clara, se expondrán sucesivamente los principios básicos de capacidad que recoge nuestro cuerpo legal, la normativa general de ámbito internacional, las normas positivas del Derecho español y una discusión doctrinal, para finalizar con una breve exposición de la Jurisprudencia Española al respecto.

CAPACIDAD JURÍDICA Y CAPACIDAD DE OBRAR

La persona, desde el punto de vista jurídico, es todo ser a quien el Derecho acepta como miembro de la comunidad; esta aceptación conlleva el reconocimiento de la aptitud para ser titular de derechos y obligaciones, y ser, además, merecedor de respeto y tutela. El reconocimiento que la Constitución Española (CE) (3) da a estos valores, se encuentra en su art. 10.1: "La dignidad de la persona humana, los derechos inviolables que le son inherentes, el libre desarrollo de la personalidad, el respeto a la ley y a los derechos de los demás, son fundamento del orden político y la paz social".

Se constituye, por tanto, en torno a la dignidad y al libre desarrollo de la personalidad, para el tema que nos ocupa, el núcleo sobre el que debe desarrollarse toda normativa.

Pero, ¿en qué momento comienza la personalidad civil, es decir, la adquisición de la condición de persona? El art. 29 del Código civil (Cc) (3) especifica: "El nacimiento determina la personalidad". Y aclara el art. 30 Cc: "Para los efectos civiles, sólo se reputará nacido el feto que tuviere figura humana y viviere veinticuatro horas enteramente desprendido del seno materno".

Por tanto, toda persona tiene "capacidad jurídica" por el simple hecho de serlo, de haber nacido, y esta capacidad se extingue por la muerte (art. 32 Cc) o mediante declaración de fallecimiento. Es decir, toda persona tiene capacidad jurídica, y toda persona lo es, cuando cumple con los requisitos del art. 30 Cc. La *titularidad* de los derechos es la capacidad jurídica, y ésta la tiene toda persona por el hecho de serlo.

Ahora bien, la *aptitud* para el ejercicio de los derechos de los que sea titular dependerá de la situación personal de cada sujeto. La aptitud determina la "capacidad de obrar", que no tiene el mismo grado para todas las personas. Establece el Cc que "el mayor de edad es capaz para todos los actos de la vida civil, salvo las excepciones establecidas en casos especiales por este Código". Y dice la CE en su art. 12 "Los españoles son mayores de edad a los dieciocho años".

Surge, así, la primera diferencia que es necesario establecer: capacidad jurídica y capacidad de obrar. La **capacidad jurídica** es un atributo que corresponde a toda persona por el solo hecho de serlo, y precisamente por ello es una aptitud abstracta, genérica, no graduable. La **capacidad de obrar**, en cambio, puede variar en función de las características particulares de cada persona, y en esta medida, es susceptible de individualización y es graduable; por eso cabe hablar de una capacidad de obrar plena, y de una capacidad de obrar restringida (5). El Derecho parte del principio general de la capacidad de obrar de toda persona, salvo que sea incapaz (sea menor de 18 años), o sea declarada incapacitada.

El menor, por tanto, no dispone, como regla general, de esa aptitud para el ejercicio de los derechos de que es

Complejo Hospitalario, Ciudad Real.

titular. No dispone de capacidad de obrar, es un incapaz a efectos jurídicos, y, en consecuencia, no puede actuar en el mundo jurídico por sí mismo; en él actúan las personas a quienes la ley considera representantes (en principio, los padres, o a falta de éstos, o si hubieran sido privados de la patria potestad, el tutor). Pero esta incapacidad no es plena. En este sentido, el Cc establece actos que el menor puede ejercitar sin necesidad de sus representantes. A título de ejemplos más significativos cabe citar:

- Art. 48 Cc: Puede contraer matrimonio a partir de los catorce años, con dispensa del Juez de primera instancia, si bien en los expedientes de dispensa de edad, deberán ser oídos el menor y sus padres o guardadores.
- Art. 177 Cc: Si el menor de edad es mayor de doce años debe consentir su adopción.
- A partir de los catorce años puede otorgar testamento (art. 663 C) y ser testigo en juicio (1246 Cc).

Pero vayamos al art. 162 Cc: "Los padres que ostenten la patria potestad tienen la representación legal de sus hijos menores no emancipados. Se exceptúan: Los actos relativos a Derechos de la personalidad u otros que el hijo, de acuerdo con la Ley y con sus condiciones de madurez, pueda realizar por sí mismo (162.1 Cc). Y ¿cuáles son los derechos de la personalidad?: vida, integridad, honor, intimidad, propia imagen.

Por tanto, ante la incapacidad general de obrar del menor que pudiera establecerse de principio, vemos que, en el ámbito Civil, se establecen muchas excepciones y matizaciones, y específicamente cabe interpretar mayor libertad del menor cuando a los Derechos de la personalidad nos referimos.

La emancipación, específicamente, implica la salida anticipada de la patria potestad a que estaba sujeto el menor. La emancipación habilita al menor para regir su persona y bienes como si fuera mayor (art. 323 Cc). Es decir, el menor emancipado tiene, en el ámbito personal, plena capacidad de obrar.

La emancipación tiene lugar (art. 314 Cc): 1°. Por la mayor edad. 2°. Por matrimonio del menor. 3°. Por concesión de los que ejerzan la patria potestad. 4°. Por concesión judicial.

Según se desprende del punto 2°, el matrimonio de un menor implica plena capacidad de obrar y hay que recordar que el menor puede contraer matrimonio a partir de los catorce años. El matrimonio produce de pleno Derecho, automáticamente, la emancipación.

En referencia al punto 3°, especifica el art. 317 Cc: "para que tenga lugar la emancipación por concesión de quienes ejerzan la patria potestad, se requiere que el menor tenga dieciséis años cumplidos, y que la consienta. Existe, en este caso, un límite inferior de edad, 16 años".

Por último, respecto a la emancipación por concesión judicial (punto 4°), dice el art. 320 Cc: "El Juez podrá conceder la emancipación de los hijos mayores de dieciséis años si éstos la pidieran, y previa audiencia de los padres. Vuelve, por tanto, a establecerse un límite inferior de edad fijado en los 16 años, siendo necesario el consentimiento del menor".

NORMAS INTERNACIONALES

La **Declaración Universal de Derechos Humanos** (6), proclama en su art. 24.2 que la infancia tiene derecho a cuidados y asistencia especiales. Establece la **Declaración de los Derechos del Niño** (7), adoptada por la Asamblea General de Naciones Unidas el 20 de Noviembre de 1959, en su art. 2, que el niño gozará de una protección especial.

El **Pacto Internacional de Derechos Civiles y Políticos** (8) (ratificado por España en 1977) dice en su art. 24: "todo niño tiene Derecho, sin discriminación alguna..., a las medidas de protección que su condición de menor requiere, tanto por parte de la familia como de la sociedad y el Estado".

De la misma manera, el Pacto Internacional de Derechos Económicos, Sociales y Culturales (9) (ratificado por España en 1977), propugna en su art. 3: "Se deben adoptar medidas especiales de protección y asistencia a favor de todos los niños y adolescentes, sin discriminación alguna por razón de filiación o cualquier otra condición".

Sobre estas bases, la Asamblea General de Naciones Unidas adoptó el 20 de Noviembre de 1989 la **Convención sobre los Derechos del Niño** (10), en vigor en España desde el 5 de enero de 1991, que merece una especial descripción. Establece su art. 12: "Los Estados Partes garantizarán al niño, que esté en condiciones de formarse un juicio propio, el derecho de expresar su opinión libremente en todos los asuntos que afecten al niño, teniéndose debidamente en cuenta las opiniones del niño, en función de la edad y madurez del niño". Y el art. 13 promulga la libertad de buscar, recibir y difundir informaciones e ideas de todo tipo.

NORMATIVA EUROPEA

Cabe destacar la Resolución n° CE 148/37, de 16 de junio de 1986, del Parlamento Europeo, sobre una **Carta Europea de los Niños Hospitalizados** (11). Posiblemente aquí se encuentre el punto clave del Derecho a la información del menor. Dice su art. 4.d: derecho del niño a recibir información adaptada a su edad, su desarrollo mental, su estado afectivo y psicológico, con respecto al conjunto de tratamiento médico al que se le somete y a las perspectivas positivas que dicho tratamiento ofrece. Y me refiero al punto clave, cuando específicamente habla de perspectivas *positivas*. Si se quiere entender analógicamente con respecto a la edad adulta, en ésta es fácil tomar como límite de información aquella que sea tolerable; en el niño, la información se ve limitada a la **positiva, a la beneficiosa**. Este art. 4 en su punto f) establece el derecho a negarse (por boca de sus padres o de la persona que los sustituya) como sujetos de investigación, y a rechazar cualquier cuidado o examen cuyo propósito primordial sea educativo o informativo, y no terapéutico.

Su apartado g) dice: derecho de los padres a recibir todas las informaciones relativas a la enfermedad y al bienestar del niño; y el h): derecho de los padres o de la persona que los sustituya a expresar su conformidad con los tratamientos que se aplican al niño.

Merecen especial mención los puntos j), k): derecho a **no ser sometido a experiencias farmacológicas y terapéuticas y a no recibir tratamientos médicos inútiles y a no soportar sufrimientos físicos y morales que puedan evitarse.**

El Convenio para la Protección de los Derechos Humanos y la Dignidad del Ser Humano con respecto a las Aplicaciones de la Biología y la Medicina (12), desarrollado en Oviedo el 4 de abril de 1997, en el ámbito de los Estados miembros del Consejo de Europa, trata específicamente el consentimiento informado del menor en su art. 6, relativo a la Protección de las personas que no tengan capacidad para expresar su consentimiento. Dice su apartado 1: "sólo podrá efectuarse una intervención a una persona que no tenga capacidad para expresar su consentimiento, cuando redunde en su beneficio directo". Y añade el apartado 2: "cuando, según la Ley, un menor no tenga capacidad para expresar su consentimiento para una intervención, ésta sólo podrá efectuarse con autorización de su representante, de una autoridad o de una persona o institución designada por la ley. La opinión del menor será tomada en consideración como un factor que será tanto más determinante en función de su edad y su grado de madurez". Todo esto debe ser entendido en relación con el art. 5: "una intervención en el ámbito de la sanidad sólo podrá efectuarse después de que la persona afectada haya dado su libre e informado consentimiento. Dicha persona deberá recibir previamente una información adecuada acerca de la finalidad y la naturaleza de la intervención, así como de sus riesgos y beneficios". Parece existir, por tanto, un derecho a la información, siendo necesario el consentimiento de los representantes del menor para una actuación positiva, siendo la opinión del menor un factor corrector.

NORMATIVA ESPAÑOLA

La Ley General de Sanidad 14/1986 (13) establece, en su artículo 10, los principios básicos que debe regir el Consentimiento Informado. Dice dicho artículo: "Todos tienen los siguientes derechos con respecto a las distintas administraciones públicas sanitarias; 10,5: a que se le dé en términos comprensibles, a él y a sus familiares o allegados, información completa y continuada, verbal y escrita, sobre su proceso, incluyendo diagnóstico, pronóstico, y alternativas de tratamiento; 10,6: a la libre elección entre las opciones que le presente el responsable médico de su caso, siendo preciso el previo consentimiento escrito del usuario para la realización de cualquier intervención, excepto en los siguientes casos: a) cuando la no intervención suponga un riesgo para la salud pública. b) cuando no esté capacitado para tomar decisiones, en cuyo caso, el derecho corresponderá a sus familiares o personas a él allegadas. c) cuando la urgencia no permita demoras por poderse ocasionar lesiones irreversibles o existir peligro de fallecimiento".

Consecuencia de lo aquí expuesto parece ser que cuando comienza la redacción del art. 10 con un "todos", este "todos" debería incluir también al menor, lo cual sería directamente aplicable al punto 5, es decir, información sobre su proceso; el límite de edad entraría en juego en el punto 6, cuando exceptúa a los incapaces (6, b) para elegir entre las opciones. Referido al menor, parece tratarse de un derecho exclusivo de información, y no de consentimiento, el cual corresponde a sus padres o tutores.

La exposición de motivos de la Ley Orgánica 1/1996, de Protección Jurídica del Menor, de Modificación parcial del Código civil y de la Ley de Enjuiciamiento Civil (14), propugna la necesidad de adecuar el ordenamiento a la realidad de nuestra sociedad actual, y específicamente, debido al cambio en el status social del niño, en vistas al reconocimiento pleno de la titularidad de derechos de los menores de edad, y de una capacidad progresiva para ejercerlos. Así, el desarrollo legislativo postconstitucional introduce la condición de sujetos de derecho a las personas menores de edad, de modo que, el concepto "ser escuchado si tuviere suficiente juicio", se ha ido trasladando a todo el ordenamiento jurídico en todas aquellas cuestiones que le afecten, y en consecuencia, las limitaciones que pudieran derivarse del hecho evolutivo deben interpretarse de forma restrictiva. Concretamente, el art. 2 de esta Ley Orgánica expone que "las limitaciones a la capacidad de obrar de los menores se interpretarán de forma restrictiva". Y el art. 3, que "los menores gozarán de los derechos que reconoce la Constitución Española (3) y los Tratados Internacionales de los que España sea parte (8, 9, 10), especialmente la Convención de Derechos del Niño de Naciones Unidas (10), y los demás derechos garantizados en el ordenamiento jurídico", y que "esta Ley Orgánica se interpretará de conformidad con estos Tratados Internacionales".

Con respecto a la información, especifica el art. 5.1, que "los menores tienen derecho a buscar, recibir y utilizar la información adecuada a su desarrollo". Y el art. 5.2, que "los padres o tutores y los poderes públicos velarán porque la información que reciban los menores sea veraz, plural y respetuosa con los principios constitucionales". Menciona muy específicamente el art. 9.1 **que "el menor tiene derecho a ser oído,** tanto en el ámbito familiar como en cualquier procedimiento administrativo o judicial en que esté directamente implicado y que conduzca a una decisión que afecte a su esfera personal, familiar o social". Matiza el art. 9.2: "cuando el menor no pueda ejercer este derecho o no convenga al interés del menor, podrá conocerse su opinión por medio de sus representantes legales".

BASES DOCTRINALES

Describe Galán Cortés (15) los presupuestos del Consentimiento Informado: quién (titularidad), cuándo (tiempo), cómo (forma), y qué (objeto). Es precisamente la titularidad del derecho de información el presupuesto que nos ocupa.

Tejedor Torres (16, 17), desde otro enfoque, expone una síntesis de los denominados "elementos del Consentimiento Informado": voluntariedad, información suficiente, y compe-

tencia. De nuevo, la competencia, en analogía con la titularidad, se muestra como el elemento de este estudio.

Si, como se ha expuesto previamente, la capacidad de obrar (como término jurídico) es la *aptitud* para el ejercicio de los derechos de que se es titular, la cual dependerá de la situación personal de cada sujeto, la competencia es un término utilizado en bioética. Y así, una persona es competente para tomar una decisión concreta, si comprende la información que recibe, aprecia las consecuencias más relevantes de las diferentes opciones y asume la decisión tomada en coherencia con sus valores personales (18). Existe, por tanto, una diferencia conceptual que es necesario aclarar. Capacidad, debe ser entendida en relación a su significado jurídico, mientras que la competencia trasciende al ámbito personal, íntimo, en el que se valoran apreciaciones subjetivas, en suma, los "principios" de cada persona, y que, por tanto, son susceptibles de individualización.

Por ello, con la intención de conceptualizar los términos, matizar comentarios y disipar confusiones, se debería no utilizar indistintamente ambos vocablos, en vistas a discernir los mundos jurídicos y bioéticos, que si bien interdependientes, a efectos de exposición, es necesario distinguir.

Resulta necesario hacer una breve reseña sobre la capacidad de obrar del menor en Derecho Romano, dado que éste es el punto de partida de la Ciencia jurídica europea y origen de figuras jurídicas hoy vigentes. En principio, quien hubiese alcanzado la pubertad adquiría la plena capacidad de obrar, pues se mantenía que el desarrollo sexual era acompañado por análogo desarrollo intelectual. Para los varones, los sabinianos mantenían que la madurez sexual había de comprobarse caso por caso, mientras que los proculeyanos querían que se fijase una edad legal de catorce años cumplidos, opinión que fue acogida por Justiniano. Para las mujeres, un sentido púdico las excluyó de aquella investigación caso por caso, y se admitió considerarlas púberes a los doce años cumplidos (19). Se trataba, por tanto, de una edad vinculada con la madurez mental y con ella, la plena voluntad que supone la capacidad de engendrar (20). Sin embargo, desde los siete años hasta la pubertad *(impuberes infantia maiores)*, podían realizar actos que les proporcionasen algún beneficio (ej: recibir un regalo), pero necesitaban del tutor para realizar los demás actos; el tutor "colabora con el impúber" mediante la auctoritas, dando validez al acto del impúber. Por debajo de los siete años, el *infante*, puesto que carece del uso de razón, es incapaz de ejercitar sus derechos, y no se hace responsable de sus acciones, y necesita de un tutor que "obre por él" (19). Volviendo a nuestros días, el Derecho parte del principio general de la capacidad de obrar de toda persona, salvo que sea incapaz (menor de edad), o sea declarada incapacitada. En consecuencia, cabe tomar como punto de partida la incapacidad del menor, salvo las excepciones ya comentadas que dicta el Código civil. Siguiendo esta norma general, la Ley General de Sanidad (13) exceptúa de la necesidad del Consentimiento Informado al usuario cuando no esté capacitado para tomar decisiones, en cuyo caso, el derecho corresponde a sus familiares o personas a él allegadas (art. 6.b LGS). Es decir, exceptúa al menor, dada su incapacidad de obrar. Sin embargo, si están admitidas excepciones a esta incapacidad de obrar del menor en el Código civil, también parece obvio que "los actos relativos a Derechos de personalidad que de acuerdo con sus condiciones de madurez pueda realizar por sí mismo (art. 162.1 Cc)", deberían quedar matizados por la competencia del menor.

Concretamente, como se ha enunciado con anterioridad, la Ley Orgánica 1/1996 de Protección Jurídica del Menor (14), contiene dos elementos clave para entender la nueva situación jurídica del menor en nuestro ordenamiento. Uno de ellos es la enunciación de que "las limitaciones a la capacidad de obrar de los menores se interpretarán de forma restrictiva" (art. 2); Y el otro es el "derecho a ser oído".... en cualquier procedimiento en que esté directamente implicado y que conduzca a una decisión que afecte a su esfera personal... (art. 9).

Pero las normas jurídicas no aclaran qué criterios deben utilizarse para interpretar dicha competencia. Tan sólo el art. 3 de la citada Ley Orgánica hace referencia a esta duda, al concretar que dicha Ley "se interpretará de conformidad con los tratados Internacionales de los que España sea parte y, especialmente, de acuerdo con la Convención de los Derechos del Niño de Naciones Unidas de 20 de noviembre de 1989 (10).

Esto hace referencia a una interpretación gramatical. Pero para apreciar una interpretación teleológica es necesario acudir a otras fuentes: los principios generales del derecho. Estos son normas fundamentales, vagas, generales, encarnan mandatos de optimización o proporcionan un juego peculiar en los procesos de interpretación, pero nada más (21). Estimulan o incluso determinan un acercamiento de la argumentación jurídica a la argumentación moral. Para Dworkin (22), su origen no se basa en una decisión particular de ningún tribunal u órgano legislativo, sino en un sentido de convivencia u oportunidad que, tanto en el foro, como en la sociedad, se desarrolla con el tiempo. La estricta separación entre lo jurídico y la moral a la hora de determinar qué cuenta como Derecho vigente no resulta sostenible (23). Presumiblemente, esa moral es la moral social.

¿Habrá que buscar estos principios en la bioética? Hay que entender que sí.

Proponen King y Cross (24) que, a fin de fomentar el desarrollo cognitivo y social del niño, padres y pediatras deben implicarles en la toma de decisiones que afecten a su salud, de acuerdo a su competencia, lo cual ayudaría a definir la relación médico-paciente y sería una potencialmente importante herramienta de trabajo. Proponen un progresivo papel en la toma de decisiones que les afecten. Estos autores destacan cuatro variables a ser consideradas a la hora de valorar la competencia: razonamiento, comprensión, voluntariedad y naturaleza de la decisión. El razonamiento debe ser entendido en base al tipo de decisiones que el menor ha tomado en el pasado, que servirán de referencia para reflejar su grado de disposición para asumir responsabilidades. La comprensión

se valora inicialmente preguntándole cómo percibe un problema, y a partir de ahí, ir corrigiendo ideas erróneas. La voluntariedad se percibe como la autonomía que posee el niño en la toma de decisiones en el ámbito familiar. Finalmente, la naturaleza de la decisión incluye la seriedad de la decisión, la inmediatez de la toma de ésta, su posible retraso, y el riesgo-beneficio que implica.

El Comité de Bioética de la Academia Americana de Pediatría, en 1995, (25) distingue dos conceptos: consentimiento de los padres y asentimiento del paciente. Entiende que en la mayoría de los casos, el médico tiene una obligación ética (y legal) de obtener el permiso de los padres, para llevar a cabo una intervención médica. Y que en muchas circunstancias, los médicos deben solicitar también el asentimiento del paciente, cuando su desarrollo es adecuado. Destaca como procedimientos en los cuales debe buscarse el asentimiento del menor:

1. Venopunción con fines diagnósticos en niños de 9 años.
2. Test diagnósticos para dolor abdominal recurrente a partir de los diez años.
3. Medicación psicotropa para el control de un desorden de atención.
4. Aparato ortopédico para el manejo de escoliosis a partir de 11 años.
5. Sistemas de alarma para tratar la enuresis nocturna a los 8 años.
6. Tratamiento quirúrgico de malformaciones de oído a los 12 años.

En algunas circunstancias fomenta la obtención de Consentimiento Informado del paciente:

1. Examen pélvico a los 16 años.
2. Evaluación diagnóstica de cefalea recurrente a los 18.
3. Contracepción oral a los 17.
4. Tratamiento antibiótico prolongado para acné severo a los 15 años.

Concretamente, ¿qué parámetros son tenidos en cuenta por la doctrina norteamericana para la valoración de la competencia? Básicamente son 3 (26), en referencia general:

a) competencia en cuanto a comprensión y comunicación.

b) razonamiento y deliberación.

c) sistema o escala de valores, y concretamente, concepción de lo bueno.

Drane (27) concreta, además, el criterio de las consecuencias de la decisión elegida, o balance riesgo / beneficio. En virtud de éste, la competencia debería ser mayor cuando las consecuencias fuesen más graves. Diseña para ello una Escala Móvil en la que, según la gravedad de la decisión del paciente, el balance riesgo/beneficio, y la creencia de que la decisión promueve el bienestar, se requerirían unos estándares de competencia bajo, moderado o alto.

Como consecuencia de todo lo dicho, se han establecido unas conclusiones:

1. Por debajo de los 9 años, parece existir presunción de falta de competencia.
2. Por encima de los 14-15 años, existe presunción de competencia.
3. Entre los 9 y los 14-15 años, la presunción es dudosa, y debe ser comprobada caso por caso.
4. En todo caso, debe ser asumida la voluntariedad del menor en la toma de decisiones.

Se puede decir que ha surgido en la doctrina norteamericana el concepto de "menor maduro", creando las bases del discernimiento entre competencia y capacidad legal, la cual puede ser suplantada por aquella. Pero esto forma parte de un cuerpo ético y jurídico de una cultura cercana a nosotros en lo científico, pero lejana en lo jurídico, donde, respecto a la toma de decisiones sanitarias, se hace gran hincapié en la autonomía del paciente.

Señala Gracia Guillén (28) que las decisiones sobre el cuerpo y la vida del niño y el joven deben hacerse siempre buscando su "mayor beneficio", coincida éste o no con el deseo o el criterio del propio sujeto. Naturalmente, siempre que esté en juego la vida, la salud o el bienestar del niño, el mayor beneficio consiste en la defensa de estos valores, aún a costa de contrariar su voluntad. Por tanto, los conflictos entre beneficencia y autonomía han de resolverse siempre en favor de la primera, aunque ello suponga una lesión de la segunda. Y añade que la capacidad para definir lo que es el mayor beneficio no les corresponde más que a los padres o tutores. La función del Estado consiste aquí en vigilar para que padres y tutores no traspasen sus límites y, so pretexto de promover la beneficencia de sus hijos, no estén actuando en perjuicio suyo, es decir, maleficentemente.

En la misma línea, indica Cambra Lasaosa (29) que el médico actuará desde el principio de beneficencia en el sentido de aplicar lo mejor de sus conocimientos científicos para el bien del niño. La única limitación a esta actuación sería la voluntad de los padres o tutores en virtud del principio de autonomía o la opinión del niño, si fuera considerado capaz (competente).

Hay que compartir el problema que expone Simón Lorda (30, 31) referente a que no existen protocolos específicos consensuados para realizar la valoración de la madurez y autogobierno del menor, o si se quiere, su inteligencia y voluntad, para evaluar su capacidad en la toma de decisiones sanitarias.

En este mar de dudas, señala Tejedor Torres (16, 17) que, el necesario equilibrio entre la protección del mejor interés y autonomía del niño, la falta de experiencia con este nuevo modelo de relación clínica, y la escasez de normativa específica adaptada a la realidad, puede generar inseguridad y temor en los profesionales.

Así las cosas, ¿qué dice la **JURISPRUDENCIA?**

Muy poco, probablemente debido a la corta vida del texto legal de la Ley Orgánica 1/1996 de Protección Jurídica del Menor que, dicho de nuevo, crea las bases de: interpretación restrictiva de la capacidad de obrar de los menores y, sobre todo, el derecho a ser oído en cualquier procedimiento cuando esté directamente implicado y que conduzca a una decisión que afecte a su esfera personal, familiar o social.

La Sentencia del Tribunal Supremo 830/1997, de 2-10-1997, expone en su Fundamento de Derecho Primero que "el sustrato de todo contrato de arrendamiento de servicios

médicos está constituido por lo que doctrinalmente se denomina *lex artis ad hoc*, que no significa otra cosa que los criterios médicos a tomar han de ceñirse a los que se estimen correctos para una situación concreta, siempre con base a la libertad clínica y a la prudencia". Y añade que un elemento esencial de esa *lex artis ad hoc* o núcleo esencial del contrato de arrendamiento de servicios médicos, es el de la obligación de informar al paciente, o en su caso, a los familiares del mismo". Como ya había expuesto previamente el Tribunal Supremo, en las Sentencias de 29 de junio de 1990, de 11 de marzo de 1991 y de 25 de abril de 1994, la *lex artis ad hoc* es aquel criterio valorativo de la corrección del concreto acto médico ejecutado por el profesional de la medicina que tiene en cuenta las especiales características de su autor, de la profesión, de la complejidad y trascendencia vital del paciente y, en su caso, de la influencia de otros factores endógenos (estado o intervención del enfermo) o exógenos (influencia de sus familiares, o de la misma organización sanitaria) para calificar dicho acto de conforme o no con la técnica normal requerida.

Es especialmente interesante la Sentencia del Tribunal Supremo 950/1997, de 27-6-1997, en resolución al Recurso de casación interpuesto por el Ministerio Fiscal frente a la Sentencia de la Audiencia Provincial de Huesca de 20-11-1996. El Tribunal supremo condenó como autores de un delito de homicidio, en su modalidad de comisión por omisión, a los padres de un menor que falleció como consecuencia de la negativa a aceptar una transfusión en base a creencias religiosas. El Ministerio Fiscal sostuvo como fundamento de derecho que "el consentimiento del menor carece de relevancia jurídica en orden a aceptar o rechazar un determinado tratamiento médico, correspondiendo dicha facultad a los padres, tutores o guardadores de hecho". Se declara como cierto en dicha Sentencia que "el Juzgado de Guardia autoriza la práctica de la transfusión para el caso de que fuera imprescindible para salvar la vida del niño, como así sucedía, y cuando los médicos se dispusieron a practicar la transfusión el menor la rechazó con auténtico terror, reaccionando agitada y violentamente en un estado de gran excitación que los médicos estimaron muy contra-producente..., sin que consiguieran convencer al menor para que la consintiera por lo que pidieron a los acusados (a los padres) que trataran de convencer al niño, los cuales no accedieron a ello". Trasladado a otro Hospital, se declara también como cierto que "los acusados y el mismo paciente, nuevamente, manifestaron que sus convicciones religiosas les impedían aceptar una transfusión, firmando ambos acusados un escrito en dicho sentido". Continúa la Sentencia: "resulta evidente que los padres, que se encontraban en el ejercicio de la patria potestad, estaban en posición de garantes de la salud del hijo, correspondiéndoles el deber moral y legal de hacer todo lo que fuere preciso para hacer efectivo dicho deber, en aras de evitar cualquier situación que ponga en peligro su salud o su vida, estando obligados a proporcionar a su hijo la asistencia médica que hubiere precisado".

Merece hacer al respecto varios comentarios. El primero es la doctrina jurisprudencial de los Tribunales Constitucional y Supremo, sobre la primacía del valor "vida humana" sobre el resto de valores o bienes jurídicos protegidos por el Derecho. Segundo, y como conclusión, ante el vacío Jurisprudencial al respecto, que en caso de conflicto entre la posición del menor y la de los padres, quedando constancia de ello en la historia clínica, puede ser beneficiosa la consulta con el Comité de Ética del Hospital, y que en última instancia, se impone la actuación preventiva de la Administración de Justicia. Recordar, con afán de insistencia, que la Ley Orgánica 1/1996 de Protección Jurídica del Menor reconoce positivamente la obligación de que "el menor de ser oído". Los límites de esta audiencia no tienen base jurisprudencial. Esperemos que no sea necesario conocerla por mucho tiempo.

AGRADECIMIENTOS

A D. José Mª Torres Fernández de Sevilla, Presidente de la Audiencia Provincial de Ciudad Real, por su desinteresada colaboración y apoyo, desde el momento en que le expuse la materia a tratar.

BIBLIOGRAFÍA

1. **GRACIA, D.** *Los cambios en la relación médico-enfermo. Med Clin* (Barc) 1989; 93: 100-102.
2. **GRACIA, D.** *Procedimientos de decisión en ética clínica.* Eudema, 1991.
3. *Constitución Española. BOE* nº 311-1, 29 de diciembre de 1978.
4. *Código Civil español.*
5. **CARRASCO PERERA, A.** *Derecho Civil. Introducción.* Ed. Tecnos. 1996.
6. Declaración Universal de Derechos Humanos, adoptada y proclamada por la 183ª Asamblea General de las Naciones Unidas el 10 de Diciembre de 1948. R/217 (III)A.
7. Declaración de los Derechos del Niño, adoptada por la Asamblea General de las Naciones Unidas el 20 de Noviembre de 1959. Resolución 1386 (XIV).
8. *Pacto Internacional de Derechos Civiles y Políticos, de 19 de Diciembre de 1966.* (Instrumento de ratificación de 13 de Abril de 1977). *BOE* nº 103, de 30 de Abril de 1977.
9. *Pacto Internacional de Derechos Económicos, Sociales y Culturales, de 19 de diciembre de 1966.* (Instrumento de ratificación de 13 de abril de 1977). *BOE* nº 103, de 30 de abril de 1977.
10. *Convención sobre los Derechos del Niño, de 20 de noviembre de 1989. BOE* nº 313, de 31 de diciembre de 1990.
11. *Resolución número CE 148/37, de 16 de junio de 1986, del Parlamento Europeo, sobre una Carta Europea de los Niños hospitalizados.*
12. *Instrumento de ratificación del Convenio para la Protección de los Derechos Humanos y la Dignidad del Ser Humano con respecto a las Aplicaciones de la Biología y la Medicina* (Convenio relativo a los Derechos Humanos y la Medicina), hecho en Oviedo el 4 de abril de 1997. *BOE* de 20 de octubre de 1999; corregido según *BOE* de 11 de noviembre de 1999.

13. Ley 14/1996, de 25 de abril, General de Sanidad. *BOE* nº 102, de 29 de abril.
14. Ley Orgánica 1/1996, de 15 de enero, de Protección Jurídica del Menor, de Modificación parcial del Código Civil y de la Ley de Enjuiciamiento Civil. *BOE* nº 15, de 17 de enero de 1996.
15. **GALÁN CORTÉS, JC.** *El consentimiento informado del usuario de los servicios médicos sanitarios.* Colex, 1997.
16. **TEJEDOR TORRES, JC., CRESPO HERVÁS, D.** "Consentimiento informado en Pediatría". *An Esp Pediatr* 1996; 2: 198-201.
17. **TEJEDOR TORRES, JC., CRESPO HERVÁS, D., NIÑO RÁEZ, E.** "Consentimiento y confidencialidad en medicina del niño y adolescente". *Med Clin* (Barc) 1998; 111: 105-111.
18. **APPELBAUM, PS., LIDZ, CW., MEISEL, A.** *Informed consent: legal theory of informed consent.* New York: Oxford University Press, 1986.
19. **DAZA MARTÍNEZ, J., RODRÍGUEZ ENNES, L.** *Instituciones de Derecho Romano*, 2ª edic. 1997.
20. **POLO TORIBIO, G.** "Edad y capacidad de testar. Evolución histórico jurídica". *Actas del IV Congreso Iberoamericano de Derecho Romano.* Ourense, 1998.
21. **BETEGÓN, J., GASCÓN, M., DE PÁRAMO, JR., PRIETO, L.** *Lecciones de Teoría del Derecho.* Ed. McGraw-Hil, 1997; p. 357-360.
22. **DWORKIN, R.** *Los derechos en serio*, trad. de M. Guastavino, Ed. Ariel, 1984.
23. **DELGADO PINTO, J.** *Sobre la vigencia y validez de las normas jurídicas. Doxa*, nº 7, 1990.
24. **KING, NMP., CROSS, AW.** "Children as decision makers: Guidelines for pediatricians". *J Pediatrics* 1989: 10-16.
25. *Committee of Bioethics. Informed consent, Parental Permission, and Assent in Pediatric Practice. Pediatrics* 1995; 95(2): 314-317.
26. **BUCHANAN, AE., BROCK, DW.** *Deciding for others. The ethics of surrogate decision making.* New York: Oxford Univ Press; 1989.
27. **DRANE, JF.** *The many faces of competency.* Hastings Cen Rep 1985; 15: 17-21.
28. **GRACIA GUILLÉN, D.** "Bioética y pediatría". *Rev Esp Pediatr* 1997; 53(2): 99-106.
29. **CAMBRA LASAOSA, FJ.** *El consentimiento informado en cuidados intensivos pediátricos. El farmacéutico hospitales* 1998; 96: 25-29.
30. **SIMÓN LORDA, P., CONCHEIRO CARRO, L.** "El consentimiento informado: teoría y práctica". *Med Clin* (Barc) 1993; 100: 659-663.
31. **SIMÓN LORDA, P., BARRIO CANTALEJO, IM.** "La capacidad de los menores para tomar decisiones sanitarias: un problema ético y jurídico". *Rev Esp Pediatr* 1997; 53(2): 107-118.

PARTE II
OÍDO Y PABELLÓN

4. EXAMEN CLÍNICO

P. Martínez Sausor, J.J. Sanz Gonzalo, M. Bernal Sprekelsen

Los oídos del recién nacido están en posición más baja que en el adulto, carecen de apófisis mastoides y el conducto auditivo externo (CAE) es membranoso en su totalidad.

La posición baja del hueso temporal dificulta aún más la exploración. El tímpano aparece en una situación muy oblicua, pues se eleva unos 10° grados sobre el plano horizontal, a diferencia de los 45° de dicho plano en el adulto.

En el recién nacido la trompa es corta, casi horizontal, de 10° grados de angulación y 23 mm de longitud, que se modifica hasta alcanzar los 40° grados de oblicuidad y los 35 mm de extensión en el adulto.

Entre el nacimiento y los dos años de edad, el hueso temporal se lateraliza. Todo él, al igual que la trompa de Eustaquio, cambia de forma, tamaño, oblicuidad y dirección. La membrana timpánica se vuelve más vertical y cuando el niño comienza a levantar y girar la cabeza, se inicia el crecimiento de la apófisis mastoides. A pesar del menor tamaño de todas esas estructuras, a los dos años de edad, se ha adquirido cierto grado de madurez anatómica y los elementos que configuran el oído externo se pueden examinar y reconocer fácilmente.

El proceso de maduración del hueso temporal produce en esta época la fusión de los tres elementos óseos primitivos que lo forman, así como la obliteración de los conductos vasculares comunicantes entre el oído medio, el endocráneo y exocráneo. Como vestigios de estos cambios quedan las suturas petroescamosas, timpanomastoidea y petrotimpánica y el área cribiforme suprarretromeatal.

Cuando se realiza un examen otológico, la tentación es introducir inmediatamente un espéculo en el CAE. Primero se debe apartar el cabello hacia atrás y completar cuidadosamente la inspección del pabellón y de la piel circundante.

El canal auditivo suele ser lo suficientemente grande como para que, al llevar el trago hacia delante y el pabellón hacia atrás, el meato se abra lo suficiente para tener al menos una vista parcial del CAE y la membrana timpánica. Esta maniobra permite seleccionar el tamaño adecuado del espéculo utilizado para dilatar la porción externa o cartilaginosa del conducto. Se elige el espéculo más grande posible. Los ovalados se adaptan mejor que los redondos. El espéculo utilizado debe ser adecuado a un CAE pediátrico sin ser demasiado largo para que no contacte con la pared ósea del conducto, que produce dolor.

En el niño, se debe arrastrar el pabellón hacia abajo y hacia detrás, en lugar de hacerlo hacia arriba y atrás, como en el adulto, para facilitar la introducción del espéculo (Fig. 1). La posición del paciente para la otoscopia depende de la edad, de la habilidad del explorador para conseguir la

Figura 1. *Posición de la mano para abrir el CAE en el lado izquierdo. El dedo mediano empuja desde la concha, el anular realiza el contrapeso y con el pulgar y el índice de sujeta el espéculo.*

colaboración del niño y de las preferencias del examinador. Generalmente, es preferible que en los neonatos el examen se realice sobre una camilla, en posición decúbito y, según las preferencias del examinador, en supino o en prono, aunque es siempre necesario que un familiar o un ayudante mantenga firmemente al niño para que éste no realice movimiento alguno. En los niños con edad suficiente de estar temerosos contra el explorador e incluso forcejear contra él es recomendable el examen otoscópico mientras están sentados en la falda de alguno de sus padres. Si es necesario, el niño puede inmovilizarse apoyando firmemente su cuerpo contra el abdomen de uno de los padres, quienes se mantendrán en esta posición con una de sus manos mientras con la otra le sostendrá lateralmente la

Servicio de ORL. Hospital Clínic de Barcelona.

cabeza unida a su pecho, permitiendo así la exploración otoscópica. Si fuera necesario aumentar la presa se sujetarán las piernas del niño entre los muslos del adulto.

Para conseguir una buena visualización otoscópica es necesario extraer todo el cerumen que nos pueda entorpecer el examen. Para ello se puede utilizar la irrigación de agua templada, la cucharilla o el aspirador bajo control otomicroscópico. Para tapones impactados es recomendable el reblandecimiento previo mediante gotas óticas de laurilsulfato sódico, glicerina o peróxidos. En los neonatos, el CAE puede tener restos de vernix caseosa que desaparecerán al poco de nacer. La aspiración en pacientes de esta edad es más desagradable. La limpieza indolora y eficaz del canal auditivo externo es una habilidad adquirida de considerable delicadeza. Al paciente normal no le gusta que se le limpie el canal auditivo. El paciente con otitis externa aguda no permite ninguna manipulación, porque tiene una sensibilidad exquisita. El paciente con otitis externa crónica tiene prurito y agradece el proceso de limpieza. El adulto, a diferencia del niño, tolera todo tipo de maniobras bruscas o dolorosas y el examen prolongado, prestándose a ello voluntariamente en su afán de ayudar al médico a obtener la curación. El niño estará más asustado y se debe intentar ganarse su confianza. Si a la primera visita la exploración es molesta o dolorosa, el niño pierde la confianza para ulteriores revisiones, ocasionalmente la *defensa* obliga a sujetar entonces al paciente firmemente, tal y como se ha explicado arriba.

En la porción cartilaginosa externa del conducto se deben buscar forúnculos y quistes sebáceos. Una vez limpiado se debe visualizar la membrana timpánica. Una buena forma de comienzo es visualizar todo el anillo para asegurarse de que se puede observar la membrana timpánica completa. A veces no se puede ver la porción anterior e inferior del anillo porque se interpone una pared anterior prominente del conducto auditivo. La porción más inferior en un neonato se puede ocultar por la piel laxa y redundante de los dos tercios internos del CAE. Podemos evitar este problema si tensamos la piel del conducto por la tracción hacia abajo del pabellón.

Habitualmente, la membrana timpánica es translúcida y a través suyo se debieran observar los principales accidentes del oído. En el neonato la membrana timpánica es opaca y lo único visible a su través es la apófisis corta y el umbo del martillo. Un color azulado, amarillento, o un nivel hidroaéreo suelen indicar otitis serosa. Más claro es el diagnóstico si se objetiva un nivel hidroaéreo en contacto con la membrana timpánica que se desplaza con los movimientos cefálicos. En niños mayores y en adolescentes, la maniobra de Valsalva permite observar la entrada de burbujas. La visualización de la cabeza del martillo o del cuerpo del yunque no es normal y representa erosión ósea del *scutum*.

El color de cualquier colección o de una masa por detrás de la membrana timpánica brinda una información importante para el diagnóstico diferencial.

El examen de los pacientes sometidos previamente a procedimientos quirúrgicos del oído puede presentar problemas especiales, particularmente si se ha derribado la pared del conducto. Se debe determinar el tipo de procedimiento efectuado, el tamaño del meato, y si es adecuado, la cresta del facial y su altura, la presencia o ausencia de membrana timpánica, inspeccionando su retracción, lateralización, perforación y reparos osiculares. Si no se puede visualizar y limpiar toda la cavidad es una cavidad inadecuada.

Existen estudios que demuestran que ante una misma otoscopia sólo coinciden un 60% de otólogos en un mismo diagnóstico. Las limitaciones de la otoscopia y sus variadas interpretaciones son evidentes, de ahí que se recomiende la otomicroscopia. Es el método adecuado que brinda una visión binocular, con la necesaria relación de profundidad, mejor iluminación, y mayores aumentos a la hora de diferenciar patología. Además, si la exploración se hace con el paciente tumbado, la anatomía se encuentra en posición quirúrgica y los movimientos afinados, evitando los roces dolorosos del CAE, sirven de entrenamiento.

BIBLIOGRAFÍA

- KERR, AG., ADAMS, DA., CINNAMOND, MJ. Scott-Brown's, *Pediatric Otolaryngology* 1997, Sixth edition.
- LEVY PINTO, S. *Otorrinolaringología Pediátrica* 1991, Third edition, p. 1-28.
- PAPARELLA, MM., SHUMRICK, DA., GLUCKMAN, JL., MEYERHOFF, WL. *Otolaryngology* 1991, Third edition, p. 905-910.

5. AUDIOLOGÍA INFANTIL

A. Huarte Irujo, M. Manrique Rodríguez

DIAGNÓSTICO AUDIOLÓGICO

1. INTRODUCCIÓN

La detección precoz, el diagnóstico de la hipoacusia infantil y su tratamiento temprano, son básicos para evitar o minimizar una serie de importantes alteraciones relacionadas con el desarrollo del lenguaje y del pensamiento. Durante el período de aprendizaje en los primeros años de vida, audición y lenguaje están íntimamente unidos. La influencia de la pérdida de audición sobre la adquisición del lenguaje y la producción de su voz, depende en gran medida de su intensidad y del grado de afectación de las diferentes frecuencias del espectro auditivo. Además, la ausencia de audición crea dificultades psicoafectivas al aislar a los niños del entorno en el que viven, influyendo sobre su comportamiento y alterando su desarrollo.

Los métodos de detección sistemática de la hipoacusia deben ponerse en práctica ya desde el período neonatal o en los primeros meses de vida en todos los sujetos con factores de riesgo de hipoacusia, descritos por el "Joint Committee on Infant Hearing" (34) (Tabla I) y posteriormente ratificados por la Comisión Española para la Detección Precoz de la Hipoacusia (CODEPEH) (9).

Deben utilizarse también en lactantes que, aún no teniendo antecedentes de riesgo, presentan un balbuceo pobre, monótono o decreciente. Vinter (51) ha analizado sistemáticamente el balbuceo de 21 niños sordos profundos con edades entre los 12 y 32 meses, y no observó balbuceo canónico en ninguno de los sujetos antes de los 14 meses y sólo el 72% de ellos lo habían adquirido a los 32 meses; si bien es sabido que los bebés, con audición normal, adquieren el balbuceo canónico en el segundo semestre de vida. La conclusión es que, si la aparición del balbuceo canónico se retrasa más allá de los 12 meses de edad, hay que sospechar una carencia de retroalimentación auditiva ante la posible existencia de una importante hipoacusia. También deben ser sistemáticamente estudiados, desde un punto de vista auditivo, los sujetos de cualquier edad afectos de deficiencia mental, de encefalopatías crónicas o de síndromes polimalformativos (14) y, en definitiva, de cualquiera de los factores de riesgo definidos en la Tabla I. En la actualidad, la detección precoz de la hipoacusia tiende hacia la instauración de programas de screening universal, que se realizan durante los primeros días de vida con la finalidad de detectar lo más precozmente posible a la mayor parte de los lactantes no normoauditivos.

El diagnóstico del déficit auditivo incluye la determinación de sus umbrales para las diferentes bandas frecuenciales en cada oído y el lugar donde reside la lesión que genera la hipoacusia. Este diagnóstico es necesario

Tabla I
Indicadores empleados en un Programa de Detección Precoz de la Hipoacusia Infantil basado en el estudio de una población de riesgo

Indicadores de alto riesgo en población neonatal

1. Historia familiar de hipoacusia neurosensorial congénita o instaurada en la primera infancia.
2. Infecciones intrauterinas (TORCH).
3. Malformaciones craneofaciales.
4. Peso al nacimiento inferior de 1.500 gr.
5. Hiperbilirrubinemia grave.
6. Uso de fármacos ototóxicos.
7. Meningitis bacteriana.
8. Hipoxia-isquemia perinatal.
9. Ventilación mecánica durante más de 5 días.
10. Estigmas asociados a síndromes que cursen con hipoacusia.

Indicadores de riesgo en lactantes

1. Sospecha de hipoacusia o de retraso del lenguaje.
2. Meningitis bacteriana u otras infecciones que puedan cursar con hipoacusia.
3. Traumatismo craneal con pérdida de conciencia o fractura craneal.
4. Estigmas asociados a síndromes que cursen con hipoacusia.
5. Uso de fármacos ototóxicos.
6. Otitis media secretora recurrente o persistente.

Servicio de ORL. Clínica Universitaria de Navarra.

para definir el apropiado tratamiento médico, el uso de apoyos tecnológicos y la planificación educativo-logopédica.

Los métodos de diagnóstico deben ser adecuados a la edad mental y a las características comportamentales del sujeto. En general, tanto los métodos de detección como los de diagnóstico pueden ser divididos en dos grandes grupos: subjetivos y objetivos. Los métodos subjetivos o conductuales se denominan así porque requieren la elaboración, por parte del sujeto, de una respuesta tras percibir el estímulo auditivo. Dicha respuesta, automática o voluntaria según las características del sujeto, es observable por el examinador. Los métodos objetivos, en cambio, no requieren de la cooperación del sujeto. Se basan en el análisis, mediante el empleo de la tecnología apropiada, de ciertos cambios fisiológicos que se originan en el oído o en las vías nerviosas al recibir los estímulos auditivos. La concordancia de los resultados de los tests audiológicos subjetivos y objetivos, determinan con precisión el diagnóstico.

2. MÉTODOS AUDIOMÉTRICOS SUBJETIVOS O CONDUCTUALES

Estos procedimientos son indispensables para el estudio auditivo infantil en la práctica clínica rutinaria. En el uso clínico diario, estas técnicas requieren de personal experimentado y de tiempo suficiente para su realización, alcanzando su aplicación a la mayoría de los niños comprendidos entre la lactancia y la edad escolar. Dichas técnicas tienen que desarrollarse de acuerdo a la edad y características de cada niño, utilizando refuerzos para maximizar las respuestas e introduciendo los cambios pertinentes con relación a las pruebas empleadas en los adultos.

Se clasifican en dos categorías. La primera de ellas, depende únicamente de una respuesta no condicionada al sonido, es la denominada Audiometría de Observación de la Conducta. La segunda se basa en una respuesta condicionada al sonido, dando lugar a las siguientes pruebas: Test de Reflejo de Orientación Condicionada, Audiometría con Refuerzo Visual, Audiometría de Actuación y Audiometría Lúdica.

2.1. Respuesta no condicionada al sonido: Audiometría de observación de la conducta

Ha sido el procedimiento típico utilizado en screening y evaluación auditiva de neonatos y niños durante años (35, 36). Se emplea generalmente en los 6 primeros meses de vida y para ello se realiza una observación de la conducta refleja subsiguiente a la estimulación acústica. Para la realización del examen es aconsejable que el bebé se encuentre dormido, aproximadamente 45 minutos antes de comer, o despierto y tranquilo, sentado encima de las rodillas de su madre/padre. La sala ha de ser silenciosa, y se debe conocer el nivel de ruido de fondo y el estímulo acústico ha de poseer una intensidad de 15-20 dB por encima del ambiente general sonoro (32).

La estimulación se puede realizar por medio de juguetes sonoros, acústicamente tipificados en su intensidad y frecuencia, o con audiómetros pediátricos o portátiles, como los diseñados por Veit y *cols.* (50), o por Downs y *cols.* (12). Estos audiómetros están equipados con un altavoz que se sitúa aproximadamente a 4 cm de distancia del oído, o bien con un auricular especial que no presiona el pabellón, ni colapsa el canal auditivo externo.

Este dispositivo emite un ruido blanco a intensidades que oscilan entre 70-90 dB en bandas frecuenciales comprendidas entre 2.800 Hz-3.200 Hz. La audición es evaluada observando las distintas reacciones del lactante ante los estímulos acústicos que se ofrecen. Las respuestas reflejas que se pueden obtener son múltiples. Relke y *cols.* (41) las clasificaron en cinco categorías: a) *Reflejo respiratorio* (aparece una inspiración profunda, seguida de una apnea, y a los 5-10 segundos, la respiración vuelve a ser normal); b) *Reflejo cocleo-palpebral* (el niño presiona los párpados, si éstos están cerrados, y los cierra rápidamente si están abiertos); c) *Reflejo de movimiento* (realiza movimientos de sacudidas en las extremidades, llegando en ocasiones al reflejo de Moro, que consiste en la extensión de las extremidades seguida de su flexión y recogimiento hacia el cuerpo); d) *Reflejo de llanto* (expresión facial de malestar seguida de llanto); e) *Reflejo de sorpresa* (interrupción corta del llanto y movimientos del cuerpo).

Se considera que el recién nacido posee un umbral auditivo por encima de 40-50 dB, y Wedenberg (52) considera que la audición es normal, si el reflejo cócleo-palpebral se obtiene a 100 dB y el reflejo del llanto a 70 dB.

Este procedimiento, que requiere para la interpretación de sus respuestas de un personal muy experimentado, no deja de ser incompleto, ya que alcanza, por su subjetividad, niveles de baja especificidad y sensibilidad. Además, presenta otras desventajas, tales como la rápida habituación del niño a la presencia del estímulo-test, precisando para lograr la deshabituación la introducción de un nuevo estímulo-test. Desafortunadamente, los estímulos auditivos como la palabra, sonidos ambientales, música, tienden a no ser específicos frecuencialmente, por lo que se aconseja la utilización de sonidos puros o ruidos de una banda frecuencial conocida.

En esta línea de estudios de respuestas reflejas, en los años 70, Simmons y *cols.* (42) desarrollaron una nueva técnica denominada *Crib-o-grama.* Esta prueba se basa en el registro automatizado de los cambios en el estado de actividad de los neonatos, ante la presencia de un estímulo acústico. Bajo el colchón de la cuna se coloca un transductor sensible al movimiento; en los primeros 10 segundos se registra la actividad basal y periódicamente se presenta un sonido centrado en 3 kHz con una periodicidad que oscila entre 1-25 segundos; la prueba requiere 30 ensayos. Se realizaron estudios de validación con 1.195 lactantes, observándose una tasa de falsos positivos del 13,8%, con una sensibilidad del 86,9% y una especificidad del 94,5% (25). Las ventajas de esta técnica están en su bajo coste y en no requerir personal experimentado. Sin embargo, se trata de una exploración laboriosa, que precisa aproximadamente de una hora para su realización y que, además, no es sensible

frente a hipoacusias leves, por lo que es poco usada en nuestro medio en la actualidad.

En resumen, la investigación audiométrica de observación de la conducta es selectiva, pero aproximada, y no implica, si la respuesta es positiva, que exista una capacidad auditiva normal. Si la respuesta es negativa en tres exploraciones, es obligado realizar pruebas objetivas con la mayor brevedad, adoptándose la misma pauta si el bebé presenta algún indicador de riesgo de hipoacusia, según ha quedado definido previamente.

2.2. Respuesta condicionada al sonido

2.2.1. Reflejo de Orientación Condicionada

En Japón, Suzuki y Ogiba (46) describieron el Test de Reflejo de Orientación Condicionado (ROC), modificado posteriormente en EE.UU., conociéndose en la actualidad por el nombre de Audiometría con Refuerzo Visual (VRA) (31-47).

El reflejo de orientación condicionada se basa en condicionar al niño ante el sonido, a través de un estímulo visual que él debe localizar. En dicho test, el niño permanece sentado encima de las rodillas de su madre/padre. El bebé debe estar alerta, contento y tranquilo. La sala del examen debe estar insonorizada y sin estímulos visuales que distraigan su atención. El dispositivo comprende dos altavoces situados a cada lado del niño, aproximadamente a un metro de distancia, a la altura de sus oídos. Debajo de cada altavoz hay una vitrina con un juguete que sólo se hará visible para el niño cuando la vitrina se ilumine (Fig. 1).

El examinador condiciona al niño al sonido, de forma que al escuchar éste, gire la cabeza hacia el altavoz del que procede el estimulo sonoro, obteniendo, sólo entonces, la recompensa de ver iluminando el juguete de la vitrina. Una vez que el niño ha sido condicionado al sonido, se inicia la audiometría propiamente dicha. Así, se seleccionan las distintas frecuencias y se va disminuyendo la intensidad de estimulación hasta llegar al umbral de percepción, por debajo del cual el niño no busca el sonido, o si lo hace, es aleatoriamente. Sin embargo, en la práctica clínica esta prueba da preferentemente información sobre la localización de los sonidos, más que sobre los umbrales de audición.

Se utiliza en bebés entre los 5-6 meses y los 18 meses de edad, aproximadamente.

A partir de este test de reflejo de orientación condicionada (ROC), descrito en 1961, se han desarrollado diferentes técnicas que usan el apoyo visual como refuerzo en la respuesta auditiva.

2.2.2. Audiometría por Refuerzo Visual

La Audiometría por Refuerzo Visual (ARV) es un test de respuesta condicionada al sonido bajo refuerzo visual, el cual tiene el objetivo de mantener o reforzar la respuesta. El refuerzo visual debe ser proporcionado inmediatamente después de la presentación del estímulo acústico (estímulo acústico-respuesta-mirada).

El estímulo acústico utilizado puede ser un tono puro, un ruido de bandas, palabras (el nombre del niño) o el emitido por determinados juguetes sonoros.

Existen en el mercado diferentes instrumentos acústicamente testados, tales como los conocidos por los Sonidos Animales de Moatti (30), cuya lista puede ampliarse testando un instrumento sonoro cualquiera, bajo el control de un espectrógrafo y un sonómetro. También puede añadirse la voz humana; así, para analizar sonidos agudos se emitirá la S sibilante prolongada (3-8 kHz) y para sonidos graves, se producirá el sonido "hum, humm" (250-1.000 Hz). La voz humana pertenece a los primeros sonidos que el lactante es capaz de reconocer. El niño reacciona cuando se le llama por su nombre, ya que éste es una de las estructuras acústicas significativas que primero aprende. Además, a través de un audiómetro podemos emitir tonos puros, ruidos de banda, que son reforzados visualmente con la iluminación de un juguete.

La prueba se desarrolla con el niño sentado encima de su mamá/papá. Un ayudante mantiene la atención visual

Figura 1. *Disposición de los elementos exploratorios y de las personas en la realización del test de respuesta de orientación condicionada.*

Figura 2. *Disposición de los elementos exploratorios y de las personas en la realización del test de audiometría de refuerzo visual.*

del niño en un juguete no sonoro. El explorador, que no debe estar en el campo visual del niño, presenta el estímulo acústico a través de un juguete sonoro, o de un audiómetro con tonos puros o ruido de banda, o llamándolo por su nombre, y el niño, al escuchar, ha de girar la cabeza hacia la fuente sonora, la cual está situada en un ángulo de 45-90° con respecto al niño. Inmediatamente, el juguete, que se encuentra al lado del altavoz, se mueve o ilumina cuando el niño gira la cabeza buscando el sonido (Fig. 2). Una vez realizados dos ensayos se inicia la prueba propiamente dicha, en la cual se seleccionan las diferentes frecuencias y se va modificando la intensidad de 10 en 10 dB hasta encontrar el umbral auditivo.

El estímulo acústico se presenta primero en campo libre, a continuación con el vibrador de vía ósea y por último con auriculares, ya que la tolerancia a éstos últimos es menor. Sin embargo, es a través de los auriculares con los que se consigue mayor información de cada oído por separado; ya que la valoración audiométrica en campo libre únicamente da información del grado y configuración de la audición del mejor oído.

Según diversos autores (55, 57), entre el 85% y el 90% de los niños obtienen respuestas usando esta técnica. Los umbrales audiométricos que se alcanzan son de 10 a 15 dB peores que los de los adultos (37, 57). Además, hay que considerar que los valores de los umbrales medios para los niños normoyentes se mantienen relativamente estables a lo largo de la infancia y no es necesario aplicar factores de corrección debidos a la edad (57). Por otra parte, los umbrales obtenidos en la infancia, a través de la audiometría con refuerzo visual, se correlacionan con los audiogramas obtenidos en edades superiores (10).

El inconveniente de esta prueba, cuando utilizamos juguetes sonoros o la voz humana, es que no permite obtener una curva precisa de los umbrales. Su interpretación debe ser prudente y el examinador tiene que ser experimentado en la técnica, además de conocedor del comportamiento del niño.

En conclusión, la audiometría por refuerzo visual es el procedimiento clínico más utilizado en la evaluación audiométrica conductual en niños entre 5 y 24 meses, aunque sus límites de empleo pueden ampliarse hasta los tres años de edad, ya que la maduración y comportamiento de los niños a estas edades es muy variable.

2.2.3. Audiometría de actuación

Aproximadamente a partir de los 18-24 meses de vida el niño pierde su interés por el refuerzo visual y la utilización de un refuerzo motor puede serle más motivador, ya que le exige al niño un cierto grado de colaboración activa y permite aplicar técnicas más precisas. Generalmente estas técnicas de actuación son útiles hasta aproximadamente los 4 años, y deben de considerarse como un paso intermedio entre la audiometría de refuerzo visual (AVR) y la audiometría lúdica.

Así, Dix y Hallpike, en 1947 (11), describieron el método del Peep-Show, también fundamentado en respuestas condicionadas. El niño se coloca delante de una pantalla y es instruido, mediante ensayos pre-test, para que, cada vez que oiga un sonido, accione un pulsador. La coincidencia de ambos eventos tiene como consecuencia que un juguete eléctrico o una proyección de dibujos animados se ponga en marcha durante unos instantes. Si el niño pulsa en ausencia de sonido o, a la inversa, si aparece el sonido y el niño no pulsa, la recompensa lúdica no se producirá. Actualmente esta técnica es conocida como **Audiometría Condicionada de Refuerzo Operante Visual.** Una variante de ella se basa en el empleo de una recompensa tangible, como unas palomitas, gominolas, cereales, etc. Así, el niño una vez que escucha el sonido y acciona el pulsador, recibe la recompensa tangible, denominando a dicha variante **Audiometría Condicionada de Refuerzo Operante Tangible.**

La determinación de umbrales auditivos se hace de modo similar a como se ha descrito anteriormente. El sonido llega a través del audiómetro a los auriculares o el vibrador y, si éstos elementos son rechazados, se utilizan los altavoces en campo libre.

En determinados casos, el niño no se condiciona a los distintos estímulos acústicos mencionados (tonos puros, ruidos de banda frecuencial), y es preciso corroborar los hallazgos de dicha audiometría tonal por medio de la realización de una **Audiometría Verbal de Emergencia.** En esta audiometría verbal utilizamos el limitado vocabulario del niño. Para ello, la madre debe poner en conocimiento del explorador las palabras que el niño conoce y es capaz de identificar, repitiéndolas o realizando una acción determinada (28). Así, en similares condiciones que en anteriores exploraciones, se presentan al niño consignas sencillas que debe ejecutar con los juguetes, como por ejemplo: "sienta al muñeco en la silla", "coge el lápiz verde", etc. También se puede ofrecer un conjunto de imágenes para que el niño señale la que corresponde a cada palabra-estímulo o se puede observar la respuesta del niño a su propio nombre.

2.2.4. Audiometría de juego o audiometría lúdica

Es útil en niños a partir de 3 años y se continúa utilizando hasta aproximadamente los 8 años de edad, ya que el juego siempre motiva a los niños de estas edades.

Ya en 1944 Ewing y Ewing (13) propusieron entrenar al niño para responder a un estímulo sonoro mientras realizaba un juego. Así, al percibir los estímulos sonoros, el niño debía realizar una acción, como insertar clavijas, tirar pelotas a una cesta, apilar cubos, colocar piezas de un rompecabezas, etc. Si el condicionamiento del niño es adecuado, se pueden obtener respuestas a las diferentes frecuencias e intensidades y construir así la curva audiométrica tonal liminar (48, 56). Las condiciones del examen son las descritas anteriormente: el niño se halla sentado en una sala insonorizada y recibe un estímulo sonoro a través de auriculares o altavoces situados a un metro de distancia (Fig. 3).

2.3. Audiometría tonal liminar

La colaboración es buena en niños a partir de aproximadamente los 6 años de edad, obteniendo entonces resultados semejantes a los de los adultos.

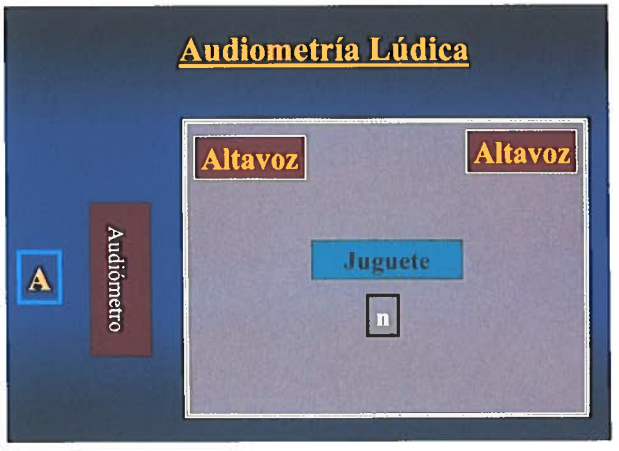

Figura 3. *Disposición de los elementos exploratorios y de las personas en la realización del test de audiometría lúdica.*

Se introduce al paciente en una cabina insonorizada y se le colocan auriculares y vibradores en ambos oídos, para explorar la vía aérea y la vía ósea respectivamente.

Se utiliza un audiómetro generador de frecuencias que trabaja entre 125 Hz y 8.000 Hz y un potenciómetro capaz de regular la intensidad, graduado de 5 en 5 dB, con un recorrido que va desde los 0 hasta los 120 dB. De esta forma, se envía a los auriculares y a los vibradores sonidos de frecuencia e intensidad conocidas. Se investigan los umbrales mínimos de audición para la vía aérea por medio de auriculares y para la vía ósea a través de vibradores que se colocan sobre la región mastoidea del hueso temporal. Inicialmente, si se supone que el niño tiene una audición normal, se debe enviar un tono de frecuencia media (1.000 Hz) a una intensidad no demasiado fuerte, siendo suficiente con 40 dB. Si la deficiencia auditiva es moderada, se debe comenzar por 70 dB, incrementando esta intensidad de estimulación en aquellos casos de hipoacusias más graves. Una vez presentado el primer tono, se disminuirá de 10 en 10 dB, hasta que se deje de obtener reacción por parte del niño (accionado de un pulsador). Se incrementa entonces de 5 dB en 5 dB, hasta que el niño reaccione nuevamente y pulse el botón, lo cual será indicativo de que el niño ha percibido el sonido emitido. El cero corresponde al umbral mínimo de un oído normal en excelentes condiciones de medida acústica. La cifra en decibelios sobre las ordenadas corresponde a la unidad de intensidad utilizada para cuantificar la pérdida de audición. Las frecuencias que deben testarse en un niño son, al menos, 500, 1.000 y 2.000 Hz; si la colaboración es adecuada, puede ampliarse a 250, 3.000 y 4.000 Hz. Una vez investigada la vía aérea, se procede a registrar la vía ósea siguiendo la misma técnica. Los valores obtenidos de las diferentes frecuencias en las vías aéreas y ósea de ambos oídos, se marcan en el audiograma.

Atendiendo al promedio de los umbrales auditivos obtenidos en la gama de frecuencias conversacionales, las hipoacusias se clasifican por el Bureau International d'Audio-Phonologie, (BIAP) (6) Tabla 2.

Tabla 2
Clasificación audiométrica de las deficiencias auditivas. Recomendación biap 02/1. Lisboa 1997

Clasificación audiométrica de las deficiencias auditivas

I. Audición infranormal
La pérdida tonal media no sobrepasa 20 dB. Se trata eventualmente de una pérdida tonal ligera sin incidencia social.

II. Deficiencia auditiva ligera
La pérdida tonal media está comprendida entre 21 dB y 40 dB.
El habla con voz normal es percibida, sin embargo se percibe difícilmente con voz baja o lejana. La mayoría de los ruidos familiares son percibidos.

III. Deficiencia auditiva mediana
Primer grado: La pérdida tonal media está entre 41 y 55 dB.
Segundo grado: La pérdida tonal media está entre 56 y 70 dB.
El habla es percibida si se eleva un poco la voz. El sujeto entiende mejor si mira cuando le hablan. Se perciben aún algunos ruidos familiares.

IV. Deficiencia auditiva severa
Primer grado: La pérdida tonal media está entre 71 y 80 dB.
Segundo grado: La pérdida tonal media está entre 81 y 90 dB.
El habla es percibida con voz fuerte cerca del oído. Los ruidos fuertes son percibidos.

V. Deficiencia auditiva profunda
Primer grado: La pérdida tonal media está entre 91 y 100 dB.
Segundo grado: La pérdida tonal media está entre 101 y 110 dB.
Tercer grado: La pérdida tonal media está entre 111 y 119 dB.
Ninguna percepción de la palabra.
Sólo los ruidos muy potentes son percibidos.

VI. Deficiencia auditiva total-cofosis
La pérdida total media es de 120 dB.
No se percibe nada.

2.4. Audiometría vocal

La palabra hablada es una señal acústica compleja que está organizada lingüísticamente y permite la comunicación verbal.

Para esta prueba, en una cabina insonorizada, a través de auriculares o altavoces, se presenta el material hablado a viva voz o en grabación. El material acústico está

constituido por listas de palabras bisilábicas pertenecientes al vocabulario habitual de niños de seis años y fonéticamente equilibradas, como las de Lafon (22) en francés, Marrero-Cárdenas (8) en español, y las de la "American Speech Language Hearing Association" (1) en lengua inglesa.

Cada lista de las palabras se presenta a diferentes intensidades y el niño al escucharlas las debe repetir. Se anota, en cada intensidad, el número de términos comprendidos, lo que permitirá construir la curva de inteligibilidad. En esta curva se definen los siguientes rasgos: 1) Umbral de inteligibilidad, que es el mínimo nivel auditivo al que pueden identificarse el 50% de palabras. 2) Porcentaje de discriminación, que es la proporción de palabras comprendidas a un nivel de intensidad situado a 35 dB por encima del umbral de inteligibilidad. 3) Máxima inteligibilidad, que está definida por la ordenada que marca el porcentaje de inteligibilidad en el punto culminante.

En aquellos niños que todavía no son capaces de colaborar para la repetición de las palabras, se puede presentar una lámina de imágenes bisilábicas perteneciente al test de Percepción Temprana de la Palabra Hablada (15). Dichas imágenes están presentes en una mesita delante del niño y éste, al escuchar una determinada, señala la imagen correspondiente. La presentación se realiza a diferentes intensidades, y se determina la curva de inteligibilidad tal y como se ha explicado en el párrafo anterior.

3. MÉTODOS OBJETIVOS

Estos procedimientos se basan en la detección, mediante artificios técnicos apropiados, de los cambios fisiológicos inducidos por el estímulo acústico en el oído medio, en el oído interno o en las vías y centros nerviosos. Su ejecución no depende de la cooperación del sujeto, por lo que éste puede permanecer despierto o bien dormido o sedado.

Estos métodos de exploración tienen las siguientes ventajas (33):

1. Aplicación a cualquier edad, desde los primeros días de vida.
2. Aplicación en deficiencias mentales, autistas y niños con trastornos de conducta, que impiden el uso fiable de otros métodos.
3. Alta sensibilidad, que permite afirmar la existencia de una pérdida auditiva, incluso a nivel subclínico.
4. Información topográfica acerca de la porción del sistema auditivo donde radica la lesión.

La información que aportan estos métodos objetivos, siempre es necesario complementarla con la suministrada por los métodos de exploración subjetivos, ya que la determinación de los umbrales auditivos, en relación a las diferentes frecuencias, viene principalmente dada por dichas pruebas subjetivas. Por lo tanto, estos métodos conductuales constituyen un elemento fundamental en el diagnóstico y también en la valoración de la eficacia de la ayuda tecnológica que pueda ser indicada desde un punto de vista terapéutico.

Las exploraciones objetivas más usualmente utilizadas en la actualidad son las siguientes: Impedanciometría, Potenciales Evocados Auditivos de Tronco Cerebral, Electrococleografía, Otoemisiones Acústicas y Potenciales Evocados de Estado Estable. De forma resumida se puede afirmar que a través de la Impedanciometría se estudia la integridad de los mecanismos fisiológicos que intervienen en el sistema de transmisión. La Electrococleografía registra las variaciones del potencial de acción que se generan precozmente en la cóclea, en el ganglio espiral y en el nervio auditivo en respuesta a un estímulo acústico. Por medio de los Potenciales Evocados Auditivos del Tronco Cerebral se comprueba el funcionamiento neurofisiológico de las vías y centros auditivos tronco-encefálicos, tras producir un estímulo acústico. Gracias a las Otoemisiones Acústicas se detecta la presencia de energía generada en la cóclea y transmitida por el oído medio al conducto auditivo externo. Los Potenciales Evocados de Estado Estable Multifrecuenciales permiten la realización de una Audiometría Tonal de forma objetiva. La interpretación de los resultados obtenidos en estas pruebas ha de realizarse dentro de un estudio clínico completo, no debiéndose llegar a un diagnóstico definitivo basado exclusivamente en los datos aportados por una prueba aislada realizada en una única ocasión.

3.1. Impedanciometría

Si bien son varias las aplicaciones clínicas basadas en la impedanciometría, dos son las principales: la timpanometría y el estudio del reflejo estapedial.

3.1.1. Timpanometría

Estudia las variaciones de la compliancia (elasticidad acústica) de la membrana timpánica y oído medio en función a alteraciones inducidas artificialmente en el sistema tímpano-osicular (39). Se somete al tímpano a presiones de aire variables y se presenta simultáneamente un sonido de frecuencia fija; se registran las variaciones de la compliancia del sistema timpano-osicular frente a cada una de las distintas presiones de aire. Se obtiene la máxima flexibilidad cuando las presiones extratimpánicas y endotimpánicas están equilibradas. El resultado de la prueba se lleva a un gráfico de Brooks (5) que representa en abscisas las presiones de aire medidas en mm de H_2O y en ordenadas la compliancia medida en centímetros cúbicos, quedando así definido el timpanograma.

3.1.2. Reflejo Estapedial

Estudia el arco reflejo acústico-facial constituido por una vía aferente auditiva y por una vía facial efectora. La estimulación del oído sigue la vía acústica hasta llegar a los núcleos de la oliva bulbar. A través de la sustancia reticular, éstos se comunican con el núcleo del nervio facial, que constituyen la vía efectora, produciendo la contracción de los músculos del estribo a nivel de los dos oídos.

En un oído normal, con un umbral audiométrico de cero dB, se produce una contracción del músculo estapedial cuando es estimulado con un sonido de intensidad igual o superior a 85 dB. El estudio del reflejo estapedial permite

obtener una primera orientación sobre el nivel de audición del sujeto (si está presente el reflejo, descarta al menos una hipoacusia severa o profunda) y aporta información acerca de la integridad de las estructuras que intervienen. Así, por ejemplo, su análisis nos orientará sobre enfermedades que afectan a la movilidad del sistema tímpano-osicular (otoesclerosis, otitis media sero-mucosa), sobre la función del nervio facial y sobre la localización de procesos que afecten al tronco cerebral (tumoraciones, desmielinización, etc.).

3.2. Potenciales Evocados Auditivos del Tronco Cerebral

El registro de los potenciales de acción originados en las estructuras nerviosas tras la estimulación sensorial es posible utilizando técnicas de promediación retrógrada con microordenador. Un solo estímulo induce un potencial que permanece enmascarado en la actividad electroencefálica, pero, si se suman y promedian los potenciales de acción generados por múltiples estímulos consecutivos, es posible obtener un trazado específico que destaca de la actividad de fondo. Así se estudian los potenciales evocados por las modalidades sensoriales visual, somestésica y auditiva. En lo que respecta a los potenciales evocados auditivos, se distinguen de corta latencia (registrados durante los primeros 10 mseg tras el estímulo), los de latencia media (aparecen entre 10 y 50 mseg tras el estímulo) y los de larga latencia (50-500 mseg). En estos últimos influyen variables atencionales y cognitivas, por lo que tienen su principal aplicación en psicofisiología y en neuropsicología experimental. En el diagnóstico audiológico principalmente son utilizados los de latencia corta, o **p**otenciales **e**vocados **a**uditivos del **t**ronco **c**erebral (PEATC) (16, 29, 27).

El procedimiento consiste en enviar al oído, a través de auriculares, un estímulo sonoro en forma de clic repetido unas 2.048 veces y registrar, generalmente con ayuda de electrodos de superficie, la actividad neuroeléctrica del nervio auditivo y de las vías auditivas centrales que se presenta en los primeros 10-15 mseg tras cada estímulo para extraer el trazado promedio.

Las ondas vienen determinadas por sus respectivas latencias.

Las latencias y la configuración de las ondas del PEATC maduran progresivamente desde el tercer trimestre de gestación hasta el final del primer año de vida extrauterina, para alcanzar en esta edad valores similares a los del sujeto adulto (21, 23). Como regla general, la patología de oído medio y del nervio auditivo retrasa y deprime conjuntamente todas las ondas del PEATC, aunque el intervalo I-V suele mantenerse normal. En cambio, la patología localizada en el tronco cerebral hace que las primeras ondas del PEATC y sus latencias puedan ser normales, alterándose a partir de las correspondientes a la estación troncular en donde se encuentre la lesión, lo que facilita el diagnóstico topográfico neurológico (27, 29). En patología audiológica, empleando estímulos de intensidad creciente, se puede realizar una verdadera audiometría por PEATC, ya que la onda que perdura a una menor intensidad, es la onda V y determina el umbral de audición de PEATC que es aproximadamente superior en 10-20 dB al umbral tonal.

Se estima que la onda I se genera en el nervio acústico; la II, en el núcleo coclear bulboprotuberancial; la III, en el complejo olivar superior; la IV, en el núcleo del lemnisco lateral y, quizás también, en el cuerpo trapezoide y la V, en el colículo inferior. Aunque de forma inconstante, se pueden identificar además la onda VI, generada muy probablemente en el cuerpo geniculado medial del tálamo, y la onda VII, que parece originarse en las proyecciones talamocorticales.

En la práctica se suelen considerar las cinco primeras ondas, que son constantes (excepto la I) en todos los sujetos normales y reflejan el funcionalismo del nervio auditivo y de la vía central a lo largo del tronco cerebral. Las aplicaciones clínicas más usuales de esta técnica son la detección del umbral auditivo y el diagnóstico topográfico de las hipoacusias neurosensoriales con especial referencia a las de tipo retrococlear. Los PEATC poseen una alta sensibilidad para el diagnóstico de patología retrococlear, pero su especificidad es baja, dado que no se detecta con seguridad la onda I en muchos casos; además, si bien los PEATC sirven para determinar el umbral auditivo para las frecuencias medias y altas entre 2.000 y 4.000 Hz (de las que se compone la mayoría de los sonidos lingüísticos), no se registran, en cambio, de forma fiable las respuestas a estímulos de baja frecuencia; por eso, la ausencia de respuesta en esta prueba, no permite sentar el diagnóstico de cofosis. Como ya anteriormente se dijo, otras pruebas, como la audiometría conductual, la electrococleografía, las otoemisiones acústicas y los potenciales evocados de estado estable multifrecuenciales, han de permitir complementar la información obtenida con los PEATC.

3.3. Electrococleografía

Registra las variaciones del potencial de acción en la cóclea y en el nervio auditivo tras la estimulación acústica con clics o con tonos puros (2). Se obtiene respuesta incluso a estímulos de frecuencia baja (incluso de 500 Hz). El electrodo de detección debe situarse lo más próximo posible al oído interno. Para ello, en rigor, se usa un electrodo-aguja transtimpánico (lo que requiere anestesia general en los niños). También puede colocarse el electrodo en el conducto auditivo externo o en el lóbulo de la oreja, pero la señal registrada será de menor amplitud (43). La latencia de las respuestas es muy corta (entre 0 y 5 mseg). En el registro, los dos parámetros con mayor interés diagnóstico son los potenciales microfónicos (que se generan en las células ciliadas internas) y el potencial de acción (que tiene su origen en el nervio auditivo y se corresponde con la onda I del PEATC).

3.4. Otoemisiones Acústicas (OEA)

Las describió Kemp en 1978 (19), y se definen como la energía acústica generada por las células ciliadas externas del órgano de Corti y registradas en el conducto auditivo externo (CAE). A partir de un tono estimulador aplicado sobre la ventana oval, éste provoca una onda viajera en la membrana basilar que despolariza y contrae dichas células externas, transmitiendo de forma retrógrada hacia el conducto auditivo externo la correspondiente modificación

de presión sonora o energía acústica provocada por dicha contracción, definiendo así, las otoemisiones acústicas.

Las características específicas que presenta dicha técnica de exploración son las siguientes:

1. Son objetivas: El sujeto no es interpelado sobre la audición del tono/clic estimulador ni del evocado.

2. No son invasivas: El micrófono receptor y los generadores del estímulo se ubican en una sonda que se introduce en el conducto auditivo externo.

3. Están presentes las emisiones evocadas en sujetos con audición normal: Sólo se encontrarán OEA evocadas en aquellos oídos cuyo umbral tonal audiométrico sea inferior a 30-40 dB HL.

4. Origen pre-neural: En su producción sólo intervienen las células ciliadas externas del Organo de Corti, lo cual permite utilizarlas en el diagnóstico diferencial de lesiones neurales *versus* sensoriales.

5. El tiempo de realización de la prueba es breve y no precisa de personal altamente especializado, lo cual hace que esta prueba sea de gran utilidad en estudios realizados a grandes poblaciones.

6. El coste económico del equipo no es elevado.

Se clasifican en evocadas y espontáneas según se emplee o no un estímulo para su producción. A su vez las primeras se clasifican según el tipo de estímulo en transitorias (clic), específicas (un tono puro continuo) y de productos de distorsión (dos tonos puros continuos).

Las *otoemisiones espontáneas* son señales de banda estrecha generadas por la cóclea en ausencia de estímulos externos. Se encuentran presentes en 38-62% de la población normoyente (7, 53), siendo su prevalencia similar en adultos que niños (7) con una amplitud de la otoemisión que tiende a decrecer con la edad (3). En los niños suele detectarse en el rango de frecuencias comprendido entre 3 y 4,5 kHz (7, 45), sin embargo en los adultos el rango se sitúa entre 1-2 kHz (53).

Las *otoemisiones evocadas transitorias* se obtienen tras breves estímulos acústicos (clicks) y las respuestas se distribuyen en la región de las frecuencias medias (1-4 kHz), sin dar información selectiva. Se ha correlacionado su aparición en sujetos normales con el umbral de la onda V de PEATC registrándose OEA (otoemisiones acústicas), siempre y cuando dicho umbral sea igual o inferior a 30 dB HL. En los recién nacidos de alto riesgo se ha observado una sensibilidad del 93% y especificidad del 84% (44). Se encuentran presentes en casi el 100% de la población (4, 17, 18, 40) y la amplitud de la respuesta, tiende a disminuir con la edad, sobretodo en las frecuencias agudas (20).

Las *otoemisiones evocadas de productos de distorsión* se producen cuando se presentan simultáneamente dos tonos puros de distinta frecuencia (f1, f2) e intensidad. La naturaleza no lineal de la cóclea modifica la señal y genera frecuencias adicionales no presentes en el estímulo inicial, siendo los estímulos más consistentes: 2f1-f2. El umbral del producto de distorsión corresponde a la intensidad del estímulo más baja necesaria para diferenciar la otoemisión del ruido. El umbral de la otoemisión, por producto de distorsión en normoyentes, coincide con 30-40dB SPL (26) y están presentes en el 100% de los oídos con audición normal (Figs. 4 y 5).

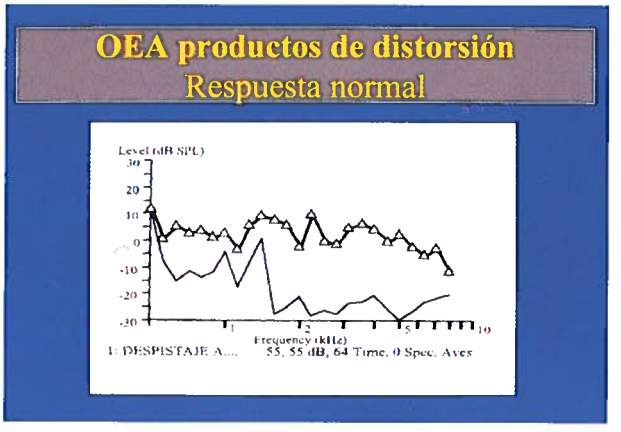

Figura 4. *Ejemplo de dpgrama obtenido en una persona normoauditiva mediante la realización de unas otoemisiones acústicas por productos de distorsión. En abcisas se representan las diferentes frecuencias estimuladas de la cóclea; y en ordenadas la intensidad de la otoemisión acústica por producto de distorsión. La respuesta de la otoemisión acústica viene dada por la línea de trazo continuo grueso. El valor del ruido basal está representado por una línea continua fina.*

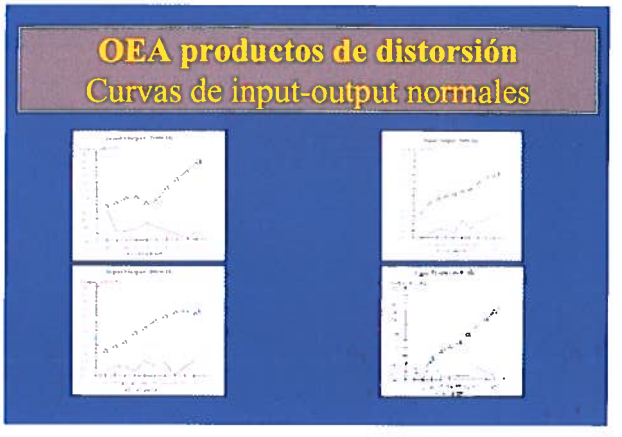

Figura 5. *Curvas de "input-output" normales obtenidas mediante la realización de otoemisiones acústicas por productos de distorsión. En cada una de las diferentes gráficas se observa la respuesta de la otoemisión acústica en una frecuencia determinada (2.000 Hz, 4.000 Hz, 6.000 Hz, 8.000 Hz) a distintas intensidades. El valor del ruido basal está representado por una línea continua fina.*

El hallazgo de las OEA supuso no sólo una forma nueva de interpretar la fisiología coclear, sino también su aplicación como prueba clínica de valoración de la función auditiva.

Debido a las características antes mencionadas y a la rapidez de realización de las pruebas controladas mediante sistemas informáticos y de técnicas especiales de tratamiento de la señal ("maximun length sequences, mls") se han comenzado a utilizar en el despistaje de la

sordera de recién nacidos y niños de alto riesgo (3, 49). Aplicando este sistema de evaluación de la función auditiva en programas de screening universal, White y *cols.* (54) han encontrado una sensibilidad del 100% y una especificidad del 82% de las OEA para la detección de la hipoacusia frente a valores del 94 y 89% respectivamente de los PEATC.

Esta capacidad de detección de la hipoacusia debe ser extrapolada a todas aquellas situaciones postnatales en las que podemos esperar un daño auditivo coclear, como por ejemplo, durante el tratamiento farmacológico con sustancias potencialmente ototóxicas, en los traumatismos acústicos, la enfermedad de Menière, secuelas laberínticas postmeningitis, etc. En este tipo de patologías, las OEA ofrecen no sólo datos objetivos de la función coclear, sino también información sobre la aparición de incipientes alteraciones cuando el umbral audiométrico no está todavía alterado (38).

3.5. Potenciales Evocados Auditivos de Estado Estable Multifrecuencial

Descritos por Lins (24) en 1996, permiten la valoración tonal audiométrica de forma objetiva. Estos potenciales de estado estable permiten la presentación simultánea de múltiples tonos continuos sinusoidalmente modulados en amplitud a diferentes frecuencias, presentados binauralmente, generando una respuesta estacionaria específica a cada frecuencia de estimulación y a intensidades decrecientes hasta alcanzar el umbral. Así, se presenta por cada oído simultáneamente un estímulo acústico continuo, generado digitalmente como un sumatorio de tonos continuos de 500, 1.000, 2.000 y 4.000 Hz modulados en amplitud, a frecuencias diferentes para cada tono portador en un rango entre 82 y 105 Hz produciendo una respuesta periódica o estacionaria que queda representada como un pico frecuencial a dicha frecuencia de estimulación. Los estímulos acústicos se van presentando a intensidades decrecientes hasta alcanzar el umbral.

La exploración debe realizarse preferentemente en una cabina insonorizada. Al paciente se le colocan unos electrodos convencionales de superficie (Ag/AgCl) en los puntos Cz y Oz del sistema internacional 10/20 y se registran los potenciales.

A modo de conclusión final, es preciso insistir de nuevo en que la información de los padres, la vigilancia clínica de los pediatras y el uso de los tests subjetivos clásicos, siguen siendo los primeros puntos de apoyo para la detección y el diagnóstico precoz de las hipoacusias infantiles, sobre todo teniendo en cuenta la situación carencial de muchos países que, por razones económicas, aún no pueden disponer de la tecnología que se acaba de describir para su utilización sistemática en las tareas de detección y diagnóstico de las deficiencias auditivas infantiles.

BIBLIOGRAFÍA

1. American Speech Lenguage and Hearing Association. Guidelines for determining the threshold levels of speech. ASHA 19: 236-242, 1977.
2. **ARAN, JM.** "The electro-cochleogram. Recent results in children and in some pathological cases". *Archives für klinische und experimentelle Ohr*, Nase und Kehlkopf Heilkunde (Munich). 198: 128-141, 1971.
3. **BONFILS, P., AVANT, P., FRANCOIS, M., MARIE, P., TROTOUX, J., NARCY, P.** "Clinical significance of otoacoustic emissions: a perspective". *Ear Hearing* 11: 155-158, 1990.
4. **BRAY, P., KEMP, DT.** "An advanced cochlear echo tecnique suitable for infant screening". *Br J Audiology* 21: 191-204, 1987.
5. **BROOKS, DN.** "An objetive method of detecting fluid in the middle ear". *International Audiology* 7: 2800-28003, 1968.
6. Bureau International d'Audiophonologie. Recomendación BIAP 02/1, Lisboa, 1997.
7. **BURNS, EM., HOBERG, K., CAMPBELL, S.** "Prevalence of spontaneous otoacoustic emissions in neonates". *J Acoustical Soc Am* 91: 1571-1575, 1992.
8. **CÁRDENAS, R., MARRERO, V.** *Cuaderno de logoaudiometría*. Universidad Nacional de Educación a Distancia, Madrid 1994.
9. Comisión para la Detección Precoz de la Hipoacusia. Protocolo para la detección precoz de la hipoacusia en recién nacidos con indicadores de riesgo. 1996.
10. **DIEFENDORF, AO.** "Behavioral evaluation of hearing impaired children". In: *Bess F, (ed.) Hearing imparirment in children*. Parkton, MD: York; 133-151, 1988.
11. **DIX, M., HALLPIKE C.** "The peep-show: a new technique for pure tone audiometry in young children". *Br Med J* 24: 719-722, 1947.
12. **DOWNS, MP., STERRIT, GM.** "Identification audiometry for neonates. A preliminary report". *J Audiol* Res 4: 69-80, 1964.
13. **EWING, IR., EWING, AWG.** "The ascertainment of deafness in infancy and early childhood". *J Laryngol Otol* 59: 309-338,1944.
14. **FRANÇOIS, M.** "Stratégie diagnostique chez un enfant sourd". *Encyclopedie Médico-Chirurgicale ORL*, 20190 C-10. Editions Techniques, Paris, 1991.
15. **HUARTE, A., MOLINA, M., MANRIQUE, M., OLLETA, I., GARCÍA-TAPIA, R.** "Protocolo para la valoración de la audición y ellenguaje en lengua española en un programa de implantes cocleares". *Acta Otorrinolaring Esp* 47, supl. 1, 1996.
16. **JEWETT, DL., ROMANO, MN., WILLINSTON, JS.** *Human auditory evoked potencials: possible brainstem components detected on the scalp. Scienc* 167: 1517-1518, 1970.
17. **JOHNSEN, NJ., BAGI, P., ELBERLING, C.** "Evoked acoustic emissions from the human earIII. Findings in neonates". *Scand Audiol* 12: 17-24, 1983.
18. **JOHNSEN, NJ., BAGI, P., PARBO, J., ELBERLING, C.** "Evoked acoustic emissions from the human earIV. Final results in 100 neonates". *Scand Audiol* 17: 27-34, 1988.
19. **KEMP, DT.** "Stimulated acoustic emissions from within the human auditory system". *J Acoustics Soc Am.*

20. **KEMP, DT., RYAN, S., BRAY, P.** "A guide to the effective use of otoacoustic emissions". *Ear Hearing* 11: 93-105, 1990.
21. **KEN-DROR, A., PRATT, H., ZELZER, M.** "Auditory brainstem evoked potencials to clicks at different presentation rates: estimating maturation of preterm and full-term neonates". *Electroencephalography and Clin Neurophysiol* 68: 209-218,1987.
22. **LAFON, JC.** *Los niños con deficiencias auditivas.* Masson. Barcelona, 1987.
23. **LAUFFER, H., WENZEL, D.** "Brainstem acoustic evoked responses: maturational aspects from cochlea to midbrain". *Neuropediatrics* 21: 59-61, 1990.
24. **LIN, OG., PICTON, TW., BOUCHER, BL.** "Frecuency Specific Audiometry Using Steady-State Responses". *Ear Hearing* 17,2: 81-89,1996.
25. **MARCELLINO, GR.** The crib-o-gram in neonatal hearing screening. En. Swigart ET (ed): *Neonatal Hearing Screening*, 47-66. College-Hill Press, San Diego, 1986.
26. **MARTIN, GK., PROBST, R., LONSBURY-MARTIN, BL.** "Otoacoustic emissions in human ears: Normative findings" *Ear Hearing* 11: 106-120, 1990.
27. **MAUGIÈRE, F., FISCHER, C.** "Les potenciels évoqués en neurologie". *Encyclopédie Médico-Chirurgicale, Neurologie* 1703B-10. Editions Téchniques, Paris, 1990.
28. **McCORMICK, B.** *Paediatric Audiology 0-5 years.* Whurr Publishers, London, 1993.
29. **MEDINA, C.** "Los potenciales evocados": En: Fejerman N y Fernandez-Alvarez E (eds): *Neurología pediátrica*, 11: 15-1137. Ateneo, Buenos Aires. 1988.
30. **MOATTI, L.** *Un test de dépistage auditif s'integrant facilement, au moyen de jouets sonores, à l'éxamen pédiatrique de 6 mois à 2 ans.* (Material y manual). Office Central des Collectivitès, Paris, 197130-31.
31. **MOORE, JM.** *The auditory responsiveness of premature infants utilizing visual reinforcement audiometry.* University of Washington, Washington, 1989.
32. **MURPHY, K.** *Erfassung von Risikokindern und Frühdiagnose.* Neue Blätter für Taubstummenbildung. 22: 1-5,1968.
33. **NARBONA, J., CHEVRIE-MULLER, C.** *El lenguaje del niño.* Masson. Barcelona, 1997.
34. National Institute of Health Consensus Statement. Early identification of hearing impairment in infants and young children. NIH Consensus Statement 1993. Mar 1-3; 11: 1-24.
35. **NORTHERN, JL., DOWNS, MP.** *Hearing in children. 3rd* ed. Baltimore: Williams-Wilkins. 1984.
36. **NORTHERN, JL., DOWNS, MP.** *Hearing in children. 4th* ed. Baltimore: Williams-Wilkins. 1991.
37. **NOZZA, RJ., WILSON, WR.** *Masked and unmasked puretone thresholds of infants and adults: development of auditory frequency selectivity and sensivity.* J Speech Hear Res 27: 613-622, 1984.
38. **PEREZ, N., FERNÁNDEZ, S., ESPINOSA, JM., ALCALDE, J., GARCÍA-TAPIA, R.** "Otoemisiones acústicas de productos de distorsión". *Acta Otorinolaring Esp* 44,4: 265-272, 1993.
39. **PORTMANN, M.** *Audiometría clínica.* Masson. Barcelona, 1979.
40. **PROBST, R., COATS, AC., MARTIN, GK., LONSBURY-MARTIN, BL.** "Spontaneous click and tone-burst evoked otoacoustic emissions from normal ears". *Hearing Research* 21: 261-275, 1986.
41. **RELKE, A., FREY, H.** "Höruntersuchungen bei. Neugborenen mittels Hörreflex-Probe". Z *Laringol Rhinol* 45: 706-709, 1966. 64: 1386-1491, 1978.
42. **SIMMONS, FB., RUSS, FW.** "Automated newborn hearing screening, the crib-o-gram". *Arch Otolaryngol* 100: 1-7, 1974.
43. **SOHMER, H., FEINMESSER, M.** "Cochlear action potencials recorder from the external ear in man". *Ann Otol* 76: 427-435, 1967.
44. **STEVENS, JC., WEBB, HD., SMITH, MF., BUFFIN, JT.** "The effect of stimulus level on click evoked otoacoustic emissions and brainstem responses in neonates under intensive care". *Br J Audiol* 24: 293-300, 1990.
45. **STRICKLAND, EA., BURNS, EM., TUBIS, A.** "Incidence of spontaeous otoacoustic emissionsin children and infants". *J Acoustical Soc Am* 78: 931-935,1985.
46. **SUZUKI, T., OGIBA, Y.** "Conditioned orientation reflex audiometry". *Arch Otolaryngol* 74: 192-198, 1961.
47. **TALBOT, A.** "Longitudinal study comparing responses of hearing-impaired infants to pure tones using visual reinforcement audiometry and play audiometry". *Ear Hearing* 8: 175-178, 1987.
48. **THOMPSON, M., THOMPSON, G., VETHIVELU, S.** "A comparison of audiometric test methods for two years old children". *J Speech Hearing Dis* 54, 174, 1989.
49. **THORNTON, ARDT.** "Evoked otoacustic emissions recorded at very high stimulation rates". 3rd *International Symposium on cochlear mechanisms and otoacoustic emissions.* Rome, 1992.
50. **VEIT, P., BIZAGUET, G.** *La prothèse auditive.* Perspect Psychiat 52, 1975.
51. **VINTER, S.** *L'émergence du langage de l'enfant déficient auditif.* Masson, Paris,1994.
52. **WEDENGERG, E.** *Auditory training of severely hard of hearing pre-school children.* Stockholm, 1954.
53. **WEIR, CC., NORTON, SJ., KINDCAID, GE.** "Spontaneous narrowband otoacoustic signals emitted by humans ears: a replication". *J Acoustical Soc Am* 76: 1248-1250, 1984.
54. **WHITE, KR., VOHR, BR., BEHRENS, TR.** "Universal newborn hearing screening using transient evoked otoacustic emissions: results of the Rhode Island hearing assessment project". *Seminars on Hearing* 14: 18-29, 1993.
55. **WIDEN, JE.** "Behavioral screening of high risk infants using visual reinforcement audiometry". *Semin Hear* 11: 342-356, 1990.
56. **WILSON, W., RICHARDSON, M.** *Audiometría conductual.* Clinicas Otorrinolaringológicas Norteamerica. 2: 281-193, 1991.
57. **WILSON, WR., THOMPSON, G.** *Behavioral audiometry.* In: Jerger J, (ed.) Pediatric audiology. San Diego, CA: College-Hill; 1-44, 1984.

6. DIAGNÓSTICO POR IMAGEN DE LA PATOLOGÍA DEL OÍDO EN EL NIÑO

A. Más Bonet, S. Miralbés Celma, J. Pueyo Mur

El desarrollo en las técnicas de imagen como consecuencia del avance experimentado en los tomógrafos de última generación y en los sistemas de Resonancia Magnética de alto campo, ha propiciado una gran mejora en la capacidad diagnóstica por imagen en un órgano tan complejo como es el oído y el hueso temporal.

En el presente capítulo describiremos las patologías que son más frecuentes durante la edad pediátrica, así como los hallazgos más característicos de cada una de ellas y el enfoque diagnóstico que consideramos más adecuado.

1. MALFORMACIONES CONGÉNITAS

1.1. Malformaciones del oído externo y medio

El oído externo y el oído medio derivan del primer y segundo arco branquial. Las anomalías del pabellón auricular como pueden ser las microtias o las malformaciones combinadas de oído medio y externo son bastante comunes y no necesariamente van unidas a las malformaciones del oído interno.

1.1.1. Malformaciones del conducto auditivo externo (CAE)

La aplasia o hipoplasia del CAE es una anomalía que se puede presentar aislada o asociada a diversos síndromes congénitos, tales como: Treacher-Collins, Crouzon, Klippel-Feil, Vater CHARGE y Pierre Robin entre otros. En el 70% de los casos suele ser unilateral y en el 14% familiar. Estos pacientes suelen presentar una deformidad del pabellón auricular con ausencia parcial o total del meato.

Existen dos tipos fundamentales de atresia congénita del CAE: la ósea y la membranosa. Esta se suele clasificar en cuatro tipos fundamentales:

– ***Tipo A:*** Estenosis meatal limitada a la porción cartilaginosa del CAE.

– ***Tipo B:*** La estenosis afecta tanto a la porción membranosa como ósea del CAE. Se suele asociar a anomalías de martillo y yunque.

– ***Tipo C:*** Atresia completa del CAE conservándose la neumatización de la cavidad timpánica, el martillo y yunque son displásicos.

– ***Tipo D***: Atresia completa con reducida neumatización de la cavidad timpánica.

La TC es el método diagnóstico de elección. Nos determinará la extensión de la anomalía así como la posibilidad de solución quirúrgica. Los hallazgos dependerán del tipo de anomalía. Las anomalías tipos A y B van asociadas a estenosis del CAE con un oído medio que puede ser normal o presentar alguna anomalía a nivel del martillo. Los tipos C y D suelen presentar anomalías severas del oído medio como es la displasia del yunque y del estribo con fusiones entre ambos y la pared ósea, pudiendo existir también una platina irregular y atrésica. El nervio facial puede presentar un trayecto aberrante y en ocasiones malformaciones asociadas del laberinto óseo. Estos pacientes tienen un mayor riesgo de desarrollar colesteatomas, tanto primarios como secundarios.

1.1.2. Malformaciones del oído medio. Displasias osiculares

Dentro del conjunto de las displasias osiculares encontramos aquellas que van asociadas a malformaciones del CAE y las que se presentan aisladas; éstas últimas, mucho menos frecuentes. Clínicamente se manifiestan por la presencia de una sordera de tipo transmisivo. Existen una serie de síndromes congénitos que pueden ir asociados a sordera de conducción con presencia de displasia de la cadena osicular. Los más frecuentes son: síndrome de Klippel-Feil, que suele asociarse a deformidad de la articulación íncudo-estapedial y del estribo; síndrome de Wildervank, displasia cráneo-metafisaria y acondroplasia entre otros.

La TC helicoidal con cortes finos de 1 mm y reconstrucciones en los tres planos es la técnica de elección para el estudio de dichas malformaciones. La *luxación íncudo-estapedial* es la malformación osicular aislada más frecuente y se suele asociar a la ausencia de superestructura del estribo. Otro tipo de malformaciones relativamente frecuentes son las *fijaciones íncudo-maleolares* a la pared del epitímpano. La fijación congénita de la platina del estribo es difícil de diagnosticar, ya que platina y ligamento anular se diferencian mal a no ser que se encuentre engrosada la primera. Dicha malformación osicular se puede asociar a una arteria carótida aberrante, arteria estapedial persistente o a una fístula laberíntica después de la manipulación quirúrgica de la platina.

Servicio de Radiodiagnóstico. Hospital Son Dureta, Palma de Mallorca.

1.1.3. Meningocele o meningoencefalocele del oído medio

Es una malformación poco frecuente. Se suele asociar a un defecto del tegmen tímpani congénito o post-quirúrgico a través del cual se producirá la herniación meníngea. La TC demostrará el defecto óseo del ático, con una masa de partes blandas. La RM será diagnóstica al demostrarnos la naturaleza de la lesión con presencia de la meninge y la interfase del LCR (Fig. 1).

El meningocele espontáneo se suele localizar a nivel de la primera rodilla del nervio facial. Si estos pacientes presentan un cuadro de hipertensión intracraneal corren el riesgo de presentar una fístula de LCR o una meningitis. También se ha descrito la presencia de heterotopias gliales a nivel del oído medio.

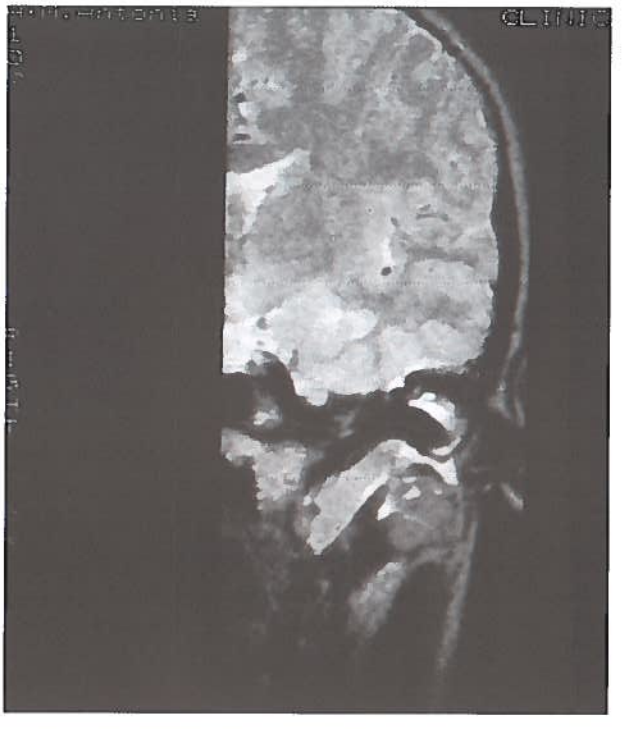

Figura 1. *RM coronal potenciada en T2. Niña de 8 años con un meningoencefalocele atical que se extiende hacia los tejidos subcutáneos del CAE óseo, a partir de un defecto atical. Se observa una hiperseñal que corresponde al saco dural con LCR.*

1.2. Malformaciones del oído interno

El laberinto membranoso se origina a partir del ectodermo. Las malformaciones se producen por interrupción de su desarrollo normal durante el primer trimestre del embarazo. La causa puede ser un trastorno genético o una exposición teratogénica durante la fase de la organogénesis.

Las malformaciones del oído interno se pueden dividir en aquellas que son visibles radiológicamente y aquellas que no lo son. Aproximadamente entre el 80% y 90% de las malformaciones del oído interno se localizan en el laberinto membranoso y no suelen presentar alteraciones radiológicas. En este caso, los estudios de TC y RM suelen ser normales. La TC de alta resolución con ventana ósea es la técnica de elección para la valoración de las malformaciones del laberinto óseo. Las malformaciones más frecuentes del oído interno son:

1.2.1. Malformaciones localizadas a nivel de la cóclea

– **Malformación de Michel:** Es el tipo más severo de displasia. Consiste en una aplasia completa del oído interno. La mayoría de estructuras están ausentes. Cuando existe una esclerosis ósea asociada es difícil diferenciarlo de una laberintitis osificante difusa secundaria a meningitis neonatal. Es una malformación rara que representa únicamente el 1% de todas las malformaciones del oído interno.

– **Cavidad común:** Consiste en la presencia de una sola cavidad confluyendo en dicha cavidad cóclea, vestíbulo y conducto semicircular (CS). Suele representar el 26% de las malformaciones cocleares. Dicha cavidad no suele presentar una arquitectura interna (Fig. 2).

– **Aplasia coclear:** La TC demuestra la ausencia de la cóclea pudiendo existir o no malformaciones asociadas de los conductos semicirculares.

– **Hipoplasia coclear:** Sólo se identifica la espira basal de la cóclea o parte de la misma. Se suele asociar alteraciones en la morfología del vestíbulo y CS. Representa el 15% de las malformaciones.

– **Anomalía de Mondini:** Consiste en un desarrollo incompleto de la cóclea que dispone sólo de espira y media en vez de las dos y media habituales. Se asocia a una ausencia de lámina espiral y modiolo. Es la malformación más frecuente de la cóclea (55%). Puede asociarse a fístula perilinfática, meningitis, fístula de LCR o a otras malformaciones como la presencia de un vestíbulo y CS único o dilatación del acueducto vestibular.

Figura 2. *Malformación CSE-Vestíbulo único. TC axial ventana ósea. Se observa la existencia de una cavidad única formada por el CSE y el vestíbulo formando una sola cavidad.*

Figura 3. *TC axial con técnica ósea de alta resolución. Malformación oído interno. Displasia del vestíbulo con ausencia de CS.*

1.2.2. Malformaciones de los conductos semicirculares (CS)

– Aisladas o asociadas a anomalías del laberinto membranoso. La aplasia es la ausencia de desarrollo de los CS y es menos frecuente que la displasia, ésta, sin embargo, suele ir asociada a malformaciones cocleares (Fig. 3).

– La TC es la técnica de elección. La displasia aislada del CS superior puede ir asociada a algunos síndromes. No obstante, la displasia del CS lateral es la malformación de los CS más frecuente. La dilatación quística del CS lateral suele ir asociada a una dilatación quística del vestíbulo, formando una cavidad única. Puede ser un hallazgo accidental, o asociarse a malformaciones cocleares.

1.2.3. Ensanchamiento del acueducto vestibular

– Es la malformación congénita más frecuentemente asociada a sordera neurosensorial. Cuando supera los 1,5 mm, se considera dilatado y cuando supera los 2 mm, es totalmente anormal, con frecuencia la afectación suele ser bilateral. La TC es la técnica de elección y demuestra aumento del diámetro del acueducto óseo, mientras que la RM demuestra la dilatación del conducto y saco endolinfático.

– Dicha anomalía se suele asociar a otras malformaciones como CS y vestíbulo únicos, hipoplasia coclear o defecto de Mondini.

– El síndrome del acueducto vestibular ancho suele ir asociado a sordera neurosensorial congénita o adquirida en la infancia, aunque puede ser mixta. Dicha sordera suele afectar más a las frecuencias agudas. La causa de dicho síndrome suele ser una anomalía intrínseca del laberinto membranoso.

1.2.4. Ensanchamiento del acueducto coclear

– Es mucho menos frecuente que el ensanchamiento del acueducto vestibular. Puede ir asociada a fijación del estribo o a algún tipo de malformación del oído interno, y fístula con otolicuorrea, dado que existiría una comunicación entre espacio subaracnoideo el espacio perilinfático y el oído medio.

1.2.5. Anomalías del conducto auditivo interno

– Entre las posibles anomalías del CAI están la estenosis y el ensanchamiento. Cuando la estenosis es inferior a 1 ó 2 mm, puede asociarse a agenesia o hipoplasia del nervio coclear y puede ser una contraindicación para el implante coclear.

– Sin embargo un discreto ensanchamiento de ambos CAI puede ser normal en la infancia. El ensanchamiento patológico de ambos CAIS se asocia a la neurofibromatosis y suele ser secundario a una extasía por la presencia de una displasia de la dura. La ausencia a nivel del fundus de una correcta partición ósea entre el CAI y el vestíbulo con ausencia de lámina ósea puede predisponer a una fístula laberíntica.

– Para el diagnóstico de las malformaciones del laberinto óseo, la TC de alta resolución con algoritmo de hueso es un excelente método diagnóstico, mientras que para detectar las alteraciones del laberinto membranoso, la RM es el método de elección. Las nuevas técnicas de imagen como el MIP y MPR nos permitirán una reconstrucción en 3D de la cóclea y de los canales semicirculares.

1.3. Variantes anatómicas vasculares del hueso temporal

Existen tres tipos de variantes arteriales: *La agenesia de la arteria carótida, la arteria estapedial persistente y la arteria carótida aberrante.* La carótida aberrante, aunque es una variante muy rara, es importante reconocerla dada su gran trascendencia clínica. Clínicamente los niños pueden presentar un acúfeno pulsátil u obliteración de la trompa. Se han descrito varios casos de pseudoaneurisma post-timpanostomía. La TC es diagnóstica, mostrando la carótida a nivel del hipotímpano adyacente al receso tubárico con ausencia de la lámina ósea habitual. Se debe realizar el diagnóstico diferencial con las carótidas que se asocian a una gran neumatización del ápex y presentan una fina lámina perióstica (Fig. 4).

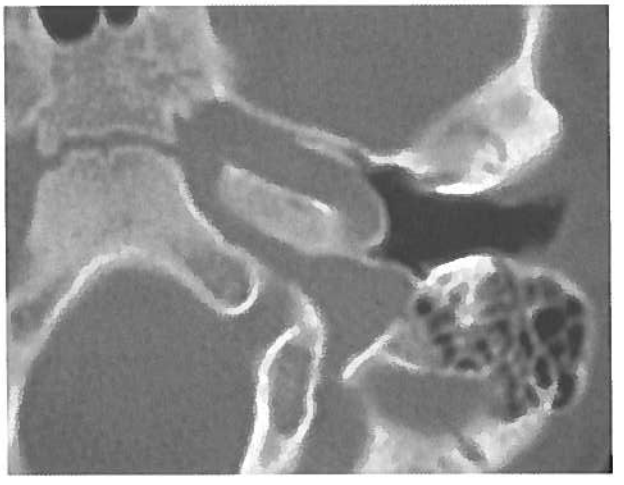

Figura 4. *TC axial con técnica ósea de alta resolución. Variante vascular. Protusión importante de la carótida y yugular interna hacia hipotímpano separadas por una fina lámina perióstica.*

Existen diversas variantes anatómicas en relación con el foramen yugular, aunque dependiendo de los autores se les denomina de forma diferente. En *el foramen yugular alto,* éste sobrepasa el reborde del anulus y forma parte del suelo del CAE óseo. En el caso del *foramen yugular dehiscente* falta la lámina perióstica, pudiendo protruir la yugular hacia el hipotímpano, sobre todo durante la maniobra de Valsalva. En el *divertículo yugular,* el foramen se extiende a través del ápex petroso por detrás de CS posterior y pared posterior del CAE. La TC nos detectará de forma precisa dichas variantes siendo importante conocerlas para evitar complicaciones durante la cirugía del oído medio o durante la colocación de drenajes transtimpánicos (Fig. 5).

Cuando existe un *seno sigmoide hiperplásico o prominente*, puede protruir dentro del peñasco y erosionar el diploe externo e incluso en algunos casos puede llegar a contactar con la pared posterior del CAE. Se debe diferenciar de una tumoración de fosa posterior. Aunque en la mayoría de casos la TC suele ser diagnóstica, la RM y la Angio-RM venosa de los senos durales nos confirmarán el diagnóstico y si se asocia o no a la presencia de una granulación de Paccioni hiperplásica (Fig. 6).

1.4. Otomastoiditis aguda (OMA)

Los estudios de imagen serán necesarios para evaluar la extensión y gravedad de las complicaciones. Sobre todo cuando estos pacientes no respondan bien al tratamiento antibiótico y presenten incremento del dolor, fiebre alta o tumefacción a nivel de la región periauricular o del cuello que en ocasiones es difícil diferenciar de la otitis externa.

Las complicaciones más frecuentes de la Otomastoiditis aguda son:

– **La coalescencia y empiema mastoideo:** Consiste en una destrucción o erosión de las finas trabéculas mastoideas así como del septum de Körner. Suele ser el signo más incipiente de complicación y es debido a la existencia de un empiema mastoideo. La TC con algoritmo de hueso demuestra la ocupación de toda la mastoides con pérdida de la fina trabeculación ósea con áreas de desosificación, más evidente en mastoides bien neumatizadas (Fig. 7).

– **La osteolisis y destrucción cortical:** La misma osteolisis trabecular puede extenderse y afectar el diploe externo. El defecto óseo se identifica mejor en la TC con ventana ósea.

– **Absceso subperióstico:** Destrucción de la cortical y empiema mastoideo, que diseca las partes blandas periauriculares y clínicamente se manifiesta por una tumefacción. La TC con contraste nos demostrará una colección hipodensa con captación periférica adyacente al defecto cortical.

– **Absceso de Bezold:** Se produce como consecuencia de extensión de la infección o el empiema hacia la fosa subtemporal, ECM y partes blandas del cuello en relación con rotura de la cortical o a partir de un absceso subperióstico. En este caso será aconsejable realizar una TC del cuello con contraste que mostrará el borramiento de los planos grasos con engrosamiento de las partes blandas y presencia de adenopatías con extensa celulitis.

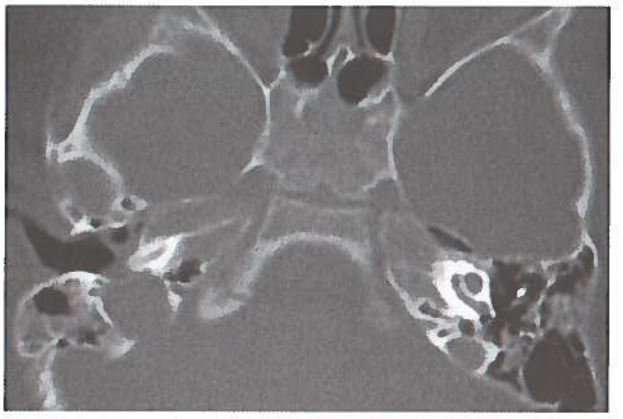

Figura 5. *TC axial con técnica ósea de alta resolución. Variante vascular. Divertículo yugular alto y traumatismo con otorragia. Se observa la existencia de una rotura de la lámina perióstica que lo separa del CAE ocasionando sangrado secundario.*

Figura 6. *TC axial con técnica ósea de alta resolución. Variante vascular. Senos sigmoides muy prominentes con hipoplasia mastoidea secundaria. Los senos sigmoides protruyen hacia el CAE erosionando el diploe externo.*

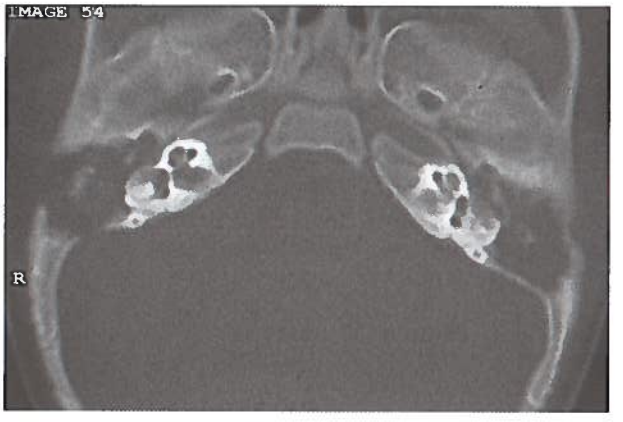

Figura 7. *TC axial con técnica ósea de alta resolución ambos oídos. Mastoiditis bilateral. Se observa la existencia de una ocupación de ambas mastoides con importante osteolisis del peñasco y amplias áreas de coalescencia. A nivel de la mastoides derecha se observa la existencia de una erosión del diploe externo.*

– **Parálisis facial:** Suele ser por afectación directa del nervio facial si éste aparece dehiscente a nivel de la caja, o por extensión del proceso inflamatorio a nivel de la fosa subtemporal.

– **Apicitis petrosa:** Se produce cuando existe neumatización del ápex y el empiema se extiende hacia el mismo. Se puede afectar el VI par y el Trigémino. Esto es conocido como el Síndrome de Gradenigo. El TC con ventana ósea nos demostrará la existencia de una hiperinsuflación de la cortical del ápex con osteolisis. La RM con contraste será de gran utilidad para valorar si existe extensión dural o intracraneal.

– **Laberintitis supurada:** Se debe sospechar cuando en el transcurso de una mastoiditis aparece un síndrome vertiginoso muy importante. Se suele producir por erosión del CSE, por rotura de la ventana oval o por la existencia de fístula congénita. La RM demostrará la existencia de una tenue captación por parte del laberinto membranoso.

– **Complicaciones intracraneales:** La más frecuente, ***el absceso,*** la mayoría de veces a nivel del lóbulo temporal por osteolisis del tegmen tímpani, ***la meningitis, el empiema subdural o epidural y la trombosis de los senos durales*** (Figs. 8, 9, 10a, 10b, 11).

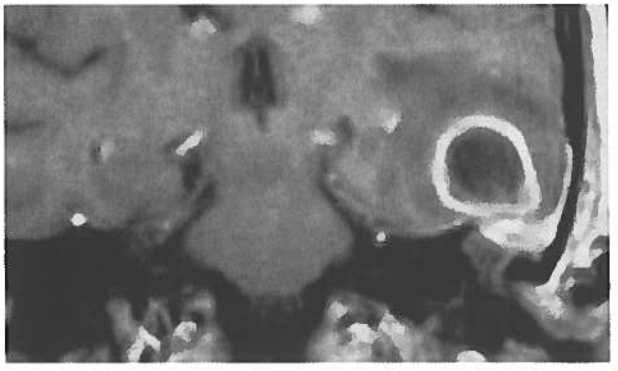

Figura 8. *RM serie coronal potenciada en T1 con Gadolinio. Absceso otógeno secundario a colesteatoma atical. Se observa la existencia de una lesión hipointensa en ático que no capta contraste (colesteatoma) con captación de la dura adyacente y captación intraparenquimatosa en anillo con edema perilesional (absceso).*

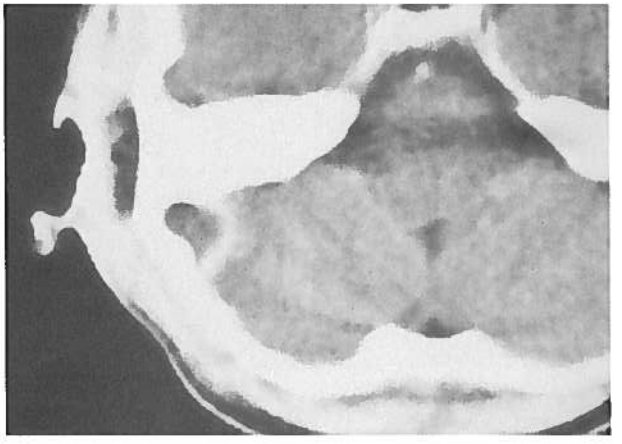

Figura 10a. *TC axial craneal con contraste. Mastoiditis. Absceso subperióstico asociado a trombosis del seno sigmoide adyacente.*

Figura 9. *TC axial craneal con contraste. Empiema subdural en linea media de origen otógeno. Se observa una colección extraaxial por debajo de la hoz con captación periférica.*

Figura 10b. *Angiografía convencional. Se observa la ausencia de repleción del seno sigmoide y de parte del seno transverso secundario a la trombosis.*

Figura 11. *RM serie coronal potenciada en T2. Área de hiperseñal a nivel de la convexidad secundaria a infarto venoso de una vena cortical en relación con mastoiditis aguda.*

– Las trombosis durales se producen en el seno sigmoide por su continuidad con el peñasco. Es difícil diagnosticarla por RM convencional dado que existen múltiples artefactos de flujo por lo que es importante conseguir una buena correlación con la clínica del paciente. Se considera como técnica de elección a la *Angio-RM Venosa*. Ésta demostrará la ausencia de flujo o la presencia de defectos de repleción. En ocasiones los defectos de repleción intradurales son por la presencia de granulaciones de Paccioni hipertróficas y no por trombosis.

1.5. Otomastoiditis crónica (OMC)

El espectro radiológico es bastante variado y dependerá del tipo de complicación existente.

Uno de los hallazgos más comunes en la OMC es la presencia de retracción timpánica, perforación y otorrea. Estos signos se suelen diagnosticar clínicamente por micoscopía y no precisan de diagnóstico por imagen. Las pruebas de imagen se indicarán cuando se sospecha otro tipo de complicación como puede ser:

– **Tejido de granulación:** es la causa más frecuente de la presencia de tejidos blandos en caja detectables con el TC. No se acompaña de erosiones óseas ni de desplazamiento de la cadena osicular, aunque en ocasiones son difíciles de diferenciar de pequeños colesteatomas. En RM presenta una intensa captación de Gadolinio en T1, lo opuesto a lo que ocurriría en un colesteatoma.

– **Erosiones óseas:** Son una de las causas de sordera de transmisión. La osteolisis se suele producir a nivel del yunque, donde la cadena presenta su aporte vascular más débil provocando una luxación de la cadena cerca de la articulación íncudo-maleolar (Figs. 12a y 12b).

– **Fijación de la cadena osicular:** El tejido de granulación se puede fibrosar, calcificar y osificar. Este fenómeno es conocido como timpanosclerosis. La fijación de la cadena se produce fundamentalmente a nivel del ático o del nicho de la ventana oval. Estos cambios son detectables en la TC.

– **Granuloma de colesterol:** Es un tipo especial de tejido de granulación, suele ser el resultado de la respuesta a un cuerpo extraño hemorrágico con presencia de cristales de colesterol y, a diferencia del colesteatoma, está rodeado de una membrana fibrosa. En la TC es indistinguible del tejido de granulación. La imagen en RM es característica dado que suele contener metahemoglobina en su interior.

Figura 12. *TC axial con técnica ósea de alta resolución. Gran colesteatoma ático-antral con automastoidectomia espontánea.*

Figura 12a. *Serie coronal. Se observa una erosión ósea del techo del CAE con desplazamiento caudal de la cadena.*

Figura 12b. *Gran erosión del antro y de la mastoides por el colesteatoma.*

– **Colesteatoma:** El colesteatoma secundario es una complicación de la OMC y dada su trascendencia lo comentaremos por separado en el siguiente apartado.

– **Complicaciones intracraneales:** Son prácticamente las mismas que las comentadas en la OMA. Las más frecuentes son la *cerebritis, meningitis y el absceso del lóbulo temporal.* Se producen por extensión directa de la infección como consecuencia de la osteolisis del ático.

1.6. Colesteatoma

1.6.1. Colesteatomas primarios o congénitos

Son poco frecuentes representando sólo del 2 al 5% del total de los colesteatomas. Se cree que derivan de restos epiteliales embrionarios. Suelen ocurrir en niños sin historia de otitis que suelen presentar una hipoacusia de conducción con tímpano íntegro. En ocasiones se puede transparentar una masa blanquecina a través de la membrana timpánica.

Puede ocurrir en cualquier sitio del peñasco: ápex petroso, mastoides, conducto auditivo externo y ganglio geniculado, aunque lo más frecuente es a nivel de caja en los recesos antero o postero-mediales. Se puede localizar también a nivel intracraneal en lugares como el ángulo ponto-cerebeloso y región supraselar, así como en el compartimento intradiploico. La clínica dependerá de la localización del mismo e incluso puede ser un hallazgo casual en una exploración de rutina. Los colesteatomas primarios son más frecuentes en niños con atresia congénita del CAE.

La TC es la técnica de elección, no obstante, las características densitométricas tanto del colesteatoma congénito como del adquirido son las mismas. La presencia de una membrana timpánica íntegra, la existencia de una buena neumatización mastoidea y la localización cerca de la ventana oval son característicos del colesteatoma primario. En ocasiones se puede extender hacia la fosa geniculada o penetrar en fosa media erosionando el tegmen timpani. En estos casos la RM será de gran utilidad para valorar la integridad de la dura, por si hace falta realizar un injerto dural para evitar el riesgo de fístula de LCR. El colesteatoma suele aparecer hipointenso o con una señal intermedia en T1 e hiperintenso en T2. Al ser avascular no presentará captación de Gadolinio ni contendrá productos derivados de la degradación de la hemoglobina. Esto nos permitirá diferenciarlo de otras lesiones como son: tejido de granulación, neurinoma, granuloma de colesterol o un tumor glómico.

1.6.2. Los colesteatomas secundarios

Más frecuentes que los primarios *(98%)*, suelen ocurrir en niños con perforaciones timpánicas y con historia de OMC. Existen dos formas clínicas características que tienen unas imágenes específicas: el colesteatoma del espacio de Prussak y el ático-antral. Los *colesteatomas del espacio de Prussak* se localizan a nivel del receso superolateral del ático que corresponde al espacio localizado entre la articulación incudomaleolar y la pared lateral del ático. Son visibles en TC sobre todo en la proyección coronal, como un pequeño nodulito de partes blandas por encima del scutum, éste en ocasiones se puede erosionar cuando el colesteatoma crece, siendo un hallazgo característico. Una de las complicaciones más comunes de este tipo de colesteatomas es la osteolisis de la cadena y sobre todo la luxación de la articulación incudomaleolar.

Colesteatoma ático-antral. Éste probablemente corresponde a una forma evolucionada del colesteatoma del espacio de Prussak o de otro colesteatoma de la pars tensa que, al crecer, se ha extendido hacia el ático. Pueden ser muy grandes provocando una importante osteolisis del ático y antro con importante desplazamiento de la cadena, o provocar una automastoidectomía y en algunos casos, si existe una amplia cavidad que se comunique con el CAE como consecuencia de la erosión del scutum, se puede producir una marsupialización espontánea.

Este tipo de colesteatomas, cuando se asocian a un aditus estrecho que impide su extensión a caja, son muy peligrosos, porque pueden provocar una osteolisis del tegmen timpani o de la pared posterior mastoidea con posibilidad de rotura hacia el lóbulo temporal o seno sigmoide con invasión de la dura.

La TC es de gran utilidad para la valoración inicial de los colesteatomas y sobre todo para constatar el grado de osteolisis existente, la extensión del mismo y el estado de la cadena. También nos permitirá detectar la existencia de complicaciones como son la fístula laberíntica por erosión del CS lateral, la erosión del canal del facial y erosión del tegmen timpani con invasión dural. No obstante, no permite diferenciar entre la lesión colesteatomatosa, tejido de granulación o pólipo inflamatorio de caja.

La RM será de gran utilidad en el caso de los colesteatomas complicados sobre todo si, como consecuencia de la osteolisis, se sospecha afectación dural o lesión del seno sigmoide, especialmente si existe una erosión del hueso cortical adyacente. La RM, tras la administración de Gadolinio, nos permitirá diferenciar el colesteatoma que no presenta ningún tipo de captación frente al tejido de granulación que aparece marcadamente hipercaptante. También nos permitirá, en caso de complicación intracraneal, detectar de forma incipiente la existencia de invasión dural con presencia de captación dural así como delimitar la extensión de la cerebritis, absceso temporal o empiema subdural. La Angio-RM venosa nos detectará si existe trombosis asociada de los senos durales.

1.7. Radiología de la parálisis facial

La mejor manera para evaluar el estuche óseo del facial es la TC de alta resolución. En cambio, para la evaluación del contenido del canal facial es preferible la RM. Después de la administración de Gadolinio, el facial puede presentar un cierto grado de captación sobre todo a nivel del ganglio geniculado donde el plexo arteriovenoso que le rodea es muy prominente. La captación suele ser normalmente simétrica.

Las causas más frecuentes de parálisis facial son:

– **Parálisis facial idiopática (Parálisis de Bell):** La TC sirve para excluir otras posibles causas. La RM es la técnica de elección, observándose una captación asimétrica de Gadolinio por parte del nervio afectado siendo más evidente en el ámbito de la porción intracanalicular. La parálisis facial

por virus del Herpes en el contexto del síndrome de Ramsay-Hunt suele presentar una captación de la porción intracanalicular del facial similar a la parálisis idiopática.

– **La parálisis facial secundaria** a la OMC y lesión colesteatoma suele ser por la afectación directa de la porción intratimpánica. La TC demostrará la morfología del canal óseo, si éste presenta osteolisis o dehiscencias.

– Las parálisis faciales secundarias a **neoplasias** son muy raras en niños siendo más frecuentes en adolescentes o adultos jóvenes. Clínicamente suelen presentar un curso subyugado. Entre los tumores que más frecuentemente afectan al facial encontramos: el *neurinoma,* que suele aparecer a nivel del ganglio geniculado, presentando una marcada captación de Gadolinio que puede ir asociada o no a osteolisis de la fosa geniculada. *El hemangioma y el meningioma* son mucho más raros y son prácticamente indistinguibles de los neurinomas dado que presentan un patrón de captación similar. *Las metástasis perineurales* se observan sobre todo en los tumores glandulares malignos intraparotídeos, como el adenoide quístico o los linfoepiteliomas de cavum que pueden metastatizar hacia fosa posterior vía perineural siguiendo el trayecto del facial. La RM es el método de elección y el facial aparecerá marcadamente engrosado e hipercaptante.

– Las parálisis **traumáticas** se asocian con frecuencia a las fracturas del peñasco. La TC con ventana ósea nos delimitará la línea de fractura que afecta el trayecto óseo del facial.

– Existen algunos **síndromes congénitos** que a lo largo de su evolución pueden ir asociadas a parálisis facial recurrente o esporádica.

1.8. Radiología de la sordera neurosensorial

Para una correcta evaluación de los pacientes con sordera neurosensorial (SN) es preciso conocer por completo la vía auditiva y no centrar los estudios únicamente a nivel del CAI. Desde el punto de vista audiométrico las sorderas se dividen en cocleares y retrococleares.

1.8.1. Radiología de las lesiones cocleares

Los pacientes con SN de tipo coclear suelen presentar una lesión a nivel de la cóclea, por lo que tendremos que estudiar y evaluar tanto el laberinto óseo como el membranoso. La TC es el mejor método de imagen para la evaluación del laberinto óseo, en cambio la RM es más útil para la evaluación del laberinto membranoso.

La laberintitis es la causa más frecuente de SN de tipo coclear. La técnica diagnóstica de elección es la RM con Gadolinio. Será necesario realizar secuencias con y sin Gadolinio potenciadas en T1 con cortes finos en el plano axial, para ver el grado de captación por parte del laberinto membranoso. En el caso de la laberintitis aguda se observará una marcada captación; en cambio, en las laberintitis subagudas la captación será más tenue. Si la laberintitis progresa y se hace crónica, el laberinto óseo aparecerá reemplazado por tejido fibroso que progresivamente se puede osificar. Serán útiles para ver el grado de obliteración del laberinto membranoso las secuencias de alta resolución en Eco de Gradiente (CISS) y Turbo spin-Eco potenciadas en T2. Cuando ya existe osificación, la TC de alta resolución con algoritmo para hueso será la técnica de elección y nos permitirá detectar la existencia de una Laberintitis Osificante.

Otro tipo de lesión potencial del laberinto membranoso es por hemorragia, que puede ser debida a coagulopatía, uso de anticoagulantes, tumor o trauma. La RM presentará una hiperseñal característica en T1.

Las lesiones del laberinto óseo también son conocidas como ***otodistrofias***. La mayoría se presentan en forma de desmineralización de la cápsula ótica a nivel de la espira basal. La ***otosclerosis coclear*** es rara en la infancia, no obstante se puede presentar en niñas durante la segunda década de la vida. En la fase activa, la TC demostrará áreas de desmineralización a nivel de la cápsula ótica. La ***osteogénesis imperfecta tarda*** es una rara enfermedad congénita que se caracteriza por la presencia de múltiples fracturas y escleróticas azules y que en ocasiones también puede cursar con sordera por afectación del laberinto óseo. Las alteraciones en la cápsula ótica son indistinguibles de la otosclerosis si no es por el contexto clínico de la enfermedad. La ***displasia fibrosa*** aislada o el *Síndrome de McCune-Albright,* si afecta el peñasco, puede presentar áreas de esclerosis y desmineralización a nivel de la espira basal.

1.8.2. Lesiones retrococleares

Las lesiones retrococleares son aquellas que se encuentran en la vía auditiva más allá de la cóclea. Los estudios audiométricos y los potenciales evocados auditivos serán de utilidad para delimitar el tipo de sordera. Para el estudio de las lesiones retrococleares, la RM es mucho más sensible que la TC.

El nervio coclear se origina en el tronco a nivel del complejo nuclear coclear, a nivel de la cara posterolateral de la médula alta, cerca del foramen de Luschka, después de salir del tronco pasa a través de la cisterna ponto-cerebelosa hacia el poro acústico o CAI ocupando el cuadrante antero-inferior del mismo hasta penetrar en la cóclea a través de una lámina cribosa en el fundus del CAI. Las lesiones nucleares aisladas son muy raras en el niño, si se producen suelen ocurrir en el contexto de una lesión difusa de tronco como puede ser un astrocitoma quístico, glioma difuso, ependimoma o medulobastoma.

Las lesiones intracanaliculares más frecuentes son los schwannomas o neurinomas del VIII par; éstos representan aproximadamente el 85% del total de las lesiones intracanaliculares, la mayoría, no obstante, se originan en el segmento vestibular. En la RM presentan una lesión focal con captación homogénea en las secuencias potenciadas en T1, en cambio en las secuencias CISS con efecto mielográfico aparecerán como un nódulo hipointenso que oblitera el CAI. En los niños con neurofibromatosis tipo II, los neurinomas son bilaterales. Si la lesión es algo excéntrica es aconsejable realizar un estudio en T1 simple para descartar la posibilidad de un lipoma. Los meningiomas en dicha localización son muy raros y se suelen originar a partir de restos de aracnoides. Los tumores epidermoides del ángulo ponto-cerebeloso suelen afectar la porción intracisternal del nervio-cócleo-vestibular. Estos tumores en RM presentan una señal característica similar a la del LCR.

2. RADIOLOGÍA DEL IMPLANTE COCLEAR

Los estudios de imagen son fundamentales en la evaluación preoperatoria para poder realizar una adecuada selección de candidatos, siendo útiles también en la detección de las complicaciones post-operatorias. La TC es la técnica de elección en la evaluación preoperatoria, aunque la RM, en algunos casos concretos, puede ser útil como técnica complementaria. Es aconsejable realizar el estudio con una técnica de alta resolución, con cortes de 1mm si es posible con un TC Helicoidal, para poder realizar reconstrucciones si fuera preciso. Deberemos evaluar de forma sistemática los siguientes aspectos:

a) ***Evaluación de la anatomía normal y de las variantes anatómicas:*** Es importante realizar una valoración general del peñasco donde se va a realizar la intervención. Se debe de tener en cuenta el grado de neumatización de la mastoides o la existencia de algún proceso inflamatorio activo. También es importante tener presente las variantes que nos pueden complicar la cirugía tales como: presencia de un seno sigmoide prominente, golfo yugular alto, divertículo yugular, evaluación de la ventana redonda y del receso facial dado que el electrodo deberá de estar lejos del facial para evitar dañarlo.

b) ***Evaluación de las posibles contraindicaciones:*** Son contraindicaciones absolutas la *agenesia coclear* (displasia de Michel) y la *estenosis del conducto auditivo interno,* dada su asociación con la *hipoplasia o agenesia coclear.* Quedan excluidos también los pacientes con otosclerosis coclear activa y con neurinomas bilaterales en el contexto de una *neurofibromatosis tipo II.* La RM será complementaria a la TC para demostrar la hipoplasia coclear. Son útiles, para dicho fin, las nuevas técnicas en Eco de Gradiente en 3 D con cortes de 0,7 mm y reconstrucción sagital. La RM con Gadolinio nos permitirá además una adecuada evaluación de los neurinomas.

c) ***Contraindicaciones relativas:*** *La laberintitis osificante* no es una contraindicación absoluta para la colocación del IC excepto en aquellos casos que exista una osificación completa de la cóclea. La TC Helicodal con cortes de alta resolución nos permitirá la evaluación del grado de osificación de la espira basal en los casos de estenosis u osificación coclear. La RM con secuencia en Eco de Gradiente será de utilidad para la evaluación de la ocupación de la cóclea por la presencia de tejido fibrótico o fibrovascular. En este caso se observará la existencia de una reducción de la señal de la cóclea y del vestíbulo. La obliteración parcial de la cóclea puede limitar la colocación del electrodo así como la efectividad del IC. Existe también controversia en cuanto a la indicación del implante en pacientes con el síndrome del acueducto coclear ancho.

La evaluación post-operatoria de rutina del IC puede realizarse mediante radiología simple, no obstante, la TC es útil en el caso de complicaciones tales como: malposicionamiento del electrodo o infección. El electrodo debe de localizarse completamente en la cóclea. En ocasiones, cuando existe una acueducto coclear ancho o un fundus del CAI ensanchado, pueden penetrar en el mismo ángulo ponto-cerebeloso, por lo que el implante no funcionará adecuadamente.

3. TUMORACIONES DEL OÍDO Y DEL HUESO TEMPORAL

La clínica de las tumoraciones benignas y malignas puede simular en muchas ocasiones un proceso inflamatorio subagudo o crónico, lo que puede provocar un retraso en el diagnóstico. La ausencia de respuesta al tratamiento, la presencia de un pólipo, masa periauricular o parálisis facial nos tienen que hacer sospechar la posibilidad de un proceso neoformativo, por lo que será aconsejable realizar estudios de imagen.

3.1. Tumoraciones benignas

3.1.1. Displasia Fibrosa (DF)

Es un proceso benigno que se caracteriza por la proliferación de tejido fibro-óseo sustituyendo al hueso esponjoso y al hueso maduro. Existen tres formas clínicas: la DF monostótica, que representa aproximadamente el 70% de los casos, la forma poliostótica con afectación de múltiples huesos y por último un tercer subtipo conocido con el *Síndrome de McCune-Albright* en el que la DF va asociada a otras alteraciones sistémicas como son la presencia de manchas cutáneas, endocrinopatías y retraso del desarrollo sexual.

La DF suele provocar deformidad ósea con obliteración de los diferentes forámenes a nivel del hueso temporal, así como del laberinto óseo con la posibilidad de provocar una neuropatía compresiva. La TC es el método diagnóstico de elección para evaluar la extensión del proceso. Se han descrito tres patrones radiológicos: Patrón esclerótico o "en vidrio deslustrado", patrón pagetoide y patrón quístico. La obliteración de la trompa podrá provocar una ocupación del oído medio. La RM será útil en el estudio de las complicaciones (Figs. 13 y 14).

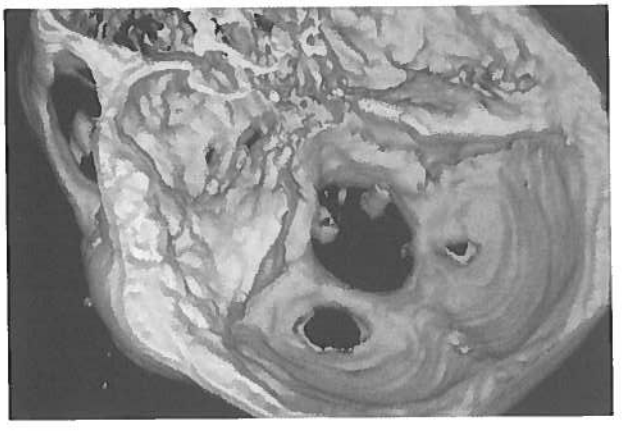

Figura 13. *TC axial con técnica ósea de alta resolución con reconstrucción en 3D. Deformidad de la mastoides secundaria a una displasia fibrosa monostótica.*

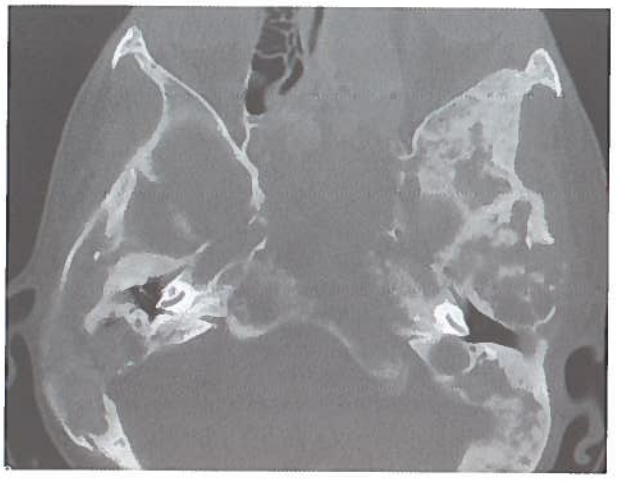

Figura 14. *TC axial con técnica ósea de alta resolución de ambos oídos. Displasia fibrosa poliostótica en el contexto del síndrome de Mc Cune-Albright con afectación de ambas mastoides y de la base de cráneo con múltiples áreas de osteolisis.*

3.1.2. Exostosis y osteoma

La exostosis del CAE se suele presentar en niños menores de 10 años que nadan. El osteoma es la lesión hamartomatosa más frecuente del oído y se localiza fundamentalmente en la porción escamosa y mastoidea. La TC es virtualmente diagnóstica y su imagen es característica. Aparecen como lesiones hiperdensas bien definidas con la misma densidad que el hueso cortical. La existencia de varios osteomas en un mismo paciente nos orientará en el sentido de un síndrome congénito.

3.1.3. Epidermoide

Como hemos comentado en un apartado anterior. Los colesteatomas primarios son relativamente frecuentes en el oído medio en el niño. No obstante, otra posible localización característica, aunque rara, es el ápex petroso. En la RM presentan una señal similar al LCR.

3.1.4. Granuloma de colesterol

Es una lesión granulomatosa que histológicamente contiene cristales de colesterol. Se suele localizar a nivel del oído medio y en el ápex donde aparecerá como una lesión expansiva y osteolítica. En RM presentan una hiperseñal en T1 y en T2.

3.1.5. Paragangliomas

Estos tumores se suelen originar a nivel del tejido paraganglionar yúgulo-timpánico derivado del neuroectodermo. Aunque son relativamente frecuentes en el adulto son muy raros en el niño, excepto en el caso del *Síndrome de von Hippel-Lindau*. Se suelen presentar en la TC en forma de masa de partes blandas con cierto grado de osteolisis a nivel de la caja. Tras la administración de Gadolinio presentarán una importante captación de contraste tanto en el TC como en la RM.

3.1.6. Neurinomas

En el niño son raros a nivel del oído medio. Lo sospecharemos en el contexto de una parálisis facial subaguda con una lesión osteolítica de partes blandas a nivel del trayecto del facial. Los neurinomas intracanaliculares bilaterales son característicos de la neurofibromatosis tipo II. La RM es el método diagnóstico de elección, suelen ser hiperintensos en T2 presentando una marcada captación de contraste.

3.2. Tumoraciones malignas

3.2.1. Rabdomiosarcoma

El rabdomiosarcoma es la neoplasia de partes blandas y la neoplasia maligna del oído más frecuente en el niño. Aproximadamente del 35 al 40% de estos tumores se asientan a nivel de la cabeza y cuello. De éstos, solamente el 7% se desarrolla a nivel del oído medio. Se suelen originar a partir de células mesenquimales pluripotenciales. De las cuatro variedades histológicas existentes, el subtipo embrionario es el más frecuente a nivel de la cabeza y cuello. Clínicamente se manifiestan con otorrea sanguinolenta pudiendo simular una OMC.

La TC y la RM son técnicas complementarias en la evaluación radiológica de este tipo de lesiones. La TC demostrará la presencia de una lesión de partes blandas con importante osteolisis asociada, mucho mayor a la esperada para una lesión colesteatomatosa. En RM la lesión aparecerá con una señal intermedia en T1 y marcadamente hiperintensa en T2. Presentará además una marcada captación de contraste. En la RM podremos valorar además la extensión hacia el ápex y hacia el compartimento intracraneal. Desde el punto de vista de la imagen es indistinguible de una histiocitosis (Fig. 15).

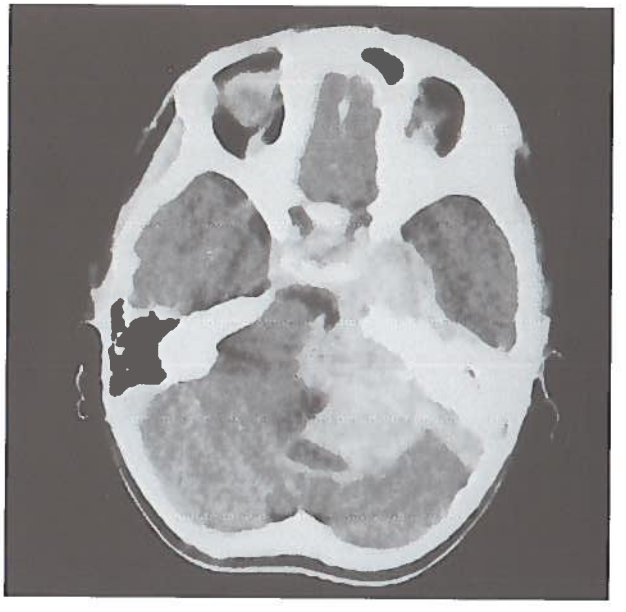

Figura 15. *TC axial craneal con contraste. Rabdomiosarcoma. Tumor extraxial en relación con el ápex petroso que presenta gran captación de contraste.*

3.2.2. Histiocitosis de células de Langerhans (HCL)

Aunque la consideramos dentro de este apartado no es realmente una neoplasia, desde el punto de vista de la imagen es muy similar al rabdomiosarcoma. Esta enfermedad se caracteriza por la proliferación multisistémica de histiocitos benignos con presencia de células de Langerhans que solamente se encuentran en la piel o en la dermis. Se han descrito tres categorías. La forma Letterer-Siwe se suele presentar en forma de una afectación sistémica multiorgánica en niños menores de 3 años y no se suele asociar a afectación temporal. Ésta suele ocurrir en la histicitosis tipo II en los subtipos Hand-Schüller-Christian y granuloma eosinófilo.

Aproximadamente del 70 al 80% de los pacientes con HCL suelen presentar afectación de la cabeza y cuello, siendo los ganglios linfáticos y el diploe craneal los lugares con mayor afectación. El hueso temporal se afecta con menor frecuencia y clínicamente puede simular una OMC o una otitis externa.

La TC suele poner de manifiesto la existencia de lesiones osteolíticas de contorno bien definido, con presencia de una lesión hipercaptante de partes blandas. Es muy rara la afectación del facial así como la de la cápsula ótica. La RM demostrará la existencia de lesiones hipercaptantes de forma heterogénea con áreas sólidas y otras de degeneración quística. Es característico que estas lesiones contengan productos de degeneración de la hemoglobina y que se podrán detectar en RM mediante secuencias Eco de Gradiente (Fig. 16).

3.2.3. Leucemia

El oído medio y el hueso temporal se puede afectar en el curso de una leucemia aguda; ocurre aproximadamente en un 20% de los casos. Raramente una lesión a este nivel suele ser la primera manifestación de una leucemia.

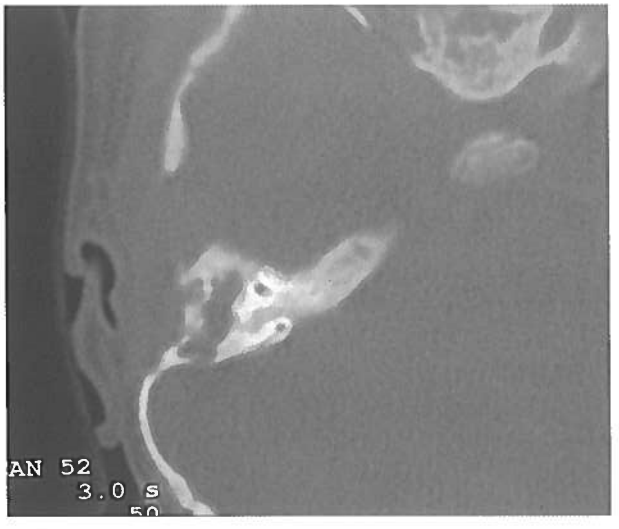

Figura 16. *TC axial con técnica ósea de alta resolución. Histiocitosis de células de Langerhans. Se observa una amplia osteolisis de la cortical del diploe externo y de la mastoides con ocupación ático-antral y de la caja.*

BIBLIOGRAFÍA

1. **CASSELMAN, JW.** "Temporal Bone Imaging". *Neuroimaging Clinics of North America* 1996, 6 (2): 265-289.
2. **CASTILLO, M., MUKHERJI, SK.** *Imaging of the Pediatric Head and Neck.* Philadelphia. Lippincot-Raven Publishers. 1996: 433-480.
3. **CURTIN, HD., SOM, PM., BERGERON, RT.** "Temporal Bone: Embriology and Anatomy". En: Som PM, Curtin HD. *Head and Neck Imaging.* St. Louis. Mosby, 1996: 1300-1318.
4. **GUNLOCK, MG., GENTRY, LR.** "Anatomy of the Temporal Bone". *Neuroimaging Clinics of North Am* 1988. 8(1): 195-208.
5. **HASSO, AN., CASSELMAN, JW., BROADWELL, RA.** "Temporal Bone Congenital anomalies". En: Som PM, Curtin HD. *Head and Neck Imaging.* St. Louis. Mosby Year Book. 1996: 1351-1389.
6. **MAFEE, MF.** "Temporal Bone I. Anatomy, Congenital malformations, Facial Nerve Disorders, and Trauma". Som PM, Curtin HD, Holliday RA. *A Special Course in Head and Neck Radiology.* Presented at the 82nd Scientific Assembly and Annual Meeting of the RSNA, 1996.
7. **NAIDICH, TP., SUNITA, SM., SOM, PM.** "Imaging of the osseous, membranous, and perilymphatic labyrinths. En: Mukherji Suresh". *Neuroimaging Clinics of North Am* 2000. 10,(1): 23-34.
8. **SWARTZ, JD.** "Temporal Bone II. Inflammatory Diseases Sensorineural Hearing Deficit". En: Som PM, Curtin HD, Holliday RA. *A Special Course in Head and Neck Radiology.* Presented at the 82nd Scientific Assembly and Annual Meeting of the RSNA, 1996.
9. **SWARTZ, JD.** "Temporal Bone inflammtory Diseases". En: Som P and Curtin H. *Head and Neck Imaging.* Mosby Year Book. St. Luis 1996: 1391:1448.
10. **SWARTZ, JD., HANBERGER, HR.** "The Middle Ear and Mastoid". En: *Imaging of the Temporal Bone.* 3ª Edición. New York. Thieme Medical Publishers, 1998: 63-101.
11. **SWARTZ, JD., HANBERGER, HR.** "The Otic Capsule and Otodystrophies". En: *Imaging of the Temporal Bone.* 3ª Edición. New York. Thieme Medical Publishers, 1998: 240-272.
12. **SWARTZ, JD., HARNSBERGER, HR., MUKHERJI, SK.** "The temporal bone. Contemporary Diagnostic Dilemmas". *Radiologic Clinics of North Am* 1998, (36)5: 819-851.
13. **WETMORE, RF., MUNTZ, HR., MCGILL, TJ.** *Pediatric Otolaringology. Principles and Practice Pathways.* 1ª Edición. New York. Thieme Medical Publishers, 2000: 327-385.

7. AUDIOPRÓTESIS E INTERVENCIÓN LOGOPÉDICA EN EL NIÑO HIPOACÚSICO

R. Urquiza de la Rosa*, S. Torres Monreal, A. Villanueva García***

1. INTRODUCCIÓN

La pérdida auditiva representa un problema de gran importancia en sociedades modernas por su coste social y económico (1), siendo así que el desarrollo de la atención a personas con pérdidas de audición se está convirtiendo en un índice de su propio progreso. Esto es especialmente importante en el caso de los niños. En nuestro país el tema de la hipoacusia infantil ha cobrado gran importancia en la última década, dando lugar a una intervención rápida pero no armónica, donde los distintos colectivos profesionales vienen actuando con frecuencia de forma bastante independiente. Estos hechos son patentes en la práctica diaria y originan una situación en la que el niño puede tener un tratamiento muy distinto en función del medio social, económico e incluso geográfico en el que se desenvuelve. Esto es fuente de desasosiego y gasto para la familia, que se encuentra con la responsabilidad añadida de tomar decisiones sobre la capacidad de profesionales y técnicas frecuentemente encontradas. Y sobre todo, esta situación es especialmente delicada para el niño, porque puede determinar dramáticamente su futuro. Así pues, aunque la situación esté quizá justificada por la rapidez de los avances en los últimos años, es obvio que demanda de los colectivos profesionales e instituciones públicas implicadas mayores dosis de asesoramiento científico, reflexión y planificación.

La adaptación de audioprótesis en niños es un ejemplo de lo dicho anteriormente, favoreciendo esta situación el que las competencias de los distintos profesionales estén en fase de regulación en nuestro país. Así, los avances tecnológicos de las audioprótesis, el aumento del mercado en una sociedad en desarrollo, la falta de legislación específica sobre la titulación y sus contenidos y ciertos elementos sociales y estructurales, paro principalmente, han permitido que aumenten sin el adecuado control las personas y gabinetes dedicados a la adaptación de audioprótesis. El resultado es un mercado emergente con un colectivo de formación e intereses muy heterogéneos, a veces puramente comerciales, que necesita regulación y control por parte del Estado. Esto es además especialmente necesario porque alguno de estos colectivos está irrumpiendo lenta, pero peligrosamente, para los pacientes en ámbitos y tareas puramente médicas como la anamnesis clínica, la exploración (interpretación de imágenes otoscópicas, p. ej.) la patología y en la toma de decisiones terapéuticas (indicación de audioprótesis) sin contar con el debido diagnóstico clínico y la obligada exclusión de otras alternativas terapéuticas necesarias.

Pero ante la hipoacusia infantil, el diagnóstico ORL y adaptación protésica, siendo aspectos necesarios, no son siempre suficientes para paliar las secuelas del déficit auditivo, de ahí que sea imprescindible la intervención logopédica, que será tanto más eficaz cuanto antes se empiece. Pero en el ámbito de la intervención logopédica tampoco la situación esta reglamentada y clara: dos diplomaturas universitarias, *–Logopedia y Maestro en Audición y Lenguaje–*, disputándose el terreno de la actuación; dos opciones metodológicas en abierta confrontación, *oral* versus *gestual*; distintos sistemas complementarios dentro de la opción oral; escasa normativa sobre las competencias, *–salud* versus *educación–*, en intervención precoz entre 0 y 3 años de edad. Esta situación hace que cuando nace un niño sordo (no hay que olvidar que el 95% nacen en familias de oyentes sin experiencias previas) empiece para los padres un largo y desolador peregrinaje de profesional en profesional con el inevitable retraso de lo realmente necesario y eficaz: la intervención logopédica temprana, que debería empezar tan pronto como se tengan los primeros datos diagnósticos, sin esperar al diagnóstico definitivo, sobre todo en las sorderas profundas prelocutivas.

2. INTERVENCIÓN

La adaptación de audioprótesis y la rehabilitación de un niño hipoacúsico se enmarcan en un conjunto de procedimientos cuyos objetivos últimos son el desarrollo armónico del niño y la integración en el entorno social, mayoritariamente oyente. Al conjunto de este proceso se le denomina **intervención** y consecuentemente puede definirse como el conjunto de actuaciones multidisciplinares encaminadas al desarrollo armónico y máximo de las potencialidades del niño hipoacúsico. El término, a pesar de que pudiera tener un significado ambiguo en el ámbito ORL, expresa muy bien que se trata de intervenir en un proceso, sin cuya intervención conducirá usualmente al niño a una situación de discapacidad y/o minusvalía. En este

* Hospital Clínico Universitario de Málaga.
** Facultad de Psicología y Logopedia. Universidad de Málaga.

proceso participan distintos profesionales: otorrinolaringólogos, logopedas, psicólogos, audioprotesistas, educadores y la propia familia. El eje principal de esta intervención es la hipoacusia y su relación con el desarrollo de las principales capacidades psicolingüísticas de cara a una comunicación oral efectiva. Incluye por ello tres áreas principales: la médica, principalmente ORL; la audioprotésica, en su caso, y la logopédica. Su éxito, en nuestra opinión, depende de que todos los profesionales involucrados participen bajo dos premisas fundamentales:

– **la acción integrada,** es decir sinérgica y conjunta, para lo que es necesario establecer un proyecto o plan de intervención bien conocido y, además, ambos deben estar

– **fundamentados en postulados exclusivamente científicos,** es decir, alejada de motivaciones asociacionistas, emocionales, reivindicativas, seudocientíficas o simplemente económicas, situaciones realmente frecuentes en la actualidad.

Es manifiesta pues la necesidad de una colaboración de hecho entre profesionales, que no sólo es un factor de efectividad, sino que enriquece la visión de este problema y que los autores de este capítulo queremos transmitir al lector de esta ponencia.

Debido a la participación de distintos ámbitos se echa en falta una **terminología** común respecto a las pérdidas de audición con significados inequívocos. Así, ante la posibilidad de lectores de otras áreas, aclararemos ahora los distintos términos. La pérdida de audición de mayor o menor grado se denomina en el ámbito médico *hipoacusia*. El término *cofosis*, también del ámbito ORL, debemos reservarlo para las pérdidas totales de un oído, pero nada dice de la audición en el otro. El término *sordera*, en el ámbito ORL, se refiere a las pérdidas profundas bilaterales. En el ámbito educativo / reeducativo y de las asociaciones se utiliza *sordera* de manera muy genérica e inclusiva para referirse a cualquier grado de pérdida auditiva, si bien es cierto que a nivel institucional se está combatiendo este término por el supuesto carácter discriminatorio y peyorativo que tiene.

Trataremos a continuación los elementos principales que determinan la estrategia de la intervención.

El primer elemento de importancia es el **grado y tipo de la pérdida auditiva.** Existen desde el punto de vista clínico distintos grados de hipoacusia. Hipoacusias leves con umbrales de vía aérea entre 20 y 40 dB que producen afectaciones leves de la capacidad de comunicación oral (siempre que sean bilaterales). Hipoacusias moderadas en las que los umbrales están entre 40-70 dB y que producen afectación importante de la capacidad de comunicación oral. Hipoacusias severas, entre 70-90 dB, y finalmente las hipoacusias profundas en las que la comunicación oral es imposible sin ayuda. En cada una de estas situaciones, ante la imposibilidad de otro tratamiento, la prótesis auditiva es una buena solución si bien, el resultado es mejor, cuanto menor es la pérdida, y en las hipoacusias profundas su utilidad es escasa, en lo referente a la percepción del habla, requiriendo frecuentemente el implante coclear. En lo referente a la intervención logopédica, las hipoacusias moderadas-severas con adaptación audioprotésica o sin ella, la requieren, y muy especialmente en el periodo de adquisición del lenguaje. Las hipoacusias profundas la requieren siempre, bien si se adapta un audífono, bien específicamente en el Programa de Implante, o ante otras opciones. Esta intervención es fundamental para el resultado final, tanto en los aspectos psicolingüísticos como cognitivos en general. Por otra parte, cualquiera de las hipoacusias anteriores puede ser de transmisión, neurosensorial y mixtas, que no necesitan explicación aquí, siendo los resultados de las audioprótesis generalmente mejores en las primeras.

El segundo elemento es la **edad de instauración de la hipoacusia.** Las hipoacusias prelocutivas son aquellas en las que la pérdida de audición global se instaura en el niño antes del periodo crítico para el desarrollo del lenguaje (entre 0 y 4 años, aproximadamente). En estos casos, si la pérdida es profunda y no hay intervención logopédica, el niño no desarrollará lenguaje oral de calidad, y tendrá como consecuencia de ello diversos problemas asociados. Las hipoacusias postlocutivas son aquellas que se instauran una vez que el niño ha desarrollado el lenguaje, es decir, habitualmente después de los 4 años de edad. Las perilocutivas, también llamadas evolocutivas, son aquellas que se instauran durante ese periodo crítico, alterando de manera específica, según el caso, el desarrollo del lenguaje. En este aspecto generalmente, la adaptación de audioprótesis y la intervención logopédica son tanto más efectivas, cuanto más desarrollado está el lenguaje.

Finalmente, es de máxima importancia para el pronóstico logopédico el **tiempo transcurrido** entre el momento de adquisición de la sordera y el momento del comienzo de la intervención. Y hay que distinguir bien entre *momento de adquisición* y *momento de detección,* pues entre uno y otro cabe cualquier periodo temporal. De nada servirá la justificación que pueda darse a esta demora, pues la naturaleza no sabrá de *buenas razones* y simplemente actuará haciendo tanto más difícil, cuanto más tiempo transcurra, el desarrollo cognitivo-lingüístico de calidad del sujeto afectado de hipoacusia, especialmente si es profunda, como analizaremos en el apartado 4 de este capítulo.

Finalmente, pero no en último lugar, debemos puntualizar que todo este proceso implica un conjunto de decisiones jerarquizadas, un auténtico *árbol de decisiones* que debe estar muy claro para los profesionales y la familia. En el caso de hipoacusias profundas su desconocimiento es el fruto de muchos errores, desasosiegos y resultados desgraciados. Permítasenos proponer aquí el nuestro (Fig. 1).

3. ADAPTACIÓN DE AUDIOPRÓTESIS

3.1. Tipos de audioprótesis

Desde las trompetas acústicas hasta las primeras prótesis auditivas eléctricas (Fig. 3a, 3b, 3c) pasaron varios siglos. Sin embargo, en menos de 50 años el salto en el diseño tecnológico ha sido enorme, no sólo por la miniaturización, sino por las posibilidades y la complejidad de la regulación y el Fitting. En los últimos años se han multiplicado los dispositivos y aparecen nuevos modelos incesantemente, algunos con programación digital, otros para implantación

quirúrgica, dispositivos específicos para distintos tipos de hipoacusias, etc, y el término audioprótesis incluye ya una gran variedad de equipos cuyas propiedades se describen en los tratados básicos (2, 3, 4, 5).

No obstante, en su esencia, una audioprótesis puede esquematizarse conforme a la Fig. 2.

Las diferencias más notables dependen del **procesamiento** que puede ser analógico o digital. En un principio y por razones técnicas, el desarrollo de las prótesis se basó en el procesamiento analógico, pero actualmente la microelectrónica ha posibilitado el procesamiento digital de las señales acústicas y su aplicación a las audioprótesis. El desarrollo es magnífico, pero conviene aclarar algunos aspectos. En primer lugar, la inclusión de tecnología digital en una prótesis no significa procesado digital de la señal. De hecho algunas prótesis denominadas hoy digitales procesan la señal de forma analógica y solo son "digitalmente" controladas. Esto no es un verdadero

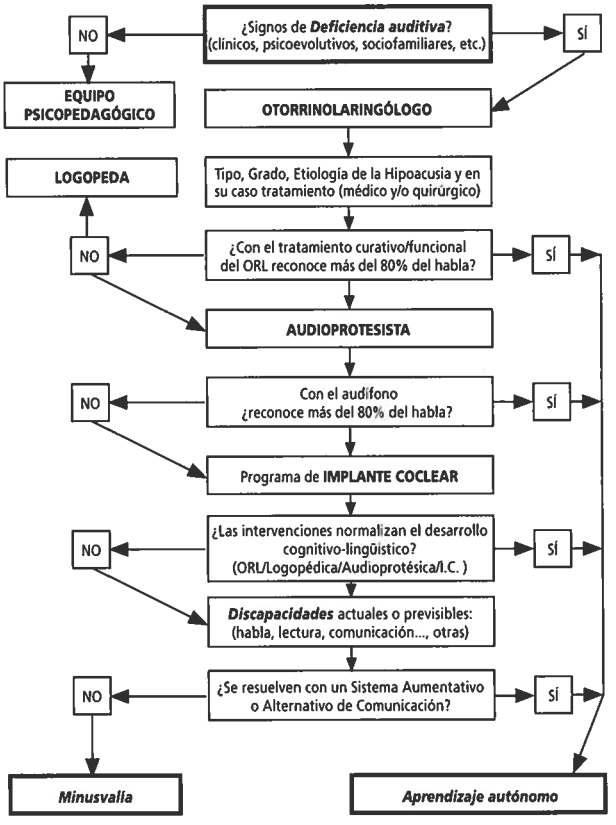

Figura 1. *Árbol de toma de decisiones integradas frente a una sospecha de hipoacusia, conforme a los autores.*

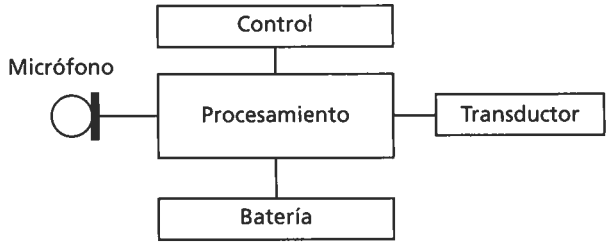

Figura 2. *Esquema de una audioprótesis.*

Figura 3a. *Audioprótesis portátil de mesa con micrófono de carbón para el bolsillo, auricular electromagnético de mano, batería y maletín de transporte (1900-20).*

Figura 3b. *Audioprótesis Ortophon portátil con micrófono de carbón para bolsillo, auricular electromagnético de mano y potenciómetro regulador del volumen y pila (1930).*



Figura 3c. *Audioprótesis Siemens portátil con micrófonos de solapa, interruptor, potenciómetro y auricular electromagnético miniaturizado (años 1940).*

procesamiento digital ni tiene las ventajas y posibilidades de éste. El procesamiento analógico implica:

1) Captación (micrófono)
2) Preamplificación
3) Tratamiento de la señal (amplificación, compresión, etc)
4) Transducción electromecánica.

Sin embargo el procesamiento digital implica:

1. Captación (micrófono)
2. Preamplificación
3. Conversión analógico-digital (transformación)
4. Tratamiento digital de la señal (amplificación, compresión, etc)
5. Conversión digital analógica (reconstrucción)
6. Amplificación lineal (opcional) y transducción electromecánica.

Como vemos, en el procesamiento digital todo el tratamiento de la señal se realiza con información digital, es decir, con la señal transformada en datos numéricos. Este es el hecho que permite las extraordinarias posibilidades de manipulación de la señal. En este punto existen dos posibilidades de procesamiento. La primera y más efectiva es la aplicación de una Transformación (Transformada de Fourier, p. ej.) que extrae los elementos importantes de la señal digital. Estos son posteriormente modificados conforme la estrategia correspondiente y finalmente la señal ya procesada se reconstruye mediante la Transformación Inversa. Es un procedimiento de enormes posibilidades, pero existen limitaciones debidas principalmente al consumo, que hacen que estos dispositivos estén aún en fase de desarrollo, aunque existen ya prototipos de interés (6). La segunda posibilidad es la aplicación de bancos de filtros digitales que no tiene las posibilidades del primero y se asemeja al procesamiento analógico, pero no tiene los problemas de consumo del anterior, siendo empleado por algunas prótesis llamadas digitales.

El **control** también puede ser analógico o digital. Las prótesis controladas analógicamente permiten modificar separadamente la ganancia, la respuesta en frecuencia a través de la inclusión de filtros o atenuadores, el nivel de recorte de los picos de señal mediante el Peak-Clipping y los niveles de compresión a través del Control Automático de Ganancia (AGC en inglés) y otros sistemas más complejos (7, 5, 8, 2). Las posibilidades son múltiples y, por ejemplo, el AGC puede controlar la ganancia del amplificador respecto a la señal de entrada o a la de salida, pero siempre mantiene ésta última dentro de unos límites preestablecidos (amplificando más las señales débiles y en menor proporción las fuertes). Contrariamente, en las prótesis realmente digitales, el procedimiento de control no es fragmentario y el control de la señal se realiza de una forma global mediante el conjunto de algoritmos propios de la estrategia seleccionada.

Entre los **micrófonos** existe gran variedad respecto a su respuesta direccional: cardioides, direccionales, etc. También existen distintos tipos respecto al sistema de funcionamiento: condensador, electromagnético, etc. En general su elección se determina por las necesidades de direccionalidad. Recientemente se ha incorporado al mercado un sistema denominado *twin-microphone* que consiste en dos micrófonos unidos orientados con 180º de diferencia, es decir, anterior y posteriormente. Recogen así preferentemente la señal de interés (micrófono frontal) y el ruido de fondo (micrófono posterior), de suerte que el tratamiento ulterior de estas dos señales permite mejorar la relación señal ruido y facilita el reconocimiento de la localización de la fuente sonora y la inteligibilidad.

Los **transductores** pueden ser para la vía aérea o la vía ósea. Los primeros son los generalmente utilizados y liberan la señal en el conducto auditivo externo. Se trata de altavoces miniaturizados, con o sin amplificación incluida. Los segundos liberan la señal a través del hueso. Se trata de vibradores que se aplican mediante una diadema en el hueso mastoides o bien mediante unas gafas muy robustas cuyas varillas convenientemente modificadas albergan en su extremo distal los vibradores que apoyan en ambas mastoides. Tienen limitaciones de intensidad en razón de su estructura mecánica a unos 60-70 dB, pero son efectivos en las hipoacusias de transmisión en las que los umbrales de la vía ósea están relativamente conservados.

En base a todo lo anterior podemos distinguir actualmente cuatro grandes grupos de audioprótesis:

- Las audioprótesis de vía aérea
- Las audioprótesis de vía ósea
- Las audioprótesis implantables de vía ósea
- Las audioprótesis implantables del sistema timpanosicular.

Las correspondientes a los dos últimos grupos requieren una intervención quirúrgica que realiza el otorrinolaringólogo. Las dos primeras no requieren cirugía alguna. Hemos omitido el Implante Coclear por sus especiales características y por ser tratado en un capítulo independiente de esta ponencia.

Las **audioprótesis de vía aérea** son las más utilizadas. De hecho se puede estimar una producción anual superior a 1.200.000 audífonos de vía aérea en Europa, si bien se distribuyen por otros mercados del mundo. Existen hoy día cuatro tipos.

Las de **bolsillo** o petaca (Fig. 3d) fueron las primeras portátiles transistorizadas si bien hoy día tienen un uso muy reducido por sus limitaciones estéticas y la aparición y desarrollo de otros dispositivos. Permiten grandes amplificaciones y son robustas y de gran autonomía, razón por la cual se emplean en niños con grandes pérdidas auditivas, aunque hoy día ese segmento esta pasando al Implante Coclear.

Las **retroauriculares** (Fig. 3e) permiten actualmente amplificaciones similares a las de bolsillo y así mismo unas posibilidades de reglaje muy amplias. En general, pueden ajustarse la ganancia global, la ganancia en graves, la ganancia en agudos, el peak-clipping y el nivel del AGC. Son además más estéticas. En el momento actual se emplean en el 65% de las adaptaciones siendo este porcentaje mucho más elevado en los niños.

Las **intrauriculares** (Fig. 3f) quedan alojadas en el conducto auditivo y la concha aprovechando sus depresiones y relieves naturales y tienen similares características a las retroauriculares, a excepción de que su capacidad de amplificación es algo más limitada.

Las **intracanal** (Fig. 3f) quedan alojadas en el conducto pero se insinúan a la altura del trago con lo cual son ligeramente visibles.

Las denominadas **Completamente Intra Canal** o CIC (Fig. 3f) quedan alojadas dentro del CAE y no son visibles. Por su reducidísimo tamaño estos dos últimos tipos tienen algunas limitaciones de amplificación y regulación, pero pueden construirse "a la medida" incluyendo las regulaciones ya en el propio diseño.

Las de **varilla de vía aérea** simulan la varilla de unas gafas y necesitan obviamente el uso de éstas. En su versión más simple tienen similares características y posibilidades a las prótesis retroauriculares, si bien al permitir una mayor distancia entre el micrófono y el auricular, permiten una mayor amplificación. Una variante de éstas es el llamado sistema CROS (Contralateral Routing Of Signal) que aprovechan el diseño de las gafas para situar el micrófono contralateralmente aumentando las posibilidades reales de amplificación. Este sistema puede montarse en ambos oídos constituyendo entonces el denominado sistema BI-CROS. Estos sistemas tienen ventajas por su amplificación y efecto estético para niños con sorderas profundas, pero hemos podido observar ciertos inconvenientes en niños muy pequeños, pues pueden deformar el pabellón separando el hélix.

Las **audioprótesis de vía ósea** son aquellas en las que el transductor es un vibrador que se aplica a los huesos del cráneo especialmente a las mastoides. La aplicación del transductor o transductores puede hacerse bien mediante una diadema oculta por el pelo o bien mediante unas gafas muy rígidas que lo liberan en la región mastoidea (Fig. 3g) o la escama del temporal.

Las **audioprótesis implantables de vía ósea** se denominan también implantes osteointegrados. Se trata de prótesis de vía ósea en las que el transductor es un vibrador que se implanta mediante una intervención quirúrgica bajo la piel recibiendo por inducción la señal tratada de un procesador externo. Existen dos modelos disponibles: el denominado Audiant® y el tipo Branemark®.

Las primeras **audioprótesis implantables en/del sistema timpanosicular** son de investigación reciente (9, 10) y existe en la actualidad un único modelo comercializado.



Figura 3d. *Audífonos de bolsillo (1950-1985).*



Figura 3e. *Audífonos retroauriculares (1980-90).*

Figura 3f. *Audífonos de tipo intrauricular (a la dcha.), intracanal (centro) y CIC (a la izda.) (1980-1999).*



Figura 3g. *Audífono de vía ósea montado en la varilla de unas gafas (1991).*

El dispositivo se denomina Vibrant-Soundbridge® y está destinada a casos muy específicos. Se trata de un audífono con un transductor de masa flotante que se fija al estribo mediante una intervención quirúrgica. Por ello y por sus necesidades particulares de "Fitting" queda en la práctica relegado al campo exclusivo del otorrinolaringólogo. Por el momento están en fase de ensayo clínico reducido en adultos y su empleo en niños habrá de considerarse en el futuro próximo. Existen también otros dispositivos totalmente implantables, todavía no comercializados por estar actualmente en la fase inicial de la investigación clínica, pero muy prometedores (11). Habrá que considerar en el futuro su empleo en los niños que, en cualquier caso, deberán quedar en manos del ORL.

3.2. Adaptación

La adaptación en su sentido amplio es un conjunto de actos profesionales que conducen a compensar la pérdida de audición de un paciente mediante una audioprótesis o audífono. Se trata pues de un proceso clínico y a la vez técnico que consta de una serie de pasos, a saber:

a) Evaluación Global y Diagnóstico ORL
b) Indicación
c) Prescripción
d) Adaptación del Equipo. Fitting
e) Informe Audioprotésico
f) Seguimiento.

Para conseguir resultados óptimos es importante determinar con precisión el contenido de estos distintos actos, los distintos agentes que intervienen, su participación específica y su responsabilidad. De hecho, lo que ocurre con cierta frecuencia es que estos pasos no están claramente definidos y algunos profesionales asumen tareas para las que no están ni específicamente formados ni legalmente autorizados. El resultado es un proceso de baja calidad técnica, con resultados pobres, que incluso puede poner en grave riesgo al paciente, como veremos.

a) Evaluación Global y diagnóstico ORL

Si bien la evaluación y el diagnóstico ORL constituyen procedimientos rutinarios que se tratan en otro punto de esta Ponencia, el caso de la evaluación de un niño hipoacúsico excede muy frecuentemente el ámbito de la otorrinolaringología, especialmente en edades anteriores al desarrollo completo del lenguaje. En estos casos la valoración del niño incluye también una evaluación psicolingüística, intelectual, y escolar. Sin embargo, es preceptiva y prioritaria la evaluación ORL para establecer el diagnóstico y los posibles tratamientos, entre ellos la prótesis auditiva, pero no deben olvidarse los demás aspectos de la evaluación al sentar cualquier indicación terapéutica.

Antes de abordar en concreto la evaluación, debemos tratar un asunto que nos parece de la máxima importancia. Consideramos que no es aceptable "colocar" una audioprótesis a un niño sin haber apurado la evaluación y el diagnóstico por el otorrinolaringólogo ya que, por desgracia, todavía nos encontramos con niños adaptados con sus audífonos en los que esta fase diagnóstica sólo se ha esbozado, o ni siquiera se ha iniciado. Los motivos son múltiples. En primer lugar, el peligro es grande porque las causas de una hipoacusia infantil son muy variadas (12) y existen enfermedades de evoluciones muy distintas, progresivas e incluso fatales que deben ser detectadas. Por otra parte, el desconocimiento de una enfermedad ótica evolutiva puede ser origen de complicaciones inesperadas incluso graves (Otitis crónicas, etc) o permitir el avance de un proceso desconocido hasta situaciones irreversibles. Funcionalmente, por debajo de los 4 años la falta de un diagnóstico preciso puede tener consecuencias futuras muy graves, porque puede afectar el desarrollo del lenguaje de forma irreversible con todo lo que ello conlleva y que trataremos en el apartado 4. Así mismo, el desconocimiento de procesos evolutivos puede hacer inestables los umbrales e inefectiva a medio o corto plazo la propia adaptación. Existe también la necesidad de tener una visión clara y precisa de donde nos puede llevar la afección, es decir del futuro del niño, y esto es tan importante para el profesional como para los padres. Hay, pues, múltiples razones para exigir un diagnóstico preciso antes de cualquier adaptación y, por tanto, no es legítimo que ningún profesional indique una adaptación sin haber concluido razonablemente este proceso y, mucho menos, que se adapten prótesis con un simple diagnóstico audiológico (tipo y carácter de la hipoacusia). Es pues preceptiva la intervención del otorrinolaringólogo y, en este sentido, debemos concienciar a los implicados.

Hechas estas puntualizaciones, debemos indicar que en el niño el examen ORL requiere **experiencia, dominio técnico y una estrategia muy elaborada** del procedimiento; estrategia que interesa no sólo al niño, sino también a los padres.

La evaluación debe comenzar con una *Anamnesis* exhaustiva y cuidadosa del niño y/o los padres. En ella tiene especial importancia la búsqueda de los factores etiológicos genéticos, tóxicos, embrio o fetopáticos, perinatales, etc. Posteriormente se debe realizar el examen ORL básico, incluyendo otoscopia, rinoscopia, examen de cavidad oral y orofaringe, etc. Dentro de él debemos llamar la atención sobre la *Otoscopia* en el niño que es el punto de comienzo y uno de los pilares del diagnóstico. A estas edades es un acto complejo, pero en los últimos años se ha facilitado mucho gracias a la incorporación de la otovideoendoscopia, porque permite limitar el tiempo real de la exploración y realizar un examen tranquilo de las imágenes, con el beneficio añadido de la escasa invasividad del procedimiento. Un buen examen otoscópico puede diagnosticar patología del oído medio o excluirla, orientándonos hacia la patología neurosensorial. No obstante, si bien el procedimiento es sencillo, el problema no es de equipamiento, pues la interpretación de imágenes patológicas requiere en la práctica años de experiencia clínica que no está al alcance de otros profesionales. El proceso diagnóstico tiene otro de sus pilares en el *Diagnóstico Audiológico* que en el niño requiere también una estrategia muy elaborada. Las pruebas a realizar dependerán de la edad, el desarrollo psicointelectual del niño y los medios técnicos disponibles y básicamente consisten en la Audiometría del Juego y las pruebas objetivas (Reflexometría, PEA, EOA, etc) cuyos resultados deben ser concordantes con

el diagnóstico y los datos clínicos y en su conjunto se tratan en otro apartado de esta ponencia. No obstante, ante la posibilidad de una adaptación audioprotésica, deberemos profundizar para establecer un diagnóstico audiológico específico que nos permita, por una parte, conocer muy bien los requerimientos auditivos, y, por otra, realizar una indicación con autoridad suficiente. Aunque es usual en algunos medios por efecto de la presión asistencial, no es conveniente obviar nuestra responsabilidad en esta cuestión dejándola en manos de otros profesionales no clínicos. Debemos conocer, si es posible, aspectos como la presencia de distorsiones, nivel de inteligibilidad etc, que caracterizan con precisión la hipoacusia y orientan sobre las posibilidades de adaptación. En el niño esta fase es una tarea ardua, compleja y altamente especializada, que requiere un trabajo concienzudo y sin prisas, pero absolutamente esencial. Esto requiere una gran experiencia y altas exigencias de fiabilidad en los procedimientos audiométricos empleados, contrastando cualquier resultado discordante o dudoso. Es primordial obtener unos resultados coherentes y concordantes, empleando una batería de pruebas. Éstos nos permitirán contar desde el principio con un **diagnóstico audiológico fiable**, que es imprescindible porque es el cimiento sobre el que se ha de construir la adaptación. No es pues posible plantear ninguna adaptación si existen aún dudas con los umbrales (lo que no es raro), porque tenemos medios para resolverlas. Todo este proceso, a veces largo, recompensa siempre sobradamente y refuerza la confianza de los padres. Obviamente es necesario disponer del equipamiento y el personal especializado en el centro, lo cual no siempre es lo habitual, pero, no obstante, insistimos en que no es razonable dejar esta tarea en manos de personal no clínico, ni por dejadez ni por falta de medios y, en todo caso, demandar un esfuerzo de la administración. Para los aspectos metodológicos nos referimos nuevamente al capítulo correspondiente de esta ponencia o a los tratados especializados (13, 14, 15, 16, 17).

En concreto, la evaluación audiológica ante una adaptación audioprotésica debería aportar información sobre:

- Umbrales para vía aérea (si son detectables).
- Tipo de Hipoacusia.
- Presencia de distorsiones en el eje de Intensidad (usualmente posible en niños mayores de 5, pérdidas moderadas).
- Nivel de inteligibilidad máximo (niños con lenguaje mediante material fonético adaptado a su edad).

Los dos primeros puntos (determinación del grado y tipo de la hipoacusia) suelen haberse realizado en la fase anterior. En los otros dos puntos debe hacerse un esfuerzo razonable sin prisas ni omisiones.

Desde el punto de vista médico el proceso diagnóstico se completa con el estudio por imagen (TAC, RNM, etc), el estudio de laboratorio, el estudio genético y las pruebas especiales correspondientes según el caso.

b) Indicación

Al final de la evaluación se debe sentar la indicación que es el acto por el que aconsejamos la adaptación de audioprótesis. Es un acto esencialmente médico y otorrinolaringológico porque tiene que seleccionar procedimientos de ese ámbito (cirugía, fármacos, prótesis, etc) y no debería ser realizado por personal sin esta titulación médica.

Para realizar esta indicación deben cumplirse en el paciente unos criterios clínicos y así mismo unos requisitos.

1. Criterios

Son susceptibles de adaptación aquellas hipoacusias en las que:

- existe más de 30 dB de pérdida bilateral con dificultades para la comunicación,
- existen trastornos del reconocimiento del habla (susceptibles de mejora con audioprótesis) y además,
- están excluidos, son insuficientes o se han rechazado el tratamiento médico o quirúrgico.

Por razones obvias, se omite aquí toda mención específica al tratamiento médico o quirúrgico concomitante o previo de las hipoacusias, remitiendo al lector a los capítulos correspondientes.

2. Requisitos

- Proceso de diagnóstico clínico concluido.
- Diagnóstico audiológico fiable.
- Aceptación del niño y entorno familiar.
- Conducto auditivo externo aceptable (permeable, biológicamente estable y sin infección) (prótesis vía aérea).

c) Prescripción

La prescripción de audioprótesis es un acto clínico por el cual se confecciona un documento dirigido al audioprotesista recomendando la adaptación sobre fundamentos científicos. Debe ser, por tanto, realizada por un clínico, evitando los reclamos publicitarios que incitan a consumo e indirectamente a prescripciones por personal no clínico. Esto es así por las razones médicas expuestas que puede conllevar la falta o error en el diagnóstico clínico o el tratamiento, independientemente de las repercusiones legales.

Por otra parte, debido a que la adaptación en el niño puede ser muy compleja (frecuentemente lo es), debemos encomendarla a los profesionales más experimentados, siendo este punto crítico por la actual situación profesional de los audioprotesistas en nuestro país.

El documento debe incluir información clínica, porque el audioprotesista, aunque no es un clínico, debe estar informado de ciertos aspectos clínicos, que deben incluirse en el documento de la prescripción como comentaremos a continuación. Éste debe ser un documento claro y conciso y debería incluir:

- Diagnóstico clínico.
- Diagnóstico audiológico.
- Oído preferente.
- Estado general y mental.
- Otras consideraciones clínicas de interés.
- Orientación sobre el tipo de adaptación (mono, estereofónica, vía).

La selección del **tipo de adaptación** se hace tomando como base los puntos anteriores. Las adaptaciones por vía aérea están indicadas en la gran mayoría de las hipoacusias de todo tipo y grados, si bien son más efectivas en las de transmisión. Existen dos posibilidades de adaptación por vía aérea, la estereofónica (en ambos oídos) y la monofónica (en un oído). Las adaptaciones estereofónicas son preferibles por razones obvias pues se obtienen mejores umbrales en campo libre, niveles de inteligibilidad más altos, una capacidad de localización de la fuente sonora superior y una interacción por el ruido o la palabra menor. La condición básica para una adaptación estereofónica es la simetría de las curvas en ambos oídos y la relativa similitud de los umbrales. En nuestra opinión es desaconsejable si se trata de curvas de perfil distinto o con umbrales cuya pérdida media difiera en más de 20 dB. En caso de indicar una adaptación monoaural debe indicarse si existe un oído preferente claramente. Se debe pues adaptar el oído mejor. Pero el oído mejor significa que, cumplidos los demás requisitos para adaptar, hay que aplicar jerárquicamente unos criterios para establecer cuál es el mejor oído, que son en nuestra opinión:

- los umbrales de vía aérea (se debe adaptar el oído mejor),
- los umbrales de vía ósea mejores,
- la presencia de acúfenos (se debe adaptar el oído sin acúfenos o menos molestos) de especial interés en niños mayores y adultos,
- la presencia de recruitment (se debe adaptar el oído con menos distorsión) de especial interés en niños mayores y adultos.

La selección del **tipo de prótesis** en el caso de las de vía aérea se basa en:

- la amplificación necesaria,
- la presencia de recruitment y otras distorsiones,
- la edad del niño (desarrollo del lenguaje, actividades y hábitos propios),
- los requerimientos estéticos (niños mayores) y
- limitaciones anatómicas particulares (patología y malformaciones de oído externo).

En general, son preferibles siempre que sean posibles las adaptaciones por vía aérea y además las más simples. Se toma en primer lugar como referencia la pérdida por vía aérea del oído mejor. Pérdidas ligeras de entre 30-50 dB HAIC pueden adaptarse bien con un audífono intrauricular o retroauricular, si bien en los niños es más aconsejable el segundo por ser mejor tolerado, más flexible en su regulación, más fácil de usar y sus controles son visualmente accesibles una vez colocado. En pérdidas moderadas las prótesis retroauriculares son también las adecuadas. En el caso de las pérdidas profundas, hay que recurrir a mayores niveles de amplificación y se deberán emplear retroauriculares de potencia, sistemas CROS (si son posibles), o las clásicas prótesis de bolsillo, que en los niños se suelen llevar con una cinta o collar en el pecho. En este último grupo es muy importante asegurarse en las evaluaciones post-fitting de que existe un beneficio real con la adaptación. Esto debe medirse en términos de la ganancia funcional y, si es posible, de la inteligibilidad máxima en listas abiertas o cerradas (de acuerdo a la edad del niño). En caso de que no existan beneficios suficientes (caso de hipoacusia neurosensorial) ni otra solución mixta (cirugía y adaptación, en caso de hipoacusias mixtas) el niño debe remitirse a un programa de Implante Coclear tempranamente para ser evaluado.

En caso de niños cuya edad y colaboración permite estudiar las distorsiones, éstas deben ser consideradas para seleccionar la prótesis. En caso de recruitment debemos indicar una prótesis con compresión. Estas prótesis suelen ser de tipo retroauricular.

Las limitaciones anatómicas, fundamentalmente malformaciones del oído externo pueden limitar el uso de prótesis de vía aérea. Las demandas estéticas de los niños/as mayores son un factor que no debe olvidarse, pues si la prótesis no se acepta bien por su círculo de amigos, el niño puede dejar de utilizarla. Detectada esta demanda, una adecuada preparación del niño, familia y amigos, junto a una selección estéticamente cuidadosa deben ser prioritarias, so pena de un rotundo fracaso. En cualquiera de los casos hay que **asegurarse de la completa aceptación de la prótesis por el niño y la familia.**

Las adaptaciones por vía ósea tienen indicaciones limitadas y están relegadas a aquellos niños con hipoacusias de transmisión o mixtas importantes, pero con vías óseas bien conservadas en las que no es posible aplicar un audífono de vía aérea. Un ejemplo típico son los pacientes con cavidades radicales dobles y las malformaciones de oído externo y medio. En general, en los niños pequeños las de diadema suelen ser preferibles porque, según hemos podido observar, las de gafa tienen el inconveniente de su peso, que produce una excesiva carga sobre el pabellón, despegándolo y descendiendo su implantación. Esto ocasiona problemas estéticos y adicionalmente un plegamiento del CAE que tiende a obturarlo. Además, en el caso específico de radicales dobles, el contacto entre el vibrador y el hueso de las mastoides suele ser mala en las de gafa.

Así pues, considerando todos estos factores podremos realizar una orientación fundamentada sobre el tipo de adaptación y de prótesis, si bien debe quedar claro que **debemos dejar siempre un amplio margen de libertad al audioprotesista bien formado, que realizará en la práctica la adaptación con eficacia.**

Respecto a los implantes osteointegrados Audiant® y Branemark®, tienen un uso muy limitado en niños. Se reduce a los casos en los que se ha excluido la posibilidad de una adaptación por vía aérea, las audioprótesis convencionales de vía ósea no son posibles, y las necesidades de amplificación son muy grandes. Por lo demás, sus indicaciones son similares a las convencionales de vía ósea.

La adaptación de audioprótesis especiales como el Vibrant-Soundbridge de Symphonix® en niños no está aconsejado por el momento y habrá de considerarse en el futuro próximo.

d) Adaptación del equipo. Fitting

Este es un terreno específico del audioprotesista. Cada día requiere mayor nivel de especialización (3, 4, 13), y en el caso de los niños, el Fitting constituye un auténtico reto para el audioprotesista.

En primer lugar, el profesional debe analizar el informe de prescripción cuidadosamente y proceder a seleccionar el equipo según su tipo y características técnicas.

A continuación, realiza una evaluación audiológica específica con sus propios equipos. Esto es necesario por varias razones. En primer lugar, es necesario comprobar objetivamente los efectos beneficiosos de las prótesis y esto debe hacerse siempre con la misma referencia. En segundo lugar, estos equipos están usualmente calibrados en dB SPL que es el tipo de medida de las especificaciones técnicas de las prótesis. Esta evaluación puede ampliarse mucho (timpanometrías, etc), y de hecho se hace por falta de un buen informe audiológico o por motivos estético-comerciales, pero realmente unas buenas audometrías tonal y verbal (si es que fueran posibles) ya son suficiente en el niño. Con ellas se puede estimar la ganancia funcional de la adaptación y el nivel de inteligibilidad máxima alcanzado con ella.

Hecha esta evaluación se procede a la realización del molde. Este es un proceso delicado en los niños pequeños pues obtener una buena impresión es difícil por su inquietud y movilidad. Se decide aquí la inclusión o no del *venting* que es un canal labrado en el propio molde que comunica la parte profunda del CAE donde se libera el sonido con el exterior. Su presencia limita las posibilidades globales de amplificación y especialmente en tonos graves, pero evita la sensación de taponamiento y oído embotado de los moldes cerrados. Es especialmente aconsejable para las curvas en pendiente.

Una vez realizado el molde se procede al Fitting mediante el equipo electrónico, cuya finalidad es ajustar los distintos reglajes de la prótesis a las necesidades de la pérdida auditiva. Es un proceso cíclico, especialmente en los niños, en el que se repiten ajustes y evaluaciones audiológicas objetivas hasta conseguir los mejores resultados. Para proceder a los ajustes puede partirse de unas fórmulas que determinan *a priori* la ganancia de la prótesis en función de la pérdida auditiva. Entre estos procedimientos estándares el método Berger, Pogo, Pogo II, NAL, pre-reglaje, etc (13, 4) pero estos sistemas diseñados principalmente para adultos hipoacúsicos tienen escaso valor en niños cuyas perdidas y comportamientos no son equiparables. Las prótesis modernas se programan y ajustan desde el computador al que se conectan mediante un interface estándar denominado HIPRO. Así mismo emplean algún software estándar disponible como el NOAH. No obstante las grandes posibilidades de las prótesis más actuales han requerido hardware y software muy específicos.

Los resultados del Fitting deben objetivarse audiológicamente. Para ello se utilizan principalmente dos parámetros: la ganancia funcional y la inteligibilidad máxima bien con listas abiertas o cerradas y adaptadas al lenguaje del niño según la edad y el caso.

El proceso de Fitting y evaluación se debe repetir en los meses siguientes para garantizar el beneficio de la prótesis, no sólo porque pueden desajustarse o desprogramarse, sino porque la plasticidad y el aprendizaje en los niños, especialmente los pequeños, puede hacer variar las condiciones de partida. Deben tenerse en cuenta no sólo las evaluaciones audiológicas objetivas sino también las informaciones de los padres y logopedas en su caso. Todo esto forma parte del seguimiento que el audioprotesista debe siempre realizar al niño adaptado.

e) Informe Audioprotésico

Finalizado el proceso de Fitting inicial, el audioprotesista debe emitir un informe razonado y documentado sobre los beneficios reales objetivos de la adaptación dirigido al otorrinolaringólogo. En este informe deberían constar principalmente el modelo de las prótesis con sus principales características y los resultados objetivos en términos de ganancia funcional e inteligibilidad máxima. Los otros detalles técnicos de la prótesis tienen menos utilidad para el ORL. Debe también mencionarse la aceptación de las prótesis por el niño y su entorno. Toda esta información debe ser conocida en su caso por el logopeda. En general, el feed-back entre los distintos profesionales debe estar garantizado no sólo verbalmente sino documentalmente.

f) Seguimiento

Si en un adulto adaptado el seguimiento prolongado por el audioprotesista es muy conveniente, en el niño esto es imprescindible. Hay que corregir frecuentemente la adaptación inicial y garantizar los resultados, y la plasticidad del niño especialmente en los primeros años, los cambios de los umbrales y/o las *performances* psicolingüísticas, los frecuentes problemas de índole práctica (roturas, etc) y la conveniencia de informar a los padres de nuevos productos (nuevas posibilidades tecnológicas que deben ofrecerse) son suficientes elementos para hacer absolutamente preciso controlar la adaptación repetidamente. Los sucesos o modificaciones deben obviamente ser inmediatamente informados.

4. INTERVENCIÓN LOGOPÉDICA EN EL NIÑO HIPOACÚSICO

En el contexto logopédico, persona sorda es aquella cuya audición no le es suficiente para comunicarse oralmente, necesitando para ello de amplificación y entrenamiento especiales. Si bien algunos manuales emplean indistintamente "sordera", "hipoacusia", "deficiencia auditiva" y otros términos menos frecuentes, como "sordomudez", hoy afortunadamente en desuso por no hacer justicia a la realidad, ya que la mayoría de sordos pueden hablar, aquí usaremos indistintamente *sordera* y *sordo,* referidos sólo a sujetos con pérdidas por encima de 80 dB. Las hipoacusias leves o moderadas también necesitan intervención logopédica, pero el problema real se centra en las hipoacusias profundas, por ello debido a la extensión del capítulo nos ocuparemos especialmente de este segmento.

Nacer o quedarse sordo durante el primer año de vida, no pasaría de ser un *desgraciado accidente* si no fuera porque, en la mayoría de los casos, este *déficit* desarrolla una *discapacidad* o *menor capacidad* para adquirir el lenguaje oral, que a su vez genera una segunda *discapacidad* en relación con el aprendizaje lector. El resultado final es una *minusvalía* o *menor valía* de la persona sorda para afrontar su formación académica y profesional como un aprendiz

autónomo (cuadro 1), con las consecuencias que tal carencia tendrá para la posterior calidad de vida (18). La sordera, *déficit* aparentemente benigno por su escasa o nula aparatosidad externa, puede llegar a generar una de las más crueles *discapacidades*, como puede ser el poner límites al natural desarrollo del pensamiento y del lenguaje oral. Esta gravedad de la hipoacusia infantil, en lo referente a los resultados de la intervención logopédica, viene definida por tres parámetros: tipo y grado de pérdida, momento de adquisición e intervalo transcurrido entre la adquisición/detección y el momento de la intervención, que en muchos casos interrumpe de forma irrecuperable el programa biológico de adquisición lingüística natural.

Cuadro 1
Sordera infantil: del déficit a la discapacidad y minusvalía

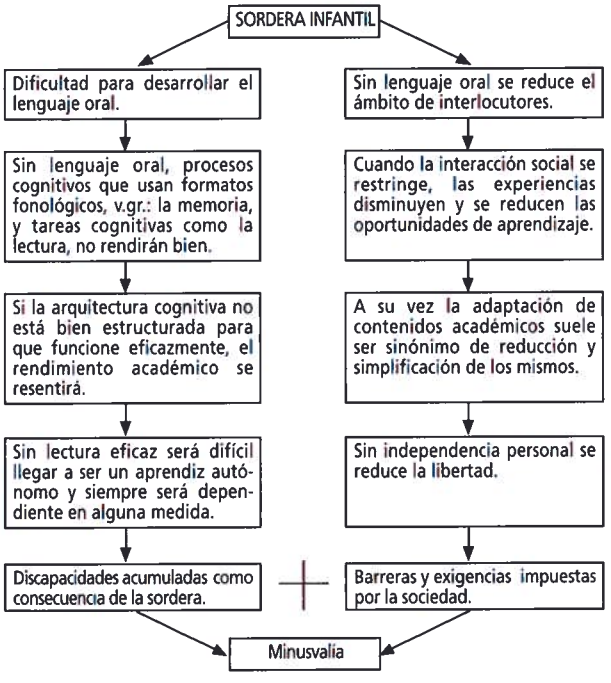

4.1. Repercusión cognitivo-lingüística de la hipoacusia infantil

La hipoacusia infantil se presenta muchas veces camuflada o totalmente oculta bajo otras formas de patología, v. gr.: síndrome de falta de atención, retraso mental ligero, introversión, sobreprotección, entre otras, hasta bien avanzada la primera infancia (entre 0-3 años). Cuando esto ocurre, el desarrollo cognitivo-lingüístico de calidad queda en entredicho. El niño sordo que llega a los tres años de edad sin ser estimulado adecuadamente corre el riesgo de arrastrar una discapacidad lingüístico-cognitiva irrecuperable. Hay que tomar muy en serio que con 30-40 dB de pérdida auditiva, la llamada hipoacusia social, se pierde el 50% de la producción verbal del entorno, que suele corresponder en su mayor parte a las palabras funcionales: preposiciones, artículos, conjunciones e interjecciones (cuadro 2).

Desde el punto de vista del logopeda, que es quien se enfrenta a las dramáticas consecuencias del retraso en el diagnóstico e intervención, no se entiende la falta de programas eficaces de prevención/detección de la sordera durante el embarazo y el primer año de vida del niño. La simple sospecha de hipoacusia y la consiguiente intervención logopédica muy próxima al momento de la lesión, que no impide seguir profundizando en el diagnóstico médico definitivo y sus posibles actuaciones, serían la clave del éxito. Empezar la rehabilitación antes del año de edad es la variable más influyente por razones de plasticidad cortical, facilidad para implantar hábitos de trabajo, escasa dispersión atencional, dependencia del niño respecto a los padres y, lo más importante, aprovechamiento de los aprendizajes prelingüísticos con que nace el bebé.

4.2. Mitos y conocimientos científicos sobre la sordera

La sordera es el déficit más desconocido, a nivel general, por su carencia de sintomatología visible. El hecho de ser un déficit sin manifestaciones aparentes ha provocado una serie de creencias y estereotipos sociales equivocados, que están vigentes a veces hasta en algunos profesionales de la salud y de la educación. Entre los mitos más frecuentes cabe destacar los siguientes:

Cuadro 2
Repercusiones cognitivo-lingüísticas de las sorderas infantiles (Adap. a partir de Matkin [1989])

Pérdida auditiva	Límite crítico para intervenir	Consecuencias de no intervenir
25 dB	antes de los 35 meses	1 año de retraso (recuperable)
35 dB	antes de los 35 meses	2 años de retraso (recuperables)
45 dB	antes de los 35 meses	3 años de retraso
40-70 dB	antes de los 24 meses	retraso irrecuperable
70-90 dB	antes de los 18 meses	retraso irrecuperable
> 90 dB	desde el momento de detección	retraso irrecuperable

Mito 1: Todos los sordos son iguales.

Contramito: No hay dos sordos iguales.

Verdad: La variabilidad intragrupo es mayor entre sordos que entre oyentes. La investigación sobre el desarrollo cognitivo-lingüístico del sordo ha mostrado sistemáticamente una mayor dispersión, independientemente de la tarea evaluada. Esta dispersión intragrupo aumenta en relación con 1) el grado de sordera, *–leve, mediana, severa* o *profunda–*, 2) el momento de aparición, *–prelocutiva o postlocutiva–*, 3) el tipo de sordera, *–de percepción, de transmisión o mixta–*, y 4) sobre todo el momento de la intervención logopédica. Teniendo en cuenta estas cuatro variables, la sordera que más compromete al desarrollo cognitivo-lingüístico, teóricamente, es la *sordera neurosensorial bilaterial profunda prelocutiva.* Sin embargo, la variable más importante para el pronóstico logopédico, aunque parezca sorprendente, es el *tiempo transcurrido* entre la detección y la intervención.

Mito 2: La sordera es el déficit más benigno entre los déficits sensoriales.

Contramito: La sordera es el déficit más terrible.

Verdad: Si bien es un déficit que puede dar con la ruina cognitiva de quien lo padece, hoy hay medios para paliar el fracaso, a condición de que sean usados durante los primeros meses de vida, cuando la plasticidad cortical es mayor. La sordera exige mayor esfuerzo rehabilitador, conlleva mayor incertidumbre en la consecución de objetivos y deja más truncado el desarrollo cognitivo-lingüístico del sujeto que las demás deficiencias sensoriales o motóricas a las que cabe compararla, como son la ceguera y la parálisis cerebral. En una sociedad que sobrevalora los parámetros estéticos y de autonomía personal, la sordera es el déficit menos temible en círculos no profesionales. Pero cuando se analizan las restricciones que impone al desarrollo cognitivo-lingüístico, a las experiencias del mundo y a la desigualdad de oportunidades socio-laborales del sordo frente al oyente, entonces no es exagerado afirmar que es la deficiencia que más compromete a quien la sufre.

Mito 3: La integración del niño sordo es fácil.

Contramito: La integración del sordo en la escuela normal es tarea imposible.

Verdad: La escolarización del sordo en la escuela normal no es fácil pero es posible cuando ha precedido una buena y temprana intervención logopédica y en el aula están disponibles las ayudas técnicas necesarias. La integración escolar del sordo sólo se da cuando ha desarrollado un nivel lingüístico (oral y escrito) que le permite comunicarse con sus compañeros y aprender de forma autónoma. La integración es un concepto plurivalente que oculta un ideal difícil de lograr. Este *contramito* se ha robustecido entre los educadores después de quince años de la experiencia integradora puesta en marcha por el Real Decreto 334/1985, de 6 de marzo, sobre Ordenación de la Educación Especial, pues los resultados no han estado a la altura de las expectativas.

Mito 4: El sordo es un hábil y ávido lector.

Contramito: Las personas sordas rechazan la lectura, por pertenecer al mundo de los oyentes.

Verdad: El nivel lector de las personas sordas es la *asignatura pendiente* del sistema educativo/reeducativo, pero no se justifica científicamente que así tenga que seguir siendo. La verdad es que los sordos *no suelen leer, porque no llegan a ser buenos lectores* y, viceversa, leen muy poco y por eso también entienden muy poco de lo que leen. El oyente culto aprende el 50% de su vocabulario receptivo (entre 60.000 y 80.000 palabras), a través de la lectura y a una tasa media de 13 palabras/día hasta los 20 años. Esta es una meta razonable, que con una buena política sanitaria y educativa podría conseguirse. Esta *tragedia innecesaria,* por cuanto está generalizada, podría solucionarse si a edad temprana se llevara a cabo un buen proyecto de intervención que contemplara el desarrollo tanto de las variables específicas de la lectura, *–consciencia fonológica y acceso léxico–*, como de las no específicas, *–memoria, lenguaje oral y conocimientos enciclopédicos–*, entre otras.

Mito 5: El sordo desarrolla la habilidad de leer toda el habla en los labios.

Contramito: La lectura labial no sirve para nada por sus muchas ambigüedades.

Verdad: La lectura labial es una vía limitada para la percepción del habla, pero puede ser mejorada mediante sistemas de apoyo, resolviendo en todo o en parte la percepción visual del habla y con ello muchos de los problemas de la persona sorda. No sólo las personas ajenas a la educación del sordo, sino también entre los mismos profesionales es común la creencia de que el sordo es siempre un buen labiolector. La realidad es que sólo se puede leer en los labios, y con dificultad, el lenguaje oral previamente conocido, de ahí que el oyente es o puede ser mejor labiolector que el sordo en la medida en que conoce más lenguaje oral en todos los niveles de análisis: lexical, morfosintáctico, semántico y pragmático. Esta paradoja se explica si se tiene en cuenta que la lectura labial es un proceso de reconocimiento de patrones orofaciales de palabras y frases familiares, más que la identificación de sonidos, sílabas e incluso palabras aisladas. En los labios sólo se puede *percibir* lo que previamente se conoce. A la vista se hace visible alrededor del 35% del habla, aunque puede elevarse la percepción hasta el 100% con ayuda de códigos manuales (19).

Mito 6: El habla se percibe únicamente por el oído, de ahí que los sordos no hablen.

Contramito: La vista y el tacto contribuyen eficazmente a la percepción del habla.

Verdad: Una creencia muy generalizada es que de nada sirve hablarle al sordo, puesto que no oye. Se hace una asociación directa y primitiva entre sordera y mutismo, de ahí el vocablo *sordomudo* con el que se ha etiquetado a la persona sorda durante siglos. Los datos contradicen esta relación tan primitiva (20). Desde la nomenclatura de *modos* y *puntos* de articulación, sorprende comprobar que los rasgos

lingüísticos que no se pueden ver, como son los modos de articulación, ej.: *oral* frente a *nasal, sordo* frente a *sonoro*, etc, se pueden discriminar fácilmente mediante audición, incluso con pérdidas profundas y muy profundas, dado que estas oposiciones son transmitidas principalmente a través de las bajas frecuencias. Y viceversa, los puntos de articulación, imposibles de oír, ej.: *bilabial* frente a *interdental*, son perfectamente visibles por sí mismos o mediante complementos manuales. La concreción de estos hallazgos científicos en sistemas visuales de percepción del habla han solucionando problemas crónicos en la educación del sordo.

Mito 7: Sordos y oyentes funcionan igual a nivel cognitivo.

Contramito: Sordos y oyentes tienen distintos estilos cognitivos.

Verdad: "La opinión, según la cual el sordo, excepción hecha de su sordera, es exactamente igual que cualquier otro alumno, no parece el punto de partida adecuado para el progreso de los estudios sobre psicología de la sordera". Esta idea, expresada por Myklebust (21) hace tres décadas se ve hoy reforzada por recientes investigaciones. A nivel de *competencia* podría no haber diferencias, pero a nivel de *actuación* es evidente que las hay. La realidad es que los sordos, cuando han sido comparados con los oyentes en inteligencia y en rendimientos académicos, no han salido bien parados, como muestran las abundantes investigaciones sobre la inteligencia y los procesos cognitivos de los sordos realizadas en la primera mitad de nuestro siglo (22). En la segunda mitad del siglo, otra serie de investigaciones intentaron demostrar todo lo contrario. Actualmente se admiten diferencias cognitivas, principalmente a nivel de rendimiento, entre sordos y oyentes, más o menos marcadas, dependiendo de los programas de intervención seguidos.

4.3. La intervención logopédica en el sordo

La sordera es abordable desde cuatro perspectivas: medicamentosa, quirúrgica, audioprotésica y logopédica. Pues bien, actualmente, si las tres primeras no resuelven satisfactoriamente el problema del sordo, entonces se recurre al tratamiento logopédico, que en la tradición española siempre estuvo más ligado al marco educativo que al hospitalario y siempre estuvo decantada al oralismo más que al gestualismo. La intervención logopédica trata de paliar las secuelas de la sordera a nivel cognitivo-lingüístico dentro de los principios de *precocidad, multimodalidad* e *interacción* comunicativa. Esto no debería ser así pues al final, las diferencias en desarrollo cognitivo-lingüístico de dos sujetos con la misma pérdida auditiva no van a depender de la más o menos exhaustiva evaluación audiométrica, sino del *proyecto de intervención* integrador, que debe ser adecuado y aplicado con rigor. Y dentro de este proyecto, principalmente de la corrección auditiva y del tratamiento logopédico.

4.3.1. Orientaciones metodológicas

Jugando con la posibilidad de elegir entre orientación oral, gestual y manual y el momento de intervenir con cada una de ellas se ha desarrollado un amplio abanico de posibilidades (cuadro 3).

4.3.2. Bases empíricas de las opciones oral y gestual

Oralismo y gestualismo son *opciones fundamentales* en el sentido más estricto de la palabra, o sea, decidir por una u otra como vehículo para el desarrollo cognitivo-lingüístico es una cuestión de máxima trascendencia. Esta decisión no sólo va a influir en la percepción y representación mental del mundo, sino que va a establecer diferencias fisiológicas en las áreas corticales responsables del procesamiento auditivo y visual (23). Otra cosa son los sistemas o métodos de intervención, que son distintas maneras de enfrentarse desde la opción oralista al desarrollo lingüístico del niño sordo. Veremos primero las dos opciones gestual y oral y posteriormente los tres sistemas principales de abordar la intervención: el sistema bimodal, la palabra complementada (LPC) y la dactilología.

Cuadro 3
Sistemas alternativos/aumentativos para intervención con sordos

Opciones	Objetivos	Concreciones	Complementos
Oral	Habla	Ma Verbotonal	Supralingüísticos
	Lenguaje	Bimodales	Lingüísticos
	Lectoescritura	LPC	No lingüísticos*
Manual	Lectoescritura	Dactilología	Lingüísticos
	Comunicación	Ma Rochester (USA)	Lingüísticos
	Apoyo oral	Neooralismo (Rusia)	Lingüísticos
Gestual	Comunicación	Lenguas de signos	Lingüísticos

* No tienen significado semántico, aunque sí podrían tener significado estructural.

4.3.2.1. La opción gestual

Las investigaciones de Stokoe en la década de los 60 sobre el Lenguaje de Signos Americano convencieron a la SLI (Sociedad Lingüística Internacional) para que en 1972 incluyera a las lenguas de signos entre las lenguas naturales vivas. Siguiendo los estudios de Stokoe sobre el Ameslan (American Sign Language), han ido apareciendo estudios sobre las lenguas de signos de distintos países, también de la española, encontrándose en todas ellas los componentes básicos de una lengua natural. Estos recientes estudios han avivado el debate sobre si la lengua de signos debe ser la primera y en muchos casos la única a la que deben ser expuestos los sordos. Los defensores de esta hipótesis se apoyan en dos argumentos: 1) los niños sordos, puestos en ambiente de lengua de signos, aprenden esta lengua de forma espontánea, natural y similar a como los oyentes aprenden su lengua materna oral y 2) los signos gestuales son un código lingüístico específico, tan útil para emitir y recibir información como cualquier código oral.

Los estudios realizados comparando el desarrollo lingüístico de niños sordos y oyentes, los primeros en lengua de signos y los segundos en su lengua oral, no encontraron diferencias significativas hasta los siete años de edad. Los niños sordos en lengua de signos recorren las mismas etapas que los oyentes en lenguaje oral. Más aún, estos estudios confirman que los primeros signos preceden a las primeras palabras y que como gestos prelingüísticos son universales y se dan por igual en niños sordos y en niños oyentes. Incluso se ha constatado que los niños sordos, expuestos o no intencionadamente a la lengua de signos, acaban desarrollando un sistema gestual parecido, algo que se tomó como prueba de la universalidad del sistema gestual.

Pese a los datos arriba expuestos, el lenguaje de signos, como primera y única opción, abre serios interrogantes que todavía no han tenido respuesta científica concluyente: 1) al no tener fonología ¿cómo contribuye el lenguaje de signos al aprendizaje lectoescritor, donde la fonología juega un papel clave, sobre todo en las lenguas de ortografía transparente, como es el caso del español? 2) Si, como corroboran los datos, la LS está sujeta a periodos críticos y el 95% de los niños sordos son hijos de padres oyentes, siendo normal que en el mejor de los casos estén expuestos a una lengua de signos muy limitada y tardía, ¿será esto suficiente para que el niño desarrolle un lenguaje básico completo? 3) A nivel pragmático, independientemente de que la lengua de signos cumpla todos los requisitos de una verdadera lengua, cosa que hoy nadie pone en duda, ¿conviene limitarse a la lengua de signos cuando todo el entorno sociocultural es oral? 4) Determinados aspectos de la lengua oral, v. gr.: la fonología, que juega un papel decisivo en procesos cognitivos como la memoria-corto-plazo o en tareas cognitivas como la lectura, está sometida a *períodos críticos* muy tempranos ¿qué tipo de fonología adquirirán los sordos y cómo la usarán si son tardíamente expuestos a la lengua oral?

4.3.2.2. La opción oral

El Congreso de Milán (1880) impuso el oralismo dejándose llevar más de los sentimientos que de los conocimientos. Un siglo después, el Congreso de Hamburgo (1980) hace otro tanto con el gestualismo, como reacción en contra del oralismo. Sin embargo, actualmente hay datos empíricos para justificar la opción oralista y optar por ella con fundadas garantías de éxito si se cumplen determinadas condiciones. Investigaciones hechas en las dos últimas décadas con neonatos e incluso con nonatos durante las últimas 6 semanas de embarazo, confirman que el sujeto humano conoce ya distintos aspectos de la lengua oral en el momento de su nacimiento o muy poco tiempo después de nacer (cfr. cuadro 4 para un resumen organizado cronológicamente y Melher *et al.* (24), para una revisión detallada).

En resumen, antes de los 35 meses de edad, el niño oyente ha aprendido *lo mejor* o más básico del lenguaje y ha categorizado los sonidos de la lengua o lenguas orales de su ambiente. Esto mismo también lo consiguen los sordos si tienen estimulación temprana adecuada.

Cuadro 4
Hallazgos científicos básicos relacionados con el desarrollo lingüístico hasta los 4 años

Nonatos al 6º mes de gestación	• Ya son funcionales los mecanismos auditivos periféricos, cóclea principalmente. • Percibe sonidos intra y extrauterinos mediante bajas frecuencias (fr. <400 Hz). • Presta atención a suprasegmentales de ritmo y entonación. • Clasifican las lenguas en maternas y no maternas.
Neonatos de 1 mes	• A los 4 días prefiere lengua materna frente a cualquier otra, tanto si se filtran los estímulos como si no. • No discriminan la lengua materna con cintas escuchadas en reverse, pues se pierde la prosodia. • A los 4 días discriminan bisílabas y trisílabas, aunque se altere el número de letras de la sílaba. • Se pone de manifiesto el "status de la lengua materna". • El movimiento de los labios les facilita el reconocimiento del rostro. • Muestran ya alguna sensibilidad a la relación perceptiva entre estímulos auditivos y visuales. • Son sensibles de alguna manera al efecto McGurk. • Mayor habilidad del OD para las sílabas que el OI para los tonos musicales. • Son sensibles de forma categórica al TIS (tiempo de inicio de sonoridad), ej.: /pa/ vs. /ba/.

2 meses	• Muestran clara preferencia por la lengua materna. • La voz les facilita el reconocimiento. • Son sensibles a las estructuras de la lengua materna. • Dirigen la mirada ante estímulos de habla inferiores a 3 seg. de duración. • La lengua materna vs. extraña atrae su mirada y la retiene durante más tiempo. • Menor TR al habla filtrada frente al habla en canal directo.
3 meses	• Empiezan a emerger las habilidades para percepción audiovisual del habla. • Comienza la mielinización del córtex auditivo primario. • Se comporta como si la percepción de habla vs. no habla fueran independientes.
4 meses	• Prefiere los sonidos del habla frente a otros estímulos auditivos. • Acopla los estímulos auditivos con movimientos labiales. • Capta la correspondencia perceptiva fina entre estímulos auditivos y visuales. • Tiene desarrollada la habilidad necesaria para hacer LLF real. • Agrupa lenguas siguiendo parámetros estructurales, ej.: inglés y alemán vs. inglés y español.
3-5 meses	• Fija más la vista en un hablante cuando coincide lo oído con lo articulado, que cuando no coincide. • Es sensible a las relaciones perceptivas de trueque. • Es sensible a las constancias perceptivas. • Es sensible al simbolismo fonético.
4-6 meses	• Distinguen entre voces de varón y de mujer. • Integran la información fonética de las dos modalidades, igual que los adultos.
5-9 meses	• Preferencia progresiva por las pausas gramaticalmente correctas.
6 meses	• Preferencia por palabras no familiares de la lengua materna vs. familiares de otra lengua. • Conocimiento de la prosodia de la lengua materna, aun en palabras bisílabas. • Conocen las propiedades que caracterizan a las vocales de su lengua materna. • Capacidad para categorizar el sistema fonológico de cualquier idioma: fonetista universal.
7 meses	• Sigue siendo fonetista universal.
8 meses	• Empieza a perder su capacidad de fonetista universal.
9-10 meses	• Sensibilidad a las unidades prosódicas y no a las sintácticas: mejor S//V-C que S-V//C. • Ya está adquirida la regularidad de la estructura prosódica de la lengua materna. • Primeros fallos en discriminación de sonidos ajenos a la lengua materna.
11-12 meses	• Se ha convertido en "fonetista particular". • Categorización fonética anterior al conocimiento de los significados, ej.: /pala/ vs. /bala/. • Sigue la línea de la mirada de otro para buscar un objeto que ocupa la mente del otro. • Fisiológicamente maduro para jugar con la fonética combinatoria. • Primeras palabras con valor lingüístico, que suelen ser sustantivos. • Efecto redundancia, estabilidad fonológica y reparto de tareas entre emisor y receptor. • Gran diferencia entre vocabulario activo y pasivo, con ventaja para el segundo. • Aumenta lentamente el vocabulario activo hasta alcanzar 70 palabras a los 18 meses.
	• Adquisición de las primeras combinaciones de palabras (sintaxis). • Gran aumento del vocabulario hasta los 36 meses: • - 21 meses: adquiere 96 palabras nuevas, más 70 anteriores 166 • - 24 meses: adquiere 154 más las 166 anteriores 320 • - 30 meses: adquiere 174 más 320 494 • - 36 meses: adquiere 450 más 494 944 • - 42 meses: adquiere 326 más 944 1.270
48 meses	• Tiene un vocabulario activo de 1.588 palabras. • Se completa la mielinización del córtex auditivo primario. • Se puede dar por concluido el período crítico para el lenguaje. • Las sorderas a partir de esta fecha serán postlocutivas, se supone afianzado el lenguaje.

Estas investigaciones en psicología básica sobre los procesos psicolingüísticos, más los avances tecnológicos en procesamiento del habla, que han logrado reducir y mejorar las prótesis hasta niveles inimaginables hace muy pocos años, hacen que la aproximación oral vuelva a contemplarse con optimismo desde el punto de vista profesional.

4.4. Sistemas orales de intervención

4.4.1. El sistema bimodal: oralismo complementado con signos gestuales

El bimodalismo es el uso simultáneo de signos y palabras. Atendiendo a la estructura gramatical, el bimodal es un sistema aumentativo del oral, con la peculiaridad de que algunas palabras, principalmente las de contenido semántico (verbos, adverbios, sustantivos y adjetivos), se articulan simultáneamente con la boca y con las manos, y otras, las llamadas palabras funcionales (conjunciones, interjecciones, artículos...), siempre están presentes a nivel oral pero no a nivel signado. El resultado es un *sistema híbrido* pero eficaz.

Desde la teoría del procesamiento de la información, el informe Lynas dice que el bimodal es una *meta imposible para una práctica imposible*. La simultaneidad real que se produce entre las palabras articuladas y los signos manuales, cuando el bimodal es usado por expertos, no supera el 8%. En cuanto al nivel de ejecución correcta de las frases en bimodal hecho por profesionales no supera el 10%. Cuando se intenta atender simultáneamente a los signos manuales y a las palabras articuladas, la discriminación del habla desciende al 26,2%.

Aunque se cuestiona la *legitimidad lingüística* del bimodal, la mayoría de los educadores lo defienden ante la indefensión en que se encuentran la mayoría de niños sordos, que no van a recibir buenos modelos lingüísticos ni en lengua oral, por razones intrínsecas a la sordera, ni en lengua de signos, por incompetencia de sus interlocutores, si tenemos en cuenta que el 95% de los niños sordos son hijos de padres oyentes.

En resumen, el bimodal cuenta con datos a su favor en el terreno de la intervención logopédica a nivel práctico, pero deja muchas incógnitas sin despejar en el campo de la neuro y psicolingüística.

4.4.2. LPC: oralismo complementado con claves manuales

La Palabra Complementada (en adelante LPC) es un sistema ideado en 1967 por el Prof. R.O. Cornett (19), de la Univ. Gallaudet de Washington con el objetivo de hacer totalmente visible el habla al sordo. Si los sordos, dice Cornett, percibieran con precisión todos los fonemas en los labios podrían desarrollar lenguaje igual que los oyentes, sólo que a través de la vista en lugar del oído. Pero la percepción clara del habla en los labios es relativamente poca, alrededor del 35%, el resto son ambigüedades. LPC es un sistema compuesto de dos fuentes de información, ambas incompletas aisladamente consideradas, pero que sincronizadas logran elevar al 100% la percepción visual del habla, estas fuentes son: la lectura labial, que tiene valor lingüístico y las claves manuales, sin valor lingüístico. LPC se define, por tanto, como un sistema compuesto de lectura labial sincronizada con claves manuales o complementos, que logran hacer completamente visible el habla al sordo. Es un sistema estricta y rigurosamente oral, que exige leer siempre y todo en los labios, pues los complementos manuales por sí solos no dan información precisa en ningún momento; un mismo complemento siempre puede significar distintos fonemas o grupos fonológicos. Esta exigencia de tener que recurrir siempre a la LLF, que queda desambiguada por los códigos manuales, marca una diferencia esencial entre LPC y el resto de sistemas aumentativos de comunicación en los que las manos solas ofrecen información inconfundible. En LPC la mano puede estar en tres posiciones con relación al rostro del hablante: lado /a/, barbilla /e, o/ y garganta /i, u/. Por otro lado, la mano, que siempre estará en una de esas tres posiciones, puede tener ocho formas distintas correspondientes a distintos grupos de consonantes. En concreto, la mano mostrando el índice extendido y el resto de dedos recogidos representa las consonantes /p, d/ y la mano abierta con naturalidad mostrando los 5 dedos representa las consonantes /m, f, t/, y así sucesivamente. Por ejemplo, las palabras [mamá, [papá, [mapa tienen la misma forma orofacial, con sólo mirar a los labios es imposible distinguir una de otra. Pero si acompañamos la sílaba /ma/ con la mano extendida al lado de la cara haciendo un ligero movimiento hacia adelante y /pa/ con la mano en el mismo lugar y el mismo movimiento pero mostrando sólo el dedo índice, la ambigüedad habrá desaparecido (25).

Cuatro ideas básicas están en el origen de LPC: el fracaso del oralismo puro, el bajo dominio lector de los sordos, los nuevos datos sobre percepción visual del habla y el aprovechamiento del entorno familiar. En resumen, es un sistema para aprender lenguaje en casa con un coste razonable. LPC pretende aprovechar los primeros años del niño sordo para desarrollar un lenguaje de calidad, que contribuya al desarrollo de los distintos *procesadores cognitivos,* que después tendrán mucho que ver con el funcionamiento cognitivo, entre los que cabe resaltar tres: la lateralización del lenguaje, el procesador fonológico y el bucle fonoarticulatorio (26). LPC permite la comunicación en el marco familiar sin que los adultos tengan que modificar su lenguaje al dirigirse al niño sordo. Basta con complementar todo cuanto se diga al niño, o sea, basta con exponer al niño de forma masiva a estímulos consistentes, exactamente como ocurre con el niño oyente. Cuando LPC está presente sistemáticamente como sistema para la comunicación en el marco familiar antes de los 3 años de edad, el niño sordo adquiere el lenguaje oral completo (27) y, lo que es más importante, adquiere aspectos inconscientes del lenguaje que intervienen en otros procesos y tareas cognitivas, tales como la memoria-corto-plazo y la lectura por ruta fonológica (28).

Resumiendo, siete razones científicas avalan LPC: 1) percepción *auditiva* del habla en nonatos, neonatos y bebés; 2) percepción *visual* del habla en bebés: efecto McGurk; 3) periodos muy críticos para el desarrollo fonológico; 4) uso de la fonología más allá del habla;

5) lateralización de palabras función y gramáticas complejas; 6) avances tecnológicos orientados al oralismo; 7) razones de posibilidad, redundancia del habla y pragmática.

4.4.3. La dactilología: oralismo complementado con grafías manuales

La dactilología data de los primeros intentos por rehabilitar al sordo, allá por el s. XVI. De origen español y autoría no aclarada todavía, la dactilología ha llegado hasta nuestros días y se usa en todo el mundo sin variaciones importantes.

La dactilología, en principio, es un sistema manual distinto de la LS y su uso sólo estaría justificado desde la perspectiva oralista, pues equivale a deletrear con la mano en el aire el abecedario. Sin embargo, todos los sordos la conocen y usan, incluso hay lenguas de signos, como el ASL (ameslan: American sign language), donde juega un papel muy importante.

Una de sus limitaciones, que no la única, es la lentitud, pues si se diera el caso de poder hacer con las manos más de 8 fonemas/seg., se produciría el fenómeno de *envolvente cinético*, que no permitiría a la vista discriminar unas formas manuales de otras, igual que ocurre con la sucesión de imágenes en el cine.

¿Cómo adquieren el deletreo dactilológico los niños rehabilitados con sistemas cuyo principal componente es la dactilología? La historia de Alice (29), lo ilustra: a partir de los 2 años empezó a producir algunos signos introducidos; a los 2,4 años descubrió que tenía un nombre en LS y otro en dactilología; entre 2,8 y 3 años, su padre, sordo especialista en sordos, intentó sin éxito enseñarle el alfabeto dactilológico; a los 3,6 años componía algunas letras de su nombre con una mano de goma; a los 3,7 años empezó a deletrear en dactilología algunos nombres de su familia; a los 3,10 captaba la primera y última letras de las palabras articuladas en dactilología; a los 4 años memorizó algunas secuencias en dactilología leyendo cuentos; a los 4,5 años sorprendió inventando una pseudopalabra en dactilología; a los 5,5 años produjo su primera frase completa en dactilología; a los 6,3 años usaba deliberadamente la dactilología, pareciendo que había comprendido que todo significante que pudiera ser expresado en signos también podría serlo en dactilología y pedía a los adultos que le hicieran dactilología, que repetía como queriendo aprender de memoria las secuencias de letras. Por primera vez mostró haber captado la relación entre dactilología y lengua oral; a los 7,4 años la dactilología todavía era una pequeña parte de sus mecanismos conversacionales, aunque ya parecía que había captado bien los principios que la rigen.

La historia de Alice deja patente que el aprendizaje de la dactilología es paralelo al aprendizaje del alfabeto escrito. No se aprende espontáneamente, como se aprende a segmentar palabras y sílabas. La dactilología, igual que la segmentación fonémica, tiene que ser enseñada formalmente y se aprende ya bien pasados los periodos críticos para el lenguaje. Esto hace que no sea un sistema aumentativo/alternativo muy adecuado, pues el deletreo no es una adquisición *emergente* del lenguaje (30), sino que requiere entrenamiento formal.

4.5. Sistemas aumentativos del habla y... mucho más

Decidirse por un sistema o método frente a otros es sólo el primer paso. Hay otras variables que van a ser decisivas para la eficacia de la intervención logopédica. Entre éstas, dando por supuesto el diagnóstico ORL previo o simultáneo a la intervención logopédica, destacaremos: 1) decisión y compromiso familiar como consecuencia de información no sesgada; 2) edad del niño y trayectoria rehabilitadora anterior, si la hubo; 3) concreción de objetivos a corto, medio y largo plazo, tanto por parte de los padres como del profesional; 4) decisión de un sistema alternativo/aumentativo de comunicación de acuerdo con objetivos claros y concretos y 5) diseño y planificación de tareas.

Sin despreciar los casos de sorderas leves, moderadas y severas, aquí nos referiremos a las *sorderas profundas prelocutivas*, donde la pérdida auditiva es del 80% o superior. En estos casos el momento de adquisición, que no siempre es posible concretar, es de capital importancia, pues ya desde el vientre materno el feto está aprendiendo lenguaje de la madre (cfr. 4.3.2.2). El tipo y grado de sordera, siempre dentro de las sorderas profundas, también impondrá determinadas restricciones. Pero donde se juega la eficacia del proyecto rehabilitador es en el grado de participación de los padres. Los primeros años del niño *son de los padres* y el educador ha de ser muy respetuoso con el entorno psicoafectivo, que tan importante es para la madurez, aprendizaje y felicidad del niño. Esto equivale a decir que sin los padres, el educador no podrá llevar al niño sordo al pleno desarrollo cognitivo y verbal. Los objetivos, *–lo que es primero en la intención es último en la consecución–*, hay que negociarlos con los padres antes de empezar y hacerles ver que son responsables del éxito o fracaso final. Cada ejercicio o tarea concreta tiene que estar al servicio de un objetivo claro previamente planificado. Los primeros esfuerzos deben dirigirse al restablecimiento de la comunicación, alterada por la sordera, y a disminuir la angustia de los padres tras el anuncio de la sordera de su hijo. Inmediatamente después hay que preparar el escenario y los instrumentos para intervenir, empezando por enseñar a los padres el sistema de comunicación elegido y pactado en cada caso. Luego vendrán los objetivos a medio plazo, ligados a etapas concretas del desarrollo cognitivo-lingüístico en relación con la edad del niño. Finalmente, hay objetivos a largo plazo relacionados con las expectativas de los padres y las posibilidades reales que el niño vaya mostrando, v. gr.: el uso de un sistema de comunicación que favorezca el posterior aprendizaje lector, requisito previo para que el sordo se convierta en un aprendiz autónomo.

La decisión sobre la opción metodológica a seguir, dentro del *continuum* que va desde el oral estricto a la lengua de signos, es la principal causa de conflictos entre las personas sordas adultas y los profesionales de la intervención educativa y logopédica. Asumiendo el riesgo que conlleva simplificar tema tan polémico y complejo, cualquier método habido o por haber, en la práctica, tendrá componentes orales, manuales y gestuales, en mayor o menor medida. En definitiva, siempre se interviene con un método mixto. A

cada una de estas opciones se les asocia, de salida, un objetivo concreto con sus respectivos subobjetivos.

Lo que podría llamarse el *tiempo útil* para la intervención del sordo, cabe dividirlo en cuatro etapas, con sus respectivas tareas y objetivos, que en ningún caso son exclusivos ni excluyentes, sino *sumativos,* o sea, está claro el momento de introducirlos al programa, pero no el de sacarlos del mismo.

Objetivos de la 1ª etapa (entre 0 y 3 años):

- Concreción del diagnóstico clínico y psicolingüístico.
- Elección de modalidad comunicativa: oral, gestual o mixta.
- Diseño de objetivos a corto, medio y largo plazo.
- Informar a los padres para que decidan y formarles para intervenir.
- Implantación de ayudas técnicas (audífonos, implantes cocleares, etc).
- Primeras socializaciones (guardería, escuela infantil, etc).

Objetivos de la 2ª etapa (entre 3 y 6 años):

- Elección de centro escolar.
- Afianzamiento de los procesos psicológicos básicos.
- Mejora de los procesos psicolingüísticos (percepción, comprensión producción del habla).
- Introducción en el aprendizaje lector.

Objetivos de la 3ª etapa (entre 6 y 12 años):

- Perfeccionamiento del proceso lectoescritor.
- Afianzamiento de los distintos niveles de análisis lingüístico.

Objetivos de la 4ª etapa (a partir de los 12 años):

- Afianzamiento en el aprendizaje autónomo mediante la lectura.
- Adquisición de estrategias de aprendizaje.
- Pasar de *aprender un lenguaje* a *un lenguaje para aprender.*
- Decidir sobre los apoyos psicopedagógicos necesarios para su integración escolar.

4.6. Razones que avalan la elección de un programa oral

1) Los *periodos críticos* en el lenguaje oral son muy estrictos, al menos para alguno de sus componentes, ej.: el fonético-fonológico. Hasta donde hoy sabemos, la lengua de signos no está sometida a periodos críticos tan precisos, en general, y menos en el aspecto fonético, del que carece en sentido estricto.

2) Entre 0 y 35 meses de edad, sordos y oyentes pueden adquirir igualmente el sistema fonológico de la lengua oral, que tendrá posteriormente gran importancia en el rendimiento de ciertos procesos cognitivos.

3) La complejidad gramatical, especialmente la sintaxis, que podría ser otro de los niveles de análisis del lenguaje sometido a estrictos periodos críticos.

4) Entre los distintos formatos de codificación, *–imágenes, palabras y códigos abstractos–*, los sordos no orales no suelen usar las palabras.

5) La rentabilidad de la lengua en base a su universalidad, redundancia y canal de información. La mayoría natural que forman los oyentes ha creado sus propios recursos y estrategias de explotación.

6) Interacción día a día de profesionales y padres con el niño, que es la vía natural de aprendizaje verbal, va a ser más fluida dentro del oral.

7) La formación de profesionales es más económica si se parte del oral y da mayor seguridad al profesional.

4.7. Conclusión y tendencias futuras

La solución a los problemas comunicativo-lingüísticos del niño hipoacúsico y muy especialmente del sordo va a estar íntimamente ligada en los años próximos a los avances tecnológicos, aumentando la eficacia de las prótesis auditivas y adelantando el momento de implantación. El modelo de intervención logopédica tradicional tendrá que cambiar, aunque sólo sea porque no ha funcionado, salvo en casos excepcionales difíciles de comprobar. Aun en los pocos casos en que la intervención logopédica *aparentemente* ha resuelto bien el problema del desarrollo cognitivo-lingüístico, podríamos llevarnos sorpresas si se evaluara el procesamiento cognitivo automático en distintas tareas, v. gr.: el uso de la fonología en la amplitud de memoria-de-trabajo o la velocidad de procesamiento del ensamblador fonológico en la lectura, por poner sólo dos ejemplos. Cuando la tecnología permita que el niño menor de 18 o, como mucho, de 24 meses de edad recupere la capacidad de percibir el lenguaje dentro de parámetros perceptivos estables, entonces tendrá oportunidad de desarrollar y comunicarse con naturalidad con y en la lengua de sus padres (no hay que olvidar que el 95% de niños sordos son hijos de padres oyentes). En cuanto a los padres, en el caso de necesitar algún sistema de apoyo en los momentos de confusión inicial, les resultará más fácil aprender sistemas de comunicación que partan del lenguaje oral, que ya conocen, que aprender sistemas nuevos, como es la lengua de signos. El hecho de hacer la intervención temprana bajo modalidad oral no impide que el niño sordo pueda aprender simultánea o sucesivamente la lengua de signos.

Una razón añadida, no la menos importante, es que un programa de intervención debe estar dirigido desde el principio a cubrir todas las necesidades cognitivo-lingüísticas presentes y futuras del sordo. Entre estas necesidades, la más imperiosa y a la vez la más difícil de conseguir, es convertirlo en un aprendiz autónomo, que sólo se logrará mediante la lectura eficaz. La adquisición de este objetivo clave e irrenunciable está indefectiblemente más ligada al lenguaje oral que al gestual, hasta donde hoy llega la investigación básica.

Para terminar, hay que dejar claro que la apuesta por el oralismo en el contexto de este capítulo no debe interpretarse como posicionamiento frente al gestualismo. En absoluto, es simplemente cuestión de coherencia, pues tendría poco sentido contemplar las posibilidades que hoy abre la tecnología audioprotésica y pensar en usuarios que rechacen o pospongan el uso del habla en la comunicación y hasta el uso de tecnologías para mejorar la audición.

BIBLIOGRAFÍA

1. Instituto Nacional de Estadística. *Encuesta de discapacides, deficiencias y Minusvalías*. Ed. INE. Madrid, 1987.
2. **VALENTE, M.** *Hearing aids: standards, options and limitations*. Thieme Med. Publ. New York, 1996.
3. **VALENTE, M.** *Strategies for selecting and verifying hearing aid fittings*. Thieme Med. Publ. New York, 1994.
4. **PASIK, Y.** *Audioprótesis. Enfoque médico, fonoaudiológico y electroacústico*. Ed. El Ateneo Buenos Aires, 1990.
5. **PLOMP, R.** "Noise, amplification, and compression: considerations of three main issues in hearing aid design". *Ear Hear* 15,1: 2-12. 1994.
6. **URQUIZA, R., RUIZ-RICO, R., TEJERO, C., GAGO, A.** "Clinical design and evaluation of the prototype of a new digital audioprosthesis for profound hearing loss. Speech recognition aspects". *ORL* 61: 133-141. 1999.
7. **KOLLMEIER, B., PEISSIG, J., HOHMANN, V.** *Real-time multiband dynamic compression and noise reduction for binaural hearing aids. J Rehabil Res Dev* 30,1: 82-94. 1993.
8. **MANGOLD, S., LEIJON, A.** "Programmable hearing aid with multichannel compression". *Scand Audiol* 8: 121-126. 1979.
9. **SUZUKI, JI., KODERA, K., SUZUKI, M.** "Further experiences in perfecting a middle ear implant hearing instrument". En: *Transplant and Implants in Otology*. Ed. Babighian G, Veldman JE. Kugler and Ghedini, Milan. 1988.
10. **YANAGIHARA, N., ARIMOTO, H., YAMANAKA, E., GYO, K.** "Implantable hearing aid; report of the first human application". *Otolaryngol Head Neck Surg* 113: 869-872. 1987.
11. **ZENNER, HP., MAASSEN, MM., PLINKERT, PK., ZIMMERMANN, R., BAUMANN, JW., REISCHL, G., LEYSIEFFER, H.** "First implantation of a totally implantable electronic hearing aid in patients with inner ear hearing loss". *HNO* 46:10, 844-852. 1998.
12. **OLAIZOLA, F.** "Hipoacusia Infantil". *Acta Otorrinolaring Esp* Suppl 33. 1982.
13. **ANGULO, A., BLANCO, JL., MATEOS, F.** *Audioprótesis: Teoría y Práctica*. Masson SA. 1997.
14. **TATE, M.** *Principles of hearing aid audiology*. Ed. Chapman and Hall. London, 1994.
15. **LABELLA, T., LOZANO, A.** *Manual de Audiometría*. Ed. Garsi. Madrid, 1988.
16. **FULTON, RT., LLOYD, LL.** *Evaluación audiológica en personas difíciles de examinar*. Salvat Ed. Barcelona. 1979.
17. **NORTHERN, JL., DOWNS, MP.** *La audición en los niños*. Ed. Salvat. Barcelona. 1981.
18. **DÍAZ-ESTÉBANEZ, E., SALVADOR, MD., SERNA, MJ.** *et al. Las personas sordas y su realidad social. Un estudio descriptivo*. Madrid: MEC-CDC. 1996.
19. **CORNETT, O.** "Cued Speech". *American Annals of the Deaf*, 112: 3-13, 1967.
20. **MCGURK, H., MCDONALD, J.** "Hearing lips and seeing voices". *Nature* 264: 746-748, 1976.
21. **MYKLEBUST, HR.** *Psychology of Deafness*. New York: Grune and Stratton. (Trad. esp.: *La psicología del sordo*. Madrid: Ed. Magisterio Español, 1974), 1966.
22. **TORRES, S., RODRÍGUEZ, JM., SANTANA, R., GONZÁLEZ, M.** *Deficiencia auditiva: aspectos psicoevolutivos y educativos*. Málaga: Aljibe. 1995.
23. **NEVILLE, HJ.** "Developmental Specificity in eurocognitive development in human". En: M.S. Gazzaniga (Ed.t): *The Cognitive Neurosciences*. 219-231, 1997, 4ª.
24. **MELHER, J., CHRISTOPHE, A.** "Maturation and learning of language in the first year of life". En: M.S. Gazzaniga (ed.): *The Cognitive Neurosciences*. MIT Press: Cambridge, Mass. 943-954, 1997, 4ª reimp.
25. **TORRES, S., RUIZ, MJ.** *La Palabra Complementada: introdución a intervención cognitiva en logopedia*. Madrid: CEPE. 1996.
26. **SANTANA, R.** *Papel de LPC en el desarrollo y uso de las representaciones fonológicas en el sordo*. Tesis doctoral. Servicio de Publicaciones y Producción Documental de la Univ. de LPGC (microfichas y texto). 1999.
27. **PÉRIER, O.** "L'enfant à audition déficiente: aspects médicaux, éducatifs, sociologiques et psychologiques". *AORLB*, tomo 41, fasc. 2, 1987.
28. **ALEGRÍA, J.** "On the origin of phonological representations in deaf people". En: M. Carreiras, E. García-Albea y N. Sebastián (Eds.). *Language processing in Spanish*. Mahwah, NJ: LEA, 119-143, 1996.
29. **MAXWELL, MM.** "The alphabetic principle and fingerspelling". *Sign Language Studies*. 61: 377-404, 1988.
30. **MCWHINNEY, B.** *The emergence of language*. Mahwah, NJ: LEA. 1999.

8.1 SCREENING AUDITIVO NEONATAL

C. Morera Pérez, R. Ramírez Lloréns

1. INTRODUCCIÓN: BASES PARA LA INSTAURACIÓN DE UN SCREENING AUDITIVO

Uno de los grandes retos que se plantea en nuestra especialidad es el diagnóstico y tratamiento adecuado del niño con hipoacusia severa o profunda bilateral, ya que ésta va a condicionar el correcto desarrollo del lenguaje y puede provocar una discapacidad importante, que hacía que se considerara, a los sordos profundos, incapaces de desarrollar los conocimientos mínimos que les permitiera ser responsables de sus actos, como sucedía en el código legal español hasta la última reforma (1).

El objetivo principal, debe ser el de eliminar del vocabulario de la especialidad el término de sordomudez. Para ello, ha sido decisivo el desarrollo tecnológico de las últimas dos décadas que ha permitido la aparición de instrumentos de diagnóstico precisos y de tratamientos más efectivos a la hora de integrar al sordo profundo a un desarrollo social e intelectual adecuado.

Dos son los factores que afectan negativamente el pronóstico del deficiente auditivo, la severidad de la pérdida auditiva y el tiempo transcurrido hasta el diagnóstico y tratamiento de la misma. El problema fundamental lo plantean las hipoacusias neurosensoriales profundas bilaterales, cuya incidencia estimada en España (2) es del 0,77‰ de los recién nacidos vivos, aumentando este porcentaje hasta un 2,8‰ si incluimos las moderadas. Estas cifras coinciden con las de otros países (3, 4, 5, 6).

Por otro lado, la hipoacusia pasa desapercibida en el niño pequeño, ya que es asintomática y no es detectada en las exploraciones clínicas pediátricas habituales. Sin embargo, es conocido y ha sido demostrado científicamente que la intervención terapéutica obtiene mejores resultados, cuando más precozmente es instaurada (7). En los países desarrollados que no disponen de programas de detección precoz, la edad media de diagnóstico de la hipoacusia en el niño es de unos 3 años (8, 9). En nuestro país, los recursos destinados al diagnóstico de la hipoacusia infantil son escasos y la posibilidad de acceso de los profesionales a los medios de detección precoz muy baja (10).

Estos datos nos plantean la necesidad de buscar una estrategia de Screening Auditivo (SA) que permita diseñar un sistema que sea rentable social y económicamente.

2. MEDIDAS PARA PREVENIR UNA ENFERMEDAD

En medicina preventiva se establecen varios niveles en la prevención de las enfermedades: la prevención primaria, que busca evitar la enfermedad, como sucede con las vacunaciones; la secundaria, dirigida a detectar la enfermedad antes de que se manifieste clínicamente, donde se enmarcan los programas detección precoz o screening, y la terciaria, que pretende paliar los efectos de la enfermedad en un colectivo, cuando ésta ya se ha manifestado.

2.1. Prevención primaria

La prevención primaria, como hemos señalado, es aquella encaminada a eliminar la enfermedad. En el caso de la hipoacusia, está basada en evitar la exposición a los factores que aumentan el riesgo de padecer una pérdida auditiva.

Los Factores de Riesgo (FR) en el niño difieren, en ocasiones, de los del adulto y han sido estudiados con detenimiento por la comunidad científica, comprobándose que uno o más factores están presentes en los niños hipoacúsicos entre el 47-67% de los casos (11). Los factores de riesgo más frecuentemente encontrados son los antecedentes familiares de hipoacusia, las malformaciones craneofaciales y la estancia en UCI neonatal más de 48 horas, según Davis y *cols.* (12).

El Joint Committee on Infant Hearing en EEUU ha realizado, desde 1971, diversas aportaciones sobre este problema. En su última revisión, en 1994 (9), los divide en indicadores de riesgo para neonatos, para lactantes y aquellos que requieren monitorización periódica aunque pasen inicialmente las pruebas (Tablas I, II y III). En España la CODEPEH, en 1996, publica un documento (13) adaptado a nuestro país aunando los factores de riesgo del recién nacido y el lactante. Así mismo, en 1999, propone una serie de medidas preventivas de la hipoacusia infantil actuando contra estos factores (14).

2.2. Prevención secundaria

En esta fase de prevención, lo importante es detectar precozmente a los ciudadanos afectos antes de que la enfermedad se manifieste. La principal arma de esta fase son los programas de screening (cribado), para diferenciar los individuos sanos de los potencialmente enfermos.

Servicio de ORL. Hospital Universitario La Fe, Valencia.

Tabla I
Indicadores de riesgo de hipoacusia en recién nacidos

1. Antecedentes familiares de sordera
2. Infección gestacional (TORCHS)*
3. Malformaciones craneofaciales
4. Peso < 1.500 gr.
5. Hiperbilirrubinemia grave
6. Agentes ototóxicos en la gestante o el niño
7. Meningitis bacteriana
8. Accidente hipóxico isquémico
9. Ventilación mecánica
10. Síndromes asociados a hipoacusia
11. Hábitos tóxicos maternos

* Toxoplasmosis, Rubeola, Citomegalovirus Herpes y Sífilis.

Tabla II
Indicadores de riesgo de hipoacusia en el lactante

1. Sospecha de hipoacusia por los padres o educadores
2. Meningitis bacteriana o infección que curse con hipoacusia
3. Traumatismo cráneoencefálico
4. Estigmas de síndromes que cursen con hipoacusia neurosensorial
5. Agentes ototóxicos
6. Otitis media crónica o recidivante

Tabla III
Indicadores que requieren monitorización auditiva periódica

1. Antecedentes familiares de sordera
2. Infección gestacional (TORCHS)
3. Trastornos neurodegenerativos
4. Otitis media crónica o recidivante
5. Deformidades craneofaciales

* Toxoplasmosis, Rubeola, Citomegalovirus, Herpes y Sífilis.

Epidemiológicamente, para poder aceptar la necesidad de un screening se deben cumplir una serie de requisitos por parte de la patología a detectar y de la prueba a realizar (15). La enfermedad debe ser grave, de notable influencia y con posibilidad de diagnóstico y tratamiento; la prueba debe ser sensible, específica, económica y fácilmente utilizable (Tablas IV y V). Si no se cumplen estos criterios, el screening no será útil y supondrá un coste humano y económico que no reportará ningún beneficio. Consideramos que la hipoacusia y los tests utilizados para su detección cumplen todos estos criterios y, por lo tanto, es una patología adecuada para la realización de una técnica de screening.

Así, la hipoacusia infantil, sobre todo en los casos de pérdida auditiva profunda, tiene una gran importancia puesto que impide la adquisición del lenguaje oral y altera el desarrollo cognitivo y social del niño. Por otro lado, se trata de una enfermedad relativamente frecuente pues afecta aproximadamente al 1 por mil de los recién nacidos en sus formas más graves (16). En la actualidad, existen medios para el diagnóstico y está demostrado que su tratamiento precoz mejora de forma sustancial la evolución, puesto que, cuanto más se demora el diagnóstico, peores son los resultados del tratamiento (7). En cuanto a la población, destaca la necesidad de determinar correctamente cual es la población a la que va dirigida el screening y que su cobertura sea exhaustiva, sobre todo en el caso de patologías con baja incidencia.

Los avances técnicos, como veremos más adelante, han permitido la aparición de métodos objetivos, de fácil realización, aplicables en el periodo neonatal y que registran la respuesta del niño ante estímulos sonoros.

Tabla IV
Requisitos dependientes de la patología a estudio

1. Debe ser una enfermedad grave
2. Debe tener una incidencia aceptable
3. Debe ser una enfermedad detectable
4. Debe existir un tratamiento eficaz

Tabla V
Requisitos dependientes del método a utilizar

1. Debe tener alta sensibilidad y especificidad
2. Debe ser económico
3. Debe ser utilizable fácilmente

2.3. Prevención terciaria

En este nivel, se pretende paliar los efectos de la enfermedad cuando ya tenemos un colectivo de ciudadanos afectos. Se trata de una fase complementaria a la de detección, pues no tendría sentido ni sería ético, llegar a un diagnóstico precoz si no existieran posibilidades de tratamiento.

Los estudios sobre la adquisición del lenguaje y sobre la plasticidad neuronal demuestran que la estimulación en los primeros meses de vida va a determinar un mejor desarrollo del lenguaje (17). Así, diremos que existe un periodo óptimo para el tratamiento de la hipoacusia y nuestra

intención debe ser tener un diagnóstico preciso antes del tercer mes de vida e iniciar lo más precozmente posible el tratamiento. Por otro lado, aunque era conocido que los mejores resultados se obtenían con el tratamiento precoz, hasta hace pocos años no han existido trabajos que avalaran esta experiencia. Actualmente está demostrado que con los implantes cocleares (IC) (18) y la rehabilitación (7) los resultados son mejores cuanto más precozmente se instaura el tratamiento.

La terapéutica de la hipoacusia infantil se debe realizar en varios aspectos, en los que el otorrinolaringólogo es una pieza fundamental del proceso terapéutico del niño sordo, pues, aparte del tratamiento ORL adecuado, debe prescribir los audífonos, dirigir y coordinar las diversas actuaciones terapéuticas y supervisar los resultados. Las vertientes de tratamiento son las siguientes (14):

1. Tratamiento médico quirúrgico, etiológico, adecuado a las diferentes patologías como OMS, patología del oído externo, etc

2. Ayudas tecnológicas. Su objetivo no es curativo, sino lograr una percepción del mensaje sonoro mediante estimulación de los restos utilizables de la copia o la vía auditiva. Comprenden, por tanto, los audífonos o prótesis auditivas convencionales y los implantes cocleares.

Los implantes cocleares están indicados para las hipoacusias severas y profundas bilaterales no susceptibles de tratamiento con audífonos, mientras que estos últimos, de diferentes tipos, se utilizan en el resto de hipoacusias.

3. Rehabilitación logopédica. Debe adaptarse a las condiciones de la hipoacusia y su campo fundamental son las hipoacusias severas y profundas bilaterales. No obstante, en función de las necesidades de cada caso, debe incluir la estimulación precoz y enseñanza de labiolectura, entre otros.

4. Escolarización y entorno familiar. El papel de la familia es determinante para el correcto tratamiento del niño hipoacúsico, no sólo en la toma de decisiones sino participando, también, activamente en el proceso terapéutico. Por otro lado, dada la edad, el papel de los educadores es fundamental para el tratamiento y de gran ayuda para evaluar la evolución del niño.

3. EPIDEMIOLOGÍA DE LA HIPOACUSIA INFANTIL

Como señalan Hayes y Nothern, en 1995, no existen estudios fiables de la incidencia real de la hipoacusia en la infancia, aunque existen muchos estudios puntuales sobre determinados grupos de población y otros basados en estimaciones o encuestas (19).

No obstante, es admitido, en función de las diferentes aportaciones, la cifra del 1 por 1.000 de recién nacidos vivos (20). La OMS refiere la incidencia del 1 por 1.000 para las hipoacusias severas y profundas del RN y aumenta esta cifra hasta el 5 por 1.000 si se incluyen todos los tipos de deficiencia auditiva (4). En EEUU, un estudio realizado en 1993 por el NIH (6), señala que la prevalencia de la hipoacusia, en los países desarrollados, es del 1 al 2 por mil para pérdidas mayores de 50 dB y del 0,5 al 1 por mil, para pérdida de más de 75 dB. En Inglaterra se ha reportado una incidencia de 1,12 niños por cada 1.000 nacimientos de hipoacusias bilaterales permanentes de más de 40 dB. En Rhode Island, en un estudio de screening universal, se encontró una prevalencia de hipoacusias de todos los grados del 3,98 por mil (2) y en Colorado del 4,58 (19).

En España, aunque no hay datos censales de la población española, el Estudio Multicéntrico de 1994, realizó un screening auditivo con potenciales del tronco cerebral, en recién nacidos con factores de riesgo, en 5 centros hospitalarios sobre un total de 12.839 recién nacidos. Extrapolando los resultados a la población general señalan una incidencia de hipoacusias neurosensoriales severas y profundas del 0,77 por mil recién nacidos vivos, aumentando a 2,8/1.000 al incluir las moderadas (2).

En los pacientes en los que sus antecedentes existen determinados factores de riesgo de padecer hipoacusia, esta incidencia aumenta situándose entre el 1, 4% (22) y el 2% (23) en los niños con hipoacusia profunda.

La incidencia de niños con factores de riesgo en España es del 3,90% de los recién nacidos, similar a la de otros países desarrollados, con variaciones individuales significativas en los diferentes centros (Grupo Multicéntrico de Detección Precoz de la Hipoacusia Infantil, 1994) (2). De los niños del grupo de riesgo, el 7,69% tienen umbrales auditivos mayores de 30 dB y el 2,13% tienen umbrales auditivos mayores de 60 dB.

Gran parte de las hipoacusias infantiles se presentan al nacimiento o en la etapa neonatal, el 80% según señala Kennedy en 1998 (24), de aquí la utilidad de realizar el SA en la época neonatal.

4. DISEÑO DE LOS PROGRAMAS DE SCREENING

4.1. Objetivo de screening

Definir el objetivo, es decir el grado de hipoacusia que se pretende detectar, es básico antes de la puesta en marcha de un programa de screening auditivo. Es sabido, que los problemas más importante los provocan las hipoacusias severas y profundas bilaterales, pero el resto de hipoacusias también pueden provocar problemas y es poco el esfuerzo suplementario para detectarlas.

Por ello, independientemente de la técnica utilizada, cuyo criterio de paso se define en cada procedimiento, el objetivo recomendado (14) será la detección de las pérdidas auditivas, sobre todo bilaterales, iguales o superiores a 40 dB.

4.2. Población a estudiar o ámbito de estudio

Según la población, objeto del estudio, el screening auditivo puede clasificarse en Screening en Grupos de Riesgo, cuya población diana es los neonatos con antecedentes de factores de riesgo de hipoacusia y Screening Universal, el que se aplica de forma general.

El screening en grupos de riesgo aumenta significativamente el rendimiento del screening auditivo al realizar la detección sobre una población en la que la incidencia de la hipoacusia es significativamente mayor. Presenta el grave inconveniente de que el 50% de las hipoacusias infantiles se dan en niños sin factores de

riesgos, entre sus antecedentes (12). No obstante, ofrece una buena rentabilidad, y por lo tanto es el planteamiento correcto cuando los recursos son escasos.

El screening universal, objetivo ideal para la detección precoz de la hipoacusia infantil, es una estrategia más discutida debido a los considerables costes económicos y recursos que supone y a la dificultad de llegar a toda la población. Los distintos ensayos existentes han podido cubrir un porcentaje elevado de población, pero no su totalidad. *El Wessex Universal Neonatal Hearing Trial Group* (20) alcanza una cobertura del 87% de los recién nacidos (diciembre 1998) en España. Trinidad y *cols.*, en Extremadura, reportan en 1999, una cobertura del 90% (25).

Ciertos autores, como Bess y Paradise, en 1994 (26), pusieron en duda la utilidad del screening universal basados en su gran complejidad y escaso rendimiento, declarándose partidarios del estudio en población de riesgo. No obstante, en la actualidad, la mayor parte de publicaciones son partidarias del SU y ha sido recomendado en el European Consensus Development Conference on Neonatal Hearing Screening en 1998 (27), la Academia Americana de Pediatría en 1999 (28) y la CODEPEH (14) en nuestro país.

Así pues, consideramos que el ámbito de estudio ideal para la detección precoz de la hipoacusia infantil es la población general, mediante el screening auditivo universal, que es el recomendado actualmente por las instancias nacionales e internacionales. No obstante, cuando éste no es realizable, al menos, es obligatoria su realización en la población de riesgo, donde la incidencia de las hipoacusias es muy alta, hasta el 7,69‰ en 1994 según el estudio multricéntrico realizado en nuestro país.

Consideramos que la determinación de los grupos de riesgo es un procedimiento inexcusable en la exploración inicial del pediatra. Por otro lado, dado el limitado número de casos (4% de los recién nacidos) y los medios actuales de los hospitales en España, donde los PTC convencionales son técnicas habituales (10), no existe razón que impida la realización del screening en grupos de riesgo.

4.3. Test de screening

Diversas técnicas se han propuesto como ideales para realizar este tipo de screening, pero la realidad es que actualmente no podemos ceñirnos a una sola técnica. Los dos procedimientos más adecuados para el screening auditivo son las otoemisiones acústicas provocadas y los potenciales auditivos del tronco cerebral (9, 13). Ambas técnicas son complementarias a la detección del niño hipoacúsico y deben ser utilizadas de forma complementaria.

Otros procedimientos de potenciales evocados auditivos o de audiometría refleja o por observación del comportamiento, no son recomendados para el SA en la actualidad. En países como Holanda y el Reino Unido se han venido utilizando el test de distracción, basado en reacciones conductuales a estímulos sonoros, realizados por personal entrenado para ello y que acude al domicilio del recién nacido, habiéndose apreciado un menor rendimiento de este procedimiento en relación con el SA neonatal con las OA (30). Otras técnicas, como la impedanciometría y la otoscopia, no son por si mismas técnicas de screening, pero tienen una gran importancia en segundas fases de screening realizadas por médicos y en la fase diagnóstica.

4.3.1. Otoemisiones acústicas

Las otoemisiones acústicas, descritas por Kemp en 1978, son sonidos generados por la cóclea, por mecanismos fisiológicos, que pueden ser detectadas en el conducto auditivo externo (29).

El origen de este fenómeno es atribuido a la contracción de las células ciliadas externas del órgano de Corti (29, 30). Por lo tanto, sólo será capaz de detectar hipoacusias de transmisión y de origen coclear, no aportando datos sobre la vía auditiva.

Existen distintos tipos de Otoemisiones Acústicas (OA) clasificándose con relación a la estimulación sonora, en espontáneas, que aparecen sin necesidad de estímulo y las provocadas por estímulo transitorio y productos de distorsión (30). Las otoemisiones acústicas espontáneas (SOAE) son inconstantes y sólo se detectan en un 50% de individuos sanos, siendo más constantes en neonatos, pero no lo suficientes como para servir de screening. Las otoemisiones acústicas provocadas aparecen en la casi totalidad de los individuos con audición normal y son las indicadas para la realización del screening (31).

Las otoemisiones acústicas provocadas por estímulo transitorio (TEOAE) son las más utilizadas en el screening neonatal por su fiabilidad y rapidez en su detección. Se pueden utilizar varios tipos de estímulos como clics, filtrados o no y "tone burst" (30). Los productos de distorsión (DPOAE) se basan en la estimulación mediante dos frecuencias conocidas, lo que da lugar a respuestas de frecuencia diferente a la de estimulación. No son utilizados de forma habitual para el screening en la actualidad (29). Tienen la ventaja del estudio del campo frecuencial y el inconveniente de que no exploran las frecuencias graves.

La especificidad del test en el screening neonatal es del 80 al 90% con una sensibilidad del 80 al 86%. El nivel de referencia, con OA, en la primera fase del screening universal es del 8% (rango entre 4 y 15%) y del 1% en la segunda (30). En screening en grupos de riesgo del 20% en la primera, y de 3 al 5% en la segunda (12).

4.3.1.1. Metodología OA

Esta prueba se realiza introduciendo una sonda con un altavoz y un micrófono en el conducto auditivo externo de forma que, este último, pueda detectar el estímulo emitido para diferenciarlo de la otoemisión producida por la cóclea. Un sistema informático de promediación determina la probabilidad de que los sonidos recogidos sean verdaderas otoemisiones y nos ofrece una reproductibilidad de la prueba.

El momento ideal para hacer la otoemisión es a partir de las 48 horas del nacimiento en los recién nacidos sanos y tras la exposición a factores de riesgo en su caso. En cualquier caso debemos realizarla antes del alta hospitalaria con el fin de no perder pacientes que no acudan en las citaciones posteriores.

Dependiendo del modelo de aparato que escojamos obtendremos mayor o menor información de la prueba.

Existen aparatos automáticos, diseñados para el screening, muy reducidos de tamaño en los que los parámetros de validación y de reproductibilidad están prefijados y sólo nos dirán si el niño ha pasado la prueba o no (como el sistema Ecocheck®) y otros, para utilización clínica, que nos aportan más posibilidades de análisis.

En el caso de las TEOAE producidas por clics no filtrados, existen una serie de valores recomendados para la validación y apreciación de la prueba y, aunque los valores aceptados como criterio de paso pueden variar, los parámetros de validación aceptados en la actualidad se expresan en las tablas VI y VII. La reproductibilidad debe ser superior al 70% en todas las frecuencias, pudiendo despreciarse las frecuencias de 1 y 2 kHz si están muy parasitadas por el ruido. Recomendamos, de acuerdo con nuestra experiencia, ser lo más estrictos posible, para poder objetivar y comparar los resultados.

Tabla VI
Parámetros de la prueba de TEOAE con clics no filtrados

Parámetros de validación de la prueba	Valores recomendados
Morfología del estímulo utilizado y su intensidad	Alrededor de 80 dB
Nivel de ruido	≤ de 40 dB
Diferencia entre las dos ondas recogidas en los dos bancos de datos del sistema y en la que se basa la reproductibilidad que nos ofrece	-7 a +7
Estabilidad de la sonda en el CAE	≥ 90%

Tabla VII
Parámetros para la valoración de los resultados en TEOAE con clics no filtrados

Parámetros de valoración del resultado	Valores recomendados
Visualización gráfica de las curvas y su elevación sobre el nivel del ruido	
Reproductibilidad total	≥ 70%
Reproductibilidad por frecuencias	≥ 70% para frecuencias superiores a 1 kHz
Intensidad de la respuesta total	≥ 6 dB SNR
Intensidad de la respuesta por frecuencias	≥ 6 dB SNR para frecuencias superiores a 1 kHz

El tiempo de ejecución de la prueba, teniendo en cuenta los tiempos pediátricos y administrativos, varía de 10 a 30 minutos (12), aunque la prueba en sí no suele superar los 2 minutos en su realización en ambos oídos, puesto que una vez preparado el niño y colocada la sonda, el test puede realizarse en segundos. El número total de exploraciones estimado es de tres a cuatro por hora incluyendo la preparación del niño, hablar con los padres, etc (31). La prueba se realiza óptimamente en un medio insonorizado y con el niño durmiendo, pero es posible obtener buenos resultados incluso con el niño despierto, si el personal está bien entrenado.

4.3.2. Potenciales evocados auditivos del tronco cerebral (PTC)

El estímulo sonoro, al llegar a la cóclea, desencadena un estimulo eléctrico que "viaja" por la vía auditiva hasta los centros neurológicos superiores. Mediante un sistema computarizado, podemos extraer, del ruido de fondo del electroencefalograma, los potenciales eléctricos que son evocados por la vía auditiva y plasmarlos sobre un gráfico. Se obtienen así una serie de potenciales que clasificaremos según su latencia como tempranos, los registrados en los 10 primeros milisegundos tras el estímulo, latencia media, los registrados entre los 12 y 50 ms y los corticales que aparecen entre los 50 y 250 ms. De todos ellos los más útiles para nuestro propósito son los tempranos o potenciales evocados auditivos del tronco cerebral, que tienen la ventaja de la constancia de la onda V, que no se alteran con el sueño y que la aparición de un potencial auditivo implica la integridad del oído y de la vía auditiva hasta el tronco cerebral.

Los equipos convencionales sólo deben ser utilizados para screening en poblaciones pequeñas, como el realizado en Grupo de Riesgo, ya que necesitan personal especializado, aunque es conveniente utilizar equipos portátiles.

Los equipos recomendados para el Screening Universal son los automáticos que están basados en el reconocimiento automatizado de la onda V en equipos computarizados (PTCA). Presentan una concordancia entre el 94 y el 98% con los PTC convencionales (32).

Estos aparatos automáticos tienen una especificidad de un 96 por 100 y una especificidad de un 98%. El número de pacientes referidos para diagnóstico en los programas con PTCA es del 4% (con un rango del 1 al 10%) (12) y cuando el screening se realiza en dos fases, baja al 1%. La duración de la prueba es de 15-40 minutos (12, 33).

Otras técnicas de potenciales evocados están siendo estudiadas para facilitar las pruebas, como el MLS (máximum length sequences) (34) que ha tenido poca difusión, o las técnicas de estudio estable (35), que permiten la obtención de una gráfica frecuencial similar a la audiométrica. Son métodos no implantados como programas de SA (18).

4.3.2.1. Metodología PTC

La estimulación se realiza, habitualmente, a través de una sonda colocada en el CAE del niño, con un altavoz que emite un clic de banda ancha centrado en 1 kHz. Los electrodos

solemos colocarlos en las mastoides del niño, vértex y en un punto medio de la frente. En este paso es muy importante una buena limpieza de la piel para obtener una buena impedancia, ya que de lo contrario las respuestas serán más difíciles de identificar.

En el caso de las PTA, el aparato sólo comprueba la reproductibilidad de la onda V y ofrecen como resultado un escueto pasa o no pasa. Los convencionales más sofisticados nos permiten ver la onda y realizar una valoración de la misma. El Joint Committe On Infant Hearing propone utilizar una única prueba con 40 dB y la Comisión para la detección precoz de la hipoacusia, en 1994, dos pruebas a 70 y 30 dB (9, 13).

4.4. Elección de la técnica

Como es conocido, el diagnóstico de la hipoacusia infantil se basa en los potenciales evocados auditivos del tronco cerebral. A pesar de ello, el tiempo necesario para realizar la prueba y el entrenamiento del personal los hace poco recomendables para el cribado de una gran cantidad de pacientes. Ésta es la razón por la que inicialmente se limitó la población a estudiar mediante la determinación de los grupos de riesgo.

El índice de referencia, para diagnóstico, a un centro especializado es de gran trascendencia, ya que si este índice es muy alto, podría bloquear cualquier Servicio de otorrinolaringología.

Por ello, las técnicas utilizadas pueden ser combinadas en las distintas fases del programa, pudiendo no utilizar una sola prueba, adaptándose a las características de cada programa. Además, el apoyo de técnicas de exploración realizadas por profesionales especializados, como la otoscopia y la impedanciometría, pueden sacarnos de dudas en muchos casos (36, 37).

Consideramos que, en el screening universal la técnica de elección debe ser inicialmente las otoemisiones acústicas, por su fácil manejo y rapidez de uso. Esta técnica puede ser llevada a cabo por personal con escaso entrenamiento, utilizando aparatos automáticos se pueden realizar muchas pruebas en una jornada.

Un inconveniente de esta técnica es la disminución de la correlación con respecto a los potenciales evocados auditivos del tronco cerebral en niños prematuros, que baja del 80% en niños de 38-40 semanas al 65% en niños de menos de 37 semanas (38), tanto en niños de riesgo como en la población general.

En cuanto a los niños con factores de riesgo, crea cierta inquietud el hecho de no conocer exactamente la topografía de la lesión inducida por el factor al que el niño ha sido expuesto. Esto hace que en ocasiones se sea reticente a considerar como única prueba de screening a las otoemisiones. Por ello recomendamos los PTC automáticos o convencionales, de forma complementaria a las OA y siempre que se sospeche patología central.

4.5. Fases del screening

El número de pacientes que no superan el screening en una sola fase es muy elevado, debido a la alta tasa de falsos positivos, especialmente en las OA. Por ello, es recomendable realizar una segunda fase, en la que se exploran nuevamente los niños que no han superado la primera, con objeto de reducir en lo posible los falsos positivos, de lo contrario, el porcentaje de referencia para diagnóstico es inaceptable (12).

No obstante, el número de fases del screening debe ser reducido, para evitar retrasos diagnósticos y la intranquilidad que esto supone para los padres, por lo que recomendamos no sean de más de dos.

4.6. Personal requerido y cualificación

Para el cálculo del personal requerido en la práctica, hay que tener en cuenta diferentes circunstancias. Así, aunque el tiempo requerido para la realización de las pruebas es menor, el número de pacientes explorados por hora es de 3 a 4 para las OA y de 2 a 3 para los PTC modificados (automáticos o portátiles) y de una hora con PTC convencionales, debido a la preparación del enfermo, información a los padres y realización de informes entre otros (12).

Otro problema es la variabilidad en los nacimientos diarios, que hace difícil el cálculo del personal para la realización de la prueba neonatal y además se debe tener en cuenta los nacimientos en días festivos (31).

El personal, aunque no necesariamente ha de ser altamente especializado, precisa de un periodo de entrenamiento, habiéndose demostrado que el periodo aceptable para conseguir un grado de efectividad adecuado es de 9 meses, con los procedimientos actuales (24). Esto explica que, cuando el número de nacimientos es escaso, sea conveniente realizar las exploraciones por equipos entrenados, mediante citación en los hospitales correspondiente o mediante la creación de equipos itinerantes.

La cualificación recomendada para el personal en la primera fase es la ATS o pediatra, para la segunda fase la de pediatra u otorrinolaringólogo.

Cuando el número de casos a estudiar sea inferior a 2 recién nacidos semanales, pueden utilizarse los PTC convencionales. En este caso, el estudio prácticamente se identifica con la fase diagnóstica, por lo que recomendamos que sea conducida por el ORL, siendo imprescindible, a pesar de ello, la confirmación objetiva del estado auditivo.

4.7. Momento de realización de la prueba

El momento en que debe realizarse el estudio es discutido, pero se acepta que sea en el periodo neonatal y lo más precozmente posible (9, 12). Es evidente, que es más fácil de realizar durante el periodo de hospitalización tras el parto, no obstante, la tendencia al alta precoz dificulta la generalización de la prueba. Por otro lado, el número de falsos positivos aumenta, sobre todo con las OA, si se realizan antes de las primeras cuarenta y ocho horas de vida.

Recomendamos, por tanto, la realización de la primera fase del screening neonatal, durante el periodo de hospitalización por el parto, antes del alta y después de las 48 horas. La segunda fase se realizará mediante citación entre la semana y el mes del alta.

4.8. Costes económicos

Los costes son difíciles de generalizar por las variaciones en el personal, aparataje, localización geográfica y tipo de screening, entre otros, de los diversos programas. En EE.UU. se calcula el coste de las pruebas, (incluyendo fungible mantenimiento, etc) de 8,50-10 dólares para los PTCA y entre 0,50-1,50 dólares para las OA. Incluyendo otros gastos, fundamentalmente de personal, el coste por niño explorado varía entre los 15-50 dólares para los PTCA y de 8-30 para las OA (12).

Teniendo en cuenta un screening auditivo en dos fases y un nivel de referencia final del 1% e incluyendo el proceso final de diagnóstico, el coste total estimado por niño identificado se estima en 12.000 dólares para las OA y de 16.000 para los PTCA de media (39). En el Reino Unido, el coste estimado del screening universal con OEA es de 13.900 libras por cada 1.000 nacimientos y el coste del screening en grupo de riesgo de 5.100 libras y el coste por niño detectado de 19.700 libras de media en el universal y 14.100 en el de riesgo (12). El coste por identificación estimado en Colorado es de cuatro mil cuatrocientos dólares por paciente diagnosticado (19).

En nuestro medio, podemos estimar, que el coste total por exploración realizada es de 6.000-8.000 ptas. con PTC modificados (automáticos o portátiles) y de 2.500-5.000 con las OA. El coste de la exploración con PTC convencionales es de unas 12.000 ptas. En España, con screening auditivo en dos fases, estimamos que el coste por niño identificado en screening universal con TEOAE es de 1.300.000 ptas. y en screening de riesgo con PTC convencionales de 600.000 (teniendo en cuenta, en este último caso, que estudia el 4% de los recién nacidos y deja el 50% de las hipoacusias por detectar).

5. DIAGNÓSTICO FINAL Y SEGUIMIENTO DE LOS PACIENTES

Debe asegurarse antes de la implantación del programa de screening auditivo el mecanismo de referencia a un Servicio de ORL capacitado para diagnóstico inmediato con PTC convencionales y el tratamiento correspondiente (14).

BIBLIOGRAFÍA

1. **GISBERT, JA.** "Causas de ininputabilidad". En: *Medicina Legal y Toxicología*. Edit. García-Muñoz. Valencia, 1983. 599-612.
2. **MANRIQUE, M., MORERA, C., MORO, M.** "Detección precoz de la hipoacusia infantil en recién nacidos de alto riesgo. Estudio multicéntrico". *An Esp Pediatr* 1994; 40 (Suppl 59); 11-45.
3. *Healthy People 2000.* US Department of Health and Human Services, Public Health Service. DHHS Publication No. (PHS) 91-50213, US Government Printing Office, Washington DC 20402, 1990.
4. **ABRAMOVICH, SJ., HYDE, ML., RIKO, K., ALBERTI, PW.** "Early detection of hearing loss in high risk children using brainstem electrical response audiometry". *J Laryngol Otol* 1987; 101: 120-126.
5. **DAVIS, A., WOOD, S.** "The epidemiology of childhood hearing impairment: factors relevant to planning of servis". *Br J Audiol* 1992; 36: 72-90.
6. **BROOKHOUSER, PE.** "Incidence/Prevalence". En: NIH *Consensus development on Early Identification of Hearing Impairment in Infants and Young Children.* National Institutes of Health 1993; 1-3: 27-36.
7. **YOSHINAGA-ITANO, C., SEDEY, AL., COULTER, DK., MIEHL, AL.** "Language of early-and lates- identified children with hearing loss". *Pediatrics* 1998; 102: 1161-71.
8. **MARTIN, JAM., BENTZEN, O., COLLEY, JRT., HENNEBERT, D., HOLM, C., IURATO, S., JONGE, GA., MC CULLEN, O., MEYER, ML., MOORE, WH., MORGON, A.** "Childhood deafness in the European Community". *Scand Audiol* 1981; 10: 165-174.
9. Joint Committee on Infant Hearing. Position statement. ASHA 1994; 36: 30-41.
10. **MORERA, C., MORO, M., MANRIQUE, M., DOMÉNECH, E., BIXQUERT, V.** "Análisis de la encuesta sobre la detección precoz de la hipoacusia en España". *An Esp Ped* 1998; 48: 233-237.
11. **PARVING, A.** "Congenital hearing disability epidemiology and identification: a comparison between two health authority districts". *Int J Ped Otorhinolaryng* 1993; 27: 29-46.
12. **DAVIS, A., BAMFORD, J., WILSON, I., RAMKALAWAN, T., FORSHAW, M., WRIGHT, S.** "A critical review of the role of neonatal hearing detección in the detection of congenital hearing impairment". *Health Technol Assessment* 1997; 1(10).
13. Comisión para la detección Precoz de la Hipoacusia (CODEPEH). 1996. *Protocolo para la detección precoz de la hipoacusia en recién nacidos con indicadores de riesgo.*
14. Comisión para la detección Precoz de la Hipoacusia (CODEPEH). 1999. *Programa para la detección precoz, el tratamiento y la prevención de la hipoacusia infantil.*
15. **PIÉDROLA, G.** *Medicina Preventiva y Salud Pública.* Edit. Salvat. Barcelona, 1991.
16. **MORERA, C., FULLANA, A.** *Programa de detección precoz de hipoacusias en recién nacidos y lactantes de la Comunidad Valenciana.* 1999.
17. **MORERA, C., FAUS, J.** "Importancia de la rehabilitación audioprotésica precoz en las hipoacusias infantiles". *Fiapas* 1994. 40: 40-45.
18. **MANRIQUE, M., HUARTE, A., MOLINA, M., NARBONA, J.** *et al.* "Importancia del implante coclear temprano en el desarrollo lingüístico". En: Torres S, García-Orza J, eds. *Discapacidad y sistemas de comunicación. Teoría y aplicaciones:* Madrid. SIIS. Centro de Documentación e Información, concertado con el Real Patronato, 1998; 173-185.
19. **HAYES, D., NOTHER, JL.** *Infants and Hearing* 1996. Singular Publishing Group, Inc.
20. National Institute of Health Consensus Statement. Early identification of hearing impairment in infants and

young children. *NIH Consensus Statement 1993.* Mar 1-3; 11: 1-24.

21. **WHITE, KR., VORH, BR., BEHRENS, TR.** Universal newborn hearing screening using transient evoked otoacoustic emissions: results of the Rhode Island Hearing Assesment Projet. *Semin Hear* 1993; 14: 18-24.
22. **AIDAN, D., AVAN, P., BONFILS, P.** "Auditory screening in neonates by means of transient evoked otoacoustic emissions: a report of 2,842 recordings". *Ann Otol Rhinol Laryngol* 1999; 108(6): 525-31.
23. **MEYER, C., WITTE, J., HILDMANN, A., HENNECKE, KH., SCHUNCK, KU., MAUL, K., FRANKE, U., FAHNENSTICH, H., RABE, H., ROSSI, R., HARTMANN, S., GÖRTNER, L.** "Neonatal screening for hearing disorders in infants at risk: incidence, risk factors, and follow-up". *Pediatrics* 1999; 104: 900-4.
24. Wessex Universal Neonatal Hearing Screening Trial Group. 1998. Controlled trial of universal neonatal screening for early identification of permanent chilhood hearing impairement. *Lancet* 352: 1957-64.
25. **TRINIDAD RAMOS, G., PANDO PINTO, J., VEGA CUADRI, A., SERRANO BERROCAL, M., TRINIDAD RUIZ, G., BLASCO HUELVA, A.** "Detección Precoz de la sordera en neonatos mediante el uso de TOAE". *An Esp Pediatr* 1999; 50(2): 166-71.
26. **BESS, AL., PARADISE, JL.** "Universal screening for infant hearing: not simple, no risk-free, not necessarily beneficial, and not presently justified". *Pediatrics* 98: 2, 330-334. 1994.
27. Statement. European Consensus Development Conference on Neonatal Hearing Screening. Milan 1998.
28. American Academy of Pediatrics. "Task force on Newborn an Infant Hearing. Newborn and infant hearing loss: Detection and intervention". *Pediatrics* 1999; 103: 527-530.
29. **KEMP, D.** Stimulated acoustic emissions from within the human auditory system. *J Acoust Soc Am* 1978. 64: 1386-1371.
30. **DAVIS, A., BAMFORD, J., WILSON, I., RAMKALAWAN, T., FORSHAW, M., WRIGHT, S.** "A critical review of the role of neonatal hearing deteccion in the detection of congenital hearing impairment". *Health Technol Assessment* 1997; 1(10).
31. **WATKIN, PM.** "Neonantal otoacoustic emission screening and the identification of deafness". *Arch Dis Child* 1996; 74: 16-25.
32. **PETERS, JG.** "An automated infant screener using advanced evoked response technology". *Hearing Journ* 1986, 3, 25-30.
33. **HERRMAN, BS., THRONTON, AR., JOSEPH, JM.** "Automated infant hearing screening using the ABR: development and validation". *Am J Audio* 1995; 14: 6-14.
34. **BONFILS, P., FRANCOIS, M., AIDAN, D., AVAN, P., PARAT, S., BOISSINOT, C., NARCY, P.** "La surdité en periode neonatale: les bases du depistage. Deafness in the neonatal period: basis for screening". *Arch Pediatr* 1995 Jul; 2(7): 685-91.
35. **RICKARDS, FW., TAN, LE., COHEN, LT., WILSON, OJ., DREW, JH., CLARK, GM.** "Auditory steady-state evoked potential in newborns". *Br J Audiol* 1994 Dec; 28(6): 327-37.
36. **SÁNCHEZ-ALCÓN, MD., MORERA, C.** "Screening auditivo neonatal con técnicas electrofisiológicas". *ORL Dips* 1994; 1; 10-30.
37. **RHODES, MC., MARGOLIS, RH., HIRSCH, JE., NAPP, AP.** "Hearing screening in the newborn intensive care nursery: comparison of methods". *Otolaryngol Head Neck Surg* 1999; 120(6): 799-808.
38. **SMYTH, V., MCPHERSON, B., KEI, J., YOUNG, J., TUDEHOPE, D., MAURER, M., RANKIN, G.** "Emission criteria for neonatal hearing screening". *Int J Pediatr Otorhinolaryngol* 1999 25; 48(1): 9-15.
39. **ROBINETTE, M., WHITE, K.** "Top ten Reasons. Universal newborn screening should be the standard of care in US". *Audiology Today.* 9, 1: 21-23.

8.2 PROTOCOLOS DE SCREENING AUDITIVO NEONATAL

C. Morera Pérez, V. Saiz Monfort

1. INTRODUCCIÓN

El fin de un programa de screening (o cribaje) auditivo en los recién nacidos es realizar un diagnóstico de la hipoacusia, deficiencia asintomática y con prevalencia relativamente alta en el neonato, lo más precozmente posible (1). Datos recientes del programa de screening universal de Colorado, revelan que los niños con problemas de audición desarrollan un lenguaje significativamente mejor cuanto más precozmente se inicia el tratamiento (2).

Actualmente disponemos de los medios técnicos diagnósticos, lo suficientemente sencillos y efectivos, como para detectar las hipoacusias desde el nacimiento por lo que hoy se recomienda la realización de un screening auditivo (SA) neonatal (3, 4, 5). El objetivo fundamental, de acuerdo con las recomendaciones del Joint Comitte on Infant Hearing (1), es detectar las pérdidas auditivas, sobre todo bilaterales, iguales o superiores a 40 dB.

2. RECOMENDACIONES PARA EL DISEÑO DE UN PROGRAMA DE SCREENING (Tabla I y II)

2.1. Objetivo del screening

Independientemente del método de screening, cuyo criterio de paso se define en cada procedimiento, el objetivo, de acuerdo con la ASHA, es detectar las perdidas auditivas, uni y bilaterales, iguales o superiores a 40 dB (1, 4).

La población objeto de estudio debe ser el recién nacido en periodo neonatal porque el 80% de las hipoacusias en el niño están presente desde el nacimiento (6).

2.2. Definición de la población objeto del estudio

El ámbito de estudio ideal es la población general, que es el recomendado por la Asociación Americana de Pediatría, el Consenso Europeo del año 1998 y la CODEPEH (3, 4, 5), con la realización de screening universal. No obstante, cuando éste no es realizable, es incuestionable que, al menos, debe realizarse en la población de riesgo, que puede detectar alrededor del 50% de las hipoacusias.

2.3. Delimitación de los factores de riesgo

La determinación de los grupos de riesgo es un procedimiento que debe realizarse en la exploración inicial del pediatra.

La delimitación de los factores recomendada es la establecida por la CODEPEH en 1996 (7, 8).

2.4. Fases del screening

Para que el nivel de referencia para diagnóstico sea adecuado, recomendamos la realización del cribado del SA en dos fases. Ello es debido a que el numero de pacientes que no superan la primera prueba de screening es muy alto, sobre todo con las otoemisiones. Por ello, se recomienda realizar una segunda fase repitiendo el SA, para disminuir el porcentaje de pacientes que no superan la prueba en la primera, lo que mejora los resultados y permite evitar la sobrecarga en los procesos diagnósticos, de forma innecesaria (9).

Los protocolos de screening no deben ser excesivamente dilatados en el tiempo y el número de fases limitado, ya que sino se provocan retrasos en el diagnóstico y por tanto en el tratamiento, produciendo ansiedad innecesaria a los padres.

Tabla I
Diseño de un programa de screening

Objetivo	Detección de hipoacusias superiores a 40 dB.
Ámbito de aplicación o población objeto de estudio	*S. Universal:* Cálculo en función del número de nacimientos *S Grupo Riesgo:* 4% de los recién nacidos.
Fases de screening	Dos fases de screening. Una fase diagnóstica.
Momento y lugar recomendado	**1ª Fase:** en hospital tras el parto, tras las primeras 48 h y antes del alta hospitalaria. **2ª Fase:** entre los 7 días y el mes del alta hospitalaria mediante citación ambulatoria.

Servicio de ORL. Hospital Universitario La Fe, Valencia.

Tabla II
Técnicas recomendadas

Técnicas y aparataje recomendado	**PTC** 1. PTCA en SU. 2. PTC automáticos o convencionales (preferentemente portátiles) en SGR.	**TEOAE** 1. Aparatos de OA de screening (Ecochec o similares) para uso de pediatra o ATS. 2. Aparato de OA de uso clínico para uso ORL o audiólogo.
Criterios de validación	**PTC** Impedancia < 5 kΩ. Porcentaje rechazo < 20%.	**TEOAE** Ruido ambiente < 40 dB. Estabilidad sonda > 90%. Estímulo alrededor 80 dB.
Criterio de paso	**PTC** **Aparatos automáticos:** Parámetros establecidos por el fabricante. **Aparatos clínicos:** Existencia de onda V a 40 dB.	**TEOAE** **Aparatos automáticos:** Parámetros establecidos por el fabricante. **Aparatos clínicos:** Existencia de OEA con una reproductibilidad > 70% en 3 frecuencias.
Costes aproximados (incluyendo aparataje, personal y otros gastos)	**PTC** *PTCA:* 7.000 ptas. *PTC* clínicos: 12.000 ptas.	**TEOAE** Entre 3.000 y 5.000 pts.

PTC: Potenciales del Tronco Cerebral. PTCA: Potenciales del Tronco Cerebral Automáticos. OA: Otoemisiones Acústicas. TEOAE: Otoemisiones Acústicas por Estímulo Transitorio.

2.5. Momento de realización de la prueba y lugar recomendados

El mejor momento para la realización de la prueba es a la hora de haber realizado la última toma de leche, ya que es cuando el niño se encuentra más relajado (10).

Recomendamos realizar el screening durante el periodo de hospitalización tras el parto. Hay que tener en cuenta que el número de falsos positivos aumenta, sobre todo con las OA, si se realizan antes de las primeras cuarenta y ocho de vida, debido principalmente a alteraciones de oído medio.

2.6. Personal requerido y tiempo para la realización de las pruebas

La cualificación recomendada para el personal en la primera fase es la ATS o pediatra, para la segunda fase la de pediatra u otorrinolaringólogo.

El tiempo de realización de la prueba por niño es variable de unos 3 minutos con OA, de 15 minutos para PTC automáticos o portátiles, si no hay problemas, y de 45 minutos con PTC convencionales. No obstante, el número de pacientes explorados por hora es de 3 a 4 para las OA, de 22 para PTC modificados o portátiles y de 1 para los PTC convencionales, debido a la preparación del enfermo, información a los padres y realización de informes entre otros.

Otro problema es la variabilidad en los nacimientos diarios que hace difícil el cálculo del personal para la realización de la prueba neonatal que además debe tener en cuenta los nacimientos en días festivos (11).

2.7. Técnicas recomendadas y criterio de paso

Los métodos recomendados en la actualidad (JCIH 1994, CODEPEH 1996) son los Potenciales del Tronco Cerebral (PTC) y las Otoemisiones Acústicas (OA).

En las OA se debe comprobar la existencia de otoemisiones provocadas, siendo las más utilizadas en la actualidad las Otoemisiones Provocadas por Estímulos Transitorios (TEOAE) (12). Se considerara que supera la prueba cuando existe respuesta a la estimulación, que se realiza a 84 +/- 3 dB SPL, lo que equivale a un umbral auditivo de unos 40 dB (Tabla III).

En los PTC la prueba se supera cuando se comprueba la existencia de la onda V a 40 dB los parámetros recomendados se especifican en la Tabla III.

2.8. Costes

Los costes de las pruebas varían en función de muchos aspectos, como la cualificación del personal, características del aparataje, localización geográfica y tipo de screening, entre otros.

En nuestro medio, podemos estimar que el coste medio total de cada prueba sería de unas 12.000 ptas. con PTC convencionales, 7.000 ptas. con PTC modificados (automáticos y portátiles) y de 4.000 con OA si se realizan con aparatos de screening o de uso clínico y con personal cualificado.

Tabla III
Porcentajes de referencia esperada
(% referido al nº de pacientes explorados)

Screening universal	Screening grupo de riesgo
1ª Fase PTC: del 1 al 10% OA: del 3 al 15%	1ª Fase PTC: del 15 al 25% OA: del 18 al 28%
2ª Fase PTC: > 1% OA: 1-3%	2ª Fase PTC: del 6 al 8% OA: del 10 al 12%

PTC: Potenciales del Tronco Cerebral. OA: Otoemisiones Acústicas.

Teniendo en cuenta un screening auditivo en dos fases y un nivel de referencia final del 1% estimamos que el coste por niño identificado en screening universal con TEOE es de 1.300.000 ptas. y en screening de riesgo con PTC convencionales de 600.000 ptas. (teniendo en cuenta, en este último caso, que se dejan de identificar el 50% de las hipoacusias realizándose sólo al 4% de la población de recién nacidos).

3. METODOLOGÍA RECOMENDADA

3.1. Realización de las pruebas

a) Preparación del niño para la realización de las pruebas (Tabla IV)

b) Consejos para realizar TEOA (Tabla V)

c) Consejos para realizar PTC (Tabla VI)

Tabla IV
Preparación para la realización de las pruebas

- Es conveniente utilizar el sueño postprandial, dejando reposar tras la alimentación al niño al menos 10 minutos.
- No se debe realizar la prueba en la media hora previa al nuevo biberón porque el niño suele estar inquieto.
- Procurar que el niño esté cómodo y realizar una otoscopia previa, para comprobar la permeabilidad del CAE.
- Realizar la prueba en ambiente poco ruidoso.
- Informar a padres y pediatra correspondiente de los resultados.
- Avisar de la conveniencia de realizar nuevas pruebas si hay sospecha de hipoacusia o retrasos del lenguaje, sobre todo si pertenece a grupo de riesgo.

Tabla V
Consejos para realizar TEOAE

- Revisar el aparato y la permeabilidad de las sondas.
- Cambiar las sondas en cada paciente para evitar infecciones.
- Elegir la sonda adecuada al tamaño del CAE y colocarlo con el cable saliendo hacia arriba, evitando que esté tirante o que traccione la sonda.
- Cuidar el ruido de fondo. La existencia de ambiente ruidoso alarga la prueba y resta fiabilidad a los resultados.
- Realizar la exploración utilizando como estímulo un clic, entre 0 y 6 kHz y 84 ± 3 dB SPL.
- Se deben detectar las otoemisiones provocadas por estímulos transitorios (TEOAE). Con un espectro de bandas, para la respuesta, entre las frecuencias 1,6 a 3,2 kHz y tiene unos filtros de paso de 12 dB/oct. por arriba y por bajo de estas frecuencias.
- Se considerara que supera la prueba cuando existe respuesta a la estimulación, con una reproductibilidad > 70% en al menos tres frecuencias.

Tabla VI
Consejos para realizar PTC

- Comprobar el equipo.
- Preparar la piel, donde se van a colocar los electrodos, se limpia enérgeticamente, frotándola con alcohol u otro desengrasante.
- Es conveniente utilizar electrodos desechables. La resistencia debe estar por debajo de 600 ohmios.
- La situación de los electrodos es variable. Nosotros obtenemos buenos resultados situándolos en:
  - Frente
  - Mastoides homolateral
  - Vértex o mastoides contralateral
- El tiempo de análisis debe ser de 10 y 15 milisegundos. Los filtros de paso de banda se situarán entre 30 y 3.000 Hz.
- La estimulación sonora se realizará mediante oliva o auricular en oído a estimular.
- Se realizarán 1.024 estímulos con polaridad alternante, hasta que se reconoce la onda o hasta 2.048 estímulos.
- Se recomienda comenzar la estimulación inicial a una intensidad de 60 dB HL, si la respuesta es clara, se repetirá a 30 dB HL si no existe respuesta aumentar a 80 dB.
- Se considerara que supera la prueba cuando se obtienen respuestas a una intensidad de 30 dB.

3.2. Protocolos recomendados de screening auditivo neonatal

3.2.1. Screening universal (Tabla VII)

3.2.1.1. Primera Fase

Recomendamos, como prueba inicial de screening, las Otoemisiones Acústicas por Estímulo Transitorio (TEOAE), que debe realizarse durante la hospitalización del recién nacido, a partir de las 48 horas y antes del alta. Alternativamente pueden utilizarse los PTC automáticos.

Si el recién nacido supera esta fase es dado de alta, por el contrario si "no-pasa" la prueba se cita para realizar una segunda fase.

3.2.1.2. Segunda Fase

La segunda fase debe realizarse por citación de los recién nacidos entre los 7 días y el mes de vida, de edad corregida, utilizando la detección de TEOAE como prueba. En esta segunda fase es recomendable la utilización de aparatos clínicos de OA. Alternativamente pueden utilizarse los PTC automáticos.

Si se supera esta fase, el niño es dado de alta; sin embargo, si no la supera, debe citarse para diagnóstico.

3.2.1.3. Tercera Fase

Se trata de una fase de confirmación diagnóstica mediante Potenciales Evocados Auditivos del Tronco Cerebral convencionales (PTC), que debe realizarse entre el primero y segundo mes de vida. Si se supera la misma (detección de la presencia de una onda V en 40 dB), el niño es dado de alta. Si por el contrario existe un umbral auditivo superior a 40 dB, debe realizarse un estudio otorrinolaringológico para completar el diagnóstico e instaurar el tratamiento adecuado.

3.2.2. Screening en grupo de riesgo (Tabla VIII)

3.2.2.1. Determinación de factores de riesgo

Por pediatra o neonatólogo en visita inicial.

3.2.2.2. Primera Fase

Dado el número limitado de pacientes y la incidencia de la patología central en este grupo consideramos una buena opción la utilización de PTC. Alternativamente, pueden utilizarse la OA, excepto en los casos de clara patología central, ya que con este método sólo exploramos el receptor periférico auditivo.

Tabla VII
Protocolo de screening auditivo neonatal universal

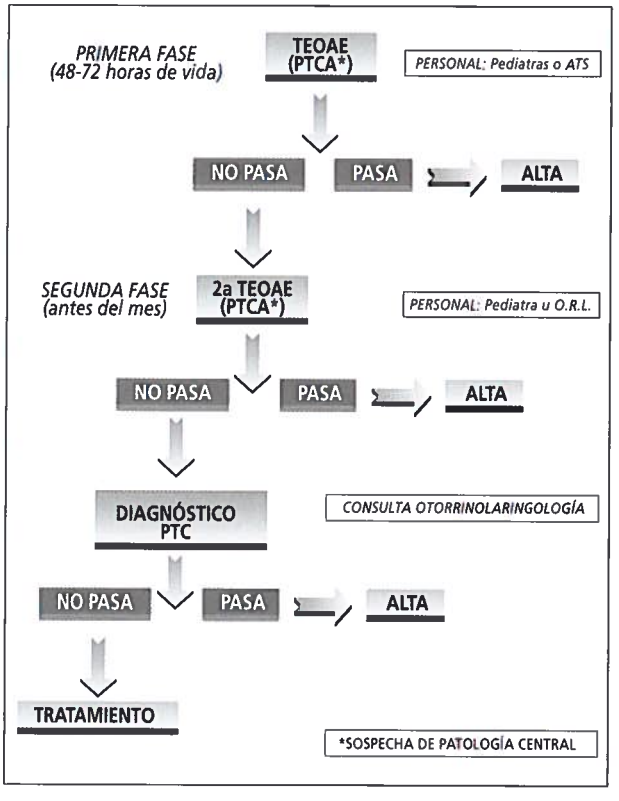

TEOAE: Otoemisiones Acústicas por Estímulo Transitorio.
PTCA: Potenciales del Tronco Cerebral Automáticos.
PTC: Potenciales del Tronco Cerebral.

Tabla VIII
Protocolo de screening auditivo en grupo de riesgo

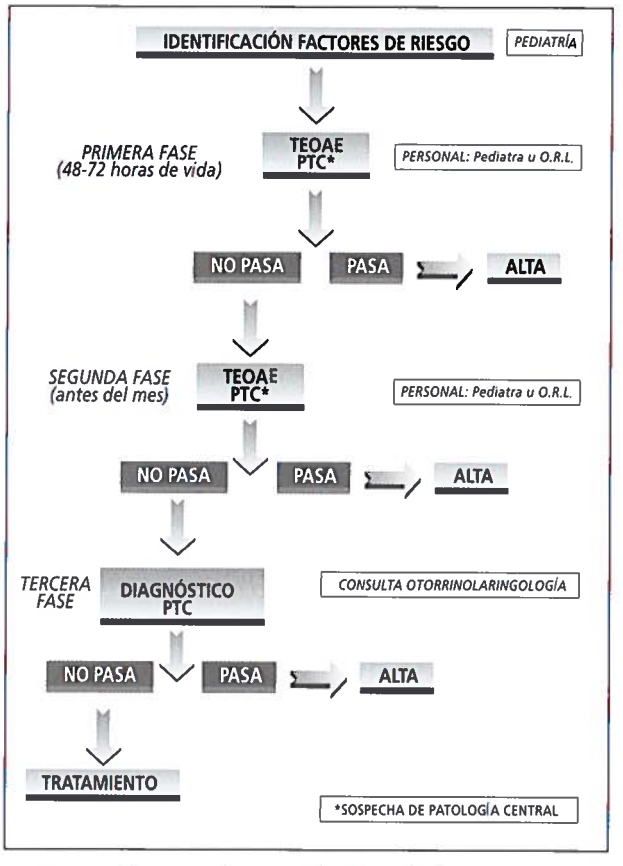

TEOAE: Otoemisiones Acústicas por Estímulo Transitorio.
PTCA: Potenciales del Tronco Cerebral Automáticos.
PTC: Potenciales del Tronco Cerebral.

La metodología recomendada es la misma que en el caso anterior, aunque si se realiza con PTC convencionales, más costosos, debe realizarse la citación en el menor plazo posible.

3.2.2.3. Segunda Fase

Similar a la de la primera fase procurando que la prueba esté realizada antes del mes de vida corregida.

3.2.2.4. Tercera Fase

Como en el caso de SU, es una fase de confirmación diagnóstica mediante PTC y estudio otorrinolaringológico para completar el diagnóstico e instaurar el tratamiento. En el caso de haber utilizado PTC convencionales en las fases anteriores es optativa su repetición.

BIBLIOGRAFÍA

1. Joint Committee on Infant Hearing 1994 Position Statement. ASHA 1994; 36: 38-41.
2. **YOSHINAGA-ITANO, C., SEDEY, AL., COULTER, DK., MEHL, AL.** 1998. "Language of early and lates-identified children with hearing loss". *Pediatrics* 102: 1161-71.
3. American Academy of Pediatrics. "AAP recommends the development of universal newborn hearing screening programs". *Am Fam Physician* 1999 Sep 1; 60(3): 1020.
4. Comisión para la detección Precoz de la Hipoacusia (CODEPEH). 1999. *Programa para la detección precoz, el tratamiento y la prevención de la hipoacusia infantil.*
5. **GRANDORI, F., LUTMAN, M.** "The European Consensus Development Conference on Neonatal Hearing Screening (Milán, May 15-16, 1998)". *Am J Audiol* 1999 Jun; 8(1): 19-20.
6. Wessex Universal Neonatal Hearing Screening Trial Group. 1998. *Controlled trial of universal neonatal screening for early identification of permanent chilhood hearing impairement. Lancet* 352: 1957-64.
7. **MANRIQUE, M., MORERA, C., MORO, M.** "Detección precoz de la hipoacusia infantil en recién nacidos de alto riesgo. Estudio multicéntrico". *An Esp Pediatr* 1994; 40 (Sup 59); 11-45.
8. Comisión para la detección Precoz de la Hipoacusia (CODEPEH). 1996. *Protocolo para la detección precoz de la hipoacusia en recién nacidos con indicadores de riesgo.*
9. **A, BAMFORD, J., WILSON, I., RAMKALAWAN, T., FORSHAW, M., WRIGHT, S.** "A critical review of the role of neonatal hearing detection in the detection of congenital hearing impairment". *Health Technol Assessment* 1997; 1 (10).
10. **KIMM, L.** *Screening newborns for hearing impairement. A practical handbook. Wessex neonatal hearing proyect.* Southampton. 1994.
11. **WATKIN, PM.** "Neonatal otoacoustic emission screening and the identification of deafness". *Arch Dis Child* 1996. 74: 16-25.
12. **KEMP, D., RYAN, S.** "The use of transient evoked otoacoustics emissions in neonatal hearing screening programs". *Semin Hear* 1993; 14: 30-45.

9. TUBOS DE VENTILACIÓN / DRENAJES TRANSTIMPÁNICOS

J.M. Juan Fernández, J.L. Corral Juan

1. INTRODUCCIÓN

Los **t**ubos de **v**entilación **t**ranstimpánicos (TVT) o **d**renajes se utilizan fundamentalmente para el tratamiento de la **o**titis **s**ero**m**ucosa (OSM) y de la **o**titis **m**edia **a**guda de repetición (OMAr), cuando el tratamiento médico no ha sido efectivo. La otitis media aguda es una de las causas más comunes de consulta al pediatra en la población infantil (8). La etiopatogenia de estas patologías es principalmente la disfunción de la trompa de Eustaquio (TE) y una mala neumatización de la mastoides. La posible influencia de alteraciones del sistema inmunológico local y de las infecciones de repetición en la cronicidad de las OSM es un tema debatido que sigue creando controversia (18).

Fisiopatología del oído medio

La aireación del oído medio se lleva a cabo a través de la TE que lo mantiene comunicado con la rinofaringe. Dicha trompa se abre regularmente permitiendo la entrada de aire en el oído medio, lo que asegura el correcto funcionamiento del sistema timpanosicular y una audición normal.

Si la disfunción de la TE la mantiene cerrada, no habrá renovación de aire en el oído medio. Los gases existentes serán absorbidos por la mucosa que recubre dicha cavidad provocándose una presión negativa (P) y, a la larga, cambios en la mucosa (34).

Esta nueva mucosa secretora exudará un material seromucoso que se acumulará en el oído medio, disminuyendo la movilidad de la cadena osicular lo que supondrá un obstáculo para la correcta transmisión de la energía mecánica que luego va a transformarse en percepción sonora.

En **niños y lactantes** la TE es más corta, más horizontal y funcionalmente inmadura, comparada con la TE de los adultos. Esto hace que la población infantil esté más predispuesta que la adulta a la disfunción tubárica (18).

Función de los tubos de ventilación / drenajes transtimpánicos

La colocación de TVT a través de una miringotomía tienen la finalidad de crear una aireación artificial del oído medio permitiendo igualar la presión entre éste y el aire atmosférico. El TVT sustituye de esta manera la función de ventilación y/o drenaje de la TE.

Debido a las características de la TE de los niños y lactantes, la población infantil será la principal candidata a ser portadora de TVT.

Antecedentes históricos

En 1801, Astley Cooper es el primer autor que describe la miringotomía como una forma de tratar la hipoacusia secundaria a disfunción de la TE. Toynbee, en 1806, propone la creación de un colgajo de membrana timpánica triangular para que la miringotomía permanezca más tiempo abierta, pero aún así, se cerraba en 2 semanas. Más tarde, en 1902, Politzer describe otros métodos para mantener la miringotomía abierta, despegando el annulus o introduciendo diversos materiales en la miringotomía, como catgut, espinas de pescado, cánulas de plata, etc, sin conseguir buenos resultados. En 1954, Armstrong reintroduce el concepto de mantener la abertura de la miringotomía introduciendo en ella un pequeño tubo de vinilo plástico que permite una mayor duración de la perforación timpánica artificial (3). Desde entonces, esta técnica quirúrgica es una de las más utilizadas en la ORL pediátrica.

Características de los distintos tipos de tubos de ventilación / drenajes

Existe un considerable número de distintos tipos de TVT. Se han utilizado diversos materiales en su construcción como son teflón, silicona, polietileno, acero inoxidable, titanio, e incluso oro y plata. Varios estudios consideran que los metales ofrecen más ventajas que los componentes sintéticos (17).

De todos modos la forma y el diseño de los TVT es más importante a la hora de determinar su función. Cuanto más largas sean las pestañas internas, el TVT tardará más tiempo en ser expulsado (28). Con un diámetro interno mayor y una longitud menor los TVT tendrán menos tendencia a obstruirse, pero también se facilitará el paso del agua a través del mismo.

Las características ideales que deben reunir los TVT son: facilidad de colocación, poca tendencia a la expulsión espontánea, dificultad para su obstrucción y precio económico. No todos lo modelos reúnen estas características, y, aunque se hayan diseñado muchos TVT, en estos momentos la elección se realiza entre dos tipos diferentes:

Servicio de ORL. Hospital Universitario Son Dureta, Palma de Mallorca.

El TVT estándar tipo Shepard, Donaldson o Armstrong en forma de diábolo y los tubos en "T" de Goode de larga duración (15).

En el siguiente cuadro vemos las diferencias entre ellos:

	TVT estándar (diábolo)	TVT en T
Permanencia media	6-12 meses	18-30 meses
Inserción	Fácil	Más complicada
Obstrucción	Menor	Mayor
Perforación residual	≤ 5%	15-20%

Estas características deberán ser consideradas a la hora de escoger el modelo de TVT a insertar en función del paciente y de la indicación.

2. INDICACIONES (7, 18)

Otitis seromucosa

Las indicaciones de colocación de TVT en pacientes con OSM que se aceptan en la actualidad son:

- OSM bilateral de más de 3 meses de duración asociada a hipoacusia y que no responde a tratamiento médico.
- OSM unilateral de 4 a 6 meses de duración que no responde a tratamiento médico.

La mejoría de la audición al colocar un TVT es casi inmediata, pero la eficacia sobre la evolución de la OSM es más difícil de apreciar. Si bien las complicaciones tardías de la OSM, como son la atelectasia y el colesteatoma, son menos frecuentes en presencia de TVT, no se puede decir que haya relación directa con la curación espontánea de la disfunción tubárica cuando analizamos el número de pacientes que precisan la reinserción de TVT en dos o más ocasiones. Por tanto, el TVT no hace más que paliar los inconvenientes y las complicaciones potenciales de la OSM, en espera de la curación espontánea de los factores etiopatogénicos, tubáricos e inflamatorios principalmente.

Otitis media aguda recurrente

En el caso de OMAr, podemos distinguir dos situaciones. En la primera los episodios intercrisis cursan con OSM y en la segunda sin patología aparente (20).

- En el caso de OMAr con OSM asociada, el tratamiento será la colocación de TVT.
- En el segundo caso, donde los episodios de OMAr se resuelven y no se acompañan de OSM posterior, el tratamiento aceptado es la profilaxis antibiótica y si ésta no es eficaz, la colocación de TVT. Actualmente, algunos autores prefieren la inserción de TVT en contra de la profilaxis antibiótica, por la supuesta creación de resistencias bacterianas.

Membrana timpánica atelectásica

La colocación de TVT en pacientes con tímpanos atelectásicos (Fig. 1) no es más que la prolongación de la indicación de su inserción en pacientes con OSM. Cuando la disfunción tubárica no ha sido tratada y el paciente llega hasta la atelectasia, los TVT, en algunos casos, pueden revertir el proceso (5). (Fig. 1).

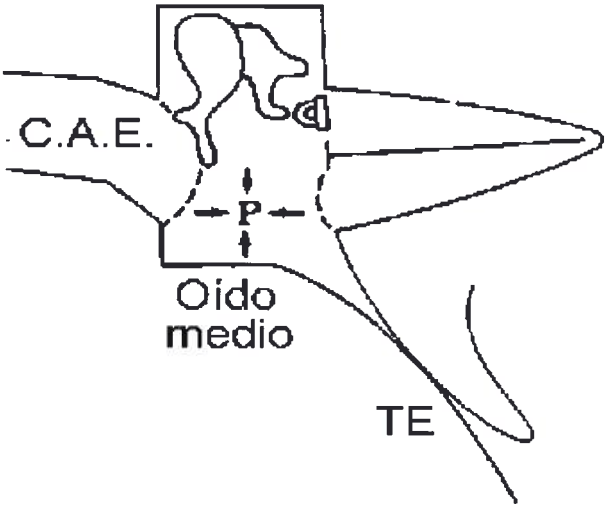

Figura 1.

Complicaciones de las otitis media aguda en niños

En caso de mastoiditis aguda, laberintitis, o paresia facial asociada a OMA con tímpano íntegro, la colocación de TVT asociada a tratamiento médico y otras técnicas quirúrgicas contribuyen a la resolución del cuadro.

3. CONSIDERACIONES PREOPERATORIAS

La anestesia general es la utilizada habitualmente en niños, por lo que todos los pacientes deberán realizarse los estudios preoperatorios pertinentes que incluyen:

- Anamnesis, antecedentes de interés y alergias.
- Exploración física, auscultación cardiopulmonar.
- Analítica sanguínea con hemograma, bioquímica y coagulación.
- Otras exploraciones complementarias en función de hallazgos en los anteriores apartados.

En los niños mayores, capaces de colaborar, es preciso realizar una audiometría tonal para descartar la coexistencia de hipoacusias neurosensoriales o transmisivas de otra índole. En casos de niños de menor edad en los cuales no sea posible realizar audiometrías tonales convencionales, los antecedentes nos ayudarán a sospechar la posible existencia de hipoacusia neurosensorial, y, en caso de duda, deberemos confirmarlo con exploraciones subjetivas (campo abierto con reflejo de orientación condicionado) u objetivas, como los

potenciales evocados auditivos de tronco cerebral, ya que las otoemisiones no serán útiles debido a la ocupación del oído medio. La importancia de este estudio preoperatorio tiene claras razones médico-legales (24).

4. TÉCNICA QUIRÚRGICA

Anestesia

Los TVT se colocan habitualmente en los niños con anestesia general. Sin embargo, algunos autores utilizan la anestesia local del conducto auditivo externo (CAE) con éxito, evitando la anestesia general en niños colaboradores, generalmente mayores de 6 años (23, 33).

Markowitz-Spence y colaboradores revisaron las complicaciones de la anestesia general en 510 niños a los que se habían colocado TVT. No hubo complicaciones en el 82,3% de ellos, y el resto presentó complicaciones menores que no dejaron secuelas a largo plazo (25).

Asepsia

Algunos autores recomiendan la preparación del CAE desinfectándolo antes de la colocación de los TVT. En un estudio realizado por Baldwin y Aland, no se demostraron ventajas con la asepsia del CAE con solución yodada antes de la colocación de TVT (6). Tampoco la desinfección con alcohol 70° presenta ventajas.

Inserción

La inserción de los TVT no se deberá realizar nunca en el cuadrante posterosuperior por peligro de dislocación de la cadena osicular. Asimismo, en sospechas de bulbo yugular dehiscente, la inserción en cuadrantes inferiores no es aconsejable. Por tanto, el cuadrante que ofrece menos probabilidades de producir secuelas será el anterosuperior.

La dirección de la miringotomía y la localización en el tímpano, según diversos autores, pueden influir en el tiempo de permanencia de los TVT y en la posterior cicatrización de la membrana timpánica. Se acepta que la miringotomía teóricamente se debería realizar en el cuadrante anterosuperior y de forma radial. Con ello conseguiríamos retrasar al máximo la expulsión del TVT y una mejor cicatrización de la membrana timpánica. La migración del epitelio epidérmico del tímpano y la disposición radial de las fibras elásticas y colágenas de la capa media de la membrana timpánica apoyan esta teoría. Sin embargo, April y colaboradores no encuentran diferencias significativas en colocar el TVT en cuadrante anterosuperior o anteroinferior (1), y Guttenplan y colaboradores tampoco aprecian diferencias si la miringotomía se realiza de forma radial o circular (16).

Mención aparte merecen los tímpanos atelectásicos donde las características de la membrana timpánica hacen, a veces, casi imposible la utilización de los TVT. En esos casos, la colocación se hará en el lugar que el tímpano lo permita, pero la elección seguirá siendo el cuadrante anterosuperior, donde en la mayoría de ocasiones será el único sitio donde podremos insertar el TVT.

Las maniobras realizadas en el CAE deben ser extremadamente cuidadosas, ya que pequeñas heridas provocarán sangrado que dificultará la visualización del tímpano.

El tamaño de la miringotomía debe ser lo suficientemente grande para introducir el TVT sin forzar, pero no debe permitir que éste sea expulsado espontáneamente.

Desde 1984 varios artículos proponen la miringotomía láser como una alternativa a la colocación de TVT. El cierre precoz de la perforación timpánica residual, a los 20 días aproximadamente, limita la efectividad de esta técnica. La utilización de Mitomicina C en animales ha demostrado su efectividad en retrasar la reepitelización de estas miringotomías (10).

Es habitual el aspirar las secreciones del oído medio una vez hecha la miringotomía. Este gesto suele ser incómodo e inútil, ya que las secreciones tendrán tendencia al drenaje espontáneo, ya sea por el TVT o por la TE cuando las presiones del oído medio se hayan normalizado. La aspiración de las secreciones a través de la miringotomía puede ser peligrosa, habiéndose propuesto como causa de trauma sonoro y posterior hipoacusia neurosensorial.

5. CUIDADOS POSTOPERATORIOS

Profilaxis antibiótica con gotas óticas

La utilización de gotas antibióticas como profilaxis en el postoperatorio inmediato sigue siendo controvertida. Muchos otorrinolaringólogos utilizan las gotas óticas para prevenir la obstrucción por la sangre o la secreción serosa, así como para evitar la otorrea postoperatoria, a pesar de los riesgos teóricos de ototoxicidad. Todo esto suponiendo que las gotas óticas tópicas lleguen al oído medio, ya que además de vencer la presión para pasar a través del TVT (en caso de TE no permeable) deberán también vencer la presión de las secreciones que serán drenadas a través de dicho TVT (4).

García y colaboradores realizaron un meta-análisis estudiando cinco trabajos, llegando a la conclusión que el uso de gotas óticas antibióticas reducía la incidencia de otorrea postoperatoria (11). Otros estudios recientes apoyan esta teoría (37).

Agua y TVT

El agua puede pasar a través de los TVT al oído medio arrastrando bacterias del CAE a una cavidad teóricamente aséptica, provocando infección. Por ello, muchos otorrinolaringólogos aconsejan a los padres tomar medidas para evitar el contacto del agua con el CAE en sus hijos con TVT. Esto incluye la utilización de tapones óticos durante los baños e incluso la prohibición de actividades acuáticas.

Sin embargo, desde 1980, varios estudios (2, 21, 29, 31) demuestran que el agua debe vencer una presión determinada antes de pasar a través del TVT. A esta presión no llegan los niños en los baños superficiales en piscina o en el mar, a no ser que buceen. El agua jabonosa con una tensión superficial menor sería la que pasaría más fácilmente, y, debido a su composición, también provocaría más inflamación en el oído medio (32). En diversos estudios (entre los cuales incluimos uno realizado en nuestro

hospital) varios autores no hallan un aumento en la incidencia de otorrea en pacientes con TVT a los que se les permite el contacto de agua con el CAE, comparado con los que se les prohibe.

De lo anterior, podríamos concluir que en niños portadores de TVT no sería preciso prohibir el contacto del agua con el CAE, siempre que evitasen el agua jabonosa y el buceo en piscina y mar.

A pesar de estas evidencias, en una encuesta nacional realizada por nuestro servicio en 1999 un 29,7% de los otorrinolaringólogos españoles prohiben las actividades acuáticas en niños portadores de TVT, un 39,6% les permite bañarse si utilizan tapones óticos, y sólo un 29,3% les permite bañarse si no bucean y evitan el contacto de agua jabonosa sin tener que utilizar protecciones añadidas.

Duración de la permanencia de los TVT

Ocasionalmente, los TVT permanecen más tiempo del deseado para la ventilación del oído medio. Es entonces cuando el otorrinolaringólogo debe decidir si hay que quitar el TVT. Habitualmente se suelen retirar los TVT que persisten por más de 2-3 años, en caso de que la patología de base esté resuelta (19). El criterio viene dado por la observación de que la incidencia de complicaciones, sobre todo de perforación residual, es mayor en TVT que han permanecido por periodos mayores de 3 años.

6. COMPLICACIONES

Expulsión precoz

La expulsión precoz del TVT en los días que siguen a la intervención suele ser ocasionada por una técnica defectuosa con una miringotomía demasiado amplia. En función del tiempo que queramos que permanezca el TVT en el paciente eligiremos un TVT estándar en forma de diábolo o uno de larga duración en forma de "T".

Obstrucción

La obstrucción del TVT en los primeros días después de la intervención suele ser debida a sangre coagulada en el interior del TVT. Obstrucciones tardías se deben a acúmulos de cerumen o de secreciones solidificadas. Esta complicación será más frecuente cuanto más estrecho y largo sea el TVT. Unas gotas de agua oxigenada rebajada con suero fisiológico pueden repermeabilizar el TVT, y en muy rara ocasión será preciso la limpieza del TVT con microscopio bajo anestesia general.

Otorrea

Es la complicación más frecuente en los niños con TVT. Según las series, la frecuencia varía entre el 12 y el 24% (12). Diferenciamos clásicamente dos tipos:

La otorrea postoperatoria inmediata, que aparece en los primeros días después de la inserción del TVT. La desinfección preoperatoria del CAE con solución yodada o alcohol de 70° no parece tener influencia sobre su incidencia. Sin embargo, según varios autores, la presencia de determinados gérmenes patógenos en el CAE y en la secreción del oído medio, así como la inflamación de la mucosa de dicho oído medio sí que incrementaría la incidencia de otorrea postoperatoria (13). Es más habitual en el lactante, apareciendo habitualmente como patógenos implicados el *Estafilococo aureus* y la *Pseudomona aeruginosa.*

La otorrea secundaria, que puede aparecer en cualquier momento, tiene una incidencia de alrededor del 20%. La infección del oído medio puede ser debida a contaminación externa a través del CAE y del TVT o por contaminación rinofaríngea. En el caso de contaminación a través del CAE, que como hemos visto anteriormente parece poco probable, no hay un acuerdo que permita establecer una recomendación única. Diversos otorrinolaringólogos prohiben el baño, otros indican la utilización de tapones óticos y un tercer grupo, en el cual nos incluimos por las evidencias existentes, permiten el contacto del CAE con el agua siempre que el niño no bucee y evite el agua jabonosa. Lo que está bastante claro y aceptado es que el agua jabonosa sería la más perjudicial y que tendríamos que aconsejar una precaución especial a la hora de la higiene del niño. En caso de contaminación rinofaríngea el tratamiento del cuadro de infección de vías respiratorias altas y una buena higiene nasal que permita una correcta ventilación será lo que tendremos que indicar para prevenir la otorrea.

El tratamiento de la otorrea, ya sea postoperatoria o secundaria, será en primer lugar la limpieza y aspiración cuidadosa del CAE, con recogida de secreciones para cultivo y antibiograma, y el tratamiento antibiótico sistémico y tópico con gotas óticas. Si la otorrea persistiera, a pesar de las curas locales y el tratamiento adecuado al antibiograma, sería preciso valorar la extracción del TVT.

Perforación timpánica residual

Aparecen tanto después de la caída espontánea del TVT como después de su extracción (22). Según las series, la frecuencia varía entre un 2 y un 20%, siendo alrededor del 5% en caso de TVT estándar tipo diábolo y del 15% en caso de TVT en T de larga duración (9, 26). Estas perforaciones no deben tratarse inicialmente, ya que pueden cerrarse espontáneamente con el paso del tiempo. En el caso que se decida realizar una miringoplastia, tendremos que estar seguros de que el niño no ha presentado episodios infecciosos de oído medio al menos durante el último invierno. Varios autores relacionan un mayor número de perforaciones residuales con la colocación repetida de TVT. Por ello, en caso de tener que retirar un TVT a un niño que ha sido sometido a más de 3 inserciones de TVT, aconsejan asociar a la retirada una técnica miringoplástica de cierre mínima como la reavivación de bordes y colocación de papel de fumar o grasa (30).

Miringoesclerosis

Las placas calcáreas aparecen entre un 40 y un 50% de niños que han sido portadores de TVT (27). En pacientes con OMA crónica que no han utilizado TVT la incidencia de miringoesclerosis es del 10%. Las placas calcáreas aparecen en el lugar donde previamente estaba el TVT y se relacionan directamente con el tiempo de permanencia del TVT. Es más un hallazgo otoscópico que audiométrico, ya que no se

ha comprobado que los pacientes con miringoesclerosis presenten diferencias audiométricas con respecto a pacientes con tímpanos normales (35).

Colesteatoma

El colesteatoma yatrogénico es una complicación rara y común al conjunto de actos invasivos del oído medio. La incidencia calculada es alrededor del 1% (12). Si el antecedente de OSM es frecuente en la historia clínica de un colesteatoma, raros son los casos en que la patogenia de un colesteatoma aparece claramente relacionada con la colocación de un TVT. La prevención de esta complicación pasa por una inserción cuidadosa del TVT con una miringotomía radial y vigilando que no se incluya en el oído medio la epidermis timpánica.

Laberintización

Es la complicación más grave de los TVT. Se estima su frecuencia próxima al 1%. La incidencia real es difícil de valorar, ya que en la mayoría de ocasiones la edad del niño no permite realizar una audiometría preoperatoria ni tampoco postoperatoria. Los mecanismos por los cuales se produce esta afectación siguen siendo teóricos, existiendo varias posibilidades: el traumatismo sonoro debido a la aspiración de la secreción serosa, la utilización de gotas ototóxicas y la sobrepresión generada sobre la ventana oval a través del sistema timpanosicular en el momento de la colocación de los TVT. La prevención reside en una correcta exposición de la membrana timpánica y en cuidar los gestos en el momento de la inserción del TVT (36).

Recidiva de la OSM

La reaparición de la OSM después de la expulsión espontánea o la retirada del TVT es una de las complicaciones más frecuentes. Esta complicación ilustra la dificultad que tenemos para valorar la normalización de la función tubárica, lo que impone una vigilancia clínica y/o timpanométrica rigurosa después de la extracción de un TVT (36).

BIBLIOGRAFÍA

1. **APRIL, MM., PORTELLA, RR., OROBELLO, PW. JR.** "Tympanostomy tube insertion: anterosuperior vs. anteroinferior quadrant". *Otolaryngol Head Neck Surg* 1992; 106: 241-242.
2. **ARCAND, P., GAUTHIER, P., BILODEAU, G., CHAPADOS, G., ABELA, A., DESJARDINS, R.** *et al.* "Post-myringotomy care: a prospective study". *J Otolaryngol* 1984; 13: 305-308.
3. **ARMSTRONG, BW.** "A new treatment for chronic secretory otitis media". *Arch Otolaryngol* 1954; 59: 653-654.
4. **ARNOLD, DJ., BRESSLER, KL.** "Permeability of tympanotomy tubes to ototopical preparations". *Otolaryngol Head Neck Surg* 1999 Jul; 121(1); 35-7.
5. **AVRAHAM, S., LUNTZ, M., SADE, J.** "The influence of ventilating tubes on the surgical treatment of atelectatic ears". Eur *Arch Otorhinolaryngol* 1991; 248: 259-261.
6. **BALDWIN, RL., ALAND, J.** "The effects of povidone-iodine preparation on the incidence of post-tympanostomy otorrhea". *Otolaryngol Head Neck Surg* 1990; 102: 631-634.
7. **BLUESTONE, CD., KLEIN, JO.** "Otitis media with effusion, atelectasis, and eustachian tube dysfunction". En: *Pediatric Otolaryngology*, 3rd, vol. 1. Bluestone, C.D. y Stool, S.E. Ed. W.B. Saunders Co. Philadelphia. USA. 1996: 388-582.
8. **BRIGHT, RA., MOORE, RM., JENG, LL., SHARKNESS, CM., HAMBURGER, SE., HAMILTON, PM.** "The prevalence of tympanostomy tubes in children in the United States, 1988". *Am J Public Health* 1993; 83: 1026-1028.
9. **BULKLEY, WJ., BOWES, AK., MARLOWE, JF.** "Complications following ventilation of the middle ear using Good T tubes". *Arch Otolaryngol Head Neck Surg* 1991; 117: 895-898.
10. **ESTREM, SA., VANLEEUWEN, RN.** "Use of mitomycin C for maintaining myringotomy patency". *Otolaryngol Head Neck Surg* 2000 Jan; 122(1): 8-10.
11. **GARCIA, P., GATES, GA., SCHECHTMAN, KB.** "Does topical antibiotic prophylaxis reduce post-tympanostomy tube otorrhea? A meta-analysis". *Ann Otol Rhinol Laryngol* 1994; 103: 54-58.
12. **GATES, GA., AVERY, C., PRIHODA, TJ., HOLT, BR.** "Post-tympanostomy otorrhea". *Laryngoscope* 1986; 96: 630-634.
13. **GIEBINK, GS., KALY, K., BURAN, DJ., SATZ, M., AYRE, T.** "Predictors for postoperative otorrhea following tympanostomy tube insertion". *Arch Otolaryngol Head Neck Surg* 1992; 118: 491-494.
14. **GOLZ, A., GOLDENBERG, D., NETZER, A., WESTERMAN, LM., WESTERMAN, ST., FRADIS, M., JOACHIMS, HZ.** "Cholesteatomas associated with ventilation tube insertion". *Arch Otolaryngol Head Neck Surg* 1999 Jul; 125(7): 754-7.
15. **GOODE, RL.** "T-tube for middle ear ventilation". *Arch Otolaryngol Head Neck Surg* 1973; 97: 402.
16. **GUTTENPLAN, MD., TOM, LWC., DEVITO, MA., HANDLER, SD., WETMORE, RF., POTSIC, WP.** "Radial versus circumferential incision in myringotomy and tube placement". *Int J Pediatr Otorhinolaryngol* 1991; 21: 211-215.
17. **KARLAN, MS., SKOBEL, B., GRIZZARD, M., CASSISI, NJ., SINGLETON, GT., BUSCEMI, P.** *et al.* "Myringotomy tube materials: bacterial adhesion and infection". *Otolaryngol Head Neck Surg* 1980; 88: 783-795.
18. **KENNA, MA.** "Diagnosis and management of otitits media with effusion". En: *Practical pediatric otolaryngology.* Cotton RT, Myer CM. Ed: Lippincott-Raven Publishers. Philadelphia. USA. 1999: 229-246.
19. **KOBAYASHI, H., ZUSHO, H.** "When to remove the ventilation tube - judgment using t-tube on the time to remove the tube". *Auris Nasus Larynx* 1985; 12 (Suppl I): S247-S248.
20. **LE, CT., FREEMAN, DW., FIREMAN, BH.** "Evaluation of ventilating tubes and myringotomy in the treatment of

recurrent or persistent otitis media". *Pediatr Infect Dis J* 1991; 10: 2-11.

21. **LEE, D., YOUK, A., GOLDSTEIN, NA.** "A meta-analysis of swimming and water precautions". *Laryngoscope* 1999 Apr; 109(4): 536-40.
22. **LEVINE, S., DALY, K., GIEINK, GS.** "Tympanic membrane perforations and tympanostomy tubes". *Ann Otol Rhinol Laryngol* 1994; 103: 27-33.
23. **LUOTONEN, J., LAITARAKI, K., KARJALAINEN, H., JOKINEN, K.** "EMLA in local anesthesia of the tympanic membrane". *Acta Otolaryngol* Suppl 1992; 492: 63-67.
24. **MANNING, SC., BROWN, OE., ROLAND, PS., PHILLIPS, DL.** "Incidence of sensorineural hearing loss in patients evaluated for tympanostomy tubes". *Arch Otolaryngol Head Neck Surg* 1994; 120: 881-884.
25. **MARKOWITZ-SPENCE, L., BRODSKY, L., SYED, N., STANIEVICH, J., VOLK, M.** "Anesthetic complications of tympanotomy tube placement in children". *Arch Otolaryngol Head Neck Surg* 1990; 116: 809-812.
26. **MATT, BH., MILLER, RP., MEYERS, RM., CAMPBELL, JM., COTTON, RT.** "Incidence of perforation with Goode T-tube". *Int J Pediatr Otorhinolaryngol* 1991; 21: 1-6.
27. **MAWS, AR.** "Development of tympanosclerosis in children with otitis media with effusion and ventilation tubes". *J Laryngol Otol* 1991; 105: 614-617.
28. **MOORE, PJ.** "Ventilation tube duration versus design". *Ann Otol Rhinol Laryngol* 1990; 99: 722-723.
29. **PASHLEY, NRT., SCHOLL, PD.** "Tympanostomy tubes and liquids – an in vitro study". *J Otolaryngol* 1984; 13: 296-298.
30. **PRIBITKIN, EA., HANDLER, SD., TOM, LW., POTSIC, WP., WETMORE, RF.** "Ventilation tube removal. Indications for paper patch myringoplasty". *Arch Otolaryngol* 1992; 118: 495-497.
31. **PRINGLE, MB.** "Grommets, swimming and otorrhoea – a review". *J Laryngol Otol* 1993; 107: 190-194.
32. **SMELT, GJ., MONKHOUSE, WS.** "The effect of bath water, sea water and swimming pool water on the guinea pig middle ear". *J Laryngol Otol* 1985; 99: 1209-1216.
33. **SUMMERFIELD, MJ., WHITE, PS.** "Ventilation tube insertion using topical anaesthesia in children". *J Laryngol Otol* 1992; 106: 427-428.
34. **TOS, M.** "Experimental tubal obstruction. Changes of middle ear mucosa elucidated by quantitative histology". *Acta Otolaryngol* (Stockh)1981; 92: 51-61.
35. **TOS, M., STANGER, S-E.** "Hearing loss in tympanosclerosis caused by grommets". *Arch Otolaryngol Head Neck Surg* 1989; 115: 931-935.
36. **TRIGLIA, JM., GIOVANNI, A., GILLOT, JC., CASTRO, F.** "Otites séromuqueuses". Editions Techniques. *Encycl. Méd. Chir.* (Paris-France), *Oto-rhino-laryngologie* 1994. 20-085-A-30, 9 p.
37. **ZIPFEL, TE., WOOD, WE., STREET, DF., WULFFMAN, J., TIPIRNENI, A., FREY, C., GIBSON, WS.** "The effect of topical ciprofloxacin on postoperative otorrhea after tympanostomy tube insertion". *Am J Otol* 1999 Jul; 20(4): 416-420.

10. OTITIS SEROSA

R. Gómez-Ullate Alvear, J. Horna Rodríguez, J. Gómez-Ullate Alvear

La otitis serosa (OS) es una enfermedad con diferentes sinónimos: Otitis secretora, otitis seromucosa, otitis catarral crónica, otitis media catarral, catarro de oído medio, otitis media crónica con efusión, *glue ear,* dependiendo de las características del líquido en oído medio y la forma evolutiva.

La otitis serosa es un proceso extraordinariamente frecuente en los niños. Su evolución es favorable en la gran mayoría de los casos, pero su diagnóstico y tratamiento son muy importantes, porque en algunos casos puede evolucionar hacia distintas formas de oído crónico y, en muchos, puede persistir una pérdida auditiva indeseable en el periodo de desarrollo del lenguaje.

Según Paparella (1) fue Politzer el primero en describir la otitis secretora (llamada por él "otitis media catharralis") en 1869. Juan Naval (2), en uno de los primeros manuales de otología de que tenemos conocimiento, el *Tratado físico médico-quirúrgico de las enfermedades de los oídos,* publicado en 1797, nos ofrece dentro del capítulo de procesos inflamatorios del oído la "otitis serosa" con el mismo término que va a ser utilizado por los autores españoles.

Otros como Eustaquio (1546) (3), Valsalva (1707) (4), Guyot (1724) (5), Itard (1842) (6), Curtis (1836) (7), Duplay (1863) (8), contribuyeron también a traer algo de luz sobre la patología y tratamiento de la otitis serosa.

No obstante, fue Politzer (9) el primero que escribió en su manual *Enfermedades de los oídos* un capítulo sobre esta enfermedad, que en poco ha cambiado hasta nuestros días. Nos referiremos a este tratado en los siguientes apartados de este capítulo.

La otitis serosa es conocida, pues, desde hace más de doscientos años y se sabía que afectaba a los niños, pero hasta que no se comienza con los programas de despistaje de la audición en niños en edad escolar durante los años sesenta y con la divulgación de los métodos impedanciométricos y su aplicación al screening de la audición no se observa la verdadera importancia de esta enfermedad en los primeros años de la vida.

La otitis serosa puede ser consecuencia de la otitis aguda y en el curso de una otitis serosa se pueden producir reagudizaciones.

1. DEFINICIÓN Y CLASIFICACIÓN

La otitis secretora es un proceso caracterizado por colección de líquido seroso o mucoso en el espacio del oído medio. Es extraordinariamente frecuente en niños, por lo que muchos autores tienen acceso a grandes series de enfermos y los trabajos se han multiplicado considerablemente. Bluestone (10) proporciona más de mil doscientas citas bibliográficas. Las investigaciones más recientes se basan en estudios clínicos, epidemiológicos y en modelos animales. Sin embargo, no todos los aspectos de la otitis serosa están resueltos y no pocos niños se ven afectados por sus secuelas.

El líquido de la OS puede ser purulento, seroso, mucoso y hemático. Paparella (11) divide las otitis media en: 1° otitis media aguda purulenta (OMA), 2° otitis media serosa (OS), 3° otitis media secretora o mucoide. Las tres formas pueden tener una base etiopatológica común y pueden pasar de una a otra en su desarrollo. Las tres formas de otitis media pueden acabar en una otitis crónica con perforación timpánica, otorrea, timpanoesclerosis, colesteatoma o granuloma de colesterol.

2. FRECUENCIA DE LA OTITIS SEROSA EN LOS NIÑOS

La otitis secretora afecta mayoritariamente a niños de menos de 8 años. Todas las series sitúan el pico de mayor incidencia entre los 2 y los 4 años. Los adultos ocuparían un 10% de la incidencia total de casos y los lactantes el 20%. Tos (12) ha realizado un seguimiento timpanométrico en distintos grupos de niños durante varios años y encuentra, que entre el primer año y el segundo existe un mayor número de niños afectados, un 14% con curva plana, y que la frecuencia de la enfermedad disminuye progresivamente hasta los 7 años, edad en la que la incidencia es superponible a la del adulto. Si se repite el test a los tres meses, el 50% de los oídos con curva plana se han normalizado espontáneamente.

Casselbrant, en EEUU, (13) utiliza la otoscopia además de la timpanometría. Divide los individuos de su serie en los de edad preescolar, de 2 a 5 años y los de 5 a 12 años. En el primer grupo de preescolar, el 66% de los niños habían tenido por lo menos alguna vez durante este tiempo un episodio de colección seromucosa. En el segundo grupo la incidencia de la otitis serosa en las mismas condiciones era sólo de 22%. La mejoría espontánea de los oídos con OS es en este trabajo del 60% al cabo de un mes y de 80% a los dos meses.

Hospital Clínico San Carlos, pabellón 8, Madrid.

Paradise (14), que sigue a 2.253 niños desde los 2 meses hasta los 2 años, encuentra en el 47,8% al menos una otitis entre los 2 y los 6 meses de vida, en el 78,9% entre los 2 y los 12 meses y en el 91,1% entre los 2 meses y los 2 años.

3. ETIOLOGÍA DE LA OTITIS SEROSA

La OS es parte de una sucesión de procesos patológicos o continuum que afecta al oído medio, muchísimo más frecuentemente en los niños. Todos estos procesos, que van desde la otitis aguda, otitis de repetición, otitis serosa, secuelas de diversa índole y hasta el colesteatoma, forman una enfermedad que está originada o favorecida por factores de distinta índole. Los factores etiológicos de la OS son unos predisponentes y otros desencadenantes de la enfermedad.

3.1. Factores predisponentes

3.1.1. Papel de la trompa de Eustaquio

3.1.1.1. Funciones de la trompa

La porción cartilaginosa de la trompa sólo se abre en determinadas circunstancias, como en la deglución o por la maniobra de Valsalva para equilibrar la presión del aire de la caja. La principal función de la trompa de Eustaquio es ventilar el oído medio manteniendo en este la presión igual a la atmosférica. Cuando la actividad ventilatoria de la trompa es insuficiente de forma persistente, el aire del oído medio se encuentra bajo presión negativa. La absorción de gas por el oído medio es de 1 ml en 24 horas, aunque estas cifras han sido extrapoladas de experimentos practicados en menos tiempo. Parece que el papel de las celdas mastoideas es actuar como tampón haciendo que la presión del oído medio no sea tan negativa cuando se reabsorbe el aire. Las otras funciones de la trompa son drenar y limpiar el moco producido en la cavidad timpánica y dirigirlo hacia la nasofaringe, así como proteger el oído medio del aire nasofaríngeo y de los cambios de presión sonora.

3.1.1.2. La trompa de Eustaquio en los niños

La trompa en el niño mide 18 mm por término medio, la mitad que en el adulto. La parte ósea representa la tercera parte del total y es proporcionalmente más larga y ancha que en el adulto. La altura del orificio tubárico es el doble en el niño que en el adulto, pero la anchura es igual. El ostium tubárico se encuentra en el niño más cerca del suelo de la rinofaringe.

La dirección de la trompa en el niño es horizontal o forma un ángulo de 10° con la horizontal mientras que en adulto este ángulo es de 45°.

Al contrario que en el adulto, la unión de la parte cartilaginosa y ósea no está angulada. La parte cartilaginosa de la trompa aumenta con la edad. Además de estas diferencias anatómicas, parece que en la insuficiencia tubárica infantil intervienen factores de inmadurez neuromuscular que dificultarían la apertura de la trompa.

Todas o algunas de estas diferencias hacen que la trompa del niño tenga un mecanismo de apertura menos eficiente, por lo que tendría mayores posibilidades de sufrir enfermedades del oído medio.

3.1.1.3. Cambios anatomopatológicos en la trompa de Eustaquio y en el oído medio en la OS

Los cambios patológicos encontrados en la mucosa timpánica en las otitis secretoras crónicas van desde una simple hiperplasia a una mucosa altamente engrosada con numerosas células epiteliales, proliferación de células secretoras y glándulas subepiteliales. Estas glándulas pueden alcanzar gran tamaño y contener acumulación de secreción que se tiñen positivamente con el azul Alcián y el PAS.

Si la disfunción tubárica es de larga duración la inflamación rompe la cubierta epitelial, dando lugar a una proliferación de tejido conjuntivo. Los fibrocitos crecen en el seno de la mucosidad, dando lugar a bandas adhesivas, especialmente en tímpano posterior. La maduración de este tejido conectivo produce un tejido de cicatrización capaz de fijar la cadena osicular y la membrana timpánica.

En los casos antiguos, el tejido de granulación muy vascularizado puede horadar el hueso debido a su contenido en osteoclastos y otras células con propiedades osteolíticas. Más tarde, el tejido fibroso se hace más denso y aparece actividad osteoblástica con formación de hueso nuevo. Otras lesiones que ocasionalmente se asocian con la otitis crónica son el colesteatoma, los quistes y granulomas de colesterol y la timpanoesclerosis.

3.1.2. Factores medioambientales

Se ha estudiado, que la incidencia de la otitis serosa varía considerablemente, siendo achacada a diversos factores medioambientales que vamos a comentar (15, 16).

3.1.2.1. Clima

Las otitis seromucosas en niños son más frecuentes durante los períodos invernales que durante el resto del año. Así, entre octubre y marzo la posibilidad de que un niño tenga más otitis es mayor y, además, cada proceso dura más tiempo. Casselbrant (13) encuentra que en septiembre el 80% de los niños menores de 5 años tiene un oído normal contra el 45% en el mes de enero.

3.1.2.2. Condiciones socioeconómicas

Unas condiciones económicas adversas actúan sobre poblaciones desfavorecidas afectadas de malnutrición, pobre educación sanitaria y cuidados médicos deficientes. No parece, sin embargo, que el tratamiento continuado con antibióticos sea la causa de una mayor cantidad de casos de otitis serosa como se había afirmado hace unos años.

3.1.2.3. Forma de vida

Algunas circunstancias que rodean la vida del niño, sobre todo en sus dos primeros años, colaboran al desencadenamiento o la prolongación del proceso.

Los niños atendidos en *guarderías* están más expuestos a infecciones de las vías respiratorias superiores y, por tanto, de inflamaciones del oído (17).

El *tabaquismo* pasivo ha sido últimamente incriminado como causa favorecedora de la otitis del niño, aunque no existen trabajos muy concluyentes (18, 19). Se admite corrientemente que la *alimentación* de seno materno (15) es un elemento preventivo de las infecciones en general, si bien no ha sido demostrada la influencia posterior del tipo de alimentación sobre la prevalencia de la otitis. Hay trabajos que demuestran que la alimentación con biberón estando el lactante en decúbito dorsal provoca el *reflujo* de secreciones nasales a través de la trompa y por lo tanto otitis.

Los *accidentes neonatales,* como prematuridad, sufrimiento fetal, cesárea o reanimación neonatal, pueden ser considerados también como factores de riesgo.

3.1.3. Factores congénitos

Ciertos niños padecen OS de forma más prolongada y más frecuentemente que la población normal. Esto ocurre además de forma familiar, habiendo sido afectados varios hermanos y los mismos padres. Seguramente factores anatómicos, fisiológicos o inmunológicos de carácter congénito actúan a nivel del tracto respiratorio superior y de la trompa de Eustaquio de estos sujetos.

3.1.3.1. Otitis serosa en el primer año de la vida

La edad del primer episodio de otitis tiene, al parecer, según varios autores, un papel pronóstico de primera magnitud. Un niño que ha tenido el primer ataque de otitis antes de los dos meses de edad tiene seis veces más posibilidades de sufrir otitis de repetición que uno que tuvo su primera otitis a los 18 meses (20).

3.1.3.2. Raza

Ciertas etnias son más susceptibles a padecer una otitis que otras (21). La raza blanca está más expuesta a sufrir alteraciones de oído medio en general que otras, al igual que los indios de América del Norte (22). Se atribuye esta inclinación racial a factores anatómicos o funcionales de la trompa de Eustaquio.

3.1.3.3. Malformaciones congénitas

Los niños que tienen una alteración sindrómica (23), como síndrome de Down, o síndrome de Apert (acrocefalosindactilia), enfermedad de Crouzon (disóstosis craneofacial), enfermedad de Parrot (acondroplasia), Sd. de Hunter Hurler (mucopolisacaridosis) (24), Sd. de Patan (trisomía) (13-15), Sd. de Treacher-Collins (disóstosis mandibular) y otros menos frecuentes, están más expuestos a padecer una otitis serosa. Debido a los déficits asociados y la posibilidad de tener una sordera neurosensorial sobreañadida estos casos corren el riesgo de pasar desapercibidos.

En 1979, publicamos un estudio sobre 179 niños con síndrome de Down en edades comprendidas entre 5 y 21 años, con otoscopia, timpanometría y audiometría tonal, encontrando que el 45% de ellos padecía diversos grados de patología de oído medio. Según esta observación, la otitis serosa sería más persistente en niños con síndrome de Down, y afectaría a sujetos de mayor edad (25). Otros autores encuentran alteraciones de la presión de oído medio hasta en un 60% de los niños con síndrome de Down (26). La alteración de la función de los músculos velopalatofaríngeos en los sujetos con fisura de paladar blando hace que padezcan en su mayoría de una forma especialmente recidivante de otitis serosa que con frecuencia acaba en un oído crónico (27).

3.1.4. Respiración bucal

Las fosas nasales pueden estar obstruidas en la mayoría de los casos por inflamación o por hipertrofia adenoidea. Al tragar o con el llanto se produce una presión positiva en la rinofaringe seguida de una fase de presión negativa. Con la presión positiva, fluidos provenientes de la nasofaringe pueden pasar al oído medio, mientras que con la presión negativa la trompa se obstruye mas fácilmente.

3.1.5. Reflujo gastroesofágico

Inmadurez o alteraciones en el esfínter gastroesofágico puede dar lugar a reflujo, tanto de jugo gástrico como de gases con un pH ácido, que puede desencadenar un estado inflamatorio de la rinofaringe y, por lo tanto, de la trompa. La alimentación en posición decúbito estimula la aparición del reflujo.

3.1.6. Irradiación masiva del macizo facial superior

Los enfermos que han sido sometidos a altas dosis de irradiación en el tratamiento de tumores de cráneo y cara sufren con frecuencia alteraciones en vías respiratorias superiores, trompa y oído medio, de forma que padecen frecuentes y rebeldes procesos de otitis serosa.

3.2. Factores etiológicos determinantes

3.2.1. Factores alérgicos

Los factores de infección, alergia y obstrucción de la trompa de Eustaquio parecen tener un papel importante en la otitis seromucosa. Otros factores, como la **hipersensibilidad del mediador-IGE**, se están estudiando.

El papel de la alergia en la etiología de la otitis media está todavía sujeto a controversia (28, 29). En muchos niños coinciden otitis media de repetición, pero esto no es una evidencia que relacione ambas condiciones. En niños y adultos voluntarios se demuestra una relación entre la respuesta alérgica y episodios de otitis media en algunos sujetos (30). En un estudio randomizado sobre 200 niños con otitis secretora (31) se observa que los niños con alergia tienen otitis con mayor frecuencia que los no alérgicos. La presencia de IgE en el moco extraído del oído medio mediante paracentesis en enfermos con otitis seromucosa parece indicar un origen alérgico. Aún así, no está claro si la Ig está presente por transudación pasiva desde el suero o por haberse sintetizado localmente. Parece más aceptable, que la reacción alérgica es un factor de predisposición, que produce congestión de la mucosa de las fosas nasales y de la trompa de Eustaquio con resultado de obstrucción de la trompa y retención de líquido en el oído medio.

3.2.2. Infección bacteriana

El líquido retrotimpánico es estéril en un 65% de los casos de otitis secretora. No obstante, la infección

bacteriana está presente en la mayoría de los casos y se supone que es por la estrecha relación con la otitis aguda y por la persistencia de gérmenes en muchos casos en que la patología infecciosa ha desaparecido. Los gérmenes más comunes son el *Haemophilus influenzae* y el *Streptococcus pneumoniae*. La persistencia o la recidiva de la secreción podría ser debido a la reacción del huésped ante la bacteria o sus toxinas. Entrarían en juego, por un lado, la respuesta inmunitaria que potenciaría los efectos de la inflamación y, por otro, los mediadores de la inflamación y probablemente las prostaglandinas. Se aprecia también una coincidencia de gérmenes tomados en el oído medio y en la faringe, lo que sugiere el paso de los mismos al oído a través de la trompa. Otras bacterias encontradas son: *Stafilococcus aureus, Moraxella catarrhalis, E. coli, Ps. Aeruginosa,* estos últimos con menor frecuencia. La proporción de gérmenes en los diferentes estudios pueden variar dependiendo de las circunstancias geográficas y medioambientales. Vallés (32) encuentra el 70% de resultados positivos en los cultivos extraídos del líquido de otitis serosa, cifra muy alta comparada con otros estudios.

4. SINTOMATOLOGÍA

La sintomatología de la otitis serosa es distinta que en el adulto. Con frecuencia pasa desapercibida. Es un proceso silente en el que los niños se encuentran de mal humor, taciturnos, huraños e indiferentes al juego. Los síntomas principales son los siguientes.

4.1. Sordera

Con frecuencia la hipoacusia es el único signo de otitis serosa. Su instauración es insidiosa y con frecuencia tarda en los niños bastante tiempo en ser detectada. Esto se debe en parte a su carácter de variabilidad en el tiempo. Su presencia debe sospecharse cuando el niño cambia de carácter, aumenta el volumen del receptor de televisión, se distrae en la escuela o no contesta a las llamadas. Es casi siempre bilateral, al contrario que en el adulto.

La pérdida auditiva es variable. En un estudio sobre una serie de 977 otitis seromucosas, Fria (33) encuentra 24,6 dB de pérdida para los niños de menos de 2 años y 27 dB de pérdida para los de entre 2 y 12 años. La pérdida es de menos de 30 dB en el 95% de los casos según otro estudio (34) y superior a 40 dB en el restante 5%. Hay que tener en cuenta que niveles de sordera superiores a 30 dB pueden retrasar el desarrollo del lenguaje en un niño en edad de su adquisición.

En 1977, nuestro grupo (35) publicó un estudio sobre 945 casos de otitis serosa diagnosticados mediante otoscopia, impedanciometría y audiometría. Encontramos, igual que Fria, que la pérdida auditiva era menor en los niños más pequeños. Las medias de pérdidas eran de: 16,6 dB para los menores de 5 años; 22,2 dB para los de entre 5 a 10 años; 21 dB entre 10 y 15 años y 18,6 dB en los mayores de 15 años (Fig. 1). Las pérdidas auditivas de más de 30 dB en los niños de más de 5 años eran las menos frecuentes con el 6%, de 5 a 10 años el 24%, de 10 a 15 años el 6% y los mayores de 15 años el 16%. El hecho

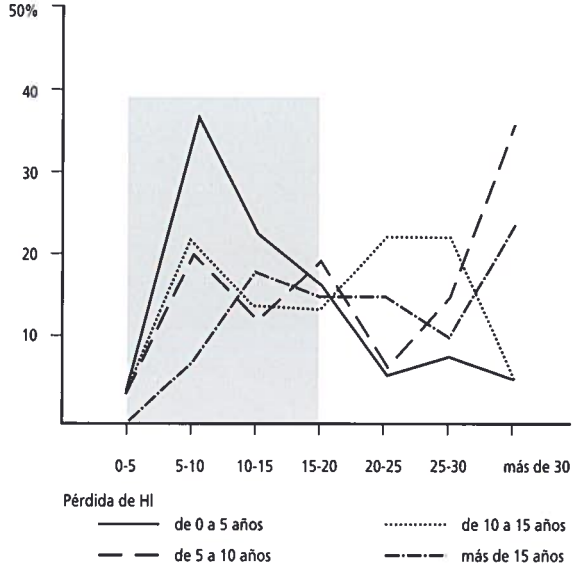

Figura 1. *Pérdida auditiva en oídos con curva plana según la edad. En el eje de abscisas % de oídos. En el eje de ordenadas pérdidas distribuidas en grupos de cinco en cinco dB HL. Puede observarse como en el grupo de 0 a 5 años el 80% de los oídos están agrupados en el rango de 0 a 20 dB de pérdida con el mayor pico en 5 a 10 dB. Sin embargo, los niños mayores de 5 años con una curva impedanciométrica plana, como grupo, sufren una hipoacusia mayor (Arroyo y Gómez-Ullate).*

que la hipoacusia no sea tan acusada en los niños más pequeños afectados de otitis secretora explica, junto con la naturaleza cambiante de la misma, que si no existen síntomas de dolor por recalentamiento del proceso los enfermos pasen sin diagnosticar durante cierto tiempo.

4.2. Otalgia

Sobre todo a raíz de un proceso catarral, la otitis seromucosa puede doler. Se trata de dolores pasajeros y no muy intensos. Si el dolor persiste se debe sospechar una sobreinfección del oído medio. Estas infecciones, si son recidivantes, pueden esconder una otitis serosa que deberá diagnosticarse fuera del episodio de otitis media aguda.

4.3. Procesos agudos recidivantes

La otitis serosa puede tener reagudizaciones durante su curso, particularmente en el lactante y en niños menores de dos años. Ocurre en relación con infecciones de vías respiratoria superiores, tan frecuentes en algunos niños, relacionadas, a veces, con el brote de piezas dentarias. Es conveniente examinar al niño fuera del proceso agudo para descartar presencia de líquido de forma permanente en el oído medio.

4.4. Otros síntomas

Los niños mayores pueden quejarse de sensación de *ruido* sordo, de oído lleno, de bloqueo, de líquido que cambia con la postura y de vértigo. Es también frecuente la sensación de molestia e incluso dolor con los ruidos

intensos o incluso moderados. Según Grace (36), en un estudio sobre 154 niños con otitis serosa en relación con este último síntoma, el 22% de ellos padecen signos de vértigo y ataxia ligera, que desaparecen al colocarles un tubo de aireación transtimpánico. Se han observado algunos casos de parálisis facial transitoria que ha cedido con terapia de antibióticos, corticoides y paracentesis.

4.5. Signos antecedentes y acompañantes de la otitis serosa

Es preciso buscar en los antecedentes, una historia de prematuridad, de cesárea, de sufrimiento fetal o de reanimación neonatal. Un terreno alérgico, estancia en guarderías, o tabaquismo pasivo. Obstrucción respiratoria nasal por hipertrofia de amígdalas y adenoides con respiración total o parcialmente bucal. Irradiación del macizo facial superior. La coincidencia de la otitis secretora con el brote de piezas dentarias en niños de uno y dos años es un hecho conocido por los otorrinolaringólogos y los padres, pero frecuentemente ignorado por los pediatras.

5. EXPLORACIÓN

5.1. Otoscopia

La otoscopia es muchas veces suficiente para asegurar el diagnóstico. Politzer (8) describe los cambios en la membrana timpánica de la otitis serosa. A veces, en una exploración superficial, el tímpano puede parecer normal, pero un examen detallado con el otoscopio de aumento o con el microscopio mostrará siempre una anomalía. Tanto el color como la textura y la movilidad están modificados.

El aspecto más habitual es el de un tímpano más espeso, como edematizado (Fig. 2). que ha perdido su transparencia. Al contrario de lo que pasa con las otitis agudas no se pierde nunca el relieve y casi siempre se pueden observar vasos que desde la periferia se irradian al conducto auditivo externo. Es raro observar un tímpano azul, que corresponde a una otitis de larga duración que ocupa las cavidades del oído en donde se pueden ver depósitos de hemosiderina, culpables del color tan particular, y granulomas de colesterina.

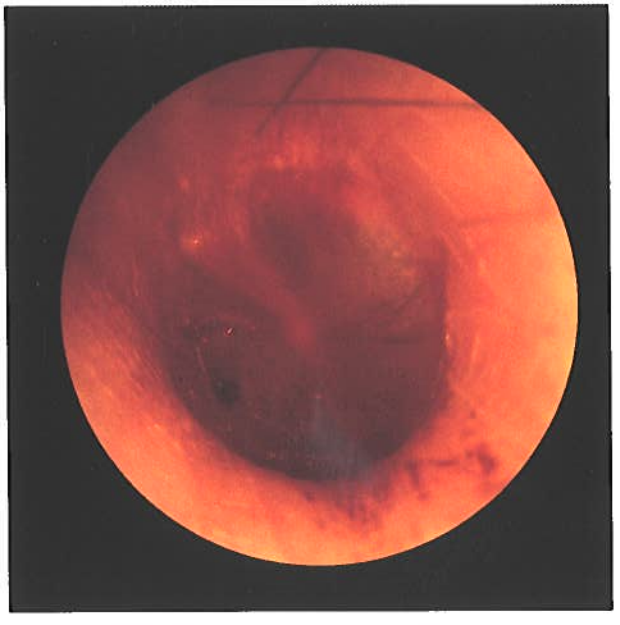

Figura 2. *Imagen otoscópica de otitis media.*

El espesor del tímpano suele estar engrosado en las otitis de duración corta o mediana, pero en las de larga duración tiene un aspecto adelgazado atrófico y retraído. Este adelgazamiento y retracción puede afectar a toda la superficie de la membrana o sólo a su parte posterosuperior. El tímpano puede permanecer en este estado de atrofia o evolucionar hacia una otitis adhesiva, una bolsa de retracción o un colesteatoma.

Cuando la membrana guarda su transparencia y, sobre todo, en los casos que evolucionan hacia la curación podemos observar niveles de líquido o burbujas.

La movilidad del tímpano puede ser observada mediante el espéculo de Siegle con el que podemos variar la presión en el conducto auditivo externo. Esta prueba está siendo menos utilizada desde la aparición de la timpanometría, pero los especialistas anglosajones todavía le dan un gran valor.

En resumen, la otoscopia es una exploración que nos asegura el diagnóstico en una gran mayoría de los casos. Sin embargo, no nos permite siempre hacer una distinción entre los tres tipos de líquido; seroso mucoso o purulento. Para ello tiene mayor utilidad el microscopio.

5.2. Exámenes audiológicos

5.2.1. Acumetría

Los diapasones permiten en niños que a los tres años son lo suficientemente maduros, diagnosticar una sordera de transmisión y aventurar el grado de pérdida. Tres diapasones negativos (250, 500 y 1.000 Hz) reflejan una sordera de grado por lo menos moderado si no existe un componente de percepción.

5.2.2. Audiometría tonal

La audiometría tonal nos permitirá conocer el grado de alteración del deterioro auditivo. Vamos a encontrar una sordera de transmisión de intensidad variable dentro del rango de 10 a 40 dB de pérdida. La colección de líquido produce una sordera de transmisión. Sin embargo, la hipoacusia no es siempre proporcional a la cantidad y consistencia del líquido. En muchas curvas audiométricas se encuentran caídas de la vía ósea, tanto en frecuencias graves como en las agudas. Se sospecha, que los productos de la inflamación pueden atravesar la membrana de la ventana redonda y afectar la cóclea (39). En los niños pequeños la audiometría tonal convencional es difícil de efectuar y nos tenemos que contentar con practicar una audiometría refleja, u objetiva. A partir de los dos a tres años, los niños de desarrollo intelectual normal aceptan los auriculares y se les puede practicar una audiometría con reflejos condicionados o una audiometría de juego. Las respuestas audiométricas son aproximativas y debería hacerse un estudio con cada audiómetro para establecer los parámetros con sujetos normales.

Las **emisiones otoacústicas** son muy sensibles en casos de niños con pequeñas pérdidas de unos 30 dB. Por eso son el principal método en programas de screening de la audición en recién nacidos. Debemos tener presente que la otitis serosa puede venir a agravar, y de hecho así hace con frecuencia, una sordera neurosensorial preexistente y los resultados audiométricos no serán los arriba descritos, sino los de una sordera mixta de mayor gravedad. El instaurar un tratamiento que mejore rápidamente la audición del niño es en estos casos prioritario.

5.2.3. Impedaciometría, timpanometría

El conocimiento de la verdadera dimensión de la otitis serosa se lo debemos en parte al examen impedanciométrico. En las décadas de los sesenta y setenta se publicaron muchos trabajos sobre la impedanciometría, especialmente en poblaciones infantiles.

La *curva timpanométrica* puede ser de tres tipos básicos, A, B, y C (Fig. 3).

La curva A que corresponde a un oído normal tiene forma de pagoda con su vértice o punto de complianza máxima más o menos centrado en la línea media (+200 a -200 mm de agua) y con una amplitud de 4 a 10 unidades relativas. Si la curva tiene menos amplitud As corresponde a un oído cuya movilidad está disminuida y si la amplitud es por el contrario mayor Ad se trata de una membrana flácida o una rotura de la cadena osicular.

La curva B es la llamada curva plana paralela al eje de abscisas y que corresponde a una rigidez total del complejo tímpano osicular.

No existe consenso sobre el criterio de normalidad de la presión de oído medio en niños. Como límites de normalidad son considerados -50 mm de H_2O (38), -80 mm de H_2O (39), 100 mm de H_2O (40) y hasta -170 mm de H_2O (41).

En la curva C el pico de presión de complianza máxima está situado en la región de las presiones negativas. Esta curva se corresponde con una disfunción tubárica importante y un tímpano retraído.

En la otitis seromucosa se puede dar todo tipo de curvas impedanciométricas, pero es más probable que un oído con líquido se corresponda con una curva tipo B. Sin embargo, existen casos con timpanograma tipo A (2% de los casos) (42) en los que se encuentra líquido en la miringotomía. Se trataría probablemente de bolsas de líquido encapsuladas entre zonas que contienen aire. Tampoco es excepcional encontrar oídos con timpanograma tipo B sin liquido en la miringotomía. Son casos con probabilidad de timpanoesclerosis. No se debe, pues, fiar el diagnóstico de presencia de líquido en el oído medio solamente por la timpanometría, sino que debe ponerse al mismo nivel de sensibilidad diagnóstica la otomicroscopia y el reflejo estapedial.

5.2.3.1. Timpanometría y anestesia general

En ciertos niños diagnosticados de OS con curva plana nos encontramos con la sorpresa de que no tienen líquido en el oído medio al realizar la paracentesis (43). La causa de este aparente error es porque la enfermedad ha remitido en el tiempo transcurrido entre el momento en que se decidió intervenir y la operación o bien por la acción de la anestesia general por inhalación. Esto último sucede por la difusión del nitrógeno contenido en el óxido nitroso.

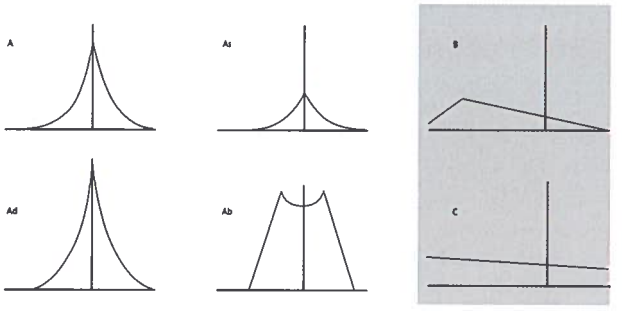

Figura 3. *Todos los tipos de curva impedanciométrica pueden encontrarse en la Otitis secretora o en sus secuelas. Las más frecuentes son la curva tipo B, punto de complianza máxima desplazado a presiones negativas y la curva tipo C, curva plana.*

5.2.3.2. Impedanciometría y despistaje

Durante los años 60 y 70 se extendió significativamente el empleo de métodos de despistaje para la detección de pérdidas auditivas en niños en edad preescolar y en los primeros años de colegio. Según Harvey (44), esto representaba un handicap educacional y psicológico, que parecía afectar más a niños de niveles culturales y sociales más deprimidos y con menor grado de estimulación (45).

"La finalidad de todo programa de despistaje es localizar niños que tienen incluso pequeños problemas de la audición, de forma que puedan ser enviados para tratamiento médico si cualquier proceso activo es descubierto y se puedan instituir remedios educativos lo más precozmente posible. Los programas se deben confeccionar para identificar no sólo niños que tienen alteraciones crónicas, sino también niños que tienen dificultades durante ciertas épocas del año o bajo ciertas condiciones" (The National Conference of Identification Audiometry. Baltimore, USA, 1960). El primero en utilizar la impedanciometría como método de despistaje fue Brooks en 1968. Brooks encontró, en 1973 (46), el 30,8% de 543 niños estudiados con patología de oído medio. En la serie de Harker y von Wagoner (47), en Alaska, el 41,5% de los niños no pasaron el screening. En 1978, llevamos a cabo un programa de despistaje sobre 975 niños en edad de tres a once años (23). En el momento del screening el 23% de los niños de tres años de edad tenían una curva plana. Este porcentaje bajó al 11% a los cuatro años y al 6% a los cinco años.

5.2.3.3. Estado actual de los programas de despistaje con impedanciometría

El entusiasmo que despertó en un principio el screening con impedanciometría ha decaído mucho. Las alteraciones detectadas en el oído medio son, sobre todo, reversibles y temporales, por lo que sería necesario repetir la prueba una o dos veces más antes de remitir el enfermo al centro de asistencia. En ese tiempo, otros niños que habrían pasado el screening podrían haber enfermado y no serían detectados en el programa.

5.3. Exploración general

Es necesario buscar la causa o por lo menos los factores favorecedores de los que hemos hablado.

Las fisuras de paladar, aunque estén operadas, provocan otitis serosa muy resistentes al tratamiento y dejan, al cabo de los años, secuelas en el oído medio como retracciones, perforaciones o colesteatoma. Las fisuras de paladar, cuando son submucosas, producen las mismas consecuencias para el oído que las completas, pero su diagnóstico no es tan obvio. Es necesario palpar el paladar para descubrirlas.

El síndrome de Down, la enfermedad de Crouzon o el síndrome de Apert son evidentes al examen. Sin embargo, alteraciones menores, como maloclusiones dentarias, defectos del desarrollo del maxilar o deformación a nivel de la sutura etmoidovomeriana pueden colaborar al desencadenamiento y prolongación de la OS.

El resto del árbol respiratorio también debe ser explorado para descartar procesos asmáticos, alérgicos u otros. En el aparato digestivo debe descartarse un posible reflujo esofágico.

La radiología lateral de cavum se considera una exploración obsoleta, por una parte porque nos ofrece el estado de las vegetaciones en un momento determinado, por otra parte, porque las vegetaciones no necesariamente tienen por qué ser grandes para ser el foco de infección.

6. EVOLUCIÓN DE LA OTITIS SEROSA

La evolución natural de la otitis seromucosa es hacia la curación espontánea en algunas semanas o meses. La prevalencia de la enfermedad disminuye con la edad dependiendo del cambio en la estructura de la trompa de Eustaquio y de la maduración del sistema inmunitario local y general. Según Tos (48), el 50% de los oídos se normalizaron en 2 meses y el 88% en 2 años sin necesidad de medidas quirúrgicas. Ello nos aconseja ser cautos a la hora de indicar la colocación prematura de unos tubos de drenaje.

Las recidivas, cuando aparecen, son las precoces, mayoritariamente. Según Sadé, la mayoría de las recidivas ocurren desde el primer año y se hace necesario colocar un segundo tubo entre el 30 y el 35% de los casos y un tercer tubo en el 10% de los oídos tratados. Es entre estos casos recidivantes o prolongados entre los que suele desarrollarse una patología de mayor importancia. La capa fibrosa del tímpano se adelgaza y la membrana se vuelve fina y frágil y evoluciona hacia la perforación, la bolsa de retracción, la otitis adhesiva o el colesteatoma (Figs. 4a, 4b, 4c, 4d, 4e y 4f).

7. FACTORES DE RIESGO DE CRONICIDAD Y SECUELAS EN LA OTITIS MEDIA SEROSA

En una revisión bibliográfica acerca del seguimiento durante al menos cuatro años en niños de 4 a 15 años de edad que padecían otitis crónica u otitis aguda recurrente y que fueron tratados con tubos de timpanostomía (49) se han encontrado secuelas con la frecuencia que mostramos en la tabla (Tabla 1). La incidencia de secuelas varía desde un 15% de retracciones a un 0,5% de colesteatoma.

Tabla 1

Secuelas de la OS	Incidencia en %
Retracción	15
Bolsa de retracción	4
Otorrea	10
Timpanoesclerosis	10
Atrofia	8
Atelectasia	7
Perforación timpánica	1
Colesteatoma	0,5

Incidencia de las secuelas de otitis serosa. Tomado de una revisión de varios estudios retrospectivos sobre seguimiento de oídos con otitis serosa (Giebink).

Los estudios dirigidos a determinar los factores de riesgo tienen limitaciones. Los estudios prospectivos son considerados mejores, pero se ven limitados por su alto coste y su ineficacia cuando se trata de investigar alteraciones menos infrecuentes. Los estudios retrospectivos en los que la información se recoge después de que se desarrolla la enfermedad son más rápidos y económicos, pero están sujetos a sesgo.

Los factores que aumentan significativamente el riesgo de OS u otitis media recurrente incluyen, sexo masculino, raza blanca, edad temprana, comienzo prematuro de la OM, estancia en guarderías, ambiente de fumadores, antecedentes familiares de enfermedades de oído medio, historia familiar o personal de alergia.

Otros riesgos adicionales que facilitan el paso a la cronicidad son la alimentación con biberón en cama, otitis media bilateral, obstrucción nasal y una historia anterior de OS. Se incluyen también como factores de riesgo la estación del año y el número de hermanos. Sin embargo, el papel de la clase social en la OM recurrente y en la OS es equívoco.

El riesgo de una otorrea persistente después de la intubación es mayor en niños con otorrea purulenta o mucoide y una mucosa del oído medio engrosada, inflamada o con granulaciones.

La consecuencia práctica de estos estudios estriba en identificar a los niños en los grupos de riesgo y facilitarles un tratamiento precoz y, quizás, más agresivo, permaneciendo bajo un seguimiento estrecho a fin de detectar una secuela precozmente.

8. TRATAMIENTO DE LA OTITIS SEROSA

8.1. Tratamiento médico

8.1.1. Drogas antimicrobianas

Los gérmenes más frecuentemente encontrados en las otitis medias agudas son el *Streptococcus pneumoniae,* el

Figura 4. *Imagen otoscópica de algunas secuelas de la otitis serosa.*

Figura 4a. *Perforación timpánica.*

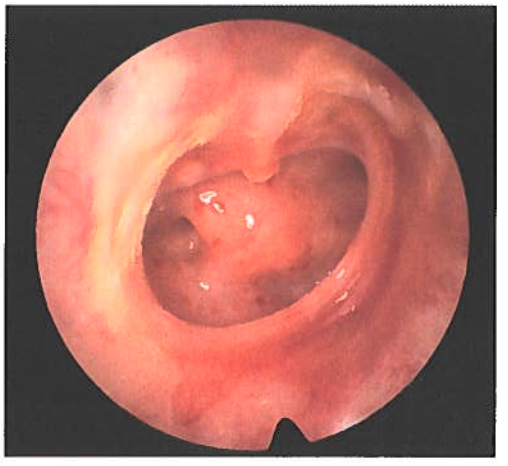

Figura 4b. *Perforación con otorrea.*

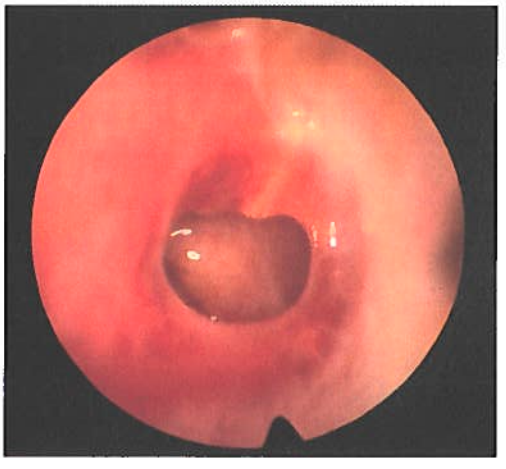

Figura 4c. *Otorrea purulenta.*

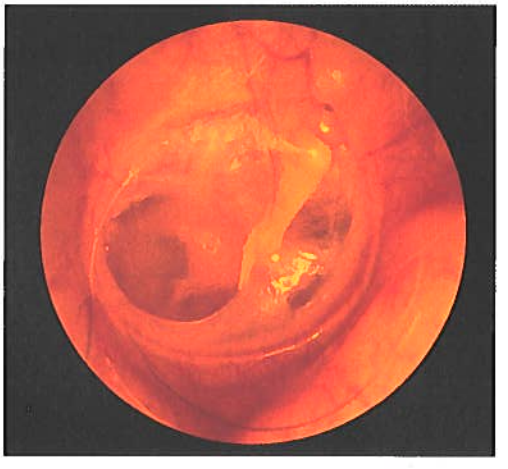

Figura 4d. *Membrana monomérica y atelectasia.*

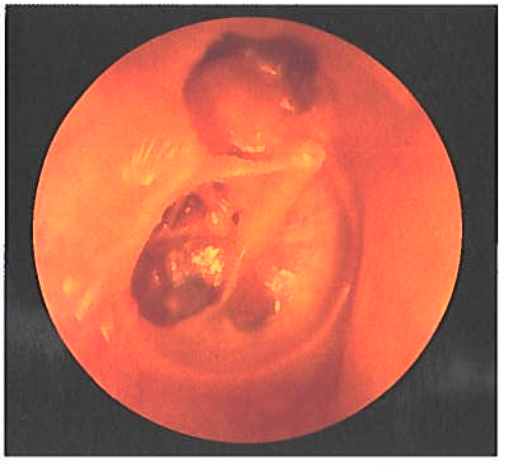

Figura 4e. *Atelectasia y bolsa de retracción.*

Figura 4f. *Colesteatoma.*

Haemophilus influenzae, la *Moraxella catarrhalis,* y el *Streptococcus piogenes.* Estos gérmenes se encuentran en el moco y la mucosa nasofaríngeos, así como en el líquido purulento del oído medio.

Los antibióticos hoy en día más comúnmente utilizados en la OMA son betalactámicos clavulánicos, cefalosporinas, macrólidos y sulfamidas.

El estudio de Giebink (50) sobre la OS ha demostrado que tratamientos con trimetroprim sulfametoxazol y o con otros antibióticos, como amoxicilina o amoxicilina clavulánico durante dos semanas, hacen desaparecer el líquido antes que sin tratamiento. Esto parece improbable en los casos en que el líquido es estéril, pero hay que tener en cuenta que, aunque el fluido sea estéril, seguramente habrá gérmenes en las vías respiratoria superiores y todo el conjunto mejorará con el tratamiento con antibióticos.

Entre el 40 y el 60% de los oídos que padecen OS se ven libres de fluido con un tratamiento de dos a seis semanas con trimetroprim sulfametoxazol, amoxicilina o amoxicilina clavulánico en comparación con el 25 a 40% de oídos no tratados. Entre los antibióticos, la amoxicilina clavulánico tiene mejores respuestas a corto plazo que la amoxicilina sola, pero a las 4 semanas no parece existir ninguna diferencia. Los antibióticos deben administrarse durante suficiente tiempo, al menos dos semanas, para llegar a la curación y evitar en lo posible la recidiva.

8.1.2. Antiinflamatorios

Se han hecho pruebas con antiinflamatorios tanto esteroides como no esteroides en el tratamiento de la OS.

8.1.2.1. Antiinflamatorios esteroides

Un grupo de autores (51, 52) ha probado que el tratamiento de la OS con ampicilina o trimetroprim sulfametoxazol más prednisona es más activo que el antimicrobiano sólo. El tratamiento con corticoides también es más eficaz que el tratamiento con sólo placebo.

8.1.2.2. Antiinflamatorios no esteroides

La acción curativa de la OS con antiinflamatorios no esteroides es nula.

8.1.3. Otros tratamientos con drogas

8.1.3.1. Antihistamínicos y descongestionantes

La OS inducida con antígenos en modelos animales responde bien con tratamiento con antihistamínicos. Sin embargo, no hay muchos trabajos al respecto que hayan demostrado la eficacia del tratamiento con estas substancias. La histamina es uno más de los muchos mediadores implicados en el desencadenamiento y evolución de la otitis serosa.

8.1.3.2. Fluidificantes y mucorreguladores

Algunos estudios han examinado el efecto de los mucolíticos (surfactante de pulmón de bovino) en inyección intratimpánica en oídos con OS. Según Kobayashi (53), no se encontró una mejoría significativa en los oídos tratados de esta forma.

8.1.4. Vacunoterapia

Se ha demostrado que anticuerpos a nivel local y sistémico actúan como protección ante las recidivas de otitis media aguda. Las defensas locales y generales interactúan en defensa del organismo contra la otitis media. Parece lógico pensar que una inmunización a nivel sistémico actuaría en la prevención de la otitis serosa. La profilaxis de la OM con vacunas es una de las áreas más importantes de investigación.

Se han probado **vacunas con bacterias**, como el neumococo, el *Haemophilus influenzae* y la *Moraxella catarrhalis,* pero los resultados obtenidos no son muy consistentes. Las **vacunas conjugadas** con antígenos polisacáridos unidas a un soporte proteico adquieren más especificidad y producen antígenos a una edad más temprana. Existen estudios que demuestran una protección del 90% de los niños vacunados ante la invasión de *Haemophilus influenzae* y parece que las vacunas conjugadas con neumococos producen un nivel de anticuerpos de 10 a 100 veces mayor que las vacunas convencionales (54). Estas vacunas conjugadas tienen poder antigénico también en niños pequeños en los que las vacunas convencionales no consiguen una acción inmunológica.

La otitis media es precedida por infecciones agudas por **virus** del aparato respiratorio superior. Es de suponer, que previniendo la infección por virus, como rinovirus, adenovirus, influenzae y parainfluenzae etc, que han sido detectados en las secreciones de la otitis aguda, se puede prevenir ésta. El desarrollo de vacunas se encuentra en estado de experimentación.

La **inmunoprofilaxis pasiva** con gamaglobulina intravenosa puede estar indicada en enfermos que padecen inmunodeficiencia como la de la IgG2. La inmunoglobulina con polisacáridos bacterianos produce mayor efecto de inmunización que la vacuna neumocóccica.

8.2. Tratamiento local

8.2.1. Insuflación tubárica

Los tratamientos no invasivos más antiguos de la entonces llamada otitis catarral se basan en los métodos de insuflación tubárica: el método de Valsalva, el cateterismo con la sonda de Itard y la insuflación con la pera de Politzer. La intención es vencer la resistencia que al paso del aire opone la inflamación de la trompa de Eustaquio e introducir aire en el oído medio. Los dos primeros métodos son poco utilizados hoy en día y son o bien insuficientes para conseguir abrir la trompa (Valsalva) o imposibles de practicar en niños (Itard). Dos métodos nuevos propugnan, nuevamente, un tipo de insuflación de tipo Politzer.

El primero es el isopresor tubárico de Murueta-Goyena o MUSCO NT3 (55), que introduce como la pera de Politzer aire a presión en la cavidad nasal, pero que tiene la ventaja de poder dosificar la presión de aire producida por un compresor eléctrico.

El otro instrumento es el Otovent de Stangerup, en el que el niño trata de inflar un globo adaptado a una de las narinas mientras la otra está comprimida (56).

8.2.2. Kinesiterapia y betaterapia

La kinesiterapia tubárica es una serie de ejercicios de la lengua, mandíbula y velo del paladar destinados a corregir la función de la trompa. Estos ejercicios son bastante complejos y no son aplicables en el niño pequeño.

La betaterapia del ostium tubárico o la inyección de gas por vía transtimpánica son dos técnicas ya abandonadas por su ineficacia y también porque no son totalmente inocuas.

8.2.3. Crenoterapia

Cuando los tratamientos convencionales de la otitis seromucosa no son suficientemente efectivos, sobre todo después de varias colocaciones de tubos, se puede ensayar a eliminar todos los posibles focos de infección, como amígdalas, adenoides, sinusitis etc y someter al enfermo a curas de balneoterapia con baños y lavados con aguas sobre todo sulfurosas y con menor eficacia, carbónicas.

9. PREVENCIÓN DE LA OTITIS MEDIA

Se considera que 3 episodios de otitis aguda en los últimos 6 meses ó 4 en los últimos 12 meses, con uno en los últimos seis meses, hacen necesario buscar los medios para evitar los procesos de otitis de repetición.

Parece lógico, en principio, evitar las causas medio-ambientales estimulando la alimentación de pecho materno en el primer año de vida, eliminar el tabaco en la casa o dejar al niño en guarderías con grupos poco numerosos y no demasiado tiempo.

El tratamiento preventivo con drogas antimicrobianas parece reducir el número de otitis aguda, pero no afecta la evolución de la enfermedad base. Una dosis diaria de amoxicilina (20 mg/kg) o sulfisoxazol (75 mg/kg) parece ser efectiva. Los niños incluidos en un programa de profilaxis deben seguir el mismo tratamiento que se hubiera indicado con anterioridad como, por ejemplo, una paracentesis. Las drogas deben administrarse bajo vigilancia para evitar reacciones adversas, más frecuentes con las sulfonamidas que con la amoxicilina.

Los tubos de drenaje no parecen prevenir los procesos de otitis aguda de forma tan eficaz como la amoxicilina, sobre todo en lactantes y niños pequeños, que son más propensos a sufrir otitis de repetición.

Según el estudio de Paradise (57) sobre 213 niños que habían expulsado los drenajes por otitis de repetición, la adenoidectomía hace que los niños operados evolucionen más favorablemente en conjunto que los controles.

Las vacunas contra las bacterias y virus que causan más frecuentemente la otitis media aguda son la esperanza para prevenir la repetición de las otitis y prevenir sus consecuencias. Los mayores progresos se han realizado con vacunas conjugadas de proteína neumocóccica que parecen tener la capacidad de inmunizar también a niños pequeños.

10. CONCLUSIONES

La OS se caracteriza por inflamación crónica de la mucosa del oído medio y de la trompa de Eustaquio con ocupación de las cavidades del oído por líquido, que puede ser seroso mucoso purulento o hemático.

Como la OS es una enfermedad tan frecuente y puede traer consecuencias de gravedad en cuanto a la función auditiva y la salud en general en los últimos treinta años se han hecho multitud de estudios con una base estadística. De ahí se han extraído conclusiones con frecuencia dispares. Es de suponer que las operaciones están correctamente aplicadas. Entonces, ¿por qué, por ejemplo, unos concluyen que la miringotomía y la adenoidectomía son ineficaces en el tratamiento de la OS y otros opinan absolutamente lo contrario? En los trabajos en los que se estudian series más o menos grandes de niños se obtienen unos resultados la mayor parte de las veces globales y éstos son sometidos a un proceso estadístico que debería extraer unas conclusiones firmes. Pero nos encontramos que la OS es un proceso que, a pesar de ser parecido en los síntomas que afectan al oído medio en todos los casos, tiene unos factores etiológicos favorecedores y desencadenantes muy distintos y una evolución natural también diferente. Tantas variables son difíciles de recoger en un estudio estadístico.

En la práctica, el otólogo recibe al niño después de varios procesos de otitis aguda o con una otitis secretora antigua que produce síntomas de sordera de más de 20 dB. Debe decidir sobre un tratamiento médico o un tratamiento invasivo. Nuestra opinión es que el especialista debe probar antes que nada un tratamiento quimioterápico. Dos o tres semanas con amoxicilina, amoxicilina clavulánico, macrólido o cefalosporina junto con corticoides en dosis bajas, si el niño tiene más de dos años, en muchos casos resuelve el problema. Pero si no se produce la curación ¿cuándo se debe pasar a la cirugía? Parece existir un consenso que limita los días de vigilancia y tratamiento médico a 90. Si para entonces el oído sigue lleno de fluido o si la sordera supera los 20 dB se debe practicar una miringotomía con inserción de drenajes transtimpánicos. En cuanto a la adenoidectomía se debe practicar sin miedo en todos aquellos casos en que haya una historia clínica de obstrucción e infecciones de las vías respiratorias superiores.

De esta forma podemos controlar el 95% de los oídos con OS. Pero existe un 5% que con recidivas y necesidad de colocación repetida de tubos en "T". Son éstos los casos entre los que encontraremos en el futuro un oído crónico. Estos enfermos deben ser sometidos a una exploración exhaustiva de cualquier causa de tipo medioambiental, alérgica, infecciosa u otra, como alteraciones del desarrollo del macizo facial o fisura submucosa del velo del paladar. Los padres deben ser advertidos de las consecuencias que puede tener para el futuro de la salud del niño la presencia de un oído crónico. El tímpano se vuelve delgado, atelectásico con invaginaciones o perforaciones e incluso con colesteatoma. Las perforaciones simples no deben ser cerradas hasta que el niño haya desarrollado la estructura de su conducto tubárico y anticuerpos contra las infecciones respiratorias, habitualmente entre los ocho y los nueve años de edad. Sin embargo, se debe actuar quirúrgicamente antes contra los tímpanos monoméricos atelectásicos o las bolsas de retracción, antes de que se conviertan en un colesteatoma.

Las medidas destinadas a prevenir la cronicidad de las lesiones de oído medio por otitis serosa no son siempre útiles para reducir el riesgo de un oído crónico. Es sobre este tipo de enfermos sobre los que debemos aumentar nuestros cuidados y sobre los que es necesario encaminar los esfuerzos de la investigación.

BIBLIOGRAFÍA

1. **PAPARELLA, M. DICKSON.** "The recurrent middle ear effusions". *Otolaryngol Clin North America* 1969: 63-70.
2. **NAVAL, P.** *Tratado de las enfermedades de los oídos.* Imp. Pedro Julian Pereyra. Imprenta Real. Madrid, 1797; 155-159.
3. **EUSTACHE.** *Opuscules,* 1546.
4. **VALSALVA.** *De aure humana tractatus,* 1707.
5. **GUYOT.** *Aparatos e invenciones aprobados por la Real Academia de Ciencias.* París, 1735.
6. **ITARD, JMJ.** *Traité des maladiés de l'oreille et l'audition.* 2ème éd., Paris, 1821.
7. **CURTIS, JH.** *A Treatise on the physiology and pathology of the ear.* Longman ed. London. 1836, p. 124-131.
8. **DUPLAY.** "Anatomie, physiologie et pathologie de l'oreille". *Arch gén de med* 1863, p. 327-576.
9. **POLITZER, A.** *Tratado de las enfermedades del oído.* Ed Enrique Teodoro. Madrid, 1886, p. 281-328.
10. **BLUESTONE, CD., KLEIN, JO.** "Otitis Media, Athelectasis, and eustachian tube disfunction". En: *Pediatric Otolaryngology* WB. Saunders Co Third edition, vol. II, 1996; 388-583.
11. **PAPARELLA, M., SCHACHERN.** "New developements in treating otitis media", *Ann Otolaryngol* Suppl 163, ed. Scott Giebink G, 1994; 103: 7-10.
12. **TOS, M.** "Epidemiology and natural history of secretory otitis". *Am J Otol* 1984; 5: 459-462.
13. **CASSELBRANT, ML., BROSTOFF, IM., CANTEKIN, EL.** *et al.* "Otitis media with effusion in preschool children". *Laryngoscope* 1985; 95: 428-436.
14. **PARADISE, JL., ROCKETE, HE., COLBORN, DK.** *et al.* "Otitis media in 2253 Pittsburg-area infant: Prevalence and Risks factors during the First Two Years of Life". *Pediatrics* 99: 318-333, 1997.
15. **KLEIN, JO.** "Hereditary and environmental factors in otitis media." *Ann Otol Rinol Laryngol* 1990; 99 (Suppl 149): 46-47.
16. **VAN CAUWENBERGE, PB.** "Relevant and irrelevant predisposing factors in secretory otitis media". *Acta Otolaryngol* (Stockh) 1998; (Suppl 414): 147-153.
17. **FLORET, D.** "La santé de l'enfant en crèche et ses consecuences socio-economiques: l'étude santé-enfant-crèches". *Pediatrie* 1991; 8/9: 14-17.
18. **ROWE JONES, JM., BROCKBANK, MJ.** "Parental smoking and persistant otitis media with efusion in children". *Int J Pediat Otolaryngol* 1992; 24:19-24.
19. **KITCHEN, G.** "Relationschip of enviromental tobacco smoke to otitis media in young children". *Laryngoscope* 1995; Suppl 69; 105: 1-13.
20. **MARCHANT, CD., SURIN, PA.** "Otitis media in the first year of life". *Ann Otol Laryngol* 1990; 99 (Suppl 149): 33-34.
21. **GOYCOLEA, HG., GOYCOLEA, MV., FARFAN, CR.** "Racial and familial factors in otitis media". *Arch Otolaryngol* 1998; 114: 147-149.
22. **BEERY, QC., DOYLE, WJ., CANTEKIN. EI., BLUESTONE, CD., WIET, RJ.,** "Eustachian tube function in an American Indian population". *Ann Otol Rhinol Laryngol* 1980; 89 (Suppl 68): 28-33.
23. **STOOL, SE.** "Craniofacial disorders and otitis media". *Ann Otol Rhinol Laryngol* 1990; 99 (Suppl 149): 51-53.
24. **SCHACHERN, PA., SHEA, DA., PAPARELLA, MM.** "Mucopolisaccaridosis IH and human bone histopathology". *Ann Otol Rhinol Laryngol* 1984; 93: 65-69.
25. **GÓMEZ-ULLATE, R., ANDA, JM., GÓMEZ-ULLATE, J.** "Impedaciometría en niños". En: *Impedaciometría.* Ponencia oficial de la SEORL Madrid, 1979; 30: 247-264.
26. **BROOKS, DN.** *Hearing loss and middle ear disorders in patients with Down's syndrome. J Ment Defic Res* 1972; 16:21.
27. **GARABEDIAN, EN., POLONOWSKI, JM., COTIN, G., LACOMBE, H.** "Influence du traitement chirurgical des fentes vélopalatines sur la pathologie de l'oreille moyènne: À propos de 49 cas". *Ann Otolaryngol* (Paris) 1998; 105-3: 159-163.
28. **FIREMAN, PH.** "Allergic rhinitis and its potencial relation to otitis media". *Ann Otol Laryngol* 1990; 99 (Suppl 149) 43-44.
29. **BOEDTS, D., DE GROOTE, G.** "Otite seromuqueuse et l'allergie atopique". *Ann Otolaryngol* (Paris) 1986; 103: 421-425.
30. **DOYLE, WJ., BOEHEM, S., SKONER, DP.** "Physiologic responses to intranasal dose response challenge with histamine, methacholine, bradikinin and prostaglandin in adult volunteers with and without nasal allergy". *J Allergy Clin Inmunol* 1990; 86: 924-35.
31. **BERNSTEIN, JM., DOYLE, W.** "Role of IgE-mediated hypersensitivity in otitis media with effusion: pathophysiologic considerations". *Ann Otol Rhinol Laryngol* (Suppl 163), 1994, 103: 15-19.
32. **VALLÉS, J., OLIVA, T.** "Estudio bacteriológico de la otitis serosa". *Acta Otorrinolaring Esp* 1995; 46, 2 (91-92).
33. **FRIA, TJ., CATEKIN, EI., EIGLER, JA.** "Hearing aquity of children with otitis media with effusion". *Arch Otolaryngol* 1985; 111. 10-16.
34. **SOUCHAL-DELACOUR, J., HANSS, P., NEU, G., PEYNEGRE, R.** "Otite seromuqueuse de l'enfante: une manifestation de l'atopie?". *Ann Otol Rhinol Laryngol* Paris 1987; 104: 219-224.
35. **ARROYO, R., ALAMINOS, D., ANDA, JM., GÓMEZ-ULLATE, R., MURUA, JI.** "Impedanciometria en la otitis media secretora". En: *Impedanciometria. Ponencia oficial de la SEORL; Acta ORL Española,* vol. 30, Madrid, 1979, p. 147-167.
36. **GRACE, AR., PFLEIDERER, AG.** "Dysequilibrium and otitis media with effusion: What is the association?". *J Laryngol Otol* 1990; 104: 682 684.

37. **GOYCOLEA, MV., PAPARELLA, MM., GOLDBERG, B., CARPENTER, AM.** "Permeability of the round window membrane in otitis media". *Arch Otolaryngol* 1980; 106: 430-3.
38. **ALBERTI, P., KRISTENSEN, R.** "The clinical application of impedance audiometry". *Laryngoscope* 1970; 80:735.
39. **RENVAL, U., LIDEN, G., JUNGERT, S.** "Impedance audiometry as a screening method in school children". *Scand Audiol* 1973; 2:133.
40. **BLUESTONE, CD.** "Audiometry and tympanometry in relation to middle ear effusions in children". *Laryngoscope* 1973; 83: 594-598.
41. **BROOKS, DN.** "The use of the electroacustic impedance bridge in the assessment of middle ear function". *Int Aud* 1969; 8:563.
42. **GERSDORFF, M., MAISIN, JP., STAS, C.** "Le despistage de l'otite seromuqueuse en millieu scolaire. Que faut il en penser?". *JF ORL* 1984; 118: 491-494.
43. **GERSDORF, M.** "Otite seromuqueuse, tympanométrie et anesthésie général". *Rev Laryngol* (Bordeaux) 1983; 104; 187-190.
44. **HARVEY, RM.** "Environmental factors in glue ear". *J Laryngol Otol* 1975; 89: 73-77.
45. **HOLM, VA., KUNZE, LH.** "Effects of chronic otitis media on language and speech developement". *Pediatrics* 1969; 43: 833-839.
46. **BROOKS, DN.** "Hearing screening. A comparative study of an impedance method and pure tone screenig". *Scand Audiol* 1973; 2:67.
47. **HARKER, LA., VAN WAGONER, R.** "Aplication of impedance audiometry as a screening instrument". *Pediatrics* 1969; 43: 833-839.
48. **TOS, M.** "Spontaneus course and frecuency of secretory otitis in 4 year-old children". *Arch Otolaryngol* 1982; 108: 4-10.
49. **GIEBINK, GS.** "Epidemiology of otitis media with effusion". In: Bess FH, ed. *Hearing impairement in children.* Parkton, Md: York Press, 1988: 75-90.
50. **GIEBINK, GS., BATALDEN, PB., LE, CT.** *et al.* "A controlled trial comparing three treatements for cronic otitis media with effusion". *Pediatr Infect Dis J* 1990; 9: 33-40.
51. **BERMAN, S., GROSE, K., NUSS, R.** *et al.* "Management of chronic middle ear effusion with prednisone combined with trimethoprim sulfamethoxazole". *Pediatr Infect Dis J* 1990; 9: 533-8.
52. **PERSICO, M., PODOSIN, L., FRADIS, M.** "Otitis media with effusion. A steroid and antibiotic therapeutic trial before surgery". *Ann Otol Rhinol Laryngol* 1978; 87: 191-6.
53. **KOBAYASHI, T., YAGINUMA, Y., TOSHIMA, M.** *et al.* "Use of surfactant in the treatment of secretory otitis media-A preliminary report". In: *Recent advances in otitis media.* Proceedings of the Fifth International Simposium. Hamilton Canada: Decker Periodicals, 1993: 286-9.
54. **GIEBINK, GS., KOSKELA, M., VELLA, PP.** *et al.* "Pneumococcal capsular polysaccharide-meningococcal outer membrane protein complex conjugate vaccinnes: inmunogenicty and efficacy in experimental pneumococcal otitis media". *J Infect Dis* 1993; 167: 347-55.
55. **MURUETA-GOYENA, F., SCOLA, E., MIRO, JL.** "Eustaquian Tube". *Proceedings of the XIV World Congress of Otolaryngology, Head and Neck Surgery,* Madrid Kugler & Ghedini Publ, Amsterdam, 1990: 245-247.
56. **STANGERUP, S., SEDELBERG-OLSEN, J., BALLE, V.** "Autoinflation as a treatment of secretory otitis media. A randomized controlled study". *Arch Otolaryngol* 1992; 118: 149-152.
57. **PARADISE, JL., BLUESTONE, CD., ROGERS, KD.** *et al.* "Efficacy of adenoidectomy for recurrent otitis media: results for parallel random and non-random trials". *JAMA* 1990; 263: 2066-7.

11. OTITIS MEDIA AGUDA Y RECIDIVANTE

J. Basterra Alegría, M. Armengot Carceller, A. Campos Català

1. CONCEPTO

Se entiende por otitis media aguda (OMA) aquellos procesos infecciosos-inflamatorios, que afectan al tejido de recubrimiento, conjuntivo-epitelial, de la caja del oído medio. Casi siempre hay una participación tubárica y, en menor medida, también mastoidea.

Asimismo, se caracterizan las OMA por una patocronia limitada a días o algunas semanas. Una vez finalizado el episodio séptico-inflamatorio, la restitución de los tejidos lesionados lo es *ad integrum.*

En la OMA, no hay participación de las estructuras óseas. Son excepción de esto aquellas formas clínicas tras infecciones específicas por sarampión, escarlatina e influenza cuando tienen un curso virulento. En el controvertido asunto de la clasificación de las otitis, es posible considerar estas formas fuera del contexto de las OMA debido a la frecuencia con la que derivan en otitis media crónica. En la actualidad debemos considerar el diagnóstico definitivo de estas formas, al término de su evolución, valorando la persistencia o no de secuelas. Aquellas otitis específicas que curan sin secuelas se deberán considerar como de comportamiento agudo.

2. HISTORIA NATURAL

El devenir espontáneo de la OMA tiene una trayectoria bien sistematizable. Considerándola en sus estadios clínicos es como sigue:

a) Estadio seroso: Comienza con un fenómeno que en su forma más frecuente es viriásico sobre la mucosa de la trompa de Eustaquio y la que recubre la caja del oído medio. Ello tiene como consecuencia la aparición de un exudado seroso. Hasta la década de los '60 se consideraba como una entidad nosológica independiente esta primera fase de la OMA.

b) Estadio supurativo: La sobreinfección bacteriana sobreviene a la viriásica de manera que se producen cambios tisulares más profundos, sin sobrepasar el recubrimiento conjuntivo-epitelial. El contenido hasta ahora seroso se torna supurado.

c) Estadio de exteriorización: En el cual, la supuración es vertida al conducto auditivo externo, hecho éste que coincide con la perforación del tímpano.

d) Estadio de reparación: En éste, la membrana timpánica y el resto de los epitelios afectados en las fases anteriores se reparan sin secuelas.

De lo señalado en párrafos precedentes se deduce que no necesariamente todas las OMA deben supurar. De forma espontánea o por la acción terapéutica, es posible que se aborte su evolución en la fase serosa.

Al margen de lo señalado, una vez establecía una OMA, los acontecimientos naturales pueden evolucionar hacia:

1. La resolución espontánea o con tratamiento. Fin del proceso.

2. La repetición de la OMA: En estos casos debemos prestar especial atención a la exploración locoregional en búsqueda de infecciones permanentes (adenoidea, etc). En aquellos casos en que la exploración del oído medio sea normal, debemos asegurar que la mastoides no sea la mantenedora de estas infecciones otíticas de repetición.

3. La aparición de complicaciones, de las cuales la más frecuente y representativa es la mastoiditis aguda, cuando ésta se resuelve finalizará el episodio.

3. ETIOLOGÍA Y PATOGENIA

La serie de factores etiológicos es amplia. Algunos de ellos tienen carácter favorecedor o predisponente. Otros, desencadenantes. Para una mayor claridad, los agruparemos en tres tipos:

3.1. Factores etiológicos generales

3.1.1. La edad

La OMA es una enfermedad de la infancia por excelencia, ocupando el primer lugar entre las urgencias pediátricas. Por este motivo, frecuentemente, los pacientes no son tratados por el especialista otorrinolaringólogo. Ello hace que, en un número importante de casos, el diagnóstico se hace sobre criterios clínicos sintomáticos más que en datos de la exploración otoscópica adecuada (conducto limpio de cerumen, supuración, falta de aspiración, microscopio clínico.....). La mayor incidencia se produce entre los 6 y los 24 meses de vida (3).

a) La mayor frecuencia, en los dos primeros años de la vida, es coincidente con el periodo de tasas bajas de IgG e

Servicio de ORL. Hospital General Universitario, Valencia.

IgA (6). Por ello, se puede señalar la deficiencia inmunitaria postnatal como factor etiológico, si bien no el único de los que concurre en la infancia como más adelante señalaremos.

En cuanto a la deficiencia adquirida por HIV, no parece marcar especialmente la OMA si bien hay descritas series de niños afectados, en forma asociadas de OMA de repetición, y sinusitis crónica asociada (2).

b) La succión, los vómitos de repetición y la regurgitación de los lactantes, el uso de chupete, también son causas añadidas. Durante la succión, las paredes laterales de la rinofaringe, comprimen los ostium tubáricos. Ello facilita la "inyección" de alimento líquido-pastoso hacia la trompa (9) y posibilitan su infección.

Los vómitos de repetición hacen penetrar alimento en la rinofaringe por incompetencia relativa del velo palatino. Las consecuencias son similares a las señaladas en el párrafo precedente. La posición en decúbito, y especialmente en decúbito lateral, facilita aún más estos fenómenos.

c) La dentición: No es posible explicar la relación causal entre dentición y OMA. Sin embargo la correlación estadística es inequívoca.

3.1.2. El clima y factores ambientales

La máxima incidencia es durante los meses de diciembre a marzo. Su acción es debida a que la baja temperatura y el mayor índice higrométrico, así como las variaciones bruscas de temperatura pueden actuar a través de un doble efecto: En primer lugar, facilitando las infecciones víricas del tracto respiratorio superior con un carácter endémico. En segundo lugar, como desencadenantes de edema vasógeno mediado pos péptidos (Fig. 1).

Los factores ambientales, tales como la polución, han sido estudiados y hay una relación estadística significativa entre grado de polución y OMA (9).

Otros agentes ambientales nocivos son los alergenos inhalatorios que tienen carácter patogénico en la esfera otorrinolaringológica. Las alergias de vías respiratorias altas participarían como agentes desencadenantes de fenómenos vasomotores, a nivel de la mucosa del orificio tubárico y en alguna medida de la trompa, mediados por la histamina. La inflamación estéril producida por este fenómeno sería el condicionante de la insuficiencia tubárica transitoria, que a su vez establecería un cuadro de insuficiente ventilación de la caja del oído medio. La acción oportunista de virus o bacterias en este momento continuaría el proceso hacia la génesis de la OMA. Por lo tanto, nos parece lo más adecuado señalar, que la reacción alérgica, como reacción inflamatoria, cuando es mantenida, puede ocasionar alteraciones en la ventilación tubárica y a partir de aquí, ser prodrómico a la infección. Sería por lo tanto, un fenómeno predisponente.

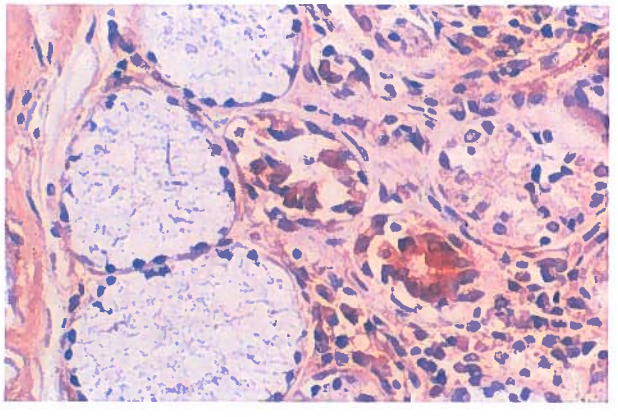

Figura 1. *Inmunohistoquimia de subepitelio de oído medio mostrando reacción peroxidasa-antiperoxidasa positiva a serotonina como mediadora de la inflamación.*

3.2. Factores locoregionales

a) Traumatismos: Pueden ser de diversa naturaleza: Así, los traumatismos a través del conducto auditivo externo, con perforación timpánica, los traumatismos báricos, etc. En ambos casos, las mejores opciones se ofrecen a los agentes infecciosos cuando hay hematoma y pérdida de sustancia epitelial. Las OMA de este origen no son frecuentes.

b) La configuración de la trompa de Eustaquio tiene gran interés nosológico. En efecto, en el niño de corta edad y en menor medida, progresivamente conforme alcanzan los 7-10 años, la trompa es proporcionalmente más corta, más amplia y horizontal, y se situa en un plano más bajo, más caudal que en el adulto. Muy relacionado con la competencia de la trompa se encuentra el correcto desarrollo de los procesos palatinos hasta su sutura en el rafe medio. En este apartado, se situan también los factores genéticos, tan relacionados con líneas familiares en las que las infecciones otíticas son frecuentes. Sin duda, la constitución anatómica de la base del cráneo, y por ende de la trompa, así como el desarrollo de la "calidad epitelial" es dirigida por el genoma.

c) Las infecciones de repetición y las crónicas, de localización nasosinusal, amigdalar y adenoidea, son sin duda alguna el grupo de causas que incide con mayor intensidad como factor causal de la OMA. La contaminación bacteriana a estos niveles (especialmente la vegetación adenoidea) es la base desde la que operan los virus/bacterias, que a través de la trompa, con otros factores asociados comentados, colonizan la mucosa de la trompa y caja del oído medio.

d) La neumatización mastoidea: Contrariamente a lo que ocurre con las otitis medias crónicas supuradas, las OMA no parece que sean determinadas ni a su vez determinen el grado de neumatización mastoideo. Generalmente, las mastoides de los pacientes afectos de OMA tienen un desarrollo normal de la neumatización.

3.3. Factores infecciosos

Este grupo de factores etiológicos tiene su base inicial, generalmente, en la rinofaringe. Los virus, adquiridos a través del contacto directo o por inhalación. Las bacterias a partir del reservorio adenoideo y en menor medida de otros focos sépticos de la esfera nasosinusal o faríngea. Los virus y las bacterias tienen tres posibles vías de acceso al oído medio: La tubárica, la hematógena y la vía externa a través del conducto auditivo. Sin duda alguna, la primera es la más frecuente.

La vía de difusión hacia el oído medio es, por continuidad del epitelio respiratorio y también por émbolo, aspirado de la rinofaringe al negativizarse la presión en la

caja del oído medio, fenómeno éste que es frecuente en cualquier proceso catarral, incluso en los más leves producidos por rinovirus.

En el epitelio de recubrimiento tubárico y en la caja del oído medio, la acción infecciosa produce diversos efectos en profundidad. En la superficie del epitelio, el hecho más significativo y relevante es la lesión primero y destrucción después, según el grado de infección, del sistema de aclaramiento mucociliar. La lesión ciliar también se produce en la caja del oído medio.

a) La infección vírica suele preceder a la bacteriana. La acción de estos elementos sobre la mucosa facilita la colonización bacteriana. Las formas más frecuentes de virus son los mixovirus, dentro de los cuales, el virus respiratorio sincitial, el parainfluenza y los adenovirus son los más frecuentes. En los niños de menor edad, el respiratorio sincitial es el más frecuente.

El segundo grupo de virus más frecuente es el de los picornavirus, de los cuales, el rhinovirus es el más considerable por frecuencia.

El otro grupo de virus a considerar como agentes causales de OMA es el de los virus específicos, de los cuales el virus del sarampión (mixovirus), el de la gripe (Influenza) y el de la varicela (Herpes zoster) son los que tienen mayor interés.

b) Respecto a las bacterias:

Entre las Gram (-): Según diferentes estudios, los valores estadísticos varían: El *Haemophilus influenzae* es cultivo positivo en cifras próximas al 50% de los pacientes estudiados (7). La *Branhamella catarrhalis* aparece también con elevada frecuencia y en algunas estadísticas alcanza el 24% de los cultivos.

Respecto a estas dos bacterias, hay que señalar que se encuentran como saprófitas en el conducto auditivo externo y, por lo tanto, si la muestra para cultivo se contamina con ellas, el resultado será engañoso.

Entre las Gram (+): El *Streptococcus pneumoniae* es el más frecuente en los niños de corta edad, siendo según estadísticas, positivo hasta en un 40% de los casos. Del punto de vista clínico, cabe señalar la tendencia a necrotizar tejido y a originar OMA de evolución insidiosa y formas complicadas.

El *Staphylococcus aureus* también es más frecuente en niños de corta edad. La mayoría de cepas de esta bacteria son productoras de penicilinasa, desarrollándose OMA de evolución lenta y tendencia a la recidiva.

También los *Streptococcus pyogenes* (ß-hemolítico grupo A) produce infecciones de este tipo con frecuencia, en ocasiones sorprendentes, pues aparece positivo hasta el 68% de la casuística de pacientes adultos. Sin embargo, en niños es significativamente menor, caracterizando clínicamente por la necrosis tisular producido y el carácter hiperagudo (4).

Gérmenes anaerobios como peptococos y propionibacterias, así como enterobacterias tales como E. coli y Klebsiella, son muy poco frecuentes.

3.4. Otros factores

En este grupo es preciso citar los factores socioeconómicos. En efecto, la correlación estadística entre condiciones sociales deficitarias y OMA son significativas. En nuestro entorno, la población de raza diferente a la caucásica es escasa en número y no hay estudios relacionados con esta materia. Sin embargo, en Estados Unidos, la incidencia en sectores de población india y esquimal es mayor la frecuencia de OMA.

El tabaquismo en el adulto y el ambiente tabáquico en la infancia son factores etiológicos que también tienen una correlación estadísticamente significativa con la OMA. También lo tiene el inicio de la escolarización. Respecto al sexo, hay una cierta preponderancia en los niños varones a padecer OMA respecto a las niñas (3).

4. SINTOMATOLOGÍA Y SIGNOS CLÍNICOS

En la OMA, en cada fase clínica hay una clara correlación entre la sintomatología y la constatación de signos específicos. Ello nos hace considerar estos aspectos de forma conjunta. Veremos, sucesivamente, la fase de obstrucción tubárica inicial, la fase serosa o pre-supurativa, la fase de supuración y finalmente la de resolución.

4.1. Fase de obstrucción tubárica

Síntomas: En este periodo, ocasionalmente el síntoma inicial es la otalgia leve que tras un periodo de tiempo breve (alguna hora), desaparece. Esta otalgia de escasa intensidad, debida al fenómeno de vacío producido en la caja del oído medio es debida a la aspiración y tensión del tímpano. Cuando la caja se va llenando de secreción serosa, el vacío desaparece y con ello la leve otalgia.

En la mayoría de los pacientes, el síntoma con el que se instaura la OMA es la sensación de taponamiento auricular, con autofonía e hipoacusia que en niños de poca edad pasa frecuentemente desapercibida.

No es infrecuente que el niño muestre síntomas de inestabilidad derivados de las bruscas variaciones de presión que aparecen en la caja y que ocasionalmente hunden o elevan la platina del estribo en el laberinto. En algunos pacientes con viriasis floridas, se interpreta este síntoma como debido a una laberintitis serosa "a virus" que se desarrollaría en concomitancia a la OMA. Ambas causas son reales y justifican la inestabilidad.

La percepción de acúfenos esporádicos, debidos a la variación de presión, no es excepcional en este periodo.

Signos: La exploración otológica muestra una serie de signos otoscópicos (Fig. 2): el más relevante es la retracción del tímpano. Podemos observar como, cuando el mango del martillo se encuentra horizontalizado, aumentan los relieves de las apófisis corta y de los repliegues tímpano-maleolares, ocasionalmente es posible apreciar el hundimiento de la pars fláccida. A medida que va progresando la enfermedad, aparece un infiltrado vascular con distribución característica a lo largo del mango del martillo. El triángulo luminoso desaparece o pierde forma. En algunos pacientes, el color de fondo timpánico adquiere un tono blanco-amarillento debido a la colección serosa. El nivel líquido, la línea nítida o con burbujas, frecuentemente queda enmascarado por esta coloración del tímpano y, por lo tanto, su apreciación por traslucencia frecuentemente no

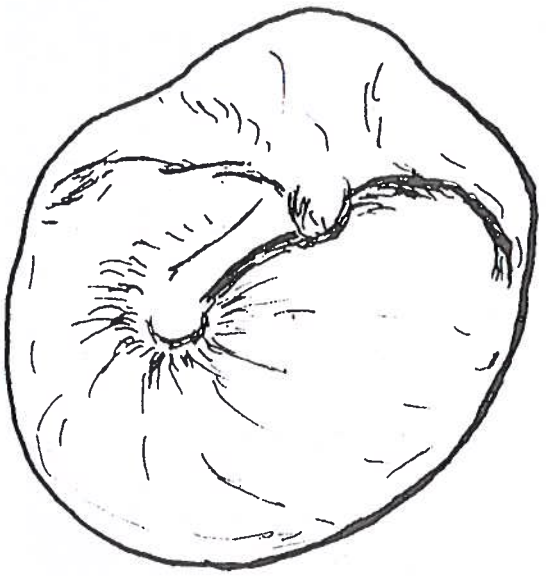

Figura 2.

es posible. La utilización del microscopio clínico posibilita esta observación en gran medida.

4.2. Fase de pre-supuración

Síntomas: En esta fase, hay un aumento cuantitativo y cualitativo de síntomas respecto a la anterior.

El cuadro sintomático viene marcado por la otalgia progresiva que se hace intensa, pulsátil y tiene tendencia a irradiar a la región temporal y occipital. Frecuentemente impide conciliar el sueño y, según la edad, provoca el llanto. Es el motivo más frecuente de urgencia pediátrica en una puerta de urgencias hospitalaria. En esta fase, la sensación de presión auricular y la otalgia hacen que el niño de corta edad agite las manos sobre los oídos, o ruede la cabeza sobre la almohada. La hipoacusia es el segundo síntoma en importancia. Ya en la fase previa se inició y ahora va en aumento. Es un síntoma que declaran los niños con edad suficiente quienes también señalan la existencia de acúfenos.

Los síntomas generales en relación con el cuadro séptico hacen aparición: febrícula o fiebre, astenia y anorexia, intranquilidad y vómitos son los que con mayor frecuencia se presentan.

En lactantes, no es raro constatar que la clínica de inicio es pobre en síntomas locales que pueden incluso estar ausentes. El cuadro clínico en estos casos viene marcado por la agitación, los vómitos, febrícula o fiebre, descubriéndose la OMA en el transcurso de una exploración otoscópica realizada aún en ausencia de síntomas otológicos.

Signos: Previa a la exploración otoscópica debe realizarse la palpación digital, puntual sobre el trago. En niños de corta edad, esta maniobra suele ser positiva. Su negatividad no es indicativa de salud.

En la exploración otoscópica (Fig. 3), llama la atención el abombamiento timpánico, en posición tan contraria a la de la fase anterior. La superficie de la membrana aparece con mucho infiltrado vascular que ya no se limita a la región del mango del martillo, sino que también alcanza el resto de la superficie timpánica. Progresivamente, el infiltrado, que en un principio ofrecía la imagen de vasos bien delimitados, se hace difuso y la coloración rojiza se generaliza, a la vez que se pierde, debido al edema, la

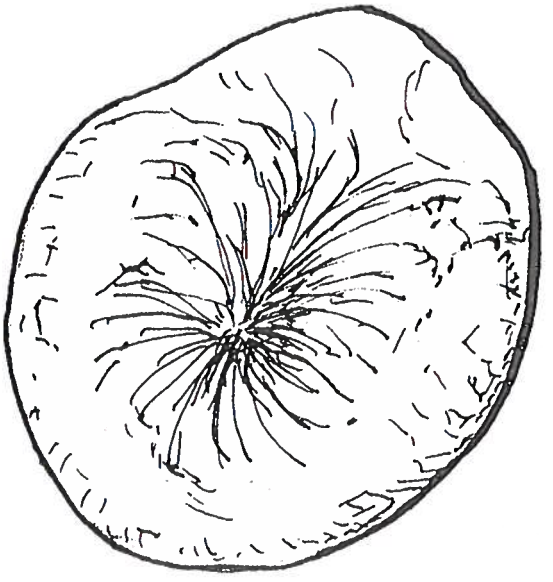

Figura 3.

referencia de los relieves del martillo. El tímpano toma entonces un aspecto carnoso. En las últimas horas de este periodo, el epitelio cutáneo que forma la superficie externa del tímpano, se cuartea y necrosa, ofreciendo el aspecto que se conoce como "piel de cocodrilo".

La exploración otoscópica se completa con la palpación que puede mostrar un Signo del Trago positivo, más frecuente, en niños de corta edad.

4.3. Fase de supuración

Síntomas: En este tiempo, la otalgia adquiere su máxima expresión, con características similares a las ya señaladas. El acúfeno es más frecuente y a menudo pulsátil.

La hipoacusia se mantiene o incrementa.

La sintomatología general sufre un agravamiento especialmente referido a la fiebre.

Signos: El aspecto carnoso del tímpano hace que ahora no sea posible reconocer los relieves timpánicos. La superficie aparece irregular, con zonas más abombadas según la topografía y a medida que progresa la fase, la coloración se torna amarillenta-negruzca, indicando el

inicio de un fenómeno de necrosis. Este será el preludio a la perforación y paso previo a la siguiente fase.

La palpación y compresión digital sobre el antro mastoideo en el niño de corta edad y, en menor medida, en niños mayores, haciendo presión sobre la región comprendida entre la concha de la oreja y la porción posterior del CAE óseo, resulta dolorosa, indicativa de una reacción inflamatoria mastoidea.

4.4. Fase de perforación, exteriorización

Síntomas: Desde la perforación timpánica hasta el inicio de la reparación timpánica, los síntomas descritos en la fase anterior, van aliviándose o desaparecen. Tanto los síntomas locales como los generales dejan de acuciar al paciente cuando la OMA evoluciona a una perforación del tímpano, espontánea o mediada por paracentesis. Tanto es así, que debe llamarnos la atención si un niño, diagnosticado de OMA, alcanza la fase de perforación y supuración sin llevar pareja la regresión de la otalgia. En efecto, la persistencia del dolor en un oído que drena debe hacernos pensar en una posible complicación, especialmente una aticitis.

En aquellos casos en los que no se llega a producir la perforación-supuración debido a una evolución favorable hacia la curación espontánea, o por el efecto de los fármacos, los síntomas a los que nos hemos referido hasta el momento van desaparecido en lisis.

Signos: El más característico es la supuración. Generalmente, tiene una consistencia serosa-purulenta, fluida, de coloración leucorreica con matices amarillentos. Puede tener cierto contenido hemorrágico. Típicamente, la supuración es inodora salvo en oídos desatendidos en los que la supuración permanece en el conducto tiempo excesivo. Este signo crea alarma a los padres que descubren la almohada y región auricular impregnadas de supuración. Conviene advertir al familiar esta posible eventualidad desde el diagnóstico inicial y enfatizar este hecho que, lejos de indicar gravedad en la evolución, supone el inicio de la curación.

La limpieza y aspiración son esenciales para poder visualizar un tímpano edematoso y enrojecido que ocasionalmente permite entrever una perforación umbilicada, diminuta, debido al citado fenómeno de edema timpánico. Ocasionalmente la mucosa de la caja, también muy edematizada (Fig. 4) hace protrusión a través de la perforación.

4.5. Fase de regresión, restitución

Se caracteriza por la evolución de los síntomas y los signos hacia su desaparición y normalización completa.

Síntomas: la hipoacusia es el síntoma que con mayor frecuencia persiste en esta fase, su intensidad, como hemos señalado, disminuye progresivamente hasta su completa desaparición.

Signos: La regresión de los signos de infiltración vascular e inflamación del tímpano se dirige a la normalización, así como el cierre de la perforación. La reparación timpánica es completa, *ad integrum.*

El seguimiento clínico de esta fase no deja por ello de tener interés y debe hacerse hasta que el niño no muestre signo alguno de inflamación. Esta exploración debe ir asociada, cuando el niño tiene edad suficiente, a la comprobación mediante estudio audiométrico e impedanciométrico de una recuperación completa de la función auditiva. Algunas estadísticas señalan que 2 semanas después que una OMA deja de ser sintomática, el 70% de los niños aún tienen en la caja secreción serosa. A los 2 meses, el 10% (3).

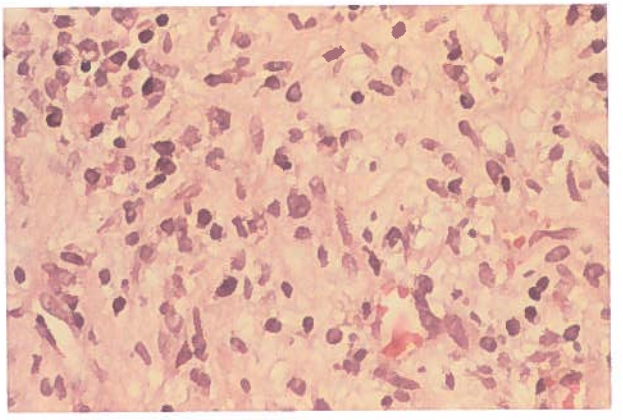

Figura 4. *Células plasmáticas en los extremos superior izquierdo e inferior derecho. Macrófagos y edema generalizado en tejido submucoso de oído medio.*

Estos hechos que acabamos de señalar y los apuntados en apartados anteriores, referidos a fenómenos residuales similares en la cavidad mastoidea, son frecuentemente origen de OMA de repetición. Trataremos nuevamente este punto en apartados venideros.

5. DIAGNÓSTICO

No debe tener especial dificultad si nos basamos en los datos de la clínica y la exploración clínica es adecuada. Ambos se completan, según la edad del niño, con la exploración acumétrica y audiométrica que constatará la presencia de una hipoacusia de transmisión.

Al finalizar la enfermedad, las mismas exploraciones, y la impedanciometría nos aporta información, acerca de la recuperación funcional.

Otras pruebas complementarias, analíticas o radiológicas, no tienen interés excepto para establecer diagnósticos diferenciales con otras entidades nosológicas, en casos de duda que más adelante comentaremos.

La toma de cultivo bacteriológico y el antibiograma no es necesaria cuando se trata de una OMA que no lo sea de repetición, o de evolución atípica, insidiosa. En estos casos, se debe tomar la muestra de supuración con un sistema de aspiración y contenedor estéril a través de la paracentesis. Aun así, las posibilidades de contaminación con la flora bacteriana del conducto son más que probables.

El diagnóstico de la OMA del lactante merece consideración aparte. A tan temprana edad, no es posible

la constatación de síntomas. Sólo los signos serán los guías para el diagnóstico. Éstos son, a su vez, frecuentemente difíciles de observar por el llanto, la agitación y el movimiento, aun con un niño relativamente inmovilizado. El uso de microscopio clínico es de gran valor. En caso de duda, una miringotomía con finalidad diagnóstica puede ser concluyente.

En niños de más edad, la colaboración en datos referentes a la sintomatología es mejor, pero la exploración clínica puede hacerse todavía más complicada sin la colaboración del paciente, cuando el niño tiene desarrollo corporal suficiente para no dejarse inmovilizar y negarse a la exploración.

6. DIAGNÓSTICO DIFERENCIAL

El diagnóstico diferencial de la OMA se plantea en ocasiones con otros procesos infecciosos e inflamatorios del oído, tales como:

a) La otitis externa difusa: Cuando la supuración de la piel del conducto sea abundante y se produzca una notable desepitelización, podemos tener dificultad en la valoración del tímpano, especialmente si la piel de éste aparece deteriorada por maceración. En estos casos debe prevalecer la constatación firme de la lesión del CAE y excluir una OMA al limpiar por aspiración la superficie del tímpano y comprobar su integridad y la persistencia de los relieves normales. Cuando se trata de una infección específica como el herpes Zóster, las características de las lesiones, la distribución topográfica de las mismas, así como el resto de sintomatología neurálgica, no deja lugar a dudas.

b) La miringitis bullosa: Puede ofrecer dificultades diagnósticas, al compartir la otalgia similares características con la producida por la OMA. En todo caso, el diagnóstico otoscópico muestra en la miringitis un tímpano que mantiene la movilidad al realizar la maniobra de Valsalva. La hipoacusia, a pesar de la lesión timpánica desarrollada ampliamente en fase de estado, es mucho más discreta que en la OMA y de aparición más tardía. Cuando las ampollas están presentes, difícilmente habrá dificultad diagnóstica.

c) La otitis media crónica: No debería ser objeto de diagnóstico diferencial por cuanto su sintomatología y signos la hacen bien diferentes de la OMA. Sólo cuando sufren fenómenos de sobreinfección aguda, las otitis medias secretorias y las otitis medias crónicas de perforación central (con una perforación repleta de tejido de granulación asentado en la caja), pueden presentar sintomatología otálgica, empeoramiento de la hipoacusia y signo de supuración.

En todo caso, el diagnóstico diferencial por la anamnesis (hipoacusia sin otalgia desde hace tiempo, otorrea fétida, etc) y los antecedentes nos señalan problemas otológicos previos. Si estos datos y la exploración no fueran suficientes, la exploración radiográfica de las mastoides valorando su grado de neumatización pueden ser de gran valor (escasa o nula neumatización en las otitis medias crónicas).

En duda diagnóstica, el tratamiento farmacológico, enfriará el proceso infeccioso cualquiera que sea su origen. Será entonces cuando podamos constatar si hemos tratado una OMA, una otitis media crónica secretoria o podemos, por el contrario, ver ahora con claridad una perforación timpánica.

d) Diferentes formas clínicas de OMA: Al tratar los agentes etiológicos de la OMA, hemos señalado las características clínicas propias de cada una de ellas (sarampionosa, por escarlatina, por Estreptococos ß-hemolítico).

e) OMA de Repetición (OMAR): No hay número preciso de episodios necesarios para poder establecer un diagnóstico de OMAR. No obstante, se debe considerar este diagnóstico en aquellos niños que en seis meses tengan tres o más brotes de OMA.

Hay varios factores que consideramos causales de la OMAR. Algunos, ya han sido señalados como etiológicos de la OMA. Su persistencia, genera OMAR. Los matizamos a continuación:

1. Causas situadas en el tracto respiratorio superior: Las vegetaciones adenoideas hipertróficas y las adenoiditis crónicas. La obstrucción de la ventilación tubárica a nivel del ostium, la inadecuada ventilación de la caja y la infección regional permanente, crónica, son causa cierta de OMAR. La amigdalitis crónica y la de repetición se sitúan en similar plano de acción en lo referente a la infección loco-regional. En niños de edades avanzadas, la patología séptico-inflamatoria crónica del seno maxilar, también constituye un punto de irradiación séptica a la rinofaringe y secundariamente a la trompa.

Las mastoiditis serosas, tan frecuentemente asociadas a la OMA, cuando no son resueltas completamente con tratamiento farmacológico, se convierten en núcleo inflamatorio estable, asintomático, que ante estímulos infecciosos regionales, banales en otras circunstancias, se reactiva. Este aspecto ha sido comentado al enfatizar el interés que tiene en la OMA asegurar la curación completa.

2. Causas situadas en las vías respiratorias inferiores: las infecciones broncopulmonares crónicas, contaminan por continuidad y a través del esputo con tos la rinofaringe y de aquí la trompa.

3. Otras causas, tales como el nivel socioeconómico etc, fueron comentadas en la etiología de la OMA.

Lo referente a la sintomatología y signos así como otras consideraciones de la OMAR, son similares a los de la OMA. Por ello evitamos su referencia.

7. EVOLUCIÓN Y COMPLICACIONES

Las OMA tienen una evolución favorable a su resolución sin complicaciones en la inmensa mayoría de los casos. El tratamiento farmacológico asociado o no a paracentesis timpánica suelen hacer remitir el cuadro clínico en un número limitado de días. Sólo las horas que preceden a la supuración son realmente acuciantes por la otalgia intensa, difícil de controlar con fármacos.

La complicación más característica y frecuente de la OMA es la mastoiditis aguda, cuadro nosológico éste que será estudiado en capítulo aparte. Otras complicaciones menos frecuentes las comentaremos a continuación. Estas son:

La *parálisis facial:* En el transcurso de una OMA es posible esta consulta que más frecuentemente se da en niños de corta edad. En estos casos, la parálisis es debida a fenómenos de hiperpresión por acúmulo de la supuración o a lesión neurítica del facial por acción directa de los virus sobre este elemento anatómico. En todos los casos, la dehiscencia del canal acueducto de Falopio es un factor que facilita ambos mecanismos. La sintomatología de estos pacientes no difiere de los que no presentan esta complicación. Los signos faciales superiores e inferiores son obvios a la exploración y realmente no necesitan una descripción en este capítulo. Ocasionalmente se presenta en forma de paresia.

Las *laberintitis agudas* han sido brevemente comentadas en el apartado de la clínica. Las formas clínicas bien desarrolladas son infrecuentes, quedando su evolución en la fase de laberintitis serosa, por participación laberíntica en la infección mediada por virus. Mucho más frecuentes son aquellos casos en los que cierta sensación de inestabilidad rotatoria, transitoria, de intensidad débil o moderada es percibida por el paciente. En cualquier caso, la descripción detallada de esta sintomatología requiere pacientes con edad suficiente para su explicación. Dentro del contexto de esta complicación, hay que considerar los casos que complican la OMA en forma de hipoacusia de percepción, si bien también son posibles las pérdidas auditivas por lesión retrococlear debidas a lesión directa de los virus sobre el par VIII.

La *meningitis:* La afectación meníngea por una infección aguda del oído medio es remota aunque ciertamente siguen diagnosticándose casos de tarde en tarde. Generalmente, los casos que observamos más a menudo son aquellos en los que se desarrolla una meningitis y una OMA como patologías concomitantes, asociadas, sin una relación causal entre ellas.

En las OMAR, otra complicación a considerar es la cronificación de las lesiones y el paso de formas agudas de repetición a formas otíticas crónicas. En estos casos, el trazado de los límites que señala el "tránsito" de una forma a otra es muy difícil de establecer. La persistencia de una insuficiente ventilación de origen endotubárico parece ser claramente la causa más frecuente de transformación de una forma clínica aguda en crónica.

8. TRATAMIENTO

A pesar de que hay tasas de curación espontánea de hasta el 81% de casos no complicados (7), no parece que una opción terapéutica expectante, hasta seleccionar de una forma natural los casos a tratar quirúrgicamente, sea recomendable.

La base del tratamiento de las OMA se basa en dos tipos de pautas:

a) TERAPÉUTICA FARMACOLÓGICA: dirigida a un doble objetivo, el tratamiento de la infección y al de los síntomas.

La prescripción de fármacos se hace según la fase de la enfermedad en la cual realizamos el diagnóstico: En la fase inicial de la OMA, los fármacos antiinflamatorios y analgésicos pueden ser los únicos prescritos, esperando la resolución del cuadro en la fase de colección serosa. En aquellos pacientes en los que los signos de infiltración vascular timpánica pierde su delimitación definida y se hace difusa, o el abombamiento timpánico se inicia, se prescribirá además un antibiótico. Esta misma actitud, se tendrá desde el inicio de la afección en casos de OMAR o cuando la sintomatología general y la exploración indiquen la coexistencia de un proceso séptico asociado que requiera pauta antibiótica desde el inicio, tal como puede ser una faringoamigdalitis aguda, o una adenoiditis.

De los fármacos antiinflamatorios, los más utilizados son el ácido acetilsalicílico, el paracetamol, los antihistamínicos, el ibuprofeno, metamizol magnésico, diclofenaco etc. Excepcionalmente, en la OMAR deberemos utilizar corticoides en dosis adecuadas, periodos de tiempo muy cortos, sin repetición de pauta, cuando las posibles causas tributarias de tratamiento quirúrgico hayan sido tratadas sin los resultados esperados. En las complicaciones del VIII par, el uso de corticoides es claro.

De los fármacos antibióticos, los de primera y segunda elección son los señalados en la tabla 1. A efectos de su prescripción, conviene hacer las siguientes matizaciones:

Se deberá tener en cuenta la posible existencia de factores que puedan condicionar el fracaso de los agentes antimicrobianos de 1ª línea; así, por ejemplo, se consideran factores de mayor riesgo la aparición de una OMA en un paciente < 6 meses, una historia familiar de otitis media de cualquier tipo, la presentación de la OMA en un hospital o una guardería (que son áreas de alta incidencia para las cepas productoras de ß-lactamasas, habiéndose estimado cifras >10%) (4). Los antibióticos de 2ª línea se deberán de considerar de entrada en estos pacientes, así como para los casos inicialmente tratados con antibióticos de 1ª línea y que presenten signos y síntomas de infección persistente.

Tabla 1

Antibioterapia en la OMA –modificado de Swanson & Hoecker– (8)

1. Antibiótico de 1ª línea:
Amoxicilina (si alergia a ß-lactámicos: Eritromicina, Trimetroprim-Sulfametoxazol)

2. Antibiótico de 2ª línea:
Amoxicilina-Clavulánico
Cefixima
Cefuroxima axetil
Cefpodoxima
Azitromicina
Claritromicina
(si alergia a ß-lactámicos: Azitromicina, Claritromicina)

Como se ha tenido ocasión de comentar con anterioridad, el pautar la antibioterapia según cultivo y antibiograma puede no proporcionar los resultados esperados en el tratamiento de la OMA. En muchos de los casos (> 30%), especialmente si los pacientes habían recibido un tratamiento antibiótico previo, los cultivos resultan negativos. Es más, en ciertas ocasiones los agentes farmacológicos que demuestran actividad *in vitro* frente al agente causal según el cultivo no se muestran efectivos en su uso clínico. Estos fracasos terapéuticos se han visto en mayor medida con la Amoxicilina (57%) y el Trimetroprim-Sulfametoxazol (75%) que con la Amoxicilina-Clavulánico (12%), Cefuroxima-axetilo (13%), Cefixima (23%) y Cefaclor (37%) (5). Por lo tanto, es recomendable el paso a un antibiótico de 2ª línea en los casos de OMA persistente, independientemente de los resultados iniciales del cultivo.

Los pacientes con alguno o varios de los factores de riesgo discutidos en el apartado de la etiología (*"otitis-prone"*) serán candidatos a distintas medidas de tratamiento. Así pues, se puede proponer la profilaxis antibiótica con Amoxicilina (o Sulfisoxazol), a razón de una dosis diaria de 20 mg/kg/d durante largos periodos de tiempo (varios meses). Esta medida reduce los episodios de OMA entre un 40-90% y esta mejoría se mantiene en tanto que dura la profilaxis. No obstante, existe cierta preocupación en la actualidad, en lo que respecta a la seguridad ecológica de esta medida, y si su uso indiscriminado en poblaciones no seleccionadas pudiese conducir a la aparición de un número aún mayor de resistencias bacterianas. Es por ello que, hoy por hoy, el uso de la profilaxis antibiótica para las OMAR debe contemplarse con cierta cautela (7).

La profilaxis sistemática, mediante vacunación, de viriasis específicas, ha disminuido sensiblemente la casuística de formas clínicas necrotizantes.

El uso indiscriminado de gotas óticas con antibiótico, corticoides, analgésicos de superficie etc, debe evitarse. Tan sólo en la fase supurativa puede tener sentido su utilización, si se comprueba la existencia de una perforación amplia, poco frecuente. En caso contrario la pequeña perforación valvular, y la obliteración del conducto por supuración (excepto en el inmediato periodo post-aspiración o limpieza especializada), hacen muy difícil alcanzar niveles terapéuticos sostenidos en la caja del oído medio. A estas consideraciones, se asocia el breve tiempo que la perforación tarda en sellarse con fibrina. En ningún caso, debemos utilizar fármacos tópicos que en su composición lleven antibióticos ototóxicos. Su paso a través de la membrana de la ventana redonda puede producir hipoacusia de percepción en grados variables.

b) TERAPÉUTICA QUIRÚRGICA: Mediante dos sencillas técnicas, la paracentesis timpánica y la colocación de tubos de ventilación transtimpánicos.

La paracentesis timpánica: se realizará con fines terapéuticos en aquellos pacientes con otalgia intensa o fiebre persistente. Esta decisión se verá más definida si, además, en la exploración apreciamos abombamiento y eritema difuso del tímpano. Con los mismos fines, se realizará en pacientes inmunodeprimidos y en OMA complicadas así como en OMAR. La incisión realizada en el cuadrante postero-inferior suele resolver la otalgia y facilita la curación. En lactantes menores de 4 meses, esta técnica tiene además un valor diagnóstico importante pues como hemos apuntado en el apartado de clínica, no es infrecuente descubrir OMA en este tipo de pacientes por una consulta basada en sintomatología digestiva, en ausencia de sintomatología otológica.

La práctica de la paracentesis, cuando realmente se hace en las horas pre-supurativas, es poco o nada dolorosa debido a la denervación necrótica del tímpano. Por ello, en estos casos, no es necesario la infiltración anestésica o la analgesia-sedación. En las indicaciones de paracentesis con fines diagnósticos, se debe valorar individualmente la posibilidad de administrar al paciente alguna de las dos posibilidades antiálgicas citadas.

Los tubos de ventilación transtimpánicos: Tienen indicación terapéutica en la OMAR cuando, una vez realizado el tratamiento quirúrgico regional, si hubiera habido necesidad, persiste la enfermedad otítica (1). Con ello, es claro que su indicación se reserva a aquellas OMAR que, al menos en teoría, pertenecen al grupo cuya etiopatogenia apunta a la incompetencia tubárica. De lo señalado, se deduce la necesidad de asegurar el diagnóstico de OMAR versus otitis media crónica secretoria con brotes de reagudización.

BIBLIOGRAFÍA

1. **BLUESTONE, CD.** "Role of surgery for otitis media in the era of resistant bacteria". *Pediatr Infect Dis J* 1998; 17(11): 1090-1100.
2. **CHURCH, J.** "Human inmunodeficiency virus (HIV) infection at Children's Hospital of Los Angeles: recurrent otitis media or chronic sinusitis as the presenting process in pediatric AIDS", *J Inmunol Allergy* 1987; 9: 25-32.
3. **KARMA, P., PALVA, T., KAUVALAINEN, K.** "Finnish approach to the treatment of acute otitis media; report of the finnish consensus conference". *Ann Otol Rhinol Laryngol* 1987; 96. Suppl 129: 1-19.
4. **MCCRACKEN, GH. Jr.** "Emergence of resistant Streptococcus: a problem in pediatrics". *Pediatr Infect Dis* 1995; 14: 424-428.
5. **PICHICHERO, ME., PICHICHERO, CL.** "Persistent acute otitis media: causative pathogens". *Pediatr Infect Dis* 1995; 14: 178-188.
6. **ROITT, I., BROSTOFF, J., MATE, D.** "Desarrollo del sistema inmunitario". *Inmunología*, 21 ed. Salvat, Barcelona, capítulo 14, p. 14.1-14.10.
7. **ROSENFELD, RM.** *et al.* "Clinical efficacy of antimicrobial drugs for acute otitis media: metaanalysis of 5400 children from 33 randomized trials". *J Pediatr* 1994; 124: 355-367.
8. **SWANSON, JA., HOECKER, JL.** *Concise review for primary care physicians.* Mayo Clin Proc 1996; 71: 179-183.
9. **TODD, NW., FEIDRNAN, CM.** "Allergic airway disease and otitis media in children". *Int J Pediatr Otorhinolaryngol* 1985; 10: 27-35.

12. OTORREA

J. Cabra Dueñas, A. Moñux Martínez

La otorrea es un signo de enfermedad del oído que ya aparece en los textos médicos hipocráticos. Desde entonces su significación clínica y pronóstica ha cambiado sustancialmente, pero sigue siendo una de las causas más frecuentes de consulta al ORL, especialmente en la edad pediátrica.

En este capítulo se tratará de exponer una forma práctica y simple de enfrentarse al niño con otorrea. No se pretende hacer una revisión exhaustiva de todas las enfermedades que se manifiestan mediante ella, sino orientar el proceso de diagnóstico diferencial y dar unas nociones sobre las causas más frecuentes. En otros capítulos de la ponencia se discute con más profundidad cada una de las entidades.

Otorrea es la exteriorización de líquido a través del conducto auditivo externo (CAE). En una primera aproximación se debe evaluar las características de la misma (color, consistencia, olor, etc) y la existencia de signos o síntomas asociados (29). Esto nos hará sospechar la localización y la causa de la patología, dirigiendo las posteriores acciones diagnósticas e instauración del tratamiento.

1. CARACTERÍSTICAS DE LA OTORREA

Para establecer las características de la supuración sólo se necesita un conjunto de maniobras sencillas, pero muy rentables. La inspección, el aspirado de la secreción y la visión del oído externo y membrana timpánica, mejor bajo microscopía, permiten establecer el diagnóstico en muchas ocasiones. Las consideraciones especiales de la exploración en el niño han sido tratadas en otro capítulo de esta ponencia.

A simple vista, por su color y consistencia, se pueden distinguir cuatro tipos de otorrea: mucosa, purulenta, sanguinolenta (otorragia) y clara (licuorrea). Sólo el hecho de reconocerlos nos hará pensar en una probable localización de la patología: las otorreas mucosas se deben a enfermedad del oído medio, las purulentas a patología del externo o medio y las claras a alteraciones del oído interno. La visión completa del conducto auditivo externo y la membrana timpánica ayudará a confirmar nuestras sospechas.

La presencia de supuración pulsátil se observa con frecuencia y suele deberse a patología tubotimpánica. La fetidez de la secreción es signo de infección y no rara vez se asocia a colesteatoma. Se debe investigar siempre el patrón temporal de la otorrea: duración o recurrencia.

2. SIGNOS Y SÍNTOMAS ASOCIADOS

El dolor asociado a la otorrea indica habitualmente patología inflamatoria del CAE. Si aparece cuando comprobamos que hay enfermedad en el oído medio es un posible signo de complicación; las inflamaciones crónicas no cursan con dolor y en las agudas desaparece o disminuye cuando aparece la otorrea al perforarse la membrana timpánica.

El desplazamiento espontáneo del pabellón auricular en dirección anteroinferior, dolor y tumefacción de la región mastoidea e inflamación de la región posterior del CAE óseo sugieren la presencia de mastoiditis aguda con coalescencia. Hay que diferenciar este desplazamiento del producido en dirección anterior, que puede verse en una simple otitis externa aguda.

En el CAE o membrana timpánica, puede aparecer tejido de granulación durante una otitis externa, aunque habrá que descartar que corresponda a tejido neoplásico, mediante biopsia, si es persistente.

Es esencial reconocer signos y síntomas de las complicaciones otógenas, dado que la eficacia del tratamiento puede depender de la rapidez con que lo iniciemos. La otorrea o fiebre persistentes, otodinia, cefalea, vértigo, parálisis facial u otras alteraciones neurológicas son indicadores de complicación intratemporal o intracraneal.

3. OTORREA MUCOSA Y PURULENTA

Cualquier proceso inflamatorio, neoplásico o anomalías congénitas de los oídos externo y medio puede ocasionar este tipo de otorrea (Tabla 1). A continuación se exponen las causas más frecuentes.

3.1. Otitis externa

Este proceso se diagnostica fácilmente cuando se presenta con otorrea purulenta y dolor que aumenta con la

Servicio de ORL. Complejo Hospitalario La Mancha Centro, Alcázar de San Juan.

Tabla 1
Causas de otorrea mucosa y/o purulenta

Oído externo	Oído medio
Otitis externa	Otitis media
Difusa	Aguda
Hemorrágica	Crónica
Dermatitis seborreica	Complicaciones
Neurodermatitis	Tras drenaje transtimpánico
Osteomielitis de base de cráneo	Histiocitosis de cels. de Langerhans
Cuerpos extraños	Tuberculosis
Herpes Zóster	Sífilis
Queratosis obturans	Neoplasias
Neoplasias (rabdomiosarcoma)	
Anomalías congénitas	
Fístula del arco branquial	
A través de fisuras de Santorini	

palpación del trago y el desplazamiento del pabellón auricular. La otoscopia revelará una membrana timpánica intacta tras la limpieza de la secreción. Los patógenos más frecuentes en nuestro medio son la *Pseudomonas aeruginosa, Candidas* y *Aspergillus* y *Staphilococcus aureus* (3, 4). Para el tratamiento suele ser suficiente las limpiezas periódicas o aspiración y la instilación de acidificantes, antibióticos o antisépticos tópicos. Si el tratamiento inicial fuera ineficaz, es recomendable la toma de cultivo para realizar un segundo tratamiento en base a él.

Hay otros procesos patológicos del oído externo que pueden presentar otorrea. Suelen ser enfermedades raras, pero algunas graves y no se deben olvidar al hacer un diagnóstico diferencial. Destacan: neoplasias del CAE (generalmente rabdomiosarcomas) (6), osteomielitis de la base del cráneo (otitis externa maligna) descrita tanto en niños inmunodeprimidos o diabéticos como en sanos (16), la infección de anomalías congénitas (fístulas del 1er arco branquial) (8), y la diseminación de infecciones parotídeas a través de las fisuras de Santorini.

3.2. Otitis media aguda

Es la causa más frecuente de otorrea purulenta en la infancia. Aparece tras la perforación espontánea de la membrana timpánica o tras una miringotomía. Característicamente hace desaparecer o disminuir el dolor propio de la fase anterior. Inicialmente puede ser hemorrágica y es inodora. Los gérmenes patógenos aislados habitualmente en nuestro país son el *Streptococcus pneumoniae, Haemophilus influenzae* y *Branhamella catarrhalis* algunas de cuyas cepas son resistentes a beta-lactámicos.

En el 70-90% de los casos desaparece en dos semanas aún sin administrar tratamiento antibiótico, hecho por el cual la utilización de estos fármacos es un asunto controvertido en la actualidad (12).

Si la duración es mayor de 2-3 semanas y la secreción se hace más abundante y fétida, puede ser signo de complicación (generalmente mastoiditis de coalescencia). Este hecho ha de alertarnos, debiéndose considerar una exploración radiológica.

Este tipo de otorrea se puede presentar de forma repetitiva y debe ser enfocada de forma distinta. La otitis media aguda (OMA) recurrente se define como al menos tres episodios de OMA en los últimos seis meses o cuatro en doce meses. Estos niños pueden beneficiarse de modificaciones de los factores de riesgo, uso de vacunas, profilaxis antibiótica o intervención quirúrgica, además del tratamiento del episodio agudo (asunto discutido en otro capítulo de la ponencia) (28).

3.3. Otitis media crónica

La otorrea mucosa o purulenta, indolora, asociada a hipoacusia es el síntoma más característico de esta enfermedad (o grupo de ellas). Pocos son los estudios sobre su incidencia, que oscila entre el 0,04 y el 8% en la edad pediátrica (14). La bacteriología es distinta a la de los procesos agudos, siendo habitual la presencia de gérmenes gram-negativos *(Pseudomonas)*, anaerobios *(Enterococcus), Staphilococcus* y hongos. Un 15% de los cultivos son polimicrobianos lo que sugiere colonización oportunista (5).

La principal preocupación del médico en este momento debe ser establecer la "peligrosidad" de las lesiones subyacentes, entendida como capacidad de dar lugar a complicaciones tempranas y, por tanto, necesidad de tratamiento quirúrgico sin excesiva demora. Es obligado examinar la membrana timpánica, mejor bajo microscopio, previo aspirado de la supuración. Esta exploración es tan esencial que casi siempre define el diagnóstico y la estrategia de posteriores exploraciones y tratamiento (25). Así, se pueden clasificar las lesiones observadas en los grupos que a continuación se exponen, con objeto de predecir su historia natural.

Perforación permanente. También denominada "secuela postotítica", se caracteriza por ser una perforación de la pars tensa con bordes cicatrizados y anillo fibroso conservado (central). La otorrea suele aparecer de forma intermitente o esporádica en relación con entrada de agua en el CAE. Se considera "segura".

Enfermedad tubotimpánica. Es un estado más activo con otorrea mucosa o mucopurulenta prolongada, que se exacerba con las infecciones respiratorias altas. Hay perforación central de la pars tensa con la mucosa timpánica inflamada y a veces polipoidea. También se considera "segura".

Enfermedad aticoantral. Cualquier defecto de la pars fláccida: perforación, retracción, pólipos... se asocian a colesteatoma y se considera "peligrosa".

Enfermedad del sinus timpani o perforación marginal. Perforación posterior de la pars tensa con destrucción del annulus que se asocia a colesteatoma y también considerada "peligrosa".

El tratamiento conservador va encaminado a eliminar detritus y suprimir la infección. Aunque no es curativo reduce los síntomas del paciente. El tratamiento quirúrgico definitivo se discute en otro capítulo. La limpieza y aspiración del CAE debe realizarse bajo microscopio, teniendo en cuenta las especiales consideraciones del paciente infantil expuestas en

un capítulo anterior. Inicialmente se instilan gotas tópicas de antibióticos o antisépticos de amplio espectro y actividad antipseudomona (1). Hay preparados disponibles con aminoglucósidos, trimetropin-sulfametoxazol, polimixina, ciprofloxacino (7, 9) y posibilidad de preparar fórmulas como tintura de timerosal, alcohol etílico al 70%, alcohol boricado, soluciones de yodo, clorhexidina o ácido acético especialmente útiles si hay contaminación fúngica. Varios de estos principios activos y sus vehículos se han encontrado ototóxicos en estudios animales (26), pero en la práctica clínica se consideran seguros. En la literatura inglesa, sólo se han atribuido a estos fármacos cuatro casos de hipoacusia neurosensorial hasta 1994 (27). En el mismo trabajo se cita un estudio de Lundy donde se revela que el 95% de los otólogos usa estos medicamentos. Los antibióticos orales no suelen ser necesarios, pero si la otorrea es refractaria, se pueden utilizar incluso por vía endovenosa (19).

3.4. Otorrea por tubos de drenaje transtimpánico

La inserción de tubos de drenaje transtimpánico (TDT) es uno de los procedimientos más frecuentes en la práctica otológica diaria. Se estima que del 10 al 50% de los niños con TDT presentan al menos un episodio de otorrea mucosa o/y purulenta mientras los tienen colocados (17, 21).

Si aparece en la primera semana tras la colocación se denomina (en la literatura anglosajona) otorrea "temprana". La sufren hasta un 10% de los niños y no se ha encontrado relación con el tipo de técnica quirúrgica, la esterilidad de la misma (20), la limpieza del CAE con antisépticos (31, 2) o el uso de antibióticos tópicos profilácticos. En niños menores de un año y medio la incidencia es mayor (hasta el 16%); se han identificado como factores de riesgo la presencia de gérmenes en la secreción en el momento de la cirugía y las mastoides opacificadas en la radiología. Estos hallazgos hacen pensar que la causa es la inflamación previa en el oído medio (33). En niños mayores también es factor de riesgo la presencia de inflamación o gérmenes en el oído medio (11).

La otorrea tardía, después de la primera semana, ocurre entre el 25 y 50% de los casos (21, 10). Es más frecuente en lactantes y en casos de otitis media aguda recurrente (15). Se presenta más en la época de infecciones de vías respiratorias altas: invierno y en la de otitis externa: verano.

Si la otorrea aparece en relación con infección de vías respiratorias altas, o en niños pequeños, los patógenos cultivados suelen ser los mismos que los de una otitis media aguda (30, 21). El tratamiento, por tanto, es igual al de este proceso (mediante antibióticos orales). Si, por el contrario, hay relación con entrada de agua o el niño es mayor hay una mayor presencia de *Pseudomonas aeruginosa y Staphylococcus aureus*. En esta circunstancia los ototópicos con actividad antipseudomonas son más eficaces. En cualquier caso, el tratamiento de este tipo de otorrea está sujeto a controversia y los estudios existentes no son concluyentes (7, 13, 9).

Independientemente del tratamiento medicamentoso, es necesario la aspiración periódica de la otorrea y en los casos refractarios la toma de cultivo y antibiograma. Cuando el tratamiento ambulatorio se muestra ineficaz, puede ser conveniente tratar mediante antibioterapia por vía intravenosa (24). Si el cuadro no mejora con el tratamiento intensivo, debe sospecharse la presencia de gérmenes inusuales (hongos), tejido de granulación alrededor del tubo o un colesteatoma oculto. Algunos autores recomiendan la retirada del TDT en los casos refractarios.

3.5. Enfermedades poco frecuentes del oído medio

La histiocitosis de células de Langerhans (antes histiocitosis X), si afecta al oído, se manifiesta por otorrea y pólipos en oído medio. Se trata mediante corticoides sistémicos y nunca debe realizarse tratamiento quirúrgico (salvo curetaje de lesiones únicas).

La tuberculosis ótica produce una otorrea algodonosa, blanquecina inodora, resistente a los tratamientos habituales para la otitis media crónica. Característicamente puede haber varias perforaciones pequeñas de la membrana timpánica.

La sífilis también debe considerarse en el diagnóstico diferencial de las otorreas purulentas cuando son refractarias al tratamiento.

4. OTORRAGIA

Las causas más relevantes por su frecuencia o gravedad son las siguientes:

4.1. Traumatismo

Suele ser secundaria a erosiones de la piel del CAE, generalmente producidos por maniobras de limpieza, por introducción o extracción de cuerpos extraños. No requieren tratamiento si no hay infección asociada.

Tras una miringotomía, se puede presentar otorragia profusa, especialmente en los raros casos de existencia de malformaciones vasculares en el oído medio (bulbo yugular dehiscente o alteraciones de la arteria carótida), tumores o discrasias sanguíneas.

En el contexto de traumatismos cráneo-encefálicos, sobre todo si hay fractura longitudinal de hueso temporal, es frecuente la otorragia. En este caso se suele asociar a hipoacusia y pérdida de conciencia (32).

4.2. Enfermedad inflamatoria

Al inicio de la fase supurativa de la otitis media aguda, la otorrea puede ser hemática por rotura de la membrana timpánica. La otorragia es un síntoma característico de la miringitis bullosa. En procesos inflamatorios agudos del oído externo también puede presentarse.

4.3. Neoplasias

Los tumores del oído externo y rara vez los quemodectomas del oído medio causan otorragia.

5. LICUORREA

La salida de líquido transparente, acuoso y claro debe suponerse líquido cefalorraquídeo hasta que no se demuestre lo contrario (29). Las causas de otolicuorrea se

muestran en la Tabla 2. Es obvio que sólo puede haber otolicuorrea si hay un defecto de la membrana timpánica. La perforación puede existir previamente, por una causa independiente a la de la licuorrea (p. e.: otitis media crónica), puede aparecer sincrónicamente y por la misma causa (p. e.: traumatismo craneal) o puede provocarla una miringotomía para una supuesta otitis secretora que no es tal (18).

Tabla 2
Causas de otolicuorrea

Espontáneas	Traumáticas
Fístulas congénitas	Iatrogénica (postestapedectomía)
Translaberíntica (malformación de Cock)	Barotrauma
Perilaberíntica	Fractura de peñasco

La confirmación de la presencia de líquido cefalorraquídeo se realiza mediante la determinación de alto contenido de glucosa. Esta determinación presenta menos falsos positivos que al estudiar casos de rinolicuorrea (debidos a la contaminación con moco, lágrima o sangre en la fosa nasal), por tanto suele ser suficiente para establecer el diagnóstico. En casos de duda se puede recurrir a la electroforesis de las proteínas del líquido, donde aparece un pico de beta-2 transferrina, patognomónico de licuorrea.

La otolicuorrea puede aparecer de forma *espontánea* debido a alteraciones congénitas del oído interno o medio. Suelen ser niños cofóticos (en ocasiones, no diagnosticados previamente) con episodios recurrentes de meningitis. La lesión subyacente es una amplia comunicación entre el conducto coclear, el vestíbulo y el conducto auditivo interno (malformación en "cavidad común" descrita por Cock) (23). No parece que la malformación de Mondini clásica se asocie a mayor probabilidad de licuorrea tal como se venía aceptando. Más raramente la licuorrea se presenta en niños normooyentes. En estos casos, la fístula es "perilaberíntica", con distintas rutas posibles (conducto de Falopio (22), tegmen timpani (18), celdas apicales, fisuras de Hyrtl).

Con mayor frecuencia la otolicuorrea se debe a causas *traumáticas*. La iatrogenia (tras estapedectomía en fijaciones congénitas del estribo), la fractura de peñasco y la ruptura de membranas por barotrauma o traumatismo craneal son ejemplos de estas causas.

BIBLIOGRAFÍA

1. **ACUIN, J., SMITH, A., MACKENZIE, I.** "Interventions for chronic suppurative otitis media (Cochrane review)". *The Cochrane Library*. 4, 1999. Update Software. 99.
2. **BALDWIN, RL., ALAND, J.** "The effects of povidone-iodine preparation on the incidence of post-tympanostomy otorrhea". *Otolaryngol Head Neck Surg* 102[6]: 631-634, 1990.
3. **BAYO, M., AGUT, M., CALVO, MA.** "Infectious external otitis: etiology in the Terrassa region, culture methods, and considerations on otomycosis (abs)". *Microbiología* 10[3]: 279-284, 1994.
4. **BERNAT GILI, A., AYERBE TORRERO, V., BAENA AREVALO, A., CARRANZA RODRÍGUEZ, E.** "Microbiology of acute external otitis in our environment (abs)". *An Otorrinolaringol Ibero Am* 20[5]: 479-486, 1993.
5. **CAMPOS, MA., ARIAS, A., RODRÍGUEZ, C., DORTA, A., BETANCOR, L., LÓPEZ-AGUADO, D., SIERRA, A.** "Etiology and therapy of chronic suppurative otitis". *J Chemother* 7[5]: 427-431, 1995.
6. **CUNNINGHAM, MI., MYERS, EN.** "Tumors and tumorlike of the ear and temporal bone in children". *Ear Nose Throat* J 67: 729-730, 1988.
7. **DOHAR, JE., GARNER, ET., NIELSEN, RW., BIEL, MA., SEIDLIN, M.** "Topical ofloxacin treatment of otorrhea in children with tympanostomy tubes". *Arch Otolaryngol Head Neck Surg* 125[5]: 537-545, 1999.
8. **FINN, DG., BUCHALTER, IH., SARTI, E.** "First branchial cleft cysts: Clinical update". *Laryngoscope* 92[2]: 136-140, 1987.
9. **FORCE, RW., HART, MC., PLUMMER, SA., POWELL, DA., NAHATA, MC.** "Topical ciprofloxacin for otorrhea after tympanostomy tube placement". *Arch Otolaryngol Head Neck Surg* 121[8]: 880-884, 1995.
10. **GATES, GA., AVERY, C., PRIHODA, TJ., HOLT, GR.** "Delayed onset post-tympanotomy otorrhea". *Otolaryngol Head Neck Surg* 98[2]: 111-115, 1988.
11. **GIEBINK, GS., DALY, K., BURAN, DJ., SATZ, M., AYRE, T.** "Predictors for postoperative otorrhea following tympanostomy tube insertion". *Arch Otolaryngol Head Neck Surg* 118[5]: 491-494, 1992.
12. **GLASZIOU, PP., HAYEM, M., DEL MAR, CB.** "Antibiotics for acute otitis media in children (Cochrane review)". *The Cochrane Library*. 4, 1999. Update Software. 99.
13. **GOLDBLATT, EL., DOHAR, J., NOZZA, RJ., NIELSEN, RW., GOLDBERG, T., SIDMAN, JD., SEIDLIN, M.** "Topical ofloxacin versus systemic amoxicillin/clavulanate in purulent otorrhea in children with tympanostomy tubes". *Int J Pediatr Otorhinolaryngol* 46[1-2]: 91-101, 15-11-1998.
14. **GRAY, RF.** "Acute and chronic suppurative otitis media in children". Kerr, A. G, Adams, D. A., and Cinnamond, M. J. Scott-Brown's *Otolaryngology* 6ª[8]: 6-8/1-6/8/25, 1997. Oxford, Butterwoth-Heinemann.
15. **HEALY, GB.** "Managing otitis media with effusion in young children: a commentary". *Arch Otolaryngol Head Neck Surg* 120[1049]: 1050, 1994.
16. **HORN, KL., GHERINI, S.** "Malignant external otitis of childhood". *Am J Otol* 2[4]: 402-404, 1981.
17. **ISAACSON, G., ROSENFELD, RM.** "Atención a los niños con tubos para timpanostomía". *Pediatr Clin North Am* 6: 1093-1104, 1996.
18. **JONES, NS.** "Cerebrospinal fluid otorrhea at myringotomy. A meningocele through a defect in the tegmen". *Int J Pediatr Otorhinolaryngol* 21[1]: 79-83, 1991.

19. **KENNA, M.A., BLUESTONE, C.D., REILLY, J.S., LUSK, R.P.** "Medical management of chronic suppurative otitis media without cholesteatoma in children". *Laryngoscope* 96: 146-151, 1986.
20. **KINSELLA, J.B., FENTON, J., DONNELLY, M.J., MCSHANE, D.P.** "Tympanostomy tubes and early post-operative otorrhea". *Int J Pediatr Otorhinolaryngol* 30[2]: 111-114, 1994.
21. **MANDEL, EM., CASSELBRANT, ML., AND KURS-LASKY, M.** "Acute otorrhea: bacteriology of a common complication of tympanostomy tubes". *Ann Otol Rhinol Laryngol* 103[9]: 713-718, 1994.
22. **PETRUS, LV., LO, WW.** "Spontaneous CSF otorrhea caused by abnormal development of the facial nerve canal". AJNR *Am J Neuroradiol* 20[2]: 275-277, 1999.
23. **PHELPS, PD.** "Congenital cerebroespinal fluid fistulae of the petrous temporal bone". *Clin Otolaryngol* 11: 79-92, 1986.
24. **POOLE, MD.** "Treatment of otorrhea associated with tubes or perforations". *Ear Nose Throat J* 72[3]: 225-226, 1993.
25. **POTSIC, WP.** "Surgical considerations in chronic otitis media". Cotton, R. T. and Myer, C. M. *Practical pediatric otolaryngology* 1[16]: 259-275, 1999. Philadelphia, Lippincott-Raven.
26. **RHON, GN., MEYERHOFF, WL., WRIGHT, CG.** "Ototoxicity of topical agents". *Otolaryngol Clin North Am* 26: 747-758, 1993.
27. **ROLAND, PS.** "Clinical ototoxicity of topical antibiotic drops". *Otolaryngol Head Neck Surg* 110: 598-602, 1994.
28. **ROSENFELD, RM.** "An evidence-based approach to treating otitis media". *Pediatr Clin North Am* 43[6]: 1165-1181, 1996.
29. **SCHLOSS, M.** "Otorrhea". Bluestone, C. D. and Stool, S. E. *Pediatric Otolaryngology* 2ª[13]: 198-202, 1990. Philadelphia, W. B. Saunders.
30. **SCHNEIDER, ML.** "Bacteriology of otorrhea from tympanostomy tubes". *Arch Otolaryngol Head Neck Surg* 115[10]: 1225-1226, 1989.
31. **SCOTT, BA., STRUNK, CL. Jr.** "Posttympanostomy otorrhea: the efficacy of canal preparation". *Laryngoscope* 102[10]: 1103-1107, 1992.
32. **TONER, JG., KERR, AG.** "Ear trauma". Kerr, A. G and Booth, J. B. Scott-Brown's *Otolaryngology* 6ª[7]: 1-13, 1997. Oxford, Butterworth-Heinemann.
33. **VALTONEN, H., QVARNBERG, Y., PUHAKKA, H., NUUTINEN, J.** "Early post-tympanostomy otorrhea in children under 17 months of age". *Acta Otolaryngol* (Stockh) 117[4]: 569-573, 1997.

13. TIMPANOPLASTIAS EN NIÑOS

A. Ramos Macías*, M. Bernal Sprekelsen**, M. Manrique Rodríguez***

1. CONSIDERACIONES GENERALES

El objetivo fundamental en el tratamiento quirúrgico en las otitis medias crónica en el niño debe contemplar una doble vertiente: por un lado controlar la infección o lesión, previniendo las posibles complicaciones y, por otro, poder realizar un método de reconstrucción que permita la recuperación funcional en la medida de lo posible. Las alteraciones de la función del oído medio (hipoacusia, desequilibrio) son, en general, secundarias al proceso etiológico (infección, colesteatoma...), es por ello por lo que el objetivo fundamental en cirugía es la erradicación de las lesiones.

Los mecanismos que pueden llevar a lesiones en oído medio suceptibles de reparación quirúrgica pueden ser múltiples: traumáticos, neoplásicos, malformativos, etc, pero de entre todos destacan, por su frecuencia e importancia en la edad infantil, las lesiones secundarias a procesos inflamatorios crónicos de oído medio.

Clasificar las diversas formas de otitis media crónica (no colesteatomatosa), en el niño, debe considerarse como un método práctico de describir entidades clínicas específicas, siempre sujeta a cambios. Por tanto, podemos realizar una clasificación tomando como base fundamental la presencia y situación de las lesiones de la membrana timpánica (perforación) y de la cadena osicular, elementos básicos en la estrategia quirúrgica posterior (5).

1.1. Otitis media crónica con perforación central

La cual podemos dividir en:

– *Otitis media crónica simple benigna:* la cual se caracteriza fundamentalmente por la presencia de una perforación timpánica central. Thorburn en 1965 la define como un "síndrome de perforación permanente". Presenta lesiones inflamatorias en la mucosa, siendo los elementos de la cadena osicular normales.

– *Otitis media crónica con osteítis:* en ésta la presencia del fenómeno inflamatorio produce lesiones más severas llevando la mucositis permanente a la aparición de lesiones necróticas en areas del oído medio (cadena osicular) y mastoides, con mayor frecuencia que la forma anterior.

1.2. Otitis media crónica con perforación marginal

Es una forma de otitis media crónica, caracterizada por la presencia de perforación marginal, la cual y de forma invariable, tiene como rasgo fundamental la presencia de epitelio queratinizado escamoso en las estructuras del oído medio. Esta entidad está en relación con términos como "estado pre-colesteatomatoso", al igual que las bolsas de retracción o perforaciones localizadas en la *pars flaccida* de la membrana. Esta forma de otitis crónica está en relación con la aparición de colesteatoma de oído medio (Colesteatoma adquirido secundario).

Los factores que condicionan una predisposición al padecimiento de otitis media crónica en el niño son diversos, pero existen unos elementos anatómicos y fisiopatológicos que consideramos importantes:

1.2.1. Presencia de una perforación timpánica

La presencia de una perforación timpánica previa condiciona la posibilidad de la reinfección. Hay que tener en cuenta que una vía de infección frecuente en la otitis media crónica, es a través del conducto auditivo externo. Microorganismos habituales de infección aguda, y localizados en el anillo linfático de Waldeyer, pueden infectar así mismo por vía ascendente (trompa de Eustaquio) siendo frecuente en edades infantiles.

1.2.2. Disfunción de la trompa de Eustaquio

Tiene una doble importancia en la patogenia de la otitis media crónica. Por un lado, en algunos casos, condiciona otitis de repetición con características formas agudas en su aparición. En estos casos de disfunción tubárica es fundamental solucionar el problema primario (alteraciones ciliares primarias de la trompa o alteraciones secundarias: principalmente alteraciones rinofaringeas como las vegetaciones adenoideas, malformaciones velo-faríngeas...). La correcta función de la trompa es necesaria para la adecuada resolución de las secuelas timpánicas de la otorrea o de las reparaciones quirúrgicas de la misma. Así, autores como Sheehy y Anderson proponen retrasar en la medida de lo posible la cirugía en niños hasta la normalización de la función de la trompa de Eustaquio hacia los 7-8 años. Así mismo está claro que, en casos de

* Servicio de ORL. Hospital Universitario Insular de GC.
** Servicio de ORL.Hospital Clínic de Barcelona.
*** Servicio de ORL.Clínica Universitaria de Navarra, Pamplona.

afectación otológica bilateral, la disfunción tubárica juega un papel fundamental y el control de una posible otitis serosa es necesario antes de un planteamiento quirúrgico. Por otro lado, en casos unilaterales, acciones como la adenoidectomía, asociada o no a amigdalectomía, no aportan beneficio en el resultado de la timpanoplastia.

En un segundo lugar, y no menos importante, las disfunciones tubáricas van a condicionar un desarrollo alterado de las estructuras del oído medio, en especial de la neumatización mastoidea. El proceso de reabsorción ósea y formación del sistema de celdillas mastoideo se detiene condicionando la formación de mastoides diploicas o ebúrneas.

1.2.3. Grado de neumatización mastoidea

Muchos autores aceptan una relación entre el grado de neumatización mastoidea y el la tendencia a cronicidad en las infecciones de oído medio. La presencia de mastoides ebúrneas o con escaso sistemas de celdillas condiciona una disminución de la superficie mucosa del oído medio, así como una alteración en la función ciliar de la mucosa. En la infancia, la mayoría de las veces esta falta de desarrollo es secundario a disfunción tubárica, aunque puede tener una predisposición genética. Por tanto, existe una tendencia a la retención de líquidos y secreciones en oído medio.

1.2.4. Otros factores

Los desórdenes del sistema inmunitario local, sobre todo el déficit de IgG en mucosa de oído medio es excepcional en la etiopatogenia de la otitis media crónica. Los desórdenes inmunitarios locales pueden tener cierta relevancia en casos de otorreas crónicas activas, en los que los mecanismos de defensa local pueden verse alterados de forma secundaria. Las alteraciones inmunológicas sistémicas de tipo alérgico sí tienen relación con la presencia de efusión en oído medio. Las alteraciones ciliares, generalmente asociadas a cuadros sistémicos (síndrome de Kartagener), pueden condicionar la aparición de infecciones recurrentes de oído medio.

2. CLASIFICACIÓN DE LAS TÉCNICAS DE TIMPANOPLASTIA

En 1853, Toynbee describe el cierre de un defecto timpánico, pero hasta principios de los años 50 no existe una verdadera sistematización de la cirugía de oído con Wullstein y Zöllner. El *Commitee on Conservation of Hearing de la American Academy of Otolaryngology* define y clasifica los siguientes procediemientos quirúrgicos:

– Miringoplastia: operación en la que el procedimiento reconstructivo se limita a la reparación de una perforación de la membrana timpánica.

– Timpanoplastia sin mastoidectomía: operación para erradicar las alteraciones del oído medio y para reconstruir el mecanismo de la audición, sin cirugía mastoidea, y con o sin injerto timpánico.

– Timpanoplastia con mastoidectomía: operación para erradicar las alteraciones tanto de la mastoides como del oído medio y para reconstruir el mecanismo de la audición con o sin injerto en la membrana timpánica.

– Mastoidectomías radical y radical modificada: operaciones para erradicar las alteraciones del oído medio y la mastoides, sin reconstruir el mecanismo de la audición, en la que ésta y los espacios epitimpánicos se convierten en una cavidad común, eliminando las paredes posterior y superior del CAE. La mastoidectomía radical incluye el mesotímpano en esta cavidad.

– Operación de obliteración mastoidea: operación para erradicar la afección, si existe, y para obliterar una cavidad mastoidea.

En este capítulo haremos referencia a los procedimientos de timpanoplastia y miringoplastia.

3. CRITERIOS DE SELECCIÓN Y EVALUACIÓN PREOPERATORIA

3.1. Examen otoscópico

Es fundamental la práctica de una otoscopia mediante visión con microscopio binocular. Las lesiones que se pueden encontrar son:

a) Alteraciones de la membrana timpánica

– Perforación no marginal: aquella que se encuentra en la pars tensa de la membrana timpánica, respetando el surco óseo timpanal.

– Perforación marginal: cuando existe afectación el surco óseo timpánico.

En estadios avanzados pueden observarse perforaciones aticales, bolsa de retracción atical y presencia de colesteatoma de oído medio.

b) Presencia de otorrea

Otorrea serosa, otorrea mucopurulenta.

c) Estado de la mucosa del oído medio

Mucosa hiperémica, mucosa hialina, mucosa fibrosa.

d) Estado de la cadena osicular

Cadena íntegra. Cadena osteítica en la que existe amputación de los elementos de la cadena osicular. La más frecuente es la amputación de la rama larga del yunque.

La otomicroscopia no sólo proporciona el diagnóstico, sino que ofrece indicios sobre posibles problemas quirúrgicos y sobre la funcionalidad de la trompa de Eustaquio.

3.2. Exploración funcional de la audición

Debe ser meticulosa para conocer realmente las posibilidades de recuperación auditiva. Al tratarse frecuentemente de hipoacusias unilaterales, es necesario estar seguros que la vía neural del lado enfermo es la real, lo cual es muy difícil en niños. La valoración auditiva va a variar en función de que ésta se realice durante la fase activa o el periodo intercrítico. Generalmente, la hipoacusia es de transmisión y de diversos grados en función de las lesiones en cadena osicular y oído medio. La presencia de afectación neurosensorial puede obligar a realizar pruebas neurofisiológicas, como los potenciales evocados auditivos de tronco para estudiar lesiones secundarias a laberintitis serosa o fístulas perilinfáticas.

3.3. Examen radiológico

3.3.1. Radiología convencional

La radiología simple actualmente es menos utilizada en el estudio del hueso temporal, aunque algunas proyecciones, como la proyección de mastoides o Schüller, permiten comparar el estado de neumatización mastoidea y afectación osteítica.

3.3.2. Tomografía axial computarizada

Esta técnica permite la realización de cortes axiales y coronales de las estructuras del oído medio. Aunque existe una unanimidad respecto a que el diagnóstico no debe estar basado en los elementos radiológicos de la tomografía axial computarizada, es un arma de primera línea en el estudio de ciertas lesiones que pueden encontrarse relacionadas con las afectaciones crónicas de oído medio y el colesteatoma (alteración del nervio facial, complicaciones endocraneales, colesteatoma congénito o a tímpano cerrado), así mismo puede ser de gran interés en el diseño de la técnica quirúrgica, aunque no la condiciona. Actualmente, con los nuevos sistemas de digitalización y obtención de imágenes (helicoidal) se pueden conseguir reconstrucciones tridimensionales del hueso temporal (6). En la práctica, la TAC es recomendable, aunque no imprescindible.

3.3.3. Resonancia magnética nuclear

Es útil en casos de complicaciones endocraneales, pero no se utiliza en el diagnóstico habitual.

3.4. Consideraciones generales en el paciente en edad pediátrica

Aunque no es imprescindible, la cirugía del oído se facilita mucho cuando se puede trabajar sobre estructuras anatómicas secas y no inflamadas. Para alcanzar este estado debe realizarse una evaluación nasal y faríngea completa. Los pacientes con enfermedad concomitante de la nariz, los senos y la rinofaringe son más propensos a las complicaciones de la cicatrización que interfieren la buena función postoperatoria, como es el caso de la disfunción tubárica en la edad pediátrica (1, 8).

Edad: a partir de los 7-9 años se considera mejor edad para realizar la cirugía. Por un lado el crecimiento cefálico y las características funcionales de la trompa de Eustaquio permiten una función más adecuada de dicha estructura. Así mismo, se produce una maduración del sistema inmune general de los pacientes.

Adenoidectomía: parece ser importante su realización en casos de afectación bilateral, con historia previa de otitis serosa. Mientras que en afecciones unilaterales no parece aportar beneficio alguno o condicionar el pronóstico de la cirugía otológica.

Infección del oído medio: en el tratamiento médico en las formas supuradas es fundamental una limpieza adecuada de las secreciones, que se debe realizar durante la exploración otológica. Es especialmente importante la selección de la vía de administración de agentes antimicrobianos para erradicar el proceso infeccioso. Las formas de administración tópicas (gotas óticas) presentan en general un mejor índice de curación que las administraciones por vía oral y permiten asociaciones de antibióticos con antiinflamatorios esteroideos con excelente resultado en oído medio. Las concentraciones, que se alcanzan en el oído medio utilizando la vía oral, son inferiores a las encontradas en otros territorios del organismo. Teniendo en cuenta esto, se observa que en muchos casos no se alcanza la concentración mínima inhibitoria, explicando el escaso margen terapéutico de las vías de admnistración oral. Tambien la respuesta va a estar condicionada por las formas clínicas; así, en los casos de otitis media crónica simple, la efectividad del tratamiento tópico tras control microbiológico es casi del 100%. En el grupo de pacientes afectos de otitis media crónica osteítica y con perforación marginal, hay que considerar ciertos factores que pueden modificar la efectividad del tratamiento empleado dependientes de la actividad inflamatoria y lítica del proceso. Los efectos secundarios del tratamiento médico, principalmente en lo referente a la utilización de antibióticos por vía tópica en otitis media crónica, son fundamentalmente la presencia de otomicosis en relación a elevada dosis y tratamientos prolongados, y la ototoxicidad. Esta entidad ha sido motivo de controversia, pues mientras las series clínicas aportan pocos casos de ototoxicidad coclear secundaria al tratamiento tópico de las enfermedades crónicas del oído medio, los estudios realizados en experimentación animal han apuntado esta posibilidad en el tratamiento tópico otológico. A pesar de que los casos publicados han hecho especial referencia a la posible aparición de efectos tóxicos en el laberinto anterior tras la aplicación de una terapéutica local, existe un mayor riesgo de ototoxicidad laberíntica por mantener una supuración activa crónicamente que por el uso de medicación tópica (7).

Valoración alergológica: aunque es necesaria no en todos los casos vamos a encontrar relación "causa-efecto" con su proceso otológico.

Casos especiales: a) Presencia de colesteatoma: en estos casos el tiempo de reconstrucción se recomienda que se realice en un segundo tiempo, aproximadamente 1 año después de la cirugía del colesteatoma, aunque puede variar según autores. b) Presencia de hipoacusia neurosensorial: la utilización o no de audífonos y su rendimiento y complicaciones puede modificar el momento y técnica de realización de la timpanoplastia. c) Oído contralateral "complicado" (bolsas de retracción, colesteatoma, etc): en general se tiende a tratar el oído "complicado" y a retrasar el máximo posible la timpanoplastia del lado contralateral. d) Tratamiento especial que debe realizarse en casos de malformaciones asociadas (labio leporino y paladar), inmunodeprimidos, alteraciones generales, etc.

4. INDICACIONES DE MIRINGOPLASTIA Y TIMPANOPLASTIA

1. Perforaciones traumáticas de la membrana timpánica.

2. Otitis media crónicas simples: en estos casos no suele ser necesario realizar mastoidectomía. Las indicaciones, según la American Academy of Otolaryngology (1996), son:

– Hipoacusia de transmisión debida a perforación de la membrana timpánica (miringoplastia).

– Hipoacusia transmisión debida a discontinuidad, necrosis o anquilosis de la cadena osicular.

– Otitis media crónica o recurrente.

– Infecciones recidivantes del oído medio debido a contaminación a través de una perforación en la membrana timpánica.

– Hipoacusia progresiva debida a patología crónica del oído medio.

– Perforación o pérdida auditiva persistente por más de tres meses debido a traumatismo, infección o cirugía previa.

– Incapacidad para bañarse o participar en actividades acuáticas con seguridad debido a una perforación en el tímpano, con o sin hipoacusia.

3. Otitis crónicas con perforación marginal: estará indicada la realización de una timpanoplastia siempre que no exista sospecha de la existencia de una complicación. La cirugía funcional siempre constituye un segundo tiempo o tiempo de reconstrucción tras realización de cirugía del colesteatoma. Otros autores prefieren realizar la reconstrucción de la cadena en la misma intervención, argumentando, que, si a largo plazo no se observa clínicamente una recidiva y el resultado funcional es aceptable, se evita una segunda intervención.

En todas estas situaciones la timpanoplastia puede ir asociada a tiempo quirúrgico mastoideo, en función de la extensión de las lesiones y a osiculoplastia para reconstrucción de la cadena osicular.

No se han definido contraindicaciones absolutas a la timpanoplastias relacionadas con factores locales, pero la mayoría de los autores están de acuerdo en que la disfunción importante de la trompa de Eustaquio reduce las posibilidades de éxito.

5. TÉCNICA QUIRÚRGICA

El tratamiento quirúrgico en las enfermedades de oído generalmente se realiza a "demanda" de las lesiones encontradas, siendo la extensión y características de la enfermedad las que determinen la forma que adoptará la cirugía. El plan quirúrgico debe tener en cuenta una serie de conceptos generales (3):

5.1. Conceptos Generales

• *Tipos de Incisiones y abordaje:* básicamente, existen tres tipos: *Abordaje transmeatal:* se realiza a través de una incisión en conducto auditivo externo, en sus paredes posterior y superior. Tras la elevación de la piel del conducto y del annulus timpánico se expone la caja timpánica. *Abordaje endo-preauricular:* la incisión se inicia por debajo en la unión de las porciones ósea y cartilaginosa del CAE, se extiende hacia arriba por la pared posterior del conducto, y se prolonga hacia fuera entre el trago y el hélix. Se despega el periostio y se expone la cortical mastoidea. *Abordaje retroauricular:* se realiza a unos pocos milímetros por detrás del surco retroauricular, hasta llegar a la cortical mastoidea, despegando el periostio hacia detrás y delante hasta exponerla por completo.

Estos dos últimos abordajes permiten el acceso a la cortical mastoidea para realizar la mastoidectomía. El abordaje retroauricular permite la conservación de la pared posterior del conducto en la mastoidectomía y facilita la obtención de injertos de la fascia del músculo temporal. Así mismo permite la obtención de cartílago de concha. En otras ocasiones, y para la extracción de fascia o cartílago, se realizan incisiones accesorias en trago o cuero cabelludo. En general, en niños se reconoce la incisión retroauricular la más adecuada.

• *Obtención y tipos de injerto:* una vez preparado y estudiado el tipo de perforación timpánica se procede a la obtención del injerto. A lo largo de los años se han ido utilizando diversos tipos de injerto: piel de CAE (House-Sheehy), vena (Shea), pericondrio y cartílago (Goodhill) fascia (Storrs). El injerto debe ser fino, moldeable, suficientemente amplio y no queratinizado. Hoy se prefieren los autoinjertos, siendo los más empleados la fascia del músculo temporal (especialmente cuando se emplea un abordaje retroauricular) y el pericondrio. Los homoinjertos y aloinjertos están cada vez más en desuso. Especial interés tiene la utilización de cartílago, que en forma de "empalizada" permite disminuir el índice de fracasos en casos reintervenidos o perforaciones de gran tamaño.

• *Técnicas de Miringoplastia* (colocación del injerto): Este paso se realiza en último lugar durante una timpanoplastia. Las formas más extendidas de colocación del injerto se denominan *outer-surface* o *overlay* cuando se coloca sobre la perforación timpánica tras retirar todo el remanente epitelial, y *under-surface* o *underlay* cuando se coloca por debajo. Existen diversas técnicas, pero son ésta últimas (*underlay*) las más extendidas (3). Así mismo, existen diversas variantes en función del material que se utilice, como por ejemplo la reconstrucción con cartílago en "empalizada". Esta última permite una mejor estabilidad del injerto con escasa repercusión en la función osicular.

• *Tipos de timpanoplastia:* la timpanoplastia puede realizarse con o sin cirugía mastoidea, según lo indique el proceso patológico. La timpanoplastia propiamente dicha tiene como objetivo eliminar la afección irreversible del oído medio y reconstruir el mecanismo de la audición. Dado que en estos casos suele haber perforación timpánica, la miringoplastia se convierte en parte de la timpanoplastia. Wullstein y Zöllner (9, 10) clasificaron las timpanoplastias en cinco tipos, basados en la relación del injerto con los restos útiles de la cadena osicular; esta clasificación no incluye procedimientos reconstructivos osiculares:

– Tipo I: la única lesión es una perforación timpánica, siendo normal la cadena de huesecillos. Se trata por tanto de una miringoplastia. La diferencia en la definición entre miringo y timpanoplastia estriba en que en la primera no se diseca el annulus.

– Tipo II: cuando se halla lesionado el martillo, el injerto se apoya sobre el cuerpo y rama larga del yunque.

– Tipo III: cuando falta el martillo y yunque, pero el estribo permanece íntegro y móvil. El injerto contacta con la cabeza del estribo. Actualmente, éste sería el tipo III clásico. No obstante, en países centroeuropeos, el tipo III se aplica actualmente a la reconstrucción osicular,

diferenciándose posteriormente en la presencia o ausencia del estribo, que definen el tipo de prótesis a utilizar: PORP o TORP, respectivamente.

– Tipo IV: cuando falta toda la cadena de huesecillos y se cuenta únicamente con la platina del estribo móvil.

– Tipo V: cuando sólo existe la platina del estribo y no es móvil por anquilosis en la ventana oval. En este caso, para permitir el paso de la onda sonora, es necesario colocar el injerto sobre una solución de continuidad que comunique el oído medio con el oído interno. Esto se puede hacer de dos formas:

a) realizando la fenestración en el conducto semicircular horizontal (tipo Va), o

b) realizando una estapedectomía (tipo Vb).

Aunque no exponen todas las situaciones anatómicas ni se incluyen procedimientos reconstructivos de cadena sigue siendo utilizada, a pesar de existir otras clasificaciones más recientes.

• *Osiculoplastias:* Fisch describe tres situaciones básicas respecto a las lesiones de la cadena osicular (4):

– Tipo I: Reconstrucción conservando martillo y estribo (esta forma es la más frecuentemente encontrada en niños debido a la lisis de rama larga del yunque tan frecuente en procesos crónicos de oído medio).

– Tipo II: Reconstrucción conservando martillo y platina.

– Tipo III: En la que la reconstrucción se realiza conservando sólo estribo (con o sin supraestructura). Se han descrito muchas técnicas de reconstrucción osicular, utilizando materiales artificiales, como polietileno, teflón, acero inoxidable, hidroxiapatita, etc. Dentro del grupo de materiales homólogos y autólogos se realiza transposición de los restos de la cadena de huesecillos principalmente tallado de yunque, o empleando otros materiales biológicos propios como cartílago. De forma general, las prótesis se clasifican en parciales (PORP: partial ossicular reconstruction prothesis) y totales (TORP: total ossicular reconstruction prothesis) (2). Las PORP se emplean cuando se mantiene un estribo normal generalmente en los tipos de osiculoplastias I y III de Fisch y las TORP cuando hay que suplir toda la cadena de huesecillos, en los tipos II y III de Fisch. Cuando se emplean prótesis en timpanoplastias en niños (y también en adultos), es necesario interponer tejidos biológicos, generalmente fragmentos de cartílago, entre éstas y los injertos para evitar la extrusión de la prótesis.

• *Timpanoplastia con mastoidectomía:* La mastoidectomía es necesaria cuando la extensión del proceso patológico alcanza al sistema de celdillas mastoideas, requiriendo su exposición y eliminación. La decisión de proceder a la exploración mastoidea se toma durante la exploración de la caja del tímpano. La presencia de colesteatoma o poliposis de la mucosa, así como de signos de afección ósea en la exploración radiológica, impone así mismo la exploración mastoidea.

Se han descrito muchos tipos de mastoidectomías:

– Aticotomía (epitimpanotomía): Consiste en una exposición del ático realizada fresando la pared lateral de éste. Generalmente, se realiza en las timpanoplastias para una mejor exposición de la cadena osicular.

– Aticoantrotomía: Es una extensión de la aticotomía en dirección posterior. Se eliminan las paredes laterales del ático y del additus, hasta llegar al antro.

– Mastoidectomía cortical: Se realiza una apertura de las celdas mastoideas conservando la pared posterior del CAE. Es el paso inicial de cualquier cirugía transmastoidea del oído medio. Otros términos, como mastoidectomía simple, se suele reservar para el drenaje de un proceso mastoideo.

– Mastoidectomía radical modificada: En este procedimiento se realiza una mastoidectomía con apertura del antro y ático, eliminando la pared posterosuperior del CAE. El objetivo es formar una cavidad única que drene al CAE. Generalmente se preservan las estructuras de la caja del tímpano, permitiendo por tanto la conservación de una audición útil tras un procedimieno de osiculoplastia.

– Operación de Bondy: Es una mastoidectomía radical modificada en la que no se realiza abordaje de la cavidad timpánica. En estos casos no es necesaria una timpanoplastia.

– Mastoidectomía radical clásica: Además de abrir ampliamente la mastoides, antro y ático, eliminando la pared posterosuperior del CAE, se extirpan todas las estructuras del oído medio y la membrana timpánica, formando una cavidad única abierta al CAE sin reconstrucción alguna. Actualmente, este tipo de cirugía no se realiza prácticamente.

El concepto de conservación de la pared posterior del CAE nos permite dividir dos tipos de técnicas:

a) Mastoidectomía con conservación de la pared posterior del CAE (canal wall-up o CWU): Esta técnica permite mantener un oído más fisiológico y que requiere menos cuidados. Se han descrito varias modificaciones consistentes en la asociación de una aticotomía fresando medialmente la pared posterosuperior del CAE, por lo que en ellas la pared no se conserva en su integridad.

b) Mastoidectomía con eliminación de la pared posterior del CAE (canal wall-down o CWD): La pared posterior del CAE se elimina por completo resultando una unión de las cavidades mastoidea, antro y ático timpánico, quedando una nueva cavidad epitelizada en comunicación con el exterior a través del CAE. Esta técnica requiriere siempre una buena meatoplastia, es decir, la ampliación del meato con resección de cartílago del *Cavum conchae*. Posteriomente es necesario realizar limpiezas periódicas de la cavidad indefinidamente. Se han descrito algunas formas intermedias definidas como mastoidectomía a la "demanda", en las que la eliminación de la pared posterior va a depender del tipo y tamaño de la lesión.

Otro concepto clásico divide las técnicas de mastoidectomía en abiertas y cerradas:

a) Técnica abierta: En éstas se realiza una cavidad mastoidea abierta al CAE con eliminación de la pared posterior, sin reconstrucción de la pared posterior ni obliteración mastoidea (CWD).

b) Técnica cerrada: En éstas no existe una cavidad mastoidea en comunicación con el CAE, ya sea porque se ha conservado la pared posterior del CAE (CWU), o porque se realiza reconstrucción de ésta y en las que se oblitera la cavidad mastoidea.

BIBLIOGRAFÍA

1. **BERMAN, S.** "Management of acute and chronic otitis media in pediatric practice". *Curr Opin Pediatr* 7: 513-522, 1995.
2. **BRACKMANN, D., SHEEHY, JL., LUXFORD, W.** "TORPs and PORPs in tympanoplasty a review of 1042 operations". *Otolaryngol Head Neck Surg* 92: 32-37, 1984.
3. **BRACKMANN, DE., SHELTON, C., ARRIAGA, MA.** *Otologic Surgery.* WB Saunders Company. Philadelphia. 1994.
4. **FISCH, U.** *Tympanoplasty, Mastoidectomy and Stapes surgery Georg Thieme Verlag.* Stuttgart. 1994.
5. **KLEIN, J., TOS, M., HUSSL, B.** "Chronic otitis media. Definition and clasification". *Ann Otol Rhinol Laryngol* 85/139: 10-14, 1994.
6. **MAFEE, MF., AIMI, K., KAHEN, HL., VALAVASORI, GE.** "Chronic otomastoiditis: a conceptual understanding of CT findings". *Radiology* 160: 193-200, 1986.
7. **PAUDA, NK., SREEDHARAM, S., MANN, S., SHARMA, SC.** "Prognostic factors in complicated and incomplicated chronic otitis media". *Am J Otolaryngol* 17: 311-316, 1996.
8. **WEHRS, RE.** "Hearing results in tympanoplasty". *Laryngoscope* 95:1301-1306, 1985.
9. **WULLSTEIN, H.** "Theory and practice of tympanoplasty". *Laryngoscope* 66: 1076-1093, 1956.
10. **ZÖLLNER F.** "Principles of plastic surgery of the sound conducting apparatus". *J Laryngol Otol* 69: 637-652, 1955.

14. ESTADO ACTUAL DEL DIAGNÓSTICO Y TRATAMIENTO DE LA MASTOIDITIS EN LA INFANCIA

M. Arístegui Ruiz*, A. Denia Lafuente**

1. RESUMEN

La continuidad anatómica entre la caja timpánica y la mucosa del sistema celular mastoideo sugiere que en los casos de otitis media aguda o crónica pueda existir un grado variable de afectación de las celdas mastoideas. El cuadro clínico de mastoiditis ha disminuido drásticamente en frecuencia después de la introducción de la terapia antimicrobiana. Con todo, la forma aguda sigue siendo la más frecuente y la edad infantil la de mayor incidencia; las formas crónicas, a veces larvadas, pueden tener un cierto riesgo de desarrollar formas más graves de complicaciones. La mastoiditis es la complicación otógena más frecuente de las otitis medias, pudiendo asociarse o no a formas más graves de complicaciones intratemporales, como el absceso subperióstico-cervical, la parálisis facial, la laberintitis, o la petrositis; o formas de complicación intracraneal como la meningitis, la tromboflebitis de senos venosos, el absceso epidural, el empiema subdural, o el absceso cerebral. El diagnóstico clínico requiere un cierto grado de sospecha clínica en casos larvados. El estudio por imagen permite un diagnóstico más preciso y un seguimiento más adecuado de la evolución de las complicaciones. El tratamiento de los diversos tipos de mastoiditis es, hoy en día, mucho más conservador, si bien la cirugía sigue teniendo sus indicaciones.

2. INTRODUCCIÓN HISTÓRICA

A principios de siglo, la mitad de los casos con otitis media presentaban alguna forma de mastoiditis. Antes de la era antibiótica uno de cada diez pacientes afectos de mastoiditis aguda moría como consecuencia de la extensión de la infección y la aparición de alguna forma de complicación intracraneal.

La historia ha dejado evidencia de la importancia de esta complicación otógena a través de la figura del rey Francisco II de Francia que murió en 1560 a la edad de 17 años como consecuencia de las complicaciones derivadas de un cuadro de mastoiditis aguda (36). Ambroise Paré, un cirujano-barbero de la corte, experto en trepanaciones, aconsejó el drenaje quirúrgico de la inflamación retroauricular que presentaba el rey, en contra de la opinión de eminentes médicos de la época que aconsejaban un tratamiento más conservador. Ambroise Paré, hugonote, temía la reacción de los católicos contra sus correligionarios si, como consecuencia de su decisión, los acontecimientos no se desarrollasen de forma favorable. Por ello, no defendió su opinión con el suficiente entusiasmo y el rey Francisco II falleció a consecuencia de la extensión intracraneal de la infección. Ambroise Paré es reconocido por algunos como el padre de la cirugía. Pudo haber sido el primer cirujano en realizar una trepanación mastoidea y pudo haber salvado la vida del Rey, pero no lo hizo y no lo fue. Sería Jean-Louis Petit, en 1736, el primer cirujano en drenar la cavidad mastoidea, y no se convirtió en un procedimiento habitual para el drenaje de infecciones mastoideas hasta 300 años después de Ambroise Paré, en 1853, cuando William Wilde popularizó el procedimiento con la descripción de la incisión retroauricular para el drenaje de abscesos mastoideos (25). Sin embargo, no parece que llegase a realizar ninguna mastoidectomía, y fue Schwartze, en 1873, quien describió la técnica y las indicaciones de la mastoidectomía (11).

Friedrich Bezold (1824-1908), profesor de Otología en la Universidad de Munich, describió los factores anatómicos responsables de la aparición de los abscesos mastoideos (3). Bezold describió la extensión subperióstica del absceso mastoideo, como la más frecuente; describió una forma de absceso subperióstico con extensión al cuello y a los espacios parafaríngeo y retrofaríngeo (absceso de Bezold). También describió una forma de extensión del absceso a través de las celdas de la raíz del cigoma, con abombamiento del periostio bajo el músculo temporal; esta forma hoy en día es excepcional. Durante la época de Bezold, un 20% de las mastoiditis desarrollaban un absceso subperióstico. La incidencia de mastoiditis, más frecuente en la edad pediátrica, ha disminuido, pero la incidencia relativa de absceso subperióstico es incluso mayor que en la época de Bezold, alcanzando cerca del 50% de los casos de mastoiditis coalescente (1). El clásico absceso de Bezold, que requiere la neumatización completa de la punta de la mastoides como vía de extensión al cuello, es raro en niños, y poco frecuente actualmente, habiéndose descrito siete casos en la bibliografía reciente (10). La forma de extensión subtemporal a través de la raíz del cigoma es aún más excepcional hoy en día (1).

* Servicio de ORL. Hospital Central Cruz Roja, Madrid.
** Servicio de ORL. Hospital Ramón y Cajal, Madrid.

3. ANATOMÍA QUIRÚRGICA PERTINENTE

El interior del hueso temporal sufre un proceso de neumatización, que comienza en el periodo fetal tardío, antes del nacimiento, y se desarrolla durante la infancia y la adolescencia. Es variable de unos individuos a otros, y puede verse afectado por procesos inflamatorios o infecciosos, reduciendo enormemente su desarrollo, o sustituyéndose por hueso compacto. En un adulto con un adecuado desarrollo del hueso temporal podemos encontrar las siguientes zonas de neumatización: caja timpánica (protímpano, hipotímpano, mesotímpano y epitímpano o ático), *Aditus ad antrum,* antro mastoideo, celdas periantrales (separadas del antro por el septum de Körner), celdas mastoideas, celdas sinodurales de Citelli, celdas de la punta de la apófisis mastoides, celdas perisinusales, celdas retrosigmoideas, celdas perifaciales de Pogany, celdas perilaberínticas (retrolaberínticas, supralaberínticas e infralaberínticas), celdas perimeatales, celdas de la punta de la pirámide petrosa, celdas de la escama del temporal, celdas cigomáticas, celdas peritubáricas y celdas pericarotídeas.

La existencia de un mayor o menor desarrollo de la neumatización y el tipo de la misma es muy variable de unos individuos a otros y puede ir desde neumatizaciones muy extensas a mastoides muy ebúrneas en casos de oídos crónicos. En todos los casos pueden existir mastoiditis asociadas como consecuencia de infecciones de oído medio, pero la distribución de la neumatización condicionará las formas de presentación. En mastoides muy neumatizadas pueden desarrollarse abscesos tipo Bezold, o subtemporales a partir de neumatizaciones cigomáticas; sin embargo, en mastoides ebúrneas son más frecuentes los abscesos subperiósticos.

Bezold llamó la atención sobre la anatomía de algunos huesos temporales que predisponía a la formación de abscesos extratemporales. Así, celdas superficiales, corticales finas o grandes celdas mastoideas, incapaces de eliminar la supuración, serían más proclives a padecer estas formas clínicas (3). La disposición de tractos celulares en un sentido u otro favorecerían la extensión medial, con aparición de complicaciones intracraneales, en unos casos; y en otros, la extensión lateral, con la formación de abscesos extratemporales.

4. HISTOPATOLOGÍA DE LA MASTOIDITIS

La caja timpánica y las celdas mastoideas adyacentes forman el oído medio y constituyen una prolongación de la mucosa del tracto respiratorio superior siendo susceptibles de invasión microbiana a través de la trompa de Eustaquio. La inflamación aguda del oído medio conlleva, por tanto, la aparición de una timpanomastoiditis en todos los casos, demostrable histológicamente. Estos grados de inflamación mastoidea no suelen tener traducción clínica como tal cuadro de mastoiditis y se manifiestan como una otitis media aguda. En caso de infecciones agudas supurativas necrotizantes severas, puede existir afectación mastoidea importante, en este caso con traducción clínica que veremos más adelante, e incluso infecciones intratemporales o intracraneales (33). Suele haber un engrosamiento inflamatorio de la mucosa y destrucción de los cilios, con obstrucción de la trompa de Eustaquio, e imposibilidad de drenar las secreciones purulentas. Si este estado inflamatorio persiste de forma prolongada en el tiempo, puede existir reabsorción ósea, con destrucción de las trabéculas óseas, en lo que se ha denominado mastoiditis coalescente, demostrable radiológicamente, y que para algunos autores constituye indicación de intervención quirúrgica. La afectación de las venas comunicantes, especialmente de la emisaria mastoidea, puede dar lugar a edema de la región retroauricular antes de que la infección se propague más allá de la cortical mastoidea. Durante la propagación de la infección, ésta puede abrirse a través de la cortical mastoidea provocando acumulación subperióstica de exudado purulento y tejido de granulación. La extensión al cuello a través de la punta mastoidea se denomina absceso de Bezold y puede alcanzar la región parafaríngea e incluso el mediastino. La infección puede extenderse hacia el conducto auditivo externo e incluso fistulizarse a este nivel, denominándose absceso de Luc. También son posibles otras formas de extensión intratemporal (laberintitis, parálisis facial, petrositis) e incluso intracraneal (tromboflebitis, meningitis, absceso cerebral, etc).

En casos especiales, el estudio histológico puede desvelar la presencia de formas específicas de mastoiditis como tuberculosas, por mycobacterium no tuberculoso (37), granulomatosis de Wegener (24) o formas de Histiocitosis X (granuloma eosinófilo).

Pueden existir cuadros de mastoiditis en relación con infecciones activas crónicas de oído medio. En estos casos suele haber edema, fibrosis submucosa e infiltrado inflamatorio crónico. Puede haber pólipos, tejido de granulación, ulceración mucosa y reabsorción ósea (7). Otros cambios incluyen la presencia de timpanoesclerosis (hialinización) e incluso colesteatoma. La infección crónica del oído medio tiende a reducir los espacios neumatizados del hueso temporal transformándolo en un hueso ebúrneo. La extensión de estas formas de mastoiditis puede dar lugar a abscesos subperiósticos, si lo hace lateralmente, o a formas clínicas de infección intracraneal, si lo hace medialmente.

5. EPIDEMIOLOGÍA DE LAS MASTOIDITIS

Los cuadros de mastoiditis pueden aparecer en cualquier edad, siendo más frecuentes durante la infancia. Pueden presentarse desde la época de recién nacido hasta los 15 años, siendo más frecuentes entre los seis meses y los tres años. No existe ninguna incidencia mayor demostrada en relación con el sexo.

La incidencia de las mastoiditis ha disminuido de forma dramática después de la introducción de la antibioticoterapia. En países desarrollados se estima que actualmente sólo un 0,24% de los casos de otitis media aguda desarrollarán un cuadro clínico de mastoiditis (18). La incidencia puede ser tan baja como el 0,004% de las

otitis medias agudas en Finlandia (30), o el 0,002% en Suecia (32). Sin embargo, en países en vías de desarrollo, la incidencia tiende a ser más elevada (13).

Antes de la utilización de antibióticos se estimaba que un 2,3% de los casos de otitis media aguda desarrollaban una complicación intracraneal. Actualmente un paciente con otitis media aguda y mastoiditis tiene una probabilidad media de 0,2% de desarrollar una complicación intracraneal, y el doble (0,4%) de que la complicación sea extracraneal (abscesos, laberintitis, parálisis facial, etc) (36).

Los casos de mastoiditis aguda presentan un antecedente de otitis media aguda en un 44% de los casos, de otitis serosa crónica en un 20%, y en un 30% han sido intervenidos previamente de adenoidectomía (17). Pueden existir otros factores asociados como patología en relación con el embarazo o el parto (4%), malformaciones congénitas no otológicas (20%), especialmente maxilofaciales (paladar hendido, síndrome de Pierre Robin), o infecciones adquiridas neonatales (15%) (Marie P, mencionado en 17).

6. ETIOLOGÍA: MICROBIOLOGÍA DE LA MASTOIDITIS

A diferencia de los casos de otitis media aguda, en los que el tratamiento se suele realizar de forma empírica, dado los excelentes resultados del mismo, en los cuadros de mastoiditis se debe intentar obtener una toma bacteriológica de forma sistemática para investigar el germen responsable y realizar un antibiograma. Ello está justificado por la gravedad de las posibles complicaciones que pueden asociarse a las mastoiditis. Preferentemente se hará con aspiración del contenido purulento mejor que con torunda, donde existe una mayor probabilidad de contaminación con gérmenes no responsables.

El espectro bacteriológico de la mastoiditis aguda suele ser monomicrobiano y reproduce fielmente el espectro conocido de la otitis media aguda. El germen más frecuente es el neumococo (*Streptococcus pneumoniae*) (20-30%). Otros gérmenes frecuentemente encontrados son el *Streptococcus beta-hemolítico* (15%), el *Haemophilus influenzae* (15%), y el *Staphylococcus aureus* (10%). El origen de los mismos se halla fundamentalmente en la mucosa del tracto respiratorio, excepto el estafilococo cuyo origen cabe suponer que se encuentra en el conducto auditivo externo (17).

En formas más crónicas o de evolución más prolongada puede haber espectros bacterianos algo distintos con una mayor incidencia de estafilococo (20%) y de gram negativos, especialmente de Pseudomonas aeruginosa (hasta un 20% en algunas series) (20).

Algunos autores llaman la atención de un relativo aumento de la incidencia de mastoiditis como consecuencia de un cambio en el espectro bacteriológico, especialmente de cepas de neumococo penicilín-resistentes, así como de S aureus y P aeruginosa (2).

Loundon y *cols.* realizaron un estudio en el que compararon los rasgos bacteriológicos de la otitis media aguda (OMA) con la otitis media aguda persistente (OMAP) durante un periodo de 15 años. En el estudio realizado se observa un importante aumento de cepas de H. Influenzae y especialmente de S. Pneumoniae resistentes a penicilinas, en las formas clínicas de OMAP (22). En el espectro de las mastoiditis también otros autores han detectado estos cambios (31).

En el Servicio de ORL del Hospital Son Dureta de Palma de Mallorca realizaron una revisión de 35 casos de mastoiditis aguda en niños vistos entre 1990 y 1997 (Sarria Echegaray PL, Tomás Barberán M, Arbona Amer A, Til Pérez G, Mas Mercant S. Datos no publicados). El espectro bacteriano encontrado fue: S Pneumoniae 22%, S Pyogenes 16%, S Aureus 7%, H Influenzae 4% y P Aeruginosa 4%.

En pacientes inmunodeprimidos, la posibilidad de una infección por hongos, generalmente *aspergillus* debe ser considerada desde el principio (35). Chen y *cols.* han propuesto una clasificación de las infecciones por *Aspergillus* del hueso temporal en relación con el aumento de incidencia, en los últimos 15 años, de estas formas clínicas en pacientes con síndrome de inmunodeficiencia adquirida (6).

También se han descrito formas de mastoiditis secundarias a mycobacterium, tuberculosas y no tuberculosas (37), que requieren de terapias específicas y que no suelen presentar indicación quirúrgica salvo complicaciones.

7. FORMAS CLÍNICAS DE LA MASTOIDITIS

Cabe suponer que en la mayor parte de los cuadros de otitis media aguda e incluso de otitis media crónica, existe un grado variable de afectación de la mucosa de la mastoides, que no suele tener una traducción clínica. Estas formas subclínicas son diagnosticadas más frecuentemente en centros en los que se utilicen estudios radiológicos de forma sistemática.

Sin embargo, el cuadro de mastoiditis aguda se refiere a aquellos casos en los que existe una traducción clínica y que suele corresponderse con una afectación no sólo mucosa, sino también ósea (mastoiditis coalescente).

El cuadro de mastoiditis suele aparecer en el contexto de otitis media aguda persistente o de otitis media aguda recidivante. Puede estar en relación con tratamientos inadecuados o con ausencia de tratamiento, pero puede aparecer después de un tratamiento aparentemente adecuado con mejoría inicial del paciente que vuelve a recaer posteriormente. Aparentemente, el tratamiento ha sido adecuado para eliminar la infección de la caja timpánica, pero no para eliminarla completamente de la cavidad mastoidea (16).

Las manifestaciones clínicas pueden no ser todo lo evidentes que cabría imaginar. No existen síntomas propios de la mastoiditis, y estos se corresponden con los de la otitis media aguda. De hecho, el dolor y la fiebre pueden ser más intensos en las fases iniciales de una otitis media aguda que en un episodio de mastoiditis. El dolor en la edad infantil no es fácil de evaluar en su justa medida y no siempre está presente en la mastoiditis. En las fases iniciales de

mastoiditis aguda puede haber una mayor sensibilidad en la región retroauricular; ésta puede acompañarse de enrojecimiento y edema de la misma zona. El borramiento del surco retroauricular, consecuencia de este edema, se conoce con el nombre de signo de Jacques (17). No siempre existe fiebre alta asociada y la imagen timpánica puede incluso ser normal. En otros casos, sin embargo, existe abombamiento y enrojecimiento timpánicos especialmente de la región posterosuperior de la membrana e incluso del CAE, la fiebre puede ser alta y la sensibilidad dolorosa de la región retroauricular ser más manifiesta. En cualquier caso, no es la sintomatología en sí la que orienta hacia el cuadro de mastoiditis, sino la evolución en el tiempo. Un dolor persistente durante más de dos semanas, o la recidiva del mismo después de varias semanas, incluso con un dolor menos intenso tiene una trascendencia mayor y debe prestársele más atención (11). El lapso de tiempo transcurrido desde el inicio del tratamiento hasta el desarrollo del cuadro de mastoiditis es variable y no necesariamente de dos semanas como se describe clásicamente; este periodo puede prolongarse incluso durante 2 ó 3 meses, debido a tratamientos prolongados e insuficientes que mantienen la infección larvada.

En la serie revisada en el Hospital Son Dureta de Palma de Mallorca (Sarria Echegaray PL, Tomás Barberán M, Arbona Amer A, Til Pérez G, Mas Mercant S. Datos no publicados), de 35 casos, 22 eran varones y 13 hembras, con una edad media de 3.4 años. Había antecedentes de historia ORL previa en 14 y antecedente de intervención quirúrgica ORL en 6. La otoscopia era positiva en 32 de ellos, existiendo otorrea franca en 20. En 24 casos había fiebre y en 27 postración. Veintidós pacientes habían recibido tratamiento antibiótico previo durante al menos 10 días.

En los casos en que la sintomatología es poco evidente, con poco dolor y sin fiebre, la membrana timpánica puede ser normal y el diagnóstico difícil. Es lo que Boles denominó mastoiditis enmascarada o larvada (*masked mastoiditis*) (5). Estos casos requieren un elevado índice de sospecha y un seguimiento estrecho, incluso bajo hospitalización, para intervenir si fuera necesario. El hemograma puede indicar leucocitosis polimorfonuclear, incluso en ausencia de fiebre, y una tasa elevada de velocidad de sedimentación (8), pero incluso estos exámenes pueden resultar negativos (26).

La evolución de una mastoiditis aguda coalescente con la formación de un absceso intramastoideo es más frecuente hacia la aparición de un absceso subperióstico. Éste aparece en la cortical mastoidea y en el niño suele producir un abultamiento retroauricular que tiende a desplazar el pabellón auricular hacia delante, hacia abajo y hacia fuera (Figs. 1 A y B). Puede llegar a haber una clara fluctuación y existe dolor intenso a la palpación. En esta situación suele haber bajo otoscopia, una membrana timpánica engrosada, abombada posterosuperiormente, con una pequeña perforación de bordes sobreelevados a través de la cual se aprecia franca otorrea purulenta; sin embargo, esto no es constante y la imagen de la membrana timpánica puede ser anodina. Aunque tampoco de forma constante, en estos estadios de la enfermedad puede haber fiebre elevada, postración, anorexia e importante afectación del estado general. Suele haber entonces leucocitosis de predominio polimorfonuclear, en el estudio del hemograma, así como aumento en la velocidad de sedimentación. La hipoacusia es una constante, aunque no domina el cuadro clínico. La ausencia de hipoacusia pone en duda el diagnóstico de mastoiditis.

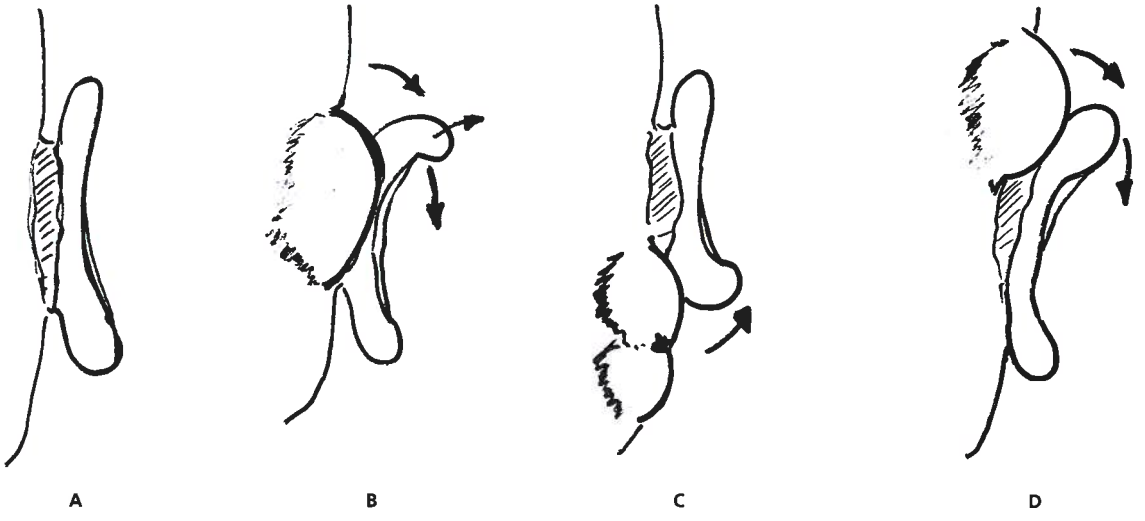

Figura 1. *Formas clínicas de mastoiditis abscesificada.*
A. *Pabellón auricular en posición normal.*
B. *Absceso subperióstico con desplazamiento del pabellón hacia delante, hacia abajo y hacia fuera.*
C. *Absceso de Bezold con extensión cervical.*
D. *Absceso subtemporal con desplazamiento del pabellón hacia abajo y hacia fuera.*

El absceso subperióstico es la forma de evolución más frecuente de la mastoiditis aguda y de hecho es proporcionalmente más frecuente que en la era preantibiótica, si bien globalmente su incidencia ha disminuido enormemente, tal y como se ha mencionado en apartados anteriores. Sin embargo, pueden existir otras formas de propagación de la infección dependiendo de las particularidades anatómicas del sistema celular mastoideo de un paciente concreto.

La extensión a través de una punta muy neumatizada hacia el cuello entre los espacios fasciales del músculo esternocleidomastoideo y digástrico constituye el absceso de Bezold, (Fig. 1 C), que en casos muy evolucionados puede alcanzar los espacios perivasculares del cuello, parafaríngeos, prevertebrales, e incluso extenderse al mediastino, requiriendo una intervención quirúrgica urgente. Esta forma clínica actualmente es poco frecuente.

La extensión hacia la cortical del CAE y fistulización posterior del material purulento en el conducto auditivo externo se denomina absceso de Luc, y debe diferenciarse de la simple forunculosis del conducto, donde no suele haber hipoacusia.

Aún menos frecuente es la propagación de la infección hacia la raíz del cigoma en mastoides en las que ésta está neumatizada. La extensión del absceso subperiósticamente hacia la escama del temporal y región subtemporal produce abombamiento de la región supraauricular y desplazamiento del pabellón auricular hacia abajo y hacia afuera (36) (absceso subtemporal) (Fig. 1 D). Excepcionalmente el absceso de la región cigomática puede abrirse hacia la fosa mandibular abombando por delante del trago y produciendo maloclusión como consecuencia del desplazamiento de la articulación mandibular de ese lado (34).

La aparición de complicaciones intratemporales o intracraneales son menos frecuentes actualmente en formas de mastoiditis agudas que en formas crónicas. La mastoiditis está presente en la mayor parte de las formas de otitis media crónica activa (mastoiditis crónicas), aunque clínicamente el cuadro está dominado por la otitis media crónica. En las formas crónicas, el cuadro clínico de mastoiditis se pone de manifiesto cuando aparece el absceso subperióstico clásico o alguna de sus variantes. En las formas crónicas de mastoiditis, las complicaciones intracraneales son, hoy en día, más frecuentes que en las formas agudas, y casi invariablemente se asocian a colesteatoma (19).

Aunque excepcional, se ha descrito la aparición de un síndrome de Lemierre (trombosis séptica de la vena yugular interna con bacteriemia, embolismo pulmonar y aparición de abscesos metastásicos) en el contexto clínico de una mastoiditis. Su gravedad hace que deba considerarse en casos de evolución desfavorable (38).

Mastoiditis en el recién nacido. En el neonato, el cuadro de mastoiditis puede presentar características particulares y un grado de atención y seguimiento mayores. En primer lugar, puede ser bilateral y puede estar condicionada por otras patologías neonatales (infecciones, malformaciones, etc). El cuadro clínico local es más difícil de definir si no existe abombamiento franco de la región mastoidea. Por último, la afectación del estado general puede ser más importante, pudiendo asociarse a trastornos gastrointestinales, con diarrea o vómitos, con la consiguiente deshidratación y pérdida de peso. Estas manifestaciones gastrointestinales pueden ser las únicas en algunos casos y es necesario un alto índice de sospecha para evaluar adecuadamente algunos de estos pacientes (17).

8. DIAGNÓSTICO RADIOLÓGICO DE LAS MASTOIDITIS

La aparición de nuevas técnicas de imagen como la Tomografía Axial Computada (TAC) de alta resolución y la Resonancia Magnética han supuesto un avance extraordinario en el diagnóstico y seguimiento de estos procesos. La radiología simple presentaba grandes limitaciones, si bien era capaz de distinguir entre mastoiditis aguda simple (velamiento) y mastoiditis coalescente (destrucción ósea). Aún puede ser de gran utilidad en algunos medios para el despistaje de algunas formas clínicas de mastoiditis.

La TAC de alta resolución ofrece una imagen detallada de la celularidad mastoidea (Fig. 2 A y B) y de su afectación, en

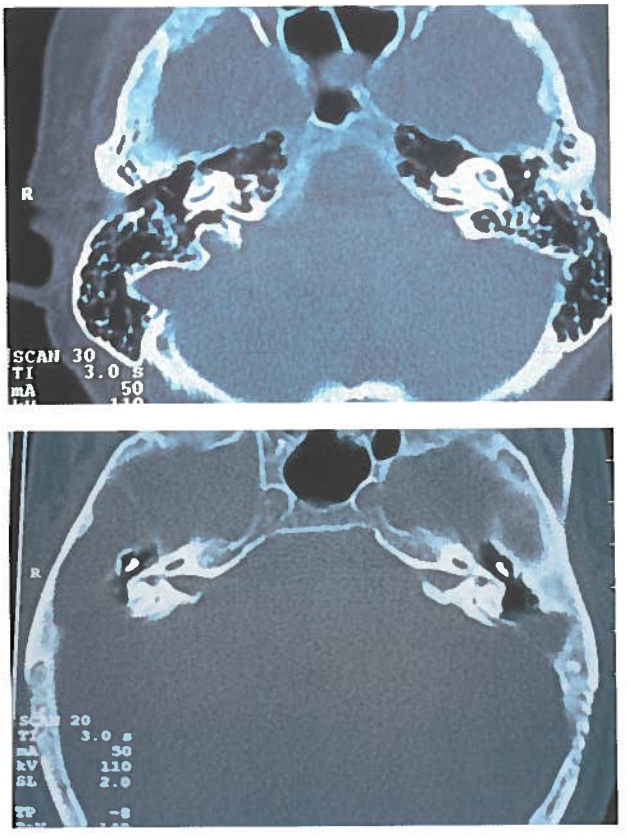

Figura 2. *TAC de hueso temporal, cortes axiales.*

A. *Extensa neumatización del hueso perilaberíntico y de la región de la punta mastoidea.*

B. *Escaso desarrollo de la neumatización con dura de fosa media baja y seno sigmoide procidente. Tal desarrollo puede favorecer complicaciones intracraneales en caso de mastoiditis.*

el contexto clínico de una otitis media no resuelta (aguda o crónica) (4, 9). Permite, además, sospechar la posibilidad de una complicación intratemporal o intracraneal en evolución o confirmar la presencia de la misma sobre la base de una sospecha clínica. Es el método de elección para el estudio de estos procesos y, hoy en día, al menos en nuestro medio, está disponible en casi todos los centros hospitalarios. Permite, además, un control y seguimiento adecuados de aquellos pacientes que han precisado intervención quirúrgica (mastoidectomía) (Fig.3 A y B). Su limitación radica en que no puede distinguir entre distintos contenidos de tejido blando (líquido, glue, granuloma, timpanoesclerosis o colesteatoma). Los datos con relación a estos posibles tejidos blandos deben ser evaluados en el contexto clínico y la imagen otoscópica. Pueden ser de utilidad signos indirectos de erosión ósea en casos de colesteatoma. En caso de duda y de sospecha de complicaciones intratemporales o intracraneales puede ser necesario recurrir a los estudios con RMI.

Figura 3. *Seguimiento mediante TAC de pacientes intervenidos.*

A. *Mastoidectomía simple con buena neumatización postoperatoria (TAC corte coronal).*

B. *Neumatización adecuada tras abordaje combinado timpanotomía posterior-acceso retrofacial en mastoidectomía con conservación de la pared (se aprecia el tubo de silastic utilizado para drenar la región del ápex entre arteria carótida interna y bulbo yugular bajo; TAC en corte axial).*

La RMI es el elemento diagnóstico de elección en caso de sospecha de complicaciones intracraneales. Es complementaria a la TAC, pero tiene mayor definición de los tejidos blandos (Fig. 4 A y B) y una mayor resolución a la hora de detectar colecciones intracraneales como el empiema subdural o epidural, tromboflebitis del seno lateral, meningitis o absceso cerebral. Además tiene una gran utilidad en el seguimiento de estos pacientes con complicaciones hasta el momento de la resolución y puede ayudar a la hora de decidir una actitud intervencionista.

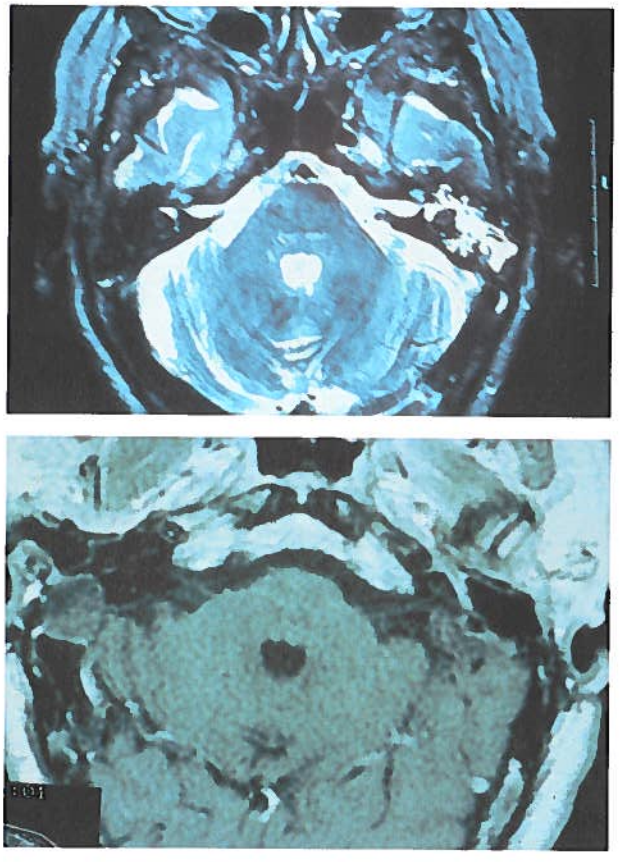

Figura 4. *RMI de hueso temporal.*

A. *Granuloma de retención en casos de obstrucción tubárica (axial en T2).*

B. *Colesteatoma de oído medio que alcanza y compromete el seno lateral deformándolo y engrosando sus paredes (axial en T1).*

9. TRATAMIENTO MÉDICO DE LAS MASTOIDITIS

El tratamiento médico de las mastoiditis comienza con la prevención de las mismas. El diagnóstico precoz de la otitis serosa crónica y de la otitis media aguda y su adecuado tratamiento han permitido una disminución drástica de ésta y otras complicaciones otógenas. La OMA recidivante y la OMA persistente son dos cuadros clínicos que merecen una atención especial y que están detrás de muchos de los casos que aún se presentan de mastoiditis. La utilización inadecuada e indiscriminada de antibióticos

en estos casos puede llevar a situaciones de infección larvada que pudieran desembocar en mastoiditis o en formas crónicas de otitis media. El uso racional de los antibióticos según el medio (extra o intrahospitalario), su correcta dosificación y el mantenimiento adecuado del tiempo de administración son esenciales. Aún así hay un grupo de pacientes afectos de mastoiditis que han seguido tratamientos aparentemente adecuados y que, a pesar de todo, han desarrollado el cuadro clínico. Detrás de estos casos, probablemente, hay una neumatización mastoidea particular que los hace propensos a padecerla.

Una vez realizado el diagnóstico de mastoiditis en cualquiera de sus formas se debe realizar un esfuerzo por obtener una muestra del material infectado (preferiblemente en jeringa mediante aspiración directa, tras miringotomía), lo que permitirá un adecuado cultivo de la misma y la obtención de un antibiograma sobre el que basar el tratamiento antibiótico más acertado. Si la situación clínica lo requiere se iniciará un tratamiento antibiótico empírico con una cefalosporina de segunda o tercera generación generalmente por vía parenteral con el paciente ingresado y una estrecha vigilancia.

Hoy en día, la administración precoz y adecuada de estos tratamientos médicos pueden evitar en algunos casos la necesidad de intervenciones mayores (mastoidectomías).

En aquellos casos en que se sospeche un espectro bacteriano distinto (generalmente formas crónicas de mastoiditis) el tratamiento empírico, en espera del resultado del cultivo, debe incluir antibióticos contra estafilococos y contra gérmenes gram negativos.

En casos de pacientes con inmunodepresión (p. e. SIDA) el índice de sospecha debe ir dirigido a otras formas clínicas (p. e. aspergillus) y se deberá adecuar el tratamiento a las mismas.

10. TRATAMIENTO QUIRÚRGICO DE LAS MASTOIDITIS

El tratamiento quirúrgico puede ser también base de la prevención de las mastoiditis. La adenoidectomía y la colocación de drenajes transtimpánicos (DTT) han demostrado su eficacia en el tratamiento de infecciones recurrentes o persistentes de oído medio y, por tanto, en la prevención de formas clínicas más evolucionadas como la otitis media crónica, así como las mastoiditis que tratamos en este capítulo u otras formas de complicaciones otógenas.

La miringotomía es casi obligada ante cualquiera de las formas clínicas de mastoiditis, salvo cuando la imagen timpánica sea rigurosamente normal, cosa que puede suceder. La incisión del tímpano permitirá la obtención directa del material para estudio microbiológico y al mismo tiempo servirá de drenaje parcial de la colección purulenta y probablemente de alivio de los síntomas. La incisión suele realizarse en la zona de mayor abombamiento que suele ser la porción posterosuperior del tímpano, por lo que se debe prestar atención a no lesionar la cadena osicular que puede encontrarse a ese nivel más medialmente. En la población infantil de mayor edad puede en algunos casos recurrirse a la anestesia local con sedación, pero generalmente será necesario realizar la técnica bajo anestesia general.

Si el resultado de la miringotomía lo aconseja (gran cantidad de secreción mucopurulenta en caja y mucosa engrosada), se colocará un drenaje transtimpánico (DTT) como medida de tratamiento complementaria al tratamiento antibiótico que se establezca. Algunos autores han demostrado que en fases iniciales de las mastoiditis, la colocación de DTT es tan eficaz como la mastoidectomía, si se asocia a una correcta pauta de antibioticoterapia por vía parenteral (14).

La mastoidectomía sigue siendo la técnica de elección en casos complicados en los que existen abscesos e incluso en algunas formas de infección intracraneal. El drenaje de la mastoides abscesificada, por vía retroauricular, se hace necesario en aquellos casos en los que la miringotomía y aspiración del contenido purulento no demuestran ser suficientemente eficaces. La mastoidectomía busca no solo el drenaje del absceso y la eliminación del tejido de granulación infectado en el interior de la misma, sino también la comunicación amplia con la caja timpánica y por tanto con la trompa de Eustaquio, para prevenir la formación de nuevo del absceso. En un estudio amplio de pacientes, la presencia de leucocitosis elevada, el desplazamiento de la oreja y la presencia de fiebre en el momento del ingreso se revelaron como factores de riesgo para indicar la necesidad de cirugía de la mastoides (12).

La mastoidectomía se realizará, preferiblemente, con conservación de la pared posterior del CAE. La incisión será retroauricular paralela al surco; en recién nacidos y niños muy pequeños, se evitará prolongar anteriormente la parte inferior de la incisión, pues el facial puede llevar un curso muy superficial debido a la falta de desarrollo de la prominencia mastoidea, y puede ser lesionado con el bisturí. La mastoides del niño suele tener un desarrollo insuficiente y el espacio disponible limitarse prácticamente al antro. Este tipo de cirugía es aconsejable que lo realice el staff con mayor experiencia. Los límites iniciales de la mastoidectomía vendrán determinados por el triángulo formado por la pared posterior del CAE, la línea temporalis y la línea de sutura occipitomastoidea. El área cribiforme por detrás de la espina de Henle determina el lugar esperado, en profundidad, del antro mastoideo. Aún así deberá prestarse especial atención a no lesionar la meninge de la fosa media, en la parte superior del campo, ni el seno lateral, en la parte posterior del mismo. La presencia de granulaciones puede hacer especialmente difícil el reconocer algunas de estas estructuras. El cirujano deberá disponer de cera de hueso, surgicel® y coagulación bipolar para solucionar de la forma menos traumática y segura los posibles problemas en relación con la hemorragia, durante el procedimiento. Deben eliminarse todas las granulaciones posibles. La comunicación con la caja puede ser especialmente problemática con un *Aditus ad antrum* especialmente estrecho. La realización de una timpanotomía posterior no es aconsejable en niños muy pequeños donde el curso del nervio facial puede ser imprevisible, y sólo se realizará en manos muy experimentadas. Suele ser preferible el acceso a la caja timpánica a través de una aticotomía

posterior ampliada que permita la comunicación con el ático (Fig. 5). En este caso deberá prestarse especial atención a no golpear la cadena osicular (yunque o martillo) con la fresa. Excepcionalmente el acceso a caja puede conseguirse a través de las celdas retrofaciales hacia el hipotímpano (Fig. 6).

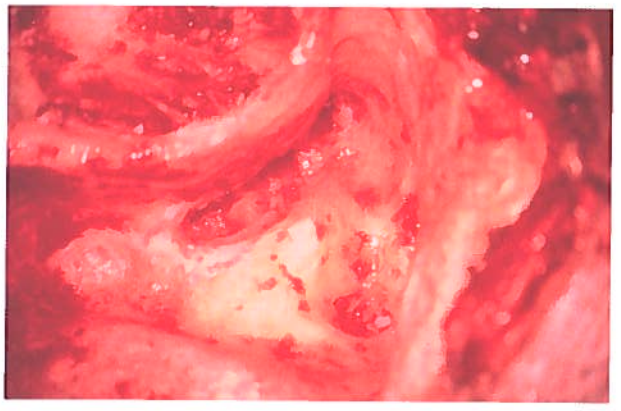

Figura 5. *Mastoidectomía con conservación de la pared posterior. Se ha realizado una timpanotomía posterior y una aticotomía posterior que permite el control de todo el ático y el acceso a la región de la trompa de Eustaquio desde el ático (lado izquierdo).*

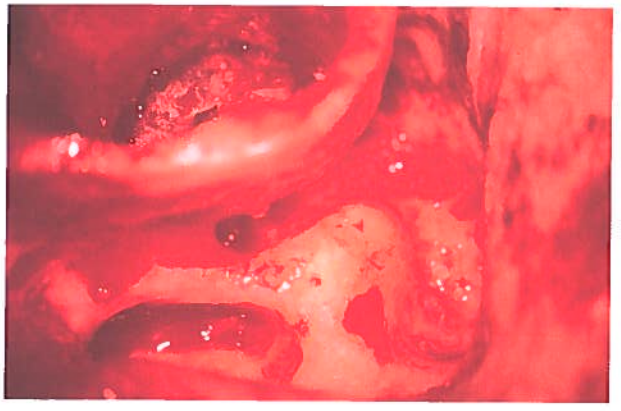

Figura 6. *Imagen intraoperatoria de una mastoidectomía con conservación de la pared en la que se han combinado una timpanotomía posterior, una aticotomía posterior y un abordaje retrofacial (lado izquierdo).*

En los casos en los que la infección se extienda al cuello, espacio parafaríngeo, etc (absceso de Bezold), puede ser necesario el abordaje cervical y el drenaje de los espacios fasciales infectados.

En los casos en los que existe destrucción ósea importante de la pared posterior del CAE antes de la intervención, puede ser conveniente realizar una mastoidectomía con eliminación de la pared posterior del CAE, y asociar una amplia meatoplastia que permita la entrada de agua en el futuro. En la (Fig. 7 A y B) aparece un caso de granuloma eosinófilo en un niño de 5 años con amplia destrucción de la pared en el que se realizó una técnica abierta, con buen resultado estético y funcional, pudiendo mojarse el oído gracias a una amplia meatoplastia.

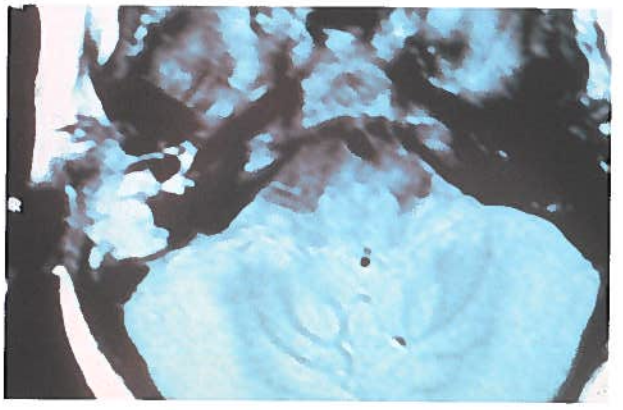

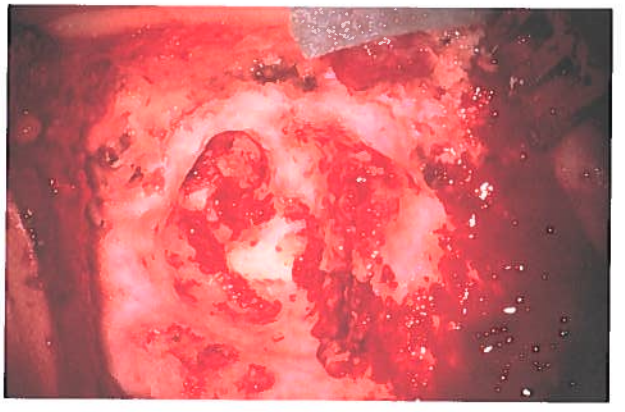

Figura 7. *Granuloma eosinófilo (Histiocitosis X) de hueso temporal en un niño de 5 años.*

A. *Imagen de RM en la que se aprecia la extensa mastoiditis que ha destruido la mayor parte de la pared posterior del CAE.*
B. *Imagen intraoperatoria del mismo caso una vez eliminada la lesión, mediante una técnica abierta (con eliminación de la pared posterior del CAE). Se ha eliminado la punta de la mastoides, y se aprecia la infiltración de la pared del seno sigmoide que se pudo conservar (lado derecho).*

11. COMPLICACIONES DE LAS MASTOIDITIS

Las complicaciones de las mastoiditis serán tratadas en otro capítulo de esta ponencia. Pueden ser intratemporales o intracraneales.

Las complicaciones intratemporales incluyen la laberintitis, la parálisis facial, y la petrositis (13, 15, 27, 39). Son igualmente posibles en formas agudas y crónicas y en ocasiones requieren de tratamientos quirúrgicos específicos.

Las complicaciones intracraneales incluyen la meningitis, la tromboflebitis del seno lateral, el absceso epidural, el empiema subdural, y el absceso cerebral (7, 21,

28). Son más frecuentes hoy en día en relación con formas crónicas de mastoiditis, pero conviene recordar que en las formas agudas las complicaciones intracraneales pueden estar presentes desde el mismo momento del diagnóstico de mastoiditis (23).

BIBLIOGRAFÍA

1. **ALLAM, AF.** "Pneumatization of the temporal bone". *Ann Otol Rhinol Laryngol* 78: 49, 1969.
2. **ANTONELLI, PJ., DHANANI, N., GIANNONI, CM., KUBILIS, PS.** "Impact of resistant pneumococcus on rates of acute mastoiditis". *Otolaryngol Head Neck Surg* 121: 190-194, 1999.
3. **BEZOLD, F., SIEBENMANN, F.** "Lecture XIX: Empyema of the mastoid process in acute inflammation of the middle ear". En: *Textbook of Otology for physicians and students.* Chicago. Eh Colegrove: 179-188, 1908.
4. **BITAR, CN., KLUKA, EA., STEELE, RW.** "Mastoiditis in children". *Clinical Pediatrics* 35(8): 391-395, 1996.
5. **BOLES, R.** "Masked mastoiditis". *Mich Med* 64: 836-840, 1965.
6. **CHEN, D., LALWANI, AK., HOUSE, JW., CHOO, D.** "Aspergillus Mastoiditis in acquired immunodeficiency syndrome". AJO 20: 561-567, 1999.
7. **CLARÓS, P., GARCÍA RODRÍGUEZ, JF., CLARÓS, A.** "Tromboflebitis del seno lateral. Una complicación más frecuente de lo esperado". *Acta Otorrinol Esp* 50 (1): 60-63, 1999.
8. **DEL CASTILLO MARTÍN, F., SÁNCHEZ PURIFICACIÓN, MT., GONZÁLEZ IPINA, M., ORTIGADO MATAMALA, A.** "Mastoiditis aguda en la infancia. Un estudio de 15 casos". *An Esp Pediatria* 44(4): 329-331, 1996.
9. **DHOOGE, IJ., VANDENBUSSCHE, T., LEMMERLING, M.** "Value of computed tomography of the temporal bone in acute otomastoiditis". *Rev Laryngol Otol Rhinol* 119(2): 91-94, 1998.
10. **GAFFNEY, RJ., O'DWYER, TP., MAGUIRE, AJ.** "Bezold's abscess" *J Laryngol Otol* 105: 765-766, 1991.
11. Glasscock & Shambaugh Eds. *The simple Mastoid operation in Surgery of the ear,* Saunders Comp, 217-227, 1990.
12. **GLIKLICH, RE., EAVEY, RD., IANNUZZI, RA., CAMACHO, AE.** "A contemporary analysis of acute mastoiditis". *Arch Otolaryngol Head Neck Surg* 122(2): 135-139, 1996.
13. **GOLDSTEIN, NA., CASSELBRANT, ML., BLUESTONE, CD., KURS-LASKY, M.** "Intratemporal complications of acute otitis media in infants and children". *Otolaryngol Head Neck Surg* 119(5): 444-454, 1998.
14. **HARLEY, EH., SDRALIS, T., BERKOWITZ, RG.** "Acute mastoiditis in children: a 12-year retrospective study". *Otolaryngol Head Neck Surg* 116(1): 26-30, 1997.
15. **HARRIS, JP., DARROW, DH.** "Complications of chronic otitis media". In: *Surgery of the ear and temporal bone.* Nadol JB and Schuknecht Eds, Raven press, Ltd, New York, 171-191, 1993.
16. **HOPPE, JE., KOSTER, S., BOOTZ, F,. NIETHAMMER, D.** "Acute mastoiditis-relevant once again". *Infection* 22(3): 178-182, 1994.
17. **JULIEN, N., STERKERS, O., PAQUELIN, F.** "Mastoïdites aigües du nourrison et de l'enfant". Editions Techniques – *Encycl Med Chir* (Paris, France) *Oto-Rhino-Laryngologie,* 20090 A10, 12-1-9, 1990.
18. **KANGSANARAK, J., FOOANAT, S., RUCKPHAOPUNT, K.** *et al.* "Extracranial and intracranial complications of suppurative otitis media: report of 102 cases." *J Laryngol Otol* 107: 999-1004, 1993.
19. **KANGSANARAK, J., NAVACHARVEN, N., FOOANAT, S, RUCKPHAOPUNT, K.** "Intracranial complications of suppurative otitis media: 13 year's experience". *Am J Otol* 104-109, 1995.
20. **KENNA, MA., BLUESTONE, CD., REILLY, JS., LUSK, RP.** "Medical management of chronic suppurative otitis media without cholesteatoma in children". *Laryngoscope* 96: 146-151, 1986.
21. **KURIEN, M., JOB, A., MATHEW, J., CHANDY, M.** "Otogenic intracranial abscess. Concurrent craniotomy and mastoidectomy-Changing trends in a developing country". *Arch Otolaryngol Head Neck Surg* 124: 1353-1356, 1999.
22. **LOUNDON, N., ROGER, G., VU THIEN, H., BÉGUÉ, P., GARABÉDIAN, EN.** "Evolution of the bacteriologic features of persistent acute otitis media compared with acute otitis media. A 15 year study". *Arch Otolaryngol Head Neck Surg* 125: 134-1140, 1991.
23. **LUNTZ, M., KEREN, G., NUSEM, S., KRONENBERG, J.** "Acute mastoiditis-revisited". *Ear, Nose, & Throat Journal* 73(9): 648-654, 1994.
24. **MOUSSA, AM., ABOU-ELHMD, KA.** "Wegener's granulomatosis presenting as mastoiditis". *Ann Otol Laryngol* 107: 560-563, 1998.
25. **MUDRY, A.** "Contribution of Ambroise Paré (1510-1590) to Otology". *Am J Otol* 20: 809-813, 1999.
26. **NADAL, D., HERMAN, P., BAUMANN, A.** *et al.* "Acute mastoiditis: clinical, microbiological and therapeutic aspects". *Eur J Pediatr* 149: 560-564, 1990.
27. **NEELY, JG.** "Surgery of acute infections and their complications". En: *Otologic Surgery,* Brackmann D., Shelton G., Arriaga M. (Eds). Saunders Comp, p. 201-210, 1994.
28. **NEELY, JG., DOYLE, KJ.** "Facial nerve and intracranial complications of otitis media". En: *Neurotology,* Jackler R, Brackmann D (Eds.) Mosby St Louis 905-918, 1994.
29. **ODETOYINBO, O.** "The changing pattern of mastoid abscess". *J Laryngol Otol* 99: 1081-1084, 1985.
30. **PALVA, T., VIRTANEN, H., MÄKINEN, J.** "Acute and latent mastoiditis in children". *J Laryngol Otol* 99: 127-136, 1985.
31. **PETERSEN, CG., OVESEN, T., PEDERSEN, CB.** "Acute mastoidectomy in a Danish county from 1977 to 1996 with focus on the bacteriology". *Int J Ped Otorhinolaryngology* 45(1): 21-29, 1998.
32. **PRELLNER, K., RYDELL, R.** "Acute mastoiditis: influence of antibiotic treatment on the bacterial spectrum". *Acta Otolaryngol* (Stockh) 102: 52-56, 1986.

33. **SCHUKNECHT, HF.** *Pathology of the ear.* Lea & Febiger, 197-234, 1993.
34. **SHAMBAUGH, GE. Jr.** "Involvement of the jaw joint in acute suppurative otitis media". *Arch Otol* 33: 225, 1941.
35. **SLACK, CHL., WATSON, DW., ABZUG, MJ., SHAW, C., CHAN, KH.** "Fungal mastoiditis in immunocompromised children". *Arch Otolaryngol Head Neck Surg* 125: 73-75, 1999.
36. **SPIEGEL, JH., LUSTIG, LR., LEE, KC., MURR, AH., SCHINDLER, RA.** "Contemporary presentation and management of a spectrum of mastoid abscesses". *Laryngoscope* 108: 822-828, 1998.
37. **STEWART, MG., TROENDLE-ATKINS, J., STARKE, JR., COKER, NJ.** "Nontuberculous mycobacterial mastoiditis". *Arch Otolaryngol Head Neck Surg* 121(2): 225-228, 1995.
38. **STOKROOS, RJ., MANNI, JJ., KRUIJK, JR., SOUDJIN, ER.** "Lemierre Syndrome and acute mastoiditis". *Arch Otolaryngol Head Neck Surg* 125: 589-591, 1999.
39. **WIET, RJ., HARVEY, SA., BAUER, GP.** "Management of complications of chronic otitis media". En: *Otologic Surgery.* Brackmann D, Shelton G, Arriaga M (Eds.) Saunders Comp 257-276, 1994.

15. OREJAS EN ASA

M. Tomás Barberán, G. Til Pérez

INTRODUCCIÓN

Las orejas son una de las partes del cuerpo humano que más variedad presentan dentro de la normalidad. Para el cirujano que se introduce en esta técnica se inicia un período de sorprendentes descubrimientos al contemplar los pabellones de pacientes, compañeros o simples desconocidos, con un nuevo interés.

Las orejas de soplillo, si bien son una variante de la normalidad (en Japón se relaciona con la suerte), en nuestro medio constituyen un rasgo estético que en general no relacionamos con la belleza y que es fuente de no pocos problemas especialmente en la población infantil y adolescente.

Suelen presentarse de manera familiar (herencia autosómica dominante con penetrancia variable), afectando a un 5% de la población, soliendo ser el padre afecto el que con más interés busca evitar a sus hijos las contrariedades por las que él ha pasado. Los problemas que sufren estos pacientes es también algo que uno va aprendiendo conforme trata con ellos y que previamente ignoraba, o consideraría exagerados y que típicamente se prolongan durante la edad adulta. Su corrección resulta una técnica fácil, de resultados predecibles y satisfactorios tanto para el paciente como para el cirujano y con mínimas complicaciones. Sorprendentemente, no es una técnica que en nuestro país realice habitualmente el otorrinolaringólogo.

HISTORIA

Podemos especular, sin miedo a equivocarnos, que las orejas de soplillo no son un problema nuevo, reconociendo a Sushruta o Tagliacozzi como los primeros en describir o realizar algo parecido a una otoplastia. Los pioneros en describir y publicar una técnica fueron Dieffenbach en 1845, que reseca piel y dispone unas suturas hasta la mastoides, y Ely en 1881, que describe una técnica similar con resección de piel y cartílago. Ya en 1896, J. Joseph, que luego desarrollaría conceptos fundamentales de la rinoplastia, realiza su primera otoplastia. Luckett, en 1910, describe por primera vez la ausencia del antehélix como causa más frecuente de las orejas de soplillo. Posteriormente, distintos autores, entre los que podemos destacar a Converse en 1956, con sus incisiones paralelas para reconstruir el antehélix y resección de cartílago de concha, y a Mustardé 1963, que únicamente utiliza suturas, terminan perfilando las técnicas fiables y reproducibles, que han llegado hasta nuestros días.

En un principio sólo se pretendía "pegar" las orejas, para paulatinamente intentar que las secuelas/deformaciones fueran las mínimas. En este proceso se ha ido evolucionando desde las resecciones a las incisiones completas, y cada vez más se intenta incluso evitar éstas, haciendo recaer el mayor peso de la intervención en las suturas.

ANATOMÍA

El pabellón auricular presenta una anatomía compleja que necesitamos recordar para poder describir, por un lado, las alteraciones y, por otro, para poder entender la técnica quirúrgica. Su forma, en buena medida, está encaminada a recoger las ondas sonoras y enviarlas hacia el conducto auditivo externo. Presenta una superficie cutánea externa en la cual apreciamos una variada sucesión de pliegues y depresiones, y una estructura interna o esqueleto, constituido por fibrocartílago, que es el responsable en gran medida de la forma externa del pabellón. Esta estructura cartilaginosa no existe a nivel del lóbulo.

Por su cara externa apreciamos una serie de salientes y depresiones, que rodean una excavación profunda, la concha, en el fondo de la cual se abre el conducto auditivo externo, CAE. Los salientes más importantes son (Fig. 1):

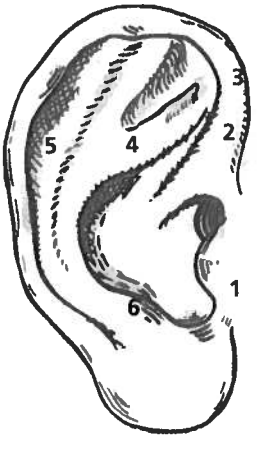

Figura 1.
Anatomía del pabellón
1. Trago
2. Crus comunis
3. Hélix
4. Raíz del antehélix
5. Antehélix
6. Antitrago

Servicio de ORL. Hospital Son Dureta, Palma de Mallorca.

• El **hélix** es el más periférico de los pliegues de la oreja. Iniciándose en la concavidad de la concha a nivel de la denominada raíz del hélix, forma junto con el lóbulo la circunferencia del pabellón.

• El **antehélix,** aproximadamente paralelo y concéntrico al anterior, se divide por arriba en dos ramas (cruz superior y cruz inferior) delimitando una depresión conocida como **fosita navicular**.

• El **trago** es un saliente de base medial que se proyecta por delante y por fuera del conducto auditivo externo.

• El **antitrago** es una pequeña eminencia triangular localizada por debajo del antehélix y por detrás del hélix, del que le separa una escotadura conocida como **escotadura de la concha.**

La porción más inferior del pabellón constituye un pliegue cutáneo que termina por un borde libre, formando el lóbulo de la oreja.

CUANDO INTERVENIR

El pabellón auricular, si bien no deja de crecer a lo largo de toda la vida, adquiere el 90-95% de su tamaño a los 5-6 años de edad, siendo a partir de este momento, y sobre todo cuando el niño es objeto de burla por parte de sus compañeros, que es adecuado realizar la operación. Intentamos operar al fin del verano o del invierno, para evitar la exposición al frío o al sol, sobre unas orejas que son hipersensibles a las temperaturas extremas.

Es más fácil intervenir las orejas de los niños, que presentan un cartílago más pliable, siendo aceptable utilizar sólo suturas y una pequeña resección de piel. En los adolescentes es necesario realizar incisiones sobre el cartílago y con alguna frecuencia, resección de cartílago de la concha.

En nuestra experiencia, la mayoría de pacientes los intervenimos en la adolescencia, que es cuando es más fácil que lleguen a nosotros, si bien paulatinamente vamos operando más niños, conforme los padres y pediatras van apreciando que desde muy pequeño, el niño se da perfecta cuenta de su "problema".

DIAGNÓSTICO

Es fácil apreciar que unos pabellones se encuentran más separados de la cuenta, pero lo realmente interesante es conocer las causas que lo determinan. En la mayoría de pacientes existen dos deformidades, que de manera habitualmente conjunta y ocasionalmente aislada, determinan la separación de las orejas:

1. **Desarrollo inadecuado del pliegue del antehélix** y especialmente de la cruz superior del mismo. La concha parece continuarse sin diferencia perceptible hasta el hélix.

2. **Desarrollo exagerado de la concha.**

Normalmente se encuentran presentes ambas anormalidades. De presentarse una sola de ellas, lo más frecuente es que sea la primera. Junto a estos rasgos, podemos encontrar un lóbulo separado por causa de una *cauda helicis* prominente, irregularidades en el contorno del hélix o un tubérculo de Darwin entre otros.

CONSIDERACIONES PREOPERATORIAS

En el período preoperatorio es interesante explicar al paciente/padres como se va a desarrollar el proceso, la necesidad de tomar un antibiótico y analgésico (es importante recordar que el postoperatorio es doloroso), así como el calendario de vendajes y suturas. La fotografía preoperatoria (distancia focal de 90-100 mm) es importante como elemento legal y para valorar los resultados que obtenemos con nuestros pacientes.

VALORACIÓN PREOPERATORIA

Preoperatoriamente, debemos valorar la importancia del exceso de concha o si el problema sólo depende de la ausencia del antéhelix. Es interesante valorar la disposición del lóbulo, así como la forma en conjunto del pabellón. Debemos recordar que las orejas con piel gruesa son más difíciles de conformar. Igualmente es importante valorar la existencia de una oreja en "taza", en la que la porción superior se muestra caída y que son de manejo algo más exigente.

TÉCNICA QUIRÚRGICA

A continuación describimos la técnica que actualmente utilizamos en nuestro departamento, y que se aproxima mucho a la descrita clásicamente por Mustardé, añadiendo algunas modificaciones.

La técnica clásica de Mustardé intenta conseguir todo utilizando únicamente suturas. La técnica que se describe auna los puntos de colchonero a la disminución de la memoria elástica del cartílago con incisiones incompletas del cartílago y la ocasional resección de cartílago de la concha.

A menudo, en los niños pequeños, suele ser suficiente la utilización de puntos de colchonero, por el contrario en adolescentes y adultos, necesitamos de algún procedimiento para disminuir la memoria elástica del cartílago en vistas a evitar la recidiva. Por encima de los 14-15 años, se realiza con **anestesia** local y de manera ambulatoria. En los niños se hace necesaria la anestesia general.

En ambos casos, disponemos al paciente en la mesa de quirófano y apartamos el pelo y lo mantenemos fuera del campo operatorio con esparadrapo. No es necesario ni conveniente el rasurado retroauricular. Tras la desinfección con un antiséptico del tipo de la povidona yodada en solución alcohólica y tras realizar la **profilaxis antibiótica** (cefalosporina de primera generación), se procede a realizar la infiltración de anestésico con adrenalina en ambas caras del pabellón (Fig. 2) (lidocaina con adrenalina y bupivacaina, ésta última para que se mantenga actuando durante el

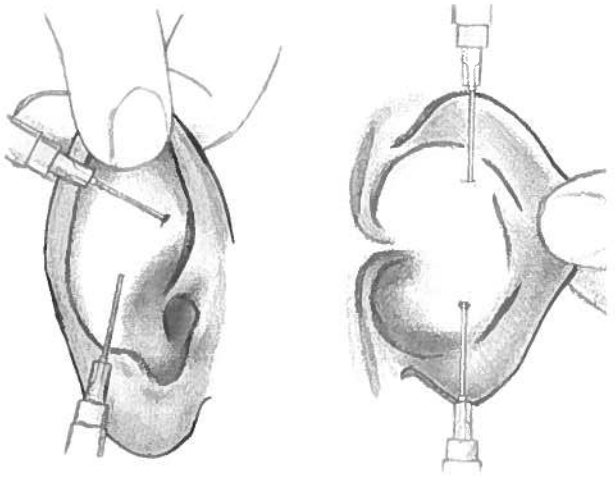

Figura 2. *Infiltración anestésica.*

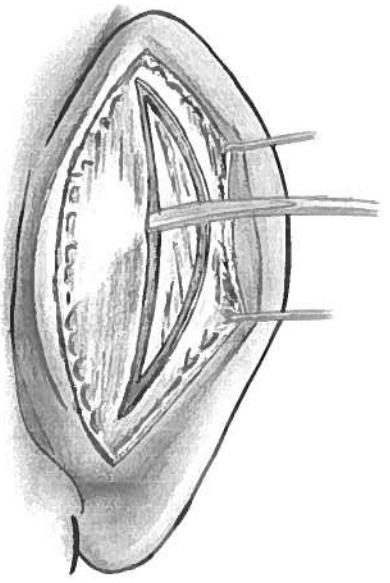

Figura 3. *Marcado con agujas de los pliegues anatómicos.*

postoperatorio). Posteriormente se realiza la incisión de la piel a aproximadamente 1 cm el borde del hélix, progresando la disección hasta la proximidad del surco retroauricular, pero sin superarlo para evitar que éste desaparezca. Cranealmente debe llegar a la proximidad del límite del hélix y caudalmente debe prolongarse sobre el lóbulo de la oreja para permitir su posterior corrección. Acto seguido se reseca una tira de piel (fusiforme) a todo lo largo de la incisión y de algo menos de 1 cm. Quitarla al final del procedimiento sólo nos aporta complicaciones al hacer que vuelva a sangrar en el momento menos necesario. Tras ello, se despegará la piel hasta exponer el contorno cartilaginoso del hélix. En este punto decidiremos si necesitamos bajar la altura de la concha, para lo que deberemos resecar cartílago de la misma o realizar suturas entre concha y mastoides o si con la recreación del antehélix es suficiente. En el primer caso, necesario en no más de una cuarta parte de los casos, resecaremos una semiluna de cartílago de la concha, que en su punto más ancho puede tener 6 mm para ir progresivamente disminuyendo en los extremos llegando por el borde caudal hasta la zona equivalente del antitrago (*cauda helicis*), y superiormente hasta el extremo anterior y medial a la cruz inferior, obviamente separado de ella (Fig. 3). Es muy importante al llevar a cabo este paso respetar 2 mm de la porción externa de la concha, para permitirnos fijar los puntos. No despegamos la piel hasta el poro externo del conducto auditivo externo con lo que conseguiremos camuflar el pliegue resultante en un lugar poco visible. Este paso podría sustituirse por el despegamiento de la concha en su cara posterior y el establecimiento de tres suturas entre concha y mastoides. El problema de esta alternativa es que posiblemente dé lugar a más recidivas que la anterior y que no es capaz de corregir conchas verdaderamente prominentes. En cualquier caso es la técnica más adecuada en niños (suturas concha-mastoides).

En este momento, realizaremos el paso fundamental de esta técnica: conformar o acentuar el antehélix existente. Para este fin doblaremos el pabellón disponiendo el nuevo pliegue donde nos parezca natural pero recordando que se trata de una jota invertida y dirigida hacia delante (¡no una recta!), y que debe llegar a terminar en la porción anterior del pabellón determinando una fosita navicular. A lo largo del nuevo pliegue, iremos disponiendo agujas de insulina que atravesarán todo el cartílago, y que nos ayudarán a dibujar en la cara posterior la disposición del antehélix previsto (Fig. 4). Seguidamente, traccionando del pabellón hacia delante, realizamos sucesivas incisiones a lo largo de la línea marcada por las agujas, que idealmente no deberían cortar el pericondrio

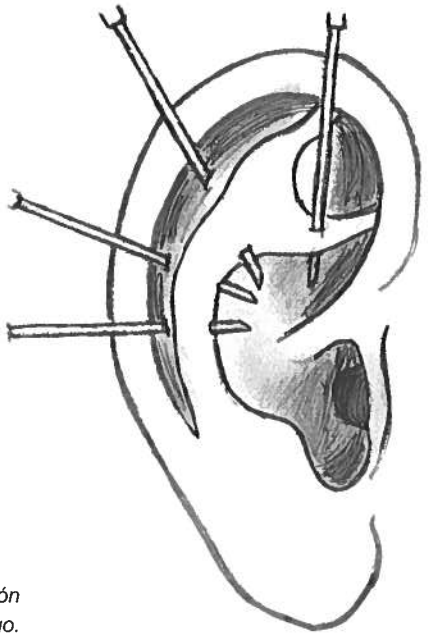

Figura 4. *Resección del cartílago.*

anterior para evitar irregularidades. Realizamos 5-7 incisiones más o menos paralelas, constituyendo una zona de 5-6 mm de resistencia disminuida. Una vez retiradas las agujas, iremos doblando el cartílago hasta valorar que hemos disminuido suficientemente la memoria elástica del mismo.

Procedemos a realizar los puntos de colchonero, que pasarán por encima y debajo de la zona creada, atravesando el cartílago y disponiéndose por delante el pericondrio anterior para así disponer de un agarre más fuerte (Fig. 5). Cuanto más separados estén la porción externa y la medial del punto, menos fuerza se necesitará para dar la forma deseada al pliegue y menos problemas de recidivas tendremos.

Los nudos (entre 4 y 5) se van apretando y va pareciendo el pliegue. Si la forma no es la deseada, se deben rehacer los nudos cambiando la situación de los anclajes de los mismos. Posteriormente, anudamos con material reabsorbible los límites del cartílago resultante de la resección del cartílago de la concha (si se hubiera realizado). Deberemos dar 1 ó 2 puntos más entre cartílago (concha) y región mastoidea hasta obtener la disposición deseada.

Se pueden utilizar distintos tipos de sutura, en cualquier caso, deben ser blancas, para que no se vean a través de la piel, no reabsorbibles y fácilmente anudables. En nuestra experiencia la sutura ideal es la de Goretex® de 4-5/0.

En este momento debemos dirigir nuestra atención al **lóbulo**. Con frecuencia se debe resecar un ojal de piel de la cara posterior del mismo, para conseguir que éste se aproxime como el resto del pabellón y no quede en una antiestética posición procidente.

Finalmente, y tras comprobar la correcta hemostasia, se suturará la piel normalmente con seda y puntos sueltos. (En niños pequeños preferimos la sutura continua para facilitar su extracción) y procederemos a realizar la oreja del otro lado. En general, debemos obtener una distancia entre piel mastoidea y borde del hélix de unos 14-15 mm. Debemos tender a sobrecorregir contando con un pequeño despegamiento a lo largo de los siguientes meses, que nos permita obtener los 15-20 mm que dan el aspecto adecuado a los pabellones. Debemos recordar siempre que unas orejas muy pegadas, por más que puedan agradar inicialmente al paciente, son antinaturales.

Idealmente el pabellón debe tener un aspecto natural, disponerse en un solo plano (evitar orejas en "teléfono"), y debe ser visible desde delante simétricamente y presentar un pliegue retroauricular.

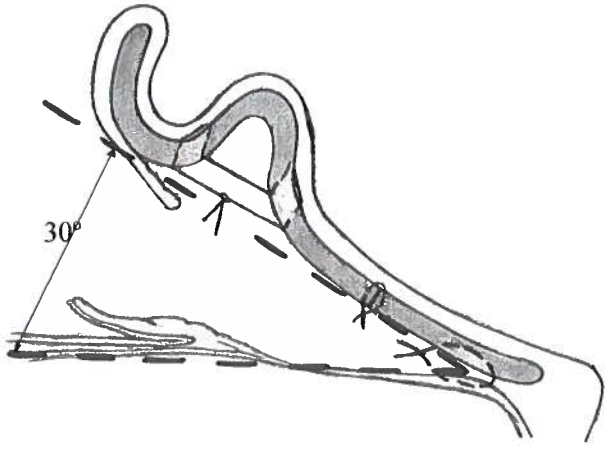

Figura 5. *Sutura.*

VENDAJE

Una vez terminada la intervención se disponen gasas vaselinadas en la concha y surco antehélix-helix, al tiempo que se disponen gasas por detrás, encima y delante del pabellón que eviten la compresión del mismo. Externamente se dispone una compresa y se venda laxamente. La finalidad del vendaje no es contener los pabellones en su nueva posición, sino protegerlos de posibles traumatismos al tiempo que recoger posibles secreciones. Si se aprietan más de la cuenta, se acentuará el dolor postoperatorio y será más fácil la aparición de infecciones, dado el compromiso vascular que puede llegar a necrosis de la piel, especialmente a nivel del nuevo antehélix.

CUIDADOS POSTOPERATORIOS

En el postoperatorio el paciente continua durante una semana el tratamiento antibiótico, haciendo uso de la analgesia mientras la requiera. (El postoperatorio suele ser doloroso, lo que habremos avisado previamente al paciente o a los padres). Debe evitar mojar las heridas. El vendaje lo mantenemos durante tres o cuatro días y los puntos de la incisión retroauricular entre diez y doce días.

Se solicita que vuelva a urgencias si presenta fiebre, que nos podría hacer pensar que está desarrollando una condritis (lo que exigiría su reingreso), o si presenta mucho dolor. En este último caso suele tratarse de un vendaje muy apretado consecuencia de la realización inadecuada del mismo o de la inflamación postoperatoria; en cualquier caso procederemos a aflojar el vendaje parcialmente.

Tras retirar el vendaje, pedimos al paciente que duerma durante un mes con una cinta del pelo (cinta de tenis) para evitar la manipulación inadvertida de las orejas. En los niños es importante recordar a los padres que no pueden realizar actividades que puedan comportar contacto violento con otros niños (deportes, juegos al aire libre) durante un mes.

RESULTADOS

Los resultados de la otoplastia con la técnica descrita son fundamentalmente buenos y predecibles (Figs. 6 y 7), obteniendo una importante satisfacción por parte del paciente.

COMPLICACIONES Y MALOS RESULTADOS

La otoplastia es una técnica que permite mejorar la apariencia estética de unos pabellones que, por lo demás,



Figura 6. *Pre y postoperatorio en adolescente.*

Figura 7. *Pre y postoperatorio en niña de 7 años.*

son normales. Como tal es una técnica con una baja tolerancia a las complicaciones y a los malos resultados. La mejor manera de evitar las complicaciones es conocerlas de antemano para poder preverlas y evitarlas, y, en el peor de los casos, diagosticarlas y tratarlas precozmente:

Recidiva: Se estima que entre un 3-5% de pabellones vuelven a separarse (6-13% según la técnica empleada). Suele ser más frecuente en jóvenes y adultos, ya que presentan un cartílago mucho más consistente. Esta complicación, que es con mucho la más frecuente, se debe a:

- Mala disminución de la memoria elástica del cartílago: Se ha confiado en exceso de las suturas.
- Mala ubicación/disposición de los puntos: No pasan por delante del pericondrio anterior o se han dispuesto muy próximos, no disponiendo de suficiente brazo de palanca.
- Número de suturas escaso: Debemos de disponer de 4 ó 5 suturas para recrear el antehélix.
- Elección inadecuada en el material de sutura: siendo ésta reabsorbible, muy fina o muy gruesa favoreciendo la extrusión de la misma.
- Extrusión de los puntos de sutura.
- Traumatismos en el postoperatorio, especialmente en niños.

Irregularidades: Se producen por realizar escasas incisiones sobre el cartílago o demasiado profundas, sobrepasando el pericondrio anterior. Si son muy marcadas pueden requerir la reintervención y disposición de fascia temporal en su cara anterior para camuflarlas.

Pliegue en la concha: Consecuencia inevitable de la resección de la semiluna de la concha. Por este motivo intentamos evitarla al máximo. Si no es eludible, intentaremos que quede camuflada por el propio antehélix, evitando el despegamiento superfluo hacia el poro acústico externo, en el vano intento de conseguir su redistribución por esta superficie.

Asimetría: Un pabellón más separado que el contralateral, determinando una asimetría mínima, es una secuela frecuente. Asimetrías más marcadas son fáciles de evitar midiendo con una regla la separación de cada pabellón al terminar el procedimiento en cada oreja.

Oreja en teléfono: se origina cuando a porción superior del pabellón se separa, cofiriendo el aspecto del auricular-micrófono de un teléfono antiguo. Esta secuela es consecuencia de no conformar el nuevo antehélix hasta el límite supero anterior del hélix, por no resecar la porción inferior y superior de la concha, o no actuar sobre el lóbulo resecando piel circundante de su cara posterior. También podría producirse por resecar demasiada concha en la porción media de la misma.

Obliteración del pliegue retroauricular: Se debe a resección excesiva de piel o al despegamiento mastoideo demasiado amplio.

Hélix camuflada: El reborde de la oreja o hélix debe verse lateralmente al antehélix en la visión frontal. Si con suturas concha mastoides o resección de cartílago no hemos pegado adecuadamente la concha en los casos en que es necesario, tenderemos a compensarlo sobrecorrigiendo durante la conformación del nuevo antehélix, apretando más de la cuenta las suturas.

Queloide: Pacientes con el antecedente de cicatrización hipertrófica pueden presentar una cicatrización en forma de queloide. Esta circunstancia es mucho más frecuente en pacientes con pieles oscuras. Al no existir incisiones en la porción anterior del pabellón, se trata de un problema menor que se suele controlar con la infiltración repetida de un corticoide de depósito del tipo de la triamcinolona.

Hipoestesia: Pasada la inicial hipersensibilidad, algunos pacientes se quejan de una disminución en la sensibilidad asimilable a la que tiene lugar en las timpanoplastias con abordaje retroauricular. Suele desaparecer a lo largo de los meses.

Necrosis cutánea: Ocasionalmente, y sobre todo a nivel del nuevo pliegue creado, pueden aparecer pequeñas necrosis cutáneas, que se suelen relacionar con un vendaje inadecuado (muy apretado). Se tratan corrigiendo o retirando el vendaje y aplicando una pomada antibiótica.

Condritis: Constituye la complicación más grave por cuanto puede conllevar la desaparición de la estructura cartilaginosa del pabellón y con ello su forma. Para evitarlo, se realiza una profilaxis antibiótica, así como un tratamiento empírico de las posibles infecciones durante la semana posterior a la cirugía. Se recuerda al paciente que debe venir a urgencias si presenta fiebre, en cuyo caso debería ingresar para el tratamiento por vía parenteral.

BIBLIOGRAFÍA

1. ADAMSON, PA., MCGRAW, BL. TROPPER, GJ. "Otoplasty: critical review of clinical results". *Laryngoscope* 101: 883-888, 1991.
2. MUSTARDÉ, JC. "The correction of prominent ears by using simple mattress sutures". *Br J Plast Surg* 16: 170-178, 1963.
3. PARK, S. Editor. "Plastic surgery of the external ear". *Facial Plastic surgery,* vol. 11, nº 4, 1995.
4. QUATELA, VC., RIES, WR. "Aestetic facial surgery" En: *Complications in head and neck surgery.* Krespi YP, Ossoff RH. (Eds.) Philadelphia 385-436, 1993.
5. QUATELA, VC., CLYMER, MA. "Otoplasty" En: *Practical pediatric Otolaryngology* (Eds.) Cotton RT y Myer CM, 877-894, 1998.
6. WEERDA, H., SIEGERT, R. (Eds.) *Auricular and middle ear malformations, ear defects and their reconstruction.* Kugler publications 1998.

16. LA CORRECCIÓN PRECOZ Y CONSERVADORA DE DISPLASIAS TIPO I DEL PABELLÓN AURICULAR

M. Bernal Sprekelsen*, H. Sudhoff**, G. Borkowski**

1. INTRODUCCIÓN

Según Brown y *cols.* (1), las anomalías del relieve del pabellón auricular se presentan en aproximadamente 11 de cada 10.000 nacimientos, es decir, en 1,1 de cada 1.000.

Mientras que las exploraciones realizadas en los momentos perinatales se limitan a aspectos de importancia vital, las deformidades o displasias leves apenas se registran. El otorrinolaringólogo o el cirujano plástico son quienes, más adelante, deberán lidiar con estas displasias e indicar la correspondiente corrección quirúrgica, porque, para entonces, el tratamiento conservador ya no es posible.

Stetter (2) presentó la supuesta corrección de orejas *voladoras* en niños menores de tres años mediante vendajes ceñidos durante un período de hasta seis meses. Muraoka y *cols.* (3) redescubrieron este procedimiento en 1985 y lo aplicaron en niños de hasta cinco años de edad. Kurozumi y *cols.* (4) lograron corregir una oreja *péndula (lop ear)* de un lactante mediante un vendaje. Matsuo y *cols.* (5), en una casuística ya mayor, demostraron la posibilidad de corrección de orejas *péndulas,* orejas en concha (*shell ear*), orejas de Stahl, así como de la cruz hélix prolongada mediante un vendaje de masa dental y esparadrapos aplicado en los tres primeros días de vida. Brown *et al.* (1) obtuvieron buenos resultados en los cuatro casos presentados, entre ellos una oreja "en asa de taza".

1.1. Anomalías de la forma del pabellón auricular

La clasificación en orejas normales o *patológicas* depende del médico que realiza la exploración (6, 7). Por ello, se distinguirán entre las *anomalías del relieve,* no clasificables dentro de una normalidad o de una estética aceptables, que constituirían las displasias tipo I leves y las *variaciones anatómicas,* que, estando dentro de la normalidad, sí representan un cambio visible. Dentro de las anomalías del relieve pueden llegar a incluirse variantes extremas. Entre las variantes anatómicas se incluyen, por ejemplo, características particulares, como el grado de enrollamiento o inversión del hélix, la anchura del tronco del antehélix o su curvatura, la profundidad o anchura de la fosa escafoidea, la forma de la fosa triangular, las variaciones de la incisura intertragal, forma y grado de adhesión del lóbulo de la oreja, la altura del antitrago y otras. Estas características, que otorgan una definición al pabellón, presentan unas diferencias significativas entre ambos sexos (8). Así, en general, el pabellón auricular femenino tiene una configuración más fina y parece presentar menores variaciones que el masculino (9).

Las anomalías del relieve o displasia leves tipo I pueden clasificarse a su vez en menores y mayores (Tabla 1).

Tabla 1
Clasificación clínica de las deformidades (displasias tipo I del pabellón auricular)

Mayores	Menores
Crus tertium antehélix	Tubérculo supratragal
Crus cimba	Tubérculo auricular (de Darwin)
Arcus cimba	Sulcus auricular post. (Fig. 2)
Crus hélix accesorio	Tubérculo suprahélix
Ausencia de antehélix	Tubérculo supra-antitragal
Eversión total del borde de hélix	
Crus hélix prolongado	
Antehélix en embudo	

La aparición aislada o combinada de alteraciones del relieve conlleva a deformidades o displasias tipo I del pabellón, como son la oreja de Stahl, de Wildermuth, en asa de taza, de sátiro, *colgante* y en *concha,* etc. Pueden limitarse a un lado o aparecer bilateralmente, con un diferente grado de expresión (10). Deben diferenciarse claramente de las malformaciones del pabellón.

El *crus tertium antihélix* (Fig. 1) nace de la división de la raíz superior del antehélix, que se dirige hacia el borde del hélix (11). Para Marx (12) se trata de una tripartición del antehélix. La frecuencia del crus tertium antehélix completamente evertido oscila entre los 0,014% (13) y los 2,95% (14). En estos casos, el borde del hélix queda desenrollado hacia fuera completamente, resultando una variante de la oreja de Stahl (Fig. 1).

El *cruz hélix prolongado* (Fig. 15) constituye un alargamiento del hélix (15) que simula un repliegue de la

* Servicio de ORL. Hospital Clínic, Barcelona.
** Servicio de ORL. Hospital Universitario St. Elisabeth, Bochum, Alemania.

Figura 1. *Oreja de Stahl. Obsérvese el efecto del crus tertium, que evierte el pabellón, evitando la típica formación del hélix.*

Figura 2. *Sulcus auricular posterior que divide el antehélix.*

concha (16). Su expresión máxima conlleva a la división casi completa de la concha. Esta anomalía se observó en un 3,95% de casos de entre 380 personas (8). La tensión que se produce en la concha por esta displasia puede resultar en un acercamiento de los tercios superior y medio del pabellón en el plano horizontal resultando una oreja en *boomerang* o en forma de "*c*" cerrada, característica de las orejas "en asa de taza" (Fig. 9).

El *sulcus auricular posterior* (Fig. 2) constituye una incisura oblicua entre antehélix y antitrago (7, 17). Se trata de una fisura antitrago-hélix pronunciada. Entre 380 personas se encontró en un 1,71% en varones y un 3,41% en mujeres (8).

El *arcus cymbalis* nace del borde inferior del crus inferior del antihélix en forma de repliegue poco pronunciado dirigiéndose hacia atrás y abajo hasta llegar a la cimba de la concha (14). En varones puede observarse con una frecuencia doble (22,29%) a la de mujeres (11,71%) (8).

El *crus cymbae* es un repliegue cartilaginoso localizado en la cimba que se dirige aproximadamente de manera perpendicular hacia la raíz del hélix (1). Lo tiene aproximadamente el 1% de los sujetos (8).

La falta de cavum con el cartílago pronunciado de forma convexa fue descrito por Schwalbe, pero sólo hasta mitades de la vida fetal (7).

La *oreja péndula (lop ear o drop ear)* (Figs. 23 y 25) se caracteriza por el plegamiento del tercio superior del pabellón sobre ambas raíces del antehélix, que frecuentemente se observan desarrollados incompletamente. MacCollum describió esta deformidad en 21 niños de entre los 108.744 que llegó a explorar en el transcurso de 20 años. 19 de los 21 niños eran de procedencia irlandesa (18).

La *oreja de Wildermuth* se caracteriza por la proyección lateral del antehélix (en el relieve) por encima del hélix (12).

Las *orejas voladoras* no suelen verse en el postparto inmediato (5). Según nuestras observaciones se forman entre la semana doce y la veinte. Pueden deberse a una hiperplasia de la concha, a la falta del antehélix o a una combinación de ambas. Alternativamente se discute un fallo de la musculatura intrínseca del pabellón como origen de la separación del plano mastoideo (19). En este caso ya no se trataría de una anormalidad del relieve sino de posición. En nuestro colectivo solamente se halló la falta de antehélix en cinco casos en el período neonatal.

En la *oreja* en concha *(shell ear)* los relieves anatómicos de la porción superior del pabellón están ausentes, sin que éste se repliegue sobre sí mismo, como ocurre en la oreja "péndula". El reborde del hélix se encuentra frecuentemente evertido por completo.

La variante menor de la *oreja felina* puede clasificarse dentro de las anomalías del relieve, mientras que la mayor ya entra dentro de las malformaciones. Este tipo de deformidades se caracteriza por el "plegamiento de la parte posterosuperior del pabellón hacia delante" (12).

Como causas a las que se atribuyen estas deformidades podrían citarse las alteraciones neuromusculares del músculo auricular posterior (19) y factores intrauterinos de orden mecánico (12). La posición de la cabeza en la pelvis menor (5, 20) podría influir en la posición del pabellón y verse favorecida por un oligohidramnios (líquido amniótico < 500 ml) (5). También en el postparto puede producirse un doblamiento del pabellón por quedar la cabeza en una mala posición durante bastante tiempo (5).

En los últimos años, hemos manejado un método conservador para la corrección de las deformidades (displasias ligeras) del pabellón auricular, consistente en la aplicación de un vendaje del pabellón en los siete primeros días de vida. El vendaje tiene como objetivo mantener la

posición y la morfología anatómica del pabellón durante un período de aproximadamente dos semanas, tiempo que el cartílago precisa para adoptar la morfología definitiva.

En total se han corregido 96 deformidades o anomalías del relieve en 75 recién nacidos con unos resultados estéticos satisfactorios y duraderos, que evitaron una corrección quirúrgica.

2. MATERIAL Y MÉTODOS

Desde 1984 hasta 1998 fueron corregidos 96 pabellones deformes en 75 recién nacidos mediante tratamiento conservador. Los relieves naturales del pabellón fueron remodelados y mantenidos por piezas preformadas de material protésico dental (Fig. 3) en ligera posición de sobrecorrección. Para ello se procuraba acentuar los surcos y relieves naturales del pabellón, tal y como queda reflejado en las Figs. 4, 5, 6 y 7. Las piezas se fijaban con steri-strips, que son esparadrapos hipoalergénicos. Desde 1987 se empleó cera de hueso para moldear el pabellón, en lugar del material protésico (Fig. 8).



Figura 3. *Formas diseñadas de material protésico dental. Su empleo queda esquematizado en los ejemplos esquematizados de las figuras 4-7.*

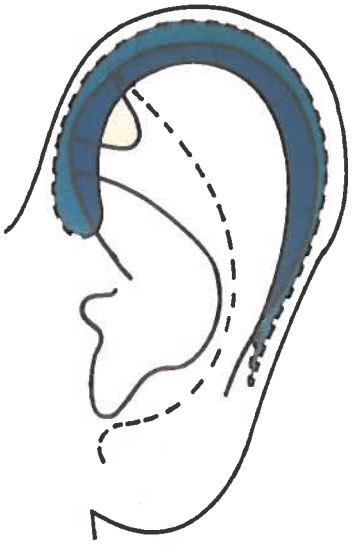

Figura 4. *Esquema de la técnica para conseguir una pronunciación del enrollamiento del hélix.*

Figura 5. *Esquema de la técnica para conseguir una pronunciación del enrollamiento del crus superior.*

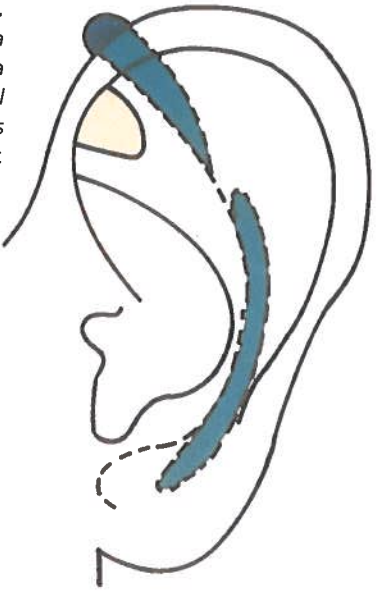

Figura 6. *Esquema en el plano axial para la pronunciación del enrollamiento del hélix y del repliegue del antehélix.*

Figura 7. *Posicionamiento del material para conseguir la depresión del crus hélix prolongado.*

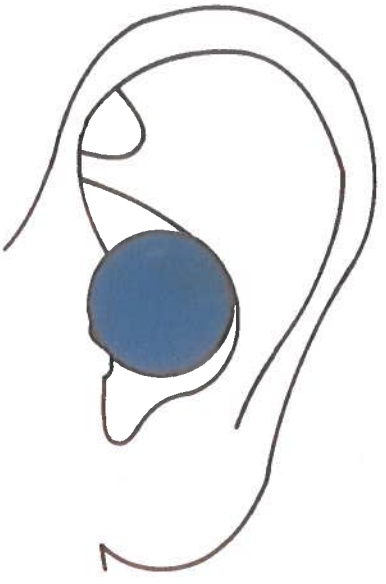

Toda la oreja se vendaba durante el período de siete días y para evitar la pérdida del vendaje se aplica un vendaje que permite mantener abierto el CAE y un gorrito a la cabeza que evita la posibilidad de arrancarlo (Figs. 9 y 10). Siempre que fuera posible, el procedimiento se realizaba en los tres primeros días de vida. Ocasionalmente, se hizo después de siete días, con un máximo de diez días postparto en contadas ocasiones. Después de una semana se renovaba el vendaje con esparadrapos, prescindiéndose del material protésico. Se realizaba un tercer vendaje con esparadrapos cuando la deformidad había sido acentuada, o bien se acortaba a una semana cuando el defecto a corregir era menor. En los 96 pabellones auriculares corregidos, se hallaron predominantemente dos o más anomalías del relieve al mismo tiempo (Tabla 2), por lo que las anomalías sobrepasan en número a los pabellones.

Figura 8. *Formas elaboradas con cera de hueso, que se adapta y moldea exactamente al surco o relieve a corregir.*

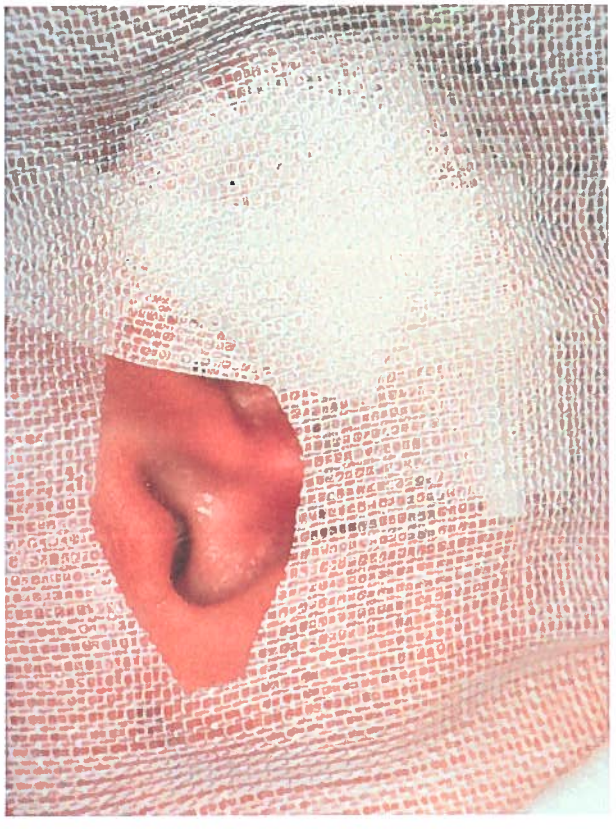

Figura 9. *Vendaje en la corrección del tercio superior del pabellón. El CAE no queda obstruido.*

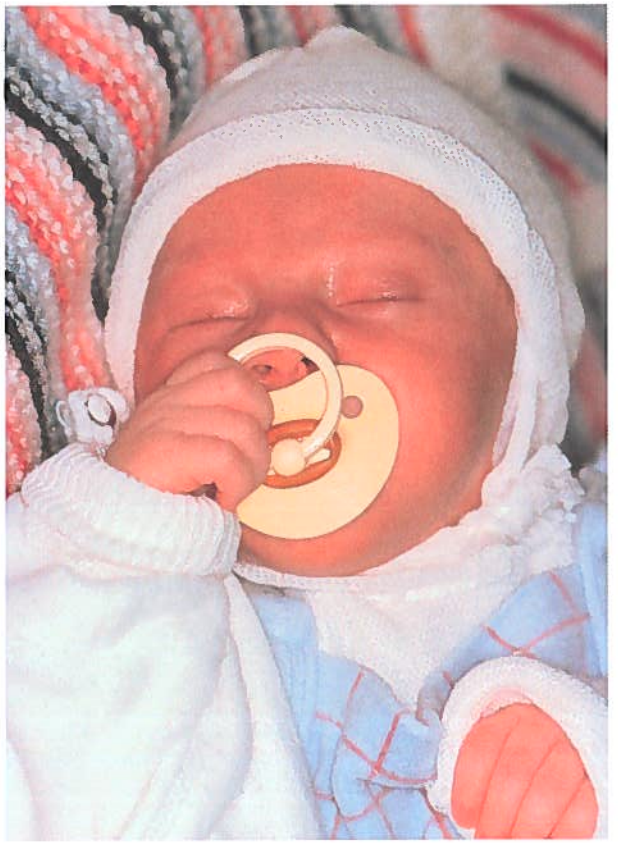

Figura 10. *Vendaje completo para evitar que el niño se lo arranque.*

Una primera serie de 43 pabellones se controló a los doce meses. En los pacientes siguientes, el control se limitó a los 4 meses posteriores al observarse que el resultado era permanente.

Como grupo control, para estudiar la posibilidad de reposición espontánea de las displasias leves, se seleccionaron pacientes de la consulta hospitalaria vistos durante un periodo de siete años, desde 1984 hasta 1991. Se hallaron un total de catorce deformidades.

3. RESULTADOS

En nuestra serie pudimos obtener resultados estéticos satisfactorios en todos los pabellones tratados mediante el vendaje aplicado en los primeros siete días de vida. No se observaron infecciones de la piel o del pericondrio, ni úlceras o necrosis por el vendaje.

Algunos pabellones presentaban un enrojecimiento de la piel de carácter pasajero tras la primera semana de vendaje (Fig. 26). Las figuras (Figs. 11-28) muestran algunos casos de manera ejemplar.

4. DISCUSIÓN

Habitualmente, las displasias leves del pabellón son ignoradas en un primer reconocimiento postparto, al dárseles una menor importancia o simplemente por no ser descubiertas. Los resultados estéticos obtenidos mediante la corrección precoz son estables y pueden equipararse a los presentados por Matsuo y *cols.* (5) así como Brown *et al.* (1).

Los mejores resultados se observaron tras la colocación del vendaje en los primeros tres días de vida, tal y como recomiendan Matsuo y *cols.* (5). En los pocos casos de niños mayores a siete días de edad de nuestro colectivo también se logró un resultado estético. Los intentos de corrección a una edad más avanzada, como los realizados por Stetter (2) y Kurozumi *et al.* (4), no nos parecen factibles en principio, porque precisan de un tiempo de vendaje entre los 4 y los 6 meses. Parece difícil creer, que niños a esa edad puedan soportar un vendaje durante un periodo tan largo. De hecho, los resultados obtenidos por Matsuo y *cols.* (5), en 150 niños mayores de doce meses, fueron peores que después de un vendaje precoz.

La evolución espontánea de un pabellón deformado hacia la normalidad no ha sido descrita, aunque cabe pensar, que si una oreja *voladora* precoz puede originarse por

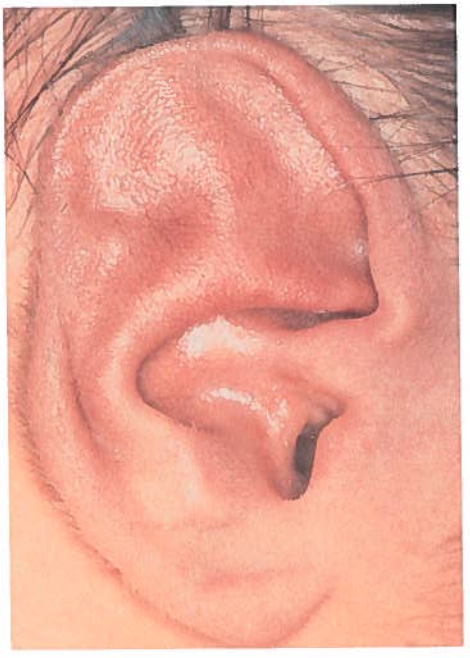

Figura 11. *Oreja de Stahl con crus tertium al 3er día postparto.*

Figura 12. *Mismo pabellón que en Fig. 11, 14 meses después de la corrección.*

Figura 13. *Falta de definición del crus superior con eversión del hélix 4 días postparto.*

Figura 14. *Mismo pabellón que en Fig. 13 cinco semanas después.*

Figura 15. *Oreja en concha (shell ear) con crus hélix prolongado y mala definición del crus superior, así como del tercio superior del hélix el mismo día del nacimiento.*

Figura 16. *Aspecto del pabellón de Fig. 15 dos semanas más tarde.*

Figura 17. *Crus hélix prolongado al tercer día de nacimiento. No es un repliegue cutáneo, sino cartilaginoso.*

Figura 18. *Misma oreja que en Fig. 17 doce meses después.*

Figura 19. *Oreja en taza dos días postparto.*

Figura 20. *Oreja de la Fig. 19 en el control doce meses después.*

Figura 21. *Oreja de Stahl con su característica tercera cruz, al mismo día de nacer.*

Figura 22. *Mismo pabellón que en Fig. 21 dos semanas más tarde.*

Figura 23. *Oreja* péndula (drop ear o lop ear) *el mismo día del nacimiento. El tercio superior del pabellón se dobla hacia delante y abajo recubriendo hasta el borde superior de la concha. Nótese el ligero alargamiento del crus hélix.*

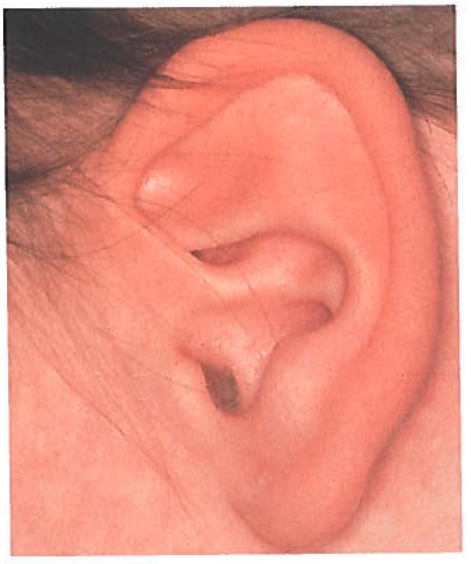

Figura 24. *Aspecto del mismo pabellón de la Fig. 23 dos años más tarde.*

Figura 25. Drop ear.

Figura 26. *Misma oreja que la Fig. 25 a las tres semanas nada más retirar el vendaje. Ligero enrojecimiento de la piel, de carácter pasajero. Aún tras la corrección la difinición del crus superior es incompleta.*

Figura 27. *Oreja mixta* en taza *y* lop ear *en recién nacido con aparaciencia de una* C *cerrada o de* boomerang.

Figura 28. *Misma oreja que en Fig. 27 tres semanas después. Persiste un ligero doblamiento del hélix en su tercio superior.*

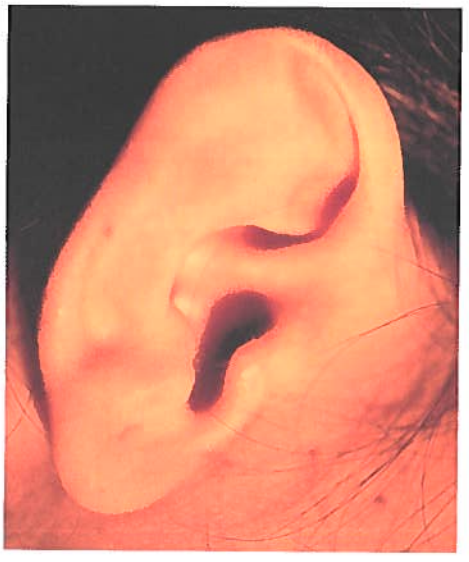

Figura 29. *Oreja de Stahl en mujer adulta.*

Figura 30. Drop ear *del tercio superior en varón adulto.*

factores mecánicos, también pueda resolverse mediante una posición adecuada de la cabeza en la cuna. En nuestro grupo control se hallaron doce adultos y dos lactantes con deformidades que no habían sido objeto de un tratamiento alguno (Figs. 29, 30). Ello impide valorar definitivamente la posibilidad de una evolución natural de las displasias ligeras, del pabellón auricular, por cuanto el grupo de control ideal debería estar formado por lactantes a los que no se les hubiera realizado un tratamiento con vendaje.

La cera de hueso, que viene empaquetada en un envase estéril, es moldeable *in situ* y permite una adaptación individual a cada pabellón.

Hemos logrado reducir el tiempo de vendaje propuesto por Matsuo y *cols.* (5) de tres semanas a dos.

La etiopatogenia de las orejas *péndulas* o las *voladoras* puede explicarse a través de una insuficiencia neuromuscular del músculo auricular posterior (19), de factores de presión y posición intrauterinos (20), apoyados o facilitados por un oligohidramnios que permite la actuación de presiones externas (5), o incluso a través de la posición de la cabeza en la pelvis menor o en la cuna (5). Sin embargo, no parecen suficientemente lógicas como para explicar la aparición aislada o asociada de los repliegues cartilaginosos supernumerarios a otras deformidades o el alargamiento de los repliegues existentes.

Una disposición genética podría ser la base para otras anomalías del relieve. Las investigaciones genéticas sobre las características externas del pabellón auricular apuntan hacia una transmisión genética de carácter multifactorial (8).

Orejas *péndulas, en asa de taza* o la falta de la raíz superior del antehélix se ven asociadas ocasionalmente a enfermedades de herencia dominante (Tabla 2) (21). La herencia directa de las características del pabellón es factible y en un caso de nuestro colectivo el niño presentaba bilateralmente las mismas orejas de sátiro que la madre. También en este caso pudo obtenerse un

Figura 31. *Resultado de la inyección de estradiol en pabellón auricular de conejo y la aplicación de un vendaje durante tres semanas.*

Figura 32. *Visión lateral del pabellón. (Figs. 31 y 32 proceden de trabajos de experimentación sin publicar).*

Tabla 2
Asociación de displasias con otras anomalías – Modificado según Jaffé (21)

Displasia	Malformación
Hélix y antehélix fusionados	Sd. Klippel-Feil
Oreja "en taza"	Artrogriposis, Sd. lácrimo-aurículo-dento-digital
Oreja péndula ("lop ear")	Atresia anal, malformación del pulgar, sordera neurosensorial
Ausencia del trago	Coloboma, hendidura labial y palatina
Doble surco o fisura en "Y" invertida del lóbulo	Sd. Wiedemann II

resultado estético satisfactorio mediante el vendaje precoz. Para Matsuo y *cols.* (5) los estrógenos de la madre, sobre todo el estradiol, serían los que, difundiendo a través de la placenta, confieren plasticidad al pabellón. En la revisión del status hormonal de madre y niño se observa, que los niveles en sangre de estradiol y de los estrógenos se normalizan en el lactante en las primeras 72 horas (22, 23, 24, 25), por lo que constituyen las únicas hormonas que se relacionan con el período de máxima plasticidad del pabellón. Los estudios clínicos (26) y experimentales (27, 28) indican, que el estradiol provoca un aumento en la concentración del ácido hialurónico a través de un incremento de su sintetasa (25). Al mismo tiempo, el estradiol es responsable de un mayor grado de polimerización del ácido hialurónico (29). La polimerización de esta macromolécula, que forma parte de la sustancia intercelular, conlleva a la formación de macromoléculas de varios millones de peso molecular con comportamiento y características de un gel (30), es decir, alterables en su forma. La polimerización y la retención acuosa secundaria a la acción de los estrógenos impiden la concatenación de los radicales laterales del ácido hialurónico con los demás proteoglicanos de la sustancia intercelular, que le confiere una solidez y una elasticidad (en el sentido físico) al cartílago elástico. Con la eliminación natural de los estrógenos, en el transcurso de las primeras 72 horas postparto, se deshidrata la sustancia intercelular y se reduce el grado de polimerización iniciándose la concatenación de los proteoglicanos. Basándonos en estos mecanismos cabe interpretar, que las fuerzas intercartilaginosas descritas por Gibson y Davies (31) no se inician hasta el comienzo de la concatenación de los proteoglicanos. La reversibilidad de esta concatenación debería reducir la elasticidad (en el sentido físico) e incrementar la moldeabilidad del cartílago. Thomas (32) y Matsuo y *cols.* (5) pudieron demostrar mediante inyecciones intravenosas de papaína y estradiol, respectivamente, el colapso reversible del pabellón auricular en conejos (Figs. 31, 32).

Según esta hipótesis, teóricamente cabe pensar en la posibilidad de una corrección de los pabellones auriculares deformados de mujeres embarazadas, al presentar éstas unos niveles de estrógenos elevados.

Las deformidades menores no precisan necesariamente un vendaje corrector, menos todavía si su aparición es aislada. Sin embargo, recomendamos la corrección precoz conservadora de aquellos pabellones desfigurados en su relieve por varias anomalías menores por sí solas o asociadas a anomalías mayores, evitándose en el futuro intervenciones de cirugía plástica y ante todo los problemas de índole psíquico en los niños estéticamente afectados.

BIBLIOGRAFÍA

1. **BROWN, FE., COLEN, LB., ADDANTE, RR., GRAHAM, JG. Jr.** "Correction of congenital auricular deformities by splinting in the neonatal period". *Pediatrics* 78: 406, 1986.

2. **STETTER, H.** "Die angeborenen und erworbenen Mißbildungen des Ohres". Haucks klin. Vorträge aus dem Gebiet der Otologie, tomo 2, cuaderno 3. Citado en Marx (12).
3. **MURAOKA, M., NAKAI, Y., OHASHI, Y., SASAKI, T., MARUOKA, K., FURUKAWA, M.** "Tape attachment therapy for correction of congenital malformations of the auricle: clinical and experimental studies". *Laryngoscope* 95: 167, 1985.
4. **KUROZUMI, N., ONO, S., ISHIDA, H.** "Non-surgical correction of a congenital lop ear deformity by splinting with Reston foam". *Br J Plast Surg* 35: 181, 1982.
5. **MATSUO, K., HIROSE, T., TOMONO, T., IWASAWA, M., KATOHDA, S., TAKAHASHI, N., KOH, B.** "Nonsurgical correction of congenital auricular deformities in the early neonate: a preliminary report". *Plastic Reconstr Surgery* 73: 38, 1984.
6. **GRADENIGO, G.** Mißbildungen der Ohrmuschel. Arch. f. *Ohren-, Nasen-, u. Kehlkopfheilk* Bd.34 citado en Marx (12).
7. **SCHWALBE, G.** "Das äußere Ohr". En: *Handbuch der Anatomie des Menschen* Bd.V/2 edit. por v. Bardeleben, C., Fischer-Verlag, Jena 1897 citado en: Marx (12) y Hillesheim (8).
8. **HILLESHEIM, B.** *Untersuchungen zur Morphologie und Häufigkeit einzelner Merkmale der menschlichen Ohrmuschel.* Tésis doctoral, Univ. de Düsseldorf / Alemania, 1987.
9. **LANGER, C.** "Über Form- und Lageverhältnisse des Ohres". *Mitt Anthrop Ges zu Wien,* Bd.2, 1882 citado en Alexander, G (10).
10. **ALEXANDER, G.** "Entwicklungsgeschichte und Anthropologie", citado en: *Handbuch der Hals-Nasen-Ohren-Heilkunde,* Tomo VI, Gehörorgan I, p. 69-131; Kahler O, Denker A, (Eds): Springer und Bergmann Verlag, Berlin, München, 1926.
11. **SCHWARZFISCHER, F.** "Ohrmuschel". En: *Humangenetik,* Bd. I/2 editado por Becker PE, Thieme Verlag, Stuttgart 1969 citado en Hillesheim (8).
12. **MARX, H.** "Die Mißbildungen des Ohres". En: *Handbuch der Hals-Nasen-Ohren-Heilkunde,* Bd. VI, Gehörorgan I, S. 131-169, edit. por A. Denker und O. Kahler, Verlag Springer und Bergmann, Berlin, München, 1926.
13. **BONEWITZ, H.** Eine Studie zur Morphologie und Vererbung einzelner Merkmale der Ohrmuschel. Tésis doctoral, Fac. Phil. Leipzig, 1934 citado en: Hillesheim (8).
14. **LANGE, G.** "Familienuntersuchungen über die Erblichkeit metrischer und und morphologischer Merkmale des äußeren Ohres". Z *Morph Anthrop* 57: 111, 1956.
15. **JÜRGENS, HW.** "Ohrmerkmale". En: *De Genetica Medica,* Bd. II editado por Gedda, L., Edizioni Istituto Mendel, Roma 1962.
16. **MARGGRAF, K.** Zur Rassenmorphologie des äußeren Ohres. Mitt *Anthrop Ges Wien* 69: 349, 1939.
17. **SCHADE, H.** Vaterschaftsbegutachtungen. *Schweizerbart Verlag,* Stuttgart 1954.
18. **MACCOLLUM, DW.** "The lop ear". *JAMA* 110: 1427, 1938.
19. **SMITH, DW.** "Protruding auricle: a neuromuscular sign". *Lancet* 1: 747, 1978.
20. **SPRINGER.** "Das Satyrohr, eine intrauterine Belastungsdeformität". *Beitr Z Ohrenheilk* Tomo 1, citado en: Marx (12).
21. **JAFFE, BF.** "Deformities of the external ear and associated malformations". *Clinics in plastic surgery* 5: 413, 1978.
22. **BIDLINGMAIER, F., WAGNER-BARNACK, M., BUTENANDT, O., KNORR, D.** "Plasma estrogens in childhood and puberty under physiologic and pathologic conditions". *Pediatr Res* 7: 901, 1973.
23. **KENNY, FM., ANGSUSINGHA, K., STINSON, D., HOTCHKISS, J.** "Unconjugated estrogens in the perinatal period". *Pediat Res* 7: 826, 1973.
24. **RADFAR, N., ANSUSINGHA, K., KENNY, FM.** "Circulating bound and free estradiol and estrone during normal growth and development and in premature and isosexual precocity". *J Pediatrics* 89: 719, 1976.
25. **UZUKA, M., NAKAJIMA, K., OHTA, S., MORI, Y.** "Induction of the hyaluronic acis synthetase by oestrogen in the mouse skin". *Biochim Biophys Acta* 673: 387, 1981.
26. **LIKAR, LJ., LIKAR, IN., ROBINSON, RW.** "Levels of acid mucoplysaccharides of the bovine aorta at different stages of the sexual cycle". *J Atheroscler Res* 5: 388, 1965.
27. **GROSMAN, N., HVIDBERG, E., SCHOU, J.** "The effect of oestrogenic treatment on the acid mucopolysaccharide pattern in skin of mice". *Acta Pharmacol Toxicol* 30: 458, 1971.
28. **UZUKA, M., NAKAJIMA, K., OHTA, S., MORI, Y.** "The mechanism of estrogen-induced increase in hyaluronic acid biosynthesis, with special reference to estrogen receptor in the mouse skin". *Biochim Biophys Acta* 627: 199, 1980.
29. **SCHIFF, M., BURN, HF.** "The effect of intravenous estrogens on groundsubstance". *Arch Otolaryng* 73: 63, 1961.
30. **GRAUMANN, W., NEUMANN, KH.** *Handbuch der Histochemie,* Tomo VIII/2, G Fischer Verlag, 1974.
31. **GIBSON, T., DAVIS, WB.** "The distortion of autogenous cartilage grafts: its causes and prevention". *Br J Plast Surg* 10: 257, 1958.
32. **THOMAS, L.** "Reversibel collapse of rabbit ears after intravenous papain, and prevention of recovery by cortisone". *J exp Med* 104: 245, 1956.

17. MALFORMACIONES MAYORES DEL PABELLÓN AURICULAR Y SU RECONSTRUCCIÓN

R. Siegert*, H. Weerda**

1. INTRODUCCIÓN Y CLASIFICACIÓN

La microtia es una malformación del primer y segundo arco branquial. Habitualmente se combina con una atresia auricular congénita y con malformaciones del oído medio. Frecuentemente coexisten alteraciones de la mandíbula o de toda una hemicara.

La displasia del pabellón auricular se divide en tres grados (Fig. 1) (24, 25, 26, 28).

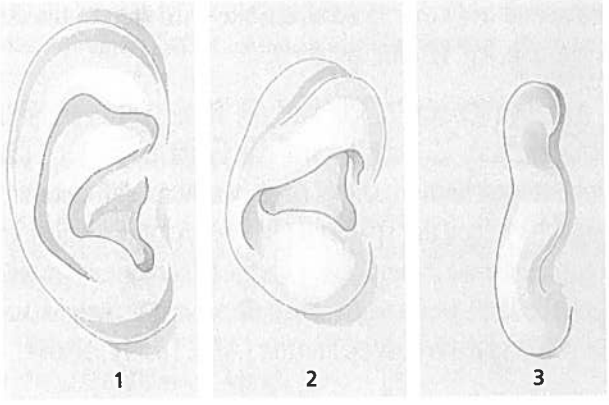

Figura 1. *Los tres grados de displasia de las malformaciones del pabellón auricular.*

1.1. Displasia de 1er grado

La mayoría de las estructuras de un pabellón auricular normal existen, pero para la reconstrucción no se precisa habitualmente tejido suplementario.

Ejemplos: macrotia, pabellones despegados ("orejas voladoras"), coloboma, orejas en asa leve, microtia de 1er grado.

1.2. Displasia de 2° grado (= microtia de 2° grado)

Aún existen algunas estructuras normales de un pabellón. Para la reconstrucción se precisa tejido suplementario para reconstruir partes del pabellón. Ejemplos: orejas en asa graves. Oreja pequeña.

1.3. Displasia de 3er grado

No se encuentran estructuras normales de un pabellón auditivo. Para la reconstrucción se precisa sustitución completa con piel y cartílago.

Ejemplos: microtia de 3er grado, anotia.

La displasia de 3er grado tiene una incidencia de aproximadamente 1:8.000. En aproximadamente un 7% de los pacientes la microtia forma parte de un síndrome, como por ejemplo el Sd. de Treacher-Collins. En un 20% de los casos la malformación es bilateral. Ambos sexos se ven afectados por igual, en la raza negra es cuatro veces más frecuente que en la blanca.

2. DIAGNÓSTICO PREOPERATORIO

En el preoperatorio deben medirse antropomórficamente el pabellón y toda la cara, documentándolo fotográficamente. En las malformaciones unilaterales ha de compararse el lado afectado con el lado sano. Además, los patrones del pabellón normal son esquematizados sobre una placa de Rx no revelada y recortada. El patrón de Rx se usa para determinar la situación y posición en el lado malformado. Durante la operación sirve de orientación para la formación del nuevo pabellón. En las malformaciones bilaterales, el patrón se realiza basándose en el pabellón de los padres o bien se emplea un patrón estándar, que se elige según el tamaño del pabellón que se espera que se desarrolle en la edad adulta. La posición del pabellón se mide en el preoperatorio y se dibuja con la ayuda del patrón de película de Rx.

Para la valoración de la función de oído medio e interno, en los adolescentes y adultos, se realiza una audiometría tonal y verbal. En los niños se necesita una audiometría infantil, en lactantes y niños pequeños puede hacer falta la derivación de unos potenciales del tronco. Además se pide una TC del peñasco, si es preciso valorar la anatomía del oído medio (18, 23). Esto es necesario para la reconstrucción del conducto auditivo externo y la del oído medio.

Para aclarar la existencia o descartar otras malformaciones asociadas, es necesario solicitar interconsultas al maxilofacial, a medicina interna y al pediatra.

* Servicio de ORL. Prosper-Hospital, Recklinghausen, Alemania.
** Servicio de ORL. Hospital Universitario de Lübeck, Alemania.

3. INDICACIONES

La indicación surge de la presión del sufrimiento psicológico, así como del impedimento auditivo de los pacientes. Debido a la sordera de conducción existente, debe procurarse reconstruir al menos un CAE parcialmente para facilitar el acoplamiento de una prótesis auditiva. Si los hallazgos en la TC demuestran una neumatización suficiente, la presencia de un estribo con una caja suficientemente grande, se puede combinar la timpanoplastia con la reconstrucción del pabellón auricular o realizarse posteriormente. Para la cuantificación radiológica de la malformación del temporal, los sistemas de puntuación existentes son muy válidos (8, 18, 23).

Por razones psicosociales y biológicas, la reconstrucción del pabellón auricular no debe llevarse a cabo antes de los 10 años de edad. Además, para disponer de suficiente cartílago costal, la apertura torácica inferior debe medir un mínimo entre 62-65 cm.

4. META DE LA OPERACIÓN

La finalidad de la intervención consiste en:

- la construcción de un pabellón auricular, lo más natural posible, no llamativo desde un punto de vista psicosocial, que además permita la fijación o sujeción de gafas o audífonos,
- la creación de un conducto auditivo externo y
- en casos aislados también en la reconstrucción de un aparato de conducción del sonido funcionante.

5. ANESTESIA

Los primeros pasos de la reconstrucción auricular se realizan bajo anestesia general. Las correcciones menores que siguen pueden hacerse en anestesia local.

6. TÉCNICA QUIRÚRGICA

Nuestra técnica quirúrgica se basa en los trabajos de TANZER (20, 21), CONVERSE (5, 6, 7), BRENT (1, 2, 3, 4) y NAGATA (11, 12).

6.1. Paso quirúrgico "0" (facultativo)

- ***Pretratamiento mediante expansión de piel***

La preparación de la piel, previa a la reconstrucción del pabellón, no siempre es necesaria, pero puede ser muy útil en las reintervenciones, así como en pacientes con amputación traumática del pabellón y una cicatrización extensa en la zona, y en pacientes con una baja implantación del cabello.

El expansor, con un volumen de aproximadamente 35 cm³, se implanta en la región auricular, expandiéndose la piel durante un periodo de 6 a 8 semanas. Con ello se consigue una distensión de la piel sobre el expansor, estimulándose su crecimiento. Con el tiempo se dispone de una mayor cantidad de piel en la zona, que sirve para la reconstrucción (14, 15, 16, 17).

6.2. Paso quirúrgico 1

- ***Construcción del esqueleto cartilaginoso***
- ***Transposición del lóbulo***

En el primer paso quirúrgico se obtiene cartílago costal autólogo, del cual se crea el esqueleto cartilaginoso y cuya porción inferior constituye, en caso de existir un rudimento, el lóbulo (Fig. 2).

Por norma, se emplean las costillas 6ª hasta la 8ª del mismo lado. En la exposición y disección del segmento costal, ha de tenerse cuidado de no lesionar la pleura subyacente. El cartílago de las costillas 6ª y 7ª se extraen en bloque. La 8ª configurará posteriormente el borde del hélix (Fig. 4).

Del bloque cartilaginoso se forma la placa base (Fig. 2 y 4). Primero, la forma le viene dada por el patrón. Como la piel cubre al final toda la reconstrucción cartilaginosa, ha de prestarse atención para que el esqueleto cartilaginoso tenga aproximadamente 3 mm menos que el patrón mismo. Posteriormente, se configuran los surcos de la escafa y de la fosa triangular.

La 8ª costilla configura el hélix, por lo que se precisa que tenga una longitud de aproximadamente 9 cm. El cartílago debe cortarse muy fino, para que pueda doblarse. Esta pieza se fija a continuación a la placa base con suturas de metal.

Otra pieza de cartílago configura el anthélix y ambas cruras, que también se fijan con suturas de metal a la placa

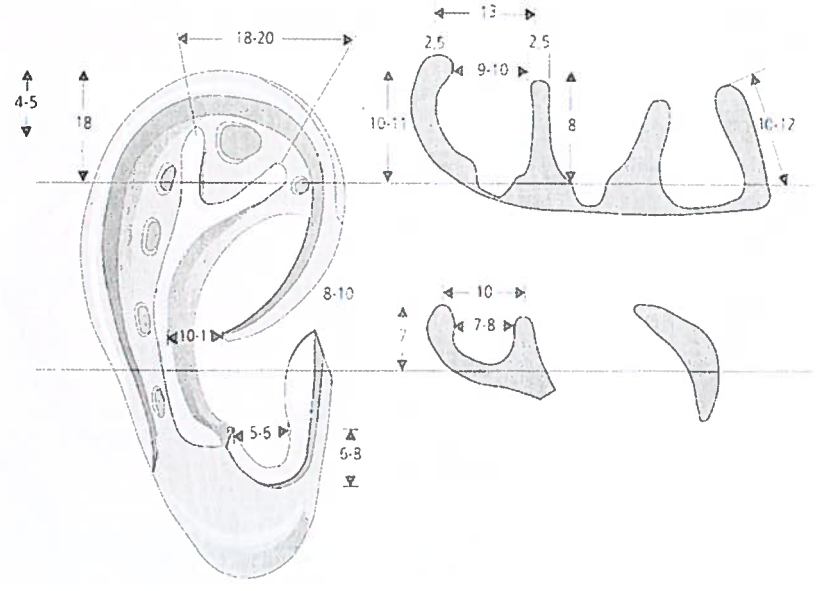

Figura 2. *Esquema del esqueleto de pabellón a término con indicación de las medidas medias en mm.*

base (Fig. 2). Para finalizar, se repasan los detalles del pabellón cartilaginoso y se forma el trago. La Fig. 3 muestra el resultado del patrón cartilaginoso antes de la implantación subcutánea.

Para evitar una segunda extracción de cartílago sobre las costillas, que servirá para despegar el esqueleto en un segundo paso, ya en este paso se extrae algo más de cartílago, que se implanta en un depósito subcutáneo en la zona donante. La posterior extracción de este cartílago no entraña el nuevo riesgo de lesión de la pleura y evita las algias importantes en la zona.

En la zona del rudimento cartilaginoso se incide y se moviliza la piel subcutáneamente, implantándose el esqueleto cartilaginoso previa extirpación de los rudimentos de cartílago. Con la ayuda de dos drenajes de Redón, la piel es aspirada sobre el nuevo relieve evitándose la formación de un hematoma. El drenaje se retira al 5º-7º día postoperatorio. El tratamiento analgésico postoperatorio postextracción de cartílago costal puede realizarse perfectamente mediante una analgesia controlada por el paciente (9).

6.3. Paso quirúrgico 2

- ***Despegamiento del esqueleto del pabellón***
- ***Formación del repliegue retroauricular***
- ***Formación de un conducto auditivo externo***
- ***Facultativamente reconstrucción de oído medio***

Aproximadamente a los 6 meses del primer paso se despega el esqueleto cartilaginoso (Fig. 4). Para enmascarar la incisión retroauricular, la incisión se realiza a una distancia aproximada de 1,0 hasta 1,5 cm del hélix. Con el grosor de un injerto de Thiersch se despega la piel desde la incisión hasta el reborde del hélix con un bisturí del 15 con cuidado por encima de los folículos pilosos. Con ello se previene el crecimiento de pelos en la zona.

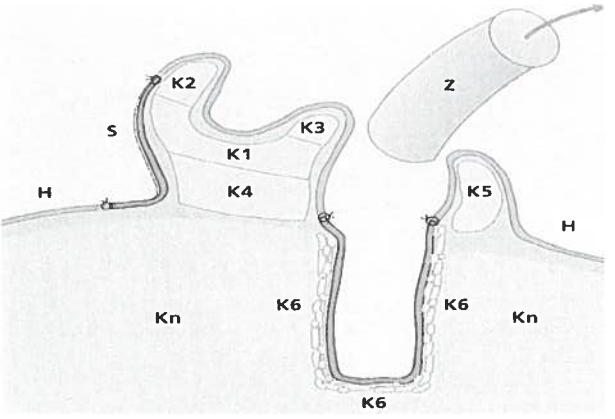

Figura 4. *Pabellón auricular reconstruido en corte transversal. El cilindro de silastic (Z) se extrae en el 3er paso quirúrgico K = Cartílago; K1 = placa base (de costillas 6ª y 7ª) ; K2 = hélix (de la 8ª costilla); K3 = anthélix (de 6ª ó 7ª costilla); K4 = cartílago de apoyo (de la 6ª costilla); K5 = cartílago tragal (de la costilla 6ª ó 7ª); S = Piel, injerto de Thiersch; Kn = hueso; H = piel de los alrededores; Z = cilindro de silastic.*

Figura 3. *Patrón cartilaginoso del pabellón configurado durante el primer paso quirúrgico.*

Para garantizar la nutrición del esqueleto cartilaginoso, el cartílago queda cubierto por una fina capa de tejido conjuntivo. El esqueleto es movilizado hasta que pueda despegarse sin tensión a una distancia de aproximadamente 25 mm (distancia mastoides-reborde superior del hélix). Una pieza semilunar de cartílago de unos 35 mm de longitud y de 10 a 12 mm de altura, extraída previamente de la bolsa subcutánea, se posiciona como apoyo debajo del anthélix y se fija con dos suturas metálicas a la placa base. Un colgajo de galeo-fascia-músculo, de base anterior, cubre este fragmento de cartílago. El colgajo se fija con suturas reabsorbibles al tejido conjuntivo por debajo de la placa base.

La mastoides se incide en "Y" para exponer el plano óseo mastoideo, fresándose en una profundidad de aproximadamente 1,5 cm el conducto auditivo externo. Para prevenir la lesión del nervio facial, que en estas malformaciones se encuentra desplazado frecuentemente, se precisa una *TC preoperatoria* del hueso temporal y de una *monitorización intraoperatoria* del nervio. En aquellos pacientes que suman suficientes puntos, según el sistema de puntuación radiológica, ahora se puede reconstruir el sistema de transmisión osicular (Fig. 5).

Después de la formación del conducto externo o del oído medio, el conducto se tapona con una forma cilíndrica de silastic de unos 11 mm de diámetro, (Fig. 4). La longitud del cilindro se adapta a la profundidad del neocanal óseo. Su extremo lateral se coloca en dirección a la concha por detrás de lo que posteriormente será el trago, de manera que sea pre-parado el aspecto normal de un CAE.

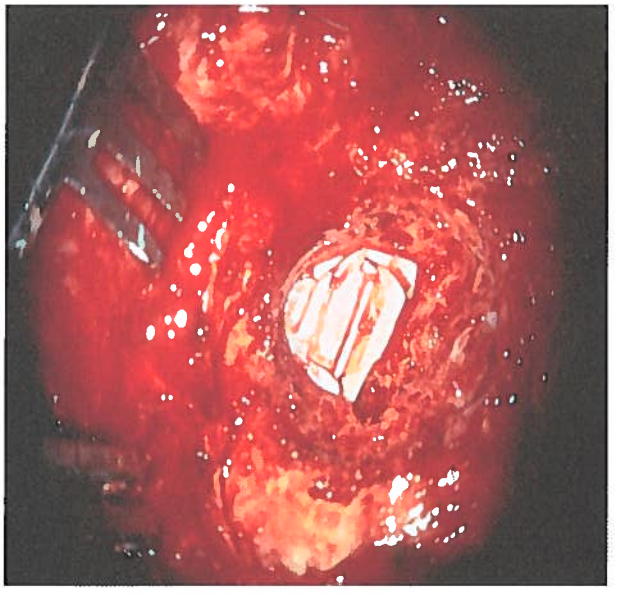

Figura 5. *Membrana timpánica reconstruida con empalizada de cartílago después de la reconstrucción de la cadena y fresado de la placa atrésica en el segundo paso quirúrgico.*

Alrededor del cilíndro de silastic se colocan pequeños fragmentos de cartílago muy juntamente, que a lo largo de los siguientes meses formarán un bloque firme que da estabilidad al CAE (19).

A continuación, se sutura el tejido conjuntivo sobre el plano mastoideo y el CAE recién creado. La piel circundante se moviliza hacia la zona retroauricular. La superficie post y retroauricular se cubre con un injerto de Thiersch de unos 0,3 mm de grosor, que puede extraerse del cuero cabelludo. El grosor del injerto es tan delgado, que no incluye los folículos pilosos, por lo que la reepitelización es rápida y el crecimiento del pelo queda reestablecido. Al poco tiempo, el sitio donante prácticamente no llama la atención.

La piel transplantada se sutura y la cara interna se fija con cola de fibrina. Un taponamiento de gasas con pomada cubre el situs y se protege con un apósito, que se mantiene por 7 días.

Las imágenes 6 y 7 muestran el estado preoperatorio y postoperatorio en un caso de manera ilustrativa.

6.4. Paso quirúrgico 3

- ***Profundización del Cavum conchae***
- ***Construcción del trago***
- ***Apertura del CAE***

En el siguiente paso, realizado después de algunos meses, se perfecciona el perfil del pabellón. Para ello se incide y se despega la piel de la concha subcutáneamente, resecándose tejido conjuntivo para dar mayor profundidad al cavum. Si en el segundo paso se hubiera implantado un cilindro de silastic, ahora se extrae mediante un movimiento giratorio, quedando un CAE firme y liso.

El trago se cubre con un injerto de piel de la concha, que cubre el cartílago tragal como un envoltorio, suturándose a la

Figura 6. *Niña de 11 años de edad con una microtia de tercer grado del tipo lobular.*

Figura 7. *Estado postoperatorio después de la reconstrucción de la cadena osicular, la creación de un CAE y la reconstrucción plástica del pabellón auricular. (Hipoacusia de transmisión preop. de aprox. 60 dB y postop. de aprox. 10 dB).*

piel preauricular con suturas de colchonero. A continuación se cubre el CAE con un injerto de piel de Thiersch. Para ello, la piel se incide de tal manera, que pueda rodear como un cáliz a un cilindro de silastic de 10 mm de diámetro. El lado epitelizado mira el implante de silastic. Se introduce algo de cola de fibrina en el CAE nuevo y a continuación el cilindro con el injerto de piel. De esta manera, el injerto de piel y el cilindro cubren las paredes del conducto. Finalmente, se reposicionan los colgajos de piel de la concha, fijándose en la concha profundizada (19).

Las mujeres preguntan por la creación de un agujero para los pendientes. Mientras que el lóbulo normal no contiene cartílago, el lóbulo reconstruido sí contiene cartílago en el reborde posterior. Por ello, se realiza una pequeña incisión en la piel del lóbulo. Incluso puede hacerse un foramen en el cartílago con un troquel redondo de 5 mm de diámetro, suturándose la piel anterior con la posterior y colocando un pendiente. Llama la atención, como esta pequeña modificación es muy agradecida por las mujeres, dándoles la sensación de estar rehabilitadas al completo y de tener un pabellón normal.

6.5. Paso quirúrgico 4 (facultativo)

- ***Profundización de la escafa y de la fosa triangular***
- ***Depilación***

En pacientes con piel muy tensa o una baja implantación del cabello es posible que tanto la *escafa* como la fosa triangular no aparenten una suficiente profundidad después de los tres primeros pasos quirúrgicos. En estos casos se incide la escafa, resecándose el tejido subcutáneo y los folículos pilosos. A continuación se repone la piel adelgazada, fijándose con puntos de sutura en colchonero. También es posible coagular folículos pilosos aislados puncionándose con un electrodo de aguja bajo control microscópico.

AGRADECIMIENTO

Publicación de las Figs. 1, 2 y 4 por cortesía del Georg Thieme Verlag, del libro: Kastenbauer E, Tardy E (eds.) *Äesthetische und Plastische Chirurgie an Nase, Gesicht und Ohrmuschel.* Thieme, Stuttgart 1999.

BIBLIOGRAFÍA

1. **BRENT, B.** "Ear Reconstruction with an Expansile Framework of Autogenous Rib Cartilage". *Plastic Reconstructive Surg* 53, 619-628, 1974.
2. **BRENT, B.** "The Correction of Microtia with Autogenous Cartilage Grafts: I. The Classic Deformity". *Plastic and Reconstructive Surgery* 65, 1-2, 1980.
3. **BRENT, B.** "The correction of microtia with autogenous cartilage grafts: II. Atypical and complex deformities". *Plastic and Reconstructive Surgery* 66, 13-21, 1980.
4. **BRENT, B.** "Auricular repair with autogenous rib cartilage grafts: Two decades of experience with 600 cases". *Plastic and Reconstructive Surgery* 90, 355-374, 1992.
5. **CONVERSE, JM.** "Reconstruction of the auricle: Part I". *Plastic and Reconstructive Surgery* 22, 150-163, 1958.
6. **CONVERSE, JM.** "Reconstruction of the auricle: Part II". *Plastic and Reconstructive Surgery* 22, 230-249, 1958.
7. **CONVERSE, JM.** Congenital deformities of the Auricle. En: Converse, JM. (ed): *Reconstructive Plastic Surgery Saunders Philadelphia,* 2, 1977.
8. **JAHRSDOERFER, R.** "Congenital ear atresia". En: Tanzer, RC. / Edgerton (eds): Symposium. Mosby St. Louis, 150, 1974.
9. **LINDIG, M., WEERDA, H., SIEGERT, R.** "Postoperative Schmerztherapie mittels on-demand-Analgesie nach Ohrmuschelaufbau mit Rippenknorpelentnahme". *Laryngo-Rhino-Otologie* 76, 379-383, 1997.
10. **NAGATA, S.** "Modification of the Stages in Total Reconstruction of the Auricle: Part I. Grafting the Three-Dimensional Costal Cartilage Framework for Lobule-Type Microtia". *Plastic and Reconstructive Surgery,* 93, 221-230, 1994.
11. **NAGATA, S.** "Modification of the Stages in Total Reconstruction of the Auricle: Part II. Grafting the Three-Dimensional Costal Cartilage Framework for Concha-Type Microtia". *Plastic and Reconstructive Surgery,* 93, 231-242, 1994.
12. **NAGATA, S.** "Modification of the Stages in Total Reconstruction of the Auricle: Part III: Grafting the Three-Dimensional Costal Cartilage Framework for Small Concha-Type Microtia". *Plastic and Reconstructive Surgery,* 93, 243-253, 1994.
13. **NAGATA, S.** "Modification of the Stages in Total Reconstruction of the Auricle: Part IV. Ear Elevation for the constructed Auricle". *Plastic and Reconstructive Surgery,* 93, 254-266, 1994.
14. **SIEGERT, R., WEERDA, H., HOFFMANN, S., MOHADJER, C.** "Clinical and experimental evaluation of intermittent intraoperative short-term expansion". *Plastic and Reconstructive Surgery* 92, 248-254, 1993.
15. **SIEGERT, R., WEERDA, H.** "Die Hautexpansion. Teil 1: Technische und physiologische Grundlagen". HNO 42, 124-137, 1994.
16. **SIEGERT, R., WEERDA, H.** "Die Hautexpansion. Teil 2: Klinische Anwendung und Komplikationen". HNO 42, 182-194, 1994.
17. **SIEGERT, R., WEERDA, H., LÖFFLER, JA., BARETTON, G.** "Die epidermale Proliferationsrate nach Hautexpansion im Hundemodell". *Laryngo-Rhino-Otologie* 73, 206-208, 1994.
18. **SIEGERT, R., WEERDA, H., MAYER, T., BRÜCKMANN, H.** "Hochauflösende Computertomographie fehlgebildeter Mittelohren". *Laryngo-Rhino-Otologie* 75, 187-194, 1996.
19. **SIEGERT, R., WEERDA, H.** "Modifications in Auricular Reconstruction" *FACE* 1998, in press.
20. **TANZER, RC.** "Total reconstruction of the external ear". *Plastic and Reconstructive Surgery* 23, 15, 1959.
21. **TANZER, RC.** "Microtia: a long-term follow up of 44 reconstructed auricles". *Plastic and Reconstructive Surgery* 61, 161, 1978.

22. **TANZER, RC.** "Total reconstruction of the auricle: A ten year report". *Plastic and Reconstructive Surgery* 40, 547-550, 1967.
23. **WEERDA, H., BOCKENHEIMER, S., TRÜBI, M.** "Gehörverbessernde Operationen bei Ohrmuschelmißbildungen". HNO 33, 449-452, 1985.
24. **WEERDA, H.** Classification of Congenital Deformities of the Auricle. *Facial Plastic Surgery* 5, 385-388, 1988.
25. **WEERDA, H.** "Reconstruction Surgery of the Auricle". *Facial Plastic Surgery* 5, 399-410, 1988.
26. **WEERDA, H.** Mißbildungen und Formfehler. *Oto-Rhino-Laryngologie in Klinik und Praxis,* Thieme Verlag Stuttgart, 1992.
27. **WEERDA, H., SIEGERT, R.** "Complications in Otoplastic Surgery and Their Treatment". *Facial Plastic Surgery* 3, 287-297, 1994.
28. **WEERDA, H., SIEGERT, R.** "Classification and treatment of auricular malformations". *FACE* 1, 23-29, 1995.
29. **WEERDA, H.** "Plastic surgery of the ear". En: Booth J (ed.): *Otology.* Scott-Brown's Otolaryngology Butterworth-Heinemann, Oxford, 1997, 6th ed.

18.1 MANEJO CLÍNICO DE LAS MALFORMACIONES MENORES Y MAYORES DEL OÍDO MEDIO

M. Bernal Sprekelsen*, H. Hildmann**, M. Caballero Borrego*

INTRODUCCIÓN

A pesar de existir diferentes clasificaciones de las malformaciones del oído medio, en el manejo diario prevalece la distinción entre malformaciones mayores y menores.

Mientras que las malformaciones menores presentan unas condiciones anatómicas normales –pabellón, CAE y membrana timpánica están bien desarrollados–, y se limitan a la malformación de la cadena, las malformaciones mayores se caracterizan casi siempre por una atresia ósea completa, una estenosis muy acusada o un CAE terminado en fondo de saco, acompañadas de un pabellón hipoplásico, rudimentario o ausente. En casos graves, coexisten malformaciones del oído interno (4, 13).

La aplasia completa es muy rara. Siempre suelen hallarse algunos restos cartilaginosos subcutáneos o colgajos auriculares mayores o menores como vestigios del pabellón no desarrollado.

La frecuencia de las malformaciones mayores se cifra en aproximadamente 1 por cada 10.000 nacimientos (11). La aparición bilateral puede observarse en un 50% (3) o más de los casos (4, 8, 11), estando más frecuentemente afectado el hombre (6). Según Berezin (1), la probabilidad de una repetición de la malformación entre hermanos es de un 5% aproximadamente. Cuando en la familia cercana ya existe una malformación mayor, el riesgo de aparición asciende al 20%-30%. Los síndromes de herencia dominante presentan un mayor riesgo.

Existe una asociación no poco frecuente entre malformaciones mayores del oído medio y externo con otras malformaciones (7, 11), especialmente en el marco de síndromes congénitos o hereditarios (2).

DIAGNÓSTICO E INDICACIÓN QUIRÚRGICA

El diagnóstico audiológico ha de iniciarse lo antes posible, es decir, en el periodo postnatal inmediato. Hasta la maduración de la vía auditiva, este diagnóstico se basará fundamentalmente en la audiometría conductual (5), es decir, a observar las reacciones y comportamientos del niño en función del estímulo auditivo. La determinación del umbral auditivo mediante los potenciales del tronco cerebral no son útiles hasta aproximadamente el segundo año de vida. Sin duda, las otoemisiones acústicas pueden servir como método de screening (para más información ver capítulos 5 y 8).

Los niños con malformaciones mayores de oído medio-externo son subsidiarios de recibir una prótesis auditiva ósea BILATERAL ya cuando son lactantes, porque con ello se fomenta al máximo el desarrollo en el inicio del lenguaje, siempre suponiendo que la función del oído interno se encuentre preservada. En esta fase, el apoyo de los padres, en todo los sentidos, es sumamente importante. Para antes de los dos años de edad ya sabremos (ver capítulo 21) si estamos ante un candidato a implante coclear o no.

En los niños con una malformación mayor bilateral la cirugía sobre el oído medio con la intención de una mejoría de la audición debe planificarse hacia el 5° ó 6° año de edad en un solo lado. Vale la pena planificar una reconstrucción conjuntamente con el cirujano encargado de reconstruir el pabellón auricular para evitar crear cicatrices retroauriculares, porque éstas dificultan posteriormente la reconstrucción plástica.

La intervención quirúrgica del lado contralateral no debe hacerse hasta un año después, incluso puede retrasarse para más adelante, especialmente si el resultado del primer oído ha sido satisfactorio, para ofrecerle al adolescente la posibilidad de decidir conjuntamente con sus padres. En principio, ésta es también la tendencia de abordar la indicación de las malformaciones unilaterales. La decisión debe dejarse para la adolescencia, que es cuando los afectados (con un oído contralateral normal) pueden discutir, comprender y aceptar o no una intervención. Mientras, el oído sano unilateral es suficiente para el aprendizaje del lenguaje.

La enorme tendencia a la formación ósea hace desaconsejable realizar la cirugía para la neoformación del CAE en edades demasiado tempranas, porque el CAE puede reestenosarse (5). La TAC de alta resolución preoperatoria es imprescindible, no ya para valorar la indicación quirúrgica, sino para disponer de unos parámetros (ver capítulo 18) con los que confirmar o descartar la indicación. Dado que la neumatización es uno de los parámetros importantes para la indicación de la cirugía y el pronóstico en cuanto al resultado es de interés pedir una TAC cuando se planifique la

* Servicio de ORL. Hospital Clínic, Barcelona.
** Servicio de ORL. Hospital Universitario St. Elizabeth, Bochum, Alemania.

intervención, es decir, hacia los 5 ó 6 años de edad, momento en el que la neumatización estará suficientemente avanzada. Las TAC previas a esta edad, frecuentemente indicadas por la presión de los padres, no permiten dar ninguna idea de la función que subyace a la imagen ni afinar la posible indicación quirúrgica, porque la neumatización es incompleta.

Si la escasa neumatización no permite realizar la cirugía sobre el oído medio en el momento de la reconstrucción del pabellón, se puede crear una entrada en fondo de saco que permita posteriormente la adaptación de un audífono *intracanal*. Alternativamente puede pensarse en un audífono anclado en hueso (los "BAHA").

Las *malformaciones menores* se limitan a la cadena osicular. Suelen descubrirse con motivo de una timpanotomía exploradora. Esta intervención está indicada cuando el gap auditivo no se correlaciona con una otitis seromucosa. Es decir: un gap de 20-30 dB sería compatible con una otitis seromucosa, si, además, la imagen otomicroscópica la corrobora, pero una pérdida de transmisión de 50 dB debe hacer pensar en una malformación menor o, como mínimo, en una interrupción de la cadena osicular. Otro dato que indica la presencia de una malformación menor consiste en la ausencia de reflejo estapedial con una curva timpanométrica normal.

En la cirugía se hallan normalmente alteraciones del estribo, del yunque o de ambos (12, 13), aunque también pueden encontrarse convolutos de la cadena osicular.

La corrección quirúrgica de la malformación menor bilateral debe indicarse cuanto antes y al menos ha de haberse restablecido la audición en la edad preescolar (4, 13). La malformación menor unilateral no llama la atención clínicamente hasta la edad preescolar o más tarde, porque no altera el desarrollo del lenguaje, al ser normal el oído contralateral.

La reconstrucción plástica del pabellón auricular es una de las intervenciones quirúrgicas más difíciles (ver capítulo 17).

RESULTADOS

Incluso en manos de un otólogo experto, la probabilidad de una recuperación auditiva después de una reconstrucción de una malformación mayor, con un gap entre 10 y 20, dB no es muy alta. Esta probabilidad es tanto menor cuanto peor sean las condiciones preoperatorias, como la presencia o ausencia de la aireación de la caja (4). En las malformaciones menores, la cirugía del oído medio es más prometedora.

En ocasiones, la existencia de un buen CAE permite además la adaptación de un audífono para situaciones que requieren una mayor disponibilidad de audición, como por ejemplo en el colegio, en conversaciones en grupo, al telefonear, etc. Hay que tener en cuenta, que una pérdida de 20 dB supone oír de manera similar a cuando se tapona el CAE con un dedo.

RESUMEN (ver Tabla 1)

Niños con malformaciones mayores bilaterales de oído medio deben ser estudiados mediante técnicas audiométricas conductales y tratados lo más precozmente posible con audífonos por vía ósea, preferentemente de manera bilateral. Los potenciales de tronco tienen sentido en el segundo año de vida, cuando la vía auditiva ha sufrido una cierta maduración. Es entonces cuando se orienta hacia una posible implantación coclear. En la edad preescolar, o sea hacia el 5° ó 6° año, la malformación mayor bilateral puede ser intervenida al menos de un lado, siempre y cuando en la TAC de alta resolución la neumatización, entre otros factores, sea buena.

En niños con malformaciones mayores unilaterales, una audición contralateral normal y un desarrollo normal del lenguaje, la intervención puede decidirse conjuntamente con el paciente cuando alcance la adolescencia.

Es importante proporcionar consejo genético a los padres.

Tabla 1
Pasos diagnósticos y quirúrgicos en la malformación mayor bilateral de oído medio

A. Medidas inmediatas
- Audiometría conductual (audiología pediátrica).
- Adaptación de audífonos por vía ósea y fomentación del lenguaje (ambas cosas lo antes posible).
- Potenciales de tronco hacia el 2° año de vida, como medida diagnóstica complementaria.

B. Medidas preoperatorias
- TC peñasco de alta resolución; (al menos) cirugía unilateral en edad preescolar, con el inicio de la reconstrucción del pabellón. Intervención contralateral como muy pronto al año.
- Alternativamente, si la neumatización es mala:
  - Audífonos por vía ósea bilaterales.
  - Creación de un CAE mínimo para permitir la adaptación de audífonos de vía ósea.
  - Audífonos óseos implantables en la cortical de la mastoides.
- Asesoramiento genético a los padres.

BIBLIOGRAFÍA

1. **BEREZIN, A.** *Études génétique, embryologique et anatomique des aplasies d'oreille, et de leurs formes mineures (Surdités congenitales de transmission).* Diss., Paris 1959, citada en: Mündnich (10).
2. **BERNAL SPREKELSEN, M., SCHEIL, HG.** Formanomalien und Mißbildungen der Ohrmuschel. *der kinderarzt* 10, 1606-1611 (1991).
3. **CHARACHON, R., BARTHEZ, M.** Les malformations mineurs de la chaine ossiculaire. A propos d'une série clinique de 30 explorations chirurgicales. *J Franc ORL* 38, 51 (1989).

4. **HELMS, J.** "Ergebnisse der Mikrochirurgie bei Ohrmißbildungen". *Laryng Rhinol Otol* 66 (1987) 16.
5. **HILDMANN, H., RAUCHFUSS, A., HILDMANN, A.** *Indikationen und chirurgische Behandlung der großen Mittelohrmißbildung.* HNO (in press).
6. **JAFEK, BW.** "Congenital aural atresia: An analysis of 311 cases". *Trans Am Acad Ophtalmol Otolaryngol* 80, 588 (1975).
7. **JAFFE, BF.** "Deformities of the external ear and associated malformations". In: *Clinics in plastic surgery* 5 (1978) 413.
8. **KLEINSASSER, O., SCHLOTHANE.** "Die Ohrmißbildungen im Rahmen der Thalidomid-Embryopathie". *Z Laryng Rhinol* 43, 344 (1964).
9. **LEIBER, B.** "Ohrmuscheldystopie, Ohrmuscheldysplasie und Ohrmuschelmißbildung – Klinische Wertung und Bedeutung als Symptom". *Arch Ohr- Nas- u. Kehlk-Heilk* 202 (1972) 51.
10. **MÜNDNICH, K.** "Hörverbessernde und plastische Operationen bei Ohrmißbildungen". En: Berendes J, Link R, Zöllner F (eds.): *Handbuch der HNO-Heilkunde,* Bd.III/Teil 1, p. 668 ff., Thieme Verlag, 1965.
11. **MÜNDNICH, K., TERRAHE, K.** "Mißbildungen des Ohres". En: HNO-Heilkunde, Berendes J, Link R, Zöllner F (eds.), vol. 5, *Oído* I, p. 1-49, Thieme, Stuttgart, 1979.
12. **NOMURA, Y., NAGAO, Y., FUKAYA, T.** "Anomalies of the middle ear". *Laryngoscope* 98, 390 (1988).
13. **PLESTER, D., HILDMANN, H., STEINBACH, E.** *Atlas der Ohrchirurgie,* p. 125-130, Kohlhammer, Stuttgart, 1989.
14. **WEERDA, H.** "Reconstructive surgery of the auricle". *Facial Plastic Surgery* 5, 399 (1988).

18.2 ATRESIA DEL CONDUCTO AUDITIVO EXTERNO

H. Hildmann*, M. Bernal Sprekelsen**

La cirugía de las atresias y de las estenosis del conducto es uno de los retos más difíciles en la cirugía del oído medio (2, 4, 8, 9).

La malformación mayor del oído incluye una estenosis del conducto externo de alto grado, de atresia parcial o total. Si la malformación se acompaña de una displasia del oído externo, el otólogo debe acordarse de realizar una planificación con el cirujano plástico. En este trabajo queremos discutir el diagnóstico, la indicación y los pasos quirúrgicos fundamentales.

En 1883 Kiesselbach (7) publicó su operación en un caso de atresia bilateral con malformación de los oídos externos. Resultaba en una mejoría de la audición, pero con una lesión del nervio facial. Hasta hoy la cirugía de las atresias es difícil y se necesita una gran experiencia de cirugía sobre el oído. Anteriormente a la introducción de la tomografía computerizada de alta resolución, la exclusión de los casos no favorables era difícil o casi imposible. Solamente la selección de los casos más favorables conlleva a resultados aceptables con un bajo riesgo de lesión del nervio facial o del oído interno.

1. EPIDEMIOLOGÍA

La frecuencia de la atresia del conducto auditivo externo se estima en uno por 12.000 nacidos, con predominancia de varones. Las malformaciones del oído son embriopatías. Los defectos se desarrollan entre los días 18 y 86.

La malformación puede acompañarse por malformaciones del oído externo en sus diferentes grados y por síndromes de malformaciones faciales. En el oído medio se encuentran malformaciones de los huesos, del facial, la persistencia de la arteria del estribo, así como variaciones de la caja hasta una atresia total. Debido a la hipoplasia del hueso timpánico en la mayoría de los casos encontramos una anteposicion del nervio facial en su porción mastoidea hasta la glándula parotídea. En el oído interno se ven anomalías de la cóclea, de los canales semicirculares, del vestíbulo y del conducto auditivo interno.

Las atresias unilaterales son más frecuentes. Generalmente la aparición de los casos es esporádica, aunque existen algunos casos de transmisión hereditaria dominante o recesiva citados en la literatura.

2. DIAGNÓSTICO

Generalmente la malformación es evidente inmediatamente después del nacimiento.

2.1. Audiometría

La determinación de la pérdida de audición es difícil e insegura en neonatos. No obstante, los potenciales evocados y la audiometría de reacciones pueden llevarse a cabo durante los primeros días de la vida. La atresia total resulta en una sordera de conducción de aproximadamente 60 dB. Las sorderas mixtas son raras.

La determinación de la función del oído interno empieza con métodos subjetivos y objetivos. Como a esta edad la vía auditiva todavía no ha madurado, la valoración de los resultados de los potenciales evocados del tronco no es segura. En consecuencia, y para no perder tiempo, la adaptación con audífonos de conducción ósea debe empezar basándose en los datos audiométricos incompletos y acompañando el desarrollo del lactante. La amplificación será corregida en función de datos más precisos obtenidos durante los meses siguientes permitiendo el desarrollo de la comunicación y del lenguaje. Las audiometrías durante el desarrollo del niño determinan la pérdida de audición y la adaptación del audífono.

Las exploraciones radiológicas durante los primeros cinco años del niño son interesantes para el médico y para informar a los padres preocupados, pero no tienen ninguna consecuencia terapéutica, porque la cirugía precoz de las atresias no presenta resultados favorables.

Más importante es la información de la familia de los pasos diagnósticos y terapéuticos (5, 6):

1. Diagnóstico precoz

Audiometrías frecuentes hasta que la curva de conducción ósea pueda ser definida con mayor precisión, así como la adaptación precoz de audífonos que potencien la vía ósea.

Consulta e información de la familia. Consejo genético: informar a los padres acerca del riesgo de una misma malformación en descendientes sucesivos.

* Servicio de ORL. Hospital Universitario St. Elizabeth, Bochum, Alemania.
** Servicio de ORL. Hospital Clínic, Barcelona.

2. A la edad de 6 ó 7 años

Tomografías computerizadas de alta resolución y toma de decisión de la cirugía, valorando los pros y los contras de la operación según la anatomía radiológica.

Generalmente no operamos atresias unilaterales antes de la adolescencia del paciente, porque habitualmente el desarrollo del lenguaje es normal.

3. DIAGNÓSTICO PREOPERATORIO

Aproximadamente a los 7 años de edad las condiciones generales ya son bastante favorables para le cirugía. Hasta la entrada a la escuela la pérdida de audición, generalmente una sordera de conducción de 60 dB, está bien definida. La base más importante de la indicación quirúrgica es la anatomía radiológica de la tomografía computerizada de alta resolución. Esta exploración moderna nos permite excluir los casos menos favorables para la cirugía reduciendo la tasa de fracasos. Son *condiciones indispensables* para la cirugía: suficiente espacio entre el seno lateral (sigmoideo) y la articulación mandibular, un oído medio aireado, un oído interno de anatomía y función normales y un conducto auditivo interno normal.

Son *condiciones favorables:* una mastoides amplia, cadena osicular presente y normal, posición del facial normal y restos del hueso timpánico presentes.

Los modelos tridimensionales estereolitográficos basados en los cortes tomográficos facilitan la preparación de la intervención.

Para determinar el pronóstico nos apoyamos en la clasificación radiológica de Jahrsdoerfer (Tabla 1) (3). Aunque su sistema de puntuación tiene desventajas, nos permite juzgar y comparar más fácilmente los hallazgos preoperatorios con los resultados postoperatorios. La clasificación facilita también la exclusión de los casos no favorables. No intervenimos a pacientes con una puntuación inferior a seis. Idealmente, los casos en los que la cirugía tiene un buen pronóstico tienen ocho puntos o más.

Tabla 1
Clasificacion de Jahrsdoerfer

Situación radiológica (Condiciones favorables)	Puntuación
Estribo presente	2
Ventana oval abierta	1
Espacio del oído medio	1
Nervio facial	1
Martillo-yunque	1
Mastoides neumatizada	1
Conexión yunque-estribo	1
Ventana redonda normal	1
Oído externo normal	1

La distancia entre el seno sigmoideo y la pared posterior de la articulación temporo-mandibular nos parece más importante, porque solamente una distancia suficientemente amplia permite el fresado de un CAE adecuado. Las malformaciones faciales muchas veces indican la existencia simultánea de malformaciones más graves en el oído medio, como por ejemplo el síndrome de Francescetti (Treacher-Collins). Cuando se asocia una malformación del pabellón auricular, éste se encuentra desplazado caudalmente, ofreciendo una situación anatómica desfavorable para acceder al oído medio. Además, resulta más difícil acoplar el nuevo CAE al pabellón.

En conclusión, solamente la selección de los casos más favorables con el oído interno normal, el espacio del oído medio normal, el estribo presente, la ventana redonda presente y una neumatización amplia permite obtener buenos resultados y reducir fracasos.

4. PASOS QUIRÚRGICOS

Generalmente la placa de atresia descrita en la literatura, que nos permite de fresar un conducto en su sitio normal, no existe. El conducto externo se forma en su mayor parte del hueso timpánico, que en la malformación mayor está ausente o es hipoplásico. En consecuencia, el cirujano debe construir el neoconducto más atrás atravesando la mastoides y abriendo las celdillas (Fig. 1). Debe conservarse una lámina de hueso entre el conducto y la articulación temporomandibular para evitar la protrusión del tejido blando en el neoconducto causando estenosis postoperatorias casi intratables. El neoconducto alcanza al oído medio con su centro en la región del conducto semicircular lateral (Fig. 2). No tenemos experiencia con la

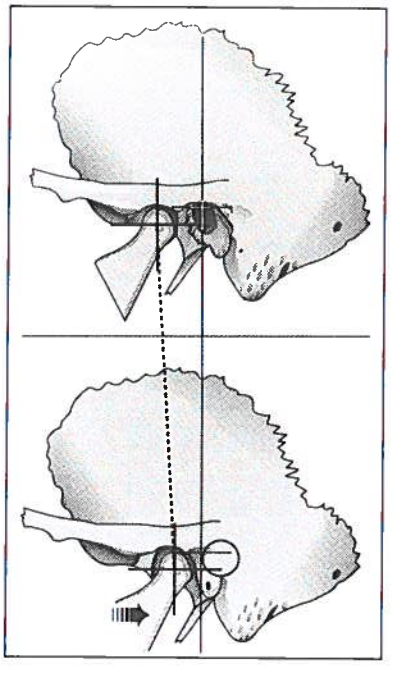

Figura 1. *El hueso timpánico es rudimentario o está ausente. Por ello, la articulación temporomandibular se desplaza posteriormente dificultando el abordaje del oído medio.*
Como consecuencia de la alterada situación anatómica, se acorta el recorrido del nervio facial, pudiendo aparecer el codo hacia la parótida antes.

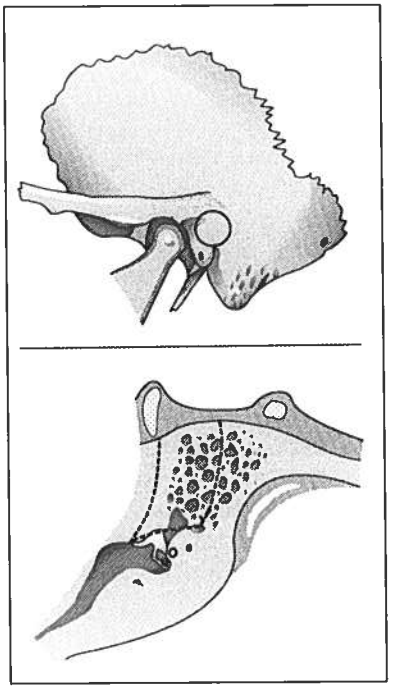

***Figura 2**. El abordaje hacia el oído medio se realiza parcialmente a través de la mastoides. Ha de preservarse una lámina ósea hacia la articulación temporomandibular para prevenir la estenosis secundaria a la protrusión de partes blandas. El centro del nuevo CAE se localiza casi siempre en la zona del conducto semicircular horizontal.*

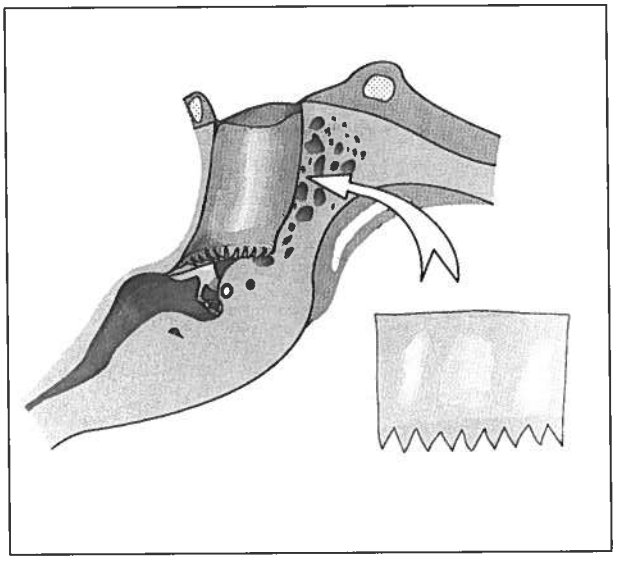

***Figura 3.** Después del fresado del CAE y la exposición de la cadena se recubre el nuevo CAE, según la técnica descrita por Jahrsdoerfer, con injerto de Thiersch recubierto de tiras de silastic y un taponamiento con gelfoam.*

técnica de Diamante, que implanta la punta de la mastoides por delante del hueso timpánico hipoplásico, en un primer paso, para obtener más espacio para la construcción del neoconducto seis meses después. En casos con malformación del oído externo la incisión de la piel debe respetar el concepto del cirujano plástico para la reconstrucción del oído externo. Por eso, se debe realizar una incisión vertical cranio-caudal detrás de la articulación temporomandibular. La excisión suficiente de piel a la entrada del neoconducto, muchas veces con fijación al borde óseo, evita estenosis postoperatorias de la entrada. Las irregularidades del conducto son niveladas con pasta de hueso o con cartílago. En los casos con una anatomía favorable del oído medio, se observa la sinóstosis del yunque y martillo delante del conducto semicircular lateral con la apófisis corta del martillo fijado al borde anterior de la caja. Si la apófisis larga del yunque tiene contacto con un estribo móvil, frecuente en estos casos, el cirujano debe evitar un trauma acústico por el roce con la fresa. En esta situación más favorable es suficiente liberar la sinóstosis del mango del martillo y cubrir la cadena móvil con fascia o con cartílago. Si yunque y martillo no tienen contacto con el estribo reconstruimos la cadena con un implante de titanio cubierto con cartílago en empalizadas. En los casos con estribo fijo o ausente o con ventana redonda obliterada, el pronóstico en cuanto a la recuperación auditiva es malo. También lo es en casos con malformaciones craneofaciales, donde las anomalías de la posición de las ventanas y del estribo son más frecuentes.

El conducto se cubre de un injerto de Thiersch según la técnica de Jahrsdoerfer (Fig. 3), de láminas de silicona y gelfoam, que se mantienen tres semanas.

5. RESULTADOS

En una serie inicial de operaciones en 8 niños entre 2 y 3 años realizadas durante los años 1979 hasta 1983 obtuvimos unas mínimas mejorías de la audición, básicamente debido a la reosificación del conducto y problemas en el seguimiento postoperatorio. Por esta razón aconsejamos no operar antes de los 6 años de edad.

Entre 1989 y 1998 se operaron 78 niños con un gap auditivo medio de 52 dB preoperatorio, obteniéndose una ganancia media de 21 dB. Comparando la serie inicial con el último grupo la audición de los últimos resultaba mejor, si bien sin significancia estadística, probablemente debido a la exclusión más rigurosa de los casos menos favorables en el segundo grupo.

Al mismo tiempo realizamos 14 reintervenciones de atresia con un gap medio preoperatorio de 41 dB obteniendo una ganancia media de 8 dB.

6. CONCLUSIÓN

La cirugía de las malformaciones mayores es una de las intervenciones más difíciles en la microcirugía del oído. Una buena selección de los casos favorables con el apoyo de la tomografía computerizada de alta resolución resulta en ganancias auditivas aceptables, aunque casi nunca normales. Los pacientes deben tener un mínimo de 6 años o más. Las malformaciones unilaterales generalmente pueden ser operadas más adelante, preferentemente en edad adolescente, siempre que el paciente lo quiera, y aceptando que la audición no será igual que en el oído normal contralateral.

Para los casos con una anatomía desfavorable es preferible el uso de audífonos de conducción ósea o la aplicación de los BAHA (bone anchored hearing aid) (1). En un futuro los audífonos implantables podrían ser una alternativa, si bien hasta hoy en día los sistemas en desarrollo tienen el requisito de necesitar un oído medio normal.

BIBLIOGRAFÍA

1. **ABRAMSON, M., THOMAS, H., KELLY, J., WAZEN, J., LINDEN, G., TJELSTRÖM, A.** "Clinical results with a percutaneous bone anchored hearing aid. Congenital middle ear malformations". *Laryngoscope* 1989, 99, 707-710.
2. **JAHNKE, K.** "Surgery for congenital aural atresia". *Adv Otorhinolaryngol* 1988, 40, 1-8.
3. **JAHRSDOERFER, RA., YEAKLEY, JW., AGUILAR, EA., COLE, RR., GRAY, LC.** "Grading System for the selection of patients with aongenital aural atresia". AJO 1992, 13, 6-12.
4. **JAHRSDOERFER, RA., LAMBERT, PR.** "Facial nerve injury in congenital aural atresia surgery". AJO 1998, 19, 283-287.
5. **HILDMANN, H., RAUCHFUß, A., HILDMANN, A.** "Indikation und chirugische Behandlung der großen Mittelohrmißbildung". HNO 1992, 40, 232-235.
6. **BERNAL SPREKELSEN, M., HILDMANN, H.** "Große und kleine Ohrmißbildungen und ihre Versorgung". *Sozialpädiatrie in Klinik und Praxis* 1992; 14, N. 6, 426-429.
7. **KISSELBACH, W.** "Versuch zur Anlegung eines äusseren Gehörganges bei angeborener Mißbildung beider Ohrmuscheln mit Fehlen der äusseren Gehörgänge". *Archiv f Ohrenheilkunde* 1883, XIX, 127-131.
8. **SCHWAGER, K., HELMS, J.** *Mikrochirugie großer Mittelorhmißbildungen.* 1995 HNO, 43, 427-431.
9. **WEIDENBECHER, H.** "Mißbildungen des Felsenbeines und der angrenzenden Schädelbasis". *Arch Otolaryngol* 1988 (Suppl) 2-62.

19. PATOLOGÍA NEUROOTOLÓGICA PEDIÁTRICA

A. Riera March*, M.A. Arriaga**

1. PATOLOGÍA NEUROOTOLÓGICA PEDIÁTRICA

Las manifestaciones típicas de los trastornos neurootológicos son vértigo, hipoacusia y acúfenos. A ellos se pueden asociar, en cualquier orden o combinación, otros tales como, otalgia (16), otalgia referida, otorrea, dolores de cabeza y alteraciones visuales y neurológicas. Cualquier afectación de la función auditiva y vestibular con sus conexiones al sistema nervioso central son los que producirán los síntomas descritos. Definiremos el **vértigo** en nuestra práctica clínica como la sensación subjetiva u objetiva de movimiento que, en general, tiene una naturaleza rotatoria, pero también puede tener cualquier otra dirección. Nuestros pacientes lo suelen describir como que la cabeza o su alrededor les da vueltas. El **mareo,** por lo general, lo describiremos como una sensación de falta de orientación o inestabilidad respecto al ambiente de nuestro alrededor (3). No es fácil explicar aún en los adultos lo que les pasa, tanto más si son niños.

Dentro de la población pediátrica habrá unas diferencias notables dependiendo de la edad que tengan. Así, por ejemplo, en la edad preescolar no podrán explicar sus síntomas y tendremos que sospecharlos. En la edad escolar, tanto la familia como los profesores nos indicarán que el niño está inquieto, o bien tiene problemas de conducta o hiperventilación. De otra parte, en la etapa de la preadolescencia o adolescencia, serán capaces de describirnos una sintomatología vertiginosa florida a través de un buen interrogatorio y una exploración clínica. Es importante para el otorrinolaringólogo que trate estos problemas, que los sospeche de antemano ante un niño asustado, con movimientos inseguros, o que tenga un historial de náusea y vómitos recurrentes que no se han podido explicar por otras causas.

Tengamos siempre presente que tanto los vértigos como los mareos son síntomas, pero no diagnósticos. Pueden darse como síntoma único o asociarse con pérdida auditiva, acúfenos, otalgia, otorrea, diplopia, visión borrosa, parestesias, etc. Puede ocurrir al revés, que inicialmente no esté presente el vértigo y lo que tengamos sea una hipoacusia, diplopia, paresia, etc. La presentación inicial de esta sintomatología neurootológica es muy variada, por tanto cualquier combinación es posible y la tendremos presente.

Estos síntomas mencionados pueden formar parte de diagnósticos muy diversos y, por tanto, de tratamientos y pronósticos muy diferentes. De ahí la importancia que tiene el tratar de buscar la causa que los produce. Para comprender mejor los problemas vertiginosos, o de desequilibrio, tenemos que comprender que el balance adecuado viene controlado por cuatro sistemas: el sistema visual, el propioceptivo, el vestibular y el sistema nervioso central, que los coordina entre sí. La sintomatología vertiginosa se producirá, de hecho, por cualquier daño o alteración a alguno de ellos.

Queremos enfatizar que, tanto en niños como en adultos, y muy especialmente en los primeros, un interrogatorio detallado, una exploración clínica completa y unos estudios complementarios, de acuerdo con la información inicial obtenida, serán imprescindibles para establecer la etiología de los pacientes con vértigo o mareo (40).

La historia clínica del paciente es la parte más importante para llegar al diagnóstico etiológico correcto. Un interrogatorio detallado y pertinente con una exploración minuciosa serán la clave para la identificación de la etiología. Evidentemente en los pacientes pediátricos, y en particular en los pacientes prelinguales, no va a ser fácil obtener esta información. Es aconsejable, por tanto, dedicar un tiempo extra para conseguir estos datos de los padres y del niño en un ambiente relajado y sin prisas para que esa información sea lo más fidedigna posible. Es aconsejable proveer de antemano a nuestros pacientes o a los padres con un cuestionario completo con respuestas múltiples lo más sencillas posibles que puedan llenarse aún antes de ser vistos en consulta. Una vez en nuestra presencia repasaremos las respuestas aclarando las dudas posibles, que servirán para añadir o corregir los datos que hagan falta. Tras la entrevista inicial y la primera exploración clínica, los datos obtenidos en ambas serán los que nos indicarán los estudios a realizar.

Al identificarse la causa, el niño podrá recibir el tratamiento pertinente y la medicación sintomática correspondiente.

2. ETIOLOGÍA NEUROOTOLÓGICA PEDIÁTRICA

La etiología neurotológica pediátrica (14, 17, 89) la incluimos en la siguiente lista de acuerdo con la localización de la lesión.

* Hospital Universitario. Facultad de Medicina. Universidad de Puerto Rico, EE.UU.
** Centro de Equilibrio y Audición. Hospital Allegheny General y Pittsburgh Ear Associates, Pittsburgh, EE.UU.

• Afecciones del canal auditivo externo: tapón de cerumen, cuerpo extraño, neoplasia.

• Afecciones del oído medio: otitis media aguda, otitis media serosa, otitis media supurativa crónica, otitis media crónica colesteatomatosa.

• Afecciones laberínticas: trauma (34), fístula perilinfática, laberintitis, hidropesía endolinfática, vértigo paroxístico benigno infantil, vértigo paroxístico postural benigno.

• Afecciones retrolaberínticas: neoplasias.

• Afecciones del sistema nervioso central: convulsiones, traumatismos craneoencefálicos cerrados, neoplasias intracraneales, lesiones y/o malformaciones intracraneales, infecciones, procesos desmielinizantes (tales como esclerosis múltiple), síndromes migrañosos, siringomielia, etc.

• Afecciones sistémicas: hipotensión, hipertensión, ingestión de drogas, ingestión de productos tóxicos, hipoglucemia, diabetes, hiperventilación, discrasias sanguíneas, hipotiroidismo, leucemia, linfoma, policitemia.

• Malformaciones del oído interno: síndrome del acueducto vestibular dilatado, y los síndromes de Mondini, Scheibe, y Usher.

• Otras: trauma cervical, arritmias cardíacas, psicógenas, oftalmológicas, autoinmunes.

Tapón de cerumen, cuerpo extraño, neoplasia: Los niños con tapones de cerumen, cuerpos extraños (en particular los de tipo vegetal), pueden presentar sensación de vértigo o mareo y pérdida auditiva. La exploración clínica y la extracción del tapón o del cuerpo extraño resolverá el problema. Las neoplasias del conducto auditivo externo (por ejemplo, rabdomiosarcoma) se pueden sospechar por la visualización de una tumoración o tejido de granulación que ocupa el canal auditivo externo. Pueden existir otros signos asociados como: parálisis del nervio facial, adenopatías, y mal estado general.

Otitis media aguda, otitis media serosa (23, 42, 45) **y otitis media supurativa crónica** son causas de vértigo comunes dentro de la población pediátrica. Los niños con otitis media aguda aquejan síntomas de vértigo debido a la absorción de los productos inflamatorios tóxicos que pasan a través de la membrana de la ventana redonda. En la mayoría de los casos, el efecto de estos productos no causará hipoacusia neurosensorial y los pacientes se recuperarán bien una vez que se resuelve la otitis media. En los pocos casos en que se produce una hipoacusia neurosensorial, se debe al desarrollo de una laberintitis supurativa (30) como complicación de una otitis media aguda.

Ésta es una complicación seria que cursa con pérdida neurosensorial brusca y episodio vertiginoso con sensación rotatoria, acompañado de náusea, vómitos, sensación de pérdida de equilibrio, nistagmos espontáneos en todas las posiciones de la mirada evidentes por observación ocular directa (en la fase aguda). Esta complicación requerirá tratamiento de urgencia inmediato con antibióticos, miringotomía y colocación de tubito de drenaje. A pesar del tratamiento correcto, son frecuentes secuelas permanentes tales como hipoacusia neurosensorial e hipofunción del sistema vestibular en el lado afectado. Esto no impedirá, no obstante, una compensación progresiva de la función vestibular (especialmente en niños y adultos jóvenes) sin secuela aparente.

Las otitis crónica serosa puede producir vértigo frecuentemente en los niños (13, 41, 42, 45, 77).

El mecanismo de tal alteración no está claro, pero parece relacionado con la presión negativa del oído medio, junto con la propia cronicidad y duración del proceso. La hipótesis es que la presión negativa causa el desplazamiento en la membrana de la ventana redonda con el consiguiente movimiento de la perilinfa en un paciente predispuesto –semejante a una variación de presión en el oído medio por barotrauma–. El diagnóstico se basa en la otoscopia, neumatoscopia, timpanometría y hallazgos audiológicos. El tratamiento adecuado resolverá el cuadro vertiginoso.

La otitis media crónica supurativa simple puede causar vértigo por los mismos mecanismos que la otitis media aguda. La otitis media supurativa crónica colesteatomatosa puede dar lugar a vértigo por la erosión producida por el colesteatoma en la porción laberíntica creando una fístula en el canal semicircular horizontal. El vértigo se acompañará de hipoacusia neurosensorial y test de la fístula positivo. Esta condición requerirá un tratamiento quirúrgico inmediato.

Los traumatismos del hueso temporal, cerebrales (cerrados o abiertos), contusiones cerebrales o laberínticas y la fístula perilinfática: Las fracturas del hueso temporal, ya sean longitudinales o transversas, pueden acompañarse de vértigo. En las fracturas transversas se producirá vértigo intenso e hipoacusia neurosensorial. La sintomatología aguda vestibular (vértigo rotatorio, náusea, vómitos y nistagmos espontáneos) disminuirá progresivamente por compensación central. La hipoacusia neurosensorial en las fracturas transversas suele afectar la cóclea y es por lo general permanente.

La contusión laberíntica estará asociada con vértigo y se relaciona con fracturas longitudinales. El cuadro clínico de contusión laberíntica mejorará progresivamente y en ciertos casos la hipoacusia neurosensorial se recuperará completamente. En cualquier caso, estos pacientes pueden tener un vértigo posicional persistente por un periodo prolongado de tiempo, 6-7 meses, o incluso más, después del trauma inicial. El tratamiento en estos casos, una vez que la causa se ha identificado, es solamente sintomático. La regla en general es el restablecimiento, ya que los sistemas visual y propioceptivo están intactos en los niños. Por lo contrario, en casos de que la fractura transversa temporal fuera bilateral, se producirá una pérdida de ambos sistemas vestibulares y una minusvalía severa con secuelas permanente del equilibrio.

Fístula perilinfática (48, 78, 82): Tanto las congénitas como las adquiridas pueden producir pérdida auditiva y vértigo. Entre las adquiridas tenemos el barotrauma, contusiones craneoencefálicas, traumatismos abiertos craneotemporales, trauma quirúrgico, ejercicios violentos, tos persistente, estornudos e infección y erosión por un colesteatoma.

Las fístulas congénitas perilinfáticas pediátricas presentan una hipoacusia neurosensorial y/o vértigo. Pueden estar asociadas a la deformidad de Mondini, meningitis recurrente y un acueducto coclear patente. El lugar en que se produce es

en la ventana oval, redonda, o ambas. Los síntomas son muy variables, y especialmente en niños, dando lugar a una hipoacusia fluctuante o progresiva, asociada con episodios de vértigo recurrente. El diagnóstico se sospecha por la historia clínica, la exploración clínica, la audiometría, el test de la fístula, la tomografía computarizada y se confirma por la exploración directa del oído medio. Existe bastante controversia respecto a la frecuencia en que se demuestra tal fístula en el acto quirúrgico. Estudios de laboratorio determinando la beta-2 transferrina en los oídos que se sospechan con fístula, no han servido, ya que el estudio mencionado es específico, pero no suficientemente sensible (11). En otras palabras, si la prueba de la transferrina es positiva, decimos que el oído explorado tiene una fístula, por el contrario, si la prueba es negativa no nos descarta esta posibilidad. La beta-2 transferrina nos podrá ayudar en la decisión de recomendar cirugía en el oído opuesto cuando el oído explorado ha sido positivo. Aunque no todo el mundo es de la misma opinión, se acepta que se van a tapar ambas ventanas (redonda y oval) independientemente de los hallazgos intraoperatorios. Se quita la mucosa alrededor de las ventanas mencionadas y se colocan trocitos de músculo y encima una capita de gelfoam. En casos de etiología adquirida (por ejemplo: colesteatoma) se tratará la causa que la produjo.

Laberintitis: La laberintitis supurativa se produce por la invasión del laberinto por bacterias debido a una otitis aguda supurativa o meningitis. El cuadro clínico y su gravedad han sido descritos con anterioridad. La laberintitis serosa también ha sido comentada antes, siendo un proceso reversible con recuperación completa de la pérdida auditiva y el vértigo.

La hidropesía endolinfática: Esta entidad no es típica de la infancia (65). Es muy raro diagnosticarla antes de la pubertad e incluso es infrecuente en la adolescencia. Presenta una hipoacusia neurosensorial, episodios de vértigo recurrente, acúfenos y sensación de plenitud en el oído, producido por una dilatación del sistema endolinfático. El mecanismo exacto por el que se produce no está del todo claro. El diagnóstico se hace por exclusión de otras causas que pueden dar una sintomatología semejante. Lo típico es vértigo rotatorio, que dura de 30 minutos a 2 horas, asociado con náusea y vómitos. Se produce una hipoacusia neurosensorial fluctuante, más frecuente en las frecuencias bajas y acúfenos. El paciente no suele sentirse bien durante todo el día después de pasar el ataque inicial. Durante el ataque agudo, el paciente va a experimentar un vértigo severo rotatorio, con nistagmo espontáneo, prueba de brazos extendidos positivo o imposible de realizar. Entre los ataques agudos, el paciente está asintomático. Con el transcurso de los años, el paciente va ha desarrollar una hipoacusia neurosensorial, reclutamiento e hipofunción vestibular.

Vértigo paroxístico benigno de la infancia (36, 81): Es una afectación común que afecta a niños, por lo general, alrededor de los 4 años de edad. Estos niños tendrán episodios recurrentes de vértigo que duran de unos pocos segundos a unos 3 a 4 minutos. Se asocian a nistagmos espontáneos, así como a náusea y vómitos. La audición permanece sin alteraciones durante y entre los episodios. Esta entidad desaparece espontáneamente entre 6 meses y un año. El diagnóstico se hace por exclusión, historia y exploración clínica. No requiere más que tratamiento sintomático ya que se resuelve solo. Se ha mencionado una asociación entre esta entidad y la migraña. Queremos señalar una forma de esta condición que ocurre en niños mayores y adolescentes que presentan episodios de vértigo sin los hallazgos típicos del Menière o hidropesía endolinfática. Si estos episodios son frecuentes, el tratamiento con medicamentos para prevenir la migraña puede ser efectivo, al ser su patofisiología una forma de migraña sin dolor de cabeza.

Vértigo paroxístico postural benigno: Es una afectación que produce la aparición de un vértigo brusco, asociado con náusea y vómitos, como respuesta a un cambio postural de la cabeza. Estos episodios duran aproximadamente 2 minutos y no van acompañados de hipoacusia. Presentan nistagmos en la posición que los provoca (después de un periodo de latencia) que va a desaparecer después de un tiempo determinado (fatigable) y que al repetir la posición que lo desencadenó se observará de nuevo (repetible) (Tabla 1). Se cree que es producida por el desplazamiento de las otoconias, que desde el utrículo van al canal semicircular posterior ipsilateral. El tratamiento se basa en evitar la posición desencadenante, medicamentos supresores y ejercicios vestibulares y maniobras de reposición (79). Esta entidad mejora por sí misma en aproximadamente 6 meses a un año. Si persiste más de un año hay que excluir una lesión del sistema nervioso central.

Afectaciones retrolaberínticas: Pacientes con tumores del octavo par craneal pueden tener una historia de acúfenos, hipoacusia neurosensorial, vértigo, mareos o desequilibrio. Tumores que se asienten en el ángulo pontocerebeloso son raros en niños, aunque no hay que descartarlos en cualquier

Tabla 1
Nistagmos posicionales

Periféricos	Centrales
Ocurren después de un periodo de latencia.	Ocurren inmediatamente.
La dirección es fija en las diferentes posiciones de la cabeza.	La dirección cambia según las diferentes posiciones de la cabeza.
Fatigable: disminuye de intensidad y su tiempo de duración al ir repitiendo la posición que lo produce.	No fatigable: no se fatiga al ir repitiendo la posición que lo produce.
No reproducible: llega un momento que al repetir la posición el nistagmo no se produce.	Reproducible: continúan apareciendo nistagmos al repetir la posición que lo produce.

paciente con esta sintomatología. Las tumoraciones de fosa posterior en niños tienen más probabilidad de ser malignos que en los adultos. Neurinomas bilaterales del nervio acústico pueden acompañar a la enfermedad de von Recklinghausen. Otros tumores en la infancia pueden ser los colesteatomas y los meningiomas. El diagnóstico se hace por el historial, la exploración clínica, pruebas audiométricas, respuestas evocadas y confirmación con la resonancia magnética con gadolinio.

Epilepsia: El vértigo puede ser un componente más de patología convulsiva. En la mayoría de los casos, las crisis convulsivas van precedidas de un aura y el vértigo forma parte de la misma. El diagnóstico no es difícil, sobre todo cuando el vértigo precede a las convulsiones. Si la crisis epiléptica no presenta las convulsiones clásicas, intentaremos saber si después de los trastornos mencionados van seguidos de un periodo "post-ictal".

Vértigo cervical: Suele seguir a un traumatismo sobre el cuello como en lesiones por latigazo en accidentes automovilísticos. Los pacientes se quejan de vértigo inducido por torsión, flexión o extensión del cuello. No padecen de síntomas si no mueven la cabeza. No hay afectación de la función coclear. Se pueden detectar las anormalidades descritas por las pruebas posturales mediante electronistagmografía.

Neoplásicas: Los tumores del sistema nervioso central pueden producir vértigo, mareos y nistagmos espontáneos. Por lo general, se asocian a otros síntomas neurológicos. Los hallazgos neurootológicos nos indicarán patología central. De otra parte, hay que tener presente que los mareos puedan ser en algunas ocasiones el único hallazgo en niños con tumores, de ahí la importancia de realizar un estudio neurológico y vestibular completo para no pasar por alto esta patología tumoral. Si queda duda después de realizada la exploración neuro-vestibular, sobre si la causa puede ser una patología central, se realizaran estudios de resonancia magnética con gadolinio o de tomografía computarizada para esclarecer el diagnóstico correcto.

Migraña: Se caracteriza por dolores de cabeza asociados a alteraciones visuales, diplopia, parestesias y vértigo. Puede acompañarse por alucinaciones visuales, palidez o rubor en el rostro, náusea y vómitos. Suele existir historia familiar para migraña. Antes que hacer el diagnóstico de migraña en la población pediátrica hay que descartar una lesión orgánica en el sistema nervioso central. Por otra parte, es recomendable una consulta a neurología para confirmar el diagnóstico.

Afectaciones sistémicas: Ya hemos indicado más arriba las múltiples causas sistémicas que están relacionadas con vértigo y mareos. Solamente mencionaremos aquí las relacionadas con la toma de medicamentos: dilantin, fenobarbital, benzodiazepinas, alcohol, drogas ototóxicas (antibióticos, quimioterapia oncológica, diuréticos), envenenamientos por plomo y déficit de vitaminas.

Malformaciones del oído interno (15): En la mayoría de ocasiones, el acueducto vestibular agrandado suele asociarse con la displasia de Mondini, sin embargo puede darse como hecho aislado también. Esta malformación suele ser bilateral y se acompaña de hipoacusia neurosensorial bilateral progresiva con episodios de vértigo. La displasia de Mondini se caracteriza por deformidades membranosas y óseas del oído interno. Éstas son variables y van desde hipoplasia a aplasia, partición incompleta, una cavidad coclear común y/o anomalías de los conductos semicirculares. Puede ser unilateral o bilateral y se diagnostica por tomografía computarizada. En las formas severas se aprecia una hipoacusia neurosensorial acompañada por vértigo.

La displasia de Scheibe se conoce como una displasia cocleosacular, puesto que solamente la cóclea y el sáculo se afectan. Desde el punto de visto genético se trata de una malformación que se transmite de forma autosómica recesiva. Por tomografía computarizada el hueso temporal es normal.

El síndrome de Usher representa la asociación de hipoacusia neurosensorial con la pérdida de visión por retinitis pigmentosa. La retinitis pigmentosa, por lo general, se diagnostica alrededor de los 10 años, por los defectos visuales o la ceguera nocturna. Su herencia es autosómica recesiva.

Enfermedades autoinmunes: Son condiciones que producen una hipoacusia bilateral neurosensorial en la mayoría de ocasiones asimétrica, junto con déficit vestibular bilateral. Esta entidad puede coexistir en pacientes que tienen enfermedades autoinmunes conocidas tales como: artritis reumatoidea, psoriasis, síndrome de Cogan, etc. La asociación de anormalidades vestibulares y cocleares, con la velocidad de sedimentación elevada, factor reumático y anticuerpos antinucleares, señalarán en este sentido.

3. EVALUACIÓN EN LA CONSULTA MÉDICA

En líneas generales la evaluación de los pacientes pediátricos con vértigo se sintetiza en lo siguiente:

3.1. Visita inicial

Se llevará a cabo una historia clínica completa y detallada (25, 28, 61) con los síntomas vertiginosos asociados, enfermedades anteriores, historial familiar, medicamentos que está tomando y un cuestionario para los padres. Exploración clínica completa, incluyendo un examen otoscópico con microscopio (Fig. 1), pares craneales (Tabla 2), y observación ocular para detectar nistagmos espontáneos con fijación o sin ella mediante las gafas de Frenzel. Estudios posturales, test de la fístula, Romberg y prueba de brazos extendidos, estudio audiométrico y validarlo con los diapasones. Para llevar a término una evaluación neurootológica minuciosa será necesario referirlo a un laboratorio vestibular especializado.

Historial clínico: Recoger el síntoma inicial o motivo de consulta en palabras del propio paciente o sus padres. Se anotarán también las sensaciones asociadas de náusea y vómitos. Tiempo de comienzo, su duración y frecuencia de

Figura 1. *La exploración otológica, con la ayuda del microscopio, es una parte primordial de la exploración neurotológica.*

Tabla 2
Exploración clínica de los nervios craneales

Nervio Craneal I	N. Olfatorio
Nervio Craneal II	N. Óptico
Nervio Craneal III, IV y VI	N. Motor Ocular Común, patético, abducens
Nervio Craneal V	N. Trigémino
Nervio Craneal VII	N. Facial
Nervio Craneal VIII	N. Estatoacústico
Nervio Craneal IX y X	N. Glosofaríngeo y vago
Nervio Craneal XI	N. Accesorio Espinal
Nervio Craneal XII	N. Hipogloso

los episodios vertiginosos. Comparar su intensidad entre unos episodios y otros. Indicar si con el transcurso del tiempo se produce mejoría o no, respecto a su intensidad.

Síntomas otológicos asociados: Hipoacusia auditiva (conductiva, neurosensorial, mixta, unilateral, bilateral). Comienzo, progresión, fluctuación, empeoramientos o mejorías. Acúfenos y características de los mismos, progresión, empeoramientos y mejorías. Otorrea y sus características. Anotar si se acompaña de otalgia o sensación de taponamiento auditivo.

Síntomas neurológicos asociados: Dolores de cabeza, convulsiones, alteraciones en los estados mentales o neurológicos, paresias o parálisis musculares, parestesias, etc. Alteraciones de los pares craneales, tales como afectación del gusto, deglución, tos, parálisis facial, pérdida visual o visión borrosa, etc.

Historia médica previa: Respecto al embarazo, trauma al nacer o anoxia, enfermedades infecciosas tales como sarampión, parotiditis, sífilis, infecciones del sistema nervioso central. Administración de medicaciones ototóxicas en el periodo neonatal. Diabetes, hipotiroidismo, afectaciones oftalmológicas, trauma acústico, cirugías corporales y otológicas previas.

Historial familiar: Hipoacusia familiar, trastornos endocrinológicos o infecciosos, neurofibromatosis, etc.

Medicamentos: Reacciones alérgicas, abuso de sedantes o de substancias tóxicas, anticonvulsivantes, aspirina u otros medicamentos que el paciente esté tomando por sí mismo sin prescripción médica.

Hemos mencionado la posibilidad de que el paciente o los padres llenen en la tranquilidad de su hogar un cuestionario que le mandaremos previamente antes de verlos en nuestra consulta (ver cuestionario). Obviamente pueden llenarlo también en nuestro despacho en el momento de su primera

CUESTIONARIO

Nombre del paciente_____

Edad_____

Persona que llena el cuestionario y parentesco
(si es diferente del paciente)_____

Fecha_____

Intente responder todas las preguntas que entienda claramente. Guarde cualquier pregunta, duda, o aclaración que tenga para contestarla en nuestra entrevista. En nuestra consulta repasaremos este cuestionario para completarlo adecuadamente a su satisfacción. Puede usar la parte posterior de cada hoja si necesita más espacio para sus respuestas.

DESCRIPCIÓN DEL VÉRTIGO O MAREOS

Describa en sus propias palabras (o las de su hijo/a) como se siente al tener vértigo o sentirse mareado.

.....

.....

¿Recuerda el día específico que el vértigo o mareo le empezó?
Sí ❑ No ❑

¿Era de instauración lenta y progresiva, siendo difícil aclarar el día que empezó?
Sí ❑ No ❑

¿Entre los episodios de vértigo, su hijo/a se encontraba asintomático?
Sí ❑ No ❑

¿Tenía su hijo/a náusea y vómitos asociados con vértigo?
Sí ❑ No ❑

¿Tenía su hijo/a perdida de audición con estos episodios?
Sí ❑ No ❑

¿Tuvo su hijo/a pérdida de audición con los ataques de vértigo
Sí ❑ No ❑

¿Mejoraba el vértigo al tumbarse quietamente en la cama?
Sí ❑ No ❑

¿En qué posición le empeoraba el vértigo?
¿Cuál? Explicarlo

.....

.....

¿Qué duración tenían estos episodios de vértigo? Explicar

.....

.....

¿Con que frecuencia se presentan? Frecuencia semanal, mensual, anual

.....

¿Coincidían los episodios vertiginosos con un catarro respiratorio?
Sí ❑ No ❑

SÍNTOMAS OTOLÓGICOS

¿Su hijo tenía una sensación de oído tapado o plenitud? Sí ❑ No ❑
¿Derecho? ❑ ¿Izquierdo? ❑ ¿Ambos? ❑

¿Su hijo tenía ruidos en su/sus oídos? Sí ❑ No ❑
¿Derecho? ❑ ¿Izquierdo? ❑ ¿Ambos? ❑

¿Cómo era el tipo de ruido que sentía? Sí ❑ No ❑

.....

¿Era un ruido constante? Sí ❑ No ❑

¿Era un ruido intermitente? Explicar Sí ❑ No ❑

.....

(Continuación)

¿Tiene o ha tenido dificultades para oír bien? Sí ❑ No ❑

¿Derecho? ❑ ¿Izquierdo? ❑ ¿Ambos? ❑

¿Tiene o ha tenido supuración en los oídos? Sí ❑ No ❑

¿Derecho? ❑ ¿Izquierdo? ❑ ¿Ambos? ❑

¿Le han hecho algún tipo de cirugía en el oído? Explique los detalles de dicha cirugía Sí ❑ No ❑

¿Derecho? ❑ ¿Izquierdo? ❑ ¿Ambos? ❑

.....

.....

SÍNTOMAS NEUROLÓGICOS

¿Díganos si el vértigo o mareo de su hijo/a está relacionado con alguno de estos síntomas siguientes?:

1) ¿Tiene o ha tenido su hijo/a dificultad para coordinar movimientos con sus extremidades superiores o inferiores? Sí ❑ No ❑
2) ¿Ha perdido su hijo/a el conocimiento? Sí ❑ No ❑
3) ¿Ha tenido su hijo sensaciones rotatorias de movimiento? Sí ❑ No ❑
4) ¿Tiene o ha tenido dolores de cabeza? Sí ❑ No ❑
5) ¿Tiene o ha tenido episodios de náusea y vómitos? Sí ❑ No ❑
6) ¿Ha notado a su hijo/a tener problemas de inestabilidad o falta de equilibrio? Sí ❑ No ❑
7) ¿Ha notado a su hijo/a si al caminar se desvía hacia un lado específico? Sí ❑ No ❑
   ¿Derecho? ❑ ¿Izquierdo? ❑
8) ¿Ha notado si su hijo/hija se cae con frecuencia hacia un lado específico? Sí ❑ No ❑
   ¿Derecho? ❑ ¿Izquierdo? ❑
9) ¿Sabe si su hijo/a ha notado visión doble? Sí ❑ No ❑
10) ¿Sabe si su hijo/a ha notado visión borrosa? Sí ❑ No ❑
11) ¿Sabe si su hijo/a ha notado ver puntos o manchas brillantes/luminosas en su visión? Sí ❑ No ❑
12) ¿Tiene o ha tenido su hijo/a parálisis o déficits musculares? Sí ❑ No ❑
13) ¿Tiene o ha tenido su hijo/a dificultades del habla? Sí ❑ No ❑
14) ¿Tiene o ha tenido su hijo/a dificultades para tragar la comida? Sí ❑ No ❑
15) ¿Tiene o ha tenido su hijo dificultades para recordar cosas pasadas? Sí ❑ No ❑
16) ¿Tiene o ha tenido episodios de vértigo o mareos? Sí ❑ No ❑

Le rogamos que nos explique con detalle las respuestas afirmativas en el espacio disponible.

.....

.....

.....

.....

.....

.....

.....

HISTORIAL DE HÁBITOS

1) ¿Está pasando su hijo/a por una situación de estrés? Sí ❑ No ❑

2) ¿Está tomando su hijo/a refrescos que contengan cafeína? Sí ❑ No ❑
Por favor, indicar cantidad aproximada al día

.....

3) ¿Su hijo/a fuma? Sí ❑ No ❑
Por favor, indicar cantidad aproximada al día

.....

4) ¿Su hijo/a consume bebidas alcohólicas? Sí ❑ No ❑
Por favor, indicar cantidad aproximada al día

.....

5) ¿Su hijo/a bebe café o té? Sí ❑ No ❑
Por favor, indicar cantidad aproximada al día

.....

6) ¿Su hijo/a tiene algún tipo de hábito tóxico? Sí ❑ No ❑
Por favor, indicar cuál/cuáles y cantidad aproximada al día

.....

7) ¿Está tomando su hijo/a algún medicamento? Sí ❑ No ❑
Por favor, indicar cuál/cuáles y cantidad al día

.....

.....

.....

HISTORIAL MÉDICO

1) ¿Tiene su hijo/a un historial de hipertensión arterial? Sí ❑ No ❑

2) ¿Tiene su hijo/a un historial de diabetes? Sí ❑ No ❑

3) ¿Tiene su hijo/a un historial de enfermedad de tiroides? Sí ❑ No ❑

4) ¿Tiene su hijo/a un historial de alergia? Sí ❑ No ❑
Por favor haga una lista de todas sus alergias.

.....

.....

5) ¿Su hijo es alérgico a algún medicamento? Sí ❑ No ❑
Por favor, haga una lista de los medicamentos a los que su hijo/a es alérgico/a.

.....

.....

6) ¿Ha sido su hijo/a diagnosticado de algún tipo de síndrome, enfermedad o condición? Sí ❑ No ❑
Haga una lista de los problemas médicos actuales y anteriores.

.....

.....

.....

HISTORIAL FAMILIAR

1) ¿Tiene hijos/as con pérdida de audición? Sí ❑ No ❑

2) ¿Tiene alguien en su familia con pérdida de audición? Sí ❑ No ❑

HISTORIAL QUIRÚRGICO

1) ¿Ha tenido su hijo/a cirugía ambulatoria o en el hospital? Sí ❑ No ❑

Si la respuesta es afirmativa le rogamos nos indique que tipo de cirugía y su fecha aproximada.

.....

.....

.....

COMENTARIOS ADICIONALES

Use este espacio para escribir cualquier comentario adicional, que no se le haya preguntado, pero que usted crea que pueda ser importante para ayudarnos en el diagnóstico de la enfermedad de su hijo/a.

.....

.....

.....

.....

.....

.....

visita. El cuestionario no substituye la historia clínica completa, que haremos con sumo detalle. El próximo paso es la exploración clínica para documentar las manifestaciones objetivas de la alteración periférica o central, para así afinar en el diagnóstico etiológico.

4. EXPLORACIÓN CLÍNICA

La exploración neurootológica se debe adaptar a la edad, desarrollo y cooperación del niño, muy especialmente en los niños menores de 6 años sólo se podrá hacer de manera parcial. Para realizar la exploración neurootológica en los niños es importante dedicarles el tiempo y la paciencia suficiente para ganarnos su confianza desde el principio, explicándoles en palabras que puedan comprender lo que vamos a hacer y cómo vamos a hacerlo. Si les ofrecemos un libro, un juguete o incluso un pequeño regalito, tal como una pegatina, puede ayudarnos enormemente para obtener la máxima información posible de la exploración clínica. Por el contrario, en algunas ocasiones recurriremos a la inmovilización para realizar la exploración, ya sea porque el niño no es suficiente cooperador o porque un movimiento involuntario, pero descontrolado, podría causar trauma al área que estamos inspeccionando o manipulando.

El oído (12): El pabellón auditivo externo y el conducto auditivo externo serán inspeccionados para descartar anormalidades, infecciones o lesiones que pueden obstruir su lumen. Entre ellas tenemos, cera, tapones de cerumen, cuerpos extraños, exostosis, osteomas, granulomas, otitis externa, neoplasias, estenosis y atresias. La membrana timpánica se examinará con el otoscopio y con el otoscopio neumático. Luego lo haremos con el microscopio para más detalle de la extensión de las lesiones tales como perforaciones, colesteatomas (congénitos o adquiridos), otitis media aguda, otitis serosa u otitis con retracciones y atelectasias. Si hay un historial de trauma, los huesecillos y la cadena osicular deberán ser evaluados para descartar lesiones y posible fístula perilinfática.

La exploración continuará con la nariz, la garganta y el cuello para completar todo el examen otorrinolaringológico.

Los nervios craneales se incluirán en esta sección. El nervio olfatorio, (difícil de realizar en la población pediátrica) se tratará de valorar con chocolate, café o tabaco. El vapor de amoniaco es un fuerte estimulante del nervio trigémino más que del olfatorio y nos sirve para detectar al paciente que trate de fingir déficit de olfato. El

nervio óptico se mirará con test estandarizados visuales y probando ambos ojos por separado. Hay que ver si tiene defectos visuales y el fondo del ojo. Los nervios oculomotores, el patético y el abducens, se examinarán comprobando la motilidad extraocular. El nervio trigémino se estudiará tocando las divisiones periféricas, a nivel de la frente, córnea, mejilla y región mental. La valoración de la función motora o masticatoria se realiza solicitando al paciente que muerda o observando la acción del músculo masetero y temporal.

El nervio facial se estudiará mirando el movimiento voluntario de todas las áreas y observando también si hay asimetrías en estado de reposo. La sensación gustativa se evalúa en los dos tercios anteriores de la lengua. El nervio glosofaríngeo se prueba tocando el tercio posterior de la lengua y los pilares amigdalares. El nervio vago puede probarse por el movimiento de la úvula o el movimiento de las cuerdas vocales. El nervio espinal se prueba mediante la elevación de los hombros o rotación de la cabeza. El nervio hipogloso se valora pidiendo al paciente que saque la lengua. La presencia de la función lacrimal y salivar se anotará, así como la disfunción (síndrome de Horner), con ptosis, miosis y enoftalmo.

El examen general se completa con la evaluación de los reflejos tendinosos profundos y la fuerza motora en las cuatro extremidades. Se tomará la presión arterial con el paciente de pie y acostado. La auscultación de los sonidos cardíacos para la detección de anormalidades del ritmo cardíaco o enfermedad cardíaca congénita. Se valorará el estado nutricional y estado general del paciente.

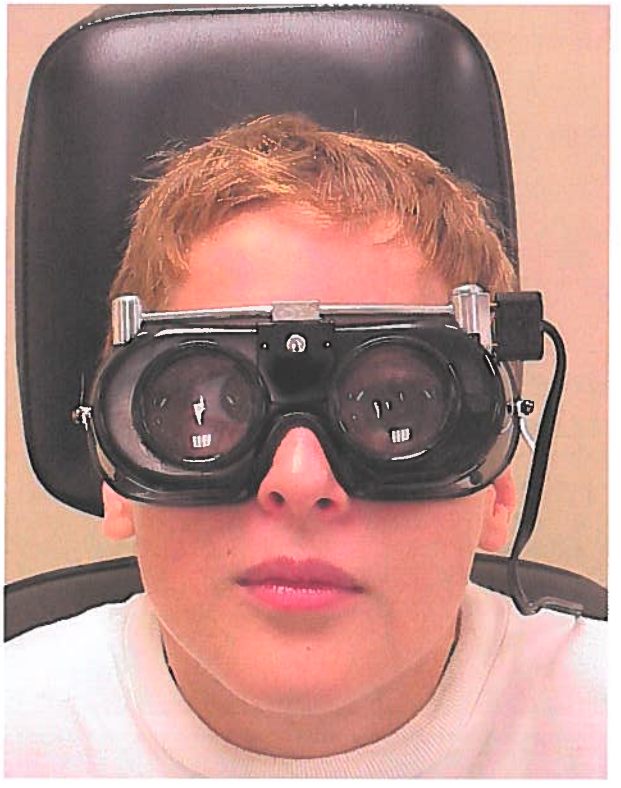

Figura 2. *Las lentes de Frenzel facilitan la observación de los nistagmos, al iluminar el ojo, al aumentar su tamaño y eliminar la fijación ocular.*

4.1. Evaluación de los nistagmos espóntaneos

Esta parte de la exploración clínica es una de las más importantes, porque si se hace correctamente puede darnos unas claves objetivas respecto a la patología del paciente.

Tan sólo mediante observación visual directa en nuestra oficina o bien con la ayuda de los lentes de Frenzel, podemos determinar la presencia o ausencia de nistagmos espontáneos, que es una de las exploraciones básicas del estado neurootológico. Los lentes de Frenzel (Fig. 2) son lentes con 20 dioptrías positivas que poseen una luz interna que ilumina los ojos del paciente no permitiendo ver a través de ellas, disminuyendo o eliminando la fijación ocular. Las ventajas de los lentes de Frenzel son: magnifican el tamaño del ojo, eliminan la fijación ocular, iluminan la superficie del ojo en contraste con la oscuridad de la habitación. Estas pruebas pueden realizarse en un gran porcentaje de la población pediátrica. No obstante, los lentes de Frenzel que se manufacturan son únicamente para el paciente adulto, y podemos tener dificultades de colocación y adaptación en niños, dependiendo de su edad.

Tabla 3
Diagnóstico diferencial de los nistagmos espontáneos

Origen periférico	Origen central
Siempre ocurren en ambos ojos y en la misma intensidad	Puede que ocurran en un ojo Pueden observarse en ambos ojos pero con diferente intensidad
Su dirección es horizontal o horizoto-rotatoria	Pueden ser en cualquier dirección, a menudo vertical
La dirección es fija, independiente de la posición del ojo	La dirección suele ser cambiante con los cambios de la posición del ojo
La fijación ocular lo suprime o disminuye	La fijación ocular no lo suprime, por lo contrario lo suele intensificar

4.2. Los nistagmos espontáneos

Los nistagmos espontáneos (4) son movimientos involuntarios de los ojos que se producen sin estimulación externa, pudiendo representar una patología central o periférica (Tabla 3). Los nistagmos, ya sean espontáneos o inducidos, tienen dos componentes, el lento (que representa el flujo en la dirección de la endolinfa) y el rápido (o fase compensatoria). Se nombran por el componente rápido que es de fácil identificación. Los nistagmos espontáneos en el plano horizontal se observarán mirando hacia el frente, y mediante desviación a derecha e izquierda (no más de 30 grados). Es importante

resaltar que los nistagmos evocados con la mirada extrema (más de 30°) son fisiológicos. Los nistagmos espontáneos se clasifican en: **Primer grado,** cuando el nistagmo está presente al mirar hacia el componente rápido del nistagmo. **Segundo grado,** si el nistagmo está presente al mirar al frente. **Tercer grado,** si está presente en todas las posiciones del ojo, incluso mirando en el sentido opuesto al componente rápido (Dibujo 1). También se valorará la presencia o no de nistagmos en el plano vertical.

De acuerdo con la dirección de los nistagmos, éstos se pueden subclasificar en: horizontales, rotatorios, verticales y oblicuos. Mencionaremos aquí los **nistagmos disociados,** cuando un ojo presenta nistagmo en una posición y el otro ojo lo tiene en una posición distinta. **Nistagmos monoculares** si el nistagmo está presente en un solo ojo. Los **nistagmos alternantes periódicos** son un tipo de nistagmos en los que su dirección es cambiante en periodos de alrededor de 90 segundos. Entre los ciclos de nistagmos a la derecha y los ciclos a la izquierda, hay periodos de inactividad entre varios segundos. Las condiciones descritas anteriormente de nistagmos monocular, disociados, y alternantes periódicos son patológicos y su origen es central.

Los nistagmos horizontales de origen vestibular (Dibujo 2) se caracterizan por un movimiento gráfico en forma de "sierra", que se inhibe por la fijación visual, de ahí la importancia de eliminar la fijación ocular en la evaluación de estos nistagmos.

Los nistagmos horizontales de origen central (Dibujo 2) se reconocen precisamente durante la fijación ocular. Incluso pueden disminuir o eliminarse al eliminar dicha fijación (por ejemplo: los lentes de Frenzel). Son también de patología central los nistagmos espontáneos verticales (50).

Los **nistagmos congénitos** (1) pueden ser horizontales o pendulares en forma, son continuos, y en su mayoría, tanto el paciente como los padres, saben de ellos desde el nacimiento. Los nistagmos congénitos pueden aumentar su intensidad con la fijación ocular, y suelen tener un origen retiniano.

La posición del ojo puede afectar también la intensidad de los nistagmos espontáneos. La clásica ley de Alexander (83) indica que un nistagmo espontáneo de origen periférico puede aumentar en intensidad si el paciente desvía el ojo en la dirección del componente rápido del nistagmo.

Dibujo 2. *La gráfica representa el comportamiento de un nistagmo espontáneo al examinarse con los ojos abiertos (fijación) y al cerrarlos (eliminación de la fijación). La representación gráfica A indica un aumento en la observación de los nistagmos al eliminarse la fijación ocular, que se da en nistagmos espontáneos de tipo periférico. Por el contrario, la gráfica B indica una disminución o eliminación al eliminarse la fijación, que se da en nistagmos espontáneos de tipo central.*

En resumen, una vez que el médico identifica que hay nistagmos espontáneos tiene que entender que hay un hallazgo anormal y requiere de más investigación. El nistagmo espontáneo lo especificaremos por la dirección del componente rápido y luego indicaremos su grado. Los ojos se observarán primero mediante fijación ocular (mirando al dedo índice del examinador, o bien a un punto luminoso fijo, a una figura o un juguete) y luego eliminando dicha fijación ocular (lentes de Frenzel). Se explorarán tanto en el plano horizontal como en el vertical.

4.3. Nistagmos posicionales

Son los nistagmos inducidos al colocar la cabeza en diferentes posiciones. Las pruebas posicionales son los que nos permitirán diferenciar el vértigo posicional paroxístico benigno (Tabla 4), del vértigo postural con origen en el sistema nervioso central. El estudio posicional trata de

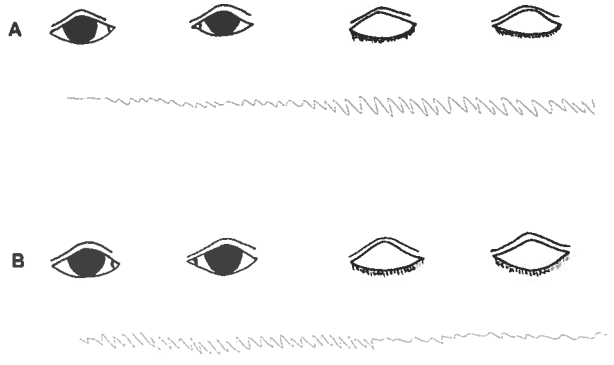

Dibujo 1. *Paciente con nistagmos espontáneos a la derecha, mirando en todas las posiciones de la mirada. Las gráficas indican por tanto nistagmos en todas las posiciones del ojo, o de "tercer grado".*

Tabla 4
Vértigo paroxístico postural benigno

1. Hay un periodo de latencia de 5-20 segundos desde que se inicia la posición.
2. Aparece un nistagmo horizontorotatorio.
3. Hay una sensación de vértigo mientras el nistagmo está presente.
4. La sensación vertiginosa y el nistagmo disminuyen y se detienen en 15-45 segundos.
5. Al tratar de nuevo la misma posición, el vértigo y el nistagmo son menos intensos o puede que no se aprecien.

producir maniobras capaces de producir nistagmos y vértigo. Su significado para diferenciar entre una etiología central y periférica, puede resumirse en líneas generales – aunque no específicas – en la tabla siguiente (Tabla 5). Se realiza con los lentes de Frenzel en habitación oscura, o bien, con los electrodos colocados para registrar el electronistagmograma (ENG) con registro permanente. El paciente se colocará en posición sentada, luego supina, hacia la derecha e izquierda. En todas las maniobras la cabeza del paciente es sostenida por el médico examinador y miramos directamente a sus ojos para examinarlos. Las posiciones se mantienen aproximadamente durante un minuto. Los trastornos periféricos tienen un periodo de latencia de unos segundos antes hasta la aparición de los nistagmos. Éstos desaparecen con la repetición (fatigables), tienen una dirección específica con la posición de la cabeza (Tabla 1). El vértigo, por lo general, acompaña a los nistagmos posicionales de origen periférico (Tabla 5).

Por el contrario, los nistagmos posturales de origen central aparecen inmediatamente (sin periodo de latencia), no desaparecen con la repetición (repetible), y su dirección es variable en las diferentes posiciones de la cabeza. (Tabla 1). El vértigo no está presente consistentemente (Tabla 5).

El **test de la fístula:** El test de la fístula se realiza presionando el trago, creando así una presión positiva en el conducto auditivo externo. Con un otoscopio neumático o con una pera de Politzer en el conductivo auditivo externo se puede producir una presión positiva y negativa. Miraremos a los ojos del paciente en los que coloremos unos lentes de Frenzel. El test de la fístula es positivo si presenciamos nistagmos y mareo. Con la presión negativa la dirección del nistagmo se revierte. En los casos que veamos una perforación en el tímpano y colesteatoma, nos indica una comunicación entre el oído medio y el oído interno. Si la membrana está intacta nos puede indicar una fístula perilinfática, sífilis congénita o síndrome de Menière.

El **test de brazos extendidos:** (Fig. 3) se realiza colocando el paciente con los brazos extendidos y tocando con sus dedos el dedo índice del examinador. El paciente tratará de mantener esta posición durante 30 segundos. La desviación consistente hacia un lado la consideraremos positiva. Será positivo en alteraciones agudas y bruscas del sistema vestibular periférico, notándose una desviación hacia el lado afecto.

Tabla 5
Significado de los nistagmos y vértigo en el estudio postural

Nistagmo	Vértigo	Significado
Ausente	Ausente	Sin significado diagnóstico
Presente	Presente	Vestibular periférico
Presente	Ausente	Sistema Nervioso Central

Figura 3. *Paciente pediátrico realizando la prueba de los brazos extendidas como parte de la exploración vestibular y neurotológica.*

El **test de Romberg:** Se realiza colocando al paciente con los pies juntos y los ojos abiertos y cerrados. Le pedimos mantener esta posición. Los pacientes con patología laberíntica se desviarán y caerán hacia el lado afecto al cerrar los ojos. Con los ojos cerrados, solamente queda un sistema funcionando, ya sea el vestibular o el propioceptivo. La mayoría de nuestros pacientes no tiene alteraciones del sistema propioceptivo que conozcamos de antemano, por tanto esto indicaría que hay pérdida de la función vestibular. Se puede hacer esta misma prueba, pero más compleja, realizándola en tándem (con un pie delante del otro, Romberg sensibilizado). Si es capaz de hacer la prueba de Romberg en tándem (Fig. 4) indica que su balance es excelente en todos los sistemas. La prueba, sobre una plataforma de espuma, primero con los ojos abiertos y luego cerrados (62), trata de eliminar el sistema propioceptivo y visual para ver como se mantiene únicamente con el sistema vestibular controlando el equilibrio. Si es capaz de mantener el equilibrio con los ojos abiertos y cae al cerrarlos, esto nos indica que su sistema vestibular es deficitario.

De este modo los trastornos vestibulares en su fase aguda tendrán nistagmos espontáneos, prueba de brazos extendidos y el test de Romberg positivos.

El siguiente paso es una evaluación audiológica y vestibular.

La exploración audiológica en la visita inicial: Puede ser una prueba estandarizada y básica, lo suficiente para detectar si hay alguna anormalidad en la función coclear. En caso que necesite estudios más avanzados lo referimos a un audiólogo pediátrico para estudios completos de la función auditiva de acuerdo con su edad y desarrollo.

Evaluación vestibular: Si creemos que el niño necesita una investigación del sistema vestibular lo mandamos al

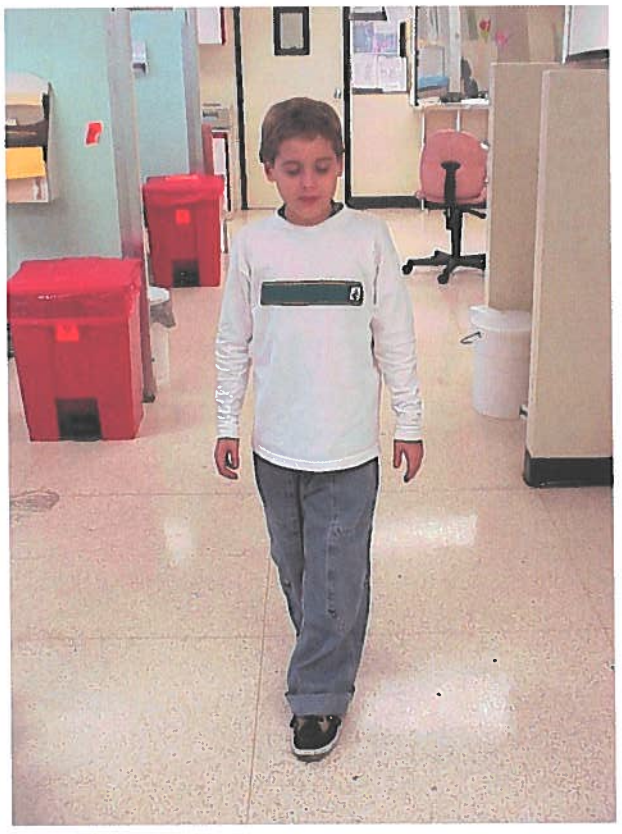

Figura 4. *Paciente pediátrico realizando la prueba de Romberg en tándem. Su ejecución sin dificultad indica que el sistema del equilibrio está funcionando adecuadamente en todos sus componentes.*

laboratorio especializado que realice el panel completo de la evaluación neurootológica de acuerdo con la edad del niño, para así obtenerla e incluirla en el historial.

Personalmente preferimos enviar a los pacientes pediátricos al servicio de audiología y al laboratorio vestibular especializado para un examen completo de ambas funciones.

Evaluación en el servicio audiológico: Solicitamos una evaluación completa y apropiada para el niño y su edad de desarrollo (22, 70), incluyendo, si es posible, umbrales audiométricos tonales y verbales, coeficiente de discriminación, timpanometría, reflejos estapediales (20), para así tratar de definir el lugar de la lesión (Ver capítulo de "Evaluación de la Audición").

Los test de Weber y Rinne con diapasones de 512 Hz y 1.024 Hz (Fig. 5) se usarán para confirmar los hallazgos audiométricos.

5. EVALUACIÓN VESTIBULAR EN EL LABORATORIO

Electronistagmografía: Es la herramienta diagnóstica (26) más usada para el estudio de los pacientes con vértigo, mareo o alteraciones del equilibrio. Los niños o pacientes adolescentes pueden tolerar en parte o en su totalidad dicho examen. Ganaremos la confianza del paciente para obtener su máxima cooperación en las tareas a realizar. Trataremos de explicar en palabras sencillas lo que queremos de él. De esta forma se pretende obtener la máxima información que el examen nos puede ofrecer (18).

La evaluación completa dura aproximadamente una hora. Se orientará a los pacientes para que no tomen tranquilizantes o sedantes vestibulares que puedan alterar los resultados. En la población pediátrica, paciencia, comprensión y tiempo suficiente para realizarla adecuadamente son las claves para el éxito. El uso de la electronistagmografía nos ofrecerá una gráfica permanente de los nistagmos espontáneos, o inducidos (posicionales, rotatorios o calóricos) para así medir objetivamente la respuesta. El electronistagmograma se usa como parte de la evaluación neurootológica. El electronistagmograma se basa en la diferencia en potencial entre la córnea (+) y la retina (-). Durante la producción del nistagmo, los movimientos oculares causan cambios en el potencial córnea-retina que puede registrarse a través de unos electrodos colocados alrededor de los ojos del paciente. La señal de los electrodos se pasa a un amplificador. La señal de salida del mismo se conecta a un registro de papel o a un ordenador para su estudio y análisis. Este registro permanente, ya sea de una forma o de otra, la llamamos electronistagmograma. En el plano horizontal se ha establecido que los movimientos de registro hacia arriba indican movimiento del ojo a la derecha y los movimientos hacia abajo indican movimiento del ojo a la izquierda.

Otra técnica para la realización de la electronistagmografía es la llamada fotoelectronistagmografía (59). Esta técnica se basa en una célula fotoeléctrica montada sobre unos lentes oculares. Disponemos de una luz infrarroja invisible que está enfocada en el globo ocular de tal forma que los movimientos del ojo generarán unas

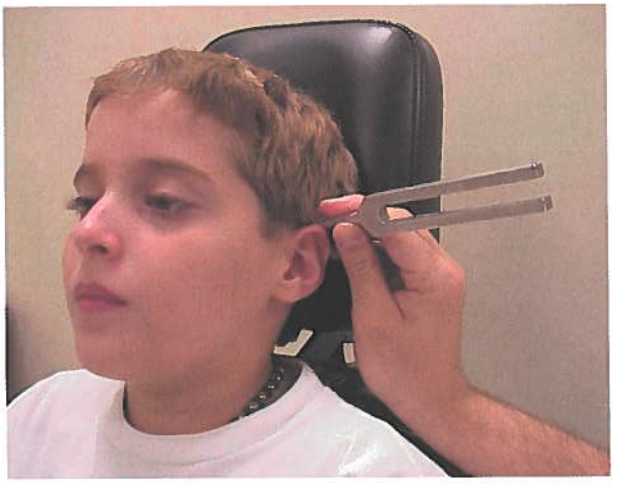

Figura 5. *Las pruebas con diapasones en nuestra consulta se realizarán para confirmar los hallazgos obtenidos en las pruebas audiométricas.*

variaciones de la luz infrarroja, que, recogidos por la célula fotoeléctrica, pasarán a unos registros de papel o a un ordenador. Más recientemente se está imponiendo por su comodidad la videonistagmografía, que utiliza una cámara de vídeo cuya imagen es capturada por el ordenador que reconoce la pupila, y puede recoger los movimientos de la misma. Ambas técnicas son simples, no presentando molestias para el paciente al evitar los electrodos. Por su simplicidad puede usarse en niños. Los sistemas de vídeo que poseen luz infrarroja, colocados sobre los ojos de los niños, puede identificar los nistagmos rotatorios, verticales y horizontales.

El panel neurootológico completo incluirá:

1. Calibrar el equipo: Lo haremos haciendo que el paciente mire alternativamente hacia dos puntos separados unos 20 grados. Los movimientos del ojo a la derecha se traducen en desplazamientos hacia arriba en el registro, y los movimientos del ojo a la izquierda hacia abajo. Con este registro estudiamos los movimientos sacádicos que pueden ser normales, o hipermétricos (que se pasa del punto) o hipométricos (que no llega al punto). Los movimientos sacádicos no son producidos por el sistema vestibular periférico.

2. Los nistagmos espontáneos se investigarán con fijación ocular, mirando a unos puntos luminosos que tengan 30 grados de desviación a la derecha y a la izquierda, para así evitar el nistagmo fisiológico que ocurre haciéndolo más allá de 30 grados. También sin fijación, cerrando los ojos, o manteniéndolos abiertos en la oscuridad o con lentes de Frenzel (7, 86). El significado del nistagmo espontáneo, grado, tipo, y su manifestación con o sin fijación, etc ya se ha discutido más arriba y se aplica igual aquí.

3. Seguimiento: El paciente seguirá visualmente a un punto en movimiento a lo largo de un recorrido pendular. Tratamos de demostrar la habilidad que tiene el paciente de seguir un punto en movimiento a lo largo del campo visual. La forma más fácil es la de seguir una pequeña pelota sujeta por una cuerda a modo de péndulo. El sujeto normal seguirá el movimiento de la pelotita de una forma continuada y sin interrupciones. Las anormalidades que observamos en el trazado sinusoidal pueden y suelen ser debidas a lesiones del sistema nervioso central, cuando no hay alteraciones del sistema motor ocular periférico. Hoy en día existen versiones de análisis en ordenador que reconocen y cuantifican la anormalidad del trazado sinusoidal (5, 91).

4. El sistema optoquinético: El paciente observa un tambor rotatorio con líneas blancas y negras verticales que se mueve horizontalmente delante de él en su campo visual (la mejor estimulación se obtendrá mediante franjas proyectadas en una pantalla semicilíndrica en el eje de la cual se encuentra el paciente). El examen se realiza a velocidades diferentes, con las líneas que se mueven en el sentido de las agujas del reloj y luego en sentido opuesto. En los niños, la proyección de animales, o figuras, nos puede servir para realizar también la tarea mencionada. Las anormalidades del sistema optoquinético son de origen central.

5. Prueba postural: Los movimientos oculares son examinados con los ojos cerrados y abiertos (con fijación ocular o sin ella) por aproximadamente 60 segundos en diferentes posiciones de la cabeza. Las posiciones de la cabeza se han definido anteriormente así como su significado respecto a sus hallazgos centrales o periféricos. El paciente está sentado en la camilla de examen y se pasa a la posición de tumbado, con la cabeza mantenida por el médico examinador, pero fuera de la mesa. De esta forma se pasa a las posiciones descritas de una forma rápida mirando los ojos abiertos del paciente para ver si se producen nistagmos. Lo repetiremos tres veces para ver si se reproducen los resultados, tiempo de latencia, fatigabilidad y presencia de vértigo, náusea y vómitos.

6. Las pruebas calóricas: Esta prueba induce un nistagmo térmico por la estimulación aislada del sistema vestibular. El principio de la estimulación calórica se basa en el cambio de temperatura que se produce en el canal horizontal al introducir una sustancia más caliente o más fría que la temperatura corporal. La mayoría de las pruebas calóricas consisten en la estimulación por agua. Esto requiere un tímpano intacto y un conducto auditivo externo patente. En casos de que exista una perforación se puede utilizar la estimulación térmica con aire o bien con agua en un circuito cerrado, que impide la entrada de agua en el oído medio. En cualquier caso, el gradiente de temperatura produce un cambio en la densidad específica de la endolinfa del canal semicircular horizontal provocando su desplazamiento. Este cambio en gravedad específica da lugar a un desplazamiento de la endolinfa y a una divergencia de la cúpula.

Hay muchas modalidades y variedades de estimulación calórica. Cada laboratorio debe estar familiarizado en entender e interpretar sus pruebas calóricas que realiza, así como su significado. La técnica más comúnmente usada es la de Fitzgerald y Hallpike utilizando un estímulo térmico de 30° C y 44° C (9, 66). La cabeza del paciente se elevará 30 grados en la posición supina o se inclinará 60 grados en la posición sentada, para así obtener la máxima respuesta. Cada canal auditivo externo es irrigado con el estímulo mencionado durante 30 segundos con 250 cc de agua. Se registrará la gráfica con fijación de la mirada (6) y sin ella. Debe haber un periodo de reposo de unos 5 minutos entre cada irrigación. Este método en particular se llama prueba calórica biaural secuencial.

Hay laboratorios que usan la llamada prueba calórica binaural simultánea en la cual ambos oídos son irrigados al mismo tiempo. Algunos laboratorios utilizan la prueba calórica monotérmica, en la cual se irrigan ambos oídos por separado con agua a 20° C, con dos estímulos, el estímulo débil, 10 cc en 5 segundos; el estímulo fuerte, 100 cc en 20 segundos (técnica de Torok) (10, 33, 55, 57, 68, 88) – test de desreclutamiento).

En pacientes con perforaciones de tímpano no se recomienda la irrigación del canal con agua, por tanto se debe utilizar el aire (8, 37, 43, 93) o agua en circuito cerrado (53). En la primera se utiliza aire en vez de agua, en el segundo, se emplea un circuito cerrado en el que un pequeño balón que contiene el agua se hincha dentro del conducto audito externo, sin que permita el contacto con el tímpano o el oído

medio. Tiene la ventaja, este último, que es más tolerado en la población pediátrica (31) comparado con los otros métodos que requieren estimulación directa. Como vemos hay diferentes métodos de estimulación calórica, y también hay diferentes parámetros para evaluarla: la velocidad máxima en la fase lenta del nistagmo, la duración, la frecuencia y el pico de frecuencia. Se usará la electronistagmografía para que estos parámetros se puedan cuantificar y la forma en que cambian respecto a la fijación ocular o sin ella (ojos cerrados o ojos abiertos en la oscuridad).

El parámetro más comúnmente utilizado para medir la respuesta calórica es la velocidad máxima de la fase lenta del nistagmo. La velocidad del ojo se expresa en grados por segundo. Las respuestas se calculan mediante una gráfica de la velocidad del componente lento del nistagmo, respecto al tiempo. La mayoría de los laboratorios neurootológicos (o vestibulares) se basan en respuestas que se miden mediante sistemas informáticos (49, 76, 80) capaces de calcular las diferentes velocidades de la fase lenta del nistagmo, de los diferentes estímulos, calcular la preponderancia direccional, hipofunción vestibular y el índice de supresión por la fijación (Tabla 6).

En general, los términos que se utilizan para calcular la respuesta vestibular reducida, la preponderancia direccional y el índice de supresión por la fijación es como sigue:

- **Respuesta vestibular reducida:**

$$\frac{(D\ 30 + D\ 44) - (I\ 30 + I\ 44) \times 100}{D\ 30 + D\ 44 + I\ 30 + I44}$$

Esta fórmula compara las respuestas del lado izquierdo con las del lado derecho. Una hipofunción vestibular se establece por definición si hay una diferencia mayor de un 20% entre los dos lados.

La hipofunción vestibular indica en la mayoría de los casos una lesión vestibular periférica. Por el contrario, las respuestas hiperactivas suelen asociarse con lesiones del cerebelo, no obstante, debido al amplio margen normal de la respuesta calórica, las respuestas por encima de estos límites aceptables son poco comunes.

- **Preponderancia direccional:**

$$\frac{(D\ 30 + I\ 44) - (D\ 44 + I\ 30) \times 100}{D\ 30 + I\ 44 + D\ 44 + I\ 30}$$

Esta fórmula compara los nistagmos hacia la derecha con los nistagmos hacia la izquierda. La preponderancia direccional es, por definición, cuando hay una diferencia mayor de un 25% comparando las dos direcciones nistágmicas. La preponderancia direccional no es un signo que localiza la lesión, ni tampoco es específico (puede ser tanto central como periférico).

- **Indice de supresión por la fijación:**

$$\frac{\text{velocidad máxima del componente lento por fijación} \times 100}{\text{velocidad máxima del componente lento sin fijación}}$$

El índice de supresión por la fijación se obtiene realizando una fijación ocular en medio de la respuesta. El resultado se informa como porcentaje de la respuesta total. Los valores mayores de un 70% de índice de fijación son anormales. Este prueba se basa en que los pacientes normales y aquellos con alteraciones de origen periférico tendrán una supresión del nistagmo calórico por fijación ocular, por tanto, el fallo de supresión por fijación es anormal e indica una lesión del sistema nervioso central.

Tabla 6
Pruebas calóricas

Pruebas calóricas	Localización
Paresia o hipofunción unilateral	Vestibular
Hiperfunción unilateral	Cerebelar
Preponderancia direccional	No da información para localizar la lesión
Fallo en la supresión por fijación	SNC

Los valores mencionados anteriormente son aproximados y varían de laboratorio en laboratorio, de ahí que cada lugar tenga que estar familiarizado con su propio método y tiene que establecer sus valores de referencia. Por otra parte, las pruebas calóricas en niños (2, 85) están menos estandarizadas y pueden variar de una forma todavía más amplia que en los adultos. Teniendo presente que el estímulo térmico es igual en los dos oídos, si éstos son normales, su respuesta vestibular será, por tanto, similar y la respuesta calórica se comparará entre ambos oídos. Esto hace que las pruebas vestibulares térmicas puedan detectar lesiones unilaterales vestibulares periféricas, por el contrario no detectarán de lesiones periféricas simétricas.

Unos pocos laboratorios neurootológicos utilizan como parámetros la frecuencia y la frecuencia pico para medir la respuesta calórica. La frecuencia de los nistagmos se usa en la mariposa de Claussen (27, 53) en que las frecuencias máximas se colocan en cuatro escalas verticales representando las alas de una mariposa después de trazar una línea desde el punto cero localizado en el centro de la mariposa. Es una forma gráfica de representar las diferentes respuestas vestibulares. La culminación de frecuencia (56, 87) es la frecuencia máxima de nistagmos observados en intervalos de 10 segundos después de la estimulación calórica. Utilizando la frecuencia pico y la técnica de irrigación monotérmica (10, 55, 58, 63) se propone que se puede detectar patología del sistema nervioso central (patología del octavo par y de las vías centrales vestibulares) apreciando la aparición del desreclutamiento: el aumento del estímulo causa menos incremento de respuesta de lo esperado. Si por el contrario, el estímulo fuerte causa una respuesta mayor que lo que se espera, esto nos indica reclutamiento, propio de una lesión vestibular periférica.

6. TEST ROTATORIO

Las pruebas rotatorias pueden crear una respuesta nistágmica a través de aceleración angular (71). Barany fue

el primero que describió este fenómeno al rotar manualmente una silla y observar los nistagmos post-rotatorios. Esta técnica ha avanzado tecnológicamente con la ayuda de microprocesadores y sofisticados equipos informáticos. La rotación se produce por motores automatizados que controlan de una forma precisa el estímulo permitiendo medir adecuadamente la respuesta en la rotación (no en la post-rotación).

El test de rotación tiene ventajas y desventajas. Las ventajas son:

- El test de rotación causa menos náusea y menos vómito que la estimulación calórica.
- El estímulo rotatorio es más fisiológico y trata de imitar el movimiento en el medio en que nos movemos.
- Se puede aplicar de una forma más precisa y controlada.
- El test rotatorio puede usarse para la evaluación y el seguimiento.

La desventaja principal es que estimula a ambos laberintos al mismo tiempo y no hay forma de identificar la función vestibular por separado. De esta manera la prueba rotacional y calórica son complementarias.

En la silla rotatoria, el paciente se coloca de tal modo que el eje de rotación es vertical y pasa por el centro de la cabeza, estimulando el canal semicircular horizontal. La cabeza del paciente se inclina hacia adelante 30°, para colocarlo en la posición adecuada de rotación. Los movimientos horizontales oculares se monitorizan por la misma técnica que el electronistagmograma. La prueba se realiza en total oscuridad y con los ojos abiertos para eliminar la fijación ocular. La prueba rotatoria más comúnmente utilizada usa un estímulo sinusoidal (84, 90). La oscilación sinusoidal tiene un eje vertical y se hace a diferentes frecuencias de aceleración para evaluar el reflejo óculo-vestibular. Los nistagmos inducidos por la rotación alternaran entre nistagmos hacia la derecha y hacia la izquierda, de tal forma que al moverse la silla a la derecha, el nistagmo (componente rápido) será hacia ese lado con el componente lento del nistagmo hacia el lado izquierdo. Para analizar los nistagmos provocados por rotación hace falta descartar, al igual que en la prueba calórica, el componente rápido y tomar el componente acumulativo de la fase lenta. Así por tanto, la velocidad de la fase lenta del nistagmo se compara con la velocidad de la silla de rotación. Se establecen estas respuestas en tres parámetros: ganancia, fase y simetría.

La ganancia: Es la medida de la magnitud de la respuesta producida en relación al estímulo que la produce. Es la máxima velocidad de la fase lenta del nistagmo comparada con la amplitud del estímulo sinusoidal rotatorio de la silla. La ganancia tiende a aumentar a medida que la frecuencia del estímulo también aumenta. Una ganancia reducida indica por lo general una sensibilidad bilateral vestibular disminuida. Por consiguiente, las pérdidas vestibulares unilaterales usualmente no van a producir una disminución de ganancia por debajo de lo normal. Es raro que podamos observar una ganancia aumentada por encima del valor normal, si eso ocurre puede tratarse de lesiones cerebelosas.

Fase: Es la desviación temporal en la velocidad del ojo en comparación con la velocidad de la cabeza. Describe la relación respecto al tiempo entre el estímulo rotatorio y la respuesta producida. Si el movimiento del ojo fuese perfectamente compensatorio al producido por la cabeza, el movimiento ocular estaría 180 grados fuera de fase respecto al de la cabeza. Por tanto, diremos que estamos en fase cero, si la velocidad ocular es igual en amplitud –pero en sentido opuesto– a la velocidad de la cabeza. Los valores de la fase son inversamente proporcionales a la frecuencia de rotación. La fase disminuye al aumentar la frecuencia y viceversa. La fase es un indicador de anormalidades en el sistema vestibular periférico.

Asimetría: La asimetría es el porcentaje entre la velocidad del ojo comparando el movimiento hacia la derecha e izquierda. A pesar de que el estímulo es simétrico y que las rotaciones son iguales a la derecha y a la izquierda, pacientes con asimetría muestran una excesiva cantidad de nistagmos a la derecha o a la izquierda. Una asimetría mayor de un 20% se considera anormal. Su valor es el mismo que la preponderancia direccional en la estimulación calórica. Los cambios que se ven en la ganancia, fase y asimetría, no son específicos ni tampoco son capaces de localizar el lugar de la lesión. Pero nos van a permitir observar cambios en la respuesta vestibular, monitorizar sus variaciones y progreso. De hecho, la silla rotatoria es particularmente útil en los niños, que no puedan tolerar las pruebas calóricas. Puede evaluar la función vestibular en niños después de meningitis, en retrasos de desarrollo significativo, en hipoacusias hereditarias y en la monitorización de medicaciones ototóxicas.

7. TÉCNICAS DE AUTOROTACIÓN VESTIBULAR

Comenzando en 1987, se ha descrito la autorotación vestibular, en contraposición a las pruebas de la silla rotatoria (35, 54, 73, 74, 47, 44). Utiliza un ordenador portátil que va conectado a un cabezal ajustable, que contiene un sensor de la velocidad rotacional de los movimientos de la cabeza. Es capaz de recoger respuestas vestíbulo-oculares horizontales y verticales por electro-oculografía. A través de la computadora se controla la prueba, se procesa, se analiza, se muestra y se imprimen sus resultados. Tiene las ventajas de que es fácil y confortable para el paciente, es portátil, rápido de preparar y de ejecutar, aunque su uso no está ampliamente extendido, quizás por falta de estandarización (46). En la literatura reciente se indica que se ha utilizado como un método rutinario el "screening" vestibular. También se muestra útil para monitorizar medicamentos ototóxicos, como el cisplatino o la gentamicina. Se ha descrito también capaz de detectar asimetría, detectando el lado hipofuncional en los pacientes con lesiones unilaterales (64, 69, 72, 75). Una aplicación especial es en pacientes claustrofóbicos. La autorotación permite obtener datos del sistema vestíbulo-ocular sin tener que poner al paciente en un cuarto cerrado. Por otra parte, las velocidades de las pruebas de autorotación vestibular son más fisiológicas con

los movimientos de la cabeza que las bajas velocidades de la silla de rotación.

8. PLATAFORMA DINÁMICA POSTURAL COMPUTARIZADA

El equilibrio y la postura correcta se mantienen por los sistemas: ocular, vestibular y propioceptivo dirigidos y controlados por el cerebro. La plataforma dinámica postural (38, 39, 60, 67) tiene en consideración estos sistemas y la respuesta motora que se genera para mantener el equilibrio adecuado. El conjunto consta de una plataforma y un campo visual de colores, colocado delante del paciente. La plataforma tiene unos sensores incluidos en ella, capaces de detectar pequeñas fluctuaciones de presión en los pies, producidos por el paciente al intentar mantener el equilibrio. Hay también sensores en los extremos de la plataforma capaces de detectar los movimientos de vaivén del cuerpo. Los sensores mencionados son los que informarán de los datos posturales a la computadora para analizar los resultados. Tanto la plataforma como el campo visual pueden estar estables o móviles. Este sistema se llama posturografía dinámica computarizada.

Un total de seis posturas se estudian básicamente en la posturografía.

1. Ojos abiertos, plataforma estable, campo visual estable.
2. Ojos cerrados, plataforma estable.
3. Ojos abiertos, plataforma estable, campo visual móvil.
4. Ojos abiertos, plataforma móvil, campo visual estable.
5. Ojos cerrados, plataforma móvil.
6. Ojos abiertos, plataforma móvil, campo visual móvil.

Produciendo artificialmente una información sensorial visual o postural distorsionada, el paciente viene obligado a poner a prueba todos los sistemas implicados en mantener el equilibrio. Por este motivo las diferentes pruebas añaden, sustraen o individualizan los diferentes componentes del equilibrio y los ponen a prueba.

En general, las ventajas de la plataforma postural dinámica son:

1. No es invasivo y se tolera muy bien en la población pediátrica.
2. Evalúa la función del equilibrio como un complejo multisistema.
3. Es reproducible.

La principal desventaja es que no es específico y no localiza el lugar de la lesión.

Las aplicaciones clínicas (23, 24, 29, 32, 39, 51) son las siguientes:

1. Población pediátrica con desequilibrio e inestabilidad.
2. Medir el déficit funcional del equilibrio cuando varias lesiones pueden estar implicadas.
3. Es útil para evaluar a las personas que tratan de fingir una patología vertiginosa, los que toman medicamentos ototóxicos, así como para valorar la progresión de la terapia rehabilitadora.

Nos gustaría remarcar que la electronistagmografía, los test rotatorios y la plataforma dinámica postural se complementan entre sí. Cada uno de los resultados hay que colocarlos unos en relación a otros y valorarlos en su justa medida con el historial y exploración clínica.

9. ESTUDIOS ADICIONALES

Después de la visita inicial, junto con el historial detallado y el examen clínico, el médico tendrá un entendimiento avanzado del problema cuyo objetivo final será el descubrir el lugar de la lesión y su etiología. Lo conseguiremos diferenciando aquellos pacientes con alteraciones visuales, propioceptivas o neuromusculares de los pacientes con afectaciones laberínticas propiamente dichas (con afectación del órgano periférico), o de las afectaciones centrales (nervio vestibular/núcleo vestibular y conexiones centrales). En esta etapa de la evaluación, y con los resultados disponibles, el médico tiene que ser capaz de valorar la necesidad de otros métodos diagnósticos para confirmar o descartar la impresión inicial.

Las pruebas adicionales pueden incluir una o varias de las siguientes alternativas: respuestas cerebrales evocadas, otoemisiones acústicas, análisis sanguíneos, tomografía axial computarizada y resonancia magnética nuclear con la inyección de gadolinio.

9.1. La prueba de las respuestas cerebrales evocadas

En caso de hipoacusia neurosensorial unilateral o asimétrica, las respuestas cerebrales evocadas son extremadamente útiles en el proceso diagnóstico. Las respuestas evocadas serán capaces de distinguir lesiones retrococleares. También serán útiles en la apreciación de los umbrales en pacientes no cooperadores o difíciles. En el período neonatal sirven también para "screening" auditivo. El procedimiento no es invasivo y requiere sedación ligera en niños pequeños para llevarlo a cabo (19). Dicha prueba requiere electrodos de superficie colocados en ambos oídos y en la cabeza. Los clicks se envían a través de unos auriculares y se monitorizan las respuestas promediando las señales recibidas, todo mientras el paciente está relajado y duerme. Las ondas se comparan entre los dos oídos, así como con sujetos normales. En esta prueba se estudian las formas y sus periodos de latencia. Estos últimos son los más sensibles como indicadores de patología. Los procesos tumorales dan lugar a un aumento de los periodos de latencia y prolongan el intervalo I-V.

9.2. Emisiones otoacústicas

Son señales acústicas generadas por la cóclea. Las emisiones otoacústicas pueden registrarse con un pequeño micrófono colocado en el conducto auditivo externo. Una de las ventajas primordiales es que son objetivas, no invasivas y específicas de la función coclear (21). Las *emisiones otoacústicas espontáneas,* si se producen, son consideradas un signo objetivo de funcionamiento normal de la cóclea. Pero teniendo presente que solamente algo menos del 50% de sujetos con audición normal las tienen, no son una prueba que se puede considerar para screening auditivo. Su presencia indicará no obstante una función de la cóclea normal. Las emisiones otoacústicas transitorias, ocurren como respuesta a un estímulo de corta duración. En general, estarán ausentes

cuando exista una pérdida auditiva neurosensorial periférica que sobrepase los 30 dB HL. Si las emisiones otoacústicas transitorias están presentes en todas las frecuencias, la función coclear periférica tiene que ser relativamente normal. Los problemas de tipo conductivo pueden evitar la aparición de las emisiones otoacústicas transitorias, incluso aunque la cóclea funcione normalmente. Así, por lo general, con una timpanometría plana las emisiones otoacústicas estarán ausentes. Los problemas de presiones negativas en el oído medio pueden causar la desaparición de dichas emisiones, pero no en todos los casos.

Las aplicaciones clínicas de las emisiones otoacústicas son: determinación del lugar de la lesión, para el "screening" auditivo (ver capítulo correspondiente), para complementar a las respuestas evocadas si son negativas y determinar sorderas funcionales. Al ser muy específicas de la función coclear (si el oído medio y externo es normal), son muy útiles para diferenciar entre lesión coclear y retrococlear. Son útiles para discernimiento auditivo. Las respuestas evocadas miden la vía auditiva hasta el tallo cerebral y se afecta menos por desórdenes conductivos. En casos en que las respuestas evocadas son negativas, las emisiones otoacústicas nos indicarán la función coclear.

Las emisiones otoacústicas y las respuestas evocadas son complementarias en la población pediátrica. Las emisiones otoacústicas nos dan información de cada oído por separado sobre la función coclear en cuestión de minutos. El niño tiene que estar más o menos quieto, e incluso puede realizarse estando dormido. Las respuestas evocadas requieren más tiempo, pueden requerir sedación y nos miden mucho más allá de la cóclea dentro de la vía auditiva.

9.3. Análisis sanguíneos

Recuento y fórmula leucocitaria, glucosa en sangre, tests de función tiroidea, triglicéridos, colesterol, FTA-ABS, velocidad de sedimentación, ANA y otros estudios de autoinmunidad.

9.4. Estudios radiográficos

Actualmente, la resonancia magnética nuclear con gadolonio es el test radiológico más importante para confirmar una lesión del sistema nervioso central (SNC), tumores del ángulo pontocerebeloso, patología de fosa posterior y anormalidades cráneo-vertebrales. La tomografía computarizada, con o sin contraste, se considera de elección para evaluar las estructuras óseas del hueso temporal y del oído medio, y descartar malformaciones congénitas o anormalidades anatómicas.

10. INTERPRETACIÓN DE LOS RESULTADOS DE LA EVALUACIÓN NEUROTOLÓGICA

El diagnóstico del paciente neurotológico se asimila a un *rompecabezas* en el que ha medida que vamos avanzando en el proceso de evaluación la imagen final del diagnóstico correcto se va haciendo más evidente. Queremos insistir que las piezas individuales del *rompecabezas* por sí mismas tienen poco valor, pero una vez colocadas y comparadas unas con otras nos dan la idea exacta del diagnóstico que buscamos.

La parte más crucial de este rompecabezas está constituida por la historia clínica y la exploración del paciente, y conviene regresar a él para buscar las claves del diagnóstico. El proceso mental continua para clasificarlo correctamente. Nos preguntaremos: ¿La sintomatología que padece el paciente está relacionada con el oído o no? ¿Es de etiología general o sistémica?, ¿Etiología visual, propioceptiva o neuromuscular?, ¿Etiología periférica o central?

Una serie de puntos básicos nos ayudarán a clasificarlo en una u otra categoría.

El sistema vestibular, tanto en su funcionamiento fisiológico como en el patológico, funciona y responde de una forma específica y concreta. Por tanto, se pueden definir ciertas reglas en el sistema vestibular que nos ayudaran en la búsqueda del diagnóstico.

En general, las reglas son:

10.1. Patología neurootológica periférica

1. Las alteraciones del sistema vestibular periférico, así como las de sus vías, producirán nistagmos espontáneos. De ahí la importancia de definir e identificar su presencia o ausencia objetiva en nuestros pacientes.

2. Los nistagmos espontáneos laberínticos tienen una dirección fija y aumentan al eliminar la fijación ocular. En la fase aguda, los nistagmos espontáneos pueden observarse a simple vista o a través de las lentes de Frenzel. En patología crónica o en alteraciones leves podrán requerir la ayuda de la electronistagmografía. En los nistagmos espontáneos de origen periférico la prueba de los brazos extendidos produce una desviación en la misma dirección que la fase lenta del nistagmo.

3. Los nistagmos espontáneos de segundo y tercer grado de origen periférico se acompañan, en la mayoría de las veces, con vértigo intenso, inestabilidad, estando el paciente mejor acostado y con la cabeza inmóvil. Si encontramos pacientes que con estos grados de nistagmos no sienten vértigo, sospecharemos una lesión central.

4. En los trastornos laberínticos periféricos en su fase aguda, presentan vértigo que se pone de manifiesto con nistagmos espontáneos, náusea y vómitos.

5. La clínica será muy intensa si el cuadro se produce bruscamente, por lo contrario si son leves o aparece de una forma progresiva y gradual su sintomatología es muy solapada y poco evidente. En lesiones destructivas laberínticas, la fase rápida del nistagmo bate hacia el lado sano. De ahí la importancia de instruir a los padres que miren los ojos del pequeño en la fase aguda para reconocer los nistagmos espontáneos.

6. Los movimientos de la cabeza empeorarán cualquier trastorno laberíntico agudo. Por tanto, si el niño es capaz de jugar normalmente, es improbable que padezca una patología laberíntica aguda.

7. En las pruebas posturales si aparece vértigo y nistagmos fatigable y que se reproduce con dificultad, indican una lesión periférica. Suelen tener un periodo de latencia desde que se adopta la posición hasta que son observados.

8. En la población pediátrica y en los adultos jóvenes, la pérdida brusca unilateral de la función vestibular será compensada de una forma rápida y completa. Así pues, los nistagmos espontáneos periféricos desaparecen con el tiempo. Sin embargo, los nistagmos de origen central pueden persistir por largos periodos, e incluso aumentar su intensidad. Esto implica que una sintomatología persistente y constante es improbable que se origine en el sistema laberíntico periférico.

10.2. Patología neurootológica central

1. Las alteraciones centrales tienen un historial vago, insidioso, de persistentes mareos que pueden ir o no asociados de nistagmos espontáneos (que si están presentes, se apreciarán por la fijación ocular y disminuirán o desaparecerán al cerrar los ojos, con los lentes de Frenzel o en la oscuridad). En el test de los brazos extendidos no habrá desviación.

2. Los desórdenes centrales se pueden asociar con nistagmos posicionales que, por lo general, no tendrán un periodo de latencia, son repetibles y no presentan fatiga. Típicamente la dirección del nistagmo puede cambiar con las diferentes posiciones de la cabeza.

3. Los nistagmos verticales (92), pervertidos, disconjugados, y nistagmos horizontal bidireccional son de origen central.

4. Las alteraciones centrales pueden tener anormalidades en varias pruebas, tales como movimientos sacádicos hipermétricos e hipométricos, asimetrías en la prueba optoquinética y anormalidades en el seguimiento (ver Tabla 7).

Tabla 7
Anormalidades neurootológicas

Sacadas hipométricas o hipermétricas	Sistema Nervioso Central.
Nistagmos espontáneos periféricos	Son simultáneos en ambos ojos y de igual intensidad. Si se desvía el ojo en la dirección del componente rápido del nistagmo producirá una intensificación del mismo. Se suprimen por fijación visual. Se asocian a menudo con síntomas auditivos. Son n. horizontales o horizonto-rotatorios. Se asocian por lo general con vértigo. Su dirección es hacia el lado contrario del laberinto hipofuncional.
Nistagmos espontáneos centrales	Pueden presentarse en un solo ojo o ser de diferente intensidad. Se pueden aumentar con fijación ocular (no se suprimen con ella). No se suelen acompañar de síntomas auditivos. Se pueden asociar o no con vértigo. Pueden tener cualquier dirección. En la dirección vertical, con nistagmos tanto arriba como abajo, son de origen central. Los nistagmos horizontales asimétricos, monoculares, disociados, alternantes periódicos, son de origen central. Los nistagmos bidireccionales (en ambas direcciones de la mirada) son de origen central. Los nistagmos congénitos son de origen central.
Nistagmos posicionales periféricos	Tienen un periodo de latencia. Disminuye de intensidad y desaparece al mantener la posición, por lo general en un minuto. Al repetir la posición varias veces, no lo podremos reproducir. Por lo general, se aprecia una dirección fija en diferentes posiciones de la cabeza.
Nistagmos posicionales centrales	Ocurren sin tiempo de latencia. Duran más que 60 segundos. No se fatigan. Son de dirección cambiante.
Trazado sinusoidal	Imposibilidad de seguir adecuadamente el trazado sinusoidal, por lo general es de origen central (SNC).
Prueba optoquinética	Asimetría o un trazado pobremente desarrollado, tiene su origen central (SNC).
Pruebas calóricas, hipofunción unilateral vestibular	Vestibular periférico.
Pruebas calóricas, hiperfunción unilateral vestibular	Cerebelar.
Pruebas calórica, fallo de supresión por la fijación	Sistema Nervioso Central (SNC).
Pruebas calóricas, preponderancia direccional	Hallazgo de ENG que no localiza la lesión.

11. EN GENERAL

Los pacientes con molestias y síntomas de vértigo necesitarán un período prolongado de seguimiento (Fig. 6), muy en particular en aquellos en que la etiología no está clara. Un seguimiento adecuado en estos pacientes, especialmente en su fase aguda y en periodos regulares, nos ayudará a identificar la etiología en un gran número de ellos en los que la evaluación inicial fue poco conclusiva. Al mismo tiempo nos confirmará la patología y su evolución en los ya catalogados.

12. TRATAMIENTO

El tratamiento dependerá de la causa específica que produce la sintomatología vertiginosa del paciente. Será diferente y específico, según sea la etiología que lo provoca (ver antes).

13. CONCLUSIÓN

La parte más importante en el diagnóstico de los pacientes con sintomatología neurootológica, es la realización de una historia clínica adecuada, seguido con una exploración clínica completa de acuerdo a la edad y desarrollo del niño. Es importante tratar de explicar de antemano todo lo que vamos a hacer y como vamos a hacerlo, para así conseguir toda la cooperación posible del niño. Cada hallazgo se evaluará en relación con los demás para establecer si la etiología es sistémica, central o periférica. Finalmente, trataremos de abordar el diagnóstico solicitando las pruebas que nos confirmarán su etiología y su localización específica. El seguimiento es primordial en todos los pacientes, los ya diagnosticados para ver su evolución y en los de etiología incierta para intentar aclararla con la evolución del cuadro.

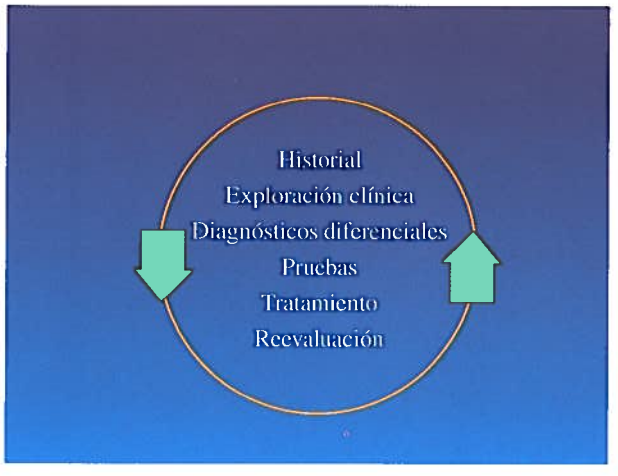

Figura 6. *Aquí se sintetizan las etapas en la evolución neurotológica, y como se interrelacionan unas con otras. Ponemos énfasis en la reevaluación y el seguimiento en todos nuestros pacientes.*

REFERENCIAS RECOMENDADAS

- **BALOH, RW., HONRUBIA, V.** *Clinical Neurophysiology of the Vestibular System,* 2nd edition, Philadelphia, FA Davis, 1990.
- **BARBER, HO., STOCKWELL, CW.** *Manual of Electronystagmography,* 2nd edition, St Louis, CV Mosby, 1980.
- **GLASSCOCK III, ME., CUEVA, RA., THEDINGER, BA.** *Handbook of Vertigo,* New York, Raven Press, 1990.
- **HENRIKSON, NG., PFALTZ, CR., TOROK, N., RUBIN, W.** "A Synopsis of the Vestibular System". Jacobson, GP., Newman CW., Kartush JM: *Handbook of Balance Function Testing.* St. Louis, Mosby-Year Book, 1993 Standardize Vestibular Conceptions, Tests and Their Evaluation, Basel, Sandoz, 1972.

BIBLIOGRAFÍA

1. **ABADI, RV., DICKINSON, CM., LOMAS, MS., ACKERLEY, R.** "Congenital idiopathic nystagmus in identical twins.", *Br J Ophthalmol* 1983 Oct; 67(10): 693-695.
2. **ANDRIEU-GUITRANCOURT, J., PERON, JM., DEHESDIN, D., AUBET, J., COURTIN, P.** "Normal vestibular responses to air caloric tests in children", *Int J Pediatr Otorhinolaryngol* 1981 Sep; 3(3): 245-250.
3. **BALOH, RW.** "Approach to the evaluation of the dizzy patient". *Otolaryngol Head Neck Surg* 1995 Jan; 112 (1): 3-7.
4. **BALOH, RW., HONRUBIA, V.** *Clinical neurophysiology of the vestibular system,* Philadelphia, FA Davis, 1990.
5. **BALOH, RW., LANGHOFER, L., HONRUBIA, V., YEE, RD.** "On-line analysis of eye movements using a digital computer". Aviat Space Environ Med 1980 Jun; 51(6): 563-567.
6. **BALOH, RW., SOLINGEN, L., SILLS, AW., HONRUBIA, V.** "Caloric testing. Effect of different conditions of ocular fixation." *Ann Otol Rhinol Laryngol* Suppl 1977 Sep-Oct; 86 Suppl 43: 1-6.
7. **BEN-DAVID, Y., HAFNER, H., FRADIS, M., KRASNITZ, G., PODOSHIN, L.** "Do Frenzel glasses have a place in the modern electronystagmography laboratory?" *Am J Otol* 1996 Jan; 17(1): 89-92.
8. **BENITEZ, JT., BOUCHARD, KR., CHOE, YK.** "Air calorics: a technique and results." *Ann Otol Rhinol Laryngol* 1978 Mar-Apr; 87: 216-223.
9. **BHANSALI, SA., HONRUBIA, V.** "Current status of electronystagmography testing", *Otolaryngol Head Neck Surg* 1999 Mar; 120(3): 419-426.
10. **BHANSALI, SA., STOCKWELL, CW., BOJRAB, DI., SCHWAN, SA.** "Evaluation of the monothermal caloric test". *Laryngoscope* 1989 May; 99(5): 500-504.
11. **BLUESTONE, CD.** "Perilymphatic fistula in children in Current Therapy". In: *Otolaryngology-Head and Neck Surgery,* (Gates, G.A., editor), Sixth Edition, Mosby, 1998, p. 67-71.
12. **BLUESTONE, CD., KLEIN, JO.** "Methods of Examination: Clinical Examination". Chapter 10 in: *Pediatric Otolaryn-*

gology (Bluestone, Stool and Kenna, editors) Volume one, Third Edition, W. B. Saunders Company, 1995, 150-164.

13. **BLUESTONE, CD., KLEIN, JO.** "Otitis media, atelectasis, and eustachian tube dysfunction". Chapter 23 in: *Pediatric Otolaryngology* (Bluestone, Stool and Kenna, editors) Volume one, Third Edition, W. B. Saunders Company, 1995, 490-491.
14. **BOWER, CM., COTTON, RT.** "The spectrum of vertigo in children". *Arch Otolaryngol Head Neck Surg* 1995 Aug; 121(8): 911-915.
15. **BROOKHOUSER, PE.** "Diseases of the inner ear and sensorineural hearing loss". Chapter 26 in: *Pediatric Otolaryngology* (Bluestone,Stool and Kenna, editors) Volume one, Third Edition, W. B. Saunders Company, 1995, p. 654-656.
16. **BUSIS, SN.** "Otalgia". Chapter 14 in: *Pediatric Otolaryngology* (Bluestone,Stool and Kenna, editors) Volume one, Third Edition, W. B. Saunders Company, 1995, 235-241.
17. **BUSIS, SN.** "Vertigo". Chapter 17 in: *Pediatric Otolaryngology* (Bluestone, Stool and Kenna, editors) Volume one, Third Edition, W. B. Saunders Company, 1995, 285-301.
18. **BUSIS, SN.** "Vertigo". Chapter 17 in: *Pediatric Otolaryngology* (Bluestone, Stool and Kenna, editors) Volume one, Third Edition, W. B. Saunders Company, 1995, 289.
19. **CAMPBELL, K.** "Electrophysiologic Measures: ECOG, ABR and MLR". Chapter 5 in: *Essential Audiology for Physicians,* Singular Publishing Group, Inc., 1998, 66-81.
20. **CAMPBELL, K.** "Immittance Audiometry". Chapter 2 in: *Essential Audiology for Physicians,* Singular Publishing Group, Inc., 1998, 23-37.
21. **CAMPBELL K.** "Otoacoustic Emissions". Chapter 4 in: *Essential Audiology for Physicians,* Singular Publishing Group, Inc., 1998, 49-59.
22. **CAMPBELL, K.** "Pediatric Audiology". Chapter 3 in: *Essential Audiology for Physicians,* Singular Publishing Group, Inc., 1998, 37-48.
23. **CASSELBRANT, ML., FURMAN, JM., RUBENSTEIN, E., MANDEL, EM.** "Effect of otitis media on the vestibular system in children". *Ann Otol Rhinol Laryngol* 1995 Aug; 104(8): 620-624.
24. **CASSELBRANT, ML., REDFERN, MS., FURMAN, JM., FALL, PA., MANDEL, EM.** "Visual-induced postural sway in children with and without otitis media". *Ann Otol Rhinol Laryngol* 1998 May; 107: 401-405.
25. **CASSELBRANT, ML., RIERA MARCH, A., FURMAN, JM.** "Vestibular evaluation in children". Chapter 13 in: *Pediatric Otolaryngology* (Bluestone, Stool and Kenna, editors) Volume one, Third Edition, W. B. Saunders Company, 1995, p. 227-230.
26. **CASSELBRANT, ML., RIERA MARCH, A., FURMAN, JM.** "Vestibular evaluation in children". Chapter 13 in: *Pediatric Otolaryngology* (Bluestone, Stool and Kenna, editors) Volume one, Third Edition, W. B. Saunders Company, 1995, 230-234.
27. **CLAUSSEN, CF., SCHLACHTA, I.** "Butterfly chart for caloric nystagmus evaluation". *Arch Otolaryngol* 1972 Oct; 96(4): 371-375.
28. **COHEN, NL.** "The dizzy patient. Update on vestibular disorders", *Med Clin North Am* 1991 Nov; 75(6): 1251-1260.
29. **COHEN, H., FRIEDMAN, EM., LAI, D., PELLICER, M., DUNCAN, N., SULEK, M.** "Balance in children with otitis media with effusion". *Int J Pediatr Otorhinolaryngol* 1997 Dec 10; 42(2): 107-115.
30. **CURLESS, RG.** "Acute vestibular dysfunction in childhood. Central vs. peripheral". *Childs Brain* 1980; 6(1): 39-44.
31. **CYR, DG.** "Vestibular testing in children". *Ann Otol Rhinol Laryngol* Suppl 1980, Sep-Oct; 89: 63-69.
32. **CYR, D., MOORE, G., MOLLER, C.** "Clinical application of computerized dynamic posturography". *Entechnology* 1988 Sept: 36-47.
33. **DE LA FUENTE-ARJONA, L., MARCO-ALGARRA, J.** "Vestibular decruitment: an indicator of central pathology?" *Laryngoscope* 1993 Jul; 103(7): 793-797.
34. **EVIATAR, L., BERGTRAUM, M., RANDEL, RM.** "Post-traumatic vertigo in children: a diagnostic approach". *Pediatr Neurol* 1986 Mar-Apr; 2(2): 61-66.
35. **FINEBERG, R., O'LEARY, DP., DAVIS, LL.** "Use of active head movements for computerized vestibular testing", *Arch Otolaryngol Head Neck Surg* 1987 Oct; 113(10): 1063-1065.
36. **FINKELHOR, BK., HARKER, LA.** "Benign paroxysmal vertigo of childhood". *Laryngoscope* 1987 Oct; 97(10): 1161-1163.
37. **FORD, CR., STOCKWELL, CW.** "Reliabilities of air and water caloric responses", *Arch Otolaryngol* 1978 Jul;1 04(7): 380-382.
38. **FOUDRIAT, BA., DI FABIO, RP., ANDERSON, JH.** "Sensory organization of balance responses in children 3-6 years of age: a normative study with diagnostic implications". *Int J Pediatr Otorhinolaryngol* 1993 Oct; 27(3): 255-271.
39. **FURMAN, JM.** "Role of posturography in the management of vestibular patients". *Otolaryngol Head Neck Surg* 1995 Jan; 112(1): 8-15.
40. **FURMAN, JM., CASS, SP.** "A practical work-up for vertigo". *Contemp Intern Med* 1995 Mar; 7(3): 24-7, 31-2, 35-38.
41. **GOLZ, A., ANGEL-YEGER, B., PARUSH, S.** "Evaluation of balance disturbances in children with middle ear effusion". *Int J Pediatr Otorhinolaryngol* 1998 Feb; 43(1): 21-26.
42. **GOLZ, A., NETZER, A., ANGEL-YEGER, B., WESTERMAN, ST., GILBERT, LM., JOACHIMS, HZ.** "Effects of middle ear effusion on the vestibular system in children". *Otolaryngol Head Neck Surg* 1998 Dec; 119(6): 695-699.
43. **GREVEN, AJ., OOSTERVELD, WJ., RADEMAKERS, WJ., VOORHOEVE, R.** "Caloric vestibular test with the use of air". *Ann Otol Rhinol Laryngol* 1979 Jan-Feb; 88: 31-35.
44. **GUYOT, JP., PSILLAS, G.** "Test-retest reliability of vestibular autorotation testing in healthy subjects". *Otolaryngol Head Neck Surg* 1997 Dec; 117(6): 04-747.

45. **HART, MC., NICHOLS, DS., BUTLER, EM., BARIN, K.** "Childhood imbalance and chronic otitis media with effusion: effect of tympanostomy tube insertion on standardized tests of balance and locomotion". *Laryngoscope* 1998 May; 108(5): 65-670.
46. **HIRVONEN, TP., AALTO, H., PYYKKO, I., JUHOLA, M.** "Comparison of two head autorotation tests". *J Vestib Res* 1999; 9(2): 119-125.
47. **HIRVONEN, TP., PYYKKO, I., AALTO, H., JUHOLA, M.** "Vestibulo-ocular reflex function as measured with the head autorotation test", *Acta Otolaryngol* (Stockh) 1997 Sep; 117(5): 657-662.
48. **HOUSE, JW., RIZER, FM.** "Perilymph fistulas in children: experience of the Otologic Medical Group". *Am J Otol* 1989 Nov; 10(6): 493-49.
49. **HOUSTON, HG., WATSON, DR.** "A review of computerized electronystagmography technology". *Br J Audiol* 1994 Feb; 28(1): 41-46.
50. **HOYT, CS., GELBART, SS.** "Vertical nystagmus in infants with congenital ocular abnormalities". *Ophthalmic Paediatr Genet* 1984 Dec; 4(3): 155-161.
51. **JONES, NS., RADOMSKIJ, P., PRICHARD, AJ., SNASHALL, SE.** "Imbalance and chronic secretory otitis media in children: effect of myringotomy and insertion of ventilation tubes on body sway". *Ann Otol Rhinol Laryngol* 1990 Jun; 99: 477-481.
52. **KARLSEN, EA., MIKHAIL, HH., NORRIS, CW., HASSANEIN, RS.** "Comparison of responses to air, water, and closed-loop caloric irrigators". *J Speech Hear Res* 1992 Feb; 35(1): 186-191.
53. **KIRTANE, MV., MERCHANT, SN., MEDIKERI, SB.** "Experiences with the butterfly chart". *J Laryngol Otol* 1986 Feb; 100(2): 157-164.
54. **KITSIGIANIS, GA., O'LEARY, DP., DAVIS, LL.** "Active head movement analysis of cisplastin-induced vestibulotoxicity". *Otolaryngol Head Neck Surg* 98:82, 1988.
55. **KUMAR, A.** "Diagnostic advantages of the Torok monothermal differential caloric test". *Laryngoscope* 1981 Oct; 91(10): 1678-1694.
56. **KUMAR, A.** "Post caloric nystagmus: an analysis of culmination frequency and maximum slow phase velocity". *Acta Otolaryngol* Suppl (Stockh) 1995; 520 Pt 1: 220-224.
57. **KUMAR, A.** "Vestibular decruitment: an indicator of central pathology?" *Laryngoscope* 1993 Jul; 103(7): 793-797.
58. **KUMAR, A., SUTTON, D.** "Diagnostic value of vestibular function tests: an analysis of 200 consecutive cases". *Laryngoscope* 1984 Nov.; 94: 1435-1442.
59. **KUMAR, A., TOROK, N.** "Comparison of the accuracy of the E.N.G. and P.E.N.G. by simultaneous nystagmus recording". In: *Proceedings of the Neurologic and Equilibriometric* Society Reg., Claussen C-F. Hamburg, Springer Verlag, 1981, 385-393.
60. **LAHAT, E., BARR, J., KLIN, B., DVIR, Z., BISTRIZER, T., ESHEL, G.** "Postural stability by computerized posturography in minor head trauma". *Pediatr Neurol* 1996 Nov; 15(4): 299-301.
61. **LINSTROM, CJ.** "Office management of the dizzy patient". *Otolaryngol Clin North Am* 1992 Aug; 25(4): 745-780.
62. **LINSTROM, CJ., CASS, SP.** *Practical Management of the dizzy patient Highlights of the Instructional Courses* (F.E. Lucente, editor), Volume 7, 1994, 325-342.
63. **LINSTROM, CJ., STOCKWELL, CW.** "Clinical evaluation of the monothermal caloric test". *Otolaryngol Head Neck Surg* 1993 Jan; 108(1): 27-35.
64. **MEULENBROEKS, AA., KINGMA, H., VAN TWISK, JJ., VERMEULEN, MP.** "Quantitative evaluation of the Vestibular Autorotation Test (VAT) in normal subjects". *Acta Otolaryngol* Suppl (Stockh) 1995; 520 Pt 2: 327-333.
65. **MEYERHOFF, WL., PAPARELLA, MM., SHEA, D.** "Menière disease in children". *Laryngoscope* 1978, Sept; 88: 1504-1511.
66. **MINOR, LL. B., ZEE, DS.** "Evaluation of the Patient with Dizziness". Chapter 136, in: *Otolaryngology-Head and Neck Surgery,* (Cummings, Fredrickson, Harker, Krause, Richardson, Schuller, editors), Third Edition, Volume Three, 1998, p. 2.623-2.671.
67. **MONSELL, EM., FURMAN, JM., HERDMAN, SJ., KONRAD, HR., SHEPARD, NT.** "Computerized dynamic platform posturography". *Otolaryngol Head Neck Surg* 1997 Oct; 117(4): 394-398.
68. **MORERA, C., BASTERRA, J., MARCO ALGARRA, J.** "Evaluation of the Torok technic in the topolesional diagnosis of vestibular syndromes". *An Otorrinolaringol Ibero Am* 1983; 10(5): 489-495.
69. **NG, M., DAVIS, LL., O'LEARY, DP.** "Autorotation test of the horizontal vestibulo-ocular reflex in Menière's disease". *Otolaryngol Head Neck Surg* 109: 399, 1993.
70. **NOZZA, RJ.** "The assessment of hearing and middle-ear function in children". Chapter 11 in: *Pediatric Otolaryngology* (Bluestone, Stool and Kenna, editors) Volume one, Third Edition, W. B. Saunders Company, 1995, 165-295.
71. **O'LEARY, DP.** "Physiology of the vestibular system". In: Alberti and Ruben, editors, *Otologic medicine and surgery,* New York,Churchill Livingstone, 1988.
72. **O'LEARY, DP., DAVIS, LL.** "Vestibular autorotation testing of Menière's disease". *Otolaryngol Head Neck Surg* 103: 66-71, 1990.
73. **O'LEARY, DP., DAVIS, LL.** "High-frequency autorotational testing of the vestibulo-ocular reflex". *Neurol Clin* 1990 May; 8(2): 297-312.
74. **O'LEARY, DP., DAVIS, LL., KITSIGIANIS, G.** "Analysis of vestibulo-ocular reflex using sweep frequency active head movements". Adv *Otorhinolaryng* 4: 179, 1988.
75. **O'LEARY, DP., DAVIS, LL., MACERI, DR.** "Vestibular autorotation testing of acoustic neuromas". *Otolaryngol Head Neck Surg* 104: 103-109, 1991.
76. **O'NEILL, G., OWEN, WA.** "Computerized analysis of the caloric response". *Acta Otolaryngol* (Stockh) 1987 Nov-Dec; 104(5-6): 400-405.
77. **ORLIN, MN., EFFGEN, SK., HANDLER, SD.** "Effect of otitis media with effusion on gross motor ability in preschool-aged children: preliminary findings". *Pediatrics* 1997 Mar; 99(3): 334-337.

78. **PAPPAS, DG., SIMPSON, LC., GODWIN, GH.** "Perilymphatic fistula in children with preexisting sensorineural hearing loss". *Laryngoscope* 1988 May; 98(5): 507-510.
79. **PARNES, LS., PRICE-JONES, RG.** "Particle repositioning maneuver for benign paroxysmal positional vertigo". *Ann Otol Rhinol Laryngol* 1993; 102 (5): 325-331.
80. **PÉREZ FERNÁNDEZ, N., ESPINOSA SÁNCHEZ, JM., GARCÍA-TAPIA URRUTIA, R.** "Errors in computerized electronystagmography". *Acta Otorrinolaring* Esp 1996 Sep-Oct; 47(5): 354-358.
81. **PÉREZ PLASENCIA, D., BELTRAN MATEOS, LD., DEL CANIZO ÁLVAREZ, A., SANCIPRIANO, JA., CALVO BOIZAS, E., BENITO GONZÁLEZ, JJ.** "Benign paroxysmal vertigo in childhood", *Acta Otorrinolaring Esp* 1998 Mar; 49(2): 151-155.
82. **REILLY, JS.** "Congenital perilymphatic fistula: a prospective study in infants and children". *Laryngoscope* 1989 Apr; 99 (4): 393-397.
83. **ROBINSON, DA., ZEE, DS., HAIN, TC., HOLMES, A., ROSENBERG, LF.** "Alexander's law: its behavior and origin in the human vestibulo-ocular reflex". *Ann Neurol* 1984 Dec; 16(6): 714-722.
84. **RUBIN, W.** "Rotation vestibular testing". *Am J Otol* 1984 Oct; 5(6): 441-442.
85. **SNASHALL, SE.** "Vestibular function tests in children". J R *Soc Med* 1983 Jul; 76(7): 555-559.
86. **STRAUSS, P., MEYER ZUM GOTTESBERGE, A.** "Caloric nystagmus: ENG in comparison with observation by Frenzel's glasses". *Adv Otorhinolaryngol* 1979; 25: 134-137.
87. **TOROK, N.** "The culmination phenomenon and frequency pattern of thermic nystagmus". *Acta Otolaryngol* (Stockh) 1957; 48: 530-535.
88. **TOROK, N.** "Vestibular decruitment in central nervous system disease". *Ann Otol Rhinol Laryngol* 1976 Jan-Feb; 85 (1 Pt 1): 131-135.
89. **WACKYM, PA., CYR, DG.** "Vertigo, Dizziness, and Disequilibrium". Chapter 28 in: *Pediatric Otology and Neurotology* (Lalwani and Grundfast, editors), Lippincott-Raven Publishers, 1998, 423-437.
90. **WALL, C.** 3d. "The sinusoidal harmonic acceleration rotary chair test. Theoretical and clinical basis". *Neurol Clin* 1990 May; 8(2): 269-285.
91. **WENNMO, C., HINDFELT, B.** "Eye movements in brainstem lesions". *Acta Otolaryngol* (Stockh) 1980 Sep-Oct; 90(3-4): 230-236.
92. **YEE, RD.** "Downbeat nystagmus: characteristics and localization of lesions". *Trans Am Ophthalmol Soc* 1989; 87: 984-1032.
93. **ZANGEMEISTER, WH., BOCK, O.** "Air versus water caloric test". *Clin Otolaryngol* 1980 Dec; 5(6): 379-387.

20. PARÁLISIS FACIAL INFANTIL

H. Galera Ruiz*, M. Bernal Sprekelsen**, A. Moñux Martínez***

El origen de la afectación del nervio facial con frecuencia radica en el interior del hueso temporal, por lo que el otorrinolaringólogo está obligado a conocer la anatomía del nervio facial, la patofisiología de sus lesiones, así como el diagnóstico etiológico y el tratamiento adecuado de las mismas. En los niños, la parálisis facial tiene ciertas peculiaridades diagnósticas y terapéuticas, las cuales se expondrán a lo largo de este capítulo de la ponencia.

1. INTRODUCCIÓN ANATÓMICA

El conocimiento fundamental de la anatomía del VII par craneal es esencial para la localización de sus lesiones, lo cual es crítico para determinar el abordaje quirúrgico adecuado en la descompresión del nervio. La trayectoria del nervio facial se divide en tres segmentos: supranuclear, nuclear e infranuclear, extendiéndose esta última desde el ángulo ponto-cerebeloso, al canal auditivo interno y los territorios laberíntico, timpánico, mastoideo y extracraneal, por este orden (1, 2).

El segmento **infranuclear,** que es el que más interesa al otólogo, se subdivide a su vez en seis territorios por los que atraviesa:

1) **Angulo ponto-cerebeloso.** El nervio facial se une al VIII par y juntos entran en el conducto auditivo interno (CAI). Una lesión a este nivel puede estar asociada a déficits vestibulares y cocleares, y si es una lesión de gran tamaño es posible que se afecten otros pares craneales (V, IX, X y XI por orden de frecuencia).

2) **CAI.** El nervio facial (motor) y el nervio intermediario de Wrisberg se unen antes de su entrada al meato auditivo interno; entran colocados en la parte más superior, justo debajo de la bóveda y junto al nervio acústico que se sitúa más inferiormente. La porción intracraneal del nervio facial se encuentra sólo recubierta por una fina capa de glia, por lo que es muy vulnerable en una intervención quirúrgica, pero lo suficientemente resistente para soportar procesos lentos de estiramiento o compresión (crecimiento tumoral). Aunque infrecuente, en la paresia de nervios faciales distendidos y comprimidos por grandes neurinomas vestibulares, se han observado trastornos del lagrimeo, gusto y salivación secundarios a la compresión del nervio intermediario.

3) **Territorio laberíntico.** Comprende al nervio facial que viaja entre los laberintos coclear y vestibular, desde su entrada en el canal de Falopio hasta el ganglio geniculado. Este territorio está situado debajo de la fosa media y le corresponde la parte más corta y estrecha del canal de Falopio, de unos 5 mm de longitud media y 0,68 mm de diámetro. Por ser la parte más estrecha del canal se corresponde con la parte más vulnerable del nervio cuando se expone a cambios inflamatorios. Además, el nervio se encuentra expuesto a cualquier otro proceso que cause limitación adicional de este estrecho espacio, ya que el aporte sanguíneo a esta región neural es único y terminal. El trayecto laberíntico del nervio facial incluye el ganglio geniculado, donde se originan las ramas primera y segunda del nervio facial respectivamente, el nervio petroso superficial mayor (fibras motoras secretoras para la glándula lacrimal) y el nervio petroso superficial menor (fibras motoras secretoras para la glándula parótida) unido al IX par mediante fibras del plexo timpánico.

4) **Territorio timpánico.** Es una porción de 12 mm de longitud, que va desde el ganglio geniculado, donde el nervio facial hace un giro hacia atrás en ángulo agudo (primer codo), hasta su salida del oído medio donde realiza otro giro hacia abajo (segundo codo) para colocarse entre la pared posterior del conducto auditivo externo y el conducto semicircular horizontal, justo por debajo de la apófisis corta del yunque. En la cavidad timpánica, el nervio discurre posterior al proceso coclearíforme y al tendón del músculo tensor del tímpano hasta justo por encima de la eminencia piramidal. La pared timpánica del conducto de Falopio es muy delgada y son frecuentes las dehiscencias del nervio, que pueden ser congénitas o secundarias a fracturas o erosiones. Es preciso tener presente esta circunstancia durante la cirugía del oído medio y mastoides, debiéndose identificar y palpar el segmento horizontal del nervio para evitar así confundirlo con granulaciones propias de los procesos otíticos. Por otro lado, en la estapedectomía se debe sospechar su prolapso dentro del nicho de la ventana oval y cambios en su trayectoria habitual ante malformaciones congénitas del yunque o del estribo. El nervio facial cede su tercera ramificación en su

* Hospital Universitario Virgen de la Macarena, Sevilla.
** Servicio de ORL. Hospital Clínic, Barcelona.
*** Servicio de ORL. Hospital La Mancha Centro, Alcázar de San Juan.

porción más distal de este territorio para la inervación motora del músculo del estribo.

5) **Territorio mastoideo.** Corresponde a una porción de 13 mm de nervio en el canal de Falopio que discurre verticalmente desde el segundo codo por la pared anterior de la apófisis mastoides en dirección hacia el orificio estilomastoideo. En el tercio distal de este territorio el nervio facial da su cuarta y última rama, la cuerda del tímpano, que cruza la cavidad timpánica entre el yunque y el martillo para alcanzar la sutura timpánica y terminar uniéndose al nervio lingual, siendo mixta su inervación, sensitiva gustativa para los dos tercios anteriores de la lengua, sensitiva somática para la pared posterior del conducto auditivo externo y motora secretora para las glándulas sublingual y submandibular.

6) **Territorio extracraneal.** El nervio facial abandona el canal de Falopio por el orificio estilomastoideo, lateral a la apófisis estiloides. En recién nacidos, lactantes y niños menores de dos años de edad el nervio facial, a su salida del cráneo, toma una posición muy superficial dentro del tejido subcutáneo, para después de los dos años de edad, con la completa formación del anillo timpánico y de la apófisis mastoidea, situarse a 2 cm en profundidad y protegerse con la rama ascendente de la mandíbula y la fascia que se sitúa entre la parótida y el conducto auditivo cartilaginoso externo. En esta zona coexisten el plexo venoso y las ramas de la arteria occipital que suelen ser las causantes de sangrado profuso en abordajes del facial. A su salida del cráneo, el nervio da ramas para los músculos digástrico, estilohioideo y auricular posterior, y se anastomosa con ramificaciones de los pares IX y X, con la rama auriculotemporal del V y con el plexo cervical (nervios auricular mayor y occipital menor). Después se bifurca, en división superior e inferior, pasando a través de la de la glándula parótida y sobre la fascia del músculo masetero, para dar cinco ramas: temporal, cigomática, bucal, mandibular y cervical. En recién nacidos y lactantes, el nervio mandibular se sitúa superficialmente al hueso mandibular, siendo vulnerable a traumatismos del parto. Entre estas ramas motoras terminales del nervio facial se producen anastomosis que van a ser responsables de fenómenos de sincinesia tras la lesión de alguna de ellas (movimientos de la boca al efectuar un guiño o el cierre de los ojos al sonreír). Las ramas motoras terminales del nervio facial son las responsables de la expresión facial y del cierre de los ojos, y participan en la masticación y en el habla. Se postula que ramificaciones libres entre las ramas terminales del nervio facial y las divisiones del nervio trigémino pueden intervenir en el retorno espontáneo de la función facial tras lesiones periféricas, mediante el suministro de raíces nerviosas para su regeneración creándose vías aberrantes que alcanzan los músculos faciales denervados (1).

2. FISIOPATOLOGÍA

Los estadios de la lesión neural fueron descritos por Sunderland en 1978 (3) y se corresponden con una escala clínica de gradación de la recuperación facial espontánea propuesta por House y Brackmann en 1985 (4) (Tabla 1).

Tabla 1
Clasificación clínica de la función facial de House-Brackmann

Grado	Descripción
I. Normal	• Función facial normal en todas sus áreas.
II. Disfunción leve	• En *reposo,* hay simetría y tono normal. • En *movimiento,* la frente está normal, hay buen cierre palpebral y ligera asimetría de la comisura bucal.
III. Disfunción moderada	• En *reposo,* existe diferencia obvia entre los dos lados de la cara sin llegar a desfigurarla. • En *movimiento,* hay déficit de la musculatura frontal; también se ve una ligera debilidad de la comisura bucal y se consigue el cierre palpebral en posición de máximo esfuerzo.
IV. Disfunción moderadamente severa	• En *reposo,* igual que grado III. • En *movimiento,* no responde la región frontal con imposibilidad para el cierre palpebral completo y asimetría de la comisura bucal en posición de máximo esfuerzo.
V. Disfunción severa	• En *reposo,* hay asimetría con caída de la comisura bucal y disminución o ausencia del pliegue nasolabial. • En *movimiento,* existe sólo ligera actividad motora perceptible, con ausencia de respuesta en la región frontal, cierre palpebral incompleto y ligero movimiento de la comisura bucal en posición de máximo esfuerzo.
VI. Parálisis total	• Pérdida completa del tono muscular facial e inexistencia de movimientos.

• **Grado I o neuroapraxia:** Es un bloqueo reversible de la conducción neural producido por un aumento transitorio de la presión intraneural. La recuperación facial completa se alcanza en tres semanas.

• **Grado II o axonotmesis:** Es el resultado de una compresión neural más permanente con interrupción del flujo axoplásmico y degeneración walleriana distal con pérdida parcial de axones y mielina. Con frecuencia la recuperación es hacia una debilidad facial parcial o grado II de House-Brackmann.

• **Grado III o neurotmesis:** Se refiere a la pérdida permanente de axones y mielina. La recuperación facial puede llegar hasta debilidad moderada-severa de la cara o grado III-IV de House-Brackmann.

• **Grado IV/V o sección parcial/completa:** Sus últimas consecuencias son la función facial mínimamente perceptible o ausencia de función (grado V-VI de House-Brackmann, respectivamente). No existe recuperación espontánea, alcanzándose los mejores resultados mediante reparación quirúrgica precoz.

El enfermo con parálisis facial y sus familiares tienen tres preocupaciones fundamentales:

1. ¿Qué causa la parálisis? ⇒ Diagnóstico.
2. ¿Sé recuperará?, y si es así ¿cuándo? ⇒ Pronóstico.
3. ¿Qué medidas se pueden tomar para la más pronta recuperación posible? ⇒ Tratamiento.

3. DIAGNÓSTICO. CLASIFICACIÓN ETIOLÓGICA

Dado que el niño, por razones obvias, en gran parte de los casos no es capaz de proporcionar información suficiente, se debe interrogar a sus padres, tutores, amigos o educadores. Es preciso realizar una historia clínica y exploración física meticulosas que se completan con evaluación neurootológica. Son de gran ayuda las fotografías familiares en la averiguación de la fecha del inicio del problema. Ha de tenerse en cuenta, que la evaluación de la función motora facial por participación activa no es posible en niños hasta los dos años, edad en la que ya imitan algunas expresiones faciales y muestran emociones espontáneas, mímica durante el juego o con el cosquilleo y llanto. El neonato siempre debe examinarse en posición sentada, pues en supino se pierde el efecto que la gravedad tiene sobre la musculatura facial. Por otro lado, la integridad de la cuerda del tímpano se valora inspeccionando la cavidad oral y observando el tamaño de las papilas gustativas que suelen ser prominentes en los niños sanos. La evaluación audiológica en los niños muy pequeños puede ser posible midiendo los potenciales evocados auditivos del tronco cerebral.

Las nuevas técnicas de radiología (RM y TAC) son de gran ayuda a la hora de identificar la causa directa de la parálisis y de predecir su evolución. El nervio facial intracraneal se estudia mediante RM con gadolinio o con *fast spin eco* tridimensional en tiempo de relajación T_2 (5). En el caso de la parálisis de Bell se demuestra realce del ganglio geniculado y territorio laberíntico; de igual manera captan el contraste schwannomas y meningiomas del ángulo pontocerebeloso. La TAC de alta resolución es de elección en el estudio de patología del hueso temporal (otitis media crónica, traumatismos, etc). En procesos de la glándula parótida la RM, en combinación con la PAAF, obtiene una alta sensibilidad. Para estas exploraciones radiológicas, en ocasiones, se hace necesaria la sedación del paciente e incluso hasta la anestesia general, por lo que la indicación debe estudiarse detenidamente.

El fin fundamental del diagnóstico es identificar la causa más inmediata de la parálisis, para poder iniciar, con la mayor prontitud posible, un tratamiento nosológico. A continuación se comentan las diversas etiologías descritas en la bibliografía, prestando mayor atención a aquellas que por su incidencia o gravedad así lo requieren (Tabla 2).

1) **Parálisis de Bell.** Es la causa más frecuente de parálisis facial en los niños llegándose al diagnóstico de certeza por exclusión de otras patologías (Fig. 1). Con los nuevos hallazgos, usando técnicas de PCR para estudio del ADN, su etiología parece deberse a un mecanismo inmunoinflamatorio

Tabla 2
Causas más frecuentes de parálisis facial en los niños (adaptada de May y *cols.* 1996)

Etiología	%
1. Parálisis de Bell	38,52
2. Congénita	22,53
3. Traumática	18,2
4. Infecciosa *(Herpes zoster ótico)*	12,3 *(2,8)*
5. Tumores	4,8
6. Otras	3,7

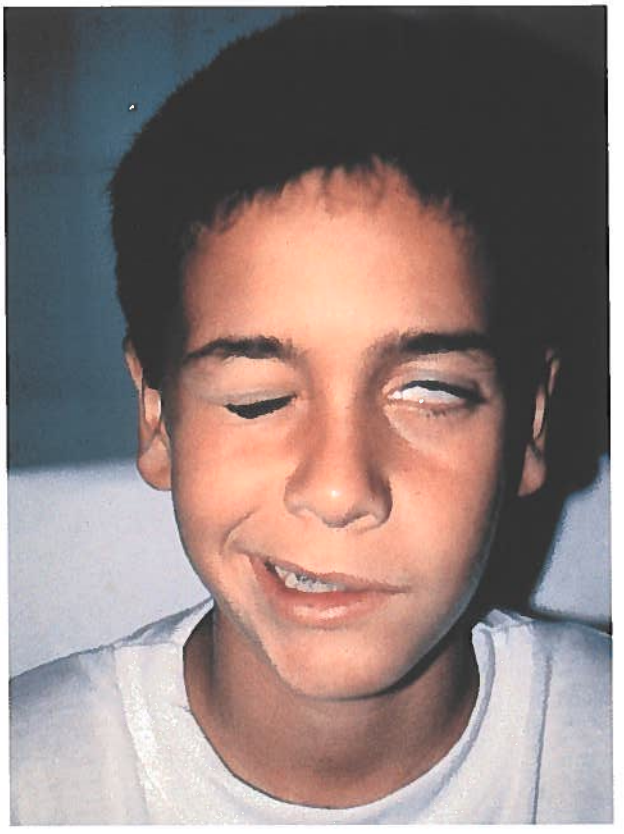

Figura 1. *Paciente varón de ocho años con parálisis facial idiopática. Obsérvese una debilidad completa del lado izquierdo y un signo de Bell positivo ante la imposibilidad de cerrar el ojo. Recuperación completa después de tres semanas en tratamiento con aciclovir y corticoides orales.*

mediado por el virus Herpes simple e incluso algunos autores han llegado a sugerir que se sustituya su actual denominación por el de parálisis facial herpética (6-8). Esta entidad clinicopatológica se muestra en la mayoría de los casos como una parálisis incompleta que se acompaña en ocasiones de historia familiar positiva (14%), pródromo viral (síntomas de vías respiratorias superiores o gastrointestinales) o inflamación de la cuerda del tímpano (disgeusia). Su historia natural suele ser la de una recuperación espontánea y completa, por lo que su tratamiento resulta controvertido. Adour, en 1972 (9), publicó un estudio controlado de un gran número de pacientes con parálisis de Bell tratados con corticoides, obteniendo una diferencia estadísticamente significativa a favor del grupo en tratamiento respecto del grupo control. A pesar de que algunos autores le criticaron y publicaron resultados que desmentían el beneficio de los corticoides frente a placebo (10), el uso de éstos está muy extendido. En un estudio controlado, randomizado, a doble ciego, de pacientes tratados con prednisona y aciclovir durante diez días, se alcanzó una diferencia estadísticamente significativa para una recuperación más rápida y completa respecto de aquellos pacientes tratados sólo con prednisona (11). Recientemente se ha apuntado el efecto beneficioso de otros tratamientos más novedosos con oxígeno hiperbárico y vitamina B, si bien estos resultados preliminares van a requerir de otros estudios, con un mayor número de pacientes, que los refrenden (12, 13). La descompresión quirúrgica del nervio se encuentra indicada cuando la electroneuronografía (ENOG) demuestra un descenso de más del 90% de la amplitud del potencial de acción compuesto dentro de las tres primeras semanas desde el inicio de la parálisis (14).

El pronóstico es más favorable si la recuperación espontánea comienza dentro de las tres primeras semanas y desfavorable por el contrario, si no se inicia dentro de los primeros cuatro meses. En cualquier caso, es infrecuente la ausencia de recuperación de cierto grado de función facial dentro de los primeros seis meses, que cuando se produce resulta total en el 94% de los pacientes. Si, por el contrario, la parálisis llega a ser completa, su recuperación difícilmente va a ser satisfactoria. El porcentaje de recidivas es del 10% y en aproximadamente dos tercios de los casos es contralateral; cuando es ipsilateral se precisa hacer un diagnóstico diferencial con tumores (7).

2) **Parálisis congénita.** Puede ser traumática o embriopática. La *traumática* es la más frecuente (78%) y ocurre en estrecha relación con partos difíciles y prolongados de mujeres primíparas y neonatos grandes. Es habitual su asociación a partos con fórceps sin estar del todo claro si éstos son directamente responsables de la lesión o simplemente indicativos de la dificultad que conlleva el parto. En la exploración física se observa una debilidad facial unilateral asociada a hemotímpano y equímosis o laceraciones de la cabeza y cara. La mayoría de los casos son resultado de una muesca ósea en el canal de Falopio mostrando excelentes porcentajes de recuperación espontánea sin secuelas (91%) (15).

La intervención quirúrgica queda reservada para aquellos casos en los que se cumple alguno de los siguientes requisitos: parálisis unilateral completa al nacimiento, fractura de hueso temporal, pruebas electrofisiológicas que demuestran pérdida de la función del nervio facial de tres a cinco días después del nacimiento o ausencia de función tras cinco semanas de edad (16).

La parálisis *embriopática* suele acompañarse de otras anomalías congénitas del maxilar superior: paladar hendido, hipoplasia maxilar y duplicación palatina. También pueden existir malformaciones del pabellón auricular y conducto auditivo externo (microtia y atresia) e hipoacusia neurosensorial. Conviene mencionar como apartado independiente el **síndrome de Möbius**, que se caracteriza por una parálisis facial uni o bilateral respetando la mitad inferior de la cara y por la parálisis del IV par. Es común encontrar anomalías de las extremidades, ausencia del músculo pectoral mayor y afectación de otros nervios craneales (17). Su etiología es desconocida y existe controversia sobre el origen del defecto primario: agenesia del núcleo nervioso o de la musculatura facial. Estudios recientes han relacionado la necrosis del tronco cerebral inducida por insuficiencia vascular con este síndrome (18, 19). Es importante recordar la existencia de teratógenos como la talidomida o el misoprostol que producen alteraciones similares (20).

El **síndrome oculoauriculovertebral** constituye un espectro de enfermedades que incluye la microsomía hemifacial, el síndrome de Goldenhar y otras malformaciones unilaterales, como hipoplasia maxilar y mandibular, microtia y microstomía, que afectan a derivados de los dos primeros arcos branquiales. La asimetría se hace evidente con el crecimiento facial y también pueden apreciarse malformaciones del sistema nervioso central y periférico (21, 22).

La **asimetría facial con el llanto o parálisis congénita unilateral del labio inferior** descrita como entidad clínica por sí sola por Kobayashi en 1979 (23), es uno de los diagnósticos más frecuentes dentro de las parálisis congénitas. Típicamente el defecto se aprecia cuando el labio inferior afecto no se deprime con el llanto. Recientemente, Roedel y *cols.* (24) han demostrado con ultrasonografía en siete pacientes que el músculo depresor del labio estaba presente en seis y ausente en uno, por lo que en la hipoplasia o aplasia de este músculo no es la causa principal de esta alteración congénita facial. Existen otros defectos asociados, siendo los más frecuentes los que afectan al pabellón auricular, aunque también se pueden encontrar anomalías cardiovasculares severas hasta en un 10% de los casos (25).

3) **Parálisis traumática.** Las **fracturas del hueso temporal** pueden afectar a la porción escamosa, al peñasco o a ambos. Clásicamente, las fracturas del peñasco se han clasificado en longitudinales, transversales y mixtas. Con el advenimiento del TAC de alta resolución y de la reconstrucción tridimensional, se ha puesto de manifiesto la importancia de describir y clasificar estas fracturas en función del plano en el que se produzcan, en lugar de en función de la orientación de las líneas radiológicas respecto de las estructuras anatómicas. De acuerdo con esto, se ha visto que la mayoría de las fracturas temporales son oblicuas y que las verdaderamente longitudinales son raras. Las fracturas oblícuas pueden asociarse a lesiones vasculares y de los pares craneales cuando el plano de fractura se extiende hasta la

base del cráneo a través de hueso más frágil para evitar el hueso compacto de la cápsula ótica que rodea al laberinto (Fig. 2). La lesión del nervio facial que se asocia a estas fracturas, se suele localizar a nivel del ganglio geniculado o del territorio timpánico más proximal. Por otro lado, las fracturas transversales puras se asocian a menudo a lesiones laberínticas (26). Las fracturas del hueso temporal en los niños se dan con más frecuencia a las edades de tres y doce años

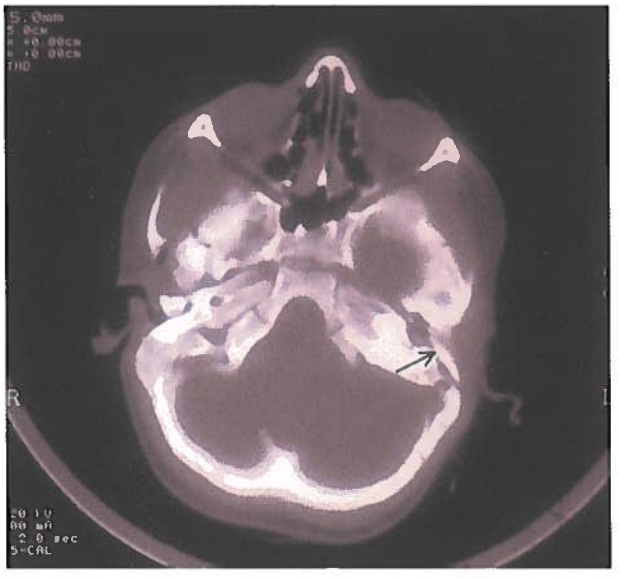

Figura 2. *TAC axial. Fractura de hueso temporal oblicua izquierda. Véase la línea de fractura (flecha negra).*

siguiendo una distribución bimodal. Las causas más frecuentes de fractura son los accidentes de tráfico (47%) y las caídas (40%). Debido a la inmadurez y procesos de crecimiento que se suceden en el hueso propios de la infancia, salvo en el hueso laberíntico que es compacto y que se muestra invariable desde el nacimiento y durante toda la vida del individuo, el tipo de fractura que con más frecuencia se va a producir es la oblicua, acompañándose de clínica de hipoacusia de transmisión (82%), hemotímpano (81%), pérdida de conciencia (63%), lesiones intracraneales (58%), otorrea sanguinolenta (58%) y de parálisis facial sólo entre el 3 y el 24% de los casos dependiendo de distintas series publicadas (27, 28).

El tratamiento quirúrgico se pospone hasta que el paciente se haya estabilizado, y su indicación varía en función del grado y tiempo transcurrido desde el comienzo de la parálisis, así como de los resultados de la ENOG. En la parálisis de aparición tardía, si se detecta algún movimiento facial, es probable que no se haya producido la sección completa del nervio. Sin embargo, es importante recordar que los niños pueden conservar un tono facial excelente así como el cierre de los ojos, incluso tras la sección del nervio. En casos de parálisis completa súbita se debe realizar ENOG, y si la función conservada es mayor del 10% de la normal durante cinco días consecutivos estará indicado el seguimiento clínico con corticoterapia sistémica. Por el contrario, un deterioro rápido de la función durante este periodo es una indicación para la intervención quirúrgica con exploración y descompresión del nervio facial desde el conducto auditivo interno hasta el orificio estilomastoideo (29, 30). La vía de abordaje empleada varía en función del nivel de audición; si la pérdida es completa el abordaje translaberíntico es de elección, mientras que si la audición se conserva intacta se utiliza el abordaje transmastoideo, el abordaje por fosa media y el abordaje combinado (fosa media y transmastoideo) (31).

Para la descompresión del nervio, se abre el estuche óseo y se comprueba la continuidad del mismo realizándose una incisón en el epineuro. La reparación mediante anastomosis término-terminal o colocación de injerto está indicada si hay solución de continuidad. Además de la descompresión y reparación microquirúrgica del nervio, el cirujano no debe descuidar la reparación de perforaciones de la membrana timpánica, luxaciones de la cadena de huesecillos y fístulas de líquido cefalorraquídeo.

Existen **heridas faciales,** que por su localización lesionan el nervio facial extracraneal; en estos casos se deben explorar dentro de las primeras setenta y dos horas desde su instauración con el fin de localizar y estimular eléctricamente la porción más distal del nervio. Si la herida es limpia, se realiza reparación primaria o interposición de injerto (nervio auriculotemporal mayor o nervio sural). En la herida contaminada, la porción más distal se marca con un clip o con material de sutura no reabsorbible (prolene) y se cura localmente dejando que cicatrice por segunda intención, posponiendo así la reparación del nervio en tres semanas.

Una de las **iatrogenias** más importantes en cirugía ORL es la lesión del VII par. Hasta las manos más expertas en cirugía otológica pueden causar lesiones en el nervio facial. La localización que con más frecuencia se lesiona es el segundo codo del territorio mastoideo. La identificación del nervio, durante todas las etapas de la cirugía del hueso temporal o de la glándula parótida, es la mejor forma de evitar dicha lesión. Existen referencias anatómicas que se manifiestan de manera más o menos constante en la mayoría de las personas y que ayudan a identificar el nervio facial durante la cirugía (32). La monitorización intraoperatoria del nervio facial es útil para su localización, pero no es suficiente por sí sola para asegurar que el nervio no sea lesionado. Si un paciente se despierta de la anestesia con una parálisis facial cuando no ha sido prevista la lesión, es razonable esperar un periodo corto de tiempo (aproximadamente dos horas) para que los residuos de anestesia local se eliminen; el vendaje mastoideo debe quitarse para asegurar que el nervio no está siendo comprimido. Si el nervio no ha sido identificado en todo su trayecto durante la cirugía es obligatorio volver a intervenir al paciente para su exploración. Es conveniente esperar hasta el día siguiente lo que permite que el paciente y nervio se recuperen del estrés quirúrgico, así como exponer con calma la situación al paciente y su familia. La correcta descompresión quirúrgica del nervio comprende desde varios milímetros proximales a la zona lesionada hasta su salida en el orificio estilomastoideo; si bien siempre que sea posible, se incluirá el ganglio geniculado por encontrarse en un territorio

anatómico con particularidades ya descritas, que lo predisponen a la isquemia, ante cualquier agresión por pequeña que ésta sea. Cuando el nervio esté seccionado, se desbridan sus extremos y se unen por anastomosis termino-terminal o con injerto de interposición. La parálisis facial que aparece a las dos o tres semanas después de la cirugía de oído medio parece deberse a una reactivación del virus Herpes simple tipo I, que se encuentra latente en el ganglio geniculado (7).

La cirugía de la glándula parótida en niños es arriesgada porque las fibras del nervio facial son muy delgadas y se hace necesario el uso del microscopio o de una lupa para su identificación. Por otro lado, los tumores parotídeos más frecuentes en la infancia son el hemangioma y el linfangioma, los cuales presentan numerosas proyecciones digitiformes, por lo que la disección resulta particularmente laboriosa.

Por todo lo expuesto, el cirujano precisa habilidad, experiencia y conocimiento de las variantes anatómicas de este territorio del nervio facial. Para evitar la lesión del nervio facial en la cirugía, se debe identificar su trayecto y estimular el tronco principal antes de finalizar. Si se produce movimiento completo de la hemicara en cuestión significa que el nervio está indemne, o que no existe lesión irreversible. Si por el contrario, alguna parte de la cara no responde, se han de seguir las distintas ramas hasta sus porciones terminales para localizar y reparar la lesión (anastomosis termino-terminal o injerto de interposición).

4) **Parálisis infecciosa.** La **otitis media aguda** y sus complicaciones son frecuentes en niños pequeños. La infección puede penetrar a través de la delgada capa ósea del canal de Falopio y producir edema y compresión neural. El tratamiento consiste en miringotomía, colocación de un drenaje transtimpánico y antibioterapia dirigida por cultivo en las parálisis incompletas; si no se resuelve o la parálisis es completa es necesario el drenaje mediante mastoidectomía (33). A diferencia de la parálisis de Bell, se produce una recuperación incompleta en un 40% de los pacientes. También ha sido descrita la otitis media serosa como causa de parálisis facial (34).

La **otitis media crónica** produce parálisis del nervio facial por compresión secundaria (colesteatomas o tejido de granulación). La descompresión quirúrgica precoz proporciona resultados excelentes pues los sucesos fisiopatológicos conllevan mucho tiempo hasta instaurar una lesión irreversible del nervio.

La **enfermedad de Lyme,** que fue descrita inicialmente en la zona rural de Nueva Inglaterra y con distribución mundial, está causada por la picadura de una garrapata que inocula la espiroqueta *Borrelia burgdorferi* y tiene en la parálisis facial su manifestación neurológica focal más común. La clínica es de lesión eritematosa expansiva (eritema crónico migrans) en el sitio de la picadura, después de un periodo asintomático de días o semanas, da lugar a una sintomatología general con dolores de cabeza difusos, rigidez de cuello, dolor articular y fatiga severa (Fig. 3). El diagnóstico es fundamentalmente clínico y su confirmación se lleva a cabo mediante inmunoensayo enzimático (35). El tratamiento de elección es la doxiciclina o la tetraciclina, con la penicilina y eritromicina como alternativas en casos de hipersensibilidad (36). El pronóstico para la recuperación de la función facial es excelente.

Figura 3. *Eritema crónico migrans. Obsérvese anillo eritematoso ligeramente elevado en pierna derecha que ha ido extendiéndose centrífugamente hasta alcanzar grandes dimensiones (aproximadamente 30 cm de diámetro).*

El **Herpes zoster ótico o síndrome de Ramsay Hunt** corresponde a un síndrome caracterizado por parálisis facial de rápida progresión, erupciones vesiculares herpetiformes sobre todo en conducto auditivo y pabellón auricular, produciendo dolor severo y disfunción vestibulococlear (37) (Fig. 4). Recientemente, se ha demostrado mediante PCR genoma del virus Herpes varicela-zoster, no sólo en el exudado de las vesículas de la oreja y cavidad oral, sino también en el interior de la vaina del nervio facial, en la mucosa del oído medio y en el líquido cefalorraquídeo; estos hallazgos confirman y explican mejor la patogénesis del síndrome (38). El diagnóstico es fundamentalmente clínico y se confirma mediante pruebas de fijación del complemento y de determinación del título de anticuerpos. El tratamiento consiste en corticoides sistémicos conjuntamente con aciclovir intravenoso en las primeras setenta y dos horas desde el inicio del cuadro (39). La recuperación completa de la función facial se produce en el 54% y de la pérdida auditiva en el 45%.

Figura 4. *Lesiones por herpes zoster en fase de costra localizadas en pabellón auricular derecho (área de Ramsay Hunt).*

La **otitis externa necrotizante** se da en inmunodeprimidos (transplante de médula ósea) y está causada principalmente por la *Pseudomonas aeruginosa*, aunque también pueden participar otros patógenos (anaerobios y hongos) (40). La clínica es de otitis externa agresiva con intenso dolor pudiéndose extender la infección, a través de vasos sanguíneos o planos fasciales, hasta alcanzar la base del cráneo y causar celulitis y parálisis facial. Cuando ocurre la parálisis facial (38%), es de mal pronóstico. El tratamiento consiste en antibióticos (ciprofloxacino y aminoglucósidos) intravenosos y oxígeno hiperbárico (7). La cirugía no mejora el pronóstico, salvo el desbridamiento del tejido de granulación, y si el paciente sobrevive, la posibilidad de recuperación completa se encuentra alrededor del 50%.

5) **Parálisis neoplásica.** Se debe sospechar ante la aparición de alguna de las siguientes situaciones: más de seis meses de evolución, instauración lenta (más de tres semanas), curso recidivante ipsilateral y asociación con otros signos de afectación neurológica. Los tumores que causan parálisis facial más frecuentemente en la infancia son de curso benigno y tienen su origen en el propio nervio y su cubierta (schwannoma, hemangioma, neurofibromatosis y meningioma del ganglio geniculado) (41-43). Existen otros tumores que, por tener un origen próximo al recorrido del nervio facial, producen parálisis por compresión extrínseca, como procesos hematológicos malignos del hueso temporal (leucemia y linfoma), tumores malignos del conectivo (rabdomiosarcoma), tumores cerebrales primarios (infratentoriales) o metastásicos (tumor de Wilms y neuroblastoma), y tumores de la glándula parótida (linfangiomas grandes, carcinoma mucoepidermoide, carcinoma de células acínicas, etc) (44).

El diagnóstico se apoya en la RM con gadolinio (evaluación de parótida, ángulo pontocerebeloso y conducto auditivo interno) y la TAC (evaluación del conducto de Falopio). El tratamiento de los tumores primarios del nervio facial consiste en la resección completa del tumor y reconstrucción quirúrgica inmediata mediante anastomosis termino-terminal o interposición de injerto neural. En una revisión de seis casos intervenidos por van den Abbeele y *cols.* (41) se observó mejoría en cuatro, aunque ninguno de ellos progresó más allá de un grado III de House-Brackmann.

6) **Otras causas de parálisis facial.** La **enfermedad de Kawasaki** es una vasculitis aguda autolimitada que afecta sobre todo a niños menores de cinco años, y que se ha convertido en la patología cardiaca adquirida más frecuente en países desarrollados. Su etiología es desconocida, si bien recientemente se ha postulado que la activación de los linfocitos T que infiltran las paredes vasculares podría estar desencadenada por toxinas bacterianas (*Stafilococcus, Streptococcus* o *Yersinia pseudotuberculosis*) que se comportasen como superantígenos; a pesar de esto, todavía no existe evidencia científica que confirme esta hipótesis (45). La clínica se manifiesta por fiebre alta, enantema oral, linfadenitis cervical, inyección conjuntival, y descamación y edema de las extremidades; rara vez se producen neuropatías periféricas, como parálisis facial transitoria y limitada (sólo veinticinco casos descritos en la bibliografía mundial) (46). El tratamiento con altas dosis de gammaglobulina intravenosa y ácido acetilsalicílico ha supuesto índices de curación muy elevados, con una incidencia de persistencia de coronariopatía en sólo un 1,9% de los casos tratados (47). La recuperación de la parálisis facial es completa.

El **síndrome de Melkersson-Rosenthal** es raro y se corresponde a la triada clásica de parálisis facial recidivante y alternante, edema labial recidivante y lengua escrotal, aunque su presentación más frecuente es mono u oligosintomática (Fig. 5). El comienzo de la clínica puede ocurrir durante la edad pediátrica y la parálisis facial puede ser parcial o completa, uni o bilateral y con frecuencia precede al resto del cuadro clínico, si bien el edema labial es el síntoma más frecuente. El perfil histológico (granulomas no caseificantes, edema e infiltrado linfoproliferativo crónico) se corresponde con el de otras queilitis granulomatosas (sarcoidosis, enfermedad de Crohn, tuberculosis atípica, enfermedad de

Figura 5. *Paciente varón de once años diagnosticado de Síndrome de Melkersson-Rosenthal.*
A. *Edema labial.* ***B.*** *Lengua grande y fisurada.*

Anderson-Fabry y algunas reacciones alérgicas tipo IV), lo que lleva a pensar que pueda formar parte del amplio espectro clínico de algunas de estas enfermedades (48, 49). El diagnóstico es fundamentalmente clínico y se apoya en la biopsia de piel o mucosa. El tratamiento clásico consiste en corticoides intralesionales o sistémicos obteniéndose resultados ambiguos. Recientemente se han publicado aproximaciones terapéuticas novedosas con clofazimina oral, acupuntura por láser o la combinación de prednisona y minociclina, siendo esta última la que ofrece mejor tolerancia y resultados más prometedores (50, 51).

La parálisis facial también puede producirse, ocasionalmente en la edad pediátrica, en diversas otras circunstancias, que conviene recordar (Tabla 3).

Tabla 3
Otras patologías que se han descrito infrecuentemente asociadas a parálisis facial en la infancia (búsqueda Medline desde el año 1966 hasta el presente)

Otras etiologías infrecuentes de parálisis facial en la infancia
Enfermedad de Albers-Schönberg
Hemotímpano secundario a hemofilia A
Hipertensión intracraneal idiopática
Tuberculosis
Síndrome CHARGE
Histeria de conversión
Sarcoidosis: síndrome de Heerfordt o fiebre uveoparotidea
Lupus eritematoso sistémico
Patología bucodental
Miastenia gravis
Amigdalitis aguda
Fenotiacinas
Parotiditis (parvovirus B19)
Enfermedad por arañazo de gato
Picadura de hymenoptera

4. PRUEBAS PRONÓSTICAS

Clásicamente, la ausencia de lacrimación durante el llanto ha sido signo de afectación del nervio facial. La cuantificación objetiva del lagrimeo o test de Schirmer consiste en la colocación de tiras de papel de filtro en la conjuntiva del párpado inferior, dejándose durante unos tres minutos, entonces se retiran y se cuantifica el total del líquido. El resultado es anormal si existe diferencia superior al 10% entre la tira en el lado afecto y la del lado sano o control. Si la diferencia es mucho mayor o la tira queda seca es indicativa de mal pronóstico.

Actualmente, son más objetivas y por tanto es más correcto el uso de pruebas electrofisiológicas en el seguimiento, pronóstico e indicación de la cirugía. Las más utilizadas son: la prueba de mínima estimulación nerviosa, la prueba de estimulación máxima y la electroneuronografía (ENOG) (7). Se fundamentan en la estimulación percutánea del nervio facial y no detectan anomalías funcionales hasta setenta y dos horas después del inicio de la degeneración nerviosa. La prueba de estimulación máxima es la más barata y fácil de realizar, para la que se emplea un estimulador neural tipo Hilger con el que obtendremos una puntuación que refleja la respuesta de la musculatura facial a la estimulación de las distintas ramas del nervio. La ENOG consiste en el registro del potencial de acción compuesto y de la latencia del nervio facial tras su estimulación, obteniéndose el porcentaje de degeneración neural en comparación con el lado sano. Jori y *cols.* (52) observaron que en casos con degeneración neural importante (> 60%), cuanto menor es la velocidad de conducción neural mayor resulta el grado de degeneración nerviosa que se produce. Se ha demostrado su utilidad pronóstica y se defiende su aplicación en la indicación de descompresión quirúrgica en aquellos casos de parálisis de Bell, en los que la degeneración neural sea mayor o igual al 90% (14). Recientemente se ha propuesto la escintigrafía con Tecnecio 99 de la glándula submandibular y la estimulación magnética como posibles alternativas futuras a las pruebas electrofisiológicas en la evaluación pronóstica de la parálisis facial (53, 54).

5. CONSIDERACIONES TERAPÉUTICAS

La mayoría de los pacientes con parálisis facial se recuperan de forma espontánea. Esto hace que, en ocasiones, los médicos no presten la suficiente importancia a este problema. Si bien no se trata de una urgencia, por la historia natural de la mayoría de las patologías que pueden causar este problema, sí es necesario descartar con prontitud algunas de sus etiologías (mastoiditis, colesteatoma, tumores, traumatismos, etc) para instaurar un rápido y correcto tratamiento etiológico y quirúrgico si fuese necesario, los cuales puedan garantizar la integridad futura del nervio.

No conviene olvidar que la alteración causa gran aflicción a los familiares del paciente, por lo que es importante proporcionar información sobre la enfermedad, la estimación pronóstica y la disponibilidad de los distintos tratamientos. Hay que hacer hincapié en el hecho de que casi todos los pacientes experimentan algún grado de recuperación, al mismo tiempo que se ofrece apoyo psicológico si es preciso.

1) **Cuidados oculares.** La parálisis facial congénita no produce secuelas oftalmológicas. Por el contrario, en las parálisis infantiles no congénitas, se precisa un cuidado meticuloso del ojo, sobre todo si hay disminución de la producción de lágrima, anestesia corneal y signo de Bell positivo. El ojo se protegerá de la exposición y de la sequedad y para ello se prescriben: lágrimas artificiales a demanda y pomada hidratante oftalmológica para usar

durante la noche. En los casos más difíciles, se puede utilizar una cámara hidratante, o hacer una tarsorrafía temporal. El tratamiento se mantiene hasta que se recupere el cierre espontáneo del ojo.

En el caso de producirse una queratitis o si existen pobres expectativas para la recuperación de la función facial espontánea (un año de espera), está indicado el tratamiento quirúrgico: *tarsorrafía* y *reanimación del párpado superior* con la colocación subcutánea de un peso de oro o titanio. El párpado inferior suele mantener un tono excelente, y el ectropion es raro, pero no obstante, si se precisara, existen técnicas para tensar este párpado, e injertos de cartílago auricular (55).

2) **Tratamiento médico.** En los procesos inflamatorios del nervio facial, los corticoides son los antiinflamatorios de elección y se usan sobre todo en el tratamiento de la parálisis de Bell y del síndrome de Ramsay Hunt. Los antibióticos (macrólidos, cefalosporinas de 2ª y 3ª generación, etc) se indican en la parálisis facial secundaria a procesos infecciosos, como la otitis media aguda, conjuntamente con miringostomía, lo cual permite obtener un alto porcentaje de curación.

El aciclovir, y otros agentes antivirales más novedosos (famciclovir, valaciclovir, etc) con mejor farmacocinética (sólo 3 dosis diarias) y menos efectos secundarios (trastornos gastrointestinales), se utilizan como tratamiento dirigido contra el virus del Herpes (56).

3) **Tratamiento quirúrgico.** Fisch en 1972 (57), sugirió la **descompresión del nervio** en parálisis faciales en las que existía una denervación del 90%. Sin embargo, actualmente no existe ningún ensayo clínico randomizado, estratificado y controlado en un número suficiente de pacientes, que haya demostrado que la descompresión quirúrgica del nervio facial sea efectiva en patologías concretas (parálisis de Bell, Herpes zoster ótico, otitis media aguda supurada, otitis externa maligna y traumatismos) que no comprometen la continuidad del nervio. Por otro lado, cuando la parálisis del nervio facial se debe a una enfermedad progresiva (otitis media crónica supurada, colesteatoma, etc) la cirugía esta indicada, y no debe demorarse.

La **reanimación facial** se realiza a través de distintas técnicas de cirugía rehabilitadora, según se expone a continuación:

• **Anastomosis término-terminal.** Se realiza lo antes posible en el caso de sección completa del nervio secundaria a traumatismos, previo desbridamiento de los extremos, debiendo estar exenta de tensión la sutura primaria. Los resultados son pobres si se retrasa el procedimiento más de un año, por la fibrosis que se produce en los extremos del nervio y la consiguiente atrofia de la musculatura facial.

• **Injerto de interposición.** Se indica en traumatismos contusos y avulsiones, o tras la extirpación de tumores primarios o secundarios que afecten a un tramo importante del nervio. Después de la resección del trayecto lesionado, el déficit se repara con la colocación de un injerto (nervio auricular mayor o sural) que servirá de guía para la regeneración neural.

• **Transposición de injerto neural pediculado.** Se anastomosan otros pares craneales (nervios hipogloso, trigémino, frénico, espinal y facial contralateral) al fragmento terminal del nervio facial lesionado. Para ello se requiere que la musculatura facial se encuentre intacta, por lo que no podrá emplearse en las parálisis de más de dos años de evolución (atrofia muscular). Esta técnica es especialmente útil en lesiones que se producen a nivel del tronco cerebral. Los mejores resultados se han obtenido con la transposición del nervio hipogloso (anastomosis latero-terminal), alcanzándose simetría, tono suficiente y función motora satisfactoria en un 90% y 77% de los casos respectivamente (58). La mayor complicación es la atrofia o disfunción de la musculatura lingual, que puede evitarse si se realiza una modificación de la técnica (división longitudinal del XII par craneal y anastomosis hemihipogloso-facial) (59, 60).

• **Transferencia muscular microneurovascular libre.** Esta técnica se encuentra indicada en pacientes con parálisis facial irreversible. Es un procedimiento de gran actualidad, para el que se utilizan los músculos gracilis, flexor profundo de los dedos, serrato o pectoral menor. Los resultados son excelentes en un 50-60% de los pacientes (61). Esta cirugía es muy desafiante técnicamente y requiere entrenamiento especializado en cirugía microvascular. En niños se ha utilizado con éxito la técnica en dos tiempos: primero un injerto de nervio facial contralateral cruzado y después una transferencia muscular libre (62).

• **Transposición pediculada de músculo masetero y temporal.** Esta técnica se indica en los mismos casos que en el apartado anterior y proporciona resultados cosméticos y funcionales aceptables. Sirve para conseguir la rehabilitación de la mitad inferior de la cara, y con entrenamiento, tono y movimientos voluntarios. Otra alternativa con resultados satisfactorios es la utilización de parches de goretex (63).

BIBLIOGRAFÍA

1. **SHAPIRO, AM., SCHAITKEN, BM., MAY, M.** "Facial paralysis in children". In: Bluestone CD, editor. *Pediatric Otolaryngology*. 3rd ed. Philadelphia: WB Saunders; 1996. p. 312-331 (grade B).
2. **PROCTOR, B.** "The anatomy of the facial nerve". *Otolaryngol Clin North Am* 1991; 24: 479-504.
3. **SUNDERLAND, S.** *Nerve and Nerve Injuries.* 2nd ed. London: Churchill Livingstone, 1978.
4. **HOUSE, W., BRACKMANN, D.** "Facial nerve grading system". *Otolaryngol Head Neck Surg* 1985; 93: 146-147.
5. **SARTORELLI-SCHEFER, S., SCHERLER, M., WICHMANN,** *et al.* "Contrast-enhanced MR of the facial nerve in patients with posttraumatic peripheral facial nerve palsy". *Am J Neuroradiol* 1997; 18: 1115-1125.
6. **MURAKAMI, S., MIZOBUCHI, M., NAKASHIRO, Y.** *et al.* "Bell's palsy and herpes simplex virus identification of viral ADN in endoneurial fluid and muscle". *Ann Intern Med* 1996; 124: 27-30.
7. **JACKSON, CG., VON DOERSTEN, PG.** "The facial nerve. Current trends in diagnosis, treatment, and rehabilitation". *Med Clin North Am* 1999; 83: 179-195.

8. **SCHIRM, J., MULKENS, PS.** "Bell's palsy and herpes simplex virus". *APMIS* 1997; 105: 815-823.
9. **ADOUR, KK., WINGERD, J., BELL, DN.** *et al.* "Prednisone treatment for idiopathic facial paralysis". *N Engl J Med* 1972; 287: 1268-1272.
10. **AUSTIN, JR., PESKIND, SP., AUSTIN, SG.,** *et al.* "Idiopathic facial nerve paralysis: a randomized double blind controlled study of placebo versus prednisone". *Laryngoscope* 1993; 103: 1326-1333.
11. **ADOUR, K., RUBOYIANES, J., VON DOERSTEN, P.** *et al.* "Bell's palsy treatment with acyclovir and prednisone compared with prednisone alone: a double blind, randomized, controlled trial". *Ann Otol Rhinol Laryngol* 1996; 105: 371-378.
12. **RACIC, G., DENOBLE, PJ., SPREM, N.,** *et al.* "Hyperbaric oxygen as a therapy of Bell's palsy". *Undersea Hyperb Med* 1997; 24: 35-38.
13. **JALALUDIN, MA.** "Methylcobalamin treatment of Bell's palsy". *Methods Find Exp Clin Pharmacol* 1995; 17: 539-544.
14. **FISCH, U.** "Surgery of Bell's palsy". *Arch Otolaryngol* 1981; 107: 1-11.
15. **SMITH, JD., CRUMLEY, RL., HARKER, LA.** "Facial paralysis in the newborn". *Otolaryngol Head Neck Surg* 1981; 89: 336-342.
16. **BERGMAN, I., MAY, M., WESSEL, HB.** *et al.* "Management of facial palsy caused by birth trauma". *Laryngoscope* 1986; 4: 381-384.
17. **MORALES, L., PEDROLA, D.** "Afecciones de la médula y del sistema nervioso periférico". In: Cruz M, editor. *Tratado de Pediatría.* 6th ed. Barcelona: Espaxs 1989; vol. 2, p. 1.739-1.752.
18. **GRAF, WD., SHEPARD, TH.** "Uterine contraction in the development of Möbius syndrome". *J Child Neurol* 1997; 12: 225-227.
19. **D'CRUZ, OF., SWISHER, CN., JARADEH, S.** *et al.* "Möbius syndrome: evidence for a vascular etiology". *J Child Neurol* 1993; 8: 260-265.
20. **PASTUSZAK, AL., SCHULER, L., SPECK-MARTINS, CE.** *et al.* "Use of misoprostol during pregnacy and Möbius' syndrome in infants". *N Engl J Med* 1998; 338: 1881-1885.
21. **SCHAEFER, GB., OLNEY, AH., KOLODZIEJ, P.** "Oculo-auriculo-vertebral spectrum". *Ear Nose Throat J* 1998; 77: 17-18.
22. **CARVALHO, GJ., SONG, CS., VARGERVIK, K.** *et al.* "Auditory and facial nerve dysfunction in patients with hemifacial microsomia". *Arch Otolaryngol Head Neck Surg* 1999; 125: 209-212.
23. **KOBAYASHI, T.** "Congenital unilateral lower lip palsy". *Acta Otolaryngol* (Stockh) 1979; 88: 303-309.
24. **ROEDEL, R., CHRISTEN, HJ., LASKAWI, R.** "Aplasia of the depressor anguli oris muscle: a rare cause of congenital lower lip palsy?" *Neuropediatrics* 1998; 29: 215-219.
25. **CAYLER, GC.** "Cardiofacial syndrome. Congenital heart disease and facial weakness, a hitherto unrecognized association". *Arch Dis Child* 1969; 44: 69.
26. **YEAKLEY, JW.** "Temporal bone fractures". *Curr Probl Diagn Radiol* 1999; 28: 65-98.
27. **LEE, D., HONRADO, C., HAR-EL, G.** *et al.* "Pediatric temporal bone fractures". *Laryngoscope* 1998; 108: 816-821.
28. **WILLIAMS, WT., GHORAYEB, BY., YEAKLEY, JW.** "Pediatric temporal bone fractures". *Laryngoscope* 1992; 102: 600-603.
29. **NOSAN, DK., BENECKE, JE., MURR, AH.** "Current perspective on temporal bone trauma". *Otolaryngol Head Neck Surg* 1997; 117: 67-71.
30. **BARRS, D.** "Facial nerve trauma: optimal time for repair". *Laryngoscope* 1991; 101: 835.
31. **GARCÍA-IBÁÑEZ, E., ESTRADA, O., RIGAU, A.** *et al.* "Cirugía del facial intrapetroso". *Ponencia oficial del XV Congreso Nacional de la Sociedad Española de Otorrinolaringología y Patología Cervico-Facial* 1993; p. 369-384.
32. **WETMORE, SJ.** "Surgical landmarks for the facial nerve". *Otolaryngol Clin North Am* 1991; 24: 505-530.
33. **ELLIOT, CA., ZALZAL, GH., GOTTLIEB, WR.** "Acute otitis media and facial paralysis in children". *Ann Otol Rhinol Laryngol* 1996; 105: 58-62.
34. **PRIOR, AJ.** "Facial palsy caused by otitis media with effusion. The pathophysiology discussed". *ORL J Otorhinolaryngol Relat Spec* 1995; 57: 348-350.
35. **SIVAK, SL., AGUERO-ROSENFELD, ME., NOWAKOWSKY, J.** *et al.* "Accuracy of IgM immunoblotting to confirm the clinical diagnosis of early Lyme disease". *Arch Intern Med* 1996; 156: 2105-2109.
36. **PELTOMAA, M., SAXEN, H., SEPPALA, I.** *et al.* "Paediatric facial paralysis caused by Lyme borreliosis: a prospective and retrospective analysis". *Scand J Infect Dis* 1998; 30: 269-275.
37. **HUNT, JR.** "On herpetiform inflammation of the geniculate ganglion: a new syndrome and its complications". *Nerve Ment Dis* 1907; 34: 73.
38. **MURAKAMI, S., NAKASHIRO, Y., MIZOBUCHI,** *et al.* "Varicella-zoster virus distribution in Ramsay Hunt syndrome revealed by polymerase chain reaction". *Acta Otolaryngol* (Stockh) 1998; 118: 145-149.
39. **DICKENS, JRE., SMITH, JT., GRAHAM, SS.** "Herpes zoster oticus: treatment with intravenous acyclovir". *Laryngoscope* 1988; 98: 776-779.
40. **TEZCAN, I., TUNCER, AM., YENICESU, I.** *et al.* "Necrotizing otitis externa, otitis media, peripheral facial paralysis, and brain abcess in a thalassemic child after allogenic BMT". *Pediatr Hematol Oncol* 1998; 15: 459-462.
41. **VAN DEN ABBEELE, T., VIALA, P., FRANCOIS, M.** *et al.* "Facial neuromas in children: delayed or inmediate surgery?" *Am J Otol* 1999; 20: 253-256.
42. **SOBOL, SE., TEWFIK, TL., ORTENBERG, J.** "Otolaryngologic manifestations of neurofibromatosis in children". *J Otolaryngol* 1997; 26: 13-19.
43. **LUETJE, CM., SYMS, CA. 3RD, LUXFORD, WE.** *et al.* "Meningiomas intrinsic to the geniculate ganglion". *Am J Otol* 1997; 18: 393-397.
44. **COLE, R., COTTON, RT.** "Pediatric malignacies". In: Bailey BJ, Johnson JT, editors. *Head and Neck Surgery-*

Otolaryngology. 1st ed. Philadelphia: J.B. Lippincott; 1993. p. 1.388-1.396. (vol. 2).

45. **UCHIYAMA, T., KATO, H.** "The pathogenesis of Kawasaki disease and superantigens". *Jpn J Infect Dis* 1999; 52: 141-145.
46. **BUSHARA, K., WILSON, A., RUST, RS.** "Facial palsy in Kawasaki syndrome". *Pediatr Neurol* 1997; 17: 362-4.
47. **ONOUCHI, Z., KAWASAKI, T.** "Overview of pharmacological treatment of Kawasaki disease". *Drugs* 1999; 58: 813-822.
48. **KOLOKOTRONIS, A., ANTONIADES, D., TRIGONIDIS, G.** *et al.* "Granulomatous cheilitis: a study of six cases". *Oral Dis* 1997; 3: 188-192.
49. **CLEARY, KR., BATSAKIS, JG.** "Orofacial granulomatosis and Crohn's disease". *Ann Otol Rhinol Laryngol* 1996; 105: 166-167.
50. **HORNSTEIN, OP.** "Melkersson-Rosenthal syndrome-a challange for dermatologists to participate in the field of oral medicine". *J Dermatol* 1997; 24: 281-296.
51. **STEIN, SL., MANCINI, AJ.** "Melkersson-Rosenthal syndrome in childhood: successful management with combination steroid and minocycline therapy". *J Am Acad Dermatol* 1999; 41: 746-748.
52. **JORI, J., SZEKELY, L., KISS, JN.** *et al.* "The prognostic value of facial nerve conduction velocity in patients with Bell's palsy". *Clin Otolaryngol* 1998; 23: 520-523.
53. **YAMAKAWA, T., YOSHIKAWA, H., ARAI, A.,** *et al.* "A clinical study on the magnetic stimulation of the facial nerve". *Laryngoscope* 1999; 109: 492-497.
54. **TAKI, J., YAMAMOTO, W., NAKAJIMA, K.** *et al.* "Prediction of prognosis in peripheral facial nerve paralysis using submandibular gland scintigraphy". *J Nucl Med* 1998; 39: 716-721.
55. **MAY, M., HOFFMAN, DF., BUERGER, GF.** "Management of the paralyzed lower eyelid by implanting auricular cartilague". *Arch Otolaryngol Head Neck Surg* 1990; 116:178.
56. **GROSE, C., WIEDEMAN, J.** "Generic acyclovir vs. famciclovir and valacyclovir". *Pediatr Infect Dis J* 1997; 16: 838-841.
57. **FISCH, U.** "Total intratemporal exposure of the facial nerve: pathologic findings in Bell's palsy". *Arch Otolaryngol Head Neck Surg* 1972; 95: 335.
58. **CONLEY, J.** "Hypoglossal-facial anastomosis". In: Brackman DE, *Neurological Surgery of the ear and the skull base.* New York: Raven Press; 1982, p. 93-98.
59. **MAY, M., SOBOL, S., MESTER, S.** "Hypoglossal- facial nerve interpositional jump graft for facial reanimation without tongue atrophy". *Otolaryngol Head Neck Surg* 1991; 104: 818.
60. **AVIV, J., URKEN, M.** "Management of the paralyzed face with microneurovascular free muscle transfer". *Arch Otolaryngol Head Neck Surg* 1992; 118: 909.
61. **UEDA, K., HARII, K., ASATO, H.,** *et al.* "Neurovascular free muscle transfer combined with cross-face nerve grafting for the treatment of facial paralysis in children". *Plast Reconstr Surg* 1998; 101: 1765-1773.
62. **SAWAMURA, Y., ABE, H.** "Hypoglossal-facial nerve side-to end anastomosis for preservation of hypoglossal function: results of delayed treatment with a new technique". *J Neurosurg* 1997; 86: 203-206.
63. **MOSER, G., OBERASCHER, G.** "Reanimation of the paralyzed face with new goldweight implants and goretex soft-tissue patches". *Eur Arch Otorhinolaryngol* 1997; 1: s76-78.

21. IMPLANTES COCLEARES EN LOS NIÑOS

M. Manrique Rodríguez, A. Huarte Irujo

1. INTRODUCCIÓN

La hipoacusia es un problema de especial importancia durante la infancia, ya que el desarrollo intelectual y social del niño está íntimamente unido a las aferencias auditivas del sistema nervioso central. El oído, junto al resto de los sentidos, permite la relación con el medio ambiente, siendo imprescindible en el ser humano, ya que el hombre transmite sus ideas fundamentalmente por medio del lenguaje hablado. Así, cuando nos enfrentamos a hipoacusias profundas bilaterales de origen congénito o prelingual, tenemos ante nosotros una grave entidad que no sólo afecta al propio desarrollo del lenguaje y de la comunicación, sino también a la evolución del intelecto y a la integración social del individuo.

Es el interés de este capítulo el reseñar el papel que juega la estimulación auditiva en el desarrollo y organización neurosensorial de la vía y centros auditivos y cómo la ausencia de esta estimulación puede ser satisfactoriamente paliada con el empleo de implantes cocleares aplicados precozmente en la infancia dentro del periodo crítico auditivo.

2. IMPLANTES COCLEARES

2.1. Fundamentos del sistema

El principio de esta metodología reposa en la transformación de sonidos y ruidos ambientales en energía eléctrica, capaz de actuar sobre las aferencias del nervio coclear, determinando así una sensación auditiva.

En esencia, un implante coclear consta de un micrófono que se ubica en una carcasa, similar a la de un audífono que permanece colocado en el pabellón auditivo, en la región retroauricular. Las señales recogidas son transmitidas a un miniprocesador, el cual puede estar incorporado a la misma carcasa del micrófono o bien ser un elemento a parte conectado por un cable. El procesador tiene la misión de codificar las señales y enviarlas a un transmisor, de forma circular, localizado en la superficie de la piel en la región témporo-parietal. Éste transmitirá las señales por radiofrecuencia modulada a través de la piel, siendo éstas recogidas por una antena y un receptor-estimulador ya colocados, mediante cirugía, sobre la superficie del hueso craneal, por debajo de la piel en la región retroauricular. Este último elemento descodifica el mensaje, enviándolo a cada uno de los electrodos situados, generalmente, dentro de la cóclea para así estimular el nervio coclear.

El principio de este sistema reposa en la transformación de sonidos y ruidos ambientales en energía eléctrica, capaz de actuar sobre las aferencias del nervio coclear, determinando así una sensación auditiva.

Existen diferentes tipos de implantes cocleares, pudiéndose clasificar en función a tres criterios: 1) ubicación de los electrodos (intra o extracocleares), 2) número de canales de estimulación (mono o multicanales) y 3) forma de tratar la señal sonora (estrategias de codificación basadas en la extracción o no de los formantes del sonido y de la voz humana).

Hoy en día, los implantes cocleares extracocleares han caído en el desuso, dados los problemas que planteaban y los mejores resultados recogidos con la estimulación intracoclear. Por otra parte, también ha quedado bien demostrado que la estimulación multicanal-intracoclear produce una superior capacidad de comprensión de la palabra hablada que la monocanal (1, 2, 3). En relación a las estrategias de codificación señalar que en los últimos años se han producido importantes avances que han llevado parejos, por lo general, unos resultados más satisfactorios. También se han introducido implantes cocleares en los que es posible seleccionar, de entre varias, la estrategia de codificación más conveniente para cada paciente. Actualmente, son básicamente tres las estrategias que emplean los implantes para transformar los sonidos que reciben en los estímulos que se liberan en los electrodos. En la estrategia "Compressed Analog" (CA) las señales enviadas por el micrófono, que representan un amplio rango dinámico, son comprimidas a un rango dinámico más estrecho empleando un control automático de ganancia. El producto de esta primera etapa es entonces filtrado en varias bandas de frecuencia, tantas como canales de estimulación disponga el implante. Los inconvenientes de este método de presentación de la información son que partes sustanciales de ella pueden no ser percibidas por los pacientes implantados y que la simultánea presentación de los estímulos pueden producir interacciones entre los canales generando la sumación de los campos eléctricos de cada electrodo. De esta forma, la respuesta neural al estímulo de un electrodo puede ser significativamente distorsionada por un estímulo coincidente de otros electrodos. La estrategia

Departamento de Otorrinolaringología. Clínica Universitaria de Navarra.

"Continuous Interleaved Sampling" (CIS), que en castellano podría traducirse como "Muestreo No Superpuesto Continuo", resuelve este problema a través de la liberación no simultánea de pulsos bifásicos, eliminando así la interacción entre los electrodos. Una de las claves de la estrategia CIS es la alta velocidad de estimulación que emplea cada canal. Esta velocidad, usualmente excede los 800 pulsos por segundo en cada canal y es constante durante los intervalos sin voz o con voz. Las estrategias de codificación basadas en la extracción de los rasgos principales de la palabra, como es el caso de la estrategia "Spectral-Peak" (SPEAK), tienen como objetivo asegurar la exacta transmisión de los formantes seleccionados que representen de manera más clara el mensaje hablado, eliminando otro tipo de informaciones que podrían enmascarar o distorsionar los rasgos seleccionados. Para ello, la señal es filtrada inicialmente en 20 bandas, que abarcan desde los 250 Hz hasta los 10.000 Hz. Un microprocesador es programado para escanear el producto de este filtrado identificando de 6 a 10 de canales que presenten las salidas de mayor amplitud. Finalmente, los pulsos serán liberados en una secuencia no simultánea, para evitar fenómenos de superposición de estímulos, sobre aquellos 6 ó 10 electrodos que representen tonotópicamente la señal. Esta secuencia de procesamiento se repite cada 4 ms, alcanzando una velocidad máxima de estimulación de 250 pulsos por segundo en cada canal.

2.2. Bioseguridad del sistema

Los estudios llevados a cabo para examinar la biocompatibilidad de la implantación coclear y la estimulación eléctrica de la vía auditiva en animales de experimentación han demostrado que se trata de una técnica segura, no inductora de respuestas adversas. Los materiales empleados provocan mínimas respuestas inflamatorias y la implantación *per se* no genera una pérdida de la población celular del ganglio espiral, a menos que la técnica quirúrgica provoque una fractura de la lámina espiral, desgarre la membrana basilar o se desarrolle una infección (4, 5). Los parámetros de estimulación eléctrica empleados en sistemas como el Nucleus han demostrado ser seguros tanto para frecuencias bajas como altas de estimulación (6, 7). Más aún, dichos parámetros fueron no solamente seguros en sujetos adultos, sino también en animales jóvenes de experimentación. En los animales de corta edad, aún en etapas de crecimiento, la implantación no indujo un desarrollo anormal del cráneo (8). Por otra parte, el crecimiento de éste no motivó una movilización de los electrodos ubicados en la cóclea, siempre y cuando la fijación del cable guía se efectuara en el lugar apropiado (9). En el caso de una reimplantación, no se identificaron problemas cuando se trató de reemplazar implantes cocleares con electrodos que no sobresalían del cable guía y la flexibilidad de éste fuera alta (10, 11). Por último, la incidencia de laberintitis en relación con cuadros de otitis medias no fue mayor que en el oído no implantado, pudiendo reducir su frecuencia sellando la cocleostomía mediante un injerto de fascia (12).

Actualmente, después de una experiencia que supera los 25.000 implantes cocleares en el mundo, ha quedado demostrada la eficacia y seguridad de esta técnica que goza de la autorización de los organismos sanitarios de los países más avanzados.

3. PROGRAMA DE IMPLANTES COCLEARES

La puesta en práctica de un implante coclear exige organizar un programa que asegure la correcta elección del candidato, la efectiva ejecución de la cirugía, contemple un continuado seguimiento y la realización de un adecuado proceso de rehabilitación. Por lo tanto, es imprescindible contar con un equipo multidisciplinar coordinado que esté en disposición de realizar las pruebas necesarias al niño y que cuente con la experiencia que se requiere para obtener el máximo aprovechamiento de esta compleja tecnología. Siguiendo las recomendaciones de la Agencia de Evaluación de Tecnología Sanitarias del Instituto de Salud "Carlos III" (13), los profesionales o unidades que habrán de integrar este equipo son:

1. Especialista en otorrinolaringología con experiencia en cirugía otológica.
2. Otoneurorradiólogo.
3. Unidad de Audiología, con amplia experiencia en audiología infantil.
4. Audioprotesista.
5. Psiquiatra.
6. Psicólogo.
7. Médico foniatra.
8. Logopeda.
9. Unidad que dé soporte técnico en la Programación y Mantenimiento del implante coclear.
10. Otros profesionales como neuropediatras, trabajadores sociales, neurofisiólogos y educadores pueden también ofrecer una gran ayuda en determinadas situaciones, siendo recomendable trabajar en un entorno donde sea posible la colaboración con los mismos.

Un miembro de este equipo debe asumir las funciones de coordinador. Además de coordinar el trabajo de todos los especialistas se ocupará de que la familia del niño candidato a implante coclear reciba una extensa y apropiada información sobre el programa de implantes cocleares.

4. SELECCIÓN DE CANDIDATOS

Si bien son múltiples los factores a considerar antes de indicar finalmente un implante coclear en un niño, vamos a estudiar a continuación dos de los más relevantes: la intensidad de la pérdida auditiva y la edad de implantación.

4.1. Intensidad de la pérdida auditiva

La mayor parte de los autores están de acuerdo en afirmar que los implantes cocleares están indicados en pacientes que presentan una hipoacusia neurosensorial profunda bilateral con escasos o nulos beneficios de los audífonos y que están positivamente motivados hacia el implante coclear. Sin embargo, cuando se trata de niños por debajo de los 5 años de edad, ¿es posible satisfacer los términos mencionados?, ¿es posible predecir si los

resultados obtenidos con audífonos serían peores, iguales o mejores que con implantes cocleares?

Boothroyd (14) estima que la relación de posibilidades en cuanto a resultados, empleando audífonos o implantes cocleares no son mayores de 1:1 si la pérdida auditiva se encuentra en torno a 100 dB HL, mientras que dicha relación es de 1:4 si la pérdida auditiva es de 110 dB HL. Miyamoto (15) y McConkey Robbins (16) han comparado la capacidad para percibir la palabra hablada y la inteligibilidad de su voz en niños prelinguales tratados con implantes cocleares o con audífonos en base a la presencia de diferentes umbrales auditivos. Los resultados alcanzados por los niños implantados fueron superiores, en todas las pruebas, a los del grupo de niños con audífonos cuando los umbrales se encontraban igual o por encima de 103 dB HL.

Un estudio parecido fue llevado a cabo por el Programa de Implantes Cocleares de la Universidad de Navarra (17), a fin de comparar la evolución de la percepción auditiva y del lenguaje en un grupo de niños entre 6 y 11 años, en condiciones homogéneas de rehabilitación y escolarización, usuarios de audífonos y de implantes cocleares, clasificados en cuatro grupos de acuerdo a la intensidad de la hipoacusia y al tipo de ayuda auditiva empleada. Después de dos años de seguimiento, los resultados alcanzados pueden ser resumidos de la siguiente forma: 1) Al cabo de un año, los resultados de los niños que padecían un grado similar de hipoacusia (> 110 dB HL) fueron significativamente mejores en aquellos que habían sido implantados que en los portadores de audífonos; 2) Al cabo de un año y medio, los resultados de los niños implantados con hipoacusias superiores a 110 dB HL fueron significativamente mejores que los de los niños con audífonos que presentaban una hipoacusia entre 90 y 110 dB HL; 3) A los dos años de evolución, los resultados de los niños implantados con hipoacusias superiores a 110 dB HL fueron significativamente mejores que los de los grupos con hipoacusias mayores de 90 dB tratados con audífonos; 4) El grupo de niños implantados tuvo una más rápida adquisición del lenguaje que los niños tratados con audífonos con pérdidas auditivas superiores a los 90 dB HL. El grupo de niños con implante coclear mostró unos resultados homogéneos, alcanzando una estructuración de las frases en la mayor parte de los casos (14% Sujeto + Verbo, 85% Sujeto + Verbo + Complemento).

Considerando los datos de la bibliografía y la experiencia expuesta, se puede concluir que aquellos niños que presentan una pérdida auditiva media en frecuencias conversacionales (entre 0,5 KHz y 2 KHz) superior a 90 dB HL es más probable que se beneficien en mayor medida de un implante coclear que de un audífono. Como dato complementario a este criterio señalar la importancia del umbral auditivo detectado en la frecuencia de 2.000 Hz en audiometría realizada en campo libre con el empleo de audífonos. Cuando su valor es superior a 55 dB HL, se afianzaría la opción por indicar un implante coclear frente a continuar con audífonos.

Estos criterios audiométricos en niños podrían ser revisados en un futuro, como ha sucedido en el caso de los adultos postlinguales con hipoacusias severas-profundas que no obtenían unos claros beneficios con los audífonos (18, 19), en los cuales hoy se admite la indicación de un implante coclear cuando, con el empleo de audífonos, estos pacientes no son capaces de superar un 40% de respuestas correctas de listas de frases en un contexto abierto sin el apoyo de la lectura labial. Actualmente, estos últimos criterios también se están sometiendo a revisión, encontrándose en fase experimental el análisis de la indicación de implantes cocleares en pacientes adultos postlinguales con hipoacusias entre 70 y 90 dB HL con porcentajes de discriminación por debajo del 50% en pruebas logoaudiométricas pasadas en un contexto abierto y con el empleo de audífonos.

4.2. Edad de implantación

El problema de la edad de implantación, o lo que es lo mismo, la duración de la sordera, es de particular importancia en los niños prelinguales. Dos cuestiones pueden ser planteadas, ¿cuál es la edad mínima o máxima de implantación?

Para responder a estas cuestiones es necesario conocer cómo se produce el desarrollo del sistema auditivo y la importancia que tiene el concepto de la plasticidad neural auditiva durante la infancia.

La adquisición de una audición comprensiva se basa en un proceso de aprendizaje que ocupa básicamente los primeros años de la vida del ser humano. Durante este tiempo, a nivel neural, se producirán una serie de cambios que habrán de constituir la base biológica que sustente este proceso.

La cóclea, órgano periférico de la audición, alcanza una completa maduración morfofuncional hacia la 35 semana de la gestación.

Perazzo y Moore (20) determinan cómo hacia la 20 semana gestacional se encuentran presentes los somas de las neuronas que integran los centros de la vía auditiva, si bien el tamaño de sus citoplasmas es de reducido tamaño. En la 30 semana gestacional estos somas neuronales ya habrán alcanzado casi el tamaño del adulto, produciéndose solamente pequeños incrementos hasta el 6°-12° mes postérmino.

El desarrollo de los somas neuronales no es el único indicador del proceso de maduración de la vía auditiva. En los estudios neuropatológicos llevados a cabo en humanos, se atribuye que el inicio de la mielinización de las neuronas, por lo general, coincide con la entrada en juego de dicho sistema. Perazzo y Moore (21) señalan como en la 26 semana gestacional, el nervio coclear y la totalidad de la vía auditiva son visibles como consecuencia de la aparición de oligodendrocitos a lo largo de los axones. También estos autores describen como hacia la 28-29 semana gestacional existe una fina vaina de mielina en torno al nervio coclear, al cuerpo trapezoidal y al lemnisco lateral; esto coincide con el registro precoz de potenciales evocados auditivos de tronco cerebral en niños prematuros de 28-29 semanas (22). La completa mielinización de la vía auditiva pretalámica se alcanza entre el 6° y 12° mes postérmino (23), siendo más extenso el tiempo que precisa la mielinización de la vía postalámica, que alcanza su madurez hacia el 5° año postérmino. Por último, entre el 5° y 10° año postérmino se producirá la mielinogénesis de las áreas corticales de integración auditivo-verbal (24). Este proceso madurativo encefálico es, por lo tanto, especialmente activo en los dos

primeros años, lo que queda groseramente traducido en una triplicación del peso encefálico neonatal al cabo de dicho periodo (25).

Los cambios descritos durante el progresivo desarrollo de la vía y centros auditivos se centran básicamente en los primeros diez años de la vida, alcanzando un especial dinamismo durante los cinco primeros. Es en este periodo de tiempo cuando el humano presenta una mayor plasticidad neural, o dicho de otra forma, cuando el sistema nervioso central tiene la mayor capacidad para variar su patrón de desarrollo de acuerdo a las condiciones ambientales. En definitiva, todo ello nos lleva a definir que los procesos de remodelación del sistema nervioso ocurren preferentemente en determinadas edades de la vida, encuadradas dentro de lo que se ha venido denominando periodos críticos.

Aunque, como ya hemos señalado, el normal desarrollo de las vías y centros auditivos indica que el periodo crítico auditivo abarca los primeros diez años de vida, con especial relevancia de los cinco primeros, existen datos experimentales, basados en el estudio de los efectos producidos tras la deaferentización auditiva de distintas especies animales, que ilustran de una forma muy clara la existencia de estos periodos de tiempo de alta plasticidad neural auditiva. Powell (26), Hashisaki (27) y Pasic (28), entre otros autores, produjeron una destrucción de la cóclea de diferentes animales adultos, observando tras ello que no aparecían fenómenos de muerte neuronal a nivel de los núcleos cocleares, pero sí una reducción de un 14 al 18% de la superficie de los somas neuronales a expensas del tamaño del citoplasma. El primero de ellos también señaló una disminución de un 34% en el volumen de los núcleos cocleares situados a nivel del tronco cerebral. La misma experiencia fue reproducida en neonatos por autores como Hashisaki (27), Trune (29), Moore (30), Pasic (28) y Steward (31), apreciando muerte neuronal a nivel de los núcleos cocleares en porcentajes que oscilaron entre 25 y 50% dependiendo que el momento de deaferentización se acercara menos o más al nacimiento. Hashisaki (27) también señala una reducción del 58% de la superficie de los somas neuronales a nivel de los núcleos cocleares. Por otra parte, Perier (32) indica una disminución del 40% de las sinapsis en el córtex cerebral auditivo de ratones con degeneración precoz del órgano de Corti.

Llegados a este punto en el que conocemos los efectos que produce una deprivación auditiva en función del momento en que se presenta, cabría preguntarse en que medida la reintroducción de estimulación de la vía auditiva es capaz de reparar las lesiones descritas. Born y Rubel (33) afirman que la aplicación de un estímulo eléctrico y su mantenimiento en fases muy iniciales a partir de la deaferentización es capaz de prevenir los cambios que se producen en las diferentes neuronas que integran la vía auditiva. En fases más tardías no se ha demostrado reversibilidad al reintroducir la estimulación eléctrica.

A modo de resumen y como conclusión de estas experiencias, se podría afirmar que en sujetos recién nacidos que no reciben una adecuada estimulación de la vía y centros auditivos, se producirán lesiones irreparables, a no ser que precozmente se reintroduzca de nuevo una estimulación que mantenga una actividad eléctrica en el sistema auditivo permitiendo un adecuado desarrollo de su plasticidad neural durante su periodo crítico.

Como complemento clínico de lo descrito, se aportan diferentes experiencias que comparan los resultados alcanzados por niños sordos prelinguales implantados a diferentes edades. Waltzman (34) realizó un estudio en niños prelinguales, con una duración media de la sordera de 1,5 años, implantados a la edad media de 2,3 años. Sus resultados en reconocimiento abierto fueron mejores que los obtenidos por el grupo de Miyamoto (35) cuyos niños fueron implantados a la edad media de 6,1 años y presentaban una duración media de la sordera de 4,8 años. Como se indica más adelante, en el apartado de resultados, a esta misma conclusión se llegó después de la valoración de la evolución de los niños prelinguales implantados en nuestro Centro, considerando como variable principal la edad de implantación.

Por lo tanto, como respuesta a la pregunta enunciada inicialmente, estimamos que la implantación coclear se debe realizar tan pronto como exista un diagnóstico fidedigno de hipoacusia neurosensorial profunda bilateral. Este hecho, en la mayor parte de los casos, suele producirse hacia los dos años de edad, pero en algunos casos puede darse anticipadamente.

5. CIRUGÍA

La cirugía para la colocación de implantes cocleares en niños menores de 6 años difiere de la desarrollada en adultos o en niños de mayor edad. Estas diferencias están relacionadas con las variaciones anatómicas que experimenta el oído y el cráneo a lo largo de la infancia.

5.1. Consideraciones anatómicas

La oreja comienza a desarrollarse en la quinta semana (36) alcanzando su forma definitiva en la 20 semana fetal y el tamaño del adulto aproximadamente a los 9 años de edad (37). El conducto auditivo externo se origina a partir del primer arco branquial hacia la cuarta y quinta semana, no permeabilizándose hasta la semana 21. El hueso timpanal, que conforma la región ósea del conducto, alcanza la forma y tamaño correspondiente al adulto alrededor de los 3 años de edad (38). Así, el conducto auditivo externo no llega a su completo desarrollo hasta el séptimo año de vida. La membrana timpánica muestra su forma cónica sobre la 19 semana de vida fetal (38). Cuatro meses después del nacimiento se completará su orientación espacial. Finalmente, a los tres años de edad, la membrana timpánica adquiere la forma y tamaño definitivos. La cadena osicular estará completamente desarrollada antes del nacimiento.

La caja timpánica y el epitímpano están completamente neumatizados hacia la 33 y 37 semanas de vida fetal, respectivamente. Sin embargo, la neumatización de la mastoides no comienza hasta la 34 semana y alcanza su desarrollo final hacia los 10-14 años de edad. Sobre este aspecto, Eby y Nadol (39) presentan datos de especial interés. En los niños, la longitud, anchura y profundidad de la mastoides experimentan un crecimiento medio de 2,6, 1,7 y

0,9 cm, respectivamente. En las niñas, el crecimiento medio es de 2 cm en longitud, 1,7 cm en anchura y 0,8 cm en profundidad.

El oído interno se forma a partir de la placoda ótica. Su desarrollo es más rápido que el de los oídos externo y medio, de forma que la cóclea está enteramente formada hacia la semana 20 de vida fetal. Esta observación es crucial para la implantación coclear en niños (40).

5.2. Técnica quirúrgica en niños menores de 6 años

A partir de nuestra propia experiencia, y teniendo en cuenta los aspectos anatómicos descritos, expondremos los pasos quirúrgicos que presentan una especial significancia en los niños.

Incisión y colgajo. Dos consideraciones anatómicas nos conducen a realizar una incisión especial en el caso de estos niños de corta edad. La primera es la falta de desarrollo del proceso mastoideo y la segunda es la progresiva disminución del espesor craneal y del colgajo músculo-cutáneo de la región retroauricular a medida que vamos de zonas caudales a cefálicas. Realizamos una incisión endaural ampliada que incluya en una sola capa: piel, fascia, músculo y periostio. La forma de la incisión sigue una línea que no se curva excesivamente hacia abajo, manteniéndose más verticalizada que en los adultos. Con ello, se consigue que la incisión permanezca alejada de los bordes del implante.

Mastoidectomía y Timpanotomía Posterior. A consecuencia del desarrollo de la mastoides, la tercera porción del nervio facial está localizada más superficialmente que en los adultos. Es importante conocer esta circunstancia anatómica a fin de evitar dañar el nervio facial durante la realización de estas maniobras quirúrgicas.

Alojamiento óseo para el Receptor-Estimulador. El espesor del cráneo en los niños menores de 6 años es considerablemente menor que en los adultos. Hoy en día, se cuenta con implantes de un espesor muy reducido, por lo que basta realizar un fresado que alcance la cortical interna.

Estabilización de la guía de electrodos: Para evitar el desplazamiento de los electrodos fuera de la cóclea, la guía de electrodos debe ser fijada cerca del lugar de la cocleostomía. Normalmente se eligen para este propósito los límites de la timpanotomía posterior. El lugar ideal de fijación corresponde a la fosa incudis, pues la distancia desde ésta a la ventana redonda no varía con el crecimiento.

A modo de resumen se puede concluir que la cirugía para la implantación coclear en niños menores de 2 años de edad es posible sin la aparición de otras complicaciones a las observadas en niños de más edad. Únicamente, durante la cirugía, habrá que diseñar la incisión adecuada y prever el efecto provocado por el crecimiento de la región mastoidea, estableciendo un sistema de estabilización y diseño del implante coclear que contrarresten estos cambios.

6. (RE)HABILITACIÓN DEL NIÑO IMPLANTADO

El programa de (re)habilitación postimplante sigue una metodología audio-oral, basada en la estimulación auditiva y en la lectura labial, aprovechando también ayudas visuales (palabra complementada, etc) y el apoyo de ritmos corporales como los seguidos en el método verbotonal.

En los niños sordos prelocutivos, la rehabilitación debe cubrir el área del lenguaje y de la audición. En el campo lingüístico el objetivo es el de estructurar el lenguaje oral. Si el niño a habilitar ha sido implantado antes de los 3 años de edad, el desarrollo del lenguaje precisa de una estimulación precoz en la que se centre la atención, se trabaje la psicomotricidad y se refuerce el balbuceo espontáneo existente o se comience la desmutización propiamente dicha. De esta forma el niño es capaz de iniciar su comunicación con su entorno. A partir de esta situación, el desarrollo lingüístico viene definido por la evolución auditiva y la maduración neurológica y cognitiva. En general, podemos afirmar que el desarrollo del lenguaje de éstos niños no precisa de metodologías específicas y lo desarrolla de forma similar al niño oyente.

En los niños implantados a edades superiores a los tres años es necesario utilizar, además de la estimulación auditiva, determinadas estrategias de comunicación (palabra complementada, bimodal, etc) para desarrollar el lenguaje. Este puede trabajarse de modo estructural. Así se han creado claves (Fitzgerald, Perdoncini, Delgado, Rebus, etc) para ayudar al niño a comprender las reglas que rigen la elaboración de las oraciones, si bien se trata de sistemas complejos y su manejo es limitado. En contraposición a este método, están los métodos llamados naturales en los que a partir de situaciones reales, se busca el aprendizaje del lenguaje sin estructurarlo rígidamente. Quizás la combinación de ambos, basándose en las interacciones de la vida cotidiana y apoyándose en ejercicios estructurales, sea la mejor vía para lograr un desarrollo lingüístico.

La falta de retroalimentación auditiva produce importantes alteraciones en la voz y en la inteligibilidad del lenguaje expresivo del niño sordo. Estos déficits son paliados en el periodo postimplantación, a medida que el sujeto es capaz de discriminar los rasgos prosódicos de la palabra hablada e identificar fonemas. Con ello se obtiene una evidente mejoría en la entonación, ritmo fonatorio, intensidad de la emisión, tono y articulación.

En el área auditiva se comienza la estimulación a partir de principios globales, a los que, de forma progresiva, se van añadiendo otros más analíticos. El instrumento principal a utilizar en las sesiones de (re)habilitación auditiva es la voz, adaptando los ejercicios a la edad y peculiaridades de cada niño. La tarea debe ser amena, con palabras que tengan significado y con un vocabulario reiterativo y básico. También se emplearán instrumentos musicales y ruidos ambientales, para estimular la psicomotricidad, el sentido del ritmo, la identificación y localización de ruidos, etc.

La (re)habilitación auditiva postimplante coclear transcurre a lo largo de un programa estructurado en cinco fases: detección, discriminación, identificación, reconocimiento y comprensión (41, 42). A través de unos ejercicios, en cada una de estas etapas se tratan de alcanzar unos objetivos. Así, en la fase de detección, el niño debe indicar la presencia/ausencia de sonido. En la de discriminación, ha de escoger entre dos opciones, iguales o diferentes, que se

presentan auditivamente, sin tener por qué comprenderlas. En la etapa de identificación, el niño debe escoger la respuesta correcta de una serie de alternativas que conforman una lista cerrada, al ser capaz de identificar aspectos como la duración, ritmo, melodía, intensidad, etc. En el nivel de reconocimiento, habrá que repetir una palabra o frase presentada en un contexto abierto, pero con la ayuda de alguna clave. En la última fase de comprensión, llegará a mantener una conversación, lo cual supone la puesta en marcha de sus habilidades cognitivas y de escucha.

A pesar de que en algunos casos no se alcancen los últimos niveles de reconocimiento y comprensión, es muy posible que se logre mejorar globalmente las capacidades de comunicación y de integración en la sociedad.

7. RESULTADOS

En la población de sordos prelinguales, los resultados, después de llevar a cabo una implantación coclear, pueden variar enormemente de unos sujetos a otros. Si bien son varios los factores que tienen importancia pronóstica, la edad de implantación es el que tiene una mayor relevancia. Es por ello por lo que expondremos los resultados en función a la edad en la que los niños fueron implantados. Por otra parte, esto servirá para demostrar la importancia que tiene la precocidad de actuación ante una hipoacusia de origen congénito o prelingual.

Se estudia una población de 78 sordos prelinguales, todos ellos portadores de un implante coclear multicanal, programados con una estrategia basada en la extracción de formantes (SPEAK) y tratados dentro del Programa de Implantes Cocleares de la Universidad de Navarra. Éstos han sido clasificados en 5 grupos según la edad de implantación. En la Tabla 1 se indican las características de cada grupo, cuyos límites de edad fueron: Grupo A de 0 a 3 años, Grupo B de 4 a 6 años, Grupo C de 7 a 10 años, Grupo D de 11 a 14 años y Grupo E de 15 o más años de edad.

Para valorar la evolución de todos estos pacientes, del protocolo para la "Valoración de la audición y el lenguaje, en lengua española, en un programa de implantes cocleares" (43) se seleccionaron aquellos test que pudieran ser pasados de forma uniforme a todos los grupos, sin depender de la edad. Los test elegidos fueron: test de Identificación de Vocales, Series de Palabras Cotidianas, ambos testados en un contexto cerrado, y test de Bisílabas y de Frases sin Apoyo, testados en un contexto abierto. Estas pruebas fueron testadas preimplantación y postimplantación a los 6 meses y, más adelante, a intervalos de un año, alcanzándose un seguimiento de 5 años en alguno de los pacientes incluidos en el estudio.

La Fig. 1 muestra los resultados registrados en los test de Vocales y de Palabras Cotidianas. De estos datos se deduce que todos los grupos son capaces de reconocer fonemas vocálicos o palabras de uso diario en un contexto cerrado, alcanzando valores superiores a los determinados inicialmente antes de la implantación. Sin embargo, los grupos A y B de prelinguales obtienen valores significativamente mayores que los de los otros grupos. Tanto en el grupo A como en el B se aprecia una clara progresión a lo largo del tiempo, alcanzando el de menor edad los resultados más satisfactorios.

En la misma Fig. 2 aparecen los resultados recogidos en el test de Bisílabas y en el de Frases sin Apoyo, pruebas más complejas, desarrolladas en un contexto abierto sin ningún tipo de apoyo. Sólo los grupos A y B denotan poseer capacidad para reconocer la palabra hablada en un contexto abierto, existiendo unos resultados significativamente mejores en el grupo A. Es llamativa la rápida progresión y los altos resultados obtenidos por el grupo de niños implantados antes de los tres años de edad que indican de forma clara la capacidad que éstos tienen para reconocer la palabra hablada en un contexto abierto a partir del segundo o tercer año de haber sido implantados.

Estos resultados registrados en el grupo A en el campo de la percepción de la palabra, se acompañan de forma paralela con un excelente desarrollo del lenguaje hablado, como ha quedado descrito por nuestro grupo (44).

Los datos expuestos en este estudio clínico claramente ponen de manifiesto que los resultados postimplantación coclear, en una población sorda prelingual, son más satisfactorios en cuanto la edad de implantación es más precoz. Ello corrobora la existencia de un periodo crítico auditivo, que básicamente se extiende a lo largo de los primeros seis años de vida, con una época de excelente plasticidad en los tres primeros años. Los pobres resultados detectados en los grupos de edad superior a los 6 años, de alguna forma indican la irreversibilidad de la pérdida de plasticidad en el caso de no favorecerse una correcta estimulación de las vías y centros auditivos dentro del denominado periodo crítico auditivo.

Tabla 1
Características de los subgrupos de implantados prelinguales

SUBGRUPOS (Edad de implantación en años)	A (0-3)	B (4-6)	C (7-10)	D (11-14)	E (> 14)
Nº de pacientes	40	17	8	7	6
Edad media de implantación (años)	1,8	4,8	8,8	12,3	21,2
Aparición de la hipoacusia (años)	0,3	0,3	0,2	0,7	0,3
Tiempo utilización de audífonos (%)	46,1	65,3	69,3	76,7	54,4
Nº anillos insertados	28,5	28,6	27,1	29,3	29,1
Nº de electrodos activos inicialmente	19,6	19,7	20,1	20,5	20,5

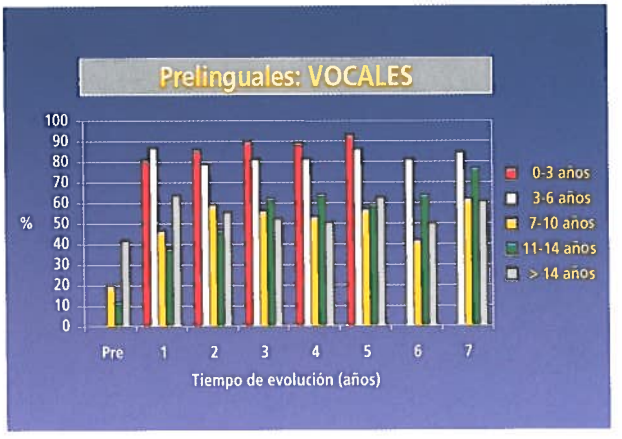

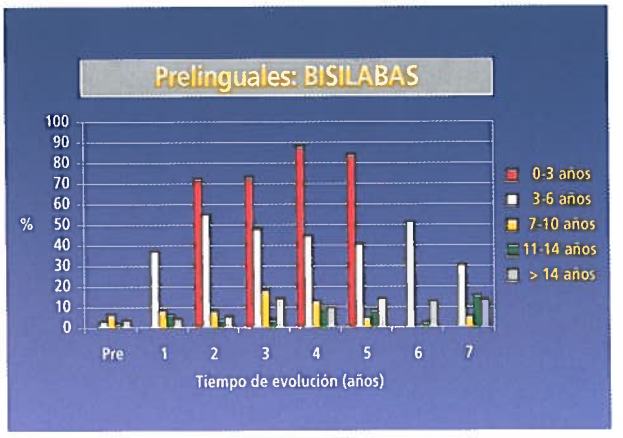

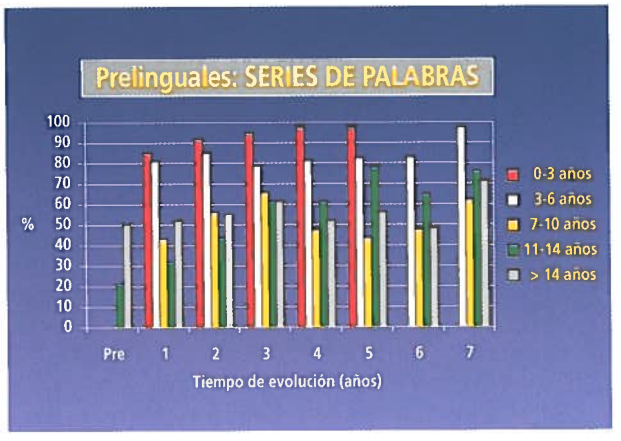

Figura 1. *Resultados de las pruebas logoaudiométricas realizadas en un contexto cerrado (Pruebas de reconocimiento de Vocales y de Series de Palabras Cotidianas), en una población prelingual, clasificada en función a la edad de implantación.*

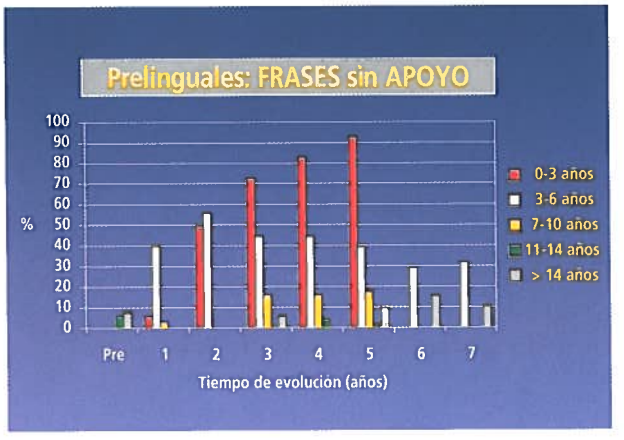

Figura 2*. Resultados de las pruebas logoaudiométricas realizadas en un contexto abierto (Pruebas de reconocimiento de Bisílabas y de Frases sin Apoyo), en una población prelingual, clasificada en función a la edad de implantación.*

La valoración global de los resultados alcanzados a largo plazo con implantes cocleares multicanales en una población infantil menor de 6 años, revela que la mayor parte de los niños son capaces de reconocer la palabra hablada en un contexto abierto sin el apoyo visual de la lectura labial o la gestualidad. Los resultados también sugieren que los niños implantados más precozmente tienen mayores posibilidades de alcanzar dichas capacidades y obtener un mayor desarrollo del lenguaje hablado. No obstante es preciso tener en cuenta que en los resultados pueden producirse importantes variaciones individuales derivadas de factores médicos y de la atención educativa y rehabilitadora que el niño reciba postimplantación.

Señalar una vez más que ante casos de hipoacusias profundas bilaterales y bajo las mismas condiciones de escolarización y rehabilitación, los resultados alcanzados por niños implantados son significativamente superiores a los obtenidos por niños que emplean audífonos o aparatos vibro-táctiles.

Con la finalidad de analizar el desarrollo del lenguaje en un grupo de 23 niños sordos prelinguales implantados a la edad de dos años en la Clínica Universitaria de Navarra, se inició el seguimiento de su evolución empleando para su monitorización el "Grammatical Analysis of Eliceted Language-Presence Level test" (GAEL-P). Este test aporta información sobre el desarrollo del lenguaje oral clasificándolo en tres categorías: disposición prelingual, palabra aislada y combinación de palabras. Los resultados observados indican que seis meses después de la cirugía los niños incrementaron el balbuceo, comenzando la específica producción de vocales. Al cabo de un año, iniciaron la holofrase y después de dos años de utilizar el implante coclear, comenzaron a producir frases con el empleo de verbos (Fig. 3). La secuencia de fases seguidas en el desarrollo del lenguaje por este grupo de niños también puede ser descrita de esta forma: 1) Balbuceo silábico, 2) Aumento del balbuceo con el uso de una jerga pseudolingüística, 3) Utilización de palabra aislada, empleando nombres de familiares, animales, comidas, partes del cuerpo o ropas. También usan palabras para designar acciones o lugares y se aprecia una mayor capacidad comprensiva, 4) Aumento del vocabulario. Desde el punto de vista semántico y morfosintáctico, tras 2 años

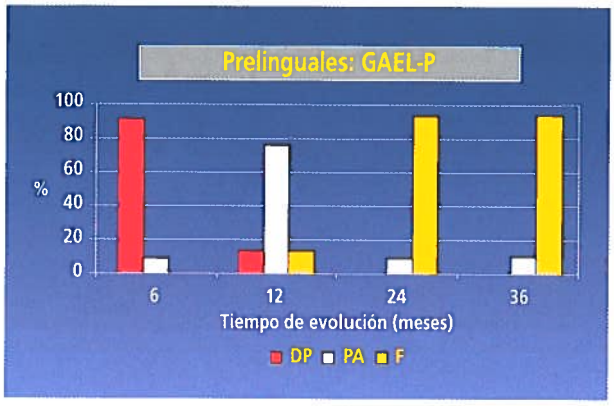

Figura 3. *Resultados del test GAEL-P ("Grammatical Analysis of Eliceted Language-Presence Level test"), realizado en una población prelingual tratada mediante implantación coclear a los 2 años de edad. Abreviaturas: DP: Disposición prelingual; PA: Palabra Aislada; F: Combinación de Palabras.*

postimplantación coclear, el niño viene a emplear unas 50 palabras y comienza a hacer combinaciones de dos de ellas, como por ejemplo "Hola papá" o "cama no".

Otro aspecto estudiado se refiere al desarrollo fonológico de los niños. A medida que los niños progresan en psicomotricidad, habilidad buco-facial, y percepción auditiva también lo hacen en relación a una mejor articulación de los fonemas. Los errores articulatorios disminuyen del 42% tras un año y medio de uso del implante coclear, al 23% a los dos años de evolución.

Aunque el desarrollo del lenguaje en los niños implantados es heterogéneo, las fases por las que pasan son similares a la de los niños normoyentes. Hay niños que son capaces de emplear estructuras más complejas y tienen cuantitativa y cualitativamente una mejor articulación, mientras que otros hacen uso de palabras funcionales y necesitan un soporte gestual. Sin embargo, después de dos años de evolución, los resultados se hacen más homogéneos en todos los niños implantados.

En la medida en que la implantación se efectúa con mayor precocidad se produce una mayor tendencia al aprendizaje espontáneo de palabras y frases cotidianas, generándose un natural abandono del apoyo gestual y de la labiolectura en la comunicación.

8. CONCLUSIONES

En niños con hipoacusias prelinguales, la implantación coclear debe efectuarse tan pronto como se ratifique el diagnóstico de sordera. En la mayor parte de los casos, cuando los implantes cocleares se colocan precozmente, los resultados son altamente positivos pudiéndose pronosticar que el niño podrá integrarse satisfactoriamente en un entorno oralista.

No existen impedimentos quirúrgicos o técnicos para llevar a cabo una implantación antes del año de edad. No obstante, es preciso considerar que se ha de contar con un centro de implantación bien cualificado y con un programa especializado en niños.

El pronóstico tiende a ser más favorable cuanto más precoz es la implantación coclear. Cuando ésta se realiza fuera del periodo crítico auditivo los resultados empeoran significativamente. La ausencia de estimulación de la vía auditiva en fases iniciales de la vida genera unos efectos irreversibles. Esto conlleva una grave responsabilidad para las autoridades y profesionales de la sanidad, que deben promover programas de detección precoz de la hipoacusia y arbitrar los medios necesarios para su tratamiento, quedando demostrada la eficacia y seguridad de los implantes cocleares en niños con sorderas prelinguales implantados lo más precozmente posible.

BIBLIOGRAFÍA

1. **MANGHAM, CA., DUPRENAS, SV.** "Open-set Minimum Auditory Capability scores for House and Nucleus Cochlear prosthese". *Am J Otolaryngol* 1989; 10: 263-266.
2. **GANTZ, BJ., TYLER, RS., KNUTSON, JF.** "Evaluation of five different cochlear implant designs. Audiologic assesment and predictor performance". *Laryngoscope* 1988; 92: 1100-1106.
3. **LINDEMAN, RC., MANGHAM, CA., KUPRENAS, SV.** "Single-channel and multichannel performance for reimplanted cochlear prosthesis patient". *Ann Otol Rhinol Laryngol* 1987; 96 (Suppl 128): 150-151.
4. **CLARK, GM., BLAMEY, PJ., BROWN, AM., BUSBY, PA., DOWELL, RC., FRANZ, BK., PYMAN, BC., SHEPHERD, RK., TONG, YC., WEBB, RL.** *The University of Melbourne-Nucleus Multi-Electrode Cochlear Implant. Advances in Oto-Rhino-Laryngology,* Switzerland, Karger, 1987.
5. **LINTHICUM, FH., FAYAD, J., OTTO, SR., GALEY, FR., HOUSE, WF.** "Cochlear implant histopathology". *Am J Otol* 1991; 12: 245-311.
6. **SHEPERD, RK., CLARK, GM., BLACK, RC.** "Chronic electrical stimulation of the auditory nerve in cats. Physiological and histopathological results". *Acta Otolaryngol* (Stockh) 1983; Suppl 399: 19-31.
7. **XU, J., SHEPHERD, RK., MILLARD, RE., CLARK, GM.** "Chronic electrical stimulation of the auditory nerve at high stimulus rates: A physiological and histopathological study". *Hearing Research* (en prensa).
8. **BURTON, MJ., SHEPHERD, RK., CLARK, GM.** "Cochlear histopathologic characteristics following long-term implantation: Safety studies in the young monkey". *Arch Otolaryngol Head Neck Surg* 1996; 122: 1097-1104.
9. **DAHM, MC., SHEPHERD, RK., CLARK, GM.** "The post-natal growth of the temporal bone and its implication in children". *Acta Otolaryngol* 1993; 505: 1-39.
10. **JACKLER, RK., LEAKE, PA., MCKERROW, WS.** "Cochlear implant revision: effects of reimplantation on the cochlea". *Ann Otol Rhinol Laryngol* 1989; 98: 813-820.

11. **SUTTON, D., MILLER, JM., PFINGST, BE.** "Comparison of cochlear histopathology following two implant designs for use in scala tympani". *Ann Otol Rhinol Laryngol* 1980; 89: 11-14.
12. **DAHMM, MC., CLARK, GM., FRANZ, BK., SHEPHERD, RK., BURTON, MJ., ROBINS-BROWNE, R.** "Cochlear implants in children: The value of cochleostomy seals in the prevention of labyrinthitis following pneumococcal otitis media in unimplanted and implanted cat cochleas". *Acta Otolaryngol* 1995; 114: 620-625.
13. **GAVILÁN, C., ABELLO, P., CABEZUDO, L., CIGES, M., GARRIDO, M., GÓMEZ, JL., HUARTE, A., KASSEM, S., MANRIQUE, M., MONFORT, M., CONDE, J., RODRÍGUEZ, M.** *Implantes Cocleares.* Guías de Práctica Clínica e Informes de Evaluación del Ministerio de Sanidad y Consumo 1994: 239-271.
14. **BOOTHROYD, A.** "Profound deafness". En: Tyler R (ed.). Cochlear implants. *Audiological Foundations.* San Diego, Ca: Whurr Publishers, 1993: 1-33.
15. **MIYAMOTO, RT., KIRK, KI., TODD, SL., ROBBINS, AM., OSBERGER, MJ.** Speech perception skills of children with multichannel cochlear implant or hearing aids. *Ann Otol Rhinol Laryngol* 1995; 104 (Suppl 166): 334-7.
16. **MCKONKEY ROBBINS, A., KIRK, KI., OSBERGER, MJ., ERTMER, D.** "Speech intelligibility of implanted children". *Ann Otol Rhinol Laryngol* 1995; 104 (Suppl 166): 399-401.
17. **MANRIQUE, M., HUARTE, A., CERVERA-PAZ, FJ., ESPINOSA, JM., MOLINA, M., GARCÍA-TAPIA, R.** "Indications and counterindications for cochlear implantation in children". *Am J Otol* 1998; 19: 332-336.
18. **BRIMACOMBE, JA., ARNDT, PL., STALLER, SJ., MENAPACE, CM.** "Multichannel cochlear implants in adults with residual hearing". Comunicación presentada en el *100th NIH Consensus Development Conference on Cochlear Implants in Adults and Children,* Washington, D.C., USA, 1995.
19. **MANRIQUE, M., RAMOS, A., MORERA, C., SAINZ, M., ALGABA, J., CERVERA-PAZ, FJ.** "Spanish study group on cochlear implants for persons with marginal benefit from acoustic amplification". *Acta Otolaryngol* (Stockh) 1998; 118: 635-639.
20. **PERAZZO, LM., MOORE, JK.** "Ontogeny of the human brainstem auditory nuclei". *Abs Assoc Res Otolaryngol* 21, 1991.
21. **PERAZZO, LM., MOORE, JK., BRAUN, A.** Ontogeny of the human brainstem auditory pathway: axonal maturation. *Abs Assoc Res Otolaryngol* 146, 1992.
22. **PONTON, CW., EGGERMONT, JJ., COUPLAND, SG., WINKELAAR, R.** "Frequency specific maturation of the eighth nerve and brainstem auditory pathway: evidence from derived auditory brain-stem response (ABRs)". *J Acoust Soc Am* 1992; 91: 1576-1586.
23. **LECOURS, AR.** "Myelogenetic correlates of the development of speech and language". En: Lennerberg FH, Lenneberg E (eds). *Foundations of language development: a multidisciplinary approach.* New York: University Press (1975); 75-94. Versión española (1982): Madrid, Alianza.
24. **YAKOWLEV, PI., LECOURS, AR.** *The myetologenetic cycles of regional maturation of the brain in early life.* Oxford. Blackwell, 1967; 3-70.
25. **DOBBING, J., SANDS, J.** "Quantitative growth and development of human brain". *Arch Dis Child* 1973; 48: 757-767.
26. **POWEL, TPS., ERULKAR, SD.** "Transneuronal cell degeneration in the auditory relay nuclei of the cat". *J Anat* (Lond) 1962; 96: 249-268.
27. **HASHISAKI, G., RUBEL, EW.** "Effects of unilateral cochlear removal on anteroventral cochlear nucleus neurons in developing gerbils". *J Comp Neurol* 1989; 283: 465-473.
28. **PASIC, TR., RUBEL, EW.** "Rapid changes in cochlear nucleus cell size following blockage of auditory nerve electrical activity gerbils". *J Comp Neurol* 1989; 283: 474-480.
29. **TRUNE, DR.** "Influence of neonatal cochlear removal on the development of mouse cochlear nucleus. I. Number, size and density of its neurons". *J Comp Neurol* 1982; 209: 409-424.
30. **MOORE, DR.** "Auditory brainstem of the ferret: early cessation of developmental sensitivity to cochlear removal in the cochlear nucleus". *J Comp Neurol* 1990; 302: 810-823.
31. **STEWARD, O., RUBEL, EW.** "Afferent influences on brainstem auditory nuclei of the chicken: cessation of aminoacid incorporation as an antecedent to age-dependent transneuronal degeneration". *J Comp Neurol* 1985; 231: 385-395.
32. **PERIER, O., ALEGRIA, J., BUYSE, M., D'ALIMONT, G., GILSON, D., SERNICLAES, W.** "Consequences of auditory deprivation in animals and humans". *Acta Otolaryngol* (Stockh) 1984; Suppl 411: 60-70.
33. **BORN, DE., RUBEL, EW.** "Afferent influences on brain stem auditory nuclei of the chicken: presynaptic action potentials regulate protein synthesis in nucleus magnocellularis neurons". *J Neurosci* 1988; 8: 901-919.
34. **WALTZMAN, SB., COHEN, NL., RAILEY, H., SHAPIRO, WH., OZDAMAR, SR., HOFFMAN, RA.** "Long-term results of early cochlear implantation in congenitally and prelingual deafened children". *Am J Otol* 1994; 15 (Suppl 2): 9-13.
35. **MIYAMOTO, RT., OSBERGER, MJ., ROBBINS, AM., MYRES, WA., KESSLER, K.** "Prelingually deafened children's performance with Nucleus multichannel cochlear implant". *Am J Otol* 1993; 14: 437-445.
36. **POSWILLO, D.** "The pathogenesis of the first and second branchial arch syndrome". *Oral Surg* 1973; 35: 302-328.
37. **NORTHERN, JL., DOWNS, MP.** "Development of the auditory mechanism". En: Northern JL y Downs MP (eds). *Hearing in children.* Baltimore, Williams & Wilkins, 1978.
38. **ARS, B., ARS-PIRET, N.** "Dynamics of the organogenesis of the middle ear structures". En: Ars B y Van

Cauwerberge P (eds.) *Middle ear structures, Organogenesis and Congenital Defects.* Amsterdam, Kugler, 1991.

39. **EBY, T., NADOL, J.** "Postnatal growth of the human temporal bone. Implications for cochlear implants in children". *Ann Otol Rhinol Laryngol* 1986; 95: 356-364.
40. **BAST, TH.** "Development of the otic capsule. IV. Histological changes and variations in the growing bony capsule of the vestible and cochlea". *Ann Otol Rhinol Laryngol* 1942; 51: 343-357.
41. **MECKLENBURG, D., DOWELL, R., JENISON, U.** *Rehabilitation manual Nucleus 22 channel cochlear implant system,* Melbourne, 1987.
42. **HUARTE, A.** *Manual de Rehabilitación del Implante Coclear.* Servicio de Publicaciones de la Universidad de Navarra, Pamplona, 1990.
43. **HUARTE, A., MOLINA, M., MANRIQUE, M., OLLETA, I., GARCÍA-TAPIA, R.** "Protocolo para la valoración de la audición y el lenguaje, en lengua española, en un programa de implantes cocleares". *Acta Otorrinolaring Esp* 1996; 47 (Suppl 1): 1-14.
44. **MANRIQUE, M., HUARTE, A., MOLINA, M., CERVERA-PAZ, FJ., ESPINOSA, JM.** "Tratamiento de la sordera en el niño menor de 2 años". *An Esp Pediatría* 1997; 97: 95-98.

22. GENÉTICA Y GENÓMICA DE LA SORDERA NO SINDRÓMICA

N. López Bigas, N. Govea, R. Rabionet Janssen, Mª.L. Arbonés de Rafael, X. Estivill Palleja

INTRODUCCIÓN

La sordera afecta aproximadamente al 10% de la población general: a 1 de cada 1.000 niños, al 5% de los individuos menores de 45 años y al 30% de los mayores de 70 años. La sordera puede ser debida a múltiples causas que pueden actuar aisladamente o en combinación. Estas causas incluyen: factores ambientales, infecciones o factores hereditarios. Con la progresiva identificación y control de las causas ambientales de sordera como la rubéola, la eritroblastosis fetal, las infecciones, la prematuridad, etc., la proporción de causas genéticas de sordera se ha visto incrementada relativamente en los últimos años. Se calcula que la sordera tiene una base genética en más del 50% de los casos, ya sea de forma directa o influida por factores genéticos de predisposición, incluida la presbiacusia, causa más frecuente de sordera del adulto (6).

La transformación del sonido en impulsos nerviosos es la base de la audición, cuando este proceso se ve alterado se produce la sordera. Desde el punto de vista anatomopatológico ésta puede clasificarse como conductiva o sensorial. La sordera conductiva aparece cuando la mecánica de transducción del sonido se ve afectada, mientras que la neurosensorial consiste en un fallo en la transmisión nerviosa de la información. Según la evolución clínica de la sordera, ésta puede ser progresiva o no, y según la edad de inicio, se puede clasificar en sordera congénita, de aparición temprana o de aparición tardía. Además se pueden considerar varios grados de pérdida de audición, desde sordera moderada, a suave, severa o profunda. La hipoacusia hereditaria comprende un amplio espectro clínico que abarca formas de sordera simple o aislada, así como formas sindrómicas, donde existen otras alteraciones clínicas asociadas. Las formas de sordera no sindrómica, constituyen el 70% de los casos.

La sordera hereditaria responde a todos los tipos de herencia descritos. La herencia autosómica dominante (AD) representa un 18% de las sorderas de causa genética, la herencia autosómica recesiva (AR) un 80% y la herencia ligada al cromosoma X un 2% (Fig. 1). Estos porcentajes no contemplan la forma de herencia mitocondrial, que constituye una forma muy frecuente de sordera neurosensorial en el adulto. Mientras que la sordera de tipo dominante se

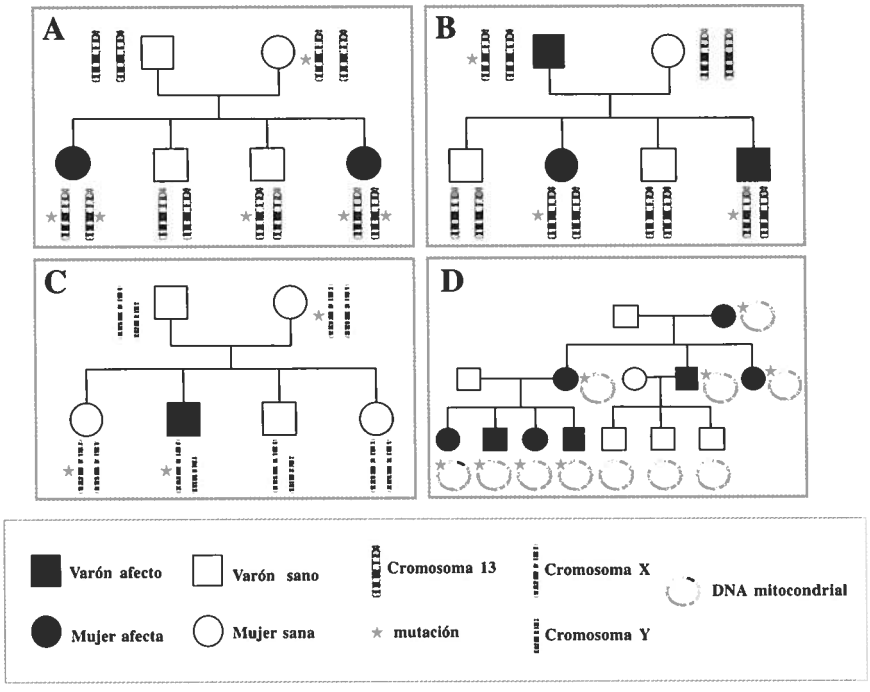

Figura 1. *Representación esquemática de los 4 patrones de herencia de la sordera: A) Herencia autosómica recesiva; B) Herencia autosómica dominante; C) Herencia ligada al sexo; D) Herencia mitocondrial.*

Grupo de Investigación sobre la Sordera. Centro de Genética Medica y Molecular-IRO, Hospital Duran i Reynals, L'Hospitalet de Llobregat, Barcelona.

presenta en general de forma progresiva, postlingual y hasta en ocasiones unilateral, la sordera de tipo recesivo suele ser profunda o severa, más penetrante, bilateral y en general, prelingual.

La sordera hereditaria representa un grave problema social. Dada la gran heterogeneidad etiológica, así como la complejidad de los mecanismos implicados en este tipo de patología, no es raro apreciar que aún en la actualidad el asesoramiento genético de la sordera continúe siendo uno de los aspectos no resueltos en la práctica médica. Durante los últimos años ha habido un notable progreso en la localización e identificación de genes involucrados en el proceso de audición. Estos avances facilitan un mayor entendimiento de la fisiopatología de la audición, además de permitir el desarrollo de técnicas de diagnóstico de la sordera y del diseño de estrategias de terapia para la sordera.

En los próximos apartados nos proponemos revisar los últimos avances en el conocimiento de las bases genéticas de la sordera, así como las perspectivas de futuro en el diagnóstico, la prevención y el tratamiento de la sordera.

IDENTIFICACIÓN DE GENES DE LA SORDERA

Durante los últimos cinco años, los estudios de ligamiento, que consisten en estudiar la segregación de marcadores de ADN a lo largo de todo el genoma en familias afectadas, han permitido la localización de varias regiones cromosómicas (loci) donde se supone que debe residir un gen responsable de sordera (Fig. 2). Se ha estimado que varios centenares de genes podrían causar sordera. Hasta el momento se han podido identificar únicamente 60 loci de sordera sindrómica y algo más de 40 de sordera no sindrómica (página web de la sordera hereditaria: *http://dnalab-ww.uia.ac.be/dnalab/hhh.html*). Actualmente hay 24 loci identificados de sordera no sindrómica autosómica recesiva (DFNB) (Tabla 1), 27 de sordera no sindrómica autosómica dominante (DFNA) (Tabla 2) y 8 de sordera no sindrómica ligada al cromosoma X (DFN) (Tabla 3) (Fig. 2). Las mutaciones en los genes del ADN mitocondrial también pueden ser responsables de sordera no sindrómica, en este grupo la mutación más importante es la A1555G.

Existe una gran heterogeneidad genética en la sordera hereditaria no sindrómica, pero a pesar de ello, sólo dos genes contribuyen a la mayoría de los casos de sordera de origen genético. El gen *GJB2* (conexina 26) es el responsable de la mayoría de los casos de sordera no sindrómica congénita en la población Mediterránea. La principal causa de sordera progresiva, de aparición en edad adulta, es la mutación del ADN mitocondrial A1555G en el rRNA 12S.

Sordera no sindrómica de herencia autosómica recesiva

La sordera de herencia autosómica recesiva abarca alrededor del 80% de las sorderas hereditarias. Se supone que hay más de un centenar de genes interviniendo de una forma u otra en este tipo de sordera. Hasta el momento se han descrito más de 24 loci relacionados con estos cuadros (Tabla 1), muchos de ellos detectados en familias aisladas, siendo responsables de la sordera de un número reducido de

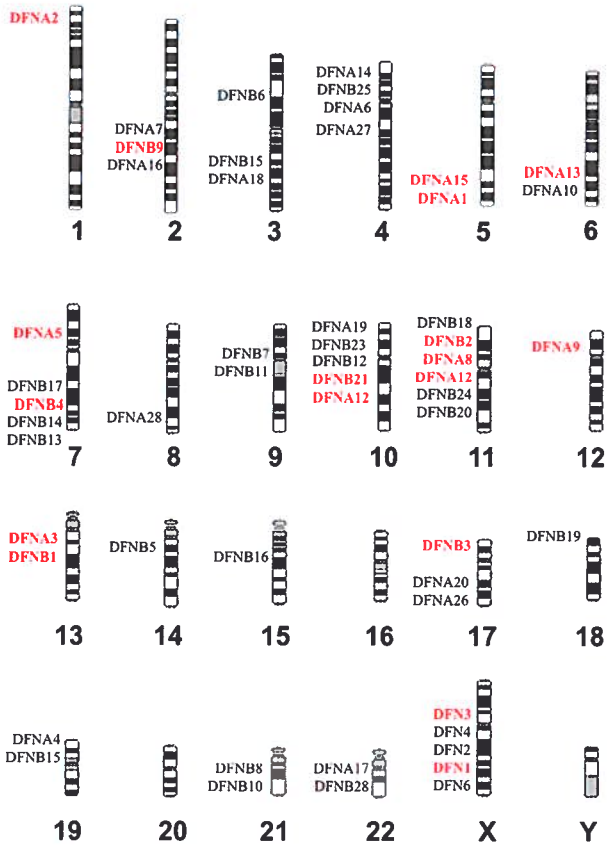

Figura 2. *Mapa del genoma para los loci y genes responsables de sordera no sindrómica. DFNA, sordera de herencia dominante; DFNB sordera de herencia recesiva; DFN, sordera de herencia ligada al sexo. En negrita se indican los loci para los que los genes de sordera ya han sido identificados.*

pacientes. Dada la elevada frecuencia de este tipo de sordera es de suponer, que en la población general exista un elevado número de individuos portadores asintomáticos para mutaciones en los genes implicados en el complejo fenómeno de la audición. Los genes que intervienen en los cuadros autosómicos recesivos podrían ser cócleo-específicos y codificar para proteínas que intervienen en la estructura o función coclear, o para aquellas que intervengan en la transmisión mecánica de los elementos del órgano de Corti.

En 1994, Guilford *et al.* localizaron el primer locus asociado a sordera no sindrómica recesiva en dos familias de Túnez, con un supuesto ancestro común, que presentaban sordera profunda, penetrante y prelingual (31). Este locus (DFNB1) se halla en la región pericentromérica del cromosoma 13 (13q).

Los primeros genes identificados de entre los 24 loci descritos hasta la fecha para la sordera no sindrómica de herencia autosómica recesiva fueron el gen codificante para la Miosina VIIA *(MYO7A)* (44, 74) localizado en el cromosoma 11q12 (DFNB2) y el gen *GJB2* (37, 77) en el cromosoma 13q11. El primero se expresa a nivel del estereocilio de las células ciliadas del oído, asegurando el contacto entre cada estereocilia, mientras que el gen *GJB2* se expresa en las células

Tabla 1
Loci y genes de sordera no sindrómica autosómica recesiva

Locus	Localización	Gen	Referencias
DFNB1	13q12	*GJB2*	Guilford *et al.* (31); Kelsell *et al.* (37)
DFNB2	11q13.5	*MYO7A*	Liu *et al.* (44); Weil *et al.* (74)
DFNB3	17p11.2	*MYO15*	Friedman *et al.* (22); Wang *et al.* (73)
DFNB4	7q31	*PDS*	Baldwin *et al*, (2); Li *et al.* (43)
DFNB5	14q12		Fukushima *et al.* (23)
DFNB6	3p14-p21		Fukushima *et al.* (24)
DFNB7	9q13-q21		Jain *et al.* (34)
DFNB8	21q22		Veske *et al.* (71)
DFNB9	2p22-p23	*OTOF*	Chaib *et al.* (8); Yasunaga *et al.* (76)
DFNB10	21q22.3		Bonné-Tamir *et al.* (4)
DFNB11	9q13-q21		Scott *et al.* (60)
DFNB12	10q21-q22		Chaib *et al.* (9)
DFNB13	7q34-36		Mustapha *et al.* (52)
DFNB14	7q31		Mustapha *et al.* (53)
DFNB15	3q21-q25/19p13		Chen *et al.* (12)
DFNB16	15q21-q22		Campbell *et al.* (7)
DFNB17	7q31		Greinwald *et al.* (29)
DFNB18	11p14-15.1		Jain *et al.* (35)
DFNB19	18p11		Green *et al.* (27)
DFNB20	11q25-qter		Moynihan *et al.* (51)
DFNB21	10p11.2-q21	*TECTA*	Mustapha *et al.* (54)
DFNB23	11q23		Richard Smith, no publicado
DFNB24	4p15.3-q12		Richard Smith, no publicado
DFNB28	22q13		Richard Smith, no publicado

de soporte que recubren el oído interno (células epiteliales y conectivas).

Los avances en el estudio de la genética de la sordera han puesto de manifiesto que las mutaciones en el gen *GJB2* (gap junction B2), que codifica para la conexina 26 (Cx26) (DFNB1 y DFNA3), son las responsables de la mayoría de los casos de sordera de herencia autosómica recesiva (> 50%) y en menor medida de formas autosómicas dominantes.

Las conexinas son proteínas que se localizan en la membrana de las células formando unos canales llamados *gap junctions*, que comunican una célula con la adyacente (Fig. 3). A través de estos canales se realiza un transporte prácticamente instantáneo de moléculas pequeñas entre las dos células. Se ha postulado que los canales formados por la conexina 26 podrían estar implicados en el reciclaje del K+ de la endolinfa, necesario para la transmisión de la señal nerviosa auditiva.

Las mutaciones en el gen de la conexina 26 son responsables de la mayor parte de las sorderas hereditarias en la población mediterránea. La mutación más frecuente en el gen *GJB2* es la delección de una guanina en la posición 30-35 (35delG) (Fig. 3), presente en alrededor del 80% de los casos de sordera debidos al locus DFNB1. La proteína que se origina a partir de un gen con la mutación 35delG es una proteína truncada que no puede realizar su función. Esta mutación se ha hallado tanto en núcleos familiares afectos de sordera, como en casos esporádicos o aislados. Estudios audiométricos en pacientes homocigotos para la mutación 35delG demuestran que la ausencia total de conexina 26 en las células de la cóclea, debido a la mutación 35delG, está asociada con sordera severa o profunda. Se han descrito otras mutaciones en el gen *GJB2* que pueden ser consultadas en la página web de la Sordera debida a mutaciones en conexinas: *http://www.iro.es/cx26deaf.html*.

Hasta la actualidad, una de las grandes dificultades en el estudio de la sordera hereditaria estriba en la gran heterogeneidad que presentan estos cuadros. Sin embargo, esta dificultad se ha visto reducida al observarse que: a) la sordera neurosensorial de herencia autosómica recesiva (NSRD) representa la forma más frecuente de los casos de sordera hereditaria, b) una gran proporción de NSRD en la población mediterránea, aproximadamente el 80%, está asociada al locus DFNB1 (18), c) la mutación más frecuente en NSRD asociada a DFNB1 es la 35delG en el gen *GJB2* y d) el gen *GJB2* está implicado en más del 30% de los casos esporádicos de sordera (sin un conocimiento previo sobre su causa hereditaria). Estos datos son de gran valor, ya que abren el camino para varias aplicaciones, entre ellas el diagnóstico de las familias afectadas, incluido el diagnóstico precoz y prenatal. La detección neonatal de la sordera congénita debida a mutaciones en el gen de la conexina 26 será muy útil

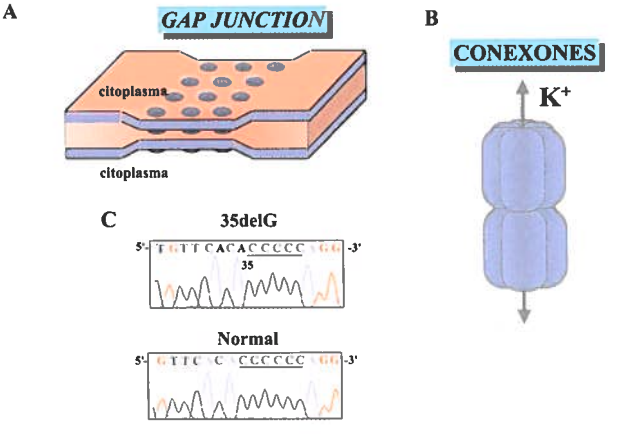

Figura 3 A. *Representación esquemática de las Gap Junction o Uniones en hendidura.* ***B.*** *Representación esquemática de la unión de dos conexones, formados cada uno por 6 moléculas de conexina para cada célula.* ***C.*** *Secuencia de nucleótidos de un fragmento del gen de la conexina 26 (GJB2) con la mutación 35delG en homocigosis y el mismo fragmento de un gen normal.*

en el caso de querer aplicar al niño un implante coclear, dado que cuanto antes se detecte la sordera en el recién nacido, antes se le podrá realizar el implante coclear y la adaptación será mejor. Independientemente de la actitud terapéutica del implante coclear, la detección precoz de la sordera, durante los primeros meses de vida, permite un mejor desarrollo del niño y un mejor aprovechamiento de la capacidad auditiva residual.

Otros genes descritos como responsables de sordera autosómica recesiva son el gen *MYO15* (73), relacionado con DFNB3 en el cromosoma 17p11.2; *PDS* relacionado con DFNB4 y con el Síndrome de Pendred, síndrome caracterizado por la presencia de sordera y bocio (43), localizado en 7q31; el gen *OTOF* (76), asociado con DFNB9 en 2p22-p23; y *TECTA*, asociado con el locus DFNB21 en 11q (54) (Tabla 1).

Sordera no sindrómica de herencia autosómica dominante

La sordera de herencia autosómica dominante representa el 18% de las sorderas de causa genética. Este tipo de sordera suele aparecer en la edad adulta, de forma progresiva y en algunas ocasiones es unilateral. Hasta el momento se han descrito 27 loci de sordera autosómica dominante (Tabla 2) y se han identificado un total de 12 genes responsables de este tipo de sordera. Cabe destacar que cuatro de estos genes pueden causar tanto sordera de herencia dominante como recesiva, dependiendo del tipo de mutación o de la zona del gen donde se ha producido ésta. Estos genes son *GJB2* (DFNB1 y DFNA3), *GJB3* (DFNA2 y una forma recesiva), *MYO7A* (DFNB2 y DFNA11) y *TECTA* (DFNB21 y DFNA8). Otros genes implicados en la sordera autosómica dominante son el gen *KCNQ4*, que codifica para una proteína que forma parte de unos canales de potasio responsables del mantenimiento de la homeostasis en la endolinfa, los genes *COCH, COL11A3* y *TECTA*, que codifican para proteínas que forman parte de la matriz extracelular, y el gen *POU4F3* que codifica para un factor de transcripción, entre otros (Tabla 2).

Recientemente se ha identificado otro gen de la familia de las conexinas, el gen de la conexina 30 *(GJB6)*, que se encuentra en la misma región que el gen *GJB2*, y que podría ser también causante de DFNA3 o DFNB2, ya que estos dos genes están situados de forma adyacente en el genoma. En una familia italiana con sordera de herencia dominante, se encontró una mutación en este gen, que consiste en un cambio de un nucleótido que no permite a la conexina 30 formar los canales adecuados, provocando la pérdida de audición (30). Hasta el momento no se ha encontrado ninguna otra familia en que la sordera sea debida a mutaciones en el gen de la conexina 30, lo que hace pensar que es un gen ocasionalmente responsable de sordera, en contraposición con la elevada frecuencia de mutaciones en el gen de la conexina 26. El gen *GJB6* eleva a tres los genes de conexinas relacionados con sordera (*GJB2, GJB3* y *GJB6*), lo que resalta el papel importante de estas proteínas en la audición.

Sordera no sindrómica de herencia ligada al cromosoma X

Los casos de sordera no sindrómica ligada al cromosoma X son comparativamente menos frecuentes que los casos sindrómicos ligados al cromosoma X que cursan con sordera. En la mayoría de los casos el inicio del cuadro es prelingual. El tipo de sordera puede ser mixta o neurosensorial congénita. Se han descrito 5 loci para este tipo de hipoacusias, de los cuales dos genes ya han sido identificados (Tabla 3). Uno es el del locus DFN1, en Xq22, que si bien en su momento fue descrito como un locus responsable de sordera no sindrómica, estudios posteriores en la familia destacaron que se trata de un cuadro que asocia sordera con distonía, alteraciones visuales y retraso mental, cuadro debido al gen *DDP* (36). Otra de las formas

Tabla 2
Loci y genes de sordera no sindrómica autosómica dominante

Locus	Localización	Gen	Referencias
DFNA1	5q31	*HDIA1*	Leon *et al.* (41); Lynch *et al.* (47)
DFNA2	1p34	*GJB3* *KCNQ4*	Coucke *et al.* (13); Xia *et al.* (75) Kubisch *et al.*(38)
DFNA3	13q12	*GJB2* *GJB6*	Chaib *et al.* (10); Denoyelle *et al.* (16) Grifa *et al.* (30)
DFNA4	19q13		Chen *et al.* (11)
DFNA5	7p15	*DFNA5*	Van Camp *et al.* (66); Van Laer *et al.*(68)
DFNA6	4p16.3		Lesperance *et al.* (42)
DFNA7	1q21-q23		Fagerheim *et al.* (19)
DFNA8	11q22-24	*TECTA*	Verhoeven *et al.* (70)
DFNA9	14q12-q13	*COCH*	Manolis *et al.* (49); Robertson *et al.* (58)
DFNA10	6q22-q23		O'Neill *et al.* (55)
DFNA11	11q12.3-q21	*MYO7A*	Tamagawa *et al.* (61); Liu *et al.* (45)
DFNA12	11q22-q24	*TECTA*	Verhoeven *et al.* (69); Verhoeven *et al.* (70)
DFNA13 DFNA14	6p21 4p16	*COL11A2*	Brown *et al.* (6) Van Camp *et al.* (67)
DFNA15	5q31	*POU4F3*	Vahava *et al.* (65); Skvorak *et al.* (64)
DFNA16	2q24		Fukushima *et al.* (25)
DFNA17	22q		Lalwani *et al.* (40)
DFNA18	3q22		Boensch *et al.* (3)
DFNA19	10 (pericent.)		Green *et al.* (27)
DFNA20	17q25		Friderici *et al.* (21)
DFNA23	14q		Salam *et al.* (59)
DFNA24	4q		Häfner *et al.* (32)
DFNA25	12q21-24		Greene *et al.* (28)
DFNA26	17q25		R. Smith, no publicado
DFNA27	4q12		Fridell *et al.* (20)
DFNA28	8q22		Anderson *et al.* (1)
DFNA30	15q26		Mangino *et al.* (48)

Tabla 3
Loci y genes de sordera no sindrómica ligada al cromosoma X

Locus	Localización	Gen	Referencias
DFN1	Xq22	*DDP*	Tranebjaerg *et al.* (62); Jin *et al.* (36)
DFN2	Xq22		Tyson *et al.* (63)
DFN3	Xq21.1	*POU3F4*	De Kok *et al.* (14)
DFN4	Xp21.2		Lalwani *et al.* (39)
DFN6	Xp22		del Castillo *et al.*,(15)

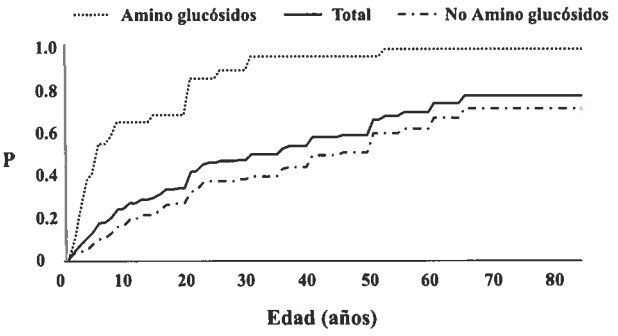

Figura 4. *Relación entre la edad de inicio y la probabilidad de sordera para personas con la mutación mitocondrial A1555G según hayan sido tratadas o no con aminoglucósidos.*

descritas (DFN3) se acompaña de alteraciones óseas y se ha reconocido al gen *POU3F4,* localizado en Xq21.1 (14) como responsable del cuadro. Se ha descrito un caso de sordera neurosensorial congénita, en el que se observó ligamiento en Xp21.2 (DFN4), zona que contiene el gen de la distrofia muscular de Duchenne (39).

Sordera de herencia materna (mitocondrial)

Algunos casos de sordera no sindrómica se transmiten por vía materna, encontrándose afectos tanto varones como mujeres, siendo debidos a mutaciones en el ADN mitocondrial (26). En algunos de los individuos con sordera por transmisión materna existe como antecedente el tratamiento con aminoglucósidos, previo a la aparición del cuadro de hipoacusia. La ototoxicidad debida a tratamiento con este tipo de antibióticos es ampliamente conocida desde hace más de 20 años, como uno de los efectos adversos más importantes de este grupo de antimicrobianos. Se ha descrito que hasta el 25% de personas que reciben estos antibióticos desarrollan sordera.

El ADN mitocondrial es una molécula circular de 16.569 nucleótidos que se encuentra en el interior de las mitocondrias y que codifica para 13 subunidades polipeptídicas de la cadena respiratoria, junto con las subunidades 12S y 16S del RNA ribosómico y las 22 moléculas del RNA de transferencia necesarias para la traducción del RNA mensajero y la síntesis proteica de las mitocondrias (72). En los últimos años, se ha descrito un considerable número de mutaciones en el ADN mitocondrial (delecciones, inserciones, duplicaciones y mutaciones puntuales), responsables de distintos cuadros clínicos. En la mayoría de los casos se trata de patología neuromuscular o endocrinológica, que puede o no estar asociada a sordera (72).

Gracias a estudios realizados en familias con sordera no sindrómica, neurosensorial, progresiva y bilateral, se ha identificado la mutación A1555G en el ADN mitocondrial, asociándose a la administración previa de aminoglucósidos en numerosas ocasiones, aunque no en la totalidad de portadores de esta mutación (56). Se ha calculado que la probabilidad de que una persona con la mutación A1555G desarrolle sordera a la edad de 30 años es del 95% si se trata con aminoglucósidos y del 40% si no recibe tratamiento (17) (Fig. 4). Cabe destacar que los antecedentes de administración previa de aminoglucósidos, si bien están frecuentemente asociados como factor desencadenante de sordera, no son indispensables, ya que sólo el 20% de los pacientes con sordera y la mutación han sido tratados con aminoglucósidos (17).

La mutación 1555G consiste en un cambio de adenina a guanina en la posición 1555 del gen 12S del RNA ribosómico (rRNA), que afecta un dominio muy conservado de este gen, que interviene en la unión con el RNA de transferencia (tRNA) (33). La presencia de una guanina en lugar de una adenina en la posición 1555 hace que la unión de los distintos tRNA sea mucho más laxa, dando lugar a errores en la traducción proteica de las mitocondrias. Parece que esta alteración queda notablemente incrementada con la administración de aminoglucósidos, los cuales parecen unirse de forma específica en esta región de la subunidad 12S, aumentado así la dificultad en el acoplamiento de los tRNAs (33, 50, 56). De esta forma, tanto en presencia de antibióticos como en su ausencia, podría desarrollarse sordera, actuando los aminoglucósidos sólo como un factor desencadenante, precipitando de forma drástica su aparición. Este hallazgo nos lleva a pensar que podría haber otros factores por el momento desconocidos, capaces de favorecer el desarrollo de la hipoacusia en estas familias. No puede descartarse la existencia de otros cambios adicionales en el genoma mitocondrial, o alteraciones en algún gen nuclear, que puedan jugar un papel importante en el desarrollo de la sordera.

La mutación A1555G es la alteración más frecuente en pacientes con sordera no sindrómica transmitida por línea materna a través del ADN mitocondrial, aunque otras mutaciones en el ADN mitocondrial también pueden causar sordera. Por ejemplo, la mutación A7445G en el gen del tRNA de la serina causa sordera aislada o asociada a keratodermia palmoplantar (57).

CONCLUSIONES

La identificación de los genes relacionados con la sordera abre el camino para el diagnóstico de las familias afectadas, incluido el diagnóstico precoz y prenatal. En el caso de la mutación A1555G el diagnóstico puede ser muy

importante desde el punto de vista de la prevención, pues evitando el tratamiento con aminoglucósidos en pacientes con esta mutación se puede retrasar o incluso evitar el desarrollo de la sordera.

La identificación de los genes implicados en la sordera permite iniciar estudios para el desarrollo de modelos animales en los que realizar experimentos de terapia génica. La investigación sobre la genética de la sordera promete para los próximos años avances espectaculares en el ámbito del conocimiento, la prevención y el tratamiento.

REFERENCIAS

1. **ANDERSON, DW., GRIFFITH, AJ., RUDY, S., SAN AGUSTIN, T., FRIEDMAN, TB., MORELL, RJ.** "A new locus for autosomal dominant hearing loss DFNA28 mapped to chomosome 8q22". *Am J Hum Genet* 1999. S65:1336.
2. **BALDWIN, CT., WEISS, S., FARRER, LA., DE STEFANO, AL., ADAIR, R., FRANKLYN, B., KIDD, KK.** *et al.* "Linkage of congenital, recessive deafness (DFNB4) to chromosome 7q31 and evidence for genetic heterogeneity in the Middle Eastern Druze population". *Hum Mol Genet* 1995. 4: 1637-1642.
3. **BOENSCH, D., SCHEER P,STORCH, P., NEUMAN, C., DEUFEL, T., LAMPRECHT-DINNENSEN, A.** "Mapping of a further type of autosomal dominant no.syndromic hearing impariment (DFNA18) to chromosome 3q22". *Am J Hum Genet* 1998. S63:1628.
4. **BONNE-TAMIR, B., DESTEFANO, AL., BRIGGS, CE., ADAIR, R., FRANKLYN, B., WEISS, S., KOROSTISHEVSKY, M.** *et al.* "Linkage of congenital recessive deafness (gene DFNB10) to chromosome 21q22.3". *Am J Hum Genet* 1996. 58: 1254-1259.
5. **BROWN, KS.** "Genetic and environmental factors in profound prelingual deafness". *Med Clin North Am* 1969. 53: 741-772.
6. **BROWN, MR., TOMEK, MS., VAN LAER, L., SMITH, S., KENYON, JB., VAN CAMP, G., SMITH, RJ.** "A novel locus for autosomal dominant nonsyndromic hearing loss, DFNA13, maps to chromosome 6p". *Am J Hum Genet* 1997. 61: 924-927.
7. **CAMPBELL, DA., MCHALE, DP., BROWN, KA., MOYNIHAN, LM., HOUSEMAN, M., KARBANI, G., PARRY, G.** *et al.* "A new locus for non-syndromal, autosomal recessive, sensorineural hearing loss (DFNB16) maps to human chromosome 15q21-q22". *J Med Genet* 1997. 34: 1015-1017.
8. **CHAIB, H., PLACE, C., SALEM, N., CHARDENOUX, S., VINCENT, C., WEISSENBACH, J., EL-ZIR, E.** *et al.* "A gene responsible for a sensorineural nonsyndromic recessive deafness maps to chromosome 2p22-23". *Hum Mol Genet* 1996a. 5: 155-158.
9. **CHAIB, H., PLACE, C., SALEM, N., DODE, C., CHARDENOUX, S., WEISSENBACH, J., EL ZIR, E.** *et al.* "Mapping of DFNB12, a gene for a non-syndromal autosomal recessive deafness, to chromosome 10q21-22". *Hum Mol Genet* 1996b. 5: 1061-1064.
10. **CHAIB, H., LINA-GRANADE, G., GUILFORD, P., PLAUCHU, H., LEVILLIERS, J., MORGON, A., PETIT, C.** "A gene responsible for a dominant form of neurosensory non-syndromic deafness maps to the NSRD1 recessive deafness gene interval". *Hum Mol Genet* 1994. 3: 2219-2222.
11. **CHEN, AH., NI, L., FUKUSHIMA, K., MARIETTA, J., O'NEILL, M., COUCKE, P., WILLEMS, P.** *et al.* "Linkage of a gene for dominant non-syndromic deafness to chromosome 19". *Hum Mol Genet* 1995. 6: 1073-1076.
12. **CHEN, A., WAYNE, S., BELL, A., RAMESH, A., SRISAILAPATHY, CR., SCOTT, DA., SHEFFIELD, VC.** *et al.* "New gene for autosomal recessive non-syndromic hearing loss maps to either chromosome 3q or 19p". *Am J Med Genet* 1997. 71: 467-471.
13. **COUCKE, P., VAN CAMP, G., DJOYODIHARJO, B., SMITH, SD., FRANTS, RR., PADBERG, GW., DARBY, JK.** *et al.* "Linkage of autosomal dominant hearing loss to the short arm of chromosome 1 in two families". *N Engl J Med* 1994. 331: 425-431.
14. **DE KOK, YJ., VAN DER MAAREL, SM., BITNER-GLINDZICZ, M., HUBER, I., MONACO, AP., MALCOLM, S., PEMBREY, ME.** *et al.* "Association between X-linked mixed deafness and mutations in the POU domain gene POU3F4". *Science* 1995. 267: 685-688.
15. **DEL CASTILLO, I., VILLAMAR, M., SARDUY, M., ROMERO, L., HERRAIZ, C., HERNÁNDEZ, FJ., RODRÍGUEZ, M.** *et al.* "A novel locus for non-syndromic sensorineural deafness (DFN6) maps to chromosome Xp22". *Hum Mol Genet* 1996. 5: 1383-1387.
16. **DENOYELLE, F., LINA-GRANADE, G., PLAUCHU, H., BRUZZONE, R., CHAIB, H., LEVI-ACOBAS, F., WEIL, D.** *et al.* "Connexin 26 gene linked to a dominant deafness". *Nature* 1998. 393: 319-20.
17. **ESTIVILL, X., GOVEA, N., BARCELO, E., PERELLÓ, E., BADENAS, C., ROMERO, E., MORAL, L.** *et al.* "Progressive sensorineural deafness is mainly due to the mtDNA A1555G mutation and is enhanced by treatment with aminoglycosides. 1998a". *Am J Hum Genet* 62: 27-38.
18. **ESTIVILL, X., FORTINA, P., SURREY, S., RABIONET, R., MELCHIONDA, S., D'AGRUMA, L., MANSFIELD, E.** *et al.* 1998b. "Connexin-26 mutations in sporadic and inherited sensorineural deafness". *Lancet* 7: 394-398.
19. **FAGERHEIM, T., NILSSEN, O., RAEYMAEKERS, P., BROX, V., MOUM, T., ELVERLAND, HH., TEIG, E., OMLAND, HH.** *et al.* "Identification of a new locus for autosomal dominant non-syndromic hearing impairment (DFNA7) in a large Norwegian family". *Hum Mol Genet* 1996. 8: 1187-1191.
20. **FRIDELL, RA., BOGER, EA., SAN AGUSTIN, T., BROWNSTEIN, MJ., FRIEDMAN, TB., MORELL, RJ.** "DFNA27, a new locus for autosomal dominant hearing impairment on chromosome 4". *Am J Hum Genet* 1999. S65:1388.
21. **FRIDERICI, KH., MORELL, RJ., WEI, S., ELFENBEIN, JL., LEVINE, S., FRIEDMAN, TB., FISHER, RA.** "A new locus for late-onset, progressive, hereditary hearing loss (DFNA20) maps to 17q25". *Am J Hum Genet* 1999. S65:1656.

22. **FRIEDMAN, TB., LIANG, Y., WEBER, JL., HINNANT, JT., BARBER, TD., WINATA, S., ARHYA, IN.** *et al.* "A gene for congenital, recessive deafness DFNB3 maps to the pericentromeric region of chromosome 17". *Nature Genet* 1995. 9: 86-91.
23. **FUKUSHIMA, K., RAMESH, A., SRISAILAPATHY, CR., NI, L., CHEN, A., O'NEILL, M., VAN CAMP, G.** *et al.* "Consanguineous nuclear families used to identify a new locus for recessive non-syndromic hearing loss on 14q". *Hum Mol Genet* 1995. 4: 1643-1648.
24. **FUKUSHIMA, K., RAMESH, A., SRISAILAPATHY, CR., NI, L., WAYNE, S., O'NEILL, ME., VAN CAMP, G.** *et al.* "An autosomal recessive nonsyndromic form of sensorineural hearing loss maps to 3p-DFNB6". *Genome Res* 1995. 5: 305-308.
25. **FUKUSHIMA, K., KASAI, N., UEKI, Y., NISHIZAKI, K., SUGATA, K., HIRAKAWA, S., MASUDA, A.** *et al.* "A gene for fluctuating, progressive autosomal dominant nonsyndromic hearing loss, DFNA16, maps to chromosome 2q23-24.3". *Am J Hum Genet* 1999. 65: 141-150.
26. **GOLD, M., RAPIN, I.** "Non-Mendelian mitochondrial inheritance as a cause of progressive genetic senso-rineural hearing loss". *Int J Pediatr Otorhinolaryngol* 1994. 30: 91-104.
27. **GREEN,** *et al. The Molecular Biology of Hearing and Deafness meeting Bethesda,* October 8-11, 1998 Abstract 108.
28. **GREENE, CC., MCMILLAN, PM., BARKER, SE., LESPERANCE, MM.** "DFNA25, a novel locus for dominant, nonsyndromic, high frequency sensorineural hearing impairment". *Am J Hum Genet* 1999. S65:1399.
29. **GREINWALD, JH. Jr., WAYNE, S., CHEN, AH., SCOTT, DA., ZBAR, RI., KRAFT, ML.** *et al.* "Localization of a novel gene for nonsyndromic hearing loss (DFNB17) to chromosome region 7q31". *Am J Med Genet* 1998. 78: 107-113.
30. **GRIFA, A., WAGNER, CA., D'AMBROSIO, L., MELCHIONDA, S., BERNARDI, F., LÓPEZ-BIGAS, N., RABIONET, R.** *et al.* "Mutations in GJB6 cause a form of nonsyndromic autosomal dominant deafness at DFNA3 locus" *Nature Genet* 1999. 23: 16-18.
31. **GUILFORD, P., BEN ARAB, S., BLANCHARD, S., LEVILLIERS, J., WEISSENBACH, J., BELKAHIA, A., PETIT, C.** "A non-syndrome form of neurosensory, recessive deafness maps to the pericentromeric region of chromosome 13q". *Nature Genet* 1994a. 6: 24-28.
32. **HÄFNER, FM., LINDER, T., SALAM, AA., BALMER, D., BAUMER, A., SCHINZEL, A., SPILLMANN, T.** *et al.* "A novel locus DFNA24 for congenital autosomal dominant hearing loss maps to 4q in a large Swiss German kindred". *Am J Hum Genet* 1999. S63:1405.
33. **HUTCHIN, T., HAWORTH, I., HIGASHI, K., FISCHEL-GHODSIAN, N., STONEKING, M., SAHA, N., ARNOS, C., CORTOPASSI, G.** "A molecular basis for human hypersensitivity to aminoglycoside antibiotics". *Nucleic Acids Res* 1993. 21: 4174-4179.
34. **JAIN, PK., FUKUSHIMA, K., DESHMUKH, D., RAMESH, A., THOMAS, E., LALWANI, AK., KUMAR, S.** *et al.* "A human recessive neurosensory nonsyndromic hearing impairment locus is potential homologue of murine deafness (dn) locus". *Hum Mol Genet* 1995. 4: 2391-2394.
35. **JAIN, PK., LALWANI, AK., LI, XC., SINGLETON, TL., SMITH, TN., CHEN, A., DESHMUKH, D.** *et al.* "A gene for recessive nonsyndromic sensorineural deafness (DFNB18) maps to the chromosomal region 11p14-p15.1 containing the Usher syndrome type 1C gene". *Genomics* 1998. 50: 290-292.
36. **JIN, H., MAY, M., TRANEBJAERG, L., KENDALL, E., FONTAN, G., JACKSON, J., SUBRAMONY, SH.** *et al.* "A novel X-linked gene, DDP, shows mutations in families with deafness (DFN-1), dystonia, mental deficiency and blindness". *Nat Genet* 1996. 14: 177-180.
37. **KELSELL, DP., DUNLOP, J., STEVENS, HP., LENCH, NJ., LIANG, JN., PARRY, G., MUELLER, RF., LEIGH, IM.** "Connexin 26 mutations in hereditary non-syndromic sensorineural deafness". 1997. *Nature* 387: 80-83.
38. **KUBISCH, C., SCHROEDER, BC., FRIEDRICH, T., LUTJOHANN, B., EL-AMRAOUI, A., MARLIN, S., PETIT, C., JENTSCH, TJ.** "KCNQ4, a novel potassium channel expressed in sensory outer hair cells, is mutated in dominant deafness". *Cell* 1999. 96: 437-446.
39. **LALWANI, AK., BRISTER, JR., FEX, J., GRUNDFAST, KM., PIKUS, AT., PLOPLIS, B., SAN AGUSTIN, T.** *et al.* "A new nonsyndromic X-linked sensorineural hearing impairment linked to Xp21.2". *Am J Hum Genet* 1994. 55: 685-694.
40. **LALWANI, AK., LUXFORD, WM., MHATRE, AN., ATTAIE, A., WILCOX, ER., CASTELEIN, CM.** "A new locus for nonsyndromic hereditary hearing impairment, DFNA17, maps to chromosome 22 and represents a gene for cochleosaccular degeneration". *Am J Hum Genet* 1999. 64: 318-323.
41. **LEON, PE., RAVENTOS, H., LYNCH, E., MORROW, J., KING, MC.** "The gene for an inherited form of deafness maps to chromosome 5q31". *Proc Natl Acad Sci* 1992. 89: 5181-5484.
42. **LESPERANCE, MM., HALL, JW., BESS, FH., FUKUSHIMA, K., JAIN, PK., PLOPLIS, B., SAN AGUSTIN, TB.** *et al.* "A gene for autosomal dominant nonsyndromic hereditary hearing impairment maps to 4p16.3". *Hum Mol Genet* 1995. 10: 1967-1972.
43. **LI, CX., EVERETT, LA., LALWANI, AK., DESMUKH, D., FRIEDMAN, TB., GREEN, ED., WILCOX, ER.** "A mutation in PDS causes non-syndromic recessive deafness". *Nature Genet* 1998. 18: 215-217.
44. **LIU, XZ., WALSH, J., MBURU, P., KENDRICK-JONES, J., COPE, MJ., STEEL, KP., BROWN, SD.** "Mutations in the myosin VIIA gene cause non-syndromic recessive deafness". *Nature Genet* 1997a. 16: 188-190.
45. **LIU, XZ., WALSH, J., TAMAGAWA, Y., KITAMURA, K., NISHIZAWA, M., STEEL, KP., BROWN, SD.** "Autosomal dominant non-syndromic deafness caused by a mutation in the myosin VIIA gene". *Nature Genet* 1997b. 3: 268-269.

46. **LIU, XZ., XIA, JX., XU, LR., PANDYA, A., LIANG, CY., BLANTON, SH., BROWN, SDM.** *et al.* "Mutations in connexin31 underlay recessive as well as dominant non-syndromic hearing loss". *Hum Mol Genet* 2000. 9: 63-67.
47. **LYNCH, ED., LEE, MK., MORROW, JE., WELCSH, PL., LEON, PE., KING, MC.** "Nonsyndromic deafness DFNA1 associated with mutation of a human homolog of the Drosophila gene diaphanous". *Science* 1997. 278: 1315-1318.
48. **MANGINO, M., SANGIUOLO, F., CAPON, F., NOVELLI, G., CARRARO, E., GUALANDI, F., MAZZOLI, M.** *et al.* "Mapping of a new autosomal dominant non-syndromic hearing loss to chromosome 15q26". *Am J Hum Genet* 1999. S65:2459.
49. **MANOLIS, EN., YANDAVI, N., NADOL, JB. Jr., EAVEY, RD., MCKENNA, M., ROSENBAUM, S., KHETARPAL, U.** *et al.* "A gene for non-syndromic autosomal dominant progressive postlingual sensorineural hearing loss maps to chromosome 14q12-13". *Hum Mol Genet* 1996. 7: 1047-50.
50. **MOAZED, D., NOLLER, HF.** "Interaction of antibiotics with functional sites in 16S ribosomal RNA". *Nature* 1987. 327: 389-94.
51. **MOYNIHAN, L., HOUSEMAN, M., NEWTON, V., MUELLER, R., LENCH, N.** "DFNB20: a novel locus for autosomal recessive, non-syndromal sensorineural hearing loss maps to chromosome 11q25-qter". *Eur J Hum Genet* 1999. 7: 243-246.
52. **MUSTAPHA, M., CHARDENOUX, S., NIEDER, A., SALEM, N., WEISSENBACH, J., EL-ZIR, E., LOISELET, J., PETIT, C.** "A sensorineural progressive autosomal recessive form of isolated deafness, DFNB13, maps to chromosome 7q34-q36". *Eur J Hum Genet* 1998. 6: 245-650.
53. **MUSTAPHA, M., SALEM, N., WEIL, D., EL-ZIR, E., LOISELET, J., PETIT, C.** "Identification of a locus on chromosome 7q31, DFNB14, responsible for prelingual sensorineural non-syndromic deafness". *Eur J Hum Genet* 1998. 6: 548-551.
54. **MUSTAPHA, M., WEIL, D., CHARDENOUX, S., ELIAS, S., EL-ZIR, E., BECKMANN, JS., LOISELET, J., PETIT, C.** "An alpha-tectorin gene defect causes a newly identified autosomal recessive form of sensorineural pre-lingual non syndromic deafness, DFNB21". *Hum Mol Genet* 1999. 8: 409-412.
55. **O'NEILL, ME., MARIETTA, J., NISHIMURA, D., WAYNE, S., VAN CAMP, G., VAN LAER, L., NEGRINI, C.** *et al.* "A gene for autosomal dominant late-onset progressive non-syndromic hearing loss, DFNA10, maps to chromosome 6". *Hum Mol Genet* 1996. 6: 853-856.
56. **PREZANT, TR., AGAPIAN, JV., BOHLMAN, MC., BU, X., OZTAS, S., QIU, WQ., ARNOS, KS.** *et al.* "Mitochondrial ribosomal RNA mutation associated with both antibiotic-induced and non-syndromic deafness". *Nature Genet* 1993. 4: 289-294.
57. **REID, FM., VERHMAN, GA., JACOBS, HT.** "A novel mitochondrial point mutation in a maternal pedigree with sensorineural deafness". *Hum Mutation* 1994. 3: 243-224.
58. **ROBERTSON, NG., LU, L., HELLER, S., MERCHANT, SN., EAVEY, RD., MCKENNA, M., NADOL, JB. Jr.** *et al.* "Mutations in a novel cochlear gene cause DFNA9, a human nonsyndromic deafness with vestibular dysfunction". *Nat Genet* 1998. 3: 299-303.
59. **SALAM, AA., HÄFNER, FM., LINDER, T., BAUMER, A., BALMER, D., SPILLMANN, T., SCHINZEL, A., LEAL, SM.** "A novel locus DFNA23 for prelingual autosomal dominant hearing loss maps to 14q in a Swiss German kindred". *Am J Hum Genet* 1999. S65:2515.
60. **SCOTT, DA., CARMI, R., ELBEDOUR, K., YOSEFSBERG, S., STONE, EM., SHEFFIELD, VC.** "An autosomal recessive nonsyndromic-hearing-loss locus identified by ADN pooling using two inbred Bedouin kindreds". *Am J Hum Genet* 1996. 59: 385-391.
61. **TAMAGAWA, Y., KITAMURA, K., ISHIDA, T., ISHIKAWA, K., TANAKA, H., TSUJI, S., NISHIZAWA, M.** "A gene for a dominant form of non-syndromic sensorineural deafness (DFNA11) maps within the region containing the DFNB2 recessive deafness gene". *Hum Mol Genet* 1996. 6: 849-852.
62. **TRANEBJAERG, L., SCHWARTZ, C., ERIKSEN, H., ANDREASSON, S., PONJAVIC, V., DAHL, A., STEVENSON, RE.** *et al.* "A new X linked recessive deafness syndrome with blindness, dystonia, fractures, and mental deficiency is linked to Xq22". *J Med Genet* 1995. 32: 257-63.
63. **TYSON, J., BELLMAN, S., NEWTON, V., SIMPSON, P., MALCOLM, S., PEMBREY, ME., BITNER-GLINDZICZ, M.** *et al.* "Mapping of DFN2 to Xq22". *Hum Mol Genet* 1996. 5: 2055-60.
64. **SKVORAK, AB., MORTON, CC., BLUMENFELD, A., FRYDMAN, M., FRIEDMAN, TB., KING, MC., AVRAHAM, KB.** "Mutation in transcription factor POU4F3 associated with inherited progressive hearing loss in humans". *Science* 1998. 279: 1950-1954.
65. **VAHAVA, O., MORELL, R., LYNCH, ED., WEISS, S., KAGAN, ME., AHITUV, N., MORROW, JE.** *et al.* "Mutation in transcription factor POU4F3 associated with inherited progressive hearing loss in humans". *Science* 1998, 279: 1950-1954.
66. **VAN CAMP, G., COUCKE, P., BALEMANS, W., VAN VELZEN, D., VAN DE BILT, C., VAN LAER, L., SMITH, RJ.** *et al.* "Localization of a gene for non-syndromic hearing loss (DFNA5) to chromosome 7p15". *Hum Mol Genet* 1995. 11: 2159-2163.
67. **VAN CAMP, G., KUNST, H., FLOTHMANN, K., MCGUIRT, W., WAUTERS, J., MARRES, H., VERSTREKEN, M.** *et al.* "A gene for autosomal dominant hearing impairment (DFNA14) maps to a region on chromosome 4p16.3 that does not overlap the DFNA6 locus". *J Med Genet* 1999. 36: 532-6.
68. **VAN LAER, L., HUIZING, EH., VERSTREKEN, M., VAN ZUIJLEN, D., WAUTERS, JG., BOSSUYT, PJ., VAN DE HEYNING, P.** *et al.* "Nonsyndromic hearing impairment is associated with a mutation in DFNA5". *Nat Genet* 1998. 20: 194-197.
69. **VERHOEVEN, K., VAN CAMP, G., GOVAERTS, PJ., BALEMANS, W., SCHATTEMAN, I., VERSTREKEN, M.,**

VAN LAER, L. *et al.* "A gene for autosomal dominant nonsyndromic hearing loss (DFNA12) maps to chromosome 11q22-24". *Am J Hum Genet* 1997. 5: 1168-1173.

70. **VERHOEVEN, K., VAN LAER, L., KIRSCHHOFER, K., LEGAN, PK., HUGHES, DC., SCHATTEMAN, I., VERSTREKEN, M.** *et al.* "Mutations in the human alpha-tectorin gene cause autosomal dominant non-syndromic hearing impairment". *Nat Genet* 1998. 1: 60-62.
71. **VESKE, A., OEHLMANN, R., YOUNUS, F., MOHYUDDIN, A., MULLER-MYHSOK, B., MEHDI, SQ., GAL, A.** "Autosomal recessive non-syndromic deafness locus (DFNB8) maps on chromosome 21q22 in a large consanguineous kindred from Pakistan". *Hum Mol Genet* 1996. 5: 165-168.
72. **WALLACE, DC., SHOFFNER, JM., TROUNCE, I., BROWN, MD., BALLINGER, SW., CORRAL-DEBRINSKI, M., HORTON, T.** *et al.* "Mitochondrial ADN mutations in human degenerative diseases and aging". *Biochim Biophys Acta* 1995. 1271: 141-151.
73. **WANG, A., LIANG, Y., FRIDELL, RA., PROBST, FJ., WILCOX, ER., TOUCHMAN, JW., MORTON, CC.** *et al.* "Association of unconventional myosin MYO15 mutations with human nonsyndromic deafness DFNB3". *Science* 1998. 280: 1447-1451.
74. **WEIL, D., KUSSEL, P., BLANCHARD, S., LEVY, G., LEVI-ACOBAS ,F., DRIRA, M., AYADI, H., PETIT, C.** "The autosomal recessive isolated deafness, DFNB2, and the Usher 1B syndrome are allelic defects of the myosin-VIIA gene". *Nature Genet* 1997. 16: 191-193.
75. **XIA, JH., LIU, CY., TANG, BS., PAN, Q., HUANG, L., DAI, HP., ZHANG, BR.** *et al.* "Mutations in the gene encoding gap junction protein ß-3 associated with autosomal dominant hearing impairment". *Nature Genet* 1998. 20: 370-373.
76. **YASUNAGA, S., GRATI, M., COHEN-SALMON, M., EL-AMRAOUI, A., MUSTAPHA, M., SALEM, N., EL-ZIR, E.** *et al.* "A mutation in *OTOF*, encoding otoferlin, a FER-1-like protein, causes DFNB9, a nonsyndromic form of deafness". *Nature Genet* 1999. 21: 363-369.
77. **ZELANTE, L., GASPARINI, P., ESTIVILL, X., MELCHIONDA, S., D'AGRUMA, L., GOVEA, N., MILA, M.,** *et al.* "Connexin 26 mutations associated with the most common form of non-syndomic neurosensory autosomal recessive deafness (DFNB1) in Mediterraneans". *Hum Mol Genet* 1997. 6: 1605-1609.

23. HIPOACUSIAS CONGÉNITAS

G. Til Pérez*, J. Rosell Andreu**

La incidencia de hipoacusia congénita oscila entre 1/800 y 1/1.000 recién nacidos vivos con periodo postnatal normal; este número aumenta considerablemente si añadimos los recién nacidos de madres que han presentando algún factor de riesgo durante el embarazo o parto, siendo la incidencia media de 1/300. En cualquier caso, la gravedad de la hipoacusia puede ser muy variable, desarrollándose sordera profunda en aproximadamente un 1% de los casos.

Aproximadamente el 50% de todas las causas de sordera infantil se consideran de etiología genética, 25% ambiental (meningitis, rubéola, citomegalovirus) y 25% quedan sin identificar. Es predecible que el porcentaje de causas hereditarias sea mayor a medida que aumente la capacidad para mejorar la sanidad pública (campañas de vacunación, mejoras en la higiene...) y se reduzca, por tanto, la incidencia de sordera por causas ambientales.

La hipoacusia congénita puede ser muy difícil de diagnosticar, sobre todo si es monosintomática. Generalmente, si no se aprecian deformidades francas, la sordera pasa desapercibida, no siendo posible detectarla hasta que el niño no logra los progresos de comunicación esperados. En cuadros polisindrómicos ocurre una situación bien distinta, pues la sordera se considera una patología menor dentro del cuadro y suele ser ignorada o infravalorada.

La existencia de una función auditiva normal a partir de los 6 meses de edad es indispensable para el buen desarrollo cognitivo del niño. En animales de experimentación a los que se aisló completamente de toda clase de ruido, se demostró la existencia de lesiones atróficas en los núcleos de la vía auditiva. Habitualmente, el promedio de retraso en el diagnóstico de las hipoacusias congénitas supera los 20 meses. En la mayoría de niños, el único signo que ayuda al diagnóstico es la incapacidad que presentan para adquirir un lenguaje acorde con su edad. Se considera que aproximadamente el 75% de los niños con alteraciones del lenguaje presenta algún trastorno auditivo, ya sea congénito o adquirido. En cualquier caso, para que una hipoacusia pueda alterar de manera significativa la adquisición del lenguaje debe superar los 50 dB en frecuencias conversacionales.

Actualmente, la detección temprana de la hipoacusia se considera un objetivo nacional de salud. Esto ha llevado a que los programas de detección precoz se estén implantando cada vez más en nuestro medio. En fechas recientes, se ha establecido en EE.UU. el programa de detección universal de la hipoacusia dentro del protocolo de despistaje que se sigue en todos los recién nacidos.

Conocer la etiología constituye un factor muy importante, no sólo a la hora de ofrecer consejo genético, sino también para poder asegurar a los padres que la minusvalía que sufre su hijo constituye un hecho esporádico, y que ellos no presentan un mayor riesgo que el resto de la población de tener otro descendiente afecto.

Para poder diagnosticar y realizar una valoración extensa de los niños hipoacúsicos, se precisan los esfuerzos coordinados de un equipo multidisciplinario de profesionales. Se requiere un otorrinolaringólogo, un pediatra, un genetista, un logopeda, un psicólogo y un oftalmólogo, así como otros especialistas consultores.

1. DIAGNÓSTICO

La elaboración de una historia clínica sistemática es el primer paso, y tal vez el más importante, a la hora de catalogar una hipoacusia en el recién nacido. Hay que buscar estigmas físicos que sugieran patología congénita, antecedentes patológicos durante el embarazo o durante el parto, antecedentes familiares de hipoacusia, consanguinidad de los padres, etc (Tabla 1-2). Aproximadamente el 40% de estos niños no

Tabla 1
Historia clínica

- Examen físico completo
- Antecedentes patológicos durante el embarazo / parto:
  - Infecciones (TORCH, VIH, sífilis, etc)
  - Toma de fármacos
  - Exposición a Rayos X
  - Parto prematuro / amenazas de aborto
  - Incompatibilidad Rh
- Patología materna:
  - Diabetes, hipertensión, etc
- Antecedentes familiares de hipoacusia (al menos hasta 3 generaciones)
- Consanguinidad

* Servicio de ORL. Hospital Son Dureta, Palma de Mallorca.
** Servicio de Genética. Hospital Son Dureta, Palma de Mallorca.

Tabla 2
Factores de riesgo relacionados con hipoacusia en neonatos (del nacimiento hasta 28 días)

1. Antecedente familiar de hipoacusia neurosensorial hereditaria en la infancia.
2. Infecciones intrauterinas: CMV, rubéola, sífilis, herpes y toxoplasmosis.
3. Anomalías craneofaciales.
4. Peso al nacimiento inferior a 1.500 gr.
5. Hiperbilirrubinemia que requiere exanguino-transfusión.
6. Uso de ototóxicos.
7. Meningitis bacteriana.
8. Puntuaciones de Apgar de 0-4 al minuto o de 0-6 en cinco minutos.
9. Ventilación mecánica que dura cinco días o más.
10. Estigmas u otros hallazgos relacionados con un síndrome que incluye hipoacusia.

Position Statement of the Joint Committe on Infant Hearing. 1994.

presentan ninguna alteración física visible, ni se conocen antecedentes familiares o personales que puedan justificar su hipoacusia, lo que apoya la indicación de los programas de detección universal.

El examen físico básico requiere una exploración **otomicroscópica** y otoneurológica acorde con la edad del niño (Tabla 3). Hay que tener presente que a menudo está mucho más alerta visualmente, por lo que la fuente sonora debe estar fuera de su campo visual. Un niño hipoacúsico, sin otras alteraciones del desarrollo, responderá del mismo modo que un niño sin ningún tipo de trastorno, si el sonido es suficientemente fuerte para alcanzar su umbral auditivo.

La exploración neurológica incluye la observación del control de la cabeza, simetría y amplitud de movimientos, calidad de los reflejos, movimientos oculares y faciales, tono muscular, agarre, succión, gateo, etc. Un niño que explora la habitación, alcanza los instrumentos de exploración, abre y cierra cajones, etc da al explorador una buena idea de su coordinación motora. Un niño hipoacúsico debe ser remitido a un genetista cuando: se sospeche una patología sindrómica, tenga al menos un miembro de la familia con el mismo patrón de pérdida auditiva o la forma de su audiometría sugiera una hipoacusia de origen genético. Las consultas a oftalmología constituyen una gran ayuda para poder tipificar las hipoacusias; es interesante conocer que la prevalencia de anomalías oculares generalmente aumenta con la gravedad de la pérdida auditiva. Del mismo modo, se hace indispensable la realización de un ECG, para poder descartar una patología rara pero potencialmente mortal como es el síndrome de Jerwell-Lange-Nielsen. Los niños afectos de esta patología pueden sufrir muerte súbita por arritmias ventriculares malignas.

Algunas veces la exploración y la historia clínica deben complementarse con determinados tests de laboratorio que nos pueden ayudar en el diagnóstico (Tabla 4). Si el niño es **menor de 6 meses,** deben realizarse sistemáticamente estudios serológicos y cultivos para infecciones congénitas.

Los estudios de imagen tienen utilidad diagnóstica y terapéutica en el cuidado de los niños con hipoacusia auditiva; de cualquier modo, si no van a ser indispensables en el manejo de éstos, su realización debe diferirse hasta que el paciente vaya a ser sometido a cirugía correctora.

Ante la existencia de una hipoacusia congénita, es muy útil la realización de un examen físico y audiométrico a los otros miembros de la familia, lo que en algunas ocasiones nos permitirá la detección precoz de una hipoacusia silente.

Habitualmente el diagnóstico se retrasa hasta los 20 meses debido a que el niño suple su déficit auditivo manteniendo una mayor alerta visual. Esto hace que se haya

Tabla 3
Niveles de respuesta esperada en los niños

Edad	Ruido	Tonos puros	Habla	Respuesta esperada
0-6 semanas	50-70 dB	75 dB	40-60 dB	Parpadeo, despierta del sueño; susto; movimiento de la mirada.
6 s – 4 meses	50-60 dB	70 dB	45 dB	Idem anterior; empieza rudimentario giro de la cabeza.
4-7 meses	40-50 dB	50 dB	20 dB	Giro de la cabeza en el plano horizontal hacia el sonido.
7-9 meses	30-40 dB	45 dB	15 dB	Localización directa del sonido hacia los lados e indirectamente por debajo del nivel del oído.
9-13 meses	25-35 dB	38 dB	10 dB	Localización directa del sonido hacia los lados y por debajo del nivel del oído e indirectamente por encima de éste.
13-24 meses	25-30 dB	25-30 dB	5 dB	Localización directa del sonido hacia los lados, por debajo y por encima.

Tabla 4

Sospecha patológica	Estudios solicitados
Anomalía cromosómica	Cariotipo
Infecciones congénitas (TORCH, LUES, VIH)	Títulos de anticuerpos específicos; Cultivos virales de orina, nasofaringe y garganta para rubéola y CMV; VDRL; ECG y examen oftalmológico
Anomalía craneofacial, espinal o ósea	Radiografías específicas
Anemia de Fanconi	Hemograma; mielograma
S. de Pendred	Test del perclorato
Mucopolisacaridosis	Mucopolisacáridos en orina
S. otorrenales	Urinoanálisis; aminoácidos en suero y orina
Patología tiroidea	Tiroxina
Hiperlipidemia	Perfil lipídico
Patología autoinmune	Antígeno de oído interno 69 kd
Enfermedad de Bright	Urinoanálisis; sedimento de orina

perdido un tiempo muy necesario en el periodo de aprendizaje y socialización. A la edad de 20 meses, un niño no hipoacúsico, con una experiencia auditiva normal, puede expresarse con un vocabulario de aproximadamente 50 palabras. A menudo, a los niños con pérdidas auditivas moderadas, se les atribuye déficits perceptuales o del aprendizaje, lo que hace que se retrase todavía más su diagnóstico. A medida que pasa el tiempo, si la situación no se resuelve, el niño va adquiriendo una serie de hábitos: empieza a utilizar un lenguaje gestual, a veces muy sofisticado, y la comunicación con padres y educadores se hace cada vez más difícil, lo que desemboca, cuando menos, en un proceso de frustración infantil, que se añade a la patología auditiva.

2. HIPOACUSIAS NO GENÉTICAS

2.1. Infecciones prenatales

2.1.1. Citomegalovirus (CMV)

La infección congénita por CMV afecta al 1% de los recién nacidos vivos. Sólo el 10% de estos lactantes presenta signos y síntomas de la enfermedad, como retraso mental, sordera (30-50%), coriorretinitis, parálisis cerebral, hepatoesplenomegalia, etc. La tasa de mortalidad alcanza el 30%. Alrededor del 15% de los pacientes asintomáticos con infección congénita expresan la enfermedad, casi siempre hipoacusia neurosensorial bilateral progresiva, de debut tras el primer año de vida. La infección puede ser tanto por contagio prenatal (más frecuente), como perinatal o incluso postnatal (por secreciones cervicales o leche materna) que conlleva un riesgo mínimo de secuelas importantes. El diagnóstico se realiza mediante la determinación de IgM antiCMV en sangre de cordón umbilical, o aislando el virus en la orina del recién nacido. El tratamiento consiste en administrar *Ganciclovir* antes de concluir el primer mes de vida, con lo que se consigue cierta mejoría.

2.1.2. Toxoplasmosis congénita

La infección congénita se produce por transmisión transplacentaria; ésta se observa en aproximadamente el 50% de todas las madres no tratadas durante la infección primaria, con un incremento del riesgo al 90% si la primoinfección ocurre durante el tercer trimestre. Existen datos que muestran que la seronegatividad entre mujeres de EUA llega al 85%, lo que indica, que la población de riesgo es muy elevada. Es sintomática en aproximadamente el 10% de los casos, presentando afectación del sistema nervioso central (las calcificaciones intracraneales son muy características), coriorretinitis e hipoacusia, que aparecen en el 25% de los casos no tratados. Entre un 10 y un 15% presentan hipoacusia neurosensorial bilateral relevante.

El diagnóstico se establece ante la sospecha, realizando cultivo de líquido amniótico, determinación de anticuerpos específicos y ecografía cerebral. La terapia consiste en tratamiento intensivo a madres embarazadas que sufren infección primaria así como a los lactantes infectados de forma congénita.

2.1.3. Rubeola

Actualmente, debido al uso de la vacuna se considera una patología casi erradicada en el mundo occidental. En cualquier caso la infección congénita se caracteriza por: hipoacusia neurosensorial, cardiopatía, afectación ocular, microcefalia, hepatoesplenomegalia, afectación ósea y bajo peso. Generalmente, la hipoacusia afecta a frecuencias medias con umbrales entre 55 y 60 dB en el mejor oído, pudiendo aparecer como hecho aislado en el 22% de los casos. Aproximadamente 1/4 de los niños afectos pueden presentar hipoacusia progresiva.

El diagnóstico se obtiene aislando el virus en orina y mediante determinación de anticuerpos específicos.

2.1.4. Sífilis congénita

Actualmente, gracias a la antibioticoterapia, la sífilis congénita constituye una patología poco común. Se puede presentar de forma precoz (muy grave) o tardía. La clínica clásica incluye sordera neurosensorial, queratitis intersticial y dientes en tonel (triada de Hutchinson). La incidencia de hipoacusia oscila entre 25 y 38% de los casos, apareciendo generalmente a partir de los 10 años. Característicamente presenta un audiograma con afectación bilateral pantonal, logoaudiometría desproporcionadamente alterada y *recruiment* en los tests supraliminares. Así mismo pueden presentar el denominado fenómeno de Tullio (sensación vertiginosa con ruidos intensos) o signo de la fístula.

El diagnóstico se obtiene mediante el test específico FTA-abs.

El tratamiento recomendado para las mujeres embarazadas con una sífilis en estadios iniciales consiste en

una única inyección i.m. de 2,4 millones de U de penicilina G benzatina. Para los estadíos tardíos o neurosífilis debe seguirse la pauta adecuada para las pacientes no embarazadas. Los pacientes con sordera neural pueden beneficiarse de un tratamiento combinado de penicilina con un corticoide.

2.1.5. Encefalitis por Herpes simple

La infección neonatal por el VHS es una enfermedad grave con una elevada mortalidad y una importante morbilidad. Se estima que su incidencia se halla entre 1/2.500 a 1/5.000 recién nacidos vivos. El 80% de los casos se deben al VHS tipo 2, que puede transmitirse tanto durante el parto como vía transplacentaria. Se puede presentar como una enfermedad diseminada, o como una enfermedad localizada que se expresa únicamente por encefalitis o afectación cutánea. La hipoacusia está causada por daño sobre el sistema nervioso central.

La infección neonatal por el VHS puede confirmarse mediante el aislamiento del virus en cultivos de tejidos, debiendo aplicar tratamiento intensivo con antiretrovirales en lactantes infectados.

2.2. Prematuridad / bajo peso

Habitualmente, la prematuridad y el bajo peso van relacionadas con una serie de factores como hipoxia, sepsis o hiperbilirrubinemia, que por sí mismas constituyen un verdadero indicador de riesgo. Generalmente, estos bebés ingresan en una unidad de cuidados intensivos neonatal, donde, según distintos estudios, está demostrado que la probabilidad de padecer una hipoacusia neurosensorial aumenta hasta 20 veces. Un niño con un peso al nacimiento inferior a 1.500 gr. presenta una probabilidad de aproximadamente el 2% de tener una sordera. En general, presentan déficits auditivos de predominio en frecuencias altas.

2.3. Hiperbilirrubinemia

Una conjugación inadecuada, la afectación de su unión a la albúmina o un aumento de la producción de bilirrubina no conjugada (incompatibilidad ABO), puede dar lugar a una concentración de bilirrubina en suero, lo suficientemente alta como para cruzar la barrera hematoencefálica, depositándose en los ganglios basales, particularmente en los núcleos ventrococleares. Esta situación puede desembocar en una hipoacusia neurosensorial. Característicamente, desde el punto de vista histopatológico, estos pacientes no presentan ninguna alteración a nivel de oído interno.

El audiograma se afecta fundamentalmente en las frecuencias agudas, y según determinados autores, la pérdida auditiva se relaciona con la gravedad de la hemólisis.

El uso de la inmunoglobulina Rh, las exanguinotransfusiones y la fototerapia, han disminuido en los últimos años la incidencia de hipoacusia en los niños afectos de hiperbilirrubinemia.

2.4. Sufrimiento fetal / hipoxia perinatal / traumatismo obstétrico

El sufrimiento fetal, la hipoxia perinatal o el traumatismo obstétrico son factores íntimamente relacionados con hipoacusias neurosensoriales. Estudios anatomopatológicos han demostrado que la anoxia o hipoxia pueden provocar lesión sobre la formación reticular y los núcleos cocleares. Alrededor del 20% de neonatos que han sufrido un cuadro de hipoxemia crónica secundaria a circulación fetal persistente, padecen hipoacusia neurosensorial, el 75% de las cuales son de moderadas a graves y el resto profundas.

2.5. Ingesta de fármacos o sustancias tóxicas

Determinados fármacos como los aminoglucósidos, diuréticos (furosemida, ácido etacrínico) y cloroquina, así como determinados hábitos tóxicos de la madre (ingesta de alcohol o drogas de abuso) están relacionados con un aumento de la incidencia de hipoacusia en el neonato.

2.6. Otras

Patología previa materna (hipotiroidismo, diabetes, enfermedades autoinmunes, etc), embarazo mal controlado, etc.

3. HIPOACUSIAS DE ETIOLOGÍA GENÉTICA

3.1. Conceptos básicos de genética

Se calcula que existen más de 100.000 genes distribuidos por los 23 pares cromosómicos, teniendo todos ellos su localización (locus) constante, unos en los autosomas y otros en los cromosomas sexuales, básicamente en el cromosoma X. Los genes autosómicos tienen 2 copias, una en cada cromosoma homólogo con un locus determinado para cada uno de ellos. Los genes que tienen su locus en el cromosoma X son los clásicamente conocidos como ligados al sexo, hallándose 2 copias en las mujeres (46,XX) y sólo una copia en los varones (46,XY), por lo que los genes localizados en el cromosoma X en los varones se hallan en hemicigosis. Por otro lado, cada gen puede tener diferentes conformaciones que reciben el nombre de alelos. La composición alélica de todo nuestro genoma recibe el nombre de genotipo, y las manifestaciones que son detectables son el fenotipo, que viene determinado por la interacción de la pareja de genes responsable y por el ambiente.

Los **patrones de herencia** se clasifican en función de la localización y comportamiento de cada gen implicado. Así, la herencia autosómica es aquella cuyos genes se localizan en los autosomas. Se denomina herencia de tipo dominante si se manifiesta en heterocigosis, o sea, el alelo mutado domina sobre el normal y, por tanto, presenta repercusiones fenotípicas. Hablamos de herencia recesiva cuando sólo se manifieste en homocigosis, esto es, cuando las 2 copias alélicas están mutadas. La herencia ligada al sexo, se refiere básicamente a los genes localizados en el cromosoma X, siendo su comportamiento casi exclusivamente recesivo. Esto significa que en los varones, con un solo cromosoma X, los genes mutados recesivos al no tener la copia homóloga normal van a expresar un fenotipo patológico.

Las enfermedades que siguen un mecanismo de transmisión **autosómico dominante,** presentan antecedentes familiares para la patología en cuestión. En la genealogía se pondrá de manifiesto que existe afectación

de ambos sexos y la transmisión es de tipo vertical, esto es, afectados en todas las generaciones, aunque lo que define la transmisión autosómica dominante es la transmisión de un carácter de varón a varón. Hay que tener en cuenta la posibilidad de que existan mutaciones de novo autosómicas dominantes, lo que significa que no existirán antecedentes familiares para esa patología. Este mecanismo de herencia, tiene un riesgo de transmisión a la descendencia del 50%, ya que al manifestarse en heterocigosis sólo dependerá del alelo que transmita a la descendencia: el sano o el portador de la mutación.

El patrón de herencia **autosómico recesivo** es aquel que se manifiesta sólo en homocigosis, esto es, los 2 alelos de un determinado gen están mutados y a nivel genealógico sólo encontraremos afectados, si los hay, en la misma fratria del propósitus. Para que exista homocigosis para un determinado carácter es imprescindible que los dos progenitores sean portadores, habitualmente asintomáticos, de un alelo mutado y otro normal, lo que significa un riesgo de transmitir el carácter en homocigosis del 25% en cada descendiente. Es relativamente frecuente encontrar antecedentes de consanguinidad en este tipo de transmisión hereditaria. En la genealogía no vamos a encontrar antecedentes en las generaciones previas, a no ser que exista consanguinidad entre los progenitores. Los afectados pueden ser de ambos sexos y todos ellos pertenecientes a una misma fratria, por lo que se pone de manifiesto como un mecanismo de transmisión horizontal.

En la genealogía de la herencia **ligada al sexo recesiva,** se detectará que sólo existen varones afectados y, si aparecen en distintas generaciones, la transmisión es a través de mujeres, ya que se transmite por rama materna. Las mujeres son portadoras asintomáticas de una mutación en uno de sus cromosomas X y, por tanto, un riesgo de transmisión del 50% (afectada si es masculina, o, portadora sana si es femenina). En los varones afectados se manifiesta el carácter a pesar de ser recesivo, ya que se halla en hemicigosis, esto es, carece de la dotación homóloga ya que sólo existe un cromosoma X en la dotación cromosómica masculina normal.

La **penetrancia** se define como el porcentaje de individuos portadores de un determinado carácter que manifiestan dicho carácter en el fenotipo, siendo la **expresividad,** el grado o intensidad de manifestación de dicho carácter. Un ejemplo clásico es la neurofibromatosis tipo I en que la expresividad clínica puede ser muy variable incluso dentro de la misma familia y presenta, sin embargo, una penetrancia del 100% (todos los portadores padecen la enfermedad). En los síndromes que cursan con hipoacusia, ésta no tiene porque manifestarse en el 100% de los pacientes y pueden existir miembros de una misma familia afectados por un mismo síndrome y sin embargo no tener todos ellos una hipoacusia.

3.2. Síndromes con patrón de herencia autosómico dominante

3.2.1. Síndrome de Alport

El síndrome de Alport presenta en su fenotipo una nefritis, a menudo progresiva, e hipoacusia neurosensorial con una penetrancia que oscila entre el 30 y el 50% de afectados. Este síndrome presenta una elevada heterogeneidad genética, esto es, existen diversos genes responsables de la patología, estando descritas también formas autosómicas recesivas y ligadas al sexo. Por todo ello, es imprescindible realizar un estudio audiológico y renal en progenitores y hermanos del afectado; esto nos orientará el tipo hereditario, al tiempo que nos sirve para la elaboración del consejo genético.

3.2.2. Síndrome branquio-oto-renal (BOR)

Está causado por mutaciones en el gen EYA1 localizado en 8q13.3, aunque en algunas familias parece que pueda existir otro gen responsable, ya que hasta en un 70% de las familias afectadas no se detectan mutaciones en EYA1. En este síndrome, además de la afectación malformativa auricular (hipoplasia coclear, dilatación del acueducto vestibular, etc), fosetas preauriculares, fístulas branquiales fisura y/o labio leporino, existe afectación renal (displasia o ectopia renal, riñón poliquístico, etc).

3.2.3. Síndrome de Stickler o Artro Oftalmopatía Hereditaria

Este síndrome asocia la hipoacusia neurosensorial con hipoplasia mediofacial, miopía de inicio infantil, fisura y/o labio leporino y una artrosis precoz generalizada de articulaciones y cuerpos vertebrales. Hay que pensar en él cuando, además de la hipoacusia, que aparece en menos del 25% de afectados, se asocia una miopía importante, ya sea en el afectado o en alguno de sus progenitores. En esta patología están implicados varios genes precursores del colágeno (COL2A1, COL11A2 y COL11A1), siguiendo todos ellos un mecanismo autosómico dominante. En cualquier caso, no parecen existir grandes diferencias clínicas sea cual sea el gen mutado.

3.2.4. Síndrome de Waardenburg

Es uno de los síndromes hereditarios autosómico dominante más frecuentes. Existen básicamente 2 formas, las cuales se diferencian porque el tipo I cursa con *distopia cantorum* (desplazamiento lateral del ángulo interno ocular), anomalía que no se halla en el tipo II. Además de la hipoacusia, presentan anomalías de la pigmentación como heterocromía de iris o mechón blanco frontal. En la forma tipo I se ha hallado correlación genotipo/fenotipo según el tipo de mutación encontrado en el gen PAX3 y la clínica que presentan. El gen responsable de la forma tipo II, MITF, afecta a un encima clave en la melanogénesis, la tirosinasa, que tiene acción sobre la piel, el pelo, los ojos y la función coclear.

3.2.5. Síndrome de (Francheschetti-) Treacher-Collins

Presenta unas características faciales con hendiduras palpebrales antimongoloides, coloboma palpebral, micrognatia asociadas a hipoacusia conductiva, pudiendo asociarse a insuficiencia velopalatina o a fisura palatina. El gen responsable es el TCOF1. Parece que en la mayoría de casos las mutaciones responsables del cuadro provocan la formación de un codón de stop y, por tanto, se sintetiza una proteína truncada, la cual es responsable de la patología. Característicamente, puede existir una expresividad muy baja

en los rasgos faciales de un afectado, ello puede dar lugar a otorgar como nueva una mutación, siendo en realidad una forma familiar. Existe una variante de este síndrome: la **Disostosis Acrofacial tipo I de Nager,** clínicamente muy parecida, pero que asocia anomalías de extremidades (hipoplasia radial o de la zona tenar de la mano), con un patrón de herencia autosómico dominante del que no se conoce el gen responsable, pero del que se sospecha se localiza en los brazos largos del cromosoma 9 (9q32).

3.2.6. Síndrome de LEOPARD

El síndrome de LEOPARD (léntigos cutáneos, anomalías electrocardiográficas, hipertelorismo ocular, estenosis pulmonar, anomalías genitales, retraso de crecimiento y sordera) presenta una expresividad muy variable, habiendo sido descrito algún caso sin afectación cutánea, que es el rasgo que caracteriza esta patología.

Los que cursan con afectación ósea pueden presentar repercusiones en la cadena ósea como una manifestación más dentro del cuadro global que presenta el paciente. Esto mismo ocurre en el **Síndrome de Sinostosis Múltiples** que consiste en la existencia de fusiones articulares múltiples, de inicio siempre en huesos de la mano y que con el tiempo pueden afectar a otras articulaciones (codos, muñecas, pies, columna vertebral, etc). Parece que existen 2 genes implicados en esta patología: el gen SYM1 y el gen NOG, ambos localizados en los brazos largos del cromosoma 17.

3.3. Síndromes con patrón de herencia autosómica recesiva

3.3.1. Síndrome de Usher

El síndrome de Usher es importante desde el punto de vista de las hipoacusias sindrómicas, ya que representa alrededor del 5% de todas las hipoacusias congénitas. Asociado a una retinitis pigmentaria, existen 3 formas clínicas bien diferenciadas: el tipo I, la más frecuente, asocia la hipoacusia congénita a una afectación vestibular y una retinitis de inicio alrededor de los 10 años. El tipo II presenta hipoacusia congénita sin afectación vestibular, con un inicio de la retinitis pigmentaria entre la primera y segunda década de la vida. El tipo III, la menos frecuente, presenta una hipoacusia progresiva de inicio en la edad infantil o juvenil, siendo variable la edad de inicio de la retinitis pigmentaria así como la presencia de la afectación vestibular.

Desde el punto de vista molecular se conocen 10 locus distintos responsables de dicha patología. Se han identificado únicamente 2 genes, el gen MYO7A para el tipo I y el gen USH2A para el tipo II, lo que pone de manifiesto la gran heterogeneidad desde el punto de vista molecular que presenta el síndrome de Usher.

3.3.2. Síndrome de Cockraine

Consiste en un retraso de crecimiento muy importante con pérdida precoz de tejido adiposo, lo que les confiere un aspecto senil, facies alargada, prognatismo, ojos hundidos y nariz afilada. Presentan una retinopatía degenerativa, hipoacusia y fotosensibilidad, asociado todo ello a retraso mental. Existe una forma más grave, la tipo II, ésta muestra una afectación del metabolismo del ADN con un déficit de síntesis de ARN, que se aprecia tras la exposición de un cultivo de fibroblastos a los rayos ultravioletas.

3.3.3. Mucopolisacaridosis

Son claros ejemplos de patologías autosómicas recesivas que pueden cursar con hipoacusias progresivas, con o sin retraso mental. En general la facies tosca, la catarata, el hipocrecimiento, la hepatoesplenomegalia, todo ello debido al cúmulo de la sustancia no degradada, orientarán al diagnóstico bioquímico de la enfermedad. Como ejemplos de estas patologías cabe destacar: el déficit de alfa-L-iduronidasa en la mucopolisacaridosis tipo I, el déficit de beta galactosidasa en la mucopolisacaridosis tipo IV B y el déficit de aril sulfatasa B en la mucopolisacaridosis tipo VI.

3.3.4. Síndrome de Johanson-Blizzard

El síndrome de Johanson Blizzard presenta una sordera congénita con hipoplasia de las alas de la nariz, hipotiroidismo, insuficiencia pancreática, ano imperforado y anomalías genitourinarias, todo ello asociado a un retraso de crecimiento y a veces retraso mental. No se conoce el gen responsable para esta patología.

3.3.5. Síndrome de Pendred

De inicio en la infancia, presenta una sordera neurosensorial severa asociada a bocio, sin que habitualmente exista retraso mental. El gen responsable es el PDS, localizado en los brazos largos del cromosoma 7q21-34, cuya proteína parece que está implicada en el transporte del ion yoduro.

3.3.6. Síndrome de Jervell-Lange-Nielsen

Asocia una sordera congénita neonatal o muy precoz con arritmias cardíacas que se manifiestan por la presencia de síncopes y alargamiento del intervalo Q-T lo que conlleva el riesgo de muerte súbita en el niño. En este cuadro han sido implicados 2 genes: KVLQT1 situado en brazos cortos del cromosoma 11p15.5 y KCNE1 en brazos largos del cromosoma 21q22.1-q22.2. Ambos codifican proteínas del canal del potasio con afectación a nivel auditivo y cardíaco.

3.4. Síndromes con un patrón de herencia ligado al sexo

3.4.1. Enfermedad de Norrie

La enfermedad de Norrie es una oftalmopatía grave (atrofia del iris, cataratas, masa retrolental, etc) asociado a hipoacusia de debut tardío. La clínica viene determinada por la afectación oftalmológica, sin que exista retraso pre y postnatal de crecimiento, ni otras manifestaciones malformativas, aunque en muchos casos asocia retraso mental. Las mujeres portadoras no manifiestan ninguna característica diagnóstica. El gen responsable es el gen NDP localizado en brazos cortos del cromosoma Xp11.3.

3.4.2. Síndrome de Coffin-Lowry

El síndrome de Coffin Lowry cursa con talla baja, hipotonía, hiperextensibilidad articular, anomalías esque-

léticas, retraso mental y facies característica. Durante la infancia existe una frente prominente, hipertelorismo, narinas evertidas y con el paso del tiempo, el perímetro craneal y la estatura se enlentecen, la facies se alarga, se hace tosca y se produce un aumento de tamaño de los labios. En estos casos, las madres portadoras pueden tener algunos estigmas faciales del síndrome, así como talla baja, en cualquier caso no presentan retraso mental. El gen responsable es el gen RSK2 localizado en Xp22. En el 75% de los casos se trata de mutaciones de novo.

3.4.3. Síndrome de Gustavson

Cursa con microcefalia, retraso de crecimiento intrauterino, ceguera, sordera, convulsiones y muerte, que habitualmente tiene lugar durante la lactancia o en la primera infancia. Característicamente, en el estudio de neuroimagen se aprecia un cerebro de pequeño tamaño con aumento de los ventrículos e hipoplasia cerebelosa. En la época neonatal, los niños presentan hiperreflexia y no responden a ningún tipo de estímulo visual o auditivo. Las mujeres portadoras son asintomáticas. No se conoce el gen responsable de esta patología.

3.4.4. Síndrome de Schimke

El síndrome de Schimke cursa con retraso de crecimiento, microcefalia, estrabismo, afectación visual y auditiva, coreoatetosis y espasticidad, sin que existan malformaciones mayores acompañantes. Tanto el crecimiento del niño como su perímetro craneal son normales, objetivándose estas anomalías a lo largo de los primeros años de vida. La espasticidad progresa con la edad produciendo rigideces, contracturas, atrofia muscular y pérdida de movimientos voluntarios. Se ha descrito pérdida auditiva en una portadora, desconociéndose el gen responsable.

3.4.5. Síndrome de Schimke

El síndrome de Schimke tipo I presenta una facies característica con apariencia pugilística, fisura palatina, sordera de transmisión, talla baja, displasia esquelética y en algunos casos retraso mental. A nivel facial existe una raíz nasal ancha y deprimida, hipertelorismo, hendiduras palpebrales hacia abajo, boca pequeña y micrognatia. El primer dedo de manos y pies es corto y ancho y las falanges distales de los dedos son bulbosas con uñas cortas y anchas. La estatura final está en el percentil 10. En muchas ocasiones pueden presentar un retraso en el habla, probablemente secundario al déficit auditivo.

4. CONSEJO GENÉTICO

El consejo genético se puede definir como aquel proceso de comunicación en el que los pacientes son informados de la probabilidad, en función de sus antecedentes familiares, de que puedan sufrir o transmitir a la descendencia alguna enfermedad hereditaria. El consejo genético tiene unos principios generales que hay que respetar, como es el derecho inviolable a recibir la información siempre con el máximo respeto a las convicciones personales de cada individuo y a la libertad de elección individual, manteniendo siempre la objetividad del profesional.

Los objetivos a corto plazo del consejo genético son básicamente los referidos al paciente o a la familia de éste. En primer lugar debemos disminuir el sentimiento de culpa que existe en muchas ocasiones, cuando se diagnostica una patología hereditaria dentro del grupo familiar, informando del curso que previsiblemente va a tener la enfermedad y del riesgo de padecer y/o transmitir dicha enfermedad al resto de miembros de la familia, de forma cuantificada cuando sea posible. En el acto del consejo genético se deben aportar todas las posibilidades diagnósticas que estén a nuestro alcance, incluyendo el diagnóstico prenatal así como otras opciones reproductivas en las parejas que así lo requieran, ayudando siempre que se pueda, a tomar las opciones más racionales.

Existen unos objetivos más alejados, los sociales, que son aquellos que pretenden la disminución de la incidencia de la enfermedad en la sociedad. Previenen la aparición de nuevos casos y promueven, sobretodo, un mejor conocimiento en la patología hereditaria.

Hoy en día, muchas enfermedades hereditarias pueden diagnosticarse a nivel molecular, en cualquier caso todavía estamos muy lejos de poder ofrecer esta metodología diagnóstica en la mayoría de enfermedades. Sin embargo, lo que sí se debe ofrecer, es consejo genético a todas las familias que presentan casos de hipoacusia familiar sindrómica o aislada. Por un lado, esto repercutirá en el mejor conocimiento por parte de la propia familia, de la patología que presenta y por otro ayudará a que todos los profesionales implicados en el estudio de las hipoacusias, que en el caso de las sindrómicas afecta a muchas especialidades médicas, mejoren en el conocimiento de éstas, y que este mejor conocimiento ayude a desarrollar el tratamiento global en los enfermos y en sus familias.

BIBLIOGRAFÍA

1. **TODD, WN.** "Congenital and acquired hearing loss: Etiology and management". En: *Practical Pediatric Otolaryngology,* Cotton RT, Myer CM. Philadelphia: Lippincott-Raven publishers, 1998, p. 199-216.
2. **TEWFIK, TL., TEEBI, AS., DER KALOUSTIAN, VM.** "Syndromes and conditions associated with congenital anomalies of the ear". En: *Congenital anomalies of the ear, nose and throat,* Tewfick TD, Der Kaloustian VM. Oxford: Oxford University press, 1997, p. 125-44.
3. **TEWFIK, TL., TEEBI, AS., DER KALOUSTIAN, VM.** "Syndromes and conditions asssociated with genetic deafness". En: *Congenital anomalies of the ear, nose and throat,* Tewfick TD, Der Kaloustian VM. Oxford: Oxford University press, 1997, p. 145-81.
4. **BROOKHOUSER, PE.** "Prelingual deafness: Diagnosis and treatment". En: *Congenital anomalies of the ear, nose and throat,* Tewfick TD, Der Kaloustian VM. Oxford: Oxford University press, 1997, p. 95-106.
5. U.S. Department of Health and Human Services, Public Health Service. Healthy people 2000. National health

promotion and disease prevention objectives. Washington, D.C.: U.S. Goverment Printing Office, 1990.

6. **DAVIS, A., WOOD, S.** "The epidemiology of childhood hearing impairment: Factors relevant to planning of services". *Br J Audiol* 1992; 26: 77-90.
7. **WHITE, KR., MAXON, AB.** "Universal screening for infant hearing impairment: Simple, beneficial, and presently justified". *Int J ped Otorhinolaryngol* 1995; 32: 201-11.
8. Joint Commitee on Infant Hearing. 1994 Position Statement. ASHA 1994; 36: 38-41.
9. **STAGNO, S., PASS, RF., DWORSKY, ME.**, *et al.* "Congenital cytomegalovirus infection: The relative importance of primary and recurrent materanl infection". *N Engl J Med* 1982; 306(16): 945-49.
10. **LYNFIELD, R., EATON, RB.** "Teratogen update: Congenital toxoplasmosis". *Teratology* 1995; 52: 176-180.
11. **RICHARDSON, MP., REID, A., TARLOW, MJ**, *et al.* "Hearing loss during bacterial meningitis". *Arch Dis Child* 1997; 76(2): 134-38.
12. **NADOL, JB. Jr.** "Medical progress – Hearing loss, review article". *N Eng J Med* 1993; 1092-1102.
13. Hereditary Hearing loss Homepage (HHH). *http://dnalab-www.uia.ac.be/dnalab/hhh/*
14. Online Mendelian Inheritance in Man (OMIM). *http://www.ncbi.nlm.nih.gov/omim*
15. **ROBERTSON, ND., MORTON, CC.** "Beginning of a molecular era in hearing and deafness". *Clin Genet* 1999; 55: 149-159.
16. **GORLIN, RJ., COHEN, MM. Jr., LEVIN, LS.** "Oxford Monographs on Medical Genetics" nº 19. *Syndromes of the Head and Neck.* Oxford University Press, 1990.
17. **STEVENSON, RE., SCHWARTZ, CHE., SCHROER, RJ.** "Oxford Monographs on Medical Genetics" nº 39: *X-Linked Mental Retardation.* Oxford University Press, 2000.
18. **KENNETH LYONS JONES, MD.** *Smith's recognizable patterns of human malformation.* 5ª edición 1997 W.B. Saunders Company.
19. **SCRIVER, CHR., BEAUDET, AL., SLY, WS., VALLE, D.** *The metabolic and molecular bases of inherited disease,* vol. II. McGraw-Hill, Inc.
20. **GORLIN, RJ., TORIELLO, HV., COHEN, MM. Jr.** "Oxford Monographs on Medical Genetics" nº 28: *Hereditary Hearing Loss and its Syndromes.* Oxford University Press. 1995.

PARTE III
NARIZ Y SENOS PARANASALES

24. EXPLORACIÓN CLÍNICA

J.M. Ademà Alcover*, E. Matiñó Soler*, M. Bernal Sprekelsen**

1. INTRODUCCIÓN

La piedra angular de cualquier valoración clínica es la anamnesis. Se considera actualmente que a partir de los cinco años, un niño es capaz de describir perfectamente sus síntomas. Sus explicaciones atendidas adecuadamente, junto a las observaciones de los padres y una exploración correcta, conseguirán un elevado porcentaje de diagnósticos correctos sin necesidad de recurrir a exploraciones complementarias.

Para explorar la nariz de un niño, lo primero que debemos intentar, si la edad lo permite, es obtener su colaboración. En general nos encontraremos frente a un paciente que no coopera plenamente y desconfía de quien utiliza bata blanca. Para ello es conveniente interesarse por lo que le pasa hablando directamente con él y explicarle lo que vamos a hacer, mostrarle los distintos instrumentos que utilizaremos para su exploración y permitir que éste los examine, dejándole incluso que los sujete. El otorrinolaringólogo debe establecer vínculos de confianza y mostrar un comportamiento estable e inteligente que resulte eficaz, tranquilizador y brinde información.

Debemos proceder de forma sistemática para no omitir detalles que puedan resultar fundamentales para el diagnóstico.

Hay que tener presente la cronología del desarrollo postnatal de los senos paranasales:

Senos etmoidales: en la lactancia
Seno maxilar: a los 3 ó 4 años
Seno frontal: de los 10 a los 12 años
Seno esfenoidal: a partir de los 12 años

En la exploración hay que considerar fundamentalmente tres aspectos: la inspección, la palpación y la exploración instrumental (4, 7).

2. INSPECCIÓN

La inspección proporciona una idea sobre la patología que se puede encontrar en las fosas nasales y/o en los senos paranasales. Observando la cara del niño, obtendremos información sobre el grado de obstrucción y si ésta es reciente o de larga evolución. La posición corporal del enfermo puede reflejar cambios compensadores que le faciliten conservar la respiración con menor esfuerzo, éste es el caso de los niños con una marcada hipertrofia adenoamigdalar que se sientan con el cuello hiperextendido para enderezar la vía respiratoria. Una larga obstrucción nasal por una marcada hipertrofia adenoidea ofrece al explorador una expresión característica de la cara (faz adenoidea).

Se deben observar:

- El estado de la piel, si es suave o rugosa, si tiene algún tipo de patología propia como por ejemplo papilomas escamosos benignos (verrugas) o infecciones causadas por Staphilococcus aureus, como el impétigo contagioso (3, 8).
- La existencia malformaciones, fístulas congénitas (de dorso nasal, por ejemplo), hemangiomas.
- Alteraciones de la pirámide nasal (lateralizaciones, deformidades o asimetrías).
- Tumefacciones o edemas perinasales o periorbitarios que insinúen algún tipo de patología sinusal asociada (5, 8, 10).

Si nos colocamos la luz frontal y observamos la nariz, la elevación de la punta con el dedo permite la inspección y la exploración del vestíbulo nasal, del tabique nasal anterior y de su borde libre (las desviaciones septales anteriores, se denominan caudales). Esta maniobra evita la deformación instrumental de la anatomía del vestíbulo, proporcionando una mejor valoración de las lesiones y asimetrías a este nivel.

De este modo, podemos valorar además la existencia de hipertrofias de la cabeza de los cornetes inferiores y de grandes poliposis. Observaremos también de este modo el estado de la mucosa nasal en el área de Kiesselbach.

Observaremos la presencia de secreciones, de qué tipo son, y nos fijaremos si son uni o bilaterales. Una rinorrea mucosa persistente unilateral no tan sólo nos obliga a descartar un cuerpo extraño (6), también nos debe hacer pensar en una atresia unilateral de coanas.

Para la valoración de la función respiratoria nasal del niño se puede colocar un espejo frente a las ventanas nasales, el diámetro de las manchas de vaho que produce el aire espirado sobre el espejo da una idea aproximada del flujo aéreo nasal y sobre todo nos indicará la existencia de obstrucciones unilaterales.

Si nos encontramos ante la sospecha de una imperforación unilateral de coanas, podemos instilar unas gotas de azul de metileno en la fosa nasal y comprobamos si se

* Servicio de ORL. Hospital General de Catalunya, St. Cugat, Barcelona.
** Servicio de ORL. Hospital Clínic de Barcelona.

tiñe la faringe (9), si no, programaremos al niño para una exploración instrumental.

3. PALPACIÓN

La palpación de la pirámide nasal pone de manifiesto:

– Alteraciones y asimetrías de la pirámide ósea o de la pirámide cartilaginosa. En el caso de un traumatismo, la palpación de la nariz puede descubrir una desviación o una depresión, movimiento de fragmentos óseos, grado de edema, reblandecimiento localizado, crepitación y enfisema subcutáneo.

– Tumefacción dolorosa como síntoma acompañante de una inflamación. La palpación de los denominados "puntos sinusales" orienta sobre la existencia de patología en los senos paranasales. Ello adquiere mayor interés en los adolescentes, que presentan un mayor desarrollo de los mismos. Los "puntos sinusales" son: para el seno etmoidal, el canto interno de la órbita, la mejilla, en la zona de proyección cutánea del seno para el seno maxilar (seno maxilar) y el reborde supraorbitario para el seno frontal. Debe valorarse la presencia de hipersensibilidad o de dolor a la palpación. La sensibilidad del seno frontal debe explorarse golpeando ligeramente con el dedo índice la región supraorbitaria (5).

Deberemos dedicar una especial atención cuando en la palpación de alguno de estos puntos se aprecie fluctuación (6).

4. EXPLORACIÓN INSTRUMENTAL

La exploración de las fosas nasales puede realizarse de dos formas distintas: rinoscopia simple o endoscopia nasal.

4.1. Rinoscopia simple

Se divide, tradicionalmente, en anterior y posterior, según se estudien las fosas nasales desde las ventanas nasales o desde la rinofaringe.

4.1.1. Rinoscopia anterior

Esta exploración es la más utilizada en la práctica diaria. Permite visualizar con claridad el tercio anterior de las fosas nasales. En los lactantes y pre-escolares puede verse dificultada por la hipertrofia de cornetes inferiores y la rinorrea asociadas a la hipertrofia adenoidea que frecuentemente existe en esta edad pediátrica.

4.1.2. Material

Es necesaria una fuente de luz (habitualmente se utiliza una luz frontal) y un espéculo nasal del tamaño adecuado a la edad del paciente que permita abrir las ventanas nasales. La luz deberá converger en un punto.

Podemos obtener así mismo una exploración correcta, mediante la utilización de un otoscopio a pilas (de elección en ocasiones en niños pequeños y lactantes).

4.1.3. Método

En los lactantes y en los niños más pequeños, la exploración se realiza con el paciente en decúbito supino. Mientras el explorador sujeta la cabeza del paciente con una mano, es conveniente que un ayudante mantenga al paciente lo más inmovilizado posible. Los niños algo más mayores se pueden explorar sentados, en el regazo de sus padres. El explorador debe entonces introducir con la mano izquierda el espéculo nasal cerrado en la narina y abrirlo seguidamente en dirección hacia el ala nasal, que es la zona que cede, evitando cualquier roce del septum, que es doloroso. La mano derecha se utiliza para orientar la cabeza del paciente en la dirección adecuada.

En los niños mayores y adolescentes se realiza la misma maniobra, pero con el paciente sentado frente al explorador. La movilización de la cabeza del paciente en un sentido vertical mientras se exploran las fosas nasales nos permite la visualización de las distintas regiones de su interior. Con la colocación del espéculo nasal en una línea perpendicular al plano de la cara observamos el vestíbulo nasal, el septum anterior, la cabeza del cornete inferior, la entrada del meato inferior y el suelo de las fosas. Inclinando progresivamente la cabeza del paciente hacia atrás, podemos, en ocasiones, observar el cornete y meato medios. En los pacientes en los que exista una hipertrofia de cornetes puede ser útil la utilización de un aerosol vasoconstrictor (7).

La extracción del instrumento se realiza manteniéndolo ligeramente entreabierto para evitar el arrancamiento doloroso de las vibrisas.

La rinoscopia anterior debe controlar (3):

– Aspecto de la mucosa nasal (húmeda, seca, lisa, rugosa, costrosa, ulcerada, coloración).

– Evidencia, tipo y localización de secreciones. Uni o bilaterales.

– Estado de ingurgitación de los cornetes.

– Situación del septum y posibles desviaciones. Perforación septal.

– Neoformaciones (pólipos, angiofibromas etc)

– Puntos sangrantes.

– Cavum, cuando la nariz es muy permeable, se observa un reflejo que corresponde a la pared posterior. Si a la deglución el reflejo se mueve puede indicar la presencia de adenoides.

Es así mismo posible la exploración anterior de las fosas nasales mediante el microscopio que utilizamos habitualmente en consulta para el estudio del oído. La exploración se realiza del mismo modo que la descrita, pero mirando a través del microscopio. A parte de ofrecer una excelente visión binocular, su magnífica iluminación nos permite valorar con precisión la coloración de la mucosa.

4.1.4. Rinoscopia posterior

El objetivo de la rinoscopia posterior es el de visualizar el tercio posterior de las fosas nasales y la rinofaringe.

Material. Se requiere, además de una luz frontal, un depresor lingual y un espejillo de pequeño diámetro (6-8 mm).

Método. La rinoscopia posterior es una exploración que exige habilidad y entrenamiento por parte del explorador y cooperación por parte del paciente, por lo que es imposible realizarla en el grupo de menor edad. El explorador hace converger la luz en la boca del paciente, que se sitúa sentado al frente, con la boca abierta y la

lengua dentro de la cavidad oral. El explorador, con una mano y con ayuda del depresor lingual, separa la lengua del paladar y con la otra introduce un espejillo ligeramente templado (para evitar que se empañe) entre la úvula, el velo del paladar y la pared posterior de la faringe, sin tocar la mucosa para evitar el reflejo nauseoso. La iluminación del espejillo reflejará en él la rinofaringe y el tercio posterior de las fosas nasales. La zona no puede explorarse de una sola mirada por lo que deberemos realizar diferentes movimientos de giro y angulación. La exploración nos mostrará el grado de hipertrofia de las vegetaciones adenoideas y en relación con ello, los rodetes tubáricos, el borde posterior del septum y las colas de los cornetes inferiores.

La rinoscopia posterior puede ser de difícil realización en los pacientes con un marcado reflejo nauseoso y en los que presentan una hipertrofia amigdalar severa. La pulverización de la orofaringe con aerosoles anestésicos permite mejorar la exploración de los pacientes con reflejo faríngeo.

La rinoscopia posterior puede controlar (3):

– Grado de desarrollo de las vegetaciones adenoideas y en relación:

– Forma del cavum y asimetrías, coanas, borde posterior del septum, rodetes tubáricos.

– Evidencia y tipo de secreciones en las coanas.

– Pólipos antrocoanales, quistes de cavum, neoformaciones (fibroangioma nasofaringeo juvenil, por ej.).

Excepcionalmente, cuando por alteraciones anatómicas o falta de colaboración en niños pequeños, puede lograrse una orientación diagnóstica del estado del cavum mediante la palpación con el dedo. Esta palpación, que debe realizarla un especialista, se debe hacer de la forma menos traumática posible. En la práctica, esta maniobra es desaconsejable, porque rompe la posibilidad de una empatía con el niño quien, en exploraciones futuras, se mostrará muy poco colaborador.

4.2. Endoscopia nasal

La endoscopia nasal es la técnica que, sustituyendo a las clásicas rinoscopias anteriores y posteriores, permite la mejor visión de las fosas nasales (1, 2, 5, 8, 11, 12, 13).

4.2.1. Material

– Fuente de luz. La potencia debe ser, como mínimo, de 150 W.

– Cables conductores de luz de fibra de vidrio, que sirven de unión entre la fuente de luz y los endoscopios. Deben ser flexibles y de poco peso.

– Endoscopios: existen dos tipos de ópticas para explorar las fosas nasales:

a) Endoscopios rígidos. De diferentes diámetros y longitudes. Para la exploración pediátrica los más útiles son los de 2,7 mm de diámetro (0° y 30°) en niños pequeños y de 4 mm para los adolescentes.

b) Fibroendoscopio. Igualmente de diferente diámetro, se utilizará el rinofaringoscopio ultrafino, de un diámetro máximo de 2,2 mm en los pacientes menores. En los niños mayores, cuando obtenemos una buena colaboración del paciente, el rinofaringoscopio convencional de 4 mm de diámetro aporta una mayor calidad de visión en la exploración. El extremo distal de estos fibroendoscopios tiene un radio de giro que oscila entre 130° y 180° hacia arriba y entre 80° y 100° hacia abajo.

– Los laringoepifaringoscopios, con un ángulo de visión de 90°, o los endoscopios nasales de 70° introducidos por debajo del velo del paladar, permiten, de la misma manera que la rinoscopia posterior con espejillo, la exploración del tercio posterior de las fosas nasales y de la rinofaringe. El laringoepifaringoscopio, al tener una mayor potencia y homogeneidad en la iluminación, proporciona una visión de mayor calidad (3). Sin embargo, de la misma manera que en la rinoscopia posterior, es de difícil realización.

4.2.2. Método

En los niños más pequeños puede ser precisa una sedación para una correcta exploración endoscópica de las fosas nasales. La mayoría de niños (mayores de tres años de edad) se beneficiarán si se les explica de manera sencilla el procedimiento, con particular énfasis en su brevedad. Es aconsejable realizar la exploración con una cámara de vídeo y grabar las imágenes, no sólo porque una buena forma de empezar la exploración es bromear sobre el aspecto deformado de la cara en la pantalla, sino porque es posible que sólo dispongamos de una oportunidad. En los niños mayores, la introducción de unas tiras de algodón prensado empapadas en solución de tetracaína (2% en solución acuosa con o sin 0,1 mg de adrenalina por mililitro) mejora la tolerancia de la exploración al conseguir una analgesia y una vasoconstricción que permite maniobrar con mayor facilidad.

El explorador se sitúa delante del paciente e introduce las distintas ópticas. En primera instancia, se obtiene una buena visión del vestíbulo, del septum anterior y de la cabeza del cornete inferior. Introduciendo progresivamente la óptica se visualiza: la cabeza del cornete medio, el meato medio y los cuerpos de los cornetes inferior y medio hasta llegar a las colas. A partir de este punto, atravesando las coanas, nos introduciremos en el cavum rinofaríngeo, donde con leves movimientos de rotación observaremos todas las estructuras que allí se alojan (Fig. 1).

La fibroendoscopia se realiza con la misma técnica expuesta anteriormente, aunque debido a su mayor manejabilidad, a veces, es suficiente la simple aplicación en las fosas de un vasoconstrictor nasal que retrae los cornetes y evita el molesto roce con la mucosa nasal.

Sus principales ventajas son su menor rigidez y mayor flexibilidad y la movilidad de su punta. Ello permite realizar con relativa facilidad la exploración de algunos pacientes con alteraciones anatómicas, que dificultarían la introducción de los endoscopios rígidos.

Los principales objetivos de la exploración endoscópica son:

• El diagnóstico etiológico de las obstrucciones nasales, ya sean por alteraciones anatómicas: hipertrofia adenoidea (Fig. 2), quistes de cavum, atresia de coanas, por neoformaciones: pólipo antrocoanal, (Figs. 3, 4), poliposis nasosinusales, fibroma nasofaríngeo juvenil, etc, por cuerpos extraños o por alteraciones de origen funcional o de causa infecciosa.

• Orientar el diagnóstico por la excelente visión que se obtiene de la mucosa:

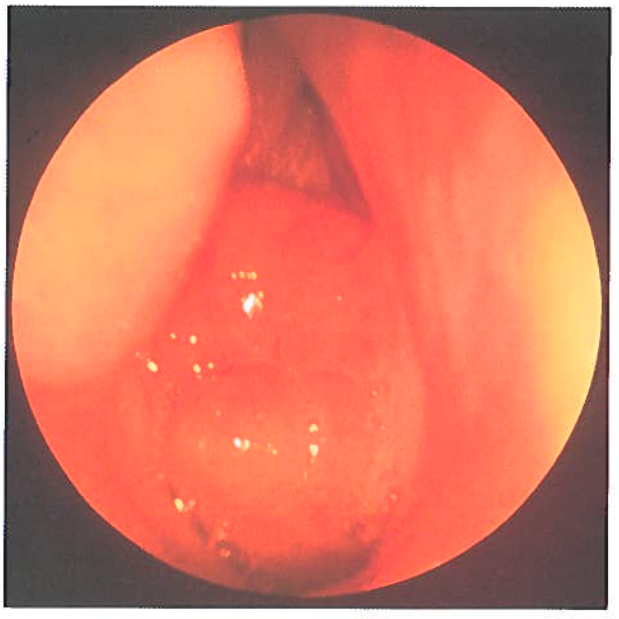

Figura 1. *Adenoides en coana vistos por endoscopia transnasal con óptica de 0°, 4 mm en fosa nasal derecha.*

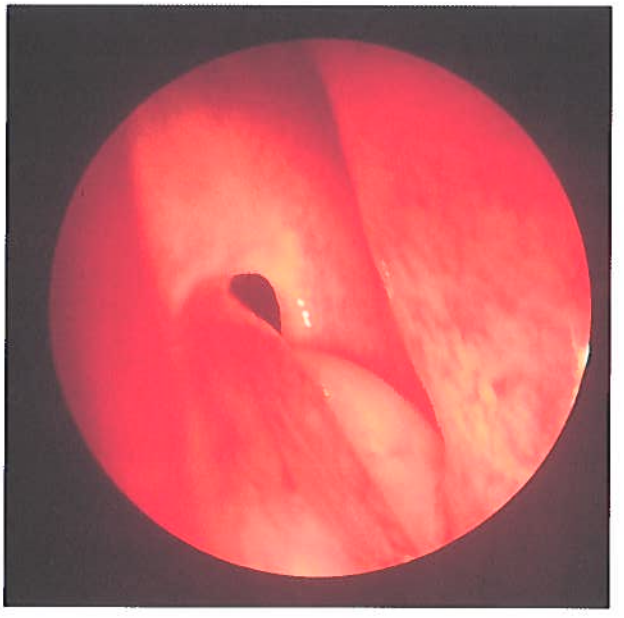

Figura 3. *Imagen de meato medio derecha con óptica de 0°, 4 mm. Se observa la salida de un pólipo antrocoanal de ostium accesorio (de Giraldés).*

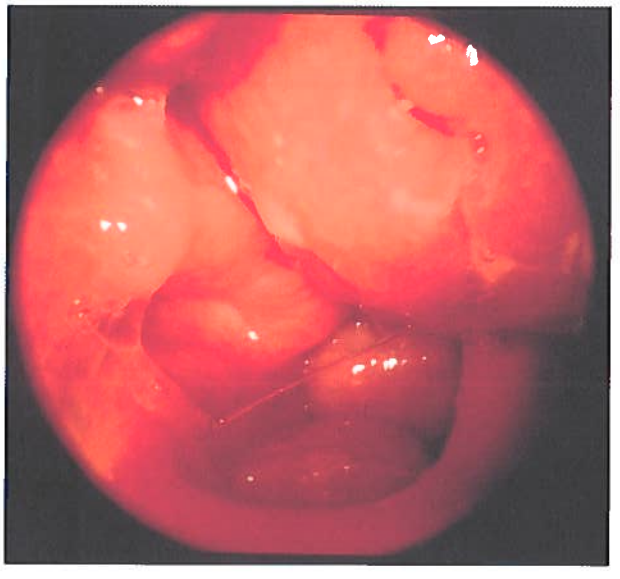

Figura 2. *Cavum con tejido adenoideo visto mediante un epifaringoscopio rígido de 90°.*

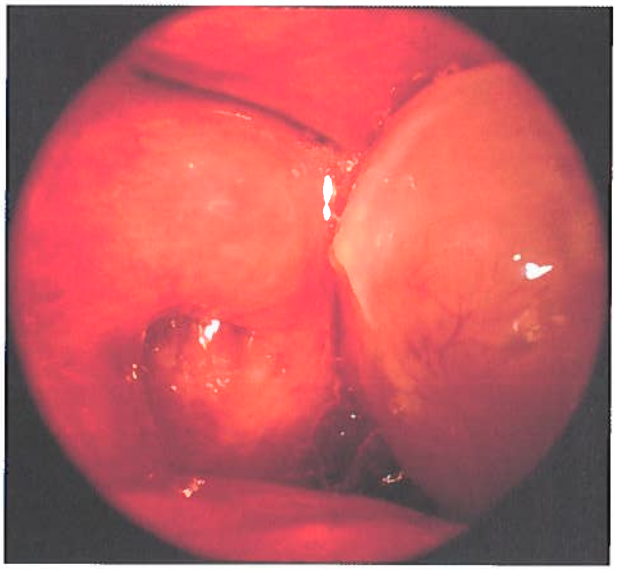

Figura 4. *Imagen endoscópica (óptica de 0°, 4 mm) transnasal por fosa derecha de un pólipo antrocoanal en cavum izquierdo. Obsérvese el relieve del rodete tubárico derecho.*

– Una mucosa nasal normal, enrojecida, nos hará pensar en una rinitis simple.

– Si además de enrojecida es de aspecto granular y está recubierta de moco, pensaremos en una rinitis catarral crónica.

– Si, por el contrario, la mucosa está muy congestionada y hemos podido comprobar como una mucosidad inicialmente clara se ha transformado en purulenta, podemos pensar en una sinusitis aguda.

– Una mucosa hipertrofiada y pálida puede ser sugestiva de un cuadro de hiperreactividad (5, 12).

• Así mismo, la endoscopia nos permite la localización de acúmulos purulentos en determinadas zonas de las fosas nasales que nos puedan indicar la existencia de una sinusitis y ayudarnos a su localización.

• Otra de las aplicaciones de la exploración endoscópica es orientar sobre la causa nasal de otitis serosas crónicas o recurrentes causadas por hipertrofia adenoidea, por irritación

constante del rodete tubárico por el paso de secreciones mucopurulentas o también por cicatrices retráctiles, ya sean de causa iatrógena o patológica.

• La endoscopia nos será también de gran utilidad para el estudio etiológico de las epistaxis.

• La utilización de las ópticas rígidas está especialmente indicada para el control y las curas de la cirugía endonasal.

• Excepcionalmente, siempre y cuando necesitemos un diagnóstico de precisión (por ejemplo, toma de muestras de tejido) queda plenamente justificada la exploración del seno maxilar mediante una punción diameática y la introducción del endoscopio a través del trocar.

• Unas pequeñas tiras de algodón prensado o lentinas empapadas en la solución de anestesia tópica con adrenalina alrededor del cornete inferior, introducidas en el meato inferior proporcionan anestesia. A continuación, el trocar de punción en el meato inferior, primero, paralelo al cornete hasta tocar la pared postero-superior del meato, lo retiramos poco a poco siguiendo el techo del meato hasta su punto más alto, a este nivel, realizamos un giro, dirigiendo la punta hacia el canto externo del ojo. Con una presión firme y realizando leves movimientos de rotación, penetraremos en el seno. Retiramos a continuación el trocar sin quitar el mandril y a través de él introducimos las ópticas. En el caso de tener que hacer una biopsia, dejaremos el mandril encarado a la zona sospechosa, retiraremos la óptica, introduciremos una pinza y tomaremos muestras de tejido.

• La transiluminación de los senos paranasales utilizando la luz endoscópica tiene poca importancia en la edad pediátrica por la escasa neumatización, y siempre es de difícil interpretación, incluso en manos de un explorador experimentado, aunque puede resultar de ayuda en los pacientes adolescentes.

5. CONCLUSIONES

Si bien es la endoscopia, el método de exploración por excelencia de las fosas nasales y de los senos paranasales en la edad pediátrica para obtener un diagnóstico de precisión, podemos alcanzar la mayoría de diagnósticos mediante un correcto interrogatorio, una atenta inspección y palpación y una exploración convencional realizada con una correcta sistematización.

La endoscopia ofrece la mejor posibilidad de obtener imágenes de la exploración, en fotografía y/o vídeo, este hecho no es tan sólo útil para posteriores evaluaciones, sino también para la enseñanza.

BIBLIOGRAFÍA

1. **ADEMÁ, JM.** "Exploración de las fosas nasales y de los senos paranasales". En: Abelló P, Trasserra J. *Manual de otorrinolaringología.* Capítulo 10, p. 293-297. Ediciones Doyma, 1992.
2. **ADEMÁ, JM., MASSEGUR, H., BERNAL, M., SPREKELSEN, C.** *Cirugía endoscópica nasosinusal.* Editorial Garsi S.A. Madrid, 1994, p. 88-96.
3. **BECKER, W., NAUMANN, HH., PFALTZ, CR.** *Manual ilustrado de Otorrinolaringología.* Ediciones Doyma S.A. Barcelona. 1986, capítulo 2, p. 109-119.
4. **BLUESTONE, C., STOOL, S.** *Pediatric Otolaryngology.* WB Saunders company, vol. I, 1983, p. 689-701.
5. **CLARÓS, P., PULIDO, MV.** *Esquemas Clínico-visuales en Otorrinolaringología.* Ediciones Doyma. S.A. Barcelona. 1989, p. 42-62.
6. **GARCÍA LÓPEZ, M.** *et al. Manual de Urgencias en ORL.* Vila Sala Ed. Barcelona. 1994, p. 203-209.
7. **GUERRIER, Y., UZIEL, A.** "Exploration phisique et fonctionelle des fosses nasales". *Encyclop Med Chirurg* (Paris) 20280 A10-6, 1978, p. 1-7.
8. **LUND, V.** Valoración de la exploración nasal. *Clínicas Otorrinolaringológicas de Norteamérica.* 847-860, vol. 4, 1992.
9. **PERELLÓ, E., PERELLÓ, J., PINART, J., LORENTE, J.** *La Oto-rino sin espejo frontal.* Ediciones Doyma S.A. Barcelona. 1993, p. 28-29.
10. **PFALTZ, CR.** *Atlas de otorrinolaringología.* Grass ediciones. Barcelona. 1992, p. 19-20.
11. **SHECHTMAN, F.** *Valoración de la obstrucción de las vías respiratorias superiores en niños.* Norteamérica, vol. 4: 901-910, 1992.
12. **TERRIER, G.** *Rhinosinusal endoscopy. Diagnosis and surgery,* Osnago, Morell Arti Grafiche S.r.l. 1991.
13. **WAGEMANN, W.** "Anatomía, fisiología y exploración de las fosas nasales y de los senos paranasales". En: *J. Berendes,* vol. I, p. 2-75. Editorial Cientifico-Médica. Barcelona, 1969.

25. DIAGNÓSTICO POR IMAGEN DE LA PATOLOGÍA NASAL Y SINUSAL EN EL NIÑO

A. Más Bonet, S. Miralbés Celma, M. Herrera Savall

El diagnóstico de la patología nasal y sinusal en el niño vendrá condicionado en parte por la edad, así como el tipo de patología. El poder establecer un diagnóstico lo más preciso y antes posible, asi como el tratamiento adecuado, puede ayudar a evitar posibles secuelas y deformidades faciales.

La radiología simple, a lo largo de las dos últimas décadas, ha sido reemplazada prácticamente, excepto en algunos caso muy concretos, por la TC en el estudio de la patología sinusal y facial. Los últimos TC helicoidales de última generación permiten adquisiciones rápidas y permiten reconstrucciones multiplanares y en 3D. En algunos casos nos pueden evitar sedaciones o anestesias, por lo que será de entrada el método de elección en el estudio de la patología sinusal. La RM, en la mayoría de casos, se utiliza como método complementario a la TC en una serie de patologías como son: algunos tipos de malformaciones congénitas, complicaciones intracraneales de la patología infecciosas y en las tumoraciones malignas.

1. DESARROLLO SINUSAL EN EL NIÑO

Al nacer, el seno maxilar y etmoidal están presentes, pero pueden no estar neumatizados debido a la existencia de una hiperplasia mucosa que ocupe dichas cavidades sinusales. El seno esfenoidal no está todavía neumatizado y el seno frontal no se desarrolla hasta después del nacimiento apareciendo radiológicamente aparente a los seis años.

El seno maxilar es el primero en neumatizarse. Suele empezar a desarrollarse a partir de los recesos inferiores y laterales siguiendo un patrón de neumatización simétrico. El seno etmoidal se neumatiza desde la pared medial a la lateral y de delante hacia atrás. La neumatización del seno esfenoidal es muy variable y normalmente presenta un patrón asimétrico. Los senos paranasales suelen alcanzar la configuración del adulto entre los 13 y 16 años.

Debido a que es frecuente observar la existencia de engrosamientos mucosos sinusales asintomáticos en la infancia, se ha de ser muy cauto en la valoración de las sinusitis a menos que se observe la existencia de claros niveles hidroaéreos y clínica compatible.

El desarrollo normal de las estructuras anatómicas que conforman el septum nasal, base de cráneo y fosa anterior, suele seguir un patrón predeterminado genéticamente; produciéndose una osificación progresiva de las diferentes estructuras de la línea media a partir de diferentes núcleos de osificación. Por tanto, la apariencia radiológica en Tomografía Computarizada (TC) del septum variará en función de la edad del niño, el grado de osificación y el patrón de desarrollo.

Al nacer, el cartílago septal no aparece todavía osificado y presenta una continuidad con la base de cráneo cartilaginosa de la fosa anterior. El cartílago septal se extiende desde las narinas hasta el centro de osificación presfenoidal y margen anterior del vómer. Sin embargo, las masas laterales del etmoides aparecen osificadas a cada lado de la línea media, mientras que las láminas cribosas aparecen todavía cartilaginosas o fibrosas. Los estudios de imagen mediante TC demuestran en esta época una banda hipodensa central en línea media, entre ambos núcleos de osificación etmoidales, que puede simular una hendidura o defecto de línea media (Figs. 1 y 2).

2. MALFORMACIONES CONGÉNITAS DE LA NARIZ Y FOSAS NASALES

Desde un punto de vista práctico, algunos autores dividen las malformaciones nasales en dos tipos fundamentales: las que van asociadas a obstrucción respiratoria y las que normalmente cursan sin obstrucción, aunque algunas formas extremas de estas últimas también pueden ir asociadas a obstrucción. Las primeras suelen precisar en la mayoría de los casos tratamiento urgente; mientras que las segundas pueden esperar un cierto tiempo a ser tratadas, cuando las condiciones del paciente sean óptimas.

2.1. Malformaciones asociadas a Obstrucción Respiratoria

2.1.1. Atresia de coanas

Las atresias óseas suelen ser normalmente consecuencia de un engrosamiento del vómer (ver capítulo 35). En la atresia membranosa, en cambio, suele haber una banda de partes blandas que oblitera la coana por delante de la pterigoides.

Servicio de Radiodiagnóstico. Hospital Son Dureta, Palma de Mallorca.

Figura 1. *Corte coronal con técnica de partes blandas. Niño de varios meses de vida. Se observa la ausencia de osificación de la crista galli, lámina perpendicular y parte del etmoides.*

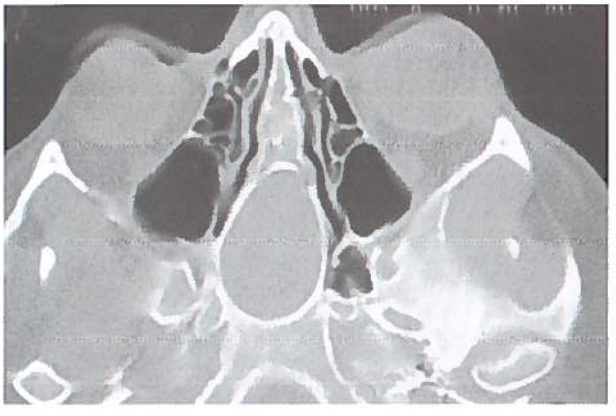

Figura 2. *Corte axial de senos con técnica de alta resolución de hueso. Se observa un gran defecto óseo bien definido a nivel de la unión etmoido-esfenoidal.*

El método diagnóstico de elección es la TC. Normalmente se realiza con el paciente en posición de prono con una angulación del gantry entre 5 y 10° con respecto al paladar duro. Se suele realizar una ventana ósea en algoritmo para hueso y otra de partes blandas. No suele ser necesaria la administración de contraste endovenoso. En la atresia ósea suele haber un marcado engrosamiento del vómer, éste no debe de sobrepasar los 0,55 cm en anchura y la coana posterior debe de medir más de 0,34 cm de diámetro. En la atresia ósea, el maxilar posterior suele estar curvado medialmente contactando con el vómer engrosado; en cambio, la atresia membranosa suele estar formada por una fina o gruesa banda de partes blandas (Fig. 3).

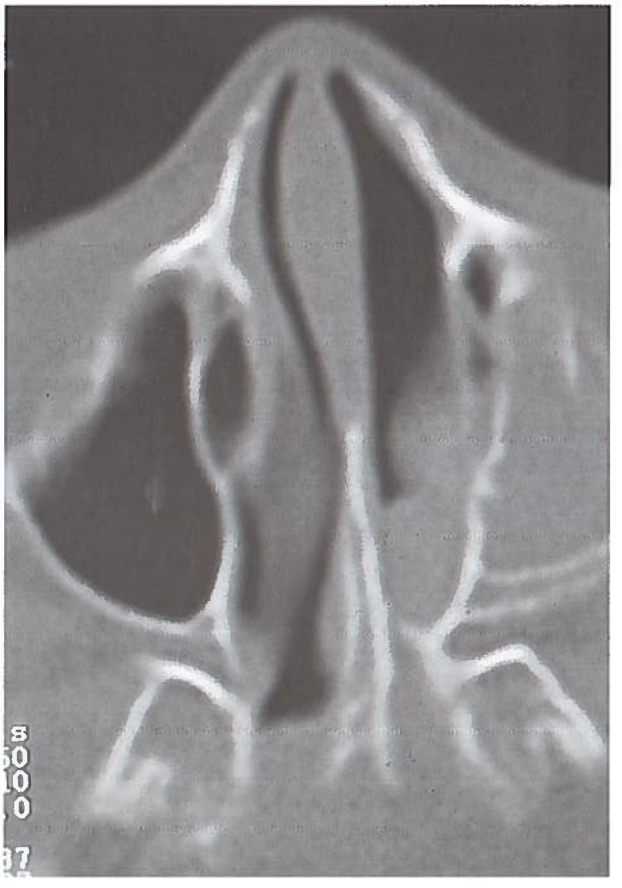

Figura 3. *Atresia ósea unilateral de coanas. Corte axial en técnica ósea. Obliteración de la coana izda. Se observa un engrosamiento óseo del vómer con fusión de la pared lateral de la fosa nasal izda con presencia de un nivel.*

2.1.2. Quistes del conducto nasolacrimal

Aunque estas anomalías son raras, probablemente es la segunda causa de obstrucción nasal aguda en el recién nacido. Esta anomalía es consecuencia de una obstrucción del conducto nasolacrimal a nivel de las válvulas de Hasner. Normalmente suelen ser bilaterales y cuando la obstrucción es más proximal se pueden extender hacia el canto medial de la órbita.

La TC es el método de elección siendo la técnica de examen similar a la descrita para la atresia de coanas. Suele mostrar una o dos lesiones hipodensas bien definidas de

densidad partes blandas localizadas a nivel del meato inferior con presencia de un desplazamiento medial del cornete inferior que suelen ser muy fino contactando con el septum nasal.

2.1.3. Estenosis del foramen piriforme

La incidencia de esta anomalía es desconocida, pero es muy rara. Clínicamente cursa con un distres severo al nacer. La clínica es similar a la atresia de coanas no pudiéndose introducir la SNG por la nariz. Se puede asociar a otras anomalías congénitas intracraneales, como es la holoprosencefalia y anomalías hipofisarias o a la presencia de un megaincisivo.

En la TC se observa la existencia de un desplazamiento medial de los segmentos premaxilares del maxilar superior. El septum nasal anterior puede ser fino y el paladar duro hipoplásico. La proyección en el plano coronal puede ser útil para valorar la morfología del foramen piriforme. Si se asocia a un megaincisivo es aconsejable realizar una RM para descartar una malformación intracraneal.

2.2. Malformaciones no asociadas a obstrucción respiratoria

Durante el desarrollo embrionario, los huesos frontales aparecen separados de los huesos nasales por una pequeña fontanela denominada *Fonticulus naso-frontalis*. Los huesos nasales aparecen separados de la cápsula nasal o septum cartilaginoso por lo que se denomina el *espacio prenasal;* este espacio se extiende desde la base de cráneo hasta la punta de la nariz. Un pequeño divertículo dural normalmente se suele extender anteriormente a través del fonticulus naso-frontalis y a través del espacio prenasal. Posteriormente suele involucionar y regresar al formarse la sutura naso-frontal y osificarse el septum nasal, crista galli y lámina cribosa. A este nivel, en la fosa anterior, los huesos frontales y los etmoides se unen alrededor de una banda dural para formar la sutura fronto-nasal, dando lugar a un pequeño ostium denominado *Foramen caecum* que normalmente se localiza por delante de la Crista galli formando una pequeña depresión.

2.2.1. Sinus dermi. Dermoides y epidermoides

Si el divertículo dural que se forma durante la época embrionaria se adhiere a la superficie del ectodermo; al regresar se puede crear un tracto ectodérmico o sinus dermi al arrastrar componentes ectodérmicos durante la retracción. Este sinus se suele extender desde el dorsum nasal siguiendo espacio prenasal y a través del foramen caecum puede llegar hasta la crista galli y a la inserción de las dos reflexiones durales.

El *Sinus dermi* es, por tanto, la persistencia de este fino tracto epitelial embrionario por la falta de una regresión adecuada. El ostium externo se suele situar en cualquier nivel de la línea media nasal, desde la glabela y el dorsum nasal hasta la base de la columela, alcanzando una profundidad variable, pudiendo llegar hasta el compartimento dural o intracraneal asociándose en ocasiones a una crista galli bipartita.

En casi el 50% de los pacientes con *Sinus dermi* pueden presentar restos ectodérmicos a lo largo de su trayecto formando los denominados *quistes dermoides o epidermoides*. Ambos son de origen ectodérmico, sin embargo, los quistes dermoides contienen restos de apéndices cutáneos, glándulas sebáceas e incluso folículos pilosos y la mayoría de veces se suelen encontrar a nivel de la línea media. Los epidermoides suelen ser más excéntricos y en muchos casos suelen tener comunicación intracraneal.

Entre las posibles complicaciones que pueden presentar dichas lesiones están: la infección, las meningitis de repetición y el absceso frontal. Los quistes dermoides no complicados se suelen presentar como una lesión hipodensa bien definida con una cápsula isodensa pudiéndose identificar además el canal óseo que sigue el *Sinus dermi*. Debiéndose de evaluar con sumo cuidado si existe ensanchamiento del Foramen caecum o una crista galli bipartita o bífida para descartar la extensión intracraneal. Como norma general en RM, los epidermoides presentan una señal similar al LCR en todas las secuencias. En cambio, los dermoides suelen presentar una señal similar a la grasa. Desafortunadamente, el diagnóstico preoperatorio no es posible en todas las lesiones dado que algunos hallazgos se pueden solapar.

2.2.2. Cefaloceles

Los cefaloceles son herniaciones congénitas del contenido intracraneal a través de un defecto craneal. Cuando la herniación contiene cerebro se le denomina meningoencefalocele. En cambio, si sólo contiene meninges se le denomina meningocele. Los cefaloceles se clasifican según el lugar donde se encuentra el defecto craneal. Los localizados a nivel de la parte anterior del cráneo se denominan sincipitales e incluyen varios subtipos como son los interfrontales y los fronto-etmoidales.

Los cefaloceles basales se localizan a nivel de la base del cráneo e incluyen los siguientes subtipos: transesfenoidales, esfenoetmoidales, transetmoidales, intranasales y naso-faríngeos. La diferencia fundamental entre los sincipitales y los basales es que los primeros suelen aparecer como una masa localizada de la superficie externa, a lo largo de la nariz, región periorbitaria o región frontal. En cambio, los segundos no son visibles externamente a no ser que sean lo suficientemente grandes y protruyan a través de las narinas o de la rinofaringe.

Entre la población europea los cefaloceles sincipitales representan el 15% del total, mientras que los basales son menos frecuentes y sólo representan el 10%. El mejor método diagnóstico es la RM combinada con la TC de alta resolución con ventana ósea. En T1 el contenido de la masa es similar a la sustancia gris. En T2 se puede observar también la existencia de un aumento de la señal en relación con la presencia de gliosis. Podremos ver el contorno de la dura y el LCR en continuidad con el espacio subaracnoideo intracraneal. Normalmente la porción de cerebro contenido no suele ser funcionante y se puede resecar sin déficits. También deberemos descartar otras malformaciones de línea media como son las displasias del nervio óptico y disgenesias del cuerpo

calloso que frecuentemente se asocian a los cefaloceles basales. El TC de alta resolución con ventana ósea nos permitirá ver el defecto óseo a través del cual pasa el cefalocele (Fig. 4).

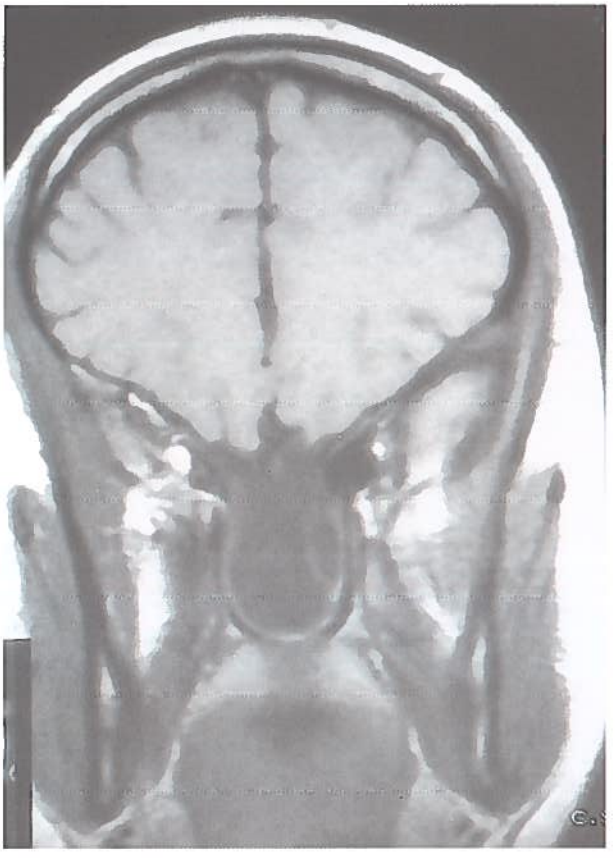

Figura 4. *Corte coronal potenciado en T1. Se observa la herniación del saco dural a través del defecto óseo conteniendo el LCR. No se observa la herniación del parénquima, aunque existe un descenso caudal del mismo. El saco dural ocupa el cavum. Se trata de una gran meningocele transetmoidal en un varón de 12 años que ocupa el cavum.*

2.2.3. Gliomas. Heterotopias gliales

Los gliomas nasales o heterotopias gliales son masas benignas de tejido glial y de origen congénito que pueden presentar una localización intra o extranasal. Algunos autores consideran estas lesiones dentro del espectro de los cefaloceles. Representarían una forma extrema de cefalocele en el que el tejido cerebral aparecería aislado y secuestrado, con pérdida de la continuidad con el espacio subaracnoideo y totalmente separadas del cerebro, aunque en algunos casos podrían estar conectados mediante un pedículo glial.

Los gliomas se subdividen en: extranasales (60%), intranasales (30%) y mixtos (10%). Los extranasales se localizan superficialmente por fuera de los huesos nasales y la cavidad nasal, normalmente a nivel del dorso nasal. Los intranasales se localizan a nivel de la fosa nasal y nasofaringe. Los mixtos suelen tener un doble componente intra y extranasal comunicándose normalmente a través de un defecto óseo de los huesos nasales.

La TC nos permitirá localizar la masa de partes blandas, que suele tener unas características densitométricas inespecíficas, al tiempo que nos permitirá detectar si existe defecto óseo asociado. En RM presentará una señal isointensa o discretamente hiperintensa a la sustancia gris en T1 y T2. En ocasiones es difícil diferenciarlo de un encefalocele si no existe una buena interfase entre el LCR en continuidad con el espacio subaracnoideo y la porción de tejido cerebral contenida en el saco (Figs. 5 A, B).

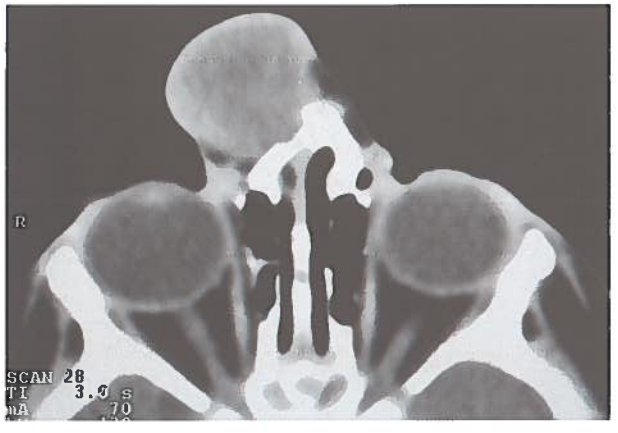

Figura 5. *Glioma nasal (Heterotopia glial).*

A. *TC axial de partes blandas. Masa hipodensa localizada a nivel de la pirámide nasal.*

B. *Imagen axial potenciada en T2. La masa aparece hiperintensa asociada a un pequeño tracto sinusal en línea media.*

3. DIAGNÓSTICO POR LA IMAGEN DE LAS SINUSITIS

Siempre se deben de correlacionar los hallazgos radiológicos con los síntomas clínicos, siendo el hallazgo fortuito de senos ocupados en el contexto de una exploración por otra causa un hallazgo sin valor clínico.

Diversos estudios han demostrado que existe una relación entre la incidencia de ocupaciones nasosinusales asintomáticas y la edad. Siendo muy frecuentes las ocupaciones asintomáticas en niños, en la mayoría de los casos en relación con un catarro o con crisis de llanto. Por tanto, engrosamientos mucosos de hasta 3 mm en los senos maxilares y entre 1 ó 2 mm en los senos etmoidales pueden ser un hallazgo normal en pacientes asintomáticos.

Los hallazgos radiológicos que más frecuentemente se asocian a sinusitis son:

– **Presencia de niveles hidroaéreos:** Es uno de los hallazgos más típicos de la sinusitis aguda, aunque también puede verse en traumatismos, discrasias sanguíneas por acumulación de sangre, acúmulo de lágrimas o engrosamiento mucoso (puede simular un nivel).

– **Engrosamientos mucosos:** Tiene valor sobre todo cuando supera los 5 mm en ambos senos maxilares y de 3 mm en los etmoidales. Este engrosamiento puede ser difuso o multifocal.

– **Bloqueo por engrosamiento mucoso:** de los infundíbulos maxilares complejos ostio-meatales, meatos medios o superiores así como recesos posteriores (Fig. 6).

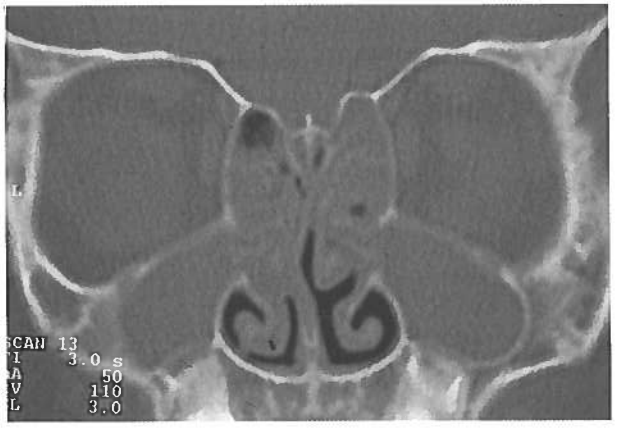

Figura 6. *TC coronal de senos. Ocupación pansinusal en un niño de 5 años con fibrosis quística. Bloqueo ostiomeatal anterior bilateral con presencia de hiperplasia polipoidea de la mucosa y ocupación sinusal secundaria.*

– **Engrosamiento mucoperióstico:** Se suele acompañar de esclerosis ósea con engrosamiento de las paredes óseas sinusales y frecuentemente se acompaña también de una hipoplasia del mismo seno. Dichos hallazgos son típicos de la sinusitis crónica.

– **Engrosamiento de cornetes:** dicho hallazgo, aunque en ocasiones puede verse asociado a las sinusitis, normalmente se ve en pacientes con rinitis alérgicas, víricas y vasomotoras.

3.1. Complicaciones de las sinusitis

3.1.1. Mucocele

Normalmente suele ser una secuela de la sinusitis crónica inflamatoria, aunque también se han descrito casos asociados a cirugía previa, a tumores de partes blandas, osteomas y a displasia fibrosa. El mecanismo de producción sería la obstrucción del ostium sinusal por cualquiera de los procesos anteriormente descritos. La mucosa sinusal seguiría secretando moco y, al estar obstruido el ostium, se produciría una expansión de las paredes sinusales con un adelgazamiento, osteolisis y expansión de las paredes laterales.

Los diferentes senos se afectan según el siguiente orden de frecuencia el seno frontal (65%), etmoidal (20%), maxilar (10%) y esfenoidal (5%).

La TC demostrará la existencia de una lesión expansiva de baja atenuación con los márgenes del hueso cortical adelgazados y expandidos, todo lo contrario que en las neoformaciones malignas, que provocan gran destrucción ósea. El patrón de imagen en RM es variable y dependerá del grado de hidratación, viscosidad y contenido en proteínas de la lesión. La administración de contraste nos ayudará a diferenciarlo de una lesión neoformativa. La captación de Gadolinio suele ser periférica y bien definida, con hiposeñal central, excepto si existe sangrado o alto contenido de proteico.

3.1.2. Complicaciones Orbitarias

Son relativamente frecuentes, se pueden producir tanto en las sinusitis agudas, crónicas y crónicas polipoideas. El mecanismo suele ser por rotura del suelo del seno frontal, de la lámina papirácea o por extensión directa a través de las venas etmoidales anteriores o posteriores. Estas complicaciones suelen ser más frecuentes en niños de 3 a 6 años asociadas a etmoiditis agudas. Hay que hacer el diagnóstico diferencial con celulitis superficial de tipo alérgico, por picadura de insectos o secundarias a un proceso oftalmológico. La TC nos demostrará si existe ocupación etmoidal.

Las complicaciones orbitarias más frecuentes son:

a) **Celulitis preseptal:** En TC se observa la existencia de un aumento de densidad de la grasa preseptal, la afectación no sobrepasa el septo orbitario.

b) **Celulitis postseptal:** Ésta puede afectar tanto el espacio extraconal, cono retrobulbar o ambos. Es una forma más grave que la anterior.

c) **Flemón / Absceso subperióstico:** En el flemón en TC se ve un aumento de densidad de la región subperióstica en relación con la lámina papirácea en forma de lesión densa homogénea. Cuando ya aparece área de baja atenuación central se puede hablar de absceso (Figs. 7 A, B).

d) **Absceso orbitario:** Se produce cuando el absceso se extiende por toda la órbita pudiendo afectar tanto espacio extraconal como retrobulbar (Fig. 8).

e) **Trombosis de la vena oftálmica:** Ésta es una de las complicaciones más graves, dado que se puede extender intracranealmente y provocar una trombosis de los senos cavernosos.

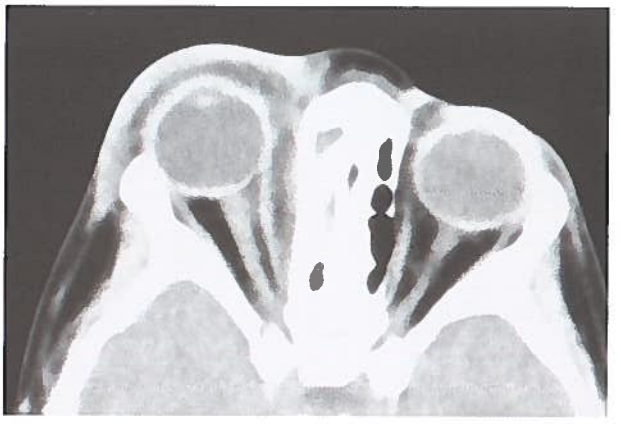

***Figura 7**. Etmoiditis derecha en una niña de 6 años con celulitis pre y post septal.*

***A.** TC axial, serie ósea, alta resolución. Ocupación etmoidal con cierto grado de osteolisis y abombamiento de la lámina papirácea.*

***B.** Serie partes blandas. Proptosis OD con aumento de la densidad de la grasa preseptal y postseptal extraconal adyacente al recto medial.*

***Figura 8.** TC axial con técnica de partes blandas. Etmoiditis izda con flemón y absceso postseptal extraconal.*

La TC es de gran utilidad para demostrar la existencia de la afectación etmoidal, así como si existe rotura de la lámina papirácea. En los casos de celulitis, tanto pre como postseptal, observaremos un aumento de densidad de la grasa. Cuando sospechemos la existencia de absceso o trombosis será de gran utilidad la TC con administración de contraste y la RM cuando sospechemos extensión intracraneal.

3.1.3. Complicaciones intracraneales

Las complicaciones intracraneales hoy en día son muy poco frecuentes y se suelen producir en niños que han realizado un tratamiento antibiótico inadecuado, inmunodeprimidos, en caso de microorganismos muy virulentos o debido a la presencia de defectos óseos sinusales importantes. Las infecciones del seno frontal y esfenoidal son las que mayor riesgo de complicación intracraneal presentan. Las primeras, porque el seno frontal presenta venas emisarias que puede extender la infección desde la mucosa sinusal hacia las meninges. En el segundo caso por su proximidad con ambos senos cavernosos.

Las complicaciones intracraneales más frecuentes son:

a) **Meningitis.**
b) **Abscesos subdurales.**
c) **Absceso epidural.**
d) **Abscesos intraparenquimatoso.**
e) **Trombosis de los senos venosos.**

La RM es el método de imagen de elección para el estudio de las complicaciones intracraneales, siendo superior a la TC en la valoración de las mismas. Es de gran utilidad el uso de Gadolinio, dado que nos permitirá una mejor delimitación de la lesión, así como valorar el grado de captación meníngea. Si existe un empiema o un absceso intraparenquimatoso, podremos ver la captación en anillo por parte de la colección tanto en la TC como en la RM. Normalmente, los abscesos intraparenquimatosos suelen estar en relación o ser adyacentes al seno afectado.

Cuando se sospecha la existencia de una trombosis de un seno dural, además de realizar el estudio de RM convencional con y sin Gadolinio, es de gran utilidad la *Angio-RM Venosa,* la cual nos delimitará claramente el grado y extensión de la trombosis. También nos permitirá valorar la existencia de trombosis de las venas corticales en el caso de empiemas. Esta técnica ha sustituido claramente a la angiografía convencional (Figs. 9 A, B).

3.1.4. Pólipos inflamatorios

Los pólipos inflamatorios o la mucosa hiperplásica es también una complicación de la sinusitis crónica o de la sinusitis recurrente. Ésta puede ser localizada o múltiple, afectar las paredes sinusales o la fosa nasal con lo cual pueden obliterar los diferentes ostiums y, en ocasiones, puede ser difícil diferenciarlo de una poliposis.

Figura 9. *Complicaciones de sinusitis frontales.*

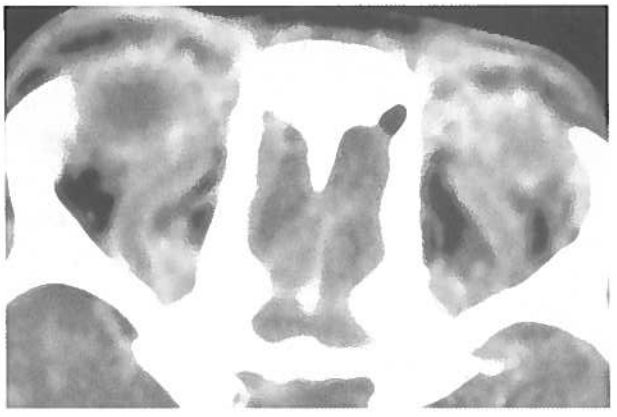

A. *TC axial orbitario de partes blandas con contraste. Se observa la existencia de una trombosis bilateral de ambas venas oftálmicas superiores.*

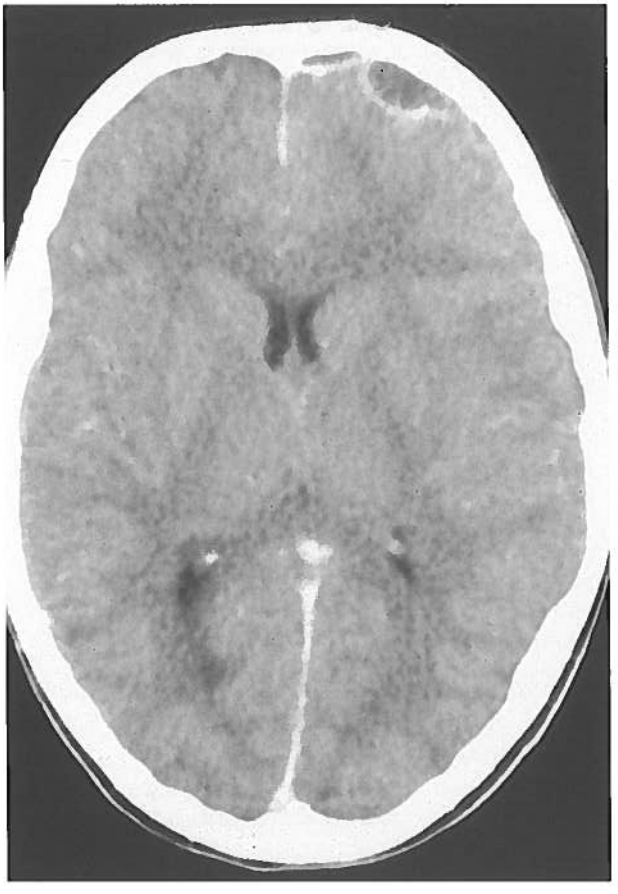

B. *TC craneal axial con contraste. Absceso epidural frontal izdo.*

4. POLIPOSIS NASOSINUSAL (PNS)

Los hallazgos radiológicos en TC más característicos de las poliposis son:

– **Masas polipoideas:** Presentes en casi el 90% de los pacientes con poliposis clínica. Suelen localizarse fundamentalmente a nivel de los complejos ostiomeatales y recesos nasales superiores, aunque también pueden afectar al septum.

– **Ensanchamiento infundibular:** Presente en casi el 85% de los casos. Cuanto más severa es la poliposis mayor es por el ensanchamiento. También puede observarse el ensanchamiento en los casos de pólipos antrocoanales o de algún tipo de tumores como el papiloma Invertido.

– **Presencia de múltiples niveles:** Es un hallazgo característico cuando se acompaña de lesiones polipoideas que provocan un bloqueo de los diferentes ostiums o infundíbulos.

– **Lesiones osteolíticas de las paredes y septos sinusales:** Normalmente, estos cambios son más evidentes en las poliposis severas y avanzadas y en pacientes adultos o en niños con fibrosis quística.

5. QUISTES DE RETENCIÓN

Fundamentalmente existen dos tipos diferentes: a) *Quistes de retención mucosos.* Consisten en una obstrucción inflamatoria de las glándulas seromucosas. b) *Quistes de retención serosos.* Son secundarios a la acumulación submucosa de líquido seroso. Se suelen observar a nivel del suelo de ambos senos maxilares, pero pueden aparecer en cualquier seno. Desde el punto de vista radiológico son indiferenciables de los pólipos. En la TC aparecerán también como una lesión de partes blandas de aspecto polipoideo con base de implantación sobre la pared sinusal.

6. PÓLIPOS. PÓLIPO ANTROCOANAL Y ESFENOCOANAL

El pólipo sinusal consiste en una hipertrofia mucosa focal con la acumulación submucosa de líquido. La gran mayoría de veces forman parte de la poliposis nasosinusal, que es una entidad clínica bien definida y que con frecuencia se asocia a alergia, asma o intolerancia a la aspirina.

En ocasiones, también se pueden observar de forma aislada siendo en estos casos una entidad clínica diferente a la poliposis nasosinusal. Los pólipos aislados más típicos se suelen originar en el seno maxilar y esfenoidal. El *pólipo antrocoanal* de forma característica se origina en la pared del seno, expande el infundíbulo y protruye hacia el cavum a través del meato medio. Mucho menos frecuente es el *pólipo esfenocoanal* que se origina en la pared del seno esfenoidal expandiendo el infundíbulo esfenoidal y extendiéndose hacia la rinofaringe.

La imagen radiológica es muy característica y dependerá del estado evolutivo de la lesión. Los hallazgos radiológicos más característicos en la TC son: 1) *La ocupación sinusal.* 2) *El ensanchamiento infundibular.* 3) *Ocupación o bloqueo del meato medio.* 4) *Masa polipoidea en cavum.* En los estadios iniciales son indistinguibles de los quistes de retención, mientras que es muy difícil de diferenciar de la mucosa hiperplásica sinusal que se extiende a través del infundíbulo sinusal en pacientes con sinusitis crónica hiperplásica (Fig. 10).

Figura 10. *Pólipo esfenocoanal en un varón de 12 años. Se observa la existencia de una ocupación del seno esfenoidal con ensanchamiento del ostium y del infundíbulo con obliteración del receso esfenoetmoidal.*

7. TUMORES SINUSALES

Los tumores sinusales malignos suelen ser relativamente raros en el niño, no obstante, uno de los problemas radiológicos que se nos plantea en la radiología sinusal es la diferenciación entre lesiones inflamatorias benignas, que provocan bloqueo y ocupación sinusal secundaria, de las neoformaciones malignas. La RM es mucho más sensible que la TC para la diferenciación entre ambos tipos de lesiones dado su mejor capacidad de caracterización tisular.

Una de las grandes ventajas que posee la RM sobre la TC es la capacidad de poder discriminar entre secreciones retenidas y lesión de partes blandas, ya sea inflamatoria o no. Como norma general, la mucosa hipertrófica y las secreciones retenidas son marcadamente hiperintensas en T2, mientras que el tejido tumoral presenta una señal intermedia en el 95% de los casos. Este signo radiológico todavía es vigente en la actualidad. Otra característica diferencial es el diferente patrón de captación entre las lesiones inflamatorias crónicas, las cuales suelen presentar una captación con Gadolinio siguiendo un contorno geográfico que representa la mucosa hiperplásica con las secreciones retenidas que no presentan ningún tipo de captación. En el caso de lesión tumoral, la captación es más localizada y ligeramente heterogénea. Otra de las ventajas que presenta la RM sobre la TC es que nos permitirá valorar mejor la extensión extrasinusal, sobre todo la extensión intraorbitaria e intracraneal. La TC, en cambio, nos permitirá valorar mejor el grado de osteolisis. También existen una serie de características semiológicas que son específicas de una serie de tumores y que comentaremos a continuación.

7.1. Tumores sinusales benignos

Las tumoraciones benignas más frecuentes presentan una serie de características semiológicas específicas.

– **Angiofibroma juvenil:** Los hallazgos radiológicos dependerán del estado evolutivo del tumor, pero en su forma más evolucionada se presentará en forma de: 1) Masa en cavum de partes blandas con gran captación de contraste. 2) Dicha masa de partes blandas también provocará un marcado ensanchamiento de la fosa pterigopalatina con desplazamiento de la pared anterior del seno maxilar y que también aparecerá hipercaptante. En ocasiones se podrá identificar el pedículo que une las dos masas. 3) La angiografía demostrará la gran vascularización del tumor que se origina en la art. maxilar interna (Fig. 11).

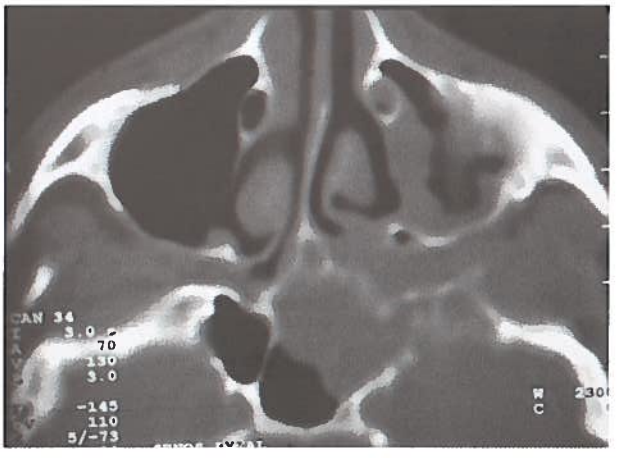

Figura 11. *Angiofibroma de cavum. TC axial serie ósea. Se observa la existencia de una masa de partes blandas que provoca un ensanchamiento de la fosa y foramen pterigopalatino con extensión de la lesión a cavum y seno esfenoidal.*

– **Osteomas:** Son tumores óseos que se pueden originar en cualquier seno afectando fundamentalmente al seno frontal. Se han descrito diferentes patrones semiológicos, pero el más frecuente es una lesión formada por hueso compacto denso con cierto grado de esclerosis. Raramente dan complicaciones. El TC es útil para establecer el diagnóstico y para el seguimiento evolutivo, así como para valorar el patrón de crecimiento.

– **Displasia fibrosa y otras lesiones fibro-óseas:** Este tipo de lesiones están compuestas por tejido óseo y matriz

fibrosa. Suelen presentar un crecimiento lento y progresivo, siendo normalmente asintomáticas provocando deformidad facial; si comprimen algún foramen pueden provocar una neuropatía compresiva. Las displasias fibrosas pueden ser tanto monostóticas como poliostóticas. La TC es casi diagnóstica en la mayoría de casos identificando los tres patrones típicos: esclerótico o en "vidrio deslustrado", pagetoide y quístico. También forman parte del síndrome de McCune-Albright (Fig. 12).

Figura 12. *RM Facial serie coronal potenciada en T2. Se observa una masa intranasal marcadamente hipointensa con una pequeña área de degeneración quística que provoca una desplazamiento del septum y del cornete, así como obliteración del seno frontal y maxilar ipsilateral. Existe una invasión orbitaria con proptosis del OI y deformidad facial. Se trata de una displasia fibrosa con predominio del patrón de esclerosis ósea.*

7.2. Tumoraciones malignas sinusales

– **Neuroblastoma olfatorio o estesioneuroblastoma:** Este es un tumor derivado de la cresta neural y, aunque poco frecuente, también puede darse en niños y adolescentes. Se suele localizar a nivel de la lámina cribosa en relación con las cintillas olfatorias. Clínicamente se suele manifestar por obstrucción nasal y epistaxis. Es bastante agresivo y suele extenderse a las estructuras adyacentes, sobre todo hacia la fosa anterior y polo frontal, por lo que es vital la RM para valorar su extensión intracraneal.

– **Rabdomiosarcoma:** Es el tumor maligno más frecuente de la cabeza y cuello en el niño. Es un tumor muy agresivo que se extiende por contigüidad, así como por vía linfática o hematógena. Puede originarse por tanto a nivel de la fosa nasal, senos paranasales o fosa pterigopalatina. Puede extenderse por contigüidad a órbita o fosa anterior. El TC es de utilidad para valorar el grado de destrucción ósea. La RM nos permitirá delimitar mejor los límites de la extensión tumoral, así como el grado de invasión de las estructuras adyacentes.

– **Linfomas nasales:** Suelen ser raros. Los más frecuentes son los LNH. Pueden afectar el cavum en el contexto de afectación del anillo de Waldeyer y, más raramente, en su forma extranodal pueden afectar cualquier parte de la fosa nasal o de los senos paranasales, pudiendo simular cualquier tipo de proceso inflamatorio o granulomatoso. Excepcionalmente, el linfoma de Burkitt en su forma no epidémica puede originarse también a nivel de los senos paranasales (Fig. 13).

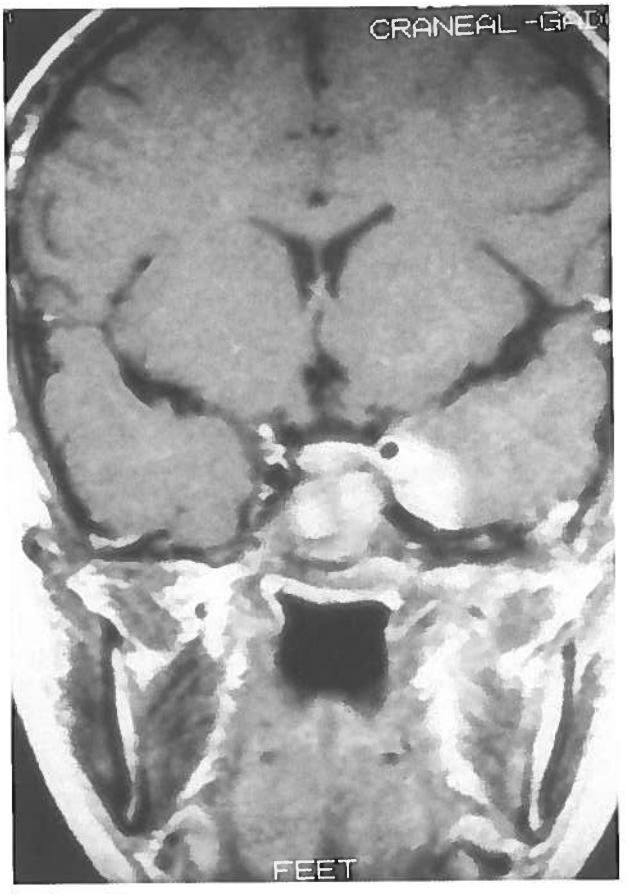

Figura 13. *Varón de 12 años, tratado con radioterapia por un linfoepitelioma de cavum. Serie coronal potenciada en T1 con Gadolinio. Lesión localizada en seno cavernoso izdo que capta contraste. Compatible con metástasis con extensión perineural.*

– **Cloroma o sarcoma granulocítico:** Es un tumor compuesto por elementos mieloides inmaduros. Al seccionar la pieza anatómica suele presentar un color verdoso, por esto se le llama cloroma. En ocasiones puede ser la primera manifestación de una Leucemia Mieloide aguda. En TC y en RM se suelen presentar como masas hipercaptantes. En RM se presentan una señal intermedia en T1 e hiperseñal en T2 (Fig. 14 A, B).

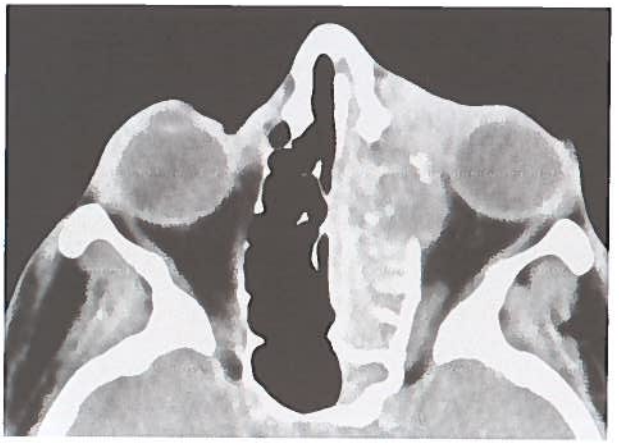

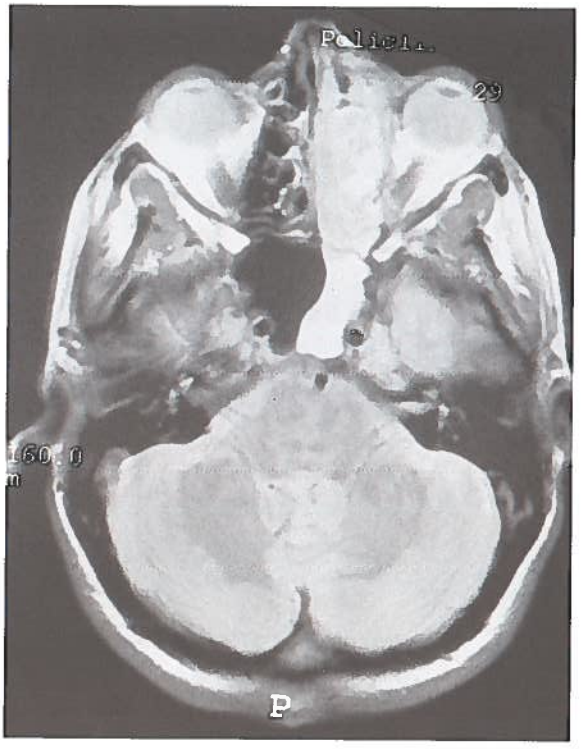

Figura. 14. *Sarcoma granulocítico con afectación sinusal y orbitaria, secundario a Leucemia mielode aguda.*

A. *TC axial con contraste. Masa ligeramente hipercaptante que provoca una osteolisis etmoidal con invasión orbitaria y preseptal.*

B. *RM imagen axial potenciada en T2. La lesión se localiza a nivel del etmoides anterior, invade la órbita y oblitera el seno esfenoidal.*

BIBLIOGRAFÍA

1. **BARKOVICH, AJ.** *et al.* "Congenital nasal masses: CT and MR imaging features in 16 cases". *AJR* 1991; 12: 105-116.
2. **CASTILLO, M., MUKHERJI, SK.** *Imaging of the Pediatric Head, Neck and Spine.* Lippincott-Raven Publishers. Philadelphia, New York, 1996, p. 412-425.
3. **CASTILLO, M., MUKHERJI, SK.** "Imaging of Facial Anomalies". *Curr Probl Diagn Radiol* 1996; 25: 169-188.
4. **CASTILLO, M., MERTEN, DF., WEISSLER, MC.** "Bilateral nasolacrimal duct mucoceles, a rare cause of respiratory distress". *AJNR* 1993; 14: 1011-3.
5. **CASTILLO, M.** "Congenital abmormalities of the nose: CT and MR findings". *Am J Roentgenol* 1994; 162: 1211-7.
6. **GOLDSTEIN, JH., PHILLIPS, CD.** "Inflamatory Disease and Neoplasia of the sinonasal cavities". *Curr Probl Diagn Radiol* 1998; 27 (2): 41-72.
7. **HUDGINS, PA., JACOBS, IN., CASTILLO, M.** "Pediatric Airway diseases". En: Som P., Curtin H. (eds.) *Head and Neck Imaging.* 3trd ed. St. Louis: Mosby Year Book. 1996: 568-571.
8. **KUBAL, WS.** "Sinonasal Anatomy". *Neuroimag Clin North Am* 8: 143-156, 1998.
9. **MADELINE, LA., ELSTER, AD.** "Suture Closure in the Human Chondrocranium: CT assessment". *Radiology* 1995; 196: 747-756.
10. **MADELEINE, LA., ELSTER, AD.** "Postnatal Development of the Central Skull Base: Normal Variants". *Radiology* 1995; 196: 757-763.
11. **MAFEE, MF.** "Fibro-osseous and cartilaginous lesions of the orbit and paraorbital region". *Radiol Clin North Am* 1998. 36 (6)1241-1259.
12. **MAFEE, M.** *et al.* "MR imaging and CT of orbital infections and complications in acute rhinosinusitis". *Radiol Clin North Am* 1998. 36 (6)1165-1183.
13. **MAN, SS., NAIDICH, TP.** "Imaging of Post-natal Maturation of the Skull Base". En: Mukherji SK. *Pediatric Head and Neck Imaging* 2000, 10 (1): 1-21.
14. **MCGILL, TJ., RAHBAR, R.** "Neoplasm of the Midface and anterior skull base". En: Wetmore *et al. Pediatric Otolaringology.* Thieme. New York. 2000: 513-520.
15. **NAIDICH, T., ZIMMERMAN, RA.** *et al.* "Midface: Embriology and Congenital Lesions", p. 17-45. En: Som P., Curtin H. (eds.) *Head and Neck Imaging.* Mosby Year Book. San Luis 1996.
16. **SOM, PM., CURTIN, HD., HOLLIDAY, RA.** "A Special Course in Head and Neck Radiology". Presented at the *82nd Scientific Assembly and Annual Meeting of the RSNA,* 1996.
17. **SOM, PM., BRADWEIN, M.** "Sinonasal Cavities.Tumor and tumor like conditions". En: Som P., Curtin H. (eds.) *Head and Neck Imaging.* Mosby Year Book. San Luis 1996: 185:262.
18. **TOWBIN, R., DUNBAR, JS.** "The paranasal sinus in Chilhood". *Radiographics* 1992. 2:253-279.

26. OBSTRUCCIÓN NASAL

J. García-Polo Alguacil

1. INTRODUCCIÓN

La obstrucción nasal es un síntoma muy común en los niños que afecta a la función más importante de la nariz, la respiratoria, que incluye el calentamiento, humidificación y limpieza del aire inspirado. También afecta a cometidos secundarios como la olfación y la resonancia vocal. La obstrucción nasal no por ser frecuente deja de ser importante y especialmente en los niños pequeños que hasta los 2-5 meses son respiradores nasales obligados.

La alteración de estas funciones produce varios síntomas (dificultad para respirar, rinorrea, hiposmia, rinolalia, trastornos del sueño, molestias faríngeas y óticas) que son comunes a cualquier causa de obstrucción y no orientan el diagnóstico diferencial.

Los únicos síntomas con valor etiológico son los estornudos y la epífora, que sugieren un proceso alérgico, y las obstrucciones unilaterales de reciente aparición, que pueden indicar una etiología tumoral.

Las causas de obstrucción nasal son muy variadas, y las podemos resumir en el siguiente cuadro (mnemónico CITTTENSS):

Causas de obstrucción nasal	
• Congénitas:	• Traumáticas:
Atresia de coanas	Desviación septal
Estenosis nasal anterior	Estenosis postquirúrgicas
Estenosis nasal posterior	Cuerpos extraños
Paladar hendido	• Tumorales:
Encefalocele	Tumores benignos
Glioma	Tumores malignos
Quiste dermoide	• Tóxicas:
• Inflamatorias:	Vasoconstrictores
Rinitis	Humo de tabaco
Sinusitis	Endocrinas
Alergia	Neurogénicas
Hipertrofia adenoidea (Fig. 2)	Sistémicas
Fibrosis quística	Psicológicas
Inmunopatías	

2. LA HISTORIA CLÍNICA

La clave del diagnóstico diferencial es la historia clínica. Los datos que podemos obtener varían en función de que hablemos del recién nacido o lactante y del niño en edad escolar. Los datos proporcionados por padres, abuelos y/o enfermeras que lo atienden son fundamentales en recién nacidos o lactantes. Así, la presencia de obstrucción nasal severa con cuadros de asfixia que se resuelven cuando el niño llora, son muy típicos de la imperforación de coanas uni o bilateral. En el interrogatorio debemos obtener cual es la queja principal o motivo de consulta y las circunstancias en las que se produce, así como los síntomas acompañantes. Entre éstos estarán la rinorrea, las epistaxis, las alteraciones olfatorias, las cefaleas u otras algias o hipoestesias faciales, los trastornos del sueño (sueño intranquilo, ronquidos), los síntomas otológicos o faríngeos asociados, la coexistencia de síntomas alérgicos, así como cualquier otra patología sistémica coincidente. En cuanto a las circunstancias en las que se produce, es importante reflejar su relación con el llanto y con la ingesta.

También es importante para el diagnóstico diferencial valorar la edad, la fecha de comienzo del proceso, la duración, el momento del día o del año en que aparecen los síntomas, el lado afecto, si existen antecedentes de trauma o cirugía, las exposiciones medioambientales, y cualquier medicación que haya tomado el paciente o la madre. Esto es especialmente importante en neonatos que se ven afectos por medicación de la madre, especialmente narcóticos, antihipertensivos, antidepresivos o beta bloqueantes, que producen una obstrucción nasal en el recién nacido.

3. EXPLORACIÓN FÍSICA Y ESTUDIOS COMPLEMENTARIOS

La exploración física y la endoscopia (Figs. 1 y 2) son imprescindibles para establecer el diagnóstico en la mayoría de los casos. Como primer paso en el neonato o lactante, valoraremos si el establecimiento de una vía aérea a través de la boca (depresor, tubo de Mayo) hace desaparecer la clínica, en cuyo caso estaremos seguros de que la obstrucción se encuentra por encima de este nivel.

Facultad de Medicina, Universidad Autónoma, Hospital La Paz, Madrid.

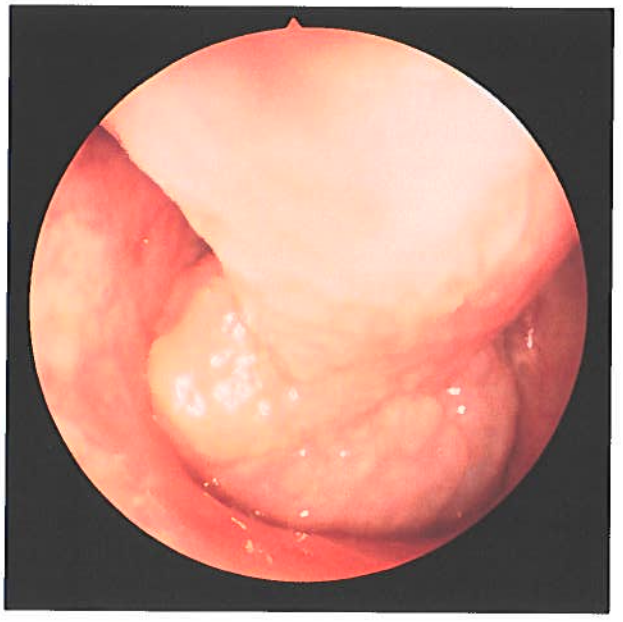

Figura 1. *Hipertrofia de cola de cornetes.*

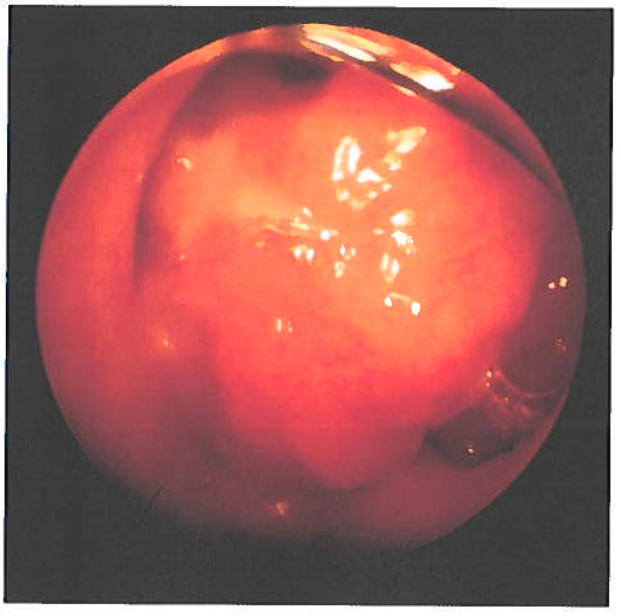

Figura 2. *Imagen endoscópica de una hipertrofia adenoidea.*

Los endoscopios actuales, rígidos o flexibles, pueden usarse en niños muy pequeños, con la ayuda de descongestionantes nasales (xilometazolina 0,5‰), constituyendo una exploración fundamental. El endoscopio debe utilizarse con delicadeza en los recién nacidos y lactantes, ya que tienen una gran tendencia a las sinequias si se lesiona la mucosa nasal. Por este motivo los fibroscopios son preferibles en un primer momento, permitiéndonos valorar no sólo la nariz sino orofaringe y laringe. La exploración la podemos realizar con el niño sentado y sostenido sobre su madre o tumbado en la camilla (ocasionalmente se realizarán en quirófano). Los endoscopios rígidos de 2,7 mm, por otra parte, pueden permitirnos ver mejor ciertas zonas al permitirnos realizar alguna pequeña manipulación.

Posteriormente, la exploración externa de la cabeza y nariz, buscando malformaciones craneofaciales (Fig. 3), síndrome de Down, facies adenoidea, pliegues alérgicos sobre la nariz, o abultamientos o fístulas sobre la pirámide nasal, o en los cantos internos de los ojos, así como deformaciones de los cartílagos nasales, nos darán una ayuda inestimable.

Figura 3. *Síndrome de Binder. Estenosis apertura piriforme.*

También de gran importancia es la exploración de la cavidad oral, que puede mostrar desde una macroglosia, hipertrofia amigdalina o masas en hipofaringe, así como un paladar hendido o una incipiente maloclusión dentaria consecuencia de la mala respiración nasal. Estos hallazgos se acompañan de alteraciones en la voz como hiponasalidad o rinolalia abierta.

Las técnicas de imagen, especialmente la TC coronal y axial, son básicas para el diagnóstico en casos seleccionados. La radiología lateral de cavum, muy utilizada hace años, ha perdido vigencia en la actualidad. La endoscopia flexible puede valorar con más exactitud el tamaño de las adenoides sin radiar al paciente (37).

Los datos de la rinomanometría y la rinometría acústica no guardan relación con la severidad de la obstrucción nasal (22) y su aplicación clínica es limitada. No obstante, la rinometría acústica puede ser útil en la valoración de anomalías congénitas, como el paladar hendido (24) y las malformaciones coanales (13).

En pacientes que presenten clínica relacionada con el sueño, estará indicada la realización de estudios de sueño (Ver capítulo de apnea nocturna).

4. OBSTRUCCIÓN NASAL Y CRECIMIENTO FACIAL

Desde siempre se ha tenido el convencimiento de que la obstrucción nasal afecta al crecimiento facial. De hecho,

existen gran cantidad de tratamientos para mejorar el desarrollo facial en los niños "respiradores orales". Sin embargo, no tenemos evidencias concluyentes de que haya una relación causa-efecto entre obstrucción nasal y alteraciones en el desarrollo facial, o de que estos tratamientos sean eficaces para cambiar la modalidad respiratoria.

Esta falta de evidencias parte de la imposibilidad de saber cuál es el grado de obstrucción que empieza a tener significado clínico, cuál es la edad crítica de comienzo, o por cuánto tiempo debe mantenerse la obstrucción para que pueda afectar al crecimiento facial (36).

Aunque la respiración oral no esté relacionada con la morfología facial, y los análisis cefalométricos sean unos pobres indicadores del grado de afectación nasal (23), existe una relación evidente entre obstrucción nasal y síndrome de apnea del sueño (10, 20). Ésta sería actualmente la principal indicación para la corrección quirúrgica de las obstrucciones nasales en el niño.

5. ALTERACIONES CONGÉNITAS

5.1. Atresia de coanas

La atresia de coanas es la anomalía nasal congénita más frecuente (1 de cada 5.000 nacimientos). La mayoría son de naturaleza ósea, siendo las atresias unilaterales dos veces más frecuentes que las bilaterales. Se pueden asociar a malformaciones oculares, óticas, cardíacas, genitourinarias y a retrasos del crecimiento (siglas CHARGE).

En el recién nacido, una atresia bilateral de coanas (Fig. 4) produce una obstrucción respiratoria severa debido a que los lactantes son respiradores nasales obligados, en parte por el íntimo contacto entre el paladar blando y la epiglotis. Excepcionalmente, una atresia bilateral puede pasar desapercibida hasta la adolescencia (6).

La sospecha se establece ante la imposibilidad de pasar más de 35 mm una sonda del calibre 6 por las fosas nasales. Esta exploración debe hacerse rutinariamente en los departamentos de neonatología, solicitando la interconsulta con el especialista ORL de no poder completarla. El tratamiento inmediato consiste en asegurar una vía respiratoria oral, mediante un tubo de Mayo o un chupete perforado, y colocar una sonda orogástrica para alimentación. El diagnóstico definitivo se realiza mediante TC axial y coronal.

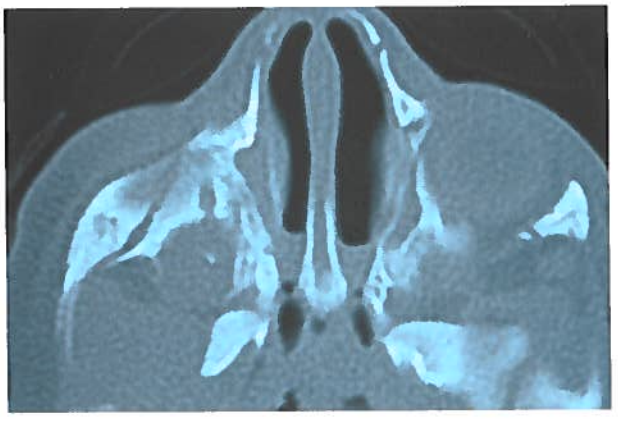

Figura 4. *Imperforación bilateral de coanas.*

Una vez diagnosticada la atresia, debe plantearse su tratamiento quirúrgico precoz. La técnica más aconsejable es la resección de la estenosis por vía transnasal microscópica o endoscópica (1), con instrumentos convencionales o láser CO_2. Se debe resecar también el tercio posterior del septum nasal y colocar unos tubos de silicona durante un tiempo variable para evitar la restenosis.

5.2. Estenosis nasales anterior y posterior

La estenosis congénita de la apertura piriforme (33) y los quistes lacrimonasales congénitos (dacriocistoceles) (31) son dos malformaciones que pueden producir síntomas obstructivos en el recién nacido similares a los de la atresia de coanas, y precisar tratamiento inmediato (4).

Un parto traumático también puede causar una estenosis nasal vestibular que precise corrección quirúrgica (19).

La estenosis coanal representa una atresia incompleta o una hipoplasia de la rinofaringe, y necesita tratamiento quirúrgico precoz si es severa. En la mayoría de los casos, sin embargo, puede tratarse sintomáticamente y esperar el crecimiento de estas estructuras nasales. El diagnóstico es por medición de las áreas afectadas mediante TC (8).

5.3. Paladar hendido

El fallo en la fusión de las dos láminas palatinas con el brote septal sobre la novena semana de desarrollo embriológico produce grados variables de hendidura palatina que sigue los patrones de fusión, y que puede ser uni o bilateral. El paladar hendido puede asociarse a labio leporino y a malformaciones del lóbulo nasal y los cartílagos alares, con grados variables de obstrucción nasal y dificultad para la alimentación. Su tratamiento es quirúrgico.

Además del paladar hendido, las causas más frecuentes de problemas de alimentación en el recién nacido son la obstrucción nasal y orofaríngea (macroglosia), y las patologías laríngea (membranas, quistes, parálisis y hendidura posterior) y esofágica (atresia, estenosis, acalasia y reflujo).

5.4. Encefalocele, glioma y quiste dermoide

Estas lesiones congénitas se presentan como masas en la línea media, y suponen un desafío diagnóstico y terapéutico. El primer paso, antes de realizar una biopsia o un planteamiento quirúrgico, es descartar una posible conexión de la tumoración con el espacio subaracnoideo. Para ello, los estudios de imagen son fundamentales.

El término *encefalocele* traduce cualquier herniación extracraneal de meninges y tejido cerebral, e incluye los términos meningocele y meningohidroencefalocele. En Europa la incidencia es de 1:35.000 nacimientos, pudiendo aparecer un 15% de ellos en la región nasofrontal. Se presentan como masas externas (encefalocele sincipital), o menos frecuentemente, como masas intranasales o intraorbitales exclusivamente (encefalocele basal). La técnica quirúrgica consiste en un abordaje intracraneal para la

reducción del encefalocele y cierre dural, y posteriormente resección intranasal generalmente en un segundo tiempo. El abordaje endoscópico es perfectamente realizable en no pocos casos (no en los casos masivos) disminuyendo grandemente las posibilidades de yatrogenia.

El tratamiento quirúrgico por debajo de los dos años facilita la corrección espontánea de las deformidades faciales menores. Los hipertelorismos importantes o las hendiduras faciales pueden corregirse en un tiempo junto con el encefalocele. Aproximadamente la mitad de estos niños presentan secuelas neurológicas (25).

Los encefaloceles transesfenoidales plantean problemas especiales por precisar abordajes intracraneales de mayor mortalidad. En estos casos, la vía transpalatina es una alternativa útil (21).

Los *gliomas* son acúmulos de tejido glial extradural, sin conexión con el espacio subaracnoideo, con el que, sin embargo, pueden estar unidos por tractos fibrosos. Histopatológicamente son indistinguibles de los encefaloceles.

Los *quistes dermoides* incluyen piel y anexos, como folículos pilosos y glándulas sebáceas y sudoríparas. Suelen producir lesiones extensas en huesos y cartílagos nasales, y en ocasiones presentan un trayecto fistuloso con orificio visible en la unión osteocartilaginosa del dorso.

6. PATOLOGÍA INFLAMATORIA

6.1. Rinitis

La causa más frecuente de obstrucción nasal en niños es el catarro común. Aunque es un proceso benigno y autolimitado en la mayoría de los casos, puede producir serios problemas en los recién nacidos dada su condición de respiradores nasales obligados. El tratamiento incluye aspiración, irrigaciones de suero salino, descongestionantes tópicos, y si la rinorrea se hace purulenta, antibióticos.

Las rinitis crónicas de la infancia son difíciles de distinguir de las rinitis infecciosas, alérgicas o vasomotoras, y su único tratamiento es el sintomático y evitar los factores desencadenantes. La edad mínima recomendada para el uso de corticoides intranasales es de 4 años para la fluticasona, 6 años para la triamcinolona y la budesonida y 12 años para la mometasona. Algunos antihistamínicos orales pueden usarse desde los 2 años de edad.

Cuando existe una rinitis hipertrófica refractaria al tratamiento médico, está indicada la turbinoplastia o turbinectomía parcial inferior(32, 38).

6.2. Sinusitis

La sinusitis en los niños es un proceso frecuente, autolimitado, que tiende a desaparecer con el crecimiento. De hecho, los hallazgos casuales de sinusitis en estudios de RM en niños sin clínica ORL es muy superior a los del adulto (17).

Los gérmenes más frecuentes son el *Streptococcus pneumoniae, Hemophilus influenzae* y *Moraxella catarrhalis.* El tratamiento médico se basa en el uso de antibióticos resistentes a betalactamasas y aerosoles.

El tratamiento quirúrgico debe limitarse a las complicaciones, a los niños con obstrucción nasal por pólipos (35) o sinusitis crónica que agrave una patología pulmonar coexistente (11). La cirugía endoscópica debe ser lo más conservadora y funcional posible, y en un solo tiempo (27).

6.3. Alergia

La alergia es también una causa frecuente de obstrucción nasal en el niño. Es fácil de identificar en los ataques agudos o estacionales, pero puede pasar desapercibida en casos crónicos. Debe sospecharse una etiología alérgica cuando no exista mejoría de la obstrucción y la rinorrea con tratamiento antibiótico. En estos casos, pueden ser necesarios para el diagnóstico la observación de eosinófilos en moco, las pruebas cutáneas, y la determinación de IgE específicas en sangre.

6.4. Hipertrofia adenoidea

Además de obstrucción nasal, la hipertrofia adenoidea puede causar problemas auditivos (18) y apnea del sueño. La indicación de adenoidectomía debe adaptarse a cada caso en particular (30).

6.5. Fibrosis quística

Las dos formas más frecuentes de afectación sinusal en la fibrosis quística son la poliposis nasal y la sinusitis crónica (15). Un hallazgo radiológico característico son los seudomucoceles (9) (Fig. 5).

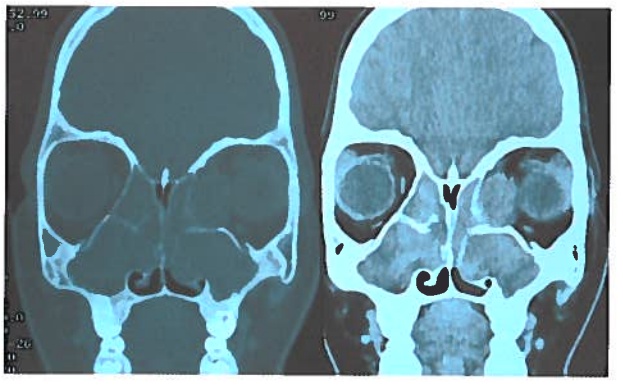

Figura 5. *Fibrosis quística.*

La cirugía sobre los pólipos mejora claramente la calidad de vida de estos pacientes (29) y previene las neumonías tras el trasplante pulmonar (12), aunque no influye en la función respiratoria pulmonar (26).

Otros cuadros poco frecuentes son las inmunopatías y las alteraciones en la motilidad ciliar, que pueden producir cuadros de rinosinusitis crónica.

7. TRAUMATISMOS

7.1. Desviación septal

Los traumatismos nasales en los niños pueden producir desviación y/o hematomas septales. Una subluxación del

borde caudal por un parto traumático o por aplicación de fórceps, puede corregirse en los primeros dos días de vida mediante manipulación cerrada. Los hematomas septales precisan drenaje bajo anestesia general, sutura del septum o taponamiento nasal y antibióticos.

Las desviaciones más severas que produzcan síntomas obstructivos deben ser tratadas quirúrgicamente. Es aconsejable utilizar abordajes conservadores, microscópicos o endoscópicos. La rinoplastia abierta, defendida por varios autores, puede afectar al crecimiento posterior del dorso nasal aunque no altera el desarrollo facial (2).

7.2. Trauma quirúrgico

Una adenoamigdalectomía muy agresiva puede causar una estenosis nasofaríngea iatrogénica difícil de corregir (16). Su mejor tratamiento es el preventivo.

7.3. Cuerpos extraños

La introducción de un cuerpo extraño nasal en la infancia suele pasar desapercibida, siendo el cuadro obstructivo y la rinorrea unilateral los síntomas de sospecha. En la mayor parte de los casos se puede extraer el cuerpo extraño con maniobras conservadoras de forma ambulatoria.

8. TUMORES

8.1. Tumores benignos

En la infancia los tumores nasales benignos más frecuentes son los vasculares. Los hemangiomas papulares aparecen en la piel o en el vestíbulo nasal, y pueden precisar tratamiento con crioterapia o láser CO_2. Suelen tender a desaparecer espontáneamente.

Los hemangiomas cavernosos deben extirparse quirúrgicamente antes de la edad escolar, al igual que los hemangiomas mucosos que aparecen en la parte anterior del septum o de los cornetes.

El angiofibroma de cavum es un tumor benigno casi exclusivo de los adolescentes varones. El estudio de extensión se realiza mediante TC con contraste, y con RM (Fig. 6) en casos de sospecha de extensión intracraneal. La angiografía se limita a los casos que van a ser embolizados prequirúrgicamente.

Los estudios de imagen permiten clasificar el tumor en tres estadios (34), según su localización y extensión:

1) tumor limitado a nasofaringe y senos
2a) pequeña extensión en fosa pterigomaxilar
2b) ocupación de fosa pterigomaxilar que erosiona la pared posterior del seno maxilar o el suelo de la órbita
2c) extensión desde fosa pterigomaxilar a fosa infratemporal
3) extensión intracraneal.

Existe otro sistema de estadiaje en cuatro grupos propuesto por Chandler (7).

Se han descrito varias vías de abordaje para el tratamiento del angiofibroma, según la extensión tumoral y la experiencia del cirujano. Sin embargo, la vía más directa

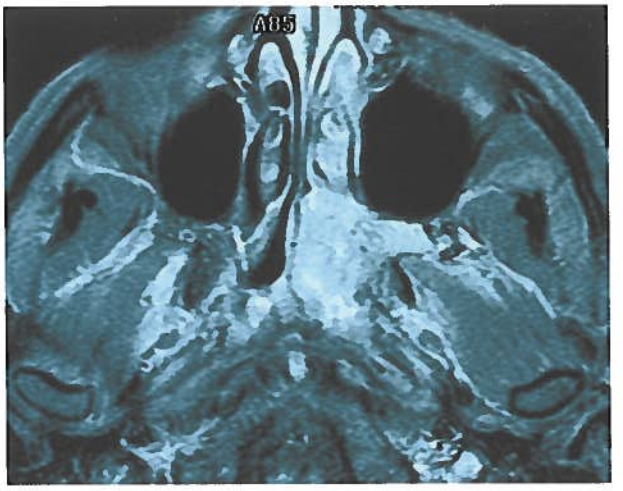

Figura 6. *RNM de angiofibroma de cavum.*

al tumor es la rinotomía lateral y sus variantes. La cicatriz puede evitarse mediante *degloving* facial (14), aunque este abordaje tampoco está exento de complicaciones. En casos seleccionados, algunos autores han utilizado la vía endoscópica (3).

La disección cuidadosa con microscopio, ayudándose del excelente plano que provee un tumor de consistencia fibrosa, coagulando los pequeños vasos o ligando las arterias mayores, hace que algunos autores no recomienden la embolización preoperatoria (28).

La mayor parte de los angiofibromas no son tumores intracraneales, sino pericraneales. Destruyen el hueso de la base de cráneo, pero pueden ser disecados cuidadosamente de las estructuras intracraneales recubiertas de dura. Al ser tumores subperiósticos también pueden introducirse por debajo de los restos adenoideos en rinofaringe. La coagulación bipolar y el desplazamiento medial de las prolongaciones tumorales mediante taponamientos son de gran ayuda en esta disección.

La displasia fibrosa y el fibroma osificante son otros procesos benignos poco frecuentes, que deben ser tratados quirúrgicamente.

8.2. Tumores malignos

El tratamiento de los tumores malignos nasosinusales en los niños dependerá de la estirpe histológica, localización y extensión del tumor. Los recursos terapéuticos incluyen la cirugía, la radioterapia y la quimioterapia.

Entre los sarcomas, el más común en la infancia es el rabdomiosarcoma en su variante embrionaria, que se origina principalmente en senos, nasofaringe, órbita y hueso temporal, frecuentemente con afectación parameningea. El tratamiento incluye cirugía, radioterapia y quimioterapia.

El carcinoma de nasofaringe es más frecuente en adolescentes, sobre todo su variedad indiferenciada (OMS III). En ocasiones es difícil de distinguir histológicamente de un rabdomiosarcoma, un linfoma o un neuroblastoma. El tratamiento fundamental del carcinoma nasofaríngeo es la

radioterapia, aunque la quimioterapia puede ser útil en caso de metástasis a distancia.

El neuroblastoma primario de cabeza y cuello en la infancia es raro, siendo más frecuentes las metástasis de un tumor suprarrenal, retroperitoneal o mediastínico. El tratamiento es quirúrgico para el primario y quimioterapia para las metástasis.

9. CAUSAS TÓXICAS

El abuso de vasoconstrictores sigue siendo una causa frecuente de rinitis en los niños. Debe aconsejarse el uso limitado de los mismos, en periodos que no superen los cinco días.

El tratamiento de la rinitis por vasoconstrictores es similar al de otras rinitis crónicas, e incluye corticoides tópicos, lavados nasales, y en algunos casos la turbinoplastia.

La exposición al humo del tabaco (39) y a otros contaminantes urbanos (5) produce alteraciones en la mucosa nasal infantil, con reacción inflamatoria y disminución de la permeabilidad nasal. En lo posible, debe evitarse la exposición de los lactantes al humo de tabaco (padres fumadores) y otros contaminantes.

10. CONCLUSIONES

La obstrucción nasal es en realidad un síndrome con etiologías muy variadas. El enfocar el diagnóstico diferencial de una forma sistemática ayuda a proponer el tratamiento más adecuado sin retrasos innecesarios. Los avances en la endoscopia y los métodos de imagen han dotado al especialista de potentes herramientas diagnósticas, pero no deben hacernos olvidar la importancia de una historia clínica cuidadosa.

BIBLIOGRAFÍA

1. **ANDERHUBER, W., STAMMBERGER, H.** "Endoscopic surgery of uni- and bilateral choanal atresia". *Auris Nasus Larynx* 24: 13-19, 1997.
2. **BEJAR, I., FARKAS, LG., MESSNER, AH., CRYSDALE, WS.** "Nasal growth after external septoplasty in children". *Arch Otolaryngol Head Neck Surg* 122: 816-821, 1996.
3. **BERNAL-SPREKELSEN, M., VÁZQUEZ, AA., PUEYO, J., CARBONELL, CJ.** "Endoscopic resection of juvenile nasopharyngeal fibromas". HNO 46: 172-174, 1998.
4. **BURSTEIN, FD., COHEN, SR.** "Piriform aperture stenosis: a rare cause of neonatal airway obstruction". *Ann Plast Surg* 34: 56-58, 1995.
5. **CALDERÓN-GARCIDUENAS, L., RODRÍGUEZ-ALCARAZ, A., GARCÍA, R., RAMÍREZ, L., BARRAGAN, G.** "Nasal inflammatory responses in children exposed to a polluted urban atmosphere". *J Toxicol Environ Health* 45: 427-437, 1995.
6. **CÁNOVAS LLORENS, DL., CARBONELL CASASUS, J.** "Bilateral bony choanal atresia in an adult". *An Otorrinolaringol Ibero Am* 21: 487-496, 1994.
7. **CHANDLER, JR., GOULDING, R., MOSKOWITZ, L., QUENCER, RM.** "Nasopharyngeal angiofibromas: staging and management". *Ann Otol Rhinol Laryngol* 93: 322-329, 1984.
8. **CORSTEN, MJ., BERNARD, PA., UDJUS, K., WALKER, R.** "Nasal fossa dimensions in normal and nasally obstructed neonates and infants: preliminary study". *Int J Pediatr Otorhinolaryngol* 36: 23-30, 1996.
9. **COSTE, A., GILAIN, L., ROGER, G., SEBBAGH, G., LENOIR, G., MANACH, Y., PEYNEGRE, R.** "Endoscopic and CT-scan evaluation of rhinosinusitis in cystic fibrosis". *Rhinology* 33: 152-156, 1995.
10. **CRAIG, TJ., TEETS, S., LEHMAN, EB., CHINCHILLI, VM., ZWILLICH, C.** "Nasal congestion secondary to allergic rhinitis as a cause of sleep disturbance and daytime fatigue and the response to topical nasal corticosteroids". *J Allergy Clin Immunol* 101: 633-637, 1998.
11. **DAELE, JJ.** "Chronic sinusitis in children". *Acta Otorhinolaryngol Belg* 51: 285-304, 1997.
12. **DAVIDSON, TM., MURPHY, C., MITCHELL, M., SMITH, C., LIGHT, M.** "Management of chronic sinusitis in cystic fibrosis". *Laryngoscope* 105: 354-358, 1995.
13. **DJUPESLAND, P., KAASTAD, E., FRANZEN, G.** "Acoustic rhinometry in the evaluation of congenital choanal malformations". *Int J Pediatr Otorhinolaryngol* 41: 319-337, 1997.
14. **ESTEBAN, F., JURADO, A., CANTILLO, E., MOCHÓN, A., CASADO, JM.** "Facial degloving as a versatile approach to paranasal sinus tumors". *Acta Otorrinolaringol Esp* 48: 457-460, 1997.
15. **GENTILE, VG., ISAACSON, G.** "Patterns of sinusitis in cystic fibrosis". *Laryngoscope* 106: 1005-1009, 1996.
16. **GIANNONI, C., SULEK, M., FRIEDMAN, EM., DUNCAN, NO.** "Acquired nasopharyngeal stenosis: a warning and review". *Arch Otolaryngol Head Neck Surg* 124: 163-167, 1998.
17. **GORDTS, F., CLEMENT, PA., DESTRYKER, A., DESPRECHINS, B., KAUFMAN, L.** "Prevalence of sinusitis signs on MRI in a non-ENT paediatric population". *Rhinology* 35: 154-157, 1997.
18. **HAAPANIEMI, JJ.** "Adenoids in school-aged children". *J Laryngol Otol* 109: 196-202, 1995.
19. **JABLON, JH., HOFFMAN, JF.** "Birth trauma causing nasal vestibular stenosis". *Arch Otolaryngol Head Neck Surg* 123: 1004-1006, 1997.
20. **JOSEPHSON, GD., LEVINE, J., CUTTING, CB.** "Septoplasty for obstructive sleep apnea in infants after cleft lip repair". *Cleft Palate Craniofac J* 33: 473-476, 1996.
21. **KENNEDY, EM., GRUBER, DP., BILLMIRE, DA., CRONE, KR.** "Transpalatal approach for the extracranial surgical repair of transsphenoidal cephaloceles in children". *J Neurosurg* 87: 677-681, 1997.
22. **KIM, CS., MOON, BK., JUNG, DH., MIN, YG.** "Correlation between nasal obstruction symptoms and objective parameters of acoustic rhinometry and rhinomanometry". *Auris Nasus Larynx* 25: 45-48, 1998.
23. **KLUEMPER, GT., VIG, PS., VIG, KW.** "Nasorespiratory characteristics and craniofacial morphology". *Eur J Orthod* 17: 491-495, 1995.

24. **KUNKEL, M., WAHLMANN, U., WAGNER, W.** "Nasal airway in cleft-palate patients: acoustic rhinometric data". *J Craniomaxillofac Surg* 25: 270-274, 1997.
25. **MACFARLANE, R., RUTKA, JT., ARMSTRONG, D., PHILLIPS, J., POSNICK, J., FORTE, V., HUMPHREYS, RP., DRAKE, J., HOFFMAN, HJ.** "Encephaloceles of the anterior cranial fossa". *Pediatr Neurosurg* 23: 148-158, 1995.
26. **MADONNA, D., ISAACSON, G., ROSENFELD, RM., PANITCH, H.** "Effect of sinus surgery on pulmonary function in patients with cystic fibrosis". *Laryngoscope* 107: 328-331, 1997.
27. **MITCHELL, RB., PEREIRA, KD., YOUNIS, RT., LAZAR, RH.** "Pediatric functional endoscopic sinus surgery: is a second look necessary?" *Laryngoscope* 107: 1267-1269, 1997.
28. **NEEL, HB., WHICKER, JH., DEVINE, KD., WEILAND, LH.** "Juvenile angiofibroma. Review of 120 cases". *Am J Surg* 126: 547-556, 1973.
29. **NISHIOKA, GJ., BARBERO, GJ., KONIG, P., PARSONS, DS., COOK, PR., DAVIS, WE.** "Symptom outcome after functional endoscopic sinus surgery in patients with cystic fibrosis: a prospective study". *Otolaryngol Head Neck Surg* 113: 440-445, 1995.
30. **OLUWOLE, M., MILLS, RP.** "Methods of selection for adenoidectomy in childhood otitis media with effusion". *Int J Pediatr Otorhinolaryngol* 32: 129-135, 1995.
31. **PELOQUIN, L., ARCAND, P., ABELA, A.** "Endonasal dacryocystocele of the newborn". *J Otolaryngol* 24: 84-86, 1995.
32. **PERCODANI, J., NICOLLAS, R., DESSI, P., SERRANO, E., TRIGLIA, JM.** [Partial lower turbinectomy in children: indications, technique, results]. *Rev Laryngol Otol Rhinol* (Bord) 117: 175-178, 1996.
33. **RAMADAN, H., ORTIZ, O.** "Congenital nasal pyriform aperture (bony inlet) stenosis". *Otolaryngol Head Neck Surg* 113: 286-289, 1995.
34. **SESSIONS, RB., BRYAN, RN., NACLERIO, RM., ALFORD, BR.** "Radiographic staging of juvenile angiofibroma". *Head Neck Surg* 3: 279-283, 1981.
35. **TRIGLIA, JM., NICOLLAS, R.** "Nasal and sinus polyposis in children". *Laryngoscope* 107: 963-966, 1997.
36. **VIG, KW.** "Nasal obstruction and facial growth: the strength of evidence for clinical assumptions". *Am J Orthod Dentofacial Orthop* 113: 603-611, 1998.
37. **WANG, DY., BERNHEIM, N., KAUFMAN, L., CLEMENT, P.** "Assessment of adenoid size in children by fibreoptic examination". *Clin Otolaryngol* 22: 172-177, 1997.
38. **WEIDER, DJ., SULZNER, SE.** "Inferior turbinate reduction surgery in children". *Ear Nose Throat J* 77: 304-2, 314, 1998.
39. **ZAVRAS, AI., AL-BULTAN, T., JACKSON, A., WHITE, G.** "Exposure to passive smoking and other predictors of reduced nasal volume in children 7 to 12 years old". *J Clin Pediatr Dent* 21: 295-303, 1997.

27. RINOSINUSITIS PEDIÁTRICA

H. Massegur Solench*, M. Bernal Sprekelsen**, J.R. Montserrat Gili***

1. INTRODUCCIÓN

La rinosinusitis en niños es una entidad de difícil diagnóstico, dado que los signos y síntomas de presentación no son los mismos que en los adultos. Se trata de una enfermedad cuyos factores predisponentes van cambiando desde la primera infancia hasta la pubertad. Si a ello le sumamos que los niños suelen sufrir de 6 a 8 resfriados por año, puede resultar difícil distinguir entre lo que es un simple resfriado común de una rinosinusitis. La nariz y los senos paranasales forman una unidad funcional y su afectación es conjunta en la mayoría de los casos.

2. DEFINICIÓN

La definición de la rinosinusitis es difícil, discutible y algo confusa, pero nos referiremos a la que ofreció en 1996 el "Consensus Meeting" de Bruselas, que es una ligera modificación de la decidida en la "International Conference on Sinus Disease" de Princeton en 1993 (1).

2.1. Rinosinusitis aguda (subdividida en *severa y no severa* dependiendo de los síntomas y signos)

Es una infección sinusal en la que la resolución de los síntomas *clínicos* puede prolongarse hasta 12 semanas, sin que existan infecciones respiratorias de vías altas intercurrentes durante este período de tiempo.

El tratamiento médico puede modificar los síntomas y signos. Puede ser difícil diferenciar entre rinosinusitis infecciosa y alérgica.

2.2. Rinosinusitis crónica

Infección sinusal con síntomas y signos leves cuya evolución se prolonga más de 12 semanas.

El tratamiento médico puede modificar los síntoma y signos. Puede ser difícil diferenciar entre rinosinusitis infecciosa y alérgica.

2.3. Rinosinusitis aguda recurrente

Múltiples episodios agudos, sus signos y síntomas **se resuelven** completamente entre los diversos episodios.

2.4. Exacerbaciones agudas de la rinosinusitis crónica

Múltiples episodios agudos los signos y síntomas de los cuales **NO se resuelven** entre los episodios.

Existen ciertas diferencias en la clasificación propuesta para la rinosinusitis en los adultos por la "Rhinosinusitis Task Force Committee" de la American Academy of Otolaryngology-Head and Neck Surgery en 1997 (2) en los que se distingue entre la rinosinusitis aguda (hasta las cuatro semanas) y la rinosinusitis subaguda (entre cuatro y doce semanas). La consecuencia práctica se resume en que en aquellos trabajos que admiten, que el periodo de tiempo del cuadro agudo debe ser muy corto, se produce un escalón entre el final de la entidad aguda y el inicio del crónico. Este vacío se cubre de forma totalmente artificiosa con el concepto de sinusitis subaguda que, insistimos, no tiene ninguna especificidad clínica, histológica, bacteriológica, endoscópica, radiográfica ni terapéutica. Todos estos argumentos apoyan el abandono de esta entidad clínica. En el niño y en el adulto resulta difícil hacer esta distinción puesto que, de por sí, es incierto el diagnóstico de la rinosinusitis y su diagnóstico diferencial con otras afecciones de las fosas nasales y vías respiratorias altas.

3. PATOGENIA

La historia natural de la rinosinusitis en el niño es poco conocida y está sujeta a muchas interpretaciones y extrapolaciones en relación a la misma patología en el adulto. Las vías respiratorias altas del niño, y especialmente la región nasosinusal y rinofaríngea, presentan una inmadurez anatómica e inmunológica, que desempeña un papel clave en la instauración y evolución del proceso.

Se ha considerado durante muchos años, que la sinusitis tenía un origen infeccioso, como lo demuestran múltiples publicaciones (3, 4, 5, 6, 7, 8, 9), aunque muy probablemente la aparición de los gérmenes sea posterior al origen del problema. Inicialmente se produce un edema de la mucosa nasal y sinusal que altera la ventilación, el movimiento ciliar y el transporte de moco. Todo ello desencadena una serie de eventos que favorecen la colonización sinusal a expensas de las cepas bacterianas más frecuentes en el aparato

* Servicio de ORL. Hospital Sta. Caterina, Girona.
** Servicio de ORL. Hospital Clínic de Barcelona.
*** Servicio de ORL. Hospital Santa Cruz y Sant Pau, Barcelona.

respiratorio (*Streptococcus pneumoniae, Haemophilus influenzae, Moraxella catarrhalis*...). En consecuencia, hay que considerar la sinusitis, en su modalidad aguda y crónica, como una enfermedad de características inflamatorias, que altera la fisiología nasosinusal y, especialmente, la del complejo ostiomeatal (10, 11, 12, 13, 14, 15, 16). El infundíbulo etmoidal, delimitado por la apófisis unciforme por delante y por la bulla etmoidal por detrás, constituye el elemento anatómico clave en el que drenan los senos etmoidales anteriores, el seno frontal y el seno maxilar. El edema producido por cualquier causa (alergia, infección vírica, elementos irritantes...) obstruye y estrecha el infundíbulo alterando el drenaje y la ventilación, disminuye la presión parcial de oxígeno existente en la cavidad sinusal y se produce, como consecuencia, una presión negativa. El movimiento ciliar se ve alterado, se estancan las secreciones y cambia el pH. La flora nasal halla un medio idóneo para su proliferación, iniciando el cuadro infeccioso. Algunos autores (17, 18, 19) ponen en tela de juicio la teoría del complejo ostiomeatal, especialmente en niños, basándose en datos clínicos y radiológicos que muestran como, después de infecciones virales en las cuales la mucosa está difusamente afectada, el proceso se autolimita sin tratamiento o bien, en los casos en que se ha efectuado una infundibulotomía correcta, con un complejo ostiomeatal aparentemente funcionante, siguen produciéndose procesos inflamatorios y/o infecciosos de forma repetida.

3.1. Factores predisponentes

3.1.1. La anatomía

La comprensión de la anatomía y neumatización de los senos infantiles es un prerequisito indispensable para comprender la patogenia de la sinusitis. Los senos del niño están en proceso de formación y difieren respecto a las del adulto, no sólo en el tamaño sino en su proporción: la relación de tamaño entre etmoides y seno maxilar en los niños es de 2:1 y en adultos de 4:5. En el recién nacido existe una gran cantidad de tejido conectivo en las cavidades y, por otro lado, los meatos superior, medio e inferior están constreñidos de tal manera que no forman parte de la cavidad respiratoria. Con el desarrollo, los meatos van aumentando de tamaño, pero se mantiene durante un largo periodo de tiempo una morfología más estrecha que en el adulto, lo cual contribuye a que el mínimo grado de edema de la mucosa puede causar una obstrucción nasal severa seguida de afectación sinusal por cierre de los *ostia* de ventilación y drenaje (11, 20, 21).

3.1.2. Variaciones anatómicas

A pesar de que se había atribuido un gran protagonismo a variaciones anatómicas, como la concha bullosa en la patogenia de la sinusitis, no parece que sea significativa su influencia, tal y como pudimos constatar en el adulto (22, 23, 24, 25, 26, 27, 28, 29, 30). La presencia de una desviación septal constituye la menos frecuente de las anomalías, de ello inferimos que se instaura durante el desarrollo. El cornete paradójico, el proceso unciforme colapsado, las celdas de Haller y el seno maxilar hipoplásico son las más frecuentes y su incidencia no difiere excesivamente de la hallada en el adulto. Por otro lado, Lusk (31) y Wilner (32) no encuentran ninguna relación significativa entre las variaciones anatómicas y la incidencia de sinusitis. Con el incremento de la edad del niño aparecen más variaciones anatómicas, a la vez que disminuye la incidencia de las sinusitis. En consecuencia, la valoración de las variaciones anatómicas como elementos causantes de la rinosinusitis debe ser muy prudente, y hay que considerarlas únicamente como un factor suplementario en el caso de realizar cirugía.

3.1.3. Hipertrofia de adenoides

La obstrucción causada por una masa adenoidea es capaz de desencadenar una serie de eventos inflamatorios que conducen a la mucosa nasal y sinusal a mantener un estado edematoso que desemboca en una rinosinusitis. En ocasiones, la rinorrea purulenta y la obstrucción nasal producida por la hipertrofia de adenoides puede mimetizar la clínica de una sinusitis crónica, aunque el proceso inverso, es decir, la persistencia de una infección sinusal crónica produciendo una hipertrofia adenoidea, haría difícil saber cual es el origen real del problema (33, 34, 35, 36).

3.1.4. Alergia

La alergia (ácaros, polen o alimentaria) puede ser causa de rinosinusitis cuando se produce una inflamación de las mucosas nasales y sinusales, pero puede ser difícil diferenciar entre un proceso sinusal infectado y la rinosinusitis alérgica propiamente dicha (37). Aproximadamente un 20% de los niños de 2 a 3 años de edad puede tener síntomas de rinitis alérgica, un 40% tiene síntomas a la edad de 6 años y un 30% puede verse afectado durante la adolescencia (38, 39).

La activación de los linfocitos T auxiliares (TH-2) produce interleucina (IL-3, IL-4, IL-5), que activan mastocitos, células B productoras de IgE y eosinófilos. La liberación de histamina, prostaglandinas (PGD2) y factor activador de plaquetas (PAF) acaba en una cascada de acontecimientos, a modo de efecto dominó, que condiciona la inflamación de la mucosa, un aumento de la producción de moco, vasodilatación, edema y alteración del movimiento ciliar. En la reacción alérgica tardía se liberan moléculas de adherencia (ICAM-1) que mantienen un cierto grado de inflamación durante los periodos de latencia. Esta situación mantiene una predisposición a la recurrencia de procesos rinosinusales por la disminución de la capacidad defensiva de las mucosas a la par que altera la capacidad de ventilación y de drenaje de los senos paranasales (40).

Mención especial merece la sinusitis fúngica alérgica, que constituye una hipersensibilidad mediada inmunológicamente y no una infección. Todavía existe cierta confusión para determinar el diagnóstico de esta entidad, pero las investigaciones que se realizan en la actualidad tienden a definir los criterios para llegar a su diagnóstico (41, 42, 43, 44, 45, 46, 47): Poliposis recurrente, historia de asma, afectación sinusal difusa, pobre respuesta a los tratamientos médicos, múltiples procedimiento quirúrgicos, contenido sinusal de moco extremadamente espeso, IgE específicas a hongos, presencia de hifas en el cultivo y/o en la histología del material extraído, eosinófilos y cristales de Charcot-Leyden.

3.1.5. Resfriado común

El número de resfriados comunes de causa vírica en los niños suele ser de 6 a 8 por año y en un 5% a 10% se desarrolla una sinusitis como complicación bacteriana, aunque la mayoría de veces se trata de una enfermedad autolimitada, puesto que, si desaparece la inflamación de las mucosas y mejora la ventilación y el drenaje del complejo ostiomeatal, se restablece la fisiología normal y la capacidad defensiva (19, 48).

3.1.6. Reflujo gastroesofágico o extraesofágico

Koufman (49) fue uno de los primeros en considerar la posibilidad de lesiones en las vías respiratorias altas, fruto del reflujo gastroesofágico o extraesofágico, llamándole reflujo silente, puesto que el cortejo sintomático es distinto del clásico. El elemento causante del problema sería la pepsina que activaría el ácido clorhídrico y causaría las lesiones. Contencin (50) demostró que el ácido podía alcanzar la rinofaringe y causar edema y obstrucción, tanto en la trompa de Eustaquio como en los orificios sinusales. En los niños, puede resultar difícil identificarlo, dado que raramente son capaces de expresar las molestias que el reflujo produce. En consecuencia, será una posibilidad que debemos barajar cuando nos hallemos delante de una sinusitis crónica o recurrente rebelde a tratamiento (51, 52, 53, 54, 55, 56, 57).

3.1.7. Respuesta inmune alterada

La inmunidad del niño está en proceso de maduración y se diferencia claramente de la del adulto. En la sinusitis crónica infantil se detectan un mayor número linfocitos CD4 y células *helper* que en la del adulto, por tanto, la reacción inflamatoria tiene unas características distintas, tanto en su evolución como en su resolución, dado que la presencia de células supresoras, que no se evidencian en el adulto, contrarrestan la respuesta inflamatoria (58). Las secreciones nasales están constituidas por productos de las células mucinosas, células serosas, células plasmáticas, mastocitos, eosinófilos, etc, que juegan un papel crítico en los mecanismos de defensa de la mucosa: no específicos, específicos e inmunodependientes. Los mecanismos de defensa no específica incluye las secreciones mucosas, el aclaramiento mucociliar y factores antimicrobianos (lactoferrina, lisozima e interferon-alfa). La específica incluye las IgA específicas y las IgG. La inmunodependiente está formada por factores del sistema de complemento y los factores secretados por las células inflamatorias, como los linfocitos T (59).

Las deficiencias inmunológicas permanentes son raras y forman parte de síndromes muy concretos (60). Una de las más frecuentes es la deficiencia de la IgA (de 1/500 a 1/1000 niños pueden tenerla) (61), que suele ir asociada a otros problemas sistémicos (gastrointestinales, alergia, articulares). Los pacientes con panhipogamaglobulinemia o deficiencias de una subclase de gammaglobulina pueden presentar como síntoma principal una rinosinusitis. La inmunodeficiencia adquirida es otra situación a tener en cuenta en caso de rinosinusitis recurrentes (62), aunque estudios recientes no han podido demostrar una incidencia estadísticamente significativa de sinusitis en pacientes adultos HIV positivos (63).

En niños con sinusitis crónica o recurrente, es posible encontrar moderadas deficiencias parciales de IgA o de subclases de IgG aunque no está claro su significado ni su protagonismo como causa o efecto de la infección (64).

3.1.8. Fibrosis quística, síndrome del cilio inmóvil, síndrome de Kartagener

Todas las enfermedades sistémicas que alteran la viscosidad del moco o la movilidad ciliar. Con el éstasis de moco consiguiente se manifiestan las afectaciones sinusales, ya sean sinusitis recurrentes o poliposis masivas (65, 66, 67). El origen genético de esta patología añade otro factor causal en la rinosinusitis pediátrica (68, 69).

3.1.9. Miscelánea

Una serie de factores cotidianos tienen una gran importancia en la aparición, mantenimiento y aumento de la incidencia de inflamaciones rinosinusales:

La **polución ambiental** de las grandes ciudades (ozono, SO_2), sea por sí misma o como elemento sensibilizador, es un punto de partida para la afectación mucosa dado que reduce la capacidad de los macrófagos y polimorfonucleares para destruir una infección bacteriana. Los hidrocarburos policíclicos aromáticos son capaces de producir una depresión de las células T y B (70, 71, 72) con la alteración de la respuesta inmune y la predisposición a sufrir rinosinusitis.

El **humo del tabaco** en el ambiente en que se mueven los niños constituye un factor de riesgo, por sus efectos inflamatorios directos sobre la mucosa, capaz de producir rinosinusitis y otitis (73).

La asistencia a **guarderías** (74) constituye otro elemento que contribuye a la repetición de problemas en vías respiratorias altas por el contacto con patógenos extraños al niño.

El **estilo de vida de los padres** que no permite pérdida de días de trabajo por enfermedad del niño, lo que contribuye a que se consulte más frecuentemente al pediatra o al especialista por mucosidades purulentas y catarros de repetición.

Los **tratamientos antibióticos** innecesarios para catarros comunes, pero recetados no pocas veces por la presión de los padres sobre el médico, y que, lejos de curar el cuadro, interfieren en la historia natural del proceso y alteran la inmunidad del paciente, creándo resistencias que harán más difícil el manejo de una rinosinusitis verdadera.

4. MICROBIOLOGÍA

El papel de la infección viral, especialmente del rinovirus, en la génesis de la infección es innegable. En un estudio de Puhakka *et al.* (19) se encontró infección viral en 81,6% de los pacientes con resfriado común con sinusitis y en 63,3% de los pacientes con resfriado común sin sinusitis.

La obtención de cultivos, ya sea por punción sinusal directa, por aspiración del meato medio o de la bulla etmoidal bajo control endoscópico (4, 60, 77, 78), arrojan resultados dispares. No obstante, a pesar de que la

microbiología de la sinusitis, aguda y crónica, ha ido variando con el paso del tiempo, podemos admitir que los patógenos más frecuentes en la sinusitis aguda son (81):

Streptococcus pneumoniae, Haemofilus influenza, Anaerobios (escasos), Streptococcus pyogenes y Moraxella catharralis.

Debemos igualmente constatar, que en cultivos realizados en pacientes sanos se detectan gran variedad de gérmenes. Así en 32/50 pacientes se aislaron *Staphylococcus* gram negativos, *Staphylococcus aureus* y difterioides como aerobios y algunos anaerobios en 9/50 con predominio del *Propionibacterium acnes* (78).

Hay pocos estudios centrados en la bacteriología de la sinusitis crónica en niños y los cultivos obtenidos son, mayoritariamente, del seno maxilar (80, 82, 83) con un porcentaje importante de anaerobios *(Bacterioides sp.).* Muntz y Lusk (4), en cultivos realizados en la bulla etmoidal, encuentran las siguientes bacterias aerobias: *Streptococcus pneumoniae, Moraxella catarrhalis, Haemophilus influenzae, Staphylococcus aureus, Streptococcus alfa-hemolítico, Pseudomona aeruginosa* (sobreinfectando fibrosis quística) y anaerobias: *Peptococcus Peptostreptococcus y Bacterioides sp.*

Parecería, por otra parte, que el seno maxilar es más propenso a las infecciones por anaerobios, que los senos etmoidales, por el mayor grado de oclusión que puede sufrir.

5. DIAGNÓSTICO

5.1. Signos y síntomas

Aunque el diagnóstico de la rinosinusitis debe ser clínico, es difícil distinguir sus signos y síntomas de los producidos por un simple resfriado común o de una rinitis alérgica. En un resfriado común (19, 88) pueden encontrarse síntomas como estornudos, hidrorrinorrea, rinorrea purulenta, congestión nasal, tos, odinofagia, cefalea o fiebre y la persistencia de únicamente alguno de estos síntomas puede evocar la presencia de una infección sinusal. En la rinosinusitis alérgica (40) aparecen algunos signos que pueden ser muy característicos, como la presencia de salvas de estornudos, conjuntivitis, ojeras, pestañas largas y sedosas, el surco nasal de "saludo alérgico", excoriación del surco nasolabial por rinorrea continua, labios secos y partidos por respiración oral continuada, etc..., pero la mayoría de ellos pueden estar igualmente presentes en la rinosinusitis bacterianas. Existen diversas clasificaciones (16, 36, 58, 59, 85, 86, 87, 89), pero la que pretende unificarlas está contenida en el "Consensus Meeting" de Bruselas en 1996 (1):

• Rinosinusitis aguda no severa

Rinorrea, congestión nasal, tos, cefalea, dolor facial, irritabilidad (variable), fiebre (en ocasiones).

• Rinosinusitis aguda severa

Rinorrea purulenta, congestión nasal, dolor facial o cefalea, edema periorbitario, fiebre alta.

• Rinosinusitis crónica

Rinorrea purulenta, congestión nasal, dolor facial o cefalea, irritabilidad, tos (diurna pero preferentemente nocturna), halitosis.

Otros síntomas que pueden encontrarse son: dolor recurrente de garganta, fiebres intermitentes, vómitos de moco, disfonías intermitentes, hinchazón facial, dolores localizados en ojo, oído o dientes, epistaxis, alteraciones del olfato, epífora.

La forma de expresar los síntomas varía según la edad del niño. La cefalea difícilmente será expresada como tal, en algunos casos se manifestará como irritabilidad, necesidad de apoyar la cara sobre superficies frías, etc. La tos nocturna (90), persistente durante semanas o meses, puede ser el síntoma predominante de una rinosinusitis crónica en el niño, si a ello se añade aclaramiento de garganta frecuente (que indicaría rinorrea posterior), halitosis, obstrucción nasal y rinorrea purulenta, aumenta la posibilidad de que se trate de una rinosinusitis (59, 91, 92).

La persistencia mayor de 10-12 días de estos signos y síntomas, después de un resfriado común, deberían orientar hacia una colonización bacteriana. El dilema clínico se produce cuando se ha iniciado tratamiento antibiótico precozmente durante los primeros días y la clínica ha resultado parcialmente enmascarada, sin considerar que la mayoría de pacientes sufre un proceso autolimitado que mejoraría sin necesidad de tratamiento alguno.

5.2. Exploración física

La exploración de las fosas nasales resulta complicada en el niño. Puede usarse el espéculo nasal y la luz frontal, el espejillo para rinofaringe, el otoscopio, el fibroscopio flexible o el rígido, dependiendo de la edad del paciente. En algunos casos puede aplicarse un spray descongestivo para mejorar la visión con el otoscopio y, en niños muy colaboradores, aplicar anestesia tópica para introducir un endoscopio rígido de 2,7 mm. A pesar de ello, los datos que pueden obtenerse son escasos, excepción hecha de evidenciar la presencia de hipertrofia adenoidea, pólipos etc... La obtención de cultivos del meato medio es poco menos que imposible en un niño que no esté anestesiado y lo mismo puede decirse de la punción de seno maxilar (la cual es de discutible utilidad y sujeta a complicaciones).

La transiluminación ofrece pocos datos y la ultrasonografía sería teóricamente útil únicamente en el seno maxilar, pero no en etmoides por imperativos técnicos e instrumentales (93).

La sospecha de reflujo extraesofágico debería confirmarse con pHmetria, aunque los valores estándar en faringe y rinofaringe no están todavía bien definidos (94, 95). En la práctica, el diagnóstico *ex juvantibus,* con tratamiento antirreflujo durante un período mínimo de tres meses, puede resultar de gran ayuda.

5.3. Radiología

La radiografía simple de senos en cualquiera de sus proyecciones debe ser proscrita como medio diagnóstico en la rinosinusitis infantil, de la misma forma que la radiografía de perfil de cráneo para la visualización de la masa

adenoidea por su pobre especificidad y sensibilidad en los niños. Sólo estaría indicada en el caso de que la TC no fuera practicable y únicamente con la finalidad de evaluar los senos maxilares y frontales, nunca los etmoidales.

McAlister *et al.* (98) y Lazar *et al.* (97) compararon radiografías simples y TC, no hallando una correlación en el 74% de los casos. El 45% de los pacientes con radiografía simple normal tenían una TC anormal y el 34% con radiografía simple anormal tenían una TC normal.

La TC en plano coronal sería de primera elección única y exclusivamente en los casos de sinusitis crónica que no se resuelvan con tratamiento médico adecuado y/o esté previsto realizar cirugía endoscópica nasosinusal. La TC no debe emplearse como medio diagnóstico de una sinusitis en primera instancia, puesto que Diament *et al.* (96) encontraron afectación sinusal en cerca de 50% de los TC en niños estudiados por patologías orbitales o encefálicas sin ningún síntoma de sinusitis. Gwaltney *et al.* (18) encontraron opacificación en 87% de los pacientes con resfriado común reciente, Glasier *et al.* (29) y Lesserson *et al.* (99) coinciden en estas apreciaciones.

La Resonancia Magnética (RM) no tiene indicación en la rinosinusitis a no ser que se pretenda diferenciarla de una tumoración, o ante complicaciones de la sinusitis, como celulitis o absceso intracraneal. Por otro lado, la sensibilidad para mínimos cambios en la mucosa sinusal es mayor que con la TC (45%-50% de las RM realizadas para estudio de enfermedad neurológica intracraneal) (100).

5.4. Otras pruebas complementarias

En caso de sospecha de déficit inmunológico es conveniente realizar un estudio de IgM, IgA, IgG, IgE, subclases de IgG y complemento CH50 (61).

Las pruebas cutáneas, IgE específicas en caso de sospecha de rinitis alérgica perenne, estacional o a hongos. Los cultivos para microbiología sólo se realizarán en los siguientes casos (1):

– Enfermedad severa o condición tóxica

– No mejora de la clínica a las 48-72 horas del tratamiento médico

– Pacientes inmunodeprimidos

– Presencia de complicaciones supuradas (intraorbitarias o intracraneales)

6. TRATAMIENTO

6.1. Médico

6.1.1. Humidificación, lavados nasales, mucolíticos

Toda rinitis y/o rinosinusitis produce una alteración del movimiento ciliar que favorece el enlentecimiento del transporte del moco que, a su vez, presenta alteradas sus características de viscosidad debido al proceso patológico. **La éstasis** de las secreciones resultante facilita su colonización bacteriana, lo cual altera todavía en mayor medida el pH y la viscosidad, se enlentece igualmente el movimiento ciliar dando lugar a un círculo vicioso. Las medidas dirigidas a romperlo pueden resultar efectivas como primer paso en el tratamiento de la sinusitis.

La humidificación moderada en ambientes muy secos puede resultar beneficiosa, pero deben extremarse las precauciones en la limpieza de los filtros para evitar colonizaciones por hongos que podrían empeorar a los pacientes sensibles a ellos.

Los lavados salinos, a ser posible hipertónicos (102, 113), parecen efectivos en la mejora del transporte de moco y la restauración del movimiento ciliar. Los mucolíticos, por vía sistémica y a dosis altas, se han mostrado efectivos en algunos casos (114). Los mucolíticos tópicos (N-acetilcisteína) pueden resultar efectivos, aunque se mantienen dudas razonables acerca de si su efecto es debido al propio mucolítico o a la salinidad del preparado. Por otro lado, muchos preparados incluyen cloruro de benzalconio que, en determinadas concentraciones, puede alterar el movimiento ciliar (127).

6.1.2. Descongestionantes

Tanto los tópicos como los sistémicos son útiles como tratamiento coadyuvante en algunos casos.

El clorhidrato de oximetazolina produce una rápida mejoría de la obstrucción nasal, pero su efecto sobre el movimiento ciliar y el flujo sanguíneo de la mucosa pone en duda su efectividad real. Sin embargo, no son perjudiciales, salvo que se administren durante largos periodos de tiempo, por la tendencia a causar efecto rebote (38, 106, 115, 116).

Los descongestionantes sistémicos (la mayoría de las veces asociados a antihistamínicos) tienen el mismo efecto sobre la mucosa nasal, pero no causan el efecto rebote. Deben extremarse las precauciones ante la posibilidad de aparición de efectos secundarios en niños y adolescentes (115): la fenilpropanolamina puede dar irritabilidad, alucinaciones, psicosis aguda, agresividad y reacciones distónicas. La pseudoefedrina puede causar insomnio, pesadillas, irritabilidad y alucinaciones.

6.1.3. Antihistamínicos

Los antihistamínicos estarían indicados en los primeros días de una rinitis, ya sea alérgica o debida a un simple resfriado común, para intentar impedir el desarrollo del proceso. Una vez instaurada la rinosinusitis no parecen útiles y, debido a su tendencia a causar sequedad de mucosas, podrían resultar contraproducentes para el correcto transporte del moco. Por otra parte, los niños son más susceptibles de sufrir los efectos secundarios sobre el sistema nervioso central, como sedación y alucinaciones, así como los periféricos (retención urinaria, sequedad...), especialmente con los de primera generación. Actualmente se han retirado del mercado la terfenadina y el astemizol, porque pueden producir taquicardias ventriculares si se asocian a otros medicamentos (macrólidos, antifúngicos, quinina...). Por tanto, es aconsejable usar los antihistamínicos de segunda generación en los cuales, aparentemente, estos efectos secundarios no se dan (115, 118).

6.1.4. Corticoesteroides tópicos

Los corticoides nasales tópicos de última generación (budesonida, dipropionato de beclometasona, triamcinolona,

mometasona) reducen el número de basófilos en las capas superficiales del epitelio nasal y el número de eosinófilos en la superficie mucosa controlando la fase inflamatoria tardía de la rinitis (59, 117). Podrían estar indicados como tratamiento antiinflamatorio preventivo para evitar la progresión de la rinitis a rinosinusitis, tanto en la rinitis alérgica como en el resfriado común (19).

Usados en cortos periodos de tiempo carecen de efectos secundarios sistémicos, aunque deben ser usados con precaución en la población pediátrica (120).

6.1.5. Corticoides sistémicos

El uso de corticoides sistémicos a dosis de 0,5-1 mg/kg/día en la rinosinusitis pediátrica está indicado en casos complicados (celulitis periorbitaria) o sinusitis agudas severas con riesgo de complicación. No está demostrada su eficacia en sinusitis crónicas purulentas. Su eficacia como antiinflamatorio por inhibición de prostaglandinas, linfocinas, leucotrienos, bradiquininas, serotonina e interferón son de sobra conocidos. El riesgo de efectos secundarios es mínimo en tratamientos cortos (máximo de dos semanas), administrados a primera hora de la mañana para no interferir en el eje hipotálamo-hipofisario. No está justificado el uso de corticoides inyectados tipo "depot" por la absorción errática que se produce. Actualmente existen preparados orales, en gotas, que permiten una dosis diaria sin exponerse a riesgos innecesarios.

6.1.6. Antibióticos (17, 83, 102, 103, 109, 110, 111, 112)

6.1.6.1. Rinosinusitis aguda

La rinosinusitis aguda, en el 40% de los casos (121), es una enfermedad autolimitada que no requiere tratamiento antibiótico de entrada, sino un tratamiento antiinflamatorio para liberar el complejo ostiomeatal del proceso obstructivo. Siguiendo las recomendaciones del "Consensus Meeting de Bruselas" (1), las indicaciones para el tratamiento con antibióticos será en las siguientes situaciones:

1. Enfermedad severa o condición tóxica en un niño con complicaciones supuradas. Se prefiere tratamiento parenteral.
2. Rinosinusitis aguda severa.
3. Rinosinusitis aguda no severa en niños con asma, bronquitis crónica, otitis media aguda...

La duración del tratamiento debe ser de 10 a 14 días. Si los síntomas mejoran pero no se resuelve la enfermedad se prolongará el tratamiento durante un mes. Si a las 72 hora de tratamiento los síntomas no mejoran o empeoran se procederá a realizar cultivo o a cambiar de antibiótico.

6.1.6.2. Rinosinusitis crónica

En las exacerbaciones frecuentes se pautará un tratamiento antibiótico durante 14 días. Si no responde a los 5-7 días se procederá al cambio de antibiótico, y si sigue sin responder después de 5-7 días más se hará cultivo de las secreciones nasales o se planteará la posibilidad de un proceso no infeccioso. Hay que considerar también la posibilidad de tratamiento parenteral si parece que el tratamiento oral no es efectivo o no es seguido adecuadamente (17).

6.1.6.3. Antibióticos recomendados

España tiene el dudoso honor de ser uno de los primeros países del mundo en detectar cepas resistentes a la penicilina (122). Dada la tendencia a la aparición de cepas productoras de beta-lactamasa entre los microorganismos causantes de la infección rinosinusal *(Streptococcus pneumoniae, Haemophilus influenzae, Moraxella catharralis)*, es recomendable utilizar antibióticos que sean efectivos frente a este tipo de bacterias. Amoxicilina-Clavulámico a dosis de 4-10 mg/kg/día repartido en tres dosis es un antibiótico de primera elección, aunque la Amoxicilina a 40 mg/kg/día no habría perdido su efectividad sobre las cepas no productoras de beta-lactamasas.

Las cefalosporinas de segunda y tercera generación (las de primera generación no tienen actividad sobre la *H. Influenzae*) serían también adecuadas. El cefaclor (40 mg/kg/día repartidos en tres dosis) puede ser susceptible a la acción de las beta-lactamasas y, además, dado en dosis repetidas puede causar la enfermedad del suero en un 1% de casos (1, 83, 123). La cefuroxima-axetil (30 mg/kg/día repartido en dos dosis) es muy efectiva (105, 108, 130), pero en su presentación en granulado o en pastilla tiene un sabor que resulta desagradable y es difícil que los niños cumplan el tratamiento. La Cefixima (8 mg/kg/día en monodosis o repartida en dos dosis) es una cefalosporina de tercera generación, que ha mostrado cierta dificultad para erradicar la *S. Pneumoniae* por lo que no sería el más adecuado. El resto de cefalosporinas de tercera generación Cefprozil (30 mg/kg/día en dos dosis), y Cefpodoxima proxetil (10 mg/kg/día en dos dosis) han dado resultados muy alentadores, aunque su utilización en niños no ha sido todavía suficientemente evaluada.

Los macrólidos (Azitromicina 10 mg/kg/día en una sola dosis; Roxitromicina 8 mg/kg/día en dos dosis) tendrían, además de su acción antibiótica, otra acción antiinflamatoria por inhibición de las interleucinas, que resultaría muy útil en las sinusitis crónicas (104, 107).

En un meta-análisis realizado sobre el tratamiento antimicrobiano en sinusitis maxilar aguda (en adultos y adolescentes sanos) de Bock *et al.* (103) encuentran escasas diferencias entre los diferentes antibióticos estudiados, aunque los antibióticos resistentes a las beta-lactamasas resultan más efectivos que los no resistentes y las cefalosporinas tiene menos efectos secundarios que las penicilinas.

En la sinusitis crónica, la posible presencia de anaerobios sería cubierta perfectamente por las dosis indicadas de amoxicilina-clavulámico. La presencia de halitosis en una sinusitis crónica puede hacer pensar en la colonización de la mucosa nasal por alfa-estreptococos orales, puesto que ni los patógenos más comunes en la nariz ni los estafilococos la causan y los anaerobios gram-negativos son extremadamente raros en el niño, por ello estaría indicada la adición de clindamicina 30 mg/kg/día repartida en cuatro dosis (129).

La profilaxis antibiótica (124) con los antibióticos citados a la mitad de la dosis, durante varios meses, ha sido poco estudiada, pero el temor general es que esta política pueda contribuir en gran manera a la creación de resistencias importantes sin que se pueda asegurar una

eficacia suficiente. Por otro lado, resulta difícil conseguir el beneplácito de los padres ante el "miedo" generalizado a cursos prolongados de antimicrobianos.

La aplicación tópica de antibióticos como la ceftazidima, la fosfomicina o la tobramicina (124, 125, 128) ofrece buenos resultados en sinusitis crónica por las concentraciones que se pueden obtener en el lugar infectado y puede ser útil plantearlo en fibrosis quísticas sobreinfectadas por pseudomona aeruginosa. La dificultad reside en la colaboración que requiere tal terapia por parte del paciente y el acceso limitado del antibiótico más allá de los territorios accesibles de la fosa nasal.

6.1.7. Tratamiento antireflujo

La existencia de reflujo puede ser la causa de sinusitis crónica o de recurrencias de una sinusitis. El tratamiento de este reflujo será un cambio en los hábitos dietéticos (evitando fritos, bebidas gaseosas o que contengan cafeína, chocolate), cenar unas tres horas antes de irse a dormir y no tomar leche o jugos de frutas en este periodo de tiempo. La elevación de unos 20 cm de la cabecera de la cama ayudará también al control el reflujo. El tratamiento médico consistirá en: cisaprida jarabe 0,1-0,3 mg/kg/dosis 3 veces al día, unos 15 minutos antes de las comidas, ranitidina 1-4 mg/kg/dosis antes de cada comida o cimetidina 10-15 mg/kg/dosis cuatro veces al día u omeprazol/lansoprazol 1 mg/kg/día en dos dosis. Este último medicamento no existe en jarabe, por lo que se utilizan las cápsulas de 20 mg de omeprazol o de 15 y 30 mg de lansoprazol, según la dosis que se necesite, abierta y mezclada con algún líquido de sabor agradable, aunque las microesferas de ambos productos no tienen mal sabor. En casos muy rebeldes al tratamiento y con reflujo grave, puede ser aconsejable la funduplicatura (49, 51, 52, 53, 54, 55, 56, 57, 160). La cisaprida puede producir alargamiento de la onda QT del ECG (1:120.000), especialmente si se da conjuntamente con antihistamínicos, macrólidos, antifúngicos, antidepresivos tricíclicos y a dosis superiores a 1 mg/kg/día (55). El omeprazol debería utilizarse durante periodos cortos de tiempo por la potencial producción de gastrinoma demostrada en la mucosa del ratón (160).

6.2. Quirúrgico

Dos autores de reconocido prestigio, como Poole (17, 143) y Parsons (101, 102), han publicado sendos artículos poniendo en duda la indicación quirúrgica para la sinusitis en los niños. Parsons solicita formalmente indulgencia a sus colegas por haber propuesto conductas agresivas en anteriores publicaciones.

Las respuestas "airadas" de los quirúrgicos no se hizo esperar, profetizando una futura generalización de las indicaciónes de cirugía endoscópica en los senos paranasales de los niños (144, 145). El tratamiento quirúrgico para la sinusitis crónica se propone cuando todos los tratamientos médicos han sido correctamente aplicados y no hay mejora clínica a pesar del tiempo transcurrido.

6.2.1. Adenoidectomía

Los adenoides claramente obstructivos, por el solo hecho de producir éstasis de las secreciones nasales, pueden favorecer su sobreinfección e iniciar el ciclo de alteraciones de la mucosa y del movimiento ciliar. Esta circunstancia, por sí sola, puede provocar los mismos síntomas que una sinusitis crónica o iniciar la afectación del complejo ostiomeatal y la mucosa sinusal. Es, por tanto, adecuado realizar una adenoidectomía en los niños con síntomas compatibles con sinusitis crónica antes que plantear cirugías más agresivas. Incluso sería una indicación teórica de adenoidectomía la posibilidad de que los adenoides sirvieran de reservorio para los patógenos implicados en las rinosinusitis aunque no estén aumentados de tamaño, situación comparable a la apuntada para la patogenia de la otitis media (34, 35, 131, 132, 133).

6.2.2. Lavados del seno maxilar

Tal y como se apuntó en el tratamiento médico, el tratamiento antibiótico tópico de las cavidades paranasales podría ser de utilidad, de forma similar que los lavados repetidos. El mayor inconveniente es que tal procedimiento es difícil de llevar a la práctica en niños y sus resultados no justifican repetidas anestesias generales. Las opiniones son diversas y no hay acuerdo acerca del momento adecuado para aplicar este tratamiento (36, 58, 110, 135, 136, 139, 142). En caso de realizarse una punción para obtener una muestra de cultivo puede aprovecharse la misma maniobra para realizar un lavado de la cavidad, cuya efectividad se limita al seno maxilar, por cuanto los demás senos paranasales no se benefician por dicha maniobra. Por otro lado, si bien podemos efectuar unciones en otros senos, en ellos los lavados son técnicamente difíciles de realizar y no exentos de complicaciones y, por ello, desaconsejables.

6.2.3. Meatotomía inferior

La utilidad de la meatotomía inferior en la recuperación del proceso patológico sinusal es discutida e incluso cabe la posibilidad que contribuya a la reinfección del seno por recirculación del moco desde la fosa nasal al ostium natural, puesto que el movimiento ciliar tiende a transportar el contenido sinusal hacia su salida natural. (11, 20). Lund (134) y Muntz (135) demostraron que la mejoría de los pacientes es limitada, el porcentaje disminuye con el paso de los meses y el tamaño de la antrostomía se reduce paulatinamente si su diámetro inicial no es mayor de 1 cm. Esta medida es difícil de conseguir en el meato inferior del niño. La única indicación teórica aceptable sería en los niños afectos de disquinesia ciliar o fibrosis quística.

6.2.4. Cirugía endoscópica nasosinusal (meatotomía media, etmoidectomía)

Desde la aparición de la cirugía endoscópica nasosinusal con Terrier (155), Friedrich (156), Wigand (157) y Stammberger (11) pero, sobre todo, desde su introducción y aceptación en Estado Unidos (158), la aplicación en la población pediátrica ha ido ganando adeptos. No deja de ser curioso que en un estudio publicado por la escuela de Graz (142) se estudien retrospectivamente 124 niños (71 sinusitis crónicas, 53 poliposis) en un periodo de 10 años y en dos trabajos estadounidenses se estudien grupos de 260 niños en 4 años (140) o de 500 niños en 5 años (148), lo cual sugiere

dos posibles explicaciones: o bien la sinusitis crónica en niños es muy frecuente en EE.UU., o bien los criterios de actuación son distintos a los europeos. Otro factor que llama la atención es el límite de edad de la edad pediátrica: mientras que en España es de 14 años, en Europa es de 16 años y en EE.UU. es de 18 años. Estas discrepancias deben tenerse en consideración cuando se procede a comparar los resultados respectivos. Además, la tendencia general a publicar únicamente resultados positivos puede dar lugar a sesgos que conduzcan a conclusiones falsamente optimistas.

Después de agotar el tratamiento médico máximo (101, 102), sin conseguir el resultado esperado, puede plantearse la indicación quirúrgica que, en el caso del niño, deberá ser lo más funcional posible y mínimamente invasiva (137, 139), procurando respetar las estructuras anatómicas y evitando la agresión de la mucosa sana. Si se mejora la obstrucción se producirá una recuperación de la fisiología de la mucosa y la curación del proceso (149, 150, 151).

Las indicaciones absolutas están enumeradas en la Tabla 1.

Como una indicación relativa, debe considerarse la rinosinusitis crónica purulenta resistente a un correcto tratamiento médico, una vez hemos excluido una enfermedad sistémica desencadenante del proceso. Se aconseja esperar hasta 30 meses antes de plantear una actuación quirúrgica.

En el caso de la rinosinusitis se realizará unciformectomía, apertura de la bulla etmoidal-etmoides anterior y del seno maxilar procurando ser muy conservador en la meatotomía e intentando liberar el orificio natural, más que realizar una contraobertura en el meato medio. Es preferible utilizar instrumentos pequeños y cortantes para evitar desgarros.

Un problema frecuente consiste en que el seguimiento postoperatorio resulta complicado por la dificultad de realizar una exploración endoscópica a un niño que ha sido intervenido, por lo que se requiere una segunda anestesia para realizar las curas si éstas son necesarias (152), pudiendo con ello retirar costras y evitar la aparición de sinequias (153).

Un reciente meta-analisis (48) concluye, que la cirugía endoscópica es efectiva (88,4% de buenos resultados) y segura (0,6% de complicaciones mayores) en el tratamiento de la sinusitis crónica pediátrica que no responde a tratamiento médico apropiado ni a la adenoidectomía. Se señala, sin embargo, que todos los trabajos analizados son retrospectivos y son necesarios estudios prospectivos para sostener esta afirmación. No queda claro tampoco la posible influencia de esta cirugía en el desarrollo craniofacial del niño y, debido a su reciente instauración, no se disponen de resultados a largo plazo, como en otro tipo de cirugías de las fosas nasales (154).

Tabla 1
Indicaciones absolutas de cirugía endoscópica (1)

- Obstrucción nasal completa debida a poliposis masiva en la fibrosis quística.
- Pólipo antrocoanal.
- Complicaciones intracraneales.
- Mucoceles o mucopioceles.
- Abcesos orbitarios.
- Descompresión del nervio óptico por lesión traumática.
- Dacriocistitis resistente a tratamiento médico.
- Sinusitis fúngica.
- Algunos meningoceles.
- Algunas neoplasia (Angiofibroma, Papiloma invertido).

7. CONCLUSIONES

La rinosinusitis, aguda o crónica, es una enfermedad multifactorial con tendencia a la resolución espontánea una vez eliminados los agentes causantes (virus, polución, etc). Desconocemos su historia natural y es difícil determinar su prevalencia e incidencia dada la dificultad que plantea diferenciar su clínica de la de otras enfermedades intercurrentes. Por ello no se puede proponer un tratamiento concreto y netamente diferenciado. Deben agotarse todos los medios terapéuticos conservadores a nuestro alcance y aplicar los criterios de forma individualizada, considerando las circunstancias que concurren en cada paciente. El tratamiento quirúrgico, especialmente la etmoidectomía y meatomía media, deben reservarse para casos puntuales y tras valorar la correcta aplicación de los tratamientos médicos y tratamientos quirúrgicos mínimos como la adenoidectomía (159).

Desafortunadamente, no hay datos suficientes para desarrollar una guía de actuación basada en la evidencia por los múltiples factores, que se entremezclan tanto en la clínica como en el tratamiento de la rinosinusitis.

BIBLIOGRAFÍA

1. **CLEMENT, PAR., BLUESTONE, CH. D., GORDTS, F., LUSK, RP., OTTEN, FWA., GOOSSENS, H., SCADDING, GK.** *et al.* "Management of Rhinosinusitis in Children". *Consensus meeting,* Brussels, Belgium, September 13, 1996.
2. **LANZA, DC., KENNEDY, DW.** "Rhinosinusitis Task Force Comitee Meeting". *Otolaryngol Head Neck Surg* 117: S4-S5, 1997.
3. **BROOK, I.** "Bacteriology features of chronic sinusitis in children". JAMA 246: 967-969, 1981.
4. **MUNTZ, HR., LUSK, RP.** "Bacteriology of the ethmoid bullae in children with chronic sinusitis". *Arch Otolaryngol Head Neck Surg* 117: 179-181, 1991.
5. **WALD, ER.** "Sinusitis in infants and children". *Ann Otol Rhinol Laryngol* 101 (Suppl 155): 37-41, 1992.
6. **LAVELLE, RJ., SPENCER HARRISON, M.** "Infection of the maxillary sinus: the case for middle meatal antrostomy". *Laryngoscope* 81: 90-106, 1971.

7. **GWALTNEY, JM. Jr., SYDNER, AL. Jr., SANDE, MA.** "Etiology and antimicrobial treatment of acute sinusitis". *Ann Otol Rhinol Laryngol* 90 (Suppl): 68-71, 1981.
8. **LAUPUS, WE., PASTORE, PN.** "Sinusitis aguda". En: *Otorrinolaringología Pediátrica.* Fergusson CHF, Kendig EL, vol. II:1019-1022. Salvat Editores. Barcelona 1977.
9. **FRAZER, JP.** "Sinusitis crónica". En: *Otorrinolaringología Pediátrica.* Fergusson CH F, Kendig EL Jr., vol. II: 1023-1040. Salvat Editores. Barcelona. 1977.
10. **MESSERKLINGER, W.** "Über die Drainage der menschlichen Nasennebenhöhlen unter normalen und patologischen Bendingungen II". *Mitteilung: Die Stirnhöhle und ihr Ausführungsystem.* Monatsschr Ohrenheil 101: 313-326, 1967.
11. **STAMMBERGER, H.** Functional Endoscopic Sinus Surgery. *BC Decker.* Philadelphia. 1996.
12. **JANNERT, M., ANDRÉASSON, L., IVARSON, A.** "Studies on the maxillary ostial function in cases with maxillary pain, intrasinusal cysts and chronic sinusitis". *Acta Otolaryngol* (Stockh) 97: 325-334, 1984.
13. **PERKO, D., KARIN, RR.** "Nasoantral windows: an experimental study in rabbits". *Laryngoscope* 102: 320-326, 1992.
14. **PAULSSON, B., BENDE, M., LARSSON, I., OHLIN, P.** "Ventilation of the Paranasal sinuses studied with dynamic emission computed tomography". *Laryngoscope* 102: 451-457, 1992.
15. **PERKO, D.** "Temperature measurements in the maxillary sinus in rabbits". *Rhinology* 29: 185-192, 1991.
16. **PARSONS, DS., WALD, ER.** "Otitis media y sinusitis. Enfermedades similares". *Otolaryng Clin North Am* 29: 11-26, 1996 (ed. española).
17. **POOLE, MD.** "Pediatric endoscopic sinus surgery. The conservative view". ENT J 73: 221-227, 1994.
18. **GWALTNEY, JM., PHILLIPS, CD., MILLER, RD., RIKER, DK.** "Computed tomographic study of the common cold". *N Engl J Med* 330: 25-30, 1994.
19. **PUHAKHA, Y., MÄKELÄ, MJ., ALANEN, A., KALLIO, T., KORSOFF, L., ARSTILA, P.** *et al.* "Sinusitis in the common cold". *J Allergy Clin Immunol* 102: 403-408, 1998.
20. **MESSERKLINGER, W.** *Endocopy of the nose. Urban and Schwarzenberg.* Baltimore-Munich. 1978.
21. **WOLF, G., ANDERHUBER, W., KUHN, F.** "Development of the paranasal sinuses in children: implications for paranasal sinus surgery". *Ann Otol Rhinol Laryngol* 102: 705-711, 1993.
22. **MILCZUC, HA., DALLEY, RW., WESSBACHER, FW., RICHARDSON, MA.** "Nasal and paranasal sinus anomalies in children with chronic sinusitis". *Laryngoscope* 103: 247-252, 1993.
23. **POCHON, N., LACROIX, JS.** "Incidence and surgery of concha bullosa in chronic rhinosinusitis". *Rhinology* 32: 11-14, 1994.
24. **STACKPOLE, SA., EDELSTEIN, DR.** "Anatomic variations of the paranasal sinuses and their implicatons for sinusitis". *Curr Opin Otolaryngol Head Neck Surg* 4: 1-6, 1996.
25. **VAN DE VEKEN, PSC., CLEMENT, PAR., BUISSERET, T.** "CT scan study of the incidence of sinus involvement and nasal anatomic variations in 196 children". *Rhinology* 28: 117-124, 1990.
26. **BOLGER, WE., BUTZIN, CA., PARSONS, DS.** "Paranasal sinus bony anatomic variations and mucosal abnormalities: CT analysis for endoscopic sinus surgery". *Laryngoscope* 110: 56-64, 1991.
27. **CLARK, ST., BABIN, RW., SALAZAR, J.** "The incidence of concha bullosa and its relationship to chronic sinonasal disease". *Am J Rhinology* 3: 11-17, 1989.
28. **APRIL, MR., ZINREICH, SJ., BAROODY, FM., NACLERIO, RM.** "Coronal CT scan abnormalities in children with chronic sinusitis". *Laryngoscope* 103: 985-990, 1993.
29. **GLASIER, CM., ASCHER, DP., WILLIAMS, KD.** "Incidental paranasal sinus abnormalities on CT of children" *AJR* 7: 861-864, 1986.
30. **NADAS, S., DUVOISIN, B., LANDRY, M., SCHNYDER, P.** "Concha bullosa: Frequency and appearances on CT and correlation with sinus disease in 308 patients with chronic sinusitis". *Neuroradiology* 37: 234-237, 1995.
31. **LUSK, RP., MC ALISTER, B., EL FOULEY, A.** "Anatomic variations in pediatric chronic sinusitis". *Otolaryngol Clin N Am* 29: 75-91, 1996.
32. **WILNER, A., CHOI, SS., VEZINA, LG., LAZAR, RH.** "Intranasal Anatomic Variations in pediatric sinusitis". *AJR* 11: 355-360, 1997.
33. **PAUL, D.** "Sinus infection and adenotonsillitis in pediatric patients". *Laryngoscope* 91: 997-1000, 1981.
34. **MERCK, W.** "Relationship between adenoid enlargement and maxillary sinusitis". HNO 6: 198-199, 1974.
35. **VANDENBERG, SJ., HEATLEY, DG.** "Efficacy of adenoydectomy in relieving symptoms of chronic sinusitis in children". *Arch Otolaryngol Head Neck Surg* 123: 675-678, 1997.
36. **LUSK, RP., STANKIEWICZ, JA.** "Pediatric rhinosinusitis". *Otolaryngol Head Neck Surg* 117: s53-s57, 1997.
37. **MABRY, R.** "Allergic and infective rhinosinusitis: Differential diagnosis and interrelationship". *Otolaryngol Head Neck Surg* 3: 1-10, 1998.
38. **MELTZER, DE.** "Treatment options for the child with allergic rhinitis". *Clin Pediatr* 37: 1-10, 1998.
39. **WRIGHT, AL., HOLBERG, CJ., MARTÍNEZ, FD.** *et al.* "Epidemiology of physician-diagnosed allergic rhinitis in childhood". *Pediatrics* 94: 895-901, 1994.
40. **COOK, PR., NISHIOKA, GJ.** "Allergic Rhinosinusitis in the pediatric population". *Otolaryngol Clin North Am* 29: 39-56, 1996.
41. **MANNING, SC., HOLMAN, M.** "Further evidence for allergic pathophysiology in allergic fungal sinusitis". *Laryngoscope* 108: 1485-1496, 1998.
42. **CODY, DT., NEEL III, HB., FERREIRO, JA., ROBERTS, GD.** "Allergic fungal sinusitis: The Mayo Clinic experience". *Laryngoscope* 104: 1074-1083, 1994.
43. **MANNING, SC., VUITCH, F., WEINBERG, AG., BROWN, OE.** "Allergic Aspergillosis. A newly recognized form of sinusitis in the pediatric population". *Laryngoscope* 99: 681-685, 1989.
44. **WAXMAN, JE., SPECTOR, JG., SALE, SR., KATZENSTEIN A-L. A.** "Allergic Aspergillus Sinusitis:

Concepts in diagnosis and treatment of a new clinical entity". *Laryngoscope* 97: 261-266, 1987.

45. **KATZENSTEIN, A., SALE, SR., GREENBERG, P.** "Allergic Aspergillus Sinusitis: A newly recognized form of sinusitis". *J Allergy Clin Immunol* 72: 89-93, 1983.
46. **MUNTZ, HR.** "Allergic Fungal Sinusitis in children". *Otolaryngol Clin North Am* 29: 185-192, 1996.
47. **SCHUBERT, MS., GOETZ, DW.** "Evaluation and treatment of allergic fungal sinusitis. I Demographics and diagnosis". *J Allergy Clin Immunol* 102: 387-394, 1998.
48. **HEBERT, RL., BENT, JP.** "Meta-Analysis of outcome of pediatric functional sinus surgery". *Laryngoscope* 108: 796-799, 1998.
49. **KOUFMAN, JA.** "The otolaryngologic manifestations of gastroesophageal reflux disease (GERD). A clinical investigation of 225 patients using ambulatory 24-hour pH monitoring and an experimental investigation of the role of acid and pepsin in the development of laryngeal injury". *Laryngoscope* 100 (Suppl 53). 1990.
50. **CONTENCIN, P., MARCY, P.** "Nasopharyngeal pH monitoring in infants and children with chronic rhinopharyngitis". *Int J Pediatr Otolaryngol* 22: 249-256, 1991.
51. **BARBERO, GJ.** "Gastroeophageal reflux and upper airway disease: a commentary". *Otolaryngol Clin N Am* 29: 27-38, 1996.
52. **HALSTEAD, LA.** "Role of gastroesophageal reflux in pediatric airway disorders". *Otolaryngol Head Neck Surg* 120: 208-214, 1999.
53. **HALSTEAD, LA.** "Gastroesophageal reflux: A critical factor in pediatric subglotis stenosis". *Otolaryngol Head Neck Surg* 120: 683-688, 1999.
54. **BOTHWELL, MR., PARSONS, DS., TALBOT, A., BARBERO, GJ., WILDER, B.** "Outcome of reflux therapy on pediatric chronic rhinosinusitis". *Otolaryngol Head Neck Surg* 121: 255-262, 1999.
55. **BAUMAN, NM., SMITH, RJH.** "Extraesophageal reflux disease in pediatric patients". *Proceedings of the Academy of Otolaryngology Foundation. Instruction Course* 2522-1. New Orleans (LA): 1999 Sept. 26-29.
56. **BASTE, DJ., CONLEY, SF., BROWN, CW.** "Gastroesophagel reflux complicating choanal atresia repair". *Int J Pediatr Otorhinolaryngol* 29: 51-58, 1994.
57. **BURTON, DM., PRANSKY, SM., KEARNS, DB.** *et al.* "Pediatric manifestations of gastroesophageal reflux". *Ann Otol Rhinol Laryngol* 101: 742-749, 1992.
58. **LUSK, RP., MUNTZ, HR.** "Pediatric sinusitis: Medical management". *Proceedings of the Academy of Otolaryngology Foundation. Instruction course* 2822-1. New Orleans (LA) 1999, Sept 26-29.
59. **KALINER, MA.** "Recurrent sinusitis: Examining medical treatment options". *Am J Rhinology* 11: 123-132, 1997.
60. **BENNINGER, MS., ANON, J., MABRY, RL.** "The medical management of rhinosinusitis". *Otolaryngol Head Neck Surg* 117: S41-s49, 1997.
61. **HERROD, HG.** "Immunologic considerations in the child with recurrent or persistent sinusitis". *Allergy Asthma Proc* 18: 145-148, 1997.
62. **MOFENSON, LM.** "Sinusitis in children infected with human immunodeficiency virus: Clinical characteristics, risk factors, and prophylaxis". *Clin Infect Dis* 21: 1175-1181, 1995.
63. **PARKER PORTER, JR., PATEL, AA.** "Prevalence of sinonasal symptoms in patients with HIV infection". *Am J Rhinology* 13: 203-208, 1999.
64. **SHAPIRO, GG., VIRANT, FS., FUROKAWA, CT.** "Immune defects in patients with refractory sinusitis". *Pediatr* 87: 311-316, 1991.
65. **WEBER, A., KIEFER, J., PETERS, S., SCHNEIDER, M., BARGON, J., MAY, A.** "Eosinophilic cation protein as a marker of nasal inflammation in patients with cystic fibrosis". *Laryngoscope* 109: 1696-1702, 1999.
66. **WAGNER, JA., MESSNER, AH., MORAN, ML., DAIFUKU, R., KOUYAMA, K., DESCH, JK.** *et al.* "Safety and biological efficacy of an adeno-associated virus vector-cystic fibrosis transmembrane regulator (AAV-CFTR) in the cystic fibrosis maxillary sinus". *Laryngoscope* 109: 266-274, 1999.
67. **ROWE-JONES, JM., MACKAY, IS.** "Endoscopic sinus surgery in the treatment of cystic fibrosis with nasal polyposis". *Laryngoscope* 106: 1504-1544, 1996.
68. **NISHIOKA, GJ., COOK, PR.** "Enfermedad de senos paranasales en pacientes con fibrosis quística". *Otolaryngol Clin North Am* 29: 197-209, 1996. (Ed. Española).
69. **BRIHAYE, P., JORISSEN, M., CLEMET, PAR.** "Chronic rhinosinusitis in cystic fibrosis (mucoviscidosis)". *Acta Otorhinolaryngol Belg* 51: 323-337, 1997.
70. **ALBRIGHT, JF., GOLDSTEIN, RA.** "Airbone pollutants and the immune system". *Otolaryngol Head Neck Surg* 114: 232-238, 1996.
71. **TREVINO, RJ.** "Air pollution and its effect on the uper respiratory tract and on allergic rhinosinusitis". *Otolaryngol Head Neck Surg* 114: 239-241, 1996.
72. **KELES, N., ILICALI, C.** *et al.* "The effects of different levels of air pollution on atopy and symptoms of allergic rhinitis". *Am J Rhinology* 13: 185-199, 1999.
73. **STRACHAN, DP., COOK, DG.** "Parental smoking, middle ear disease and adenotonsillectomy in children". *Thorax* 53: 50-56, 1998.
74. **FLEMING, DW., COCHI, SL., HIGHTOWER, AW., BROOME, CV.** "Childhood upper respiratory tract infections: to what degree is incidence affected by day care atendance?" *Pediatrics* 79: 55-60, 1987.
75. **BROOK, I., YOCUM,** *et al.* "Bacteriology and Beta-Lactamase activity in acute and chronic maxillary sinusitis". *Arch Otolaryngol Head Neck Surg* 122. 418-423, 1996.
76. **WALD, E., GUERRA, N., BYERS, C.** "Upper respiratory tract infection in young children, duration of and frequency of complicatons". *Pediatrics* 87: 129-133, 1991.
77. **GOLD, SM., TAMI, TP.** Role of the middle meatus aspiration culture in the diagnosis of chronic sinusitis. *Laryngoscope* 107: 1586-1589, 1997.
78. **NADEL, DM., LANZA, DC.** *et al.* "Endoscopically guided sinus cultures in normal subjects". *Am J Rhinology* 13: 87-89, 1999.

79. **LUND, VJ., KENNEDY, DW.** *et al.* "Quantification for staging sinusitis". *Ann Otol Rhinol Laryngol* 104 (Suppl 167): 17-21. 1995.
80. **BOLGER, WE.** "Gram-negative sinusitis: an emerging clinical entity?" *Am J Rhinology* 8: 279-284, 1994.
81. **GWALTNEY, JM.** "Acute community acquired sinusits". *Clin Infect Dis* 23: 1209-1225, 1996.
82. **BROOK, I., THOMPSON, DH., FRAZIER, EH.** "Microbiology and management of chronic maxillary sinusitis". *Arch Otolaryngol Head Neck Surg* 120: 1317-1320, 1994.
83. **DAELE, JJ.** "Chronic sinusitis in children". *Acta Oto-Rhino-Laryngol Belg* 51: 285-304, 1997.
84. **LUSK, RP.** "Pediatric Rhnosinusitis". En: Bailey BJ. *Head and Neck Surgery Otolaryngology.* Lippincon Raven. Philadelphia. 1998.
85. **NGUYEN, KL., CORBETT, ML., GARCÍA, DP., EBERLY, SM., MASSEY, EN., LE, HT.** *et al.* "Chronic sinusitis among pediatric patients with chronic respiratory complaints". *J Allergy Clin Immunol* 92: 824-830, 1993.
86. **WEINBERG, EA., BRODSKY, L., BRODY, A.** *et al.* "Clinical classification as a guide to treatment of sinusitis in children". *Laryngoscope* 107: 241-246, 1997.
87. **LUND, VL., KENNEDY, DW.** "Staging for rhinosinusitis". *Otolaryngol Head Neck Surg* 117: S35-S40, 1997.
88. **RAMADAN, HH., FAR, W., WETMORE, SJ.** "Adenovirus and respiratory syncytial virus in chronic sinusitis using polimerase chain reaction". *Laryngoscope* 107: 923-925, 1997.
89. **PARSONS, DS., PHILLIPS, SE.** "Functional endoscopic sinus surgery in children: a retrospective analysis of results". *Laryngoscope* 103: 899-903, 1993.
90. **HOLLINGER, LD., SENDERS, AD.** "Chronic cough in infants and children: an update". *Laryngoscope* 101: 596-605, 1991.
91. **BRUCE, HM., SLAVIN, RG.** "Sinusitis: A critical need for further study". *J Allergy Clin Immunol* 88: 675-677, 1991.
92. **KALINER, MA.** "Human Host defense and sinusitis (with panel discussion)". *J Allergy Clin Immunol* 90: 424-432, 1992.
93. **SHAPIRO, GG., FURUKAWA, CT., PIERSON, WE., GILBERTON, E., BIERMAN, CW.** "Blinded comparison of maxillary sinus radiography and ultrasound for diagnosis of sinusitis". *J Allergy Clin Immunol* 77: 59-64, 1986.
94. **CONTENCIN, P., NARCY, P.** "Gastroesophageal reflux in infants and children: A pharyngeal pH monitoring study". *Arch Otolaryngol Head Neck Surg* 118: 1028-1030, 1992.
95. **LITTLE, JP., MATTHEWS, BL., GLOCK, M.** *et al.* "Extraesophageal manifestations of pediatric reflux.: a 24 hour double-probe pH study of 222 children". *Ann Otol Rhinol Laryngol* 106 (Suppl 169): 1-16, 1997.
96. **DIAMENT, MJ.** "The diagnosis of sinusitis in infants and children X-ray, computed tomography, and Magnetic Resonance Imaging". *J Allergy Clin Immunol* 90: 442-444, 1992.
97. **RH YOUNIS, RT., PARVEY, LS.** "Comparison of plain radiographs, coronal CT, and intraoperative findings in children with chronic sinusitis". *Otolaryngol Head Neck Surg* 107: 29-34, 1999.
98. **MC ALISTER, WH., LUSK, RP., MUNTZ, HR.** "Comparison of plain radiographs and coronal CT scans in infants and children with recurrent sinusitis". *AJR* 153: 1259-1264, 1989.
99. **LESSERSON, JA., KIESERMAN, SP., FINN, DG.** "The radiographic incidence of chronic sinus disease in the pediatric population". *Rhinology* 35: 154-157, 1997.
100. **GORDTS, F., CLEMENT, P., DESTRYKER, A., DESPRECHINS, P., KAUFMAN, L.** "Prevalence of sinusitis signs in MRI in non-ENT pediatric population". *Rhinology* 35: 154-157, 1997.
101. **PARSONS, DS.** "Pediatric sinusitis: Preface". *Otolaryngol Clin North Am* 29: xi-xiii, 1996.
102. **PARSONS, DS.** "Chronic sinusitis: a medical or surgical disease?" *Otolaryngol Clin North Am* 29: 1-9, 1996.
103. **DE BOCK, GH., DEKKER, FW., STOLK, J., SPRINGER, MP., KIEVIT, J., VAN HOUWELINGEN, JC.** "Antimicrobial treatment in acute maxillary sinusitis: a meta-analysis". *J Clin Epidemiol* 50: 881-890, 1997.
104. **MORIYAMA, H., YANAGI, S., OHTORI, N., FUKAMI, M.** "Evaluation of endoscopic surgery for chronic sinusitis: postoperative erythromycin therapy". *Rhinology* 33: 166-170, 1995.
105. **SUDDERICK, RM., LUND, VJ., THOMSON, JP., MC COMBE, A., MACKAY, IS.** "An evaluation of the penetration of cefuroxime axetil into human paranasal sinus tissue". *Rhinology* 30: 11-16, 1992.
106. **FALCK, B., SVANHOLM, H., AUST, R.** "The effect of Xylometazoline on the mucosa of the human maxillary sinus". *Rhinology* 28: 239-247, 1990.
107. **SUZUKI, H., ASADA, Y., IKEDA, K., OSHIMA, T., TAKASAKA, T.** "Inhibitory effect of Erythromycin on Interleukin-8 Secretion from exudate cells in the nasal discharge". *Laryngoscope* 109: 407-410, 1999.
108. **DINIS, PB., MONTEIRO, MC., LOBATO, R.** "Penetration of Cefuroxime into chronically inflamed sinus mucosa". *Laryngoscope* 109: 1841-1847, 1999.
109. **LUND, VJ., NEIJENS, HJ., CLEMENT, PA., LUSK, R., STAMMBERGER, H.** "The treatment of chronic sinusitis: a controversial issue". *Int J Pediatr Otorhinolaryngol* 32 (Suppl): S21-S35, 1995.
110. **CHAN, KH., WINSLOW, CP., LEVIN, MJ.** *et al.* "Clinical practice guidelines for the management of chronic sinusitis in children". *Otolaryngol Head Neck Surg* 120: 328-334, 1999.
111. **CLEMENT, PAR., BLUESTONE, CD.** *et al.* "Management of Rhinosinusitis in children", *Arch Otolaryngol Head Neck Surg* 124: 31-34, 1998.
112. **KENNEDY, DW., GWALTNEY, JM., JONES, JG.** "Medical Management of sinusitis: Educational goals and management guidelines". *Ann Otol Rhinol Laryngol* 104 (Suppl 167): 22-30, 1995.
113. **SHOSYOV, D., BIBI, H.** *et al.* "Treatment with hypertonic saline versus normal saline nasal wash of pediatric chronic sinusitis". *J Allergy Clin Immunol* 101: 602-605, 1998.

114. **WAWROSE, SF., TAMI, TA., AMOLIS, CP.** "The role of guaifenisin in the treatment of sinonasal disease in patients infected with the human immunodeficiency virus (HIV)". *Laryngoscope* 102: 1225-1228, 1992.
115. **MILGROM, H., BENDER, B.** "Adverse effects of medications for rhinitis". *Ann Allergy Asthma Immunol* 78: 439-446, 1997.
116. **BENDE, M., FUKAMI, M., ARFARS, KE.** *et al.* "The effect of oxymetazoline nose drops on acute sinusitis in the rabbit". *Ann Otol Rhinol Laryngol* 105: 222-225, 1996.
117. **GAWCHIK, SM., SACCAR, CL.** The use of nasal corticosteroids in allergic Rhinitis. *Ped Asthma, Allergy, Immunol* 9: 25-38, 1995.
118. **MYGIND, N., DAB, I.** "Modern antihistamine treatments in paediatric rhinoconjuntivitis". *Rhinology* Suppl 13. 5-61, 1992.
119. **PASSALI, D., DURHAM, SR.** "Topical corticosteroid therapy". *Rhinology* Suppl 11: 5-43, 1991.
120. **SCADDING, G.** "Effects on intranasal steroids on childhood growth". *ENTnews* 8. 27-28, 1999.
121. **WALD, ER., CHIPONIS, D., LEDESMA-MEDINA, J.** "Comparative effectiveness of amoxicillin and amoxicillin-clavulanate potassium in acute paranasal sinus infection in children: a double blind, placebo-controlled trial". *Pediatrics* 77: 795-800, 1986.
122. **APPELBAUM, PC.** "Antimicrobial resistance in Streptococcus pneumoniae: an overview". *Clin Infect Dis* 15: 77-83, 1992.
123. **ROUJEAU, JC., KELLY, JP., NALDL, L.** *et al.* "Medication use and the risk of Stevens-Johnson syndrome or toxic epidermal necrolysis". *N Engl J Med* 333: 1600-1607, 1995.
124. **GHANDI, A., BRODSKY, L., BALLOW, M.** "Benefits of antibiotic prophilaxis in children with chronic sinusitis: assesment of outcome predictors". *Allergy Proc* 14: 37-43, 1993.
125. **KOBAYASHI, T., BABA, S.** "Topical Use of antibioics for paranasal sinusitis". *Rhinology* Suppl 14: 77-81, 1992.
126. **LEONARD D W, BOLGER W E.** "Topical antibiotic therapy for recalcitrant sinusitis". *Laryngoscope* 109: 668-670, 1999.
127. **BERG, OH., LEE, KL., STEINSVAG, SK.** "The effect of decongestive nosedrops on human respiratory mucosa in vitro". *Laryngoscope* 104: 1153-1158, 1994.
128. **DAVIDSON, TM., MURPHY, C., MITCHELL, M., SMITH, C., LIGHT, M.** "Management of chronic sinusitis in cystic fibrosis". *Laryngoscope* 105: 354-358, 1995.
129. **GERBER, MA.** "Antibiotic resistance: Relationship to persistence of Group A Streptococci in the upper respiratory tract". *Pediatrics* 97: 971-975, 1996.
130. **PAKES, GE., GRAHAM, JA., RAUCH, AM., COLLINS, JJ.** "Cefuroxime axetil in the treatment of sinusitis. A review". *Arch Fam Med* 3: 165-175, 1994.
131. **PARKER, AJ., POWELL, JE., MAW, AR.** "Nasal mucociliary clearance and resolution of otitis media with effusion in children following adenoidectomy". *Rhinology* 30: 97-101, 1992.
132. **GATES, GA., MUNTZ, HR., GAYLIS, B.** "Adenoidectomy and otitis media". *Ann Otol Rhinol Laryngol* 101: 24-32, 1992.
133. **PAUL, D.** "Sinus infection and adenotonsillitis in pediatric patients". *Laryngoscope* 91: 997-1000, 1981.
134. **LUND, VJ.** "Fundamental considerations of the design and function of intranasal antrostomies". *Rhinology* 23: 231-236, 1985.
135. **QVARNEBERG, Y., KANTOLA, O., SALO, J.** *et al.* "Influence of topical steroid treatment on maxillary sinusitis". *Rhinology* 30: 103-112, 1992.
136. **MANNING, SC.** "Surgical management of sinus disease in children". *Ann Otol Rhinol Laryngol* 101 (Suppl 155): 42-45, 1992.
137. **SETLIFF. RC. III.** "Minimally invasive sinus surgery: the rationale and the technique". *Otolaryngol Clin North Am* 29: 115-124, 1996.
138. **MUNTZ, HR., LUSK, RP.** "Nasal antral windows in children: retrospective study". *Laryngoscope* 100: 643-646, 1990.
139. **LUSK, RP., MUNTZ, HR.** "Endoscopic sinus surgery in children with chronic sinusitis-a pilot study". *Laryngoscope* 100: 654-658, 1990.
140. **LAZAR, RH., YOUNIS, RT. TE.** "Functional endonasal sinus surgery in adults and children". *Laryngoscope* 103: 1-5, 1993.
141. **BOLT, RJ., DE VRIES, N., MIDDELWEERD, RJ.** "Endoscopic sinus surgery for nasal polyps in children. Results". *Rhinology* 33: 148-151, 1995.
142. **WOLF, G., GREISTOFER, K., JEBELES, JA.** "The endoscopic endonasal surgical technique in the treatment of chronic recurring sinusitis in children". *Rhinology* 33: 97-103, 1995.
143. **POOLE, MD.** "Pediatric sinusitis is not a surgical disease". ENT J 71: 622-623, 1992.
144. **COTTON, RT., MYER, CH. M., SHOTT, SR., WILLGING, JP.** "Letter". *ENT* J 72: 306, 1993.
145. **PROFFIT, SD.** "Letter". *ENT J* 72: 306-307, 1993.
146. **GROSS, CW., GURUCHARRI, MJ., LAZAR, RH., LONG, TE.** "Functional endonasal sinus surgery in the pediatric age group". *Laryngoscope* 99: 272-275, 1989.
147. **PRANSKY, SM., LOW, W.** "Pediatric ethmoidectomy". *Otolaryngol Clin North Am* 29: 131-142, 1996.
148. **YOUNIS, RT., LAZAR, RH.** "Criteria for success in pediatric functional endonasal sinus surgery". *Laryngoscope* 106: 869-873, 1996.
149. **CUYLER, PC.** "Follow-up of endoscopic sinus surgery on children with cystic fibrosis". *Arch Otolaryngol Head Neck Surg* 118: 505-506, 1992.
150. **WAGUESPACK, R.** "Mucociliary clearance patterns following endoscopic sinus surgery". *Laryngocope* 105: 1-40, 1995.
151. **SENIOR, BA., KENNEDY, DW., TANABODEE, J., KROGER, H., HASSAB, M., LANZA, D.** "Long-term results of functional endoscopic sinus surgery". *Laryngoscope* 108: 151-157, 1998.
152. **WALNER, DL., FALCIGLIA, M.** *et al.* "The role of second-look nasal endoscopy after pediatric functional

sinus surgery". *Arch Otolaryngol Head Neck Surg* 124: 425-428, 1998.

153. **GASKINS, RE. Jr.** "Scarring in endoscopic ethmoidectomy". *Rhinology* 8: 271-274, 1994.
154. **GRYMER, LF., BOSCH, CH.** "The nasal septum and the development of the midface. A longitudinal study of a pair of monozygotic twins". *Rhinology* 35: 6-10, 1997.
155. **TERRIER, G.** *Rhinosinusal endoscopy. Diagnosis and surgery*. Zambon group. Milano. 1991.
156. **FRIEDRICH JP.** "Apport de l'endoscopie en chirurgie naso-sinusienne". *Rev Méd Suisse Romande,* 106: 305-311, 1986.
157. **WIGAND ME.** *Endoscopic surgery of the paranasal sinuses and anterior skull base.* Thieme Publishers Inc. New York. 1990.
158. **KENNEDY, DW., ZINREICH, SJ., ROSENBAUM, AE., JOHNS, ME.** "Functional endoscopic sinus surgery". *Arch Otolaryngol* 111: 576-582, 1985.
159. **ROSENFELD, RM.** "Pilot study of outcomes in pediatric rhinosinusitis". *Arch Otolaryngol Head Neck Surg* 121: 729-736, 1995.
160. **BAUMAN, NM., SANDLER, AD., SMITH, RJ.** "Respiratory manifestations of gastroesophageal reflux disease in pediatric patients". *Ann Otol Rhinol Laryngol* 105: 23-32, 1996.

28. SEPTOPLASTIA Y SEPTORRINOPLASTIA

J.A. Jiménez-Cervantes Nicolás, J.M. Iniesta Turpín, A. Marco Garrido

Una característica diferencial de la cara humana es la protrusión de la porción cartilaginosa y tejidos blandos del complejo nasal, con las narinas dirigidas caudalmente, así como el crecimiento vertical del vector naso-maxilar. Esta forma externa condiciona la función, ya que afecta a la magnitud y duración del contacto aéreo con la mucosa influyendo sobre la dirección y turbulencia del flujo y la estética facial, hecho fundamental al ser la configuración de la nariz la que mayor impacto tiene sobre ésta (1).

El cartílago septal también juega un papel primordial en el desarrollo mediofacial, y su alteración puede derivar en malformaciones faciales, dentales o del paladar (2, 3).

1. CRECIMIENTO Y DESARROLLO NASAL

El crecimiento de la pirámide nasal externa está determinado principalmente por el desarrollo de los cartílagos nasales, y sus alteraciones pueden interferir con el desarrollo de toda la cara. La experimentación animal ha demostrado la importancia del cartílago en el crecimiento de la nariz, así como de todo el esqueleto facial. El cartílago septal y los laterales tienen una influencia significativa en la forma y tamaño de los huesos nasales, el ancho del orificio piriforme e incluso el desarrollo de los cornetes. En recién nacidos, el dorso cartilaginoso se extiende debajo de los huesos nasales hasta la base del cráneo, que es todavía cartilaginosa. Conforme el niño crece, el dorso cartilaginoso va siendo cubierto lentamente por las estructuras óseas hasta acabar en un pequeño encabalgamiento de la pirámide ósea sobre los cartílagos laterales superiores (4, 5).

Un argumento tradicional contra la cirugía rinoseptal en niños era la creencia de que el cartílago septal suponía un pilar esencial para el crecimiento primario de la región mediofacial. Estudios más recientes (5, 6, 7) confirman la opinión de Moss (8) de que el septum nasal, maxila y premaxila se desarrollan independientemente los unos de los otros, por lo que la conformación anatómica definitiva no depende únicamente del cartílago cuadrangular. Las zonas de crecimiento descritas antiguamente no han sido identificadas como tales en el septum, siendo solamente zonas especializadas de proliferación de condrocitos (5, 9).

Dichos hallazgos indican que el cartílago septal se desarrolla a partir de cinco áreas diferentes: borde libre anterior, suprapremaxila, porción central, área posterior y su prolongación caudal. Estas áreas presentan entre sí una marcada diferencia en cuanto a la densidad celular y su capacidad de respuesta a hormonas y factores de crecimiento, existiendo una mayor tendencia al crecimiento en el borde libre anterior (5) (Dibujo 1).

Contrariamente a las creencias previas, la extensa área de contacto entre el septum cartilaginoso y la lámina perpendicular no es una zona de crecimiento verdadero, sino meramente una zona de osificacion endocondral que permanece activa hasta aproximadamente los 40 años de edad (5, 9).

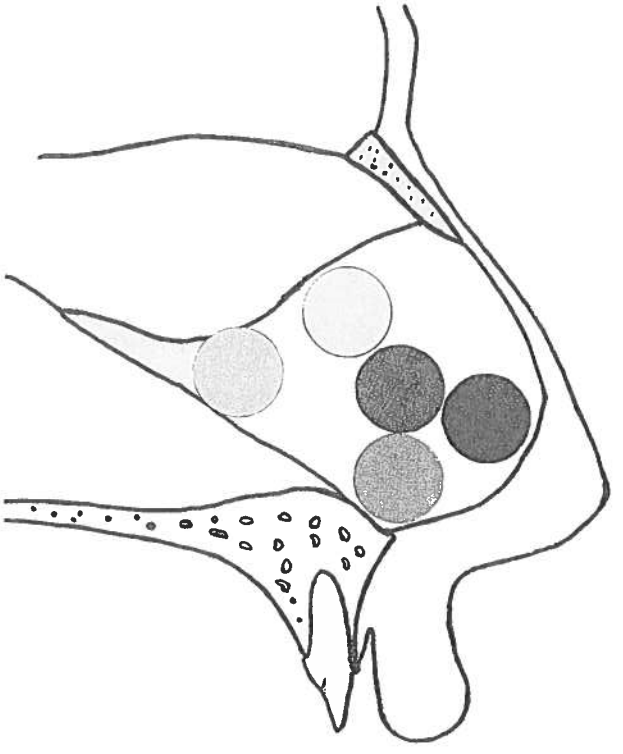

Dibujo 1. *Diferente capacidad de crecimiento en el septum. (Mayor capacidad en las zonas más densas).*

Servicio de ORL. Hospital Universitario Virgen de la Arrixaca, Murcia.

En un estudio anatómico tridimensional sobre el desarrollo nasal realizado en niños de 6 a 14 años, se concluye que el volumen, superficie y distancias lineales son mayores en varones que en mujeres, con la excepción del grupo de 11 a 12 años, donde existe un rápido distanciamiento de las niñas, decreciendo posteriormente la intensidad de desarrollo en ellas. Esta fluctuación no aparece en varones, que tienden a continuar creciendo más allá que las mujeres (1).

El crecimiento relativo de la talla nasal desde los 6 años hasta la edad adulta es más importante en las dimensiones verticales y anteroposteriores que en las laterales. Tras los 14 años, la punta nasal no se proyecta en la misma medida que lo hacen los huesos nasales.

El perfil nasal está influenciado principalmente por dos conjuntos de diferente crecimiento durante la infancia y la adolescencia: mientras que el dorso superior (óseo) suele crecer hacia arriba y hacia delante, el inferior (cartilaginoso) puede hacerlo en la misma dirección o más hacia abajo y delante, causando una angulación entre estas dos porciones nasales (1).

Según se desprende de los estudios realizados, no existe unanimidad entre los diferentes autores (Tabla 1) respecto a la edad de finalización del crecimiento nasal en altura, profundidad e inclinación, aunque todos coinciden en la evidencia de que es más precoz en las mujeres que en el varón.

Tabla 1

	Meng *et al.* (1988)	**Buck y Brown (1987)**	**Farkas (1992)**
Mujeres	16 años	12 años	12 años
Hombres	18 años	14-15 años	15 años

Edad de finalización del crecimiento nasal (altura, profundidad e inclinación) según sexo.

2. EFECTOS SECUNDARIOS DE LA DEFORMIDAD NASAL

- Respiración crónica bucal, que conlleva: descenso de la mandíbula, protrusión lingual, postura cefálica en extensión y alargamiento facial (2).
- Infecciones de vías altas (catarros, fiebre, otitis, hipoacusia, sinusitis de repetición) (10).
- Alteración del sueño (ronquido, apneas del sueño, despertares, incontinencia nocturna, somnolencia diurna y/o hiperactividad).
- Anormalidades dentales (maloclusión, cambios en la posición de los incisivos, asimetría de paladar, arco dental estrecho, arco maxilar en V, maxila subdesarrollada, rotación dorsal del ramo de la mandíbula) (2).
- Infecciones respiratorias bajas (catarro, bronquitis) y distress respiratorio.
- Dificultad para la alimentación (la respiración bucal comienza aproximadamente a las 6-8 semanas de vida) (11).
- Alteración del desarrollo físico, intelectual, de la personalidad y carácter.
- Sistémicos (hipertensión pulmonar, cor pulmonale, etc) (12).
- Epistaxis (13).

3. DIAGNÓSTICO DE DISMORFIA SEPTAL

La exploración de las alteraciones nasales en el niño exige una atención especial y la concienciación de que estamos ante un problema diferente al del adulto. Menor relación hueso-cartílago, anamnesis y exploración clínica más laboriosas, menor utilidad de las pruebas radiológicas y, en general, poca disponibilidad de pruebas rinomanométricas, hacen que una alteración nasal o septal pueda pasar desapercibida, con el riesgo de acabar siendo con el tiempo un problema importante.

Según la edad se puede comprobar si existe obstrucción de la vía aérea o desviación septal en (13):

1. Neonatos: Test de lana o algoldón: Colocando una tira fina en frente de cada narina, se puede comparar los movimientos provocados por la respiración. Test con sonda nasogástrica fina lubrificada, pasando una por cada fosa simultáneamente para evitar el desplazamiento involuntario del tabique.

2. En niños algo más mayores, bajo visión directa con otoscopio, espéculo nasal o endoscopio (Fig. 1).

a) Graduación de la obstrucción:
- Ligera: si la sonda puede sobrepasar la obstrucción septal con presión ligera.
- Moderada y severa: si el obstáculo puede pasarse con presión ligera y manipulación o si no puede sobrepasarse en absoluto.

b) Tipos de dismorfia septal:

Según las estructuras que participan en la anomalía, consideramos dos tipos de deformidad:
- Anterior o cartilaginosa.
- Combinada (si existe componente óseo).

Figura 1. *Evidencia de septum luxado.*

4. DIAGNÓSTICO DIFERENCIAL

Ha de efectuarse con:

- Atresia coanal (hoy día se realiza despistaje de esta patología a todo recién nacido en la asistencia pediátrica postparto; mediante la posibilidad o no de paso de sonda nasogástrica, radiografía con contraste, TAC, paso de líquido a orofaringe, etc) (11).
- Hipertrofia adenoidea o rinitis.
- Poliposis (la unilateral es muy rara en la población pediátrica; en caso de bilateralidad es obligada la realización del test de cloro en sudor para descartar fibrosis quística) (14).
- Tumores (Linfoma de cavum, angiofibroma nasofaríngeo).
- Cuerpo extraño nasal (sospecha ante fetidez o rinorrea purulenta unilateral, confirmada por rinoscopia, y/o radiología).
- Estenosis del orificio piriforme (el niño presenta obstrucción persistente de la vía aérea sin la rinorrea característica de la atresia coanal, y episodios de apnea, cianosis y alimentación dificultosa). Esta rara entidad puede asociarse con otras anomalías como: incisivo central maxilar, manifestaciones del sistema nervioso central, holoprosencefalia, cromosoma en anillo y ausencia de glándula pituitaria (14).
- Masas nasales (meningocele, encefalocele, glioma) Cualquier masa unilateral debe considerarse en principio como una herniación del sistema nervioso central, mientras no se demuestre lo contrario. En consecuencia, es importante no hacer biopsia por el riesgo de salida de líquido cefalorraquídeo, el diagnóstico es por TAC o RMN (14).
- Causas muy raras de obstrucción nasal infantil: Mucocele congénito del conducto lacrimonasal, hamartoma (14).

Figura 2. *Neonato con evidente angulación nasolabial secundaria a desviación septal.*

Figura 3. *Luxación septal con narinas asimétricas.*

5. INDICACIONES DE LA RINOSEPTOPLASTIA

Hace años no se intervenía nunca en niños por la creencia de que había que esperar a alcanzar la madurez estructural con el propósito de no alterar los centros de crecimiento ni interferir con el desarrollo de la nariz, así como de la cara entera. Posteriormente se fue aceptando, con reservas, una cirugía mínima en casos particulares de deformidad que alterasen severamente la funcionalidad (15).

Actualmente, la gran mayoría acepta la cirugía nasal en la infancia dado que lo que sí está plenamente demostrado, es la existencia de complicaciones múltiples, pero siempre con dos condiciones básicas:

a) Indicaciones muy concretas.

b) Técnica quirúrgica muy específica y sumamente respetuosa con las estructuras (cuidadosa valoración preoperatoria).

Partiendo de estas dos premisas las indicaciones serían, según la edad (9, 16).

- Neonatos con desviación septal importante secundaria a traumas nasales intraútero, o durante el parto vaginal. (Figs. 2 y 3).
- Obstrucción nasal significativa, secundaria a deformidad septal severa. En estadios prepuberales, si existe una deformidad externa significativa acompañante, puede ser corregida cuidadosamente.
- La cirugía cosmética nasal en adolescentes, antes de un crecimiento corporal completo, sólo en casos de fractura severa con bloqueo significativo de la vía aérea, alteración dentofacial o psicológica importante. También está indicado practicar rinoplastia reparadora y cosmética en otras deformidades nasales marcadas, como las combinadas con hipertelorismo, quistes dermoides y nevus (deberían realizarse antes de alcanzar la edad escolar) (17).
- Malformaciones craneofaciales con resultado de desviación nasal (la plagiocefalia o sinostosis coronal unilateral conlleva una desviación de la raíz nasal; también puede observarse en otras craneosinostosis como los síndromes de Crouzon, de Apert y de Pfeiffer) (11).
- El labio o paladar hendido, sobre todo cuando es unilateral, produce un desplazamiento inferior de la cruz medial y la columela, y deformidad del cartílago alar; además, conlleva una desviación septal debida a la base ósea asimétrica que puede manifestarse clínicamente tras la corrección quirúrgica de dicha hendidura (18).

6. TÉCNICA QUIRÚRGICA

6.1. Principios básicos

a) Ser eficaz con la mínima agresión y resección.

b) Respetar y/o reponer tanto cartílago como sea posible. Una regla para recordar: "El cartílago en crecimiento dirige al hueso".

c) Conseguir el resultado buscado aunque sea de forma incompleta o parcial, dejando para un segundo tiempo la resolución total y definitiva.

Siempre es necesaria una cuidadosa evaluación y minucioso planteamiento preoperatorio, de modo que sólo se lleven a cabo los pasos operatorios esenciales. Un principio importante, en la cirugía nasal de pacientes pediátricos, es el de no resecar grandes cantidades de cartílago, que pueden provocar deformidades en el desarrollo; por lo que es preferible la remodelación septal si existen numerosas desviaciones septales (16). Tras la resección septal, si no se conserva la continuidad del cartílago remanente, éste no es capaz de desarrollar por completo su potencial de crecimiento, llevando así a deformidades de la premaxila y hueso nasal (17).

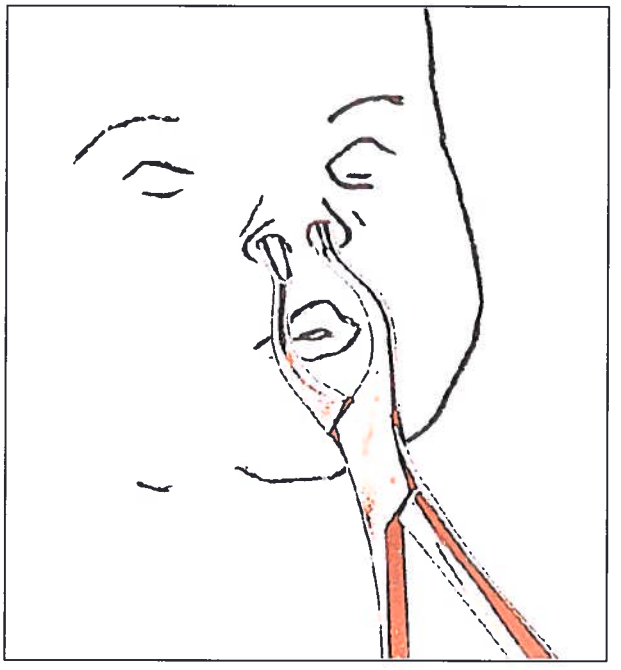

Dibujo 2. *Reducción de luxación septal en neonato con fórceps de Walsham.*

6.2. Técnicas según edad

6.2.1. En neonatos

Se estima que existe deformidad septal significativa neonatal en < 2% a > 50% (según las diferentes técnicas de examen usadas por autores) (12).

Existen dos tipos de desviación septal descritos en neonatos: la dislocación anterior septal fuera de la cresta maxilar, asociada a trauma en el canal del parto, y la deformidad combinada anterior/posterior, debida a fuerzas transmitidas intrauterinamente durante el desarrollo fetal.

La deformidad más frecuente es la subluxación septal anterior, de corrección fácil con una simple maniobra cerrada usando el elevador de Jazbi dentro del 1° al 3er días tras el nacimiento (17), o usando los forceps de Walsham modificados, durante la primera semana de vida (13) (Dibujo 2).

Hay autores que opinan que en casos extremos de deformidad severa con apnea obstructiva y cianosis, y tras comprobar la no existencia de obstrucción a otros niveles, se puede llevar a cabo una septoplastia limitada o conservadora (18), incluso usando la técnica endoscópica (12), aunque la opinión generalizada es la de que dichas maniobras, marcadamente agresivas, pueden ser suplidas por la recolocación del tabique.

Existe una considerable disparidad de criterios entre los distintos autores para demarcar la vía de abordaje según edades, aunque se encuentra en la literatura mayor concordancia de actuación según el tamaño del vestíbulo nasal. Así:

6.2.2. En niños pequeños

Debido al limitado acceso a través del área vestibular, se recomienda el abordaje sublabial al septum, mediante una incisión en el surco gingivolabial superior, de aproximadamente un ancho como la base de la pirámide nasal; se diseca superiormente hasta la espina nasal anterior identificando el reborde del orificio piriforme y elevando lateralmente el mucoperiostio del suelo, se crea el túnel inferior, disecando medialmente hasta la cresta maxilar, y disecando también el cartílago cuadrangular bilateralmente al estilo Cottle (16).

Durante la elevación del mucopericondrio debe llevarse un cuidado meticuloso para evitar dañar los nervios y vasos nutrientes. Esto se consigue disecando a lo largo del cartílago precisamente en el plano subpericóndrico, especialmente en el área de la premaxilar y el septum anterior, donde podría dañarse el nervio incisivo. Como media, el canal incisivo comienza 12 mm por detrás del borde anterior del suelo de la cavidad nasal, directamente adyacente al septum, donde es levemente visible como una pequeña indentación en la mucosa. Así, el cirujano debe proceder con cuidado mientras diseca el túnel inferior. Un daño a este nervio puede conducir a la desvitalización y descoloración amarillenta de los incisivos superiores (9).

El cartílago septal desviado se aisla ente las dos hojas del espéculo nasal que retienen lateralmente al mucopericondrio y se desarticula desde su anclaje en la cresta maxilar para poder ser reposicionado al mismo tiempo. Si existe una discreta angulación vertical u horizontal aislada puede ser removida, o se hace una excisión en cuña preservando el resto del tabique. Las técnicas de escarificación o de incisiones incompletas pueden producir un doblamiento impredecible del cartílago debido a que la cicatriz no va a crecer al mismo ritmo que el cartílago de alrededor, pudiendo incrementarse la desviación con el desarrollo (5). En pacientes que tienen numerosas angulaciones, cartílago solapado o incurvado

con diversos planos, se puede usar un morselizador de Rubin para reformar y preservar el cartílago en la posición deseada (16).

El septum se reposiciona sobre la cresta maxilar y se asegura al mucoperiostio con sutura 4/0. Se estabiliza y asegura el cartílago cuadrangular mediante múltiples suturas de 4/0 crómico transeptales y se ciñen los colgajos. Se amoldan láminas de plástico a cada lado del tabique y se suturan con material 3/0 no reabsorbible. La incisión sublabial se cierra con 3/0 crómico y el paciente se trata con penicilina durante 72 horas para prevenir la contaminación con flora oral. Las láminas plásticas se retiran en unos 10 días. Para prevenir la formación de costras se efectúan cuidados locales nasales con humidificación y gotas salinas durante la convalecencia (16).

Este abordaje es particularmente útil en niños con subluxación severa caudal, donde la movilización de esta porción es imprescindible para la futura fijación del periostio a la espina nasal. Otros autores han propuesto recientemente la incisión hemitransfixiante clásica, con la ayuda de un endoscopio rígido de 0° y 2 mm (12).

6.2.3. En niños mayores

Se puede realizar un abordaje y técnica hemitransfixiante clásicos según Cottle. En los pacientes en los que el desarrollo nasal es suficiente para permitir la visualización con la rinoscopia tradicional, el tabique se corrige mediante una incisión de Killian vertical modificada colocada justo cefálica a la unión mucocutánea en el lado del tabique que el cirujano prefiera. Se debe evitar una incisión a través de la porción cutánea del septum caudal para no dejar cicatrices ni retracciones; tal contractura casi nunca es visible en incisiones cefálicas a la unión mucocutánea del revestimiento septal.

El colgajo mucopericóndrico ipsilateral se despega hacia atrás continuándose con el colgajo mucoperióstico por encima de la lámina perpendicular del etmoides y vómer. Si es posible, la hoja mucopericóndrica opuesta se preserva para mantener vascularización y soporte.

La cirugía desarrollada en la unión del septum cartilaginoso con la lámina perpendicualr no afecta adversamente el crecimiento medio facial. Incluso la resección del vómer, mínimamente desarrollado en el paciente pediátrico, no parece tener efecto deletéreo aunque en general no suele precisar ser resecado antes de los 12 años. Así, no se puede justificar por más tiempo la precaución contra la cirugía del vómer pediátrico antes de los 15 años en la creencia de que es un centro esencial de osificación del septum nasal (5, 9).

Si existe una retracción columelar con pérdida del ángulo nasolabial normal secundaria a la deformidad nasal, se puede corregir mediante el uso de un injerto de cartílago como soporte de esta área.

La ferulización septal y los cuidados postquirúrgicos son idénticos a los descritos anteriormente.

6.3. Particularidades

- En labio hendido unilateral puede utilizarse la técnica propuesta por Armstrong, modificación de la de Millard, que permite la corrección labial y nasal en un tiempo, siendo la edad óptima para realizarla los 6 meses tras el nacimiento (19).
- En una estenosis traumática de la luz nasal debe extirparse el tejido cicatricial y transplantarse un injerto de piel y cartílago (el más apropiado es el pabellón auricular); se ha demostrado que esta cirugía puede realizarse en niños y que el injerto crece normalmente (17).

6.4. Rinoplastia estética

La cirugía de la pirámide nasal puede realizarse en niños mayores sin riesgo de deformidades óseas siempre que el cartílago subyacente permanezca sin destruir (16).

a) Del dorso: el hundimiento del dorso nasal es bastante más frecuente en niños que la giba, que, si existe, es pequeña y puede rebajarse con un osteotomo fino. La reconstrucción del dorso hundido debe realizarse con cartílago donante autógeno. Pueden usarse microosteotomías –con ostotomo de 2 mm–, que producen un trauma y daño óseo mínimo respetando las estructuras faciales esenciales para el crecimiento (9, 16).

b) De la punta nasal: en el niño joven, es mejor no actuar sobre los cartílagos alares hasta el periodo postpuberal (16).

6.5. Complicaciones

El hematoma septal es una complicación más frecuente en niños que en adultos, y prevenirlo debe estar en la mente del cirujano; hay que realizar las incisiones septales lo menos agresivas posible y taponar adecuadamente la nariz para evitarlo. Se recomienda hacer una pequeña incisión en un lado del mucopericondrio para permitir el drenaje.

En la exploración postquirúgica de la ventilación nasal, puede existir una falsa sensación de fracaso. Trabajos experimentales con rinomanometría comprueban que en un considerable porcentaje de niños operados de septoplastia la inflamación de la mucosa persiste hasta más de cuatro meses tras la cirugía, lo que sugiere que la mucosa nasal infantil se recupera más lentamente del trauma que la del adulto (20).

7. TRAUMATISMO NASAL INFANTIL AGUDO

La nariz, al ser el rasgo más prominente de la cara, es el más expuesto, y uno de los más frecuentemente dañados del cuerpo. El trauma puede ser intrauterino, en el canal del parto, caídas al aprender a andar o debido a juegos más dinámicos en la infancia (21), sin olvidar la posibilidad de malos tratos. No obstante, las fracturas óseas nasales no se observan frecuentemente en niños muy pequeños, debido a la menor proyección de los huesos, por lo que se daña con más frecuencia la porción cartilaginosa (22).

La nariz infantil sólo está parcialmente osificada, respondiendo de forma diferente que la del adulto; aún en fracturas o desplazamientos mínimos, el resultado de la deformidad se podrá ver aumentado con el paso de los años por el crecimiento de las estructuras. La reducción precoz de fracturas es particularmente importante en niños, debido a la rápida fibrosis (22) y a la cicatrización temprana de los huesos nasales (23).

Ante un trauma nasal agudo la exploración ha de ser igual a la del adulto: es útil una fotografía previa, debe demorarse la palpación 3 ó 4 días si existe edema masivo, y hay que realizar Rx lateral nasal (aunque su papel diagnóstico es limitado). Si bien la exploración interna es más difícil que en adultos, es más importante, ya que por la débil consistencia del cartílago tiende a doblarse siendo más fácil desarrollar un hematoma, que puede producir obstrucción aguda de la vía respiratoria y atrofiar o necrosar el septum, con lo que debe drenarse por aspiración o por incisión y evacuación directa aplicando después compresión, y siendo su complicación más importante la formación de un absceso. El mejor momento para valorar es dentro de las 2-3 horas tras el trauma; con aplicación de frío seco se puede reducir el edema, pero si éste es muy intenso y dificulta la exploración, es imprescindible valorarlo pasados unos días (Fig. 4). Si existe laceración de la piel se debe suturar con seda o nylon de 5-6/0, tras la reducción de la fractura.

Los tipos de fracturas que más frecuentemente se encuentran en los niños son las lineales (sin desplazamiento ni conminución), y en tallo verde (incompletas) (21) (Fig. 5).

Figura 4. *Traumatismo nasal en fase aguda.*

Figura 5. *Fractura en tallo verde.*

La reducción de la fractura y, a veces, también la exploración requieren anestesia general. Se puede usar un instrumento romo de una sola hoja, como el elevador de Boies, tanto para reducción de fracturas óseas como septales cartilaginosas; aunque en niños es mas probable que en adultos que la fractura del tabique abarque también la porción ósea (23).

8. CONCLUSIONES

El manejo de las deformidades nasales en niños presenta al clínico un dilema. La cirugía nasal pediátrica debe realizarse para restaurar la función y prevenir las consecuencias de la obstrucción. En neonatos y niños pequeños, se debe insistir en la reparación de la desviación septal importante y en niños mayores, además, se puede realizar una reparación cosmética (16). Se ha establecido firmemente que una cirugía conservadora se puede llevar a cabo en la población infantil sin riesgo de alterar el desarrollo normal nasal si se cumplen las premisas expuestas; aún más, hay evidencias de que deformidades severas no corregidas pueden conducir a maloclusión, asimetría de paladar, deformidades faciales y diferencias significativas en el número de infecciones del tracto respiratorio superior entre niños tratados y no tratados (9, 13, 15, 16).

Una desviación corregida quirúrgicamente tiende a permanecer estable, mientras que una desviación severa tiende a persistir, alterando la fisiología y produciendo síntomas relacionados (13).

La corrección quirúrgica al nacimiento no afecta al crecimiento facial ni nasal, y produce gran ayuda a la función (13, 16).

Algunos autores (24, 25) defienden en niños mayores de 6 años, un abordaje de septoplastia abierta para corregir deformidades septales localizadas por delante de una línea que uniría la espina nasal anterior y el borde anterior de los huesos nasales. Esta técnica no afecta la mayoría de los aspectos del crecimiento nasal y facial, pero puede influir negativamente en el crecimiento del dorso nasal (25).

BIBLIOGRAFÍA

1. **FERRARIO, VF., SFORZA, C., POGGIO, CE., SCHMITZ, J.** "Three-dimensional study of growth and development of the nose". *Cleft Palate Craniofac* J 1997; 4: 309-317.
2. **NICKLAUS, PJ., KELLEY, PE.** "Nasal obstruction and craniofacial growth". *Current Opinion Otolaryngol Head Neck Surg* 1996; 4: 424-428.
3. **PENTZ, S., PIRSIG, W., LENDERS, H.** "Long term results of neonates with nasal deviation: a prospective study over 12 years". *Int J Pediatr Otorhinolaryngol* 1994; 28: 183-191.
4. **RETTTINGER, G.** "Growth, metabolism, and aging of the nose and paranasal sinuses". *Current Opinion Otolaryngol Head Neck Surg* 1995; 3: 5-11.
5. **PIRSIG, W.** "Growth of the deviated septum and its influence on midfacial development". *Facial Plast Surg* 1992; 8: 224-232.

6. **VETTER, U., PIRSIG, W., HELBING, G.** "Patterns of growth in human septal cartilage: A review of new approaches". *Int J Pediatr Otorhinolayngol* 1984; 7: 63-74.
7. **PIRSIG, W.** "Rhinoplasty and the airway in children". *Facial Plast Surg* 1986; 3: 225-241.
8. **MOSS, ML.** "The role of nasal septal cartilage in midfacial growth". En: McNamara JA, ed. *Factors affecting the growth of the midface.* Ann Arbor, University of Michigan Press 1976; 162-204.
9. **KASTENBAUER, ER., MASING, H.** "Intranasal surgery and the management of acute nasal injuries". En: Naumann HH, Tardy ME, Kastenbauer ER, ed. *Head and Neck surgery.* Stuttgart. Georg Thieme Verlag. 1995; 1: 382-396.
10. **HAAPANIEMI, JJ., SUONPÄÄ, JT., TUOMINEN, J.** "Factors asociated with septal deviations in school-aged children". *Am J Rhinol* 1994; 8: 85-89.
11. **ROTHSCHILD, MA.** "Craniofacial abnormalities and upper airway obstruction". *Current Opinion Otolaryngol Head Neck Surg* 1995; 3: 396-401.
12. **EMAMI, AJ., BRODSKY, L., PIZZUTO, M.** "Neonatal septoplasty: case report and review of the literature". *Int J Pediatr Otorhinolaryngol* 1996; 35: 271-275.
13. **SOOKNUNDUN, M., KACKER, SK., BHATIA, R., DEKA, RC.** "Nasal septal deviation: effective intervention and long term follow-up". *Int J Pediat Otorhinolaryngol* 1986; 12: 65-72.
14. **BROWN, OE.** "Current management of pediatric nasal airway obstruction". *Current opinion Otolaryngol Head Neck Surg* 1995; 3: 402-407.
15. **MANNING, SC.** "Clinical challenges in otolaryngology: A 3-year-old child with a severely deviated septum and airway obstruction". *Arch Otolaryngol Head Neck Surg* 1999; 125: 699-700.
16. **HEALY, GB., TARDY, ME.** "Septorhinoplasty in children". *Operatives Techniques in Otolaryngology Head and Neck Surgery* 1994; 1: 22-26.
17. **FLEMMING, I., JAZBI, B.** "Symposium on Pediatric Otorhinolaryngology. Rhinoplasty in children". En: *Otolaryngologic Clin N Am* 1977; vol. 10.1: 33-40.
18. **JOSEPHSON, GD., LEVINE, J., CUTTING, CB.** "Septoplasty for obstructive sleep apnea in infants after cleft lip repair". *Cleft Palate Craniofac J* 1996; 33: 473-476.
19. **ARMSTRONG, GT., BURK, RW., GRIFFIN, DW., HOWARD, PS.** "A modification of the primary nasal correction in the rotation-advancement unilateral cleft lip repair". *Ann Plast Surg* 1997; 3: 236-245.
20. **RIVASI, R., PISL, Z., SPREM, N., KLAPAN, I.** "Rhinomanometrical findings after septoplasty in children". *Int J Pediat Otorhinolaryngol* 1988; 16: 149-155.
21. **MORAN, WB.** "Symposium on Pediatric Otorhinolaryngology: Nasal trauma in children". En: *Otolaryngologic Clin N Am* 1977; 1: 95-101.
22. **KOLTAI, PJ., RABKIN, D.** "Pediatric maxillofacial trauma". *Current Opinion Otolaryngol Head Neck Surg* 1995; 482-486.
23. **RENNER, GJ.** "Tratamiento de fracturas nasales". En: Weismar R, Stanley R. *Temas actuales en traumatismo de cabeza y cuello.* Clínicas Otorrinolaringológicas de Norteamérica 1981; 1: 189-205.
24. **BÉJAR, I., FARKAS, LG., MESSNER, AH., CRYSDALE, WS.** "Nasal growth after external septoplasty in children". *Arch Otolaryngol Head Neck Surg* 1996; 122: 816-821.
25. **CRYSDALE, WS.** "How I do it: External Septoplasty in children". *J Otol* 1996; 4: 257-260.

29. HENDIDURAS FACIALES. LABIO LEPORINO. LA NARIZ DEL LABIO LEPORINO

J.R. Montserrat Gili, J.M. Fabra Llopis, M.P. Venegas Pizarro

1. HENDIDURAS FACIALES Y NASALES

1.1. Hendidura nasal lateral

La hendidura nasal lateral es una anomalía francamente rara. Su morfología es muy variable. Se puede presentar a modo de una simple muesca a nivel del ala nasal en su expresión más liviana; por el contrario, en los casos más graves se aprecia una amplia hendidura nasofacial lateral. Esta solución de continuidad se puede extender cranealmente hasta alcanzar el canto ocular interno homolateral.

Los defectos menos relevantes pueden corregirse a expensas de colgajos locales o bien colgajos compuestos. En este último caso, el colgajo de elección es el que incluye cartílago auricular. Los defectos más severos se suelen asociar con otras anomalías craneofaciales igualmente severas (17).

1.2. Hendidura nasal medial

Las hendiduras nasales mediales tienen una morfología enormemente variable. Pueden simular desde un mínimo surco en el dorso nasal hasta el aspecto de una polirrinia. Es frecuente que se asocie a otras anomalías anatómicas tales como coloboma, otras hendiduras faciales, alteraciones oculares, hipertelorismo y atresia coanal. Las lesiones severas precisan de un abordaje maxilo-craneofacial.

1.3. Hendiduras labiopalatinas

1.3.1. Introducción

La cavidad oral y las estructuras en vecindad a la misma pueden presentar una gran variedad de defectos congénitos, entre ellos las hendiduras labiopalatinas son de los más frecuentes. Sucintamente podemos dividir las hendiduras labiopalatinas a tenor de las estructuras anatómicas involucradas:

1) Hendiduras en los labios.
- Hendidura medial.
- Hendidura paramedial. Son las más frecuentes y a ellas les dedicaremos la mayor atención.
- Hendiduras oblicuas. De localización típica oro-ocular.
- Hendidura transversa. De localización típica oro-auricular. Aparece siguiendo la línea de fusión entre los procesos faciales maxilar y mandibular.

2) Hendiduras en los procesos alveolares.
- Hendidura maxilar: Puede ubicarse en posición medial o lateral.
- Hendidura mandibular: Su localización siempre es medial.

3) Hendiduras en el paladar blando.

4) Hendiduras en el paladar duro.

Nos centraremos en este capítulo en las hendiduras labiopalatinas y, muy concretamente, en las secuelas que generan en el territorio nasal. Igualmente abordaremos brevemente el tratamiento del labio leporino y más ampliamente la corrección nasal ulterior.

Clásicamente, las hendiduras labiopalatinas se dividen a nivel del labio en unilaterales y bilaterales, así como en completas e incompletas. En su localización palatina, las hendiduras pueden clasificarse, a su vez, en anteriores o posteriores en relación con el foramen incisivo, así como en unilaterales o bilaterales y completas o incompletas. El concepto de completo e incompleto en la hendidura labial se refiere a la afectación del labio en toda su longitud o únicamente en parte de la misma. Por lo general, cuando la fisura es completa se asocia con una hendidura del proceso alveolar subyacente.

La incidencia global de hendiduras labiopalatinas se sitúa entre 1/500 y 1/700 alumbramientos (1, 18). Su incidencia aumenta en la medida que se hallan antecedentes familiares con la misma anomalía. La hendidura labiopalatina es más frecuente en pacientes varones, no obstante, la hendidura únicamente palatina es más frecuente en el sexo femenino. Son más frecuentes en la hemifacies izquierda, sin que por el momento sepamos interpretar correctamente este hallazgo.

La complejidad de esta deformidad exige muchas veces un abordaje o tratamiento multidisciplinario para conseguir su correcta rehabilitación.

Los problemas ligados a las hendiduras labiopalatinas son múltiples, pero podemos esquematizarlos de la siguiente formas (18):

- Deformidad anatómica congénita.
- Deficiente crecimiento facial.
- Problemas dentales de muy variable magnitud.
- Trastornos en la locución (esencialmente referido a la insuficiencia velofaríngea).
- Trastornos otológicos (esencialmente referidos a disfunción tubárica).

Servicio de ORL. Hospital de la Santa Creu i Sant Pau, Barcelona.

– Trastornos psicológicos y de conducta fruto de la deformación facial.

En la mayor parte de los casos el tratamiento se prolonga durante muchos años, con la consecución de múltiples actos quirúrgicos. Las primeras maniobras se instauran en el momento del alumbramiento y se continúan con cirugías reparadoras estéticas que frecuentemente finalizan tras la pubertad. Algunos pacientes precisarán de obturadores dentales de por vida como parte del tratamiento.

1.3.2. Recuerdo embriológico

Podemos esquematizar el desarrollo facial en sus aspectos macroscópicos más elementales. La cara se desarrolla a partir de cinco esbozos mesenquimales que se ubican alrededor del seno oral primitivo o estomodeo. Los enumeraremos sucintamente.

– El proceso frontonasal proviene del descenso del segmento anterior del proencéfalo primitivo.

– Los dos procesos maxilares superiores, situados lateralmente al estomodeo.

– Los dos procesos maxilares inferiores, ubicados simétrica y caudalmente al seno oral primitivo.

La depresión ectodérmica que representa el estomodeo aparece alrededor del 20-21 día. Se abre o permeabiliza hacia el fin de la 4ª semana y da lugar a una formación con una abertura en el intestino superior que representa la verdadera cavidad oral.

Concomitantemente en la línea media, delante de la abertura oral, se sitúa la elevación o proceso frontonasal. Lateralmente al mismo podemos apreciar unos engrosamientos que conocemos como placodas nasales (olfatorias). Su función consiste en dar lugar al revestimiento de las fosas nasales. Durante la quinta y sexta semana de vida embrionaria todos los primordios que intervendrán en la formación de la facies y del maxilar se pueden diferenciar correctamente. Las placodas nasales se circunscriben a una morfología que recuerda una herradura. Crecen con rapidez y rodean las primitivas fosas nasales. Las ramas mediales de estas herraduras se conocen como procesos nasales mediales en tanto que las ramas laterales se denominan como procesos nasales laterales.

De los procesos nasales, maxilares y del proceso frontonasal derivarán el labio superior, la nariz y el maxilar superior. Pormenorizando la relevancia de cada una de estas estructuras constatamos que los dos procesos nasales internos, al fundirse entre sí en la línea media, dan lugar a la parte central del labio superior y a la premaxila. De los procesos nasales externos que rodean lateralmente el orificio de la narina derivarán a su vez la pared lateral nasal y las alas nasales, por tanto, éstos no participan en la formación del labio superior. Los esbozos maxilares superiores convergen entre sí y se hallan en el origen del hueso malar, el maxilar superior y la pared lateral del labio superior (2). Durante la sexta y la séptima semana de vida embrionaria el desarrollo del maxilar superior progresa velozmente. Las prolongaciones maxilares se convierten en estructuras prominentes y se desarrollan hacia la línea media, aproximando entre sí a ambos procesos nasales. Estos procesos nasales han experimentado igualmente un crecimiento muy rápido. En este punto todo está preparado para la formación del maxilar superior. Esta estructura nace de la fusión de las dos elevaciones nasales mediales entre sí a nivel de la línea media con los procesos maxilares externamente (3). Debemos recordar que estas estructuras descritas no contactan inicialmente en la línea media. Por ello, durante cierto tiempo, persisten en este territorio fisuras. Las fisuras faciales se cierran completamente hacia la 7ª semana (43-49 días), coincidiendo en el tiempo en que la boca y la nariz adquieren un aspecto definitivo (2) (Fig. 1).

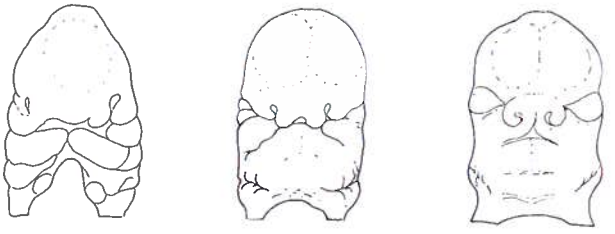

Figura 1. *Etapas de la formación de la cara en un plano frontal. De izquierda a derecha. Embrión de cinco semanas, embrión de seis semanas, embrión de ocho semanas.*

A pesar de todos los estudios efectuados acerca de las hendiduras faciales, los mecanismos del desarrollo que los condicionan no tienen una fácil explicación. Sin embargo, en la actualidad, se incrimina como causa más probable el fracaso en la coalescencia de masas mesodérmicas. En relación al labio leporino unilateral, éste resulta del fracaso en la fusión del proceso maxilar con el proceso nasal medial. El fracaso en la fusión de ambos procesos maxilares con sus respectivos procesos nasales mediales provoca la aparición de un labio leporino bilateral. Ocasionalmente puede presentarse una fina capa de tejido de unión entre el proceso maxilar y el proceso nasal medial, en este caso la hendidura será tan sólo parcial o incompleta (21).

1.3.3. Anatomía lesional de la hendidura labiopalatina

Revisemos las principales alteraciones anatómicas que podemos observar en el labio leporino. Las hendiduras labiales incompletas pueden presentar una morfología muy variable (Fig. 2). Su extensión abarca un trayecto más o menos amplio, desde el bermellón del labio hasta la proximidad del suelo de la fosa nasal al que no vulneran. No obstante, estas lesiones parciales afectan, toda vez que en un tono menor, el plano óseo subyacente o premaxila. Por lo general, la premaxila se proyecta ventralmente y se desvía hacia el lado no fisurado merced a la tracción de la musculatura indemne del labio superior sano. En los sujetos normales el músculo orbicular forma un esfínter completo alrededor de la cavidad oral. Cuando aparece una fisura labial completa, las fibras musculares del orbicular del labio superior ya no van a cumplir esta misión de cincha periorificial. Las fibras musculares se van a dirigir cranealmente, paralelas a los márgenes de la hendidura, para finalizar su trayecto medialmente por debajo

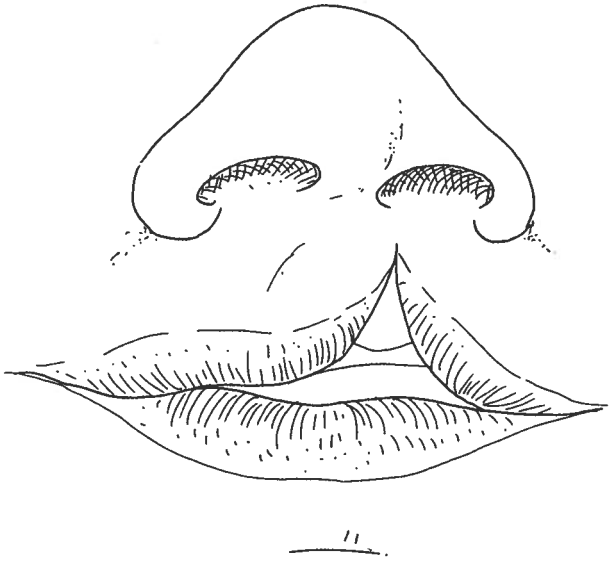

Figura 2. *Hendidura labiopalatina incompleta.*

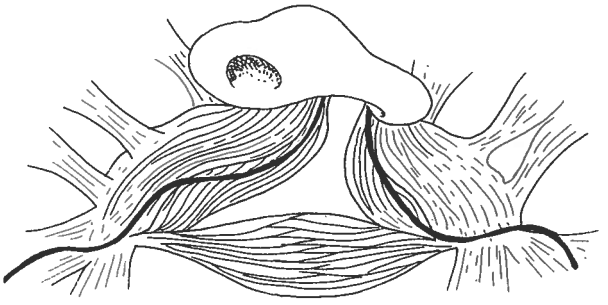

Figura 3. *Distribución del tejido muscular en la hendidura labiopalatina.*

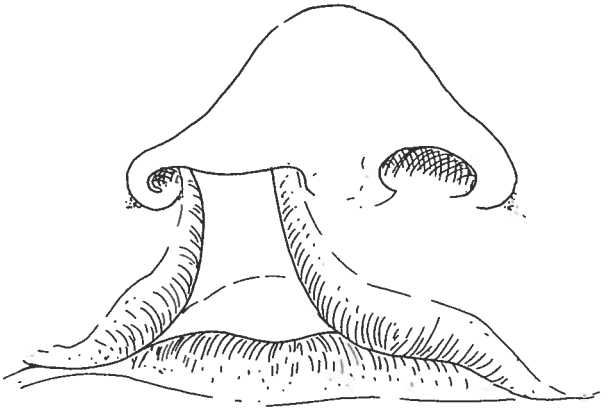

Figura 4. *Hendidura labiopalatina completa.*

de la columela y lateralmente por debajo del ala nasal (2) (Fig. 3). El labio leporino unilateral permite apreciar la hendidura o fisura facial situada por fuera de la cresta del *philtrum* (Fig. 4). Por ello, el segmento central del labio se halla incluido en el lado contralateral o indemne. No obstante, la cresta del *philtrum* situada del lado fisurado adopta una morfología más oblicua, menos pronunciada y más corta que la contralateral. El resultado práctico redunda en un defecto en la altura del labio superior que se objetiva con la desviación de la línea media cutáneo-mucosa. En consecuencia, esta línea y el bermellón del labio superior se desvían hacia la base de la narina (Fig. 4). Esta hipoplasia del labio constituye una característica esencial en estas lesiones. Obviamente su magnitud es muy variable a tenor del tipo de fisura en consideración. En las fisuras amplias y completas este fenómeno es más evidente que en las incompletas (Figs. 2 y 4). La ausencia de la cincha muscular del orbicular del labio superior crea en el borde de la fisura una disminución en el espesor de las partes blandas, con un acentuado adelgazamiento de la piel a este nivel. Por el contrario, el territorio del labio superior, indemne en su localización más externa, se halla mejor conformado con una mucosa abundante y musculatura espesa (18).

Cuando valoramos una hendidura labiopalatina bilateral, la malformación del labio se asocia generalmente a una hendidura bilateral de la región premaxilar y del paladar. Por ello, en estos casos el segmento medial del labio o prolabium se halla totalmente libre de cualquier amarre al maxilar. Este territorio medial del labio superior se halla únicamente fijo a la punta nasal merced a una columela manifiestamente hipoplásica y corta en longitud.

A modo de resumen las lesiones más habituales en el contexto del labio leporino unilateral constituyen:

- Desplazamiento lateral de la región premaxilar hacia el lado no fisurado.
- Ascenso de la región premaxilar en el territorio fisurado en relación con el lado indemne.
- Deformación septal.
- Hipoplasia del maxilar en la hemifacies fisurada.
- Frecuente malposición dentaria asociada.

Las lesiones más habituales en el labio leporino bilateral consisten en:

- Premaxila, por lo general protruyente e hipoplásica.
- Columela corta e hipoplásica, fija únicamente a la punta nasal.
- Hipoplasia maxilar bilateral. Su proyección lateral se encuentra reducida. Su morfología es muy ojival.

Debemos precisar que, hasta cierto punto, el crecimiento facial anómalo en pacientes afectos de labio leporino parece íntimamente relacionado con los procedimientos quirúrgicos efectuados en aras a su corrección. El cirujano adquiere pues una considerable responsabilidad en las secuelas que pueda provocar.

1.3.3.1. Lesiones anatómicas nasales

Detallaremos las principales lesiones nasales que podemos apreciar en el labio leporino (Figs. 5, 6, 7). Estas lesiones involucran al cartílago alar, al septum nasal, la columela, la premaxila, la válvula nasal, así como a las proporciones faciales. En el contexto de las alteraciones faciales cabe destacar la hipoplasia o retrusión maxilar, el



Figura 5. *Labio leporino corregido en la infancia. Lesiones residuales en la región nasal. Visión frontal.*

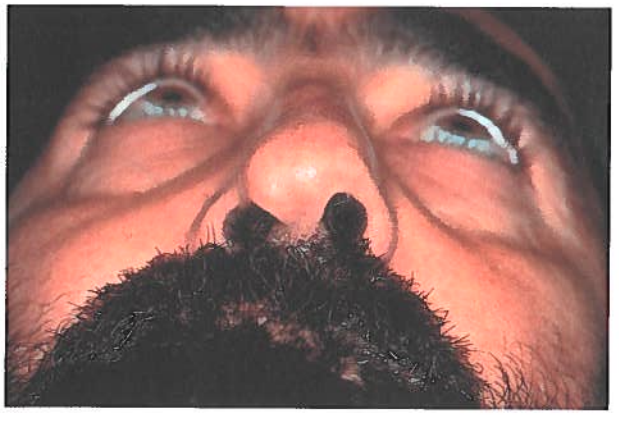

Figura 6. *Labio leporino corregido en la infancia. Lesiones residuales en la región nasal. Visión desde la base nasal.*

déficit de tejido en el labio superior, así como un prognatismo mandibular objetivo o tan sólo relativo.

Habitualmente la deformación unilateral incluye una serie de elementos casi siempre identificables, toda vez que su magnitud será muy variable a tenor de la gravedad de la fisura (6, 17).

Figura 7. *Luxación del septum caudal en una nariz de un labio leporino.*

– La nariz se desvía. La punta nasal adopta una deflexión hacia la hemicara hendida. La pirámide ósea se lateraliza durante el crecimiento a consecuencia de la tensión muscular locoregional. Se verifica una tracción no compensada hacia el lado no fisurado con lo que la lámina lateral ósea del lado fisurado tiende a ocupar una posición más medial y a orientar el hueso propio del lado afecto algo más verticalmente.

– El punto de definición de la punta nasal del lado afecto se halla en un plano más bajo o inferior respecto a la del lado indemne; el ala nasal a su vez adopta una disposición más aplanada o aplastada. Ambos fenómenos condicionan una orientación horizontal de las ventanas nasales.

– La crura lateral de los cartílagos alares del lado afecto se halla distorsionada, deprimida o enrollada.

– El triángulo vacío o membranoso del lóbulo nasal de la hemifacies fisurada, es decir aquel espacio que se extiende desde el margen caudal del cartílago alar (crura lateral) hasta la narina, disminuye de volumen o está ausente. Esta situación favorece la desviación caudal y anterior del punto de definición de la punta nasal.

– La crura medial del cartílago inferior es más larga, aplanada. Se halla desplazada caudal y medialmente, colaborando a acortar la columela y a reducir la proyección de la punta nasal, traccionada hacia afuera.

– La base del ala nasal de la fisura se desplaza en las tres direcciones del espacio.

Lateralmente, debido a la tensión muscular del territorio externo del orbicular de los labios que no se contrarresta con la tensión del segmento medial del mismo grupo muscular al hallarse ausente o muy hipoplásico.

Inferiormente, por idénticas razones; debemos recordar que el segmento externo o indemne del orbicular de los labios sigue en los fisurados un trayecto paralelo a los márgenes de la hendidura; por ello, su tracción se efectuará en dirección caudal.

Por último, se constata una disposición más posterior debido esencialmente a la hipoplasia ya descrita del maxilar en esta lesión.

- El margen caudal o ventral del cartílago alar y el de la propia ventana nasal se ubica caudalmente respecto al lado indemne.
- La nariz frecuentemente adquiere una morfología algo bífida.
- La columela y el septo nasal adquieren una morfología oblicua, condicionando una inclinación de la punta nasal hacia el lado no fisurado. Por lo general, podemos apreciar una punta nasal ancha e inclinada debido a que el cartílago alar en el lado fisurado forma un ángulo obtuso, en vez de agudo como sería lo correcto, con la crura medial.
- El suelo óseo se halla deprimido o parcialmente ausente. En una hendidura completa el suelo nasal se halla ausente y en una hendidura incompleta puede estar mellado.
- La cresta piriforme se sitúa en un plano más posterior en el lado fisurado que en el contralateral.
- El eje mayor de la ventana nasal es horizontal.
- El margen caudal de la narina es evanescente.
- El septo nasal se desvía hacia el lado indemne así como la espina nasal, debido a la tracción sin oposición alguna del tejido muscular desde el lado sano.

Si la deformación es bilateral, toda vez que el septo puede no estar afectado, deberemos considerar varios problemas adicionales.

- La columela es muy corta e hipoplásica.
- La punta nasal está mal definida y carece de proyección, a consecuencia de la mala colocación y/o conformación de los cartílagos alares, así como de las alteraciones del *philtrum,* columela y premaxila.
- Ambas ventanas nasales se orientan siguiendo un plano horizontal.
- La deformidad de un labio leporino bilateral duplica de hecho las deformidades descritas en la lesión unilateral.
- Ausencia o hipoplasia de la región premaxilar.
- Ausencia o hipoplosia del territorio del *philtrum* y del prolabium en general (segmento medial del labio superior).

Las lesiones en el labio leporino unilateral parecen ser la consecuencia de una posición anómala de los cartílagos alares en el transcurso del crecimiento sin presentar relación alguna con alteraciones en el orden estructural de los mismos de orden congénito (7). En el caso de patología bilateral la deformidad es mayor cuando más simétrica. En cualquier caso, las deformaciones de todas estas lesiones, sea cual sea su magnitud y extensión, aparecen como el resultado de una tensión muscular anómala ejercida de forma poco homogénea entre los diferentes segmentos nasales (9). En el labio leporino unilateral la columela parece corta pero realmente no lo es. Su aparente disminución de longitud se debe al efecto visual que se verifica a expensas de una hiperplasia cutánea a modo de media luna, que se extiende entre el ala nasal y la propia columela. En realidad la distancia entre la punta nasal y el *philtrum* es normal (2, 7).

El volumen nasal de un paciente afecto de labio leporino es siempre menor al de los sujetos normales. No obstante, en este tipo de deformidad podemos apreciar desarrollo nasal toda vez que alterado, aunque no se practique cirugía correctiva alguna (20). El volumen nasal se ha comparado entre poblaciones afectas de labio leporino y otras indemnes en aras a evaluar el efecto de la edad en el crecimiento del volumen nasal. La nariz del paciente con labio leporino crece con la edad, pero en término medio permanece con un volumen de un 30% por debajo del valor obtenido en los sujetos no fisurados. Se han valorado diferentes tipos de fisuras por separado sin apreciar diferencias significativas entre ellas en relación con el volumen nasal final (5).

Un aspecto poco estudiado en el labio leporino consiste en dilucidar la importancia del septo nasal en el crecimiento mediofacial. Si consideramos únicamente los niños no operados, se demuestra una acción importante del cartílago septal, no únicamente a nivel premaxilar sino también indirectamente a nivel del crecimiento del maxilar superior (4). En aras a conseguir un crecimiento correcto del segmento mediofacial debemos intentar conseguir con la corrección labial y/o nasal una correcta fijación de la musculatura nasolabial del lado fisurado al territorio anteroinferior del cartílago septal al nivel de la espina nasal anterior. La reconstrucción de un correcto equilibrio muscular bilateral facilita el crecimiento mediofacial. Por otro lado, una inserción simétrica de los músculos evita la desviación del borde libre septal hacia el lado no fisurado (4).

2. TRATAMIENTO

2.1. Generalidades

Ante todo debemos precisar que las hendiduras labiopalatinas son trastornos congénitos relativamente frecuentes. En todos los pacientes podemos apreciar deformaciones nasales secundarias asociadas al labio leporino. No obstante, las secuelas tendrán una magnitud muy variable, menor obviamente ante el caso de una hendidura incompleta. Como es lógico, a mayor severidad de alteración labial le corresponderá una mayor repercusión en el área nasal. Una hendidura labiopalatina bilateral condiciona el mayor grado de deformidad ya que afectará a ambos territorios nasales derecho e izquierdo.

La reparación quirúrgica de las deformaciones residuales del labio leporino en la pirámide nasal constituye un reto de difícil solución. La literatura describe innumerables métodos o técnicas quirúrgicas en aras a resolver dicho problema, lo que es un reflejo de pobres resultados. En cuanto a la técnica de elección conviene precisar que el objetivo final reside en planear un plan de reconstrucción en aras a obtener la más fiel aproximación a la normalidad anatómica merced al mínimo número de actos quirúrgicos que acarreen la menor iatrogenia y el menor número posible de deformaciones en las zonas dadoras (6).

En el ánimo del cirujano se deben barajar todo tipo de consideraciones, tales como étnicas.

A modo de ejemplo, en el paciente de raza oriental, o mesorrino, obtener una buena definición de la punta nasal parece menos importante que en otros contextos raciales. En el paciente de raza negra, en condiciones normales, la narina tiene una orientación casi horizontal, lo que simplifica la corrección quirúrgica; intentar en este caso

verticalizar el eje mayor de la ventana nasal constituye una maniobra terapéutica tan difícil como inútil.

Desgraciadamente resulta casi imposible conseguir un resultado perfecto en deformaciones severas. El éxito es inversamente proporcional a la severidad de las deformaciones.

2.2. Manejo precoz en el paciente afecto de hendidura labiopalatina

En primer lugar, en el recién nacido debemos garantizar una alimentación correcta. Amamantar a estos niños es una tarea prácticamente imposible ante la disfunción del músculo orbicular de los labios. Se describen múltiples técnicas con la finalidad de garantizar una alimentación correcta, citaremos a modo de ejemplo la utilidad de colocar el niño en decúbito lateral durante la ingesta. Se puede instilar la ingesta con una cánula directamente dentro de la cavidad oral.

En segundo lugar, los segmentos maxilares mal alineados o claramente separados pueden ser reubicados en una posición más fisiológica merced a prótesis ortopédicas maxilares.

Por último, en el contexto del manejo precoz de la deformidad se procede a una corrección labial, ya sea merced a una adhesión labial como primer paso terapéutico o bien a expensas de una reparación más definitiva en los labios. La secuencia temporal en que se efectuarán estas maniobras es muy variable. En EE.UU., se preconiza la "regla de los 10". Básicamente significa que la cirugía se verificará cuando el niño supere las 10 semanas de vida, pese un mínimo de 10 libras y su hemoglobina supere los 10 gr de valor.

2.3. Adhesión labial

Sucintamente, la adhesión labial consiste en convertir una hendidura completa en incompleta. No existe unanimidad en la literatura acerca de su indicación. A priori parece útil efectuarla ante severos defectos labiales. Por lo general, se verifica esta adhesión creando unos colgajos cutáneos pediculados lateralmente a la fisura y que permiten su aproximación y sutura (Fig. 8). Las ventajas de este procedimiento pueden resumirse en: Mejora la posición y alineación alveolar. Mejora el crecimiento labial al recrear el segmento medial del mismo. Armoniza la simetría nasal y mejora la posibilidad de alimentar al niño con métodos más fisiológicos. En su defecto conviene destacar que colabora a crear más tejido cicatricial y éste puede verse involucrado a su vez en la aparición de nuevas secuelas en el crecimiento nasal (1, 18).

2.4. Reparación definitiva del labio superior

Una de las más importantes contribuciones en aras a conseguir una óptima reparación del labio leporino se debe a Millard con su técnica quirúrgica de rotación-avance (15). Este procedimiento obtiene resultados excelentes en la corrección de hendiduras medianas o pequeñas. Por el contrario, en las fisuras muy amplias el despegamiento del territorio labial debe ser tan importante que la escara cicatricial que se genera no parece compensar su utilización, por ello, ante severas deformaciones, se recomienda el uso de colgajos interpuestos basados en el principio de la Z-plastia.

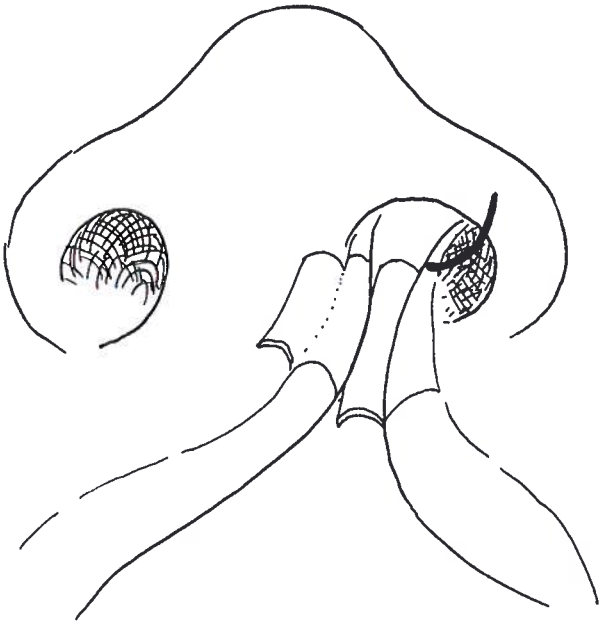

Figura 8. *Técnica quirúrgica de adhesión del labio superior.*

Se recomienda ejecutar la reparación definitiva del labio entre el 4° y el 6° mes de vida.

Básicamente, la técnica de Millard consiste en una rotación en dirección caudal del segmento medial del labio superior. Este segmento medial en el labio leporino se halla dispuesto anómalamente en una posición excesivamente craneal. Igualmente se asocia a una maniobra de avance medial del segmento lateral del labio para cubrir el defecto (Fig. 9). Las ventajas de este procedimiento, sin duda alguna el más prodigado en la corrección del labio superior, se pueden sintetizar en (14, 15, 18):

- Escasa escara cicatricial.
- Se consigue recrear la estructura anatómica del *philtrum.*
- Recrea el surco del ala nasal.
- Reubica la base nasal en una posición más anatómica y fisiológicamente más correcta.

2.5. Consideraciones generales en la reparación de las lesiones del labio leporino bilateral

La corrección del labio en las hendiduras labiopalatinas bilaterales puede verificarse en un único gesto quirúrgico o en dos actos operatorios diferidos. Por lo general, el método quirúrgico efectuado en dos etapas permite obtener mejores resultados. Cierra el labio con una menor tensión, convierte inicialmente un labio leporino bilateral en unilateral y puede conseguir un crecimiento significativo del segmento del prolabium. Entre las dos fases quirúrgicas: La primera cirugía se recomienda verificarla a los tres meses de edad y la segunda unos tres meses después (18).

La reparación de la hendidura labiopalatina bilateral completa inicialmente se focalizó en la corrección labial. Toda vez que se ha conseguido un considerable avance en el

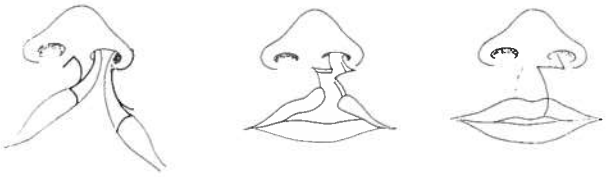

Figura 9. *Técnica quirúrgica de rotación-avance de Millard en la corrección labial definitiva. De izquierda a derecha;* ***imagen a la izquierda:*** *esquema de las incisiones labiales,alares y vestibulares;* ***imagen central:*** *verificación de las incisiones y colgajos labiales, alares y vestibulares;* ***imagen derecha:*** *reubicación del labio superior y sutura de los colgajos.*

tratamiento de las lesiones labiales se pueden considerar numerosas lesiones postoperatorias a modo de estigma. Estas son prolabium amplio, largo, y frecuentemente asimétrico, bermellón labial en su porción medial deficiente, punta nasal ancha y chata, columela hipoplásica, alas nasales muy abiertas y narinas situadas en una posición demasiado caudal (11).

Por lo general, el plan quirúrgico frente a estas lesiones consiste en reparar el labio y en un futuro intentar la corrección de las deformaciones nasales (9).

Por ello, la deformación nasal del labio leporino bilateral es la consecuencia de dos mecanismos. Uno de ellos intrínseco, malformación primaria, y otro extrínseco, secundario a la bien intencionada correción labial (16). Resulta interesante intentar dilucidar cuáles de estas dismorfias se deben a causas inherentes al labio leporino y cuáles a la manipulación quirúrgica. La disección nasal en recién nacidos con labio leporino bilateral revela que las cúpulas de los cartílagos inferiores se hallan ampliamente separadas. Por otro lado, los cartílagos alares adoptan una disposición en rotación caudal, subluxados de su posición original. Los cartílagos inferiores y el tejido blando del ala nasal se encuentran hipoplásicos y ampliamente distanciados entre sí. El resultado práctico puede resumirse en una punta ancha, casi bífida, con un eje mayor transverso de la ventana nasal. No obstante, la deformación columelar corta e hipoplásica constituye la lesión más prominente.

Igualmente podemos citar componentes iatrógenos en la deformidad nasal del labio leporino. El cierre convencional del labio en estos pacientes arrastra la crura medial inferoposteriormente agravando el aspecto de columela corta. Así mismo, puede provocar una disposición del ala nasal y de la crura lateral en una posición excesivamente craneal. El resultado práctico de ello redunda en un indeseable enrollamiento o incurvación de las cúpulas que dificulta la correcta aproximación en la línea media de ambos cartílagos alares.

2.6. Reparación quirúrgica de las lesiones nasales

La deformidad nasal del labio leporino constituye una dismorfia de características dinámicas que se modifica durante el periodo del crecimiento nasofacial. Teóricamente, la deformación se corrige mejor una vez que el crecimiento ha cesado, entre los 16 y 18 años de edad. No obstante, la cirugía reparadora nasal debe considerarse de forma precisa y ponderada. Frecuentemente es útil el soporte de un equipo de psicólogos con la finalidad de dilucidar el impacto del aspecto facial en el desarrollo emocional de estos niños. Resulta igualmente imprescindible la colaboración de ortodoncistas. Éstos nos suministrarán una valiosísima información acerca de otro aspecto muy relevante, tal como las alteraciones e interrelaciones dentales y faciales. En consecuencia, frecuentemente, intentaremos la corrección quirúrgica de severas deformidades en edades relativamente precoces,tal como a los 4-6 años de edad. En estos casos pretendemos corregir únicamente las deformidades de la base nasal y del septo nasal. La corrección de la pirámide ósea y de los cartílagos superiores es preferible demorarla hasta el final de la adolescencia, aunque se puede adelantar hasta los 8-12 años ante dismorfias muy severas.

La mejor estrategia frente a una deformidad nasal fruto de un labio leporino consiste en incorporar a la maniobra de reparación labial alguna corrección nasal, siempre evitando un exceso de disección que tan sólo redundaría en una exuberante escara cicatricial. A mayor escara, mayor tracción debido a la fibrosis cicatricial y, por ello, mayores secuelas en el desarrollo mediofacial debido a líneas de tensión anómalas.

En la reparación de las deformaciones nasales del labio leporino, los principios esenciales de toda maniobra quirúrgica consistirán en:

- restaurar la simetría de los cartílagos alares.
- conseguir una relación apropiada entre las estructuras labiales y nasales.
- mejorar la función respiratoria nasal.
- corregir la pirámide nasal ósea.
- alargar la columela y estabilizarla en la línea media.
- corregir la proyección deficiente de la punta nasal.

Las deformaciones nasales del labio leporino se consideran en cuatro grandes escalones o etapas generalmente de orden progresivo y con una clara relación con el factor edad (17).

1) Corrección de la deformidad nasal como un elemento más de la reparación del labio superior evitando toda manipulación a nivel del cartílago alar. La disección de las partes blandas del labio y en consecuencia de la base nasal permiten realinear las cúpulas o puntos de definición de la punta nasal. Por ejemplo el procedimiento descrito por Millard en la reparación del labio nos permite en un mismo gesto alargar la columela y una reubicación de la base alar en una posición anatómicamente más correcta.

2) Recrear una base nasal estable y simétrica a base de conseguir alinear los segmentos alveolares. Se puede recurrir incluso al uso de injertos colocados a nivel del maxilar, en la base nasal, en aras a intentar corregir la hipoplasia del maxilar. Podríamos admitir en este punto, el intentar la corrección *ad mínimum* de las deflexiones septales. La cirugía septal, siempre conservadora, debe limitarse a los pacientes que presentan una severa obstrucción nasal.

3) Corregir las dismorfias que afectan al cartílago inferior y las deformidades columelares. Se puede igualmente incluir la reparación de las deformidades del septo nasal. La vía de elección es el abordaje de rinoplastia externa. Esta técnica permite una excelente colocación simétrica de los cartílagos inferiores. Igualmente permite

remodelar con precisión el punto de definición de la punta nasal. También permite alargar la columela si fuera preciso. Tras la exposición de la crura medial y lateral de los cartílagos inferiores, el cartílago alar deforme del lado fisurado puede movilizarse libremente de la piel externa, así como de la endonasal. Este puede recolocarse en su posición correcta suturándolo al contralateral. La maniobra consiste esencialmente en avanzar medialmente el cartílago inferior dismórfico con la finalidad de obliterar el espacio entre ambas cúpulas nasales, estrechar la punta nasal y obtener mejor simetría de ambas ventanas nasales.

4) Crear un esqueleto simétrico con osteotomías laterales y mediales o paramedias, frecuentemente combinadas con la reparación cosmética de la escara labial obtenida en actos quirúrgicos previos. Esta cuarta etapa puede combinarse con la tercera.

Raramente podremos soslayar alguna de las etapas expuestas.

Nos centraremos en esta tercera y cuarta etapa que abordan la cirugía de las secuelas nasales.

En caso de deformaciones nasales mínimas, una rinoplastia de la punta (cartílagos inferiores) con reducción discreta del lado sano y movilización del lado afecto en una posición más fisiológica, es decir, más medial y craneal, puede constituir una maniobra eficaz y de resultados excelentes. Podemos recurrir a incisiones vestibulares tales como la slot (incisión que discurre siguiendo el margen caudal del cartílago alar), la clásica intercartilaginosa, o lo que parece lo más apropiado, la combinación de ambas en la técnica que conocemos como *delivery*. No obstante, constatamos cierta unanimidad en admitir que en la medida que precisemos colocar elementos suplementarios en el dorso, en aras a poder garantizar una simetría y un volumen correcto, es preferible el abordaje en rinoplastia externa.

En el caso de precisar material de implante preferimos siempre material autólogo. Las zonas dadoras de elección son la propia nariz o bien la concha auricular. La curvatura de la concha resulta especialmente útil en la reparación del dorso nasal, el cartílago septal es muy adecuado en la corrección de la columela, los injertos compuestos de piel y cartílago alar permiten la reconstrucción de segmentos amplios del vestíbulo nasal y de las alas nasales. No obstante, ante deformaciones severas podemos emplear otros tipos de materiales tales como: Cresta ilíaca, cartílago costal o hueso parietal.

Técnicamente, los recursos que podemos emplear los podemos esquematizar en diferentes maniobras que intentaremos sistematizar.

En el labio leporino ya hemos mencionado las lesiones que afectan a los cartílagos inferiores. Cuando el cartílago inferior está incurvado anómalamente, el extremo lateral de la *pars lateralis* se proyecta en el vestíbulo nasal y la rodilla del mismo se desplaza hacia abajo. Éste puede ser objeto de una cuidadosa disección, individualizado y recolocado en una posición más fisiológica merced a puntos de sutura que lo fijan a estructuras estables. Por lo general, estos puntos más estables se refieren al cartílago alar contralateral. Intentamos no utilizar el cartílago superior como punto estable para realizar el amarre del cartílago inferior corregido, con la finalidad de no interferir en el funcionalismo valvular normal. Asegurar resultados de simetría y estabilidad es difícil, pero podemos aceptar que éstos mejoran drásticamente merced a la colocacón de un injerto intracolumelar (entre ambas *pars medialis*). En caso de utilizar un puntal intracolumelar resulta importante efectuar múltiples suturas transcolumelares en aras a evitar su movilización. No constituye una buena estrategia, en nuestra opinión, que se apoye directamente sobre el plano de la espina nasal anterior; por lo general produce dolor y el injerto puede desplazarse lateralmente y con frecuencia nos hemos visto obligados a retirarlos. Recomendamos colocar cartílago machacado en la base de la columela, en el plano preespinal; así el puntal se apoyará sobre este lecho de cartílago morcelizado. Obviamente el injerto no debe proyectarse por encima del nivel de los puntos de definición de la punta nasal, en caso contrario provocará una deformidad en el dorso nasal.

El problema de la definición correcta de la punta nasal puede intentarse resolver merced a la creación de un injerto de cartílago en la punta. El material de elección, debido a su morfología curvada y cómodo acceso, consiste en el cartílago de concha auricular. La colocación y fijación en una posición óptima abogan por proponer un abordaje en rinoplastia externa. En cualquier caso no es imposible, pero es ciertamente más difícil efectuarlo a través de un *delivery*.

El suelo del vestíbulo debe igualarse en altura y amplitud con el contralateral. Si no hay un defecto importante en las partes blandas se puede intentar colocar únicamente un injerto en la base del ala nasal o en vecindad al plano premaxilar. Aquí nuevamente el material de elección lo constituye el cartílago septal o una pieza ósea (6). El problema consiste, en determinadas ocasiones, en una ausencia del margen inferior de la narina; en estos casos la base de la ventana se halla aplanada y no podemos distinguir el surco del ala nasal. Esta compleja dismorfia es muy difícil de tratar. Afecta a un segmento relativamente pequeño, pero que desgraciadamente presenta una gran importancia cosmética. Se describen múltiples soluciones al respecto, todas ellas asociadas a resultados algo inciertos y en ningún caso espectaculares. En cualquier caso se evoca como solución más útil un colgajo pediculado en el ángulo nasolabial que se implanta en la base del ala nasal para reconstruirla y permitir con ello la recreación de su surco (1, 9, 10, 18).

Por último, una vez hemos solucionado los problemas de la base y punta nasal, corregiremos la pirámide nasal con procedimientos más clásicos y propios de una rinoplastia convencional. En caso de deformaciones por defecto procederemos a la colocación de injertos en el dorso.

Deformaciones nasales en el labio leporino bilateral.

La corrección depende del grado y magnitud de las dismorfias. Siempre constituye un reto de difícil solución satisfactoria (6, 8, 9, 11, 16).

Sintéticamente las dismorfias nasales del labio leporino las podemos clasificar en:

- La columela es corta y se halla a tensión.
- La ventanas nasales se orientan horizontalmente.
- La zona premaxilar se ha desarrollado incompletamente.
- En el labio superior se pueden apreciar unas escaras cicatriciales que generan áreas de tracción nocivas.

El problema de la columela corta es un tema que ha generado considerables controversias. En la medida que la circunferencia de la ventana nasal es normal o prácticamente normal y ambas bases alares se hallan ensanchadas, el procedimiento propuesto por Cronin resulta ideal para alargar dicha estructura. La técnica de Cronin consiste en una rotación medial de dos colgajos simétricos pediculados en el suelo y el ala nasal. Sin embargo, esta técnica no soluciona el problema de la punta nasal amplia, que es la consecuencia de la separación de ambas cúpulas nasales entre sí en el labio leporino bilateral. Por otro lado, el procedimiento conlleva la aparición de escaras a nivel de la base alar y del surco alar.

La técnica de Millard, de rotación-avance, tal y como la describimos previamente, también permite alargar la columela, pero tampoco soluciona el problema de punta ancha. Igualmente aparecen nuevas escaras y frecuentemente tras la intervención las ventanas parecen demasiado largas y la columela se dispone frecuentemente en retrusión (12, 13). Si usamos la técnica de Millard para corregir fisuras amplias la escara que aparece tiene una gran tendencia a retraerse y, en consecuencia, a generar nuevamente la imagen de un labio corto. Los partidarios de utilizarla en todas y cada una de las circunstancias sugieren que ante hendiduras extensas se debe simplemente proceder a un avanzamiento y/o despegamiento más amplio del tejido lateral del labio superior. En cualquier caso, con esta técnica pretendemos alargar la columela, corregir la posición anómala del cartílago alar y rectificar la base del ala nasal.

Otra solución elegante que podemos emplear consiste en utilizar injertos a modo de puntal intracolumelar asociados a injertos auriculares, compuestos por cartílago y piel, con la finalidad de alargar la columela y ofrecer un mejor soporte de la punta nasal (10).

Por último, insistiremos en el injerto columelar, elemento esencial, a modo de puntal entre ambas *pars medialis,* y del que casi todos estos paciente se benefician. Su empleo es esencial con la finalidad de conseguir la remodelación de la dirección de ambas ventanas nasales; su orientación se transforma desde un eje mayor horizontal a un eje mayor oblicuo o vertical.

BIBLIOGRAFÍA

1. **BERNSTEIN, L.** "Congenital defects of the oral cavity". En: Paparella MM, Shumrick DA, Gluckman JL, Meyerhoff WL (eds.) *Otolaryngology,* Philadelphia. W. B. Saunders 1991; Company, vol. 3: 1977-1994, 1991.
2. **CANCIULLO, D., SULSENTI, G., RIMONDINI, D., DI BELLA, G., MACCA, E., STELLA, M.** "Le schisi labio-palatine". En: *Ponencia del XXIV Congresso Nazionale Associazione Otologi Ospedalieri Italiani. Tratamiento Chirurgico delle Malformazioni Congenite di Competenza Otorinolaingoiatrica.* Pisa, Pacini Mariotti. 561-681, 1971.
3. **CORLISS, CE.** "Cara, maxilares y dientes". En: Corliss CE, ed. *Embriología humana de Patten. Fundamentos del desarrollo clínico.* Buenos Aires. El Ateneo. 250-273, 1979.
4. **DELAIRE, J., PRECIOUS, D.** "Influence of the nasal septum on maxillonasal growth in patients with congenital labiomaxillary cleft". *Cleft Palate Craniofacial J* 4: 270-277, 1986.
5. **DRAKE, AF., JEFFERSON, UD., DAVIS, DDS., WARREN, DW.** "Nasal airway size in cleft and non cleft children". *Laryngoscope* 103: 915-917, 1993.
6. **GORNEY, M.** "Reconstruction of the Postcleft Nasal Deformity". En: Rees TD, Baker DC, Tabbal NR (eds.). *Rhinoplasty: Problems and Controversies. A Discussion with the experts.* St Louis, The CV Mosby Company: 410-423, 1988.
7. **HUFFMAN, WC., LIERLE, DM.** "Studies on the pathologic Anatomy of the unilateral cleft lip-nose". *Plast Reconstr Surg* 4: 225-229, 1949.
8. **KOHOUT, MP., MONASTERIO ALIJARO, L., FARKAS, LG.** "Photogrammetric comparison of two methods for synchronous repair of bilateral cleft lip and nasal deformity". *Plast Reconstr Surg* 5: 1339-1349, 1998.
9. **MCCOMB, H.** "Primary repair of the bilateral cleft lip nose: A 4-year review". *Plast Reconstr Surg* 1: 37-47, 1994.
10. **MEADE, RJ.** "Composite ear grafts for construction of columella". *Plast Reconstr Surg* 23: 134-139, 1959.
11. **MEULEN, JC.** "Columellar Elongation in bilateral cleft lip repair: Early Results". *Plast Reconstr Surg* 6: 1060-1067, 1992.
12. **MILLARD, DR.** Refinements in rotation-advancement cleft lip technique. *Plast Reconstr Surg* 33: 26-38, 1964.
13. **MILLARD, DR.** "Extensions of the rotation-advancement principle for wide unilateral clefts lips". *Plast Reconstr Surg* 42: 535-544, 1968.
14. **MILLARD, DR. Jr., LATHAM, RA.** "Improved primary surgical and dental treatment of the clefts". *Plast Reconstr Surg* 5: 856-871, 1990.
15. **MILLARD, DR. Jr., MOROVIC, CG.** "Primary unilateral cleft nose correction: A 10-year follow-up". *Plast Reconstr Surg* 5: 1331-1338, 1998.
16. **MULLIKEN, JB.** "Bilateral complete cleft lip and nasal deformity: An anthropometric analysis of staged to synchronous repair". *Plast Reconstr Surg* 96: 9-23, 1995.
17. **PASHLEY, NRT.** "Congenital anomalies of the nose". En: Cummings CW, ed. *Otolaryngology- Head and Neck Surgery:* St. Louis. Mosby Year Book. 1: 702-712, 1992.
18. **SEIBERT, RW., BUMSTED, RM.** "Cleft Lip and Palate". En: Cummings CW, ed. *Otolaryngology- Head and Neck Surgery:* St. Louis. Mosby Year Book. 1: 1128-1164, 1992.
19. **STENSTRÖM, SJ., TORSTEN, RH.** "The nasal deformity in unilateral cleft lip some notes in its anatomic bases and secondary operative treatment". *Plast Reconstr Surg* 28: 295-303, 1961.
20. **WARREN, DW., HAIRFIELD, WM., DALSTON, ET.** "Effects of Cleft lip and Palate on The nasal Airway in Children". *Arch Otolaryngol Head Neck Surg* 114: 987-992, 1988.
21. **WILSON, DB.** "Embryonic development of the head and neck, Part 3, The face". *Head & Neck Surgery* 2: 145-153, 1979.

30. CIRUGÍA ENDOSCÓPICA EN NIÑOS

M. Bernal Sprekelsen*, H. Massegur Solench**

1. INTRODUCCIÓN

En los últimos años, se han venido incluyendo niños en los protocolos de cirugía endoscópica para algunas indicaciones. Sólo se han publicado unos pocos estudios con resultados a largo plazo de la cirugía sobre la rinosinusitis. ¿Es diferente la cirugía endoscópica funcional de senos paranasales en niños en comparación con los adultos? Desde la indicación hasta la misma cirugía y el seguimiento presenta unas características especiales que merecen una aclaración.

Cuando se indica una FESS en niños, ha de tenerse en cuenta las peculiaridades de la enfermedad, la anatomía, así como los procesos diagnósticos y terapéuticos especiales, sin olvidarse del seguimiento postoperatorio.

En comparación con adultos, no hay apenas estudios con un seguimiento suficientemente largo que permitan ninguna conclusión acerca de los resultados a largo plazo, especialmente sobre el beneficio de la cirugía en la sinusitis crónica.

Esto conlleva la eterna controversia sobre cuándo, qué y cómo indicar en niños con una sinusitis crónica. Teniendo en cuenta que se han descrito cambios morfológicos sinusales postoperatorios se agudiza la necesidad de un consenso para las indicaciones de la cirugía endoscópica funcional en niños. Desde nuestro punto de vista, los niños con una rinorrea (*running nose*) no son candidatos para la cirugía endoscópica. No obstante, existen unas claras indicaciones para la intervención que se discutirán con la intención de proponer una lista definitiva de indicaciones absolutas y relativas de cirugía endoscópica nasosinusal en niños.

2. ANATOMÍA

Las celdillas etmoidales existen prácticamente desde el primer momento de vida. El seno frontal y el esfenoidal inician su desarrrollo a partir de los 12 años de edad hasta los 18 años. El crecimiento o neumatización que ocurre a partir de esta edad es menor. En resumen, existe un crecimiento progresivo de los senos paranasales, que ha de estudiarse individualmente en cada sujeto, porque las variaciones anatómicas son ilimitadas. Estas cavidades tienen su importancia por su potencial influencia en el crecimiento del macizo centrofacial. La posible afectación de este desarrollo en el postoperatorio, a largo plazo, se abordará más adelante.

La distribución de algunas variaciones anatómicas en niños se comparan en la tabla 1.

Recientemente, Anderhuber *et al.* (1), de la escuela de Graz, pudieron demostrar en un estudio sobre cadáveres, que la clasificación de Keros sobre la profundidad de la base anterior del cráneo también es aplicable en niños a partir del segundo año de vida.

Tabla 1
Variaciones anatómicas

	niños (23)	en adultos (24)	(25)
Concha bullosa	19%	36%	17%
Cornete medio paradójico	7%	15%	27%
Celdilla de Haller	18%	10%	46%
Desviación septal	13%	21%	nm
Hipertrofia de cornetes	6%	nm	nm

nm = no mencionado

3. DIAGNÓSTICO PREOPERATORIO

3.1. Anamnesis

En niños pequeños, la mayoría de datos los aportan los padres. La exploración suele ser más dificultosa.

En niños con poliposis y una afectación pulmonar simultánea debe descartarse una inmunodeficiencia sistémica, así como una patología ciliar primaria o adquirida, mediante una biospia de la mucosa nasal y el test de sudoración, para excluir o confirmar una fibrosis quística, un síndrome de Kartagener, de Young o similar.

Si bien la cirugía endoscópica puede estar indicada en estos casos para aliviar las infecciones descendentes, el pronóstico es menos optimista y debe programarse y comentarse con los padres la posibilidad de reintervención desde el principio.

* Servicio de ORL. Hospital Clínic de Barcelona.
** Servicio de ORL. Hospital Sta. Caterina, Girona.

3.2. Exploración

Los niños pequeños apenas toleran la endoscopia rígida o flexible. Niños mayores pueden explorarse mediante un endoscopio de 2,7 mm de diámetro. La rinoscopia anterior, incluso con la ayuda de un otoscopio, puede ayudar a explorar. El fibroscopio es útil, incluso para visualizar el cavum, pero únicamente cuando el niño no tiene mucosidades. Es importante establecer una buena relación con los pequeños pacientes y no hipotecar futuras visitas con una exploración dolorosa en la primera de ellas.

3.3. Radiología

La radiografía simple está obsoleta como exploración radiológica de rutina, por el alto porcentaje de falsos negativos o positivos. La tomografía computarizada es la exploración radiológica de elección, si la creemos necesaria, después de un tratamiento sistémico y tópico durante 4-6 semanas, o cuando la respuesta clínica no es correcta. Hay que tener en cuenta la necesidad de una sedación o incluso de una anestesia. En los casos de infecciones agudas de senos paranasales con complicaciones orbitarias o intracraneales la tomografía siempre debe pedirse con contraste. Si se dispone de ella, la resonancia nuclear magnética es una excelente alternativa, que en estas emergencias proporciona mayor información.

3.4. Tratamiento medicamentoso

La infección de los senos paranasales en niños puede curarse de manera espontánea o medicamentosa en la mayoría de los niños, especialmente si se han extirpado los adenoides. Por ello, la sinusitis pediátrica no se considera una enfermedad quirúrgica (1).

El tratamiento medicamentoso debe incluir antibióticos, preferentemente macrólidos, que reducen el edema por su acción sobre la interleucina 8, tanto *in vitro* (3) como *in vivo* (4).

En niños con fibrosis quística, para la elección del antibiótico adecuado, ha de contarse con una frecuente afectación por *Pseudomonas aeruginosa*.

Las irrigaciones nasales pueden considerarse en niños mayores. Los antihistamínicos están indicados cuando existe una alergia. Su empleo reduce la fluidificación del moco.

(Para más información ver el capítulo 27 sobre rinosinusitis).

4. CONSECUENCIAS DE LA CIRUGÍA ENDOSCÓPICA SOBRE EL DESARROLLO DE LOS SENOS PARANASALES

Dado que la cirugía se realiza sobre estructuras en crecimiento, existe la posibilidad de alteraciones en su desarrollo posterior. Esta hipótesis ya ha sido comprobada para la cirugía clásica (externa). En estudios de experimentación animal Mair y *cols.* (5) y Carpenter y *cols.* (6) demostraron alteraciones en los senos operados y del crecimiento centrofacial.

Kosko y *cols.* (7) observaron la hipoplasia maxilar en cinco niños intervenidos de cirugía endoscópica una media de 30 meses después de la intervención. No existen otros estudios al respecto, a pesar de haberse publicado numerosos estudios de cirugía endoscópica en niños. Las publicaciones de seguimiento incluyen resultados objetivos y/o subjetivos, pero en ningún caso existen comparaciones radiológicas sistemáticas.

5. INDICACIONES DE CIRUGÍA ENDOSCÓPICA EN NIÑOS

La Tabla 2 enumera una propuesta de indicaciones *absolutas* y *relativas* en niños. La mayoría de indicaciones se superpone con las de adultos, si bien cabe hacer algunas consideraciones diferenciales.

Tabla 2

Indicaciones "absolutas" de la cirugía endoscópica nasosinusal
- Pólipo sangrante (juvenil) del septum
- Epistaxis graves
- Atresia coanal unilateral / bilateral
- Cuerpo extraño
- Pólipo antrocoanal
- Mucocele
- Complicaciones de sinustis aguda
- Cefaloceles (meningocele, meningocephalocele)
- Fístula de LCR
- Dacriocistorrinostomía
- Angiofibromas juveniles estadios I y II
- Poliposis difusas

Indicaciones *relativas* de cirugía endoscópica nasosinusal
- Sinusitis crónica (resistente al tratamiento medicamentoso y conservador)
- Cefaleas (de origen sinusítico altamente probable, resistente al tratamiento medicamentoso y conservador)

5.1. Sinusitis crónica, refractaria al tratamiento medicamentoso

El tratamiento medicamentoso y conservador es el de elección para la sinusitis crónica. La adenoidectomía debe entrar a formar parte del plan estratégico, si fuera necesaria, porque facilita la respiración nasal cuando las vegetaciones son obstructivas y, en cualquier caso, eliminan un reservorio crónico de gérmenes.

El abordaje quirúrgico se considerará cuando el tratamiento se muestre refractario a los seis meses y las molestias subjetivas y objetivas sean importantes. Estos criterios pueden considerarse *blandos* e interpretables, pero de entrada evitarán la ola de cirugía que se ha podido vivir en EEUU. En nuestras manos, la sola rinorrea (*running nose*) no constituye ninguna indicación de cirugía, teniendo en cuenta, que la mayoría de niños la padecen en un momento de su vida, desapareciendo espontáneamente.

5.2. Sinusitis etmoidal complicada

En no pocas ocasiones, estos niños han sido estudiados en oftalmología o dermatología bajo la sospecha de una picadura de insecto. La sospecha de una complicación orbitaria (edema y enrojecimiento palpebral, protrusión del globo ocular) exige una TAC o una resonancia, que ayudarán a confirmar o excluir una abscesificación. Si el proceso se encontrara en fase de celulitis orbitaria, que es lo más frecuente, se instaura un tratamiento conservador, que consiste en pautar antibióticos asociados a corticosteroides parenterales y un descongestionante nasal común cada cuatro horas. Debe plantearse la medialización del cornete medio para una mejor penetración del vasoconstrictor, incluso puede colocarse alguna mecha empapada directamente en meato medio. Si no hubiera empeoramiento que obligara a cambiar de estrategia, a las 24 horas se reevalúa clínicamente la situación. En el caso de mejoría, se continúa el tratamiento conservador, si empeorara el status, debe indicarse la cirugía etmoidal. La cirugía endoscópica en estos casos conlleva un alto grado de dificultad debido al sangrado por la infección, por lo que debe realizarse por manos expertas o mediante un abordaje externo. Grundmann y Weerda (8) observaron, que una de las ventajas de la cirugía endoscópica era la de eliminar focos de inflamación aguda previniendo la diseminación de la infección.

5.3. Afectación sinusal severa secundaria a fibrosis quística, inmovilidad ciliar, síndrome de Kartagener o de Young

La cirugía endoscópica evidencia una reducción de las infecciones de la vía aérea inferior, y, consiguientemente, una mejora de la calidad de vida por el incremento de la respiración broncopulmonar y la reducción del moqueo retronasal (4). La cirugía es una estrategia más en el manejo de estos pacientes, en los que las recidivas clínicas y/o radiológicas son la regla (5). Rowe-Jones y Mackay (11) estudiaron retrospectivamente 46 pacientes con fibrosis quística, encontrando que la posibilidad de necesitar una revisión o de una recidiva de la sintomatología preoperatoria ascendía a un 50%. Curiosamente, los pacientes con sintomatología predominantemente infecciosa, como rinorrea y dolor, presentaban un mejor resultado que aquellos con bloqueo nasal a los 24 meses postoperatorios.

5.4. Poliposis nasosinusal difusa

Es rara en niños sin la asociación de síndromes de inmunodeficiencioa o ciliares. El abordaje terapéutico es igual al de los adultos.

5.5. Pólipo antrocoanal

El denominado pólipo de Killian sale del antro maxilar hacia fosa pudiendo ocupar todo el cavum. Es una buena indicación de cirugía endoscópica, que busca su desinserción de la misma raíz para evitar la recidiva.

5.6. Dacriocistorrinostomía endoscópica

No debe indicarse en niños menores de 18 meses, porque la epífora a esta edad tiene un patrón fisiológico y una alta tasa de resolución espontánea. En cualquier caso siempre es mejor intentar una cateterización desobstructiva previamente. Los resultados son iguales a los de adultos.

5.7. Adenoidectomía

Aunque la adenoidectomía puede controlarse endoscópicamente, la adenoidectomía endoscópica, con la ayuda de un microdebridador, sólo tiene, en nuestras manos, una indicación complementaria cuando las vegetaciones invaden la coana y el abordaje clásico no pueda garantizar la exéresis completa. La estrechez de las fosas y la imposibilidad asociada de manipular instrumental por vía transnasal o de poder alcanzar la fosita de Rosenmüller adecuadamente, la posibilidad de una resección incompleta y el consiguiente sangrado, en comparación con el legrado clásico, no hace recomendable la técnica de la adenoidectomía endoscópica como un método alternativo.

5.8. Angiofibroma juvenil

24-48 horas después de la embolización supraselectiva hemos resecado hasta la fecha siete angiofibromas en el estadio I y II de la clasificación de Fisch. En estos casos, la morbilidad se reduce a un taponamiento nasal. La tasa de recidivas es aceptable, teniendo en cuenta que el procedimiento endoscópico es repetible (9). La Tabla 3 refleja el número de casos intervenidos hasta la fecha.

Tabla 3
Angiofibromas juveniles intervenidos entre 1993-1999 (estadios I y II) (seguimiento hasta septiembre de 2000)

Edad	Fecha de la cirugía	Recidiva	Observación
17	11/93	No	
22	4/94	Sí	2ª recidiva después de cirugía previa externa y alio loco
19	5/97	No	
20	12/97	No	
18	2/98	No	
17	4/98	Sí	3 reintervenciones endoscópicas
16	7/99	No	Seguimiento corto

5.9. Atresia coanal bilateral

Nuestra experiencia es decepcionante en estos casos, con la excepción de la endoscopia diagnóstica. La estrechez de las fosas nasales en recién nacidos, que impide el manejo del endoscopio y un instrumento simultáneamente, asociado a la hemorragia de la mucosa sobre la placa de atresia, no ha posibilitado este tipo de cirugía en estos casos.

6. CONSIDERACIONES TÉCNICAS

Debido al menor tamaño de fosas y senos paranasales, el manejo de instrumentos es más difícil en niños que en

adultos. Es importante el uso de un instrumental pediátrico y, además, que el cirujano tenga experiencia en este tipo de cirugía.

Para la mayoría de las indicaciones se recomienda un procedimiento quirúrgico lo más atraumático posible, evitando lesiones en áreas mucosas opuestas, como la cabeza del cornete medio y la pared lateral, la preservación del mucoperiostio y, en general, ser lo menos agresivo y lo más conservador posibles.

El taponamiento nasal puede retirarse a las 24-48 horas, dependiendo de la cirugía concomitante. La retirada debe ser indolora y evitar lesiones de la mucosa, por lo que preferimos los taponamientos en "dedo de guante" de fabricación casera.

Es importante mencionar a los padres en el preoperatorio, que el niño deberá pasar por unas curas postoperatorias. Dos estudios distintos (13, 14) encontraron que no había ninguna ventaja en lo que ellos definían como *second look*, significando curas postoperatorias, en un estudio comparativo con otro grupo de niños sin curas. No obstante, en ambos grupos se habían excluido niños con patología grave (síndromes ciliares, fibrosis quística, transplante de médula). Sus resultados pueden ser válidos para la cirugía *limitada* o funcional, pero en nuestra experiencia, las curas después de esfenoetmoidectomías, suponiendo que deban realizarse en niños, suelen ser útiles para la prevención de sinequias, infección por debajo de las costras y la insuficiencia respiratoria por el acúmulo de las mismas.

La antibioticoterapia postoperatoria puede plantearse, aunque no necesariamente de manera rutinaria. Después de una DCR endoscópica, los niños no deben sonarse la nariz durante 10 días para evitar un enfisema orbitario o de la mejilla (15). De manera regular recomendamos el uso de un colirio que contenga esteroides y antibióticos y que sirve de lágrima artificial, manteniendo abierta la comunicación hacia la fosa nasal (15).

Ni en adultos ni en niños consideramos necesarias las férulas (*stents*) en meato medio. La lateralización del cornete medio, de producirse, ocurre al cabo de meses de la cirugía, por lo que no sirven para prevenir el cierre del meato.

Usar una férula sólo parece indicado en las atresias bilaterales de coana, mientras que en los casos unilaterales preferimos no colocar ninguno, sino realizar curas para extraer las costras, porque pensamos que las férulas parecen atraer al tejido de cicatrización de manera circular, colapsándose éste al retirarlas.

7. RESULTADOS

Los pólipos antrocoanales y las complicaciones de las etmoiditis tienen un buen pronóstico.

Para la sinusitis crónica o recurrente se han publicado series pequeñas con un seguimiento corto. A pesar de que los controles clínicos llegan a un grado de satisfacción de los padres entre un 80-85% al año, radiológicamente no se correlaciona (2). Aun así, la tasa de curados debe considerarse menor (8). El término *curado* debe ser muy bien definido. La satisfacción o la mejoría postoperatoria deben plasmarse con medidas objetivas, como por ejemplo: la reducción de síntomas, disminución de la necesidad de antibióticos y la reducción del número de visitas al médico (18). En un estudio meta-analítico (19) sobre 8 artículos que sumaban 832 pacientes, se refleja una tasa de resultados "positivos" entre el 88,4% y el 92% después de un seguimiento medio de 3,7 años.

Como es de esperar, los resultados para la fibrosis quística son más pobres, aunque mejores que los tipos de tratamientos alternativos usados hasta ahora (4, 5).

Para los angiofibromas juveniles en estadios I y II el abordaje endoscópico presenta una morbilidad baja y una tasa de recidivas que, por el momento, no parece ser mayor a la de los abordajes externos (12).

8. EDADES

Cuando se revisa la literatura sobre cirugía endoscópica las comparaciones resultan prácticamente imposibles, porque los grupos de edad son distintos. Gross y *cols.* (20) mencionan que han estudiado *niños*, sin indicar la edad, Lusk y Muntz (21) presentan un grupo con una edad media de 6.6 años de edad. Küttner *et al.* (22) incluyen en su estudio a niños entre los 5 y 15 años y Duplechain y *cols.* (9) desde 1,9 a los 16,9 años.

9. CONCLUSIONES

La cirugía endoscópica de senos paranasales parece tener una utilidad en niños, presentando teóricamente un menor potencial de alteración de la neumatización y del crecimiento centrofacial que la cirugía de abordajes externos. No se conocen trabajos a largo plazo que estudien el impacto de la cirugía endoscópica sobre ambos parámetros.

La cirugía endoscópica de fosas y senos paranasales es una técnica difícil debido a las estrechas relaciones anatómicas, por lo que se recomienda sea realizada por cirujanos experimentados.

En niños con mucoviscidosis, pólipos antrocoanales, sinusitis etmoidales agudas complicadas y aquellos con una poliposis nasosinusal difusa, el beneficio de la cirugía endoscópica está fuera de duda, si bien en estos últimos se ha de tener en cuenta la posibilidad alta de reintervención. Nuestra experiencia con las DCR en niños es igual de satisfactoria que en adultos. Los resultados preliminares en angiofibromas juveniles en estadios precoces son prometedores, no sólo por la baja tasa de recidivas, sino por la casi nula morbilidad.

La adenoidectomía no es un procedimiento que, en nuestras manos, se haya beneficiado de la técnica endoscópica.

En lo que respecta a las sinusitis crónicas, la adenoidectomía previa, si estuviera indicada, y un tratamiento medicamentoso y conservador consecuente constituyen el tratamiento de elección, a la espera que a lo largo del desarrollo del niño se normalice la fisiología nasosinusal.

Se precisan más estudios a largo plazo para evaluar los posibles cambios de crecimiento centrofacial y de neumatización sinusal que pudiera producirse por la cirugía endoscópica en niños.

BIBLIOGRAFÍA

1. **ANDERHUBER, W., WALCH, C., FOCK, C., GOTSCHULI,** *et al.* "Die Siebbeinkonfiguration nach Keros bei Kindern im Alter von 1 bis 14 Jahren". 70. *Jahresversammlung der Deutschen Gesellschaft für HNO-Kopf- und Hals-Chirurgie,* 12-15 Mai 1999, Aachen, Deutschland.
2. **POOLE, MD.** "Pediatric sinusitis is not a surgical disease". *Ear Nose Throat* J 71: 622-623, 1992.
3. **SUZUKI, H., YUKINORI, A., IKEDA, K., OSHIMA, T., TAKASAKA, T.** "Inhibitory effect of erythromycin on interleukin-8 secretion from exudative cells in the nasal discharge of patients with chronic sinusitis". *Laryngoscope* 109: 407-410 (1999).
4. **MORIYAMA, H., YANAGI, K., OHTORI, N., FUKAMI, M.** *et al.* "Evaluation of endoscopic sinus surgery for chronic sinusitis: post-operative erythromycin therapy". *Rhinology* 33: 166-170 (1995).
5. **MAIR, EA., BOLGER, WE., BREISCH, EA.** "Sinus and facial growth after pediatric endoscopic sinus surgery". *Arch Otolaryngol Head Neck Surg* 121: 547-552, 1995.
6. **CARPENTER, KM., GRAHAM, SM., SMITH, RJ.** "Facial skeletal growth after endoscopic sinus surgery in the piglet model". *Am J Rhinol* 11(3): 211-217 (1997).
7. **KOSKO, JR., HAL, BE., TUNKEL, DE.** "Acquired maxillary sinus hypoplasia: a consequence of endoscopic sinus surgery". *Laryngoscope* 106: 1210-1213 (1996).
8. **GRUNDMANN, T., WEERDA, H.** "Orbital and intracranial complications of acute sinusitis in childhood – status of endoscopic paranasal sinus surgery based on case examples". *Laryngo Rhino Otol* 76: 534-539 (1979).
9. **DUPLECHAIN, JK., WHITE, JA., MILLER, RH.** "Pediatric sinusitis. The role of endoscopic sinus surgery in cystic fibrosis and other forms of sinonasal disease". *Arch Otolaryngol Head Neck Surg* 117: 422-426, 1991.
10. **CUYLER, JP.** "Follow-up of endoscopic sinus surgery on children with cystic fibrosis". *Arch Otolaryngol Head Neck Surg* 118: 505-506, 1992.
11. **ROW-JONES, J., MACKAY, IS.** "Endoscopic sinus surgery in the treatment of cystic fibrosis with nasal polyposis". *Laryngoscope* 106: 1540-1544 (1996).
12. **BERNAL SPREKELSEN, M., ALGORTA VÁZQUEZ, A., PUEYO, J., CARBONELL CASASÚS, J.** "Die endoskopische Resektion juveniler Nasen-Rachen-Fibrome". *HNO* 46: 172-174 (1998).
13. **WALNER, DL., FALCIGLIA, M., WILLGING, JP., MYER, CM. 3rd.** "The role of second-look nasal endoscopy after pediatric functional sinus surgery". *Arch Otolaryngol Head Neck Surg* 124: 425-428 (1998).
14. **MITCHELL, RB., PEREIRA, KD., YOUNIS, RT., LAZAR, RH.** "Pediatric functional endoscopic sinus surgery: is a second look necessary?" *Laryngoscope* 107: 1267-1269 (1997).
15. **BERNAL SPREKELSEN, M., TOMÁS BARBERÁN, M.** "Endoscopic dacriocystorhinostomy. Surgical technique and results". *Laryngoscope* 106: 187-189 (1996).
16. **ROSENFELD, RM.** "Pilot Study of Outcomes in Pediatric Rhinosinusitis". *Arch Otolaryngol Head Neck Surg* 121: 729-736, 1995.
17. **STANKIEWICZ, JA.** "Pediatric endoscopic nasal and sinus surgery". *Otolaryngol Head Neck Surg* 113: 204-210, 1995.
18. **HALTOM, JR.** "Functional endoscopic sinus surgery: results in the young child". *J Miss State Med Assoc* 39: 445-449 (1989).
19. **HEBERT, RL. 2nd, BENT, JP. 3rd.** "Meta-analysis of outcomes of pediatric functional endoscopic sinus surgery". *Laryngoscope* 108: 796-799 (1998).
20. **GROSS, CW., GURUCHARRI, MJ., LAZAR, HR., LONG, TE.** "Functional endonasal snus surgery (FESS) in the pediatric age group". *Laryngoscope* 99: 272-275 (1989).
21. **LUSK, RP., MUNTZ, HR.** "Endoscopic sinus surgery in children with chronic sinusitis: a pilot study". *Laryngoscope* 100: 654-658 (1990).
22. **KÜTTNER, K., SIERING, U., LOOKE, G., EICHHORN, M.** "Funktionelle endoskopische Siebbeinrevision bei entzündlichen Nasenenbenhöhlenerkrankungen im Kindesalter". *HNO* 40: 158-164 (1992).
23. **APRIL, MM., ZINREICH, SJ., BAROODY, FM., NACLERIO, RM.** "Coronal CT scan abnormalities in children with chronic sinusitis". *Laryngoscope* 103: 985-990.
24. **KENNEDY, DW., ZINREICH, SJ.** "The functional endoscopic approach to inflammatory sinus disease: current perspectives and technique modifications". *Am J Rhinol* 2: 89-96 (1988).
25. **BOLGER, WE., BUTZIN, CA., PARSONS, DS.** "Paranasal sinus bony anatomic variations and mucosal abnormalities: CT analysis for endoscopic sinus surgery". *Laryngoscope* 101: 56-64 (1991).

31. TUMORES MALIGNOS RINOSINUSALES EN LA EDAD INFANTIL

J. Traserra Parareda*, J. Traserra Coderch**

1. INTRODUCCIÓN

Los tumores malignos de la región rinosinusal en el niño constituyen un problema difícil pues, si bien son muy raros, existen y al no pensar en ellos, tanto médicos generales como pediatras y hasta otorrinolaringólogos, se retrasa el diagnóstico y se pierden posibilidades de curación.

Nos interesa en este momento centrarnos en el tema tanto topográfico como patológico.

Excluimos los tumores de rinofaringe que, aunque sean más frecuentes que los rinosinusales, pertenecen al aparato digestivo y no al respiratorio.

Se trata de tumores que se originan en la mucosa de las fosas nasales y senos paranasales, que en un 90% es mucosa respiratoria, cilíndrica ciliada y en un 10% mucosa olfativa, por tanto pueden ser tumores respiratorios o tumores olfativos.

Excluimos igualmente los cánceres cutáneos, los tumores primitivos de la órbita y los tumores del sistema nervioso central extendidos a órbita o a región rinosinusal. También excluimos los tumores de glándulas salivares.

Desde el punto de vista de anatomía patológica, estudiaremos nuestra experiencia en tumores malignos (cáncer), excluyendo todos los tumores benignos, todos los tumores sistémicos como linfomas o leucemias, pero, en cambio, consideraremos algunos tumores benignos que por sus características de agresividad, invasión o recidiva actúan como malignos; éstos son las displasias fibrosas, los tumores desmoides y la histiocitosis X, aunque de esta última sólo conocemos localizaciones mastoideas.

2. FRECUENCIA

Son tumores muy raros y en cuanto a estadísticas son dispersas y poco demostrativas, pues los pacientes pueden acudir a centros de Pediatría, ORL, Radioterapia, Oncología o Quimioterapia.

En hospitales monográficos infantiles u oncológicos es lógico que tengan mayor estadística que en hospitales generales.

Pero así, como el meollo de esta Ponencia es que todos presentemos nuestra estadística propia en este capítulo será importante acudir a la bibliografía.

3. ANATOMÍA PATOLÓGICA

Es muy diferente que en el adulto, pues los epiteliomas son excepcionales, los únicos que encontramos son los indiferenciados.

En el niño los tumores característicos son los que llamamos embrionarios, porque su morfología recuerda la de los tejidos fetales.

Los más frecuentes son los rabdomiosarcomas, que predominan con mucho más de la mitad de los casos. También se presentan sarcomas, tumores olfativos, epiteliomas, sólo del tipo indiferenciado, y algunos tumores más raros.

4. CARACTERÍSTICAS ESPECIALES DE LA REGIÓN EN EL NIÑO

En el momento del nacimiento sólo existe la fosa nasal con cornetes, tabique y zona olfativa y un esbozo de etmoides. En el transcurso del crecimiento se desarrolla primero el seno maxilar; este crecimiento se relaciona mucho con la dentición. Al año ya es apreciable, a los 2 años ha aumentado mucho el tamaño de la cavidad, a los 3 años alcanza el suelo de las fosas nasales, y hasta entre 12 y 15 años no alcanza su forma y tamaño definitivos.

El desarrollo de los senos frontal y esfenoides es mucho más tardío. Debido a estos hechos, en el niño los tumores se desarrollan en tabique nasal, fosas nasales (incluida la zona olfativa) y etmoides.

Son verdaderas rarezas los tumores de seno maxilar, frontal y esfenoides.

Pero de todas maneras, DURHAM y *cols.* (1) describen en 1988 un caso de rabdomiosarcoma esfenoidal en un niño de 9 años que se presenta con dolores retroorbitarios y diplopia. Se diagnostica mediante TAC un tumor de seno esfenoidal que se biopsia por endoscopia nasal con resultado de rabdomiosarcoma y que se trata mediante quimioterapia y radioterapia.

* Cátedra de ORL de la Universidad de Barcelona.
** Servicio de ORL. Hospital Arnau de Lleida.

5. CLÍNICA

5.1. Obstrucción nasal

Síntoma muy importante y también engañoso en el niño, pues muchas veces presentan adenoides y rinitis crónicas purulenta. Pero debe hacer sospechar la existencia de un tumor el que sea unilateral, persistente y rebelde a todos los tratamientos y con estrías sanguinolentas. En cuanto a los tratamientos también existe la posibilidad que los antibióticos por vía general, corticoides generales y locales y vasoconstrictores, mejoren la infección sobreañadida y tengamos la falsa impresión de mejoría o curación, retrasando el diagnóstico.

5.2. Tumefacción amigdalar unilateral

Siempre sospechosa de tumoración, debemos hacer el diagnóstico diferencial con absceso o flemón, pero es fácil, porque en el tumor no hay signos inflamatorios.

5.3. Supuración auricular persistente

Una supuración ótica persistente, si es hemorrágica y si además aparecen pólipos, nos debe hacer sospechar una neoplasia que debe ser biopsiada.

Aunque en este estudio consideramos solamente los tumores rinosinusales, debemos tener en cuenta esta sintomatología.

Caso 1

Niña Montserrat M.V. Primera visita en 1975, 4 años de edad, sin ningún antecedente ótico y sin signos de inflamación comienza supuración en oído derecho algo hemorrágica; por otoscopia se observa una granulación o pólipo que ocupa todo el conducto auditivo externo. Se hace primer tratamiento con cobaltoterapia, desaparece el pólipo, pero persiste una supuración fétida. Al poco tiempo aparece adenopatía cervical y se decide nueva cobaltoterapia sobre oído y sobre adenopatías.

Al año y medio está libre de lesiones y se pierde de vista a la paciente.

5.4. Deformación facial

Toda deformación facial o cervical debe hacer pensar en un tumor maligno o en un tumor benigno de tipo agresivo (Fig. 1).

Además de la deformación facial en estados más avanzados puede aparecer exoftalmos, desplazamiento del globo ocular y sintomatología neurológica.

5.5. Adenopatías

Como ya hemos demostrado en anteriores publicaciones (2) las adenopatías son raras en los tumores malignos nasosinusales. La causa no se conoce bien, pero parece ser que existe poco drenaje linfático de estas cavidades y además, por la infección siempre presente, se bloquean estos vasos linfáticos.

Pero en el niño es diferente. Debido a que los tumores son siempre indiferenciados, de tipo embrionario, aparecen con gran frecuencia adenopatías que son de difícil diagnóstico, pues en el niño por la frecuencia de infecciones ORL existen muchas adenopatías cervicales que por otra parte son engañosas, pues pueden aparecer rápidamente, pueden tener características inflamatorias o pueden evolucionar lentamente.

Figura 1. *Displasia fibrosa facial.*

6. MÉTODOS DE EXPLORACIÓN Y BIOPSIA

Bajo la sospecha de un tumor rinosinusal en el niño, que será por la sintomatología, pasaremos a la exploración clínica de inspección, palpación y faringoscopia, otoscopia, palpación de cuello, examen hemático y radiografía de tórax.

Pero la exploración más importante es la rinoscopia. La mayoría de veces debe realizarse bajo anestesia general, porque la rinoscopia profunda tanto anterior como posterior es difícil en el niño, porque hay peligro de sangrado y, sobre todo, porque en el mismo acto de la rinoscopia casi siempre practicaremos una biopsia.

Estas biopsias tienen unas características especiales pues deben ser muy profundas porque la superficie del tumor acostumbra a ser sólo tejido necrótico o pólipos de acompañamiento. Además, por ser tumores indiferenciados y embrionarios, muchas veces los patólogos no emiten diagnóstico con las biopsias peroperatorias, por lo que

debemos mandar las piezas en fresco, para poder hacer las técnicas de inclusión, microscopia electrónica, técnicas inmunohistoquímicas, etc.

Si se presenta como problema una tumoración nasal, masa o pólipo en un recién nacido o niño, que observamos por rinoscopia debemos pensar en las posibilidades diagnósticas:

Encefalocele, tumor nasal desmoide, rabdomiosarcoma, etc, por lo que no se debe practicar ninguna biopsia antes de un buen examen radiológico con TAC y RNM.

La exploración radiológica es básica. Hemos evolucionado desde las antiguas radiografías simples hasta los actuales métodos de TAC y RNM.

SCRAMM (3) insiste en los signos radiológicos que nos hacen sospechar un tumor, que son la sombra tumoral y las erosiones óseas, lo que no hace conocer la verdadera extensión del tumor a endocráneo, órbita y fosa pterigomaxilar.

7. PRINCIPIOS GENERALES DEL TRATAMIENTO DE UN TUMOR RINOSINUSAL EN LA EDAD INFANTIL

PINKERTON y *cols.* (4) publican en el *Bull Cancer* (Francia) en diciembre 1998 unas recomendaciones para el tratamiento de los rabdomiosarcomas en el niño:

1. Diagnóstico basado en apropiados criterios clínicos y radiológicos.
2. Estudios patológicos e inmunoquirúrgicos, que son esenciales para el diagnóstico.
3. La cirugía debe ser realizada por un cirujano muy experto y tanto la cirugía como la radioterapia deben ser lo más conservadores posibles.
4. El tratamiento del rabdomiosarcoma depende de su localización, pero se basa en cirugía, radioterapia y quimioterapia.

Los rabdomiosarcomas infantiles, que son los tumores malignos rinosinusales más frecuentes, obligan a unos protocolos de la Sociedad de Oncología Pediátrica del Intergrupo para el estudio del rabdomiosarcoma y del grupo alemán, que debemos seguir.

El tratamiento debe hacerse con quimioterapia, la cirugía será sólo para obtener biopsias.

Desde el punto de vista del tratamiento, los rabdomiosarcomas los podemos dividir en dos grupos, según SCHWEISGUTH (5):

1. Pequeños y bien limitados. Esto no ocurre casi nunca en tumores rinosinusales, lo vemos sólo en labios, mejilla, ala nasal o párpados, donde se pueden extirpar quirúrgicamente con buenos márgenes de seguridad, pero siempre hay que completar el tratamiento con radioterapia o hilos de Iridio.
2. Tumores de región rinosinusal o de oído. La extirpación quirúrgica es prácticamente imposible, por lo que debemos practicar tratamiento con radioterapia y quimioterapia: La radioterapia da lugar a complicaciones y secuelas muy graves y alteraciones esqueléticas del cráneo.

DENYS y *cols.* (6) estudian estas alteraciones en una serie de niños irradiados por tumores, sobre todo de rinofaringe, pero también de senos paranasales, y llegan a la conclusión, que un elevado número presentarán alteraciones de las medidas craneales, asimetrías y otros efectos sobre esqueleto craneal.

Los problemas dentarios son constantes. Pueden presentarse trismus, hipoplasia de maxilares con gran deformación estética y la irradiación de la hipófisis da lugar a una insuficiencia de esta glándula.

Debido a la gravedad de las secuelas radioterápicas se tiende actualmente a hacer sólo tratamiento quimioterápico y radioterapia o cirugía si persiste tumor.

La cirugía tiene poco campo, pues son tumores de gran extensión, que abarcan territorios muy amplios y peligrosos y que da lugar a una serie de secuelas funcionales y estéticas que en los niños son gravísimas.

7.1. Quimioterapia

Muy bien sistematizada por los diferentes grupos de estudio internacionales sobre rabdomiosarcoma, se trata de combinaciones de Vincristina, Actinomicina, Ciclofosfamida y Adriamicina.

8. CUADROS SEGÚN ANATOMÍA PATOLÓGICA

8.1. Rabdomiosarcomas

Son los cánceres más frecuentes en región rinosinusal en el niño.

CACHIN y SCHWAAB (7), entre 299 casos de rabdomiosarcomas tratados en el Instituto Gustave-Roussy (1959-1977), encuentran 25 casos en la región rinosinusal.

BRADFORD y *cols.* (8) publican 17 rabdomiosarcomas de los que 6 son de la región de cabeza y cuello.

Casos propios

Paciente Jaime B.M. de 6 años de edad, que acude a nuestra consulta en septiembre de 1976. Comenzó en junio del mismo año con epistaxis y por rinoscopia anterior se localiza masa tumoral en fosa nasal. Se practica biopsia y el resultado es de "Rabdomiosarcoma embrionario". Se trata con cobaltoterapia 6.000 rad. Mejora, pero a los tres meses presenta grandes epistaxis; se practica TAC (Fig. 3) y se decide intervención quirúrgica, extirpando grandes masas tumorales, inmediatamente quimioterapia, pero a pesar de esto sigue progresión del tumor con invasión orbitaria (Figs. 2 y 3). Continuamos la quimioterapia, pero el paciente fallece con una gran extensión tumoral.

8.2. Sarcomas

Los sarcomas de fosas nasales son tumores muy raros y sobre todo en el niño. Son tumores de difícil clasificación. Podríamos considerarlos como sarcomas de partes blandas y en este capítulo presentamos nuestra experiencia propia, pero excluyendo el rabdomiosarcoma que, aunque teóricamente tendría que estar incluido, presenta tanta personalidad por su frecuencia que ya le hemos dedicado capítulo aparte.

En la publicación de VANEBRO y *cols.* (9) sobre los resultados del registro de sarcomas de la región de cabeza y

Figura 2. *Se aprecia la invasión orbitaria.*

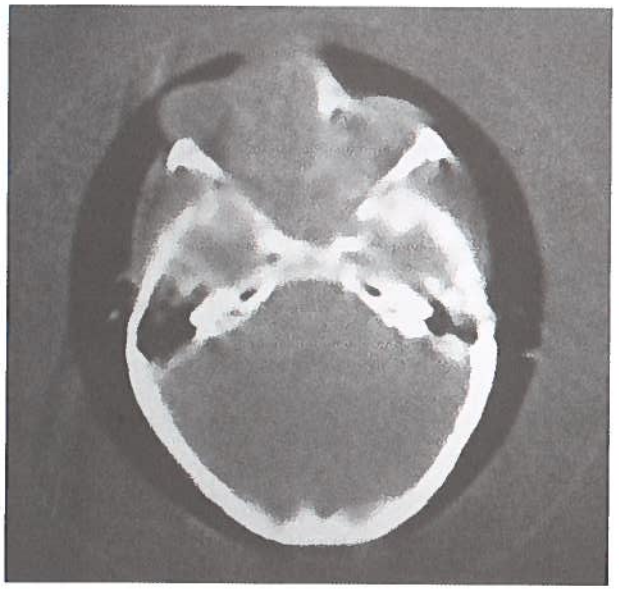

Figura 3. *En el TAC se aprecia tumor en etmoides e invasión orbitaria.*

cuello, entre 214 casos hay 20 tumores pediátricos, entre adultos y niños, sólo un 7% en región rinosinusal. Encuentran las mejores supervivencias en los condrosarcomas y dermatofibrosarcomas; en los fibrosarcomas una supervivencia intermedia de 60-70% y en los angiosarcomas y rabdomiosarcomas supervivencia mucho más baja.

Caso 4

Niña G.M. de 10 años. Acude en julio 1977 presentando una gran invasión orbitaria junto con una sintomatología nasal (Fig. 4). Se practican tomografías (Fig. 5) y TAC (Fig. 6) que, por ser de aquellos años, no es aún de gran definición, pero nos permiten conocer un gran tumor de origen etmoidal que invade esfenoides, órbita y base de cráneo.

Se trata mediante radioterapia, pero la paciente fallece debido a múltiples metástasis.

Caso 5

Paciente Enrique C.M. 8 años de edad, acude por deformación nasal (Fig. 7). Por rinoscopia se aprecia una tumoración blanda, que biopsiada resulta fibrosarcoma, originada en tabique nasal. Se decide tratamiento quirúrgico (Fig. 8) mediante rinotomía paralateronasal restringida, se extirpa el tabique, bordes de resección libres, no se practica ninguna terapéutica complementaria y curación a los 5 años.

8.3. Tumores olfatorios

De clasificación difícil hasta el advenimiento de los modernos métodos de estudio patológico, reciben diferentes nombres: estesioneurocitoma, estesioneuroblastoma, estesioneuroma olfatorio, neuroblastoma intranasal, tumor neural olfativo y los podríamos incluir dentro de los tumores nerviosos de las fosas nasales. En antiguas clasificaciones se hablaba de tumores simpáticos, pero actualmente se admite que se trataba de tumores olfativo-nerviosos que se atribuían al sistema simpático.

ARMENGOT y *cols.* (10) publican en 1986 una revisión de todos los casos publicados en la literatura

Figura 4. *Invasión orbitaria.*

Figura 5. *Tomografía con ocupación base cráneo.*

Figura 7. *Tumoración de pirámide nasal por tumor tabique.*

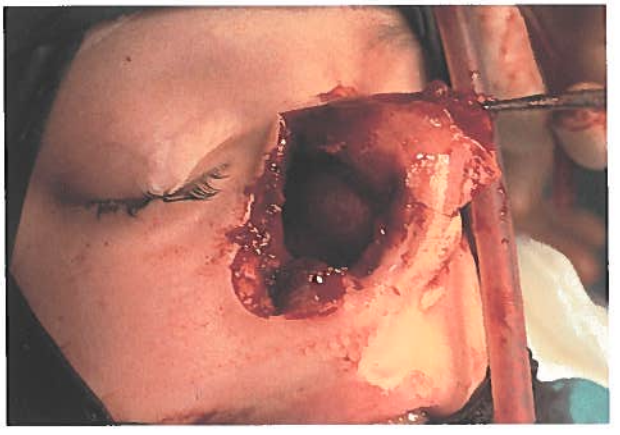

Figura 8. *Tiempo quirúrgico en el que se aprecia tumor en tabique nasal.*

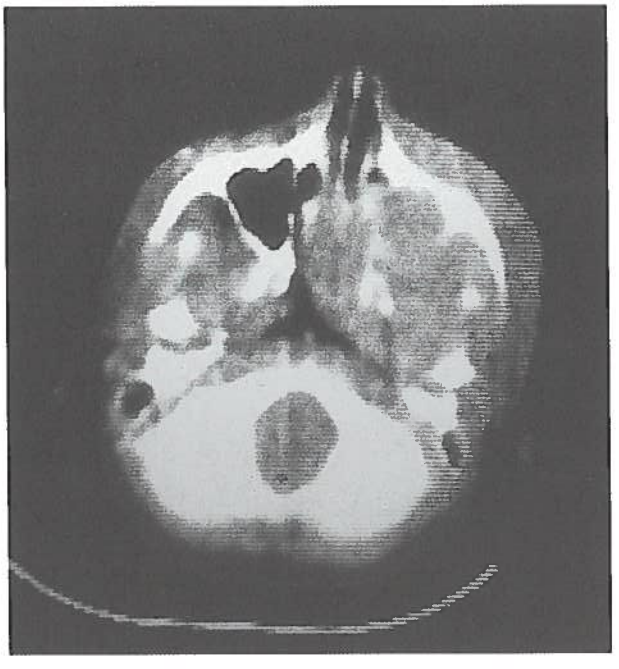

Figura 6. *Extensa invasión de etmoides esfenoides, órbita y fosa infratemporal.*

española entre 1974-1985. Dentro de la edad infantil en esta serie encontramos 4 casos de 3, 3, 2 y 12 años respectivamente.

Este tumor se presenta siempre con obstrucción nasal respiratoria y mucosidades. El tratamiento que proponen estos autores es cirugía más radioterapia, si bien ahora, en recientes publicaciones, se propone exclusivamente quimioterapia, sobre todo en niños.

APPELBLATT y *cols.* (11) presentan una serie de 21 casos entre los que hay 5 de edad infantil. Se trataron de diferentes maneras: radiación y operación de recidivas; Operación + radiación + quimioterapia; Operación + radiación; sólo cirugía y radiación + cirugía combinada de base cráneo. El resultado es de curación en 4 casos y con gran tiempo de seguimiento.

Existen otros tipos de tumores desde el punto de vista patológico, posibles en el niño que son:

- Gliomas nasales
- Meningiomas
- Plasmocitomas
- Carcinomas indiferenciados

Pero en todos ellos el tratamiento debe ser el mismo, deben estudiarse en comités interdisciplinarios, deben considerarse los protocolos de los grupos de estudio multicéntricos, debe considerarse que los resultados son bastante pobres, sobre todo por metástasis a distancia, y deben valorarse muy bien los efectos adversos de la radioterapia y las secuelas postquirúrgicas.

BIBLIOGRAFÍA

1. **DURHAM, L., MACKENZIE, IJ., FOY, P.** "Embryonal rhabdomyosarcoma of the sphenoid sinus". *J Layngol Otol* vol. 102: 836-837.
2. **TRASERRA, J.** y *cols. Adenopatías cervicales metastásicas.* Ponencia a la Sociedad Española de Otorrinolaringología. Madrid. 1980.
3. **SCHRAMM, VL. Jr.** "Inflammatory and neoplastic masses of the nose and paranasal sinus in children". *Laryngoscope* USA (1979), 89, nº 12: 1887-1897.
4. **PINKERTON, R., SOMMELET, D., BRUNAT-MENTIGNY, M., FARSI, F., MARTEL, I., PHILIP, T., RANCHERE-VINCE, D., THIESSE, P.** "Standards, options et recommandations pour la prise en charge des patients atteints de rhabdomyosarcome et autres tumeurs mesenchymateuses malignes de l'enfant". *Bull Cancer* Dec 1998, 85 (12): 1015-42.
5. **SCHWEISGUTH, O.** "Les cancers ORL de l'enfant". En: *Les tumeurs cervico-faciales de l'enfant.* Masson Paris, 1978.
6. **DENYS, D., KASTE, SC., KUN, LE., CHAUDHARY, MA., BOWMAN, LC., ROBBINS, KT.** "The effects of radiation on craniofacial skeletal growth: a quantitative study". *Int J Pediatr Otorhinolaryngol* Sep 15, 1998, 45 (1): 7-13.
7. **CACHIN, Y., SCHWAAB, G.** "Les tumeurs malignes cervico-faciales de l'enfant". En: *Les tumeurs cervico-faciales de l'enfant.* Masson ed. Paris. 1987.
8. **BRADFORD, WB., JOSE, BO., BUTLER, D., LINDBERG, RD., PARIS, K., SPANOS, WJ. Jr., PATEL, CC., BERTOLONE, SJ.** "Rhabdomyosarcoma in children, a ten year review". *J Ky Med Assoc* Oct 1998, 96 (10): 399-402.
9. Society of Head and Neck Surgerons Committee on Research. Vaneblo y *cols.*: "Head and Neck Sarcoma: Report of the Head and Neck Sarcoma registry". *Head Neck Surg* vol. 14, nº 1, Enero-Febrero 1992: 1-7.
10. **ARMENGOT, M., MARCO, J., DE LA FUENTE, L.** "Neuroblastoma olfatorio: Revisión de la literatura española y presentación de dos casos". *Anales ORL* Iber-Amer XIV, 6: 619-633 (1987).
11. **APPELBLATT, MN., MCCLATCHEY, KD.** "Olfactory neuroblastoma: a retrospective clinicopathologic study". *Head Neck Surgery* vol. 5, nº 2: 108-114. Noviembre-Diciembre 1982.

32. MALFORMACIONES CONGÉNITAS DE LA NARIZ

J.M. Fabra Llopis, J.R. Montserrat Gili, M.M. Gurri Freixa

1. CONCEPTO. ETIOLOGÍA

En general, se podría definir la malformación como un cambio congénito en la conformación del cuerpo, de sistemas orgánicos u órganos, que influye en la capacidad vital o en la función del órgano. Los trastornos de la morfogénesis de la nariz pueden ser genéticos, y en consecuencia transmisibles o secundarios a una embriopatía no transmisible (4).

2. ARRINIA

Es la malformación nasal más grave, se presenta en combinación con graves alteraciones de los órganos vecinos, esencialmente del cerebro, ojos, cráneo y maxilares. Son fetos que carecen de capacidad vital (4).

3. PROBÓSCIDE

Se presenta una prominencia en forma de trompa; puede ser central o lateral. Tienen capacidad vital y pueden alcanzar una edad avanzada. En la probóscide lateral puede existir una nariz regularmente desarrollada, pero generalmente una de las fosas nasales queda incluida en el lado de la malformación. Esta deformidad está constituida por un proceso blando tubular semejante a una trompa que se origina en la porción medial del techo de la órbita, en relación con el epicanto interno (7). El extremo distal tiene una forma de porra y contiene la abertura de un canal que atraviesa enteramente la probóscide y que acaba proximalmente en fondo de saco en su inserción. Puede presentarse sin otras anormalidades o, más frecuentemente, asociada a deficiencias de la pared nasal ipsilateral que pueden variar desde la ausencia total de la misma hasta pequeños defectos tisulares. Histológicamente se pueden reconocer tejidos y estructuras similares a los de una nariz normal (1, 4, 6). Pueden existir varias anormalidades asociadas incluyendo anoftalmia, coloboma del iris, etc. La probóscide aparentemente deriva del proceso nasal lateral que nace del proceso frontonasal. Es una anormalidad que se presenta en menos de 1 por 100.000 casos de niños nacidos vivos sin aparente predominio sexual ni étnico.

La extirpación quirúrgica de estas probóscides no presenta habitualmente dificultades importantes, aunque cuando coexisten otras malformaciones nasales, sobre todo defectos, pueden ser necesarias amplias reconstrucciones plásticas. Si no existe deficiencia de la pared lateral, la probóscide puede ser extirpada quirúrgicamente con facilidad. Por el contrario, cuando existe un defecto de la pared lateral es aconsejable conservarla, ya que contiene el tejido ideal para la reconstrucción de la pirámide nasal (6, 7).

4. APLASIA

Las aplasias de una de las mitades de la nariz o de toda la nariz externa e interna son extraordinariamente raras y se combinan generalmente con otras alteraciones del desarrollo facial: hendidura palatina, desplazamiento del globo ocular, etc.

5. NARIZ BÍFIDA

La nariz bífida es una deformidad congénita rara. Como su nombre indica, la malformación consiste en una fisura nasal en su línea media. Puede variar en extensión desde un simple ensanchamiento de la punta nasal y la columela hasta una división completa de la nariz en dos partes más o menos simétricas. Se trata de un fallo en la soldadura de los dos procesos laterales nasales para formar una única estructura media. Esta fusión se verifica, por lo general, entre la 5ª y 8ª semana de gestación. En los casos de nariz bífida completa existe un profundo surco entre las dos narinas y una duplicación de la columela y el septum inferior. En los casos de severidad media, se aprecia una separación de la punta y un surco ancho entre las dos *pars medialis* de la columela. El dorso de la nariz es ancho y plano. Puede presentarse una separación entre los huesos propios de la nariz y el cartílago septopiramidal. Concomitantemente, se pueden apreciar diferentes grados de hipertelorismo.

Una cuidadosa exploración y un estudio completo por imagen son indispensables para establecer un correcto

Servicio de ORL. Hospital de la Santa Creu i Sant Pau, Barcelona.

protocolo quirúrgico para la corrección de este complejo problema (4, 5).

6. QUISTES DERMOIDES

Contrariamente a los teratomas, los cuales contienen todas las capas embrionarias, los quistes dermoides congénitos están constituidos únicamente por el ectodermo y el mesodermo. Los elementos mesodérmicos que incluyen folículos pilosos, glándulas sudoríparas y sebáceas en su pared, lo diferencian del simple quiste epidermoide (4).

Los quistes dermoides nasales representan entre el 10 y el 12% del total de los quistes dermoides de la cabeza y cuello. Se trata de lesiones benignas, con discreta predominancia en el sexo masculino, pueden aparecer de manera aleatoria, pero también presentar una tendencia familiar. Son generalmente visibles desde el nacimiento. Se abren por lo común al nivel de la unión osteocartilaginosa del dorso de la nariz. La ocasional supuración y la presencia de pelos son elementos clave para establecer un correcto diagnóstico.

Los quistes dermoides se desarrollan en el dorso de la nariz, desde la glabela hasta la columela. Generalmente son subcutáneos y ocasionalmente una parte del saco quístico implica al hueso frontal y los huesos propios de la nariz. Más raramente pueden aparecer en el septum (3).

Cuando las lesiones adquieren la forma de una cavidad, se manifiestan morfológicamente en su vertiente externa a modo de una depresión en la que aparecen pelos por un orificio. Esta depresión nos conduce hacia un trayecto sacular que se extiende a una distancia variable en el dorso nasal. Cuando la lesión se presenta como un quiste, adquiere un aspecto generalmente globular, fluctuante y móvil. Es corriente una clínica de infecciones recurrentes. Estas lesiones pueden ser responsables de deformidades de los huesos nasales, ya sea por la presión directa secundaria a la expansión quística o por la osteomielitis de los huesos vecinos provocada por las infecciones recidivantes.

La exéresis completa es el único tratamiento curativo. La inyección cuidadosa de azul de metileno en el trayecto fistuloso, ayuda a identificar la extensión interna de la lesión. Los quistes dermoides no complicados, sin historia de infecciones recurrentes, permiten una cómoda disección de toda la masa quística. Sin embargo, en los casos con una historia de infecciones locales repetidas, el tejido cicatricial dificulta el seguimiento de la formación quística y, a veces, la exéresis completa es prácticamente imposible. La rinoplastia externa constituye la vía ideal para garantizar una completa exéresis (Fig. 1). Debe acompañarse de una resección fusiforme horizontal del orificio cutáneo (Fig. 2). Cuando la lesión se extiende por debajo de los huesos propios de la nariz o del hueso frontal, la exéresis completa implica la eliminación de parte de estas estructuras óseas con la consiguiente deformidad nasal que generalmente requiere cirugía reconstructiva (3, 4).

***Figura 1**. Quiste dermoide. La rinoplastia externa constituye la vía ideal para garantizar una completa exéresis y para lograr un mejor resultado estético.*

***Figura 2.** Quiste dermoide de 2,5 cm de longitud extirpado en su totalidad por rinoplastia externa.*

7. ATRESIA NASAL ANTERIOR CONGÉNITA

Las ventanas nasales o narinas se hallan ocluidas desde el segundo al sexto mes de vida fetal por tapones epiteliales. Caso de producirse un fallo en la absorción de dichos tapones aparece una estenosis o atresia. El grado de la misma es muy variable. Por lo general es unilateral. Frecuentemente se aprecia una disminución o ausencia de desarrollo de los senos paranasales anteriores (maxilar, etmoides anterior y frontal). La vía lagrimal por el contrario se desarrolla con toda normalidad. Se trata de una malformación muy rara. Morfológicamente la forma más frecuente aparece como una oclusión membranosa completa de la ventana nasal. Esta oclusión membranosa puede ser aplanada o más habitualmente deprimida en su segmento más central, a modo de embudo. El revestimiento interno de este diafragma se halla constituido por mucosa nasal normal.

El tratamiento es quirúrgico. Consiste en repermeabilizar la fosa nasal liberando este diafragma oclusivo. Esta cirugía debe asociarse con frecuencia a maniobras cosméticas en aras a conseguir una buena simetría del lóbulo nasal, alas nasales y columela (2).

8. MENINGOENCEFALOCELES Y MENINGOCELES

Los meningoencefaloceles o meningoceles constituyen una ectopia a nivel de la cara externa del cráneo. Puede tratarse de una ectopia de las meninges únicamente o bien de las mismas incluyendo contenido cerebral. Estas lesiones son difíciles de diferenciar de los gliomas nasales. Ambas lesiones son congénitas y pueden dar lugar a masas intranasales o extranasales (Figs. 3, 4, 5).

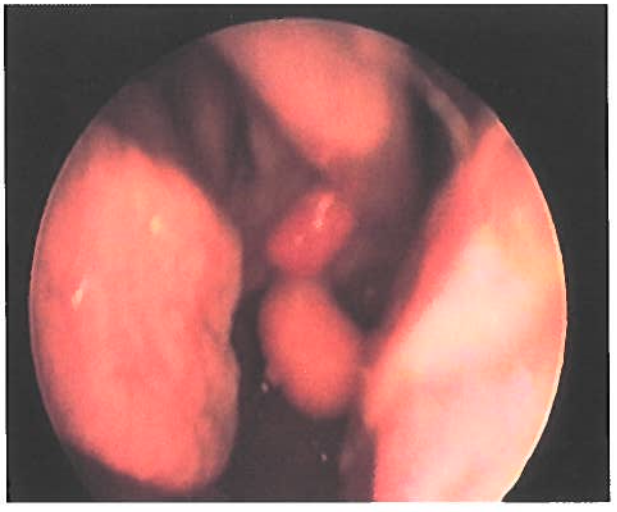

Figura 3. *Meningoencefalocele: Imagen endonasal bajo control endoscópico.*

Los meningoceles de localización frontonasal tienen su origen en la persistencia del fonticulus frontalis o fontanela nasofrontal, mientras que los de localización frontoetmoidales se deben a la persistencia del Foramen caecum (5). Debe verificarse el diagnóstico diferencial con el glioma. El glioma consiste en una masa sólida de tejido glial, totalmente independiente del tejido cerebral a diferencia del meningoencefalocele. El meningocele se halla recubierto de tejido macroscópicamente anodino, es pulsátil y elástico. Típicamente aumenta de volumen con las maniobras de Valsalva, tales como el llanto y la tos. Se trata de lesiones que se pueden transiluminar. Tan sólo una tercera parte de los mismos son intranasales. Los gliomas son tumores de localización preferentemente extranasal. No obstante, en su ubicación intranasal, adquieren una tonalidad amarillenta o grisácea. Al tacto son firmes, no se modifican con las maniobras de Valsalva. La transiluminación es característicamente negativa.

El diagnóstico del meningoencefalocele lo efectuaremos comprobando un defecto a nivel de la base del cráneo. La TAC nos dará una excelente visión del defecto óseo, pero el estudio por imagen de elección es la RMN. Obtenemos una definición más precisa de las partes blandas, es decir, de la relación del saco herniario respecto al tejido cerebral. Las localizaciones extranasales de estas lesiones se ubican en el área de la frente, central o paracentral. Se exteriorizan a expensas de soluciones de continuidad en las estructuras óseas faciales. Dan lugar a masas externas faciales, igualmente depresibles y pulsátiles. A efectos prácticos, se debe evitar toda maniobra de biopsia y/o punción lesional en una masa endonasal diagnosticada en el recién nacido o en el niño pequeño. *A priori,* una masa endonasal en la primera infancia debe considerarse como un meningoencefalocele, hasta que el estudio por imagen no demuestre lo contrario.

El tratamiento de elección consiste en su resección quirúrgica asociado a un cierre hermético de la duramadre en aras a evitar una fístula de LCR y/o una eventual

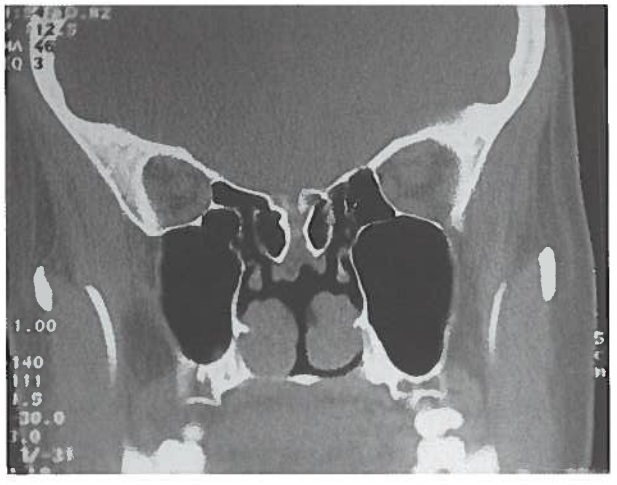

Figuras 4-5. *Meningoencefalocele, obsérvese la alteración de la base de cráneo, dehiscente en su porción medial. Imagen con TC coronal.*

meningitis postoperatoria. En el caso de tratarse de un defecto muy amplio en la base de cráneo, la colocación de una o preferiblemente varias capas de material autólogo tipo fascia lata, por debajo de la dura, consigue proteger el territorio frente a nuevas herniaciones. El abordaje será neuroquirúrgico o endoscópico. El abordaje debe permitir la exéresis de la ectopia meníngea o meningoencefálica, la plastia de la duramadre tras la resección y la reparación del defecto óseo de la base de cráneo en el mismo acto operatorio.

9. QUISTES NASOGENIANOS

Se trata de quistes que asientan en el ángulo inferoexterno de la ventana nasal, bajo la zona cutáneo mucosa. Contienen un líquido seromucoso, eventualmente hemático. El estudio histológico de estas lesiones permite apreciar que están tapizadas por un epitelio cilíndrico que contiene alguna célula productora de moco.

Morfológicamente apreciamos una imagen típica de estas lesiones. La lesión eleva el ala nasal, distorsiona el labio superior y borra parcialmente el surco alar. Su evolución natural es hacia un lento y progresivo crecimiento, toda vez que podemos dar fe de periodos de estabilización muy prolongados (Figs. 6, 7).

La exploración endonasal permite apreciar su consistencia elástica. Es móvil respecto al plano óseo subyacente, aunque se halla firmemente adherido a la mucosa nasal. Eventualmente puede infectarse, asociando fenómenos flogóticos más o menos importantes. Su volumen puede llegar a obstruir la fosa nasal y a provocar una impronta sobre las estructuras circundantes (cabeza del cornete inferior y rama ascendente i/o horizontal del maxilar superior).

Figura 6. *Quiste nasogeniano. Observen la elevación del surco del ala y la distorsión del ala nasal.*

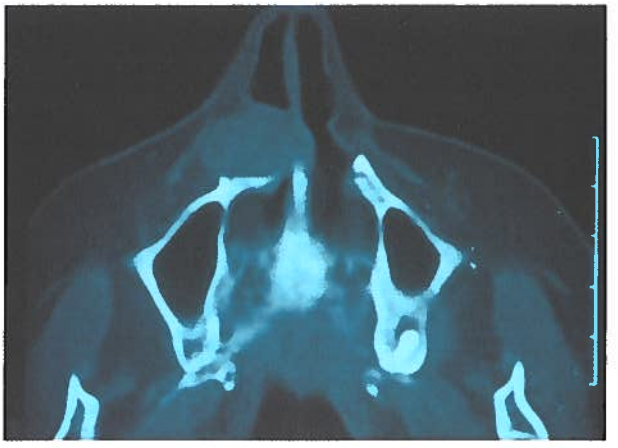

Figura 7. *Quiste nasogeniano. Imagen en TC axial.*

Su tratamiento es quirúrgico. La vía de abordaje de elección es sublabial. Se localiza la cresta piriforme y se elimina el quiste incluyendo la mucosa nasal adherida al mismo. Resulta imprescindible un taponamiento nasal anterior para evitar una estenosis vestibular.

BIBLIOGRAFÍA

1. **BROWN, OE., POWNELL, P., MANNING, SC.** "Choanal Atresia:a new anatomic classification and clinical management applications". *Laryngoscope* 106: 97-101, 1996.
2. **CANCIULLO, D., SULSENTI, G., RIMONDINI, D., DI BELLA, G., MACCA, E., STELLA, M.** "Le malformazioni nasali". Ed. Canciullo D, *Ponencia del XXIV Congresso Nazionale Associazione Otologi Ospedalieri Italiani. Tratamiento Chirurgico delle Malformazioni Congenite di Competenza Otorinolaingoiatrica.* Pisa, Pacini Mariotti, 1 de Junio 1971, 401-451.
3. **English GM.** "Dermoid cyst or teratoma of head and neck". En: Bergsma D (ed.): *Birth Defects Atlas and Compendium,* 2nd ed., p. 328-329. Baltimore, Williams & Wilkins, 1979.
4. **KAPLAN, LC.** "Choanal atresia and its associated anomalies. Further support for the CHARGE association". *Int J Pediatr Otorhinolaryngol* 8: 237-242, 1985.
5. **LUSK, RP., DUNN, VD.** "Magnetic resonance imaging in encephaloceles". *Ann Otol Rhinol Laryngol* 4: 432, 1986.
6. **RICHARDSON, MA., OSGUTHORPE, JD.** "Surgical management of choanal atresia". *Laryngoscope* 97: 174-183, 1987.
7. **RONTAL, M., DURITZ, G.** "Proboscis lateralis: A case report and embryologic analysis". *Laryngoscope* 87: 996, 1977.

33. RINITIS ALÉRGICA PEDIÁTRICA

Epidemiología. Factores que inducen su desarrollo. Alergenos más comunes y su descripción. Diagnóstico. Peculiaridades del tratamiento en la infancia

R. Soler Vilarrasa, S. Más Mercant, P. Sarría Echegaray

Genética y entorno son factores determinantes en la génesis de las enfermedades alérgicas en general, y la rinitis en particular. Con el término de rinitis se define la afección de fosas nasales que provoca uno o varios síntomas de los mencionados a continuación; hidrorrea, prurito, estornudos y obstrucción. En niños de corta edad puede asociarse a patología sinusal y presentar además halitosis, descarga posterior, fiebre, cefaleas y tos.

Esta sintomatología no es exclusiva de la rinitis alérgica y por eso algunos autores prefieren hablar de rinopatía y no rinitis. Realmente, el diferenciar una rinitis alérgica de otra es un requisito indispensable a la hora de proponer el tratamiento.

La prevalencia de las enfermedades alérgicas sin duda ha aumentado en las últimas décadas situándose en la infancia en tasas del 1,3% hasta el 5,2% según distintos autores. Este aumento de incidencia se atribuye a los factores ambientales de entre ellos destacar:

- El aumento de mascotas en los hogares.
- Factores socioeconómicos que dan lugar a cambios en los hábitos de vida.
- Introducción de aditivos y colorantes en la alimentación.
- Consumo de tabaco y alcohol en el embarazo que provoca un aumento de la IgE en sangre de cordón.
- Condición de bajo peso al nacer.
- Contacto con virus respiratorios en la infancia.
- Polución ambiental, sobre todo partículas inertes que aumentan sensibilidad.

Es decir, que podemos hablar de la conjunción de varios factores que dan lugar a un aumento de la expresión de procesos alérgicos en la infancia.

La alergia más común en la infancia es la alimentaria, que clínicamente se manifiesta con alteraciones digestivas, pero puede presentarse como rinitis. Se debe generalmente a intolerancias al huevo, leche, cereales y quesos que pueden dar alergia por sí mismos o por los aditivos.

Las secuelas de la rinitis alérgica en la infancia son: procesos sinusales (aproximadamente el 53% de niños con R. alérgica tienen estudio de imagen sinusal patológica); otitis media con efusión. Destacar que en niños de menos de 3 años el 25 a 40% de patología respiratoria alta se acompaña de episodios de otitis y en el 40 a 50% de niños mayores de 3 años con otitis cronificada se confirma la existencia de rinitis alérgica.

Del mismo modo, la coexistencia de rinitis y asma es evidente. Aproximadamente el 80% de niños asmáticos presentan rinitis y entre el 25 y 50% de riníticos se producen episodios de asma. A veces, los síntomas se traducen en trastornos del sueño y el apetito y dificultan el diagnóstico. Así pues, podemos hablar de diferencias de alergeno y de manifestaciones clínicas según edad.

En la primera infancia, los alergenos más comunes son los alimentos y ya a partir de la adolescencia se presentan los neumoalergenos. En cuanto al modo de presentación, en los primeros meses de vida van a predominar los problemas dermatológicos que traducen la existencia de la personalidad atópica y alertan hacia el desarrollo de sensibilizaciones y futuras patologías alérgicas.

Hasta los tres años son frecuentes los episodios de otitis, sinusitis a los que se relaciona con alergia más adelante.

La clara expresión de la rinitis alérgica no se manifiesta hasta pasados los cuatro o cinco años sufriendo un incremento hasta alcanzar el 10 o 15% de la adolescencia.

1. ALERGENOS MÁS RELEVANTES EN PATOLOGÍA ALÉRGICA ORL INFANTIL

1.1. Aeroalergenos

Los aeroalergenos son partículas relativamente grandes y complejas capaces de provocar reacciones alérgicas en personas susceptibles. Sólo algunos de sus componentes son antigénicos (proteínas).

1.1.1. Aeroalergenos polínicos (Fuente alergénica: Granos de polen)

1.1.1.1. Características del polen alergénico

Preferentemente de plantas con polinización anemófila.

1) Poseer un tamaño adecuado (diámetro entre 2 y 60 micras).

2) Estar en una concentración suficiente en el aire respirado.

3) Ser alergénico (inducir respuesta inmune específica).

Servicio de ORL. Hospital Son Dureta, Palma de Mallorca.

1.1.1.2. Pólenes de interés en alergología

a) *Pólenes de malezas*

– Familia de las Compuestas: Taraxacum, Crisantemo, Artemisa...

– Familia de las Amarantaceas: Amarantus...

– Familia de las Plantaginaceae: Plántago...

– Familia de las Urticaceae. Ortiga, Parietaria...

La Parietaria judaica es una variedad ampliamente distribuida en la cuenca Mediterránea. Poliniza en primavera e inicio de verano, con un pico en otoño y es responsable de una tasa alta de rinitis alérgicas en la misma.

b) *Pólenes de gramíneas*

Familia con unas 10.000 especies de plantas. Su alergenicidad es muy importante, así como su grado de reactividad cruzada. El mes de mayor cantidad de pólenes de gramíneas en la atmósfera es Mayo en España.

– Gramíneas cultivadas: Cereales (trigo, cebada, centeno...)

– Gramíneas no cultivadas: Lollium, Phleum...

– Grupo intermedio: Grama americana.

c) *Pólenes de árboles*

Su periodo de polinización es corto y se produce antes o inmediatamente después de la aparición de las hojas.

– De importancia relevante: olivo, avellano, abeto, encina, nogal, chopo...

– De importancia relativa: plátano, ciprés, olmo...

– De importancia escasa: pino, palmera...

1.1.2. Ácaros del polvo doméstico (Fig. 1, Fuente alergénica: Heces)

1.1.2.1. Principales características

– Se alimentan preferentemente de escamas dérmicas.

– Para su supervivencia y proliferación requieren una temperatura superior a 20° C y una humedad relativa mayor al 50%.

– Su hábitat preferido son los dormitorios y fundamentalmente los colchones, moquetas, alfombras, cortinajes...

Las especies del género Dermatophagoides (D. pteronyssinis, D. farinae y D. microceras), son considerados como los más importantes en alergia respiratoria.

1.1.3. Animales (Fuente Alergénica: Epitelios-Caspa-Saliva-Orina)

Los pelos y la caspa de animales domésticos son alergenos muy potentes. El animal más frecuentemente implicado es el gato y, en segundo lugar, el perro. Recientemente los hámster han pasado a jugar un papel importante.

1.1.4. Hongos (Fuente alergénica: Esporas)

A pesar de la gran cantidad de especies de hongos, se distinguen dos formas estructurales básicas: Las levaduriformes, y los miceliales que crecen como un entramado de tubos comunicados entre sí (hifas).

1.1.4.1. Especies con poder antigénico

Cladosporium, Penicillium, Alternaria y Aspergillus.

Figura 1. *Ácaro.*

1.2. Alergenos alimentarios

De origen animal o vegetal, pueden suponer solamente una mínima parte de la porción del alimento, incluso miligramos por 100 gramos, como es el caso de las frutas, o estar en grandes cantidades, como en el huevo. Su potencia biológica es alta y pueden ser suficientes pequeñas cantidades para producir reacción clínica inmediata. Los aditivos alimentarios (tartacina) deben ser considerados a la hora de estudiar y definir las reacciones adversas a alimentos.

1.2.1. Alimentos de interés en alergología

Huevo, pescado (bacalao, merluza, lenguado, gallo...), leche de vaca, cereales, crustáceos (gambas y langostinos), cacahuetes.

2. MANIFESTACIONES ALÉRGICAS ORL EN EDAD PEDIÁTRICA Y SU DIAGNÓSTICO

El manejo correcto del enfermo alérgico exige de una serie de pasos sucesivos que nos permitan establecer:

1) Un diagnóstico clínico, de probable etiología alérgica.
2) Un diagnóstico patogénico que demuestre que la clínica es alérgica.
3) Un diagnóstico etiológico que permita conocer el alergeno responsable de la sintomatología.

2.1. Diagnóstico clínico

2.1.1. Anamnesis

Edad: La aparición parece ser máxima en grupo de edades de enseñanza primaria (entre 7 y 15 años).

Descripción del Medio Ambiente: Permite conocer el grado de exposición que el enfermo tiene frente a distintos alergenos y, de esta manera, intuir cuál o cuáles de los alergenos pueden ser responsables de su sintomatología.

Antecedentes personales y familiares de atopia (asma extrínseco, dermatitis atópica, urticaria...).

Cuadro clínico.

2.2. Alergia por neumoalergenos

2.2.1. Síntomas nasales. Rinitis alérgica

Cuadro clínico de obstrucción nasal persistente, rinosinusitis aguda de repetición, sinupatía crónica...

La anamnesis, de forma protocolizada:

1. Síntomatología.
2. Estacionalidad de los síntomas.
3. Variación de los síntomas atendiendo a las condiciones meteorológicas.
4. Lugar de presentación de los síntomas.

En la rinitis alérgica polínica los estornudos y la rinorrea son más acusados, mientras que en la rinitis alérgica perenne destaca la obstrucción nasal.

2.2.2. Síntomas asociados

- Prurito.
- Sintomatología ocular (lagrimeo, quemosis, fotofobia...) Más acusada en rinitis polínicas.
- Tos crónica o recurrente. Puede ser, manifestación de un broncoespasmo.
- Asma o equivalentes asmáticos (tos espasmódica, bronquitis de repetición).

1. Estacionalidad de los síntomas.

- Rinitis alérgica estacional.

a) De estacionalidad corta. Pólenes de árboles y gramíneas.
b) De estacionalidad larga. Polen Parietaria.

- Rinitis alérgica perenne: ácaros, animales domésticos

2. Influencia meteorológica. El paciente empeora si hay viento o luce el sol, y mejora con la lluvia.
3. Lugar de presentación.

- Rinitis por ácaros. La sintomatología se presenta en el domicilio del enfermo.
- Polinosis. La clínica empeora en lugares abiertos.
- Rinitis por epitelios de animales. La sintomatología empeora, o se desencadena, cuando existe contacto con los mismos.

2.2.3. Síntomas Otológicos

- Otitis.
- Otitis media aguda de repetición (Otodinias, otorreas...).

Los niños sometidos a múltiples tratamientos antibióticos por otitis media aguda de repetición pueden tener un cuadro de alergia.

- Vértigo. Las alergias a inhalantes y alimentos se han vinculado con síntomas de enfermedad de Menière.

2.2.4. Síntomas referidos a la cavidad oral y faringe

- Secundarios a obstrucción nasal.
- Secundarios a hipertrofia adenoamigdalina.
- Bruxismo nocturno.

2.2.5. Síntomas laríngeos

- Reacción anafiláctica: Poco habitual en el caso de neumoalergenos.
- Disfonía en relación con exposición al alergeno.

2.3. Alergia alimentaria

Los síntomas que se presentan tras la ingesta de alimentos pueden ser debidos a:

- Reacciones tóxicas.
- Reacciones no tóxicas.

1. De origen inmunológico:

a) IgE mediadas
b) No IgE mediadas

2. De origen no Imunológico:

a) Enzimático
b) Farmacológico
c) Desconocida

Actualmente el término ALERGIA ALIMENTARIA está reservado a sus formas inmunológicas, y el término INTOLERANCIA ALIMENTARIA se aplica a la reacción no inmunológica.

Dentro del contexto de la alergia alimentaria deben distinguirse:

• Síntomas secundarios a una reacción alérgica IgE mediada. Por lo común se trata de reacciones alérgicas tipo rinitis alérgica aguda, asma, urticaria y edema angioneurótico, que se presentan de inmediato o a las pocas horas de ingerir el alimento. Típicamente son causadas por alimentos que se consumen con poca frecuencia (moluscos, fresas).

• Síntomas secundarios a una reacción alérgica IgG mediada. Los síntomas aparecen desde horas a días después de la ingestión del alimento. Entre sus manifestaciones se incluyen rinosinusitis crónica, faringitis crónica, hipertrofia de amígdala lingual, otitis media seromucosa persistente, prurito ótico.

2.3.1. Exploración física

Inspección:

Boca entreabierta.
Ojeras alérgicas.
Saludo alérgico (Fig. 2).
Pliegue alérgico (Fig. 3).
Línea de Dennie.

Rinoscopia anterior:

- Cornetes. Suelen estar agrandados, especialmente el inferior.
- Secreciones. Existen secreciones, serosas a nivel de los meatos. En caso de sobreinfección serán mucopurulentas.
- Mucosa Nasal. De color pálido.

Otoscopia:

- Oído externo: Complicaciones traumáticas e infecciosas secundarias a maniobras de rascado.



Figura 2. *Saludo alérgico.*

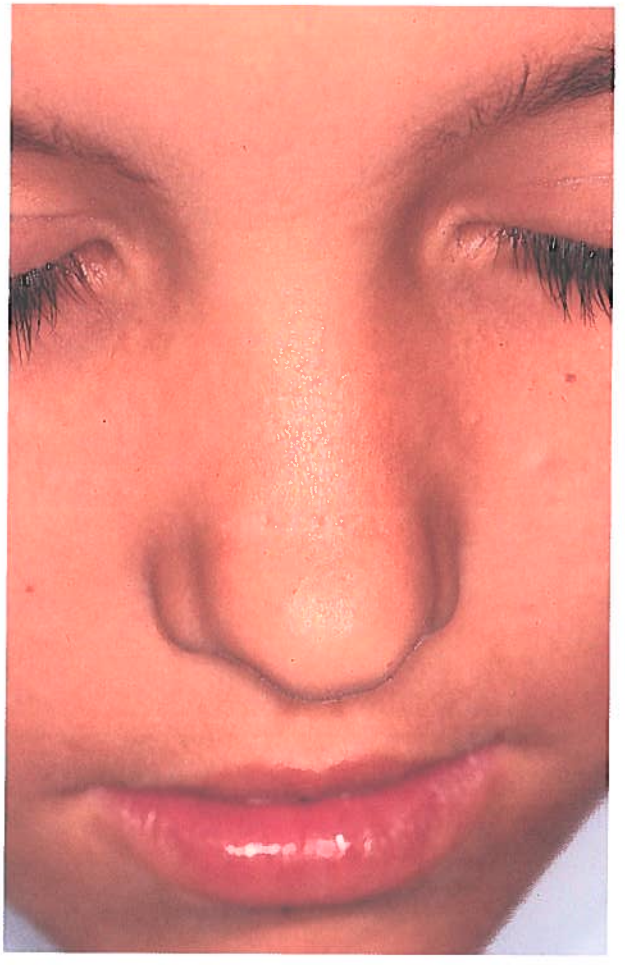

Figura 3. *Pliegue alérgico en el dorso nasal.*

- Oído medio: Otitis media serosa crónica o secuelas post-otitis.

Orofaringoscopia: Puede observarse hiperemia de la mucosa, a menudo acompañada de hipertrofia de tejido linfoide, paladar ojival.

Laringoscopia: Suele ofrecer hallazgos inespecíficos como ligero edema o engrosamiento de la mucosa laríngea.

2.3.2. Exploración instrumental

Endoscopia: Evidencia la existencia de patología nasosinusal coadyuvante al proceso y descarta otras causas locales de la sintomatología.

Rinomanometría: En el caso de rinitis alérgica la rinomanometría evidenciará una disminución de resistencia al paso de flujo tras realizar vasoconstricción nasal.

2.3.3. Estudio radiológico

TAC nasosinusal: En el caso de que la exploración endoscópica haya revelado alteraciones nasosinusales importantes.

2.4. Diagnóstico patogénico

Eosinofilia en sangre periférica: La eosinofilia sanguínea en enfermos alérgicos no suele exceder del 15-20%.

IgE Total sérica: Elevada en pacientes atópicos. No específica de proceso alérgico.

Citología nasal: La eosinofilia nasal, si bien es propia de la rinitis alérgica, también es característica de la rinitis intrínseca y puede considerarse hallazgo no patológico en lactantes.

2.5. Diagnóstico etiológico en alergia a neumoalergenos

2.5.1. Pruebas cutáneas (Test in Vivo)

- Indicaciones
  - Para identificar alergenos causantes de los síntomas.
  - La selección de antígenos se realizará en función de los aeroalergenos predominantes en el medio ambiente del paciente.
- Tipos de pruebas cutáneas.

2.6. PRICK

Introducción de pequeña cantidad de alergeno (utilizando extractos estandarizados y calibrados en unidades biológicas) a nivel de la capa epidérmica. Lectura a los 20 minutos (Fig. 4).

Recordar la existencia de falsos negativos con antidepresivos antihistamínicos, fenotiazidas y corticoides tópicos).

Figura 4. *Lectura de Prick Test.*

2.6.1. Test de provocación nasal

– Se fundamenta en la reproducción in vivo en el órgano de choque de la supuesta reacción alérgica.

– Se solicita cuando no existe una seguridad en la anamnesis o el resultado de las pruebas cutáneas y determinaciones in vitro cuestionan una positividad o negatividad en relación a los datos recogidos en la misma.

– De difícil realización en niños.

2.6.2. Detección de IgE específica (Test in Vitro)

2.6.2.1. RAST

- Técnica
  - El alergeno, unido covalentemente a una fase sólida, reacciona con los anticuerpos específicos del suero problema.
- Interpretación
  - Resultados en niveles de 0 a 5. Un nivel 2 o superior se considera significativo.
- Ventajas e inconvenientes

Ventajas:

a) No comporta riesgo de reacción sistémica.

b) No depende de la reactividad cutánea.

Inconvenientes:

a) Limitada selección de alergenos.

b) Menor sensibilidad que las pruebas cutáneas.

c) Resultado no inmediato.

d) Precio algo más elevado.

e) Necesidad de un laboratorio especializado.

- Indicaciones
  - Dermografismo positivo, que haga imposible la lectura de una prueba cutánea.
  - En casos de dermatitis atópica generalizada.
  - Para confirmar la significación clínica de una prueba cutánea positiva.
  - Cuando el sujeto esté sometido a tratamiento con fármacos que puedan disminuir o negativizar una prueba cutánea.
  - Como seguimiento de inmunoterapia específica.

2.7. Diagnóstico etiológico en alergia alimentaria

2.7.1. Pruebas cutáneas

El PRICK es el método más directo y fiable. Se realiza utilizando extractos comerciales o punción directa (prueba PRICK-PRICK) con el alimento fresco sobre la piel.

2.7.2. Pruebas de manipulación dietética. Dietas de exclusión

Se fundamenta en la retirada y reintroducción del alimento estudiado y su relación con la desaparición o reaparición de síntomas para establecer una relación causa-efecto.

Muy difíciles de realizar y precisan ingreso hospitalario muchas veces.

2.7.3. IgE Específica. RAST

Existe una amplia gamma de alergenos alimentarios disponibles para el diagnóstico in vitro mediante IgE específicas.

Sus indicaciones quedan limitadas a situaciones en que las pruebas in vivo puedan suponer un alto riesgo para el paciente, en casos de trastornos cutáneos extensos y cuando el paciente tuvo una reacción de tipo inmediato tras la ingesta de varios alimentos para identificar cuál de ellos fue la causa.

3. TRATAMIENTO DE LAS RINITIS ALÉRGICA EN LA EDAD PEDIÁTRICA (TABLA I)

El tratamiento del paciente alérgico se puede abordar desde distintos puntos de vista. Si pretendemos controlar su **sintomatología** realizaremos un tratamiento farmacológico, mientras que si lo hacemos sobre **el agente causal** aplicaremos las medidas de evitación alergénica como elemento fundamental del mismo. Si queremos hacer un tratamiento **etiopatogénico** aplicaremos la inmunoterapia. En ocasiones, la patología del enfermo requiere realizar un tratamiento quirúrgico.

El tratamiento sintomático se divide en: preventivo y sintomático propiamente dicho. En el tratamiento preventivo utilizaremos fármacos, como el cromoglicato o el nedocromil, mientras que en el sintomático se abre un amplio abanico de posibilidades y variará en función del síntoma predominante. Los fármacos a emplear van a ser básicamente:

- Antihistamínicos tópicos y orales.
- Descongestionantes tópicos y orales.
- Anticolinérgicos tópicos.
- Corticoides orales y tópicos.

Como hemos comentado anteriormente, la rinitis alérgica está mediada por una reacción de hipersensibilidad tipo I. En primer lugar tiene lugar la entrada del antígeno responsable (alergeno), después la unión del alergeno a dos moléculas de IgE que se hallan unidas a la membrana celular de un mastocito o basófilo. Esto genera modificaciones bioquímicas intracelulares que desembocan en la liberación de mediadores (entrada de calcio en el mastocito y aumento de AMPc intracelular). Por último, tiene lugar la aparición del efecto de los mediadores sobre las células diana, la clínica.

Cuatro son las posibilidades terapéuticas:

1) Evitar el contacto con el alergeno: Control ambiental.
2) Inhibir la liberación de mediadores: Cromoglicato disódico, etc.
3) Neutralizar el efecto de los mediadores:
- Antihistamínicos.
- Descongestionantes.
- Anticolinérgicos.
- Corticoides.

4) Neutralizar el alergeno: Inmunoterapia.

La fosa nasal es un filtro y como tal, para que sea eficaz, debe estar lo más limpia posible. El lavado de la fosa nasal con suero fisiológico ("agua de mar"), debe constituir un hábito. Cobra especial interés en la edad pediátrica y más aún en el paciente con rinitis, como mínimo se debe realizar dos veces al día, por la mañana al levantarse y por la noche antes de acostarse. En el niño más pequeño antes de cada toma, si lo precisa, es acosejable lavar la nariz.

Tabla I
Guía del tratamiento del niño con rinitis alérgica

- Educación de los padres sobre el manejo de esta patología.
- Identificación de los niños de alto riesgo de atopia.
- Identificación y evitación de los alergenos.
- Tratamiento preventivo de la rinitis estacional.
- Continuidad en el tratamiento.
- Considerar la seguridad sobre la eficacia del tratamiento.
- Tratamiento tópico antes que sistémico.
- La utilización de corticoides sistémicos sólo en casos complicados.

3.1. Medidas de control ambiental

Tienden a evitar el contacto con el alergeno responsable de la sensibilización clínica para no dar lugar a la aparición de los síntomas. En la edad pediátrica existen peculiaridades terapéuticas. Los aspectos preventivos cobran especial significación, puesto que a estas edades es posible establecer medidas preventivas que eviten o al menos retrasen, el desarrollo de dicha enfermedad. Éste es un importante factor en el tratamiento, hasta el punto de que niños con patología leve se estabilizan únicamente con un adecuado control ambiental, sobre todo en el dormitorio, probablemente debido a que controlando adecuadamente el dormitorio se está actuando sobre el hábitat en el que el niño pasa la mayor parte del tiempo.

Se han descrito una serie de marcadores, que desde un punto de vista práctico poseen un valor pronóstico comprobado en diferentes estudios.

Tabla II
Factores y marcadores para el desarrollo de atopia

A. Hereditarios / inmunológicos
- Historia familiar de atopia.
- Aumento de IgE en sangre de cordón o periodo neonatal.
- Aumento IgE sérica durante la infancia y la niñez.
- IgE específica (Pruebas cutáneas o RAST).
- Disminución Células T OKT 8.
- Aumento eosinofilia sanguínea.
- Aumento eosinofilia / basofilia nasal.
- Aumento actividad fosfodiesterasa de los monocitos.
- Trombocitopenia en sangre de cordón.

B. Estimulación ambiental específica
- Prácticas alimenticias.
  - Lactancia materna breve
  - Alergenos alimentarios en leche materna
  - Introducción precoz de la alimentación sólida complementaria
  - Destete precoz
- Magnitud de la exposición alergénica.
- Exposición alergénica temprana.

C. Estimulación ambiental inespecífica
- Exposición intrauterina a humo de tabaco y progesterona.
- Infecciones.
- Tabaquismo pasivo y contaminación.

3.1.1. Medidas de control antiácaros

Las principales normas ambientales que podemos aconsejar a los sensibilizados a los ácaros del polvo doméstico es el control de su hábitat.

El dormitorio, siempre bien ventilado, evitando la humedad. Colchón de fibra sintética (poliuretano), almohada de fibra (poliuretano), nunca lana, plumas u mariguano. Debe efectuarse una limpieza muy frecuente (en ausencia del enfermo), utilizando el aspirador (filtro HEPA). La habitación ha de estar poco decorada, evitando alfombras, cortinajes o tapicerías, en ningún caso instalar moquetas. Deben evitarse los juguetes de paño o peluche y los pósters en las paredes. Evitar las estanterías con libros.

En el resto de la casa, al igual que en el dormitorio, evitar todo aquello que pueda acumular polvo, realizando limpiezas frecuentes con aspirador. No se recomiendan estufas de gas. No se aconseja tener animales de pelo o de pluma en el domicilio. Evitar el uso de insecticidas, ambientadores, humos de tabaco, sustancias olorosas, etc.

En la segunda vivienda, airear y ventilar la habitación a la llegada. Hacer la cama el día de la llegada con ropa que no haya permanecido almacenada mucho tiempo. En caso de utilizar saco de dormir, éste debe ser acrílico y reversible, dándole la vuelta a días alternos.

Además de estas medidas de control ambiental, en la actualidad **métodos biológicos y químicos** que han demostrado su eficacia para disminuir el número de ácaros. Dentro de las primeras encontramos las **fundas de protección** para colchones y almohadas: son estructuras de revestimiento y protección con el objetivo de dificultar el paso y deambulación de los ácaros y sus deyecciones, de tal manera que no puedan alcanzar las vías respiratorias de las personas y desarrollar sus efectos nocivos. Las fundas para colchones están confeccionadas con mezclas de laminados de algodón-poliéster a los que se añade una capa de poliuretano, de lo cual resultan poros de tamaño pequeño, impermeables a los ácaros. Son transpirables y por encima se colocan las sábanas normales. Se aconseja lavarlos cada dos meses a temperatura de 60 grados o superior. Es importante que posean un material de cierre hermético que proteja de forma completa el colchón y almohada para impedir la salida de los ácaros.

También existen medidas de control químico: **los acaricidas.** Son sustancias que actúan eliminando los ácaros por varios mecanismos. Su acción es muy efectiva pero no total, ya que siempre quedan pequeñas porciones de ácaros que escapan a los efectos de los acaricidas, especialmente en los lugares de difícil acceso, como son los colchones. Es de destacar que carecen de toxicidad incluso a altas concentraciones. Los principales acaricidas que encontramos en el mercado son:

a) **Bencilbenzoato:** es un acaricida que mata a los ácaros del polvo y a sus larvas. Tiene una capacidad acaricida del 99% y conserva su efecto hasta seis meses. Penetra profundamente en las fibras téxtiles. Existen dos presentaciones, en forma de espuma para el tratamiento de colchones, sofás y objetos téxtiles, y como polvo húmedo para su aplicación en alfombras y moquetas.

b) **Ácido tánico:** se ha demostrado muy eficaz en desnaturalizar las proteínas de los antígenos mayores de ácaros y gato, reduciendo los niveles por metro cuadrado de estos alergenos.

c) **Esbiol:** actúa a nivel de las larvas y huevos, por lo que interrumpe el ciclo de desarrollo de los ácaros. Puede aplicarse en tratamientos trimestrales y se ha revelado como uno de los mejores acaricidas junto al benzilbenzoato.

d) **Piretrinas:** tienen su mayor utilidad en el control y erradicación de los ácaros de depósito.

e) **Nitrógeno líquido:** es muy efectivo sobre todo si se emplea en los colchones. Su acción consiste en matar a los ácaros por enfriamiento al someterlos a temperaturas muy bajas.

3.1.2. Medidas anti-polen

El polen es muy difícil de evitar. Lo único que puede hacer el paciente es no exponerse a fuertes concentraciones en la estación polínica correspondiente. Es fundamental que el paciente conozca el polen al que es alérgico, pueda identificar la planta o árbol responsable, conozca su calendario polínico y la relación entre polinización y estación:

3.1.2.1.Consejos anti-polen

- Mantener las ventanas cerradas por la noche. Utilizar aire acondicionado con filtros.
- Disminuir las actividades al aire libre durante las 5-10 de la mañana (emisión de pólenes) y de 7-10 de la tarde (periodo de descenso del polen desde lo alto de la atmósfera, al enfriarse).
- Aire acondicionado del automóvil.
- Permanecer el mayor tiempo posible dentro. Mantener cerradas las ventanillas cuando se viaja en coche. Poner filtros al de casa durante los días de mayores concentraciones de pólenes. Durante el periodo álgido de polinización evitar salir, sobre todo los días de viento.
- Tomarse las vacaciones durante el periodo álgido de polinización, eligiendo una zona libre de pólenes (la playa).
- Tomar la medicación prescrita por su alergólogo.
- Evitar cortar el césped o tumbarse sobre él.
- No secar la ropa en el exterior durante los días de recuentos altos. El polen suele quedar atrapado en ella.
- Ponerse gafas de sol al salir a la calle.
- Seguir los recuentos de pólenes.

3.1.3. Medidas anti-hongos

En el interior de la vivienda se debe evitar la humedad en las paredes y ventanas del domicilio, guardar ropa y zapatos húmedos en armarios o zonas poco ventiladas; también se debe eliminar la basura lo más rápidamente posible. En el exterior se aconseja evitar la vegetación en descomposición y no manipular granos y harinas, así como no permanecer en lugares donde se almacena.

A fecha de hoy, existen deshumidificadores que controlan el grado de humedad relativa dentro de la vivienda. También existen fungicidas que pueden aplicarse en lugares donde el desarrollo de hongos es frecuente.

3.2. Tratamiento farmacológico

La elección de la medicación a prescribir en un niño es relativamente más complicada que en el adulto. En la edad pediátrica debemos buscar la seguridad, la calidad de vida, la vía de administración más fácil y de más rápida absorción, con el efecto más rápido y los menos efectos secundarios posibles.

3.2.1. Profiláctico

Por debajo de los cuatro años, es excepcional que un niño colabore a la hora de inhalar una medicación. Por ello, a estas edades la educación del paciente es básica, tanto la de los padres como la del propio paciente, sobre todo en adolescentes, en los que el incumplimiento es el principal motivo de fracaso del tratamiento. Suelen

mejorar en este aspecto cuando comprenden las razones de su tratamiento. La participación de los padres es crucial para conseguir el control ambiental y reducir los factores desencadenantes (tabaco, humedad, etc), así como para estimular y controlar que el tratamiento farmacológico se siga adecuadamente.

Los principales fármacos empleados con este objetivo son:

1. Cromonas: Constituyen el tratamiento preventivo de elección en niños, ya que a su demostrada eficacia en un elevado porcentaje de los casos, se une la ausencia de efectos secundarios dignos de mención.

Cromoglicato sódico: Su efecto es máximo si se emplea para prevenir los síntomas y no para tratarlos. Mejora estornudos, prurito y rinorrea. Efecto escaso como descongestionante.

Como cualquier forma de tratamiento tópico nasal, para que su efecto resulte más rápido y eficaz, quizás requiera del empleo concurrente de descongestivos en los primeros días de tratamiento, porque éstos reducen el edema mucoso y mejoran la distribución del fármaco en toda la mucosa. **Se aconseja la prescripción en niños mayores de 6 años.**

2. Nedocromil sódico: Su mecanismo de acción similar al anterior, no se dispone como aplicación tópica nasal pero sí en colirio. **Se aconseja la utilización en niños mayores de 6 años.**

3. Ketotifeno: Antihistamínico con propiedades profilácticas al inhibir de los canales del calcio. Aunque su eficacia profiláctica es menor que la de las cromonas y corticoides, dada la comodidad de administración en niños pequeños y en casos leves, puede considerarse un ensayo terapéutico. **Su prescripción es posible en niños a partir de 6 meses de edad.**

4. Antileucotrienos: La reciente aparición de esta nueva clase terapéutica constituye una alternativa muy esperanzadora puesto que a su probada eficacia se une su inocuidad y la comodidad de su administración oral cada 12 horas.

Montelukast y Zafirlukast, aprobado su uso por la FDA **en niños a partir de los 7 años.**

3.2.2. Sintomático

3.2.2.1. Antihistamínicos

La histamina constituye el mediador de la reacción alérgica más estudiado. Al ser liberado en la mucosa nasal, consecuencia de la unión del alergeno con dos moléculas de IgE situadas en la membrana mastocitaria, se une a receptores histamínicos dispersos en la mucosa nasal, y da lugar al incremento de la permeabilidad epitelial de la mucosa con vasodilatación y plasmaféresis al actuar sobre receptores vasculares, originando obstrucción nasal.

La hipersecreción glandular ocasiona rinorrea al actuar respectivamente sobre los receptores histamínicos glandulares, las terminaciones libres colinérgicas (reflejo parasimpático, liberación local de acetilcolina y los receptores muscarínicos glandulares).

El estímulo de terminaciones nerviosas sensitivas origina prurito.

Su mecanismo de acción es el de ser antagonistas competitivos de la histamina. Se unen a receptores celulares de la histamina, logrando así que ésta no pueda ejercer su efecto.

A. Antihistamínico sistémicos

Clasificación de los antihistamínicos (H1)

• De primera generación (Tabla III)

Sintetizados antes de la década de los años ochenta. Existen en el mercado preparados (etanolaminas y Alquilaminas) que mezclan descongestionantes sistémicos con este tipo de fármacos indicados en el tratamiento sintomático del resfriado común en niños mayores de un año, aunque en la práctica diaria esta edad es menor.

Tabla III
Antihistamínicos de 1ª generación. Grupos y principios activos

Grupo	Principios activos
Etanolaminas	Clemastina, Difenhidramina, Dimenhidrinato
Etilenodiaminas	Clemizo, etc
Alquilaminas	Clorfeniramina, Dexclorfeniramina, Triprolidina.
Fenotiazinas	Prometazina
Piperidinas	Azatadina, Ciproheptadina, Fenindiamina
Piperazinas	Hidroxicina, Meclicina, Buclicina, Clorciclicina.
Otros	Ketotifeno

Debido de su amplia distribución, atraviesan la barrera hematoencefálica y pueden dar lugar a efectos indeseables a nivel del SNC. La sedación es frecuente.

Son poco específicos por cuanto presentan también acción anticolinérgica. Derivado de ello, pueden dar lugar a sequedad mucosa de vías respiratorias, estimulación cardiaca (palpitaciones, taquicardia), estreñimiento, retención urinaria, visión borrosa, etc. Molestias gastrointestinales: náuseas, vómitos, epigastralgias, etc. Potencian los efectos sedantes del alcohol y depresores del SNC, así como los efectos anticolinérgicos de los antidepresivos tricíclicos e inhibidores de la monoaminnoxídasa.

• De segunda generación (Tabla IV)

Sintetizados a partir de la década de los ochenta en un intento de mejorar la farmacocinética y ampliar el espectro de acción con respecto a los anteriores.

Tabla IV
Antihistamínicos de 2ª generación. Grupos y principios activos

Grupo	Principios activos
Alquilamina	Acrivastina
Fenotiazina	Mequitazina
Piperazinas	Cetirizina
Piperidinas	Ebastina, Astemizol, Terfenadina, Loratadina y Fexofenadina
Otros	Azelastina, Mizolastina, Temelastina

Similares a los antihistamínicos de primera generación, aunque con la ventaja de mayor duración de acción pueden administrarse cada 12 ó 24 horas. Menor distribución. No atraviesan la barrera hematoencefálica.

Además de comportarse como antagonistas competitivos de la histamina, inhiben la liberación de mediadores, y tienen efecto antiinflamatorio actuando sobre leucotrienos, prostaglandinas, PAF, o inhibiendo la migración de eosinófilos.

Debido a su alta especificidad por receptores histamínicos, por lo que carecen de efectos anticolinérgicos.

En principio, al no atravesar la barrera hematoencetálica, carecen de efectos sedantes.

No presentan interacciones farmacológicas reseñables. Los efectos indeseables descritos son:

Terfenadina: taquiarritmias, alopecia y sudoración.

Astemizol: aumento de apetito y taquiarritmias.

Loratadina y Cetirizina: sedación.

Consideraciones: Mejoran los síntomas estornudo, prurito y rinorrea. Son menos eficaces como descongestionantes, para lo cual suelen administrarse conjuntamente con descongestionantes o corticoides tópicos.

Amplia variabilidad individual de respuesta respecto al beneficio terapéutico y a los efectos secundarios, no existiendo correlación entre el efecto antihistamínico y el efecto sedante.

El empleo prolongado de un mismo antihistamínico puede dar lugar a una pérdida de eficacia terapéutica. En tal caso debe de suspenderse el tratamiento unas semanas o cambiar de antihistamínico. **En general, se aconsejan en niños mayores de dos años y la duración del tratamiento no más de 4 semanas.**

B. Antihistamínicos tópicos

Azelastina
Levocabastina

Actúan como antagonistas competitivos de la histamina, inhiben la liberación de mediadores en el mastocito, acción antiinflamatoria. A dosis correctas presentan escasa absorción sistémica. Se presenta en colirio y nebulizador nasal.

El único efecto indeseable relevante tras la aplicación de Azelastina es el gusto metálico o amargo que refiere el enfermo una vez aplicada.

Los antihistamínicos tópicos son considerados el fármaco de elección en el tratamiento sintomático de la rinitis alérgica leve y moderada en la edad pediátrica **(prescripción aconsejada de Levocabastina en niños mayores de 4 años, y Azelastina a partir de los 6 años),** en términos de seguridad, eficacia y rápido control de síntomas.

3.2.2.2. Descongestionantes

Se trata de fármacos agonistas alfa-adrenérgicos que, al actuar sobre receptores vasculares, dan lugar a vasoconstricción y consecuentemente, reducción del edema mucoso. Mejoran preferentemente el síntoma congestión nasal.

Clasificación de los descongestionantes:

TÓPICOS:
- Imidazolinas:

Xilometazolina, Oximetazolina, Nafazolina, etc

SISTÉMICOS:
- Fenilaminas:

Efedrina, Pseudoefedrina, Fenilefrina, etc

Los descongestionantes tópicos son de efecto local rápido, potente y selectivo. Sus efectos secundarios, irritación local y sequedad nasal, ciliotoxicidad e hiperemia reactiva y taquifilaxia. Su prescripción va asociada a otra medicación base, generalmente antihistamínicos o corticoides tópicos, son eficaces para reducir, a corto plazo, la congestión nasal, y para hacer más rápido el efecto deseado de los corticoides tópicos o del cromoglicato. Su principal inconveniente es que, empleados por tiempo prolongado pueden dar lugar a rinitis medicamentosa.

Los sistémicos son de efecto menos rápido potente y selectivo. Sus efectos secundarios derivan de la estimulación alfa-adrenérgica sistémica: hipertensión, taquicardia, elevación de la glucemia, retención urinaria, broncoconstricción...

Su administración conjunta con antidepresivos tricíclicos, inhibidores de la monoaminoxidasa o alcaloides de rawolfia, puede dar lugar a que el paciente presente crisis hipertensivas. Habitualmente se presentan asociados, en un mismo preparado, a antihistamínicos. Esta asociación mejora la eficacia clínica del antihistamínico, y permite el empleo de menor dosis del mismo.

Se aconseja su uso no más de 7-10 días y en niños por encima de 6-10 años de edad (aunque existen preparados pediátricos), y preferentemente la vía tópica a la sistémica.

3.2.2.3. Anticolinérgicos tópicos: bromuro de ipratropio

En el paciente con rinitis alérgica, el síntoma rinorrea es debido al efecto de la histamina sobre receptores glandulares nasales y sobre terminaciones colinérgicas libres, lo que desencadena un reflejo parasimpático que dará lugar a liberación de acetilcolina local; ésta, al unirse a receptores muscarínicos glandulares, será responsable, al menos en parte, de la rinorrea que presenta el paciente.

Los anticolinérgicos tópicos bloquean la unión de la acetilcolina a los receptores muscarinicos (antagonistas competitivos) reduciendo así la rinorrea. Son de acción local rápida. Disminuyen la rinorrea a los 5 minutos de aplicados; su efecto alcanza el máximo a la hora y dura unas 6 horas. Tienen escasa absorción sistémica.

No presenta efecto beneficioso sobre la congestión nasal, prurito o estornudos. No reduce la rinorrea de forma completa, pues no bloquea la unión de la histamina a sus receptores glandulares.

Está indicado en el tratamiento de la rinitis alérgica, como medida coadyuvante, asociada a un tratamiento base (antihistamínico), de forma continuada o intermitente, en los casos en que la rinorrea constituya el síntoma predominante y cuando ésta no cesa a pesar del tratamiento antihistamínico adecuado. **Su papel en el niño es marginal; quizás considerar en los casos de hipertonía vagal asociada, por ejemplo, reflujo gastroesofágico. Aconsejado en niños a partir de 6 años, vía tópica-nasal, dosis mínimas, el menor tiempo posible.**

3.2.2.4. Corticoides

Sin duda constituyen el tratamiento farmacológico más potente y eficaz, hasta tal punto que si no fuera por sus importantes efectos secundarios, no sería necesario en la mayoría de los casos utilizar ningún otro medicamento. Los corticoides inhalados supusieron en su día un avance de capital importancia en este sentido. Pero aún así, pueden tener también efectos secundarios sistémicos, especialmente efectos sobre el desarrollo esquelético en niños, lo que obliga a usados con prudencia cuando el problema no se controle con tratamientos alternativos, a la menor dosis posible, durante el menor tiempo posible y controlando los posibles efectos sistémicos.

A. Corticoides tópicos

Son glucocorticoides sintéticos activos tópicamente, con efectos multifactoriales que incluyen disminución de la inflamación, la permeabilidad capilar y el edema de mucosas, así como la disminución de la producción de moco. También disminuye el número de basófilos y mastocitos del epitelio nasal, el número de eosinófilos y neutrófilos en mucosa y secreciones nasales. Por todo ello, se eligen como tratamiento cuando el síntoma predominante es la obstrucción nasal, pues los antihistamínicos no poseen efecto sobre ella.

Efectos secundarios: es muy remota la posibilidad de que se produzca una supresión del eje hipotálamo-hipófisis-glándula suprarrenal. No se ha descrito atrofia de la mucosa nasal, aunque con frecuencia se producen estornudos y hemorragias nasales. Es muy raro observar una micosis nasal secundaria a su utilización.

Corticoides tópicos: Dipropionato de beclometasona Budesonida Fluticasona Acetónido de triamcinolona Mometasona

En la actualidad se emplean diversas moléculas:

Dipropionato de beclometasona: fue el primer corticoide tópico que se demostró eficaz como tratamiento tópico en la polinosis, sin presentar efectos sistémicos.

Budesonida: es un potente corticoide no halogenado que es degradado rápidamente en el hígado. Es de 2 a 3 veces más potente que la beclometasona. **Aconsejado en niños a partir de 6 años.**

Fluticasona: es uno de los últimos corticoides tópicos comercializados. Sus efectos adversos sistémicos son mínimos cuando se administra vía intranasal. Es altamente lipofílico, por lo que permanece durante más tiempo en los tejidos. **Aconsejado en niños a partir de 4 años.**

Acetato de triamcinolona: como el anterior, es de reciente aparición en el mercado. Presenta igualmente pocos efectos secundarios y su biodisponibilidad sistémica es muy baja. **Aconsejado en niños a partir de 6 años.**

Mometasona: comercializado recientemente, también se presenta como los anteriores en forma de spray nasal en solución acuosa. **Aconsejado en niños a partir de 12 años.**

El espectro de acción de los corticoides tópicos sobre la reacción alérgica es amplio. Actuan por un mecanismo simple al unirse receptores celulares, dando lugar a una inhibición de la liberación de mediadores en células cebadas y basófilos. Tienen amplio espectro antiinflamatorio. Reducen la sensibilidad de terminaciones nerviosas sensitivas (menos estornudos), colinérgicas (menos rinorrea).

Son de administración tópica. A dosis correcta su absorción sistémica es mínima y rápidamente depurada por vía hepática.

Los efectos indeseables concentran su efecto terapéutico a nivel local, sin embargo debemos tener en cuenta que administrados a dosis altas y por tiempo prolongado, pueden absorberse sistémicamente y dar lugar a efectos indeseables generales propios del tratamiento corticoideo.

No se ha demostrado atrofia de la mucosa nasal, aunque es frecuente que produzcan estornudos y epistaxis. La candidiasis nasal secundaria es rara. No producen taquifilaxia.

Consideraciones a tener en cuenta: El comienzo no inmediato de la mejoría clínica tras su aplicación. Al igual

que en el tratamiento con cromoglicato, su rapidez de acción mejora si se administra, inicialmente, junto a vasoconstrictores.

Efecto beneficioso sobre prácticamente la totalidad de los síntomas nasales. Carece de efecto sobre síntomas oculares.

Se aconseja la utilización en niños mayores de 12 años, dosis única por la mañana. En la actualidad no se dispone de trabajos contrastados suficientemente, pero la edad de prescripción va disminuyendo (a partir de 4-6 años).

Las principales causas de fracaso son que el paciente interrumpa el tratamiento al no conseguir efecto beneficioso inmediato. El bloqueo nasal impide la aplicación tópica del medicamento. Aparición de infección o secreción purulenta, epistaxis circunstancias que provoca resistencia temporal al tratamiento.

B. Corticoides sistémicos (Tabla V)

No están indicados en el tratamiento de la rinitis no complicada. En casos de rinitis muy severas que no hayan respondido a otros tratamientos anteriores, pueden utilizarse en dosis bajas durante un ciclo corto. No se recomienda utilizar las formas de administración de liberación retardada, debido a la mayor supresión del eje hipotálamo-hipofisario.

3.3. Inmunoterapia

El primer escalafón en el tratamiento causal del paciente alérgico será el control ambiental o evitación del alergeno, sin el cual no funcionará ningún tratamiento.

Si lo que pretendemos es realizar un **tratamiento patogénico** podemos pautar inmunoterapia, que consiste en la administración de dosis crecientes del alergeno responsable del proceso alérgico para obtener un control completo del cuadro o bien una tolerancia inmunológica permanente.

Para realizar una buena inmunoterapia haremos una buena selección de pacientes y los requisitos a cumplir serán:

- Proceso IgE mediado.
- Difícil control clínico:
  - Reacciones anafilácticas severas a picaduras de himenópteros, etc).
- Alergeno difícil de eliminar.
- Necesidad de medicación diaria.

Al no ser una terapéutica inocua (reacciones anafilácticas) debemos informar exhaustivamente al paciente de los riesgos, así como de la duración del tratamiento, que será de promedio de cuatro años.

Durante la edad pediátrica, la inmunoterapia y las medidas de evitación alergénica suponen también las únicas formas de tratamiento etiológico de las enfermedades alérgicas y, por lo tanto, las únicas que pueden amputar su evolución natural. Las líneas maestras a considerar en la administración de inmunoterapia en la infancia son extrapolables de la inmunoterapia en general. No obstante, durante este período presentan unas peculiaridades que debemos comentar a continuación.

Se ha establecido la edad de cinco años como el límite de edad inferior para recibir inmunoterapia. A la hora de indicar inmunoterapia por debajo de los cinco años hay que tener en cuenta una serie de factores: en primer lugar, la sensibilización a aeroalergenos por debajo de esta edad es relativamente baja y, con frecuencia, no son aún los responsables de los síntomas del paciente; en segundo lugar, el personal sanitario suele estar menos entrenado en el tratamiento de las posibles reacciones adversas de los niños por debajo de esta edad. Siguiendo las recomendaciones de los comités de inmunoterapia de la SEAIC (Sociedad Española de Alergología e Inmunología Clínica), el hecho de tener menos de cinco años constituye una contraindicación relativa para la administración de inmunoterapia. Debe resaltarse el término relativa, puesto que no puede considerarse en modo alguno incorrecta la prescripción de inmunoterapia por debajo de esta edad, aunque antes de iniciada debemos considerar los dos aspectos anteriores, valorando detenidamente el cociente beneficio / riesgo.

Otro aspecto a considerar durante la infancia es la mayor presencia de dermatitis atópica en este período. La inmunoterapia puede agravar la dermatitis atópica que algunos niños sufren además de su patología respiratoria. Si esto ocurriera, la inmunoterapia se deberá suspender.

No debemos olvidar que durante la infancia vamos a disponer de la mejor oportunidad para obtener los beneficios del inicio precoz de la inmunoterapia:

Prevenir el desarrollo de una enfermedad más grave, como por ejemplo el desarrollo de asma bronquial en un paciente con rinitis o el desarrollo secundario de nuevas sensibilizaciones mediadas por IgE.

Reducir la aparición de reacciones adversas al disminuir el grado de sensibilidad. Supone una buena oportunidad para prevenir, más que reducir, la inflamación crónica de la vía aérea.

El uso de inmunoterapia en niños requiere de la consulta con el especialista, debido a los problemas especiales que surgen en este grupo de edad. El diagnóstico de una rinoconjuntivitis alérgica en los niños menores de 4-5 años puede ser difícil, y el diagnóstico diferencial entre rinitis alérgica e infecciones virales agudas recurrentes de las vías respiratorias, supone ciertos problemas.

La mayoría de los especialistas prescriben la inmunoterapia en niños mayores de 5 años, aunque algunos recomiendan la inmunoterapia en niños de 1-2 años. Se necesitan estudios controlados para analizar los beneficios y los riesgos de la inmunoterapia en pacientes menores de 5 años de edad. Sin embargo, cuando se prescribe inmunoterapia a un niño, el médico que realiza la inyección debe ser capaz de tratar debidamente una reacción sistémica en este grupo de edad.

Se necesita motivar tanto a los padres como al niño para no interrumpir la inmunoterapia. El cumplimiento se puede conseguir con un diagnóstico adecuado de la alergia y una información adecuada sobre esta clase de tratamiento, incluyendo la información relativa a reacciones adversas.

Cuando se administra la inmunoterapia en niños que sólo padezcan rinoconjuntivitis alérgica, puede prevenir el desarrollo del asma.

3.3.1. Problemas de la inmunoterapia en niños

1) Se necesitan más estudios para determinar cómo la inmunoterapia puede modificar la enfermedad alérgica o detener la progresión a asma.

2) La inmunoterapia rápida se asoció con una mayor incidencia de reacciones sistémicas en niños menores de 5 años, comparado con los pacientes mayores. Cuando ocurre una reacción bronquial inducida por la inmunoterapia, puede ser más difícil de controlar que las reacciones que ocurren en edades más avanzadas.

3) Los niños pequeños no entienden que las inyecciones causen dolor. Por lo tanto, se debería tener en cuenta el miedo a la inyección o el trauma psíquico inducido por una reacción anafiláctica antes de comenzar esta terapia. Ésta es la principal razón por la que se debe evaluar cuidadosa y críticamente la eficacia y seguridad de otras vías de administración de inmunoterapia en niños. Estudios debidamente controlados y bien diseñados que utilizan la **inmunoterapia sublingual e intranasal** aportan pruebas de que puede ser una alternativa viable a la terapia con inyecciones parenterales para tratamiento de la enfermedad alérgica de las vías aéreas. Se necesitan más estudios para definir mejor los pacientes más adecuados para este tipo de terapia, dosis terapéutica óptima, y su eficacia en comparación con la inmunoterapia convencional inyectable.

Tabla V
Inmunoterapia

Extractos:
- Acuoso
- Depot
- Polimerizados

Vía de administración:
- Oral
- Sublingual
- Nasal
- Parenteral (no aconsejable en la infancia)

"Siempre control de 30 minutos postadministración"

Las pautas:
- Perenne
- Preestacional (frecuente en polimerizados)

3.3.2. Ventajas de la inmunoterapia en niños

La inmunoterapia, cuando se introduce al inicio o durante la fase inicial de la enfermedad, puede modificar la historia natural de la enfermedad alérgica. De hecho, se cree que es más eficaz en niños que en adultos.

3.3.3. Peculiaridades pronósticas

Estudios a largo plazo sobre la evolución espontánea de niños que padecen asma bronquial demuestran que tres de cada cuatro niños continúan teniendo síntomas de asma durante su vida de adulto. Sin embargo, hay otros que indican que la inmunoterapia puede cambiar el curso natural de las enfermedades alérgicas, mediadas por IgE.

Está en marcha el proyecto PAT (Tratamiento Preventivo de la Alergia), que es un estudio prospectivo de diez años de duración, cuya finalidad es evaluar la posibilidad de que la inmunoterapia prevenga el desarrollo del asma en los niños que padecen rinitis. Los resultados preliminares de los cinco primeros años confirman este hecho.

Pretendemos llegar a la dosis máxima tolerada por el paciente, así que las reacciones adversas pueden presentarse a lo largo del tratamiento. Dispondremos siempre de medicación para controlarlas si se presentaran.

Los parámetros que usaremos para finalizar el tratamiento serán de tipo clínico y tipo inmunológico (IgG, IgE específicas...) y pruebas de provocación en órgano de choque, que en este caso sería la rinomanometría y el test de provocación nasal específico.

Los pasos clave para un buen tratamiento serán:
- Seleccionar bien al paciente.
- Informarle a fondo de su proceso.
- Anotar una correcta pauta de tratamiento.
- Cerciorarnos de que la cumple.
- Mantenerle informado de la evolución de su proceso.

Contraindicaciones absolutas:
- Enfermedades del sistema inmune.
- Tumores malignos.
- Grave afección psiquiátrica.
- Pacientes con imposibilidad de administrar adrenalina.
- Mala aceptación por parte del paciente.

Contraindicaciones relativas:
- Embarazo.
- Edad.

Patologías que desaconsejan su utilización:
- Bronquiectasias.
- Asma inestable o crónico.

La inmunoterapia no evita el desarrollo de sensibilización a nuevos alergenos en los pacientes polisensibilizados. Puede alterar el curso natural de la enfermedad alérgica, impidiendo la sensibilización a nuevos alergenos. Puede impedir la progresión de la rinoconjuntivitis a asma y alterar el curso natural de la enfermedad alérgica, impidiendo la sensibilización a nuevos alergenos.

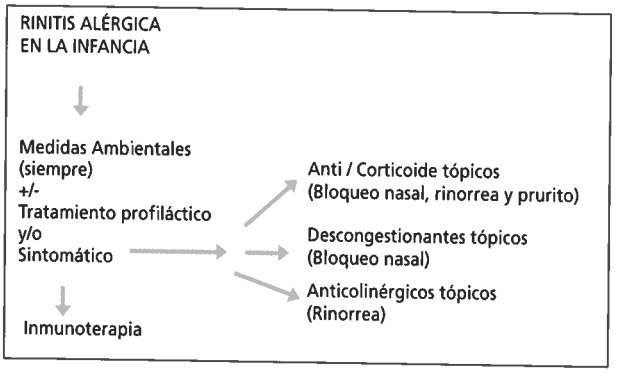

BIBLIOGRAFÍA

- **ANN-CHARLOTTE, E., EMENIUS, G.** *et al.* "Human transmission of cat, dog and horse allergen". *J Allergy Clin Immunol News Abstracts* 1125. 1994.
- **BELENKY, WM., MADGY, DN.** "Nasal Obstruccion and rhinorrea. Bluestone-Stool-Kenna". *Pediatric Otolaryngology.* W B Saunders Company, p. 765-781. 1996.
- **BERSTEIN, JM.** "The role of IgE-mediated hypersensitivy in the development of otitis media with effusion". *Otolaryngol Clin North Am* 25.127. 1993.
- **BLINDSLEY-JENSEN, O., SKOU, P 5, MADSEN, P.** *et al.* "Food allergy and food intolerance. What is the difference?" *Ann Allergy* 72, p. 317-320. 1994.
- **BOUSQUET, J., MICHEL, FB.** "In Vivo methods for study of Allergy". Middleton Jr., Reed CE Ellis E., *et al.* (eds.) *Allergy Priciple and Practice.* CV Mosby, p. 573-594. 1993.
- **BURGE, HA.** "Fungus allergen". *Clin Rev Allergy* 3, p. 319-329. 1985.
- **CLEMENT, P., VANDR VEKEN, P., IWENS, P., BUISSERET.** "The X-ray, CT-scan, MR-imaging". Mygind, R Naclerio. *Allergic and non-allergic Rhinitis. Clinical Aspects.* W B Saunders, p. 58-65. 1993.
- **DEREBERY, MJ., BERLINER, KI.** "Allergic eustachian tube dysfunction. Diagnosis and treatment". *Am J Otol* 18 160-165, 1997.
- **DRUCE, HM.** "Allergic and non-allergic rhinitis". Middleton Jr., Reed CE Ellis E., *et al.* (eds.) *Allergy Principle and Practice.* CV Mosby, p. 1.433-1.455. 1993.
- **FERNÁNDEZ-CALDAS, E., TRUDEAU, WL., LEDFORD, DK.** "Environmental control of indoor biologic agents", *J Allergy Clin Inmunol* 94: p. 404-412. 1994.
- **HAMILLTON, S.** "Alergia y patología laringea". *Clínicas Otorrinolaringológicas de Norteamérica,* vol. 1, p. 279-292. 1992.
- **HOMBURGER, H., KATZMANN, J.** "Methods in laboratory immunology". Middleton Jr., Reed CE Ellis E., *et al.* (eds.). *Allergy principle and Practice.* CV Mosby, p. 554-573. 1993.
- **KING, HC.** "Recognizing the Allergic Patient". An *Otolaryngology. A Guide of Allergy.* Thieme Medical Publishers, p. 53-65.1990.
- **KING, HO.** "Food Allergens". An *Otolaryngologists Guide of Allergy.* Thieme Medical Publishers, p. 45-50. 1990.
- **KING, H.** "Alternativas en el diagnóstico y tratamiento de alergia a alimentos". *Clínicas Otorrinolaringológicas de Norteamérica,* vol. 1, p. 133-146. 1998.
- **KLUKA, EA.** "Medical Treatment of rhinosinusitis in Children". Cotton R. *et al. Practical Pediatric Otolaryngology.* Lippincott. Raven publishers, p. 395-405. 1999.
- **MALET I CASAJUANA,** *et al. Manual de Alergia para atención primaria:* 2: 98-105; 5: 180-191. 1999.
- **NIETO GARCÍA, A.** *Las enfermedades alérgicas y respiratorias en atención primaria: diagnóstico y tratamiento.* VII: 110-115. 1998.
- **PLATTS-MILLS, TAE., SOLOMON, WR.** "Aerobiology and inhalant allergens". Middleton R. Jr., Reed C E Ellis E., *et al.* (eds.): *Allergy Principle and Practice.* CV Mosby, p. 469-513. 1993.
- **PASSALI, D., MÖSGES.** *et al.* "Consensus of Allergic Rhinitis in Childhood". *Eur J Allergy Clin Inmunol* Suppl 55, vol. 54, p. 20-34. 1999.
- **PÉREZ CAMO, L., DURÁN REYES, MA., ARMISÉN GIL, M., JUHÁ DE PÁRAMO, B.** "Métodos diagnósticos en alergia infantil". E. Losada Cosmes. *Alergia Pediátrica Grupo Aula Médica* S.A., p. 46-64. 1996.
- **SCANDDING, GK.** "Effects on intranasal steroides on childhood growth". *ENT News,* vol. 8:5: 27-28. 1999.
- **STAMMBERGER, H.,** Rhinoscopy. N. Myging, R. Naclerio. *Allergic and non-allergic Rhinitis. Clinical Aspects.* W B Saunders, p. 51-57. 1993.
- **WELLINGTON, G.** "Background Considerations and Office Management of Food Allergy". PJ Donald, JL Gluckman, DH Rice. *The Sinuses.* Raven Press, p. 33-144. 1995.

34. LA VÍA LACRIMAL EN EL NIÑO

M. Tomás Barberán*, S. Tomás Barberán**

La creciente importancia de la cirugía endoscópica nasosinusal ha determinado que el abordaje de la vía lacrimal en adultos se realice cada vez con más frecuencia de manera endoscópica en lugar de realizando el clásico abordaje externo de Toti. La misma tendencia se está produciendo en los niños, aunque de una manera más lenta, dado que si bien en ellos la patología de la vía lacrimal es muy frecuente, suele solucionarse en la mayoría de los casos con procedimientos tan sencillos como el simple sondaje de la vía.

Para el correcto manejo de una patología concreta, no suele ser adecuado controlar exclusivamente una parte de la misma, por ejemplo el tratamiento quirúrgico, y se debe conocer el diagnóstico y el tratamiento. Esto es especialmente cierto en el manejo de la vía lacrimal en niños, en los que se dan una serie de circunstancias, como la exploración más dificultosa y la existencia de una patología banal, que se corrigen espontáneamente o con procedimientos sencillos, y que puede pasar a ser crónica por el mal manejo de la misma. Idealmente, la colaboración entre oftalmólogo y otorrinolaringólogo debe permitir la obtención de los mejores resultados. Si ésta no se produce, el oftalmólogo puede tender a no operar a sus pacientes durante años y el otorrinolaringólogo se precipitará a intervenir niños que se solucionarían de una manera más fácil.

1. ANATOMÍA Y FISIOLOGÍA DEL SISTEMA LACRIMAL

La película lacrimal consta de tres capas: una externa lipídica, una media acuosa y una interna proteica. La calidad y cantidad de estas tres capas determinarán la calidad de la película lacrimal y el mantenimiento de sus funciones de lubricación, limpieza y nutrición de la superficie corneal. Por otro lado, la interfase aire-película lacrimal es la superficie con mayor poder refractivo del ojo humano. Por lo tanto, cualquier alteración de la película lacrimal, tanto en su cantidad como en su calidad, no sólo alterará el metabolismo de la superficie ocular, sino que afectará de forma importante a la visión. El mayor componente de la lágrima es el agua, que procede principalmente de la glándula lagrimal. El grosor y la distribución de la película lacrimal debe ser lo más constante y homogéneo posible. Para ello, el mecanismo de su producción y eliminación debe estar equilibrado. El sistema de drenaje lacrimal es, por tanto, un elemento muy importante en el funcionamiento normal del órgano visual.

La película lacrimal entra en el sistema de drenaje por los puntos lacrimales (Fig. 1) de los bordes mediales de los párpados superior e inferior. Son orificios de aproximadamente 0,3 mm de diámetro que se encuentran ligeramente inclinados hacia el ojo para facilitar el contacto con la película lacrimal. Desde los puntos lacrimales, el drenaje continua por los canalículos superior e inferior paralelos al borde palpebral. La mayoría de los individuos suelen tener un corto canalículo común antes de entrar en el saco lagrimal a través de la válvula de Rosenmüller. El saco lacrimal ocupa la fosa lacrimal, formada por el hueso lacrimal y el proceso frontal del maxilar. El ligamento cantal medial se origina en la cresta lacrimal anterior y pasa por delante de la porción superior del saco lacrimal. El saco se recubre de una capa superficial de epitelio columnar y una capa profunda de células globosas productoras de moco. Esta misma capa epitelial se continúa por todo el conducto nasolacrimal, que se dirige hacia abajo, atrás y lateralmente desde el saco lacrimal. El conducto

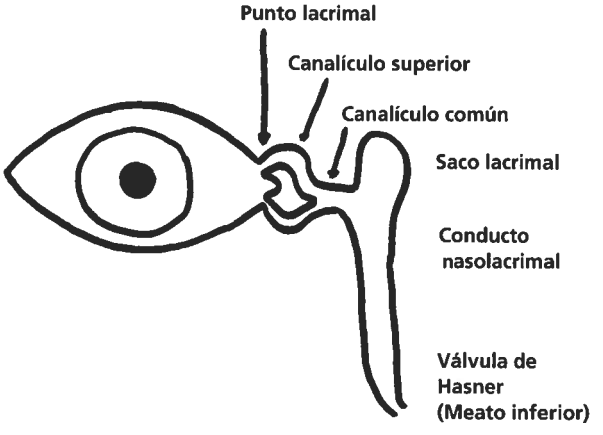

***Figura 1**. Anatomía.*

* Servicio de ORL. Hospital Son Dureta, Palma de Mallorca.
** Servicio de Oftalmología. Hospital Son Dureta, Palma de Mallorca.

nasolacrimal atraviesa un corto canal óseo para terminar en la fosa nasal, debajo del cornete inferior, a través de la válvula de Hasner.

Embriológicamente, el conducto membranoso lacrimonasal surge de un cordón epitelial sólido formado por la invaginación del ectodermo externo. Este cordón se canaliza hacia el final de la gestación, de manera que es muy frecuente que persista una fina membrana tisular obstruyendo el final del conducto en el recién nacido.

2. ENTIDADES CLÍNICAS (Tabla 1)

2.1. Atresia del punto lagrimal

Fallo durante el desarrollo de la permeabilización de la porción más anterior del conducto membranoso nasolacrimal. Clínicamente se limita al acúmulo y desbordamiento lacrimal (epífora). No se produce secreción mucopurulenta o es mínima. Muchas veces sólo existe una fina membrana tisular que obstruye el canalículo, precisando tan sólo una leve punción con una aguja y dilatación para resolver el problema. Otras veces, la atresia es mayor y se requiere una cirugía más complicada: puntoplastia incisional combinada con intubación bicanalicular, dacriocistostomía con reconstrucción del punto lagrimal o conjuntivodacriocistorrinostomía en casos extremos.

Tabla 1
Entidades clínicas

- Atresia del punto lacrimal.
- Puntos lacrimales supernumerarios.
- Fístula lacrimal congénita.
- Dacriocistocele.
- Obstrucción congénita del conducto nasolacrimal.

2.2. Puntos lacrimales supernumerarios

No precisa tratamiento.

2.3. Fístula lacrimal congénita

Es poco frecuente. Consiste en un conducto recubierto de epitelio que se extiende desde el canalículo común o el saco lacrimal a la superficie cutánea del párpado inferior, generalmente inferomedial al canto medio. Clínicamente suele haber una descarga mucosa asociada a la obstrucción del conducto nasolacrimal. El problema suele resolverse cuando se permeabiliza el conducto nasolacrimal. De persistir el problema, se requiere su excisión quirúrgica completa.

2.4. Dacriocistocele

También llamado *mucocele, dacriocele* o *amniotocele* (Fig. 2) del saco lacrimal. Es poco frecuente. Consiste en una dilatación quística del saco lacrimal por la obstrucción

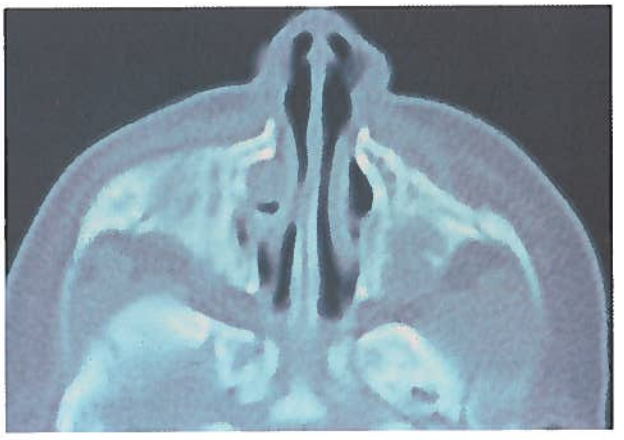

Figura 2. *TAC en niño de 4 días mostrando dacriocele.*

del drenaje superior e inferior al saco. La obstrucción inferior suele ser membranosa, muy parecida a la que ocurre en la obstrucción congénita del conducto. A veces, también hay una obstrucción anatómica de la porción superior del conducto, aunque suele tratarse de una válvula de Rosenmüller extremadamente competente. El moco se cree que proviene de una secreción de las células globosas del saco. Raramente se presenta de manera bilateral.

Clínicamente se presenta como un abultamiento azulado de 1,0 cm de diámetro aproximadamente, situado inferior y medialmente al canto medio. Aunque su aspecto suele ser típico, se debe realizar el diagnóstico diferencial con un hemangioma, quiste dermoide y/o encefalocele. Puede presentar protrusión en la fosa nasal, llegando a veces a comprometer la misma. Este hallazgo intranasal puede verse también en algunos casos con obstrucciones del conducto nasolacrimal sin la existencia aparente de un dacriocele. De no resolverse el caso espontáneamente, generalmente el dacriocele se infectará al cabo de unas pocas semanas. Si no está infectado, se puede descomprimir a veces con masaje digital combinado con antibióticos tópicos. El sondaje de la vía lacrimal debe realizarse durante el primer mes de vida. Una vez que se instaura una dacriocistitis, deben instaurarse antibióticos sistémicos, precisándose un drenaje quirúrgico en la mayoría de los casos. Este drenaje puede realizarse canalizando la vía con una sonda lacrimal hasta llegar al saco, pero para su corrección permanente es preferible eliminar la obstrucción inferior. El sondaje del canal en su porción distal al saco puede ser dificultosa por las alteraciones anatómicas que suelen acompañar al dacriocele. A veces no hay otra solución que el abordaje endonasal y su marsupialización. Se debe evitar el abordaje cutáneo para drenar un dacriocele infectado por el riesgo de crear una fístula permanente.

2.5. Obstrucción congénita del conducto nasolacrimal

Se debe a la persistencia de una fina membrana en el extremo distal del conducto nasolacrimal. Clínicamente se encuentra presente en un 5% de los recién nacidos. La

sintomatología se suele poner de manifiesto hacia el primer mes de vida en el 90% de los casos. Suele consistir en una epífora y descarga mucopurulenta persistente. La intensidad de la clínica varía según los días, pero no desaparece del todo hasta que se resuelva la obstrucción. No hay eritema de la piel de los párpados o de la conjuntiva. La presión digital del saco suele producir un reflujo mucopurulento, aunque no siempre. No es infrecuente la afectación bilateral, especialmente en niños pequeños. Generalmente, el cuadro produce únicamente una incomodidad, aunque en unos pocos puede haber una infección bacteriana secundaria con conjuntivitis o dacriocistitis, e incluso celulitis severas. No se afecta la función visual.

El **diagnóstico diferencial** de la obstrucción congénita del conducto nasolacrimal incluye la atresia del punto lacrimal, conjuntivitis, blefaritis y glaucoma congénito. La instilación de fluoresceína al 2% en la película lacrimal, detectará una retención tras 5-10 minutos, con fallo de tinción nasal o faríngea a los 10-15 minutos.

El **tratamiento conservador** suele iniciarlo el pediatra mediante la administración de antibióticos 1-4 veces al día en gotas o pomada y el masaje digital del saco. La obstrucción suele resolverse espontáneamente o tras tratamiento conservador en el 50-90% de los pacientes durante los primeros 6 meses de vida. Un niño con síntomas positivos a los 6 meses tiene un 70% de probabilidades de estar asintomático al año. Después del primer año de edad, la posibilidad de resolución espontánea desciende drásticamente. En casos de clínica persistente, el sondaje del conducto se hace necesario. Este puede realizarse en la consulta con anestesia tópica hasta los 12 o incluso 15 meses de edad, aunque el éxito es menor pasados los 6 meses de vida. Se puede usar anestesia general para el sondaje pasados los 6 meses de edad y es absolutamente necesario pasados los 15 meses. La decisión del momento del sondaje es discutible. El sondaje temprano a los 3-6 meses reduce el tiempo de molestias, la necesidad del tratamiento conservador y el riesgo de infecciones secundarias. La intervención no requiere sala quirúrgica y se puede realizar en la consulta de manera relativamente sencilla, reduciendo los riesgos de la anestesia general. El éxito del sondaje correcto del conducto es superior al 90% eliminando la clínica en niños menores a un año. Después, el fracaso es creciente.

3. TRATAMIENTO QUIRÚRGICO DE LA OBSTRUCCIÓN CONGÉNITA DEL CONDUCTO NASOLACRIMAL

Si se realiza en la consulta, es preciso contener adecuadamente al niño envolviéndolo con una sábana e instilar unas gotas de anestésico tópico. Si se realiza en el quirófano, suele bastar con la inhalación del agente anestésico, aunque algunos anestesistas prefieren intubarlos. Antes del sondaje lacrimal, los sacos se vacían con masaje digital y los bordes palpebrales se limpian de secreciones. Se dilata uno de los puntos lacrimales, superior o inferior. Por la mayor facilidad se escoge el punto inferior. El mejor instrumento para dilatar es un dilatador especialmente diseñado de punta fina y roma y cuyo diámetro se agranda paulatinamente. Una sonda Bowman de #00 ó #0 es introducida hasta el saco por los canalículos paralelos al borde palpebral, tirando del párpado hacia arriba y hacia afuera ejerciendo cierta tensión. Si se encuentra una resistencia firme, se debe retirar la sonda ligeramente y se intenta de nuevo cambiando su dirección hasta encontrar la vía. Si aun así no es posible su sondaje, se puede intentar con el otro punto lacrimal. Es muy típica la sensación de *tocar* con la sonda la pared ósea tapizada por la mucosa del saco. Si por el contrario se *palpa* una estructura esponjosa al final del canalículo, la sonda seguramente esta enganchada en una válvula de Rosenmüller prominente, y se debe atravesar con cuidado ayudándonos de la tracción palpebral. Cuando la sonda contacta con el hueso es pivotada 90° dentro del conducto nasolacrimal hacia abajo, con una ligera inclinación hacia atrás y afuera. Generalmente, un característico *pop* o sensación de rebasar un tope se siente cuando se sobrepasa el borde inferior del conducto. Es frecuente sentir cómo se rompen pequeñas resistencias con el paso de la sonda.

La distancia que va desde el punto lacrimal al suelo de la cavidad nasal es aproximadamente igual a la distancia entre el punto y la prominencia externa de la nariz, que suele ser menor de 3,0 cm en un niño menor de 1 año. Se puede inspeccionar la sonda con la ayuda de un endoscopio nasal para comprobar su correcta ubicación. Tras retirar la sonda, se puede irrigar la vía lacrimal con suero fisiológico sin o con fluoresceína, lo que nos ayudará a confirmar el éxito del procedimiento.

A veces se encuentra una resistencia ósea durante el sondaje que no se puede superar y nos impedirá un sondaje exitoso, aunque sucede raramente. Más a menudo, en manos poco expertas, la sonda se orienta erróneamente hacia tejidos blandos o al antro maxilar. Si ocurre esto, es preferible abortar la operación e intentarlo en otra ocasión. La complicación más frecuente es el paso de la sonda a la cavidad nasal por fuera del verdadero conducto nasolacrimal. La *falsa vía* puede producirse, bien por una defectuosa manipulación de la sonda, o por variaciones anatómicas que hacen meramente imposible que un instrumento recto las evite. Es difícil detectar la creación de una falsa vía intraoperatoriamente. Generalmente, se sospecha cuando el procedimiento es más agresivo de lo habitual, cuando se produce sangre o cuando tras un sondaje persiste la misma clínica, una mayor dificultad o imposibilidad en la realización de sucesivos sondajes. El sondaje suele producir una mejoría casi inmediata en los pacientes, aunque es máxima en una o dos semanas. Por el contrario, la recurrencia suele ponerse de manifiesto antes de un mes tras la cirugía. A veces, el paciente mejora mucho tras el sondaje, pero persisten episodios de epífora (Fig. 3) y moqueo nasal, especialmente en días fríos o con cuadros de vías altas. Puede tratarse de un conducto permeable, pero con una estenosis parcial que se ve desbordado cuando tiene un exceso de carga. Generalmente, el cuadro mejora con el tiempo y no precisa tratamiento.

Figura 3. Niño con epífora.

En caso de fracaso del sondaje lacrimal, es conveniente repetirlo a las pocas semanas. En estos casos se puede completar el sondaje con una luxación del cornete inferior, que se encuentra apoyado contra la pared lateral de la nariz, y que puede impedir el flujo lacrimal.

Si el sondaje ha fallado en dos ocasiones, (se ha podido realizar, pero se mantiene la clínica), está indicado el sondaje bicanalicular con tubos de silicona. Se deben anudar ambos extremos nasales para evitar su entrada retrógrada en el conducto nasolacrimal. Se suele dejar la intubación de silicona unos 6 meses para asegurarse de la permeabilidad del conducto tras su extracción, aunque también se pueden retirar antes. La dacriocistorrinostomía se considerará en una minoría de casos en los que no sea posible la intubación o exista persistencia repetida de síntomas pasados seis meses tras la retirada de ésta.

4. DACRIOCISTORRINOSTOMÍA ENDOSCÓPICA

4.1. Indicaciones

La mayoría de los por otro lado muy frecuentes problemas, de la vía lacrimal en el niño, se solucionan de manera espontánea o con procedimientos como el sondaje simple. Por este motivo, raramente realizaremos un procedimiento en niños menores de 1 año, salvo en el caso de los **dacriocistoceles,** que por otra parte no son tan frecuentes, en los que el abordaje endoscópico es insuperable. Salvo en este caso, la dacriocistorrinostomía (DCR), endoscópica o externa, está indicada cuando, con el diagnóstico de una obstrucción distal al saco lacrimal (obstrucción postsaccal), los demás procedimientos más simples han fracasado (Tabla 2). Su indicación en el tiempo, depende de la severidad y el tipo de clínica. Así, si sólo presenta epífora, podemos dar más tiempo para su corrección espontánea, que por otro lado es rara a partir del primer año. Si, por el contrario, la clínica es fundamentalmente de dacriocistitis de repetición, deberemos actuar con mayor prontitud, ya que el diagnóstico de obstrucción postsaccal es más claro y la clínica más severa. Otra indicación clara es el episodio agudo de dacriocistitis que no se controla con antibióticos. El drenaje por vía intranasal no deja ni cicatrices ni fístulas cutáneas, que son las complicaciones que contraindican el drenaje externo.

Tabla 2
Indicaciones de la DCR endoscópica

- Dacriocistocele.
- Obstrucción postsaccal que no se soluciona tras sondaje.
- Obstrucción postsaccal que no se consigue sondar.
- Dacriocistitis aguda severa que no se consigue sondar.

4.2. DCR endoscópica: Técnica quirúrgica

Es idéntica a la realizada en el adulto, salvo en la valoración preoperatoria, que es más difícil por la falta de colaboración del niño. Con frecuencia sólo tenemos la referencia de sondajes o intentos de sondajes previos. Una vez dormido el niño, y tras disponer una lentina intranasal con vasoconstrictor, exploraremos los párpados, localizando los puntos lacrimales, valorando su disposición y perpeabilidad. Pueden encontrarse cerrados de manera congénita o como consecuencia de manipulaciones previas. Se dilatarán y sondarán ambos canalículos y de manera atraumática intentaremos realizar un sondaje hasta la fosa nasal. Si éste fuera posible y no hubiera sido realizado previamente, dispondremos una sonda bicanalicular y daremos por concluida la intervención.

De no ser posible, o haber sido realizado previamente sin éxito, continuaremos el procedimiento con la exploración intranasal, resecando la mucosa que se dispone por delante de la cabeza del cornete medio con la ayuda de un despegador de Freer. El procedimiento se realiza con endoscopios de 4 mm de 0° o 30°. Los endoscopios de 2,7 mm son de escasa utilidad cuando existe algo de sangre, al no permitir una visión suficiente. Es adecuado despegar ligeramente el cornete y localizar el proceso uncinado y la línea maxilar, por delante de la cual se encuentra la zona de hueso a resecar para localizar el saco lacrimal. El hueso en esta zona se reseca con la ayuda de un motor de oído y una fresa cortadora en un primer momento, para, tras descubrir e identificar el saco, continuar con la ayuda de los Kerrison de hipófisis. En los niños, el hueso suele ser más delgado y blando que en los adultos, por lo que, ocasionalmente, la utilización de un escoplo acanalado hace el procedimiento mucho más rápido. Para la localización del saco suelen ser suficientes las referencias anatómicas, si bien la simple canalización de la vía con una sonda de Bowman, haciéndola progresar hasta producir su impronta en el saco lacrimal que podemos ver desde la fosa nasal, nos permite disipar las dudas que podamos tener. Una vez localizado el saco, éste debe exponerse ampliamente, especialmente en su cara

anterior y medial. Posteriormente procederemos a realizar su apertura con la ayuda de unas tijeras de Belluci y/o un bisturí en hoz de cirugía endoscópica o simplemente del bisturí nº 11. La apertura del saco, que no siempre es fácil, debe ser franca, permitiéndonos resecar la cara medial del mismo. En este momento con frecuencia podemos apreciar la aparición de material purulento. Posteriormente instauraremos unas sondas de silicona bicanaliculares que, tras ser anudadas con una ligadura intranasal, fijaremos con cinta adhesiva al dorso de la nariz durante los primeros días si se trata de niños mayores (Figs. 4 y 5). En niños pequeños, es preferible mantenerla intranasalmente para evitar su manipulación. Finalmente disponemos un mínimo taponamiento nasal que retiraremos a las 24-48 horas. Durante el postoperatorio, utilizamos gotas antibióticas en los ojos y duchas nasales con suero fisiológico, así como un corticoide tópico por la nariz, al tiempo que pedimos a la madre que realice un masaje en el canto interno del ojo intervenido. Es importante conseguir que no se suene durante los primeros días, para evitar la aparición de un enfisema subcutáneo. Las curas en los niños son prácticamente imposibles en la consulta si son pequeños, pero no realizamos curas bajo anestesia general. Las sondas son retiradas en la consulta al mes-mes y medio de la intervención, cuando hemos podido valorar endoscópicamente o estimamos, si esto no es posible, que ha terminado el proceso de cicatrización en el orificio intranasal (Fig. 6).

Figura 4. *Niña con drenaje bicanalicular.*

Figura 5. *Sonda bicanalicular.*

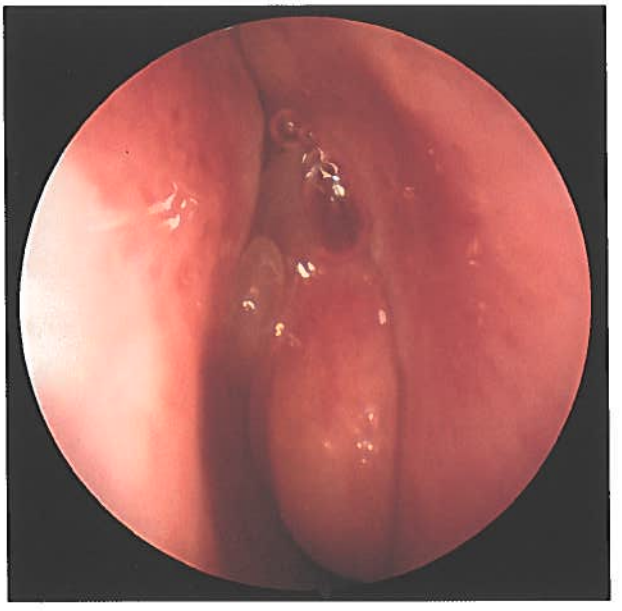

Figura 6. *Visión endoscópica del drenaje en la fosa.*

5. RESULTADOS

La DCR endoscópica es una técnica de fácil aprendizaje. Los resultados son mayoritariamente buenos. Los casos de fracasos se relacionan o con una mala indicación; (el problema no se sitúa postsaccalmente) o con una incompleta realización de la técnica, (inadecuada apertura del saco lacrimal, fresado del hueso quemando el mismo por falta de irrigación).

Hemos revisado los resultados en 26 ojos en 22 niños menores de 14 años (edad media 5,6 años). 21 ojos se presentaron con dacriocistitis de repetición, siendo la epífora aislada el motivo de consulta en 5 ojos. Habían sido sondados previamente 22 ojos. Se obtuvo la resolución del problema en 23 ojos de 26, debiendo reoperarse 3.

BIBLIOGRAFÍA

1. **BAKER, JD.** "Treatment of congenital nasolacrimal system obstruction". *J Pediatr Ophthalmol Strabismus* 22: 34-36, 1985.

2. **BERNAL-SPREKELSEN, B., TOMÁS, MD.** *Laryngoscope* 106: 187-189, 1997.
3. **BIRCHANSKY, LD., NERAD, JA., KERSTEN, RC.** *et al.*: "Management of congenital lacrimal sac fistula". *Arch Ophthalmol* 108: 388-390, 1990.
4. **CAHILL, KV., BURNS, JA.** "Management of epiphora in the presence of congenital punctal and canalicular atresia". *Ophthalmic Plast Reconstr Surg* 7: 167-172, 1991.
5. **KATOWITZ, JA., WELSH, MG.** "Timing of initial probing and irrigation in congenital nasolacrimal duct obstruction". *Ohpthalmolgy* 94: 698-705, 1987.
6. **KUSHNER, BJ.** "Congenital nasolacrimal system obstruction". *Arch Ophthalmol* 100: 597-600, 1982.
7. **MANSOUR, AM., CHENG, KP., MUMMA, JV.** *et al.* Congenital dacryocele: A *collaborative review. Ophthalmology* 98: 1744-1751, 1991.
8. **PAUL, TO.** "Medical management of congenital nasolacrimal duct obstruction". *J Pediatr Ophthalmol Strabismus* 22: 68-70, 1985.
9. **ROBB, RM.** "Treatment of congenital nasolacrimal system obstruction". *J Pediatr Ophthalmol Strabismus* 22: 36-37, 1985.

35. IMPERFORACIÓN DE COANAS

C. Cenjor Español*, J.R. Montserrat Gili**, J. Cervera Escario***, T. Figueroa García*

La atresia de coanas es una obstrucción nasal congénita a nivel del límite posterior de las fosas nasales. Esta malformación resulta de la persistencia de la membrana nasobucal, por falta de desarrollo embrionario durante la cuarta semana. Muy probablemente constituye un eslabón de una anomalía de la base de cráneo que se desarrolla entre la 4ª y la 12ª semana de gestación (1).

Este cuadro fue descrito por Roederer en el año 1755, posteriormente por Otto en 1829 y Emmert en 1853, quien realizara un intento de tratamiento quirúrgico.

1. EPIDEMIOLOGÍA

La causa más común de obstrucción nasal en el neonato es el edema de tejidos blandos, pero la atresia de coanas es la malformación nasal más frecuente (2). Su incidencia varía según los autores. Harris, en una revisión de 444 pacientes obtenidos de 3 registros de malformaciones en California, obtiene una incidencia de 0,8 casos por 10.000 nacimientos (3), aunque para otros autores la incidencia es mayor, alrededor de 1 de cada 5.000-8.000 nacimientos, al parecer, más frecuente en el sexo femenino (4). Tradicionalmente se consideraba que esta malformación predominaba en la raza negra, sin embargo, los estudios de Harris y *cols.* demuestran que hay una mayor incidencia en la raza blanca que en otras razas, si bien no existen diferencias estadísticamente significativas (3). Es más frecuente en mujeres, existiendo un mayor riesgo de esta malformación en caso de gemelos. No se ha podido demostrar que tenga ninguna influencia la edad materna (2), aunque para muchos autores sería un factor en el desarrollo de esta malformación.

Existe una tendencia familiar. Sadek, en un estudio sobre 8 pacientes con atresia bilateral, encontró una marcada tendencia familiar en 7 de los 8 casos (5).

Son muchos los autores que coinciden en que los factores genéticos juegan un papel importante en el desarrollo de esta malformación, sin embargo, la serie publicada por Harris sólo encuentra alteraciones cromosómicas en un 6% de los niños con atresia de coanas (3); en algún caso se ha relacionado con una trisomía del cromosoma 18 (6).

Se ha comprobado un aumento significativo del riesgo de atresia de coanas en niños cuyas madres consumen drogas durante el primer trimestre del embarazo (7) y también se ha relacionado con la exposición a fármacos, como el metimazol, durante el periodo de gestación (8).

La presentación unilateral es más frecuente que la bilateral. El 45% de ellas son bilaterales (9).

Clásicamente, la atresia de coanas se ha clasificado en formas óseas y mixtas, que representaban un 90% de los casos, y formas membranosas en un 10%. Brown y *cols.* propusieron una nueva clasificación anatómica diferenciando formas óseas puras en el 29% de su serie, formas óseo-membranosas en el 71%, y ni un solo caso de formas membranosas (10). Según unos autores, la incidencia de una atresia coanal exclusivamente membranosa se sitúa en un porcentaje próximo al 10%, mientras que las atresias óseas representan el 90% restante (9, 11). Otros autores expresan esta información de forma más precisa y, en nuestra opinión, más próxima a los hallazgos quirúrgicos que hallamos en estos enfermos; 29% atresias puramente óseas, 71% de atresias mixtas membrano-óseas y niegan la presencia de atresias únicamente membranosas (12).

La atresia coanal se asocia a otras anomalías congénitas en un porcentaje variable que oscila desde un 20% hasta un 50% en las series descritas en la literatura. En el caso de un cuadro bilateral este porcentaje aumenta hasta un 60% (9, 13). Con frecuencia aparece formando parte del síndrome de CHARGE, que es un cuadro de causa desconocida que asocia coloboma, malformaciones cardiacas (H = heart), atresia de coanas, retraso del crecimiento o mental, malformaciones genitourinarias, anomalías del oído y/o hipoacusia (E = ear), junto con anomalías faciales menores, en el 60% de los casos bilaterales. En la amplia serie de Tellier y *cols.*, que incluye 47 pacientes con CHARGE, objetivan la presencia de atresia de coanas en el 57% de ellos (14).

Otros autores encuentran asociada la atresia de coanas a alteraciones craneofaciales del tipo de hipoplasia etmoidal y anomalías de la parte anterior de la base del cráneo (15).

También se ha podido observar en pacientes con síndrome de Apert y con síndrome de Francheschetti-Treacher-Collins.

* Servicio de ORL. Fundación Jiménez-Díaz.
** Servicio de ORL. Hospital Sant Pau, Barcelona.
*** Servicio de ORL. Hospital del Niño Jesús, Madrid.

Las malformaciones vasculares son 20 veces más frecuentes en pacientes portadores de una atresia de coanas que en la población general.

2. CLÍNICA

La atresia bilateral de coanas puede causar en el recién nacido una obstrucción respiratoria severa que requiera una actuación inmediata. El niño presentará dificultad inspiratoria, tiraje y cianosis que nos obligarán a descartar inmediatamente una atresia bilateral. La cianosis es de característica cíclica que se alivia al llorar.

Al nacer, la epiglotis se halla en vecindad al paladar blando y la lengua se halla igualmente en íntimo contacto con ambos paladares, el duro y el blando. Estos factores anatómicos dificultan la respiración oral y convierten al recién nacido en un respirador nasal exclusivo. Se considera que transcurren desde horas a dos semanas hasta que el recién nacido adquiere el reflejo adquirido de respirar por la boca (16).

La atresia unilateral muchas veces se manifiesta de forma crónica con rinorrea unilateral no purulenta (característica que la diferencia del cuerpo extraño nasal) por todo ello, se llega al diagnóstico de forma más tardía, en ocasiones incluso pasa desapercibida, diagnosticándose ya en la edad adulta o sin llegar a diagnosticarse. Morfológicamente, los pacientes adultos afectos de atresia congénita coanal unilateral, no corregida quirúrgicamente en la infancia, se caracterizan por presentar la mandíbula y el maxilar algo más cortos en dirección anteroposterior, con una tendencia a desarrollar una facies retrognática y asimétrica. No obstante, resulta muy difícil decidir si la alteración en el crecimiento mediofacial se debe a la atresia o a la situación de respirador oral que todos estos pacientes aquejan. Alrededor de este punto se han centrado enormes controversias que podemos sintetizar con el aforismo de hasta qué punto la forma determina la función o la función la forma (1).

Hay que tener en cuenta, que otros cuadros en el recién nacido pueden producir síntomas obstructivos similares a la atresia de coanas, como es el caso de la estenosis congénita de la apertura piriforme nasal y la estenosis congénita de la fosa nasal (2).

3. DIAGNÓSTICO

3.1. Diagnóstico clínico

El recién nacido es capaz tan sólo de inhalar aire durante el llanto. Podemos constatar una cianosis cíclica que es muy típica de la enfermedad. Cuando el recién nacido se duerme cierra la boca y aparece una obstrucción que se va agravando progresivamente. Aparece un *distress* respiratorio y una cianosis subsiguiente. Si en este momento conseguimos abrir la boca del paciente la obstrucción desaparece y la cianosis se desvanece.

Uno de los signos de alarma iniciales consiste en la primera ingesta del paciente. Durante la misma, la cianosis y obstrucción aparecen, pudiendo provocar incluso la aspiración y un estado de *shock* subsiguiente. Aquí el diagnóstico diferencial se impone con la fístula traqueoesofágica.

Por el contrario, en la atresia unilateral el diagnóstico puede ser tardío. Los síntomas clínicos más frecuentes de esta patología en su modalidad unilateral consisten en *distress* respiratorio, más o menos acusado, nunca dramático, ya que una fosa se mantiene permeable. Las dificultades respiratorias serán más acusadas durante la ingesta. El diagnóstico puede corroborarse ocluyendo la fosa nasal normal y evidenciando un claro agravamiento del cuadro respiratorio. En edades más avanzadas el síntoma clásico de consulta suele ser rinorrea unilateral asociado a obstrucción nasal homolateral.

3.2. Exploración

Por lo general, el diagnóstico se verifica en la misma sala de partos. La exploración consiste en pasar unas sondas a través de las fosas nasales hasta alcanzar el tracto aerodigestivo, maniobra que se hace de rutina en todas las unidades de neonatología tras el alumbramiento, con la finalidad de aspirar el moco retenido y que debería verificarse en ambas fosas nasales.

Sospecharemos una atresia coanal congénita ante la imposibilidad de avance del catéter más allá de 30-32 mm desde la ventana nasal. Otro método diagnóstico sencillo y práctico consiste en instilar un colorante, tipo azul de metileno en la fosa nasal. Con 0,5 cc a 1 cc de colorante es suficiente. La ausencia de visualización del mismo a nivel orofaríngeo es sugestiva de la afección. Tal vez la técnica diagnóstica más antigua, y no por ello deja de tener su interés, reside en intentar detectar la ausencia de flujo aéreo nasal. Por ejemplo, en una atresia de coanas se evidencia la ausencia de vaho sobre una espátula de metal bruñido, al aproximarla a la ventana nasal del niño.

En la actualidad se completa la exploración mediante una endoscopia (mejor de 2,7 mm de diámetro), bien con fibroscopio o con óptica rígida. Es útil emplear vasoconstrictores nasales para mejorar la visión de la región posterior nasal. Durante el examen debemos aspirar las secreciones que suelen tapizar las fosas de estos pacientes.

En niños de más edad o adolescentes, el faringoscopio introducido en la cavidad oral permite apreciar la oclusión coanal desde la rinofaringe.

3.3. Diagnóstico por imagen

La Radiología simple con la utilización de contraste, introducido en las fosas nasales, permite evaluar el paso del mismo a la nasofaringe; esta técnica se denomina coanografía. Con el material radiopaco en la fosa nasal se practica un estudio radiográfico lateral de cráneo en decúbito supino. La atresia de coanas presenta una imagen típica. El contraste no difunde hacia los territorios posteriores, dibujando una imagen a modo de dedo de guante.

La tomografía computarizada (TC) resulta obligada para completar la exploración radiológica, ya que de esta manera podemos valorar tanto la anatomía de las coanas y comprobar las características "histológicas" de la atresia, una información fundamental en la evaluación prequirúrgica (Fig. 1).

Algunos autores proponen otros métodos diagnósticos, como es el caso de Djupesland, que compara los parámetros

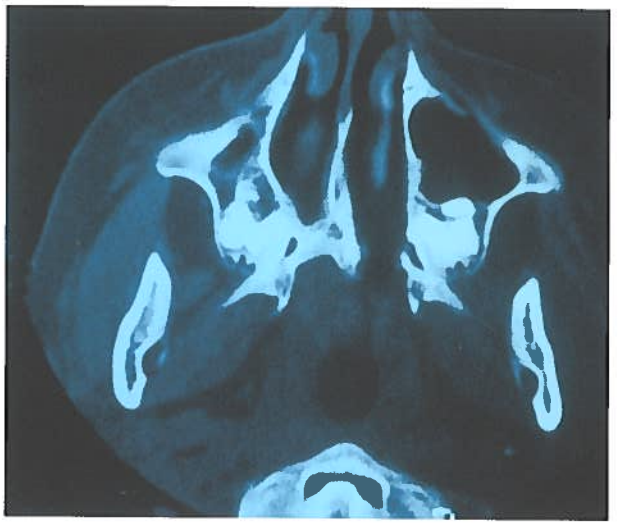

Figura 1. *Atresia de coana derecha en una imagen con TC axial.*

acústicos obtenidos mediante rinometría acústica con estudios por imagen con TC en atresias bilaterales, defendiendo la rinometría acústica como un método diagnóstico rápido, sencillo y no invasivo (17).

4. TRATAMIENTO

Manejo en atresia de coanas bilateral previo a la cirugía:

La atresia de coanas bilateral se considera una urgencia pediátrica en la que es fundamental el control de la vía aérea, para lo cual debemos utilizar los siguientes métodos:

Manejo de la vía aérea: Cánulas de Guedel o chupetes perforados (tetina elástica alargada de McGovern). Está formalmente contraindicada la realización de traqueotomía.

Alimentación: Sondas orogástricas o, en casos excepcionales, alimentación parenteral. Contraindicada la alimentación oral por elevado riesgo de aspiraciones.

Esta solución de emergencia ante una atresia bilateral no puede mantenerse indefinidamente. Se trata de procedimientos potencialmente yatrógenos que pueden provocar una úlcera palatina. En cualquier caso, el tratamiento conservador en el periodo neonatal ante el cuadro de atresia bilateral es la única alternativa en la medida que el paciente es preparado para soportar una anestesia general. Estas maniobras son igualmente útiles en aquellos casos en los que la atresia de coanas se asocia a otras anomalías congénitas que hacen presumir la inviabilidad del recién nacido. Ante el fracaso de las medidas conservadoras, es decir, que no seamos capaces de estabilizar la función respiratoria, se practicará una intubación endotraqueal.

4.1. Cirugía de la atresia de coanas

Desde la descripción original de Emmert se han propuesto una multitud de procedimientos para resolver el cuadro; ello incluye, dilataciones transnasales, fresado, cirugía láser, abordajes transantrales, transpalatinos, transeptales y transnasales. La vía transantral tan sólo merece un interés de tipo histórico. Ninguna técnica proporciona resultados excelentes. Se pueden sintetizar los abordajes en dos grandes grupos transnasales y transpalatinos.

Con la corrección quirúrgica se pretende evitar la alteración de estructuras faciales durante el crecimiento. En los casos de atresia unilateral el tratamiento no es urgente.

Para muchos autores es preferible la vía transpalatina por permitir un mejor campo quirúrgico y, por tanto, una mejor resolución del problema (18, 19); otros estudios, sin embargo, reconocen una mayor morbilidad en la vía transpalatina (20).

Sea cual sea la técnica utilizada, la resección de la parte posterior del vómer es fundamental para obtener máximas garantías de éxito quirúrgico.

Healy propuso el empleo, por vía transnasal, del láser de CO_2 (21), que constituye una de las actuales técnicas de elección, tanto en primeras cirugías como, de forma más específica, en reintervenciones. Un trabajo más reciente de Panwar propone el empleo de láser YAG bajo control endoscópico por vía transnasal (22).

Hoy en día la otra técnica de elección es el abordaje transnasal bajo control endoscópico que aporta importantes ventajas respecto a las otras técnicas. La mayoría de estudios recientes defienden esta técnica transnasal endoscópica al ser una técnica rápida, sencilla y segura que permite una excelente visualización (5, 23, 24, 25, 26); también permite acortar el periodo de hospitalización al ser menos agresiva. En los recién nacidos puede no ser posible la introducción simultánea de endoscopios e instrumentación quirúrgica por el pequeño espacio de trabajo.

Otro aspecto de especial relevancia es el instrumental empleado. En este sentido, Josephson y *cols.* (27) reconocen las ventajas del empleo de instrumental mecánico tras compararlo con la utilización de instrumental de corte.

Es muy importante el tapizado de las zonas óseas con mucosa de los colgajos para favorecer una buena cicatrización.

1. *Vía transnasal* (Emmert): Remoción de la placa de atresia a través de las fosas nasales con la utilización de trócares curvos (Fig. 2).

La vía transnasal clásica, bajo control visual con luz frontal, perdió gran parte de su predicamento debido a una alta incidencia de recidivas que requerían una cirugía de revisión. Los fracasos básicamente se atribuían a la dificultad de visualizar correctamente áreas de la coana. Estas zonas eran de un gran interés quirúrgico; nos referimos al arco septal vomeriano y al estrechamiento óseo de la pared externa nasal. Por otro lado, a medida que el paciente crece, la profundidad desde el vestíbulo nasal hasta la coana aumenta, y ello convierte el abordaje transnasal en un proceder progresivamente más dificultoso. Las desviaciones septales y la hipertrofia de cornetes concomitante aumentan el grado de complejidad del procedimiento. No obstante, el advenimiento, primero, de la microcirugía endonasal y, después, del abordaje endonasal bajo control endoscópico han permitido solventar en gran parte estos problemas.

Nuestra opinión personal respecto al tratamiento quirúrgico de las atresias de coanas unilaterales es favorable al empleo de la vía endonasal bajo control endoscópico como

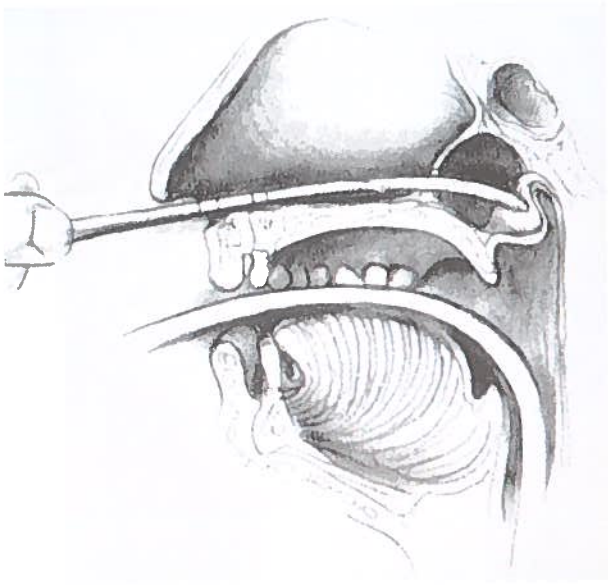

Figura 2. *Perforador con marcas en el momento de perforar una atresia.*

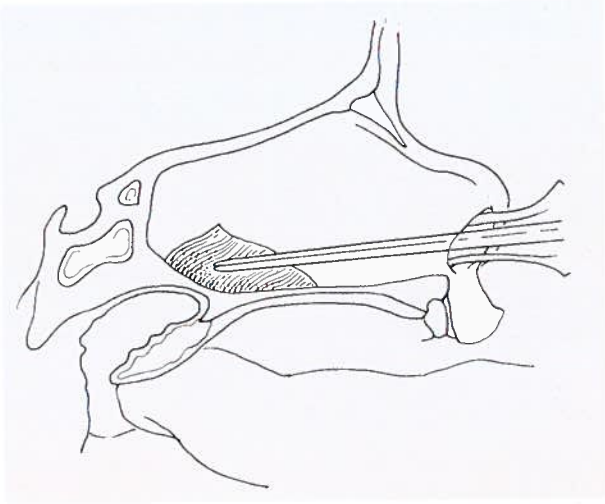

Figura 3. *Abordaje transnasal de una atresia de coanas. Visión sagital. Se eleva el colgajo de mucosa que recubre la zona posterior atrésica.*

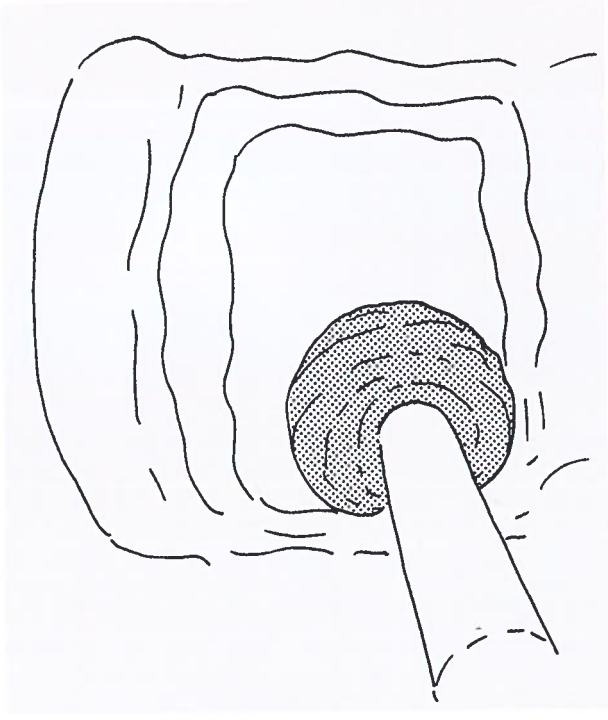

Figura 4. *Abordaje transnasal de una atresia de coanas. Visión coronal. Se elimina con fresa la zona de hueso atrésica.*

primer intento de corrección del cuadro. La reestenosis a expensas de tejido de granulación no es una contraindicación para practicar un nuevo abordaje siguiendo la misma vía de abordaje. La utilización del láser, para resecar el tejido de granulación circundante, que puede aparecer tras retirar la sonda endonasal postoperatoria, es una alternativa interesante, especialmente por no requerir la recolocación de sondas o fiadores endonasales (28).

En cualquier caso las ventajas técnicas de la vía endoscópica endonasal y de todo el utillaje adaptado a la misma (pinzas sacabocados, fresas con mangos y protecciones adecuadas, etc), han renovado el interés de la misma, muy bien reflejado en la literatura. Los argumentos que apoyan la vía endonasal se fundamentan en que la técnica quirúrgica ideal sería aquella que pudiera ofrecer un acceso directo al territorio enfermo, con una buena visualización del mismo, reducido tiempo quirúrgico y baja morbilidad. La vía transnasal bajo control endoscópico reúne estas condiciones. Ante un cuadro bilateral la técnica de elección sería objeto de otras consideraciones, aún no plenamente consensuadas en la literatura. Otros autores abogan por otra modalidad de abordaje transnasal, a través de una vía sublabial transeptal con la que obtienen resultados similares (1, 16).

La vía transnasal se verifica merced a una exposición transeptal. Se eleva un colgajo de mucosa del tercio posterior del septum (Fig. 3) y se sacrifica parte del espacio septal óseo de esta zona. La mucosa que recubre la zona atrésica de la pared lateral y coana también se eleva y se elimina el hueso interpuesto. Dado que no es posible prolongar en gran medida la resección de la zona externa de la coana en aras a no alterar la vascularización e inervación de la zona, intentaremos aumentar el calibre de la coana a expensas del sacrificio del septo posterior (Fig. 4).

Parece probado que el sacrificio del arco septal coanal no se acompaña de trastornos o secuelas en el crecimiento medio facial, a diferencia del sacrificio de otros territorios septales más anteriores. A tal efecto se puede emplear una amplia variedad de instrumentos, cucharillas, fresas, escoplos, pinzas sacabocados. Debemos evitar desgarrar o implicar la mucosa de la pared posterior de la rinofaringe en aras a evitar sinequias entre la rinofaringe y la zona coanal.

2. *Vía transseptal* (Uffenorde, Von Eicken): Se realiza un abordaje submucoso del tabique, hasta el vómer y la coana. Despegamiento de la mucosa de las láminas atrésicas de cada lado tras lo que se realiza la exéresis, eliminando la mucosa sobrante y respetando la necesaria para tapizar el área (29).

3. *Vía transmaxilar* (Wright, Shambaugh, Green, Vogel): Se realiza un abordaje tipo "Caldwell-Luc", abriéndose una ventana en la parte inferior y posterior del seno maxilar, resecándose el segmento posterior del cornete inferior y región posterior del septum nasal, teniendo cuidado con el área esfenopalatina, procediéndose a la eliminación del área atrésica (29).

4. *Vía transpalatina* (Schweckendiek, Sheehan, Swanker): La vía transpalatina ha sido durante años la técnica preferida de numerosos cirujanos. Se recomienda indistintamente en casos de unilateralidad y bilateralidad (Figs. 5 y 6). Pirsig (30) recomienda evitarla durante la primera infancia, básicamente en el transcurso de los 5 primeros años de vida, con la finalidad de evitar alteraciones en el crecimiento del paladar. El paladar tiene su tasa de mayor desarrollo durante los cinco primeros años de vida.

En síntesis, el procedimiento se basa en un amplio pedículo palatino que se eleva merced a una incisión arqueada que se extiende desde el segmento medial de todo el borde alveolar hasta alcanzar el área premolar que no conviene rebasar posteriormente para preservar los vasos palatinos posteriores. Esta incisión arqueada se combina con una incisión transversal que reúne ambas áreas premolares. En consecuencia podemos elevar un amplio colgajo mucoperióstico. La zona de la atresia de coanas se nos expone a la visión directa y se elimina el segmento óseo merced a maniobras básicamente de fresado. El colgajo mucoperióstico se repone en su posición original, en contacto con el paladar duro.

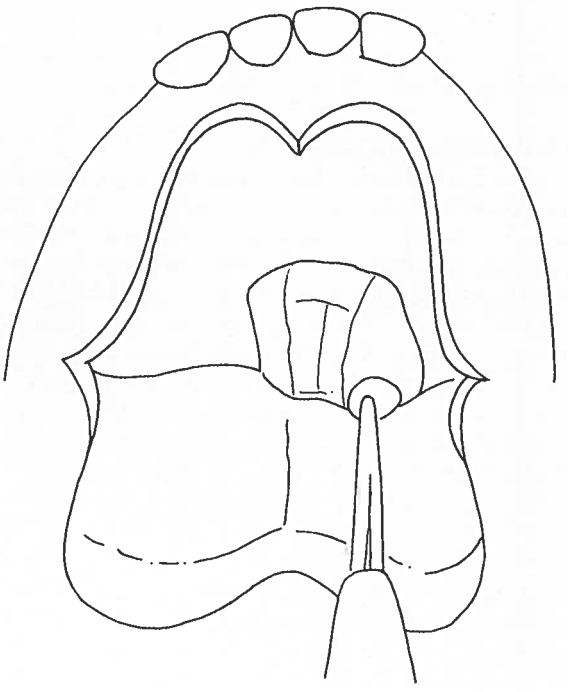

Figura 6. *Abordaje transpalatino de una atresia de coanas. Se ha creado un colgajo de mucosa palatina pediculado posteriormente. Se elimina con fresa la porción atrésica.*

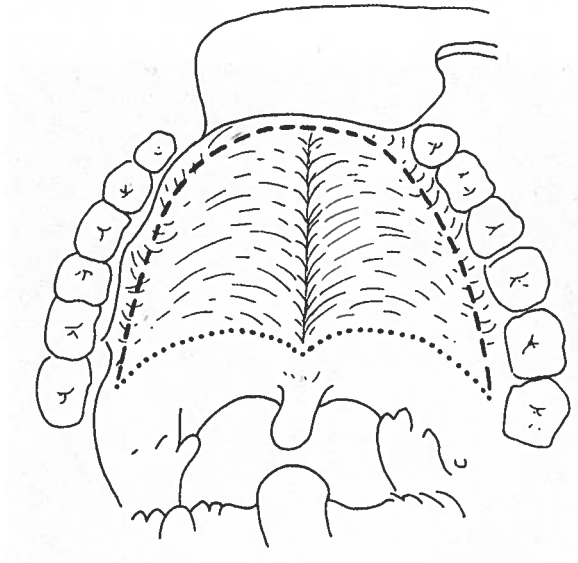

Figura 5. *Abordaje transpalatino de una atresia de coanas. En trazo discontinuo grueso se dibuja la incisión sobre la mucosa del paladar.*

Una indicación quirúrgica a favor de la vía transpalatina consiste en atresias coanales con una masa ósea obstructiva muy gruesa, asociada a un amplio componente lateral óseo (31). A favor de la vía transpalatina podemos enumerar los siguientes argumentos: mejor visión de la zona atrésica, la opción, a veces, más teórica que real, de suturar y crear colgajos así como mayor facilidad en la maniobra de resección del septo nasal posterior. No obstante, no debemos ignorar que la vía transpalatina no está exenta de complicaciones. Así por ejemplo: el tiempo operatorio aumenta considerablemente, aumenta igualmente la pérdida sanguínea, la incidencia de fístulas palatinas aumenta, se incrementa la incidencia de disfunciones de los músculos palatinos así como las alteraciones en el crecimiento mediofacial (28).

Resulta muy difícil extraer de la literatura información útil acerca de las ventajas de una técnica respecto a la otra. En cualquier caso los resultados a largo plazo parecen superponibles en manos de cirujanos experimentados (1, 32).

Endoscopia, microscopia y láser CO_2: la actual tecnología permite realizar con mínima iatrogenia abordajes endonasales mediante endoscopia y microdebridadores o exéresis manual para remoción de la placa de atresia.

El microscopio quirúrgico facilita una visión estereoscópica y un campo libre de instrumentos que, mediante la aplicación del Láser CO_2, facilita la vaporización de la atresia. Siempre que se utilice el láser, hay que colocar una gasa húmeda en

rinofaringe para prevenir la lesión de la pared posterior de la rinofaringe tras la perforación de la placa. Sea cual sea la técnica utilizada, esta gasa permite una referencia visual y evita la lesión del cavum rinofaríngeo.

4.2. Cuidados postoperatorios

Acerca de la cirugía de la atresia coanal hay dos puntos que han sido objeto de amplia controversia y que, por otro lado, aún no han sido plenamente dilucidados. En primer lugar, nos referimos a la colocación de fiadores o sondas endonasales *(stents)* tras la cirugía. La mayor parte de los autores utilizan sondas endonasales para mantener permeable el territorio coanal tras la cirugía, independientemente de la técnica quirúrgica empleada (33, 34). Osguthorpe (1) propone una premisa que a nuestro juicio nos parece muy razonable y que hemos adoptado en la corrección de las atresias de coanas: "el uso de sondas o fiadores en la coana por un espacio de tiempo de como mínimo 6 semanas en un primer intento de corrección quirúrgica y su empleo más prolongado cuando se trata de una reintervención, alcanzando las 12 semanas, constituye un procedimiento tan importante como el mismo acto quirúrgico". Se ha intentado estudiar el tipo de material ideal para canalizar, en el postoperatorio, la coana (35). En cualquier caso la conclusión general unánime, a este respecto, aboga por usar un material blando para minimizar la formación de un decúbito y, con ello, la aparición de tejido de granulación circundante. El silastic parece relativamente idóneo. Se recomienda suturar estos fiadores en la base de la columela, evitando lesionar la piel del vestíbulo. El calibre del tubo será siempre el mayor posible. Su finalidad consiste en favorecer la epitelización correcta del territorio y evitar que se bloquee nuevamente la coana.

La realización de colgajos mucosos del territorio anterior y posterior a la atresia coanal se ha considerado clásicamente una maniobra esencial en el tratamiento quirúrgico de estas lesiones. Se trata de conseguir un colgajo de mucosa, viable, bien pediculado y amplio para recubrir el territorio de hueso denudado. Su correcta ejecución se ha relacionado con menor incidencia de reestenosis. Parece lógico que cubriendo las amplias zonas de solución de continuidad del envoltorio mucoso, aparezca menor tejido de granulación en el postoperatorio. No obstante, debemos admitir que la realización de estos colgajos es extremadamente difícil de ejecutar, especialmente en la vía transnasal. Teóricamente, en la vía transpalatina, con un excelente control visual de la zona atrésica y las dos manos libres para efectuar maniobras de sutura, debería ser más fácil; desgraciadamente tratamos por lo general a pacientes con paladares ojivales y coanas muy estrechas por lo que el proceder también es dificultoso. Estos colgajos se han planificado y esquematizado en todas las técnicas o vías de abordaje propuestas en la literatura. No obstante la realidad de la situación, tal como nosotros la vivimos en nuestra práctica clínica diaria, nos lleva a considerar que la consecución de colgajos viables, indemnes y con un buen pedículo es una maniobra muy difícil.

Todo ello implica que la creación de colgajos más o menos sofisticados tengan en nuestra opinión una importancia muy relativa. No obstante, lo que sí nos parece relevante es intentar minimizar el trauma sobre la mucosa nasal circundante que preservaremos (1).

Desde nuestro punto de vista, los *stents* favorecen la aparición de granulomas y pólipos en la zona coanal que contribuyen a reestenosar la misma.

Se recomienda la aplicación de esteroides tópicos nasales durante un mes, habiendo lavado previamente las fosas nasales con solución salina y aspirado las secreciones si fuera preciso.

4.3. Evaluación de resultados

Todas las series consultadas aportan unas tasas de reestenosis similares (5, 23, 24), tanto por la vía transnasal como la transpalatina, oscilando alrededor del 20%.

Se considera un buen resultado cuando la coana permanece permeable y el paciente asintomático (Figs. 7 y 8).

***Figura 7**. Imagen endoscópica de una perforación bilateral de coanas postperforación con sonda en fosa izquierda. (Cortesía Dr. Adema).*

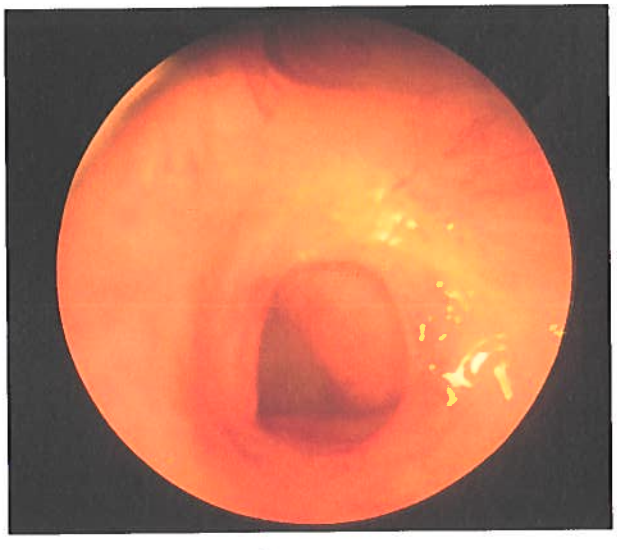

***Figura 8.** Imagen endoscópica de atresia de coanal derecha intervenida. El septum (zona del vómer) queda en el margen derecho de la derecha. (Cortesía Dr. Adema).*

Alrededor de la atresia de coanas hay muchos aspectos polémicos. No se puede establecer un estudio comparativo y riguroso de los resultados obtenidos en la literatura dada la poca homogeneidad de las series. Escasa homogeneidad en diversos aspectos esenciales; respecto a la cirugía y vía de abordaje empleada, respecto a la edad de los pacientes al efectuar el acto operatorio, en relación con la descripción morfológica y radiológica de las lesiones. Por otro lado, las series son inevitablemente cortas y manejan demasiadas variables, respecto al tiempo de control transcurrido tras la cirugía y al empleo de sondas endonasales (material y tiempo de colocación) durante el postoperatorio. En cualquier caso, las series más optimistas sitúan los fracasos en un 10%, y las más pesimistas se acercan al 50% con independencia de la vía de abordaje elegida (1, 28, 30, 35).

La valoración de resultados tiene un marcado cariz subjetivo. Freng (36) aprecia que cerca de la mitad de los pacientes operados mantienen algún grado de sintomatología nasal derivada de su atresia tras repermeabilizarla quirúrgicamente, y en el 84% de los casos el tejido de cicatrización ha reducido, de forma muy variable, el volumen de la coana respecto al postoperatorio inmediato. La reducción promedio la sitúa en el 50% del calibre que obtenemos durante el acto quirúrgico. Toda vez que sus hallazgos se refieren a la vía transpalatina los podemos asimilar, por nuestra propia experiencia, igualmente a los abordajes endonasales. La reestenosis por tanto puede aparecer. Se ve favorecida por las dimensiones anómalas de la coana, siempre reducidas. Por lo general, el tejido de granulación aparece en la zona externa y craneal de la coana repermeabilizada. Cuando aparece la reestenosis lo más probable es que su instauración sea precoz, en el transcurso del primer año postoperatorio (30, 36). Nuestra opinión personal acerca de la reestenosis es que se instaura muy rápidamente, durante los primeros meses del postoperatorio. Su progresión es muy rápida.

Se han intervenido 13 atresias de coanas unilaterales (JR Montserrat, Hospital San Pablo) merced a un abordaje endonasal en los últimos trece años. Se ha colocado una sonda endonasal en todos los casos durante el postoperatorio. Esta sonda se ha mantenido por espacio de seis semanas, como mínimo, a excepción de un caso en que hubo que retirarla precozmente durante la segunda semana, ante el temor de una necrosis columelar. El material de la sonda es silastic relativamente blando. Todos los pacientes han sido evaluados como mínimo durante dos años, tras la cirugía. En tres pacientes se tuvo que practicar una reintervención. Las reintervenciones se realizaron nuevamente por vía endonasal. Entre los fracasos se incluía al paciente a quién se retiró precozmente la sonda. En un caso se practicó un tercer abordaje endonasal antes de conseguir repermeabilizar la coana.

BIBLIOGRAFÍA

1. **OSGUTHORPE, JD., SINGLETON, GT., ADKINS, WY.** "The surgical approach to bilateral choanal atresia. Analysis of 14 cases". *Arch Otolaryngol* 108: 366-369, 1982.
2. **JONES, JE., YOUNG, E., HEIER, L.** "Congenital bony nasal cavity deformities". *Am J Rhinol* 1998 Mar-Apr; 12(2): 81-6.
3. **HARRIS, J., ROBERT, E., KALLEN, B.** "Epidemiology of choanal atresia with special reference to the CHARGE asociation". *Pediatrics* 1997 Mar; 99(3): 363-7.
4. **ENGLISH, GM.** "Congenital Anomalies of the Nose, Nasopharynx, and Paranasal Sinuses". *Otolaryngology* 11: 0-90. 1989.
5. **SADEK, SA.** "Congenital bilateral choanal atresia". *Int J Pediatr Otorhinolaryngol* 1998 Jan; 42(3): 247-56.
6. **LEE, WT., HOU, JW., YAU, KI., WANG, TR.** "Trisomy 18 in a patient with CHARGE association". *J Formos Med Assoc* 1995 Jan-Feb; 94(1-2): 60-2.
7. **MARTÍNEZ-FRIAS, ML.** "A risk analysis of congenital defects due to drug intake during pregnancy. Spanish Collaborative Study of Congenital Malformations". *Med Clin* (Barc) 1999 Jan 23; 112(2): 41-4.
8. **CLEMENTI, M., DI GIANANTONIO, E., PELO, E., MAMMI, I., BASILE, RT., TENCONI, R.** "Methimazole embryophaty: delineation of the phenotype". *Am J Med Genet* 1999 Mar 5; 83(1): 43-6.
9. **CUMBERWORTH, VL., DIAZAERI, B., MACKAY, IS.** "Endoscopic fenestration of choanal atresia". *J Laryngol Otol* 109: 31-35, 1987.
10. **BROWN, OE., POWNELL, P., MANNING, SC.** "Choanal atresia: a new anatomic classification and clinical management applications". *Laryngoscope* 1996 Jan; 106 (1 Pt 1): 97-101.
11. **STANKIEWITZ, JA.** "The endoscopic repair of choanal atresia". *Otolaryngol Head Neck Surg* 103: 931-937. 1990.
12. **BROWN, OE., POWNELL, P., MANNING, SC.** "Choanal Atresia: a new anatomic classification and clinical management applications". *Laryngoscope* 106: 97-101, 1996.
13. **JOSEPHSON, GD., VICKERY, CL.** "Transnasal endoscopic repair of congenital choanal atresia. Long terms results". *Arch Otolaryngol Head Neck Surg* 124: 537-540, 1998.
14. **TELLIER, AL., CORMIER-DAIRE, V., ABADIE, V., AMIEL, J., SIGAUDY, S., BONNET, D., DE LONLAY-DEBENEY, P., MORRISSEAU-DURAND, MP., HUBERT, P., MICHEL, JL., JAN, D., DOLLFUS, H., BAUMANN, C., LABRUNE, P., LACOMBE, D., PHILIP, N., LEMERRER, M., BRIARD, ML., MUNNICH, A., LYONNET S.** "CHARGE syndrome: report of 47 cases and review". *Am J Med Genet* 1998 Apr 13; 76(5): 402-9.
15. **GARABEDIAN, EN., DUCROZ, V., ROGER, G., DENOYELLE, F., CATALA, M.** "Nasal fossa malformations and paramedial facial cleft: new perspectives". *J Craniofac Genet Dev Biol* 1999 Jan-Mar; 19(1): 12-9.
16. **KINDLER, W.** "Malformaciones, cuerpos extraños y dermatosis de la pirámide nasal". En: Berendes J *et al. Tratado de Otorrinolaringología*, tomo I, p. 72-93. Editorial Científico Médica, 1969.
17. **DJUPESLAND, P., KAASTAD, E., FRANZEN, G.** "Acoustic rhinometry in the evaluation of congenital choanal malformations". *Int J Pediatr Otorhinolaryngol* 1997 Sep 18; 41(3): 319-37.

18. **GRAS, JR., DOMENECH, E., TALAVERA, J., GÓMEZ, M.** "Corrección quirúrgica de la atresia coanal. Nuestra experiencia personal". *Anales ORL* Iber-Amer 1991; 18(3): 271-7.
19. **ROELLY, P., ROGER, G., BELLITY, A., GARABEDIAN, EN.** "L'atresie choanale: Management et traitement chirurgique. Etude de 50 cases". *Ann Pediatr* (París) 1992; 39(8): 479-83.
20. **VICKERY, CL., GROSS, CW.** "Advanced drill technology in treatment of congenital choanal atresia". *Otolaryngol Clin North Am* 1997 Jun; 30(3): 457-65.
21. **HEALY, GB., MCGILL, T., JAKO, GJ.** y *cols.* "Management of choanal atresia with carbon dioxide laser". *Otol Rhinol Laryngol* 1978; 87: 658-62.
22. **PANWAR, SS., MARTIN, FW.** "Transnasal endoscopic holmium: YAG laser correction of choanal atresia". *J Laryngol Otol* 1996 May; 110(5): 429-31.
23. **REDDY, TN., DUTT, SN., RAZA, M.** "Emergency management of bilateral choanal atresia in the newborn by the endoscopic endonasal approach: a clinical record and review of literature". *Int J Pediatr Otorhinolaryngol* 1996 Dec 5; 38(1): 21-30.
24. **DEUTSCH, E., KAUFMAN, M., EILON, A.** "Transnasal endoscopic management of choanal atresia". *Int J Pediatr Otorhinolaryngol* 1997 May 4; 40(1): 19-26.
25. **CINAMON, U., KRONENBERG, J.** "Choanal atresia: 13 years of experience". *Harefuah* 1997 Nov 16; 133(10): 433-5, 503.
26. **WIATRAK, BJ.** "Unilateral choanal atresia: initial presentation and endoscopic repair". *Int J Pediatr Otorhinolaryngol* 1998 Nov 15; 46(1-2): 27-35.
27. **JOSEPHSON, GD., VICKERY, CI., GILES, WC., GROSS, CW.** "Transnasal endoscopic repair of congenital choanal atresia: long-term results". *Arch Otolaryngol Head Neck Surg* 1998 May; 124(5): 537-40.
28. **ILLUM, P.** "Congenital choanal atresia treated by laser surgery". *Rhinology* 2: 205-209. 1986.
29. 21- **KIRSCHNER, M., GULEKE, N., ZENKER, R.** *Tratado de técnica operatoria general y especial.* Ed Labor II-c 207-209, 1962.
30. **PIRSIG, W.** "Surgery of choanal atresia in infants and children: historical notes and updated review". *Int J Pediatr Otorhinolaryngol* 11: 153-170, 1986.
31. **RICHARDSON, MA., OSGUTHORPE, JD.** "Surgical management of choanal atresia". *Laryngoscope* 97: 174-183, 1987.
32. **BLACK, RJ, PRACY, R., EVANS, JN.** "Congenital posterior choanal atresia". *Clin Otolaryngol* 8: 251-255, 1983.
33. **ENGLISH, GM.** "Dermoid cyst or teratoma of head and neck". En: Bergsma D (ed): *Birth Defects Atlas and Compendium,* 2nd ed., p. 328-329. Baltimore, Williams & Wilkins, 1979.
34. **KAPLAN, LC.** "Choanal atresia and its associated anomalies. Further support for the CHARGE association". *Int J Pediatr Otorhinolaryngol* 8: 237-242, 1985.
35. **CARPENTER, RL., NEEL, HB.** "Correction of congenital choanal atresia in children and adults". *Laryngoscope* 87: 1304-1311. 1977.
36. **FRENG, A.** "Surgical treatment of congenital choanal atresia". *Ann Otol* 87: 346-350, 1978.

PARTE IV
LARINGE Y TRAQUEA

36. EXPLORACIÓN DE LA VÍA AÉREA PEDIÁTRICA
Medios Rígidos y Flexibles

J. Figuerola Mulet*, M. Tomás Barberán**, G. Jaume Bauzá**

1. INTRODUCCIÓN

La exploración de la vía aérea en el niño ha adquirido una importancia enorme en los últimos años. La principal causa para que esto suceda ha sido el desarrollo de las unidades de cuidados intensivos pediátricos, que actualmente mantienen con vida a pacientes que, hasta no hace tanto, no tenían unas posibilidades reales de sobrevivir. La existencia de niños que no podían ser extubados o que presentaban grandes dificultades durante la deglución, ha determinado la necesidad de desarrollo de especialidades, como la ORL o la Pediatría, que hasta este momento sólo tenían un conocimiento anecdótico. Este proceso se ha visto acompañado por el desarrollo tecnológico que se ha concretado en la obtención de instrumentos, como los broncoscopios telescópicos, los fibroscopios pediátricos y laringoscopios pediátricos, que se han sumado a los ya más clásicos broncoscopios.

La exploración de la vía aérea se puede realizar con medios rígidos, que exigen la anestesia general del niño y la mejor colaboración del anestesista, o por medios flexibles, que podemos realizar con el niño despierto con la ayuda de una sedación, disminuyendo en gran medida la agresión de la exploración, al tiempo que nos permite valorar mejor el funcionamiento de estructuras móviles como la glotis laríngea.

Exploración con medios rígidos y flexibles, forman parte de un mismo objetivo, siendo adecuado que la exploración sea compartida por un equipo. No es adecuado realizar sólo un tipo u otro en función de nuestra accesibilidad a uno u otro. Lo deseable es manejar ambas categorías para poder elegir en cada caso concreto.

2. INDICACIONES

A diferencia de los adultos, en los que la principal indicación para realizar la exploración laríngea es la disfonía, en los niños la principal indicación es la presencia de estridor cuando se explora la vía aérea superior y la presencia de condensación pulmonar o sospecha de cuerpo extraño cuando hace referencia a la inferior. Indicar la exploración con medios flexibles o rígidos, que por otra parte son complementarios, depende en buena medida de la habilidad y el hábito de los especialistas implicados en uno u otro procedimiento. No se trata de establecer una competición de técnicas, sino de obtener lo mejor de ambas para nuestros pacientes. Generalizando, podemos decir que la exploración con medios flexibles se puede realizar con anestesia local, en tanto que la rígida debe realizarse en quirófano. En niños por encima de los cuatro o cinco años también se puede considerar la laringoscopia indirecta con espejillo laríngeo o con telelaringoscopio, que puede ser muy rentable en manos expertas y especialmente pacientes, si bien es verdad que no siempre es posible realizarla (Tabla I).

Tabla I
Indicaciones de fibrobroncoscopia flexible

Flexible:
• Disnea aguda
• Disnea crónica
• Disfonía
• Problemas deglutorios con aspiración
• Patología respiratoria recidivante no filiada
• Cuerpo extraño

La exploración de la vía aérea no se limita a la mera exploración, sino que con frecuencia es el primer paso para realizar distintos procedimientos terapéuticos.

2.1. Rígida

Fundamentalmente en aquellos casos en los que la exploración flexible no ha sido rentable y se mantiene la clínica, o cuando no ha sido realizable por el deterioro gasométrico del paciente, o una vez establecido el diagnóstico, queremos realizar alguna actividad terapéutica o completar la exploración.

3. INSTRUMENTOS

La exploración de la vía aérea en niños requiere un importante arsenal de instrumentos que nos permitan adaptarnos a las distintas edades y circunstancias de nuestros

* Servicio de Pediatría. Hospital Son Dureta, Palma de Mallorca.
** Servicio de ORL. Hospital Son Dureta, Palma de Mallorca.

pacientes. No debemos intentar hacer pasar un instrumento demasiado grande o utilizar uno demasiado pequeño, ya que o lesionaremos la subglotis o no podremos explorar o manipular adecuadamente la estructura o situación patológica. Trabajar en precario en este sentido es hacer un flaco favor a nuestros niños y debe evitarse siempre.

La exploración diagnóstica puede transformarse en terapéutica, por lo que también debemos contar con el instrumental preciso. Por otro lado, la necesidad de enseñanza, de motivación del personal de enfermería y anestesia, así como la evitación de exploraciones prolongadas (pasando el broncoscopio de unos a otros), hacen recomendable, cuando no obligatorio, la utilización de medios de imagen: vídeo.

3.1. Laringoscopios

Existen no pocos modelos. Necesitaremos al menos tres (Fig. 1): para recién nacidos, para niños de 2-3 años y para niños de más de 10 kg. Son necesarios los accesorios para realizar su suspensión sobre una plataforma por encima y sin tocar el pecho del niño (Fig. 2), que nos permita la exploración con el microscopio y, sobre todo, la manipulación con ambas manos. Con esta finalidad, disponer de una silla con apoyabrazos nos facilitará enormemente el procedimiento siempre que tengamos que realizar alguna manipulación.

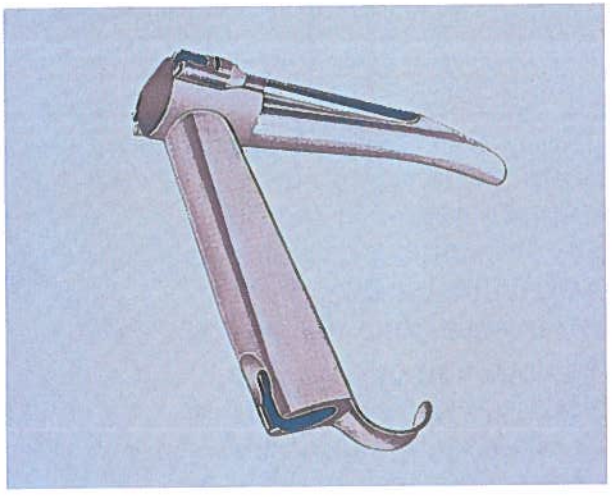

Figura 1. Laringoscopios pediátricos.



Figura 2. Mesa con soporte para evitar apoyos sobre el tórax del niño.

3.2. Broncoscopios

Debemos disponer de al menos 5 tamaños (Fig. 3), que nos permitan adaptarnos a las edades y tamaños de los bronquios a explorar (Tabla II). La incorporación de endoscopios telescópicos de Hopkins de 1,9 mm, así como de broncoscopios con pinzas en su extremo, facilitan enormemente la realización de estas exploraciones. Estos sistemas se comparan muy ventajosamente con los sistemas tradicionales con visor o lupa en su extremo externo. Esto es especialmente verdad para aquellos especialistas con problemas de visión.



Figura 3. Broncoscopios y lupa.

Tabla II
Broncoscopios. Diámetros en mm y edades

Diámetro Interno	Diámetro Externo	Edad
2,5	**4**	Prematuros / Neonatos
3	**5**	Neonatos-6 meses
3,5	**5,7**	6-18 meses
4	**7**	18-36 meses
5	**7,8**	3-8 años
6	**8,2**	> 8 años

3.3. Endoscopios telescópicos

Introducidos en los años sesenta, no dispusieron de calidad (nitidez e iluminación) adecuada hasta los ochenta. Muy útiles resultan los ya comentados de 1,9 mm adaptados a los broncoscopios, especialmente cuando se utilizan junto con pinzas que disponen de un canal para los mismos (Figs. 4 y 5). Para utilizar con los laringoscopios son adecuados los de 4 mm de 0° y 30° y 20 cm que utilizamos en cirugía endoscópica nasosinusal. Estos endoscopios, a través de los laringoscopios pediátricos, nos permiten explorar la subglotis de una manera hasta hace poco insospechada (Fig. 6).

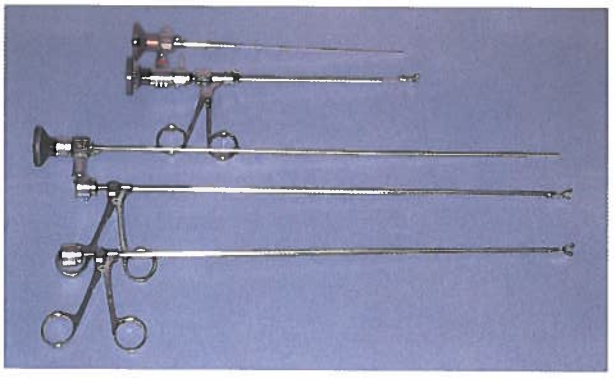

Figura 4. *Endoscopios telescópicos y pinzas para cuerpos extraños.*

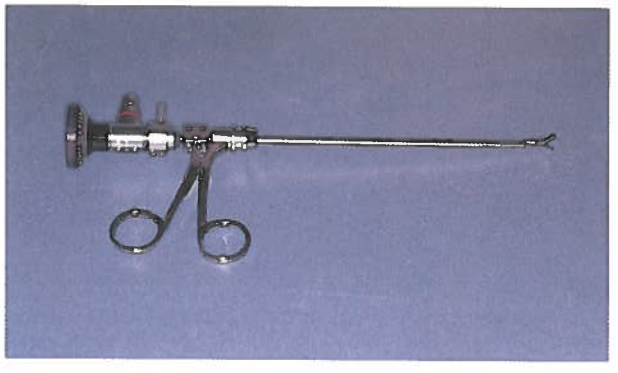

Figura 5. *Endoscopio telescópico y pinza de cuerpo extraño.*

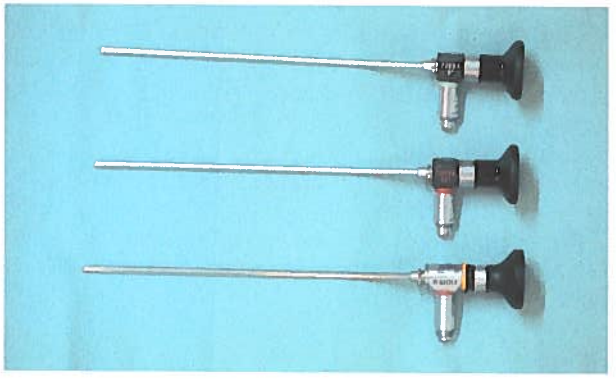

Figura 6. *Endoscopios nasales, especialmente indicados para laringoscopia.*

3.4. Fibroscopios

Se debe de disponer de tres fibroscopios (FBC): el neonatal, el estándar de 3,6 mm y otro de 4,9 mm.

Los FBC neonatales disponen de un diámetro externo que oscila entre 1,3 y 2,7 mm. La mayoría de ellos carecen de canal de trabajo y de la posibilidad de dirigir el extremo distal, aunque ya existen FBC de 2,2 mm con capacidad para incurvarse 160° hacia arriba y 90° hacia abajo, que permitirían la exploración hasta la 10-14 generación bronquial en niños a partir de tres meses. Se pueden utilizar a través de tubos de intubación a partir del 3,5.

El FBC pediátrico estándar (Fig. 7) es de 3,4-3,6 mm, con un canal de trabajo de 1,2 mm. Con este instrumento se puede explorar en unos pocos minutos la totalidad de la vía aérea pediátrica, incluso en recién nacidos, sin necesidad de intubación o anestesia general. En recién nacidos de menos de 2.500 gr puede comprometer en exceso el paso aéreo. Requieren un tubo de intubación orotraqueal de 4,5.

El FBC de 4,9 mm dispone de un canal de trabajo de 2 mm, que posibilita el paso de instrumentos como catéteres telescopados o pinzas de biopsia.

3.5. Fuentes de luz

Constituyen una parte importante, sobre todo con vistas a utilizar vídeo. Idealmente debemos tender a disponer de fuentes de xenón, que permiten una luz con alta temperatura de color, fundamental para que la imagen no se degrade en exceso al utilizar endoscopios finos y, sobre todo, en la presencia de sangre o de mucosas muy enrojecidas.

3.6. Otros

Ocasionalmente, y en relación a la realización de intervenciones del tipo de la resección de papilomas, de membranas o aritenoidectomías, entre otras, puede ser fundamental disponer de un generador de láser CO_2, un micromanipulador y otro instrumental específico para la cirugía láser.

3.7. Medios de enseñanza y documentación

La exploración de la vía aérea en el niño en no pocas ocasiones se produce de una manera muy rápida y las imágenes que obtenemos pueden ser fugaces. Compartir un endoscopio entre dos especialistas es una situación inadecuada. Todas estas exploraciones se deben realizar con la asistencia de cámaras de vídeo siendo el material grabado. De esta manera conseguiremos incorporar mejor a nuestra actividad a anestesistas, enfermeras o a otros especialistas como cirujanos pediátricos. Por otro lado, el poder revisar las imágenes de la exploración realizada con frecuencia es fundamental para obtener un diagnóstico, al tiempo que se puede considerar indispensable para la docencia.

Se deben utilizar rutinariamente, no sólo en los supuestos "casos interesantes", ya que de otra manera cuando los necesitemos no funcionarán como deben.



Figura 7. *Fibroscopio estándar.*

Necesitaremos:

Cámara de vídeo: Son muchas las actualmente disponibles en el mercado que cumplen las especificaciones mínimas. En la medida de nuestras posibilidades serán preferibles las de tres CCDs.

Adaptadores para ópticas: Supone una pequeña pesadilla por cuanto cada casa dispone de los suyos. Esto es especialmente verdad para los fibroscopios.

Adaptadores para microscopio: Se debe cuidar que permitan una visión en pantalla similar en campo al que se ve a través de los oculares. De otro modo se perderá parte de la exploración.

Monitores de televisión: Las pantallas de televisión doméstica de un tamaño de 21 pulgadas suelen ser más adecuadas que los pequeños monitores de 14, al permitir que puedan ser vistas desde posiciones más alejadas; por ejemplo, por el personal de enfermería.

Sistema de grabación: Los sistemas digitales son ya una realidad, aunque hasta el momento los sistemas S-VHS son más baratos y permiten la realización de copias con un deterioro aceptable en la calidad.

Videoimpresoras: Son baratas y fáciles de manejar. La calidad es pobre, pero suficiente para la documentación clínica.

4. EXPLORACIONES CON MEDIOS FLEXIBLES

4.1. Técnica de exploraciones flexibles

Las fibrobroncoscopias se realizan en una sala de exploraciones convenientemente equipada y en algún caso determinado en la UCI pediátrica (Fig. 8) o en quirófano.

En la sala de exploraciones se dispondrá de:

- toma de oxígeno y aspiración
- pulsioxímetro
- material de reanimación cardiopulmonar

El equipo está formado por un endoscopista, pediatra acreditado en neumología infantil o especialista ORL, enfermera y auxiliar de enfermería.

Previamente a la realización de la exploración se proporciona a los padres una completa información oral y por escrito y se solicita su consentimiento informado. A los niños se les explica el procedimiento de una manera comprensible.

Los pacientes permanecen en ayunas al menos cuatro horas antes de la exploración, administrándose atropina 30 minutos antes de la misma, así como un aerosol con un beta-2-adrenérgico en los niños con hiperreactividad bronquial conocida. Para la sedación se utiliza midazolan por vía rectal (0,5 mg/kg con un máximo de 10 mg) o endovenoso (0,1-0,3 mg/kg). En nuestro servicio (Dr. Figuerola), la mayoría de las exploraciones se realizan utilizando la vía rectal, reservando la endovenosa para aquellos niños que ya disponen de una vía o en los que se desea conseguir una sedación más profunda. Como anestésico tópico se utiliza lidocaina al 1-2% para fosas, faringe y laringe, y al 0,5% para tráquea. Con la utilización del FBC ultrafino no se utiliza anestesia en tráquea.

Los pacientes son monitorizados con pulsioximetría. El niño se dispone tumbado boca arriba con la cabeza elevada unos 30° e inmovilizado, con una sábana especialmente diseñada para este cometido, a la camilla. El endoscopista se sitúa a la cabeza del niño (Fig. 8).

El fibroscopio se puede introducir a través de fosa, boca o tubo de intubación. Todo el proceso se realiza sin prisas, instilando anestesia conforme sea necesario o permitiendo la recuperación de los valores oximétricos normales retirando el FBC.

Figura 8. Exploración fibrobroncoscópica en la UCI.

Una vez finalizada la exploración, el niño permanece en observación durante dos horas, pudiendo ser dado de alta posteriormente.

4.2. Contraindicaciones de exploraciones flexibles

Se han descrito una serie de situaciones que desaconsejarían la realización de una exploración flexible (o rígida, también). Estas situaciones deben de ser individualizadas en función del paciente, la habilidad/hábito del equipo y las alternativas a la misma. Se describe la existencia de diátesis hemorrágicas, hemoptisis masivas, obstrucción severa de la vía aérea, hipoxemia severa refractaria, inestabilidad hemodinámica, incluyendo disrritmias y la presencia de hipertensión pulmonar severa.

4.3. Complicaciones

Son poco importantes. Se han descrito efectos secundarios a la sedación, como alucinaciones. También se han descrito laringoespasmos y/o broncosespasmos, así como neumotórax. En nuestra experiencia se ha presentado alguna epistaxis leve, hipoxemias de corta duración, que remitían retirando el fibroscopio, y dolor torácico que desaparecía con la administración de analgésicos. También se ha presentado algún caso de condensación pulmonar con signos y síntomas de neumonía aguda.

5. EXPLORACIONES CON MEDIOS RÍGIDOS

5.1. Anestesia

La anestesia y el anestesista son fundamentales a la hora de realizar exploraciones rígidas. La indispensable

buena colaboración del anestesista es el punto más importante, siendo lo ideal que sea siempre el mismo, para poder automatizar mejor los procedimientos, siempre rodeados del nerviosismo inherente a compartir la vía aérea, y a la condición inexcusable de mantenerla siempre bajo control. La monitorización debe ser tan completa como permite la tecnología actual, incluyendo registro electrocardiográfico, pulsioximetría, capnografía y presión arterial. Necesitamos una buena vía parenteral que nos permita tomar las medidas oportunas si surgen complicaciones. Se deben dominar las técnicas de anestesia con respiración espontánea y la ventilación a través de los broncoscopios (ver capítulo de anestesia), que permitan la mejor visualización de la zona. En el quirófano, y para uso inmediato, debemos disponer la caja de traqueotomía, así como dos sistemas de aspiración funcionantes. Por último, la utilización de anestésicos locales sobre la laringe será de una ayuda inestimable.

5.2. Técnica de exploraciones rígidas

La técnica debe ser siempre minuciosa, siendo de especial importancia el comprobar que disponemos de todos los requisitos adecuados antes de empezar. Para este fin, la utilización de listas rápidas de comprobación pueden, ser de gran ayuda (Tabla III). De no cumplirse todos los ítems de la misma es preferible no realizar el procedimiento. Estar en el quirófano con el paciente anestesiado esperando que aparezcan instrumentos puede tener como consecuencia la dificultad aumentada o imposibilidad de extubar a nuestro paciente.

Tabla III
Lista rápida para realizar laringoscopia pediátrica

- Cama en reanimación/UCI pediátrica
- Anestesista experto y motivado
- Historia clínica
- Paciente bien hidratado y en situación estable
- Radiología en quirófano
- Instrumentista experta
- Vía parenteral adecuada
- Instrumental presente y funcionante
  - Laringoscopios y dispositivos de iluminación
  - Soporte para los mismos
  - Broncoscopios y conexiones para ventilación
  - Endoscopios para broncoscopios
  - Esofagoscopios pediátricos
  - Tubos de intubación de tamaños adecuados
  - Pinzas
  - Aspirador efectivo y terminales adecuados
  - Caja de traqueotomía
  - Bisturí eléctrico
  - Fuente de luz fría, cable y conexiones
- Microscopio quirúrgico
- Cámara y monitor de vídeo
- Láser CO_2

Debemos conocer perfectamente todo el material, que nos debe resultar familiar a médico y enfermeras. Es más, se debe comprobar su buen estado de funcionamiento antes de iniciar el procedimiento.

5.3. Laringoscopia

La laringe del niño está situada más alta en el cuello, es más blanda y delicada, dispone de un diámetro mucho menor y presenta una mayor tendencia al laringoespasmo que en el adulto.

La laringoscopia incluye la exploración de la cavidad oral, base de la lengua, faringe, epiglotis, glotis, subglotis y parte de la tráquea.

Una vez en la mesa de exploraciones, y sin necesidad de utilizar un rodillo para los hombros que con frecuencia dificulta más que ayuda en el procedimiento, el anestesista inicia la anestesia con la mascarilla. Al cabo de un tiempo, y ayudándonos de las espátulas, se aplica anestésico local en lengua, faringe y laringe y se continúa ventilando al paciente con la mascarilla. Una vez que la profundización de la anestesia es adecuada se procede a la introducción del laringoscopio explorando las zonas antes nombradas. La palpación con los dedos del cuello nos facilitará la exposición de las distintas estructuras, para terminar viendo la laringe. Evitar la intubación es fundamental para explorar adecuadamente toda la laringe y para valorar su movilidad. Se deberá reaplicar la mascarilla y la anestesia local conforme progresa la exploración con la utilización de los endoscopios. Los endoscopios se empañan, si no conseguimos calentarlos a 37° C o más fácilmente utilizando en su extremo alguna substancia jabonosa. La ayuda de un Guedel puede ser fundamental. Si necesitamos hacer alguna manipulación sobre la laringe puede ser necesaria la instauración de un tubo endotraqueal ajustado al tamaño de la tráquea (ver capítulo 2 de anestesia). En estos casos se procederá como en una laringoscopia por suspensión evitando apoyar el estático sobre el pecho del niño, antes bien utilizando un soporte que se hace solidario con la mesa de quirófano. La laringoscopia por suspensión es perfectamente realizable si se mantiene la respiración espontánea sin necesidad de realizar la intubación, si bien debemos contar con las habilidades y preferencias de nuestro anestesista.

5.4. Traqueobroncoscopia

Tras actuar como en el apartado previo y seleccionar el broncoscopio adecuado para la edad de nuestro paciente (muy importante), introduciremos el mismo mirando a través de él (más difícil), o con la ayuda de unas espátulas laríngeas o un laringoscopio abierto a modo de un tubo de intubación.

La exploración prosigue de la manera más atraumática y completa posible. La utilización de broncoscopios telescópicos nos permitirá una magnífica visión de las estructuras a explorar.

La **mascarilla laríngea** (Fig. 9) se muestra igualmente como un mecanismo útil, a través de la cual podemos introducir tanto fibro como broncoscopio (con más dificultad por tener que rectificar el tubo; sí es muy cómoda la introducción del endoscopio de 1,9 mm), permitiéndonos un magnífico control de la vía aérea.

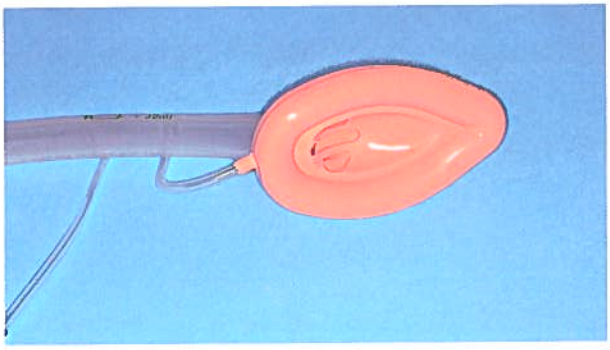

Figura 9. *Mascarilla laríngea.*

5.5. Esofagoscopia

En vistas a despistar posibles fístulas traqueoesofágicas, puede ser fundamental la realización de una esofagoscopia. En este caso se procede a realizar intubación orotraqueal, ya que la exploración se puede ver acompañada de reflujo gastroesofágico que comprometería la función pulmonar. Para su correcta progresión puede ser necesario elevar los hombros, siendo importante que veamos como el esófago, que se encuentra habitualmente colapsado, se va abriendo en el centro de la luz del esofagoscopio. La progresión del esofagoscopio puede colapsar la tráquea distalmente al extremo del tubo endotraqueal, pero es fácilmente solucionable.

5.6. Complicaciones

La exploración de la vía aérea, especialmente en niños en los que existe un paso aéreo comprometido, es un proceso agresivo con una potencialidad de complicaciones no desdeñables. Su realización, en vistas a permitir una exploración con baja morbilidad, requiere un aprendizaje adecuado y la consiguiente experiencia, la mejor colaboración de anestesista e instrumentistas que deben trabajar como un verdadero equipo y los instrumentos adecuados, tanto en tipo como en tamaño, que, una vez más repetimos, nos deben ser familiares. A todo esto debemos añadir un cuidado exquisito en el manejo de los tejidos, así como evitar la manipulación innecesaria y prolongada.

Las complicaciones son mayores cuando no sólo realizamos la exploración, sino que realizamos algún procedimiento terapéutico. No obstante, la exploración puede requerir su transformación en tratamiento temporal o definitivo, al vernos precipitados en vistas a controlar la vía aérea o permitir una extubación segura. Para el mejor manejo de las complicaciones, es importante conocerlas para evitarlas y/o diagnosticarlas precozmente y tratarlas pronta y adecuadamente. En general, debemos actuar sobre un paciente bien hidratado, utilizando una adecuada humidificación del aire inspirado y evitándole pérdidas térmicas (debe estar bien aislado).

5.6.1. Imposibilidad de oxigenar adecuadamente al paciente

Son muchos los problemas técnicos que pueden llevar a esta situación. La experiencia y la observación cuidadosa de los requisitos previamente expuestos debe reducirlos sustancialmente. No podemos olvidar que no pocos de estos pacientes son pluripatológicos, presentando cardiopatías o enfermedades pulmonares. La utilización de presiones positivas para ventilar a alguno de estos pacientes puede dificultar el retorno venoso cardiaco, comprometiendo la situación.

Esta circunstancia también se puede producir por la aparición de una hemorragia tras la manipulación / resección / biopsia. Esta situación puede comprometer seriamente al paciente y nuestra capacidad de mantenernos tranquilos. Es fundamental recordar que las hemorragias suelen ser autolimitadas, y que en estas circunstancias es más comprometido perder la vía aérea, por cuanto la presencia de sangre nos puede dificultar grandemente la reintubación. Es preferible mantener el broncoscopio, intentando comprimir la zona sangrante con el mismo.

La aparición de un neumotórax puede desequilibrar igualmente a estos pacientes ya de por sí comprometidos. Su manejo por medio de los drenajes pleurales es bien conocido.

Disnea aumentada al finalizar el procedimiento: Puede deberse a edema, fundamentalmente de la subglotis, tras su manipulación inadecuada. No se deben intentar pasar broncoscopios muy ajustados al paso disponible. El edema subsiguiente será inevitable, obligándonos a la reintubación del niño.

Otra posibilidad no desdeñable es la de la movilización de un cuerpo extraño (o fragmento del mismo) que, pasando al árbol bronquial contralateral, bloqueará el pulmón más funcional. Siempre que se realiza la extracción de un cuerpo extraño, debemos terminar explorando nuevamente los bronquios del pulmón afectado y el contralateral.

Al terminar cualquier exploración la aspiración minuciosa y cuidadosa de restos hemáticos y moco, así como la correcta humidificación del aire inspirado (durante todo el procedimiento) y la juiciosa utilización de corticoides, nos evitarán no pocos problemas. Estos pacientes se encuentran en un equilibrio inestable, por lo que debemos prestar atención hasta a los más mínimos detalles para favorecer el resultado buscado.

BIBLIOGRAFÍA

- ANDRÉS MARTÍN, A., PINEDA MANTECÓN, M., FERNÁNDEZ RECUERO, J. "Fibrobroncoscopia pediátrica. Nuestra experiencia". *Arch Bronconeumología* 31(10): 519-524, 1995.
- BENJAMIN, B. *Diagnostic Laryngology*, Saunders Company, 1990.
- HOLINGER, LD., LUSK, RP., GREEN, CG. *Pediatric Laryngology and Broncoesophagology*, Lippincott Raven, 1997.
- PUHAKKA, H., KERO, P., VALLI, P., LISALO, E., ERKINJUNTTI, M. "Pediatric broncoscopy. A report of methodology and results". *Clin Pediatr* 28(6): 253-257, 1989.
- WOOD, RE., POSTMA, D. "Endoscopy of the airway in infants and children". *J Pediatr* 112: 1-6, 1988.

37. DISFONÍA INFANTIL

I. Cobeta Marco, R. Echarri San Martín, R. González Herranz

1. VOZ NORMAL

Es muy difícil definir la voz normal, hasta el punto de que una de las definiciones más usadas (2) lo hace en sentido negativo y general: "Hay alteración de la voz cuando difiere de las voces de otras personas del mismo sexo y similar edad y grupo cultural en timbre, tono, volumen y flexibilidad en la dicción. El concepto de voz normal, con unos criterios absolutos, no existe". La voz de una persona se considera subjetivamente normal cuando es "corriente y poco llamativa" (14). Una voz es normal, incluyendo la población infantil cuando:

- Tiene un timbre agradable.
- Hay un volumen adecuado.
- Existe equilibrio apropiado entre las resonancias bucales y nasales.
- La frecuencia fundamental para la voz hablada está en consonancia con la edad, el género y la complexión de la persona.
- Se presentan inflexiones, tanto de volumen como de tono.
- La extensión vocal es la adecuada.

Como otorrinolaringólogos debemos prestar atención a la voz de las personas, en general, y de los pacientes en particular, máxime si el motivo por el que consultan es disfonía. Escuchando, y no sólo oyendo, la voz y la forma del habla de las personas, podemos tratar de averiguar la edad, el género, el estado de ánimo, la presencia o no de ansiedad, etc. También podemos aproximarnos a la situación clínica de la laringe. Escuchar una voz nos orientará sobre su posible patología.

2. CARACTERÍSTICAS DE LA VOZ Y DE LA LARINGE INFANTIL

La voz en los niños está muy influida por el desarrollo anatómico y el control neurológico (Tabla I). La laringe del recién nacido no tiene ligamento vocal y, prácticamente, toda la lámina propia presenta una misma estructura (no separación en capas). Las capas de la lámina propia se definen muy bien a partir de la adolescencia. Así mismo, es un hecho bien sabido que la laringe de los niños, especialmente las cuerdas vocales, tiene un tamaño proporcionalmente menor que en los adultos, favoreciendo que la vibración (frecuencia fundamental) sea mucho más alta, lo que junto con la disminución del control motor, hace que la predisposición a la lesión funcional sea mucho mayor.

Tabla I
Características morfológicas y acústicas de la laringe infantil

Morfológicas

- Ausencia de ligamento vocal
- Lámina propia uniforme (sin capas)
- Tamaño de la cuerda vocal:
  - al nacimiento: 4-4,5 mm
  - 10 años: 6-8 mm
- Porción cartilaginosa/ membranosa de la cuerda vocal: 5:1
- Angulo tiroideo hasta los 14 años: 130° (sin diferencia de sexo). Posteriormente:
  - en varones: 90°-100°
  - en mujeres: 120°
- Tracto vocal corto y ligeramente curvado con epiglotis próxima al paladar blando
- Localización de la laringe, con respecto al borde inferior del cricoides:
  - al nacimiento, en borde inferior de C3
  - a los 3 años, en borde inferior de C5
  - a los 10 años, en borde inferior de C6
  - adolescentes, mitad de C7

Acústicas

- La frecuencia fundamental desciende con la edad:
  - al nacimiento: 500 Hz
  - 7 años: 290 Hz
  - 8 años: 275 Hz
- Uniformidad en el timbre, intensidad y tono de voz (hasta los 8 años)
- La extensión vocal (fonetograma) es reducida, afectando a rango dinámico y a rango vocal. A los 10 años es de 24 semitonos (196-784 Hz).

Servicio de ORL. Hospital Universitario "Príncipe de Asturias" de Alcalá de Henares. Universidad de Alcalá, Madrid.

El primer sonido que emite el ser humano es el grito del nacimiento, el cual tiene una frecuencia fundamental de 500 Hz, sin distinción de género. Se han documentado diferentes tipos de grito entre el nacimiento y los siete meses de edad, cada uno determinado por diferentes estados de emoción o necesidad (37). Así, se han encontrado cuatro tipos de grito:

– *Señal del nacimiento:* de aproximadamente 1 segundo de duración, de intensidad decreciente, sin vibración vocal y muy tenso.

– *Señal de dolor:* de larga duración, decreciente, muy agudo y estridente.

– *Señal de hambre:* tono que asciende y baja y con frecuentes plosiones glóticas.

– *Señal de bienestar:* tono plano, hipernasal, con una variación mayor que los otros tipos de grito, sin plosiones glóticas, siempre con vibración de las cuerdas vocales y nunca estridente.

En general, puede decirse que el grito de dolor o disconfort es tenso, duro y forzado debido al cierre de todo el tracto laríngeo, puesto que se produce una gran contracción de bandas y cuerdas. Por el contrario, el grito de bienestar es más sonoro, laxo, sin tensión, ya que está producido por la vibración de las cuerdas vocales únicamente. Este comportamiento laríngeo se mantiene a lo largo de la vida en situaciones de tensión y situaciones de bienestar.

La frecuencia fundamental de la voz humana desciende con la edad, siendo los cambios más evidentes entre el nacimiento y la adolescencia, periodo en el que tienen lugar dos claros fenómenos: el aumento de tamaño de la laringe y, especialmente, su descenso en el cuello. Si al nacimiento la frecuencia fundamental es de 500 Hz, a los 7 años tiene de media 290 Hz y a los 8 años 275 Hz (28).

En la edad de la premaduración (10 años) se ha visto que la extensión de la voz, estudiada mediante el fonetograma, es de 24 semitonos, de sol 3 a sol 5 (196-784 Hz) (27). El fonetograma en los niños tiene la característica de ser más reducido, tanto en sentido horizontal (rango vocal: número de semitonos) como en el vertical (rango dinámico: número de decibelios entre el volumen mayor y menor, en dB, de cada nota emitida). En el sentido vertical, el perfil inferior (menor volumen) denota la capacidad de las cuerdas a vibrar a poca presión subglótica, y en los niños es más alta que en los adultos, sugiriendo que la estructura vocal infantil necesita presiones mayores para empezar a vibrar. Así mismo, el límite superior está más bajo que en los adultos, sugiriendo que en los niños el músculo vocal (tiroaritenoideo) tiene una capacidad menor para resistir las altas presiones que se necesitan para emitir la voz a mucho volumen, especialmente en las notas más agudas. Con la maduración, en donde hay importantes cambios estructurales, la voz se ensancha.

Al nacer, la laringe del niño tiene un tamaño que es una tercera parte, aproximadamente, de la laringe del adulto, con una longitud de la cuerda vocal entre 4-4,5 mm. Antes de los 10 años hay poca variación en la longitud de las cuerdas, pero a los 10 años tiene una porción membranosa, tanto en niñas como en niños, entre 6-8 mm. El tamaño del aritenoides no crece tanto en proporción como lo hace la porción membranosa, de forma que, relativamente, la porción cartilaginosa en el neonato es de 5:1 frente a la membranosa, mientras que en el adulto es prácticamente de 5:5 (15).

El tracto vocal del lactante es muy corto, está ligeramente curvado y es tan compacto que la epiglotis casi llega al paladar blando con el fin de poder respirar y alimentarse al mismo tiempo. Hasta los 18-24 meses, la lengua está totalmente situada en la cavidad oral; a partir de ese momento se desplaza hacia la faringe, inferiormente. A los 5 años el tracto tiene casi la configuración del adulto, pero no el tamaño. En la adolescencia la longitud del tracto vocal crece en ambos géneros, pero en el varón se hace notablemente más largo. El tamaño adulto se alcanza hacia los 21 años.

3. MUTACIÓN DE LA VOZ

Los cambios de una laringe infantil a una laringe adulta tienen lugar en la adolescencia, cuando se produce el fenómeno de la maduración sexual. Hasta la pubertad, la laringe es de igual tamaño en niños y niñas, y aunque en ambos géneros la laringe comienza a crecer en la pubertad, la laringe del varón crece más que la de la mujer.

El cambio del timbre de la voz es un fenómeno que tiene lugar relativamente tarde a lo largo del proceso de maduración; previamente tiene que darse el aumento de la masa esquelética y muscular. En los niños lo primero que se produce es una preparación corporal con un aumento de los andrógenos adrenales entre los 6-10 años. Las concentraciones de testosterona aumentan ligeramente hacia los 11 años de edad. El fenómeno de la adolescencia física se dilata en el tiempo unos 2-3 años, aunque el cambio de la voz es mucho más recortado (3-4 meses). El primer hecho que tiene lugar en el varón es un crecimiento testicular con aumento de su actividad; al cabo de 1 año, aproximadamente, empieza a crecer el vello pubiano y la masa ósea. El vello axilar y el facial aparecen unos 2 años después del pubiano. El proceso de maduración vocal tiene lugar en los niños generalmente tarde; es fácil saberlo porque el timbre cambia notablemente; se da en poco tiempo y suele coincidir con la aparición del vello facial. Las niñas completan la maduración sexual adolescente antes que los niños: 11-13 años, frente a los 15 de los niños. El primer signo suele ser el apuntamiento del pecho. La menarquia aparece entre los 12-13 años, aunque hay una tendencia secular a que ocurra antes.

El desarrollo laríngeo prepuberal y postpuberal ha sido bien estudiado por Kahane (23). Respecto al ángulo formado por las alas tiroideas, no se han encontrado diferencias entre ambos géneros por debajo de los 14 años, pero posteriormente el ángulo en el varón se hace más agudo (pasa de 130° a 90°-100°) ("nuez de Adán"), a diferencia de las mujeres, en que el ángulo es más abierto (pasa de 130° a 120°). El cartílago tiroides de los varones adolescentes, al crecer hacia adelante, da la oportunidad a las cuerdas vocales para que aumenten su longitud en 10 mm aproximadamente, con lo que casi doblan su longitud. Este crecimiento justificaría el cambio brusco que presenta el varón en su frecuencia fundamental. En las niñas no se produce la

marcada angulación del cartílago tiroides de los varones, rectificándose sólo unos 5°, frente a los 30° de los niños. En la laringe femenina las cuerdas crecen sólo 4 mm. La dimensión de la laringe femenina difiere en poco desde la edad prepuberal a la adulta, a diferencia de la masculina. El peso de los cartílagos laríngeos no corresponde con el de la edad adulta, surgiendo una discordancia con el resto de datos hallados, debiéndose probablemente a que la condrificación y la osificación comienza a los 20 años, como pronto. Los cambios en el timbre se deben al aumento del tamaño y de la masa de las cuerdas vocales, así como al descenso de la laringe en el cuello, con lo que aumenta el tracto vocal de resonancia, que a su vez se ve favorecido por el crecimiento de la cavidad nasal, la boca y la mandíbula.

Durante el periodo de transformación de la voz suele haber cierta inestabilidad en el tono, tanto por el cambio morfológico y la dificultad para controlar funcionalmente el crecimiento, como por cierta incomodidad psicológica de notarse distinto (1). Hocevar y *cols.* (19), estudiando la estabilidad de la voz en 52 adolescentes, observó una correlación inversa entre la edad y la frecuencia fundamental en los chicos y entre la edad y la amplitud en las chicas. No se encontraron diferencias significativas entre los adolescentes que estaban estudiando canto y los que no lo estaban (los primeros no controlan mejor la voz), y se llegó a la conclusión de que la principal característica de la voz de los adolescentes es la inestabilidad de la amplitud y específicamente de la frecuencia. La voz femenina parece más estable que la voz masculina. La razón para esta inestabilidad puede ser atribuida a una adaptación gradual del control nervioso aferente y eferente al rápido crecimiento de los órganos respiratorios, fonatorios y de resonancia.

La laringe en el adulto, una vez completado su desarrollo, tiene las siguientes características:

– La porción membranosa de las laringes masculinas alcanza un tamaño entre 14-18 mm, creciendo unos 5-10 mm, mientras que en las laringes femeninas la porción membranosa aumenta sólo hasta 8-12 mm, lo que supone un aumento entre 1-3,5 mm.

– El ángulo del cartílago tiroides en el varón es de 90°, mientras que en la mujer es de 120°.

– La mucosa laríngea pierde transparencia y se hace más densa; la epiglotis se hace más ancha, aumenta de tamaño y se eleva, con lo cual es más fácil ver las cuerdas vocales.

– La laringe desciende en el cuello, de forma que el borde inferior del cricoides, que al nacimiento está en el borde inferior de C3, pasa a los 3 años al borde inferior de C5, a los 10 años al borde inferior de C6, y tras la adolescencia a la mitad de C7.

4. ALTERACIONES DE LA VOZ. DISFONÍA

La incidencia de las alteraciones de la voz en la infancia es muy alta en comparación con otras patologías. Senturia (34) encontró el 6% de niños disfónicos en un total de 32.000 analizados; Yairi (36) determinó que el 13% de 1.500 niños en edad escolar tenían alteraciones de la voz. La incidencia más alta de disfonías en la infancia la encontró Silverman (35), hallando un 23% de niños disfónicos en edad escolar. La mayoría de los niños con alteraciones de la voz tienen disfonía relacionada con el abuso vocal, con o sin el resultado de nódulos. En cualquier caso los nódulos son, con mucho, la lesión laríngea más frecuente en la infancia. En nuestro medio, Núñez (30) hace responsable a los nódulos del 77% de las disfonías infantiles, cifra semejante a la de Silverman (35).

La mayoría de los estudios sobre disfonía en la infancia se han hecho en la edad escolar, cuando el niño se relaciona con otros niños, siendo muy escasas las publicaciones sobre disfonía en lactantes. Antes nos hemos referido al trabajo de Wasz-Höckert (37) sobre estados de emoción o necesidad. Hirschberg (17) publicó un trabajo sobre las características del llanto del recién nacido afirmando que la presencia continua de ruido sugiere patología en las cuerdas vocales y que la alteración en el timbre del llanto, en la frecuencia o la intensidad, sugiere cambios cromosómicos, alteraciones del desarrollo, factores miógenos o enfermedad del sistema nervioso. En el diagnóstico, la percepción auditiva del explorador es esencial, al estar limitadas las armas diagnósticas como son la laringoestroboscopia o la radiología. Por lo tanto, la valoración acústica del médico, las enfermeras y los logopedas es muy importante. De esta manera podemos encontrar:

- *Llanto ronco:* desorganización de los armónicos y aparición de ruido, correspondiendo a alteraciones inflamatorias o tumorales en las cuerdas vocales.
- *Llanto hueco:* condensación de los armónicos, sugerente de estenosis traqueal o subglótica.
- *Llanto agudo:* F0 por encima de 1000 Hz y presencia de 2 ó 3 armónicos. Corresponde a lesiones en sistema nervioso.
- *Sonido de queja, profundo:* llanto de larga duración con una F0 de 60-70 Hz, característico de síndrome de Down.
- *Llanto cansado, débil:* propio de enfermedades miogénicas, caracterizado por condensación de energía a frecuencias altas, en proporción a la F0.
- *Llanto como un maullido:* F0 alta, con ausencia de armónicos, propio del síndrome del "Cri du Chat" (Grito del gato).

La disfonía es un concepto más amplio que el de ronquera. La voz es disfónica cuando la percibe como anormal quien la escucha, incluyendo anomalías en el tono, volumen, timbre, flexibilidad o una combinación de algunas de ellas. La ronquera, por el contrario, es la percepción de rozamiento o falta de armónicos en la voz como consecuencia de la irregularidad en la vibración.

Las alteraciones de la voz (disfonía) tienen dos partes principales:

1. Voz patológica
2. Patología de los resonadores

4.1. Las principales características de las voces patológicas son tres

- Ronquera
- Aire en la voz (voz aérea)
- Hiperfunción

La ronquera viene determinada por la disminución o falta de vibración de las cuerdas, que incluso puede llegar a ser bloqueo completo. La ronquera crónica en los niños y niñas es de un 14%, siendo esta cifra mucho más alta en los meses anteriores a la mutación (27). Las cuerdas dejan de vibrar por:

– Falta de deslizamiento o por fijación del epitelio sobre el ligamento vocal (inflamación, cicatrización o adherencia del espacio de Reinke, también llamado lámina propia superficial).

– Rozamiento de una cuerda vocal con la otra, en una superficie puntual y adelantada del epitelio de un lado con el del otro durante la fase vibratoria (nódulos, pólipos y edemas, fundamentalmente).

La voz aérea (aire en la voz) la producen los defectos de cierre, sea cual fuese la causa que los genera. Pueden ir desde defectos grandes (parálisis del vago) a pequeños (sulcus). Cuando el tiempo de fonación está por debajo de 5", en los niños, es difícil la producción vocal, y por tanto la comunicación oral. En la infancia pueden considerarse normales pequeños defectos de cierre posterior, que en muchas ocasiones son hallazgos casuales, más frecuentes en las niñas que en los niños. Los defectos de cierre deben tenerse en consideración cuando introducen un elemento acústico patológico y llamativo (valoración perceptual de la voz) percibido por una persona entrenada. Cuando la voz aérea es percibida por personas no entrenadas, lógicamente, el defecto es mayor. La existencia de un ligero componente aéreo en las voces infantiles puede considerarse normal y, por tanto, no requiere demasiada atención.

La hiperfunción es la forma de emisión que se traduce acústicamente en tensión vocal. La confusión sobre la hiperfunción es que puede ser causa y consecuencia de lesiones orgánicas vocales. En los niños es, especialmente, causa de lesiones orgánicas, excepto en las malformaciones congénitas vocales en que es consecuencia. Por lo general, hay un patrón de emisión forzado en donde las dos hemilaringes contactan con energía con la finalidad de emitir a mayor volumen o por responder a una emisión en donde no se utilizan todos los recursos.

Otras características acústicas de las voces patológicas que deberemos tener en cuenta son:

Hipofunción, bloqueos del tono ("gallos"), tono inestable, ataque vocal violento (inicio tenso de las frases) y fonación de bandas sin tensión ("vocal fry").

4.2. Patología de los resonadores

- Hipernasalidad (el aire se escapa por la nariz).
- Hiponasalidad (bloqueo nasal, cuyas cavidades quedan excluidas de la resonancia).

5. DIAGNÓSTICO DE LA DISFONÍA

No vamos a ser exhaustivos en desarrollar el diagnóstico de la disfonía, ya expresado en otro lugar (12), pero sí convendría recordar que la base del diagnóstico está en: historia clínica, exploración clínica (análisis GRABS, tiempo de fonación y relación s/e), exploración mediante laringofibroscopio (debería incluirse estroboscopia) y, finalmente, análisis acústico.

La historia clínica nos orienta hacia el tipo de patología preguntando por la cronología de la lesión: si ya estaba presente al nacimiento (llanto anormal: grito del gato, estenosis subglótica...), si se manifestó a las pocas semanas (laringomalacia) o cuando el niño empezó a ir al colegio (hiperfonación). Tiene importancia el que el médico comprenda exactamente cuál es el motivo de la consulta; a esto ayuda el poder oír la voz del paciente. Los padres muchas veces vinculan la disfonía a una causa determinada (llanto excesivo, querer imponer el niño su voluntad, gritar para pedir las cosas...).

El método más generalizado para tipificar la voz es el método GRABS (G: grado, R: ronquera, A: astenia-cansancio, B: voz aérea y S: tensión), con valoración de 0-3 (21). El tiempo máximo de fonación (TMF) en los niños es más variable que en los adultos, aspecto que se justifica por la variable capacidad pulmonar, en función del crecimiento; así mismo, es diferente en los niños y en las niñas, especialmente a partir de los 9 años de edad (24). Entre los 9 y los 17 años el tiempo varía en las niñas (para la media de tres vocales /a/, /i/ y /u/) de 8,8 a 13,5 seg; en los niños varía desde 11,4 hasta 17 seg Sawashima (32) manifiesta que debemos considerar anormales los TMF por debajo de 10" en la mujer joven y por debajo de 15" en el varón joven. La relación s/e (TMF /s// TMF /e/) tiene el mismo valor que en los adultos, estando el límite en 1,5; índices mayores implican pérdida de aire o presencia de aire no productivo en la voz (defectos de cierre). Es una prueba sensible y muy sencilla para valorar los defectos de cierre, en la que sólo es necesario un reloj con segundero. Son excepcionales los valores por debajo de 1, aunque en muy raras ocasiones se han asociado a hiperfonaciones.

La prueba más importante para estudiar la disfonía en los niños es la laringofibroscopia. Desde la generalización en el uso de los fibroscopios se pueden ver las laringes del 96% de los niños (30). A partir de los 3 años se puede utilizar el fibroscopio de 3,2 mm; hasta esa edad se emplea el fibroscopio de 2,8 mm.

Desde los años 90 se ha generalizado el empleo de los estroboscopios, que son fuentes de luz que generan destellos sincrónicos con la vibración de las cuerdas vocales; si la sincronía fuese exacta veríamos las cuerdas siempre en la misma posición, pero al existir una pequeña desviación de 2-3 destellos más por segundo, veremos a las cuerdas moverse esas 2-3 veces en un segundo, con lo que obtenemos una visión ficticia de las cuerdas a cámara lenta (6). De esta forma pueden detectarse, especialmente, lesiones del espesor de las cuerdas (quistes, sulcus...) que hubiésemos confundido con nódulos. Finalmente, debemos disponer de un equipo de análisis acústico y digital de la voz consistente en un programa informático y en un ordenador con unos complementos (micrófonos, electroglotógrafos, máscaras) que recogen las diferentes señales que genera el tracto vocal; estas señales se almacenan y se analizan, comparando ciertas características (frecuencia fundamental, jitter, shimmer, aire no productivo...) mediante

algoritmos (fórmulas) con lo que previamente se ha establecido como normal en una base de datos (7).

A pesar del avance que supone la exploración con el fibroscopio y el estroboscopio, hay circunstancias en que es necesario hacerle al niño una laringoscopia directa bajo anestesia general: 1) Imposibilidad para explorar la laringe con el fibroscopio; 2) Cuando se necesita una visualización muy detallada para determinar la presencia de membranas (sinequias) glóticas, hendiduras laríngeas, fijación del aritenoides o pequeñas lesiones glóticas (sulcus, quistes...). 3) Valoración de una parálisis laríngea. (13) (Tabla II).

Tabla II
Protocolo diagnóstico de la disfonía infantil

HISTORIA CLÍNICA	Descripción síntomas Cronología Duración
EXPLORACIÓN CLÍNICA	Análisis GRABS Tiempo máximo de fonación Índice s/e
EXPLORACIÓN INSTRUMENTAL	Laringofibroscopia Estroboscopia
ANÁLISIS DIGITAL DE LA VOZ	Frecuencia fundamental Jitter Shimmer Relación armónico-ruido...

6. EL NIÑO CANTOR

Todos los niños mejoran sus habilidades para el canto estudiando música y canto, propiamente dicho. El estudio de la música y el canto favorece el desarrollo intelectual y coloca a la persona frente a una amplia gama de posibilidades de desarrollo, de comunicación y de disfrute personal; en algunas ocasiones se ha comparado el estudio de la música y el canto con el estudio de la lectura y la escritura, esenciales para la incorporación al mundo cultural y profesional, y para el desarrollo integrado de las personas en un mundo civilizado. Saber música y canto no implica que se vaya a ser compositor o cantante, de la misma forma que saber leer y escribir no implica dedicarse a la literatura como escritor.

La capacidad para cantar con afinación, es decir, conseguir un mecanismo integrado (oído-cerebro-músculos laríngeos) que nos permita disponer las cuerdas vocales de tal forma que la frecuencia de vibración de la mucosa corresponda a la nota musical correcta y que seamos capaces de mantenerla o corregirla oyendo nuestra voz, es tremendamente complejo. Existe un 5% de la población que no tiene esta capacidad (dismelodia).

Los niños bien estimulados pueden cantar melodías sencillas desde los 18 meses. Como regla general, Welch (38) estableció una serie de pasos en el aprendizaje del canto en los niños, pero mostrándolos como un "continuum":

1. Al principio, las letras de las canciones tienen más interés que la música. En esta fase el niño apenas puede variar las notas.
2. Hay variación en las notas, pero coinciden poco con las de la canción.
3. Existe una voluntad de dar las notas correctas y aunque no se consiga, el "contorno" de lo cantado se aproxima a la melodía imitada.
4. Ya hay afinación en la mayoría de las notas, aunque pueden perderse tras las pausas de la respiración.
5. Ya no hay errores en las notas, ni en la melodía, ni en la tonalidad.

Es un hecho extendido entre los profesores de canto el dejar de dar clases formales especialmente a los niños, más que a las niñas, durante el periodo de maduración vocal. Se considera que durante este periodo hay una falta de control sobre la musculatura laríngea que determina un esfuerzo frustrante en el aprendizaje, así como una exposición fácil a la patología, en especial en aquellos adolescentes que tienen bloqueos en el tono ("gallos"), (5). Recientemente, Cooksey (10) ha sistematizado los cambios que tienen lugar en la voz del adolescente y que pueden influir en la voz cantada, estableciendo una serie de etapas en las que cantando dentro de una extensión determinada no habría ningún problema para la voz.

Otra circunstancia de la que se habla reiteradamente es el cambio de timbre tras la amigdalectomía y la adenoidectomía. Chuma (11) comprobó que la amigdalectomía y/o adenoidectomía no modificaban, lógicamente, la F0; únicamente se producía un pequeño cambio en F1 y F2 para la /i/, que se hacía mínimamente más aguda. También se producía una disminución de la hiponasalidad, hecho que se considera positivo. Saida (31) encontró que en 1 de cada 1.500 niños intervenidos de amigdalectomía y/o adenoidectomía se producía una insuficiencia velopalatina, leve la mayoría de los casos, siempre contando con una técnica correcta, no traumática; esto se explica por una insuficiencia velopalatina subclínica.

7. DISFONÍAS DE ORIGEN LARÍNGEO (Tabla III)

7.1. Patología congénita de la laringe

Membranas laríngeas. Consiste en la existencia de una membrana, generalmente glótica, que obstruye parcialmente la luz laríngea; es la consecuencia de una detención del desarrollo laríngeo que tiene lugar aproximadamente hacia la décima semana de la vida fetal. El mecanismo que da lugar a las membranas parece ser el mismo que produce la atresia o la estenosis subglótica: una incapacidad de disolución de las masas laterales fusionadas en el momento en que la luz glótica debe ser restablecida.

Tabla III
Clasificación de las disfonías infantiles

1. PATOLOGÍA CONGÉNITA LARÍNGEA

- Membranas laríngeas
- Quiste epidermoide
- *Sulcus vocalis*
- Estría vocal ("Vergeture")
- Puente mucoso
- Quiste congénito supraglótico
- Hemangioma supraglótico
- Enfermedad del grito del gato (síndrome del "maullido")
- Alteraciones dinámicas congénitas:
  - Laringomalacia
  - Parálisis laríngea congénita

2. PATOLOGÍA ADQUIRIDA DE LA LARINGE

- Disfonías funcionales
  - Nódulos vocales
- Parálisis laríngeas adquiridas
- Laringitis agudas
- Traumatismos laríngeos
  - Yatrogenia vocal
  - Lesiones por intubación:

Inmediatas	Edema glótico
	Desgarro mucoso
	Dislocación aritenoides
	Avulsión epiglotis
	Parálisis cuerda vocal
Tardías	Granuloma por intubación
	Anquilosis cricoaritenoidea
	Sinequia glótica
	Estenosis subglótica

El 75% de las membranas laríngea son glóticas, el 15% supraglóticas y el 10% subglóticas. El aspecto de la membrana varía, pudiendo oscilar desde una membrana transparente situada en la parte anterior de la glotis hasta un denso tejido conjuntivo fibroso que se extiende hacia la subglotis. Una membrana típica suele ser cóncava por su parte posterior, quedando ocluidos los dos tercios anteriores de la luz glótica, desde la comisura anterior hasta las apófisis vocales de los aritenoides, dejando un pequeño paso posterior interaritenoideo.

La **clínica** consiste en dificultades respiratorias y fonatorias desde el nacimiento; la intensidad del estridor dependerá del grado de obstrucción; si las cuerdas están afectadas el llanto es débil, en ocasiones ronco y excepcionalmente hay afonía.

El **tratamiento** consiste en alcanzar la permeabilidad glótica mediante la extirpación, la dilatación o la combinación de ambas. La mayor dificultad está en lograr un paso aéreo para la anestesia; esto puede obligar a una traqueotomía. La extirpación de la membrana puede hacerse con el método convencional o mediante láser. La extirpación con láser no evita la formación de sinequias. En nuestra opinión, el método convencional es más adecuado para membranas estrictamente glóticas, puesto que se tiene un mejor control del borde de la cuerda; el láser está más indicado en membranas gruesas. Se puede hacer la extirpación en dos tiempos separados, al menos, dos semanas, con el fin de evitar las sinequias que nos pondrían en la situación inicial o aún peor. Las sinequias también se pueden corregir haciendo dilataciones, con o sin cirugía. Las grandes membranas fibrosas, cerca clínicamente de las atresias laríngeas, pueden requerir un abordaje externo mediante laringofisura (traqueotomía necesaria) para la colocación de un molde laríngeo. Las prótesis o moldes de comisura anterior no se deben poner antes de los 3 años de edad (9).

Cuando la membrana sea pequeña y origine pocos síntomas recomendamos no extirparla hasta que la laringe se haya desarrollado: como regla general podemos no extirparla cuando se trate de un hallazgo; sin embargo, lo deberemos tener presente para más adelante, ya que las pequeñas membranas anteriores favorecen en una alta proporción la aparición de nódulos vocales.

Quiste epidermoide. El quiste epidermoide constituye una malformación congénita de las cuerdas vocales, por lo general unilateral, bastante difícil de diagnosticar si no es con el estroboscopio. El quiste puede ser plano o redondeado, de localización submucosa, y puede unirse al tejido conectivo de la lámina propia; estas lesiones contienen restos epiteliales. Histológicamente el quiste es una cavidad limitada por epitelio escamoso estratificado queratinizante. El quiste se extiende de forma centrípeta y descansa en la membrana basilar; contiene cristales de colesterol.

Clínicamente se manifiesta por disfonía leve, sobre todo a bajas intensidades; el quiste se manifiesta como una estructura blanquecina que tiende a protruir en la cara superior y el borde libre de la cuerda vocal; lo más típico es la ausencia de vibración vista la cuerda con el estroboscopio. La lesión no es obvia, pero una protrusión en el tercio medio de la cuerda vocal con reducción de la onda mucosa es muy sugestivo; en ocasiones hay signos de inflamación unicordal, que se manifiesta por aumento local de la vascularización. Los síntomas de los que hemos hablado se suelen presentar desde la infancia.

El **tratamiento** es la extirpación quirúrgica mediante microfonocirugía a través de una incisión mucosa en la cara superior de la cuerda vocal paralela al borde libre (cordotomía). La lesión se aisla mediante disección roma. Por lo general, es fácil disecar el quiste del ligamento vocal lateralmente, pero es mucho más difícil separarlo medialmente de la delicada capa mucosa que lo cubre. Se debe intentar quitar el quiste entero, en bloque, para evitar las recidivas. Tras la cirugía hay que hacer una meticulosa revisión de la cavidad para que no queden restos, los cuales a veces se esconden entre las fibras del ligamento vocal. Es conveniente inyectar corticoides en la cuerda y reponer

cuidadosamente la mucosa y mantenerla con fibrina biológica. Es muy importante que el paciente haga después rehabilitación vocal.

Sulcus vocalis y estría vocal ("Vergeture"). El término "sulcus" se ha usado desde comienzo de siglo para definir una lesión que, por laringoscopia indirecta, se muestra como una fisura blanquecina que corre paralela al borde libre de la cuerda vocal. Hay dos lesiones anatómicas diferentes que corresponden a esa definición genérica: *sulcus vocalis* verdadero y estría vocal o sulcus en estría, que es lo que los franceses llaman "vergeture".

El sulcus vocalis propiamente dicho es una invaginación del epitelio que se extiende a través de la lámina propia superficial para adherirse al ligamento vocal; esto crea un surco longitudinal o "bolsillo" recubierto de epitelio. Histológicamente el sulcus crea un saco ciego con las paredes de epitelio plano estratificado. Esta apariencia puede hacer pensar que el sulcus sea un quiste epidermoide abierto.

La estría vocal ("vergeture") describe una depresión atrófica a lo largo del borde libre de la cuerda vocal; el borde libre de la cuerda está arqueado; el borde prominente inferior del surco se muestra rígido, mientras que el superior es más laxo. La mucosa que cubre la estría es delgada y atrófica y tiende a unirse mucho al ligamento vocal subyacente. Estas lesiones son más frecuentes en los varones y tienen un origen congénito.

La **clínica** muestra una voz con tono alto, pero con un timbre apagado y sin armónicos (rasposo), especialmente en los hombres. Suele haber fatiga vocal llamativa y un cierto dolor laríngeo. Al principio de las frases puede haber una disfonía más llamativa, hasta que colocan bien la voz. La glotis tiene un típico aspecto oval y la mayoría de las veces se puede ver el sulcus o la estría por laringoscopia indirecta. En ocasiones la lesión no es tan manifiesta y sólo se puede apreciar mediante estroboscopia. Los hallazgos clínicos más sugestivos son el defecto de cierre a lo largo de todo el borde libre, asociado con rigidez y a veces con inflamación.

En el **tratamiento** de estas lesiones vamos a considerar primero el sulcus y luego la estría.

El tratamiento quirúrgico del **sulcus** es actualmente más conservador, en contra de lo que se preconizaba antes, más agresivo. La resección amplia de la mucosa no afectada puede conducir a cicatrices secundarias. Con el fin de evitar la destrucción tisular innecesaria se debe utilizar un bisturí bien afilado. Las incisiones se llevan a cabo a lo largo de los bordes lateral y medial, delimitando el bolsillo epidérmico. A partir de estas incisiones se utiliza un disector para separar la porción más profunda del bolsillo del ligamento vocal. El tejido afectado se aísla y luego, con microtijeras, se cortan las conexiones anterior y posterior. Para facilitar el recubrimiento mucoso se despega la mucosa subglótica unos milímetros hasta que se logra una buena laxitud; esto permite que los bordes lateral y medial de la mucosa se unan, sin espacios libres. Esta técnica exige gran delicadeza y requiere unos instrumentos quirúrgicos en las mejores condiciones.

El tratamiento quirúrgico de la **estría vocal** exige liberar la mucosa atrófica de los tejidos subyacentes; esto se facilita mediante la inyección previa de esteroides en la cuerda vocal, con lo que la estría se elonga y gana firmeza, lo que nos permite trabajar un poco más cómodos y seguros. Se hace una incisión en la cara superior de la cuerda vocal afectada, tal como se hace en una cordotomía rutinaria; se utiliza un disector para buscar el plano propio entre la mucosa y el ligamento vocal. La parte más importante en el tratamiento es la disección y manipulación de la parte inferior de la estría. Al conseguir la separación, mediante disección, entre las fibras ligamentosas y la mucosa, que estaban íntimamente unidas, se libera el rígido labio inferior que estaba curvado, como un arco, por las fibras ligamentosas. Esta disección es siempre difícil debido a la íntima adherencia entre el ligamento y la mucosa, la cual no se puede conservar siempre intacta. Esta intervención, correctamente realizada, permite recuperar un cierto deslizamiento mucoso sobre el ligamento vocal, tanto en el plano glótico como subglótico. Las lesiones, por lo general, son bilaterales y la operación se puede realizar en los dos lados a la vez. En niños y en aquellos casos en los cuales la primera disección ha sido muy difícil, es preferible esperar 6 meses entre las dos operaciones. También es posible realizar una infiltración de grasa autóloga con el fin de corregir el defecto de cierre (voz aérea), pero no modificando la limitación de la vibración (falta de armónicos); de esta forma, al menos, evitaremos las iatrogenias.

En el **seguimiento** de estos pacientes vemos que aquellos que tenían un *sulcus vocalis*, la zona resecada aparece con frecuencia como una escotadura aislada que gradualmente se aplana y llega a alcanzar una buena laxitud durante el periodo de rehabilitación vocal. En el postoperatorio de la estría vocal puede haber una cierta indentación al cabo de una semana, con una disminución de la vibración. La voz a menudo no es buena en el postoperatorio, incluso un poco rasposa, con un tono más bajo que antes de la cirugía. La rehabilitación hace que gradualmente se recupere una mejor voz. Los pacientes, por lo general, están satisfechos debido a que el esfuerzo y la fatiga disminuyen.

Puente mucoso. El puente mucoso consiste en una brida mucosa unida anterior y posteriormente a lo largo de un fragmento del borde libre de la cuerda vocal; es una mucosa epitelial estratificada. La lesión siempre se asocia con una de las 3 lesiones de las que hemos hablado anteriormente. Bouchanyer (4) piensa que esta lesión es el resultado de un quiste que se abre tanto por arriba como por debajo del borde libre de la cuerda vocal; la brida mucosa residual forma el puente mucoso.

La **clínica** es como en el *sulcus vocalis*, pero lo que ocurre es que no tendremos constancia segura del diagnóstico hasta que estemos haciendo la microfonocirugía. El **tratamiento** consiste en la excisión simple cortando el puente delante y detrás. En ocasiones, sin embargo, el puente mucoso puede ser tan amplio lateralmente que la simple resección conduciría a una gran pérdida mucosa, dando lugar a una escotadura a lo largo del borde libre de la cuerda vocal. Una técnica efectiva en este raro tipo de puente mucoso consiste en tratarlo como si fuese un *sulcus vocalis* verdadero,

seccionando la mucosa a lo largo de un eje anteroposterior en dos bridas paralelas; la brida lateral (la más próxima al cartílago tiroides) se extirpa con el bolsillo subglótico subyacente; la brida medial (la más próxima a la luz glótica) se une al área subyacente desepitelizada, con lo que se previene una cicatrización por segunda intención.

Si se manipula cuidadosamente la mucosa y los tejidos adyacentes de las cuerdas vocales se puede conseguir una curación rápida. Por lo general, al cabo de 5-10 días el paciente puede comenzar la rehabilitación vocal. La colaboración entre el fonocirujano y el logoterapeuta es indispensable para el éxito de la fonomicrocirugía. La voz empieza a normalizarse a las 6 semanas.

Quiste congénito supraglótico. Por lo general, es un quiste de retención mucosa que ya está presente en el momento del nacimiento, situado en la región de la epiglotis, las bandas o los ventrículos; en ocasiones puede constituir una verdadera anomalía que surge del II ó III arcos branquiales. El quiste suele ser sésil, con una mucosa transparente, de vasos muy evidentes y con contenido mucoso.

La **clínica** corresponde a los de una obstrucción de las vías respiratorias altas y el diagnóstico sólo puede obtenerse por exploración laríngea directa. Por lo general, son asintomáticos, y se suelen diagnosticar incidentalmente durante una intubación endotraqueal. En ocasiones puede aumentar de tamaño por relleno de moco o por infección: si el tamaño es grande puede haber disfagia, así como disnea, cianosis, retracción intercostal y llanto débil e incluso afónico.

El mejor **tratamiento** es la extirpación quirúrgica completa del quiste, ya que la incisión y el drenaje pueden dar lugar a recidivas. La extirpación puede hacerse, en la mayoría de los pacientes, mediante laringoscopia directa, y sólo en casos muy especiales será necesaria la tirotomía (abordaje externo).

Hemangioma subglótico. Los hemangiomas congénitos son hamartomas de origen vascular. Existe una asociación entre los hemangiomas de la piel y los tumores vasculares de los órganos internos, siendo el síndrome de Sturge-Weber (manchas vinosas en el territorio del trigémino y angiomas del córtex cerebral) uno de los mejor conocidos. De igual forma, los hemangiomas laríngeos, que son sobre todo subglóticos, se asocian con nevus capilares en la cara o el cuello.

La **clínica** nos muestra estridor inspiratorio o bifásico, disnea y llanto ronco. La laringoscopia directa es diagnóstica, encontrándonos una tumoración subglótica lateral, redondeada, azulada, que puede llegar hasta la cara inferior de la cuerda vocal correspondiente. Casi siempre la afectación es unilateral y sólo en algunos casos es bilateral. El tumor es blando y depresible, con lo que el broncoscopio lo sobrepasa bien. En cuanto al **tratamiento**, puede ser necesario hacer una traqueotomía. Al cabo de varios años suele haber una regresión espontánea, que puede acelerarse con el uso de corticoides.

Enfermedad del grito del gato (Síndrome del "maullido"). Este síndrome fue descrito por Lejeune (25) al observar tres recién nacidos que presentaban un llanto débil, característico, muy parecido al maullido de un gato. A partir de la descripción de Lejeune se han descrito muchos más casos y parece que este síndrome es más frecuente de lo que se piensa. La laringe está muy estrechada y la glotis tiene forma de rombo en el momento de la inspiración; en la fonación, la parte posterior adopta una forma triangular debido, probablemente, a parálisis del músculo interaritenoideo. La epiglotis suele ser larga y redundante, y en ocasiones flácida.

La **clínica** nos muestra, además del grito característico, muchos otros datos como son microcefalia, hipertelorismo, hipotonía generalizada y retraso mental grave. Las orejas están situadas muy bajas en ambos lados de la cabeza, existe epicanto muy evidente, estrabismo, hendiduras orales y un perfil parecido a una ave. El estridor es de tipo inspiratorio y está presente desde el nacimiento.

El **diagnóstico** se debe realizar sobre la base del complejo sintomático, confirmando los estudios cromosómicos que existe la pérdida parcial del brazo corto del cromosoma B5 o uno del grupo B; se trata, por tanto, de un defecto genético.

7.1.1. Alteraciones dinámicas

Laringomalacia. Ver capítulo correspondiente.

Parálisis laríngea congénita. La parálisis laríngea congénita es la tercera anomalía congénita laríngea más frecuente tras la laringomalacia y la estenosis subglótica. La enfermedad se suele detectar al nacimiento, pero puede pasar desapercibida durante semanas o meses dependiendo de la gravedad de los síntomas. Ver capítulo correspondiente.

7.2. Patología adquirida de la laringe

7.2.1. Disfonías funcionales

Las disfonías funcionales en los niños suelen relacionarse con formas de abuso laríngeo, como puede ser el hablar a excesivo volumen, gritar, toser o aclarar la garganta continuamente. En ocasiones, el abuso laríngeo se da en formas determinadas de la personalidad, y de esta manera puede presentarse en el 45% de los niños con ansiedad o agresividad y en el 30% de los casos en donde hay otros signos neuróticos, como chuparse el dedo, morderse las uñas, tics, enuresis u otras alteraciones del comportamiento (16). En los niños también es frecuente que exista un fondo psicosomático de conflictos familiares en el origen de muchas disfonías. De igual forma, no hay que olvidar las condiciones físicas del entorno, como pueden ser sequedad del aire, ruido ambiental, padres muy fumadores...

Las disfonías funcionales en los niños requieren tratamientos individuales que se diseñan tomando más o menos de alguno o de varios de los siguientes elementos:

– Consejo sobre pautas de emisión e higiene vocal. En muchas ocasiones estas recomendaciones son suficientes para mejorar o curar una disfonía.

– Rehabilitación de la voz mediante logopedia.

– Tratamiento médico (8). Dentro de este apartado conviene recordar que existen muchos medicamentos que

producen sequedad de la mucosa del tracto respiratorio, favoreciendo más fácilmente la aparición de lesiones en las hiperfonaciones; entre ellas están los antihistamínicos, los tranquilizantes y los anticonvulsivantes.

– Tratamiento quirúrgico. El tratamiento quirúrgico debe constituir la última opción en las disfonías infantiles, especialmente si se va actuar en el espesor de la cuerda (cordotomía). La iatrogenia vocal (factor de incertidumbre) en los niños es mayor que en los adultos, debido a la inmadura disposición de las capas de la lámina propia. El riesgo es mucho menor si sólo se va a hacer una sección a ras en el epitelio.

Nódulos vocales. Los nódulos vocales son responsables de entre el 38% y el 78% de las disfonías crónicas en los niños (35) y son, por lo tanto, la causa más común de disfonía infantil.

Los nódulos se suelen presentar cuando los niños empiezan las actividades de grupo, fundamentalmente en el colegio. La incidencia disminuye en la edad prepuberal y en la pubertad. Los nódulos vocales suelen ser un problema del comportamiento: niños con agresividad, con tendencias hiperactivas y con ansiedad. En los niños es 3 veces más frecuente que en las niñas. También pueden existir causas orgánicas, como por ejemplo la alta incidencia de nódulos vocales en niños con insuficiencia velopalatina, pues tienen una emisión vocal de compensación a mayor volumen.

Los nódulos se presentan por trauma mecánico en la porción más vibrante de la mucosa (unión del tercio anterior con el tercio medio de la cuerda vocal, o lo que es lo mismo: en la zona media de la porción membranosa, la que vibra). Los nódulos son bilaterales; en las fases iniciales puede haber en un lado y en el otro todavía no.

Se puede considerar **anatomopatológicamente** que hay dos tipos de nódulos: el trauma agudo ocasiona congestión vascular y acúmulo de edema submucoso (nódulos blandos), mientras que el traumatismo crónico da lugar a una hialinización y edema organizado (nódulos duros); se puede colegir, como norma general, que los nódulos son originalmente edematosos y después fibrosos. En ambos casos la mucosa es normal.

El **diagnóstico** se realiza mediante laringoscopia indirecta, con espejillo, o mediante nasofibroscopia; la laringoscopia directa no suele ser necesaria para el diagnóstico. La exploración con el estroboscopio es de una gran precisión, sobre todo si se realiza mediante el telefaringoscopio y no el fibroscopio, aunque esto viene determinado por la edad (alrededor de 10 años) y por el carácter del niño. Los hallazgos estroboscópicos son: aparición de una pequeña masa submucosa en el tercio anterior, ligera disminución de la vibración del borde libre, persistencia de la onda mucosa y, sobre todo, defecto de cierre de la rima glotidis en "cascanueces". En el defecto de cierre está el origen de la disfonía.

El **tratamiento** de los nódulos en los niños debe ser conservador. Este tratamiento consiste en dar unas normas de comportamiento vocal a los niños y a los padres, e intentar hacer un programa de rehabilitación vocal con el fin de eliminar el abuso vocal y establecer unos correctos hábitos vocales. En muchas ocasiones el tranquilizar a los padres sobre la benignidad de la lesión puede ayudar a disminuir la ansiedad familiar ante la disfonía. El resultado del tratamiento conservador no es uniforme, dando muy buenos resultados en unos casos y malos en otros. El tratamiento quirúrgico no lo recomendamos antes de la pubertad, o al menos no sólo el tratamiento quirúrgico. Si se mantienen las causas que originaron los nódulos, y éstas no suelen variar antes de la pubertad, los nódulos vuelven a aparecer, con la natural frustración en paciente, familia y médico. El tratamiento quirúrgico sólo se debería realizar en caso de persistencia de disfonía intensa después de dos programas de rehabilitación vocal llevados a cabo correctamente. El tratamiento quirúrgico adecuado consiste en la sección a ras del nódulo; en nuestro Servicio pensamos que la extirpación mecánica (pinzas triangulares y bisturí, preferentemente, o tijeras) es menos peligrosa que la extirpación con láser.

Sobre los nódulos y los pólipos vocales en la infancia se ha hecho un interesante estudio retrospectivo (29) comparando las diferentes opciones de tratamiento. Se llevó a cabo sobre 179 pacientes entre 3-12 años (m = 7,8 años). Las cuatro formas de tratamiento estudiadas fueron:

– Higiene vocal
– Logopedia
– Fonocirugía
– Ningún tratamiento

Se recomendaron pautas de higiene vocal en 31 pacientes; se hizo logopedia en 79 enfermos; en 37 se hizo fonocirugía y 31 pacientes con nódulos no recibieron ningún tratamiento. De los enfermos de higiene vocal sólo mejoraron el 6% (se supone que no la hicieron); mejoraron el 40% de los que hicieron logopedia; así mismo, mejoraron el 89% de los que fueron tratados con fonocirugía. Se desconoce la mejoría de los que no recibieron ningún tratamiento.

Con el fin de investigar la influencia de la pubertad sobre las voces, se les hizo una encuesta a un número de pacientes entre 17-33 años (m = 21) que habían recibido la misma forma de tratamiento. Los resultados fueron: en los casos de higiene vocal el 67% mostró mejoría; de los de logopedia mejoraron el 86%, y de los de cirugía el 91%; así mismo mejoraron todos los casos que no recibieron ningún tratamiento. Por lo tanto, después de la pubertad no hay diferencia significativa en la proporción de casos que mejora con los diferentes tratamientos.

Basados en los resultados de este estudio, las conclusiones a las que se llega son:

1. Si el paciente tiene problemas debido a su disfonía y necesita mejorar inmediatamente la voz, debe someterse a fonocirugía.

2. Si el paciente necesita mejorar la voz, pero no de forma urgente, debería hacer logopedia, aunque debe tener una fuerte motivación para completar todo el programa de tratamiento.

3. Si la motivación no es grande se le debe recomendar sólo higiene vocal, aunque sabiendo que estos pacientes sin motivación no suelen hacer ninguna forma de tratamiento.

4. Independientemente de la forma de tratamiento que instauremos, e incluso sin tratamiento, todos los pacientes mejorarán tras la pubertad.

7.2.1.1. Higiene vocal infantil

1. Hablar de forma natural y fácil. Hay que procurar que los niños hablen sin gritar y sin hacer esfuerzos. Acercarse a los otros niños para hablarles. Cuando la voz no sea normal, y en espacios abiertos, se puede llamar la atención de los otros niños con gestos, palmadas o silbidos.

2. Hablar en el momento adecuado. No hablar cuando se está oyendo música en grupo; no hablarle a alguien que lleve un "walkman". Procurar guardar turno para hablar. No hablar en ambientes muy ruidosos como fiestas, discusiones, recreos. Esperar el turno para hablar.

3. Imitar sin esfuerzo. Algunos niños tienen la habilidad de imitar las voces de otros, pero eso, muchas veces, puede suponer un esfuerzo vocal excesivo, especialmente cuando imitan las voces de adultos o sonidos laringoguturales de animales, monstruos, coches o aviones.

4. Mantener la respiración libre. No hablar cuando se está haciendo ejercicio físico intenso como correr, gimnasia...

5. Tener precaución al toser o al carraspear, pues en esos casos se hace mucha fuerza contrayendo una cuerda vocal contra la otra, pudiendo irritarlas.

6. Tener cuidado con las bebidas muy frías y con los helados, especialmente cuando hace mucho calor. En esos casos es conveniente tener el líquido un momento en la boca.

7. Cuidado con la polución. Se debe procurar respirar por la nariz para filtrar, humedecer y acondicionar el aire; así mismo hay que evitar permanecer en ambientes con polvo, moho, olores muy fuertes y polución, porque irritan la mucosa del tracto respiratorio superior.

8. Se debe hablar moviendo bien los labios y articulando adecuadamente. Cuando se quiera hablar bajo hay que disminuir el volumen, pero no hablar cuchicheando porque eso lesiona las cuerdas vocales. Procurar hablar poco cuando se note que la voz no sale adecuadamente, es decir: cuando se está algo ronco. Hablar procurando mantener el cuello recto, alineando la cabeza y el cuerpo (3).

7.2.2. Parálisis laríngeas adquiridas

Ver capítulo correspondiente.

7.2.3. Laringitis agudas

Laringitis agudas infecciosas. Las laringitis agudas infecciosas en los niños producen fundamentalmente disnea y estridor. Las laringitis agudas infecciosas las podemos dividir en tres categorías:

- Epiglotitis
- Laringitis subglótica (pseudocrup)
- Laringotraqueobronquitis

Al ser la disfonía un síntoma secundario, remitimos a otro capítulo de la ponencia.

7.2.3.1. Influencia del reflujo gastroesofágico en las laringitis

En las últimas dos décadas la importancia del reflujo gastroesofágico (RGE) en el adulto, con respecto a la patología laríngea, ha aumentado mucho. También se ha relacionado en la población pediátrica la laringitis aguda, el crup recurrente, el estridor, la apnea obstructiva del sueño, el laringoespasmo y la tos con el RGE. Remitimos a otro capítulo de la ponencia.

7.2.4. Traumatismos laríngeos

Iatrogenia vocal. Como afirma Bouchayer (4) y también constituye nuestra propia experiencia, una microcirugía satisfactoria requiere que el fonocirujano respete la integridad de la cuerda vocal; hay que evitar cualquier trauma en la mucosa sana, en especial a lo largo del borde libre. Es necesario evitar la lesión del ligamento vocal subyacente para prevenir las cicatrices. La comisura anterior requiere especial cuidado, de forma que la mucosa sana se preserve al menos en el borde de una cuerda vocal. Las lesiones se deben quitar de tal forma que la mucosa sana y el ligamento vocal subyacente se mantengan intactos.

La disección de la cuerda (cordotomía) se lleva a cabo incidiendo la mucosa de la cuerda vocal con un bisturí; la disección se completa usando microdisectores curvos que permiten separar la lesión de la mucosa que los cubre y el desplazamiento lateral de las fibras del ligamento vocal.

Los resultados óptimos se consiguen con disección cuidadosa en el plano apropiado. Se logra una cicatrización adecuada mediante la aproximación de los tejidos después de la disección; en ocasiones utilizamos fibrina biológica aplicada con un catéter fino después de recolocar los tejidos. Se puede utilizar microcauterio para eliminar y tratar los capilares dilatados, aunque la mayor parte de la microcirugía laríngea es avascular; nos parece adecuado el uso de sustancias vasoconstrictoras, tales como la adrenalina, para controlar algunas hemorragias menores y difusas. Utilizamos inyecciones intracordales de hidrocortisona en algunos casos donde la lesión se asocia con inflamación.

En los niños, la lesión que más frecuentemente vamos a operar son los nódulos laríngeos. Para evitar la iatrogenia en esta cirugía y en general en toda la microfonocirugía, hay que tener en cuenta dos cosas: hacer maniobras lentas no forzadas y manipular las cuerdas vocales sin lesionar el ligamento vocal; también podríamos añadir material de tamaño adecuado y en buenas condiciones de conservación.

La lesión del ligamento vocal provocará una cicatrización de la mucosa sobre la parte más fibrosa (profunda) del ligamento, con lo que al desaparecer la parte laxa submucosa y ser sustituida por cicatriz, provocaremos la ausencia de la onda mucosa, con lo que la disfonía será permanente e irreversible. En la cirugía de nódulos vocales recomendamos utilizar pinzas triangulares que sujeten el nódulo a ras de la parte sana adyacente al nódulo, con lo que podremos cortar pegados a la pinza y alejados del ligamento y el músculo.

Lesiones por intubación. Las lesiones por intubación se pueden producir incluso siendo muy cuidadosos en las maniobras de introducción del tubo anestésico, habiéndolo elegido de un tamaño adecuado y manteniendo al paciente relajado para que no golpee los aritenoides contra el tubo en golpes de tos por irritación. La intubación endotraqueal de más de 10 días en los niños supone un traumatismo laríngeo que conlleva erosiones epiteliales, ulceraciones y algunas veces la existencia de tejido de granulación. Afortunadamente, la mayoría de los casos de erosión

mucosa se recuperan completamente. Las lesiones por intubación pueden ser inmediatas y tardías.

Las **lesiones inmediatas** incluyen el edema glótico o subglótico, el desgarro mucoso, la dislocación del aritenoides, la avulsión de la epiglotis y la parálisis de una cuerda vocal. Es más frecuente que estas lesiones ocurran en una intubación de urgencia o forzada que en una intubación hecha sin premura. Estas lesiones pueden permanecer sin diagnosticar durante varios días, por lo que es necesario hacer una laringoscopia indirecta en todos aquellos pacientes que manifiesten, tras la cirugía, cambios en la voz, estridor, disfagia o molestia laríngea continua, no decreciente. La dislocación del aritenoides se debe reducir tan pronto como sea posible, pues a las 24-48 h la reducción no será efectiva si existe anquilosis; el simple hecho de elevar la laringe, llevando hacia adelante la epiglotis, permite desimpactar el aritenoides de la parte anterior del cricoides.

Las **lesiones tardías** por intubación incluyen las siguientes: granulomas por intubación, anquilosis o fibrosis cricoaritenoidea, sinequia glótica y estenosis subglótica. La mayoría de estas lesiones se pueden prevenir limitando el tiempo de intubación, seleccionando el tubo más pequeño que permita una adecuada ventilación, usando balones de baja presión, fijando cuidadosamente el tubo de forma que se limite su movimiento durante la anestesia y no presione sobre las cuerdas, usando corticoides en los casos de alto riesgo y diagnosticando y tratando estas lesiones con prontitud. El granuloma por intubación puede presentarse cuando hay un desgarro de la mucosa que cubre la apófisis vocal del aritenoides; el hecho de no existir submucosa en esta zona favorece la aparición del granuloma. Cuando ya se vea el granuloma, deberemos instaurar un enérgico tratamiento a base de corticoides durante 10 días, antibióticos durante 30 días junto con medicación antireflujo. Con tratamiento médico se suelen curar el 50% de los casos; el resto necesitará tratamiento quirúrgico y también se debe hacer rehabilitación vocal.

Las consecuencias de las lesiones glóticas post-intubación conllevan ronquera y pérdida de la entonación (variación en la intensidad y en el tono). Las voces de estos niños suelen ser débiles y mates, con una risa y un llanto afónicos. El tratamiento quirúrgico no suele estar indicado, pues aunque se pueda crear un paso de aire algo mejor no se mejora la voz. En estos casos se debe emplear la logopedia, la cual buscará los siguientes objetivos:

- Facilitar un mejor cierre glótico.
- Prolongar el tiempo de fonación.
- Prevenir la hiperfonación.
- Si la fonación glótica es inútil, procurar una fonación de bandas (33).

El resto de las lesiones traumáticas laríngeas se estudian en otro capítulo de la ponencia.

BIBLIOGRAFÍA

1. **ANDREWS, ML.** "Intervention with young voice users: a clinical perspective". *J Voice* 7: 160-164. 1993.
2. **ARONSON, AE.** *Clinical voice disorders. An interdisciplinary approach.* Thieme Inc. Nueva York. 1985.
3. **BEHLAU, M.** *Higiene vocal infantil.* Editorial Lovise. San Paulo. 1997.
4. **BOUCHAYER, M., CORNUT, G.** "Instrumental microsurgery of benign lesions of the vocal folds". En *Phonosurgery*, de Charles Ford y Diane Bless. Raven Press. Nueva York. 1991.
5. **BRODNITZ, FS.** "Vocal rehabilitation". *American Academy of Ophthalmology and Otolaryngology.* Rochester. Minnesota. 1971.
6. **COBETA, I., RIVERA, T., MARTÍN, C., ESCALANTE, A.** "Utilidad de la estroboscopia laríngea". *Acta Otorrinolaring Esp.* 1990; 41: 510-522.
7. **COBETA, I., NIETO, A.** "Exploración clínica de la voz. Laboratorio de voz". En *Tratado de Otorrino-laringología*. Gil-Carcedo LM., Suárez C., Ortega P., Marco J. Ediciones Médicas, Madrid, 2000.
8. **COBETA, I.** "Medicación en la disfonía". En *La voz patológica*. Jackson-Menaldi C. En prensa 2000.
9. **COHEN, SR.** "Congenital glottic webs in children: A retrospective review of 51 patients". *Ann Otol Rhinol Laryngol* 1985; 94 (Suppl 121): 1-16.
10. **COOKSEY, JM.** "Adolescent male changing voices". En: Thurman L., Welc GF. (eds.): *Bodymind and voice: Foundations of voice education*. The VoiceCare Network. Minneapolis. 1992.
11. **CHUMA, A., CACACE, A., ROSEN, R., FEUSTEL, P., KOLTAII, P.** "Effects of tonsillectomy and/or adenoidectomy on vocal function: laryngeal, supraglottal and perceptual characteristics". *Internat J Pediatr Otorhinolaryngol* 1999. 47: 1-9.
12. **GARCÍA-TAPIA, R., COBETA, I.** *Diagnóstico y tratamiento de los trastornos de la voz.* Editorial Masson. Madrid, 1996.
13. **GRAY, ED., SMITH, ME., SCHNEIDER, H.** "Voice disorders in children". *Pediatric* Otolaryngology 1996; 43:1357-1384.
14. **GREEN, MC., MATHIESON, L.** *The voice and its disorders.* Whurr. Londres, 1989.
15. **HIRANO, M., KURITA, S., NAKASHIMA, T.** "Growth, development and aging of the human vocal folds". En: Bless DM. (ed.), *Vocal fold physiology: contemporary research and clinical issues* (p. 22-43). College – Hill Press. San Diego, 1983.
16. **HIRSCHBERG, J.** "La disfonia nella prima nella seconda infanza". En: Schindler O, *Foniatria e logopedia oggi. Editorial Omega.* Turín. 1985.
17. **HIRSCHBERG, J.** "Disphonia in infants". *Internat J Ped Otorhinolaryngol* 1999; 49 (Suppl 1) s293-296.
18. **HOCEVAR, I., RADSEL, Z., ZARGI, M.** "Instability of voice in adolescence: Pathologic condition or normal developmental variation?". *J Pediatr* 1997. 130: 185-190.
19. **HOLINGER, PH., BROWN, WT.** "Congenital webs, cysts, laryngoceles and other anomalies of the larynx. *Ann Otol Rhinol Laryng* 76: 744, 1967.
20. **HOLINGER, LD.** "Etiology of bilateral abductor vocal chord paralysis". *Ann Otol Rhinol Laryng* 85: 428. 1976.

21. **ISSHIKI, N., OKAMURA, H., TANABE, M., MORIMOTO, M.** "Differential diagnosis of hoarseness". *Folia Phoniatr* 1969; 21: 9-19.
22. **JACKSON, C., JACKSON, C.** "Diseases and injuries of the larynx". McMillan Publishing. Nueva York. 1942.
23. **KAHANE, JC.** "A morphological study of human prepuberal and puberal larynx". *Am J Anat* 1978; 151: 11-19.
24. **LAUNER, PG.** "Maximum phonation time in children". Master thesis. State University of New York at Buffalo. 1971.
25. **LEJEUNE, J.** "'Cri du chat', syndrome-chromosome deletion causes severe retardation". *JAMA* 197: 40, 1966.
26. **LINK, DT., RUTTER, MJ.** "Pediatric Type I Thyroplasty: An Evolving Procedure". *Ann Otol Rhinol Laryngol* 1999; 108: 516-520.
27. **MCALLISTER, A., SEDERHOLM, E., SUNDBERG, J., GRAMMING, P.** "Relations between voice range profiles and physiological and perceptual voice characteristics in ten-year-old children". *J Voice* 1994; 8: 230-239.
28. **MCGLONE, RE., MCGLONE, J.** "Speaking fundamental frequency of eight-year-old children". *Folia Phoniatr* 1972; 24: 313-317.
29. **MORI, K., HIRANO, M.** "Treatment for vocal fold nodules and polyps in children". En: "Symposium Voice disorders in children". Hirschberg L. *Int J Pediatr Oto Rhino Laryngology* 1995; 32 (Suppl) S109-S125.
30. **NÚÑEZ, F., SUÁREZ, C., MORO, M., MANRIQUE, C., MASEDA, E., CARREÑO, M.** "Evaluación objetiva de la patología vocal en la infancia". *Acta Otorhinolaryng Esp* 1999; 50: 525-529.
31. **SAIDA, H., HIROSE, H.** "Acoustic changes in voice after tonsillectomy". *Acta Otolaryngol* 1996. Suppl 523: 239-241.
32. **SAWASHIMA, M.** "Measurement of phonation time". *Jap J Logopedics Phoniatr* 1966; 7: 23-28.
33. **SCHULTZ-COULON, HJ.** "Voice problems in early childhood related to long-term endotracheal intubation and tracheostomy". En: "Symposium Voice disorders in children". Hirschberg L. *Int J Pediatr Oto Rhino Laryngology* 1995; 32 (Suppl) S109-S125.
34. **SENTURIA, BH., WILSON, FB.** "Otorhinolaryngologic findings in children with voice deviations. Preliminary report". *Ann Otol Rhinol Laryngol* 1968; 77: 1027-1042.
35. **SILVERMAN, EM., ZIMMER, CH.** "Incidence of chronic hoarseness among school age children". *J Speech Hear Disord* 40: 211, 1975.
36. **YAIRI, E., CURRIN, LH., BULIAN, N., YAIRI, J.** "Incidence of hoarseness in school children over a 1 year period". *J Comm Dis* 1974; 7: 321-328.
37. **WASZ-HÖCKERT, O., LIND, J., VUORENKOSKI, V., PARTENEN, T., VALANNE, E.** "The infant cry". William Heinemann Medical Books. Londres 1968.
38. **WELCH, GF.** "Children's singing: A developmental continuum of ability". *J Res Singing* 1986; 2: 49-56.

38. DISNEA Y ESTRIDOR EN EL NIÑO. MANEJO DE LA OBSTRUCCIÓN AGUDA DE LA VÍA AÉREA

J.L. Llorente Pendás, F. Núñez Batalla, C. Suárez Nieto

1. INTRODUCCIÓN

El estridor es un signo físico que se caracteriza por la presencia anormal de un sonido musical áspero y de tono agudo, causado por el flujo turbulento de aire cuando pasa por un segmento parcialmente estrecho de las vías respiratorias. Esta turbulencia origina vibraciones complejas de los tejidos de la vecindad.

Básicamente, se podría definir el estridor como un ruido respiratorio de tono variable causado por la vibración del tejido, cuando se crea un flujo aéreo turbulento a través de un área de la vía respiratoria con un calibre disminuido (1).

La presencia de estridor debe asimilarse a la presencia de una estrechez de la vía aérea, por lo que es un signo que se debe investigar obligatoriamente y sin dilación, dado que puede ser el aviso de una obstrucción respiratoria que amenace la vida del paciente (2).

La presión ejercida por un gas es igual en todas las direcciones, excepto cuando éste circula con un régimen de movimiento lineal, hecho que ocurre cuando pasa por un tubo parcialmente cerrado. En este caso, el movimiento del gas crea un vector de presión adicional en la misma dirección que el tubo por donde circula, lo que hace que disminuya la presión lateral (vectores perpendiculares al primero). Así, el aire que circula por una tráquea parcialmente estenosada hace descender la presión lateral que mantenía la luz abierta y ésta tiende a cerrarse. Este fenómeno de disminución de la presión intraluminal se denomina efecto Venturi (3, 4).

Las alteraciones en las presiones de la pared traqueal hacen que la vía aérea estenosada y flexible de un niño se cierre momentáneamente en el curso de la inspiración o la espiración. Este cierre obstruye el flujo aéreo, y cuando la presión se libera, la luz se abre nuevamente. Este patrón de flujo intermitente crea una serie de vibraciones de la pared de la vía aérea lo suficientemente intensas como para originar sonidos audibles en forma de estridor. El estridor es un sonido con características musicales, de más de 200 mseg de duración, predominantemente inspiratorio y compuesto de armónicos (5).

La porción estenosada de la vía aérea infantil comienza a vibrar y produce un sonido musical que se transmite por las vibraciones de los tejidos vecinos del cuello o tórax. Estas vibraciones son fácilmente audibles e incluso se pueden sentir al tacto.

Para el estudio del estridor es útil dividir las vías aéreas en tres niveles acústicos (3). El primer nivel es el supralaríngeo y supraglótico, o sea, las estructuras de la vía aérea situadas por encima de las cuerdas vocales incluyendo la faringe. El segundo nivel es el de la tráquea extratorácica que incluye: glotis, subglotis y tráquea cervical. El tercer nivel es el de la tráquea intratorácica que incluye también los bronquios primarios y secundarios.

2. FISIOPATOLOGÍA Y ETIOLOGÍA

2.1. Zona supralaríngea y supraglótica

Este nivel se compone de la supraglotis, lengua y faringe. Presenta una estructura laxa, por lo que es frecuentemente succionada hacia la vía aérea durante la inspiración. La inspiración comienza con una expansión del tórax, del tejido pulmonar y de los bronquios. Cuando ésta se realiza en condiciones de esfuerzo, como puede ser durante la disnea con uso de los músculos accesorios de la respiración, se crea un aumento de la presión faríngea. En el flujo aéreo a través de una supraglotis estrecha se observa el resultado de la combinación del efecto Venturi y de las presiones faríngeas aumentadas que constriñen la vía aérea. El estridor originado en esta zona es generalmente inspiratorio y de alta frecuencia, mientras que la espiración tiene el efecto opuesto: tiende a abrir la vía aérea supraglótica (3).

La etiología de las lesiones es variada y se resume en la Tabla 1.

2.2. Zona traqueal extratorácica

Esta zona es un nivel neutro por cuanto se afecta tanto por la inspiración como por la espiración. Dado que glotis y subglotis presentan una estructura relativamente rígida, el flujo aéreo es menos dependiente de las leyes de la dinámica de fluidos. El flujo se regula por el diámetro absoluto de la luz aérea, dado que ésta no se contrae o se expande dinámicamente. Cuando se desarrolla un estridor en esta zona, indica que la luz aérea ha alcanzado una disminución de tamaño crítica. El estridor es típicamente

Servicio de ORL. Hospital Central de Asturias. Universidad de Oviedo, Oviedo, Asturias.

Tabla 1
Causas de estridor en el nivel supralaríngeo-supraglótico (3)

1. Supralaríngeas:
- Congénitas:
  - Obstrucción nasal
  - Macroglosia
  - Anormalidades del esqueleto facial
  - Edema facial
  - Quistes congénitos
  - Tiroides lingual
  - Tumores faríngeos
- Inflamatorias:
  - Absceso retrofaríngeo
  - Mononucleosis infecciosa
  - Hipertrofia adenoamigdalar
  - Angina de Ludwig
  - Traumatismo maxilofacial severo
- Neoplásicas:
  - Rabdomiosarcoma
- Neurológicas:
  - Panencefalitis esclerosante subaguda (enfermedad de Dawson)
- Postoperatorias:
  - Obstrucción lingual

2. Supraglóticas:
- Congénitas:
  - Atresia
  - Sinequia
  - Laringomalacia
  - Hendidura laríngea
  - Fijación interaritenoidea
  - Hipertrofia de banda ventricular
  - Epiglotis bífida
  - Quiste del conducto tirogloso
  - Síndrome del "Cri du Chat"
  - Quistes de la epiglotis
- Inflamatorias:
  - Epiglotitis
  - Absceso
- Traumáticas:
  - Luxación de aritenoides
  - Edema
  - Fractura
  - Cuerpo extraño
- Neoplásicas:
  - Hemangioma
  - Linfangioma
  - Higroma quístico
  - Papilomatosis
  - Condroma

bifásico, al poderse oír tanto en inspiración como en espiración y presenta un tono menos agudo. La respiración comporta un gran esfuerzo para mover el aire a través de una vía aérea muy estrecha y el estridor bifásico con frecuencia anuncia el inminente cese de la ventilación. Por tanto, el estridor de estas características es una emergencia médica que requiere intubación o traqueotomía, puesto que la inspiración y la espiración se encuentran muy limitadas (3).

La etiología de las lesiones es variada y se resume en la Tabla 2.

Tabla 2
Causas del estridor en el nivel gloto-subglótico

- Congénitas:
  - Atresia
  - Sinequia
  - Estenosis
  - Parálisis vocal
  - Quistes
- Inflamatorias:
  - Crup vírico
  - Laringotraqueitis bacteriana
  - Tuberculosis
  - Sarcoidosis
  - Fúngica
  - Edema alérgico
  - Epidermolisis bullosa
  - Exantemas
- Neoplásicas:
  - – Benignas:
    - Hemangioma
    - Mioblastoma
    - Neurofibroma
    - Hamartoma
    - Papilomatosis
  - – Malignas:
    - Rabdomiosarcoma
    - Granulomatosis linfomatoide
    - Plasmocitoma
    - Granulomatosis de Wegener
    - Linfosarcoma
    - Fibrosarcoma
- Neurógenas:
  - Lesión vagal intracraneal
  - Neurinoma
- Traumáticas:
  - Cuerpo extraño
  - Postintubación/Postendoscopia
  - Fractura
- Miscelánea:
  - Tétanos
  - Tetania hipocalcémica

2.3. Zona traqueal intratorácica

Las presiones positivas que la contracción de la pared torácica ejerce durante la espiración estrechan la luz bronquial en los niños normales. Cuando el aire se mueve, el efecto

Venturi una vez más añade una fuerza de constricción a la vía aérea. Las fuerzas intratorácicas de la espiración y este efecto Venturi actuan conjuntamente para cerrar la luz aérea contra un cuerpo extraño o cualquier otra lesión. El sonido resultante es espiratorio y menos áspero, a menudo denominado sibilancia, término asociado, pero no exclusivamente, al asma (3).

La etiología de las lesiones es variada y se resume en la Tabla 3.

Tabla 3
Causas de estridor de etiología traqueal

Congénita:
Agenesia o atresia
Estenosis
Fibrosis
Ausencia o deformidad del cartílago
Quistes
Inflamatoria:
Laringotraqueitis membranosa
Neoplásica:
Histiocitoma fibroso
Traumáticas:
Cuerpos extraños
Intubación
Post-traqueotomía
Postquirúrgica: Reparación de fístula traqueoesofágica

La presión negativa pleural crónicamente aumentada durante la inspiración, puede originar una retracción de los cartílagos costales, esternón y tejidos supraesternales. El grado de retracción está en relación con el grado de la presión negativa y la complianza de la parrilla costal. Los niños pequeños presentan una parrilla costal con alta complianza, por lo que en situaciones suficientemente prolongadas como en una laringomalacia, se puede originar un *pectus excavatum.*

3. EVALUACIÓN DEL PACIENTE

3.1. Historia clínica

Para elaborar una historia clínica que nos ayude a orientar el diagnóstico diferencial de un estridor en el niño debemos recoger de los padres, pediatras y de cualquier otra fuente relevante datos en relación con los siguientes apartados:

• La historia clínica del paciente pediátrico debe comenzar recogiendo la información acerca de cómo se desarrolló el embarazo y el parto:

Es importante señalar si la madre se medicó o sufrió infecciones durante la gestación.

Un parto prematuro orienta hacia un síndrome de distress respiratorio en el neonato.

Un parto traumático se relaciona con las parálisis vocales o traumatismos nasales que pueden comprometer la vía aérea del neonato.

• El momento de la aparición de las dificultades respiratorias:

En el momento del nacimiento, orienta hacia la presencia de una atresia coanal o a una malformación laríngea congénita (3).

De una a tres semanas después del nacimiento; laringomalacia, estenosis subglótica o quistes (3).

De uno a tres meses de vida; hemangioma subglótico que debe ser sospechado si, además, aparecen lesiones cutáneas hemangiomatosas, hecho que ocurre en la mitad de los casos (6).

El desarrollo de un estridor de forma gradual y progresiva durante meses hace sospechar la existencia de una compresión por un tumor (3).

• Una historia de dificultad respiratoria durante la alimentación del neonato nos hace sospechar una anomalía congénita como la fístula traqueoesofágica, una hendidura laríngea o un reflujo gastroesofágico. Si presenta episodios de aspiración manifestados por tos paroxística durante las tomas, nos orienta hacia la presencia de un cierre glótico incompetente por una parálisis vocal (7), atresia esofágica o fístula. La presencia de una apnea refleja de varios minutos con cianosis e inconsciencia durante la alimentación se relaciona con la existencia de anillos vasculares (8).

• Si se presenta el distress respiratorio inmediatamente después de una intervención quirúrgica con intubación, se debe sospechar la existencia de retención de secreciones mucosas o un edema subglótico. Si se presenta unas horas después de la intubación, es más probable de que se trate de un edema subglótico que de secreciones. Si se presenta semanas después, hay que sospechar una estenosis subglótica o la formación de granulomas en las apófisis vocales de los aritenoides (3).

• La aparición de un estridor durante un catarro de vías altas con tos de varios días de evolución, orienta hacia una laringotraqueobronquitis. La aparición de una epiglotitis es más rápida y se puede desarrollar en pocas horas. La tos episódica asociada con sibilancias y disnea nos hará sospechar asma (3).

• Relación del estridor con cambios posturales o con el llanto:

El estridor de la laringomalacia aumenta con el llanto y la posición supina, mientras que disminuye de intensidad en el decúbito prono y cuando el niño está tranquilo (9).

El estridor asociado con una parálisis laríngea es más intenso cuando el niño está despierto y, sobre todo, si está agitado o con llanto; si éste duerme en decúbito lateral hacia el lado de la parálisis, la gravedad ayuda a aumentar la luz de la glotis, con lo que se facilita la ventilación (3, 10).

Ninguna historia clínica debe pasar por alto la posibilidad de que el niño haya aspirado un cuerpo extraño, especialmente cuando la aparición del estridor fue súbita y acompañada de tos quintosa (3).

La gravedad de la obstrucción se clasifica según escalas clínicas de puntuación muy útiles en caso de asistencia multidisciplinar. Se usa fundamentalmente, la escala de Westley modificada (Tabla 4) (11) o la de Taussig (Tabla 5) (12).

3.2. Examen físico

El primer paso consiste en realizar una valoración rápida y clara de la gravedad del estridor, observando los signos vitales: frecuencia cardiaca, respiratoria, color de la piel, nivel de conciencia y reactividad del niño.

• Inspección. En el primer contacto con el niño se debe valorar el ritmo respiratorio y el grado de distress, identificando la presencia de taquipnea o signos de fatiga que anuncien un inminente colapso respiratorio. El grado de esfuerzo respiratorio tiene reflejo en los movimientos de las alas de la nariz y en el uso de los músculos accesorios de la respiración. En conjunto, son los signos más valiosos de las disfunciones respiratorias, ya que surgen en fase temprana de la enfermedad y empeoran conforme lo hace ésta, de modo que sirven a la vez de signos de diagnóstico y de pronóstico (13).

La taquipnea es importante pero no específica de los trastornos de las vías respiratorias, pues también aparece en cardiopatías, acidosis metabólica o infecciones. A pesar de ello, la taquipnea es un signo temprano y guarda relación relevante con la gravedad del trastorno.

La tos no suele presentarse en lactantes menores de seis meses aun cuando exista gran cantidad de moco en las vías respiratorias.

Tabla 4
Escala de Westley modificada

Indicadores de gravedad	Puntuación
Estridor inspiratorio	
Ninguno	0
En reposo, con estetoscopio	1
En reposo, sin estetoscopio	2
Retracciones	
Ausentes	0
Leves	1
Moderadas	2
Graves	3
Entrada de aire	
Normal	0
Disminuida	1
Muy disminuida	2
Cianosis	
Ausente	0
Con agitación	4
En reposo	5

Puntuación de gravedad:
< 5: ligero
5-8: ligero-moderado
> 8: grave

Tabla 5
Escala de Taussig

Indicadores de gravedad	Puntuación
Estridor	
No	0
Leve	1
Moderado en reposo	2
Grave	3
Retracciones	
Ausentes	0
Leves	1
Moderadas	2
Graves	3
Entrada de aire	
Normal	0
Disminución leve	1
Disminución moderada	2
Muy disminuida	3
Color	
Normal	0
Cianótico	3
Nivel de Conciencia	
Normal	0
Intranquilo si importunado	1
Ansioso, intranquilo	2
Letárgico, deprimido	3

Puntuación de gravedad:
< 5: ligero
5-6: ligero-moderado
7-8: moderado
> 8: grave

En los casos de epiglotitis o cuerpo extraño el niño tiende a adoptar la postura de sentado con el cuello hiperextendido, debiendo dejar al niño permanecer así (3).

Un aspecto muy importante es la identificación de los ruidos patológicos, bien de oído o ayudados por un estetoscopio. Se debe prestar especial atención al tono, duración y momento del ciclo respiratorio en los que aparece el estridor. De esta forma se puede prever en un buen número de casos el lugar de la obstrucción y formular un diagnóstico diferencial (2, 14).

En general, se identifica un estridor de gran intensidad con una estenosis importante de la vía aérea; sin embargo, en un estridor que se agrava progresivamente, la súbita caída en la intensidad del mismo traduce un agravamiento del proceso y un colapso inminente de la vía respiratoria.

En cuanto al tono, el estridor de tono alto suele ser causado por una obstrucción a nivel de la glotis; el de tono más bajo, por lesiones supraglóticas, y el de tono intermedio, por obstrucciones subglóticas o traqueales.

Del mismo modo, se debe aclarar en qué momento del ciclo respiratorio se escucha mejor el estridor: inspiratorio,

espiratorio o bifásico (en ambas fases). En general, el estridor inspiratorio se identifica con un problema supraglótico; el bifásico, con uno a nivel glótico-subglótico, y el espiratorio, a nivel traqueobronquial.

Por último, la cianosis es un signo muy importante aunque también tiene limitaciones, ya que depende en gran medida de la cantidad de hemoglobina en la sangre, así como del estado de la circulación periférica. La saturación transcutánea de oxígeno proporciona un dato objetivo, pero debe tenerse en cuenta que su caída se produce en estadios muy tardíos.

• Exploración de la vía aérea. Si el niño está gravemente enfermo las exploraciones adicionales pueden precipitar un paro respiratorio. Se debe trasladar al niño a un ámbito hospitalario para proceder al diagnóstico y el tratamiento en el quirófano, en condiciones donde se disponga de equipo para la intubación, endoscopia y/o traqueotomía y sea posible articular la actuación de intensivistas, pediatras, anestesistas y otorrinolaringólogos.

Si el niño está bien oxigenado y estable se puede proceder a exploraciones adicionales:

• Palpación. Se debe proceder con suavidad, en busca de la presencia de fiebre, edema subcutáneo, crepitación que sugiera la presencia de enfisema subcutáneo y que los cartílagos laríngeos permanezcan en línea media ascendiendo adecuadamente con la deglución. Si se palpa una masa, se examina su consistencia, fijación a planos profundos y si presenta pulsaciones o thrill. Se debe proceder con cuidado si se intenta la palpación de la cavidad oral o faringe, por si se desplaza un cuerpo extraño (3).

• Auscultación. Se usa tanto el oído como el fonendoscopio. Se debe realizar una auscultación ordenada desde la nariz hasta el tórax, para tratar de localizar el punto de máxima intensidad del estridor. Una vez localizado se observan sus variaciones con los cambios de postura del niño.

También es importante la observación de los cambios en el timbre vocal. Se pueden encontrar voces amortiguadas (voz en patata caliente), roncas, aéreas o espiradas y de tono elevado:

Un proceso obstructivo localizado en la supraglotis hace que la voz adquiera una calidad amortiguada (voz en patata caliente) por trastornos en la resonancia del tracto vocal. Se puede observar en la epiglotitis aguda, quistes supraglóticos voluminosos, abscesos retrofaríngeos o grandes hipertrofias amigdalares.

La presencia de una voz con un timbre ronco o áspero orienta a una alteración al nivel glótico por un aumento de la masa cordal, edema glótico o la presencia de papilomas o un tumor que interfiera con el normal patrón vibratorio de las cuerdas.

Si se escucha una voz de calidad espirada o aérea se puede pensar en una lesión que impida el normal cierre glótico durante la fonación, como se puede observar en las parálisis laríngeas, papilomas, granulomas postintubación, nódulos vocales o un cuerpo extraño.

Una voz con una frecuencia fundamental excesivamente alta se relaciona con una elevada tensión de las cuerdas vocales o con unas cuerdas acortadas, características de una sinequia de la comisura anterior (15) o una laringe poco desarrollada.

La afonía o incapacidad absoluta para la fonación es extremadamente rara. Se puede originar por un cuerpo extraño localizado entre las cuerdas vocales que impide su movimiento, o con trastornos psicógenos de la voz.

Las lesiones subglóticas generalmente cursan sin manifestaciones vocales. Se suelen asociar a una tos seca como manifestación de una estenosis subglótica, una arteria innominada aberrante, una traqueomalacia o un crup (3).

• Radiología. Los estudios radiográficos de la laringe y el árbol traqueobronquial son extremadamente útiles para completar la información obtenida de la historia clínica y del examen físico.

Radiología simple: Aporta información acerca del contorno de las vías aéreas. Una placa simple lateral de tejidos blandos cervicales puede ayudar a llegar al diagnóstico de una epiglotitis o un absceso retrofaríngeo, aunque su utilidad en este último puede ser cuestionada por su difícil interpretación, ya que se influencia por la espiración, flexión cervical, llanto y deglución al ensanchar la sombra normal de los tejidos blandos prevertebrales. No obstante, se considera un estudio importante de la vía aérea infantil. Así, un estudio de Walner y *cols.* (16) sobre 140 pacientes, encontró que las radiografías tienen una alta sensibilidad (86%) en patologías tales como cuerpos extraños, inflamaciones traqueales o compresiones arteriales. Esta sensibilidad cae al 62% en el caso de traqueomalacias, o a un exiguo 5% en el caso de laringomalacias. La radiografía debe ser realizada con el cuello en hiperextensión y si es posible en inspiración. Una radiografía hecha en espiración puede hacernos diagnosticar erróneamente un absceso retrofaríngeo, ya que los tejidos en ese nivel son móviles en esa fase de la respiración. No obstante, es muy útil para evaluar la existencia de atrapamiento aéreo en el caso de cuerpos extraños en el árbol bronquial. Se debe evitar la presencia de rotaciones, ya que la columna de aire se puede superponer a otras estructuras, impidiendo su correcta visualización. Si no se puede obtener una radiografía lateral de partes blandas cervicales con estas premisas está indicado recurrir a la fluoroscopia (3).

La proyección pósteroanterior de la laringe y la tráquea es útil para documentar desviaciones traqueales por masas, asimetría de la región subglótica en los hemangiomas, estrechamiento de la misma en el crup, estenosis traqueales o cuerpos extraños. Se realiza mediante técnica de alto kilovoltaje para resaltar la columna aérea que normalmente presenta una ligera desviación hacia el lado derecho, debido a la presencia del cayado aórtico. La desviación de la columna hacia la línea media o hacia la izquierda sugieren un cayado aórtico situado a la derecha o una masa mediastínica (3).

Ultrasonidos: La ecografía de la laringe analiza adecuadamente el cartílago y las estructuras endolaríngeas, pudiendo también mostrar aspectos dinámicos de la

laringe. Se emplea para evaluar las parálisis vocales infantiles (17). Sirve también para diferenciar una masa sólida de una masa quística como un quiste o absceso.

Esofagograma: Se emplea para demostrar fístulas traqueoesofágicas preferentemente con proyecciones oblicuas izquierdas y para el estudio del reflujo gastroesofágico con aspiración persistente (3).

Tomografía axial computerizada (TAC): Permite obtener una buena definición de la sección de la vía aérea, por lo que se usa para la evaluación de estenosis adquiridas en el neonato, hemangiomas laríngeos y laringoceles. Si se emplea el contraste intravenoso permite diferenciar la celulitis de un absceso. Así mismo, la observación de una lesión que se intensifica mucho con el contraste orienta hacia una lesión vascular, como el hemangioma, el angiofibroma juvenil, malformaciones arteriovenosas o aneurismas (3).

Resonancia magnética nuclear (RMN): Es un excelente método no invasivo para evaluar la obstrucción de las vías aéreas en el niño. Se obtienen imágenes con mejor definición de los tejidos blandos que con la TAC y no usa radiaciones ionizantes, aunque se precisa de mayor tiempo para generar las imágenes. La pared traqueal se observa con nitidez, así como su relación con las estructuras vasculares que la rodean en el mediastino, por lo que se pueden localizar las causas y el nivel de una compresión traqueal.

Angiografía: Se indica cuando parece existir un compromiso de la vía aérea secundario a una anomalía vascular como un cayado de la aorta derecho, duplicación vascular o un anillo vascular anómalo. Sin embargo, hay que tener en cuenta que muchas de estas lesiones pueden ser diagnosticadas de forma no invasiva con la RMN.

- Endoscopia. Las indicaciones de la endoscopia son tanto diagnósticas como terapéuticas. Desde el punto de vista del diagnóstico nos sirve para inspeccionar anormalidades estructurales o funcionales y para obtener cultivos y/o biopsias. Desde el punto de vista terapéutico se emplea para la extracción de cuerpos extraños, aspirar secreciones espesas, realizar lavados bronquiales, resecar tumores (papilomas), dilatar estenosis y para asegurar la vía aérea del niño.

Es muy útil y recomendable documentar los hallazgos patológicos, bien por el dibujo de las mismas o, mejor, por imágenes fotográficas o de vídeo.

En la mayoría de los casos, la exploración por *nasofaringolaringoscopia flexible* es la forma que más datos nos aporta sin apenas complicaciones. En neonatos y lactantes se pueden valorar adecuadamente las estructuras y la movilidad de la laringe sin anestesia general, así como permitir la valoración dinámica de las estructuras glóticas y supraglóticas, situación imprescindible para diagnosticar patologías tales como laringomalacia o parálisis de cuerdas vocales (18, 19). La nasofaringolaringoscopia flexible tiene la enorme ventaja de permitir la valoración de los enfermos, tanto en el quirófano, como en la UVI o incluso en las consultas. Sin embargo, es preciso limitar todo tipo de exploraciones en los niños con estridor de etiología infecciosa (así como otras maniobras instrumentales) por el riesgo de provocar un laringoespasmo, por lo que, en caso de realizar estas exploraciones fibro-ópticas, debemos tener la posibilidad de realizar otras actuaciones como intubar o incluso realizar una traqueotomía.

Un aspecto que se debe recordar, es la necesidad imperiosa de realizar una exploración sistemática y completa de toda la vía aérea o digestiva debido a la frecuencia de lesiones sincrónicas (20) que en la serie de Ungkanont (19) llega al 77%.

En otras ocasiones es preciso recurrir a la *laringoscopia directa*. Es la técnica primaria que se realiza en el quirófano bajo anestesia general y que permite diagnosticar y, sobre todo, tratar patologías que requieren manipulaciones instrumentales o con láser. En ocasiones se puede trabajar con el enfermo intubado, pero en la mayoría de las ocasiones es preciso trabajar en periodos de apnea o bien con sistemas de ventilación jet.

Cuando la patología afecta a la tráquea o a los bronquios es precisa la utilización de *broncoscopios rígidos* con ventilación que permiten tener una visibilidad aceptable, permitiendo trabajar a través de la luz central, aspirar y asegurar la ventilación del paciente. Sin embargo, es una técnica que requiere experiencia y no está exenta de complicaciones (21), tales como lesión traqueal o laríngea, que obliga a una traqueotomía, o incluso muerte.

La utilización preoperatoria de corticoides a altas dosis, así como la utilización de nebulizaciones de adrenalina disminuye el riesgo de edema mucoso.

4. MANEJO DE LOS PACIENTES CON ESTRIDOR

Las tablas etiológicas mostradas en este capítulo dejan entrever que la actitud diagnóstico-terapéutica depende en gran medida de cuál sea la causa que provoca el estridor. Así, el manejo de un niño con una epiglotitis, un cuerpo extraño o una laringomalacia es sustancialmente diferente.

En primer lugar, ya sea en el medio extrahospitalario o en el propio hospital, deben observarse y controlarse cuidadosamente los pacientes con estridor por si se observa una intensificación de los síntomas o se presenta una obstrucción respiratoria. Cuando el estridor es moderado-grave y la situación clínica lo requiere, el traslado de niños con estridor debe ser realizado por personal con experiencia hasta un hospital donde se pueda proveer una vía aérea y respiración artificial. Es, además, muy importante minimizar la ansiedad, evitar las maniobras de exploración oral y faríngea y estabilizar al niño en el transporte. Se deberá monitorizar, si es posible, la frecuencia cardiaca, la oximetría de pulso continuo y se instaurará tratamiento empírico con aerosolterapia fría.

Los signos que aconsejan el ingreso hospitalario y anticipan una evolución desfavorable son:

- aumento de la frecuencia cardiaca (> 150 pulsaciones / min)
- aumento de la frecuencia respiratoria (> 40 / min)
- insomnio/postración, ansiedad
- empleo de músculos auxiliares de la respiración
- disminución del murmullo vesicular
- palidez facial o cianosis

En la literatura al respecto existen numerosas discrepancias acerca de la validez y eficacia de los distintos tratamientos. En general se aceptan algunas medidas como las que se mencionan a continuación:

Dentro de lo posible no se debe molestar al paciente ni intentar que adopte posturas no deseadas. Se deben evitar los sedantes y la oxigenoterapia puede mejorar la anoxia y la aprensión, pero reseca el árbol respiratorio y puede modificar la percepción de un signo de alarma como es la cianosis.

La humidificación del ambiente es una prioridad para favorecer la expectoración y mejorar el espasmo ya desde las fases tempranas del problema. Se aplica mediante aerosol de suero fisiológico con unos 10 ml de suero fisiológico con nebulizador de mascarilla y oxígeno a 6 l/min.

Otra medida muy utilizada, sobre todo en los procesos que cursan con inflamación, es la adrenalina aplicada en nebulizador (22). Puede producir efecto rebote, por lo que su uso sólo se recomienda en el medio hospitalario. Existen dos formas farmacéuticas con eficacia similar (23): la L-adrenalina y la adrenalina racémica (partes iguales de los isómeros L y D). La L-adrenalina (1/1000) se administra a 0,5 cc/kg/dosis (máximo 5 cc) diluida con suero fisiológico hasta completar 10 cc en un nebulizador convencional con oxígeno a 5-10 l/min o diluido hasta 100 cc de suero fisiológico en nebulizador ultrasónico con oxígeno a 5-10 l/min. La dosis puede repetirse cada 30-60 min (12).

El uso de corticoides ha sido muy controvertido con estudios a favor (24, 25) y en contra (22), aunque parece que disminuye más rápidamente la sintomatología y evita terapéuticas más agresivas. Se suelen utilizar, de forma inhalada, budesonida unos 2 mg en nebulización directa (dos ampollas de 2 ml con una concentración de 0,5 mg/ml) (26). Se aplica mediante nebulizador con mascarilla sin diluir y con oxígeno a unos 6 l/min. Se puede repetir a intervalos de media hora.

Otra posibilidad es la administración parenteral de dexametasona o equivalente (0,3-0,6 mg/kg) que, aunque puede demorarse en hacer efecto hasta 2 horas, éste se prolonga posteriormente durante horas sin efecto rebote. En general, la vía oral no se aconseja en estas situaciones de urgencia, pues su acción es más lenta. Otros tratamientos tales como antibióticos, broncodilatadores o espasmolíticos tienen unas indicaciones más específicas.

Cuando es preciso ayudar al enfermo con respiración artificial se prefiere la vía nasotraqueal, utilizando un tubo de diámetro ligeramente inferior a lo normal para la edad del paciente para prevenir de esta forma la necrosis de la mucosa. Se realizará en quirófano con personal y material disponible para endoscopia, traqueotomía o cricotirotomía de urgencia. Se utiliza anestesia inhalatoria y oxígeno al 100% sin relajantes musculares (27). En casos excepcionales, en los que la intubación no sea posible, se realizará una traqueotomía reglada o una coniotomía en caso de extrema urgencia. En general, la intubación o la traqueotomía deberían realizarse en los pacientes que muestren signos progresivos de obstrucción respiratoria a pesar del tratamiento médico adecuado sin esperar a situaciones límite. Una frecuencia cardiaca mayor de 150 pulsaciones/min, asociada a cianosis (aún incipiente) en un niño fatigado por el esfuerzo, debería ser indicación de intubación o traqueotomía.

BIBLIOGRAFÍA

1. **NOWLIN, JH., ZALZAL, G.** "The stridorous infant". *ENT J* 70: 80-84, 1989.
2. **RICHARDSON, MA., COTTON, RT.** "Anatomic abnormalities of the pediatric airway". *Pediatr Clin North Am* 31: 821-834, 1984.
3. **COTTON, RT., REILLY, JS.** "Stridor and airway obstruction". En: *Pediatric Otolaryngology.* Eds. Bluestone CD., Stool SE., Kenna MA. WB. Saunders Company, Philadelphia, p. 1.275-1.287, 1996.
4. **MUSSELL, MJ.** "The need of standards in recording and analyzing respiratory sounds". *Med Biol Eng Comput* 30: 129, 1992.
5. **HIRSCHBERG, J.** "Acoustical analysis of pathological cries, stridor, and coughing sounds in infancy". *Int J Pediatr Otorhinolaryngol* 2: 287, 1980.
6. **SIE, KC., MCGILL, T., HEALY, GB.** "Subglotic hemangioma: ten years' experience with the carbon dioxide laser". *Ann Otol Rhinol Laryngol* 103: 167, 1994.
7. **ZITSCH, RP., REILLY, JS.** "Vocal cord paralysis associated with cystic fibrosis". *Ann Otol Rhinol Laryngol* 96: 680, 1987.
8. **WIATRAK, B., MYER, CM., COTTON, RT.** "Atypical tracheobronchial vascular compression". *Am J Otol* 12: 347, 1991.
9. **BELMONT, JR., GRUNDFAST, KM.** "Congenital laryngeal stridor (laryngomalacia): etiological factors and associated disorders". *Ann Otol Rhinol Laryngol* 93: 430-436, 1984.
10. **PARNELL, FW., BRANDENBERG, JH.** "Vocal cord paralysis: A review of 100 cases". *Laryngoscope* 80: 1036-1045, 1970.
11. **DE BOECK, K.** "Croup: a review". *Eur J Pediatr* 154: 432-436, 1995.
12. **BENÍTEZ, AM., CALVO, C., DEL CASTILLO, F.** "Dificultad respiratoria alta. Crup y epiglotitis". En: *Manual de diagnóstico y terapéutica en pediatría.* Zafra y *cols.* 3ª edición. Publires. Madrid. 1996: 479-485.
13. **RELICH, N.** "Urgencias de vías respiratorias superiores". En: *Medicina de Urgencias.* Tintinalli JE., Ruiz E., Krome RL. 4ª edición, vol. 1. McGraw-Hill Interamericana. New York. 1997: 302-308.
14. **HOLINGER, LD.** "Etiology of stridor in the neonate, infant and child". *Ann Otol Rhinol Laryngol* 89: 397-400, 1980.
15. **NÚÑEZ, F., SUÁREZ, C.** *Espectrografía Clínica de la Voz.* Servicio de Publicaciones de la Universidad de Oviedo, p. 69, 1999.
16. **WALNER, DL., DONNELLY, LF., OUANOUNOU, S., COTTON, RT.** "Utility of radiographs in the evaluation of pediatric upper airway obstruction". *Ann Otol Rhinol Laryngol* 108: 378-383, 1999.
17. **GAREL, C., CONTENCIN, P., POLONOVSKI, JM.** *et al.* "Laryngeal ultrasonography in infants and children: a new way of investigating normal and pathological findings". *Int J Pediatr Otorhinolaryngol* 23: 107, 1992.

18. **BERKOWITZ, RG.** "Neonatal upper airway assessment by awake flexible laryngoscopy". *Ann Otol Rhinol Laryngol* 107: 75-80, 1998.
19. **UNGKANONT, K., FRIEDMAN, EM., SULEK, M.** "A retrospective analysis of airway endoscopy in patients less than 1-month old". *Laryngoscope* 108: 1724-1728, 1998.
20. **BLUESTONE, CD., HEALY, GB., COTTON, RT.** "Letters to the Editor". *Ann Otol Rhinol Laryngol* 107: 733-734, 1998.
21. **ZERELLA, JT., DIMLER, M., MCGILL, LC., PIPPUS, KJ.** "Foreign body aspiration in children: value of radiography and complications of bronchoscopy". *J. Pediatr Surg* 33: 1651-1654, 1998.
22. **MARTÍNEZ, A., SÁNCHEZ, E., RICA, I., ECHANIZ, I., ALONSO, M., VILELLA, M., GARATE, J.** "Estudio aleatorizado doble ciego en el tratamiento del croup con adrenalina y/o dexametasona en niños". *An Esp Pediatr* 38: 29-32, 1993.
23. **WAISMAN, Y., KLEIN, BL., BOENNING, DA., YOUNG, GM., CHAMBERLAIN, JM., O'DONNELL, R., OCHSENSCHLAGER, DW.** "Prospective randomized double-blind study comparing L-epinephrine and racemic epinephrine aerosols in the treatment of laryngotracheitis (croup)". *Pediatrics* 89: 302-306, 1992.
24. **SUPER, DM., CARTELLI, NA., BROOKS, LJ., LEMBO, RM., KUMAR, ML.** "A prospective randomized double-blind study to evaluate the effect of dexamethasone in acute laryngotracheitis". *J Pediatr* 115: 323-329, 1989.
25. **KAIRYS, SW., OLMSTEAD, EM., O'CONNOR, GT.** "Steroid treatment of laryngotracheitis: a meta-analysis of the evidence from randomized trials". *Pediatrics* 83: 683-693, 1989.
26. **GODDEN, CW., CAMPBELL, MJ., HUSSEY, M., COGSWELL, JJ.** "Double blind placebo controlled trial of nebulised budesonide for croup". *Arch Dis Child* 76: 155-158, 1997.
27. **REY GALÁN, C., CONCHA, A., BUENO, M., MEDINA, A.** "Laringitis y epiglotitis. Protocolo diagnóstico y terapéutico". *Bol Pediatr* 39: 76-79, 1999.

39. PARÁLISIS RECURRENCIALES

F. Lorenzo Molina, P. Sarría Echegaray

1. EPIDEMIOLOGÍA

La **parálisis recurrencial (PR)** uni o bilateral representa el 10% de todas las lesiones congénitas laríngeas. Es la segunda causa **de estridor neonatal** después de la laringomalacia. La **incidencia** de esta patología ha estado minusvalorada hasta la aparición de nuevas técnicas diagnósticas, principalmente los modernos fibrobroncoscopios y las mejoras en técnicas anestésicas. Debido a estos avances, y las mejoras en los cuidados intensivos neonatales, la incidencia real de la PR debería ser revisada. La edad media a la que se diagnostica ronda los dos años de edad y Cohen y *cols.* publicaron una serie con PR en la que el 58% de ellas se diagnosticó en las primeras 12 horas de nacimiento. Hay que señalar que la mayoría de las veces es una lesión que no aparece aislada, sino dentro del contexto de un síndrome sistémico, normalmente del sistema nervioso central (SNC), o malformaciones cardiacas o pulmonares, primarias o más frecuentemente como yatrogenia en el intento de solucionar las mismas. También se ha descrito las PR asociadas a otras lesiones laríngeas, como hendiduras laríngeas o estenosis laringotraqueales.

2. NEUROANATOMÍA

El conocimiento de la inervación laríngea ayuda a comprender las posibilidades de lesión en el estudio de un niño con PR. Las vías neuroanatómicas de la laringe están bien definidas. La inervación laríngea está controlada a nivel subcortical, pero es interesante la presencia de numerosas conexiones aferentes y eferentes con áreas corticales relacionadas con el habla y el lenguaje, que a su vez se relacionan entre sí. De todas formas, las lesiones que afectan al cerebro rara vez afectan la movilidad cordal.

Las **fibras corticobulbares** conectan el córtex con el tallo encefálico atravesando la cápsula interna para sinaptar con las neuonas motoras en el núcleo ambiguo situado a nivel medular.

El **núcleo ambiguo** sirve como estación para la función laríngea, para desde aquí distribuir fibras eferentes de predominio ipsilateral para la inervación laríngea. Estas conexiones a través del núcleo ambiguo constituyen, además, el arco aferente de reflejos laríngeos de protección, como la tos y el vómito. Las neuronas motoras inferiores abandonan el núcleo ambiguo, se disponen lateralmente y abandonan el tronco encefálico en un punto entre la oliva y la pirámide para constituir unas raíces nerviosas, que se dividen para formar el décimo (n. vago) y undécimo (n. espinal) par craneal. Hay que señalar que la mayoría de las neuronas motoras inferiores se incorporan al nervio espinal.

El **nervio vago** es el más largo de todos los pares craneales, e inicialmente abandona el cráneo formado por fibras parasimpáticas y aferentes. Los ganglios superior (yugular) e inferior (nodoso) son los ganglios sensoriales del nervio vago. Bajo el ganglio nodoso el vago se anastomosa a neuronas motoras provenientes del núcleo ambiguo asociadas al nervio espinal. El nervio vago abandona el cráneo por el agujero yugular e inmediatamente empieza a dividirse. Pequeñas ramas se distribuyen para inervar la musculatura constrictora y la que constituye el paladar blando. Enfermedades que afectan el tronco encefálico afectan más a la movilidad laríngea, que lesiones más altas, dando serios problemas a nivel de respiración, deglución y fonación.

Inferior al ganglio nodoso, el nervio vago se divide para formar el nervio laríngeo superior, que a su vez da dos ramas, externa e interna. La rama externa proporciona sensibilidad a la laringe y la rama interna inerva el músculo cricotiroideo, siendo así el único músculo que no es inervado por los nervios recurrentes. El tronco principal del vago continúa en dirección descendente acompañando al paquete vascular cervical hasta alcanzar el tórax en ambos lados. Una vez en el tórax, la disposición del nervio difiere en el lado derecho e izquierdo. En el lado derecho da otra rama, el nervio recurrente derecho, llamado así porque vuelve a ascender para inervar la musculatura laríngea homolateral recurriendo bajo la arteria subclavia derecha y alcanzando a la laringe por el surco traqueoesofágico derecho. En el lado izquierdo el nervio vago desciende más antes de dividirse. El recurrente izquierdo se forma a partir del arco aórtico, discurre bajo el ligamento arterioso y alcanza la laringe a través del surco traqueoesofágico izquierdo. Ambos recurrentes se introducen en la laringe por detrás de la articulación cricotiroidea.

Servicio de ORL. Hospital Son Dureta, Palma de Mallorca.

3. ETIOLOGÍA

La parálisis recurrencial es un signo, no un diagnóstico, y la búsqueda de la causa que la produce es un aspecto fundamental del diagnóstico.

Las causas que producen PR en los niños son parecidas a las que la producen en adultos, fundamentalmente tumores y traumatismos quirúrgicos, aunque en niños la prevalencia de la PR es debida sobre todo a causas neurológicas e idiopáticas congénitas y adquiridas, constituyendo ambos grupos la mitad de la incidencia.

3.1. Causas neurológicas centrales

Constituyen el 25-35% de las causas de PR infantil. La patología por encima del núcleo ambiguo rara vez afecta a la función laríngea, debido a la gran cantidad de conexiones interhemisféricas de las vías eferentes laríngeas.

La patología más frecuentemente implicada en la PR es la malformación de Arnold-Chiari (Fig. 1), que típicamente se asocia con PR bilateral. El primer diagnóstico en el que hay que pensar en una PR bilateral, que se presenta con estridor y tono alto es el Arnold-Chiari. Hay dos tipos de Arnold–Chiari: tipo I y tipo II. El tipo uno es un desplazamiento caudal del cerebelo sin meningomielocele acompañante. El tipo dos se asocia con frecuencia a mielomeningocele y desplazamiento caudal del cerebelo y el tronco encefálico, y es este tipo el que se asocia con más frecuencia a PR bilateral. La patogenia de ésta parece ser debida a una tracción secundaria del vago acompañando al descenso del cerebelo y el tronco encefálico, siendo acompañada de problemas respiratorios de tipo central, como demuestra la no resolución de éstos aun realizando una traqueotomía.

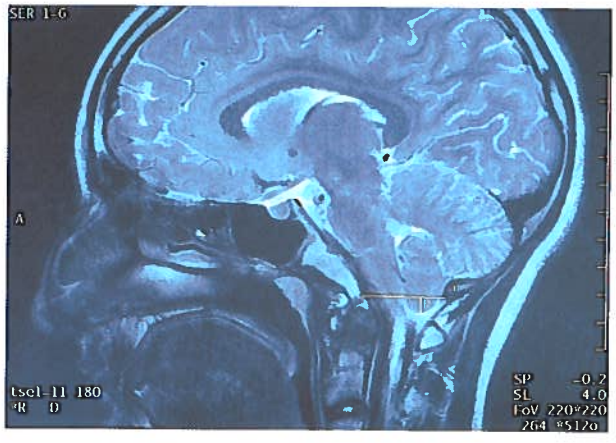

Figura 1. *TAC de malformación de Arnold-Chiari.*

Otras lesiones que producen PR de tipo central son leucodistrofias, encefaloceles, hidrocéfalo y disgenesias cerebrales o nucleares, siringomielia y siringobulbia.

La esclerosis lateral amiotrófica, ocasionalmente presente en la segunda o tercera década de la vida, la hipoxia perinatal con daño neural y raramente la isquemia cerebral masiva producen PR.

3.2. Lesiones del sistema nervioso periférico

Las neuropatías periféricas y las enfermedades progresivas neurológicas pueden afectar la movilidad laríngea. La miastenia gravis puede afectar a la movilidad laríngea, siendo acompañada de inmovilidad laríngea. Otras enfermedades implicadas son: la enfermedad de Werdnig Hoffman (atrofia muscular infantil), hipotonía benigna congénita y el síndrome de Charcot-Marie-Tooth.

3.3. Traumatismos

Es frecuente la afectación recurrencial después de cirugía torácica, en especial cardiaca (p. e. ligadura del ducto arterioso) o de los grandes vasos. Otras cirugías relacionadas con la lesión recurrencial son las reparaciones de fístula traqueoesofágicas, traumatismos de fosa craneal posterior, intubación prolongada con balones a presión elevada, intubación con máscara laríngea, parto distócico y anomalías en el canal del parto; han sido relacionadas con PR.

3.4. Neoplasias

Tumores y alteraciones congénitas de la base de cráneo, tumores de tiroides benignos o malignos son causas raras de PR.

3.5. Inflamaciones

Virus, bacterias y enfermedades granulomatosas, encefalopatías (síndrome de Reye), poliomielitis, difteria, rabia, tétanos, sífilis y botulismo, síndrome de Guillain-Barré y neuropatías desmielinizantes.

3.6. Anomalías cardiovasculares

Suelen ir asociadas a lesiones del recurrente izquierdo, que es más largo y está en relación con el corazón. Se ha relacionado con defectos ventriculares septales, tetralogía de Fallot, cardiomegalia, anillos vasculares, doble arco aórtico y ductus arterioso patente.

3.7. Causas metabólicas

Hipopotasemia, venenos organofosforados, tratamientos con vincristina (es dosis dependiente y reversible a las 4-6 semanas).

3.8. Causas genéticas

Existen PR familiares ligadas a patrones hereditarios autosómicos recesivos y ligados a X.

3.9. Causas idiopáticas

Representan la primera o segunda causa de PR en niños, siendo su incidencia entre el 36 y el 47%.

4. SIGNOS Y SÍNTOMAS

Los síntomas pueden ser insidiosos y ser atribuidos durante meses a patología asmática. El síntoma más frecuente es el estridor. Tos inefectiva, aspiración, neumonía recurrente y alteraciones de la deglución son síntomas frecuentes. El estridor severo, cianosis y apnea son más frecuentes en los casos de PR bilateral. De hecho, el llanto y la voz son normales

en niños con PR bilateral, al contrario de cuando es unilateral, donde hay disfonía, ronquera o llanto anormal.

5. DIAGNÓSTICO

La cuestión más importante es asegurar la vía aérea del lactante. La presencia de disnea y estridor hará necesario el examen en el quirófano, que estará dotado de fibrobroncoscopios adecuados y medidas de intubación adecuadas. Sin estridor o disnea, el diagnóstico puede retrasarse. Las preguntas que hay que hacer a la madre son: calidad de la voz y el llanto, presencia de estridor, alteraciones de la deglución, tos y neumonías de aspiración. En los **antecedentes personales** hay que destacar: traumatismos, cirugías previas, alteraciones neurológicas y cardiacas. El **examen físico** debe incluir estigmas de anomalías congénitas, tipo de respiración y frecuencia respiratoria.

Fibroscopia flexible. Es la prueba más rentable en el diagnóstico de la PR. Proporciona una visión dinámica de las cuerdas vocales, es segura y bien tolerada, no necesita anestesia general.

TAC y RMN. Una vez establecida la presencia de PR por la fibroscopia, la realización de un TAC desde base de cráneo (o RMN) hasta el tórax será imprescindible y muy específica para hallar la causa de PR que debe incluir el cerebro y la unión craneocervical.

Videofluoroscopia. Permite la valoración de problemas de aspiración.

Laringoscopia rígida y broncoscopia. Indicada en casos de trauma laríngeo e intubación. Puede ayudar a diferenciar casos de fijación cricoaritenoidea o estenosis glótica posterior.

Electromiografía laríngea. Permite valorar la irreversibilidad del proceso de cara a la actitud terapéutica.

6. TRATAMIENTO

Los **objetivos** del tratamiento son **tres**:

- Establecer y mantener la vía aérea.
- Obtener y preservar la fonación.
- Mantener la deglución sin aspiración.

El **manejo inicial** debe ser conservador y debe incluir valoraciones frecuentes del proceso. La enfermedad de base puede alterar el tratamiento a seguir. Por ejemplo, una enfermedad de base del tipo neuromuscular progresiva puede indicar un manejo más agresivo dado el potencial deterioro irreversible. Este ejemplo contrasta con el hidrocéfalo con PR, que se resuelve espontáneamente con una derivación lumboperitoneal e intubación nasotraqueal mientras tanto. Además, hay que indicar que la resolución espontánea en la población pediátrica es mucho más frecuente que en la adulta, y es prudente observar al menos durante un año antes de realizar un procedimiento irreversible.

6.1. Tratamiento de la PR unilateral

El tratamiento de la PR unilateral en el niño difiere del adulto. La intervención quirúrgica rara vez hay que realizarla y sólo la presencia de aspiración frecuente y neumonías de repetición la justificarían. La **rehabilitación** foniátrica es el tratamiento ideal y rara vez hay que realizar una tiroplastia tipo I o una traqueotomía.

6.2. Tratamiento de la PR bilateral

El tratamiento suele ser quirúrgico. La presencia de estridor hace imprescindible éste y el tema a debatir es cuál es el proceso o, mejor dicho, la secuencia de intervenciones a realizar en caso de estridor severo.

La **traqueotomía** es el procedimiento de elección y la discusión está en cuándo es necesario realizarla (las series oscilan entre cifras tan dispares como el 14 y el 50%). A favor de realizarla está que es un procedimiento reversible, que asegura la respiración, facilita fibroscopias seriadas y el manejo de secreciones, y que no interfiere en una posible recuperación espontánea. En contra de realizarla está el riesgo quirúrgico, el dato de que el tiempo promedio de decantación en series largas es de al menos tres años y la posibilidad de otras técnicas endoscópicas (aritenoidectomía medial con Láser CO_2, cordectomía posterior con Láser CO_2).

Los procedimientos de lateralización, de todas formas, en general se deben demorar al menos un año, y la realización de una electromiografía es de utilidad para valorar una recuperación espontánea. Estos procedimientos se pueden dividir en dos categorías:

- **Procedimientos de lateralización estática**

– *Aritenoidectomía medial endoscópica láser CO_2 y cordectomía posterior endoscópica láser CO_2.* Son los procedimientos de elección en la actualidad. Pueden hacerse en uno o ambos lados de la glotis, y en varias ocasiones si se precisa. En ocasiones es de utilidad resecar una porción de la banda ventricular.

– *Procedimiento de Woodman.* Es un abordaje externo que combina la extirpación de una porción del aritenoides y una fijación de la apófisis vocal del aritenoides al cuerno posterior del cartílago tiroides. El fallo de decanulación se cifra en el 20-40%.

- **Procedimientos de lateralización dinámica**

– *Reinervación laríngea.* Es un procedimiento utilizado en animales, con pocas series en niños. Se han realizado numerosas variaciones: anastomosis frenicorecurrenciales, frenicocricoaritenoideas... Debe ser considerada experimental en niños.

BIBLIOGRAFÍA RECOMENDADA

Capítulos de libros

1. ANDREW, L. DE JONG., ELLEN M. FRIEDMAN. "Vocal Cord Paralysis". En: R.F. Wetmore, H.R. Muntz y T.J. Mc Gill, editores. *Pediatric Otolaryngology.* New York: Thieme Medical Publishers, Inc., 2000. p. 787-797.
2. GACEK, RR., MALMGRAN, LT. "Laryngeal motor innervation. Central". En: Blitzer AB, Brin MF, Fahn S, *et al.* Eds. *Neurologic disorders of the larynx.* New York: Thieme; 1992, p. 29-35.

3. **BENJAMIN, B.** "Congenital disorders of the larynx". En: Cummings CW. Ed: *Otolaryngology Head and Neck Surgery* 2 ed. New York: Mosby, 1992, p. 1.831.

Artículos de revistas

1. **BOWER, CM., CHOI, SS., COTTON, RT.** "Arytenoidectomy in children". *Ann Otol Rhinol Laryngol* 1994; 103: 271-278.
2. **TERRIS, DJ., ARSTEIN, DP., NGUYEN, HH.** "Contemporary evaluation of unilateral vocal cord paralysis". *Otolaryngol Head Neck Surg* 1992, 107: 84-90.
3. **ROSIN, DF., HANDLER, SD., POTSIC, WP.** *et al.* "Vocal cord paralysis in children". *Laryngoscope* 1990; 100: 1.174-1.179.
4. **BLUESTONE, CD., DELERME, AN., SAMUELSON, GH.** "Airway obstruction due to vocal cord paralysis in infants with hydrocephalus and meningomyelocele". *Ann Otol Rhinol Laryngol* 1972; 81: 778-783.
5. **BRANDWEIN, M., ABRAMSON, AL., SHIKOWITZ, MJ.** "Bilateral vocal cord paralysis following endotracheal intubation". *Arch Otolaryngol Head Neck Surg* 1986; 112: 877-882.
6. **TUCKER, HM.** "Vocal cord paralysis in small children: Principles in management". *Ann Otol Rhinol Laryngol* 1986; 95: 618-621.
7. **DENNIS, DP., KASHIMA, H.** "Carbon dioxide laser posterior cordectomy for treatment of bilateral vocal cord paralysis". *Ann Otol Rhinol Laryngol* 1989; 98: 930-934.
8. **ECKEL, HF., FHUMFART, M., VOSSING, M.** *et al.* "Cordectomy versus arytenoidectomy in the management of bilateral vocal cord paralysis". *Ann Otol Rhinol Laryngol* 1994; 103: 852-857.
9. **WOODMAN, DG.** "A modification of the external approach to arytenoidectomy for bilateral paralysis". *Arch Otolaryngol* 1946; 43: 63-65.

40. MALFORMACIONES LARINGOTRAQUEALES

J. Bartual Pastor*, J. Bartual Magro**, G. Sierra Galera*

1. CONCEPTO

Toda desviación de la morfología, de la estructura o de la localización habituales de la laringe del recién nacido constituye, según Ch. Jackson, una anomalía (7). Para Vollrath (29), la diferencia entre malformaciones, anomalías y variantes radica en la presencia o no de alteraciones funcionales. Las variantes pueden pasar desapercibidas hasta que se descubren en el curso de exploraciones laríngeas rutinarias; las anomalías leves pueden sospecharse por una sintomatología más o menos común a todas ellas (estridor, alteración del grito y de la tos, trastornos de la ingesta, etc), que aparece semanas o meses después del nacimiento por catarros u otra patología infantil desencadenante. Las malformaciones extremas son incompatibles con la vida del feto y se diagnostican en la necropsia, mientras que las restantes permiten la supervivencia el tiempo suficiente para diagnosticarlas por la exploración, casi siempre tras la intubación, la cateterización percutánea de la tráquea o la traqueotomía de urgencia (1, 5, 20, 24, 29 y otros).

2. INCIDENCIA

Son poco frecuentes; su morbilidad absoluta es desconocida. Holinger (18) ha encontrado la siguiente incidencia relativa entre las anomalías más comunes: laringomalacia, 60 a 75%; parálisis laríngeas, 15 a 20%; estenosis laríngeas, 10 a 15% y membranas y diafragmas, 11%. Para Altman *et al.* (1) la laringomalacia es la más frecuente, seguida por las membranas glóticas, la estenosis subglótica, las parálisis congénitas y el hemangioma subglótico. La anomalía traqueal más frecuente es la traqueomalacia, seguida de la compresión extrínseca y de la estenosis traqueal. Nuestra experiencia queda resumida en la Tabla 1.

La incidencia de estas malformaciones está condicionada por la demografía y la organización sanitaria, registrándose entre 1 y 2 casos mensuales en grandes hospitales maternoinfantiles. Altman *et al.* (2) estudiaron, retrospectivamente, en el Children's Hospital de Philadelphia (3er nivel) 56 pacientes traqueotomizados por malformaciones congénitas de las vías aéreas en un período de 9 años. El 71% presentaban malformaciones laríngeas; el 48%, traqueales; el 11%, bronquiales, y el 14% obstrucción de las VAS; estas malformaciones se asociaban en la mayoría de los casos a anomalías cardiacas, cromosómicas y a síndromes malformativos diversos. De los 174 pacientes hospitalizados en 10 años por anomalías congénitas de las vías aéreas, el 65,5% eran varones y el 34,5% hembras; 161 presentaban malformaciones laríngeas y 62 traqueales, siendo las laríngeas 3 veces más frecuentes.

Tabla 1
Malformaciones laríngeas (N = 101)

Laringomalacia	71
Anomalías epiglóticas	15
Atresia tipo III/I	4
Atresia tipo III/II	2
Atresia tipo III/IV con fusión glótica interligamentosa	1
Estenosis subglótica	2
Parálisis unilateral de cuerda vocal	3
Parálisis bilateral de cuerdas vocales	2
Tumor congénito sesil	1

Durante los 18 años que nuestro Servicio de ORL estuvo en el Hospital de la Beneficencia Provincial con un 30% de pacientes pediátricos, se diagnosticaban unas tres malformaciones laríngeas por año. En los últimos 14 años, tras el éxodo obligado de nuestro Servicio de ORL a un Hospital Comarcal sin UCI pediátrica, esta patología se ha convertido en una excepción.

3. PATOGENIA

La agenesia completa y otras graves malformaciones laríngeas se presentan en anencéfalos, amorfos y acardíacos; estenosis congénitas de laringe asociadas a graves problemas de alimentación han sido observadas por Chandler *et al.* (6) en el síndrome por deleción del brazo

* Servicio de ORL. Hospital Universitario Puerto Real (SAS), Cádiz.
** Servicio de ORL. Hospital Provincial, Murcia.

largo del cromosoma 3: del(3)(q23-q25). Fokstuen *et al.* (11) han encontrado membranas glóticas asociadas a microdeleción del cromosoma 22q11.2 y a otras malformaciones cardiacas y faciales.

Se han descrito diversos mecanismos patogénicos (5, 9, 20, 24, 29, 30), que podemos resumir del siguiente modo:

- Alteración de la diferenciación del epitelio laríngeo entre la 3ª y la 4ª semana de desarrollo embrionario (atresias más o menos amplias de la laringe).
- Inhibición del proceso de reabsorción de la lámina epitelial (LE) y de cavitación de la luz laríngea (palmípedas y fusiones fibrosas entre cuerdas vocales y/o bandas).
- Desarrollo de islotes ectópicos de epitelio embrionario en cualquier parte de la laringe (quistes congénitos).
- Oclusión de los conductos excretores de las glándulas mucosas (quistes de retención congénitos) o defectos en el desarrollo de las bolsas faríngeas (quistes branquiales).
- Defectos en la formación de los vasos linfáticos (higroma quístico de suelo de boca y laringe).
- Herniación de la mucosa laríngea (laringoceles congénitos de diverso tipo).
- Hipoplasia del esqueleto laríngeo (laringomalacia y condromalacia laringotraqueal aislada o asociada a una condromalacia fetal). Se ha sugerido por Vollrath (29) un edema inflamatorio supraglótico asociado y por Belmont *et al.* (3) y Froehlich *et al.* (13) una hipotonía asociada de la musculatura laríngea, acentuada durante el sueño o la narcosis.
- Desarrollo insuficiente del anillo cricoideo (estenosis subglótica) o de los restantes cartílagos laríngeos (anomalías de epiglotis y tiroides).
- Compresión del nervio vago en partos distócicos, o elongación y compresión contra el Foramen magnum en hidrocéfalo congénito (parálisis laríngeas congénitas).

5. CLASIFICACIÓN Y CLÍNICA

Desde el punto de vista didáctico, es muy útil la clasificación propuesta por Wilson en 1962 (31), en dos grandes grupos de afecciones congénitas de la laringe, a saber, alteraciones de la estructura y alteraciones de la función.

5.1. Alteraciones de la estructura laríngea

Alteraciones de la estructura laríngea que afectan a la morfología y a la constitución de diversos componentes de la laringe. Estudiaremos sucesivamente:

5.1.1. Estenosis congénitas de las que se han descrito diversos tipos y grados

A. Atresias laríngeas por ausencia completa o incompleta de luz laríngea. Henick y Holinger (16) han descrito cuatro tipo principales:

1) Atresia tipo I o atresia completa con ausencia de luz laríngea por falta de reabsorción de la LE en toda su extensión. Es incompatible con la vida del feto y suele ir asociada a otras malformaciones. Impide la ventilación y la salida del líquido pulmonar del feto, de manera que éste presenta apnea y cianosis rápidamente progresivas *(blue baby)*, muriendo antes de poder realizar alguna medida terapéutica eficaz. Sólo pueden sobrevivir los fetos con una fístula traqueoesofágica concomitante a través de la cual sale el líquido pulmonar y penetra el aire a presión al ventilar al recién nacido con mascarilla, expandiendo el pulmón y permitiendo efectuar inmediatamente una traqueotomía de urgencia.

2) Atresia tipo II por reabsorción incompleta de la LE en sentido vertical con estenosis completa a nivel supraglótico, incompatible como la anterior con la vida, salvo la excepción señalada.

3) Atresia tipo III (diafragma laryngis, glottic webs, palmípedas y membranas). La forma más leve es la sinequia membranosa que fusiona las cuerdas vocales. Su extensión y grosor en los planos horizontal y vertical es muy variable. Se localiza preferentemente en la región anterior de la glotis y presenta un reborde dorsal en forma de arco cóncavo, que delimita la glotis residual y el diámetro de la luz laríngea. Pueden tener carácter familiar y en el 11,3% de los casos se asocian a otras malformaciones (ureterales, coloboma, ptosis palpebral, úvula bífida, hendidura velopalatina, imperforación anal, frenillo lingual, glándulas mamarias supernumerarias, fístula esofagotraqueal, etc). Cohen (8) describió cuatro modalidades de sinequias glóticas, a saber:

- *Subtipo I o palmípeda,* que une la porción anterior de ambas cuerdas, perfectamente identificables. La luz glótica se reduce a un 35%. No hay disnea y únicamente puede haber algo de ronquera. Pasa desapercibida y se descubre al efectuar una laringoscopia por otras causas (Fig. 1).
- *Subtipo II o membrana fibrosa,* que reduce entre un 35% y un 50% la luz glótica, fusionando la mitad anterior de las cuerdas, que no obstante pueden reconocerse. Se extiende hacia subglotis en mayor o menor medida. Clínicamente se descubre al explorar la laringe por la voz débil o la disnea que aparece en los catarros banales o en las laringitis (Fig. 2.1.).

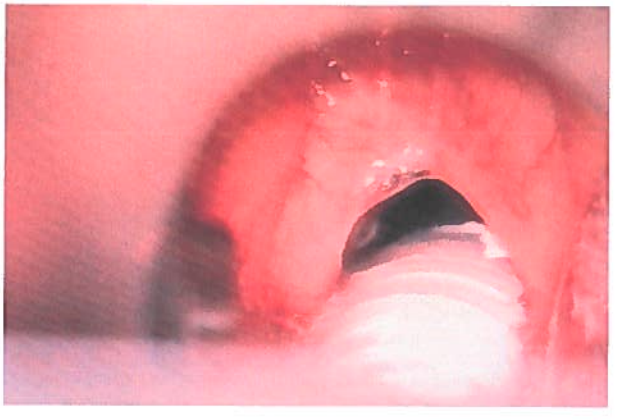

Figura 1. *Palmípeda que fusiona el tercio anterior de ambas cuerdas vocales. Laringoscopia directa en paciente intubado.*

- *Subtipo III* con una membrana gruesa que fusiona la mitad anterior o más de las cuerdas vocales, reduciendo la luz laríngea entre un 50% y un 75%. Las cuerdas aún pueden reconocerse en su porción posterior, mientras que en la anterior se continúan con un tejido fibroso hacia subglotis. Hay estridor que aumenta al gritar o toser, y una reducción importante del volumen de la voz con disnea de esfuerzo.
- *Subtipo IV* con fusión de ambas cuerdas en toda su extensión ligamentosa (Fig. 2.2.), de manera que en su lugar se observa una gruesa membrana que se extiende a subglotis y que reduce la luz laríngea a la glotis intercartilaginosa (75% a 90%). Clínicamente se caracteriza por afonía, estridor, disnea, cianosis y PCO_2 en sangre muy elevada, que obliga a una traqueotomía.

Diagnóstico: laringoscopia directa, fibroscopia, a veces broncoscopia diagnóstica que permite ventilar al paciente y efectuar una traqueotomía para garantizar la supervivencia y plantear el tratamiento.

Tratamiento: en el subtipo I, observación; en los subtipos II y III, resección de la membrana con cirugía mínimamente invasiva con láser carbónico según técnica de Steiner (27), y en el subtipo IV, traqueotomía baja, recalibración con láser CO_2 y colocación de tubo en T de Montgomery durante meses hasta su total cicatrización. Lo fundamental es conservar la mucosa de la cara posterior de la endolaringe intacta para que, a partir de la misma, se reepitelice la zona recalibrada. No tenemos experiencia con las técnicas abiertas de Cotton *et al.* (10).

4) Estenosis subglótica: resulta de una hipoplasia del anillo cricoideo, a la que se une un engrosamiento mucoso más o menos marcado a unos 2 ó 3 mm por debajo del borde libre de las cuerdas vocales (Fig. 2.3. y Fig. 3). Tucker (28) habla de estenosis subglótica, cuando el diámetro laríngeo a nivel subglótico es menor de 4 mm y Holinger (17) cuando no puede pasar un broncoscopio de 3 mm Cotton (10) distingue entre formas cartilaginosas y membranosas.

Las estenosis subglóticas completas o casi completas se acompañan de disnea y cianosis progresiva postpartum, muriendo casi siempre el feto antes de poder tomar una decisión terapéutica. Únicamente puede preverse la traqueotomía inmediata, si la estenosis se diagnostica ecográficamente antes del parto, viéndose la dilatación de la tráquea y de los pulmones. La mayoría de las estenosis subglóticas pueden pasar desapercibidas y se diagnostican a los 3-4 meses, cuando se presenta el primer catarro haciéndose muy evidentes el estridor bifásico y la disnea progresiva con una tos seca y perruna.

Diagnóstico: debe sospecharse en todo niño que en el primer año de vida presenta catarros frecuentes con estridor, dificultad respiratoria y tos seca. La auscultación laríngea permite identificar el estridor bifásico y la radiografía cervical PA y lateral blanda puede evidenciar la estenosis. Pero, la confirmación diagnóstica sólo es posible con la fibrolaringoscopia en el niño sedado y con la laringoscopia directa en apnea. La intubación no debe intentarse por ser muy difícil y, sobre todo, porque el roce del tubo con la mucosa estenosada provoca una reacción edematosa que impide la extubación y obliga a la traqueotomía de urgencia.

Tratamiento: depende en gran parte del resultado de la exploración endoscópica y radiológica con el TAC. Cuando la estenosis no plantea serios problemas respiratorios, nuestro criterio es la observación periódica y el tratamiento hospitalario sistemático de los procesos catarrales, puesto que las estenosis por hipoplasia del cartílago cricoides, que son la mayoría, mejoran paulatinamente con el crecimiento del esqueleto. Así hemos actuado con éxito en nuestros dos casos.

Cuando la estenosis es severa, la traqueotomía es inevitable, pero su permanencia durante meses o años hasta que pueda intentarse la decanulación tiene serios inconvenientes, tanto por las complicaciones, como por la imposibilidad de decanular hasta un 20% de los traqueotomizados. En estos casos debe recurrirse d'*emblée* a las técnicas de dilatación y plastia anterior de Cotton (10) o a la resección traqueocricoidea con anastomosis tirotraqueal de Monnier *et al.* (23), con las que no tenemos experiencia.

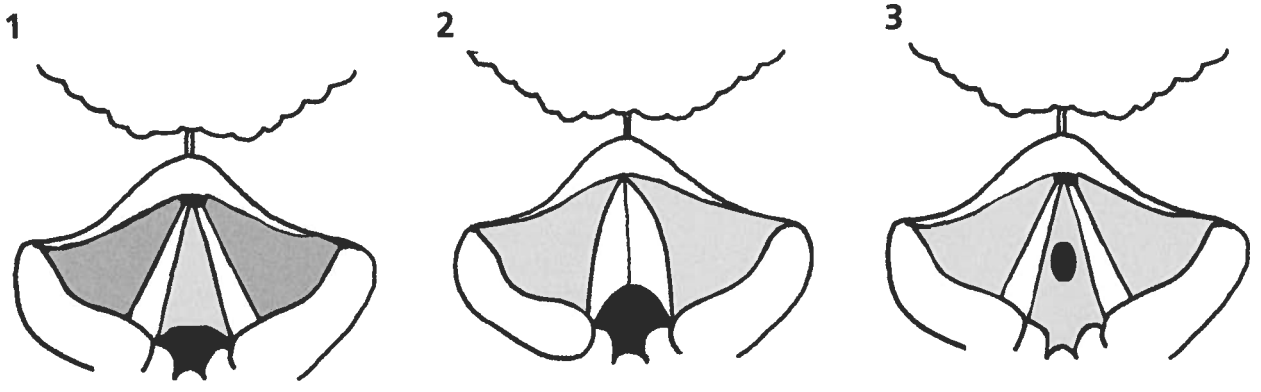

Figura 2. *Representación esquemática de diversos tipos de atresia laríngea. En 1: membrana fibrosa que se extiende entre ambas cuerdas vocales, pero permitiendo reconocer su borde libre y respetando su movilidad. En 2: membrana fibrosa que une ambas cuerdas vocales en toda su longitud, dejando viable sólo la glotis intercartilaginosa. En 3: estenosis subglótica con reducción infundibuliforme de la luz laríngea por tejido fibroso.*

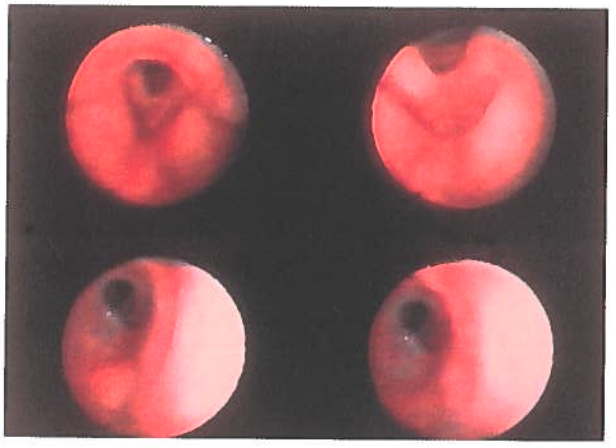

Figura 3. *Estenosis subglótica de II grado.*

B. Diastema laríngeo y fístula laringotraqueoesofágica por ausencia total o parcial de fusión de la lámina cricoidea, formándose una hendidura vertical y media que se extiende desde la comisura posterior hasta la tráquea (Fig. 4). Se origina así una comunicación anormal de las vías aéreas con las digestivas, principal responsable de la sintomatología. Casi siempre coexiste con otras malformaciones digestivas (atresia esofágica y fístula esofagotraqueal). Es excepcional y carecemos de experiencia propia [ver Vollrath (29); y Holinger, (17)].

Sintomatología: aspiración de meconio y líquido amniótico con accesos de tos y sofocación, disnea y cianosis progresiva por inundación de vías bajas. Cuando sobrevive el feto, la alimentación es difícil y aparecen repetidas bronconeumonías por aspiración y retraso ponderal.

Diagnóstico: laringoscopia directa, traqueobroncoscopia y fibroscopia. Permiten sospechar la hendidura laríngea posterior por el pliegue mucoso que la ocluye al prolapsarse la mucosa esofágica. La radiografía simple de tórax proporciona signos indirectos (aumento de la trama bronquial, opacidades poco sistematizadas, atelectasias electivas del lóbulo superior derecho, y ausencia de dilatación aérea abdominal, como criterio diferencial con la fístula esofagotraqueal). El contraste radiopaco confirma la entrada del mismo en vías bajas durante la deglución.

Tratamiento: prevención de complicaciones broncopulmonares mediante alimentación por sonda, protección antibiótica inicial y, en casos graves, traqueotomía inicial con aislamiento de vías respiratorias. Finalmente, plastia laríngea de resultado muy incierto.

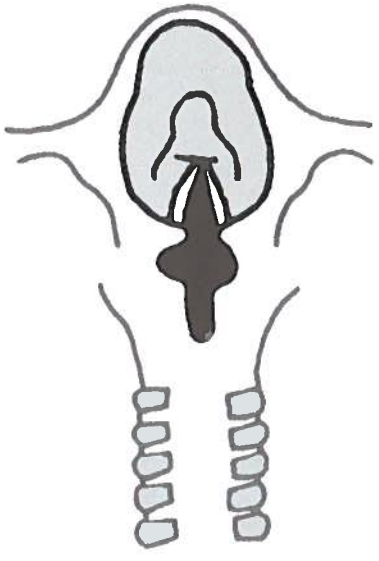

Figura 4. *Representación esquemática de diastema laríngeo.*

C. Malformaciones menores: son variantes y anomalías sin repercusión funcional que se descubren en el curso de exploraciones rutinarias, o que se hacen evidentes por otra patología intercurrente. Se han descrito las siguientes:

1) Anomalías del cartílago tiroides en forma de asimetría de las láminas tiroideas; de sinóstosis tirohioidea o de hendidura tiroidea anterior por falta de fusión de las láminas, pudiendo quedar entre las mismas tejido fibroso con esbozos cartilaginosos aislados.

2) Anomalías del cricoides, tales como anquilosis cricoaritenoidea o ausencia de lámina cricoidea, que queda reemplazada por un tejido fibroso en continuidad con la pared anterior de la faringe, adoptando el aspecto de un anillo traqueal.

3) Anomalías de los aritenoides, así como de los cartílagos de Wrisberg y de los corniculados de Santorini, que pueden adoptar formas y tamaños muy variables.

4) Anomalías de la epiglotis, bastante frecuentes con formas y dimensiones múltiples (Fig. 5), incluida la ausencia completa de epiglotis que queda substituida por un pliegue mucoso (Fig. 6). Si no alteran la fisiología laríngea, carecen de expresividad clínica; otras veces son causa de estridor congénito o incluso de crisis recurrentes de estridor y apnea inspiratoria con accesos violentos de tos perruna, tal y como sucede en la epiglotis hendida por la aspiración de ambas mitades de la epiglotis durante la inspiración con ocupación de la luz laríngea. La epiglotis bífida es muy rara; se descubre al estudiar recién nacidos con estridor. Goldenberg *et al.* (14) la asocian a otras malformaciones, tanto de línea media (microcefalia, hipospadias, imperforación anal, fisura velopalatina), endocrinas (hipopituitarismos) o del SNC (hamartoblastoma hipotalámico).

Diagnóstico: fibrolaringoscopia y laringoscopia directa con anestesia inhalatoria sin relajación, de manera que puede comprobarse su repercusión funcional durante la respiración espontánea.

Tratamiento: cuando la sintomatología es evidente y la repercusión funcional importante, nuestro criterio terapéutico consiste en la resección parcial o total de la epiglotis con cirugía mínimamente invasiva con láser carbónico, bajo narcosis e intubación laringotraqueal. Por las circunstancias antedichas no nos está permitida la intervención con *jet- ventilation,* idónea en estos casos.

5) Laringoptosis descrita por Ch. Jackson (7) como situación anormalmente baja del cricoides o del primer anillo

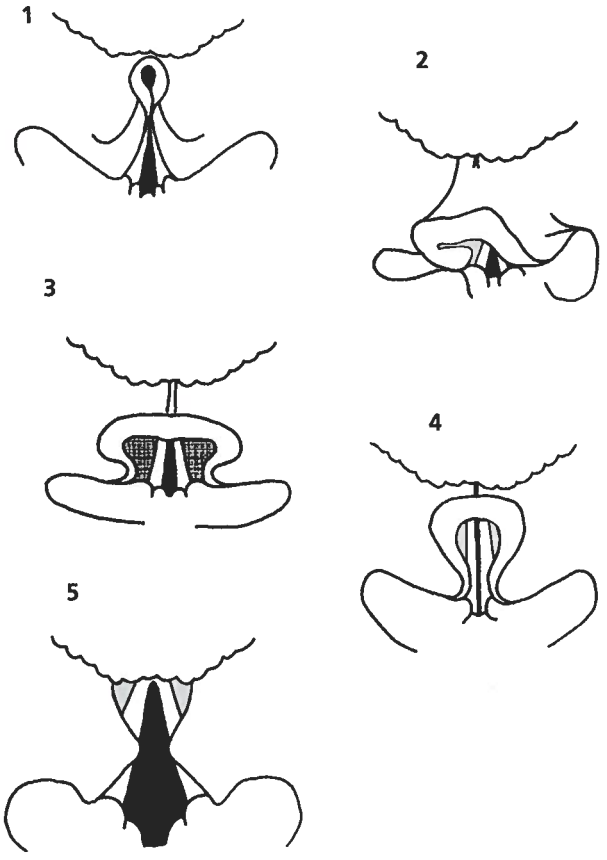

Figura 5. Anomalías de la epiglotis. 1: Epiglotis en forma de caperuza. 2: Epiglotis plegada y aplastada. 3: Epiglotis en forma de omega. 4: Epiglotis en forma de herradura. 5: Epiglotis hendida.

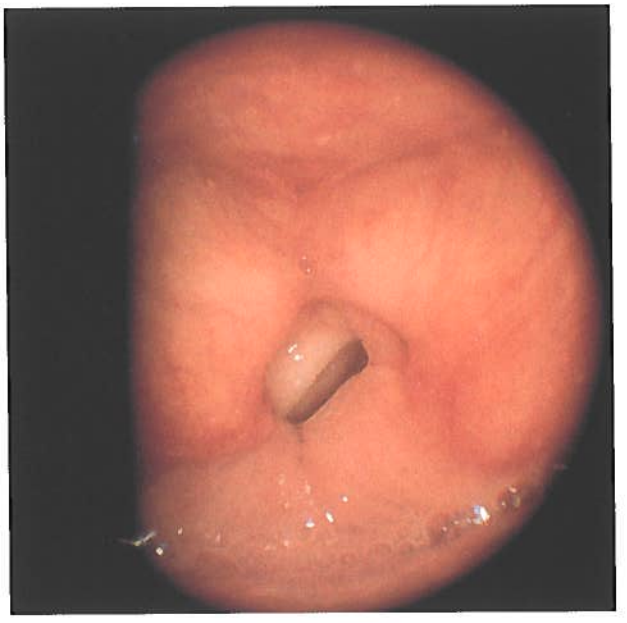

Figura 6. Ausencia de epiglotis substituida por pliegue mucosa transversal.

traqueal hasta la altura del esternón. Se atribuye a una malformación de la musculatura infrahioidea. Excepcional.

Anomalías laríngeas menores de la epiglotis y de las cuerdas vocales se han observado como integrantes de síndromes malformativos mayores, tales como el síndrome del maullido del gato, la trisomía 21 o la enfermedad de Urbach-Wiethe.

5.2. Alteraciones de la dinámica laríngea

Entre las que se estudian:

5.2.1. Parálisis laríngea congénita

Es una causa frecuente de estridor congénito de laringe por la fijación en posición paramedial de una o de ambas cuerdas vocales. Para Holinger (17), el 82% son bilaterales y expresan, en la mayoría de casos, una enfermedad neurológica (Arnold-Chiari, hidrocéfalo, mielomeningocele, agenesias cerebrales, disgenesias nucleares, hipotonías mayores, sufrimiento por anoxia cerebral); menos veces son idiopáticas, y otras se asocian a una estenosis subglótica. Las parálisis unilaterales son para Wilson (31), Contencin (9) y otros más frecuentes que las bilaterales. Obedecen a traumas obstétricos, sufrimiento fetal por vueltas de cordón y malformaciones cardiovasculares cuando asientan en el lado izquierdo.

Sintomatología: la P. bilateral de los abductores se manifiesta por estridor inspiratorio y disnea que se acentua con los intentos de deglución; la voz es normal. La alimentación es difícil porque el músculo cricofaríngeo no está relajado, de manera que los líquidos son regurgitados y aspirados. La P. unilateral origina voz y llanto débiles con aspiración y accesos de tos.

Diagnóstico: fibroendoscopia sin anestesia para valorar la movilidad de las cuerdas, seguida de laringoscopia directa que confirma la movilidad pasiva de aritenoides y descarta la anquilosis congénita crico-aritenoidea, y traqueobroncoscopia para descartar o confirmar la coexistencia con otras malformaciones concomitantes más bajas. Como aconsejan Holinger (17) y Wilson (31), debemos introducir el laringoscopio en el espacio glosoepiglótico y presionar ligeramente en sentido caudal, para que coincidan el eje del endoscopio con el de la laringe infantil sin alterar la movilidad de las cuerdas. Si calzamos y elevamos la epiglotis con el endoscopio, las cuerdas se tensan e inmovilizan, y podemos simular una parálisis de las mismas en una laringe funcionalmente normal.

Tratamiento: la P. unilateral sólo precisa observación y, de persistir, cirugía fonatoria en edad escolar. En la P. bilateral efectuamos traqueotomía cuando el compromiso respiratorio es muy grave. Si el recién nacido supera bien la situación durante los primeros días en la incubadora con oxígeno, podemos esperar a una posible remisión de la parálisis de 2 a 5 meses. Si persiste o se agrava el compromiso respiratorio, procedemos a la resección de un

aritenoides y del tercio posterior de la cuerda homónima con láser CO_2, criterio muy discutido en la actualidad.

5.2.2. Laringomalacia

Fue descrita por Jackson y Jackson (20) al observar en muchos casos de estridor, en recién nacidos y lactantes, una escasa consistencia de las estructuras supraglóticas de la laringe, con colapso y aspiración de las mismas hacia la glotis durante la inspiración. El ruido inspiratorio se produce al confluir ambas mitades de la supraestructura laríngea en la línea media y entrar en vibración durante la inspiración (Fig. 7). Es la causa más frecuente de estridor congénito y también la anomalía laríngea más frecuente (60%-75%).

Sintomatología: se manifiesta por un estridor inspiratorio que aparece semanas o meses después del parto con intensidad creciente en meses sucesivos. La intensidad del estridor aumenta al gritar, con los esfuerzos, al mamar y en decúbito supino, mejorando en decúbito prono. Durante el sueño pueden presentarse, como consecuencia del colapso laríngeo, crisis de asfixia y cianosis que alarman a los padres, así como fases recurrentes de apnea que Sivan *et al.* (26) han relacionado con la muerte súbita del lactante. La mayoría de las veces, mejora gradualmente hasta su resolución espontánea entre los 2 y los 5 años. La ingesta puede ser difícil con aspiración por falsas vías, accesos de tos y bronquitis repetidas que entorpecen el crecimiento y la curva ponderal.

Diagnóstico: se sospecha por el estridor inspiratorio y la anamnesis. Se confirma por la fibrolaringoscopia y la laringoscopia directa sin anestesia. En la laringomalacia propiamente dicha, la entrada laríngea puede tener aspecto y dimensiones normales, pero todo el vestíbulo laríngeo aparece blando y edematoso. Cuando el lactante está dormido o relajado, toda la supraestructura laríngea vibra y produce un estridor de alta frecuencia que recuerda al cacareo del gallo. La epiglotis está alargada, plegada sobre sí misma con pliegues ariepiglóticos cortos y una entrada laríngea muy estrecha (Fig. 7). Otras veces observamos la aspiración de los repliegues aritenoepiglóticos y de los cartílagos cuneiformes, generalmente aumentados de tamaño; el desplazamiento hacia adelante y adentro de los aritenoides que colapsan la luz laríngea y la plegadura y caída hacia atrás de la epiglotis, tapando como un opérculo el *Aditus laryngis* y contactando con la pared posterior de faringe. La exploración debe completarse con una laringo-traqueobroncoscopia para excluir otras causas concomitantes de estenosis y estridor, lo que sucede, según González *et al.* (15), en el 27% de los casos, habitualmente una estenosis subglótica membranosa y una traqueomalacia.

Tratamiento: el pronóstico de la laringomalacia es bueno, y justifica una actitud expectante con control periódico del niño y correcta información de los padres, sin olvidar que pueden presentarse crisis asfícticas graves que obliguen a una traqueotomía de urgencia. Según Friedman *et al.* (12), el tratamiento quirúrgico es necesario en el 22% de los casos (en un 10% pueden presentarse situaciones de gran compromiso vital y en el resto coexisten trastornos de la nutrición y del desarrollo con retraso ponderal). En nuestra experiencia, la terapéutica activa ha sido necesaria en el 30,9% de los casos (22/71), quedando reflejada en la

Figura 7. *Representación esquemática de una laringomalacia. Arriba: aspiración de aritenoides y repliegues ariepiglóticos en la inspiración con reducción del* aditus laryngis. *Abajo: plegadura de ambas mitades de epiglotis en la inspiración, llegando a contactar entre sí en la línea media y reduciendo el vestíbulo laríngeo. Si la epiglotis cae además hacia atrás y llega a contactar con los aritenoides, desplazados hacia adelante y adentro, puede ocluirse el vestíbulo laríngeo por completo.*

Tabla 2. La actuación quirúrgica en el 15,4% de los casos (11/71) ha consistido en la supresión de la mucosa hipertrófica o sobrante de epiglotis, repliegues ariepiglóticos y aritenoides por microcirugía endolaríngea *(epiglotoplastia de Lane),* (21) con láser carbónico; en la resección parcial de la epiglotis suprahioidea excesivamente larga y en la excisión en cuña de la porción media de epiglotis para dejar expedito el vestíbulo laríngeo. En la actualidad no podemos realizar este tipo de cirugía por carecer nuestro hospital de UCI pediátrica.

Tabla 2
Laringomalacia
Tratamiento (N = 71)

Observación	49
Hospitalización repetida Sonda + tratamiento médico Bronquitis aspirativa	11
Exéresis parcial de epiglotis	6
Epiglotoplastia láser	3
Traqueotomía	2

5.2.3. Hipertrofia de bandas o dysphonia plicae ventricularis neonatorum *de Jackson*

Es una anomalía muy rara, en la que el sonido laríngeo es producido por las bandas ventriculares y no por las cuerdas vocales, atrofiadas o ausentes. Se trata más de un desarrollo excesivo de las bandas, que de una hipoplasia de las cuerdas, de manera que las bandas suplen a las cuerdas en la mecánica fonatoria de la laringe.

Sintomatología: afonía inicial del recién nacido, seguida de voz ronca, débil, de tonalidad grave, de timbre monótono y desagradable. Poco a poco, a medida que el niño crece y recuperan las cuerdas su función, puede aparecer una disfonía con diplofonía por la emisión de un sonido vocal más agudo, procedente de las cuerdas, al que se superpone otro más grave emitido por las bandas. Estas alteraciones vocales son irregulares en su aparición y duración. Puede haber disnea de esfuerzo.

Diagnóstico: por laringoscopia directa. No requiere tratamiento quirúrgico, pero sí reeducación foniátrica, siendo el pronóstico, en general, bueno.

5.2.4. Pseudotumores y tumores congénitos de laringe

Son muy raros. Nuestra experiencia se limita a un fibrohistiocitoma benigno sésil de cuerda vocal y subglotis.

A. Quistes congénitos que pueden aparecer en cualquier parte de la laringe, aunque predominan en las bandas ventriculares o en los repliegues aritenoepiglóticos. Clínicamente se manifiestan por estridor congénito inspiratorio, llanto ronco y dificultad respiratoria del recién nacido, descubriéndose al intentar la laringoscopia y la intubación. La aspiración de secreciones no consigue despejar las vías aéreas y aparecen taquicardia y cianosis, resultando difícil la intubación al estar la luz laríngea ocupada por una tumoración redondeada, blanda, de superficie lisa y de coloración amarillenta o ambarina. Cuando el tubo laringotraqueal la sobrepasa, cede el cuadro. La punción evacuadora resuelve transitoriamente la situación, para reaparecer en días o semanas. Por ello debe realizarse una microcirugía endolaríngea, extirpando el quiste con láser CO_2 o realizando, al menos, una electrocoagulación intraquística.

B. Laringoceles congénitos: son muy raros. Carecemos de experiencia propia. Sintomatología, diagnóstico y tratamiento superponibles al de los quistes congénitos. Únicamente debemos señalar la importancia del TAC laríngeo para el diagnóstico y la posibilidad de una endoscopia negativa. La apertura de comunicación de los laringoceles congénitos con la luz laríngea suele ser amplia, de manera que el laringocele se vacía por completo durante la laringoscopia directa y no se ve.

C. Tumores congénitos derivados de ambas hojas embrionarias (meso y endodermo) son excepcionales, habiendo descrito Biesalski (5) formas pediculadas y sésiles.

- ***Formas pediculadas*** entre las que se encuentran lipomas, fibromas, leiomiomas, etc que asientan en cara posterior de laringe o en los repliegues ariepiglóticos.
- ***Formas sésiles,*** principalmente condromas y angiomas que se desarrollan a partir del esqueleto cartilaginoso y de los vasos. Los angiomas suelen asentar en el espacio subglótico. Son más frecuentes en la mujer (2/1) y coexisten con angiomas cutáneos múltiples. Representan el 1,5% de las anomalías laríngeas y en el 90% de los casos se trata de angiomas capilares. Tienen tendencia a la involución espontánea.

Sintomatología: se manifiestan por estridor, disnea y disfagia en mayor o menor medida. Los pediculados caen en la hipofaringe y sólo dan síntomas cuando el niño intenta deglutir al ser aspirado el tumor, provocando crisis recidivantes de tos y de sofocación.

Diagnóstico: por fibrolaringoscopia y laringoscopia directa, precedidas en muchos casos de traqueotomía. El tratamiento estriba en la exéresis microquirúrgica, en la vaporización con láser Neodimio - YAG o en la criocoagulación en el caso de los angiomas. Surgen estenosis residuales que ponen en tela de juicio la eficacia del mismo.

D. Linfangioma: se trata de la participación laríngea en linfangiomas congénitos del cuello. Hasta el presente sólo se han descrito 3 casos de linfangiomas congénitos limitados exclusivamente a la laringe (18, 19, 25). Dado que no tienen tendencia a la involución espontánea, su tratamiento quirúrgico con láser carbónico es obligado.

E. Hamartoma: son realmente excepcionales y Vollrath (29) sólo ha podido recoger 7 casos en la literatura mundial. No tenemos experiencia y su clínica es idéntica a la de otros tumores.

6. MALFORMACIONES TRAQUEALES

Hemos observado dos casos de disfagia lusoria con compresión extrínseca de la tráquea por la subclavia anómala, y un caso de estenosis congénita de tráquea por hipoplasia de los anillos traqueales 3° a 8°, descubierta al estudiar preoperatoriamente una paciente adulta afecta de otra patología laríngea adquirida.

BIBLIOGRAFÍA

1. **ALTMAN KW., WETMORE RF., MARSH RR.** "Congenital airway abnormalities requiring tracheotomy: a profile of 56 patients and their diagnoses over 9 year period". *Int J Pediatr Otorhinolaryngol* Aug 20; 41(2): 199-206. 1997.
2. **ALTMAN, KW., WETMORE, RF., MARSH, RR.** "Congenital airway abnomalies in patients requiring hospitalization". *Arch Otolaryngol Head Neck Surg* May; 125 (5): 525-528. 1999.
3. **BELMONT, JR., GRUNDFAST, K.** "Congenital laryngeal stridor (laryngomalacia). Etiologic factors and associated disorders". *Ann Otol Rhinol Laryngol* 93: 430-435. 1984.
4. **BENJAMIN, B., BINGHAM, B., HAWKE, M., STAMMBERGER, H.** "A color atlas of Otorhinolaryngology". Martin Dunitz Ltd. London, vol. 4: 244-250. 1995.
5. **BIESALSKI, P.** "Angeborene Larynx und Trachealstenosen. Stridulus congenitus". En: *Die HNO Krankheiten im Kindesalter.* G. Thieme (Stuttgart): 7-11. 1960.

6. **CHANDLER, KE., DE DIE-SMULDERS, CE., ENGELEN, JJ., SCHRANDER, JJ.** "Severe feeding problems and congenital laryngostenosis in a patient with 3q23 deletion". *Eur J Pediatr* Aug; 156 (8): 636-638. 1997.
7. **CHEVALIER, JACKSON.** "Anomalies of the Larynx". En: *Otolaryngology* (eds.) GM. Coates, HP. Scenck, MV. Miller, WF. Prior; Company Inc. Hagerstown, Maryland, vol. 4, cap. 22: 1-39. 1956.
8. **COHEN, SR.** "Congenital glottic webs in children. A retrospective review of 51 patients". *Ann Otol Rhinol Laryngol* Suppl 121 (94): 1-16. 1985.
9. **CONTENCIN, PH.** "Malformations congénitales du larynx". Edit. Techn. Encycl. Méd. Chir. (Paris-France), *Oto-Rhino-Laryngologie,* 20-631-A-10. 10 p. 1992.
10. **COTTON, RT.** "Pediatric laryngotracheal stenosis". *J Pediatr Surg* 19: 699-704. 1984.
11. **FOKSTUEN, S., BOTANI, A., MEDEIROS, PF., ANTONARAKIS, SE., STOLL, C., SCHINZEL, A.** "Laryngeal atresia Typ II (glottic web) with 22q11.2 microdeletion: report of three patients". *Am J Med Genet* May; 16 (2): 130-133. 1997.
12. **FRIEDMAN, EM., VASTOLA, AP., MCGILL, TJI.** *et al.* "Chronic pediatric stridor: etiology and outcome". *Laryngoscope* 100: 277-280. 1990.
13. **FROEHLICH, P., SEID, AB., DENOYELLE, F.** *et al.* "Disccordinate pharyngolaryngomalacia". *Int J Pediatr Otorhinolaryngol* 39: 9-18. 1995.
14. **GOLDENBERG, JD., HOLINGER, LD., BRESSLER, FJ., HUTCHINSON, LR.** "Bifid epiglottis". *Ann Otol Rhinol Laryngol* 105 (2): 155-157. 1996.
15. **GONZÁLEZ, C., REILLY, JS., BLUESTONE, CD.** "Synchronous airway lesions in infancy". *Ann Otol Rhinol Laryngol* 96: 77-80. 1987.
16. **HENICK, DH., HOLINGER, LD.** "Laryngeal development". En: *Pediatric Laryngology & Broncholoesophagology* (eds. LD. Holinger, RP. Lusk, ChG. Green; Lippincott-Raven). 1-18. 1997.
17. **HOLINGER, LD.** "Etiology of stridor in the neonate, infant and child". *Ann Otol Rhinol Laryngol* 89: 397- 400. 1980.
18. **HOLINGER, LD., JOHONSTON, KC.** "Benign tumors of the larynx". *Ann Otol Rhinol Laryngol* 60: 496-509. 1951.
19. **MADDAUS, MA., TOTH, JLR., GULLANE, PJ.** *et al.* "Subglottic tracheal resection and synchronous laryngeal reconstruction". *J Thorac Cardiovasc Surg* 104: 1.443-1.450. 1992.
20. **JACKSON, CH., JACKSON, CH.** *Diseases and injuries of the Larynx.* Mac Millan, New York. 57-69. 1942.
21. **LANE, RW., WIEDER, DJ., STEINEM, C.** *et al.* "Laryngomalacia a review and case report of surgical treatment with resolution of pectus excavatum". *Arch Otolaryngol* 110: 546-551. 1984.
22. **LE CLECH, G., BOURDINIERE, J., BOURGUET, J.** "Malformations congènitales du larynx". En: *Encycl Méd Chir* Paris. ORL, 20745 A[10], 4: 1-7. 1981.
23. **MONNIER, PH., SAVARY, M., CHAPUIS, G.** "Cricotracheal resection for pediatric subglottic stenosis: update of the Lausanne experience". *Acta Oto Rhino Laryngol Belg* 49: 373-382. 1995.
24. **PRACY, R.** "Congenital diseases of the Larynx". En: *Diseases of the ear, nose and throat* (eds. J. Ballantyne, J. Groves; Butterworths. London). 3rd Edit., vol. 4: 281-310. 1971.
25. **RUBEN, RJ., KUCINSKI, SA., GREENSTEIN, N.** "Cystic lymphangioma of the vallecula Cand". *J Otolaryngol* 4: 180-184. 1975.
26. **SIVAN, Y., BEN ARI, J., SCHONFELD, TM.** "Laryngomalacia: a cause of early near miss for SIDS". *Int Pediatr Otorhinolaryngol* 21: 59-64. 1991.
27. **STEINER, W.** "Endoskopische Chirurgie in den oberen Luft- und Speisewegen des Kindes". *Laryng Rhinol Otol* 63: 198-202. 1984.
28. **TUCKER, HM.** "Congenital disorders of the Larynx". En: *The Larynx* (ed. HM. Tucker, Thieme). Cap. 7: 181-192. 1987.
29. **VOLLRATH, M.** "Kehlkopf und Trachealchirurgie bei Kindern". En: "Referate Hals-Nasen-Ohren Chirurgie im Kindes und Jugendalter" der Deutschen. *Gesellschaft HNO-Heilkunde* (eds. H. Hildmann, U. Koch, Springer). Verhandlungsbericht: 145-227, 1999.
30. **WUSTROW, F.** "Störungen der Ausbildung.- Angeborene Missbildungen". En: *HNO-Heilkunde* (eds. J. Berendes, R. Link, F. Zöllner, G. Thieme; Stuttgart), vol. II/1: 728-732. 1963.
31. **WILSON, TG.** *Diseases of the ear, nose, and throat in children.* Ed. Heinemann, Londres. 1962, 2ª edición, p. 249.

41. TRAQUEOTOMÍA EN NIÑOS

M.A. Villafruela Sanz*, J.A. Pacheco Sánchez**, C. Bolaños Rodríguez*

1. INTRODUCCIÓN

La traqueotomía es la intervención más antigua descrita en nuestra especialidad. En los niños se empezó a utilizar en el siglo XIX durante las epidemias de difteria y poliomielitis (16). Durante los últimos decenios su uso ha aumentado debido a la mayor supervivencia de neonatos y niños en las unidades de intensivos pediátricos y neonatales (5). La traqueotomía en niños tiene una mayor mortalidad y morbilidad que en los adultos (4, 8, 18), por lo que su indicación debe ser precisa pudiéndose reducir la necesidad de la misma al mejorar la asistencia de las UCIs pediátricas (14).

El objetivo de este capítulo es poner al día el manejo del niño traqueotomizado, desde la indicación quirúrgica a la decanulación, apoyándonos en la experiencia de otros autores y en los 12 años de funcionamiento de nuestra unidad.

2. INDICACIONES

Podemos dividirlas en tres grandes grupos:

2.1. Intubación prolongada

Se trata de aquellos pacientes que, debido a su situación cardiorespiratoria, no pueden ser extubados. Quedan excluidos de este grupo aquellos pacientes que presenten lesiones secundarias a intubación prolongada. El problema se plantea cuando hablamos del tiempo máximo que un paciente debe permanecer intubado. Este tiempo depende del peso (y edad) del paciente. La corriente actual es mantener un máximo de 8 semanas en neonatos y 2 en niños. No obstante, la valoración de este período depende de las posibilidades reales de extubación de cada paciente en particular y de su evolución durante el período que ha permanecido intubado. En nuestro hospital, durante los años 1997-98 y 99, no hemos diagnosticado alteraciones secundarias a intubación sobre un total de 538 niños intubados en el Servicio de Neonatología, con un tiempo medio de intubación de 3 días. No tenemos datos de los enfermos intubados en la UVI pediátrica, pero al igual que en el servicio de neonatología, durante los tres últimos años no hemos diagnosticado ninguna lesión secundaria a intubación.

2.2. Obstrucción de la vía aérea

Se incluyen las estenosis laríngeas congénitas o adquiridas, las parálisis laríngeas, los quistes, angiomas, tumores, traumatismos y laringotraqueomalacia.

2.3. Malformaciones craneofaciales

En estos casos, a veces la propia malformación produce obstrucción de la vía aérea y se requiere traqueotomía para la supervivencia del enfermo. En otros casos, la reparación quirúrgica de la malformación exige un manejo de la vía aérea, que sólo puede ser realizado adecuadamente por una traqueotomía.

En nuestra unidad hemos realizado, desde 1988 hasta la fecha, 63 traqueotomías, 2 de ellas en neonatos. Su distribución según la indicación es la siguiente (Tabla 1).

3. TÉCNICA QUIRÚRGICA

En nuestra unidad hemos practicado diversas variaciones sin que en ningún caso podamos afirmar que una técnica sea mejor que otra. Existen diversos puntos básicos sobre los que nos extenderemos.

Tabla 1
Número de traqueotomías y distribución según la causa en nuestra Unidad. Período 1988-99

Intubación prolongada	30
Estenosis glótica	1
Estenosis subglótica	13
Estenosis laringotraqueal	6
Tumores	2
Parálisis laríngea	2
Traqueomalacia	2
Malformación craneofacial	5
Enfermedad de Ondina	2
TOTAL	**63**

* Servicio de ORL. Hospital Universitario Doce de Octubre, Madrid.
** Servicio de Cirugía Pediátrica. H.U. Doce de Octubre, Madrid.

3.1. Asegurar la vía aérea

Primer paso a realizar antes de comenzar una traqueotomía. Todos sabemos lo estresante que es realizar una traqueotomía urgente en un paciente con obstrucción respiratoria alta. Seguramente todos tenemos experiencia en realizar traqueotomías en adultos con anestesia local, pues la obstrucción que motiva la traqueotomía impide intubar al enfermo. Imaginemos esta situación trasladada a un niño.

Para que no se de esta situación se ha de asegurar la vía aérea. A diferencia de en los adultos, es muy raro que un niño no se pueda intubar. Para esto debemos contar, evidentemente, con la colaboración de un anestesista experimentado.

3.1.1. Situaciones de intubación difícil y forma de resolverlas

a) ***Estenosis laríngea o traqueal:*** intubación con tubo endotraqueal provisto de fiador o con broncoscopio rígido.

b) ***Parálisis laríngea:*** no presenta problemas de intubación.

c) ***Quiste o tumor:*** broncoscopio rígido o tubo endotraqueal con fiador.

d) ***Malformación craneofacial:*** puede requerir intubación guiada por fibroscopio.

e) ***En casos de intubación imposible (muy raros) se puede utilizar mascarilla laríngea.*** Si el paciente ventila espontáneamente, se puede realizar la traqueotomía con anestesia local, manteniendo al paciente sedado con Ketamina. Sólo hemos vivido 2 casos de intubación imposible: uno tenía 4 años y presentaba displasia fibrosa gigante de ambos maxilares y la mandíbula. La intubación era imposible por vía oral o nasal, pero el paciente no tenía estridor ni insuficiencia respiratoria. La traqueotomía se llevó a buen término con anestesia local y sedando al paciente con Ketamina (Foto 1). El otro caso se trataba de un recién nacido afecto de una membrana glótica que dejaba una luz de 2 mm. Requirió mascarilla laríngea (Fotos 2 y 3). Existe también la posibilidad de puncionar la tráquea con un Abbocath suficientemente grueso y ventilar a su través (lo hemos realizado en un paciente de 5 kg afecto de laringomalacia).

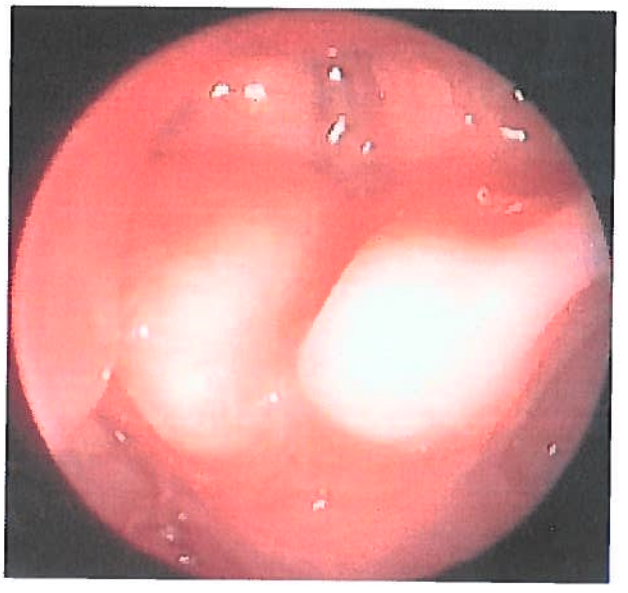

Foto 2. *Paciente afecto de sinequia glótica congénita al que hubo que realizar traqueotomía urgente en el periodo neonatal. Se ventiló con mascarilla laríngea.*

Foto 1. *Paciente afecto de displasia ósea fibrosa de ambos maxilares y mandíbula. La traqueotomía para la intervención quirúrgica se realizó con anestesia local y sedación con Ketamina. (Cedida por Dr. Salván).*

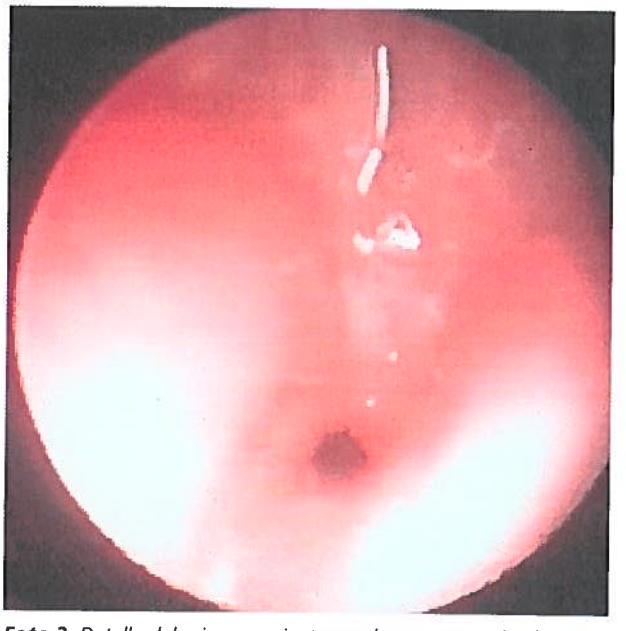

Foto 3. *Detalle del mismo paciente en el que se aprecia el pequeño orificio glótico.*

3.2. Acto quirúrgico

a) **Incisión cervical.** La mayoría de especialistas recomiendan incisión horizontal a la altura del borde inferior del cartílago cricoides. Algunos autores recomiendan la incisión vertical en neonatos hasta 5 kg de peso (7). Nosotros hemos realizado en todos los casos incisión horizontal independientemente del peso sin que hayamos tenido complicaciones especiales. Creemos que es más anatómica y crea un campo quirúrgico suficiente.

b) **Disección de cuello.** Es más sencilla que en el adulto. En recién nacidos podemos encontrar restos del timo, cuya disección no ofrece mayor complicación. La palpación constante de la línea media es tan importante o más que en el adulto.

c) **Incisión traqueal.** Se debe hacer incisión vertical en segundo y tercer anillos traqueales (3, 4, 7, 8, 13, 17) y utilizar puntos de sutura en el borde de los cartílagos seccionados para suturar éstos a piel, o bien dejar las suturas para traccionar de ellas en caso de decanulación accidental (Figs. 1, 2 y 3).

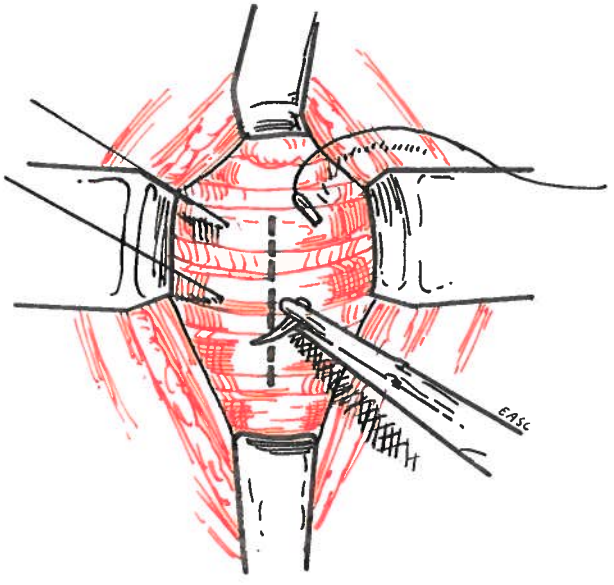

Figura 1. *Colocación de las suturas antes de proceder a la apertura de la tráquea.*

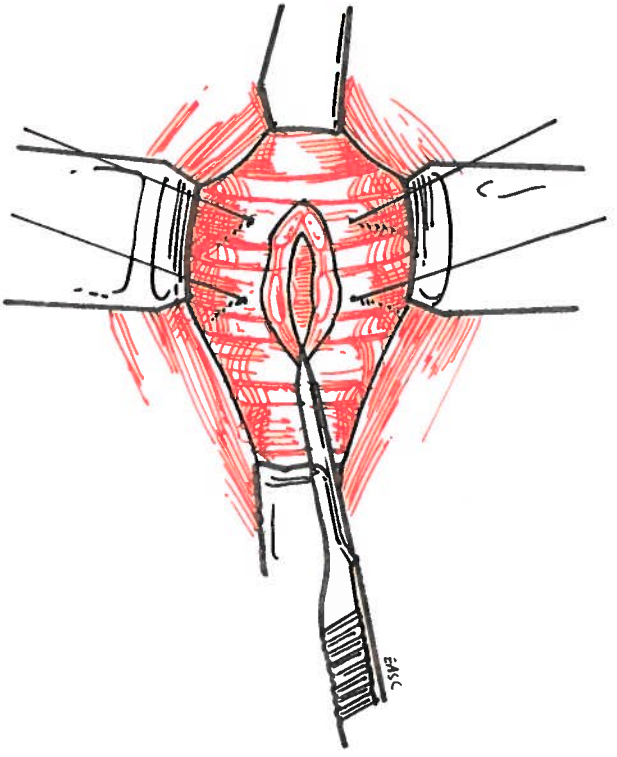

Figura 2. *Incisión vertical en línea media de 2-3 anillos.*

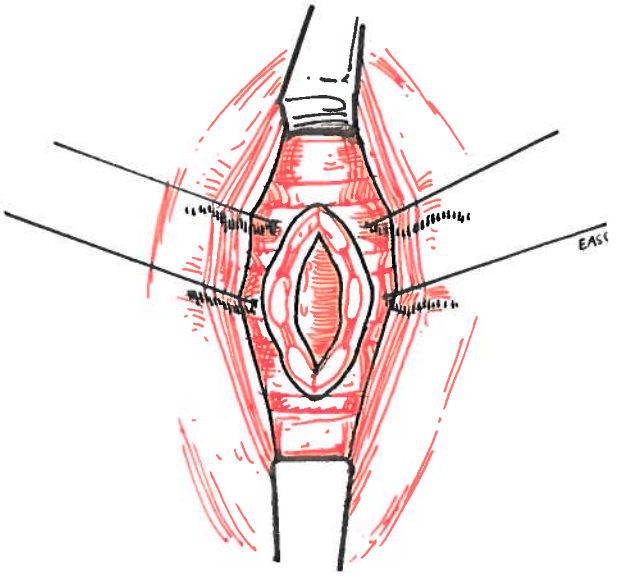

Figura 3. *Tracción de las suturas previamente colocadas para abrir el traqueostoma e introducir la cánula.*

Algunos servicios han comenzado a utilizar la traqueotomía percutánea por dilatación. Ya hay publicaciones que alertan sobre los problemas de esta técnica en niños (estenosis) (12). Nosotros no tenemos experiencia con este tipo de técnica en niños ni prevemos utilizarla.

d) **Inserción de la cánula.** Debe hacerse bajo control visual: el anestesista debe extraer despacio el tubo endotraqueal, sin extubar completamente al paciente, dejando espacio para la introducción de la cánula. Una vez introducida, se comprueba la correcta ventilación del paciente y sólo entonces se retira el tubo endotraqueal. De esta manera, si hay error en la introducción de la cánula, se puede extraer ésta y reintubar al paciente con facilidad, estando siempre la vía aérea asegurada. Una vez introducida la cánula en la tráquea, el anestesista debe comprobar por auscultación la adecuada ventilación de ambos campos pulmonares. Las incisiones traqueales demasiado bajas o el empleo de cánulas demasiado largas, sobre todo en niños menores de 2 años,

puede ocasionar una intubación selectiva del bronquio principal derecho, con la consiguiente hipoventilación y desaturación del paciente.

e) **Fijación de la cánula.** Una vez suturada la incisión cervical, se procede a fijar la cánula. Esta es una maniobra cuya importancia no siempre es tenida suficientemente en cuenta y que va a evitar una posible complicación grave como es la decanulación accidental. Algún autor fija la cánula con puntos de sutura al cuello (2). La mayor parte lo fijamos con cintas anudadas alrededor del cuello. A la hora de colocar esta cinta hay que tener en cuenta los siguientes detalles:

- Anudar después de retirar el rodillo que hiperextiende el cuello.
- La tensión de la cinta debe ser tal que sólo se pueda introducir un dedo entre ésta y la piel.
- Se debe hacer nudo y lazada en un lateral del cuello para poder retirar la cánula rápidamente si fuera necesario.

f) **Tamaño y tipo de cánula.** En pacientes intubados, el tamaño de la cánula puede coincidir con el del tubo endotraqueal al que va sustituir o medio número más. En caso de paciente obstruido o portador de un tubo endotraqueal inferior al que le correspondería por peso, se debe elegir según la tabla adjunta (Tabla 2) (6). No obstante, es más operativo preguntar al anestesista qué tamaño de tubo correspondería a ese paciente si no fuera un paciente obstruido. Estos profesionales siempre deben estar a nuestro lado al realizar una traqueotomía (ver capítulo 2). Algunos anestesistas calculan el tamaño del tubo endotraqueal según el tamaño del dedo meñique del niño.

Tabla 2
Tamaño del tubo endotraqueal según la edad (6)

Edad	Tubo endotraqueal Diámetro interno en mm
Neonato < 1 kg	2,5
Neonato > 1 kg	3,0
1-6 meses	3,5
6-12 meses	4,0
12-18 meses	4,5
18-36 meses	5,0
3-4 años	5,5
5-6 años	6,0
6-7 años	6,5
8-9 años	7,0
10-11 años	7,5
12-14 años	8,0

En cuanto a la longitud, ésta varía según el fabricante (Foto 4), aunque las variaciones son pocas. Hay que tener en cuenta que entre las cánulas más pequeñas (2,5, 3 y 3,5 mm referidos a diámetro interno) hay tamaños neonatal y pediátrico. Estas últimas son más largas (evitar intubación selectiva). En una estenosis traqueal por compresión extrínseca podemos necesitar una cánula larga que llegue casi hasta la carina para salvar la estenosis. Esto se consigue con la cánula Bivona Hyperflex, que viene provista de un sistema de aletas móvil que permiten regular la longitud de la cánula según las necesidades del paciente (Foto 5).



Foto 4. *Cánulas pediátrica y neonatal de Shiley. Obsérvese la menor longitud de la neonatal.*

En un paciente recién traqueotomizado se debe utilizar una cánula que permita su conexión al respirador. En este sentido, cualquiera de las cánulas de PVC o silicona lo poseen. El uso de balón depende del tamaño de la cánula. Por debajo del número 5 no suele ser necesario. Por encima de ese número se puede utilizar con balón durante los primeros días o bien de manera indefinida si el paciente necesita soporte ventilatorio.



Foto 5. *Cánula Bivona Hiperflex. Su pieza móvil permite regular a voluntad la longitud de tubo endotraqueal.*

3.3. Postoperatorio

Todo paciente recién traqueotomizado debe ingresar en cuidados intensivos durante un plazo mínimo de 48 horas. Sólo será dado de alta a planta cuando su situación respiratoria esté absolutamente normalizada, cuando la aspiración de secreciones no sea más frecuente de 6 veces al día y cuando no haya ningún resto sanguinolento en dichas secreciones. Idealmente el paciente debe estar completamente consciente y con todos sus reflejos presentes. Esta situación a veces no se da en pacientes neuroquirúrgicos, lo que no impide su traslado a planta.

3.4. Complicaciones

3.4.1. Operatorias

Está claro que, como en toda técnica quirúrgica, la pericia y la experiencia son factores importantes a la hora de evitar accidentes.

a) ***Hemorragia.*** En el cuello podemos encontrar anomalías vasculares. A veces la arteria innominada puede hacerse presente. Se requiere una incisión suficientemente amplia que nos permita una perfecta visualización de todas las estructuras anatómicas.

b) ***Neumotórax.*** Secundario a herida traqueal y precedido de enfisema cervical disecante hacia mediastino. Puede producirse en traqueotomías urgentes en las que la vía aérea del paciente no esté correctamente controlada y se produzca un aumento de presión negativa inspiratoria.

c) ***Daño anatómico.*** En el equipo quirúrgico que hace una traqueotomía en un niño siempre debe haber un cirujano con la suficiente experiencia.

d) ***Parada cardiaca y/o edema pulmonar***. Explicado por un descenso brusco del CO_2 en un paciente previamente obstruido, desapareciendo el estímulo respiratorio.

e) ***Hipoventilación al colocar la cánula.*** Revisar todos los detalles del tubo: tamaño, longitud, posición correcta (atención a la falsa vía). Considerar la posibilidad de intubaciones selectivas. Un paciente traqueotomizado debe ventilar perfectamente si la indicación era correcta.

3.4.2. Postoperatorias

a) ***Hemorragia.*** Puede producirse por varias causas:

- Erosión de la pared traqueal: es frecuente y probablemente sea debida al traumatismo que produce la cánula al toser. También puede producirse por maniobras de aspiración excesivas o realizadas de manera inadecuada. Generalmente es leve y autolimitada. No suele precisar de ninguna maniobra terapéutica. Puede darse la circunstancia de que un vaso anómalo presione la pared anterior de la tráquea justo donde se encuentra la punta de la cánula. La hemorragia en este caso sería cataclísmica (Fig. 4).
- Granuloma en punta de cánula. Se trata de un granuloma reparativo tras una erosión a la altura de la punta de la cánula. El paciente sangra al aspirar o toser. Basta, generalmente, con poner una cánula más corta (Fig. 5).
- Granuloma supraestomal. Se trata de un granuloma que aparece en el borde superior del estoma traqueal. El paciente típicamente sangra al cambiar la cánula. Su tratamiento lo veremos más adelante.

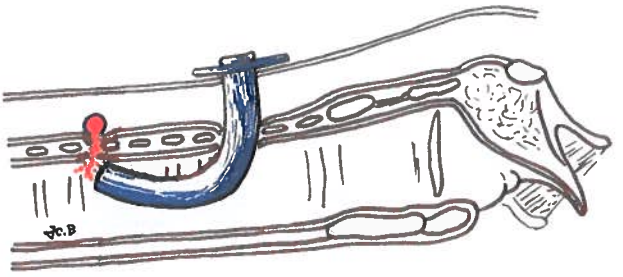

Figura 4. *Erosión de la arteria innominada por la punta de la cánula.*

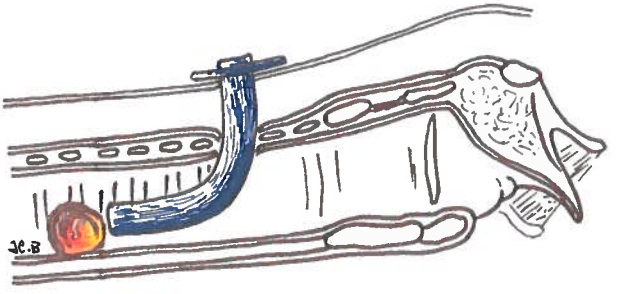

Figura 5. *Granuloma de punta de cánula.*

- En el postoperatorio inmediato también puede aparecer hemorragia por dehiscencia de alguna ligadura vascular o sangrado de la glándula tiroides. Este problema se previene con una buena técnica quirúrgica. Si aparece requiere reintervención para realizar hemostasia.

Salvo en este último caso, la hemorragia suele ser un problema banal y pasajero, pero si persiste más de 2 días en forma de secreciones sanguinolentas al aspirar o aparece sangre roja al toser, hay que investigar su causa, para lo cual someteremos al paciente a exploración endoscópica de la vía aérea.

b) ***Enfisema cervical.*** Puede producirse simplemente por una discordancia entre el estoma traqueal (demasiado grande) y el grosor de la cánula (demasiado pequeña). Si el enfisema es de poca cuantía, basta con abrir ligeramente la incisión cutánea a ambos lados del orificio. Si el enfisema es severo, hay que conducir el paciente a quirófano y revisar la traqueotomía.

c) ***Obstrucción de la cánula.*** Cualquier cánula se puede obstruir por secreciones. Éste es un problema de enfermería. Se previene con aspiración frecuente y vigilancia. En caso de que aparezca, hay que fluidificar y aspirar. Si esto no resulta, cambiar la cánula. Esto implica que todo niño traqueotomizado necesita SIEMPRE a la cabecera de su cama una cánula del mismo número dispuesta para ser usada.

d) ***Decanulación accidental.*** Al igual que el anterior, es un problema de enfermería. Una vez por turno se debe controlar la situación de la cinta que fija la cánula y las posibilidades de que el niño la manipule. Hay que asegurar la cinta y, si es necesario, contener al niño. En caso de que ocurra, algunos autores aconsejan reintubar al paciente y,

una vez controlada la vía aérea, recanular. Un espejo frontal clásico puede ser una herramienta de valor incalculable en esta situación de emergencia.

e) ***Infección.*** Es la complicación más frecuente. Como cualquier herida quirúrgica sometida a secreciones continuas, se puede infectar. El tratamiento con antibióticos, así como el cuidado de enfermería, es básico para evitar la infección. Si aparece, basta con obtener cultivo y tratar. Generalmente son infecciones locales sin mayor repercusión. El problema es que estas infecciones, a las que muchas veces se presta poca atención por tener poca repercusión sistémica, probablemente son un factor de producción de complicaciones a largo plazo que veremos en el siguiente apartado.

3.4.3. Complicaciones en el traqueotomizado crónico

Entendemos por tal aquel niño que se ve obligado a llevar cánula durante más de cuatro semanas. Generalmente son niños que llevan cánula en su domicilio. Son tres las complicaciones que pueden aparecer:

a) ***Estenosis y sinequias.*** Son muy raras. Se previenen con una técnica correcta.

b) ***Granuloma supraestomal.*** Son los de aparición más frecuente (9) (Fig. 6). Requieren excisión quirúrgica si impiden la decanulación o si provocan hemorragias frecuentes al cambiar la cánula: éstas suelen ser de poca cuantía y autolimitadas. Las técnicas descritas para extirparlos son varias. Nosotros utilizamos la propuesta por Merrit (10) (Fig. 7), con la diferencia de que no utilizamos cánula fenestrada tras la extirpación sino que decanulamos directamente al paciente. La vía aérea se controla con un broncoscopio y el granuloma se extirpa bajo visión directa.

c) ***Malacia supraestomal.*** Se produce un "hundimiento" de la pared superior del traqueostoma que funciona como una estenosis. El tratamiento es quirúrgico, según la técnica descrita por Azizkhan (1) (Figs. 8, 9 y 10), quedando el paciente decanulado en el mismo acto quirúrgico.

4. EL NIÑO PORTADOR DE TRAQUEOTOMÍA

La mortalidad de los niños portadores de traqueotomía ha llegado a ser tan alta como del 28%. Hoy día se sitúa entre 0 y 4,2% (9). En nuestra Unidad no ha habido mortalidad.

El niño con traqueotomía es una fuente de problemas y ansiedad para sus padres, además de ser un factor de incapacidad para el propio niño. La traqueotomía es una alternativa terapéutica a una situación de insuficiencia respiratoria, nunca debe ser el tratamiento de la patología que produce la insuficiencia.

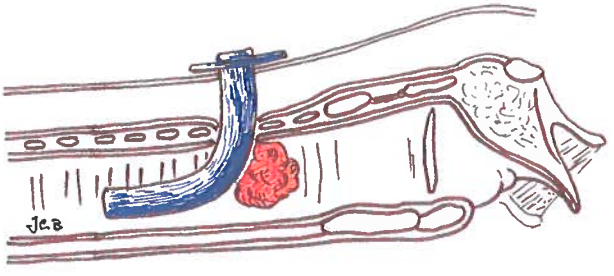

Figura 6. *Granuloma supraestomal.*

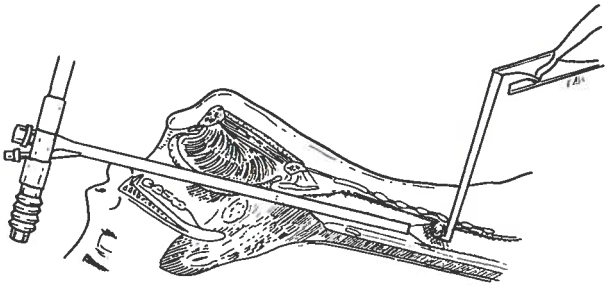

Figura 7. *Extirpación de granuloma supraestomal por abordaje externo combinado con visión directa a través de broncoscopio rígido, lo que permite la ventilación del paciente durante el acto quirúrgico.*

Figura 8. *Malacia supraestomal.*

Figura 9. *Sutura de las paredes traqueales y colocación de suturas desde pared anterior traqueal hasta tejido fibroso supraesternal.*

Figura 10. *Anudamiento y tensión de la sutura pretraqueal.*

4.1. Problemática del niño con traqueotomía

La escuela es el sitio donde más horas está un niño después de en su propia casa. En nuestro país la gran mayoría de colegios no cuentan con personal de enfermería ni medios para atender cualquier emergencia de un niño traqueotomizado. Los medios los puede proveer el propio hospital a través de sus padres. El personal lo debe contratar el centro. La escolarización de estos niños en España se hace gracias a la buena voluntad del profesorado de algunos colegios. Pero también nos hemos encontrado casos de niños sin escolarizar por denegación expresa de admisión del centro escolar, siendo éste de titularidad pública y aduciendo la carencia de personal de enfermería, que, en estos casos, debiera ser contratado por el Estado o la Comunidad Autónoma.

Hay que tener en cuenta la gran cantidad de absentismo escolar que estos niños padecen por sucesivas visitas al médico, exploraciones y estancias hospitalarias. Por todos estos motivos su aprendizaje se resiente. La traqueotomía es un impedimento importante para la comunicación, dificultando la adquisición del lenguaje. Sí su coeficiente intelectual es normal, acaban por adquirir un lenguaje correcto, incluso sin que se les decanule. Algunos niños con cánula adquieren habilidades para hablar, incluso sin taparse la cánula con el dedo. Si su situación neurológica es normal, todos alcanzan un desarrollo intelectual similar al de los niños de su edad, aunque en el límite bajo de la normalidad (15). Se ha observado que estos niños tienen igualmente un desarrollo estatoponderal menor a la media. En cualquier caso, el retraso no se puede achacar exclusivamente a la presencia de la cánula.

4.2. Cuidados en el hogar

a) **Enseñanza de los padres:** dado que los padres van a ser los principales cuidadores del niño, es necesario adiestrarlos en todos los pormenores. Este adiestramiento lo puede hacer el personal de enfermería. En nuestra Unidad hay una enfermera que se dedica a este tipo de adiestramiento y a la visita domiciliaria de estos pacientes, sobre todo en las fases iniciales de su estancia domiciliaria. Hasta la fecha, todos los padres han aprendido a manejar la traqueotomía de manera correcta, independientemente de su clase social y de su, a priori, bajo nivel cultural.

b) **Equipamiento:** lo provee el propio hospital. El paciente lo devuelve, una vez que no requiere su utilización. Consta de:

• **Aspirador portátil de secreciones.**

• **Humidificador.** Debe conectarse, al menos durante las horas de sueño.

• **Cánulas de traqueotomía.** El paciente debe disponer de al menos dos cánulas idénticas. Una la llevará puesta y la otra en disposición de sustituir a la que porte.

• **Cintas y bandas de traqueotomía.**

• **Jeringuillas** grandes y pequeñas que sirven para instilar gotas de suero, y en alguna situación para aspirar.

• **Material de limpieza** del estoma y cánula: agua destilada, bastoncillos de algodón, agua oxigenada, guantes, toallas de papel y cepillo específico para limpiar cánulas.

c) **Técnicas de enfermería que realizan los propios padres:**

• **Aspiración:** siempre se les aconseja que el niño tosa por sí mismo. Si es necesaria la aspiración lo pueden hacer con las sondas de las que están provistos. Deben tener la precaución de no conectar la aspiración hasta que no está introducida la sonda. La duración no debe ser superior a 30 segundos.

• **Cambio de cánula:** es, sin duda, la maniobra que más atemoriza a los padres. Deben hacerlo dos adultos. Uno de ellos cambia la cánula y el otro sujeta al niño. La cánula debe disponerse con las cintas puestas y lubricada con vaselina. El paciente adopta la posición de decúbito supino con una almohada bajo los hombros para hiperextender el cuello. La iluminación adecuada se logra con una simple lámpara portátil de 100 vatios.

La periodicidad del cambio de cánula es muy variable. El mínimo es de una vez a la semana, aunque hemos conocido pacientes trasladados de otros servicios que la llevaban semanas sin cambiar. Cada padre es la persona más adecuada para saber con qué periodicidad debe hacerse el cambio.

• **Cuidados del traqueostoma:** es frecuente descuidar el cuidado de la piel peritraqueostomal. Es fácil que se irrite con las secreciones y las propias aletas de la cánula. Hay que enseñar a los padres a limpiar con bastones de algodón y utilizar algún líquido antiséptico.

d) **Elección de la cánula:** nosotros utilizamos, como norma general, la cánula de plata del tipo Chevalier Jackson a partir de los 3 años. Reservamos las otras cánulas en pacientes de cuello corto (niños pequeños) y/o grueso. No obstante, las cánulas son como un traje. A veces hay que probar varios modelos hasta dar con el que sienta mejor.

5. DECANULACIÓN

Debe ser el objetivo final del especialista ORL cuando trata a un niño con traqueotomía. Existen diversos métodos descritos de decanulación sin que haya un consenso universal (9, 17). En lo que sí hay acuerdo es en el hecho de que hay que cerciorarse de que la vía aérea próxima a la traqueotomía es suficiente. Esto se puede hacer de manera directa o indirecta.

5.1. Forma indirecta

Tapar la cánula. Este sistema sólo es factible en niños por encima de 4 años. Cuando un niño tolera 24 horas seguidas la cánula tapada, ésta se puede retirar con muy pocas posibilidades de tener que recanular al enfermo. Los padres van tapando la cánula progresivamente cada vez más tiempo, hasta que logran mantenerlo 24 horas. Cuando el objetivo se logra, se ingresa al enfermo, se le decanula a primera hora de la mañana y se mantiene ingresado 24 horas. Tras una noche en el hospital, el enfermo es dado de alta.

5.2. Forma directa

Explorar la vía aérea. Se utiliza en niños por debajo de 4 años o en niños mayores que no toleran el taponamiento. La endoscopia bajo anestesia general nos dará el diagnóstico de la situación de la vía. Podemos encontrar:

a) No se ha resuelto la patología que motivó la traqueotomía (estenosis, parálisis, etc) o aparece otra patología nueva, en cuyo caso habría que plantearse nuevo tratamiento.

b) El paciente presenta una complicación tardía de la traqueotomía: granuloma supraestomal, malacia supraestomal, estenosis.

c) Podemos encontrar que la vía aérea es suficiente. Se considera como tal aquella vía aérea que tiene, al menos, el 50% de luz normal. Para ello podemos calibrarla con un tubo endotraqueal y calcular su luz según la Tabla 3. En este caso procederemos a decanular al paciente de la siguiente manera:

Tabla 3
Tamaño mínimo de tubo endotraqueal según edad, para asegurar la presencia de, al menos, 50% de luz laríngea (11)

Edad	Diámetro interno del tubo endotraqueal en mm
Prematuro	2,5
0-3 meses	2,5
3-9 meses	3,0
9-24 meses	3,5
2-4 años	4,0
4-6 años	4,5
> 6 años	5

El anestesista procederá a despertarle. En el momento en que el paciente entra en ventilación espontánea, se procede a decanularle y tapar el traqueostoma con una gasa. El anestesista termina de despertarle asistiendo su ventilación con mascarilla facial. Durante toda esta maniobra el paciente estará monitorizado. Conforme va despertando, y ayudados por un anestesista experto, iremos comprobando si el paciente sigue ventilando o, si por el contrario, comienza con estridor, tiraje y desaturación, en cuyo caso volveremos a colocar la cánula y reevaluaremos la situación. Si un paciente no respira al decanularlo es siempre debido a que existe algún

problema obstructivo que nos ha pasado desapercibido. Repitamos la endoscopia tantas veces como sea necesaria. El paciente no se equivoca nunca: nos equivocamos los médicos. Una vez sin cánula el paciente se mantendrá ingresado 24 horas, como en el caso anterior.

Con esta técnica directa sólo hemos tenido una recanulación inmediata (horas después), y con la técnica indirecta 2 recanulaciones tardías (días después).

Una vez decanulado el paciente, si la traqueotomía se mantuvo más de 6 meses, suele quedar un pequeño orificio cervical que no cierra. Transcurridos varios meses se puede hacer un cierre de traqueostoma bajo anestesia general, lo que nos sirve, de paso, para reevaluar nuevamente a vía aérea.

BIBLIOGRAFÍA

1. **AZIZKHAN, RG., LACEY, SR., WOOD, RE.** "Anterior Cricoid Suspension and tracheal stomal closure for children with cricoid collapse and peristomal tracheomalacia following tracheostomy". *J Pediatr Surg* 28: 169-171, 1993.
2. **BLACK, TL., FERNANDES, ET., CARR, MG.** "Preventing accidental decanulations following tracheostomy". *J Pediatr Surg* 23: 143, 1988.
3. **CONTENCIN, P.** *et al.* "Tracheotomie chez l'enfant". *Ann Oto Laryng* Paris. 106: 251-254, 1989.
4. **CRYSDALE, WS., FELDMAN, RI., NAITO, K.** "Tracheostomies: a 10-year experience in 319 children". *Ann Otol Rhinol Laringol* 97: 439-443, 1988.
5. **FREEZER, NJ., BEASLEY, SW., ROBERTSON, CF.** "Tracheostomy". *Arch Dis Child* 65: 123-126, 1990.
6. **GALVIS, AG., DEAKERS, TW.** "Intensive care of respiratory tract disorders. In: Bluestone/Stool": *Pediatric Otolaryngology.* Saunders. Philadelphia. 1990: 1.339-1.354.
7. **GERSON, CR., TUCKER, GF.** "Infant tracheostomy". *Ann Otol Rhinol Laryngol* 91: 413-416, 1982.
8. **GILMORE, BB., MICKELSON, SA.** "Pediatric tracheostomy: Controversies in management". *Otolaring Clin N A* 19: 141-151, 1986.
9. **GRAY, RF., TODD, NW., JACOBS, IN.** "Tracheostomy decannulation in children: approaches and techniques". *Laryngoscope* 108: 8-12, 1998.
10. **MERRITT, RM., BENT, JP., SMITH, RJ.** "Suprastomal granulation tissue and pediatric Tracheotomy Decannulation". *Laryngoscope* 107: 868-871, 1997.
11. **O'CONNOR, DM., MYER III, CM., COTTON, RT.** "Proposed grading system for Subglottic stenosis based on endotracheal tube sizes". *Ann Otol Rhinol Laryngol* 103: 319-323, 1994.
12. **SCOTT, CJ., DAROWSKI, M., CRABBE, DC.** "Complications of percutaneous dilatational tracheostomy in children". *Anaesthesia* 53: 477-485, 1998.
13. **SHINKWIN, CA., GIBBIN, KP.** "Tracheostomy in children". *J R Soc Med* 89: 188-192, 1996.
14. **SIMMA, B.** *et al.* "Tracheostomy in children". *Eur J Pediatr* 143: 291-296, 1994.
15. **SINGER,** *et al.* "Developmental sequelae of long-term infant tracheostomy". *Dev Med Child Neurol* 31: 224-230, 1989.
16. **SWIFT, AC., ROGERS, JH.** "The changing indications for tracheostomy in children". *J Laryngol Otol* 101: 1.258-1.262, 1987.
17. **WETMORE, RF.** "Tracheotomy". In: Bluestone, Stool, Kenna: *Pediatric Otolaryngology.* Saunders, Philadelphia, 1996: 1.425-1.440.
18. **WETMORE RF., HANDLER SD., POTSIC WP.** "Pediatric tracheostomy. Experience during the past decade". *Ann Otol Rhinol Laryngol* 91: 628-632, 1982.
19. **WYATT, ME., BAILEY, CM., WHITESIDE, JC.** "Update on paediatric tracheostomy tubes". *J Laryngol Otol* 113: 35-40, 1999.

42. LARINGOMALACIA Y TRAQUEOMALACIA

J.L. Antón-Pacheco Sánchez*, M.A. Villafruela Sanz**, J. Cuadros García*

1. LARINGOMALACIA

1.1. Introducción

La laringomalacia es la causa más frecuente de estridor en la infancia, siendo además la anomalía laríngea congénita más habitual. Se estima que el 60% de los pacientes con una malformación laríngea que presentan estridor, padecen laringomalacia (14, 32).

El término laringomalacia fue utilizado por primera vez por Jackson en 1942 para describir el colapso intraluminal de las estructuras supraglóticas durante la inspiración (16). Hasta entonces esta situación se conocía como estridor laríngeo congénito, denominación acuñada por Sutherland y Lack en 1897 (26). Hoy en día, el término laringomalacia se ha impuesto, ya que es el que mejor describe el estado de flaccidez de los tejidos laríngeos supraglóticos.

1.2. Fisiopatología y clasificación

Se desconoce la alteración fisiopatológica precisa responsable de la laringomalacia. No obstante, factores anatómicos, histológicos e incluso neurológicos pueden contribuir, en mayor o menor medida, en el desarrollo de esta entidad. La inmadurez del cartílago laríngeo, más débil y con mayor tendencia al colapso, es otro aspecto que ha sido considerado como responsable de la laringomalacia (18). Sin embargo, aunque efectivamente la laringe infantil es de consistencia más blanda que la del adulto, no se ha observado una mayor incidencia de laringomalacia en prematuros con respecto a RN a término (3). Los hallazgos histológicos en laringes malácicas son también contradictorios; algunos autores han encontrado alteraciones estructurales microscópicas y otros no identifican datos histopatológicos relevantes (18, 32). Otro factor fisiopatológico considerado responsable del desarrollo de esta entidad es un déficit en la regulación neuromuscular de la laringe. En este sentido, diversos trabajos han demostrado una asociación entre laringomalacia y problemas del habla, apnea central, hipotonía y retraso mental (3, 20). Las alteraciones anatómicas y mecánicas en la laringomalacia son evidentes, y con arreglo a ellas se establecen los diferentes tipos:

Tipo 1: colapso intraluminal de los pliegues aritenoepiglóticos y de los cartílagos cuneiformes (que habitualmente se encuentran aumentados de tamaño) causando obstrucción inspiratoria (Fig. 1).

Tipo 2: epiglotis larga y tubular que se curva y dobla durante la inspiración produciendo obstrucción laríngea. Se asocia habitualmente al tipo 1 (Fig. 2).

Tipo 3: colapso anterior y medial de los aritenoides desencadenando obstrucción inspiratoria.

Tipo 4: desplazamiento posterior de la epiglotis durante la inspiración, hacia la pared faríngea posterior o en sentido inferior hacia las cuerdas vocales, con la consiguiente obstrucción.

Tipo 5: pliegues aritenoepiglóticos cortos.

Aunque dos o más de estas alteraciones pueden suceder simultáneamente en el mismo paciente, una de ellas es habitualmente la dominante (15).

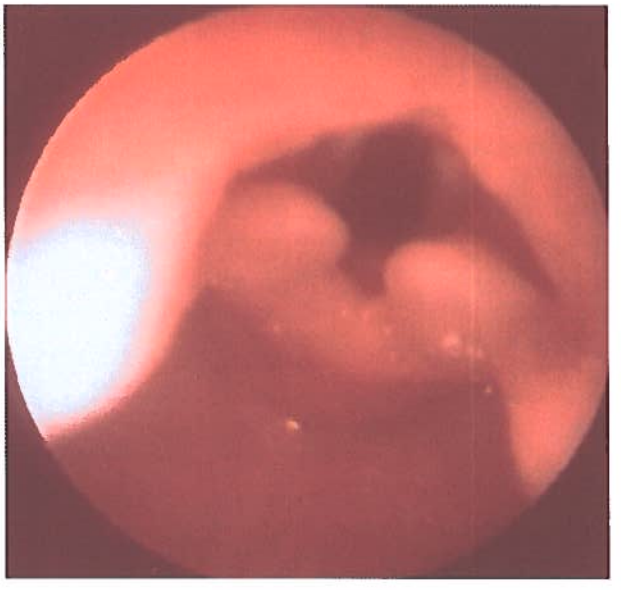

Figura 1. *Laringomalacia tipo 1.*

* Servicio de Cirugía Pediátrica.
** Sección de ORL infantil.
Unidad de la Vía Aérea Pediátrica. Hospital Universitario Materno-Infantil Doce de Octubre.

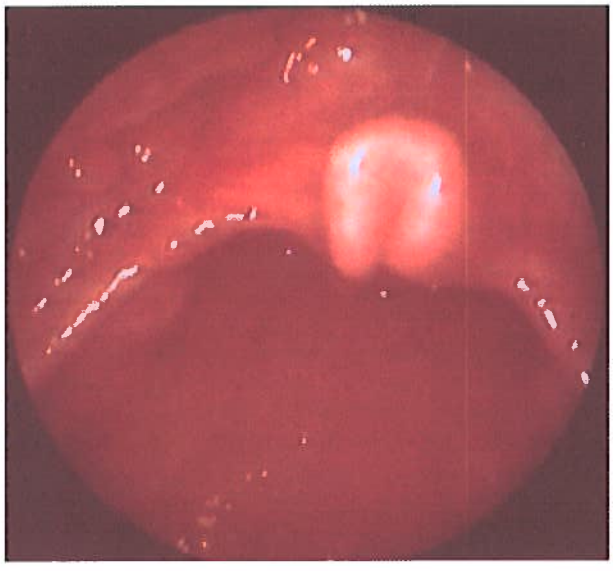

Figura 2. *Laringomalacia tipo 2 (epiglotis tubular).*

Es importante reseñar que la epiglotis en forma de "omega" es fisiológica en la infancia y no es causa por sí misma de estridor. Sin embargo, en el caso de hallarse exageradamente incurvada o deformada, podría ser un factor predisponente (3, 19).

1.3. Manifestaciones clínicas

El estridor, inspiratorio e intermitente, es la manifestación clínica típica de la laringomalacia. Habitualmente debuta en las primeras semanas de vida, aunque también se puede manifestar meses más tarde (25). El estridor se hace generalmente más severo en los primeros meses de vida hasta alcanzar una meseta a los 6-8 meses. A partir de entonces se produce una mejoría espontánea y gradual con desaparición completa del estridor a los 18-24 meses (15). En ciertos casos, no obstante, el estridor puede persistir durante años (25). Ciertas situaciones como el llanto, la agitación, el decúbito supino y, por supuesto, la alimentación, empeoran el estridor. En casos severos se pueden observar retracción subesternal e incluso *Pectus excavatum* (18).

Las complicaciones más habituales en los casos graves son: disfagia, retraso ponderal, cianosis, pausas de apnea, hipertensión pulmonar e insuficiencia cardiaca. No es infrecuente encontrar, además, reflujo gastroesofágico (15).

1.4. Diagnóstico

La evaluación inicial incluye una historia completa del paciente junto con un examen físico. Es muy importante valorar la existencia de estridor y sus características, así como la presencia de problemas en la alimentación. Si existe disfagia puede ser útil la realización de un esofagograma y un estudio dinámico deglutorio con contraste (15). Otro aspecto esencial es descartar la presencia de reflujo gastroesofágico mediante la realización de una pH-metría de 24 horas con doble canal y un tránsito digestivo superior. Una radiografía simple de tórax y una kilovoltada de la vía aérea son también necesarias.

El diagnóstico definitivo viene dado por la exploración endoscópica. La laringe se debe visualizar con respiración espontánea para valorar de forma dinámica su función y morfología. Es preciso explorar a continuación el resto de la vía aérea, ya que se han observado anomalías traqueobronquiales hasta en un 27% de los pacientes con laringomalacia (13).

1.5. Tratamiento

El tratamiento inicial es expectante, ya que está demostrado que en la mayoría de los pacientes con laringomalacia los síntomas desaparecen espontáneamente antes de los dos años de vida. El tratamiento quirúrgico se reserva para aquellos casos con síntomas severos y repercusión orgánica grave. En estos pacientes es frecuente observar hipertensión pulmonar y cor pulmonale, pausas de apnea repetidas con cianosis y debilitamiento crónico por dificultad severa en la alimentación (15, 32). En nuestra Unidad, de 22 casos diagnosticados de laringomalacia, sólo un paciente requirió tratamiento quirúrgico.

1.5.1. Tratamiento quirúrgico

En el pasado, la traqueotomía era el procedimiento quirúrgico de elección para tratar los casos severos de laringomalacia. El paciente era decanulado cuando la malacia se había resuelto y los síntomas desaparecido. El problema de este proceder radica en la nada despreciable morbilidad y mortalidad secundarias a la traqueostomía. Por este motivo se han descrito otros procedimientos quirúrgicos que tratan directamente el problema obstructivo laríngeo y evitan la traqueotomía. La técnica que actualmente ofrece los mejores resultados y goza de mayor aceptación es la denominada epiglotoplastia o, más correctamente, supraglotoplastia (18, 24, 32). Básicamente consiste en la resección quirúrgica de los tejidos supraglóticos redundantes (pliegues aritenoepiglóticos, cartílagos corniculados o epiglotis) que producen problemas obstructivos (Fig. 3). La extensión de la resección depende de cada caso y se puede efectuar con láser CO_2 o bien con microinstrumental. Se recomienda realizar excisiones conservadoras para evitar problemas postoperatorios como disfagia, estenosis, aspiración y edema (15). Si no hay mejoría, por resección insuficiente, se puede volver a intentar de forma más extensa. En casos límite con colapso total de todas las estructuras supraglóticas, la traqueotomía puede ser la única alternativa. Después de la supraglotoplastia el paciente permanece intubado (durante 24 horas aproximadamente) y es trasladado a la UCI.

Las complicaciones de la epiglotoplastia son poco frecuentes y se circunscriben habitualmente a la presencia de edema laríngeo e infección. Por este motivo es recomendable administrar esteroides y antibióticos de forma perioperatoria. La estenosis laríngea es una complicación grave que se ha observado en aquellos casos en los que se ha efectuado una exéresis excesiva o bien se ha resecado tejido de la comisura posterior (23).

Figura 3. *Supraglotoplastia.*

A. Líneas de incisión en epiglotis y cartílagos corniculados. *B. Exéresis con microinstrumental.* *C. Resultado final.*

2. TRAQUEOMALACIA

2.1. Introducción

La traqueomalacia (TM) fue descrita por Baxter en 1963 como una entidad poco frecuente en la que la pared traqueal es anormalmente blanda (2). Esto se traduce en un colapso anteroposterior de la luz traqueal durante la espiración, que puede afectar a toda la tráquea o bien a un segmento de la misma (4) (Fig. 4). La afectación de toda la vía aérea es una situación excepcional que se ha observado en pacientes sometidos a ventilación mecánica con altas presiones. En estos casos el pronóstico es muy malo, ya que no existe actualmente ninguna fórmula terapéutica (21).

La TM puede ocurrir de forma aislada denominándose primaria, o bien asociarse a otras entidades entre las que destaca, por frecuencia e importancia, la atresia de esófago (AE) con fístula traqueoesofágica (FTE). Otros tipos de TM secundaria son debidos a fenómenos compresivos traqueales producidos por anillos vasculares o masas mediastínicas (8). También se ha descrito TM en algunas conectivopatías como la condrodisplasia y la policondritis (6).

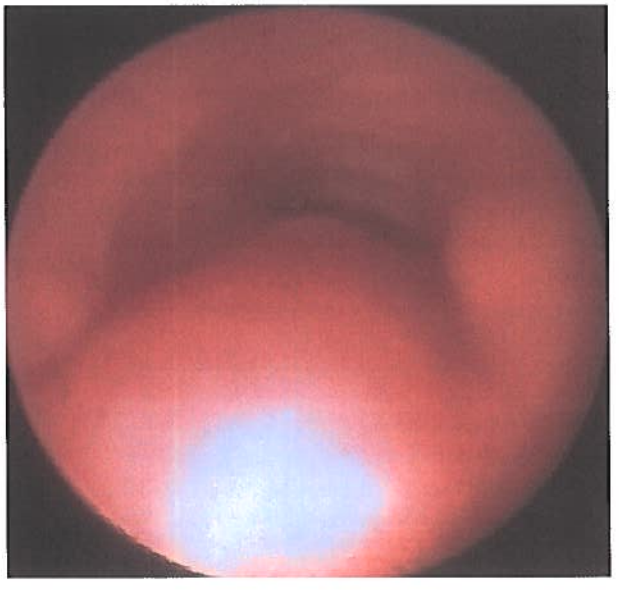

Figura 4. *Imagen broncoscópica de traqueomalacia. Colapso casi total de la luz traqueal.*

2.2. Fisiopatología

Durante la respiración normal se produce un ensanchamiento de la luz traqueal en la inspiración y una disminución de la misma durante la espiración. El diámetro interno traqueal viene determinado, por tanto, por la diferencia entre la presión intraluminal y la intratorácica (31). La rigidez de la pared traqueal evita el colapso de la luz cuando se producen presiones intratorácicas altas (27).

En los pacientes con TM la pared es blanda y fácilmente colapsable, lo que acentúa la tendencia natural al estrechamiento de la luz traqueal durante la espiración. Se produce entonces un acercamiento anómalo de la pared anterior y posterior traqueales produciendo una obstrucción de la vía aérea. En situaciones de gran incremento de la presión intratorácica, como ocurre en el llanto o la tos, la obstrucción traqueal puede ser muy intensa, ocasionando distress respiratorio severo (9). Por otra parte, esta poca consistencia de la pared traqueal favorece la compresión extrínseca de estructuras vecinas, arco aórtico y esófago, lo cual empeora todavía más la situación (21).

2.3. Etiopatogenia

No se conocen con exactitud los mecanismos etiopatogénicos responsables de la traqueomalacia, habiéndose postulado diversas teorías al respecto:

– Alteración estructural de la pared traqueal: hipoplasia, displasia e incluso ausencia del soporte cartilaginoso normal.

– Aumento de la pars membranácea traqueal con deformidad de la luz traqueal en forma elíptica (29).

– En los casos de TM asociada a AE parece probable que el bolsón esofágico superior, al encontrarse dilatado, pudiera comprimir la tráquea intraútero y alterar su desarrollo normal (7). Por otra parte, la presencia de una FTE disminuiría la

presión intraluminal traqueal favoreciendo el desarrollo de una traquea anormalmente fláccida (30).

2.4. Manifestaciones clínicas

Gran parte de los pacientes con TM no presentan clínica hasta los dos o tres meses de vida, desconociéndose el motivo de este intervalo asintomático. En los casos en los que coexiste AE y FTE, la TM se manifiesta en los primeros días de vida al no poder extubar al neonato después de la corrección quirúrgica de la malformación esofágica. Más raramente la TM puede producir síntomas inmediatamente después del parto (21).

Podemos establecer tres niveles de afectación clínica. En la *forma leve,* el colapso de la pared traqueal impide la eliminación eficaz de secreciones bronquiales, lo que favorece la aparición de infecciones respiratorias. En la *TM moderada,* existe estridor espiratorio e infecciones frecuentes; ocasionalmente puede presentarse algún episodio de apnea o cianosis, generalmente coincidiendo con la alimentación. Por útimo, la *forma grave* de TM cursa como un cuadro de obstrucción respiratoria alta con cianosis, estridor intenso y pausas de apnea frecuentes. Los episodios de muerte súbita son la manifestación más grave en este grupo, y ocurren generalmente durante la alimentación o pocos minutos después (4). Al comer, el esófago superior se rellena y distiende comprimiendo la tráquea y ocasionando una hipoxia progresiva; si el niño continua deglutiendo, el cuadro progresa con apnea, bradicardia y, por último, parada cardiorespiratoria (5). Neumonías frecuentes y detención del crecimiento son habituales también en la forma severa de TM (4).

2.5. Diagnóstico

Las manifestaciones clínicas descritas orientan el diagnóstico que se confirma mediante broncoscopia. Ésta se debe realizar con respiración espontánea con objeto de observar la dinámica traqueal durante las fases de la respiración. En la espiración, o al provocar la tos, el contorno normal de la tráquea desaparece, produciéndose una protrusión de la pars membranosa dentro de la luz traqueal con la consiguiente obstrucción. La localización del segmento traqueomalácico es habitualmente distal, supracarinal, que es donde se halla la FTE en la AE tipo III (1).

Las pruebas de imagen convencionales, radiografía lateral de cuello en las dos fases de la respiración, pueden ser útiles, pero en ningún caso sustituyen a la exploración broncoscópica. Se debe realizar un esofagograma con objeto de excluir patología esofágica del tipo: estenosis, FTE recurrente, parálisis laríngea, dismotilidad y, especialmente, reflujo gastroesofágico. Además, el tránsito baritado también es útil en la detección de anillos vasculares como el sling de la arteria pulmonar (1). Recientemente se han utilizado otras pruebas radiológicas como la TC helicoidal y la RMN, que han demostrado su aptitud para el diagnóstico de TM y de anomalías vasculares asociadas (28).

2.6. Tratamiento

La mayor parte de los pacientes con TM se pueden tratar de forma expectante, ya que a partir del primer año de vida se produce una mejoría espontánea con desaparición de la sintomatología. Durante este periodo de observación se recomienda la realización de fisioterapia respiratoria y el tratamiento de las infecciones respiratorias (1). El tratamiento quirúrgico se reserva para aquellos casos severos que presenten las siguientes indicaciones: episodios de apnea o muerte súbita (uno solo es indicación de cirugía), fracaso de extubación y neumonías recurrentes (más de tres en un año) (8, 21).

Es importante distinguir entre TM, FTE recurrente y RGE severo, ya que pueden coexistir y presentan una sintomatología similar. En esta situación, se recomienda realizar primero la corrección de la FTE, a continuación de la TM y, por último, el tratamiento quirúrgico del RGE (17). Con más frecuencia nos encontramos con la asociación TM y RGE. Como primera medida se debe instaurar un tratamiento médico antirreflujo; si los síntomas persisten y son fundamentalmente respiratorios se realizará a continuación la corrección quirúrgica de la TM (11). Eventualmente puede ser necesario también la realización de una cirugía antirreflujo si la situación clínica del paciente no mejora.

La aortopexia se ha convertido en el tratamiento quirúrgico de elección en la TM (5, 9, 17). Ha sustituido al tratamiento clásico que consistía en realizar una traqueotomía, de manera que la cánula servía de tutor interno traqueal. El fundamento de la aortopexia consiste en habilitar suficiente espacio alrededor de la tráquea mediastínica de forma que no sufra compresión por parte del esófago y otras estructuras vasculares (10). Esto se consigue gracias a la técnica descrita por Gross y Neuhauser en 1948 y que ha sido modificada posteriormente por Filler y *cols.* (5). Básicamente, la aortopexia consiste en desplazar el cayado de la aorta en sentido anterior, fijándolo a la pared posterior del esternón (Fig. 5). Un aspecto importante de la técnica es no disecar el espacio entre el cayado aórtico y la tráquea, de forma que al suturarlo al esternón se desplaza también la pared anterior traqueal. De esta forma su luz cambia su forma, de elíptica a circular (21). Los resultados de la aortopexia son, en general, satisfactorios. Las series más largas refieren un índice de éxitos de más del 80% en los casos de TM asociados a AE y FTE, que son los que más se benefician de esta técnica quirúrgica (11, 17). En algunos casos, con afectación malácica extensa traqueal y bronquial, la aortopexia puede no ser tan efectiva, requiriéndose otra solución terapéutica.

La alternativa a la aortopexia es la colocación de un tutor intraluminal en la vía aérea, también denominado "stent". Se trata de una opción terapéutica novedosa en la práctica pediátrica, pero con larga experiencia en el campo de la patología respiratoria del adulto. El stent se sitúa en la porción malácica traqueal (o bronquial) mediante un broncoscopio rígido y con control radiológico (Fig. 6). Se puede colocar más de un tutor si el caso lo requiere. Existe una gran variedad de stents aplicables a la vía aérea del adulto, sin embargo en el paciente pediátrico las posibilidades de elección disminuyen debido al reducido tamaño de la tráquea infantil. Filler y *cols.* han publicado la serie más larga de stents pediátricos: 29 en 15 en pacientes de una semana de vida hasta 26 meses, con resultados satisfactorios (12). Las indicaciones para su colocación fueron: traqueobroncomalacia, estenosis postraqueoplastia y compresión traqueal por estructuras vasculares o masas mediastínicas. En todos ellos se introdujo

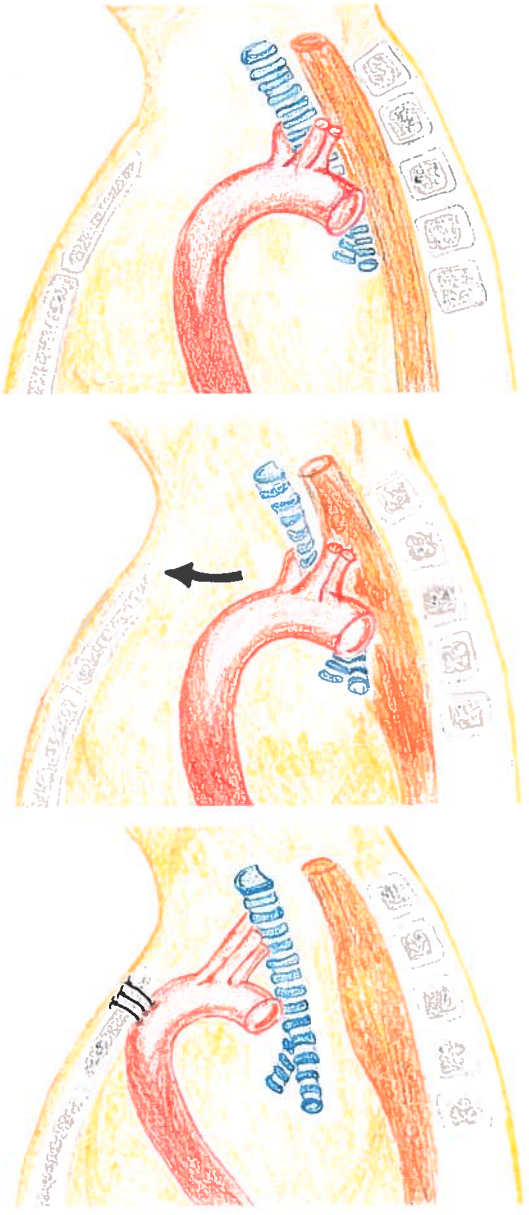

Figura 5. *Técnica de la aortopexia. Fijación del cayado aórtico al esternón.*

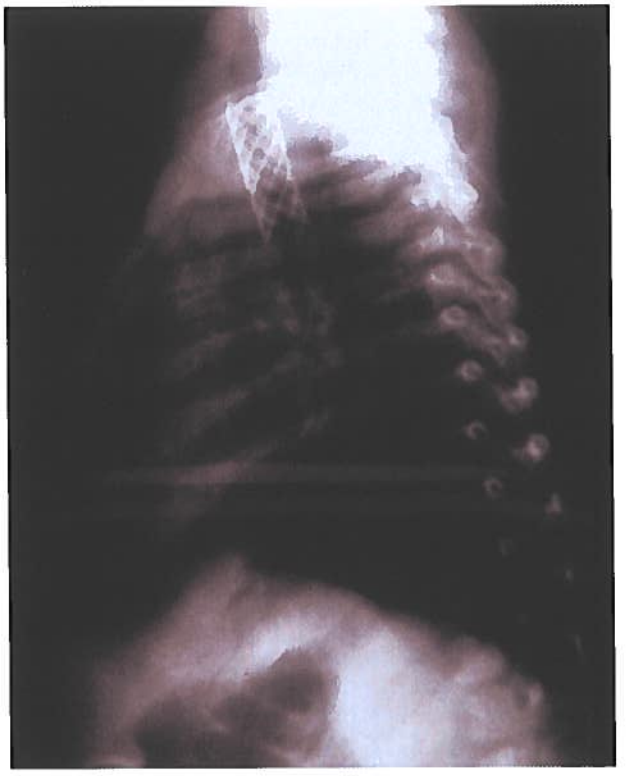

Figura 6. *Stent metálico (Palmaz) colocado en la tráquea. Imagen radiológica.*

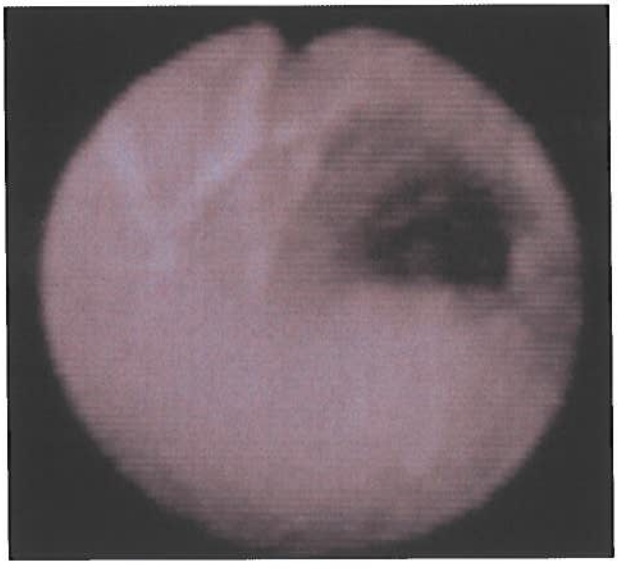

Figura 7. *Aspecto broncoscópico del stent en la tráquea.*

un tutor intraluminal metálico en forma de malla tipo Palmaz (Johnson & Johnson), ampliamente utilizado en procedimientos de angioplastia en adultos. El problema principal que presenta este tipo de stent es la formación de tejido de granulación, pudiendo requerir broncoscopias repetidas para retirarlo. Por otra parte, la extracción del stent meses después de su colocación es un procedimiento no exento de riesgos, ya que con frecuencia se encuentra firmemente adherido a la pared traqueal, como ocurrió en el único caso en el que nosotros lo hemos utilizado (Fig. 7). Para evitar estos inconvenientes están disponibles, en la actualidad, otro tipo de tutores intraluminales, fabricados con silicona, que no desarrollan tejido de granulación y son fácilmente extraibles. Estos stents (Dumon, Polyflex, etc) se fabrican también en dimensiones reducidas, aptos para su utilización en lactantes y niños pequeños. El principal inconveniente que presentan es que, debido a su menor adherencia a la pared traqueal, es más fácil que se muevan y migren de su lugar original. El

"stenting" es una técnica muy atractiva, ya que es poco invasiva y relativamente fácil de realizar, pero no ha sustituido a la aortopexia como tratamiento de elección de la TM (10).

Por último, hay que hacer mención de otras terapias conservadoras que se han descrito para el tratamiento de formas graves de TM: presión positiva continua en la vía aérea (CPAP) y la presión positiva telespiratoria (PEEP). Estas formas de tratamiento no son demasiado aconsejables, ya que suponen una larga dependencia de un ventilador (hasta 18 meses), con la consiguiente morbilidad que esto acarrea, y conllevan alteraciones en la alimentación con retraso en el crecimiento (22).

BIBLIOGRAFÍA

1. **ANTÓN-PACHECO, JL., BERCHI, FJ., VILARIÑO, A.** *et al.* "Lesiones estructurales obstructivas traqueobronquiales". *Cirugía Pediátrica.* Díez de Santos eds. Madrid, p. 796-806, 1994.
2. **BAXTER, JD., DUNBAR, JS.** "Tracheomalacia". *Ann Otol Rhinol Laryngol* 72: 1.013-1.023, 1963.
3. **BELMONT, JR., GRUNDFAST, K.** "Congenital laryngeal stridor (laryngomalacia). Etiologic factors and associated disorders". *Ann Otol Rhinol Laryngol* 93: 430-437, 1984.
4. **BENJAMIN, B., COHEN, R., GLASSON, M.** "Tracheomalacia in association with congenital tracheoesophageal fistula". *Surgery* 79: 504-508, 1976.
5. **BLAIR, GK., COHEN, R., FILLER, R.** "Treatment of tracheomalacia: Eight years experience". *J Pediatr Surg* 21: 781-785, 1986.
6. **COGBILL, TH., MOORE, FA., ACCURSO, FJ.** *et al.* "Primary tracheomalacia". *Ann Thorac Surg* 35: 538-541, 1983.
7. **DAVIES, MRQ., CYWES, S.** "The flaccid trachea and tracheoesophageal congenital anomalies". *J Pediatr Surg* 13: 363-367, 1978.
8. **FILLER, RM.** "Tracheomalacia" *Pediatric Thoracic Surgery: An international series.* Elsevier, New York, p. 163-169, 1991.
9. **FILLER, RM., ROSSELLO, PJ., LEBOWITZ, RL.** "Life threatening anoxic spells caused by tracheal compression after repair of esophageal atresia: Correction by surgery". *J Pediatr Surg* 11: 739-748, 1976.
10. **FILLER, RM.** "Current approaches in tracheal surgery". *Pediatric Pulmonology.* 18: 105-108, 1999.
11. **FILLER, RM., MESSINEO, A., VINOGRAD, I.** "Severe tracheomalacia associated with esophageal atresia: results of surgical treatment". *J Pediatr Surg* 27: 1.136-1.141, 1992.
12. **FILLER, RM., FORTE, V., CHAIT, P.** *et al.* "Tracheobronchial stenting for the treatment of airway obstruction". *J Pediatr Surg* 33: 304-311, 1998.
13. **GONZÁLEZ, C., REILLY, JS., BLUESTONE, CD.** "Synchronous airway lesions in infancy". *Ann Otol Rhinol Laryngol* 96: 77-80, 1987.
14. **HOLINGER, LD.** "Etiology of stridor in the neonate, infant and child". *Ann Otol Rhinol Laryngol* 89: 397-400, 1980.
15. **HOLINGER, LD., LUSK, RP., GREEN, CG.** *Pediatric Laryngology and Bronchoesophagology.* Lippincott-Raven, Philadelphia, p. 137-142, 1997.
16. **JACKSON, C., JACKSON, CL.** *Diseases and injuries of the larynx.* Mc Millan, New York, p. 63-68, 1942.
17. **KIELY, EM., SPITZ, L., BRERETON, R.** "Management of tracheomalacia by aortopexy". *Pediatr Surg Int* 2: 13-15, 1987.
18. **LANE, RW., WEIDER, DJ., STEINEM, C.** *et al.* "Laryngomalacia: A review and case report of surgical treatment with resolution of pectus excavatum". *Arch Otolaryngol* 110: 546-551, 1984.
19. **MC GILL, T.** "Congenital diseases of the larynx". *Otolaryngol Clin North Am* 17: 57-62, 1984.
20. **MC SWINNEY, PF., CAVANAGH, MP., LANGUTH, P.** "Outcome in congenital stridor (laryngomalacia)". *Arch Dis Child* 52: 215-218, 1977.
21. **MESSINEO, A., FILLER, RM.** "Tracheomalacia". *Seminars in Pediatric Surgery* 3: 253-258, 1994.
22. **PIZER, BL., FREELAND, AP., WILKINSON, AR.** "Prolonged positive air pressure for severe neonatal tracheobronchomalacia". *Arch Dis Child* 61: 908-908, 1986.
23. **POTSIC, WP., COTTON, RT., HANDLER, SD.** *Surgical Pediatric Otolaryngology.* Thieme, New York, p. 434-438, 1997.
24. **SEID, AB., PARK, SM., KEARNS, MJ.** *et al.* "Laser division of the aryepiglottic folds for severe laryngomalacia". *Int J Pediatr Otorhinolaryngol* 10: 153-158, 1985.
25. **SMITH, GJ., COOPER, DM.** "Laryngomalacia and inspiratory obstruction in later childhood". *Arch Dis Child* 56: 345-349, 1981.
26. **SUTHERLAND, GA., LACK, HL.** "Congenital laryngeal obstruction". *Lancet* 2: 653-655, 1897.
27. **VINOGRAD, I., FILLER, RM., BAHORIC, A.** "Long term functional results of prosthetic airway splinting in tracheomalacia and bronchomalacia". *J Pediatr Surg* 22: 38-41, 1987.
28. **VOGL, T., WILIMZIG, C., BILANIUK, LT.** *et al.* "MR imaging in pediatric airway obstruction". *J Comput Assist Tomogr* 14: 182-186, 1990.
29. **WAILOO, MP., EMERY, JL.** "The trachea in children with tracheoesophageal fistula". *Histopathology* 3: 329-338, 1979.
30. **WAILOO, MP., EMERY, JL.** "Normal growth and development of the trachea". *Thorax* 37: 584-587, 1982.
31. **WITTENBORG, MH., GYEPES, MT., CROCKER, D.** "Tracheal dynamics in infants with respiratory distress, stridor and collapsing trachea". *Radiology* 88: 653-662, 1967.
32. **ZALZAL, GH., ANON, JB., COTTON, RT.** "Epiglottoplasty for the treatment of laryngomalacia". *Ann Otol Rhinol Laryngol* 96: 72-76, 1987.

43. ESTENOSIS LARINGOTRAQUEALES EN NIÑOS

P. Ortega del Álamo*, J. Cervera Escario**, J. Alacio Casero*, M. Bartolomé Benito**

RECUERDO ANATÓMICO

1. LA LARINGE EN EL NIÑO

La laringe del niño no es simplemente una miniatura de la del adulto sino que en cuanto a sus funciones y conformación existen importantes diferencias.

Los componentes anatómicos son los mismos, pero su tamaño y situación espacial varían considerablemente. Estas diferencias se van reduciendo de manera paulatina con la edad y el crecimiento (1).

Los cartílagos y el resto de las estructuras laríngeas son mucho más flexibles y maleables y la adherencia de los tejidos blandos a los cartílagos es mucho menor. Por lo tanto, son más susceptibles al colapso y menos resistentes al edema.

La epiglotis tiene una conformación de tipo tubular, adopta la forma de la letra griega Ω (omega), y tiene una base mucho más estrecha que la del adulto. Además, forma un ángulo más agudo con la laringe. Estas características también predisponen al colapso durante la respiración profunda. La longitud media de la cuerda vocal en el neonato es de 6 a 8 mm, y el tamaño del aritenoides al nacer es similar al del adulto (1).

El cartílago tiroideo es más corto y ancho. La subglotis en el niño es la porción más estrecha de la vía respiratoria alta, mientras que en el adulto la parte más estrecha es la glotis. A ello contribuye el mayor número de glándulas submucosas y la mayor densidad del tejido conectivo areolar laxo (1).

El espacio subglótico tiene la forma de un embudo, más ancho en el extremo superior, de contorno elíptico, de tal manera que a ese nivel el diámetro anteroposterior es mayor que el transversal.

En el recién nacido a término la sección transversal del espacio subglótico es de 4,5 mm, la lámina cricoidea es muy espesa y ancha y el arco anterior del cricoides es la parte más prominente del relieve laríngeo (2). Debido a las reducidas dimensiones de la subglotis, un milímetro de edema circunferencial reduce el área subglótica de un recién nacido en más del 60% (2).

La cavidad subglótica se angula posterior e inferiormente con respecto al eje vertical y conforma un ángulo agudo con la base de la lengua, lo que complica la intubación y el diagnóstico visual en los neonatos.

Con el crecimiento, a partir del año, la laringe desciende y los ángulos de la base del cráneo cambian. A los tres años la distancia entre el paladar duro y la base del cráneo ha decrecido. La base del cráneo se va haciendo más cóncava. La lámina cricoidea se va estrechando y el tamaño relativo de los aritenoides decrece.

Durante la pubertad el cartílago tiroides en los niños crece dramáticamente y lo hace más linealmente en las niñas; después de los 20 años se inicia la osificación.

2. LA TRÁQUEA EN EL NIÑO

La configuración de la tráquea en el niño no es diferente de la del adulto, a excepción de las dimensiones y de las relaciones topográficas. Un conocimiento general de la longitud y del diámetro interno de la tráquea en los niños proveerá las bases racionales para la selección de los endoscopios y de los tubos de anestesia.

En cuanto a la anatomía topográfica, es preciso recordar que en los niños el timo está presente y que a veces es muy voluminoso; que el tronco innominado arterial cruza la tráquea de manera más craneal a veces incluso en el cuello, de la misma manera que el tronco venoso braquiocefálico izquierdo. Es preciso evitar estas importantes estructuras cuando se practica una traqueotomía en los niños.

3. ETIOPATOGENIA

Las estenosis laringotraqueales pueden ser congénitas o adquiridas y producirse por compresión extrínseca o extraluminal o por ocupación intrínseca (3).

4. ESTENOSIS LARINGOTRAQUEALES ADQUIRIDAS

Podemos clasificar a las estenosis laringotraqueales adquiridas en (Tabla 1):

* Servicio de ORL. Hospital de Móstoles, Madrid.
** Servicio de ORL. Hospital Niño Jesús, Madrid.

Tabla 1
Etiología

Traumáticas	Post-intubación Post-traqueotomía Post-trauma externo Post-inhalación Post-ingestión caústicos
Infecciosas	Papilomatosis múltiple Difteria Supraglotitis, abscesos, etc. Específicas
Reflujo Gastroesofágico	
Neurológicas	Parálisis de abductores Centrales Periféricas
Compresión extrínseca	Timomas, Tiroides, Adenopatías, Tumores
Degenerativas	Amiloidosis y otras
Neoplásicas	Tumores benignos Tumores malignos
Inmunitarias	Wegener

5. ESTENOSIS POST-INTUBACIÓN PROLONGADA

La estenosis se produce por fenómenos de isquemia seguida de necrosis más o menos severa, debido a que la presión ejercida por el tubo sobre las estructuras que configuran la pared de la endolaringe y de la tráquea, supera con creces la presión de perfusión capilar a esos niveles que es de 30 mm de Hg. Las estenosis post-intubación prolongada son las más frecuentes, al igual que en el caso de los adultos, y los factores etiopatogénicos de más relevancia semejantes (1): diámetro del tubo, duración de la intubación, infección, reflujo gastroesofágico, efecto de pistón del respirador, sonda nasogástrica, factores sistémicos, etc.

Sin embargo, la tolerancia de la intubación prolongada en los niños menores de un año es mejor que en los adultos, quizás debido a ciertas características de la laringe neonatal, por ejemplo: relativa inmadurez, posición alta, forma de embudo y consistencia más blanda y elástica, y también por la constante mejora en la calidad y diseño de los tubos (4). Por esta razón de la mejor tolerancia y por el miedo a las consecuencias de la traqueotomía, se mantiene durante más tiempo la intubación translaríngea en los niños que en los adultos, siendo aceptables períodos de dos o más semanas (5).

La zona más estrecha de la laringe del neonato es la subglotis, y en un porcentaje de casos, que puede llegar hasta el 10% (6), es aún más angosta de lo normal por problemas congénitos, por lo que es evidente que a este nivel y en la comisura posterior glótica es donde más estenosis y secuelas cicatriciales post-intubación se producirán.

La incidencia de estenosis subglótica en los primeros años de la intubación prolongada se estimaba entre el 12 y el 20% de los casos. En la actualidad esta cifra se ha reducido considerablemente hasta porcentajes del 1 al 8% (7), con un riesgo estimado del 2 al 12% (8).

Las estenosis traqueales post-intubación en la población infantil son de extrema rareza, ya que no se usan tubos con balón y, cuando se presentan, casi siempre son exclusivamente imputables a la traqueotomía.

6. ESTENOSIS POST-TRAQUEOTOMÍA

La traqueotomía en los niños tiene unas peculiaridades muy especiales, ya que produce un mayor impacto que en los adultos en lo referente a la alteración fisiológica, induce la producción de moco y llega a inhibir la tos, facilita la infección, estimula la aparición temprana de tejido de granulación y propicia la malacia traqueal (9).

De entrada, se debe tener en cuenta que la traqueotomía en los niños tiene el doble de morbilidad y de mortalidad que en los adultos, y que esta situación se hace extrema en el caso de los neonatos (8, 10).

La mortalidad en el ambiente hospitalario es del 2%; esta cifra como mínimo se duplica en el ambiente extrahospitalario (11).

Una técnica quirúrgica incorrecta es la causa de muchas de las complicaciones y secuelas, en concreto de estenosis. Por ello es recomendable que se practique siempre por manos expertas, con una técnica quirúrgica minuciosa y en el ambiente apropiado.

El lugar de elección es entre el 3° y 4° anillos y no existe una incisión traqueal ideal, ya que hay una gran variabilidad en cuanto a preferencias individuales, pero quizás la charnela superior sea la más recomendable para traqueotomías de larga permanencia.

7. ESTENOSIS LARINGOTRAQUEALES POST-INHALACIÓN

La causa es la inhalación de humo, gases tóxicos o irritantes.

El insulto inicial se cree que es causado por la acción de los gases irritantes: aldehídos, amoníaco, ácido clorhídrico o por los efectos locales del calor. El daño más importante aparece siempre por debajo de las cuerdas; sorprendentemente en faringe y en el área supraglótica solamente se producen cicatrices muy superficiales. Un hallazgo frecuente en los casos producidos por inhalación de humo es la afectación a múltiples niveles (12).

8. ESTENOSIS POST-INGESTIÓN DE CÁUSTICOS

La ingesta de cáusticos es una de las causas de urgencia por accidente doméstico más frecuentes en la infancia. Las lesiones más importantes aparecen a nivel de la oro e hipofaringe. Cuando la laringe se afecta lo hace de manera dramática, con mayor impacto a nivel supraglótico. El pronóstico depende lógicamente de la magnitud de la

afectación, y a veces es sombrío. El estudio y tratamiento, tanto de la afectación inicial como de las secuelas, corresponden a otro capítulo de esta ponencia.

9. ESTENOSIS IMPUTABLES A REFLUJO GASTRO-ESOFÁGICO

En realidad, y en el caso de inductor de estenosis y otras alteraciones laríngeas, se debería denominar como reflujo gastro-esofágico-laríngeo y definir como la presencia de ácido procedente del estómago en la porción más proximal del complejo laringofaríngeo. Este hecho supone que coexistan los fracasos de actuación de los esfínteres esofágicos superior e inferior.

Desde 1970, y a raíz de un artículo de Fearon y Brama (13), en el que valoran al reflujo gastro-esofágico-laríngeo, en casos de hernia hiatal como causante de muy diversas alteraciones de la vía aérea en los niños, se le considera como uno de los más destacados agentes etiológicos en casos de disfonía crónica, estridor, laringoespasmo, estenosis laringotraqueal, granulomas en el tercio posterior de las cuerdas similares a los de contacto, problemas bronquíticos y síndromes asmatiformes (14, 15).

Trabajos de experimentación en modelo canino (16) demostraron los efectos nocivos derivados del contacto del ácido gástrico sobre la mucosa subglótica, consistentes en retraso de la cicatrización, fibroplasia, pericondritis, degeneración polipoidea y metaplasia escamosa, siendo la pepsina el principal factor lesivo (17).

Halstead (18, 19) confirma la trascendencia no sólo del diagnóstico oportuno, sino del tratamiento contundente del reflujo gastroesofágico, de manera previa a cualquier procedimiento quirúrgico que conlleve el riesgo de una intubación prolongada o a actuaciones terapéuticas sobre pacientes pediátricos con estenosis subglóticas.

10. ESTENOSIS DE ORIGEN INFECCIOSO

La papilomatosis, las supraglotitis, epiglotitis, laringitis subglótica, espasmódica y otras han sido tratadas en otros capítulos de este libro y, por tanto, no vamos a hacer hincapié en la descripción de ninguna de ellas; solamente es quizás conveniente puntualizar en las secuelas atribuibles tanto a la propia enfermedad como a su tratamiento, especialmente si éste ha precisado repetidas extirpaciones quirúrgicas, como en el caso de la papilomatosis o traqueotomía o intubación en el resto de los casos.

11. ESTENOSIS LARÍNGEAS Y TRAQUEALES CONGÉNITAS

Es preciso dejar claro, en primer término, que las estenosis congénitas laríngeas son absolutamente diferentes de las traqueales, y que suponen entidades clínicas que es preciso estudiar de manera separada.

12. ESTENOSIS LARÍNGEAS CONGÉNITAS

Las anomalías congénitas de la laringe por orden de frecuencia son las siguientes:

1) Laringomalacia

Supone el 75% de las anomalías congénitas de la laringe. Consiste en una marcada flacidez de las estructuras supraglóticas que se aspiran durante la inspiración, produciéndose un colapso del estrato laríngeo superior. El mecanismo etiopatogénico es desconocido y se asocia a trastornos de la conformación cartilaginosa, deficiencias nutricionales o desarrollo anormal. El esqueleto laríngeo en estos casos es blando y menos rígido.

2) Parálisis de cuerdas vocales

Hasta el 10% de las anomalías congénitas laríngeas (20).

Se han propuesto muchas y divergentes etiologías. La parálisis unilateral se asocia a causas periféricas y la bilateral a centrales.

Los síntomas son diferentes en uno y otro caso: aspiraciones o trastornos respiratorios.

Son más frecuentes las unilaterales que las bilaterales y más las de la cuerda vocal izquierda. En muchos casos la causa es desconocida y, de las conocidas, la más frecuente es la producida por el estiramiento del cuello durante el parto. El pronóstico suele ser bueno y curan de manera espontánea.

Las bilaterales casi siempre se relacionan con problemas del sistema nervioso central: hemorragia intracraneal intraparto, meningocele, encefalocele, malformación de Arnold-Chiari, hidrocéfalo, agenesia cerebral o disgenesia del núcleo ambiguo. En todos los casos se produce aspiración e insuficiencia respiratoria. Se recomienda traqueotomía y esperar evolución.

3) Estenosis subglótica congénita

Es la tercera anomalía congénita en orden de frecuencia. En la actualidad se admiten como estenosis subglóticas congénitas todas aquellas en las que se comprueba por laringoscopia y broncoscopia un diámetro subglótico inferior al correspondiente por la edad y el peso del niño (21).

La estenosis subglótica puede ser de consistencia blanda o dura o fibrosa o cartilaginosa (6), y frecuentemente se asocia a otras anomalías, como hendidura palatina o membranas laríngeas (22) o síndrome de Down (21) o tetralogía de Fallot (23).

Los niños afectados por este tipo de estenosis mejoran espontáneamente con el crecimiento. La traqueotomía y/o laringoplastia sólo se precisan en casos muy graves.

Se han descrito numerosas variedades en lo referente a las anomalías del cricoides, que normalmente afectan más a la parte posterior, donde el cartílago se muestra engrosado en forma de cuña (23). Quizás la deformidad más llamativa de las descritas sea el cricoides en forma exagerada de elipse con el aplanamiento del diámetro anteroposterior (24).

4) Membranas laríngeas y atresia

Son raras y representan anomalías de la canalización de la laringe embrionaria. Su extremo sería la atresia. Se presentan al nacer. De espesor muy variable.

La localización es en el 75% glótica, y en el 25% restante supra y subglótica. A veces asociadas a fístulas o hendiduras. La atresia completa es de incidencia desconocida, su diagnóstico se hace siempre a posteriori como hallazgo necrópsico al ser la causa de muerte del recién nacido (25).

Las membranas glóticas posteriores se asocian con anomalías en la conformación de los aritenoides y tienen en términos generales peor pronóstico que las anteriores.

5) Hemangioma subglótico

Coincide con hemangiomas cutáneos en el 50% de los casos. Predominancia femenina. Aspecto sonrosado. Regresan con la edad. Desaparecen a los 2 años. Tratamiento conservador. Corticoterapia y excepcionalmente cirugía.

6) Hendiduras laringo-tráqueo-esofágicas

Fallo por defecto de la fusión dorsal en el cierre posterior de la laringe que se produce a los 25 días de gestación. Su consecuencia es la neumonía por aspiración y a veces de muerte neonatal.

Son bastante raras, se asocian a prematuridad y no existen grandes series publicadas en la literatura (26).

La clasificación más aceptada en la actualidad es la Benjamin (27): Tipo I: hendidura interaritenoidea supraglótica; Tipo II: hendidura parcial extendida por debajo del nivel de las cuerdas vocales; Tipo III: hendidura cricoidea total extendida a la tráquea cervical, y Tipo IV: hendidura extendida a la tráquea torácica.

7) Quistes laríngeos y laringoceles

El laringocele es un atavismo remanente del saco de aire laríngeo de los monos antropoides. Consiste en una dilatación del ventrículo, de contenido y dimensiones variables. Su incidencia en los niños, al igual que la de los quistes tanto dermoides como saculares, es realmente mínima (20).

13. ESTENOSIS TRAQUEALES CONGÉNITAS

La estenosis traqueal congénita es muy rara. Rimell y Stool (3) clasifican las estenosis traqueales congénitas en intrínsecas y producidas por compresión extrínseca.

13.1. Estenosis traqueal congénita extrínseca

La más frecuente es la motivada por compresión del tronco arterial braquiocefálico. Su causa es que el tronco arterial braquiocefálico emerge de la aorta más distal y a la izquierda en lugar de a la derecha, y por ello presiona la tráquea al cruzarla. La segunda en frecuencia es la originada por la compresión de la arteria pulmonar, que a menudo se asocia a otras anomalías traqueales: bronquio supernumerario traqueal derecho, displasia, aplasia y anillos traqueales completos (complejo anillo-cabestrillo o "ring-sling" de los libros escritos en inglés). La tercera se denomina estenosis por anillo vascular: tráquea y esófago son rodeados por estructuras vasculares y fibrovasculares malformadas del mediastino. El tratamiento es siempre quirúrgico en las dos últimas y expectante en la primera, condicionado por el porcentaje de obstrucción y la clínica.

13.2. Estenosis traqueal congénita intrínseca

Anillo traqueal completo: ausencia de la porción posterior musculomembranosa y fusión cartilaginosa pueden afectar a un anillo, a varios o a toda la tráquea.

Existen 3 tipos descritos por Cantrell y Guild (3, 28): Tipo I: hipoplasia generalizada, con estrechez de toda la tráquea. Calibre traqueal limitado a 1-3 mm. Tipo II: tráquea en embudo. Estrechamiento desde cricoides a carina (estenosis máxima a ese nivel). Tipo III: estenosis segmentaria o tráquea en reloj de arena.

Los síndromes de Crouzon o Pfeiffer suponen la única forma de estenosis congénita en la que no existen los anillos, siendo toda la tráquea un manguito cartilaginoso y a veces también los bronquios (2).

Las membranas segmentarias, hamartomas y hemangiomas congénitos a nivel traqueal son más raros que a nivel laríngeo.

La traqueomalacia primaria por deficiencia del cartílago confiere una mayor amplitud a la pared membranosa posterior, lo que altera la mecánica respiratoria y la relación anatómica entre la parte blanda y los cartílagos. Pasa de ser 4,5/1 a 2/1, tomando la luz traqueal un aspecto de boca de pescado; se trata con ferulización interna o externa o CPAP.

La bifurcación anómala traqueal, con la posibilidad de la aparición de bronquios a nivel incluso cervical, integra otro grupo de anomalías congénitas de rarísima incidencia y que siempre están asociadas a síndromes malformativos sin patrones establecidos.

14. DIAGNÓSTICO

El diagnóstico de una estenosis no es siempre sencillo, ya que abarca una multitud de aspectos que han de quedar perfectamente definidos antes de establecer una indicación terapéutica.

La historia clínica, la exploración otorrinolaringológica incluida en algunos casos la toma de biopsia, el examen físico general, pruebas funcionales complementarias, pruebas de laboratorio y toda la batería de recursos de imagen, se ofrecen como las herramientas a emplear para poder llegar al diagnóstico.

14.1. Exploración ORL

Un examen ORL completo y esmerado es en estos casos fundamental.

La exploración de las fosas nasales, del cavum y de la orofaringe será esencial.

La conformación anatómica craneofacial y la del cuello son los primeros hallazgos que deben quedar descritos en la historia clínica. Anomalías de la mandíbula, de la lengua o del paladar tendrán una considerable incidencia no sólo en el hábito respiratorio del sujeto, sino en la viabilidad quirúrgica.

14.2. Endoscopia

La endoscopia tiene un valor extraordinario, es el recurso diagnóstico sin duda primordial en los casos de estenosis, por ello hay que hacerla de manera sistemática y es básico contar no sólo con los elementos materiales imprescindibles, sino además aplicar una sistemática protocolizada para poder obtener toda la información posible.

La endoscopia flexible es la primera en ponerse en práctica en los adultos y para muchos autores en los niños, incluso en los más pequeños, en los que a veces será preciso practicarla con sedación, empleando para tales fines Midazolán (29), hidrato de cloral u otros fármacos de efectos y tolerancia conocidas. Nos servirá, además de para la visualización de la estenosis y la delimitación del calibre, localización y extensión, para observar si las cuerdas se mueven correctamente o no.

La endoscopia será completa, incluyendo microlaringoscopia, traqueoscopia, broncoscopia y esofagoscopia (3). Debe de acompañarse lógicamente de la observación óptica al menos de 0 y 30 grados, que cumplirán la doble misión de proporcionarnos una excelente visualización, una aproximación al calibre de la estenosis, y una idea exacta de su localización y extensión. Harán las veces de instrumento de palpación y servirán para determinar la consistencia de la estenosis y, lo que es más interesante, el estado de la articulación cricoaritenoidea. Es aconsejable, si se dispone de la colaboración de anestesiólogos expertos, realizar la exploración sin intubación, manteniendo la respiración espontánea o ventilando al paciente a través del laringoscopio o del broncoscopio (Fig. 1).

14.3. Estudios de imagen

Las radiografías simples realizadas con alto kilovoltaje en proyecciones anteroposterior, lateral y oblicuas con el paciente rotado entre 50 y 60 grados (31) en inspiración y espiración (3), ofrecen en la mayor parte de los casos información suficiente en cuanto a localización y extensión de la estenosis, ya que con ellas es posible obtener una visión completa desde hioides a bronquios principales. El aire es un magnífico contraste que delinea perfectamente la luz y delimita la estenosis (3) (Fig. 2).

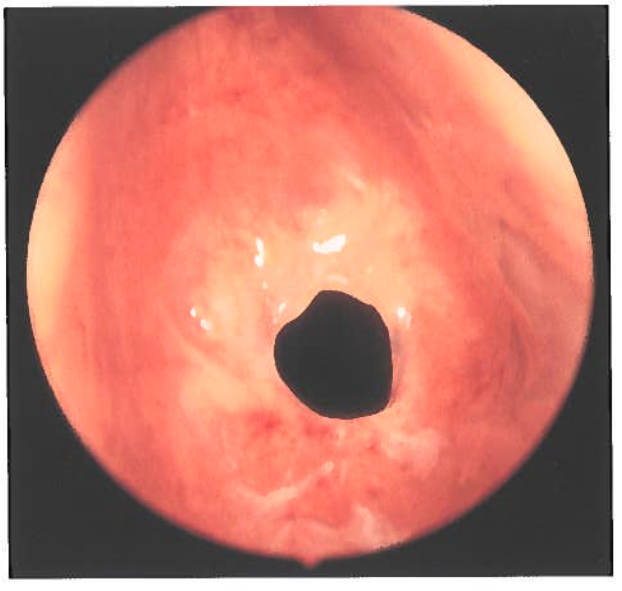

Figura 1. *Estenosis subglótica post-intubación (endoscopia rígida con óptica de 0º). Niña de siete años. Anestesia general sin intubación.*

Figura 2. *Radiografía lateral de cuello: estenosis traqueal.*

El estudio con contraste hidrosoluble de hipofaringe y esófago es muy útil en los casos de afectación de la pared posterior traqueal y en los de sospecha de fístula traqueo-esófagica o reflujo gastroesofágico.

Aunque la tomografía computarizada (TC) suministra información solamente en los planos axiales y no ha demostrado en lo referente a la delimitación de la estenosis mayor beneficio que la radiografía simple (29), es sin embargo preciso reconocer que las últimas generaciones de TC han llegado a aportar imágenes de extraordinaria calidad. Es muy importante emplear un programa de cortes axiales contiguos con marco de ventana estrecha (2 a 3 mm) (3). La gran ventaja de la TC es la de ofrecer una imagen de conjunto, imprescindible para descartar masas

mediastínicas o malformaciones vasculares; además sirve para realizar mediciones con bastante exactitud del calibre de la estenosis (Fig. 3).

La resonancia magnética (RM) permite la percepción de las imágenes en los planos lateral, coronal y axial, y define mucho mejor la anatomía, lo que le confiere un gran valor. De la misma manera que la TC, sirve no sólo para descartar

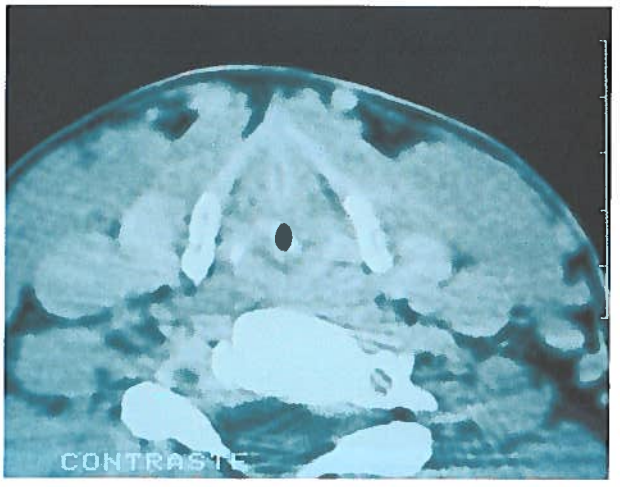

Figura 3. *TC. Estenosis subglótica.*

la presencia de masas cervicales y mediastínicas o malformaciones vasculares, sino además para filiar éstas con gran precisión (Fig. 4).

Finalmente, la aplicación de programas de reconstrucción en tres dimensiones de las imágenes de TC o RM supone una magnífica contribución al estudio preoperatorio de los casos de estenosis, especialmente en los niños (30).

14.4. Pruebas funcionales complementarias

Todas son electivas, dependiendo de la clínica y de las características de cada caso.

Son las siguientes: pruebas de función respiratoria, estudio del reflujo gastroesofágico, laboratorio de voz y electromiografía laríngea.

14.4.1. Pruebas de función respiratoria

Las pruebas de función pulmonar pueden ayudarnos a sospechar la existencia de una obstrucción de la vía aérea superior y a cuantificar el grado de alteración funcional que provocan y su evolución en el tiempo y con el tratamiento.

El método de medida de función pulmonar más simple y utilizado es la espirometría forzada.

14.4.2. Estudio del reflujo gastroesofágico

Para el estudio del reflujo gastroesofágico, además de la obligada exploración radiológica, se deben prescribir la monitorización del pH esofágico con equipos de al menos cuatro sondas y durante 24 horas y, como recientemente se ha introducido con buenos resultados, los estudios con isótopos.

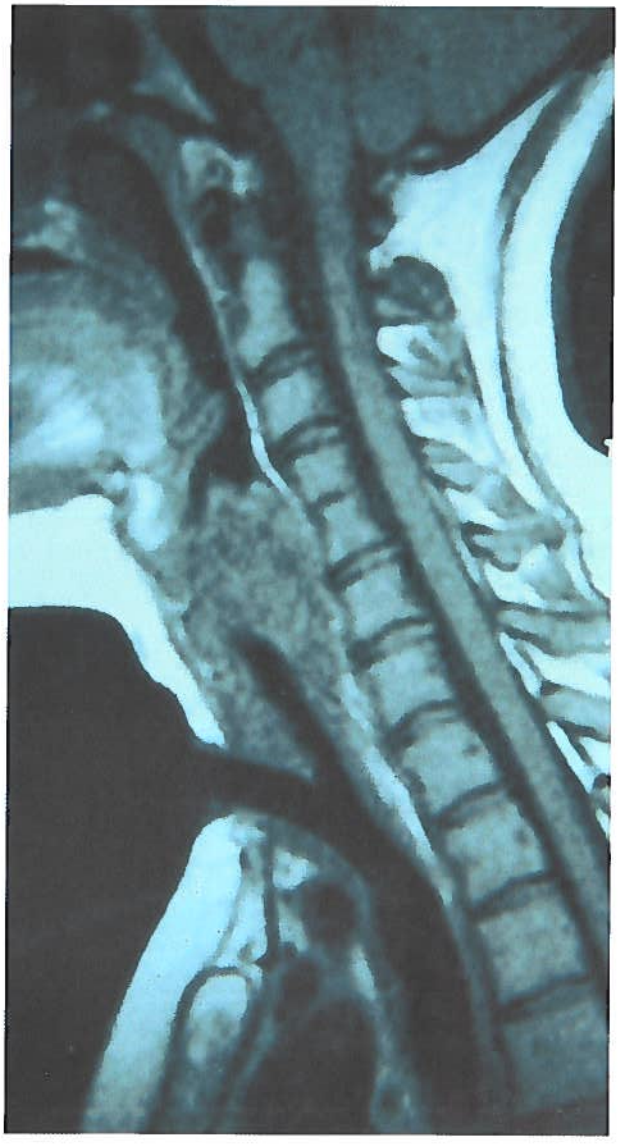

Figura 4. *RNM. Estenosis subglótica post-traqueotomía.*

14.4.3. Estudio de voz

El estudio de la voz es de suma utilidad tanto para el diagnóstico como para la evaluación y comparación de los resultados, pero plantea un problema en los niños, en los que es prácticamente imposible de llevar a cabo debido a la ausencia de la colaboración necesaria para la realización de esta prueba.

14.4.4. Electromiografía laríngea

La electromiografía laríngea es imprescindible en los casos de parálisis o fijación de una o de las dos cuerdas, ya que supone la única exploración fiable en la diferenciación de una anquilosis o bloqueo cicatricial de la articulación, de una parálisis por afectación de origen neurológico periférico o central.

En los niños requiere ser efectuada con sedación.

14.4.5. Pruebas de laboratorio

Además de la analítica sistemática en lo referente a hemograma, bioquímica, coagulación, etc y con intención de diagnóstico etiológico, es en los casos de origen poco claro, es indispensable, antes de encasillarles como idiopáticos, solicitar la determinación en sangre de anticuerpos anticitoplasmáticos frente a gránulos de neutrófilos y monocitos (ANCA, ACPAs...).

15. CLASIFICACIÓN

La primera clasificación en establecerse será la etiológica o etiopatogénica, que ha sido tratada en el capítulo anterior y que será continuada por la clasificación anatomoclínica.

La clasificación clínica deberá servir para delimitar y agrupar a los casos sobre la base de sus características anatómicas y clínicas.

El objetivo de un sistema de clasificación es poder conocer el pronóstico y tener datos para comparar las estadísticas y los resultados eliminando las apreciaciones individuales (31).

La clasificación ha de servirnos para orientar el tratamiento.

Se han realizado a lo largo de estos últimos años gran cantidad de clasificaciones, sin que ninguna haya sido aceptada plenamente, ya que siempre queda algún aspecto importante de la estenosis por definir.

Los intentos de clasificación (6, 32, 33, 34, 35, 36, 37, 38, 39) se han sucedido desde finales de los 80 hasta casi la actualidad; sin embargo, solamente las de Cotton, y modificaciones de su misma escuela, han tenido cierta repercusión.

Cotton, primero en 1984 (35) y después en 1989 (36), propone sus clasificaciones, por porcentajes de obstrucción, en grados o estadios.

La de 1989 es la más popularizada: Grado I: estenosis subglótica hasta el 70%. Grado II: estenosis subglótica entre el 70 y 90%. Grado III: estenosis subglótica mayor al 90% pero con luz, aunque sea insignificante. Grado IV: estenosis subglótica completa, consolidada y firme.

Más adelante, Cotton (37) incorporó los cambios siguientes: considera grado III a la estenosis subglótica completa y grado IV a esta misma, pero cuando además hay participación glótica que afecta a la movilidad de una o de las dos cuerdas, aunque esta última modificación no ha encontrado muchos seguidores (38).

En cuanto a las estenosis glóticas, sobre todo las que afectan a la comisura posterior, es también muy importante disponer de alguna clasificación con los mismos objetivos que en el caso de las estenosis subglóticas, y se emplean dos:

La descrita por Whited (40) se limita a solamente dos tipos y no mejora a la de Bogdasarian y Olson (41), que las clasifica en cuatro tipos: Tipo I: adherencia de la apófisis vocal. Tipo II: estenosis de la comisura posterior. Tipo III: estenosis de la comisura posterior con anquilosis unilateral de la articulación cricoaritenoidea. Tipo IV: estenosis de la comisura posterior con anquilosis de las dos articulaciones.

McCaffrey (42, 43), en 1992, propone una clasificación que equivaldría a un sistema de estadiaje.

Tiene en cuenta el diámetro mínimo y la longitud de la zona estenosada. Las mediciones las lleva a cabo mediante laringoscopia, radiografía simple lateral y tomografía frontal.

Tres tipos de localizaciones: glótica, casi siempre interaritenoidea; subglótica: 0,5 centímetros por debajo de la glotis, y traqueal, por debajo del borde circunferencial del cartílago cricoideo.

La glótica siempre está asociada con restricciones de la abducción. La localización es el factor más determinante en el conjunto de los análisis estadísticos y, por tanto, el que tiene más valor pronóstico.

Basado en los datos anteriores, McCaffrey desarrolla su clasificación, que en realidad es un proyecto de estadiaje: Estadio I: confinado a subglotis o tráquea, consistencia membranosa y longitud vertical inferior a 1 cm. Estadio II: confinado a subglotis, longitud mayor a 1 cm. No extendido a glotis o tráquea. Estadio III: estenosis subglótica extendida a tráquea alta sin afectación glótica. Estadio IV: lesiones que afectan a glotis con fijación o parálisis de al menos una de las dos cuerdas.

16. BASES PARA LA INDICACIÓN DEL TRATAMIENTO

La indicación o elección de un tratamiento determinado en el caso de una estenosis laríngea o laringotraqueal será siempre individualizada. La edad y la etiología son factores de la máxima transcedencia y quizás, en el caso de los neonatos y primera infancia, determinantes.

En esencia, se plantean las circunstancias siguientes:

1. Neonatos que precisaron intubación en el postparto y cuya extubación resulta imposible.
2. Neonatos, lactantes o niños mayores con estridor y disnea severa, con corroboración en el estudio funcional de obstrucción alta, con o sin antecedentes de intubación prolongada.
3. Finalmente, neonatos, lactantes o niños mayores con traqueotomía.

En el primero de los casos, siempre hay que actuar de la misma manera: extubación en el quirófano, valoración con endoscopia y, si las circunstancias generales, en cuanto a peso y función pulmonar, lo permiten (peso mayor de 1.500 gr y no necesidad de asistencia respiratoria o simplemente de oxígeno), realizar una división cricoidea anterior y en la mayor parte de las veces también posterior, y colocar un tubo del calibre correspondiente a su edad, para volver a intentar la extubación días después; en caso de circunstancias adversas será imprescindible la práctica de una traqueotomía.

En el segundo de los casos la decisión terapéutica se ha de basar en los hallazgos de la endoscopia y de las pruebas de imagen, con el objetivo de evaluar la localización, consistencia, extensión y, de manera especial, la función laríngea.

La etiología del proceso también tiene una importancia culminante, quizás muy especialmente en el caso de anomalías congénitas, en las que es preciso diferenciar aquellas cuyo pronóstico es bueno, ya que van a mejorar de manera inmediata con tratamiento médico y, en el futuro,

con el crecimiento y desarrollo posterior, de aquellas cuyo pronóstico no es tan claro, ya que la evolución con tratamiento médico no es buena y van a precisar, por tanto, de una traqueotomía, que debe ser evitada mediante la aplicación de tratamiento quirúrgico endoscópico o abierto, habiendo quedado obsoleta la conducta de esperar y ver si ésta conlleva la práctica de una traqueotomía.

En los casos de estenosis post-intubación prolongada, cuyo pronóstico a largo plazo casi nunca va a ser favorable, es preciso –como se afirmaba previamente– tener en cuenta una serie de factores que serán determinantes en la elección de la técnica o procedimiento quirúrgico y que, en definitiva, se limitan a la localización, grado de obstrucción, consistencia, extensión y estado de la función laríngea.

El tratamiento previo del reflujo gastroesofágico será esencial en cuanto al pronóstico e incluso en la prevención de muchas complicaciones, algunas temibles.

Finalmente, la presencia de una traqueotomía es siempre motivo de indicación quirúrgica, si el estado general lo permite.

17. TRATAMIENTO QUIRÚRGICO

Como se dejaba constancia anteriormente, la elección de cada procedimiento va a estar condicionada por diversas circunstancias, como son la localización, extensión, consistencia y grado de obstrucción, la etiología, la edad y el peso en el caso de los neonatos, la función pulmonar y finalmente la presencia o no de una traqueotomía.

Con fines didácticos es conveniente diferenciar los procedimientos en tres fundamentales: las técnicas de expansión del esqueleto laríngeo con la aplicación o no de injertos, la resección segmentaria y anastomosis término-terminal y, finalmente, las técnicas endoscópicas asistidas o no con láser.

18. TÉCNICAS DE EXPANSIÓN DEL ESQUELETO LARÍNGEO

Todos estos procedimientos están basados en la sección vertical del arco anterior del cartílago cricoides y de los primeros anillos traqueales y de la lámina cricoidea con el fin de ampliar el área seccional, técnica diseñada en la década de los 50 por Rethi (44) y aplicada por Grahne (45) en 1971 en los niños, con una serie de modificaciones.

Varios trabajos experimentales demostraron el error de los anatemas de Jackson en lo referente a los principios de inviolabilidad del cricoides en los niños; de entre ellos el de Thomas (46) fue el de mayor impacto. Esta demostración de la no interferencia en el crecimiento de la laringe con la laringofisura extendida al cartílago cricoides, en contra de las teorías de Jackson, supuso un hecho crucial en la ORL Pediátrica (47, 48).

Dependiendo del momento de su aplicación y de la técnica usada se denominan de diferente manera: división cricoidea simple (anterior y/o posterior "cricoid split"), técnicas de expansión sin injertos y técnicas de expansión con injertos o colgajos o laringoplastias.

La división del cricoides "Anterior and Posterior Cricoid Split".

Los esfuerzos para evitar la traqueotomía en los neonatos con estenosis, intubados postnatalmente y de extubación poco menos que imposible, se han sucedido desde los tempranos años 80, siendo en este camino el hito más destacable el desarrollo de la división cricoidea anterior "anterior cricoid split", introducida por Fearon y Cotton (47) en 1972, y sistematizada posteriormente por Cotton y Seid en 1980 (48).

La intervención consiste en practicar una incisión vertical en el arco anterior del cricoides, extendida caudalmente a los primeros anillos traqueales y cranealmente a la quilla del tiroides, sin dividir ésta completamente, evitando la lesión de la comisura anterior y, finalmente, introducir un tubo de ventilación anestésico del calibre correspondiente a la edad del paciente o de un punto superior, que se mantiene entre 5 y 9 días. Durante ese tiempo el niño permanece en la UCI con sedación o parálisis y, posteriormente, se retira el tubo, que ha servido de *stent*, consiguiendo en un alto porcentaje la extubación sin mayores problemas. Crysdale (46) demostró que los resultados mejoraban con la incisión vertical de la lámina posterior del cricoides, ya que la ampliación conseguida era mayor y, más adelante, Cotton (24, 37) añadió la incisión en cuatro cuadrantes, consistente en ampliar el área seccional del cricoides con dos incisiones laterales en el cartílago, indicada lógicamente en los casos más severos (Fig. 5).

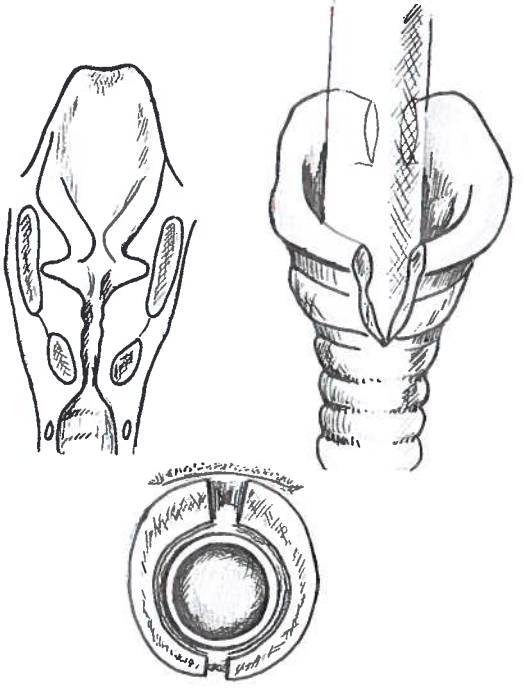

Figura 5. *División cricoidea anterior y posterior y colocación de tubo de anestesia.*

El procedimiento de Cotton fue muy controvertido en sus inicios (21), aunque posteriormente fue universalmente admitido como alternativa a una traqueotomía en los neonatos de extubación imposible, con demostraciones evidentes en cuanto a resultados en múltiples publicaciones que los avalan (8, 38).

18.1. Técnicas de expansión sin injertos

El objetivo de estos procedimientos es el exclusivo de expandir las estructuras cartilaginosas que se habían estrechado por diferentes causas, mediante incisiones en línea media vertical de tiroides, cricoides y primeros anillos traqueales y las más de las veces acompañada de una incisión posterior en la lámina cricoidea y la colocación durante determinado tiempo de una endoprótesis dilatadora o *stent*.

18.2. Técnicas de expansión con injertos o colgajos. "Laringotraqueoplastias"

Los principios en las reconstrucciones laringotraqueales en los niños son diferentes a los adultos, ya que el menor tamaño de la luz laríngea hace que la tolerancia de la obstrucción sea menor y que las indicaciones quirúrgicas sean más amplias, aunque los niños cuentan a su favor con el factor de crecimiento (49).

En realidad, todas estas técnicas no consisten más que en una ampliación de las técnicas de expansión simples de laringofisura con división cricoidea anterior y posterior, a las que se suman la colocación de injertos o colgajos, con el fin de consolidar el esqueleto o armazón laringotraqueal para mantener la ampliación del área seccional de la luz laringotraqueal.

La técnica quirúrgica estará lógicamente condicionada por la localización y las dimensiones de la estenosis, y consiste en la realización de una laringofisura, que en el caso de los niños no se completa en lo referente al extremo craneal de la incisión, que se detiene a nivel inmediatamente inferior a la comisura anterior y que incluye la incisión vertical y en línea media en el arco anterior del cricoides, ampliada si fuera preciso a los primeros anillos traqueales. Seguida en la mayor parte de las ocasiones de la división también vertical de la lámina posterior del cartílago cricoides.

La inclusión en la brecha posterior de un injerto apropiado y su sutura o estabilización serán el paso siguiente, que en determinadas circunstancias puede ser eliminado total o parcialmente.

A continuación se introducirá el *stent* apropiado, arropado o no por un injerto epitelial, si se considera oportuno, o simplemente se empleará un tubo de anestesia introducido desde la boca; ambos posteriormente se mantendrán durante un tiempo determinado.

Este paso es fundamental en cuanto a la elección y denominación de la técnica, que será escalonada y necesitará de una traqueotomía si colocamos el *stent*, o será concebida como una intervención única denominada laringotraqueoplastia en un tiempo (29, 49) si solamente se coloca el tubo de anestesia, que se mantendrá solamente unos días y, por tanto, se prescindirá de la traqueotomía (Fig. 6).

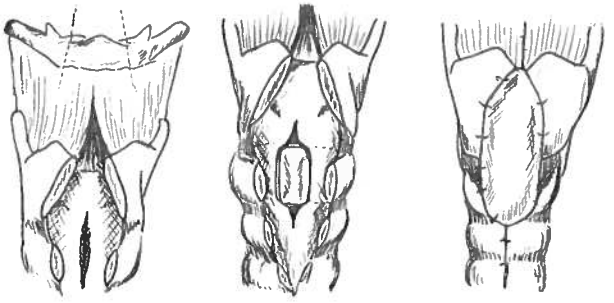

Figura 6. *Laringoplastia con injertos anterior y posterior.*

En este último caso, en el postoperatorio inmediato se mantiene al niño en la unidad de cuidados intensivos, intubado con el mismo tubo que se utilizó al final de la intervención, que hacía las veces de *stent*, y con sedación o parálisis para evitar que el tubo se desplace o que se produzca la autoextubación durante unos periodos de entre 3 y 20 días.

Otro paso del máximo interés es la elección del injerto, colgajo o material de soporte que tendrá la trascendente función de cerrar y mantener la separación anterior y que, por sí solo o junto con el paso previo, condicionará también en determinadas ocasiones, la denominación de la técnica.

Finalmente, se procederá al cierre por planos y a la colocación o no de la cánula de traqueotomía.

En realidad, todas las laringotraqueoplastias tienen en común usar esta misma técnica quirúrgica y solamente se diferencian por el tipo de injerto y *stent* que emplean y el tiempo de permanencia de éste.

La laringotraqueoplastia en un tiempo, en la actualidad queda reservada para lesiones no muy severas, ni extensas, siendo éstas tributarias de técnicas más radicales, como la laringotraqueoplastia escalonada y, sobre todo, la resección segmentaria y anastomosis término-terminal.

Los fundamentos de las laringotraqueoplastias en conjunto van a estar determinados por estos tres factores, que a su vez dependerán de la magnitud de los defectos que se pretendan reconstruir:

1. La utililización o no del injerto epitelial de recubrimiento.
2. La necesidad del injerto, colgajo o refuerzo estructural y su colocación anterior o lateral, en tiroides, cricoides o en pared anterior de la tráquea, o posterior en el cricoides exclusivamente o la combinación de ambos.
3. La colocación o no de *stent* y su tiempo de permanencia.

18.2.1. Injertos epiteliales

El uso de manera sistemática de los injertos epiteliales, de piel o de mucosa, está hoy en día puesto en tela de juicio por muchos autores, que o bien no ven su necesidad o la limitan (50) exclusivamente a las ocasiones en las que la pérdida de epitelio ha sido tan cuantiosa que la sutura directa es totalmente inviable, como ocurre en algunos casos de traumatismo laríngeo y en estenosis muy severas.

En los niños, la tendencia actual es la de prescindir del injerto libre de piel (51); se considera que no es necesario

debido a que la epitelización secundaria es muy rápida, sobre todo si se lleva a cabo sobre la superficie del pericondrio de un injerto cartilaginoso.

18.2.2. Injertos o colgajos estructurales

Su objetivo es doble, servir de soporte estructural y asegurar la expansión o dilatación del marco cartilaginoso. Deben diferenciarse los óseos, los cartilaginosos, los musculares y los de tejido conectivo.

18.2.2.1. Injertos y colgajos óseos

Tienen la ventaja de ser los más consistentes, pero los inconvenientes de una obtención compleja, de ser más difíciles de suturar y, finalmente, de padecer una mayor reabsorción que los cartilaginosos.

Se han empleado injertos libres de cresta ilíaca y otros muchos, pero el más popular fue el obtenido del hueso hioides en la doble versión de injerto libre y de colgajo, pediculado por la musculatura infrahioidea, difundidos por Alonso y Ogura (52), seguido por los provenientes de la clavícula, cuyos propulsores han sido Schuller (53) y Friedman (45); estos últimos no se usan en los niños.

La mayor parte de los trabajos que aconsejan el empleo del injerto de hueso hioides libre lo hacen para la reconstrucción de la pared laringotraqueal anterior; en nuestra experiencia es muy útil su colocación como mantenedor de la división de la lámina cricoidea, usando la parte central a modo de cuña, que impida la retracción y aproximación de los dos bordes. Solamente Casiano (54), en un artículo de 1994, hace mención a esta función.

18.2.2.2. Injertos y colgajos cartilaginosos

Son los más aceptados, ya que su estructura es similar a la que se pretende reconstruir y se emplean los obtenidos de cartílago costal, auricular, e incluso de los de la propia laringe.

a) ***Cartílago costal***

El uso de cartílagos costales en reconstrucción traqueal fue descrito por vez primera por Serrano (55) en 1959, y en la actualidad está muy extendido tanto en niños como en adultos. Su obtención es sencilla. Se extraen de la porción cartilaginosa costal, se emplean para ello desde la 4ª a la 10ª costilla (2, 7, 56), a las que se accede casi siempre con incisiones inframamarias.

Es necesario en el momento de su extracción conservar el pericondrio en toda o al menos en la mayor parte de la superficie del fragmento cartilaginoso costal que se destinará al injerto y en las dimensiones de éste, que serán siempre las mayores posibles con el fin de posteriormente poderle tallar con facilidad para adaptarle al defecto que se intente reconstruir.

No se deben adelgazar los injertos y el pericondrio debe de quedar en la parte correspondiente a la luz traqueal. La presencia de pericondrio en la superficie exterior inhibe el transporte de nutrientes y los condrocitos mueren (49).

La forma ideal para este tipo de injerto, cuando va a ser colocado en la parte anterior de la brecha quirúrgica laringotraqueal, fue diseñada por Zalzal y Cotton (57), simulando una tapadera, con la superficie interna en forma de barco (Fig. 7). Para asegurar su estabilidad se deben emplear un mínimo de suturas; ya está demostrado que en la zona de asentamiento de los puntos se produce una mayor reabsorción (58, 59).

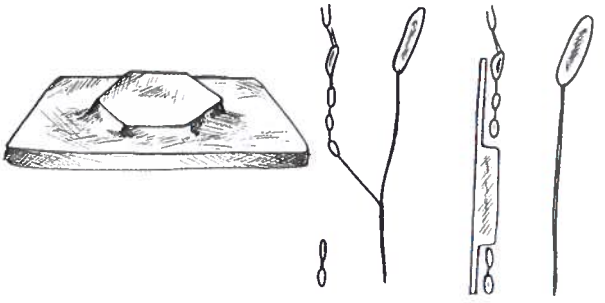

Figura 7. *Tallado del injerto cartilaginoso. Según Zalzal y Cotton.*

El injerto costal es el más apropiado, debido a su firme consistencia, para incluir en la separación cricoidea posterior (7, 11, 58, 59); en este caso es preciso adelgazarle para que no abulte en exceso en la luz, pero nunca dejarle más fino de los dos tercios de su espesor original (7), y la forma más apropiada es también la de barco, pudiendo incluir la punta superior entre los aritenoides en caso de estenosis subglótica combinada con sinequia interaritenoidea.

Se recurre de manera sistemática al injerto costal en los casos de estenosis extensas (11, 51) y en los que precisan cirugía de revisión (38).

La mayor desventaja del cartílago costal es la morbilidad que puede inducir su extracción, con el riesgo de neumotórax inmediato o limitaciones respiratorias en el postoperatorio por dolor, además de la cicatriz, que no debe ser menospreciada.

b) ***Cartílago auricular***

El cartílago obtenido del pabellón auricular ha sido utilizado como injerto en la reconstrucción laringotraqueal, a pesar del gran inconveniente de su debilidad estructural, tanto en la clínica como en numerosos trabajos experimentales (7).

Lusk (51), en 1993, propone el uso del cartílago auricular, en lugar del costal, en las laringotraqueoplastias de los niños, por inducir menor morbilidad en el sitio donante y porque, según su criterio, las propiedades del cartílago auricular en cuanto a elasticidad y rigidez son suficientes.

18.2.2.3. Colgajos musculares o miocutáneos

Basado en el procedimiento descrito por Montgomery (60) en los años 70, Eliachar (61) introdujo, en 1982, su colgajo que llama de puerta rotatoria ("rotary door flap"), que es un auténtico colgajo miocutáneo integrado por la piel anterior del cuello y el músculo esternohioideo. Emplea el colgajo de puerta rotatoria tanto en niños como en adultos (61, 62) con muy buenos resultados.

18.2.2.4. Injertos y colgajos de tejido conectivo

"Parche pericárdico"

La técnica del injerto con parche pericárdico fue descrita por Idriss (63) para el tratamiento de las estenosis traqueales congénitas, especialmente para los casos de tráqueas en embudo o reloj de arena con estenosis muy extensas, en las que es imposible una resección y sutura término-terminal. Se emplean grandes fragmentos de pericardio libre o pediculado y normalmente la intervención se hace mediante esternotomía media y con circulación extracorpórea (3), ya que ello facilita la cirugía y permite, en las numerosas ocasiones en las que se presentan anomalías congénitas vasculares asociadas, que éstas sean tratadas simultáneamente.

La epitelización secundaria se realiza muy fácilmente sobre el pericardio, aunque es preciso resecar tejido de granulación mediante endoscopias repetidas asistidas con láser, durante el postoperatorio en casi todos los casos (63).

18.3. Los tutores, endoprótesis o *stent*

La función de los *stent* es múltiple; su fin primordial es el de servir de andamio o férula que asegure la reconstrucción laringotraqueal; además se los destina a prestar servicio de vehículo y soporte para los injertos, a comportarse como "vigilante" de la luz laringotraqueal, y a cumplir las misiones de dilatador temporal o permanente, y ocasionalmente de cánula. Es, por tanto, un poderoso elemento auxiliar de las laringotraqueoplastias y, en determinadas circunstancias, un recurso excelente para mantener la respiración por vías naturales.

La tendencia actual es la de restringir enormemente su aplicación a los casos más complicados, especialmente a aquellos en los que es imprescindible estabilizar la separación cricoidea, cuando ésta ha sido precisa.

En los niños solamente se utilizan los *stent* de Aboulker y el de Montgomery.

El de Aboulker está fabricado actualmente con teflón, con varias dimensiones y longitudes, con forma de un cigarro puro, hueco por dentro, que precisa perforarse para dejar paso a la cánula de traqueotomía a la que se ancla por medio de hilos de acero inoxidable. Cotton (49) modificó la prótesis de Aboulker para su uso exclusivamente en niños (*stent* de Cotton-Lorenz) (Fig. 8).

El *stent* de Montgomery (60) en forma de T, fabricado en silicona, es más sencillo de colocar que el de Aboulker (Fig. 9).

Los problemas más importantes que presentan las endoprótesis, que no han sido resueltos por completo, son: la obstrucción por acumulación de secreciones, la aparición de granulaciones en los extremos y los desplazamientos o migraciones, a las que se deben añadir la ruptura, la afectación de las cuerdas, los problemas de aspiración y las infecciones, y la dificultad en los cambios de cánula con las prótesis de Aboulker, que son las más difundidas en su uso en la población infantil.

El tiempo de permanencia y la elección de uno u otro tipo de endoprótesis dependerán de muchos factores, de entre ellos los más importantes son: la etiología de la enfermedad causante, las características de la estenosis, la técnica quirúrgica empleada, la edad, el pronóstico y, quizás, el más influyente, que no es otro que el criterio de cada cirujano.



Figura 8. Stent *de Aboulker. Modificado por Cotton.*



Figura 9. *Tubo en T de Montgomery.*

A pesar de que la utilidad de los *stent* es puesta en tela de juicio, no solamente en cuanto al tiempo de permanencia, sino, sobre todo, en cuanto a su necesidad intrínseca, siguen siendo en muchas ocasiones imprescindibles.

19. RESECCIÓN SEGMENTARIA Y ANASTOMOSIS TÉRMINO-TERMINAL

Una de las técnicas más brillantes y resolutivas en adultos, en los últimos 40 años, y recientemente en los niños, ha sido y es la resección segmentaria y la anastomosis término-terminal, que consiste en la reconstrucción de la tráquea y laringe, empalmando los cabos resultantes, caudal y craneal, después de la resección de un segmento cilíndrico completo de estos órganos.

Grillo (54, 65), en los años 60, introdujo este procedimiento en la clínica y, aunque su historia es muy anterior,

fue sin duda el que con la aplicación de numerosos recursos, como son las maniobras de ganancia torácicas (66), las de la liberación infra (67) y suprahioidea (68), descritas posteriormente y, sobre todo, la realización de una sutura meticulosa, hermética y sin tensión, consiguió reducir de manera muy drástica la mortalidad y la morbilidad.

Grillo (69) y Pearson (70) fueron los pioneros de la anastomosis laringotraqueal, tras resección parcial del cartílago cricoides. Para lograr una sutura estable y evitar la reestenosis describieron una serie de muy importantes detalles, como son la sección en oblicuo de adelante a detrás del cabo traqueal distal y la creación de un colgajo posterior, proveniente de mucosa de la lámina cricoidea y anterior de cartílago traqueal.

Aunque hasta entrados los años 90 (71) se consideraba que esta intervención en los casos de exclusiva afectación subglótica en los niños no debía practicarse, por las múltiples complicaciones, a raíz de la presentación de la experiencia de Monnier (72) en 1993 en la que se demuestra que es excelente para su aplicación en los niños, entre otras razones porque la tráquea en éstos es más elástica y distensible y permite, por tanto, mayores posibilidades de resección y sutura, cambian radicalmente los criterios y muchos otorrinolaringólogos pediátricos (73, 74, 75) aceptan que la resección segmentaria y anatomosis término-terminal es una alternativa de primer orden en el tratamiento quirúrgico de las estenosis laringotraqueales infantiles, ya que los resultados son considerablemente mejores a los de las laringotraqueoplastias, ahorra tiempo y reduce morbilidad y costes.

La técnica ha de realizarse de manera rigurosa y los pasos más importantes se exponen a continuación: 1) Abordaje cervical como opción general. 2) Resecar siempre entre cartílagos y tratar de que, tanto el craneal como el caudal, que se emplearán para la posterior sutura, estén totalmente sanos. 3) Liberar con cuidado la tráquea del esófago, identificando previamente los nervios recurrentes, o, en casos excepcionales, hacer una disección muy meticulosa del contorno traqueal, para evitar la lesión de aquellos. 4) En los niños rara vez son necesarias las maniobras de liberación, y son preferibles la supra o infrahioidea que las torácicas. Es de suma trascendencia eludir la lesión tanto del nervio laríngeo superior como del nervio hipogloso o de la arteria lingual. 5) La zona a resecar ha de ser evaluada mediante endoscopia simultánea marcando con agujas los lindes superior e inferior. 6) En caso de afectación cricoidea, respetar la mucosa de la lámina posterior y la mayor parte de cartílago. 7) Suturar con material reabsorbible que debe de interesar a los cartílagos sin perforarles; la mucosa ha de quedar revertida hacia adentro, se tiene que anudar siempre por fuera, de tal manera que en ningún caso quede expuesto el material de la sutura en la luz. 8) El segmento a resecar se debe limitar sobre la base de la elasticidad y a la localización, y la extensión máxima será de 4 a 6 anillos, salvo en casos muy excepcionales. 9) La afectación glótica severa con restricción bilateral de la función debe ser considerada como una contraindicación al procedimiento. 10) En ningún caso se suturará a tensión. 11) La permanencia temporal de una traqueotomía, si bien puede dar lugar a complicaciones puede suponer un recurso de seguridad, en casos muy especiales. 12) El cuello del paciente debe de permanecer en flexión e inmovilizado mediante fijación con alambres del mentón al esternón, durante las tres o cuatro semanas posteriores a la intervención (Figs. 10a y 10b).

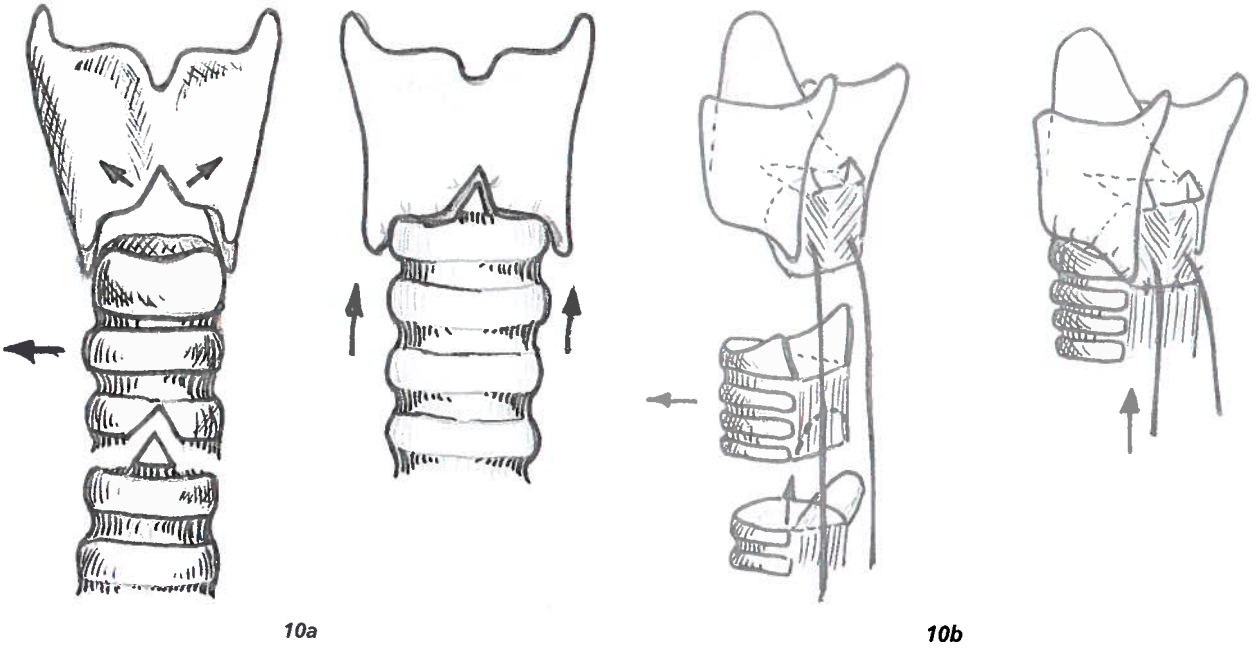

Figura 10. *Resección segmentaria cricotraqueal y anastomosis término-terminal. Preservación de los nervios recurrentes y tallado de los triángulos cartilaginosos (Esquemas modificados de P. Monnier).*

19.1. La técnica de tobogán o de deslizamiento

Grillo (76) critica despiadadamente las técnicas de injertos o parches en los casos extensos de estenosis congénitas, por su excesiva morbilidad y mortalidad, y ante la imposibilidad de realizar una resección y sutura término-terminal por la excesiva extensión sugiere la realización de una técnica que fue inventada por un cirujano inglés llamado Goldstraw y que consiste en:

1) Resección del anillo en el que la estenosis es más pronunciada mediante una incisión transversal.

2) Amplia incisión en la parte posterior del segmento traqueal superior y anterior y una incisión vertical en la parte anterior del segmento traqueal inferior y posterior.

3) Sutura en tobogán de las dos mitades creadas después de abrirlas como un libro.

19.2. Técnicas abiertas para la corrección de estenosis, sinequias o parálisis glóticas

El problema va a ser distinto en los niños y en los adultos. La diferenciación entre una parálisis vocal de origen neurogénico de la fijación aritenoidea por sinequias o cicatrices será esencial para elegir una modalidad de tratamiento.

Muchos de los procedimientos quirúrgicos descritos para el tratamiento de las estenosis subglóticas y traqueales se volverán a emplear con algunas modificaciones para la resolución de las sinequias o cicatrices glóticas o supraglóticas.

El tratamiento de las sinequias será similar al de las membranas congénitas y estará condicionado más por la extensión, amplitud y posición de éstas: anterior, media o posterior, que por la etiología.

Las estenosis glóticas sin afectación neurológica y con extensión limitada a menos de 1 cm serán preferentemente tratadas con procedimientos endoscópicos o combinados, como más adelante se mostrará. Las de mayor extensión y consistencia firme se tratarán con técnicas abiertas.

En estos casos la técnica de elección será la laringofisura con incisión vertical del cricoides y colocación de un amplio injerto entre los dos aritenoides, seguido de la colocación de un stent de Aboulker por un largo espacio de tiempo (41, 58).

20. TÉCNICAS ENDOSCÓPICAS

Los abordajes exclusivamente endoscópicos, con o sin la combinación de la inserción de endoprótesis.

La incorporación del láser, especialmente el de dióxido de carbono "CO_2", ha supuesto el impulso más notable y la razón del gran auge que en los últimos tiempos han obtenido todos estos procedimientos.

El láser más empleado en el tratamiento de las estenosis laríngeas es el CO_2, que, aunque no se puede usar a través de fibras y tiene menor capacidad de coagulación que el YAG-Neodimio, es menos peligroso, ya que su penetración en los tejidos es mucho menor y, por tanto, son menores las posibilidades de daño en las estructuras circundantes. Las máximas a tener en cuenta con la aplicación de estas extraordinarias herramientas quirúrgicas son: emplear el mínimo de la energía necesaria con el menor tiempo de exposición para evitar o minimizar el daño térmico en los tejidos (4).

Las técnicas endoscópicas pueden ser realizadas mediante broncoscopia o mediante microlaringoscopia, dependiendo fundamentalmente de la localización de la estenosis que ha de ser tratada.

La disposición de un equipo de láser es esencial en el tratamiento de las estenosis laringotraqueales, no solamente para su empleo como procedimiento de elección o primario, sino como elemento auxiliar, para la resección y vaporización de granulomas, tejido de cicatrización, fibrosis, etc, en cuantas ocasiones sea necesario.

Con el único propósito de organizar este apartado de manera que pueda ser fácilmente asimilado, clasificaremos a estas técnicas en los apartados siguientes:

1) Las técnicas endoscópicas en las estenosis supraglóticas y glóticas.

2) Las técnicas endoscópicas en las estenosis subglóticas traqueales.

20.1. Estenosis supraglóticas

En los niños, el motivo más frecuente de estridor neonatal es la laringomalacia. En casos muy extremos esta enfermedad puede ser causa de obstrucción respiratoria importante e incluso ser el origen de parada cardio-respiratoria y muerte súbita.

Holinger (78) estudia los mecanismos de la obstrucción y llega a la conclusión de que ésta se produce por la aspiración, durante la inspiración, de la mayor parte de las estructuras supraglóticas: la epiglotis que se plegaría sobre sí misma, los aritenoides y cartílagos corniculados e incluso las bandas ventriculares y los repliegues ariepiglóticos en estado de flacidez también se plegarían y hundirían en la glotis provocando su oclusión.

Sobre la base de impedir que se desencadene esta dinámica, este mismo autor propone, como tratamiento quirúrgico, la sección mediante microcirugía asistida con láser CO_2 de los dos repliegues ariepiglóticos y la vaporización de los cartílagos corniculados, así como de todo el tejido supraglótico redundante, con lo que obtiene muy buenos resultados. Kelly (79), en 1995, presenta una serie de 18 casos, en la mayoría de los cuales, solamente precisa la sección de uno de los repliegues ariepiglóticos, para resolver la situación respiratoria, con mucha menor morbilidad.

Las membranas supraglóticas congénitas y las estenosis supraglóticas de origen traumático, bien por trauma externo o postquirúrgicas, son susceptibles de tratamiento endoscópico con o sin láser, siguiendo los mismos condicionantes que los que se producirán para el tratamiento de las membranas glóticas.

20.2. Estenosis glóticas

Dedo (80), en 1979, presenta su técnica de resección, mediante microcirugía de laringe de las membranas glóticas anteriores, bien sean adquiridas o congénitas, e introduce su prótesis, en forma de quilla triangular, que se fija a la pared anterior del cuello con dos puntos transfixiantes. Se han descrito múltiples modificaciones de esta técnica, siendo la más interesante la de Lichtenberger y Toohill (81) en 1994,

que consiste en la incorporación de un portaagujas especial que sirve para poder anclar la quilla, con puntos transfixiantes que irían desde dentro de la laringe hacia afuera y, por tanto, facilitar sobremanera esta maniobra, y de un bisturí frío especialmente diseñado para su utilización en este menester.

20.3. Estenosis glóticas por parálisis de cuerdas en línea media

La técnica de Ossoff (82), de aritenoidectomía mediante microcirugía de laringe asistida con láser CO_2, para el tratamiento de las parálisis laríngeas de abductores, con una larga lista de modificaciones, es la de elección en muchos casos, ya que consigue unos resultados superiores, o al menos similares a la de las técnicas abiertas o convencionales, en su aplicación en los adultos.

Sin embargo, la aritenoidectomía en los niños ha de ser realizada con muchísimas precauciones, ya que puede dar origen a numerosos trastornos y complicaciones, entre otras la aspiración (83).

20.4. Estenosis subglóticas y traqueales

Existe un acuerdo muy generalizado en que solamente estenosis subglóticas de consistencia blanda y de menos de un centímetro de extensión vertical son susceptibles de tratamiento con microlaringoscopia o endoscopia y láser (84, 85).

Las resecciones circulares están hoy en día contraindicadas, ya que conllevan la producción de reestenosis cicatriciales y se han sustituido, o bien por resecciones parciales realizadas en varias secuencias, usando el láser con muy baja intensidad y breves tiempos de exposición (4, 86, 87), lo que en los niños es especialmente recomendable, o bien, por las dos variedades técnicas que se describen a continuación:

a) Incisiones radiales en la mucosa y posterior dilatación de la estenosis con un broncoscopio, que fueron descritas por Shapsay (88), y su fundamento es conservar, aunque en fragmentos pequeños, la mucosa para impedir reestenosis circular. Las prótesis autoexpandibles no se emplean en los niños.

b) Colgajo en escotilla o microtrampilla ("microtrapdoor-flap"), descrito por Dedo (89), y que consiste en hacer una incisión en U invertida en la subglotis y después de elevar en amplio colgajo de mucosa, vaporizar o resecar con láser todo el tejido cicatricial submucoso y reponer en la situación original el colgajo.

El microcolgajo en trampilla presenta para su realización en los niños muchas dificultades, por lo que su uso en los casos de estenosis subglótica en esta población no está muy generalizado, si bien con la introducción de los micromanipuladores de última generación, que hacen que se reduzca apreciablemente el diámetro del spot, es posible realizar esta técnica en casos infantiles, especialmente seleccionados, con muy buenos resultados (90).

BIBLIOGRAFÍA

1. **WERKHAVEN, JA., BESTE, D.** "Diagnosis and management of pediatric laryngeal stenosis". *Otolaryngol Clin North Am* 28: 797-807. 1995.
2. **DE LORIMIER, AA.** "Congenital tracheal stenosis". *Seminars in Thoracic and Cardiovascular Surgery* 6: 206-210. 1994.
3. **RIMELL, FL., STOOL, SE.** "Diagnosis and management of pediatric tracheal stenosis". *Otolaryng Clin North Am* 28. 809-827. 1995.
4. **HEALY, HB.** "An experimental model for the endoscopic correction of subglottic stenosis with clinical applications". *Laryngoscope* 92: 1103-1115. 1982.
5. **BENJAMIN, B.** "Prolonged intubation injuries of the larynx: Endoscopic diagnosis, classification and treatment". *Ann Otol Rhinol Laryngol* Suppl 160. 102: 1-15. 1993.
6. **OTHERSEN, HB.** "Subglottic tracheal stenosis". *Seminars in Thoracic and Cardiovascular Surgery* 6: 200-205. 1994.
7. **COTTON, RT.** "The problem of pediatric laryngotracheal stenosis. A clinical and experimental study on the efficacy of autogenous cartilaginous grafts placed between the vertically divided halves of the posterior lamina of the cricoid cartilage". *Laryngoscope* 101: 1-34. 1991.
8. **PALASTI, S., RESPLER, DS., FIELDMAN, RJ., LEVITT, J.** "Anterior cricoid split for subglottic stenosis: Experience at the Children's Hospital of New Jersey". *Laryngoscope* 102: 997-100. 1992.
9. **PRESCOTT, CA.** "Factors that influence successful decannulation after surgery for laryngotracheal stenosis in children". *Int J Pediatr Otorhinolaryngol* 30: 183-188. 1994.
10. **MC. DONALD, IH., STOCKS, JG.** "Prolonged nasotracheal Intubation". *Brit J Anaesth* 37: 161-172. 1965.
11. **ZALZAL, GH.** "Treatment of Larygotracheal Stenosis with Anterior and Posterior Cartilage Grafts. A Report of 41 children". *Arch Otolaryng Head Neck Surg* 119: 82-86. 1993.
12. **GAISSERT, HA., LOFGREN, RH., GRILLO, HC.** "Upper Airway Compromise After Inhalation Injury. Complex Strictues of The Larynx and Trachea and Their Management". *Ann Surg* 218: 672-678. 1993.
13. **FEARON, B., BRAMA, I.** "Esophageal hiatal hernia in infants and childrens". *Ann Otol Rhinol Laryngol* 90: 387-391. 1981.
14. **CHERRY, J., MARGULIES, SI.** "Contact ulcer of the larynx". *Laryngoscope* 78: 1.937-1.940. 1968.
15. **EULER, AR., BYRNE, WJ., AMENT, ME.** "Recurrent pulmonary disease in children: a complication of gastroesophageal reflux". *Pediatrics* 63: 47-51. 1979.
16. **LITTLE, FB., KOUFMAN, JA., KOHUT, RI., MARSHALL, RB.** "Effect of gastric acid on the pathogenesis of subglottis stenosis". *Ann Otol Rhinol Laryngol* 94: 516-519. 1985.
17. **KOUFMAN, JA.** "The otolaryngologic manifestations of gastroesophageal reflux disease: a clinical investigation of 225 patients using ambulatory 24-hour ph monitoring and an experimental investigation of the role of acid and pepsin in the development of laryngeal injury". *Laryngoscope* 101 (Suppl 53). 1991.

18. **HALSTEAD, LA.** "Role of Gastroesophageal reflux in pediatrics airway disorders". *Otolaryngol Head Neck Surg* 120: 208-214. 1999.
19. **HALSTEAD, LA.** "Gastroesophageal reflux: a critical factor in pediatric subglottic stenosis". *Otolaryngol Head Neck Surg* 120: 683-688. 1999.
20. **COTTON, RT., RICHARDSON, NMA.** "Congenital Laryngeal Anomalies". *Otolaryngol Clin North Am* 14: 203-218. 1981.
21. **ROSENFELD, RM., BLUESTONE, CD.** "Does early expansion surgery have a role in the management of congenital subglottic stenosis?". *Laryngoscope* 103: 286-290. 1993.
22. **EVANS, KL., COURTENEY-HARRIS, R., BAILEY, M., EVANS, JN., PARSONS, DS.** "Management of posterior laryngeal and laryngotracheoesophageal clefts". *Arch Otolaryngol Head Neck Surg* 121: 1.380-1.385. 1995.
23. **MORIMITSU, T., MATSUMOTO, I., OKADA, S., TAKAHASSI, M., KOSUGI, T.** "Congenital Cricoid Stenosis". *Laryngoscope* 91: 1.356-1.364. 1981.
24. **COTTON, RT., MORTELLITI, AJ., MYER, CM.** Four-"Quadrant cricoid cartilage division in laryngotracheal reconstruction". *Arch Otolaryngol Head Neck Surg* 118: 1.023-1.027. 1992.
25. **CANTILLO, E., LÓPEZ, F., JURADO, A., LÓPEZ, P.** "Atrésie laryngée congénitale: à propos d'un cas". *Rev Laryngologie* 113: 59-60. 1992.
26. **BERKOWITZ, RN., BOS, CE., STRUBEN, WH., VERVAT, D. VAN ES, HW.** "Congenital laryngotracheoesophageal cleft". *Arch Otolaryngol* 100: 442-443. 1974.
27. **BENJAMIN, B., INGLISH, A.** "Minor Congenital Laryngeal Clefts: Diagnosis and classification". *Ann Otol Rhinol Laryngol* 98: 417-420. 1989.
28. **HOFFER, ME., TOM, LW., WETMORE, RF., HANDLER, SD., POTSIC, WP.** "Congenital tracheal stenosis. The Otolaryngologist's perspective". *Arch Otolaryngol Head Neck Surg* 120: 449-453. 1994.
29. **SEID, AB., PRANSKY, SM., KEARNS, DB.** "One-stage laryngoplasty". *Arch Otolaryngol Head Neck Surg* 117: 408-410. 1991.
30. **DUNHAM, ME., WOLF, RN.** "Visualizing the pediatric airway: Three-dimesional modeling of endoscopic images". *Ann Otol Rhinol Laryngol* 105: 12-17. 1996.
31. **WEBER, AL., GRILLO, H.** "Tracheal lesion-assessment by conventinal films, computed tomography and magnetic resonance imaging". *Isr Med Sci* 28: 233-240. 1992.
32. **MYER, CM., O'CONNOR, DM., COTTON, RT.** "Proposed grading system for subglottic stenosis based on endotracheal tubes sizes". *Ann Otol Rhinol Laryngol* 103: 319-323. 1994.
33. **GRUNDFAST, KM., MORRIS, MS., BERNSLEY, C.** "Subglottic stenosis: retrospective analysis and proposal for standar reporting system". *Ann Otol Rhinol Laryngol* 96: 101-105. 1987.
34. **HEBAR, A., POWELL, DD., SMITH, CD., OTHERSEN, HB.** "Balloon tracheoplasty in children: Result of a 15-years experience". *J Pediatr Surg* 26: 957-961. 1991.
35. **COTTON, RT.** "Pediatric laryngotracheal stenosis". *J Pediatr Surg* 19: 699-704. 1984.
36. **COTTON, RT., GRAY, SD., MILLER, RP.** "Update of the Cincinnati experience in pediatric laryngotracheal reconstruction". *Laryngoscope* 99: 1.111-1.116. 1989.
37. **COTTON, RT., MYER, CM., O'CONNOR, DM.** "Innovations in pediatric laryngotracheal reconstruction". *J Pediatr Surg* 27: 196-200. 1992.
38. **HOEVE, LJ., BERKOWITS, RN., ESKICI, O., VERWOERD, CD.** "Acquired laryngeal stenosis in infants and children treated by laryngofissure and stenting". *Int J Pediatr Otorhinolaryngol* 35: 251-261. 1996.
39. **APRIL, MM., MARSH, BR.** "Laryngotracheal Reconstruction for Subglotic Stenosis". *Ann Otol Rhinol Laryngol* 102: 176-181. 1993.
40. **WHITED, RE.** "Posterior commisure stenosis post long-term intubation". *Laryngoscope* 93: 1314-1318. 1983.
41. **BOGDASARIAN, RS., OLSON, NR.** "Posterior Glottic Laryngeal Stenosis". *Otolaryngol Head Neck Surg* 88: 765-772. 1980.
42. **MCCAFFREY, TV.** "Management of laryngeal stenosis of the basis of the site and severity". *Otolaryngol Head Neck Surg* 109: 468-473. 1993.
43. **MCCAFFREY, TV.** "Classification of laryngotracheal stenosis". *Laryngoscope* 102: 1.335-1.340. 1992.
44. **RETHI, A.** "An operation for cicatricial stenosis of the larynx". *J Laryngol Otol* 70: 283-293. 1956.
45. **GRAHNE, B.** "Operative treatment of severe chronic laryngeal stenosis in infants up to three years old". *Acta Otolaryngol* 72: 134-137. 1971.
46. **CRYSDALE, WS., PLATT, LJ.** "Division of posterior cricoid plate in young children with subglottic stenosis". *Laryngoscope* 10: 1451-1458. 1976.
47. **FEARON, B., COTTON, RT.** "Subglottic stenosis in infants and children: The clinical problem and experimental surgical correction". *Can J Otolaryngol* 1: 281. 1972.
48. **COTTON, RT., SEID, AB.** "Management of the extubation problem in the premature child: Anterior Cricoid Split as an alternative to tracheotomy". *Ann Otol Rhinol Laryngol* 85: 508-511. 1980.
49. **COTTON, RT.** "Pediatric laringotracheal reconstruction. op tec." *Otolaryngol Head Neck Surg* 3: 165-172. 1992.
50. **SCHAEFFER, SD.** "The treatment of acute external laryngeal fractures". *Arch Otolaryngol Head Neck Surg* 117: 35-39. 1991.
51. **LUSK, RP., KANG, R., MUNTZ, HR.** "Auricular cartilage grafts in laryngotracheal recosntruction". *Ann Otol Rhinol Laryngol* 102: 247-254. 1993.
52. **ALONSO, WA., DRUCK, NS., GRIFFITHS, CM., SUMMER, H., OGURA, JH.** "Cricoid Arch Replacement in Dogs. Further studies". *Arch Otolaryngol* 101: 42-45. 1975.
53. **SCHULLER, DE., WILSON, M.** "Rigid skeletal support for laryngotracheal reconstruction. operative techniques". *Otolaryngol Head Neck Surg* 3: 173-177. 1992.

54. **CASIANO, RA., PATETE, M., LINDQUIST, T.** "Tracheoplasty using titanium reconstructive plates with strap-muscle flap". *Otolaryngol Head Neck Surg* 111: 205-210. 1994.
55. **SERRANO, A., ORTIZ, F., ANDRADE, J.** "Reconstruction of the cervical trachea: A technique to obtain a permanently patent airway". *Plast Reconstr Surg* 24: 333-340. 1959.
56. **FROEHLICH, P., SEID, AB., KEARNS, DB., PRANSKY, SM., MORGON, A.** "Use of Costal Cartilage Graft as External Stent or Repair of Major Suprastomal Collapse Complicating Pediatric Tracheotomy". *Laryngoscope* 105: 774-775. 1995.
57. **ZALZAL, GH., COTTON, RT.** "A New way of carving cartilage grafts to avoid prolapse into the tracheal lumen when used in subglottic reconstruction". *Laryngoscope* 96: 1.039-1.040. 1986.
58. **ZALZAL, GH.** "Posterior Glottic fixation in children". *Ann Otol Rhinol Laryngol* 102: 680-686. 1993.
59. **STENSON, K., BERKOWITZ, R., MCDONALD, T., GRUBER, B.** "Experience with one-stage laryngotracueal reconstruction". *Int J Pediatr Otorhinolaryngol* 27: 55-64. 1993.
60. **MONTGOMERY, WW.** *Surgery of the Upper Respiratory System.* Lea & Febiger. Philadelphia, vol. 2, 565-595. 1973.
61. **ELIACHAR, I., MARCOVICH, A., SHAI, YH.** "Rotary-door flap in laryngotracheal reconstruction". *Arch Otolaryngol* 110: 585-590. 1984.
62. **ELIACHAR, I., SEBEK, BA., LEVINE, S., TUCKER, HM.** "Histologic changes in skin implanted into the larynx andtrachea by myocutaneus flap reconstruction". *Otolaryngol Head Neck Surg* 93: 754-758. 1985.
63. **ANDREWS, TM., COTTON, RT., BAILEY, WW., MYER, CM., VESTER, SR.** "Tracheoplasty for congenital complete tracheal rings". *Arch Otolaryngol Head Neck Surg* 120: 1.363-1.369. 1994.
64. **GRILLO, HC., DIGNAN, EF., MIURA, T.** "Extensive resection and reconstruction of mediastinal trachea without prosthesis or graft: An anatomical study in man". *J Thorac Cardiovasc Surg* 48. 741-753. 1964.
65. **GRILLO, HC.** "Circunferential resection and recosntruction of the mediastinal and cervical trachea". *Ann Surg* 162: 374-388. 1965.
66. **MULLIKEN, J., GRILLO, HC.** "The limits of tracheal resection with primary anastomosis. Further anatomical studies in man". *J Thorac Cardiovasc Surg* 55: 418-412. 1968.
67. **DEDO, HH., FISCHMAN, NH.** "Laryngeal release and sleeve resection for tracheal stenosis". *Ann Otol* 78: 285-289. 1969.
68. **MONTGOMERY, WW.** "Suprahyoid release for tracheal anastomosis". *Arch Otolryngol* 99: 255-259. 1974.
69. **GRILLO, HC.** "Surgical treatment of postintubation tracheal injuries". *J Thorac Cardiovasc Surg* 78: 860-875. 1979.
70. **PEARSON, FG,. COOPER, JD., NELEMS, JM., VAN NOSTRAND, AW.** "Primary tracheal anastomosis after resection of the cricoid cartilage with preservation of recurrent laryngeal nerves". *J Thorac Cardiovasc Surg* 70: 806-816. 1975.
71. **WIATRAK, BJ., COTTON, RT.** "Anastomosis of the cervical trachea in children". *Arch Otolaryngol Head Neck Surg* 118: 58-62. 1992.
72. **MONNIER, P., SAVARY, M., CHAPUIS, G.** "Partial cricoid resection with primary tracheal anastomosis for subglottic stenosis in infants and children". *Laryngoscope* 103: 1.273-1.283. 1993.
73. **LUDEMANN, JP., HUGUES, CA., NOAH, Z., HOLINGER, LD.** "Complications of pediatric laryngotracheal reconstruction: prevention strategies". *Ann Otol Rhinol Laryngol* 108: 1.019-1.026. 1999.
74. **MONNIER, P., LANG, F., SAVARY, M.** "Cricotracheal resection for pediatric subglottic stenosis". *Int J Pediatr Otorhinolaryngol* 49: (Suppl 1): 283-286. 1999.
75. **WALNER, DL., STERN, Y., COTON, RT.** "Margins of cricotracheal resection in children". *Laryngoscope* 109: 1.607-1.610. 1999.
76. **GRILLO, HC.** "Slide tracheoplasty for long segment congenital tracheal stenosis". *Ann Thorac Surg* 1.613-1.621. 1994.
77. **COLEMAN, JA., VAN DUYNE, JA., OSSOFF, RH.** "Laser treatment of lower airway stenosis". *Otolaryngol Clin North Am* 28: 771-783. 1995.
78. **HOLINGER, LD., KONIOR, RJ.** "Surgical management of severe laryngomalacia". *Laryngoscope* 99: 136-142. 1989. 30.
79. **KELLY, SM., GRAY, SD.** "Unilateral Endoscopic Supraglottoplasty for Severe Laryngomalacia". *Arch Otolaryngol Head Neck Surg* 121: 1.351-1.354. 1995.
80. **DEDO, HH.** "Endoscopic teflon keel for anterior glottic web". *Ann Otol Rhinol Laryngol* 88: 467-472. 1979.
81. **LICHTENBERGER, G., TOOHILL, RJ.** "New keel fixing technique for endoscopic repair of anterior commisure webs". *Laryngoscope* 104: 771-774. 1994.
82. **OSSOFF, RH., SISSON, GA., DUNCAVAGE, JA., MOSELLE, HI., ANDREWS, PE., MCMILLAN, WC.** "Endoscopic Laser aritenoidectomy for the treatment of bilateral vocal cord paralysis". *Laryngoscope* 94: 1.293-1.297. 1984.
83. **FRIEDMAN, EM., HEALY, GB., MCGILL, TJ.** "Carbon dioxide laser management of subglottic and tracheal stenosis". *Otolaryngol Clin North Am* 16: 871-877. 1983.
84. **MCCAFFREY, TV.** "Management of laryngeal stenosis of the basis of the site and severity". *Otolaryngol Head Neck Surg* 109: 468-473. 1993.
85. **ANAND, VK., ALEMAR, G., WARDEN, ET.** "Surgical consideration in tracheal stenosis". *Laryngoscope* 102: 237-243. 1992.
86. **MCGILL, TJ., FRIEDMAN, EM., HEALY, GB.** "Laser surgery in the pediatric airway". *Otolaryngol Clin North Am* 16: 865-870. 1983.
87. **METHA, AC., LEE, FYW., CORDASCO, EM., KIRBY, T., ELIACHAR, I., DE BOER, G.** "Concentric tracheal and subglotic stenosis. Management using the ND-YAG laser for mucosal sparing followed by gentle dilatation". *Chest* 104: 673-677. 1993.

88. **SHAPSAY, SM., BEAMIS, JF., HYBELS, RL.** "Endoscopic treatment of subglottic and tracheal stenosis by radial incisión and dilatation". *Ann Otol Rhinol Laryngol* 96: 661-667. 1987.
89. **DEDO, HH., SOOY, CD.** "Endoscopic laser repair of posterior glottic, subglottic and tracheal stenosis by division or micro-trapdoor flap". *Laryngoscope* 94: 445-450. 1984.
90. **WERKHAVEN, JA., WEED, DT., OSSOF, RH.** "Carbon dioxide laser serial microtrapdoor flap excision of subglottic stenosis". *Arch Otolaryngol Head Neck Surg* 119: 676-679. 1993.

44. INFECCIONES E INFLAMACIONES DE LARINGE Y TRÁQUEA

L. Jiménez Ferreres*, G. Álvarez Calatayud**

1. INTRODUCCIÓN

La incidencia estimada de *laringitis* o *laringotraqueitis* es de un 3 a un 6% en la población menor de 6 años. Habitualmente supone una patología banal que precisa tratamiento en menos del 15% de los casos, aunque es una enfermedad potencialmente grave, ya que puede obstruir la vía respiratoria (4, 9, 20). Su tratamiento ha evolucionado a lo largo de los años, lográndose una reducción de los pacientes en los que es necesario realizar traqueotomía o intubación endotraqueal para el mantenimiento de una correcta ventilación.

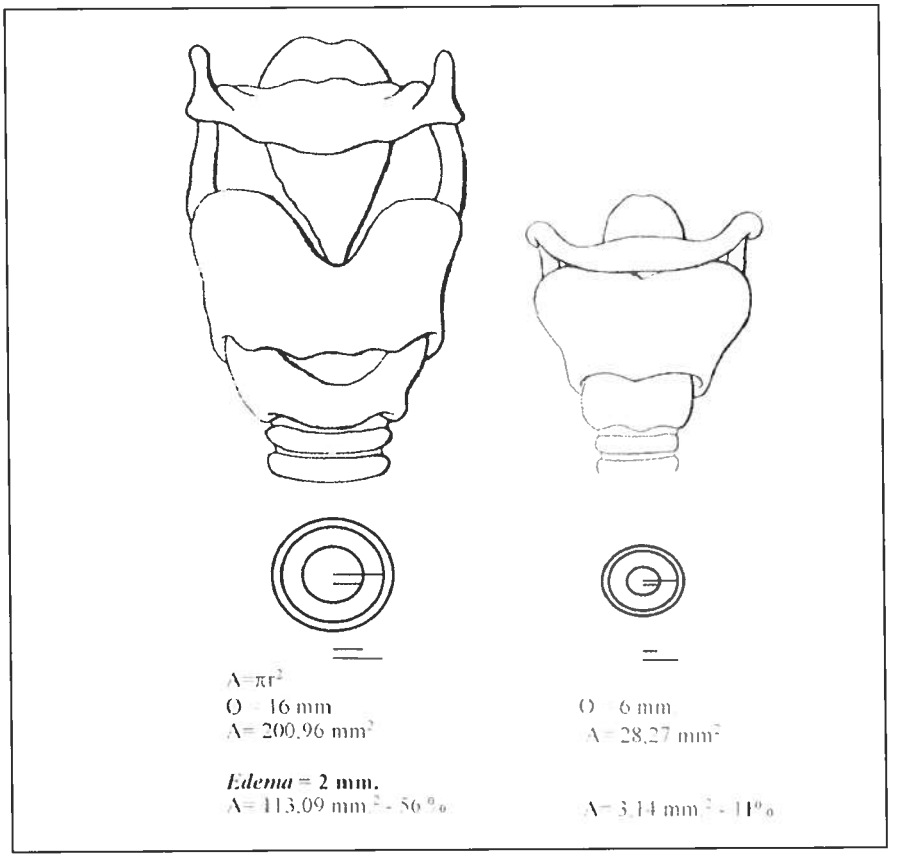

Figura 1. *Laringe del lactante y del adulto. Como les afecta la disminución de su diámetro.*

La mayor incidencia durante la infancia se debe a la anatomía de la laringe en la infancia que determina una mayor predisposición a la obstrucción. El menor diámetro y la forma cónica invertida de la laringe, que se estrecha progresivamente hacia la subglotis, determinan que el mismo grado de edema del tejido conectivo ocasione una obstrucción mucho mayor en el niño que en el adulto (Fig. 1). Dicha obstrucción se ve favorecida por la mayor laxitud de los tejidos conjuntivos, que favorece los movimientos pasivos con la respiración y facilita la reacción inflamatoria, y por las leyes de la dinámica de fluidos de Poiseuille y Bernouilli, que determinan respectivamente que al disminuir el diámetro de la luz se produzca un aumento logarítmico de la resistencia al flujo y una disminución de la presión con mayor tendencia al colapso de la vía. Otro factor predisponente propio de la edad pediátrica es la hipertrofia adenoidea y amigdalar. La obstrucción de la vía aérea que produce, obliga a una respiración bucal, que trae como consecuencia una mayor sequedad del aire inspirado y favorece la irritación e inflamación laríngea.

La mayoría de las patologías laringotraqueales presentan, en mayor o menor grado, síntomas relacionados con la voz, la respiración y la deglución. Frecuentemente el diagnóstico es de presunción, ya que el paciente acude a la consulta de

* Servicio de ORL. Hospital San Rafael, Madrid.
** Servicio de Pediatría. Hospital San Rafael, Madrid.

otorrinolaringología aquejándose de "laringitis" o referido por otro médico a causa de una disfonía o de la presencia de estridor. Estos síntomas pueden ser originados por gran número de patologías inflamatorias y no inflamatorias que cursan con los mismos cambios histológicos y afectan a toda o a parte de la laringe. El estridor es, por su frecuencia y posible fatal evolución, el síntoma que determina las mayores dudas diagnósticas y terapéuticas. Todo ello hace extremadamente difícil clasificar las patologías infecciosas e inflamatorias de la laringe y tráquea. Además, a lo largo de la historia ha existido gran discrepancia en la nomenclatura de las diferentes patologías. Así, el término ***crup*** definía exclusivamente la difteria, y se denominaba ***pseudocrup*** al resto de cuadros con la misma sintomatología; *estridor inspiratorio, tos perruna y disfonía.* Con el tiempo y la introducción de la vacuna contra la difteria, el prefijo *"pseudo"* fue desapareciendo y, hoy en día, denominamos *crup* a toda patología inflamatoria aguda de la vía aérea (independientemente del área afectada), sinónimo de *laringotraqueobronquitis* (8, 19).

La clasificación que nosotros proponemos está basada en la evolución clínica: agudos y crónicos, y en la mayor o menor necesidad de una inmediata actuación terapéutica, obstructivos y no obstructivos (Tabla 1). Los cuadros no obstructivos no producen insuficiencia respiratoria y, por lo tanto, predominan síntomas como la disfonía o tos, frente al estridor u otros síntomas obstructivos. El tratamiento de los síntomas no obstructivos se centra generalmente sobre la causa que los produce, pero la disnea y la obstrucción de la vía respiratoria pueden demandar un procedimiento urgente que es común para todas las entidades clínicas.

El estudio del paciente comienza cuando nos es remitido, ya sea directamente o por el servicio de urgencias pediátricas. En primer lugar, valoraremos la severidad del estridor y de los signos y síntomas de obstrucción, tales como la cianosis, el tiraje o el nivel de conciencia. Podemos cuantificar nuestras observaciones en escalas como las de Taussig o Westley, pero tiene mayor importancia la valoración "cualitativa" que da la propia experiencia clínica. Las escalas no son dinámicas y aunque valoran la severidad de la obstrucción no cuantifican correctamente su progresión. Ante la sospecha de una epiglotitis o de otra patología obstructiva de rápida evolución, es preferible asegurar la vía aérea antes de continuar con la exploración. La primera maniobra consiste en la administración de O_2 con presión positiva. Es preciso no potenciar el cierre de la luz de la vía aérea mediante manipulaciones mecánicas que pudieran acrecentar el grado de obstrucción. Se ha de trasladar el paciente al quirófano, unidad de cuidados intensivos o a cualquier otra sala especialmente preparada para dichas situaciones. Mientras, debemos localizar a los especialistas con más experiencia en el manejo de la vía aérea y preparar todo lo necesario para una actuación rápida. Es necesario recordar que "nadie es el dueño de la vía aérea y que debe actuar aquél más cualificado en cada momento".

Inicialmente realizaremos una intubación orotraqueal y posteriormente cambiaremos a una intubación nasotraqueal con la ayuda del fibrolaringobroncoscopio, lo que será aprovechado también como técnica exploratoria. En casos de intubación orotraqueal dificultosa, introduciremos un broncoscopio rígido a través de la glotis. Con ello se asegurará la vía respiratoria y la oxigenación del paciente, permitiendo además la entrada de anestésicos para realizar una traqueotomía reglada o intubar bajo anestesia general.

Tabla 1
Clasificación de las infecciones e inflamaciones de la laringe y tráquea

LARINGITIS AGUDA
- ***No obstructiva***
  - Laringitis aguda inespecífica
  - Laringitis agudas asociadas a procesos específicos
    - Infecciosos
    - No infecciosos
- ***Obstructiva***
  - Supraglótica
    - Laringitis supraglótica:
      - Epiglotitis aguda
      - Laringitis supraglótica edematosa
    - Edema supraglótico asociado a un absceso retrofaríngeo
  - Subglótica
    - Laringotraqueobronquitis o "Crup":
      - Laringotraqueobronquitis aguda vírica
      - Laringitis subglótica edematosa
      - Laringotraqueobronquitis aguda bacteriana
      - Laringotraqueobronquitis necrotizante
  - Otros procesos específicos.
    - Difteria
    - Candidiasis
    - Herpes
    - Cuerpos extraños laringotraqueales

LARINGITIS CRÓNICA
- Tuberculosis
- Papilomatosis
- Nódulos, pólipos y edemas laríngeos
- Granulomas post-intubación
- Quistes subglóticos
- Laringitis crónica hipertrófica
- Enfermedades inflamatorias sistémicas con afectación laringotraqueal

2. LARINGITIS AGUDAS

2.1. No obstructivas

2.1.1. Laringitis aguda inespecífica

Podríamos llamarla también *laringitis catarral.* Nos referimos a todos aquellos procesos en los que aparece una afectación laríngea dentro de un cuadro de vías

aéreas superiores. A la clínica propia de un proceso nasal u orofaríngeo (rinorrea, odinofagia, fiebre...), se añade disfonía y tos seca irritativa, debidos a una leve inflamación subglótica. La etiología más frecuente es el catarro común causado por rinovirus, aunque también pueden intervenir los virus parainfluenza, adenovirus y virus respiratorio sincitial. Estos procesos se ven potenciados por la respiración bucal consecuencia de la obstrucción nasal.

Debemos tener en cuenta la posibilidad de infecciones bacterianas secundarias, principalmente por *Haemophilus influenzae,* estreptococos y estafilococos. En tal caso, al tratamiento sintomático propio de los procesos víricos, habremos de añadir antibioterapia adecuada teniendo en cuenta la creciente resistencia que encontramos a ß-lactamasas en este grupo de patógenos.

2.1.2. Laringitis agudas asociadas a procesos específicos

2.1.2.1. Infecciosos

La *gripe* cursa como los procesos inespecíficos, pero existe mayor facilidad de sobreinfección, especialmente en las epidemias producidas por cepas de influenza tipo A_2. La mitad de los afectados de laringitis subglótica padecen bronquiectasias u otras secuelas que justifican un tratamiento antibiótico inicial. De igual modo ocurre con las enfermedades *exantemáticas,* en particular con el sarampión, y en *otros procesos bacterianos* como la amigdalitis aguda o la rinosinusitis, que frecuentemente también se asocian con laringotraqueitis.

Un comentario aparte merece la *tos ferina* causada por la *Bordetella pertussis.* Al igual que en otras patologías, la instauración de las campañas de vacunación ha provocado una drástica disminución en su incidencia, aunque parece que vuelve a resurgir. Clásicamente se desarrolla en 3 fases. La primera (o fase catarral) cursa con los síntomas propios de un cuadro de vías aéreas superiores, con tos suave, rinorrea y malestar general. Aproximadamente en una semana comienza la fase paroxística con tos en brotes periódicos, que puede acompañarse de cianosis y vómitos. Es característico el "graznido" producido con la inspiración profunda que se realiza tras el brote de tos. Dura entre uno y tres meses, por lo que en ocasiones se ha denominado "tos de los cien días". Por último, la fase de convalecencia, donde progresivamente va disminuyendo la intensidad y el número de accesos, aunque la tos puede persistir durante meses. El diagnóstico se realiza mediante cultivo o inmunofluorescencia de las secreciones nasofaríngeas en los primeros estadios. El tratamiento debe ser el preventivo con la inmunización activa, siendo sensible a antibióticos, sobre todo a la eritromicina. La necesidad de intubación es rara, pero hay que tenerla en cuenta en niños menores de 1 año.

2.1.2.2. No infecciosos

La inflamación se produce por otros mecanismos, como puede ser el traumatismo continuado por el *abuso o mal uso vocal.* Cursan con disfonía aislada. El tratamiento es el reposo vocal y antinflamatorios si fuera necesario. Otras medidas como los vahos, la hidratación ambiental, o los mucolíticos pueden ser de ayuda. En casos de constante recidiva pueden constituir el estadio previo a patologías crónicas de la laringe y/o patologías de la voz, siendo necesaria la reeducación vocal mediante tratamiento fonologopédico.

El *reflujo gastroesofágico* (ver capítulo 58) y la ingesta o aspiración de productos irritantes provocan cuadros semejantes que asocian generalmente tos seca irritativa.

2.2. Obstructiva

2.2.1. Supraglótica

2.2.1.1. Laringitis supraglótica o Epiglotitis aguda

Es la inflamación que afecta tanto al cartílago epiglótico como a los aritenoides y repliegues aritenoepiglóticos. Hay que distinguirla de las demás patologías obstructivas por su rápida instauración (4-5 horas) y posible evolución letal (Tabla 2). Afecta principalmente a niños entre los 2 y 6 años de edad, aunque puede aparecer desde los 6 meses hasta en pacientes adultos. Su incidencia ha disminuido drásticamente desde la introducción a finales de los años 80 de la vacuna frente al *Haemophilus influenzae* tipo b, habiendo prácticamente desaparecido en el mundo occidental (11). También puede estar provocada por otros gérmenes como los estafilococos o los estreptococos ß-hemolítico del grupo A, y por patologías no infecciosas como la ingesta de cáusticos o las lesiones térmicas (14). La mayoría de los pacientes presentan un aspecto tóxico con fiebre alta, taquicardia y taquipnea. El estridor inspiratorio empeora en decúbito supino, ya que esta postura favorece la obstrucción hipofaríngea. A medida que avanza el estridor aparece retracción supraclavicular, intercostal y subesternal, y el niño adopta una postura característica; sentado, recto, con hiperextensión cervical, la boca abierta, avance mandibular y la lengua en protrusión, con lo que logra aumentar la vía aérea. El aspecto general es como un "trípode". Padece gran odinofagia, lo que le ocasiona disfagia y sialorrea, y por ello mismo evita toser. La voz, aunque clara, tiene un timbre característico denominado "voz de sapo" o de "patata caliente" (25).

El diagnóstico es clínico y se confirma mediante laringoscopia directa (Fig. 2). Sólo se realizará en un entorno adecuado con todo dispuesto para una eventual intubación de urgencia y se evitará toda actuación que pueda desencadenar la obstrucción de la vía aérea por agitación del paciente. Utilizaremos el fibrobroncoscopio con el tubo endotraqueal incorporado por si fuera precisa la intubación. Se visualizará directamente la epiglotis inflamada, roja como una "cereza". La radiografía lateral cervical puede ayudarnos en el diagnóstico. Refleja un engrosamiento epiglótico con abombamiento de los repliegues aritenoepiglóticos –huella de pulgar– (Fig. 3) y distensión hipofaríngea. El hemograma muestra gran leucocitosis y neutrofilia. Los cultivos sanguíneos son positivos en más de un 90% para el *Haemophilus influenzae* tipo b, mientras que los exudados faríngeos son sistemáticamente negativos.

Tabla 2
Diagnóstico diferencial entre epiglotitis y laringotraqueobronquitis

	Supraglotitis, Epiglotitis	***Laringotraqueo-bronquitis vírica***	***Crup espasmódico***	***Laringitis bacteriana***
Edad	3-7 años	3 m-6 a (máx. 2 años)	1-3 años	1 m-6 a (máx. 5 años)
Prodromos vírico	No	**Sí**	**No**	Muy posible
Instauración	Rápida (horas)	Progresiva (días)	Súbita, **nocturna**	Lenta, deterioro súbito
Estridor	Inspiratorio	Inicialmente inspiratorio. Al aumentar la obstrucción mixta.		**Expiratorio y sibilancias**
Tos	**No**	Sí (crup)		Sí (rasposa)
Fiebre	Alta	Baja	**No**	Alta
Sialorrea y deglución	**Sí no come, dolor al tragar**	Normal, salvo obstrucción severa		
Voz	Sapo, patata caliente	Normal o disfonía		
Retracción	Ninguna hasta bastante avanzado	Primero xifoidea y luego intercostal; supraesternal y supraclavicular		Ninguna salvo obstrucción severa. Xifoidea y esternal
Respiración	Leve taquipnea	Taquipnea moderada o severa		
Aspecto general	**Tóxico**	Leve	Normal	Tóxico
Posición corporal	**Sentado, hacia delante –trípode–**	Cualquiera, tórax hiperexpandido	Cualquiera, tórax hiperexpandido	Cualquiera. Postrado.
Aspecto facial; boca, nariz	Boca abierta, prognación mandibular, no aleteo nasal	Cerrada o abierta y aleteo nasal según grado obstrucción		
Epidemiología	Cualquier estación	Otoño-invierno	Cualquier estación	Otoño-invierno
Hemograma	Leucocitosis alta. Neutrofilia > 80%	Leucocitosis moderada	Normal	Leucocitosis moderada, neutrofilia
Radiología	Rdx. Lateral de cuello: engrosamiento epiglotis (signo pulgar)	A-P laríngea: punta lápiz, estrechamiento subglótico	A-P laríngea: punta lápiz, estrechamiento subglótico	Estrechamiento subglótico. Bordes traqueales irregulares
Endoscopia	Epiglotis roja, tumefacta. Cereza. Aritenoides inflamados	Edema subglótico pálido "almohadilla". Epiglotis normal	Edema subglótico eritematoso "almohadilla". Epiglotis normal	Gran eritema de la mucosa traqueal. Secreciones traqueales
Respuesta	Rápida (40 horas)	Progresiva	Rápida	Lenta (1-2 semanas)
Intubación	Frecuente	Ocasional	Rara	Frecuente

En cuanto al tratamiento, es esencial el control de la vía aérea. Recomendamos la intubación del paciente en caso de confirmar el diagnóstico. El tratamiento antibiótico se inicia en quirófano tras la toma de cultivos y, dada la resistencia a ß-lactamasas, es preciso la utilización de cefalosporinas de 3ª generación (cefuroxima, ceftriaxona o cefotaxima). Hay que mantener sedado al niño hasta la extubación, también en quirófano, a los 2-4 días. La adrenalina no muestra beneficio alguno, mientras que los corticoides pueden ser útiles para reducir la inflamación, sobre todo a la hora de la extubación.

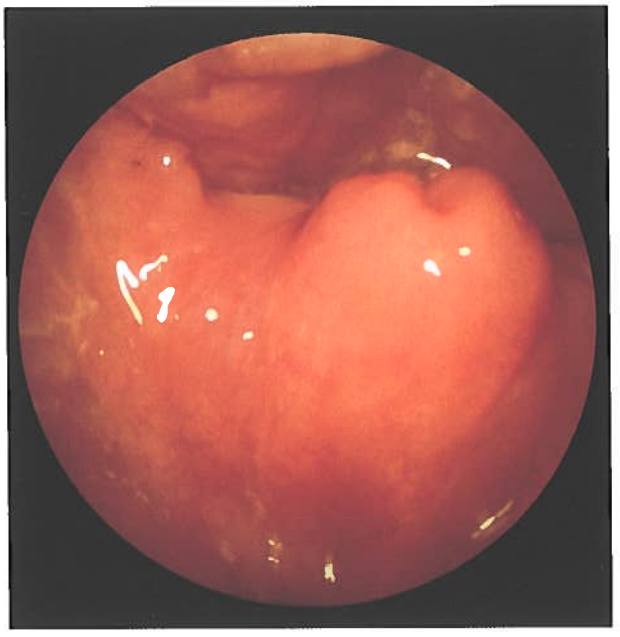

Figura 2. *Imagen endoscópica de epiglotitis en un lactante. (Cortesía Clínica Clarós).*

Figura 3. *Radiografía lateral de una epiglotitis aguda. Obsérvese la clásica imagen de "huella de pulgar" debida a la inflamación de la epiglotis y tejidos subyacentes (Cortesía del Dr. JA. Gómez Campdera).*

2.2.1.2. Laringitis supraglótica edematosa (Angiodema. Edema angioneurótico. Angioedema familiar hereditario...)

Consiste en la aparición súbita de un edema que puede afectar a toda la vía respiratoria, desde boca hasta subglotis y tráquea. Los episodios duran generalmente unos dos o tres días y remiten gradualmente. La clínica es obstructiva, pudiendo necesitar intubación o traqueotomía en los casos graves (2). La forma hereditaria o angioedema familiar hereditario se divide en tipo I y II (20). El tipo I se produce por la falta del enzima inhibidor de la C_1 esterasa, y es una enfermedad hereditaria autosómica dominante. El tipo II se debe a un déficit funcional del factor. Las formas adquiridas son más frecuentes y se deben sobre todo a procesos alérgicos sistémicos de hipersensibilidad que desencadenan activaciones incontroladas del complemento, principalmente debido a picaduras o a mordeduras de insectos. También puede desencadenarse en los pacientes tratados con inhibidores de la enzima convertidora de la angiotensina, como el enalapril o captopril, pero esta medicación rara vez es utilizada en la población pediátrica (20). El tratamiento depende de la estabilidad de la vía respiratoria, e incluye oxigenoterapia, epinefrina subcutánea e inhalada y corticoides por vía sistémica. Estos tratamientos no son útiles en el angioedema familiar hereditario y es imprescindible administrar el inhibidor, o EACA (ácido épsilon amino caproico) en caso de crisis aguda (22). En esta patología es fundamental explicar detenidamente al paciente y a los padres el comportamiento a seguir cuando aparece una crisis: acudir a un centro donde idealmente le conozcan y donde sepamos que disponen de EACA. Lo esencial radica en evitar los factores desencadenantes y se puede realizar profilaxis con EACA; en los adultos se utilizan los andrógenos (danazol), en caso de procedimientos quirúrgicos o dentales.

2.2.1.3. Edema supraglótico asociado a un absceso retrofaríngeo

Aunque es claramente una patología orofaríngea, se incluye en este capítulo, ya que puede confundirse fácilmente con una epiglotitis aguda. Los abscesos retrofaríngeos se forman por la necrosis de los ganglios de las cadenas linfáticas situadas entre la fascia prevertebral y la pared posterior faríngea (24). La clínica es progresiva e incluye fiebre, disfagia, sialorrea y estridor, siendo mayor cuanto más joven es el paciente. Además, la presencia de rigidez cervical, trismos y tortícolis, los diferencian del resto de patologías laríngeas.

La radiografía lateral muestra un aumento de los tejidos blandos prevertebrales. El TAC confirma el diagnóstico (Figs. 4, 5 y 6) (24). El tratamiento implica drenaje, ocasionalmente mediante abordaje externo cérvicolateral, y antibioterapia que cubra anaerobios, estafilococo *aureus* y estreptococo betahemolítico.

2.2.2. Subglótica

2.2.2.1. Laringotraqueobronquitis aguda vírica (laringitis subglótica aguda, crup vírico, crup...)

Es la inflamación de la subglotis con engrosamiento de los tejidos submucosos en el cono elástico y costras de transuda-

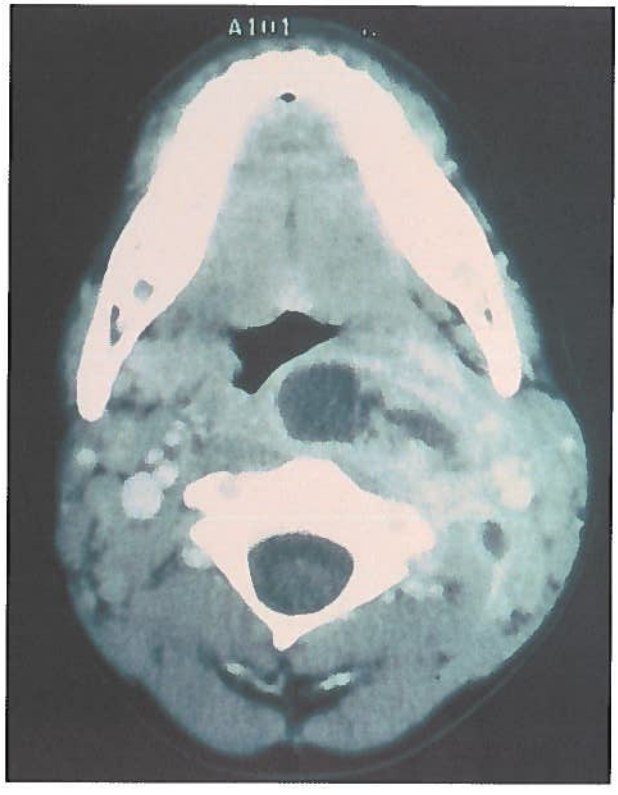

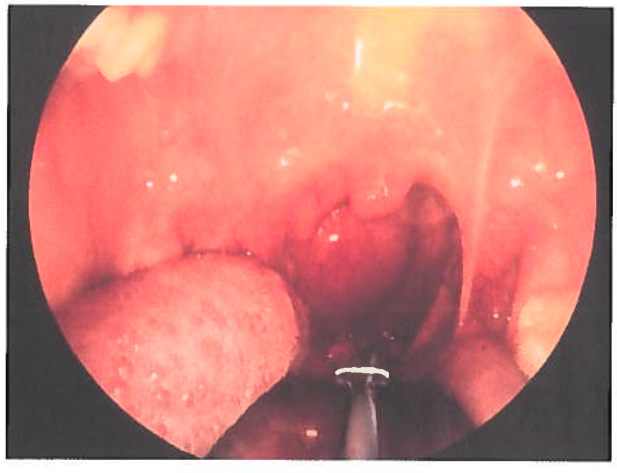

Figuras 4, 5 y 6. *Absceso retrofaríngeo. Imágenes radiológica, tomografía computerizada y endoscopia (Cortesía del Great Ormond Street Hospital).*

do en las zonas denudadas epiteliales. Tiene una incidencia cercana a 1,5% en población menor de 6 años, con mayor predominio en varones entre 1 y 2 años. El cuadro está precedido por fiebre, tos y coriza durante varios días, lo que al favorecer la respiración bucal reseca el aire inspirado y favorece la irritación laríngea. Todo ello produce estridor inspiratorio o mixto y una tos seca característica que define la enfermedad: "crup". Suele acompañarse de disfonía si se ven afectados los bordes libres de las cuerdas vocales, y de disnea progresiva de 1 a 4 días, que puede llegar a producir tiraje. Si no se trata adecuadamente puede derivar en bronquitis y neumonía.

Los agentes causales más frecuentes son los virus Parainfluenza I (> 50%) y II, por lo que tiene una mayor incidencia bianual predominando durante el otoño (18), y el III en casos endémicos. También se han implicado a los rinovirus y al virus respiratorio sincitial, lo que justifica los procesos de presentación invernal (3). Existe predisposición en caso de estenosis subglótica y ello puede justificar la realización de un estudio endoscópico en caso de recidiva constante del cuadro. El diagnóstico se basa en la clínica y se ve apoyado por los estudios radiológicos: se objetiva distensión hipofaríngea y estrechamiento subglótico con una imagen característica en "punta de lápiz" que también puede verse endoscópicamente como una almohadilla subglótica (Fig. 7).

El tratamiento, después de descartar la necesidad urgente de mantener la vía aérea, es controvertido. Los espas-

molíticos (supositorios de sulmetín-papaverina infantil®) y el collarete de agua y alcohol (cuya eficacia se basa en la vasoconstricción producida por el frío) son de dudosa utilidad. La humidificación ambiental, aunque cuestionada (3, 4, 5, 7, 13), es el tratamiento inicial en la mayoría de los centros, donde se aplican aerosoles de suero fisiológico en el cuarto de guardia. Para el tratamiento domiciliario se recomienda a los padres el uso de humidificadores, ollas de agua caliente o vapor en el cuarto de baño. El aire fresco de la noche puede resultar muy beneficioso (10). En cualquier caso, es necesario valorar individualmente a cada paciente y tratar de evitar la agitación que puede provocar el aislar al niño de su madre.

La nebulización de adrenalina, ya sea racémica o L-adrenalina (estándar), continúa siendo el tratamiento de elección después de 30 años. Ambas han demostrado ser igualmente efectivas, sin existir diferencias en los efectos secundarios. La dosis adecuada de L-adrenalina (1/1000) es de 0,5 cc/kg/dosis en 10 cc de suero fisiológico en nebulizador a 5-10 litros/min, repitiéndose la dosis si fuera necesario incluso cada 30-60 min.

Los corticoides han sido utilizados de forma empírica durante años. Hoy en día su utilidad parece demostrada, ya que disminuyen el tiempo de hospitalización y el número de tratamientos con adrenalina (3, 4, 7, 13). Inicialmente se usaron dosis altas (0,6 mg/kg) intramusculares de dexametasona, pero dosis menores (0,15 mg/kg) por vía oral son igualmente efectivas. De igual modo, se ha demostrado que con corticoides inhalados como la budesonida (2 mg en nebulización directa) se obtienen los mismos resultados (13). La administración de corticoides por vía oral no está indicada en estos casos, ya que el inicio de la acción es mucho más gradual, con lo cual no son eficaces para prevenir un posible compromiso de la vía aérea.

En nuestro Centro, tras admitir al paciente en el Servicio de Urgencias, se realiza una valoración general y una cuantificación de la obstrucción mediante la escala de Taussig (Tabla 3). En los casos ligeros (< 5) y ligero-moderado (5-6) se inicia tratamiento con oxigenoterapia, humedad y corticoides nebulizados (budesonida 2 mg). En los moderados (7-10) se añade adrenalina en aerosol. A las 2 horas se evalúa nuevamente al paciente. Si mantiene una puntuación por debajo de 5 el paciente es dado de alta. Si se encuentra entre 5 y 6 se retira la adrenalina, y si no hay mejoría se mantiene el tratamiento con adrenalina, valorando la posibilidad de intubación en caso de puntuaciones superiores a 8 (grave) (3).

La exploración endoscópica tiene importancia en los siguientes casos: laringotraqueobronquitis atípicas que no responden a tratamientos médicos (Fig. 7), en las severas, en aquellas con numerosas recurrencias y en los pacientes muy pequeños o cuando el diagnóstico es dudoso. También es de utilidad en las situaciones en que existen problemas con la extubación. Idealmente se realiza unas 3 y 4 semanas tras finalizar el proceso, pudiendo así diferenciar los cambios inflamatorios de las alteraciones anatómicas preexistentes, como pudiera ser una estenosis subglótica. Preferimos utilizar ópticas rígidas por su mayor calidad de imagen y por la mejor valoración de la subglotis en comparación con el broncoscopio flexible. Éste, por su parte, nos es más útil en los procesos agudos (Ver capítulo de exploración de vía aérea).

2.2.2.2. Laringotraqueobronquitis subglótica edematosa (laringitis espasmódica, crup espasmódico, falso crup, laringitis estridulosa...)

La clínica es semejante a la de la laringotraqueobronquitis vírica, pero con síntomas mínimos o ausentes de las vías respiratorias superiores. Tiene una instauración súbita habitualmente nocturna y casi siempre es recurrente. La etiología es desconocida, pero con frecuencia se considera como una hiperreactividad de la vía aérea y se asocia a procesos alérgicos. Otros autores la consideran como una forma de presentación de la laringotraqueobronquitis vírica (8, 23). Típicamente los síntomas remiten durante el día, y el tratamiento es semejante al del crup vírico. Quizás los espasmolíticos estén más indicados en este tipo de crup. El diagnóstico es clínico y la endoscopia muestra una imagen de edema en "almohadilla" subglótico, pálido y edematoso.

Tabla 3
Valoración clínica del crup (Escala de Taussig)
< 5: ligero; 5-6: ligero-moderado; 7-8: moderado;> 8: grave

	0	1	2	3
Estridor	No	Leve	Moderado en reposo	Grave en inspiración y espiración o ninguno con disminución intensa de la entrada de aire
Retracción	No	Leve	Moderada	Grave, empleo considerado de músculos accesorios
Entrada de aire	Normal	Disminución leve	Disminución moderada	Disminución grave
Color	Normal	Normal	Normal	Cianótico
Nivel de conciencia	Normal	Intranquilo si es inoportunado	Ansioso, agitado. Intranquilo sin ser inoportunado	Letárgico, deprimido

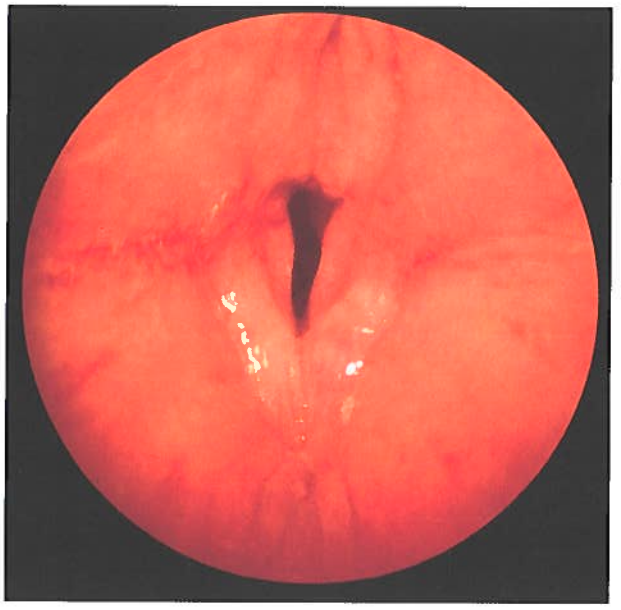

Figura 7. *Laringotraqueobronquitis aguda atípica. Imagen endoscópica. Se visualiza la imagen de edema en "almohadilla" subglótico (Cortesía Clínica Clarós).*

Los angioedemas, de localización exclusiva subglótica, nos dan un cuadro con endoscopia semejante, pero de mayor gravedad, siendo el tratamiento el específico para esta patología.

2.2.2.3. Laringotraqueobronquitis aguda bacteriana (laringotraqueobronquitis membranosa, crup membranoso...)

La clínica inicial es semejante a la de cualquier otro tipo de "crup" –estridor, tos y fiebre–, aunque tiene mayor afectación del estado general con fiebre alta y postración. Está producida por una infección bacteriana, habitualmente tras un proceso vírico de las vías respiratorias superiores. El diagnóstico inicial de laringotraqueobronquitis es inespecífico, siendo necesario realizar una broncoscopia directa con toma de muestras para cultivo (Fig. 8). La broncoscopia es además terapéutica, permitiéndonos aspirar las secreciones y restos necróticos que obstruyen la luz. Los gérmenes más frecuentemente implicados son *Estafilococos aureus* y *Haemophilus influenzae*. El estudio radiológico muestra bordes laringotraqueales irregulares con estrechamiento subglótico, y puede ayudarnos en el diagnóstico. Ocasionalmente se precisa intubación endotraqueal durante unos días. Obviamente, aquí sí están indicados los antibióticos.

2.2.2.4. Laringotraqueobronquitis necrotizante

Es una patología extremadamente rara que se caracteriza por necrosis de la mucosa traqueal y posterior infección bacteriana y fúngica con exudados y tejidos de granulación característicos. El origen de esta patología se encuentra en la ventilación asistida, no por la presión del tubo endotraqueal como en el caso de los granulomas o quistes subglóticos, sino por la presión de la propia insuflación (1). Las lesiones aparecen por debajo del tubo endotraqueal. Es necesario prevenir este tipo de lesiones evitando altas presiones de ventilación y utilizando corticoides si fuera necesario. Una vez instaurada la lesión es precisa la broncoscopia rígida para la limpieza de los restos necróticos. La antibioterapia parece tener utilidad, siendo empleada por la mayoría de los autores.

2.2.3. Otros procesos específicos

2.2.3.1. Difteria (crup diftérico)

Es la infección provocada por el *Corynebacterium diphteriae*. Se caracteriza por el crecimiento local del patógeno y la producción de exotoxinas en el tracto respiratorio. Las manifestaciones sistémicas se deben a la absorción de exotoxinas. Localmente produce necrosis y sangrado epitelial, con una pseudomembrana sanguinolenta que puede afectar desde la nariz hasta el árbol traqueobronquial y conducir a la obstrucción de la vía respiratoria. El diagnóstico es clínico y se confirma mediante exudados y cultivo. Su aparición es excepcional debido a las campañas de vacunación, y el tratamiento debe añadir a la penicilina, antitoxinas por vía intramuscular o intravenosa, siendo hoy en día extraordinaria la necesidad de traqueotomía.

2.2.3.2. Candidiasis

La candidiasis laríngea ha aumentado drásticamente de forma paralela al crecimiento del SIDA. Suele presentarse de forma aislada sin afectar otras localizaciones no laríngeas (6). Su síntoma más común es el estridor por la obstrucción que generan los exudados producidos por el

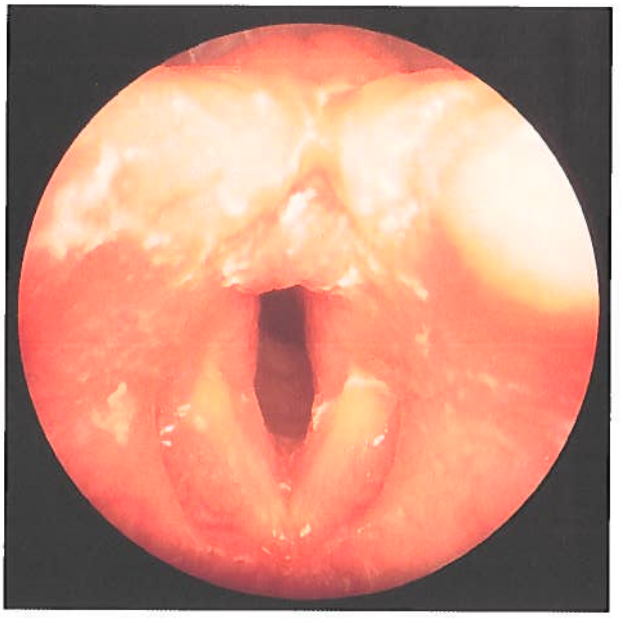

Figura 8. *Laringotraqueobronquitis bacteriana productiva. Imagen endoscópica (Cortesía Clínica Clarós).*

hongo, fácilmente identificables, y una disfonía de grado variable. Los factores predisponentes son los tratamientos previos con antibióticos y corticoides. Su tratamiento consiste en antimicóticos como el ketoconazol, o la combinación de nistatina vía oral y anfotericina B por vía intravenosa.

2.2.3.3. Herpes Simple

Aunque la localización más frecuente es la gingivoestomatitis, también puede afectar la laringe dando una clínica de disfonía u obstrucción (17). Aparece principalmente en inmunodeprimidos entre 1 y 5 años. El Aciclovir puede disminuir la severidad de los síntomas.

2.2.3.4. Cuerpos extraños laringotraqueales

En caso de sospecha de un cuerpo extraño en la vía respiratoria hemos de tener en cuenta que el grado de obstrucción depende no sólo del tamaño y forma del cuerpo extraño, sino que con más frecuencia, del grado de inflamación producido por el traumatismo o la infección concomitante. Aunque en la mayoría de los casos no supone una urgencia inmediata, precisa endoscopia rígida para su extracción y en casos excepcionales traqueotomía.

3. LARINGITIS CRÓNICAS

3.1. Tuberculosis

Continúa siendo una patología frecuente en nuestro medio y ha aumentado su incidencia por el número elevado de pacientes inmunodeprimidos. Suele cursar con una clínica de faringitis asociada con ulceraciones mucosas y lesiones membranosas. Al contrario que en la población adulta, la lesión laríngea no se asocia, por lo general, con afectación pulmonar.

El diagnóstico exige la realización de laringobroncoscopia que nos permita visualizar los granulomas característicos y realizar toma de biopsias para identificar el *Mycobacterium tuberculosis* mediante cultivo o identificación genética.

Las pautas clásicas de tratamiento, con 2 ó 3 fármacos como isoniacina, rifampicina, pirazinamida, etambutol o estreptomicina durante 6-12 meses, continúan vigentes.

3.2. Papilomatosis

Ver capítulo 46.

3.3. Nódulos, pólipos y edemas laríngeos

Los niños pueden padecer todas las patologías de abuso o mal uso vocal (Ver capítulo correspondiente): edemas, sulcus vocales, pólipos, quistes, etc (Fig. 9). Pero la forma de inflamación crónica funcional más frecuente de las cuerdas vocales son los nódulos. Se postula que se inician como lesiones edematosas que, posteriormente, por la cronicidad de un estímulo inadecuado, se van fibrosando. Son bilaterales y situados en la unión del tercio anterior y medio de las cuerdas vocales. El tratamiento es la rehabilitación vocal que se supone revierte el proceso de fibrosis. Clásicamente no se recomienda tratamiento quirúrgico en la población pediátrica, pero aunque se debe evitar en menores de 10 años, en casos específicos con pacientes muy motivados la cirugía podría tenerse en cuenta (21).

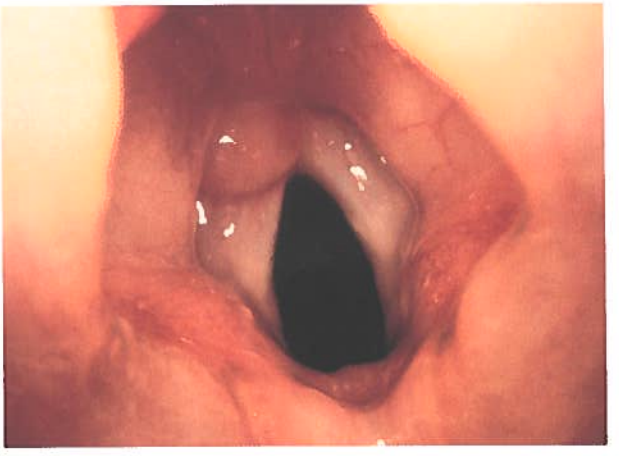

Figura 9. *Quiste laríngeo supraglótico (Cortesía del Great Ormond Street Hospital).*

3.4. Granulomas post-intubación

Consisten en la formación de un tejido de granulación localizado preferentemente en el tercio posterior de la vertiente laríngea de las cuerdas vocales y se producen por el trauma que ejerce el tubo endotraqueal en esta región (Fig. 10). También pueden aparecer en la zona de contacto de la porción caudal del tubo en la tráquea (Fig. 11) o por las cánulas de traqueotomía (Fig. 12). Se diagnostican mediante endoscopia, ya que es preciso descartar otras patologías que cursan con disfonía o estridor. El tratamiento consiste en prevenir su formación retirando lo antes posible el tubo endotraqueal o, como preconizan algunos autores, administrando ciclos de corticoides previamente a la extubación. La traqueotomía es extremadamente rara.

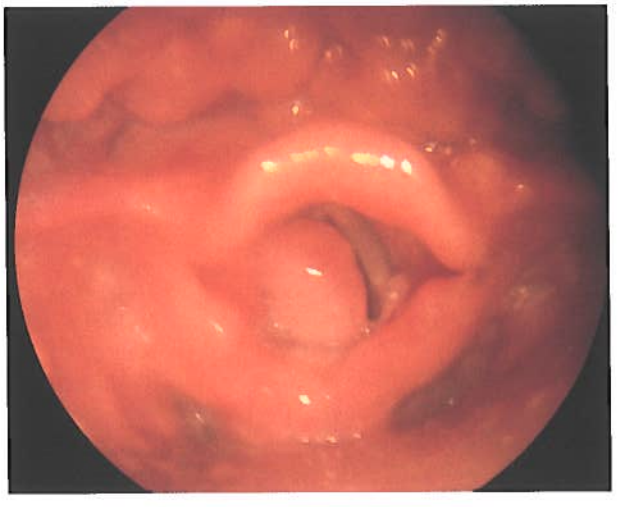

Figura 10. *Granuloma laríngeo postintubación endotraqueal (Cortesía Clínica Clarós).*

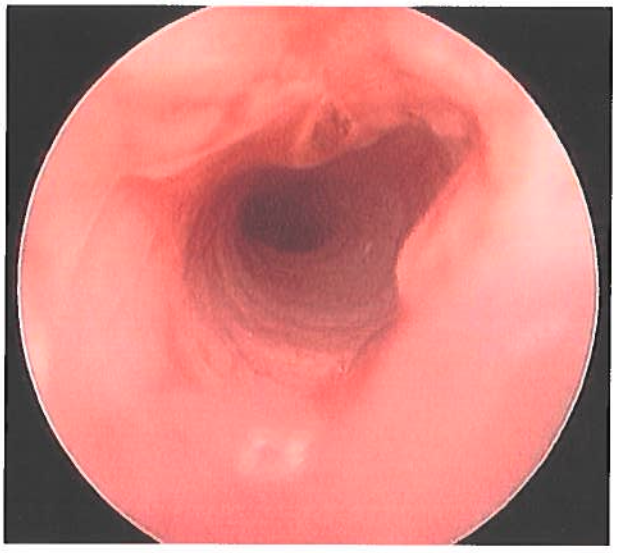

Figura 11. *Granuloma traqueal postintubación endotraqueal (Cortesía del Great Ormond Street Hospital).*

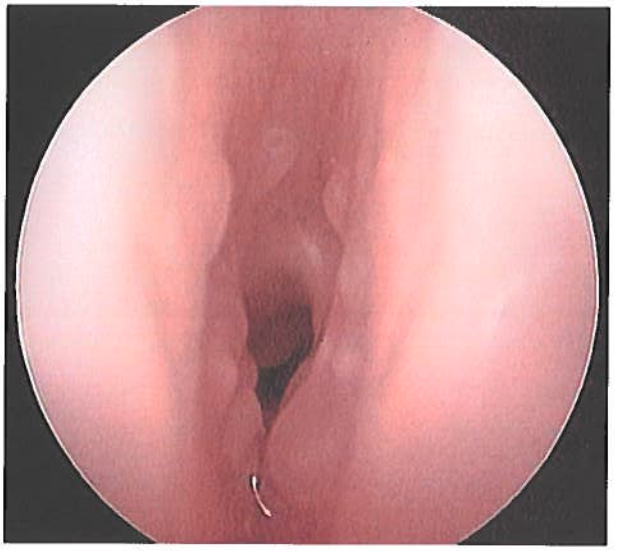

Figura 13. *Quistes subglóticos (Cortesía del Great Ormond Street Hospital).*

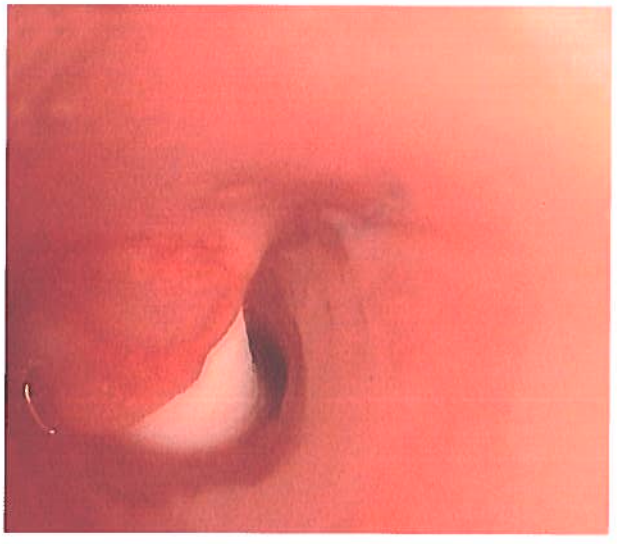

Figura 12. *Granuloma traqueal por cánula de traqueotomía (Cortesía del Great Ormond Street Hospital).*

3.5. Quistes subglóticos

Se deben a la obstrucción de las glándulas mucosas laríngeas por el tubo endotraqueal. Las lesiones pueden aparecer incluso cinco meses después de la intubación. La clínica es la propia de la obstrucción de las vías respiratorias con un estridor mixto o inspiratorio. El diagnóstico es clínico y radiológico, confirmándose mediante broncoscopia (Fig. 13). El tratamiento consiste en la excisión mediante láser CO_2 o disección. Dada su tendencia a recurrir, es preciso realizar broncoscopias de revisión a las 2-4 semanas.

3.6. Laringitis crónica hipertrófica (reflujo gastroesofágico)

Aunque no está confirmado, se admite que el reflujo gastroesofágico es un posible factor etiológico de los nódulos laríngeos, del asma intrínseco e incluso del carcinoma laríngeo y de la estenosis subglótica (12). Está demostrada, por el contrario, su participación en los granulomas laríngeos y en la laringitis posterior. Esta última es, para algunos autores, patognomónica de reflujo gastroesofágico. Tiene una clínica inespecífica, con disfonía y tos seca irritativa, y la endoscopia objetiva un edema e hiperemia de los aritenoides con erosiones de la mucosa interaritenoidea. Aunque la laringoscopia indirecta y la endoscopia son indicativas, es necesario realizar una *pH-metría* para determinar el verdadero factor etiológico (12).

3.7. Enfermedades inflamatorias sistémicas con afectación laringotraqueal

Incluimos dentro de este apartado todas aquellas enfermedades no infecciosas que, como parte de su clínica sistémica, pueden afectar a la laringe o a la tráquea. En todas ellas el tratamiento, una vez asegurada la vía aérea, es el propio de la enfermedad de base.

La ***artritis reumatoide juvenil*** puede presentarse a cualquier edad, aunque es extremadamente rara en menores de un año. A la clínica clásica de fiebre, dolores articulares y afectación sistémica puede añadirse estridor por afectación de la articulación cricoaritenoidea –artritis cricoaritenoidea–.

La *Granulomatosis necrotizante* o ***granulomatosis de Wegener*** provoca lesiones granulomatosas en la mucosa respiratoria, los pulmones y riñones. Afecta, por lo general, a la mucosa nasal y sinusal, con cuadros de sinusitis recidivante, pero también puede incluir la laringe y la subglotis.

El ***pénfigo,*** tanto el bulloso como el vulgaris, son poco frecuentes en la población pediátrica (16). El eritema

multiforme, **síndrome de *Stevens-Johnson,*** es más común en niños que en adultos, sobre todo en la segunda década de vida. Todos ellos producen formaciones bullosas que pueden afectar a la laringe.

Las vasculitis obliterantes de la ***dermatomiositis*** también pueden afectar a la mucosa gastrointestinal, faríngea o supraepiglótica.

BIBLIOGRAFÍA

1. **ARAD, I., UWYYED, K., PELEG, O., ARIEL, I., CODFREY, S.** "Necrotizing tracheobronchitis following mechanical ventillation of the newborn". *Isr J Med Sci* 1989; 25: 271-273.
2. **BATSAKIS, J., DITO, WR.** "Tumors and Tumorous conditions of the Head and Neck". Philadelphia: Williams & Wilkins; 1974.
3. **BENÍTEZ MAESTRE, AM., CALVO REY, C., DEL CASTILLO MARTÍN, F.** "Dificultad respiratoria alta. Crup y Epiglotitis". En: Zafra MA. *et al.* (eds.). *Manual de diagnóstico y terapéutica en Pediatría.* 3ª ed. Madrid: Publires; 1996. p. 479-485.
4. **BENITO FERNÁNDEZ, J.** "Avances recientes en el tratamiento de la laringitis". *Ann Esp Pediatr* 1998; 49: 444-447.
5. **BOURCHIER, D., FERGUSSON, DM.** "Humidification in viral croup: a controlled trial". *Australian Pediatr J* 1984; 20: 289-291.
6. **BYE, M., POLOMBA, A., BERNSTEIN, L.** *et al.* "Clinical candida supraglottitis in an infant with AIDS-related complex". *Pediatr Pulmonol* 1987; 3: 280-282.
7. **CRESSMAN, WR., MYER, CM.** "Diagnosis and management of croup and epiglottitis". *Pediatr Clin North Am* 1994; 41: 265-276.
8. **DE BOEK, K.** "Croup: a review". *Eur J Pediatr* 1995; 154: 432-436.
9. **DENNY, FW., CLYDE, FW., CLYDE, WA. Jr.** "Acute lower respiratory tract infection in nonhospitalizated children". *J Pediatr* 1986; 108: 635-645.
10. **FIELDER, CP.** "Effect of weather conditions on acute laryngotracheitis". *J Laryngol Otol* 1989; 103: 187-190.
11. **GORELICK, MH., BAKER, MD.** "Epiglottitis in children, 1979 through 1992. Effects of Haemophilus influenzae type b immunization". *Arch Pediatr Adolesc Med* 1994; 148: 47-50.
12. **JAMES, A., KOUFMAN, JA.** "The otolaryngologic manifestations of gastroesophageal reflux Disease (GERD): A clinical investigation of 225 patiens using ambulatory 24-hour pH monitoring and an experimental investigation of the role of acid and pepsin in the development of laryngeal injury". *Laryngoscope* 1992; 101: 53-57.
13. **KLASSEN TERRY, P., CRAIG WILLIAM, R., MOHER DAVID, O.** *et al.* "Nebulized Budesonide and oral Dexametasona for treatement of Croup". *JAMA* 1998; 279: 1.629-1.632.
14. **KULICK, RM., SELBST, SM., BAKER, MD., WOODWARD, GA.** "Thermal Epiglottitis after swallowing hot beverages". *Pediatrics* 1988; 81: 441-444.
15. **LUSK, RP., MCCABE, BF., MIXON, JH.** "Three-year experience of treating recurrent respiratory papilloma with interferon". *Ann Otol Rhinol Laryngol* 1987; 96: 158-162.
16. **LYOS, AT., LEVY, ML., MALPICA, A., SULEK, M.** "Laryngeal involvement in epidermolysis bullosa". *Ann Otol Rhinol Laryngol* 1994; 103: 542-546.
17. **MANCAO, MY., SINDEL, U., RICHARDSON, PH., SILVER, FM.** "Herpelic croup: two case reports and a review of the literature". *Acta Pediatr* 1996; 85: 18-20.
18. **MARX, A., TÖRÖK, TJ., HOLMAN, RC., CLARKE, MJ., ANDERSON, LJ.** "Pediatric hospitalization for croup (laringotracheobronchitis): biennial increases asociated with human parainfluenza virus epidemia". *J Infect Dis* 1997; 176: 1.232-1.249.
19. **MCDONALD, WBG., GEELHOED, GC.** "Management of childhood Croup". *Thorax* 1997; 52: 757-759.
20. **MEGERIAN, CA., ARNOLD, JE., BERGER, M.** "Angioedema: 5 years' experience, with a review of the disorder's presentation and treatment". *Laryngoscope* 1992; 102: 256-260.
21. **SCHALEN, L., RYDELL, R.** "Dysphona in children: not necesary due to voice abuse". *Voice* 1995; 4: 44-45.
22. **SEIDMAN, MD., LEWANDOWSKI, CA., SARPA, Jr.** *et al.* "Angioedema related to Angiotensin-Converting Enzyme Inhibitors". *Otolaryngol Head Neck Surg* 1990; 102: 727-731.
23. **SKOLNIK, NS.** "Treatment of croup. A critical review". *Am J Dis Child* 1989; 143: 1045-1049.
24. **WALKER, P., CRYSDALE, WS.** "Croup epiglottitis, retropharyngeal abscess and bacterial tracheitis: evolving patterns of occurrence and care". *Int Anesthesiol Clin* 1992; 30: 57-70.
25. **WURTELE, P.** "Acute epiglottitis in children and adults: a large-scale incidence study". *Otolaryngol Head Neck Surg* 1990; 103: 902-908.

45. CUERPOS EXTRAÑOS LARINGOTRAQUEOBRONQUIALES EN LA INFANCIA

J. Martínez Nadal*, J. Figuerola Mulet**, M. Tomás Barberán*

1. INTRODUCCIÓN

La inhalación de cuerpos extraños y su enclavamiento en la vía aérea constituyen un accidente relativamente frecuente en la edad pediátrica que pone en peligro la vida del niño y requiere urgente atención médica. Afortunadamente, los continuos progresos en equipamiento endoscópico y perfeccionamiento de la técnica anestésica han reducido sus complicaciones. Por otra parte, las oportunas medidas normativas sobre objetos de consumo en relación a la población infantil y una mejor educación de padres y cuidadores han disminuido la incidencia de accidentes aspirativos.

2. EPIDEMIOLOGÍA Y ETIOLOGÍA

Las revisiones de las series publicadas sobre los casos de inhalación de cuerpos extraños muestran una clara prevalencia infantil, produciéndose la máxima incidencia en el grupo de edad de niños menores de tres años, apreciándose, además, predominio de casos en sexo masculino. La alta incidencia en este grupo de edad se justifica por la tendencia del niño a la exploración manipulativa del entorno que le rodea y la tendencia a llevarse los objetos que capta hacia su boca, así como a la inmadurez de los mecanismos neuromusculares de protección refleja de la vía aérea.

En cuanto a la naturaleza de los objetos inhalados, parece manifestarse en todas las series una clara prevalencia de los frutos secos, siguiendo en orden de frecuencia otros restos alimentarios y pequeños objetos de material plástico o metálicos (Tabla 1).

Tabla 1
Cuerpos extraños en los últimos cuatro años

Sexo	Edad	Localización	Tipo cuerpo extraño
Niña	6 años	B. Ppal. Izdo.	Trozo de plástico
Niño	1 año	B. Ppal. Dcho.	Trozo avellana
Niña	19 meses	B. Ppal. Dcho.	Trozo almendra
Niño	20 meses	B. Ppal. Dcho.	Cacahuete
Niño	18 meses	B. Ppal. Dcho.	Cacahuete
Niño	17 meses	B. Ppal. Dcho.	Plástico
Niño	19 meses	B. Ppal. Dcho.	Cacahuete
Niño	10 meses	B. Ppal. Izdo.	Bola porespán
Niño	10 meses	B. Ppal. Izdo.	Plástico
Niño	2 años	B. Ppal. Dcho.	Trozo avellana
Niño	2 años	B. Ppal. Dcho.	Cacahuete
Niño	2 años	B. Ppal. Izdo.	Cáscara avellana
Niña	18 meses	B. Inf. Izdo.	Plástico
Niño	6 años	B. Inf. Izdo.	Pipa
Niña	3 años	B. Ppal. Dcho.	Pipa

3. SINTOMATOLOGÍA

El punto de enclavamiento del cuerpo extraño en la vía aérea tiene repercusiones, tanto en la clínica a la que va a dar lugar, como en las maniobras a realizar para su extracción. Pueden localizarse en laringe, tráquea y bronquios principales o segmentarios, pudiendo, además, tratarse de varios cuerpos extraños enclavados en varios puntos. Los intralaríngeos y endotraqueales conllevan mayor compromiso respiratorio, salvo casos de objetos finos y alargados, típicamente agujas, que suelen enclavarse a nivel alto. De todos modos, la obstrucción laringotraqueal es afortunadamente rara, predominando la ubicación intrabronquial de los cuerpos extraños. Es más frecuente la localización en el árbol bronquial derecho, debido anatómicamente a la disposición más alineada del bronquio principal derecho respecto al eje traqueal, así como por su mayor diámetro.

Puede presentar un cuadro directamente relacionado a la aspiración del cuerpo extraño, consistente en violentos paroxismos de tos, posible disnea con tiraje, estridor y sibilancias, dependiendo del grado de compromiso ventilatorio y del tamaño del cuerpo extraño inhalado, así como del punto de enclavamiento en la vía aérea. Posteriormente, horas o días después, podrán ir apagándose los síntomas iniciales más aparatosos, debido a la fatiga del reflejo tusígeno y aminoración del cuadro disneico. Esto puede conllevar a posible desatención médica del paciente o

* Servicio de ORL. Hospital Son Dureta, Palma de Mallorca.
** Servicio de Pediatría. Hospital Son Dureta, Palma de Mallorca.

la atribución de los síntomas residuales a otra patología respiratoria, pues múltiples casos acontecen cuando el niño no es observado por sus padres o cuidadores, no existiendo constancia del accidente aspirativo.

Finalmente, cabe distinguir un tercer estadio caracterizado por las complicaciones ocasionadas por la obstrucción crónica ocasionada por el cuerpo extraño o su posible acción irritante, siendo frecuente la sobreinfección, pudiéndose presentar fiebre, tos crónica, episodios hemoptoicos o dar lugar a atelectasias, neumonía o absceso pulmonar.

Niños estudiados por tos crónica, neumonías recurrentes o bronquitis espásticas son a veces finalmente diagnosticados de cuerpos extraños intrabronquiales, siendo obligado tener presente esta posibilidad en el diagnóstico diferencial en procesos de patología respiratoria infantil.

4. EXPLORACIÓN DEL NIÑO CON SOSPECHA DE POSIBLE CUERPO EXTRAÑO EN LA VÍA AÉREA

Deberá procederse a la auscultación del tórax, que permitirá apreciar una hipoventilación en el hemitórax afectado y sibilancias. Si el cuerpo extraño se halla a nivel traqueal, podrá ser audible o auscultarse el denominado **"ruido en bandera"** al producirse la vibración del cuerpo extraño por la corriente ventilatoria, pudiéndose percibir por palpación el golpeteo a nivel traqueal por la sucesiva impactación del cuerpo extraño en los esfuerzos respiratorios.

El estudio radiológico es de gran interés, debiéndose solicitar proyecciones posteroanteriores, laterales de cuello (partes blandas) y proyecciones del tórax posteroanteriores y laterales en inspiración y espiración. La radiopacidad de los cuerpos extraños inhalados no es frecuente, siendo el signo más relevante el atrapamiento aéreo en la proyección torácica posteroanterior en espiración forzada (Fig. 1), pudiéndose también realizar en decúbito lateral. La observación fluoroscópica podrá ser también orientativa al mostrar el bamboleo mediastínico.

Signos radiológicos más tardíos podrán mostrar atelectasia y condensación.

Figura 1. *Atrapamiento de aire en hemitórax derecho en niño con cuerpo extraño en bronquio principal.*

La exploración que sin duda más información nos podrá proporcionar será la broncofibroscopia flexible, que debe plantearse ante la duda de la presencia de cuerpo extraño en la vía aérea. El continuo perfeccionamiento de estos instrumentos ha logrado que con mínimos diámetros pueda lograrse una buena resolución óptica (Fig. 2), y la adaptación de canales de aspiración e instrumentación permiten algunos

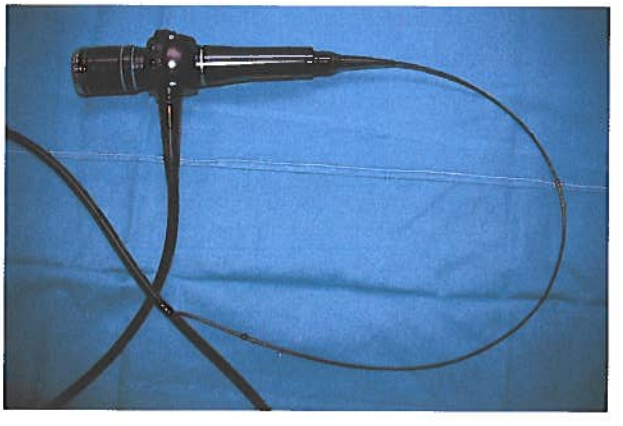

Figura 2. *Fibroscopio de 1,8 mm*

actos terapéuticos. Este mínimo diámetro (de hasta 1,7 mm) y su capacidad de orientación van a permitir la exploración de áreas más distales del árbol bronquial, totalmente inaccesibles a los broncoscopios rígidos. La broncofibroscopia flexible se podrá realizar habitualmente bajo anestesia tópica y sedación, presentando un muy bajo riesgo de complicaciones. Estas características confieren a esta exploración fibroscópica claras ventajas sobre los fibroscopios rígidos. En los casos de duda sobre la presencia de cuerpos extraños nos permitirá su confirmación y posteriormente el desarrollo de una maniobra más agresiva, como es la broncoscopia rígida terapéutica, y posteriormente a ésta, será un excelente medio de revisión, tanto para la detección de posibles complicaciones o persistencia de material residual en la vía aérea.

5. PROCEDIMIENTOS TERAPÉUTICOS PARA LA EXTRACCIÓN DE CUERPOS EXTRAÑOS DE LA VÍA AÉREA

La proliferación de equipos de urgencias y paramédicos ha permitido reducir la mortalidad en aquellos casos de obstrucción completa de la vía aérea, básicamente por la maniobra de Heimlich (Fig. 3), consistente en la aplicación brusca de presión constrictiva a nivel abdominal rodeando con los brazos al paciente desde atrás. Esta maniobra ha permitido, en muchos casos, desalojar cuerpos extraños oclusivos del tracto aéreo superior. En los casos de obstrucción no completa de la vía aérea estas maniobras están contraindicadas, como así mismo el agitar o voltear al paciente o la introducción de dedos en hipofaringe que pueden ocasionar un agravamiento del cuadro obstructivo.

Figura 3. *Maniobra de Heimlich.*

aérea. Se realiza bajo anestesia general y monitorización del paciente. Se trata de un procedimiento donde se requiere de la máxima compenetración entre el endoscopista y equipo de anestesia. La necesidad de ventilar al paciente y manipular sobre el cuerpo extraño a través del mismo broncoscopio obligan a ello. Puede efectuarse una técnica anestésica con ventilación espontánea y aplicar anestesia tópica de lidocaina sobre la mucosa respiratoria. El anestesista habitualmente efectua la introducción del tubo de broncoscopia (Fig. 4) hasta subglotis, prosiguiendo el cirujano con la progresión

Figura 4. *Broncoscopios.*

En general, los casos de inhalación de cuerpos extraños que llegan al servicio de urgencias del hospital no constituyen urgencias inmediatas que requieran un abordaje endoscópico inmediato del paciente, siendo lo razonable la programación del procedimiento endoscópico bajo condiciones de máxima seguridad, previo estudio preoperatorio, tanto general del paciente como de la valoración previa de los medios que va a requerir la extracción del cuerpo extraño concreto. Es deseable, pero no obligatorio, que la extracción se realice en el mismo día en que es efectuado el diagnóstico. Casos concretos con cuerpos extraños en forma redondeada como son las uvas, avellanas, cerezas, determinadas piezas de plástico, requieren una mayor urgencia en su extracción, dado el peligro de movilización y posible obstrucción completa de la vía aérea; también, aquellos elementos como judías, semillas o materiales higroscópicos, que puedan ir incrementando paulatinamente su volumen o por su acción irritante puedan producir una fuerte reacción inflamatoria local, deben ser extraídos con la mayor brevedad posible.

El drenaje postural, mas tratamiento médico con broncodilatadores, puede estar indicado como alternativa de tratamiento para pequeños cuerpos extraños enclavados en bronquios periféricos.

6. BRONCOSCOPIA RÍGIDA

Se trata habitualmente del procedimiento de elección para la extracción de cuerpos extraños enclavados en la vía del tubo por el árbol traqueobronquial, siembre bajo continua observación a través de la luz del broncoscopio cuidando de no sobrepasar el cuerpo extraño a extraer. A indicación del anestesista, se retira periódicamente el tubo de modo que quede cranealmente a la carina para proceder a la correcta ventilación del paciente. Se intentará concluir el procedimiento lo más rápidamente posible, siendo preferible efectuar un reintento posterior de extracción, que prolongar excesivamente el tiempo de broncoscopia dadas las posibles complicaciones.

Hay disponibles broncoscopios pediátricos de diferentes calibres y diferentes casas comerciales. De la marca Storz se disponen desde calibre 2,5 hasta 6 mm, y longitudes de 20 y de 30 cm con guías para adaptación de ópticas de 2,7 mm y fórceps (Fig. 5). Es importante contar con diferentes tipos de terminales para poder conseguir la presa más adecuada sobre el cuerpo extraño. Es útil para la selección de la pinza el practicar, si es posible, con un objeto análogo al aspirado. Una vez atrapado el objeto, lo deseable es poder llevarlo al interior de la luz del tubo, e ir retirándolo con el cuerpo extraño en su interior. Se ha de evitar la fragmentación del objeto procurando una buena prensión. Una vez extraído, se ha de realizar una exploración de todo el árbol traqueobronquial accesible, dada la posible existencia de cuerpos extraños múltiples. Durante la exploración iremos aspirando secreciones endobronquiales, siendo muy cuidadosos para no erosionar la mucosa y producir sangrado, que nos va a dificultar el procedimiento endoscópico. De producirse sangrado,



Figura 5. *Pinzas endoscópicas para la extracción de cuerpos extraños bajo control endoscópico.*

puede ser útil la aplicación tópica de adrenalina. Una vez extraído el cuerpo extraño, en los casos de permanencia prolongada del mismo, podemos visualizar una zona con granulaciones que podemos extirpar si son estenosantes, aunque estas granulaciones pueden involucionar espontáneamente. Elementos metálicos punzantes pueden encontrarse enclavados, de manera que requieren una laboriosa manipulación para su extracción; también cuerpos extraños especialmente voluminosos pueden darnos problemas, obligando para su extracción a realizar un arrastre con el consiguiente peligro de desprendimiento en tráquea o laringe, pudiendo dificultar la ventilación del paciente.

7. COMPLICACIONES EN LA BRONCOSCOPIA RÍGIDA

Puede que, en repetidos intentos, sea imposible la extracción del cuerpo extraño, siendo necesario para ello realizar una toracotomía, aunque es excepcional.

Asfixia por realojamiento e impactación del cuerpo extraño en carina, tráquea o subglotis durante su movilización broncoscópica.

Posible producción de neumomediastino por traumatismo traqueal o bronquial, muy rara.

La complicación más frecuente será la producción de una laringitis traumática, especialmente en niños de corta edad en los que, por estrecha relación entre el espacio glótico y el calibre del tubo, se produzca un mayor rozamiento o compresión de estructuras glóticas, tanto por parte del broncoscopio como del cuerpo extraño durante su extracción. Esta complicación podrá ser tratada con humidificación, epinefrina racémica y uso de corticoides.

Como complicaciones derivadas de la misma presencia del cuerpo extraño, pueden observarse bronquitis purulenta, neumonía y atelectasia, que hacen preciso el uso de antibióticos, aunque en todos los casos en los que se realiza la extracción de un cuerpo extraño intrabronquial creemos oportuna la medicación antibiótica, que, a veces, podrá ser guiada por envío de muestra del cuerpo extraño al laboratorio de microbiología para realizar cultivo.

BIBLIOGRAFÍA

1. **LAUREN, D., HOLINGER, PH., RODNEY, P., LUSK, RP., CHRISTOPHER, G., GREEN.** *Pediatric Laryngology & Bronchoesphagology.* Lippincott-Raven. 1997.
2. **VILLAZÓN RUIZ, LJ., LEÓN CERUELO, L., MÁRQUEZ DORRCH, FJ., SANZ FERNÁNDEZ, R., FERNÁNDEZ FERNÁNDEZ-VEGA, L.** "Cuerpos extraños traqueobronquiales en la infancia". *Ann Esp Pediatr* 28, 2 (133-136)1988.
3. **RICHARD, E. BLACK, DALE, G. JOHNSON, MICHAEL, E. MATLAK.** "Bronchoscopic Removal of Aspirated Foreign Bodies in Children". *J Ped Surg* vol. 29, nº 5 (682-684). 1994.
4. **WOOD, RE., GAUDERER, MWL.** "Flexible Fiberoptic Bronchoscopy in the Management of Tracheobronchial Foreign Bodies in Children: The Value of a Combined Approach With Open Tube Bronchoscopy". *J Ped Surg* vol. 19, nº 6. 1984.
5. **SHARON, E., GIBSON.** "Aerodigestive Tract Foreign Bodies". *Practical Pediatric Otolaryngology,* p. 561-573. Lippincott.

46. PAPILOMATOSIS LARÍNGEA INFANTIL

I. Vilaseca González*, J.J. Sanz Gonzalo*, L. Alós Hernández**

1. INTRODUCCIÓN

El papiloma laríngeo constituye la tumoración laríngea benigna más frecuente en los niños. La primera descripción de esta patología la hizo Mackenzie en 1880, quien la denominó papilomatosis laríngea juvenil (1). Se trata de una tumoración fibroepitelial benigna, con conservación de la membrana basal, que es capaz de recidivar localmente y puede sufrir, aunque excepcionalmente, la degeneración maligna (2).

A pesar de tratarse de una enfermedad benigna, su relación patogenética con el virus del papiloma humano carcinógeno conocido, y la gran tendencia a la recidiva local, hacen que se incluya dentro de la patología agresiva de la laringe y de las vías respiratorias (3). En esencia, consiste en la infección de las vías respiratorias por el virus del papiloma humano.

2. EPIDEMIOLOGÍA

La incidencia de la papilomatosis laríngea varía en función de los autores, oscilando de 3,5 a 7 casos por millón de habitantes año (4, 5). La relación entre sexos también difiere según las fuentes consultadas; así, para Clarós y *cols.* (6) y Armstrong y cols. (7) predomina ligeramente en los varones, mientras que otros autores consideran que en la infancia predomina en el sexo femenino y en la etapa adulta en el masculino (4, 8). Klozar no encuentra diferencias valorables en la edad infantil (9).

Puede presentarse a cualquier edad, aunque la incidencia es mayor entre los 2 y 4 años, apareciendo el 80% de los casos antes de los 10 (6). En un 20% de todos los pacientes se ha encontrado asociación con la existencia de condilomas maternos en periodo perinatal. Sin embargo, cuando la papilomatosis se manifiesta antes de los 5 años, las probabilidades de que la madre haya tenido condilomas genitales son del 60% (5). No se ha encontrado una relación significativa con el estatus social familiar, y se ha descrito una tendencia a retroceder en la pubertad.

3. ETIOPATOGENIA

Ullman, en 1928, reprodujo las lesiones papilomatosas al inocular condilomas de la vagina de una perra a su propio brazo, y fue el primero que sugirió la etiología vírica (10). Actualmente, la teoría viral es la única aceptada. Contribuye a ello la gran similitud entre papilomas y condilomas, la asociación entre papilomatosis neonatal y la existencia de condilomas maternos, la identificación de partículas virales en un 20% de casos mediante microscopia electrónica (11), y la posibilidad de aislar anticuerpos antivirus humano en pacientes afectos de papilomatosis (12).

El virus papiloma humano (HPV), un papovavirus, se considera el responsable de esta enfermedad. De entre los más de 70 tipos de HPV, el 6 y el 11 se creen la principal causa de las infecciones recurrentes laríngeas, así como también de los condilomas de pene, vulva, cérvix y área perianal. Parece que la presencia del HPV-11 se asocia a una mayor agresividad que la presencia del HPV-6, y así lo demuestran el número de traqueotomías (70% y 22% respectivamente), y el curso evolutivo en cada uno de los grupos (13).

El virus permanece en el estrato basal del epitelio, replicándose gracias a la maquinaria celular (fase llamada de mantenimiento episomal). En este estado el virus únicamente puede detectarse por estudios de hibridación de ADN. A partir de aquí se han encontrado partículas virales en el resto de estratos epiteliales. Más recientemente se ha descrito la supresión de la expresión del gen p53 en un 12% de papilomatosis juveniles y un 8% de papilomatosis del adulto, lo que privaría al organismo de la protección oncológica que supone la actividad de estos genes (14).

4. LOCALIZACIÓN

Los papilomas son lesiones exofíticas que se localizan en el interior de órganos tubulares ocupando su luz. La localización más frecuente es la laringe y especialmente la glotis (5). Ello se debe a que la infección por HPV se desarrolla mejor en el epitelio de transición hacia epitelio pavimentoso estratificado, en un terreno de células jóvenes, y teniendo como factor agravante el traumatismo (15).

* Servicio de ORL. Hospital Clínic, Barcelona.
** Servicio de Anatomía Patológica. Hospital Clínic, Barcelona.

Pueden aparecer también papilomas en labios, mucosa gingival, paladar blando, pilares amigdalares, árbol traqueobronquial y, ocasionalmente, en el parénquima pulmonar y esófago. Se considera que cuanto más baja es la afectación, más avanzado es el estado de la enfermedad.

5. ANATOMÍA PATOLÓGICA

La primera referencia anatomopatológica data de Lewin en 1881, que describió los papilomas como unas lesiones vegetantes, pedunculadas o sésiles, de consistencia blanda y color blancorosáceo (Fig. 1). Clásicamente, su aspecto macroscópico se ha comparado con una cresta de gallo, una coliflor o a una mora. Microscópicamente son tumores excrecentes en los que se distingue un tallo constituido por tejido conjuntivo vascularizado revestido por epitelio escamoso estratificado (Fig. 2). No se observan atipias celulares y las mitosis son escasas o nulas. Frecuentemente se observan signos de paraqueratosis (Fig. 3).

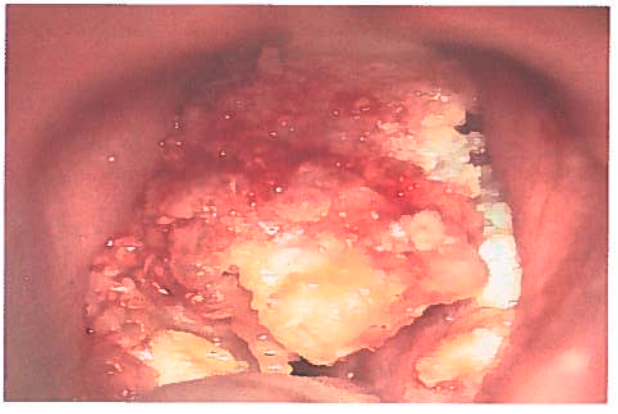

Figura 1. *Papilomatosis que afecta la cara laríngea de la epiglotis y desciende hacia la comisura anterior de cuerdas vocales.*

Figura 2. *Papiloma escamoso constituido por un tallo de tejido fibroso vascularizado revestido por epitelio escamoso estratificado. (H.E. x 40).*

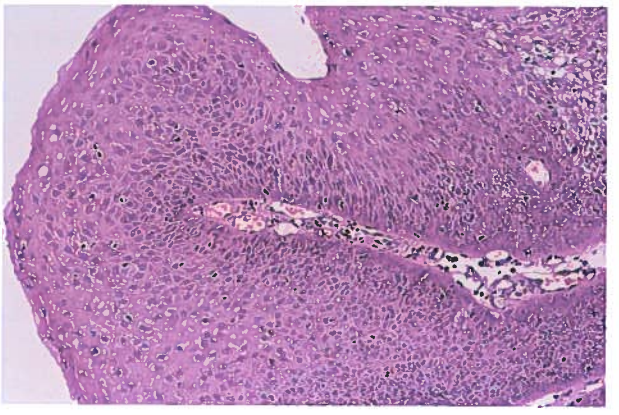

Figura 3. *Papiloma escamoso. Las células escamosas no muestran atipia celular ni figuras de mitosis. Se distinguen cambios de paraqueratosis en superficie. (H.E. x 100).*

6. CLÍNICA

Los síntomas clásicos de la papilomatosis laríngea son la disfonía y la disnea. La disfonía progresiva suele ser un signo temprano. Cuando el niño es muy pequeño nos puede ayudar en el diagnóstico la presencia de un lloro anómalo. Posteriormente, y en caso de formas muy proliferativas, el paciente evoluciona hacia la disnea. Se observa un estridor de inicio gradual y progresivo durante semanas o meses. La disfunción respiratoria aguda es rara.

7. EVOLUCIÓN

El curso de la enfermedad es imprevisible; puede responder al tratamiento, recurrir de forma crónica, o retroceder espontáneamente al cabo de algunos años. A pesar de ello, la recidiva es la norma general.

Se distinguen dos formas diferenciadas de papilomatosis (6):

- *Benignas:* habitualmente en niños mayores de 5-6 años, con afectación predominantemente glótica. La evolución es a la curación en más o menos sesiones quirúrgicas, aunque pueden evolucionar a formas agresivas.
- *Agresivas:* habitualmente se presenta en lactantes, y se caracteriza por recidivas constantes, extensiones múltiples y una mayor frecuencia de afectación de subglotis, tráquea y bronquios.

8. TRATAMIENTO

La papilomatosis laríngea constituye una entidad clínica de difícil tratamiento debido a las recurrencias y complicaciones asociadas. La gran cantidad de terapias existentes constituye una señal inequívoca de lo poco resolutivo de todas ellas. Se han ensayado varias técnicas, como la terapia hormonal, fármacos antivirales, vacunas autógenas, sustancias cáusticas, radioterapia, ultrasonidos,

electrocoagulación, escisión quirúrgica y crioterapia, resultando todas insatisfactorias (16-23).

Actualmente, el tratamiento de elección es la vaporización con láser CO_2. Permite una mayor precisión quirúrgica, reduce el sangrado y condiciona un menor número de complicaciones. Una precaución a tener en cuenta es la presencia de ADN viral en el humo que surge del laringoscopio y que podría ser fuente de contagio (24, 25). Las recidivas requieren reintervenciones mediante la misma técnica. Se utilizan potencias bajas, en modo superpulso. En las papilomatosis de comisura anterior se aconseja dejar un intervalo mínimo de un mes si se debe realizar nueva cirugía por recidiva y sólo actuar sobre una cuerda.

La media de intervenciones en las papilomatosis infantiles oscila entre 3,5 y 5,2 según los autores, con una eliminación total de las lesiones superior al 50% (8, 26). Las principales complicaciones tras la cirugía de repetición son las estenosis gloto-subglóticas o traqueales. Se estiman aproximadamente en un 12%, considerando todos los grados posibles, desde pequeñas estenosis en la zona posterior de glotis, la más frecuente, hasta estenosis traqueales graves (27). Otras complicaciones menos frecuentes son los edemas y la fibrosis.

Uno de los factores que más influye en los desiguales resultados con el láser CO_2 es la experiencia del cirujano. También parece demostrado que si, por cualquier motivo, es necesario practicar una traqueotomía en un paciente de este tipo, el riesgo de papilomatosis traqueobronquial es mayor (28).

Para algunos autores, como Grasl (29), la utilización de un sistema de "jet ventilation" adaptado al laringoscopio permite una mejor visión de laringe y tráquea que con los tubos habituales, y disminuye las estenosis postquirúrgicas. La ventilación con jet permite la aplicación del láser sin riesgos y no limita el tiempo quirúrgico como sucede en la técnica de apnea.

Sakoh y *cols.* proponen la cirugía láser en dos tiempos, con un intervalo de diez días para intentar minimizar las complicaciones y las exéresis incompletas. Según los autores, 10 días serían suficientes para que la carbonización y la sangre coagulada desaparezca del campo quirúrgico, permitiendo un mejor control de posibles restos papilomatosos (30).

Después de un tratamiento quirúrgico adecuado, la remisión al año oscila entre un 46% y un 26% según la edad (31). La remisión depende también de la localización, siendo del 48% aproximadamente si sólo se afecta la laringe, del 27% en el caso de afectación del árbol bronquial, y de 0% si afecta el parénquima pulmonar (3% del total de papilomatosis) (32). La afectación pulmonar adopta una forma de espacios quísticos diseminados con un pronóstico fatal. Para Somers y *cols.* (33), el índice de recidivas es inversamente proporcional a la edad del paciente. En la pubertad muchos pacientes experimentan disminución del tamaño tumoral e incluso la desaparición completa (37).

El riesgo de malignización es extremadamente bajo en niños si no se ha usado la radioterapia como arma terapéutica. En adultos es posible que las lesiones se vuelvan malignas, pero en estos casos otros factores, como el tabaquismo o el enolismo, deben ser considerados (8, 32). Se considera que el riesgo de malignización es del 2% en pacientes no irradiados. Para confirmar una malignización a partir de una papilomatosis laríngea es necesario un intervalo de cinco años entre ambos diagnósticos. De no ser así, se considerará patología concomitante (34, 35).

Estudios moleculares han señalado las alteraciones del antioncogen p53, y las secuencias integradas en el genoma celular del virus papiloma tipo 11 como posibles causas de esta malignización (36).

Debido al alto número de recurrencias, algunos autores propugnan el uso de tratamientos adyuvantes. El interferón alfa actua evitando la replicación viral e incrementando la capacidad defensiva del huésped. No se conoce el mecanismo exacto de actuación, aunque parece que aumenta la citotoxicidad de los linfocitos "killers" y macrófagos, y aumenta la complementariedad antígeno anticuerpo (37, 38).

El tratamiento con interferón ha sido utilizado con éxito para reducir el tamaño tumoral. A pesar de ello, no es un tratamiento exento de efectos secundarios (fiebre, cefaleas, alopecias reversibles). En nuestro país, Clarós describe hasta un 20% de curación total, y un 60% de alargamiento del tiempo entre las recidivas (39). Rodrigo y *cols.* han utilizado el interferón alfa como tratamiento acompañante al láser en 3 pacientes. Dos de ellos no recidivaron. Las dosis de interferón utilizadas oscilan entre 2-3 x 10^6 unidades cada dos días durante seis semanas (40).

También se han publicado resultados espectaculares, y sin apenas efectos secundarios, mediante el tratamiento intralesional con cidofovir. Se trata de una enzima inhibidora del crecimiento de los tumores originados por el papiloma virus. Se aplica mediante inyección intralesional a una concentración de 2,5 mg/ml Se requieren varias sesiones según la agresividad de la papilomatosis. Snoeck y *cols.*, utilizando esta técnica, reportan una remisión del 82% (41).

Mudrak y cols. presentaron los resultados sobre cinco pacientes a los que, además de láser, se les administraron enzimas hidrolíticas de la familia de las proteasas por vía oral; los cinco pacientes no presentaron recidivas en 18 meses de seguimiento. Los autores defienden su uso por el efecto beneficioso antiinflamatorio, inmunomodulador y fibrinolítico (42).

A modo de recapitulación, actualmente se considera la resección quirúrgica con láser CO_2 e intubación con jet como el tratamiento de elección de la papilomatosis laríngea, con la posibilidad de añadir terapias adyuvantes. Dentro de estas últimas, el interferón alfa, las enzimas proteolíticas y los inhibidores del crecimiento tumoral son los más utilizados. En algún caso en el que han sido insuficientes todos los tratamientos se ha ensayado la coagulación con láser de argón plasma. Dada su posible aplicación a través de fibra óptica, y su menor penetración, se presenta como una terapia prometedora en el tratamiento de aquellas papilomatosis que afectan a la vía respiratoria baja, aunque los resultados iniciales de Bergler y *cols.* (43) deben ser confirmados por otros autores.

BIBLIOGRAFÍA

1. **MACKENZIE, M.** *Diseases of the pharynx, larynx and trachea. A manual of diseases of the throat and nose.* New York, 1880. William Wood and Company, vol. 1, p. 305.
2. **GIL TUTOR, E.** "Papilomatosis laríngea". *An ORL Ibero Am* 1987; 14(1): 81-95.
3. **GUISSMAN, L., WOLNICK, L., IKENBURG, H., KOLDOVSKY, U., SCHNURCH, H., ZUR HAUSEN, H.** (1983). "Human papilloma virus types 6 and 11 ADN sequences in genital and laryngeal papillomas and in some cervical cancers". *Proc Nat Acad Sci* USA 1983; 80. 560-563.
4. **LINDEBERG, H., ELBROEND, O.** "Laryngeal papillomas: the epidemiology in Danish subpopulation 1965-84". *Clin Otolaryngology* 1990; 15: 125-131.
5. **STRONG, M., VAUGHAN, CW., HEALY, B., COOPERBAND, S., CLEMANTE, M.** "Recurrent respiratory papillomatosis". *Ann Otol Rhinol Laryngol* 1976; 85: 508-516.
6. **CLARÓS, A. Jr., CLARÓS, P., CLARÓS, A.** "Papilomatosis laringotraqueal recidivante". En: P. Abelló, J. Traserra; *Otorrinolaringología.* Ed. Doyma, Barcelona. 1992, 556-560.
7. **ARMSTRONG, LR., DERKAY, CS., REEVES, WC.** "Initial Results From the National Registry for Juvenile-Onset Recurrent Respiratory Papillomatosis". *Arch Otolaryngol Head Neck Surg* 1999; 125: 743-748.
8. **ROOB, PJ.** "The CO_2 laser and management of recurrent laryngeal papilloma: the guy's experience". *J Laryngol Otol* 1987; 101, 369-75.
9. **KLOZAR, J., TAUDY, M., BETKA, J., KAÑA, R.** "Laryngeal Papilloma- Precancerous Condition". *Acta Otolaryngol* (Stockh) Suppl 1997; 527: 100-102.
10. **ULLMAN, EV.** "On the aetiology of laryngeal papiloma". *Acta Otolaryngol* 1928; 5: 317-338.
11. **LÓPEZ AMADO, M., GARCÍA CABALLERO, T., LOZANO, A., LABELLA, T.** "Determinación de papiloma virus humano en papilomas de laringe y amígdala mediante inmunohistoquímica e hibridación in situ del ADN". *Ann Otorrinolaringol Ibero Am* 1997; 24(3): 269-80.
12. **SAMESHIMA, A., FUJIYOSHI, T., PHOLAMPAISATHIT, S.** *et al.* "Demostration of antibodies against human papillomavirus type 11 E6 and L2 proteins in patients with recurrent respiratory papillomatosis". *Auris Nasus Larynx* (Netherlands) 1997; 24(2): 185-91.
13. **RIMELL, FL., SHOEMAKER, DL., POU, AM., JORDAN, JA., POST, JC., EHRLICH, GD.** "Pediatric respiratory papillomatosis: pronostic role of viral typing and cofactors". *Laryngoscope* 1997; 107(7): 915-8.
14. **INGLE, RR., SETZEN, G., KOLTAI, J., MONTE, D., PASTORE, J., JENNINGS, TA.** "p53 Protein Expression in Benign Lesions of the Upper Respiratory Tract". *Arch Otolaryngol Head Neck Surg* 1997; 123: 297-300.
15. **KUHL, G.** "Papiloma de laringe". En: *Otorrinolaringología pediátrica.* Tania Sih. Barcelona. 1999. Springer-Verlag. 405-407.
16. **LÓPEZ AGUADO, D., PÉREZ PINERO, BP., BETANCOR, L., MENDEZ, A., CAMPOS, E.** "Acyclovir in the treatment of laryngeal papillomatosis". *Int J Pediatr Otorhinolaryngol* 1991; 21(3): 269-74.
17. **MOFFITT, OP. Jr.** "Treatment of laryngeal papillomatosis with bovine wart vaccine. Report of cases". *Laryngoscope* 1959; 69: 1.421-26.
18. **DE ROSA, E.** "Laryngeal papillomas: New treatment with levamisole". *Trans Am Acad Ophthal Otolaryngol* 1977; 84: 75-77.
19. **HOLINGER, PH., JOHNSTON, KC., ANISON, GC.** "A review of 109 cases with preliminary report of Aureomycin therapy". *Ann Otol* 1950; 59: 547-64.
20. **SMITH, HG., VAUGHAN, CW., HEALY, GB., STRONG, MS.** "Topical chemotherapy for recurrent respiratory papillomatosis". *Ann Otol* 1980; 89: 474-77.
21. **KIVIRANTA, UK.** "Methionine treatment of laryngeal papillomatosis". *Duodecim* 1966; 82: 435-40.
22. **HOLLINGSWORTH, JB., KOHLMOOS, HW., MCNAUGHT, RC.** "Treatment of juvenile papilloma of the larynx with resin of podophyllum". *Arch Otolaryngol* 1950; 52: 82-85.
23. **BIRCK, HG., MANHARTI, HE.** "Ultrasound for juvenile laryngeal papillomatosis". *Arch Otol* 1963; 43: 603-08.
24. **ITO, Y., EVANS, CA.** "Induction of tumours in domestic rabbits with nucleic acid preparations from partially purified shape papilloma virus and from extracts of the papillomas domestic and cottontail rabbits". *J Exp Med* 1961; 114: 485-500.
25. **KASHIMA, HG., KESSIS, T., MOUNTS, P., SHAH, K.** "Polymerase chain reaction identification of human papiloma virus ADN in CO_2 laser plume from recurrent respiratory papillomatosis". *Otolaryngol Head Neck Surg* 1991; 114: 1.163-69.
26. **PIA, F., ALUFFI, P., POLICARPO, M., PISANI, P.** "CO_2 laser treatment in laryngeal papillomatosis". *Acta Otorrinolaryngol Ital* 1997; 17 (6): 425-9.
27. **OSSOFF, RH., WERKHAVEN, JA., DERE, H.** "Soft tissue complications of laser surgery for recurrent respiratory papillomatosis". *Laryngoscope* 1991; 101: 1.162-66.
28. **PERKINS, JA., INGLIS, AF., RICHARDSON, MA.** "Iatrogenic Airway Stenosis with Recurrent Respiratory Papillomatosis". *Arch Otolaryngol Head Neck Surg* 1998; 124: 281-287.
29. **GRASL, MC., DONNER, A., SCHRAGL, E., ALOY, A. MD.** "Tubeless Laryngotracheal Surgery in Infants and Children via Jet Ventilation". *Laryngoscope* 1997; 107: 277-281.
30. **SAKOH, T., FUFUDA, H., SASAKI, S.** *et al.* "Laryngomicrosurgery with carbon dioxide laser for laryngeal papillomatosis: application of a two-stage operation". *Auris Nasus Larynx* 1993; 20 (3): 223-9.
31. **EVANS, JNG.** "Recurrent respiratory papillomatosis". En: S. Brown's, D. Adams, M. Cinnamond, *Otolaryngology.* London. 1997; vol. 6: 1-6.
32. **STRONG, MS.** "Recurrent respiratory papillomatosis". En: Scott Brown's, *Otolaryngology,* 5th ed., edited by AG. Kerr, vol. 6; *Pediatric Otolaryngology,* edited by J.N.G. Evans, London: Butterworth. 1987, 466-70.

33. **SOMERS, GR., TABRIZI, SN., BORG, AJ., GARLAND, SM., CHOW, CW.** "Juvenile laryngeal papillomatosis in a pediatric population: a clinicopathologic study". *Pediatr Pathol Lab Med* 1997; 17(1): 53-64.
34. **LINDERBERG, H., ELBROND, O.** "Malignant tumours in patients with a history of multiple laryngeal papillomas: the significance of irradiation". *Clin Otolaryngol* 1991; 16, 149-51.
35. **YODER, MG., BATSAKIS, JG.** "Squamous cell carcinoma in solitary laryngeal papilloma". *Otolaryngol Head Neck Surg* 1980; 88: 745-8.
36. **RADY, PL., SCHNADIG, VJ., WEISS, RL., HUGHES, TK., TYRING, SK.** "Malignant Transformation of Recurrent Respiratory Papillomatosis Associated with integrated Human Papillomavirus Type 11 ADN and Mutation of p53". *Laryngoscope* 1998; 108: 735-740.
37. **LUNDQUIST, PG., HAGLUND, S., CARLSOO, B., STRANDER, H., LUNGREN, E.** "Interferon therapy in juvenile laryngeal papillomatosis". *Otolaryngol Head Neck Surg* 1984; 92 386-391.
38. **GOEPFERT, H., GUTTERMAN, JU., DICHTEL, WJ., SESSIONS, RB., CANGIR, A., SULEK, J.** "Leukocyte interferon in patients with juvenile laryngeal papillomatosis". *Ann Otol Rhinol Laryngol* 1982; 91: 431-36.
39. **CLARÓS, P., CLARÓS, A. Jr., CLARÓS, A.** "El empleo del Interferón recombinado en la Papilomatosis Laríngea". *Anales de ORL* 1987; 11-16, vol. II, nº 1.
40. **RODRIGO, O., GISBERT, J., SÁNCHEZ, MD., MORERA, C.** "Papilomatosis laríngea infantil. Nuestra experiencia (tres casos)". *Acta Otorrinolaringol Esp* 1995; 46(5): 365-6.
41. **SNOEK, R., WELLENS, W., DESLOOVERE, C.** *et al.* "Treatment of severe laryngeal papillomatosis with intralesional injections of cidofovir [(S)-1-(3-hydroxy-2-phosphonylmethoxypropyl) cytosine". *J Med Virol* 1998; 54(3): 19-25.
42. **MUDRAK, J., BOBAK, L., SEBOVA, I.** "Adjuvant Therapy with Hydrolytic Enzymes in Recurrent Laryngeal Papillomatosis". *Acta Otolaryngol* (Stockh) 1997; Suppl 527: 128-130.
43. **BERGLER, W., FARIN, G., FISCHER, K., HORMANN, K.** "Argon plasma surgery (APC) in the upper aerodigestive tract. Initial results". *HNO* (Germany). 1998; 46(7): 672-7.

PARTE V
FARINGE Y CAVIDAD ORAL

47. EXPLORACIÓN Y EXAMEN CLÍNICO

M. Caballero Borrego, L. Riera Guasch, M. Bernal Sprekelsen

1. INTRODUCCIÓN

La Semiología ha sido, es, y será la base fundamental que guía al médico hacia un diagnóstico correcto. La semiología otorrinolaringológica es más objetiva que en la mayoría de las especialidades pediátricas, porque la mayoría de los órganos que estudia están al alcance de la vista.

Al realizar el examen bucofaríngeo en el niño lo iniciaremos con una anamnesis detallada y, a continuación, procederemos a la exploración general, precisa y sistemática, del conjunto craneofacial y orofaríngeo.

2. ANAMNESIS

El diagnóstico de la patología bucofaríngea en el niño se basa, al igual que en el resto de las disciplinas médico-quirúrgicas, en una anamnesis minuciosa de la enfermedad actual y de los antecedentes familiares y personales del paciente, intervenciones quirúrgicas, etc. El interrogatorio irá dirigido a los padres y, si el niño es mayor, a ambos a la vez.

Al realizar la valoración de los **antecedentes familiares y personales** es importante interrogar la existencia de alteraciones de tipo hereditario o congénito, tanto generales como los propiamente orofaríngeos, así como de reacciones alérgicas, enfermedades importantes y la existencia de determinados hábitos (uso de biberón, chupete, succión del dedo,...). También es importante conocer los antecedentes obstétricos (infecciones intraútero o adquiridas al nacer) y del desarrollo pondoestatural, tipo de alimentación y de respiración (nasal o bucal). Otros datos importantes son los factores ambientales que rodean al niño, por ejemplo, habitaciones húmedas, hacinamiento, pauperismo, etc.

Es importante interrogar sobre los antecedentes de patologías bucofaríngeas y del tratamiento, clínico y quirúrgico, que se instauró en cada una de ellas.

Al realizar la anamnesis de la **enfermedad actual** se debe precisar el inicio, duración y evolución del cuadro clínico, así como la topografía de las lesiones, sus características y la presencia o no de signos y síntomas acompañantes (alteración del estado general dolor, fiebre, pérdida de peso, diarrea, vómitos, etc). Debemos también realizar una adecuada anamnesis general, en busca de otras alteraciones de aparatos y sistemas que nos puedan orientar hacia el diagnóstico de determinados procesos generales, en los que las alteraciones bucales constituyen una manifestación más, o incluso, en algunos casos, la principal dentro del contexto general del cuadro clínico.

Existen algunos síntomas característicos de la patología bucofaríngea, como son la odinofagia, la disfagia, la disfonía, la disnea, la tos, la expectoración y la disgeusia, que desarrollaremos brevemente:

a) **Odinofagia.** El dolor al tragar es uno de los síntomas más constantes en las afecciones orofaríngeas. La odinofagia que nos encontramos en niños suele deberse a infecciones, glositis, absceso del suelo de la boca, faringitis, amigdalitis, abscesos y flemones amigdalares o cuerpos extraños. El dolor no tiene, en la mayoría de las ocasiones, una relación directa con la gravedad de la patología. Es frecuente la irradiación del dolor hacia el oído.

b) **Disfagia.** En niños la imposibilidad para deglutir suele deberse a una obstrucción mecánica (cuerpos extraños, divertículos hipofaríngeos, malformaciones, amigdalitis o faringitis), alteraciones neurológicas (parálisis del nervio vago, glosofaríngeo o del hipogloso), distrofias musculares y causas psicógenas.

c) **Disfonía.** La orofaringe y la nasofaringe tienen una función importante en la resonancia de la voz y en la articulación de algunas consonantes. Ciertas alteraciones de la faringe y del velo del paladar pueden modificar el timbre de la voz, tales como las adenoiditis, parálisis del velo del paladar, amigdalitis y flemones.

d) **Disnea.** La disnea de origen faríngeo aparece cuando un obstáculo a dicho nivel dificulta por su volumen la libre circulación de la corriente de aire respiratorio como podría hacer la hipertrofia simple de amígdalas, la hipertrofia adenoidea, adenoiditis, tumores, cuerpos extraños, etc.

e) **Tos y expectoración.** La tos aislada de origen faríngeo es de tipo irritativo, seca, principalmente nocturna. Pero en las adenoiditis, sinusitis y los procesos catarrales de la faringe existe un aumento de la actividad secretora de las glándulas de la mucosa que provocan expectoración. Es poco frecuente que el niño pequeño expectore, generalmente lo deglute. Cuando son abundantes provocan la tos, como medio de eliminación más rápido.

f) **Disgeusia.** El gusto puede sufrir diversas alteraciones, tanto de la intensidad (hipergeusia, hipogeusia, ageusia) como de sus características (parageusia, cacogeusia), que

Servicio de ORL. Hospital Clínic de Barcelona.

pueden deberse a infecciones, medicamentos, lesiones nerviosas, causas endocrinas, avitaminosis, etc.

g) **Ronquidos y apneas.** Hemos de interrogar a los padres la existencia de periodos de detención de la respiración y ronquidos durante el sueño que pueden orientarnos en el diagnóstico de procesos de obstrucción de la vía aérea superior.

h) **Halitosis.** Es observado con frecuencia en casos de obstrucción nasal por respiración bucal (matutina), cuerpos extraños nasales, infecciones adenoideas y amigdalares, sinusitis paranasal purulenta, bronquitis, bronquiectasias y procesos alérgicos de vías respiratorias altas. Otras veces, la causa es un simple acumulo de caseum en las criptas amigdalinas (Fig. 1).

Figura 1. *Acumulo de caseum en criptas amigdalinas (Cortesía Dr. M. Tomás).*

3. EXPLORACIÓN

La exploración de la cavidad oral y la faringe debe realizarse siempre de forma minuciosa, siguiendo una metódica ordenada y sistemática. Se inicia por un examen global del conjunto craneofacial, para proceder a continuación al estudio de cada uno de los distintos elementos que configuran la cavidad bucal propiamente dicha y la faringe.

Los niños pequeños serán sujetados sentados encima de los padres o de un enfermero, sujetando con la mano derecha los brazos del niño por las muñecas, y con la mano izquierda, aplicada sobre la frente, sujetando la cabeza contra su pecho; además se deberán sujetar las piernas del niño entre las piernas de la persona que lo tiene sentado encima (Fig. 2).

3.1. Exploración craneofacial

En el cráneo buscaremos signos que orienten a ciertos procesos congénitos o adquiridos y que provocan alteraciones de la forma y el tamaño craneal y también a noxas del desarrollo normal de las estructuras óseas (deformidades, tumoraciones,...).

En la cara debe examinarse la existencia de asimetrías faciales, deformidades óseas y musculares, alteraciones en la coloración y pigmentación, edemas, tumores y úlceras. La palpación completará las características de las lesiones.

Se debe valorar la existencia de alteraciones de los maxilares (micrognatia, prognatismo). Al valorar la articulación temporomandibular se efectuará comparándola con la del lado opuesto. La existencia de dolor a la palpación y tumefacción articular sugerirán artritis. Deben explorarse las limitaciones a la movilidad de la mandíbula (trismus, luxación, procesos inflamatorios).

En el cuello deberemos valorar la existencia de adenopatías, abscesos o fístulas.

3.2. Exploración bucal

Los límites de la cavidad oral son los labios por delante; el istmo de las fauces por detrás; el paladar superiormente; el suelo de la boca inferiormente y la mucosa yugal lateralmente. En su interior identificamos diversas estructuras como son los dientes y la lengua. Por tanto, al realizar la exploración bucal valoraremos:

a) **Labios:** hemos de estudiar su forma, tamaño, coloración y oclusión. También se valorará la existencia de lesiones (edemas, úlceras, tumores, etc) en la piel, semimucosa y comisuras labiales. A continuación se valorará el estado de los frenillos labiales.

b) **Tejido gingival:** Examinaremos el estado de las papilas interdentarias, su relación con los dientes, los puntos de contacto y el aspecto de las zonas desdentadas. Normalmente en los niños se observan las encías de un color rosa pálido firmemente adheridas al hueso subyacente.

c) **Mucosa yugal:** realizaremos la inspección y palpación de la mucosa y del conducto de Stenon (a nivel del segundo molar superior). La textura de la mucosa es

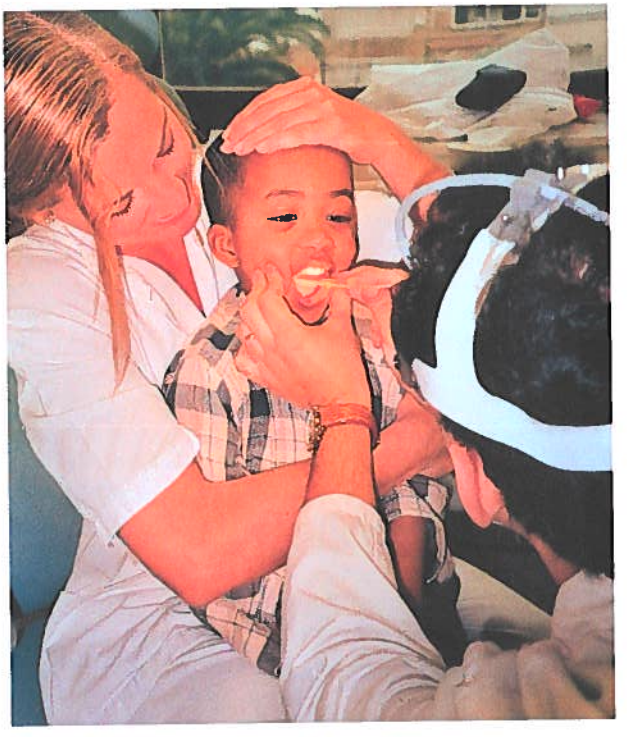

Figura 2. *Técnica de sujeción de niños.*

suave y presenta irregularidades en forma de punteado que se observa mejor después de los tres años de edad.

d) **Paladar.** Inclinando ligeramente la cabeza del paciente hacia atrás exploraremos la región palatina, observando su forma y la existencia de alteraciones congénitas (fisura palatina), asimetrías y deformidades (paladar ojival), así como el estado de la mucosa, su coloración y la presencia de lesiones (Fig. 3). Es importante realizar la palpación del paladar para excluir una dehiscencia submucosa.

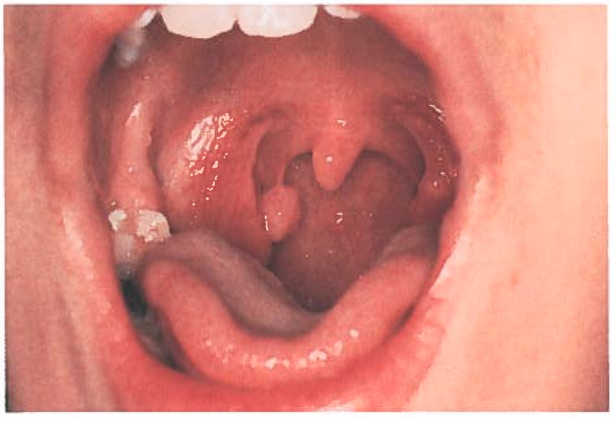

Figura 3. *Papiloma amigdalar (Cortesía Dr. M. Tomás).*

e) **Lengua y suelo de la boca.** Se valorará el tamaño de la lengua y su forma (atrofia, microglosia, macroglosia, asimetría). Se hace sacar la lengua al paciente y que realice movimientos de izquierda a derecha, y viceversa, para comprobar si existen lesiones de origen muscular o neurológico. Se debe valorar la coloración de la mucosa, la presencia de lesiones y el aspecto de las papilas gustativas. Para la exploración del suelo de la boca el paciente se tocará el paladar con la punta de la lengua. Podremos explorar la coloración, la presencia de lesiones y el estado de las glándulas submaxilar y sublingual que desembocan a este nivel. Podemos realizar una palpación de la lengua para valorar su consistencia, tono muscular y las características de las lesiones que pudieran existir.

f) **Dientes.** Debemos explorar la alteración de la forma (dientes de Hutchinson), tamaño (microdoncia, macrodoncia), número (agenesias, supernumerarios) colocación, oclusión dental, coloración de los dientes (fármacos, fluorosis), anomalías de la mineralización (amelogénesis imperfecta, hipoplasia del esmalte) o pérdida de tejido dental calcificado (abrasión, caries). También se ha de valorar la cronología del recambio dentario,que puede adelantarse en procesos como el hipertiroidismo, o retrasarse en el raquitismo o cuando existe un déficit de espacio provocado por maxilares estrechos o deformidades palatinas.

g) **Hábitos orales.** Hemos de valorar si existen hábitos orales perniciosos que constituyen un factor etiológico en muchas maloclusiones, que, afectando el desarrollo normal de los maxilares, perturba su crecimiento y su formación. Existen hábitos de succión (hasta en un 25% de los niños en los primeros años de vida) ya sea de los dedos, chupete, del labio inferior o de los carrillos; hábitos de morder la lengua, los labios o los dedos; y hábitos respiratorios bucales, generalmente consecuencia de una deficiencia orgánica (disminución de la permeabilidad nasal). El diagnóstico de una malformación, y la certeza de que su origen se debe exclusivamente a un hábito pernicioso, requiere una observación minuciosa y un cuidadoso estudio de la facies del paciente y de los movimientos de sus músculos faciales de la expresión.

3.3. Exploración faríngea

La faringe es un canal abierto hacia las fosas nasales y la boca. Se divide en tres partes: hipofaringe, orofaringe y rinofaringe o cavum.

a) Al explorar la **orofaringe** hay que deprimir la lengua con un depresor y se ha de valorar la pared posterior de la faringe, los pilares anteriores y posteriores del velo del paladar, las amígdalas palatinas y la movilidad del velo del paladar a la fonación y la deglución.

Para obtener una buena visión de campo y evitar los reflejos nauseosos, se aconseja introducir la espátula desde la comisura labial en dirección central, presionando la lengua por delante, entre tercio medio y posterior. Para contrarrestar la fuerza de la lengua, la presión se ejerce mejor con los dedos índice, mediano y anular en la cara superior de la espátula y el pulgar por debajo.

El abombamiento de la pared posterior de la faringe puede indicar la presencia de un absceso retrofaríngeo, sobre todo si es unilateral. La inspección de las amígdalas ha de valorar la existencia de hipertrofias, criptas o restos amigdalares, si ya se ha efectuado su exéresis, así como la presencia de exudado, coloración y lesiones patognomónicas de formas clínicas de amigdalitis. Puede realizarse la palpación de las amígdalas palatinas o de la pared posterior faríngea; para ello se coloca un abrebocas y se realiza la maniobra de Viggo-Smith (presión con una segunda espátula sobre la vertiente externa de la amígdala que permite valorar la luxación de la misma y con ello su adherencia a planos profundos; además permite "exprimir" el detritus amigdalar). También puede realizarse la exploración con el dedo índice, pero entonces conviene presionar la mucosa yugal contralateral entre los premolares y los molares para evitar la mordedura.

El examen de la úvula y de los pilares palatinos servirá para descartar posibles anomalías constitucionales (ausencia, larga, bífida, mal implantada,...), signos inflamatorios, alteraciones de color, de la consistencia (edema), aspecto hemorrágico, etc.

La importancia de la exploración del velo del paladar viene dada por que en él asientan lesiones típicas de ciertas infecciones (herpangina, escarlatina, difteria,...), sin olvidar su movilidad para justificar problemas de deglución.

b) El **cavum** se examina mediante la rinoscopia posterior. Clásicamente, se examinaba deprimiendo la lengua y colocando por detrás del velo un espejo pequeño precalentado, con la superficie reflectora hacia arriba. Actualmente, se aconseja realizar la rinoscopia posterior mediante el endoscopio de 2,7 mm, que se introduce por las fosas nasales.

En algunos casos especiales, se puede realizar la palpación del cavum. Para ello nos colocamos a la derecha del enfermo, rodeando la cabeza del mismo con el brazo izquierdo e introduciendo la mejilla entre los molares. Con esta maniobra se procura que el niño no muerda el dedo del examinador, ya que al aproximar sus maxilares se lastima. El médico introduce el dedo índice derecho por detrás del paladar blando hasta palpar las vegetaciones adenoideas, apreciando su tamaño y consistencia. No obstante, esta maniobra es poco utilizada porque es desagradable para el niño, provoca desconfianza y dificulta la relación en visitas posteriores. Por esta razón, la mayoría de otorrinolaringólogos realizan el diagnóstico mediante la clínica o el uso de endoscopios nasales.

c) La **hipofaringe.** En niños mayores se inspecciona traccionando suavemente la lengua, envuelta en una gasa, con los dedos pulgar y medio y con la mano derecha se introduce un espejo, entibiado previamente para que el aliento no lo empañe. Esta inspección también se puede realizar utilizando un hipofaringoscopio o un fibrolaringoscopio flexible obteniéndose una imagen directa.

d) La palpación de la **región laterocervical** indicará la posible existencia de adenopatías reactivas a procesos infecciosos de las amígdalas, y sus características colaborarán en el diagnóstico en enfermedades, como la difteria, mononucleosis, infecciones por mycobacterias atípicas o en los casos de afectación amigdalar bacteriana aguda.

BIBLIOGRAFÍA RECOMENDADA

1. **CLARÓS, P., PULIDO, MV.** "Esquemas clínico-visuales en Otorrinolaringología". Ediciones Doyma, 68-85, 1995.
2. **CRUZ, M.** *Tratado de Pediatría.* Editorial Espaxs. Volumen II, p. 1.123, 1989.
3. **CRUZ, M.** *Tratado de Pediatría.* Editorial Espaxs. Volumen I, p. 893-894, 1989.
4. **MAURA, I., FLORES, S.** "Esquemas clínico-visuales en patología bucal". Ediciones Doyma, 10-19, 1990.
5. **ROBINSON, MJ., ROBERTON, DM.** *Pediatría práctica.* Editorial el Manual Moderno. p. 855-883, 1996.
6. **UCHA, JM., CHIARANTANO, RM., WOFCY DÍEZ, R., BALLA, A.** *Tratado de semiología pediátrica.* Editorial Panamericana, p. 848-905, 1969.

48. FARINGOAMIGDALITIS. ABSCESO PERIAMIGDALINO

T. Pérez Garrigues

1. FARINGOAMIGDALITIS

1.1. Introducción

La faringoamigdalitis aguda (FA) es un proceso infeccioso de la faringe, del cual lo más notorio y frecuente es la afectación de las amígdalas palatinas, por lo que también se le suele denominar amigdalitis aguda. Aunque la inflamación de la faringe es lo más evidente de la enfermedad, es parte de un cuadro clínico generalizado.

Es la tercera enfermedad, por orden de frecuencia, que más a menudo se diagnostica en una consulta pediátrica (21). Es más común en la infancia, sobre todo en la edad escolar. La FA producida por el Estreptococo pyogenes acostumbra a presentarse en invierno y al inicio de la primavera en climas templados.

1.2. Microbiología

Muchos microorganismos pueden producirla (Tabla 1): bacterias –tanto aerobias como anaerobias–, virus, chlamydias y hongos. La proporción relativa de agentes infectantes varía con la estación del año, la edad y otras circunstancias epidemiológicas. La mayoría de las infecciones son por virus. Algunos de estos gérmenes son parte de la flora oral habitual que devienen virulentos, como ocurre con los anaerobios habituales de la flora oral, y otros son patógenos externos, como sucede con el Haemophilus. Dado que la faringe está colonizada por muchos microorganismos, la mayoría de sus infecciones son polimicrobianas. En las infecciones mixtas los microorganismos resistentes a un agente antimicrobiano, protegen al otro germen susceptible a este agente mediante la producción de enzimas degradantes de los antibióticos, como ocurre con la protección del Estreptococo beta-hemolítico grupo A (EBHGA) contra la penicilina por bacterias productoras de beta-lactamasas.

Por la posibilidad de las serias complicaciones y secuelas supurativas y no supurativas el EBHGA es la causa mejor conocida de FA. En las amigdalitis recurrentes se aísla en el 20% de los casos. En la población infantil, sin síntomas de FA, se detecta en el 11,5% de los niños entre 4 y 14 años, y en un 40,5% de 4 a 6 años (1). Los Estreptococos beta-hemolíticos de los grupos B, C y G pueden también ser agentes causales de forma ocasional, el cuadro clínico es similar a la infección por EBHGA.

Tabla 1
Agentes infecciosos que producen faringoamigdalitis

1. **Bacterias**	2. **Mycoplasmas**
– Aerobias	Mycoplasma pneumoniae
Estreptococos grupo A,B,C y G	Mycoplasma hominis
Hemophilus influenzae	3. **Virus**
Staphilococcus aureus	Adenovirus
Moraxella catarrhalis	Rhinovirus
Hemophilus parainfluenzae	Herpes simplex virus 1 y 2
Neisseria gonorrhae	Virus parainfluenza
Neisseria meningitidis	Coxsackie A
Treponema pallidum	Virus influenza A y B
Mycobacterium sp	Virus de Epstein-Barr
– Anaerobias	Cytomegalovirus
Prevotella intermedia	VIH
Prevotella melaninogénica	4. **Chlamydias**
Bacteroides	Chlamydia pneumoniae
Fusobacterium	C. psittaci
Veilonella	5. **Hongos**
– Peptostreptococcus	Candida sp

La presencia de Estreptococo alfa-hemolítico interfiere con el crecimiento de EBHCA, se encuentra menos a menudo en amígdalas de niños con amigdalitis recurrentes, probablemente el mantenimiento de la flora orofaríngea normal posea un potencial inhibitorio de los gérmenes patógenos (6).

El Haemophilus influenzae está involucrado muy frecuentemente, sobre todo en las FA recurrentes donde llega a encontrarse en más del 50% de los casos (8, 12, 18), es habitual su resistencia a las beta-lactamasas, por lo que puede interferir en la erradicación del EBHGA cuando ambos coexisten. Lo mismo ocurre con el Staphylococcus aureus y la Moraxella catarrhalis, aunque esta última se encuentra en menor número de veces. La posibilidad de una infección por Neisseria gonorrhoea o por Treponema pallidum, aunque inusuales, hay que tenerla en cuenta en adolescentes que ya han comenzado a tener relaciones sexuales. La tuberculosis amigdalar es rara, produce una inflamación crónica generalmente asociada a una adenitis

Servicio de ORL. Hospital Lluís Alcanyís, Xàtiva.

cervical. El Corynebacterium diphteriae en la actualidad es extraordinario gracias a las campañas de vacunación.

La capacidad de las bacterias anaerobias para producir FA es reconocida desde antiguo en cuadros como la angina de Plaut-Vincent, su papel es muy importante en las amigdalitis recurrentes. Los anaerobios aislados más comunes son Bacteroides, Fusobacterium, Prevotella y cocos anaerobios; en las amigdalitis crónicas se han aislado entre el 33% y el 88% de los casos (19) en las que las amígdalas se colonizan inicialmente por aerobios, más virulentos y menos susceptibles a la presencia de oxígeno en los tejidos que los anaerobios. Esta colonización inicial por aerobios reduce la presión parcial de oxígeno y favorece el crecimiento de los anaerobios. Las condiciones anaeróbicas se incrementan por el daño estructural de las amígdalas, como las cicatrices secundarias a infecciones prolongadas. Este ambiente favorece el crecimiento de la flora anaerobia habitualmente saprofita que deviene virulenta, (encapsulada), con un aumento de los gérmenes productores de beta-lactamasas, aerobios como Hemophilus y S. Aureus, o anaerobios como Bacteroides.

Aunque los Actinomyces se observan con cierta frecuencia en amigdalitis crónica, su papel en la infección amigdalar no está claro.

El Mycoplasma puede causar FA, aunque suele ser sólo la manifestación de una infección generalizada. Está virtualmente ausente en la primera infancia (5).

Entre los virus, los Rhinovirus junto con los Adenovirus tipo 1, 2, 3 y 5 producen la mayoría de las FA de origen viral. El virus Coxsackie tipo A produce la faringitis vesicular o herpangina, los virus parainfluenza producen rinitis, bronquitis o neumonía. Los enterovirus suelen dar síntomas generales asociados. El virus de Epstein-Barr produce, junto al cuadro general de la mononucleosis infecciosa, una amigdalitis con hipertrofia que a menudo se sobreinfecta por provocar un inmenso incremento de la colonización bacteriana de la superficie amigdalar, probablemente por un aumento de la adherencia de las bacterias a las células epiteliales amigdalares (31) (Fig. 1). En ocasiones puede afectarse la amigdala lingual (Fig. 2).

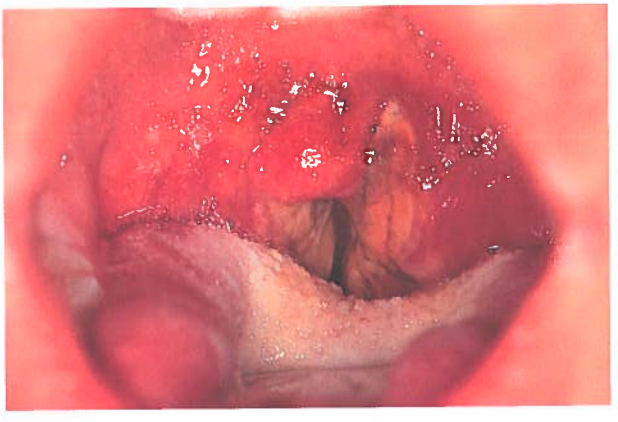

Figura 1. *Imagen típica de una amigdalitis por mononucleosis (Cortesía Dr. M. Tomás).*

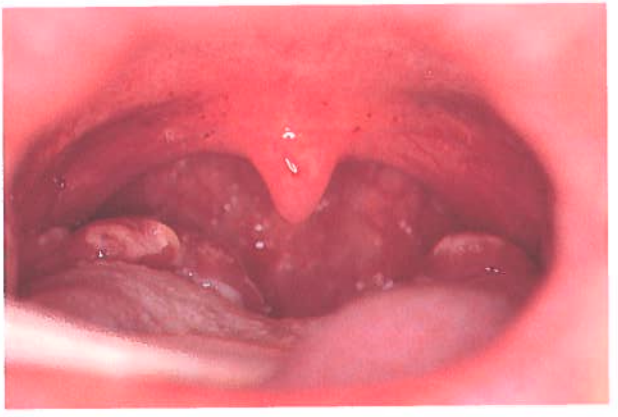

Figura 2. *Amigdalitis lingual por mononucleosis (Cortesía Dr. M. Tomás).*

Candida albicans infecta la cavidad oral y la orofaringe, produce manchas de color blanquecino, sobreelevadas confluentes o aisladas en todas las superficies mucosas incluyendo las amígdalas.

1.3. Clínica

La mayoría de las FA están producidas por virus, suelen dar un cuadro local de dolor de garganta, con hiperemia faríngea y ausencia de exudado en las amígdalas (Fig. 3). La

Figura 3. *Imagen de amigdalitis (Cortesía Dr. M. Tomás).*

fiebre suele ser moderada y se acompaña de síntomas producidos por la afectación de otros órganos: rinorrea, tos, estornudos y obstrucción nasal en los casos producidos por Rhinovirus, Coronavirus y virus parainfluenza; conjuntivitis en los Adenovirus. El virus del Herpes simplex produce un cuadro con fiebre, malestar general, disfagia y odinofagia intensa. En la exploración se ven vesículas pequeñas en la mucosa orofaríngea; se puede presentar en forma de pequeñas epidemias en adolescentes. El virus Coxsackie A produce la herpangina con presencia de vesículas de características

herpéticas que con posterioridad se ulceran; se localizan en los pilares amigdalares y velo del paladar, con ligera afectación de las amígdalas; se resuelve en 3 ó 4 días.

El virus de Epstein-Barr se transmite normalmente por la saliva, la edad de la infección inicial varía con el nivel sociocultural o económico. En niveles pobres o en países en desarrollo, entre el 80 y el 100% de los niños son seropositivos entre los 3 y los 6 años (24). En nuestro ambiente se suele presentar en forma de pequeñas epidemias entre adolescentes de 15 a 18 años. Tras un periodo de incubación de 2 a 7 semanas, aparece un cuadro prodrómico de malestar general, anorexia y escalofríos seguido de fiebre hasta 39-40° C, dolor de garganta, cefalea y astenia, junto con inflamación difusa de la faringe con hipertrofia amigdalar, a menudo con exudado. Las adenomegalias cervicales afectan a las cadenas yugulares y espinales. Pueden haber petequias en paladar blando. Se acompaña de esplenomegalia en al menos la mitad de los casos y de hepatomegalia en el 30-50%. La administración de ampicilina o amoxicilina produce una erupción maculo-papular pruriginosa en más del 90% de los pacientes, que suele iniciarse a los 7-10 días de la dosis inicial. La enfermedad dura entre 3 y 6 semanas y pese a que puede tener complicaciones, son relativamente raras.

Aunque la FA es una de las enfermedades que con mayor frecuencia diagnostican los pediatras, menos de la tercera parte de los pacientes están infectados por EBHGA. Los signos y síntomas de la FA por EBHGA y los de las FA no estreptocóccicas se solapan tan ampliamente que a la hora de tomar una decisión terapéutica la impresión clínica tiene escaso valor.

La presentación típica de la FA por EBHGA, como ya describía Botey (4), es con: "Un inicio brusco y solemne, con escalofríos, la temperatura sube pronto a 39 y 40° C; la odinofagia es violenta, con sensación de ardor en la garganta y salivación repetida. Al examen se ve un enrojecimiento difuso de la cámara posterior de la boca; al día siguiente el aspecto es pseudomembranoso, con tumefacción de la mucosa y del tejido adenoideo de la misma. El velo palatino es de color purpúreo y brillante; la faringe está estrechada por la infiltración de sus paredes". Las adenopatías son bilaterales, habitualmente subdigástricas y dolorosas al tacto. También podemos encontrar la lengua engrosada, con las papilas enrojecidas (aframbuesada) y petequias palatinas.

Algunas cepas de EBHGA, parasitadas por un virus (bacteriófago) producen una toxina eritrogénica, la infección por estas cepas es responsable de la escarlatina (27) –poco frecuente en la actualidad–, se caracteriza por una amigdalitis aguda pultácea, a la que sigue a las 48 horas de evolución, la aparición de un enantema oral y un exantema puntiforme sobreelevado, que respeta el área perioral. Si la erupción es poco llamativa o pasa desapercibida, un signo que en ocasiones permite el diagnóstico retrospectivo en la fase de convalecencia, es la aparición de descamación palmar.

Las amigdalitis de inicio unilateral, con abundante exudado grisáceo, halitosis y fiebre suelen ser por gérmenes anaerobios.

En la práctica diaria nos encontramos con que el cuadro clínico producido por el EBHGA es difícil de distinguir de una infección producida por otras bacterias e incluso por algunos virus, por lo que a la hora de valorar la conveniencia de tratamiento antibiótico, es más útil valorar los síntomas infrecuentes en la infección por EBHGA, como conjuntivitis, tos, rinorrea, estornudos, disfonía, sobre todo en ausencia de: comienzo súbito, fiebre, exudado y adenomegalia cervical, en que el valor predictivo negativo está entre el 80 y el 92,3% (7, 14) para el diagnóstico de FA por EBHGA.

1.4. Laboratorio

En las amigdalitis bacterianas encontraremos una leucocitosis con neutrofilia. En la mononucleosis veremos una linfocitosis absoluta (más del 50% de los leucocitos), a menudo con más del 10% de linfocitos atípicos, la mayoría de los cuales son células T activadas. El diagnóstico se confirma con la detección de anticuerpos heterófilos. En niños menores de 4 años no se suelen encontrar, por lo que el diagnóstico será por el hemograma y la clínica.

En la consulta diaria el dilema que se presenta es como confirmar o descartar un diagnóstico de FA por EBHGA. Parece razonable que aquellos pacientes que presenten una clínica sugerente de un cuadro viral se etiqueten como tales y aquellos en los que la clínica es sugerente de FA estreptocóccica, se realice una prueba para confirmarlo.

El cultivo de un frotis faríngeo en agar sangre continúa siendo el standard para la demostración de la presencia de EBHGA (2). El frotis debe obtenerse de ambas amígdalas y la pared posterior de la faringe. Si se han administrado antibióticos previamente, pueden encontrarse falsos negativos. Es imprescindible cuando, por razones clínicas o epidemiológicas, se requiera una exclusión rigurosa de la etiología por EBHGA. En pacientes que desarrollan fiebre reumática, glomerulonefritis postestreptocóccica y en niños que presenten contagios en ping-pong en el interior de la familia se deben repetir los cultivos tras la finalización del tratamiento (2).

La desventaja del cultivo, sobre todo en atención primaria, es la demora en la obtención del resultado, por lo que se han desarrollado los tests rápidos de detección del antígeno. La mayoría tienen una especificidad por encima del 90%, aunque la sensibilidad es menor, a veces por debajo del 80%. Puede ser realizado en el medio extrahospitalario, donde cobra mayor sentido como única forma de documentar la infección estreptocóccica, el tiempo que necesita oscila entre 10 y 70 minutos, por lo que permite tomar decisiones terapéuticas prácticamente inmediatas (14). Desgraciadamente, su uso no está muy extendido en nuestro medio, a pesar de que hay varios tests en el mercado, con unos costes inferiores a un tratamiento antibiótico para la FA.

1.5. Tratamiento

Si sospechamos una FA viral, el tratamiento de elección es el sintomático. En la mononucleosis infecciosa los corticoides están indicados si hay síntomas de obstrucción de la vía aérea. La administración de antibióticos es conveniente en caso de sobreinfección bacteriana sintomática.

La terapia antimicrobiana está indicada en individuos con FA sintomática tras confirmación microbiológica o por un test de detección rápida. Cuando hay fuertes indicios clínicos o epidemiológicos que sugieran FA por EBHGA, la antibióticote-

rapia está indicada mientras se confirma el diagnóstico. El tratamiento puede prevenir la aparición de complicaciones supurativas como abscesos, infecciones de los ganglios linfáticos cervicales, quizás otitis media y sinusitis y, sobre todo, fiebre reumática. El inicio precoz del tratamiento antimicrobiano produce una más rápida resolución de los signos y síntomas de la infección, aunque hay que tener en cuenta que la FA estreptocóccica es generalmente una enfermedad autolimitada cuyos síntomas desaparecen espontáneamente en pocos días, y que el retraso en la instauración de la terapia antimicrobiana, igual o menor de 9 días, todavía previene la aparición de fiebre reumática, es más, el retraso de 48 horas desde la aparición de los síntomas en la instauración del tratamiento aumenta la adquisición de anticuerpos contra los antígenos estreptocóccicos y mejora los resultados en cuanto a recurrencias (25). En el caso de que se inicie el tratamiento a la espera del cultivo y que cuando llegue sea negativo, si el paciente no ha mejorado se debe interrumpir el tratamiento; en el caso de que haya mejorado puede ser por mejoría espontánea o por que el tratamiento fuese efectivo y el cultivo un falso negativo, en estos casos es preferible continuar el tratamiento (21). Cuando el niño padece un nuevo episodio de FA en el transcurso de 6 semanas, se debe hacer un nuevo cultivo tras el tratamiento y, en el caso que sea positivo, administrar penicilina el doble tiempo o a doble dosis, o bien una inyección de penicilina benzatina (21).

Dado que todavía no se han detectado resistencias en el EBHGA a la penicilina, continua siendo el tratamiento de elección en la FA, por su eficacia, seguridad, bajo coste y espectro relativamente estrecho, en pacientes no alérgicos (2). Se puede administrar por vía oral (fenoximetilpenicilina o penicilina V) o por vía intramuscular (penicilina benzatina). La ventaja de la vía intramuscular es la única administración y el mejor cumplimiento del tratamiento. La desventaja de la penicilina benzatina está en lo doloroso de su administración, el riesgo de sensibilización a la procaína, también presente en nuestros preparados comerciales y el mayor riesgo de anafilaxia. Su uso debe considerarse cuando el niño no tolera la medicación oral por vómitos, el cumplimiento del tratamiento vaya a ser dudoso o en niños con enfermedad reumática cardiaca. El tratamiento oral se debe administrar cada 6 horas, no menos de 10 días. La eritromicina es el tratamiento alternativo para pacientes alérgicos a la penicilina.

En pacientes, generalmente escolares o adolescentes, con episodios repetidos de FA, con test de detección rápida del antígeno positivo para EBHFGA o con cultivos positivos, y tratados con penicilina a dosis adecuadas y durante el tiempo suficiente, hay que sospechar que son portadores de EBHGA, pero que las infecciones repetidas son por otro germen, probablemente por anaerobios o Hemophilus (12, 18) por lo que es conveniente dar antimicrobianos que los cubran, como clindamicina (20), amoxicilina-ácido clavulánico (18) o penicilina + metronidazol (9).

En amigdalitis de repetición, con episodios bien documentados (amigdalitis no virales) y tras probar una de las pautas de tratamiento citadas, si están ocurriendo con excesiva frecuencia, sean debidos o no a EBHGA, se debe considerar la posibilidad de amigdalectomía. La decisión a favor o en contra de la intervención debe ser individualizada. El clínico, debe valorar la frecuencia, la severidad y duración de los episodios, así como los días de escolarización perdidos. La documentación de los episodios es muy importante, como lo es la determinación de la presencia de hallazgos característicos como fiebre, exudado, adenopatías cervicales, detección del EBHGA y fallo del tratamiento antibiótico adecuado (3). En nuestro servicio, de forma orientativa, para indicar una amigdalectomía en un niño que padece FA de repetición, seguimos los ya clásicos criterios de Paradise y Bluestone (22) de siete episodios en un año o cinco episodios en cada uno de los dos años anteriores, o bien tres en cada uno de los tres años anteriores.

2. FARINGOAMIGDALITIS EN LAS HEMOPATÍAS

Agranulocitosis. Los pacientes con cifras inferiores a 500 granulocitos/mm^3 sufren a menudo infecciones espontáneas por la flora saprofita de la orofaringe. Es muy frecuente en la agranulocitosis secundaria a la administración de poliquimioterapia antineoplásica. Se asocia a una mucositis secundaria a la administración de antimitóticos. Hay afectación importante del estado general, fiebre elevada con escalofríos y odinofagia. La exploración acostumbra a mostrar úlceras necróticas que se extienden desde las amígdalas hacia los pilares y el velo hacia las paredes laterales y posterior de la faringe. No suele acompañarse de adenopatías cervicales. Se tratan con antibióticos de amplio espectro, activos frente a bacilos gram negativos.

Leucosis aguda. En el curso de una leucosis aguda puede haber una infiltración específica por células tumorales del anillo de Waldeyer. La progresión de la enfermedad puede originar lesiones hemorrágicas, necrosis con ulceración y posterior invasión de la flora orofaríngea. El tratamiento es similar al recomendado en el caso de la agranulocitosis.

3. ABSCESO Y FLEMÓN PERIAMIGDALINOS

3.1. Introducción

El absceso periamigdalino es la colección de pus entre la cápsula fibrosa de la amígdala palatina, –generalmente en su polo superior–, y las fibras horizontales del músculo constrictor superior de la faringe y las verticales del músculo palatofaríngeo. Fue descrito desde los tiempos del imperio romano, aunque el primero que describió su drenaje con la técnica que ha permanecido sin cambios hasta la actualidad, fue el cirujano francés del siglo XIV Guy de Chaliac. En la infancia es la infección más frecuente de los espacios profundos del cuello. Aparece a cualquier edad desde la lactancia (10, 11, 30) hasta la adolescencia, aunque es menos frecuente en lactantes y preescolares.

3.2. Microbiología

En más de dos terceras partes de los cultivos se aísla una flora mixta aerobia y anaerobia (28). El germen aerobio más frecuentemente aislado es el EBHGA, seguido a mucha

distancia de Hemophilus influenzae, Staphilococcus aureus y Streptococcus pneumoniae. Los anaerobios más frecuentes son Fusobacterium, Bacteroides, Veilonella y Peptostreptococcus.

3.3. Patogenia

Clásicamente se ha considerado que el absceso periamigdalino es secundario a una acumulación localizada de pus en la amígdala palatina que progresa y traspasa su cápsula, extendiéndose al espacio de tejido conectivo laxo entre ella y la musculatura faríngea (15). Hay varios hechos que no explican esta patogenia: la edad más frecuente de aparición del absceso periamigdalino es la adolescencia y el adulto joven, mientras que la amigdalitis aguda es más frecuente entre los 4 y los 12 años; la gran mayoría de los abscesos se localizan en el polo superior; el tiempo de aparición del absceso es alrededor a los 3,9 días desde el inicio de los síntomas (23) cuando seria esperable, si fuese siempre secundario a una amigdalitis, que tardase al menos una semana en aparecer. No suele acompañarse de una afectación franca de las dos amígdalas, incluso la homolateral puede no presentar una amigdalitis exudativa. Passy (23) propone como origen de la infección para explicar todos estos casos, un grupo de glándulas salivares descritas por Weber en 1927, que se encuentran situadas en el espacio supratonsilar. Estas glándulas consisten en aproximadamente 20-25 estructuras glandulares salivares, que envían un conducto común hacia la porción media de la amígdala, que penetra su cápsula y envía su sistema ductal a la superficie amigdalar. Su función es secretar saliva hacia la superficie de las criptas amigdalares para ayudar a lavar y digerir las partículas atrapadas en ellas.

3.4. Clínica

Se caracteriza por la aparición de odinofagia progresiva, con dificultad para tragar incluso la propia saliva, aparece una halitosis evidente, el trismus, por afectación de la musculatura pterigoidea es el síntoma princeps. La articulación de la palabra se hace dificultosa y la voz es de patata caliente.

La fiebre oscila entre 36 y 39° C, hay escalofríos y malestar general, con frecuencia el paciente está deshidratado por la dificultad al deglutir. Es habitual la tumefacción dolorosa cervical homolateral.

La exploración puede ser difícil por el trismus, en especial en el niño pequeño. La amígdala se encuentra desplazada hacia la línea media, el pilar anterior muestra una notable hiperemia y protruye hacia delante, generalmente en su tercio superior, la lengua es saburral, y la úvula enrojecida, edematosa y desplazada hacia el lado contrario. Si el absceso se encuentra en el polo inferior el diagnóstico es menos inmediato, puesto que el trismus puede ser moderado o no aparecer y la úvula no se encuentra desplazada (16), la fiebre no es notable, ni la voz es de patata caliente; puede haber edema de la vallécula o de la supraglotis homolateral, la adenopatía cervical dolorosa es casi constante.

3.5. Exploraciones complementarias

La fórmula suele mostrar una leucocitosis con neutrofilia.

Con el fin de distinguir el absceso del flemón periamigdalino se puede obtener una TAC (26), pero es más razonable, si no hay hallazgos sugerentes de diseminación a otros espacios, y si la edad del niño lo permite, realizar una exploración con ultrasonidos (29, 32) mediante una sonda intraoral, similar al resto de las sondas intracavitarias. Permite un diagnóstico diferencial rápido de la celulitis, lo que nos servirá para indicar mejor el tratamiento y no "irradiar" al niño. En niños menores de seis años que no colaboren en la exploración física y presenten síntomas sugerentes de absceso periamigdalino, la exploración de elección es la TAC.

El cultivo se debe tomar siempre mediante aspiración, con el fin de transportar mejor los gérmenes anaerobios.

3.6. Diagnóstico diferencial

Lo realizaremos con cualquier proceso que produzca un abombamiento del velo del paladar con desplazamiento medial de la amígdala. En primer lugar con el flemón periamigdalino. Los tumores y masas parafaríngeas pueden confundirnos cuando se asocian a hiperemia faríngea, sobre todo si se asocian a inflamación.

3.7. Complicaciones

Es una enfermedad potencialmente peligrosa para la vida debido a la posibilidad de sepsis, diseminación a espacios parafaríngeos con lesión de las estructuras vasculares, diseminación al espacio retrofaríngeo, con mediastinitis, abscesos de la base del cráneo, aspiración de pus y obstrucción respiratoria. Puede ser el origen de una fascitis necrotizante. Afortunadamente, las complicaciones son raras pues se suele resolver antes el problema. El paciente con mayor riesgo de complicaciones, por la dificultad diagnóstica, es el niño de corta edad.

3.8. Tratamiento

El tratamiento convencional ha sido la incisión y drenaje del absceso, seguido de la amigdalectomía tras un intervalo de tiempo que permita recuperarse al paciente.

En la actualidad existen cuatro posibilidades de traamiento en la infección del espacio periamigdalino (Tabla 2): 1 tratamiento médico enérgico, con antibióticos que cubran

Tabla 2
Tratamiento del absceso y del flemón periamigdalino

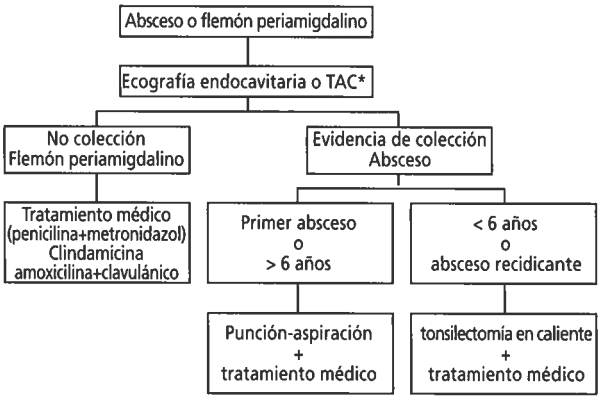

* En ausencia de ecografía o TAC el diagnóstico diferencial se puede realizar por punción

los gérmenes que habitualmente producen la infección periamigdalina, 2 la punción-aspiración del absceso preconizada en los últimos años con buenos resultados, 3 la clásica incisión y drenaje y 4 amigdalectomía en caliente.

En el caso de que la ecografía no muestre signos de colección, el tratamiento de elección es médico con administración de amoxicilina + ácido clavulánico o penicilina + metronidazol o bien clindamicina, más tratamiento sintomático.

Si la colección se demuestra, podemos optar por una de las opciones restantes. La evidencia de los buenos resultados de la punción (13, 18), y el menor riesgo que la incisión y drenaje de lesión de los grandes vasos, aconseja utilizarla en aquellos niños que por su edad puedan cooperar; si no disponemos de ecografía, es conveniente, en el caso de que sea negativa en el polo superior, repetirla en el tercio medio del pilar anterior y en el tercio inferior para descartar absceso en localizaciones inferiores (33). Si el estado general y sus circunstancias sociales lo permiten, el paciente puede continuar el tratamiento médico en su domicilio.

La amigdalectomía en caliente tiene la ventaja de que siempre drena efectivamente el absceso y el tiempo de hospitalización no se alarga respecto a los pacientes que se ven obligados a ser ingresados, sin aumentar la dificultad quirúrgica, ni la morbilidad postoperatoria (17). El inconveniente es, que la mayoría de los abscesos se producen en pacientes que no cumplen otros criterios de amigdalectomía y que no van a tener otro absceso, por lo que en estos casos es innecesaria. Por el contrario, es el único método a nuestro alcance para tratar abscesos en niños que por su edad no van a colaborar con otro tipo de tratamiento (12) y el mejor en el caso de recurrencias con la incisión y el drenaje. En el caso de abscesos recurrentes, la amigdalectomía en caliente, en un solo acto, permite resolver el absceso y la amigdalectomía que se indicaría en diferido.

BIBLIOGRAFÍA

1. **BETRIU, C., ROMERO, J., SÁNCHEZ, A.** *et al.* "Estudio del estado de portador de estreptococos betahemolíticos de los grupos A, B, C y G". *Enferm Infecc Microbiol Clin* 1994; 12: 285-288.
2. **BISNO, AL., GERBER, MA., GWALTNEY, JM.** *et al.* "Diagnosis and Management of Group A streptococcal Pharyngitis: A practice Guideline". *Clin Infect Dis* 1997; 25: 574-83.
3. **BLUESTONE, CD.** "Current indications for tonsillectomy and adenoidectomy". *Ann Otol Rhinol Laryngol* 1992; 101: 58-64.
4. **BOTEY, R.** *Tratado de Otorrinolaringología.* Salvat editores. 1ª ed. Barcelona. 1902.
5. **BROOK, I.** "The clinical microbiology of Waldeyer's ring". *Otolaryngol Clin* 1987; 20: 259-72.
6. **BROOK, I., GOBER, AE.** "Interference by aerobic bacteria in children with recurrent group a b- hemolytic streptococcal tonsillitis". *Arch Otolaryngol Head Neck Surg* 1999; 125: 552-4.
7. **CARROLL, K., REIMER, L.** "Microbiology and Laboratory diagnosis of upper respiratory tract infections". *Clin Infect Dis* 1996; 23: 442-8.
8. **DE MIGUEL, I., MUÑOZ, JL., RAMOS, A., GARCÍA RODRÍGUEZ, JA.** "Importancia de las bacterias anaerobias en la amigdalitis recurrente infantil no estreptoccócica". *Enferm Infecc Microbiol Clin* 1995; 13: 85-89.
9. **DE MIGUEL, I., RAMOS MACÍAS, J., MUÑOZ BELLIDO, JL., DEL CAÑIZO ALVAREZ, A.** "Posibilidades terapéuticas en la amigdalitis recurrente infantil". *Acta Otorrinolaringol Esp* 1994; 45: 433-436.
10. **DODDS, B., MANIGLIA AJ.** "Peritonsillar and neck abscesses in the pediatric age group". *Laryngoscope* 1988; 98: 956-959.
11. **FRIEDMAN, NR., MITCHELL, RB., PEREIRA, KD.** *et al.* "Peritonsillar abscess in Early Childhood". *Arch Otolaryngol Head Neck Surg* 1997; 123: 630-632.
12. **GAFFNEY, RJ., CAFFERKEY, MT.** "Bacteriology of normal and diseased tonsils assessed by fine-needle aspiration: Haemophilus influenzae and the pathogenesis of recurrent acute tonsillitis". *Clin Otolaryngol* 1998; 23: 181-185.
13. **HERZON, FS.** "Peritonsillar Abscess: Incidence, current management practices, and a proposal for treatment guidelines". *Laryngoscope* 1995; 105: 1-17.
14. **HIDALGO, MA., LOBOS, JM., SEGUIDO, P.** *et al.* "Faringitis aguda: Valor predictivo de los datos clínicos en el diagnóstico de etiología estreptocóccica". *Med Clin* 1988; 90: 156-159.
15. **KORNBLUT, AD.** "Enfermedades no neoplásicas de las amígdalas y adenoides". En: Paparella MM., Shumrick DA. *Otorrinolaringología.* Panamericana, Buenos Aires 1996: 2.485-2.527.
16. **LICAMELI, GR., GRILLONE, GA.** "Inferior pole peritonsillar abscess". *Otolaryngol Head Neck Surg* 1998; 118: 95-99.
17. **MARGALEJO, C., SOTERAS, J., MELGAREJO, P.** *et al.* "Absceso periamigdalino: Protocolo de tratamiento". *Acta Otorrinolaringol Esp* 1995; 46: 195-197.
18. **MEVIO, E., PERANO, D., PAGANI, L.** *et al.* "The role of tissue colonization and bacterial resistance in recurrent tonsillitis". *Acta Otolaryngol* (Stockh) 1996; Suppl 523: 133-137.
19. **NORD, CE.** "The role of anaerobic bacteria in recurrent episodes of sinusitis and tonsillitis". *Clin Infect Dis* 1995; 20: 1.512-24.
20. **ORRLING, A., STJERNQUIST-DESATNIK, A., SCHALEN, C.** "Clindamycin in recurrent group a streptococcal pharyngotonsillitis- an alternative to tonsillectomy?". *Acta Otolaryngol* (Stockh) 1997; 117: 618-622.
21. **PARADISE, JL.** "Etiology and management of pharyngitis and pharyngotonsillitis in children: a current review". *Ann Otol Rhinol Laryngol* 1992; 102: 51-57.
22. **PARADISE, JL., BLUESTONE, CD., BACHMAN, RZ.** *et al.* "Efficacy of tonsillectomy for recurrent throat infection in severely affected children". *N Eng J Med* 1984; 310: 674-683.

23. **PASSY, V.** "Pathogenesis of peritonsillar abscess". *Laryngoscope* 1994; 104: 185-190.
24. **PETER, J., RAY, G.** "Infectious mononucleosis". *Pediatrics in review* 1998; 19: 276-279.
25. **PICHICHERO, ME., HOEGER, W., MARSOCCI, SM.** *et al.* "Variables influencing penicillin treatment outcome in streptococcal tonsillopharyngitis". *Arch Pediatr Adolesc Med* 1999; 153: 565: 570.
26. **SAKAGUCHI, M., SATO, S., ASAWA, S., TAGUCHI, K.** "Computed tomography findings in peritonsillar abscess and cellulitis". *J Laryngol Otol* 1995; 109: 449-451.
27. **SABATER MATA, F., MENSA PUEYO, J.** "Faringoamigdalitis agudas. Anginas de las enfermedades hematológicas". En: *Abelló P, Traserra J. Otorrinolaringología.* Doyma, Barcelona 1992: 423-426.
28. **SAVOLAINEN, S., JOUSIMIES-SOMER, HR., MÄKITIE, AA., YLIKOSKI, J.** "Peritonsillar abscess. Clinical and microbiological aspects and treatment options". *Arch Otolaryngol Head Neck Surg* 1993; 119: 521-4.
29. **SCOTT, PMJ., LOFTUS, WK., RAD, FF.** *et al.* "Diagnosis of perintonsillar infections: a prospective study of ultrasound, computerized tomography and clinical diagnosis". *J Laryngol Otol* 1999; 113: 229-232.
30. **SHENOY, P., DAVID, VC.** "A case of quinsy in a fifteen-month child". *J Laryngol Otol* 1993; 107: 354-355.
31. **STENFORS, LE., RÄISÄNEN, S.** "The membranous tonsillitis during infectious mononucleosis is nevertheless of bacterial origin". *Int J Pediatr Otorhinolaryngol* 1993; 26: 149-155.
32. **STRONG, EB., WOODWARD, PJ., JOHNSON, LP.** "Intraoral ultrasound evaluation of peritonsillar abscess". *Laryngoscope* 1995; 105: 779-82.

49. INDICACIONES Y TÉCNICA DE LA AMIGDALECTOMÍA

J. Montojo Woodeson*, L. Rubio Morales*, F. Lorenzo Molina**

1. ANATOMÍA

Las amígdalas palatinas constituyen el mayor acúmulo de tejido linfoide del anillo de Waldeyer, conjunto de estructuras linfoides a nivel de la orofaringe y rinofaringe que incluye también las amígdalas linguales, la amígdala faríngea de Luschka o adenoides y el tejido linfoide asociado a las mucosas.

Cada amígdala palatina presenta una porción superficial visible y una porción profunda, cubierta por los pilares amigdalinos y no visible a la inspección, dentro de la llamada fosa amigdalar. Cuando la porción superficial de la amígdala es apenas visible a la inspección, se habla de amígdalas intravélicas. La fosa amigdalar está formada por tres músculos: el palatogloso, en el interior del pilar amigdalino anterior, el palatofaríngeo, en el interior del pilar amigdalino posterior, y el constrictor superior de la faringe, que forma la mayor parte del lecho amigdalar. A diferencia de las amígdalas linguales y faríngea, las amígdalas palatinas están rodeadas por una fina cápsula en su porción profunda (1). La cápsula está firmemente adherida a la amígdala, pero en cambio es fácil de despegar de la musculatura faríngea, a la que está unida por un tejido fibroso laxo. Las infecciones repetidas y la consiguiente fibrosis pueden dificultar mucho este despegamiento en la amigdalectomía. A través del delgado constrictor se relaciona con el nervio glosofaríngeo (1).

La irrigación de la amígdala se introduce principalmente por sus polos superior y, en mayor medida, por el inferior. Depende de ramas de la carótida externa, principalmente la faríngea ascendente, la palatina ascendente y descente y ramas de la lingual y facial. El drenaje linfático de la amígdala palatina es a los ganglios linfáticos de la cadena yugular interna, principalmente a sus ganglios superiores (región II). La inervación de la región tonsilar es a través de ramas del nervio glosofaríngeo y por los nervios palatinos menores a través del ganglio esfenopalatino. La afectación del nervio glosofaríngeo o de sus ramas producirá otalgia refleja y disgeusia del tercio posterior de la lengua, como ocurre en las amigdalitis agudas o después de la amigdalectomía (1).

En su porción superficial, la amígdala palatina presenta entre 7 y 10 invaginaciones tubulares de profundidad variable, las criptas amigdalares, tapizadas por epitelio plano estratificado. En ciertos individuos tienden a acumularse restos de alimento y células muertas en estas criptas, apareciendo como fragmentos blancos que llamamos caseum y que no debemos confundir con las conocidas placas pultáceas de las amigdalitis agudas. En algunos casos, pueden llegar incluso a producirse concreciones minerales en las criptas, llamadas tonsilolitos, que pueden llegar a producir molestias importantes.

2. PAPEL INMUNOLÓGICO DE LAS AMÍGDALAS PALATINAS

Las amígdalas palatinas, al igual que las adenoides, son órganos linfáticos secundarios con predominio de linfocitos B (50-60%) frente a los linfocitos T (40%), que son los mayoritarios en la sangre periférica (70%), presentando asimismo células plasmáticas (3-5%). Las criptas amigdalares aportan una mayor superficie de exposición a los antígenos, favoreciendo el contacto directo de éstos con los linfocitos y las células plasmáticas que contienen.

Las amígdalas palatinas producen todos los tipos de inmunoglobulinas, Ig G, M, D y A, pero principalmente de la última clase, del tipo secretor Ig A. La actividad inmunológica principal se desarrolla entre los 4 y los 10 años de edad, sufriendo una involución después de la pubertad, aunque se ha constatado una actividad considerable en amígdalas sanas incluso a los 80 años. Estas funciones se ven muy afectadas por procesos infecciosos repetidos o crónicos (1).

Respecto a las consecuencias de la amigdalectomía sobre el sistema inmune, al igual que en la adenoidectomía, aunque los distintos estudios muestran resultados dispares, parece claro que en ningún caso se produciría una inmunodeficiencia significativa (2). Varios estudios han mostrado, en pacientes que habían recibido la vacuna de la polio, títulos de IgA sérica y secretada a nivel orofaríngeo de 3 a 4 veces inferiores en amigdalectomizados frente a controles, aunque estos cambios no se tradujeron en una mayor susceptibilidad a la infección (3). No cabe duda de que, tanto las adenoides como las amígdalas palatinas, son órganos linfoides muy activos que refuerzan la inmunidad del tracto aerodigestivo superior. Si a esto le unimos los riesgos de complicaciones peri y postoperatorias de la amigdalectomía, aunque reducidos, podremos explicarnos la disminución drástica de las indicaciones de este procedimiento en las últimas décadas.

* Servicio de ORL. Hospital Ruber Internacional, Madrid.
** Servicio de ORL. Hospital Son Dureta, Palma de Mallorca.

3. ESTUDIO PREOPERATORIO EN AMIGDALECTOMÍA

En la tabla I mostramos las pruebas que solicitamos rutinariamente a los niños que vamos a intervenir de amigdalectomía. En adultos añadimos el estudio radiológico del tórax, que tan sólo realizamos en casos seleccionados en pacientes en edad infantil para limitar su exposición a la radiación.

El estudio preoperatorio de la coagulación de rutina ha sido cuestionado por algunos estudios, aunque nadie duda de su indicación en casos con antecedentes familiares de trastornos de la coagulación o antecedentes personales de facilidad para sufrir hematomas o hemorragias excesivas. Manning y colaboradores (4) estudiaron 994 pacientes a los que se practicó amigdalectomía, adenoidectomía o ambos procedimientos, mostrando que la frecuencia de trastornos de la coagulación, en casos sin antecedentes sugestivos de trastornos hematológicos, era tan baja que no justificaba su estudio de rutina. Clase y colaboradores (5) mostraban que la hemorragia excesiva durante la amigdalectomía no coincidía habitualmente con una alteración objetivada en el análisis preoperatorio. Por otro lado, Kang y colaboradores (6) estudiaron el riesgo de hemorragia postoperatoria en 1.061 niños sometidos a adenoamigdalectomía, estudiando el tiempo de protrombina, el tiempo parcial de tromboplastina, el tiempo de hemorragia y recuento de plaquetas. En su estudio, el 2,5% de los niños tenían al menos una prueba alterada. Bolger, Parsons y Potempa (7) mostraron igualmente un 11,5% de pacientes sometidos a adenoamigdalectomía con el estudio preoperatorio de la coagulación alterado. En caso de que la analítica sanguínea muestre alguna alteración, solemos pedir otra analítica para confirmarla, en cuyo caso se debe solicitar una valoración por el hematólogo. Se debe advertir a los padres de no administrar al niño aspirina desde 10 días antes de la cirugía, ni otros antinflamatorios no esteroideos desde 2 días antes.

Tabla I
Estudio preoperatorio para amigdalectomía en niños

- Electrocardiograma.
- Analítica de sangre: sistemático con fórmula, VSG, glucemia, urea, transaminasas, colesterol y colinesterasa.
- Estudio de coagulación: plaquetas, tiempos de hemorragia y coagulación, tiempo de cefalina kaolin y actividad de protrombina.

En casos con sospecha con hipertrofia adenoamigdalar obstructiva, está indicada la realización de una polisomnografía, aunque es una prueba costosa que requiere hospitalización. Como alternativa de más fácil realización puede indicarse un estudio de pulsioximetría nocturna ambulatoria para objetivar tan sólo las desaturaciones durante el sueño. Aunque la causa más común de apnea obstructiva en los niños es la hiperplasia adenoamigdalar, debemos descartar otras posibilidades, especialmente en recién nacidos y lactantes (atresia de coanas, laringomalacia, papilomatosis, estenosis subglóticas, etc). Otras situaciones particulares requerirán un estudio más extenso.

4. INDICACIONES Y CONTRAINDICACIONES DE LA AMIGDALECTOMÍA

En la actualidad, la amigdalectomía, la adenoidectomía, o ambas, constituyen el segundo procedimiento quirúrgico más frecuente en ORL en niños, después de la miringotomía con colocación de drenajes transtimpánicos (8). Eso a pesar de que en los últimos 20 años, en EE.UU. se ha registrado un descenso del 80% en el número de casos intervenidos, dato que creemos trasladable en gran medida a nuestro país.

Las indicaciones y contraindicaciones de la amigdalectomía se muestran en las tablas II y III (1, 9). Se han destacado en negrita aquellas indicaciones recogidas en el "Compendio de Indicadores Clínicos" (Clinical Indicators Compendium) de

Tabla II
Indicaciones de la amigdalectomía

1. Indicaciones absolutas:
- **Hipertrofia que cause obstrucción de la vía aérea, disfagia severa, apnea del sueño o complicaciones cardiopulmonares.**
- **Hipertrofia amigdalar unilateral con sospecha de neoplasia.**
- Convulsiones febriles secundarias a amigdalitis agudas.
- Hemorragia amigdalar persistente o repetitiva.

2. Indicaciones relativas:
- **Paciente con tres o más infecciones anuales a pesar de un tratamiento médico adecuado (*).**
- **Absceso periamigdalino en que no hubo respuesta al tratamiento médico y precisó drenaje, salvo que se realizara amigdalectomía en estadio agudo.**
- **Hipertrofia que cause maloclusión o alteración del crecimiento facial, documentado por ortodoncista.**
- **Halitosis persistente por amigdalitis crónica que no responda a tratamientos médicos (**).**
- **Amigdalitis crónica o recidivante asociada a portador de estreptococo, que no responda a antibióticos resistentes a betalactamasas (**).**
- Enfermedad sistémica por infección estreptocócica como fiebre reumática y nefritis.

(*): Aunque esta es la indicación que aparece en los indicadores referidos, la amigdalectomía únicamente se ha demostrado eficaz para 7 amigdalitis/año x 1 año, 5 amigdalitis/año x 2 años o 3 amigdalitis/año x 3 años (ver texto).
(**): Estas indicaciones, aunque incluidas en los indicadores referidos, se encuentran mal definidas y con escaso soporte científico (ver texto).

Tabla III
Contraindicaciones de la amigdalectomía

1. Contraindicaciones absolutas:
   - Enfermedades hematológicas graves: leucemia, púrpura, anemia aplásica, hemofilia.
   - Enfermedades sistémicas graves no controladas: diabetes, cardiopatía, epilepsia, etc
2. Contraindicaciones relativas:
   - Niños menores de 3 años.
   - Paladar hendido o hendidura submucosa.
   - Poliomielitis epidémica o paciente no inmunizado en áreas endémicas.
3. No son indicación de amigdalectomía:
   - Amígdalas grandes sin más.
   - Molestias faríngeas, irritaciones de garganta de causa no aclarada.

la Academia Americana de Otorrinolaringología y Cirugía de Cabeza y Cuello (AAO) de 1999, que han sido aceptados de forma provisional por la Sociedad Española de Otorrinolaringología y Patología Cervicofacial (SEORL), a la espera de la elaboración de un compendio propio (actualmente hay una Comisión en la SEORL encargada de su redacción). En la guía referida explícita textualmente que "estos indicadores deben considerarse como meros consejos de actuación clínica, que deben ajustarse a las condiciones particulares de cada paciente".

La gran mayoría de indicaciones de amigdalectomía son indicaciones relativas, lo que explica en parte las diferencias en el criterio de diferentes facultativos. Aun con todo, creemos de utilidad el indicar también situaciones que contraindican su práctica, bien por ser situaciones de especial riesgo, bien porque su utilidad no tenga ningún respaldo científico.

De acuerdo con Bluestone (8), las condiciones más frecuentes por las que se indica la amigdalectomía son:

1. Amigdalitis agudas de repetición.
2. Amigdalitis crónicas.
3. Amígdalas obstructivas.
4. Absceso periamigdalino.

Según este autor, tan sólo una de estas 4 indicaciones, la primera, cuenta con el respaldo de un estudio clínico randomizado. Se trata del estudio realizado en Pittsburgh por Paradise y colaboradores sobre 187 niños con amigdalitis de repetición (10). Según la asociación "Cochrane Collaboration", dedicada a la revisión periódica de estudios controlados randomizados, únicamente se han publicado 2 estudios con estas características para evaluar la eficacia de la amigdalectomía frente al tratamiento no quirúrgico en niños, los dos realizados efectivamente por el grupo de Pittsburg (10, 11). Indica también que no existe ningún estudio equivalente en adultos. De los dos estudios mencionados, señala diferencias importantes entre la muestra sometida a tratamiento quirúrgico y la sometida a tratamiento no quirúrgico, además de que se incluyeron niños sometidos también a adenoidectomía, por lo que señala que no se pueden extraer conclusiones firmes de sus resultados (12). (Los abstract de las revisiones publicadas por esta asociación relativas al campo de la ORL publicadas por esta asociación pueden consultarse en Internet en la dirección: www.cochrane.de/cc/cochrane/revabstr/g450index.htm).

En resumen, de las 4 indicaciones más frecuentes de amigdalectomía, sólo una cuenta en la actualidad con resultados avalados por un nivel de evidencia científica elevado. Sin embargo, el resto de indicaciones, si bien no contrastadas científicamente aún de forma suficiente, cuentan en la actualidad con el respaldo en la práctica de la mayoría de otorrinolaringólogos de nuestro medio.

Vamos a ver a continuación los criterios de inclusión en el estudio de Pittsburgh relativo a amigdalitis agudas de repetición. Para incluirse en el estudio, los sujetos debían cumplir 4 criterios:

1. Frecuencia de los episodios. Siete o más episodios en el año anterior, cinco o más episodios anuales en los dos años anteriores, o tres o más episodios anuales en los tres años anteriores.

2. Características clínicas. Cada episodio presenta *una* o *más* de las siguientes características: temperatura oral de al menos 38,3° C, adenopatías cervicales (aumento de tamaño [> 2 cm] o adenopatías cervicales blandas), exudado amigdalar, o cultivo faríngeo positivo para el S. pyogenes. No todos los episodios deben tener cultivo positivo para cumplir los criterios de inclusión.

3. Tratamiento antibiótico para episodios estreptocócicos probados o sospechados.

4. Documentación de los episodios. Los niños sin episodios documentados eran sometidos a seguimiento para determinar si realmente tenían amigdalitis. Como ya había sido publicado por Paradise y colaboradores, muchos niños no presentaban la frecuencia/severidad descritas por sus padres (8).

Los resultados mostraron que la amigdalectomía reducía significativamente el número de episodios de infección faringoamigdalar durante los dos primeros años de seguimiento, siendo los resultados en el tercer año también mejores en el grupo quirúrgico, aunque las diferencias no eran estadísticamente significativas. Es interesante destacar que muchos de los niños que no fueron intervenidos también mostraron mejoría durante el seguimiento, por lo que la indicación quirúrgica en cualquier caso debe ser individualizada. El número de episodios agudos de amigdalitis que indican la amigdalectomía es arbitrario, pero es importante saber que únicamente para el número indicado en el primero de los criterios de inclusión de este estudio se ha demostrado eficaz el tratamiento quirúrgico. Ésta es la razón de que se haya adoptado este criterio como indicación por las sociedades profesionales y por la mayoría de autores. El grupo de Pittsburgh está realizando un estudio para niños con afectación menos severa (esto es, 4/5 episodios de amigdalitis agudas en un año) cuyos resultados completos aún no han sido publicados (8), aunque es de suponer que, a menor frecuencia de amigdalitis agudas, menos claro será el beneficio del tratamiento quirúrgico.

Nos parece de la mayor importancia documentar convenientemente los episodios de amigdalitis aguda, ya

que otros procesos que pueden simular este cuadro, simplemente por producir dolor de garganta, no indican la amigdalectomía, por muy frecuentes que sean. Para ello, en caso de duda, les decimos a los padres que acudan con el niño cuando tenga un episodio agudo, comprobando en muchas ocasiones que realmente no se trata de una amigdalitis aguda. En estos casos, el beneficio que podría esperarse de la amigdalectomía es imprevisible, por lo que no estaría indicada. Esta comprobación sin cita previa, aunque pueda comportar algún problema de organización, creemos que se compensa ampliamente por el número de amigdalectomías injustificadas que evita.

El estudio de Paradise se centra en los casos de amigdalitis aguda estreptocócica. El Estreptococo betahemolítico del grupo A (SBHGA) o Streptococcus pyogenes, aunque es el microorganismo más frecuentemente productor de amigdalitis aguda, tan sólo da cuenta de aproximadamente el 20% de los casos, siendo además las formas víricas más frecuentes que las bacterianas. Se le considera el microorganismo más importante productor de estos cuadros por sus potenciales complicaciones locales y sistémicas. Algunos autores han ideado sistemas de puntuación basados en la clínica y epidemiología para ayudar a realizar el diagnóstico diferencial entre amigdalitis bacteriana y vírica. Sin embargo, en la mayor parte de los casos, no es posible distinguir en la consulta con un grado alto de confianza entre las distintas etiologías de las amigdalitis agudas, siendo conocido, por ejemplo, que la infección amigdalar por adenovirus puede ser indistinguible del cuadro estreptocócico. Un estudio mostraba que la tríada clásica de amigdalitis aguda por SBHGA (fiebre de 38,5° C, amígdalas pultáceas y adenopatías inflamatorias cervicales), tan sólo se presentaba en el 15% de los casos con infección por SBHGA (12). Respecto a la utilidad de los cultivos, tampoco éstos presentan una fiabilidad del 100%. Sabemos que un 10-25% de la población infantil son portadores sanos de SBHGA y el cultivo no distingue entre colonización e infección. Pueden cometerse errores en la toma de la muestra, contaminarse por flora saprofita o no crecer microorganismos por tratamiento antibiótico previo. Por todo ello, y como ya se ha comentado en el segundo de los criterios de inclusión del estudio de Paradise, no es necesaria la confirmación bacteriológica de los brotes de amigdalitis para realizar la indicación de amigdalectomía. Otra cuestión diferente es la indicación del cultivo y de técnicas rápidas como el ELISA para indicar el tratamiento antibiótico, donde la indicación es más clara, aunque este aspecto se trata en otro capítulo.

Además del número, duración y severidad de los episodios de amigdalitis aguda, debemos valorar en qué medida interfieren estos brotes con sus actividades habituales. Algunos autores, por ejemplo, recomiendan amigdalectomía si se pierden más de dos semanas de colegio en un año (13).

Amigdalitis crónica. El principal problema que encontramos con esta entidad es precisamente el definir qué es una amigdalitis crónica. En primer lugar hay que decir lo que no es, los procesos agudos repetidos de los que ya hemos hablado. El diagnóstico de amigdalitis crónica se basaría en la clínica, con dolor faringoamigdalar de más de 3 meses de duración, signos persistentes de inflamación amigdalar a la inspección, halitosis, tonsilolitos y adenopatías cervicales, descartadas otras fuentes de infección como amígdalas linguales y senos paranasales (9).

Sin embargo, este cuadro clínico está muy poco definido por los distintos autores. Creemos que el término "amigdalitis crónica" se utiliza la mayoría de las veces como un cajón de sastre para cuadros con molestias faríngeas repetidas o mantenidas sin hallazgos claros en la exploración, pues los mismos hallazgos se encuentran a menudo en niños sin molestias faríngeas. En estos casos no creemos indicada la amigdalectomía porque el resultado es imprevisible, como ya se ha comentado anteriormente.

Absceso periamigdalino. El tratamiento del flemón periamigdalino se basa en la antibioterapia, mientras que en fase de absceso ya precisa de la evacuación de la colección purulenta. Creemos que el procedimiento más extendido en nuestro país para tratar estos cuadros es la incisión, desbridamiento y el drenaje de la colección purulenta. En un reciente meta-análisis de 33 estudios sobre el tratamiento del absceso periamigdalino, se evaluaron las tres posibilidades de tratamiento del proceso: punción y aspiración, incisión y el drenaje y amigdalectomía en caliente (14). Al meta-análisis se añadió un estudio sobre 130 casos de absceso periamigdalino tratados con punción, con una tasa de curación con 1 punción del 84%, y del 94,6% si se incluían los pacientes sometidos a 2 punciones. El estudio concluye con unas recomendaciones de actuación que resumimos en este esquema (14) (APA: absceso periamigdalino):

1. Tres o más amigdalitis en último año ➜ amigdalectomía en caliente o diferida (después de punción).
2. No amigdalitis ➜ Punción ➜ fallo ➜ primer APA ➜ incisión y drenaje de repetición aspiración segundo APA ➜ amigdaletomía en caliente.

Los casos con 3 ó más amigdalitis agudas en el último año constituían el 30% de los casos, recomendando la amigdalectomía en caliente o diferida. En el resto de casos sin antecedentes de amigdalitis agudas, únicamente recomienda la amigdalectomía si fracasa la punción o el drenaje siendo el primer absceso, o bien si ya es el segundo absceso. Bluestone indica que en caso de que sea un niño y el drenaje precise de anestesia general, se puede realizar ya una amigdalectomía en el mismo acto operatorio (8).

5. TÉCNICA QUIRÚRGICA DE LA AMIGDALECTOMÍA

Hasta hace 20-30 años, la técnica de amigdalectomía más extendida en nuestro medio era la técnica de Sluder, realizada con el tonsilotomo de guillotina y sometiendo al niño a una anestesia por inhalación, el vulgarmente llamado "mascarillazo". El tonsilotomo de Sluder se emplea introduciendo la amígdala en su orificio y seccionándola extracapsularmente en su base. Era un método rápido, con buenos resultados en manos experimentadas, pero con un riesgo de hemorragia y aspiración traqueobronquial no asumible en un procedimiento como la amigdalectomía,

además de la frecuencia con que quedaban restos amigdalares. En la actualidad, la amigdalectomía por disección bajo anestesia general es la técnica que ha conseguido implantarse en la práctica totalidad de centros de nuestro ámbito. Vamos a describir la técnica tal como la realizamos nosotros desde hace más de treinta años, con muy pocos cambios, comentando algunas de las variaciones que pueden introducirse:

Realizamos la intervención bajo anestesia general con intubación nasotraqueal. Ésta nos evita tener el tubo de ventilación en la boca y no dificulta especialmente la realización concomitante de una adenoidectomía, pero la intubación orotraqueal no supone tampoco una dificultad importante y en algunos casos puede ser la única posibilidad por no poderse introducir el tubo por fosa nasal.

El paciente se coloca en decúbito supino, con la cabeza apoyada en un rodillo circular que la estabiliza, y a ras del borde superior de la mesa de operaciones. Solemos colocar un rodillo bajo los hombros que extiende el cuello ligeramente, comprobando siempre que la cabeza mantiene su apoyo en la mesa. El cirujano se coloca sentado detrás de la cabeza del paciente, trabajando bajo la luz del fotóforo. Para mantener la boca del paciente abierta se utiliza un abrebocas de Davis o similar, que apoya en los incisivos superiores y deprime la lengua con una pala. Siempre comprobaremos previamente si se mueve algún diente, que deben protegerse adecuadamente en cualquier caso, y emplearemos la mayor pala que no roce en las encías ni en la pared posterior de orofaringe. Colocamos una gasa húmeda en hipofaringe para evitar el paso de sangre a la vía digestiva en lo posible. En caso de realizar adenoidectomía, la realizamos previa a la amigdalectomía.

En una mano tenemos una pinza de Luch, con la que sujetamos la amígdala, y en la otra una tijera, con la que diseccionamos la amígdala. La tijera es sostenida por la mano derecha para la amígdala derecha y por la mano izquierda para la amígdala izquierda, con lo que evitamos cruzar las manos. Podemos sujetar la amígdala con cualquiera de las demás pinzas al efecto o ayudarnos de alguno de los despegadores, con o sin dientes, disponibles para la disección. Es importante proteger la comisura labial del lado que estamos diseccionando del apoyo de la tijera, colocando una gasa húmeda.

Comenzamos realizando una incisión con la tijera a unos 2-3 mm del borde del pilar anterior, a la altura del polo superior, para entrar en el lecho amigdalar. (Fig. 1) Esta incisión puede realizarse también con un bisturí del nº 11 ó 15. Introducimos entonces una de las valvas de la pinza en el interior del lecho amigdalar, a través de la incisión recién practicada, completando entonces dicha incisión hacia arriba y hacia abajo. Es muy útil tirar moderadamente de la amígdala en todo momento para mantener el lecho en tensión y limitar la hemorragia. A continuación se procede al despegamiento de la amígdala con su cápsula de los músculos del lecho amigdalar, a los que está unida por un tejido laxo, aunque en ocasiones puede ser muy fibroso si ha sufrido muchos procesos infecciosos (Fig. 2). Es importante mantenerse pegado a la cápsula amigdalar para traumatizar al mínimo la musculatura del lecho, para lo cual es imprescindible una buena visión. No solemos precisar la atención de un ayudante que nos aspire, ya que empleamos gasas extendidas a lo largo y dobladas en tiras que vamos introduciendo en el lecho amigdalar. Finalmente, cuando tan sólo queda un pedículo de unión del polo inferior a la amígdala lingual, introducimos el asa fría para completar la extirpación (Fig. 3).

Una vez extraída la amígdala, procedemos a la hemostasia, que suele llevar tanto o más tiempo que la disección propiamente dicha. Para la hemostasia

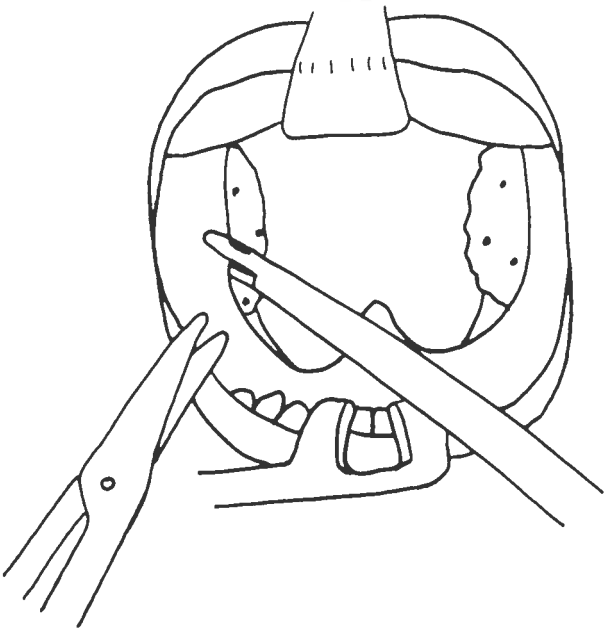

Figura 1. *Tracción con pinza de Luch sobre pilar anterior.*

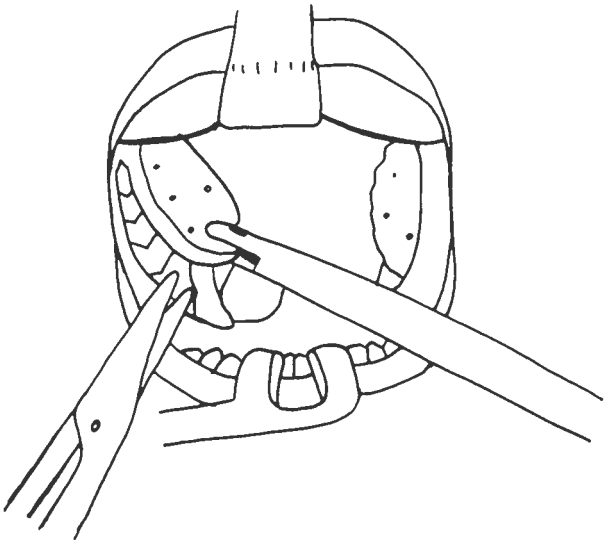

Figura 2. *Disección de la cápsula amigdalina.*

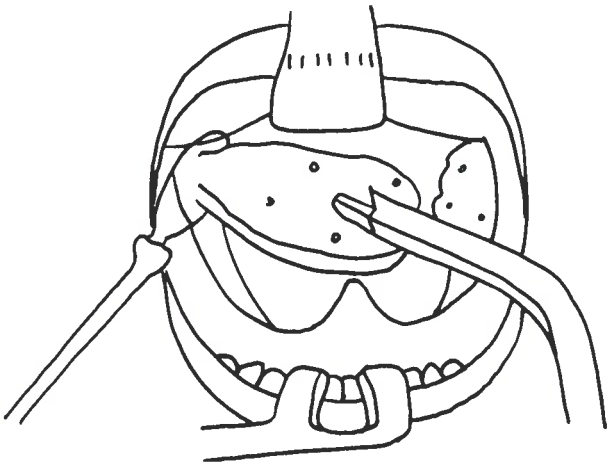

Figura 3. Sección del polo inferior con asa fría.

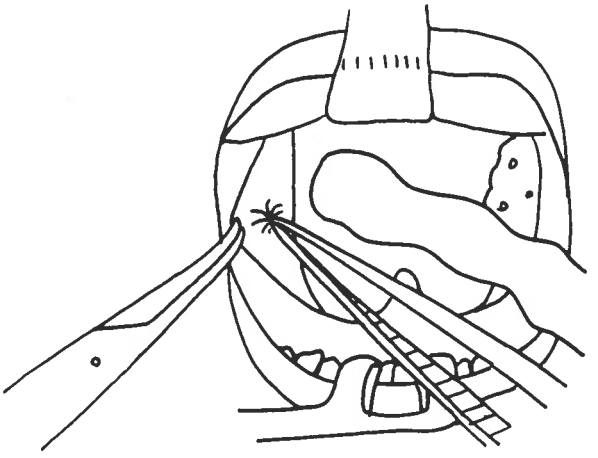

Figura 4. Localización y pinzamiento de punto sangrante.

empleamos ligaduras de seda, procedimiento algo laborioso pero muy seguro. Para ello, primero apartamos con una pinza de Scott en la mano del mismo lado el pilar anterior, y con una pinza recta y una gasa en tira para secar en la otra, localizamos el punto sangrante, momento en que lo pinzamos con la misma pinza recta (Fig. 4). Entonces tiramos levemente del punto pinzado y cerramos por debajo una pinza de Negus (Fig. 5), que presenta una curvadura de 180° en la punta. A continuación, anudamos la seda en la pinza de Negus y bajamos el punto para apretarlo bajo la punta incurvada de la pinza (Fig. 6). Muchos profesionales prefieren realizar la hemostasia con coagulación bipolar, o directamente suturando el pilar anterior al posterior con sutura reabsorbible.

Otras técnicas de amigdalectomía. Se ha descrito también la realización de amigdalectomía mediante láser y con pinza bipolar, en las que básicamente los tiempos operatorios son los mismos y en las que se realiza el despegamiento al tiempo que se van cauterizando los vasos que encontramos. Creemos que no aportan ventajas claras frente al empleo de instrumentos fríos, pero la mejor técnica siempre es la que uno domina. Recientemente se ha propuesto el uso de plasma de argón para facilitar la hemostasia del lecho amigdalar, pero la experiencia aún es limitada como para recomendar su uso.

Lo que sí resulta de interés en ocasiones es la utilización del microscopio quirúrgico con lente de 300 mm de distancia focal en vez del uso del fotóforo, por la calidad de la luz y la posibilidad de magnificación, tanto para la disección como para la hemostasia, sea por ligadura o por coagulación bipolar.

Algunos autores han propuesto el uso de anestesia local perioperatoria para disminuir la hemorragia y el dolor postoperatorio. Los métodos propuestos incluyen la infiltración preincisional de anestésico local en la región amigdalar, principalmente bupivacaína, y la infiltración o el empleo de anestésico tópico sobre el lecho amigdalar, después de la extirpación de la amígdala. Aunque varios de

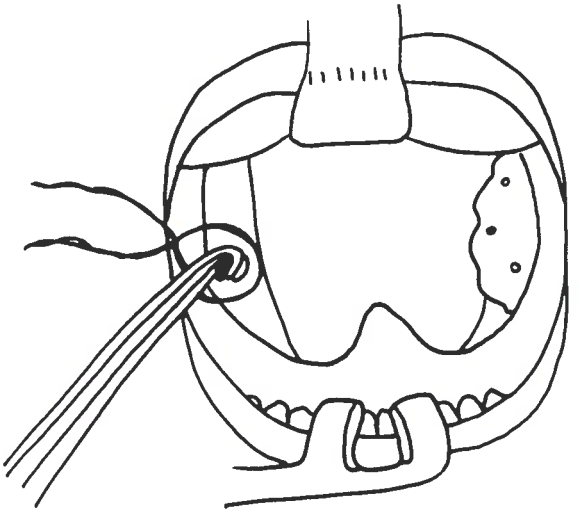

Figura 5. Pinza de Negus clampando el vaso sangrante.

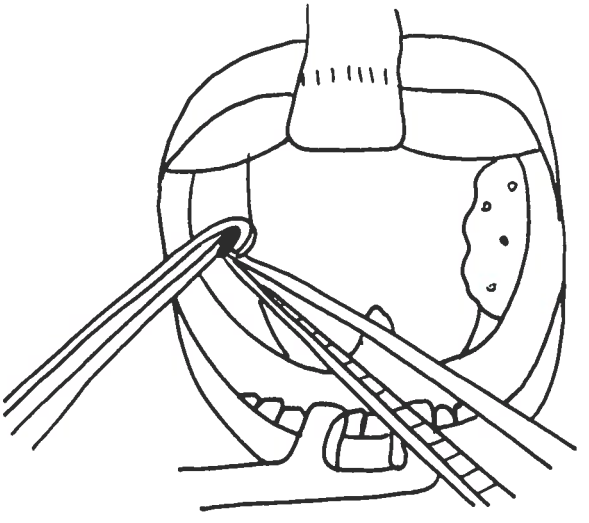

Figura 6. Nudo sobre punto sangrante.

estos estudios muestran una disminución en la cantidad total y los tiempos entre dosis de la analgesia postoperatoria requerida, la Asociación Colaboración Cochrane concluye en su revisión de estudios controlados sobre este tema que "no existe evidencia de que el uso de anestesia local perioperatoria en pacientes sometidos a amigdalectomía mejore el control postoperatorio del dolor"(16).

6. CUIDADOS POSTOPERATORIOS

Para proteger la vía aérea en las primeras horas tras la amigdalectomía, mantenemos al paciente con dieta absoluta, para proceder a probar tolerancia a líquidos cuando está completamente despierto. En función de la evolución, se va pasando progresivamente a una dieta blanda no caliente que debe mantener varios días. Es recomendable la ingesta de bebidas azucaradas en una etapa en que la ingesta calórica global estará disminuida por la odinofagia.

En niños, no es infrecuente la aparición de vómitos acetonémicos, que tratamos mediante dieta absoluta y alguno de los preparados al efecto disponibles en el mercado en supositorios, aunque la efectividad de estos últimos es dudosa. Puesto que solemos mandar al niño a la habitación sin vía periférica, sólo en casos rebeldes indicamos la hidratación con suero glucosado al 5%, ya que requiere nuevamente coger una vía periférica.

Generalmente, no empleamos más tratamiento médico que analgésicos (paracetamol o ibuprofeno en jarabes o metamizol en supositorios). Únicamente empleamos antibióticos si hay infección sobreañadida.

Habitualmente damos de alta a las 24 horas de la intervención y únicamente prolongamos la estancia hospitalaria en niños menores de 3 años, con otros problemas médicos (asma, S. Down), en caso de evolución desfavorable por presentar fiebre, intolerancia oral, coágulos grandes en lechos amigdalares o si se ha presentado alguna hemorragia. Varios estudios apoyan este plazo de 24 como seguro (ver también el apartado de hemorragia postoperatoria).

7. COMPLICACIONES POSTOPERATORIAS

Hemorragia postoperatoria. La principal complicación postoperatoria de la amigdalectomía es la hemorragia, que puede ser reactiva o secundaria. La hemorragia secundaria suele aparecer entre el 5º y el 10º día postoperatorio y suele atribuirse al desprendimiento de la escara formada en el lecho amigdalar.

En casos leves con hemorragia en sábana, la hemorragia se controlará con sólo extraer el coágulo que se haya formado en el lecho amigdalar. También puede ser de ayuda el chupar hielo. En casos más graves o con sangrado por un punto claro, precisará control en quirófano. Siempre tendremos presente que, lo que sería una hemorragia banal en el adulto, en un niño puede resultar en un shock hipovolémico.

Según un estudio retrospectivo realizado en el Radcliffe Infirmary de Oxford, donde aprendimos la técnica operatoria comentada, sobre 2.400 niños intervenidos de amigdalectomía o adenoamigdalectomía a lo largo de 9 años, sólo en 13 (0,54%) hubo que reintroducir al paciente a quirófano para controlar la hemorragia (17). De éstos, 9 (0,37%) presentaban hemorragia del lecho amigdalar, el resto de cavum. Todos los casos se produjeron en las primeras 24 horas (de hecho, en 11 de los 13 casos se produjo en las primeras 10 horas), mientras que ninguna de las hemorragias secundarias precisó control en quirófano (17).

Otras complicaciones postoperatorias. En casos en que haya pasado desapercibida una hendidura submucosa o alteración funcional del paladar blando, puede aparecer una insuficiencia velopalatina con regurgitación nasal a la deglución y/o rinolalia abierta. En estos casos, la primera medida de tratamiento será la estimulación logopédica, que generalmente será suficiente. Sólo en casos de incompetencia severa persistente se planteará alguna de las técnicas quirúrgicas con colgajos faríngeos para estrechar esta región.

En casos de obstrucción respiratoria importante preoperatoria, puede desarrollarse un edema pulmonar al eliminar la causa de la obstrucción. Estos casos precisarán de tratamiento con ventilación con presión positiva espiratoria y eventualmente administración de morfina (8, 9).

BIBLIOGRAFÍA

1. **WIATRAK, BJ., WOOLLEY, AL.** "Pharyngitis and adenotonsillar disease". En: Cummings ChW, ed. *Otolaryngology Head and Neck Surgery,* third edition. Mosby Year book, Inc.; 1998; 188-215.
2. **SIEGEL, G.** "The influence of tonsillectomy on cell mediated immune response". *Arch Otolaryngol Head Neck Surg* 1984; 239:205.
3. **OGRA, PL.** "Effect of tonsillectomy and adenoidectomy on nasopharyngeal antibody responses to poliovirus". *N Engl J Med* 1971; 284:59.
4. **MANNING, SC.** *et al.* "An assessment of preoperative coagulation screening for tonsillectomy and adenoidectomy". *Int J Pediatr Otorhinolaryngol* 1987; 13:237.
5. **CLOSE, HL.** *et al.* "Hemostatic assessment of patients before tonsillectomy: a prospective study". *Otolaryngol Head Neck Surg* 1994; 111:733.
6. **KANG, J.** *et al.* "Coagulation profile as a predictor for post-tonsillectomy and adenoidectomy hemorrhage". *Int J Pediatr Otorhinolaryngol* 1994; 28:157.
7. **BOLGER, WE., PARSONS, DS., POTEMPA, L.** "Preoperative hemostatic assessment of the adenotonsillectomy patient". *Otolaryngol Head Neck Surg* 1990; 103:396.
8. **BLUESTONE, CD.** "Controversies in tonsillectomy, adenoidectomy and myringotomy". En: Bailey BJ., Pillsbury III HC., eds. *Head and Neck Surgery-Otolaryngology*. Philadelphia: J.B. Lippincott Company; 1993; 903-11.
9. **BRODSKY, L.** "Tonsillitis, Tonsillectomy, and Adenoidectomy". En: Bailey BJ., Pillsbury III HC., eds.

Head and Neck Surgery-Otolaryngology. Philadelphia: J.B. Lippincott Company; 1993; 833-47.

10. **PARADISE, JL., BLUESTONE, CD., BACHMAN, RZ.** "Efficacy of tonsillectomy for recurrent throat infection in severely affected children: results of parallel randomized and nonrandomized clinical trials". *N Engl J Med* 1984; 310: 674-84.
11. **BLUESTONE, CD.** "Current indications for tonsillectomy and adenoidectomy". *Ann Otol Rhinol Laryngol* 1992; 101: 58-64.
12. **BURTON, MJ., TOWLER, B., GLASZIOU, P.** "Tonsillectomy versus non-surgical treatment for chronic / recurrent acute tonsillitis (Cochrane Review)". In: *The Cochrane Library,* Issue 4, 1999. Oxford: Update Software.
13. **KISELICA, D.** "Beta-hemolytic streptococcal pharyngitis: current clinical concepts". *Am Fam Physician* 1994; 49: 1.147-54.
14. Pearson, R. "Tonsils and adenoids". En: Jafek BW., Stark AK., eds. ENT Secrets. St. Louis: Mosby; 1996; 325-29.
15. **HERZON, FS.** "Peritonsillar Abscess: Incidence, Current Management Practices and a Proposal for Treatment Guidelines". *Laryngoscope* 1995. Suppl 105, August.
16. **HOLLIS, LJ., BURTON, MJ., MILLAR, JM.** "Perioperative local anaesthesia for reducing pain following tonsillectomy (Cochrane Review)". In: *The Cochrane Library,* Issue 4, 1999. Oxford: Update Software.
17. **HERDMAN, RCD., BATES, GJ.** "Childhood tonsillectomy and discharge after 24 hours". *J Laryngol Otol* 1986; 100: 1.053-4.

50. PROTOCOLO DE ADENOIDECTOMÍA EN LA EDAD PEDIÁTRICA

J. Cervera Escario*, J.M. Cuyás de Torres**, J.L. Miró Viar***, R. Pérez Aguilera****, J.A. Pérez Moreno*****, J.L. Corral Juan******, M.A. Villafruela Sanz*******
Coordinador: C. Escobar Sánchez********

1. INDICACIONES DE ADENOIDECTOMÍA EN LA EDAD PEDIÁTRICA

1) **Hipertrofia adenoidea** que origina insuficiencia respiratoria nasal mantenida (facies adenoidea, dientes superiores proyectados hacia afuera, tendencia al paladar ojival), documentada por rinoscopia posterior o endoscopia nasal en las que se observa una reducción marcada del calibre de la vía aérea. Esta indicación quirúrgica se establece con mayor énfasis si, además, coexiste apnea del sueño, malformación craneofacial o otitis media (recidivante, seromucosa o crónica).

2) **Infección adenoidea** que, aún sin dificultad respiratoria marcada, tenga repercusión ótica repetida o persistente, o sea causante de rinosinusitis recurrente (más de 6 meses de duración) o de reagudizaciones de procesos de vías respiratorias inferiores (procesos asmáticos, bronquitis, ...).

Tabla 1
Precauciones a considerar en la indicación de adenoidectomía en la edad pediátrica

1. Edad inferior a 18 meses.
2. Insuficiencias velofaríngeas (la úvula bífida no es una contraindicación *per se*).
3. Antecedentes personales o familiares de tendencia al sangrado, ingesta de salicilatos o alteraciones en la analítica de sangre.
4. Síndrome de Down con síndrome de apnea del sueño o patología cardiaca asociada.

1.1. Contraindicaciones de la adenoidectomía en la edad pediátrica

1) *Alteraciones de la coagulación no corregidas.*

2) *Ingesta de aspirina o derivados 8 días antes de la intervención.*

3) *Enfermedad sistémica grave o mal estado general del niño.*

4) *Labio leporino y malformaciones del paladar.*

5) *Fiebre o infección activa* (Tabla 1).

2. VALORACIÓN PREOPERATORIA

Es válida durante cuatro meses si no ha existido enfermedad seria intercurrente.

- *Analítica:* hemograma, fórmula, recuento, glucemia, creatinina, colinesterasa, coagulación (T° de protrombina, T° parcial de tromboplastina activada, T° de hemorragia, T° de coagulación, índice de protomina, fibrinógeno, T° de obturación de las plaquetas).
- *Informe del pediatra.*
- *Visita anestésica preoperatoria* (siempre). Debe incluir consentimiento informado específico de la anestesia.
- *Consentimiento informado de adenoidectomía* (Tabla 2).

Tabla 2
Información específica del consentimiento informado para adenoidectomía

1. Descripción de lo que son las vegetaciones adenoideas y de su situación.
2. Descripción de la intervención (abordaje y técnica) y del motivo de su indicación.
3. Buena tolerancia y rápida recuperación (a las 24 horas).
4. Tipo de anestesia.
5. Riesgo de lesión en labios y en piezas dentarias.
6. Riesgo de hemorragia y sus consecuencias (prolongación del tiempo de cirugía, taponamiento posterior, reintervención, ingreso en UCI, transfusión sanguínea, peligro de muerte).
7. Riesgo anestésico.
8. Riesgo de insuficiencia velopalatina.
9. Riesgo de recidiva de la hipertrofia adenoidea y de reaparición de la clínica.

* Servicio de ORL. Hospital Niño Jesús, Madrid.
** Servicio de ORL. Hospital Materno Infantil, Las Palmas.
*** Servicio de ORL. Hospital de Cruces, Baracaldo, Vizcaya.
**** Servicio de ORL. Hospital Virgen de la Arrixaca, Murcia.
***** Anestesista. Hospital Morales Meseguer, Murcia.
****** Servicio de ORL. Hospital Son Dureta, Palma de Mallorca.
******* Servicio de ORL. Hospital 12 de Octubre, Madrid.
******* Servicio de ORL. Hospital Morales Meseguer, Murcia.

Se remitirán a un centro hospitalario con UCI pediátrica los pacientes con patologías asociadas, entre ellas: discrasias sanguíneas, cardiopatías, cor pulmonale, enfermedades neurológicas (incluida epilepsia), nefropatías, alergia a látex y asma severo (Tablas 3 y 4).

Tabla 3
Criterios de programación de adenoidectomía en Hospital de Día

1. Ausencia de patología de riesgo asociada, de malformaciones craneofaciales o de coagulopatías.
2. Ausencia de apnea del sueño severa.
3. Edad superior a un año.
4. Vivienda situada a menos de 40 minutos y condiciones climáticas no adversas.
5. Disponibilidad de vehículo propio y de teléfono en domicilio.

Tabla 4
Consideraciones a tener en cuenta en la semana previa a la intervención

1. Evitar por parte del paciente la toma de aspirina o derivados.
2. Los menores de 2 años no deben acudir a la guardería.
3. Día previo a la cirugía: Comprobación telefónica por parte de la secretaria de que no hay ningún inconveniente para programar al niño.
4. Si no hay riesgo de endocarditis bacteriana, no es necesaria profilaxis antibiótica.

3. DÍA DE LA INTERVENCIÓN

3.1. Hospital de día o en unidad de hospitalización

El paciente ingresa el mismo día de la intervención y la enfermería procederá a:

1) Identificarlo y comprobar la edad.

2) Determinar el peso, talla y temperatura corporal.

3) Comprobar que se acompaña el historial clínico.

4) Comprobar que se ha realizado el preoperatorio y la visita preanestésica.

5) Recabar información de posibles alergias y del estado general del paciente (ausencia de infección activa o de enfermedad intercurrente).

6) Comprobar que el niño está en ayunas y que no ha tomado medicaciones que puedan alterar la coagulación sanguínea.

7) Administrar la premedicación según informe del anestesista (ver Tabla 5).

Tabla 5
Premedicación anestésica

1. Midazolam oral 0,3-0,5 mg/kg 20 minutos antes de la intervención (con estrecha vigilancia del niño).
2. Crema anestésica EMLA en flexuras de brazos para eliminar el dolor de la inyección.

Se considera que es beneficioso que los padres acompañen al niño durante su estancia en el hospital, ya que contribuye a disminuir la ansiedad de éste/a (se exceptúa el quirófano y la sala de despertar hasta que se compruebe que no hay ningún problema).

3.2. Quirófano

• *Posición:* de Rose (paciente acostado y cabeza en hiperextensión).

• *Anestesia:* General con intubación orotraqueal. Tubo flexo-metálico sin balón, taponando la hipofaringe con gasa humedecida con suero fisiológico para evitar aspiración. Otra posibilidad es la mascarilla laríngea.

• *Fármacos:* Los anestésicos a emplear dependen del criterio del anestesiólogo, por lo que no se incluyen en el protocolo (ver Tabla 6).

3.2.1. Consideraciones básicas sobre el material e instrumental quirúrgico

• Iluminación con fotóforo de luz fría.

• Adenotomos de diferentes tamaños y bien afilados.

• El espejillo o los endoscopios se emplean ocasionalmente para valorar localización de posibles restos o zonas de sangrado.

• Sonda de aspiración flexibles

• Las gasas deben de contener hilo radiopaco y siempre debe contabilizarse su número.

Tabla 6
Medicaciones anestésicas

PREMEDICACIÓN
1. Atropina (anticolinérgico).
2. Metoclopramida (antiemético).

INDUCCIÓN
1. Propofol + Relajante muscular no despolarizante –RMND– (atracurio, rocuronio, etc) o bien.
2. Vapores (sevoflurano, isoflurano).

MANTENIMIENTO
1. Oxígeno + protóxido de nitrógeno + RMND + Analgésico (metamizol, tramadol, ketorolaco).
2. Oxígeno + aire + RMND + Analgésico + Vapores.

3.2.2. Técnica de la adenoidectomía

– Colocación adecuada del abrebocas procurando evitar la lesiones de partes blandas (labios y lengua sobre todo) y de piezas dentarias. Es recomendable aplicar vaselina en los labios del niño antes de accionar el abrebocas.

– Se recomienda palpar la rinofaringe para determinar el tamaño de las vegetaciones adenoideas y descartar zonas pulsátiles o la presencia de un paladar hendido submucoso.

– El legrado de las vegetaciones adenoideas se realiza con el adenotomo más adecuado (un tamaño demasiado grande puede lesionar el rodete tubárico y uno muy pequeño puede conllevar un legrado adenoideo incompleto).

– Se vuelve a palpar la rinofaringe para comprobar la eficacia del legrado.

– Limpieza de fosas nasales y rinofaringe mediante lavados con suero fisiológico y aspiración con sondas introducidas por la nariz.

– Es recomendable enviar los fragmentos de tejido adenoideo extirpados para estudio anatomopatológico (especialmente ante sospecha de procesos linfoproliferativos u otro tipo de lesiones).

3.2.3. Técnica de hemostasia del lecho quirúrgico

– Es fundamental comprobar que la exéresis ha sido completa (no presencia de restos adenoideos).

– Normalmente se consigue la hemostasia mediante compresión con gasas humedecidas en suero fisiológico frío aplicadas en la rinofaringe durante un periodo mínimo de 5 minutos.

– En ocasiones, siempre que se identifique el punto de sangrado, puede electrocoagularse el lecho adenoideo empleando un aspirador nasal recubierto de un tubo de material plástico.

– Cuando no se controla la hemorragia, se aplica un taponamiento nasal anteroposterior durante 24 horas, que se retira bajo anestesia general (Tablas 7 y 8).

3.2.4. Indicaciones de tratamiento

A. Sueroterapia intravenosa con glucosalino o Ringer lactato a razón de 2 ml/kg/hora, hasta que se compruebe tolerancia.

B. Analgesia postoperatoria:

1) Paracetamol
– intravenoso a 15-20 mg/kg cada 6-8 horas.
– oral a 10-20 mg/kg cada 4-6 horas (máx. 90 mg/kg/día).
– rectal a 45 mg/kg cada 6-8 horas.

2) Metamizol
– intravenoso a 20 mg/kg cada 6-8 horas.
– oral a 15-20 mg/kg cada 6-8 horas.
– rectal a 15-20 mg/kg cada 6-8 horas.

3) Ketorolaco intravenoso a 0,5-1 mg/kg cada 6-8 horas.

4) Codeina a 0,5-1 mg/kg oral o rectal.

5) Tramadol a 1 mg/kg cada 8 horas (IV, oral, rectal).

C. Tolerancia oral con sorbos de líquidos templados, a partir de las 4 horas.

D. Control de constantes y de estado de consciencia.

3.3. Sala de despertar (Tabla 9)

Se recomienda la presencia de los padres tan pronto se ha comprobado que no existe ninguna complicación.

3.4. Hospital de Día o unidad de hospitalización

A pesar de que los niños están acompañados de los padres, el personal de enfermería debe vigilar específicamente:

a) Aparición de hemorragia
b) Dificultad respiratoria
c) Nivel de conciencia

Seguimiento de pacientes especiales:

a) *Paciente que ha requerido taponamiento posterior.*

En casos de obstrucción de vía aérea alta es necesaria la intubación y el ingreso en UCI infantil (Tabla 10).

El taponamiento se retira a las 24 horas en quirófano o en la UCI si está intubado.

Tras unas dos horas de observación (vigilar reaparición de hemorragia), se inicia tolerancia oral.

Tabla 7

Complicaciones ocurridas en el quirófano	Actitud a seguir
1. Lesiones de dientes de leche	– Extracción.
2. Lesión de dientes definitivos	– Intentar reimplantación asegurando adecuada fijación.
3. Lesiones en labios	– No precisan tratamiento específico.
4. Obstrucción de la vía aérea (saliva, sangre, dientes)	– Identificar causa exacta y tratar.
5. Obstrucción por caída de la lengua	– Intubación orotraqueal hasta que recupere conciencia.
6. Edema de úvula	– Corticoides IV y control de pulsioximetría.
7. Hemorragia	– Limpieza de cavum. Control analítico y de la vía aérea. Compresión. Electrocoagulación. Taponamiento anteroposterior 24 horas con estrecha vigilancia. Transfusión sanguínea.
8. Reacción adversa a fármacos	– Retirada del fármaco y tratamiento sintomático.

Nota: no se recomienda la administración sistemática de sustancias hemostáticas ni de antibióticos, salvo protocolo hospitalario.

Tabla 8

Complicaciones postoperatorias inmediatas	Actitud a seguir
1. Obstrucción de la vía aérea (saliva, sangre, dientes)	– Identificar causa exacta y tratar.
2. Obstrucción por caída de la lengua	– Intubación orotraqueal hasta que recupere conciencia.
3. Edema de úvula	– Corticoides IV y control de pulsioximetría. Intubación.
4. Hemorragia	– Limpieza de cavum. Control analítico y de la vía aérea. Compresión. Electrocoagulación. Taponamiento anteroposterior 24 horas con estrecha vigilancia. Transfusión sanguínea.
5. Reacción adversa a fármacos	– Retirada del fármaco y tratamiento sintomático.

Tabla 9
Requerimientos para enviar al paciente desde el despertar a hospitalización

1. Estabilidad hemodinámica.
2. Ausencia de hemorragia.
3. Situación respiratoria normal.
4. Estado de consciencia (el niño debe estar bien despierto).

Tabla 10
Pacientes que es recomendable vigilar en UCI pediátrica

1. Inestabilidad hemodinámica (especialmente si pausas de apnea previas).
2. Alteraciones en pulsioximetría (especialmente si pausas de apnea previas).
3. Alteraciones del ritmo respiratorio (especialmente si pausas de apnea previas).
4. Taponamiento anteroposterior.

Si no hay incidencias el paciente se da de alta al día siguiente.

b) *Paciente intervenido de adenoidectomía por pausas de apnea.*

En los casos de síndrome de apnea obstructiva del sueño graves, es aconsejable reservar una cama en UCI, aunque lo habitual es que no la necesiten.

Nunca se incluyen a estos pacientes en programas de cirugía de corta estancia.

Si existe patología concomitante, si se altera la pulsioximetría o lo cree conveniente el anestesiólogo es enviado a UCI (Tabla 11).

3.5. Alta

Los pacientes de Hospital de Día son dados de alta por la tarde, siempre que cumplan los criterios establecidos. Se entregará por escrito y se explicará a los padres o tutores una hoja con instrucciones.

4. SEGUIMIENTO

Se recomienda control telefónico el mismo día por parte de la enfermera de la sala de corta estancia.

5. PRIMERA REVISIÓN POSTQUIRÚRGICA

El niño es citado a los 10 ó 15 días tras la intervención quirúrgica (nunca más allá de un mes) y si no hay otra patología asociada (como por ejemplo otitis crónica seromucosa) el paciente es dado de alta de forma definitiva.

Tabla 11

Complicaciones postoperatorias	Datos de sospecha	Actitud a seguir
1. Caída de lengua	– Macroglosia, hipotonía, retrognatia.	– Reservar cama en UCI.
2. Aspiración	– Dificultad respiratoria de causa no evidente.	– Rx de Tórax (neumonitis).
3. Edema de úvula	– Amigdalectomía asociada o manipulación quirúrgica prolongada.	– Corticoides IV. Pulsioximetría. Intubación (casos graves).
4. Hemorragia		– (Ver tabla nº 8).

Tabla 12
Criterios para Alta en intervención de adenoidectomía

1. Paciente despierto y con una adecuada tolerancia a líquidos y semilíquidos.
2. Situación respiratoria normal.
3. Ausencia absoluta de hemorragia.

Tabla 13
Criterios de hospitalización de adenoidectomías programadas en Hospital de Día

1. Mala tolerancia oral (vómitos o negativa a beber o comer).
2. Fiebre.
3. Sensación de mareo.
4. Inflamación cervical.
5. Eritema cutáneo.
6. Hemorragia controlada (especialmente si ha requerido reintervención quirúrgica).
7. Gran distancia entre domicilio y hospital.
8. Deseo de los padres.

Tabla 14
Hoja de instrucciones en postoperatorio de adenoidectomía

1. Régimen de vida:
- Reposo relativo en domicilio durante tres o cuatro días.
- Se recomienda dormir sin almohada y acostado de lado.
- Evitar el contacto del niño con personas acatarradas.

2. Dieta:
- Dieta blanda y templada (evitar alimentos muy calientes).
- No debe ingerir alimentos cuyo color pueda oscurecer los vómitos (regaliz, refrescos con cola, etc).

3. Medicaciones:
- Si presenta molestias discretas, administrar paracetamol.

4. Advertencias:
- Puede aparecer febrícula hasta 48-72 horas desde la intervención.
- Ante vómitos de sangre oscura o roja, acudir inmediatamente a Urgencias.
- Otros motivos para acudir al hospital son: fiebre elevada, dificultad respiratoria, rinorrea fétida, rinolalia cerrada o rigidez de cuello.
- Ante cualquier duda o si notan algo anormal, póngase en contacto a través de los teléfonos..... .....en el tramo horario de..... a .....horas.

5. Revisión:
- Acudirá a revisión el día .....de ....., a las.....horas. Especificar lugar y nombre del médico.

Tabla 15

Complicaciones tardías	Datos de sospecha	Actitud a seguir
1. Hemorragia	Sangre roja por boca o nariz	Revisión quirúrgica
2. Rinolalia aperta	Cambio tono de voz	Tranquilizar a los padres. Foniatría.
3. Rinolalia clausa (estenosis cicatricial de faringe)	Cambio tono de voz	
4. Adenopatías cervicales	Fiebre franca	Tratamiento sintomático.
5. Síndrome febril	Rigidez de cuello	Estudio de foco infeccioso.
6. Tortícolis: subluxación odontoides (Sd. de Grisel)		Consulta a Neurocirugía para collarín cervical.

Tabla 16
Valoración de resultados

1. Valoración clínica (lo habitual)
   - Mejoría en la frecuencia de otitis o en el grado de hipoacusia.
   - Mejoría en la frecuencia de catarros nasales y/o infecciones respiratorias
   - Mejoría en la obstrucción nasal nocturna (ronquidos y pausas de apnea)
2. Polisomnografía (Sólo en casos muy dudosos)
3. Endoscopia nasal

Tabla 17
Control de calidad

Metodología	• Análisis sistemático de procedimientos (se precisa de personal y de tiempo).
Aspectos a considerar	• Cuantificación del tiempo de estancia hospitalaria en niños con y sin patologías concomitantes. • Prevalencia de complicaciones. • Adecuación de las indicaciones a criterios consensuados. • Mejoría clínica. • Tasas de reintervenciones (por recidiva o cirugía insuficiente). • Encuestas de satisfacción del paciente.

51. SÍNDROME DE APNEA DEL SUEÑO

J. Romera Aibar*, R. Prieto**

1. INTRODUCCIÓN

Aunque el ser humano pasa aproximadamente un tercio de su existencia durmiendo, la naturaleza, la función e, incluso, los acontecimientos que suceden durante el sueño son a menudo desconocidos. El sueño es un fenómeno activo en el que se sucede, de un modo cíclico, una serie de estadios caracterizados por patrones neurofisiológicos definidos. En un individuo sano, el sueño se inicia con varios minutos en estadio I, al que siguen los estadios II, III y IV. Luego aparecen de nuevo los estadios I y II y, finalmente, a los 60-90 min del inicio del sueño aparece la fase REM (*rapid eye movement* o de movimientos oculares rápidos). Este ciclo se repite cada 60-90 min.

La fase REM es aquella en la que habitualmente se sueña. Puede definirse como una fase de gran actividad cerebral y paresia corporal, dado que se produce la pérdida de tono de todos los músculos del organismo, excepto del diafragma y los músculos oculares. La fase no REM puede definirse como un período de relativa tranquilidad cerebral y movimientos corporales. Para que el sueño sea reparador, las fases previamente descritas deben repetirse de forma cíclica durante la noche.

Las enfermedades respiratorias que se presentan durante el sueño pueden alterar las diferentes fases del sueño y, como consecuencia, éste deja de ser reparador. La relevancia de los trastornos cardiorrespiratorios durante el sueño sólo se ha reconocido durante las últimas dos décadas, coincidiendo con el redescubrimiento del síndrome de apnea obstructiva del sueño (SAOS), el cual, junto al insomnio, es el trastorno nocturno más común.

Aunque la primera referencia histórica sobre las manifestaciones clínicas del *síndrome de apnea del sueño (SAS)* de la que se tiene constancia fue publicada en el British Medical Journal en 1889, no es hasta 1976 cuando se describe por primera vez en la población infantil. (Guilleminault *et al.* en la Universidad de Stanford).

Muchas manifestaciones de la enfermedad son diferentes de aquellas que se reconocen en la población adulta, lo que plantea diversas interrogantes y controversias tanto en la fisiopatología, como en el diagnóstico y tratamiento de un trastorno potencialmente letal. En las primeras publicaciones, en las décadas setenta y ochenta, eran frecuentes las complicaciones cardiopulmonares, hipertensión y *cor pulmonale*. Hoy, debido al mejor conocimiento de algunos factores, un diagnóstico y tratamiento precoces, ha mejorado sustancialmente el pronóstico de la apnea del sueño infantil.

En este capítulo hablaremos conjuntamente del SAS en dos grupos de población infantil de características diferentes. Mientras en el primero, compuesto por niños de corta edad (neonatos y lactantes) en los que la prematuridad es un factor a considerar, las apneas son generalmente centrales o mixtas, en el segundo, compuesto por niños de mayor edad y adolescentes predomina la apnea obstructiva y nos referiremos a ella como *síndrome de apnea obstructiva del sueño o SAOS.* Para una mejor comprensión nos centraremos en este último por su frecuencia e interés para el otorrinolaringólogo general. Comentaremos, en cada apartado, las más importantes diferencias del SAS en los lactantes.

2. DEFINICIONES

Tipos de apneas/hipopneas

a) *obstructiva* (AO), la más frecuente, que se caracteriza por el cese o la disminución del flujo aéreo por boca y/o nariz a pesar de los movimientos respiratorios de la caja torácica;

b) *central* (AC), o cese/disminución del flujo aéreo sin esfuerzo respiratorio, y

c) *mixta* (AM), una combinación de ambas.

2.1. Apnea en neonatos y lactantes. Cualquiera de estos tipos de apnea se pueden encontrar en neonatos o en lactantes y deben distinguirse de un patrón respiratorio, que no tiene relevancia clínica, llamado *respiración periódica*. Son respiraciones regulares de hasta 20 s que se siguen de periodos de apnea no superiores a 10 s y que ocurren no más de tres veces consecutivas. Podemos decir que existe *apnea significativa* en neonatos o lactantes (AO, AC o AM) cuando éstas son de más de 20 s o, siendo de menos de 20 s si se acompaña de bradicardia por debajo

* Servicio de ORL. Hospital A Marcide, El Ferrol.
** Servicio Pediatría. Hospital A Marcide, El Ferrol.

del 20% de la frecuencia cardiaca o disminución de la saturación de oxígeno mayor del 80%, ambas sobre la línea base del registro.

2.2. Apnea en niños y adolescentes. En los adultos se define ***apnea*** del sueño como el cese intermitente del flujo aéreo por boca y/o nariz, de una duración superior a 10 s. El ***índice de apnea*** (número de apneas mayor de 10 s/hora de sueño) se usa para cuantificar la AO. En adultos, este índice oscila entre 5-10. En niños, en los cuales los episodios de apnea son muchos más y de mucha menor duración, este índice es de 0,1 +/- 0,5. Algunos autores (Marcus y *cols.*) consideran que debe considerarse anormal cualquier episodio apneico cualquiera que sea su duración. ***Hipopnea,*** o lo que es lo mismo, episodio de obstrucción parcial, es igualmente más frecuentes en niños. No existe en este caso tampoco unanimidad en su definición (disminución del 50% del flujo aéreo, del 50% del esfuerzo respiratorio, disminución del flujo aéreo con desaturación de la oxihemoglobina y despertar transitorio...)

Actualmente se considera *la alteración del volumen de CO_2 espirado y la saturación de O_2* los mejores indicadores de obstrucción del flujo aéreo. Por otro lado, en niños y adolescentes se producen episodios de AC de más de 10 s sin que ello suponga necesariamente ninguna alteración en el intercambio gaseoso. Sin embargo, tienen una significación clínica incierta episodios de AC de más de 20 s y podemos considerarlos anormales si la saturación de oxígeno disminuye por debajo del 92%.

3. ETIOPATOGENIA

Los factores que predisponen a la apnea incluyen aquellos que afectan a la vía aérea o al control neurológico de la misma. Se ha comprobado que los prematuros presentan AM (53-71%) más a menudo que AC o AO. La AO es, de lejos, el tipo más frecuente de apnea en niños y adolescentes, con un pico de incidencia entre los 4 y 5 años, edad en la que presentan una cantidad de tejido linfoide mayor, siendo la hipertrofia adenoamigdalar la etiología más común.

Desde los centros respiratorios se producen estímulos dirigidos a dos grupos musculares: a) los ventilatorios, responsables de la mayor o menor ventilación pulmonar y b) los que mantienen abierta la luz de la vía aérea superior (músculos geniogloso y estilofaríngeo). Ambos grupos musculares deben estar adecuadamente coordinados para que la ventilación pulmonar sea eficaz. Durante la inspiración, la contracción de los músculos ventilatorios provoca una presión pleural subatmosférica negativa que se transmite a la faringe y permite la entrada de aire en los pulmones. En la región faríngea, la presión negativa intraluminal tiende a colapsar su luz. Sin embargo, la acción de los músculos de la vía aérea superior evita el colapso. Cuando existe un defecto en los músculos (miopatías), en sus vías nerviosas (neuropatías) o en la coordinación neuromuscular, se pueden producir apneas.

En neonatos y lactantes se pueden producir AO, AC o AM. El centro respiratorio, que se localiza en el tronco cerebral, es susceptible a la inhibición debido a varios estímulos. Entre ellos, los más frecuentes son las alteraciones metabólicas, la infección, el reflujo gastroesofágico o los fármacos. También reflejos locales en la vía respiratoria tienen efectos estimuladores o inhibidores del centro respiratorio y que son desencadenados por diversas sustancias como el agua o el ácido. En prematuros, incluso las secreciones habituales de la vía respiratoria son estímulos inhibitorios. Otro factor importante es la respuesta al CO_2 y al O_2 que están alterados, aunque su relación con la apnea no está todavía clara.

Existe, además, una serie de factores anatómicos que disminuyen la vía aérea superior, como la hipertrofia adenoamigdalar (lo más frecuente), las malformaciones mandibulares (disostosis o malformaciones craneofaciales), la hipertrofia lingual, la obesidad... Estos factores anatómicos son, en ocasiones, totalmente responsables de la presencia de apneas obstructivas y constituyen una indicación para la instauración de tratamiento quirúrgico. En resumen, cuando el balance entre las fuerzas que mantienen abierta la vía aérea superior y las que tienden a colapsarla se decanta hacia estas últimas, se producen las apneas obstructivas.

Factores responsables del final de las apneas. Una vez producida la apnea, los síntomas clínicos del paciente se explican por una serie de fenómenos fisiopatológicos. En condiciones normales, se pueden producir obstrucciones de la vía aérea superior que son intrascendentes por su corta duración, ya que reflejos subcorticales activan rápidamente los músculos de la vía aérea superior y hacen desaparecer la obstrucción. En los pacientes con SAOS, estos reflejos son anómalos, ya que la activación de los músculos de la vía aérea superior está condicionada por estímulos que proceden de la corteza.

Las apneas centrales ocurren por alteración de los centros respiratorios y/o de sus receptores. Los centros no funcionan adecuadamente como marcapasos y, en consecuencia, se produce la apnea. En un número no despreciable de casos, la apnea central es una respuesta refleja de la obstrucción que se produce en la vía aérea superior. Respecto a las formas mixtas, su etiopatogenia es la misma que la de las apneas obstructivas.

Consecuencias fisiopatológicas. La secuencia de fenómenos que ocurren durante la noche en los pacientes con SAOS origina una serie de cambios fisiopatológicos responsables de las principales manifestaciones clínicas. Pueden agruparse en dos grandes apartados: manifestaciones neuropsiquiátricas y manifestaciones cardiorrespiratorias.

De un modo constante se repite siempre el mismo ciclo: sueño, apnea o hipopnea, cambios gasométricos, despertar transitorio y fin de la apnea. Las apneas obstructivas provocan reflejos procedentes de la vía aérea superior que pueden ocasionar arritmias; durante la apnea, y como consecuencia de la obstrucción de la vía aérea superior, se generan presiones pleurales cada vez más negativas con el fin de vencer la obstrucción existente, lo que provoca aumento de la postcarga de ambos ventrículos. Los cambios gasométricos repetidos producen vasoconstricción pulmonar y sistémica,

causa potencial de hipertensión arterial y pulmonar, cardiopatía coronaria e hipoventilación diurna crónica. Los despertares transitorios repetidos son los responsables de la fragmentación del sueño, que determina la mayoría de las manifestaciones neuropsiquiátricas, como la somnolencia diurna y los trastornos de conducta y personalidad. La primera de ellas que es un síntoma casi constante en adultos, aparece escasas veces en los niños.

4. HISTORIA CLÍNICA

El síntoma más frecuente en los niños con SAOS es el ronquido nocturno. En esta población se ha observado un retraso en el desarrollo intelectual, con pérdida de memoria y concentración, retraso escolar y, en general, deterioro de la capacidad intelectual. Pueden existir alteraciones del crecimiento con retraso ponderal.

Otros síntomas se recogen en la siguiente tabla 1.

Tabla 1
Síntomas más frecuentes del SAOS

Durante el sueño. Los más destacados: sueño intranquilo, ronquido, apneas, episodios de despertar, pesadillas, enuresis, continuos movimientos del cuerpo, sonambulismo, bruxismo, aumento de la sudoración y cianosis. Existe el riesgo de muerte súbita durante el sueño debido a la aparición de bradicardia progresiva, asistolia y fibrilación ventricular. Durante los episodios de apnea-hipopnea se observa un importante aumento del trabajo respiratorio con desaparición o disminución del ronquido, hipoxemia y bradicardia progresiva. El episodio apneico finaliza con un ronquido intenso, restableciéndose el flujo aéreo, disminuyendo el esfuerzo respiratorio y produciéndose una taquicardia brusca.

Durante el día. Entre otros, respiración bucal, voz hiponasal, infecciones respiratorias repetidas de vías altas (debido a la hipertrofia adenoidea y a la mala respiración nasal), hipersomnolencia (más común en adultos que en niños), disminución del rendimiento escolar, alteraciones del carácter y la conducta, agresividad, hiperactividad, cefaleas matutinas, problemas de disciplina y alteraciones del desarrollo pondo-estatural. En los niños, debido al diagnóstico precoz, es mucho menos frecuente la aparición de hipertensión pulmonar y cor pulmonale que en los adultos.

La prevalencia del SAOS en niños se estima alrededor del 3%. Es decir, no todos los niños que roncan padecen SAOS. Al menos el 40% de los niños referidos para estudio en una unidad de sueño, con sospecha de enfermedad, padecen SAOS.

La obstrucción de la vía aérea superior puede manifestarse como *apnea* o como *hipoventilación obstructiva.* Esta última es el resultado de una obstrucción mantenida y parcial de la vía aérea, lo que provoca esfuerzos respiratorios paradójicos, hipercapnia y a menudo hipoxemia. El diagnóstico de hipoventilación obstructiva requiere la medida del CO_2 tele-espiratorio durante la polisomnografía (PS). A pesar de la ausencia de obstrucción completa de la vía respiratoria, estos niños sostienen el mismo riesgo de padecer las complicaciones descritas más arriba.

En prematuros, neonatos y lactantes, aunque la exacta etiología del *Síndrome de Muerte Súbita Idiopática (SIDS)* permanece inexplicado y es multifactorial, se piensa que la apnea es la vía final común. Puede haberse producido un episodio previo de aparente gravedad que se caracteriza por apnea y cianosis marcadas y prolongadas con pérdida de tono muscular (en inglés "apparent life-threatening event" o ALTE). Cualquier niño con estos antecedentes debería ser hospitalizado para una correcta evaluación en la unidad del sueño.

El *ronquido* es el síntoma común a las tres entidades clínicas de SAOS actualmente reconocidas. Aunque no es de uso extendido, se correlaciona bien con los hallazgos realizados en los estudios de PS en los niños y también con las manifestaciones clínicas que se detectan.

Podemos clasificarlas de la siguiente manera:

1. **Ronquido primario (RP):** Aproximadamente el 10% de la población infantil ronca todas o casi todas las noches y la mayoría se considera que padecen RP. Se define de esta manera a los niños roncadores que no presentan apneas, hipoventilación o hipoxemia. No presentan alteraciones del patrón de sueño ni síntomas diurnos relacionados con alteraciones obstructivas nocturnas. El ronquido puede ser de características alarmantes y de gran intensidad. Los factores que predisponen al RP son los mismos del SAOS, el más frecuente la hipertrofia adenoamigdalar, y se ha asociado con el humo del tabaco. La historia natural del RP en niños sanos es desconocida, aunque en estudios controlados se ha demostrado una interrupción espontánea del ronquido de niños no sometidos a tratamiento alguno en un periodo inferior a dos años. Nosotros no tratamos estos niños sin hallazgos en PS, aunque desconocemos las consecuencias a largo plazo. Requerimos por tanto acumular más experiencia alrededor de esta entidad.

2. **Síndrome de resistencia de la vía aérea superior (UARS):** La obstrucción parcial durante el sueño, con ausencia de alteraciones en el intercambio gaseoso, fue descrito por Guilleminault en adultos en 1993. Posteriormente se reconoció esta misma entidad en niños sintomáticos con PG negativa. Estos pacientes presentan despertares frecuentes durante el sueño sin otra sintomatología. Otros estudios demuestran que los niños con estas alteraciones tienen una eficiencia y arquitectura del sueño normales, por lo que la existencia de esta entidad todavía se debate hoy. Nosotros ofrecemos tratamiento en estos niños roncadores cuando existen síntomas diurnos significativos que podrían estar causados por obstrucción respiratoria.

3. **Síndrome de apnea obstructiva del sueño (SAOS):** Se piensa que constituye un diagnóstico en cuatro de cada diez niños referidos para estudio con sospecha de SAOS, que describe una alteración de la respiración nocturna debido a patología obstructiva que puede producir anormalidades fisiológicas y/o síntomas diurnos, normalmente asociados a una disminución de la saturación arterial de oxígeno o a hipercapnia. En su forma más severa, evoluciona a cor pulmonale, retraso ponderal, retraso del desarrollo o incluso la muerte.

5. EXPLORACIÓN FÍSICA

Debe comprender un estudio detallado de todos los factores implicados, además de una exploración otorrinolaringológica completa. Se debe prestar especial atención al aspecto físico, en la busqueda de las distintas anomalías craneofaciales descritas en multitud de síndromes congénitos, hereditarios o adquiridos. Los niños con malformaciones craneofaciales normalmente presentan una etiología del SAOS multifactorial. Hay que evaluar la forma de la base del cráneo, el tamaño y la forma mandibular y el tamaño e inserciones de la lengua.

Los niños con *displasias óseas,* como ocurre en la acondroplasia, pueden tener síndromes mixtos. La compresión del tronco cerebral en la unión craneocervical puede provocar trastornos en la conducción nerviosa de los impulsos ventilatorios. La hipertrofia adenoamigdalar, normalmente presente en estos pacientes, puede ser la causa, aunque no exclusiva, de obstrucción respiratoria.

La *parálisis cerebral infantil* se asocia con disminución de tono muscular en la faringe. Estos niños tienen un riesgo elevado de complicaciones respiratorias después de la adenoamigdalectomía. Si es muy marcada se requiere traqueotomía. Del mismo modo ocurre en otros niños con miopatías primarias, como en la enfermedad de Duchenne.

El *síndrome de Down* tiene una alta incidencia de SAOS. En estos pacientes la adenoamigdalectomía no fue suficiente en un 60% de los niños estudiados. En él se concluyó que la hipotonía generalizada y otras anormalidades anatómicas, como la obesidad, la macroglosia y la hipoplasia mediofacial y mandibular son todos factores que contribuyen a la obstrucción respiratoria nocturna.

6. DIAGNÓSTICO

6.1. Historia. Diversos estudios demuestran que el SAOS no se puede distinguir del RP basándose exclusivamente en la historia clínica y la exploración clínica. En un estudio, el 89% de los padres con niños con SAOS observaron que sus hijos tenían dificultades intensas para la respiración durante el sueño, igual que lo observaron los padres de niños con RP. La mayoría de los padres de niños con ambos cuadros estaban muy asustados viendo como sus hijos respiraban por la noche, permaneciendo a menudo en vigilia toda la noche. En otro estudio en el que se estudiaron a 30 niños referidos a una unidad de otorrinolaringología infantil, en los que el diagnóstico se realizó basándose en la historia clínica, la exploración física y un registro magnetofónico del sueño de los pacientes, sólo en la mitad de ellos se estableció el diagnóstico de SAOS en la PS. Aunque la historia clínica puede no ser diagnóstica, se recomienda un estudio riguroso de los síntomas diurnos y nocturnos de los niños con trastornos del sueño, que serán de gran ayuda para interpretar resultados posteriores.

6.2. Examen físico. El diagnóstico de SAOS en los niños se realiza en la historia clínica y se confirma en la PS. El examen físico debe incluir la medida del peso y la altura, debido a que el crecimiento puede estar alterado. Se deben identificar o descartar anormalidades cardiopulmonares asociadas y se debe realizar un estudio otorrinolaringológico completo de cabeza y cuello que permita identificar el sitio o los sitios de obstrucción respiratoria estática o dinámica.

Signos de hipertrofia adenoidea incluye, insuficiencia respiratoria nasal con fosas nasales permeables en la rinoscopia, rinolalia cerrada y respiración bucal. El examen nasal debe descartar deformidades septales, tumores intranasales y alteraciones inflamatorias de la mucosa turbinal. El examen oral permitirá analizar el tamaño y la simetría amigdalar, las dimensiones faríngeas, el tamaño y la forma del paladar y el tamaño y la movilidad de la lengua.

El examen rutinario de las cavidades oral, faríngea y nasal puede complementarse con un estudio endoscópico, normalmente mediante fibroendoscopia, para comprobar la permeabilidad nasal, el tamaño adenoideo y el efecto del tamaño amigdalar durante la respiración diurna. Algunos autores emplean siempre este método en pacientes diagnosticados de SAOS mediante PS, lo que permite planear adecuadamente el tratamiento quirúrgico más apropiado basándose en estos hallazgos.

El examen físico de los niños con malformaciones craneofaciales se basa en el estudio de la estructura del cráneo y el macizo facial, el tamaño y la posición de la mandíbula y de la lengua. Se debe estudiar el tono muscular laringofaríngeo en aquellos niños con enfermedades motoras, como la parálisis cerebral o la distrofia muscular. Cuando los niños con alteraciones de la respiración durante el sueño presentan también síntomas como estridor y/o ronquera diurnos, se debe realizar un examen laringotraqueal mediante endoscopia rígida o flexible.

En neonatos y lactantes debe realizarse, además, un estudio radiológico que descarte la presencia de infección o aspiración pulmonar en la radiografía de tórax, que defina el contorno de la vía aérea en una lateral de cuello y que documente la posible presencia de reflujo gastroesofágico o anomalías vasculares del mediastino en el tránsito baritado.

6.3. Polisomnografía. La PS nocturna en un laboratorio del sueño es la clave del diagnóstico de los niños con sospecha de SAOS. Confirma la presencia o ausencia de

apneas/hipopneas y el tipo al que pertenecen (AC, AO o AM). Estos laboratorios deberían estar formados por personal altamente cualificado, con experiencia en enfermedades respiratorias en los niños y/o en medicina del sueño, que asegure que los estudios sean realizados e interpretados apropiadamente para este grupo de población. Durante la prueba es recomendable la presencia de uno de los padres o de la persona encargada de su cuidado, ya que no sólo facilitan un ambiente relajado para el niño, sino que pueden corroborar si el sueño estudiado se correlaciona con una noche típica en el domicilio habitual.

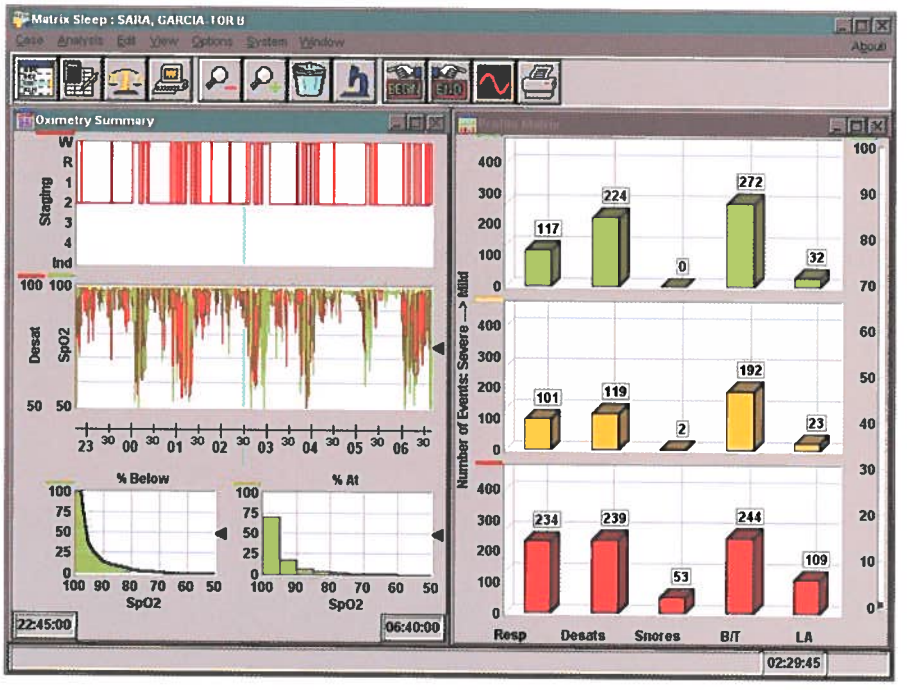

Figura 2. Cuantificación estudio polisomnográfico.

Se recomienda una PS que cubra toda una noche. Aunque el estudio de un periodo de sueño más corto ("nap study") que es positivo se correlaciona bien con un estudio completo; si es negativo, no descarta la presencia de SAOS en la PS nocturna. Por lo tanto, son de un valor limitado y de escasa sensibilidad y no suelen incluir un período REM, imprescindible para la validación del test. En neonatos y lactantes no suelen monitorizarse las fase del sueño, aunque el empleo de EEG puede poner de manifiesto focos de actividad cerebral convulsiva (Figs. 1 y 2).

No se recomienda el uso de sedación o de privación intencional del sueño previo a la PS, ya que ambos pueden aumentar la obstrucción respiratoria artificialmente.

En niños, se debe monitorizar el volumen de CO_2 teleespirado ("end-tidal CO_2") para detectar hipoventilación obstructiva. La propuesta de consenso adoptada por la *American Thoracic Society, "Standards and Indication for Cardiopulmonary Sleep Studies in Children"* también recomienda monitorizar los parámetros que se recogen en la tabla 2.

Diagnosticamos SAOS en los niños que tienen más de un episodio apneico obstructivo por hora o evidencia de hipoventilación obstructiva significativa. En los adultos, las apneas obstructivas se consideran anormales solamente si su duración es mayor de 10 segundos. Sin embargo, ya hemos comentado que en los niños los episodios de apnea son en su

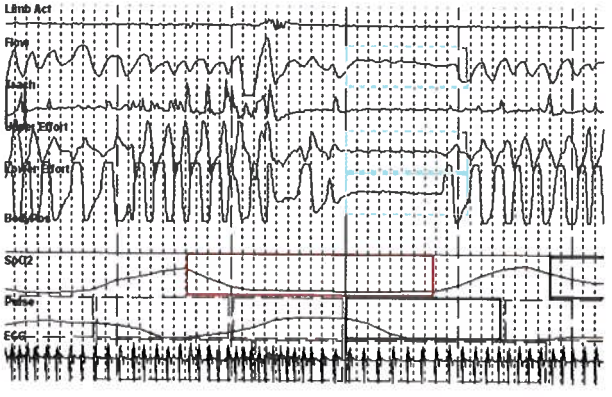

Figura 1. Registro polisomnográfico.

Tabla 2
Parámetros registrados mediante PS en niños

- El esfuerzo respiratorio, registrando los movimientos toracoabdominales.
- El flujo ventilatorio por la nariz y/o boca.
- La saturación arterial de oxígeno mediante pulsioximetría.
- El ritmo y frecuencia cardiacas mediante monitorización electrocardiográfica.
- Electromiografía de la región tibial anterior para detectar despertares (arousals).
- Electroencefalografía, electro-oculografía y electromiografía adecuadas para el estudio de las fases del sueño.

Nota: el empleo de una sonda que mida el pH esofágico se emplea en la actualidad en todos los niños, especialmente los más pequeños, en los que se sospecha GERD como causa fundamental de las apneas.

mayoría de duración inferior. Ya que el consumo de oxígeno es mayor en los niños y menor la capacidad funcional residual, se produce desaturación de oxígeno después de unos pocos segundos de obstrucción respiratoria.

Se diagnostica ***hipoventilación obstructiva*** cuando el valor máximo tele-espiratorio de CO_2 es mayor de 53 mmHg o cuando es mayor de 50 mmHg en el 8% de todo el registro nocturno con presencia de respiraciones paradójicas o ronquidos y ausencia de enfermedad pulmonar.

Se define la ***hipoxemia*** cuando la saturación de oxígeno (SpO_2) es menor del 92% y se correlaciona adecuadamente con el registro de base y los acontecimientos respiratorios.

Se debe examinar la ***eficiencia del sueño***, debido a que un estudio adecuado debe contener, al menos, una fase REM. Deben identificarse además el número y duración de los despertares (excepto, como ya hemos visto, en neonatos).

Una vez definido el tipo de apneas debemos evaluar el grado de severidad de la enfermedad. No existen parámetros estándar para clasificar el SAOS. Debido a la imposibilidad de cuantificar la suma de todos ellos, lo más conveniente es realizar una aproximación cualitativa dividiendo a los pacientes en niños con SAOS grave, moderado o leve, basándose en el cuadro clínico, el número de apneas, el grado de hipoventilación y la frecuencia e intensidad de las desaturaciones de oxígeno.

6.4. Otros estudios. Los estudios cefalométricos o la tomografía computadorizada son de valor limitado en el diagnóstico del SAS, pero pueden ayudar para la estrategia terapéutica de los niños con SAOS diagnosticados en la PS que tienen anormalidades anatómicas poco frecuentes.

Estudios preliminares sugieren que la evaluación del sueño mediante sistemas de vídeo, junto con pulsioximetría y monitorización cardiorrespiratoria portátiles pueden ser de gran utilidad en la toma de decisiones sin la necesidad de un estudio polisomnográfico en una unidad especializada. De momento, se requiere nuevos estudios que validen este tipo de test, antes de que pueda ser oficialmente recomendado.

7. INDICACIONES DE LA POLISOMNOGRAFÍA

El principal problema para el diagnóstico del SAOS reside en que sus síntomas son indistinguibles de los niños con ronquido primario (RP), por lo tanto, es imprescindible realizar una PS en todos los niños con sospecha de SAOS, ya que la historia clínica sola es un procedimiento sensible, pero no específico.

Según la American Thoracic Association las indicaciones para la Polisomnografía se recogen en la tabla 3.

Hay que resaltar que los niños sometidos a adenoamigdalectomía por infección recidivante, pueden también presentar signos de obstrucción respiratoria, por lo que la PS no es necesaria en este grupo. Se recomienda, sin embargo, la PS en niños con indicación quirúrgica no relacionada con patología del sueño, si se sospecha además la presencia de SAOS de grado severo que requiera cuidados intensivos postoperatorios.

Tabla 3
Indicaciones de la PS en niños

1. Diagnóstico diferencial entre RP y SAOS.
2. Para evaluar niños con alteraciones del patrón del sueño, hipersomnolencia diurna, *cor-pulmale*, detención del desarrollo o policitemia no explicados por otras causas.
3. Si el especialista no está seguro que las observaciones clínicas de obstrucción respiratoria sean suficientes para la indicación quirúrgica o de que el niño requiera monitorización intensiva durante la fase de reanimación de la adenoamigdalectomía u otra cirugía sobre la faringe.
4. En niños con laringomalacia, cuyos síntomas se agravan durante la noche, o con retraso del crecimiento o cor-pulmale.
5. En niños con persistencia de los síntomas después del tratamiento (cuatro semanas después de la intervención).
6. En niños con obstrucción respiratoria muy significativa y observada por personal médico, o documentada por un sistema audiovisual, para tratar sin demora un cuadro clínico con riesgo evidente.

El empleo de la PS es más controvertido en niños con hipertrofia adenoamigdalar y ninguna otra indicación quirúrgica. Históricamente, en estos pacientes, se ha realizado adenoamigdalectomía sin PS preoperatoria. Esta práctica ha llevado a someter a una cirugía innecesaria a un número indeterminado de niños sanos sin SAOS.

El personal médico especializado en alteraciones del sueño podría ser capaz de realizar un diagnóstico de SAOS por observación directa, o mediante vídeo, y diferir el estudio de PS si la historia clínica, la exploración física y la observación son congruentes.

Idealmente, la PS debería ser un método con un bajo índice coste-eficacia y que no interfiera el patrón de sueño habitual del niño explorado. Por el contrario, en la actualidad, es un método caro, que consume un gran número de horas de exploración y que requiere mucho personal no disponible para un elevado número de pacientes. Además, el sueño en una unidad de laboratorio puede no ser representativo y las listas de espera pueden demorar innecesariamente la actuación terapéutica apropiada en niños con un trastorno, en potencia, de graves consecuencias para su salud y desarrollo.

Se necesita acumular mayor experiencia y conocimiento sobre la historia natural de estos trastornos en la infancia para referir y seleccionar adecuadamente aquellos en los que conseguir un registro de PS es absolutamente imprescindible. Nosotros realizamos PS para diagnosticar SAOS en:

a) Niños en los que sospechamos riesgo perioperatorio y en aquellos clasificados como de alto riesgo, que incluyen niños con anomalías craneofaciales, neuromotoras u otras complicaciones médicas que aumenten el riesgo quirúrgico

en pacientes con SAOS. Un estudio de PS preoperatorio en este grupo de riesgo serviría para evaluar la mejoría obtenida tras la intervención y nos ayuda a planear otras soluciones en los casos con mala evolución.

b) Cuando la historia clínica, la exploración física y la observación no son concluyentes.

c) Cuando, a las cuatro a seis semanas después de la intervención, los pacientes presentan ronquidos y otros síntomas relacionados con obstrucción de la vía aérea superior.

d) En los casos de SAOS graves con complicaciones médicas derivadas, tales como *cor-pulmonale* o hipertensión, y en niños menores de un año para asegurar la completa resolución de los síntomas. (Ver protocolo adjunto de actuación).

Localización de la obstrucción. Una vez realizado el diagnóstico de SAOS, es importante la localización exacta del sitio o sitios de obstrucción. Si bien la localización más común está causada por hipertrofia adenoidea y/o amigdalar, hay que recordar que puede estar causada por otros motivos al mismo tiempo y en más de una localización.

Burstein, en 1995, desarrolló el concepto de zonas anatómicas y funcionales para identificar dónde se localiza la obstrucción y planear convenientemente el tratamiento: Zona I: vestíbulo nasal hasta velo de paladar; Zona II: labios hasta hipofaringe; Zona III: epiglotis hasta tráquea; Zona IV: subglotis hasta bronquios.

En ocasiones es necesario realizar laringoscopia y broncoscopia rígida con ventilación espontánea en los niños en los que la localización anatómica de la lesión no es evidente con los medios habituales.

8. DIAGNÓSTICO DIFERENCIAL

El diagnóstico diferencial debe realizarse con las diversas entidades que causan somnolencia e insomnio, las parasomnias y los trastornos respiratorios durante el sueño que ocurren en otras enfermedades.

Respecto a la somnolencia debe establecerse el diagnóstico diferencial con las siguientes entidades:

Síndrome hipoventilación-obesidad. Se trata de pacientes con obesidad mórbida que desarrollan hipoxemia e hipercapnia diurna (probablemente por trastornos de la quimiosensibilidad primaria o secundaria). En ocasiones se asocia al SAOS.

Hipoventilación alveolar central idiopática. Consiste en la alteración de la respuesta ventilatoria a la hipoxia y a la hipercapnia de origen central. Suele presentarse durante el día y la noche, pero puede hacerlo exclusivamente durante el sueño, con la aparición de apneas centrales por pérdida del automatismo de que gozan las funciones vitales, como la respiración *(síndrome de la Ondina)*

Narcolepsia. Se caracteriza por la somnolencia y la aparición de ataques de sueño irresistible, que duran desde pocos minutos a una hora. Se asocian fenómenos de cataplejia o pérdidas bruscas del tono muscular, cuya duración e intensidad son variables. Suelen asociarse también alucinaciones hipnagógicas al inicio del sueño. En general se presenta entre los 15 y los 25 años y se ha observado su asociación con el antígeno de histocompatibilidad DR2. Para su diagnóstico es imprescindible realizar una PS y una serie de siestas (prueba de latencia múltiple) que pongan de manifiesto la tendencia a la hipersomnia y la pronta iniciación del sueño en fase REM. En un porcentaje no despreciable de casos puede asociarse al SAOS. Su tratamiento consiste en la administración de anfetaminas y la programación de siestas periódicas.

Síndrome de las piernas inquietas y movimientos periódicos de las piernas. Consiste en la aparición de movimientos bruscos de las piernas (mioclonías) durante el sueño, con una periodicidad regular. Además, durante el día, estos pacientes suelen presentar dolorimiento e inquietud en las piernas en reposo. Estas mioclonías originan, al igual que las apneas, despertares que fragmentan y desestructuran el sueño, dando como resultado hipersomnia. A menudo se asocia al SAOS y suele ceder cuando se trata éste, aunque puede presentarse independientemente y requerir un tratamiento específico que suele consistir en el flurazepam.

Hipersomnia idiopática del SNC. Consiste en la aparición de hipersomnia diurna que resulta incapacitante. Al igual que la narcolepsia, por lo general suele presentarse entre los 15 y los 25 años. No se objetiva cataplejia, ni inicio del sueño en fase REM, ni alteraciones estructurales del SNC que la justifiquen.

Síndromes psiquiátricos. Específicamente la depresión, que puede cursar con hipersomnia y desinterés.

Finalmente, también el hipotiroidismo, la uremia o la infección del SNC por el virus de la inmunodeficiencia humana pueden ser causa de hipersomnia.

Las parasomnias son entidades que se asocian a fenómenos atípicos o anormales durante el sueño, como sonambulismo, terrores nocturnos, pesadillas y bruxismo. Algunos casos de SAOS pueden presentar síntomas similares. Respecto a los trastornos respiratorios durante el sueño que ocurren en otras enfermedades, cabe considerar las enfermedades neuromusculares, el hipotiroidismo, la obesidad, la acromegalia y la cifoscoliosis.

9. TRATAMIENTO

Una vez establecido el diagnóstico y el tipo de SAOS, identificados los factores predisponentes y localizado el sitio de la obstrucción, si existiera, establecemos un plan racional de tratamiento que identifique y corrija las causas y controle aquellos factores que predispongan o contribuyan a la aparición de la enfermedad atendiendo de manera especial a la edad del niño.

Debido a que el tipo de apnea más común es la AO y la causa más común de SAOS en niños es la hipertrofia adenoamigdalar, es lógico suponer que también el tratamiento más común es la adenoamigdalectomía. Otras técnicas quirúrgicas que se emplean para corregir el SAOS dependen del sitio de obstrucción. La traqueotomía se necesita a menudo en pacientes con déficits neurológicos y en niños con graves anomalías craneofaciales. La traqueotomía se suele mantener hasta que se produzca el crecimiento normal de la arquitectura craneofacial o hasta que se pueda llevar a cabo la corrección quirúrgica de éstas. El uso de la

uvulopalatofaringoplastia no se ha estudiado convenientemente en niños y se indica raramente en la actualidad.

El empleo de dispositivos que aumenten la permeabilidad de la vía aérea, como prótesis dentarias, linguales o nasales, tienen el inconveniente de su escasa tolerancia en niños y no están indicados por no ser curativos.

La presión respiratoria positiva (CPAP, continua; o BiPAP, sólo inspiratoria), ha demostrado ser segura y bien tolerada. Es una opción recomendable en niños que continuan presentando síntomas después del tratamiento quirúrgico.

El tratamiento médico no suele tener buenos resultados en cuanto a curación del SAOS, pero es de gran ayuda para los síntomas que produce. Se debe realizar un control estricto del peso en niños con obesidad. El oxígeno suplementario, manejado con precaución (existe riesgo de inhibición del centro respiratorio por bajos niveles de CO_2), es imprescindible en niños con frecuentes y graves desaturaciones. Se emplean también vasoconstrictores nasales, antihistamínicos y esteroides nasales para disminuir la congestión nasal.

En niños mayores casi nunca diagnosticamos SAOS de gravedad suficiente que requiera la hospitalización y monitorización inmediata del enfermo. En parte esto se debe a la mejor disposición del otorrinolaringólogo actual a asumir una patología que cada vez se percibe como más común y, por lo tanto, se diagnostica más precozmente. Por el contrario, los efectos adversos que provoca el SAOS en lactantes, como retraso en el desarrollo, hipoxia crónica y el riesgo añadido de SIDS, hace que se necesite un manejo clínico mucho más agresivo, que requiere, en la mayoría de los casos, hospitalización. Entre los diversos autores, se encuentran aquellos partidarios y detractores de la monitorización domiciliaria como control inicial del riesgo de SIDS. A esto hay que añadir que los padres no siempre aceptan con agrado esta supervisión domiciliaria. En este peculiar grupo de población el tratamiento de la AO, AC, o AM consiste, normalmente, en modificar los trastornos subyacentes que afectan o bien a la vía aérea o a los centros neurológicos que controlan la ventilación. En la AC se emplean estimulantes del sistema nervioso central, siendo la base del tratamiento las *metilxantinas*. De ellas se prefiere la cafeína sobre la teofilina, ya que la primera presenta mayor vida media y menores efectos secundarios. Se deben corregir también las alteraciones metabólicas y electrolíticas. Las infecciones deben tratarse con antibióticos. Los focos epilépticos pueden provocar tanto episodios de AC y AO y deben controlarse con *medicación anticonvulsiva*. Cuando se observa AO el tratamiento es más agresivo y necesitamos una intervención médica y/o quirúrgica apropiadas. El edema y la infección de la vía aérea superior responden a los esteroides y los antibióticos. Temporalmente podemos utilizar un chupete de McGovern si existe atresia de coanas. A veces es necesaria la intubación endotraqueal o incluso la traqueotomía en las alteraciones anatómicas de diversas anomalías craneofaciales, como en el síndrome de Pierre Robin, hasta que puedan corregirse estructuralmente mediante técnicas quirúrgicas. Mucho más raros en esta población son los tumores y la hipertrofia de tejido linfoide. La extirpación de amigdalas y/o adenoides produce una mejoría significativa, aunque a veces insuficiente. Si hemos diagnosticado conjuntamente SAOS y GERD se procederá a realizar un control exahustivo del reflujo que incluya cambios posturales, dieta apropiada, antiácidos y procinéticos como la *cisaprida*. En los casos que no responden al control farmacológico se realizará una *funduplicatura de Nissen*.

Consideraciones de la adenoamigdalectomía en el SAOS

Una cuestión de evidente trascendencia que se plantea en la actualidad, donde con más frecuencia se realiza la adenoamigdalectomía en unidades de cirugía mayor ambulatoria, es su seguridad en niños con SAOS.

Gerber, en 1996, realizó un seguimiento en niños en los que se sospechaba un mayor compromiso respiratorio postoperatorio tras la adenoamigdalectomía. Examinó 292 adenoamigdalectomías sin indicación explícita. Encontró que el riesgo de compromiso respiratorio postoperatorio era significativamente mayor en niños menores de tres años con enfermedades neuromotoras, anomalías cromosómicas, dificultades respiratorias nocturnas, ronquidos o con infecciones respiratorias superiores. No se produjo compromiso respiratorio en ningún niño que no roncara. A pesar de la ausencia de datos objetivos presentados y a pesar del hecho de que en ningún niño fue realizada una PS preoperatoria consideran el SAOS como una contraindicación absoluta para la cirugía ambulatoria. En otro estudio retrospectivo (Rosen y *cols.*) con menor número de pacientes se llegó a conclusiones semejantes y se recomienda el empleo de monitorización intensiva postoperatoria en niños con SAOS y el empleo de CPAP o BiPAP en los casos en los que se produzca obstrucción. Helfaer, realizó un estudio prospectivo sobre quince pacientes con SAOS leve (entre 1-15 episodios apneicos en la PS preoperatoria). En estos pacientes se realizó, en la unidad de cuidados intensivos, una PS el primer día tras la intervención y se observó en todos una mejoría significativa en el registro postoperatorio. En ninguno de ellos se produjo una desaturación peligrosa de oxígeno. Basándose en este estudio, los autores no presentan objeciones a este tipo de actividad quirúrgica.

En los casos en los que la adenoamigdalectomía no resuelve el problema, deberíamos plantearnos de nuevo el diagnóstico y determinar mediante PS si el paciente continúa presentando episodios obstructivos y comprobar de nuevo si existe algún otro sitio que pueda contribuir a la apnea. Otros aspectos médicos complican a menudo el cuidado de niños con alteraciones neurológicas, por lo que éstas deben ser detectadas, ya que la adenoamigdalectomía sola a menudo no corrige el SAOS. En estos pacientes la CPAP es el tratamiento de elección como parte integral del tratamiento. Algunos autores recomiendan técnicas quirúrgicas más radicales, si bien en la mayoría de los casos la respuesta al tratamiento es también insuficiente.

BIBLIOGRAFÍA

1. "American Thoracic Society: Standards and Indications for cardiopulmonary sleep studies in children". *Am J Respir Crit Care Med* 153: 866, 1996.

2. **ARNOLD, JE., ALLPHIN, AL.** "Sleep apnea in the neurologically-impaired child". *ENT J* 1993: 782: 89-81.
3. **AUBERT, G.** "Alternative therapeutic approaches in sleep apnea syndrome". *Sleep* 1992; 15: S69-72.
4. **BRODSKY, L., ADLER, E., STANIEVICH, JF.** "Naso- and oropharyngeal dimensions in children with obstructive sleep apnea". *Int J Ped Otorhinolaryngol* 1989; 17: 1-11.
5. **BROOKS, LJ.** "Diagnosis and pathophysiology of obstructive sleep apnea in children". *ENT J* 1993; 72: 58-60.
6. **BROOKS, LJ.** "Treatment of otherwise normal children with obstructive sleep apnea". *ENT J* 1993; 72: 77-79.
7. **BURSTEIN, FD., COHEN, SR., SCOTT, PH.** *et al.* "Surgical therapy for severe refractory sleep apnea in infants and children: application of the airway zone concept". *Plast Reconstr Surg* 1995; 96: 34-41.
8. **CARROLL, JL., LOUGHLIN, GM.** "Diagnostic criteria for obstructive sleep apnea syndrome in children". *Ped Pulmonology* 1992; 14: 71-74.
9. **CARROLL, JL., MCCOLLEY, SA., MARCUS, CL.** *et al.* "Inability of clinical history to distinguish primary snoring from obstructive sleep apnea syndrome in children". *Chest* 1995; 108: 610-618.
10. **CRUMLEY, RL., STEIN, M., GAMSU, G., GOLDEN, J., DERMON, S.** "Determination of obstructive site in obstructive sleep apnea". *Laryngoscope* 1987; 97: 301-307.
11. **CUNNINGHAM, MJ., ANONSEN, CK., KINANE, B.** "Aquired laryngomalacia secondary to obstructive adenotonsillar hypertrophy". *Am J Otolaryngol* 1993; 14: 132-136.
12. **DAVIES, RJ., STRADLING JR.** "Acute effects of obstructive sleep apnoea". *Br J Anaesthesia* 1993; 71: 725-729.
13. **FINER, NN., BARRINGTON, KJ., HAYES, BJ., HUGH, A.** "Obstructive, mixed, and central apnea in the neonate: physiologic correlates". *J Pediatr* 1992; 121: 943-950.
14. **GERBER, ME., O'CONNOR, DM., ADLER, E., MYER, CM.** "Selected risk factors in pediatric adenotonsillectomy". *Arch Otolaryngol Head Neck Surg* 1996; 122: 811-814.
15. **GOLDSTEIN, NA., SCULERATI, N., WALSLEBEN, JA.** *et al.* "Clinical diagnosis of pediatric obstructive sleep apnea validated by polysomnography". *Otolaryngol Head Neck Surg* 1994; 111: 611-617.
16. **GRYCZYNSKA, D., POWAJBO, K., ZAKRZEWSKA, A.** "The influence of tonsillectomy on obstructive sleep apnea children with malocclusion". *Int J Ped Otorhinolaryngol* 1995; 32 (Supp): S225-S228.
17. **GUILLEMINAULT, C., PARTINEN, M., HOLLMAN, K.,** *et al.* "Familial aggregates in obstructive sleep apnea syndrome". *Chest* 1995; 107: 1.545-1.551.
18. **GUILLEMINAULT, C., PELAYO, R., LEGER, D.** *et al.* "Recognition of sleep-disordered breathing in children". *Pediatrics* 1996; 98: 871-882.
19. **HELFAER, MA., MCCOLLEY, SA., PYZIK, PL.** *et al.* "Polysomnography after andenotonsillectomy in mild pediatric obstructive sleep apnea". *Crit Care Med* 1996; 24: 323-1327.
20. **HUDGEL, DW.** "Properties of the upper airway during sleep". *ENT J* 1993; 72: 42-45.
21. **HULTCRANTZ, E., LOFSTRAND-TIDESTROM, B., AHLQUIST-RASTAD, J.** "The epidemiology of sleep related breathing disorder in children". *Int J Ped Otorhinolaryngol* 1995; 32 (Suppl): S63-S66.
22. **KAHN, A., GROSWASSER, J., SOTTIAUX, M.** *et al.* "Clinical symptoms associated with brief obstructive sleep apnea in normal infants". *Sleep* 1993; 13: 409-413.
23. **KAHN, A., GROSWASSER, J., SOTTIAUX, M.** *et al.* "Mechanisms of obstructive sleep apneas in infants". *Biol Neonate* 1994; 65: 235-239.
24. **KAHN, A., GROSWASSER, J., SOTTIAUX, M.** *et al.* "Prenatal exposure to cigarettes in infants with obstructive sleep apneas". *Pediatrics* 1994; 83: 778-783.
25. **KAHN, A., REBUFFAT, E., SOTTIAUX, M.** *et al.* "Lack of temporal relation between acid reflux in the proximal oesophagus and cardiorespiratory events in sleeping infants". *Eur J Pediatr* 1992; 151: 208-212.
26. **KAKITSUBA, N., SADAOKA, S., MOTOYAMA, S., FUJIWARA, Y., KANAI, R., HAYASHI, I., TAKAHASHI, H.** "Sleep apnea and sleep-related breathing disorders in patients with craniofacial synostosis". *Acta Otolaryngol* (Stockh) 1994; Suppl 517: 6-10.
27. **KOSKO, JR., DERKAY, GS.** "Uvulopalatopharyngoplasty: treatment of obstructive sleep apnea in neurologically impaired pediatric patients". *Int J Ped Otorhinolaryngol* 1995; 32: 241-246.
28. **LEACH, J., OLSON, J., HERMANN, J., MANNING, S.** "Polysomnographic and clinical findings in children with obstructive sleep apnea". *Arch Otolaryngol Head Neck Surg* 1992; 118: 741-744.
29. **LIND, MG., LUNDELL, BPW.** "Tonsillar hyperplasia in children". *Arch Otolaryngol* 1982; 108: 650-654.
30. **LOUGHLIN, GM.** "Obstructive sleep apnea in children". *Adv Pedatrics* 1992; 39: 307-336.
31. **MARCUS, CL., CARROL, JL., KOERNER, CB.** *et al.* "Determinants of growth in children with the obstructive sleep apnea syndrome". *J Pediatr* 1994; 125: 556-562.
32. **MARCUS, CL., MCCOLLEY, SA., CARROL, JL.** *et al.* "Upper airway collapsibility in children with obstructive sleep apnea syndrome". *J Appl Physiol* 1994; 77: 918-924.
33. **MARCUS, CL., OMLIN, KJ., BASINKI, DJ.** *et al.* "Normal polysomnographic values for children and adolescents". *Am Rev Respir Dis* 1992; 146: 1.235-1.239.
34. **MARCUS, CL., WARD, SL., MALLORY, GB.** *et al.* "Use of nasal continuous positive airway pressure as treatment of childhood obstructive sleep apnea". *J Pediatr* 1995; 127: 88-94.
35. **MORIELLI, A., LADAN, S., DUCHARME, F., BROUILLETTE, RT.** "Can sleep and wakefulness be distinguished in children by cardiorespiratory and videotape recordings?". *Chest* 1996; 109: 680-687.
36. **OPHIR, D., GILBOA, S., HALPERIN, D., MARSHAK, G.** "Obstructive adenoids in adolescents: changing trends". *J Otolaryngol* 1993; 22: 91-93.
37. **OWEN, G., CANTER, R., MAW, R.** "Screen for obstructive sleep apnoea in children". *Int J Ped Otorhinolaryngol* 1995; 32 (Suppl): S67-S69.

38. **OWEN, GO., CANTER, RJ.** "Overnight pulse oximetry in normal children and in children undergoing adenotonsillectomy". *Clin Otolaryngol* 1996; 21: 59-65.
39. **PARTINEN, M., TELAKIVI, T.** "Epidemiology of obstructive sleep apnea syndrome". *Sleep* 15: S1-S4.
40. **PIRSIG, W.** "Tonsil -and syndrome-related diseases and sleep apnea". *Int J Ped Otorhinolaryngol* 1995; 32 (Suppl): S55-S57.
41. **POTSIC, WP., WETMORE, RF.** "Practical aspects of managing the child with apnea". *J Otolaryngol* 1992; 21: 429-33.
42. **REDLINE, S., YOUNG, T.** "Epidemiology and natural history of obstructive sleep apnea". *ENT J* 1993; 72: 20-26.
43. **RHODES, SK., SHIMODA, KC., WAID, LR.** *et al.* "Neurocognitive deficits in morbidly obese children with obstructive sleep apnea". *J Pediatr* 1995; 127: 741-744.
44. **ROSEN, CL., D'ANDREAS, L., HADDAD, CG.** "Adult criteria for obstructive sleep apnea do not identify children with serious obstruction". *Am Rev Respir Dis* 1992; 146: 1.231-1.234.
45. **ROSEN, GM., MUCKLE, RP., MAHOWALD, MW., GODING, GS., ULLEVIG, C.** "Postoperative respiratory compromise in children with obstructive sleep apnea syndrome: can it be anticipated?". *Pediatrics* 1994; 93: 784-788.
46. **ROSENFELD, RM., GREEN, RP.** "Tonsillectomy and adenoidectomy: changing trends". *Ann Otol Rhinol Laryngol* 1990; 99: 187-91.
47. **ROTHSCHILD, MA., CATALANO, P., BILLER, HF.** "Ambulatory pediatric tonsillectomy and the identification of high-risk subgroups". *Otolaryngol Head Neck Surg* 1994; 110: 203-210.
48. **RUBOYIANES, JM., CRUZ, RM.** "Pediatric adenotonsillectomy for obstructive sleep apnea". *ENT J* 1996; 75: 430-433.
49. **SIROIS, M., CAOUETTE-LABERGE, L., SPIER, S., LAROCQUE, Y., EGERSZEGI, EP.** "Sleep apnea following a pharyngeal flap: a feared complication". *Plast Reconstr Surg* 1994; 93: 943-947.
50. **SMITH, TC., PROOPS, DW., PEARMAN, K., HUTTON, P.** "Hypoxia in sleeping children: overnight studies can be reduced to 4 hours without loss of clinical significance". *Clin Otolaryngol* 1992; 17: 243-245.
51. "Standards and indications for cardiopulmonary sleep studies in children from the American Thoracic Society". *Am J Respir Crit Care Med* 1996; 153: 866-878.
52. **STERNI, LM., TUNKEL, DE.** "Obstructive Sleep Apnea". *Otolaryngology Head and Neck Surgery Cummings, C* (ed.) 1998 2nd edition; vol. 5, 216-228.
53. **SUEN, JS., ARNOLD, JE., BROOKS, LJ.** "Adenotonsillectomy for the treatment of obstructive sleep apnea in children". *Arch Otolaryngol Head Neck Surg* 1995; 121: 525-530.
54. **SUTO, Y., MATSUO, T., KATO, T.** *et al.* "Evaluation of the pharyngeal airway in patients with sleep apnea: value of ultrafast MR imaging". *AJR* 1993; 160: 311-314.
55. **VAN LUNTEREN, E.** "Muscles of the pharynx: structural and contractile properties". *ENT J* 1993; 72: 27-33.
56. **WETMORE, F.** "Infant and pediatric apnea". *Pediatric Otolaryngology* 2000; 827-841.
57. **ZUCCONI, M., STRAMBI, LF., PESTALOZZA, G., TESSITORE, E., SMIRNE, S.** "Habitual snoring and obstructive sleep apnea syndrome: effects of early tonsil surgery". *Int J Ped Otorhinolaryngol* 1993; 26: 235-243.

52. INSUFICIENCIA VELOFARÍNGEA

A. Arbona Amer, M.J. Bueno Pastor, G. Jaume Bauzá

La producción del habla requiere la coordinación de la respiración, fonación y cierre velofaríngeo con el propósito de conseguir una resonancia y articulación normales. Durante la emisión de determinados sonidos la válvula velofaríngea se cierra aislando de esta forma la cavidad oral de la nasal.

La insuficiencia velofaríngea ocurre cuando la musculatura del paladar y de las paredes laterales y posterior de la faringe fallan a la hora de separar adecuadamente la orofaringe de la nasofaringe.

1. ANATOMÍA

Las estructuras que conforman la válvula velofaríngea son el paladar blando y la musculatura de las paredes laterales y posterior de la faringe. Durante el habla, el velo del paladar se desplaza superior y posteriormente con el propósito de contactar con la pared posterior faríngea. De la misma forma la pared posterior faríngea se desplaza anteriormente para facilitar dicho contacto. Las paredes laterales de la faríngе se desplazan medialmente contribuyendo a la oclusión del paso velofaríngeo.

El paladar blando es una estructura fibromuscular cubierta de mucosa tanto en su superficie nasal como en la oral. La porción fibrosa está formada por la aponeurosis palatal que se compone de una capa de tejido conectivo firmemente adherido al margen posterior del paladar óseo. Esta aponeurosis se continúa lateralmente con los tendones del músculo *tensor del velo del paladar.* El resto de los músculos del paladar blando irán a insertarse en esta aponeurosis.

La musculatura del paladar blando está compuesta por cinco músculos que actúan a este nivel. El *elevador del velo del paladar* forma la mayor parte de la masa muscular del paladar blando. Como su nombre indica actua elevando el velo además de desplazarlo posteriormente. Se origina a nivel de la superficie inferior de la porción petrosa del hueso temporal y de la cara inferior de la trompa de Eustaquio, insertándose en la porción posterior de la aponeurosis palatal y a nivel de un rafe en la línea media del paladar donde se encuentra con las fibras del elevador del lado contralateral.

El *tensor del velo del paladar* conforma la mayor parte de la porción fibrosa del paladar blando (aponeurosis palatal). La mayoría de sus fibras se originan a nivel de la porción cartilaginosa de la pared lateral de la trompa de Eustaquio, haciéndolo otras fibras a nivel de la espina del esfenoides y de la fosa escafoidea. Este músculo es el responsable de la apertura de la trompa de Eustaquio, siendo su contribución al cierre velofaríngeo realmente escasa.

El *músculo de la úvula* está formado por fibras longitudinales que se originan a nivel de la aponeurosis palatal y se extienden hacia el interior de la úvula, está localizado superficialmente con respecto al *elevador del velo del paladar.* La contracción de este músculo provoca un movimiento de la superficie nasal posterior del velo del paladar que contribuye al cierre velofaríngeo.

El *músculo palatogloso* se origina a nivel de la aponeurosis palatal de la mitad anterior del paladar blando y se va a insertar a nivel de la superficie pósterolateral de la lengua formando el pilar anterior amigdalino. Su contracción provoca la depresión del velo del paladar o la elevación de la lengua.

El *músculo palatofaríngeo* se origina a nivel de la aponeurosis palatal y a nivel del borde posterior del paladar duro extendiéndose posterior e inferiormente, formando el pilar posterior amigdalino, e insertándose a nivel de la superficie pósterolateral de la lengua. Al igual que el *músculo palatogloso* es un depresor del paladar blando.

La porción muscular de las paredes laterales y posterior de la faríngе en el área del cierre velofaríngeo está constituida por el músculo constrictor superior de la faringe. Este músculo es el responsable del desplazamiento medial de las paredes laterales y anterior de la pared posterior para contribuir al cierre velofaríngeo.

Músculos del esfínter velofaríngeo
– Elevador del velo del paladar
– Tensor del velo del paladar
– Músculo de la úvula
– Palatogloso
– Palatofaríngeo
– Constrictor superior de faringe

Servicio de ORL. Hospital Son Dureta, Palma de Mallorca.

La inervación motora de los músculos del paladar blando y de la porción superior de la faringe deriva del plexo faríngeo que se origina a partir del nervio *vago*. La única excepción la constituye el músculo *tensor del velo del paladar* que es inervado por la rama mandibular del nervio *trigémino*.

2. FISIOLOGÍA

La función del paladar blando y de la porción superior de la faringe es primariamente ocluir la apertura entre oro y nasofaringe durante la producción del habla, así como durante la deglución. Sin embargo, en pacientes con insuficiencia velofaríngea durante el habla, se aprecia un cierre correcto a nivel velofaríngeo durante la deglución. Diferentes teorías han intentado explicar dicho fenómeno: en algunos pacientes se aprecia un mayor movimiento de la pared posterior faríngea durante la deglución que durante la producción del habla; en otras ocasiones el cierre a nivel velofaríngeo puede conseguirse durante la deglución por la presión de la lengua y del bolo alimentario sobre el velo del paladar, no siendo esto posible durante el habla; o porque los movimientos musculares necesarios para el cierre velofaríngeo durante la deglución son diferentes y más lentos que los requeridos durante el habla. Por todo ello, la forma más común de presentación de la insuficiencia velofaríngea consiste en una afectación únicamente a nivel de la producción del habla, sin alteraciones en la deglución.

Se han identificado una serie de patrones de cierre velofaríngeo que se presentan en la población normal durante el habla:

El patrón *coronal* es con diferencia el más común. En este modelo el componente más importante consiste en el desplazamiento posterior del velo del paladar para contactar con la pared posterior faríngea, aunque también existe un leve componente de movimiento medial de las paredes laterales de la faringe.

El patrón *sagital* de cierre está producido por el movimiento medial de las paredes laterales faríngeas y por un mínimo movimiento posterior del velo del paladar.

El patrón *circular* está conformado por el desplazamiento posterior del velo del paladar, y medial de las paredes laterales faríngeas, con un pequeño componente de desplazamiento anterior de la pared posterior faríngea.

En caso de aumentar el componente debido al movimiento de la pared posterior faríngea hablamos del *"canal de Passavant"* que consiste en la protrusión de una masa muscular en la pared posterior faríngea que se desplaza anteriormente durante el habla, pero que se encuentra generalmente situada por debajo del resto de estructuras velofaríngeas, por lo que puede no estar relacionado con el cierre velofaríngeo en muchos casos.

3. ETIOLOGÍA

La insuficiencia velofaríngea puede ser producida por múltiples causas, a continuación citamos una lista de posibles etiologías:

a) Estructurales
- Paladar corto
- Nasofaringe profunda
- Amigdalectomía y adenoidectomía
- Pérdida de masa del paladar (tumor, necrosis)
- Paladar Hendido (abierto y submucoso)
- Anomalías a nivel de base de cráneo
- Alteraciones regionales del desarrollo

b) Neurológicas (parálisis del paladar)
- Parálisis Cerebral
- Distonías
- Accidente vascular cerebral
- Tumor
- Infección (meningitis, encefalitis)
- Esclerosis lateral amiotrófica
- Miastenia gravis
- Retraso mental ...

c) Miscelánea
- Alteraciones musculares
- Enfermedades sistémicas debilitantes
- Alteraciones funcionales de la articulación.

La causa más frecuente de insuficiencia velofaríngea es el paladar hendido (Fig. 1). En general, la competencia velofaríngea se consigue en un 75-80% tras la cirugía. Sin embargo, el porcentaje de pacientes con insuficiencia tras la cirugía puede deberse a la inadecuada longitud del velo o a alteraciones en la función muscular. Otros factores que pueden influir en la insuficiencia velofaríngea en estos casos son las alteraciones en la dentición, la presencia de fístulas

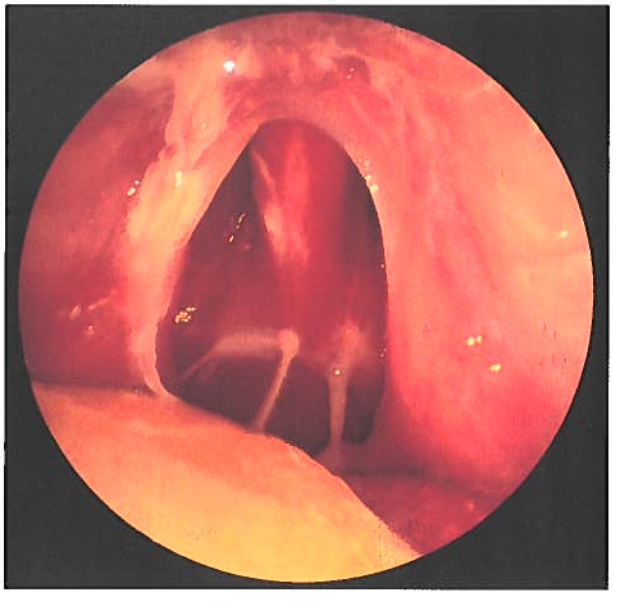

Figura 1. *Paladar hendido en un niño de 2 meses.*

oro-nasales o el grado de severidad de la pérdida auditiva (todos ellos asociados con frecuencia al paladar hendido).

La segunda causa más frecuente de insuficiencia velofaríngea es el paladar hendido submucoso. Característicamente forma parte de la tríada: úvula bífida (Fig. 2), diástasis de la musculatura palatal en la línea media y ausencia de espina nasal posterior, pudiéndo asociarse en algunos casos la presencia de una muesca ósea en la porción posterior del paladar óseo, todo ello con la mucosa del paladar intacta. Aunque la incidencia del paladar hendido submucoso es 1/1200, únicamente de un 5-10% presentarán insuficiencia velofaríngea. Otra causa frecuente de aparición de insuficiencia velofaríngea es tras la realización de adenoidectomía, asociada o no a amigdalectomía. La incidencia de este tipo de patología está entre 1/1500-3000 intervenciones. Es importante informar a los padres de la posibilidad de aparición de esta patología, así como descartar la presencia de paladar hendido submucoso, alteraciones en la movilidad y longitud del paladar blando o una nasofaringe excesivamente profunda; todo ello previamente a la cirugía. Algunos de estos pacientes, aunque no sean intervenidos, probablemente desarrollarán un cuadro de insuficiencia velofaríngea a medida que el tamaño del tejido adenoideo vaya disminuyendo de tamaño.

Figura 2. *Uvula bífida que se acompaña de paladar hendido submucoso.*

Causas más frecuentes de insuficiencia velofaríngea
– Paladar hendido – Paladar hendido submucoso – Post adenoidectomía +/- amigdalectomía

La hipertrofia amigdalina ocasionalmente puede originar dicha patología al restringir el movimiento de las paredes laterales faríngeas o al interponerse entre el velo y la pared faríngea posterior.

El resto de las etiologías citadas son mucho menos frecuentes que las comentadas anteriormente.

4. CLÍNICA

La insuficiencia velofaríngea provoca una transmisión inadecuada de la energía sonora y de la presión aérea en la cavidad nasal durante el habla, traduciéndose en la aparición de algunas de las siguientes características:

– **Hipernasalidad.** Excesiva voz nasal debido a un aumento de resonancia sonora en la cavidad nasal por falta de oclusión correcta a nivel velofaríngeo. Es el síntoma primario de esta patología.

– En insuficiencias moderadas el problema consiste en la imposibilidad de crear suficiente presión en la cavidad oral para la pronunciación de las consonantes implosivas: p, b, t, d, g, k

– Cuando la hipernasalidad es severa, la mayoría de los fonemas suenan como si fuesen sustituidos por las consonantes nasales: m, n, ng (son los únicos sonidos del habla que no requieren el cierre velofaríngeo).

– **Escape nasal de aire.** En los casos de insuficiencia velofaríngea grave se aprecia una emisión nasal de aire (resoplido) durante el habla.

– **Patrones anormales de habla.** A menudo los pacientes con insuficiencia velofaríngea desarrollan conductas o modelos anormales de habla para compensar su defecto. Estos patrones incluyen posiciones anómalas de la lengua, fricciones faríngeas, cierres glóticos o muecas nasales, estas últimas mediante movimientos de las alas nasales con el propósito de reducir el escape de aire durante el habla.

– **Disfonía.** En algunos casos es consecuencia directa del empleo de las maniobras compensatorias anteriormente citadas. Otros casos se deben a la presencia de nódulos en las cuerdas vocales, probablemente secundarios al empleo de los patrones anómalos de habla.

5. DIAGNÓSTICO

A la hora de realizar el diagnóstico es muy importante la evaluación del paciente por un logopeda, ya que la presencia de las anteriormente citadas conductas compensatorias del habla pueden desorientar sobre el verdadero origen del problema a un especialista sin experiencia en dichas alteraciones.

El logopeda valorará la resonancia (normal o hipernasal), la capacidad de pronunciar determinadas consonantes por separado o en el transcurso de una conversación, la presencia de escape de aire determinando si ocurre siempre o únicamente con determinados fonemas, descartará la presencia de errores de articulación que provocan hipernasalidad debido a alteraciones en el

aprendizaje del habla y determinará si el paciente es estimulable, lo cual sugerirá buena respuesta al tratamiento con logopedia.

Así mismo es importante realizar una exploración minuciosa de la cavidad oral y nasofaringe valorando la longitud y movilidad del paladar blando, así como la profundidad de la nasofaringe. Debe realizarse una palpación del paladar con el fin de evaluar el grosor del paladar blando y para descartar la presencia de paladar hendido submucoso.

El empleo del nasómetro puede contribuir, como un elemento diagnóstico más, al estudio de la insuficiencia velofaríngea al medir la energía acústica que emana de las fosas nasales y de la cavidad oral durante la conversación. Posteriormente establece un *ratio* de la energía acústica nasal con respecto a la total y la compara con los valores de referencia.

La vídeofluoroscopia es una técnica radiológica consistente en la toma de múltiples imágenes del esfínter velofaríngeo, mediante el uso de contrastes de bario, con el propósito de valorar tanto la movilidad como la posición del paladar y el resto de estructuras orales durante la conversación. Las tomas laterales nos informarán sobre la longitud y movilidad del paladar blando, profundidad de la nasofaringe y movimiento anterior de la pared posterior faríngea. Las tomas frontales nos mostrarán el grado de movimiento de las paredes faríngeas laterales. Las tomas basales, tomadas en ángulo recto con respecto al plano de cierre del esfínter velofaríngeo, nos permiten una visión directa del cierre.

La nasofaringoscopia nos permite una observación visual directa de los movimientos del paladar y de las paredes faríngeas, tanto en reposo como durante la emisión de sonidos o durante una conversación. Requiere cierto grado de cooperación por parte del paciente, lo que puede dificultar su empleo en niños pequeños. Los resultados de la nasofaringoscopia son un buen complemento a los obtenidos en los estudios radiológicos.

Elementos diagnósticos
– Evaluación logopeda – Exploración física minuciosa – Nasometría – Vídeofluoroscopia – Nasofaríngoscopia

6. TRATAMIENTO

El tratamiento de la insuficiencia velofaríngea se basa en tres líneas de actuación:

- Tratamiento del habla
- Prótesis dentales
- Técnicas quirúrgicas

6.1. Tratamiento del habla

Este tipo de tratamiento podrá ser efectivo en pacientes con insuficiencia velofaríngea mínima-moderada con función neuromuscular normal y sin alteraciones anatómicas de importancia, así como en los casos en que se emplea como complemento después de cirugía. En aquellos casos con alteraciones estructurales de importancia o con insuficiencia severa su utilidad es escasa.

El objetivo del tratamiento será el de mejorar la articulación, resonancia, calidad de la voz y cierre velofaríngeo, además de intentar corregir las conductas compensatorias del habla que han desarrollado. A continuación citamos una serie de ejercicios de rehabilitación foniátrico-logopédica empleados en el tratamiento de la insuficiencia velofaríngea:

6.1.1. Ejercicios para estimular la movilidad del velo

– Ejercicios de soplo: ejercitan la musculatura del velo. Consiste en hacer burbujas de jabón, hinchar globos, hacer volar plumas, silbar melodías sencillas primero con la nariz ocluida y luego destapada, tocar instrumentos de viento (armónicas, flautas, trompetas), beber a través de pajas, trasvasar agua entre dos botellas, alternar soplo por la boca y por la nariz...

– El bostezo estira los músculos del velo del paladar, para ello se hace respirar con la posición de bostezo y bostezar emitiendo sonidos vocales.

– La movilidad del velo se estimula también haciendo pronunciar de forma alterna una vocal y una nasal, por ejemplo *a - ñ - a -ñ - a - ñ.*

– También se pueden provocar estimulaciones de úvula para que se produzca un reflejo nauseoso y una elevación del velo.

– Emitir vocales a grandes gritos

6.1.2. Corrección del ronquido faríngeo

Se fundamenta en evitar que la lengua se coloque demasiado detrás. Se trata de separar los dientes para no hablar con los dientes apretados y evitar que el labio superior descienda y se aplique sobre los incisivos superiores.

6.1.3.Corrección del golpe de glotis

Los ejercicios consisten en la enseñanza de la articulación correcta de las oclusivas, con las narinas cerradas, siguiendo las directrices de las dislalias en general. Cuando se domina la articulación de las oclusivas se pasa a la articulación de palabras enteras que las contengan.

Por último, la reeducación de la articulación, de la discriminación auditiva, de la coordinación respiración-fonación, de las malposiciones linguales o de la propia torpeza lingual, siguiendo las pautas de tratamiento habituales completarían el capítulo de la rehabilitación.

6.2. Prótesis dentales

Las prótesis dentales pueden utilizarse en el tratamiento de la insuficiencia velofaríngea. En general, se recomienda su empleo en pacientes que rehusen la cirugía o con alto riesgo quirúrgico, así como complemento tras una cirugía sin resultados suficientemente satisfactorios. Los tipos de

prótesis más utilizados son los obturadores dentales y los elevadores del paladar.

– **Los obturadores dentales** ocluyen por sí mismos la mayoría del paso velofaríngeo. El grado de oclusión que realizen dependerá también del movimiento de las paredes laterales y posterior de la faringe. Este tipo de prótesis está indicado en aquellos casos en que exista una longitud palatal inadecuada como son: paladar corto y/o nasofaringe profunda, paladar hendido, resecciones del paladar, o cuando la cirugía no ha sido capaz de corregir el defecto.

– **Los elevadores del paladar** son utilizados en aquellos pacientes con una longitud palatal adecuada, pero con alteraciones en su movilidad, o en algunos casos con parálisis total del paladar. Los elevadores desplazan el velo del paladar superior y posteriormente, con lo cual es necesario un mínimo movimiento de las paredes faríngeas para completar el cierre a nivel velofaríngeo.

El empleo de las prótesis dentales tiene una serie de ventajas, como son el evitar una cirugía con los problemas de morbi-mortalidad que comporta y el hecho de obtener en algunos casos resultados similares a los de la cirugía. Sin embargo, su empleo presenta varios inconvenientes: son peor tolerados por los niños, la necesidad de llevarlo continuamente, así como de ir adaptando las prótesis a medida que el paciente va creciendo, con el alto coste económico que supone.

6.3. Técnicas quirúrgicas

Numerosas técnicas quirúrgicas se han desarrollado para el tratamiento de la insuficiencia velofaríngea. La técnica de elección dependerá en cada caso del patrón de oclusión y del grado de cierre velofaríngeo que presente cada paciente.

Las ventajas que presentan las técnicas quirúrgicas incluyen la eliminación del empleo de las prótesis dentales y un alto grado de éxito, sobre todo en aquellos casos en que el paciente ha sido correctamente evaluado y se ha realizado la cirugía satisfactoriamente. Como desventajas podemos citar la morbi-mortalidad que se puede asociar a dichos procesos y la dificultad de corregir con éxito aquellos casos en los que el procedimiento quirúrgico inicial ha fallado.

6.3.1. Palatoplastia de retroceso (pushback)

Esta técnica fue descrita inicialmente por Wardill y Killner e incluye el empleo de colgajos de base posterior de mucoperiostio palatal que son desplazados hacia atrás mediante un cierre en V-Y de las incisiones palatales. El resultado de dicha técnica es la obtención de un alargamiento del paladar blando.

En pacientes con paladar hendido submucoso es el tratamiento primario de elección asociándose a una reconstrucción del músculo elevador del velo del paladar. También puede estar indicado en aquellos pacientes sin paladar hendido que presentan una desproporción entre la longitud del paladar y la profundidad de la faringe con buena motilidad palatal y de las paredes laterales faríngeas. La desventaja de esta técnica radica en la dificultad de mantener el grado de retroceso obtenido (por la aparición de retracciones).

6.3.2. Aumento de la pared faríngea posterior

Otra posiblidad de tratamiento consiste en la colocación de implantes a nivel de la pared posterior faríngea obteniendo una proyección anterior de dicha pared con el propósito de favorecer el contacto con el velo del paladar.

Esta técnica tiene su indicación en aquellos casos de insuficiencia velofaríngea leve o moderada con un defecto ántero-posterior de cierre inferior a 10 mm con una movilidad del paladar normal.

Se han empleado diversos tipos de material con diversos resultados: parafina, cartílago autólogo, cartílago homólogo, silicona, proplast, fascia y teflón. Actualmente ninguno de estos materiales es ideal para su empleo como implante. La parafina ha presentado problemas de migración, infección y rechazo. El cartílago homólogo presenta fenómenos de reabsorción tardía. La silicona presenta altas tasas de rechazo. El cartílago autólogo parece ser uno de los materiales mejor tolerados. En los últimos años el material más empleado como implante ha sido el teflón, habiéndose obtenido buenos resultados a largo plazo. Sin embargo la "U.S. Food and Drug Administration" ha desaprobado el empleo del teflón a nivel de la retrofaringe debido a la aparición de casos de inyección inadvertida a nivel intravascular, formación de granulomas e incluso embolización de partículas de teflón a nivel pulmonar y cerebral.

El nivel de colocación del implante debe ser a la altura del promontorio del atlas, entre la fascia prevertebral, y el músculo constrictor faríngeo. Las vías de abordaje pueden ser a través de una incisión transoral, inyección transoral o por abordaje cervical externo.

6.3.3. Colgajos faríngeos

El empleo de colgajos faríngeos es uno de los procedimientos quirúrgicos más utilizados para el tratamiento de la insuficiencia velofaríngea. La técnica consiste en el empleo de colgajos obtenidos de la pared faríngea posterior, compuestos por mucosa y músculo constrictor faríngeo, que son suturados a nivel del paladar blando y que actúan a modo de obturadores del paso a nivel velofaríngeo. En el mismo tiempo quirúrgico debe crearse un canal a cada lado del colgajo que permita el paso aéreo y, a la vez, su oclusión a partir del movimiento de las paredes faríngeas laterales. Los colgajos pueden ser tanto de base superior como inferior, aunque la tendencia actual se decanta por la utilización de los primeros.

Las complicaciones que puede presentar esta técnica son resultado, en muchas ocasiones, de una elección inadecuada del tamaño del colgajo, demasiado ancho o demasiado estrecho, que se reflejará en la aparición de obstrucción al paso aéreo en el primer caso o persistencia de la insuficiencia velofaríngea en el segundo. Para evitar este tipo de complicaciones debe valorarse preoperatoriamente tanto el tamaño del defecto como la movilidad de las paredes laterales de la faringe. La aparición de hemorragia significativa en el postoperatorio, así como la infección y/o dehiscencia del colgajo o la aparición de una fístula son complicaciones que pueden asociarse al empleo de esta técnica quirúrgica.

6.3.4. Esfinter-faringoplastia

Consiste en la creación de dos colgajos laterales de base superior, compuestos por mucosa del pilar amigdalino posterior y músculo palatofaríngeo, que son suturados a nivel de una incisión transversal en la línea media de la mucosa nasofaríngea a la altura de la zona de oclusión velofaríngea. Con ello se consigue un estrechamiento de los pasos laterales y la creación de un esfínter dinámico. Está indicado en aquellos casos en que existe una alteración de la motilidad de las paredes faríngeas laterales con una función normal del paladar blando. Las complicaciones asociadas a esta técnica se asemejan a las del empleo de colgajos faríngeos de pared posterior.

BIBLIOGRAFÍA

1. **WILLGING, JP., KUMMER, AW.** "Assessment and management of velopharyngeal insufficiency". En: Cotton RT., Myer CM., editores. *Practical Pediatric Otolaryngology.* Philadelphia: Lippincott-Raven; 1998.
2. **COTTON, RT., WILLGING, JP.** "Velopharyngeal insufficiency". En: Bluestone CD., Stool SE., Kemma MA., editores. *Pediatric Otolaryngology.* Philadelphia: Raven Press; 1996.
3. **BUMSTED, RM.** "Velopharyngeal incompetence". En: English GM., editor. *Otolaryngology.* Philadelphia: Lippincott-Raven; 1996.
4. **PERELLÓ, J.** "Disglosia". En: *Trastornos del habla.* Barcelona: Editorial Científico-Médica; 1981.
5. **D'ANTONIO, LL., CROCKETT, DM.** "Evaluation and management of velopharyngeal inadequacy". En: JD S, R B, editores. *Pediatric facial plastic and reconstructive surgery.* New York: Raven Press; 1993.
6. **MC GRATH, CO., ANDERSON, MW.** "Prosthetic treatment of velopharyngeal incompetence". En: J B, HL M, editores. *Multidisciplinary Management of cleft lip and palate.* Philadelphia: W B Sanders; 1990.
7. **YORKSTON, KM., BEUKELMAN, DR., BELL, KR.** *Clinical management of dysartric speakers.* Boston: College Hill Press; 1988.
8. **WITZEL, MA., RICH, RH., MARGAR-BACAL, F., COX, C.** "Velopharyngeal insufficiency after adenoidectomy: an 8 - year review". *Int J Pediatr Otorhinolaryngol* 1986; 11: 15-20.
9. **D'ANTONIO, LL., MUNTZ, HR., MARSH, JL., MARTY-GRAMES, L., BACKENSTO-MARSH, R.** "Practical application of flexible fiberoptic nasopharyngoscopy for evaluating velopharyngeal function". *Plast Reconst Surg* 1988; 82: 611-618.

PARTE VI
CUELLO

53. DIAGNÓSTICO POR LA IMAGEN DE LA PATOLOGÍA CERVICAL EN PEDIATRÍA

A. Más Bonet*, M. Herrera Savall**, V. Henales Villate**

Las manifestaciones clínicas de las lesiones cervicales y el estudio radiológico de las mismas dependerán de su localización en los diferentes espacios cervicales, así como de la patología concreta que presente el paciente. Debido a la diferente oferta de técnicas diagnósticas de que disponemos, será misión del clínico y del radiólogo el indicar las técnicas diagnósticas más resolutivas para cada tipo de patología.

Desde el punto de vista radiológico, el cuello se divide en dos grandes compartimentos: el suprahioideo y el infrahioideo. Cada uno de éstos se divide en varios espacios anatómicos, alguno de los cuales se localiza en un solo compartimento, mientras que otros se extienden a lo largo de los dos compartimentos, como son el espacio retrofaríngeo o los espacios carotídeos.

Las lesiones localizadas a nivel del compartimento infrahioideo son más superficiales y la mayoría se suelen manifestar en forma de masas cervicales accesibles a la palpación y a métodos diagnósticos tales como la ecografía simple y el Eco-Doppler, que nos permitirán una evaluación inicial, para posteriormente realizar estudios con la TC y la RM. La TC tiene una serie de ventajas sobre la RM en la patología cervical, especialmente con los nuevos TC helicoidales de última generación, que permiten una adquisición de imágenes muy rápida, permitiendo reconstrucciones sagitales y coronales de la vía aérea, siendo menos susceptibles a los movimientos. En general, son de gran utilidad en el estadiaje tumoral y en la valoración de adenopatías. En cambio, la RM permite una mejor caracterización tisular y el estudio multiplanar de las lesiones.

En las lesiones localizadas a nivel del compartimento suprahioideo el enfoque diagnóstico depende de su localización. Así, las lesiones más externas localizadas a nivel del lóbulo superficial de la parótida, así como espacio submaxilar y tejidos subcutáneos son muy accesibles a la exploración ecográfica. Las lesiones localizadas en los espacios más profundos, tales como: parafaríngeo, retrofaríngeo o masticador, se estudian mejor mediante RM o TC. Ambas técnicas son complementarias en muchas lesiones localizadas a nivel de dichos espacios anatómicos, permitiendo la TC con ventana de hueso, valorar el ocasional grado de osteolísis. La RM nos permite una mejor caracterización y aporta, además, información sobre el contenido de las lesiones, al tiempo que detecta la extensión perineural e intracraneal de algunos tumores cervicales y de la rinofaringe.

La **radiología simple** sigue siendo de gran utilidad en la evaluación inicial de la vía aérea superior, traumatismos cervicales, laríngeos y cuerpos extraños, así como para detectar la presencia de enfisema o aire ectópico. Todavía puede ser de utilidad el uso de la fistulografía sola o combinada con TC en algunos casos de fístulas o tractos sinusales congénitos. La **sialografía** ha sido prácticamente reemplazada por la ecografía y la TC. La **gammagrafía** sigue siendo útil para detectar restos tiroideos o la presencia de tiroides ectópico.

1. LESIONES CONGÉNITAS

1.1. Quistes tiroglosos (QT)

El conducto se origina a nivel del *Foramen caecum,* pasa por delante del hioides y cartílagos tiroides y cricoides hasta el lóbulo piramidal del tiroides.

Los QT son las lesiones congénitas más frecuentes de la región cervical, representando el 70% del total, y es la segunda lesión cervical en orden de frecuencia después de las adenopatías benignas. La mayoría de QT se localizan a nivel de la línea media (70%), y el restante 25% presenta una localización paramedial. El 80% se localizan por debajo del compartimento infrahioideo, mientras que el restante 20% se localiza en el suprahioideo.

La ecografía es el método diagnóstico inicial dado su versatilidad y fácil accesibilidad, mostrando una lesión anecoica bien definida localizada a nivel de la línea media. Cuando exista infección o hemorragia, el contenido será más heterogéneo y ecogénico.

La TC con contraste demostrará la existencia de una lesión quística unilocular o multilocular en línea media o paramedial con presencia de una captación periférica en anillo. El contenido será normalmente hipodenso, excepto en el caso de hemorragia o sobreinfección previa, que podrá ser más hiperdenso. En RM esta lesión presentará una señal intermedia en las secuencias potenciadas en T1 e hiperseñal en T2. Si sospechamos la existencia de restos de

* Sección de Neuroradiología. Servicio de Radiodiagnóstico. Hospital Son Dureta, Palma de Mallorca.
** Sección de Radiología Pediátrica. Servicio de Radiodiagnóstico. Hospital Son Dureta. Palma de Mallorca.

tejido tiroideo a nivel del conducto tirogloso, la gammagrafía es obligatoria (Fig. 1).

1.2. Anomalías de los arcos branquiales

Las anomalías del primer arco branquial son poco frecuentes; representan únicamente el 8% del total y son más frecuentes en niños menores de 10 años. Suelen consistir en tractos sinusales, quistes o fístulas, y son más frecuentes en el lado izquierdo. Pueden aparecer aisladas o asociadas a algún síndrome congénito como el síndrome de Crouzon, malformaciones osiculares o epidermoides congénitos.

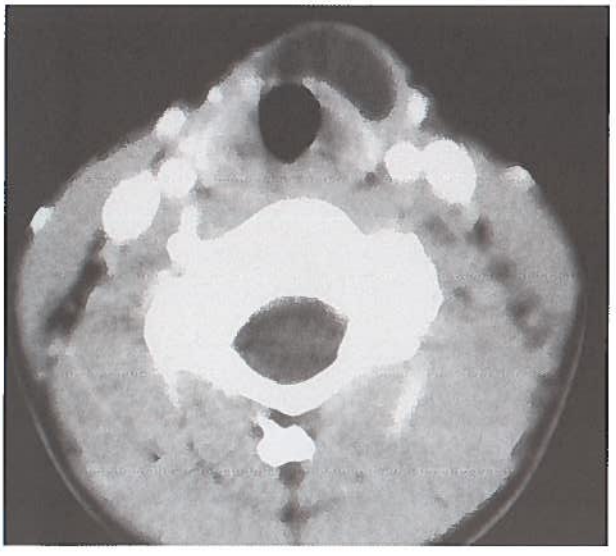

***Figura 1**. Quiste tirogloso. TC cervical, serie axial con contraste. Masa quística localizada en línea media por delante de la glándula tiroidea.*

Las anomalías de primer arco se clasifican en dos tipos. Las de tipo 1 consisten en pequeños quistes intraparotídeos o tractos sinusales, recubiertos por epitelio escamoso. Clínicamente se manifiestan como masas dolorosas de la región parotídea, fácilmente detectables en la TC y la RM y apareciendo como lesiones quísticas bien definidas con una tenue captación de la pared. Hay que hacer el diagnóstico diferencial con sialoceles, quistes de retención o un quistes linfoepiteliales. Las anomalías de tipo II consisten en quistes multiloculares que se pueden convertir en trayectos fistulosos entre el CAE cartilaginoso y la glándula parótida o el espacio parafaríngeo. La TC con cortes coronales en alta resolución es la mejor técnica de imagen para evaluar el trayecto fistuloso y si comunica con la piel se puede realizar una TC con contraste a través de la fístula.

Las lesiones del segundo arco branquial constituyen el 95% de todas las anomalías de los diferentes arcos, siendo más frecuentes los quistes. Pueden manifestarse clínicamente tanto en niños como en adultos jóvenes.

Tanto la TC como la RM son las técnicas de imagen de elección para el estudio de los quistes branquiales. Estos suelen aparecer como lesiones quísticas con contenido mayormente hipodenso, excepto si existe infección o sangrado. Estas lesiones suelen estar localizadas a lo largo del trayecto del esternocleidomastoideo. Suelen captar contraste de forma tenue, excepto si están infectados, pudiendo tener la pared engrosada, septada y con aumento de densidad de la grasa subcutánea adyacente. La ventaja de la RM es que nos permitirá ver mejor la lesión en los tres planos, su relación con el eje vascular y una mayor especificidad en cuanto al contenido de la misma.

En los tractos sinusales y los trayectos fistulosos son útiles las fistulografías en diferentes proyecciones. La TC postfistulografía también es útil, dado que nos demostrará el trayecto fistuloso y la relación del mismo con los diferentes espacios anatómicos cervicales de gran utilidad en vistas al tratamiento quirúrgico.

Las anomalías del tercer y cuarto arco branquial son muy raras. Suelen ser trayectos fistulosos complejos que comunican la hipofaringe con la región cérvico-mediastínica. La fistulografía es el mejor método diagnóstico con la TC post-fistulografía como complemento (Figs. 2A, B, 3).

1.3. Quistes de Torwald

Son alteraciones del desarrollo en relación con la notocorda, habitualmente asintomáticas, siendo un hallazgo casual en el contexto de un estudio de imagen. En la RM aparecen como lesiones hiperintensas, tanto en T1 como en T2, debido a su contenido proteico. La TC es menos específica, dado que puede simular otro tipo de lesión o confundirse con una hiperplasia adenoidea.

1.4. Linfangiomas

El 60% de estas lesiones están presentes al nacer, mientras que el 90% de los casos aparecen dentro de los dos primeros años de vida. Estas lesiones se pueden asociar a síndromes congénitos tales como: síndrome de Turner, síndrome de Noonan y síndrome alcohólico fetal, entre otros.

Suelen localizarse en el triángulo posterior del cuello, apareciendo como una lesión quística o multiseptada, con un contenido hipodenso en la TC con una captación de contraste por parte de la pared y de las tabicaciones pudiendo desplazar al ECM y la carótida. En RM suelen aparecer iso o hipointensas al músculo en T1 e hiperintensas en T2. El Eco-Doppler es también un buen método diagnóstico en la evaluación inicial de estas lesiones, mostrando cavidades sonolucentes bien definidas y con septos, apreciándose claramente su relación con el eje vascular.

Los linfangiomas quísticos y capilares suelen localizarse a nivel del compartimento suprahioideo, sobre todo a nivel de la cara y cavidad oral, y se suelen extender a lo largo de los diferentes planos musculares y fascias hacia los diferentes espacios cervicales. En estas lesiones la RM nos permitirá una mejor diferenciación entre estas lesiones y las estructuras anatómicas normales (Fig. 4).

1.5. Quistes dermoides

Es una de las lesiones congénitas menos frecuentes en el cuello. Bajo la denominación de quiste dermoide

Figura 2. *Quiste branquial del segundo arco branquial.*

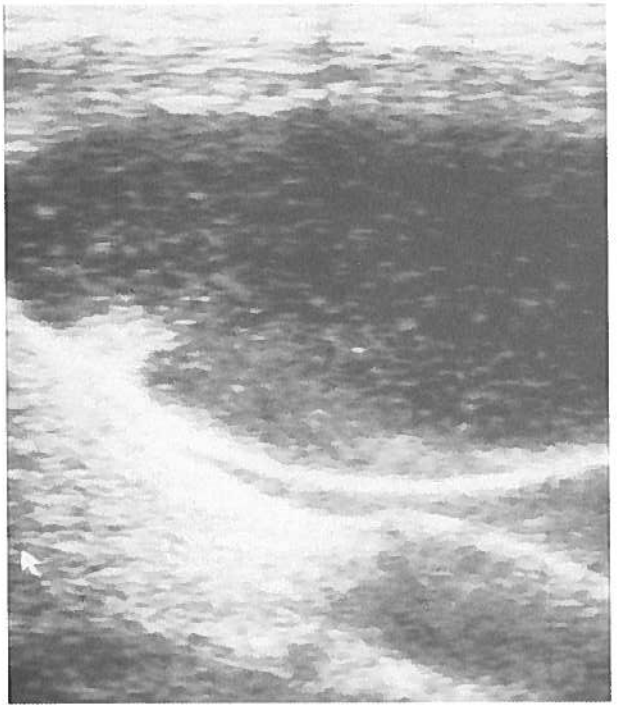

A. *Ecografía cervical. Imagen ecográfica a nivel del eje vascular en sentido longitudinal. Se observa una masa quística bien delimitada, difusamente hipoecoica con algunos ecos en su interior y que desplaza los vasos cervicales.*

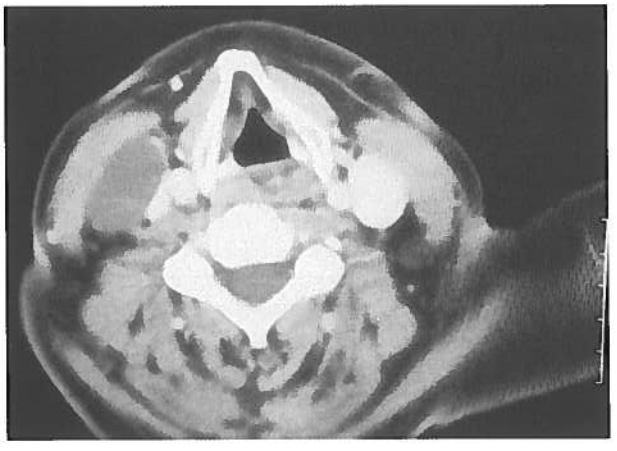

B. *TC cervical, serie axial con contraste. Masa quística hipodensa bien definida a nivel del espacio carotídeo derecho.*

incluimos los dermoides propiamente, epidermoides y a los quistes teratoides. El 65% de estas lesiones se localizan en la región nasal y de la órbita, mientras que el 24% se localizan a nivel de la cavidad oral. Los quistes epidermoides suelen estar presentes al nacer y los dermoides se suelen presentar durante la primera y segunda década.

La apariencia de los quistes dermoides es variable; suelen aparecer como lesiones uniloculares bien definidas,

Figura 3. *Trayecto fistuloso en relación con 2° arco branquial. Rx simple lateral de partes blandas del cuello con fistulografía. Se observa la existencia del trayecto fistuloso entre la región cervical baja y la celda amigdalar.*

Figura 4. *Linfangioma parotídeo. RM serie coronal potenciada en T2. Lesión hiperintensa polilobulada, poliseptada e hiperintensa que afecta el lóbulo profundo de la parótida y el espacio parafaríngeo ipsilateral.*

hipodensas si contienen grasa y algo más heterogéneas si presentan otros componentes germinales. Pueden presentar diferentes niveles con presencia de grasa. La cápsula de estas lesiones presenta captación de contraste. En la base de la lengua presentan un aspecto característico en forma de lesiones quísticas que contienen múltiples nódulos hipodensos como consecuencia de la coalescencia del material graso. Es importante valorar la relación de la lesión con respecto al milohioideo, de gran utilidad a la hora de escoger la vía quirúrgica para su resección. La RM con cortes sagitales y coronales es de gran utilidad para delimitar los planos musculares profundos de la base de la lengua. La ecografía supone un método de evaluación inicial en vistas a la TC y la RM.

1.6. Tiroides lingual

La presencia de tejido tiroideo ectópico en el *Foramen caecum* o región cervical baja, suele ser un hallazgo incidental o puede ser origen de disnea, disfagia e hipotiroidismo. En muchas ocasiones estos restos tiroideos son los únicos existentes, por lo que su exéresis podrá provocar un hipotiroidismo; de aquí la importancia de realizar una gammagrafía.

La TC muestra una lesión hiperdensa con una gran captación de contraste. La RM nos permite determinar mejor su localización, así como su relación con el geniogloso y si se extiende en los planos más profundos de la base de la lengua. La lesión es iso o hiperintensa con respecto a la musculatura.

1.7. Laringomalacia

La radiología simple de la laringe en sus dos proyecciones, así como el estudio fluoroscópico de la misma, son las dos técnicas de imagen de elección. La TC es útil para descartar otras malformaciones asociadas, como es la estenosis subglótica. En el estudio fluoroscópico podremos observar como la epiglotis y los repliegues ariteno-epiglóticos se prolapsan dentro de la vida aérea, mientras que la vallécula y la hipofaringe aparecen distendidas.

2. PATOLOGÍA INFLAMATORIA E INFECCIOSA

2.1. Supraglotitis o epiglotitis

La radiología simple lateral del cuello es fundamental para su diagnóstico. La deberemos de realizar con sumo cuidado ante el peligro de obstrucción aguda de la vía aérea durante la maniobra de hiperextensión del cuello al realizar la placa.

Los hallazgos radiológicos clásicos de la epiglotitis son: engrosamiento y edema de la epiglotis y de los repliegues aritenoepiglóticos. Cuando la epiglotis aparece muy engrosada recuerda a la forma del dedo pulgar o puede simular una pseudomasa. Deberemos de diferenciar la epiglotis engrosada de la epiglotis en omega, que puede simular una epiglotitis en la proyección lateral; sin embargo ésta no presentará engrosamiento de los repliegues.

Dependiendo del grado de obstrucción se puede encontrar también una distensión del espacio aéreo de la hipofaringe, así como un cierta obliteración de la subglotis. Estos dos últimos hallazgos son más típicos del "crup", aunque cuando aparecen en la epiglotitis indican una mayor gravedad. Otro hallazgo clave en la radiología es la evaluación de los pliegues aritenoepiglóticos, dado que en la laringotraqueitis no aparecen engrosados. Se deben valorar en el punto medio justo por detrás de la epiglotis, dado que a nivel de la base, al encontrarse los aritenoides, aparecen engrosados. En los casos leves en los que el diagnóstico no sea concluyente, será necesario realizar radiologías seriadas (Fig. 5).

Figura 5. *Rx simple lateral de partes blandas del cuello. Epiglotitis. Marcado engrosamiento de la epiglotis y repliegue aritenoepiglótico con obliteración del surco glosoepiglótico.*

2.2. Laringotraqueitis o crup

La radiología simple durante la fase inspiratoria, tanto en la proyección AP como en la lateral, es de gran utilidad y nos confirmará el diagnóstico y nos ayudará a excluir otras posibles causas de estridor, como los cuerpos extraños. Los hallazgos más característicos son: la dilatación de la imagen aérea de la hipofaringe con la epiglotis y repliegues normales, cuerdas vocales engrosadas y borrosas y obliteración de la subglotis. Como consecuencia del extenso edema subglótico, la porción subglótica de la tráquea presentará un aspecto filiforme o en forma de embudo en la proyección AP. Durante la fase espiratoria puede existir una dilatación de la tráquea cervical, manteniéndose la estenosis de la subglotis y la glotis. Se debe realizar el diagnóstico diferencial con otro tipo de patologías tales como: estenosis subglótica congénita, hemangioma subglótico y la presencia de membranas o anillos traqueales (Fig. 6).

2.3. Laringotraqueitis membranosa

Los signos radiológicos son los mismos que los descritos en la laringotraqueitis, en su forma más extrema con importante estenosis subglótica. También se pueden observar imágenes densas lineales dentro la columna aérea, que pueden corresponder a membranas.

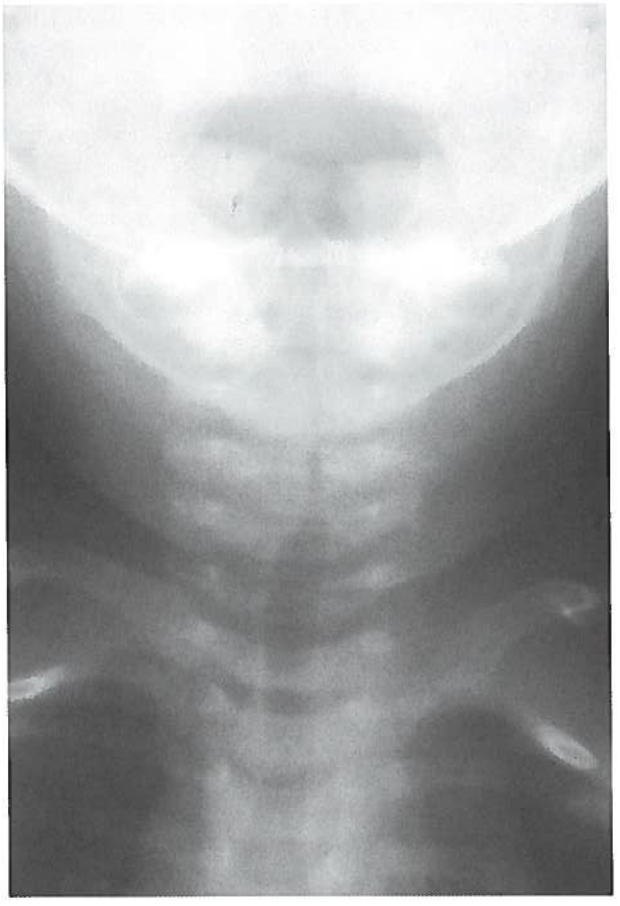

Figura 6. *Rx simple AP de partes blandas del cuello. Laringotraqueitis vírica. Obliteración difusa de la subglotis, presentando una imagen en "punta de lápiz", característica de dicha patología.*

2.4. Absceso retrofaríngeo

La radiología simple y, sobre todo, la proyección lateral es el método de evaluación inicial. Se deberá tener especial precaución en que la radiología esté realizada durante la inspiración y el cuello en posición correcta; de lo contrario, cabe la posibilidad de falsos positivos. Los hallazgos radiológicos más típicos son: el aumento de las partes blandas de la retrofaringe con obliteración parcial de la columna aérea, rectificación de la lordosis cervical y presencia de gas en algunos casos.

La TC con contraste endovenoso permite un estudio detallado de la infección, así como su exacta localización y extensión; además nos permitirá diferenciar el absceso de adenitis supurada o edema difuso del espacio retrofaríngeo. El absceso retrofaríngeo se caracteriza por la existencia de una área de baja atenuación a nivel de la línea media con presencia de una importante captación de sus paredes. Dicha lesión además desplaza la pared posterior de la faringe. La adenitis supurada se caracteriza por la presencia de varios nódulos retrofaríngeos con centro hipodenso que puede corresponder a necrosis o pus. La adenitis se asocia con frecuencia a edema retrofaríngeo, observándose en el TC un aumento de las partes blandas de la retrofaringe sin la presencia de captación de contraste. Es aconsejable realizar el estudio de todo el espacio retrofaríngeo a lo largo de todo el cuello y del mediastino superior.

La ecografía, dada su gran versatilidad, puede ser de utilidad para diferenciar lesiones sólidas de la retrofaringe de colecciones extensas, aunque no es la prueba de elección (Figs. 7, 8).

2.5. Absceso, celulitis y adenitis

La ecografía es un buen método para la evaluación inicial de las adenopatías, sobre todo cuando son de gran tamaño; así como para su diferenciación de otro tipo de masas cervicales y valorar si existe necrosis. La TC es superior a la RM en la diferenciación entre celulitis y absceso, importante en vistas al tratamiento.

En la celulitis la TC demuestra la existencia de un engrosamiento de los diferentes planos musculares, así como de las fascias. Los planos subcutáneos aparecerán engrosados con aumento de densidad de la grasa

Figura 7. *Rx simple lateral de partes blandas del cuello. Absceso retrofaríngeo. Aumento de las partes de la retrofaringe con presencia de aire libre y rectificación de la lordosis cervical normal.*

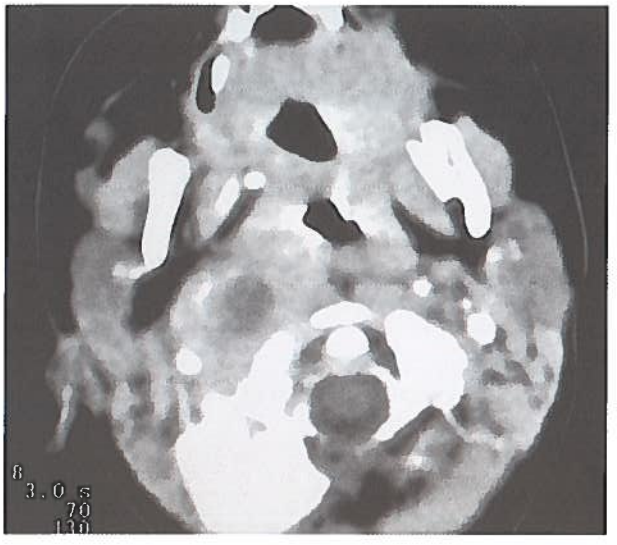

***Figura 8**. TC cervical, serie axial con contraste. Área de baja atenuación con ligera captación de las partes blandas adyacentes compatible con absceso retrofaríngeo.*

subcutánea, no siendo infrecuente encontrar áreas de baja atenuación a nivel de los diferentes planos cervicales que pueden corresponder a líquido o pus. En el caso de existir un absceso, observaremos una colección simple o multiloculada con importante captación de contraste por la pared. Existe además la posibilidad de que las infecciones cervicales se extiendan hacia el mediastino superior a través del espacio visceral o a través del espacio retrofaríngeo. Es aconsejable, por tanto, complementar el estudio cervical con un estudio del mediastino superior.

2.6. Litiasis y sialoadenitis. Ránulas

La ecografía es un buen método para la evaluación inicial, nos permitirá descartar la presencia de abscesos o sialectasias. Si la clínica es compatible con los resultados de la ecografía no será necesario en la mayoría de los casos la realización de una TC. La TC demostrará la existencia de un aumento difuso de la glándula con discreta captación de contraste, a menos que exista una absceso, en el que veremos la clásica captación en anillo. Es frecuente encontrar adenopatías intraparotídeas y extracapsulares, así como un aumento de densidad de la grasa adyacente si el proceso es muy extenso. En ocasiones también se puede detectar la presencia de aire intraglandular. Las sialectasias o dilataciones ductales aparecerán como imágenes tubulares o nodulares hipodensas bien definidas dentro del parénquima glandular.

Otra de las ventajas que presenta la TC es la posibilidad de detectar la presencia de cálculos. Éstos son mucho más frecuentes a nivel de la glándula submaxilar. Aparecen como lesiones hiperdensas nodulares o fusiformes de densidad calcio. Pueden presentar una localización intraglandular, a nivel de la submaxilar, parótida o a nivel de los ductos principales.

Las **ránulas** son lesiones quísticas del suelo de la boca producidas por la obstrucción de una glándula sublingual o de una salivar menor. La TC y la RM son útiles para el diagnóstico. En la TC aparecerán como lesiones hipodensas bien definidas, siendo indistinguibles de un absceso si existe infección. En la RM aparecerán marcadamente hiperintensas en T2 y nos será de gran utilidad, porque nos delimitará mejor su relación con el milohioideo.

3. TRAUMATISMOS CERVICALES

La radiología simple de cuello es útil en la evaluación de los traumatismos cervicales cerrados, tal como son la ingesta de cáusticos y algunos cuerpos extraños, así como las heridas incisas o punzantes a través de la cavidad oral. En el primer caso nos permitirá valorar si existe edema de glotis o supraglotis asociado. Los signos radiológicos serán similares a los descritos en la supraglotitis. En el caso de los cuerpos extraños radiopacos, la radiología simple nos permitirá su localización y según su densidad nos orientará sobre su forma y composición. Dado que los traumatismos directos punzantes con frecuencia se asocian a enfisema cervical, la radiología simple nos permitirá su detección y localización.

La TC cervical simple es el mejor método diagnóstico para su evaluación. En los traumatismos cervicales directos, la TC nos permitirá detectar las fracturas y luxaciones de los cartílagos laríngeos y si existe o no edema o hematoma a nivel del espacio submucoso que puedan obliterar la vía aérea. También es frecuente la presencia de enfisema cervical, lo que indicará que hay una laceración de la vía aérea. La ventaja de la TC es que nos permitirá determinar la localización exacta del enfisema en los diferentes espacios cervicales y si existe, además, extensión hacia el espacio retrofaríngeo o mediastino superior.

Los traumatismos cerrados punzantes a través de la cavidad oral se suelen asociar a enfisema, y se puede producir una celulitis cervical o absceso a través de la vía de entrada. La TC, en este caso, nos permitirá determinar la extensión del enfisema y si existen colecciones líquidas que hagan sospechar la presencia de una celulitis o absceso asociado. En los casos de intubaciones traumáticas o cuerpos extraños de hipofaringe, que pueden dar lugar a perforaciones esofágicas, debe valorarse la realización de un esofagograma con bario para evaluar si existe una falsa vía (Figs. 9A, B).

4. NEOFORMACIONES CERVICALES

Las neoformaciones cervicales en el niño representan un gran reto diagnóstico para el radiólogo, debido al hecho de que hay que incluir en el diagnóstico diferencial las lesiones inflamatorias y congénitas. La presencia de una masa cervical asintomática suele ser la forma de presentación más común de las neoformaciones cervicales.

Tras la evaluación clínica de las masas cervicales, la ecografía simple del cuello o el Eco-Doppler cervical, dado su bajo coste, versatilidad y buena disponibilidad en la mayoría de hospitales, será un buen método de diagnóstico para la evaluación inicial de las lesiones localizadas a nivel

Figura 9. *Enfisema cervical y retrofaríngeo secundario a traumatismo (Herida con punta de lápiz de la pared posterior de la orofaringe).*

A. *Rx simple lateral de partes blandas del cuello. Presencia de aire a nivel del espacio retrofaríngeo.*

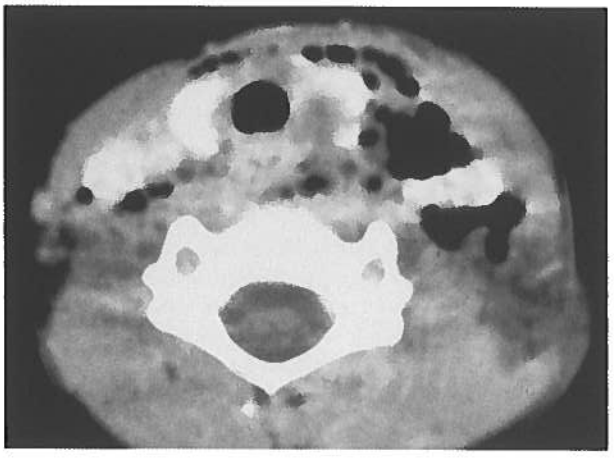

B. *TC cervical axial simple de cuello. Se observa como el enfisema diseca los planos anatómicos de los diferentes espacios cervicales.*

del compartimento infrahioideo, así como para las lesiones en relación con las glándulas salivares, y lesiones superficiales del compartimento suprahioideo. Nos aporta información sobre la consistencia de la lesión, contenido y la relación con las diferentes estructuras anatómicas y vasculares; también nos facilitará la punción con aguja fina en aquellas lesiones ocultas a la palpación. La sospecha diagnóstica basada en los hallazgos clínicos y ecográficos nos orientará a la hora de indicar otras pruebas complementarias tales como la TC y la RM.

4.1. Procesos linfoproliferativos

Los linfomas son una de las neoformaciones más frecuentes en el niño. La forma más frecuente de afectación cervical es la forma nodal, con presencia de adenopatías en los diferentes espacios cervicales en el contexto de la enfermedad generalizada.

La TC demostrará la existencia de múltiples adenopatías distribuidas en los diferentes espacios cervicales. Las adenopatías suelen ser de gran tamaño y densitométricamente homogéneas, pueden presentar una fina captación periférica con algún pequeño septo. Normalmente no se observa la presencia de necrosis quística ni extensión extracapsular, así como tampoco infiltración del eje vascular. En la afectación extranodal la TC demuestra la existencia de masas de partes blandas que presentan una captación homogénea con unos márgenes más o menos bien definidos. Se puede observar una hipertrofia de las partes blandas a nivel del anillo de Waldeyer. En el caso del linfoma de Burkitt se puede observar la presencia de osteolisis mandibular (Fig. 10).

4.2. Tumores de partes blandas

4.2.1. Neurofibromas

Los neurofibromas de localización cervical se pueden presentar aislados o en el contexto de síndromes

Figura 10. *Adenopatías secundarias a linfoma de Hodgkin TC cervical, serie axial con contraste. Se observa una gran masa cervical formada por varias adenopatías densitométricamente homogéneas sin presencia de necrosis quística.*

congénitos, como son la neurofibromatosis (NF) tipo I y II. Dichas lesiones se pueden localizar a nivel de las ramas terminales del V y VII pares, así como a nivel de los nervios raquídeos. En la TC suelen aparecer como lesiones hipodensas que distorsionan las estructuras anatómicas y que no suelen presentar captación de contraste. La RM es el método de elección, mostrando las lesiones en T1 como hipointensos con respecto al cerebro e hiperintensos en T2. La captación de contraste es variable, aunque parte de la lesión puede presentar captación. Estas lesiones pueden presentar extensión intracraneal a través de los forámenes de la base (Fig. 11).

Figura 11. *Neurofibroma plexiforme facial en un niño de 5 años afecto de neurofibromatosis. RM serie coronal potenciada en T2. Se observa una lesión que presenta una señal heterogénea con cierto grado de hiperseñal por encima del masetero y tejidos superficiales de la cara.*

4.2.2. Neuroblastoma

Es una neoformación frecuente en el niño. Suele originarse a partir de células indiferenciadas de la cresta neural, precursores del sistema simpático cervical, localizándose habitualmente en la cavidad abdominal, aunque de un 2 a un 4% pueden originarse en la región cervical. En la mayoría de los casos la afectación cervical suele ser por afectación ganglionar metastásica. La TC es el método de elección.

4.2.3. Paragangliomas

Se pueden ver ocasionalmente en los pacientes afectos con el síndrome de von Hippel-Lindau, que en ocasiones pueden ser múltiples. Estas lesiones se suelen localizar a nivel de la bifurcación carotídea, presentando una marcada captación homogénea de contraste, tanto en la TC como en la RM, siendo difícil su diferenciación del neurinoma.

4.3.4. Carcinoma escamoso. Linfoepitelioma

Estas neoformaciones son raras en el niño y se dividen en: queratinizantes, no queratinizantes e indiferenciados. El término linfoepitelioma sirve para describir aquellas neoformaciones que contienen células indiferenciadas malignas y linfocitos normales en niños y adultos jóvenes, siendo por tanto muy difícil la diferenciación entre carcinoma escamoso, neuroblastoma y linfoma no Hodgkin.

Estas neoformaciones suelen presentarse con múltiples adenopatías cervicales. La TC es útil para la evaluación inicial a nivel de la lesión del cavum, valorar si existe osteolísis de la base de cráneo y la extensión de las adenopatías en los diferentes espacios anatómicos. Para completar el estadiaje es de gran utilidad la RM de la base de cráneo con contraste, para evaluar si existe afectación de los senos cavernosos y del cavum de Meckel, dada la afinidad de dichas lesiones a la extensión perineural a través del foramen oval y tercera rama del trigémino.

4.2.5. Rabdomiosarcoma y fibrosarcoma

Ambos son los dos tumores de partes blandas de cabeza y cuello más frecuentes en el niño. En cuanto al rabdomiosarcoma, existen dos picos entre los 2 y 4 años y entre los 14 y 18 años. Aproximadamente en el 43% de los casos suelen ocurrir en niños menores de 5 años. Siendo los tipos histológicos embrionario y botriode las dos formas histológicas más frecuentes en el niño. Las localizaciones más frecuentes son: órbita, oído, senos y nasofaringe. Estos tumores se diseminan por vía hematógena y vía linfática. Los hallazgos son inespecíficos y superponibles a los descritos en otras tumoraciones malignas. Aparecen como tumoraciones de partes blandas hipercaptantes con presencia de múltiples adenopatías.

Los fibrosarcomas suelen afectar la cara, mejillas, laringe e hipofaringe. Histológicamente aparecen como una proliferación de fibroblastos malignos con proliferación de tejido conectivo. Las metástasis suelen ser infrecuentes. La exéresis suele ser el tratamiento de elección. La presencia de una lesión de partes blandas con presencia de hiposeñal, tanto en T1 como en T2, debido al gran predominio del componente fibroso nos va a sugerir el diagnóstico. Habrá que hacer el diagnóstico diferencial con la fibromatosis colli, que se caracteriza por la presencia de un engrosamiento focal o difuso del ECM y que puede presentar una imagen similar en RM. Dicha lesión, en la mayoría de casos suele presentar una involución espontánea al cabo de varias semanas, pero en un porcentaje pequeño de casos puede requerir exéresis quirúrgica.

4.2.6. Tumoraciones de las glándulas salivares

Estas lesiones no son muy frecuentes en el niño. Suelen simular una adenopatía, a pesar de que la ecografía nos muestra su localización intraglandular. La glándula más afectada es la parótida. El adenoma pleomorfo es la lesión benigna más frecuente. Se presenta como una lesión de contornos bien definidos, homogénea e hiperintensa en T2. El carcinoma mucoepidermoide es la tumoración maligna más frecuente; la RM es el método de elección, dado su tendencia a la extensión perineural hacia la base de cráneo.

4.2.7. Tumoraciones tiroideas

Los quistes, adenomas y carcinomas tiroideos son poco frecuentes en la infancia. Los carcinomas más frecuentes son el papilar (70%), el folicular (20%) y el medular (5-10%). Los linfomas y sarcomas primarios son rarísimos. Los carcinomas tiroideos se suelen asociar a irradiación previa o al síndrome de endocrinopatía múltiple, tipo MEN II. La ecografía es de gran utilidad para la valoración de las lesiones intraglandulares; dichas lesiones aparecerán como lesiones hipo o isoecoicas con cierta desestructuración del parénquima glandular. La TC nos permitirá valorar la presencia de adenopatías en los diferentes espacios cervicales.

4.3. Tumoraciones de la vía aérea

4.3.1. Papilomatosis laríngea

El diagnóstico se basa en el aspecto endoscópico de la lesión y la biopsia. La radiología simple del cuello o de tórax puede demostrar una lesión nodular de partes blandas en relación con la vía aérea o la tráquea. La TC helicoidal es de gran utilidad, dado que, además de reducir el tiempo de adquisición de imágenes, nos permitirá realizar reconstrucciones sagitales y coronales y evaluar toda la vía aérea incluyendo la tráquea. Las lesiones aparecerán como nódulos de partes blandas con base de implantación sobre la vía aérea y que obstruirán parcialmente su luz. Dichas lesiones pueden captar contraste y es conveniente realizar también una TC torácica para descartar la extensión pulmonar.

4.3.2. Hemangioma subglótico

Pueden localizarse a cualquier nivel de la vía aérea, aunque tienen predilección por la subglotis. La radiología simple de cuello nos demostrará una masa de partes blandas localizada a nivel de la subglotis que obliterará la vía aérea. La TC y la RM nos permitirán definir mejor la extensión de la lesión en los diferentes planos. Estas lesiones se presentarán en forma de una lesión hipercaptante de partes blandas con disminución de la luz aérea subglótica. Dichas lesiones presentarán hiperseñal en T2. La TC puede demostrar también la presencia de flebolitos.

BIBLIOGRAFÍA

1. **CASTELLOTE,** *et al.* "Cervicothoracic Lesions in Infants and Children". *RadioGraphics* 1999; 19: 583-600.
2. **CASTILLO, M., MUKJERJI, SK.** *Imaging of the Pediatric Head and Neck.* Philadephia. Lippincot-Raven Publishers. 1996: 433-480.
3. **FORDHAM, LA.** "Imaging of congenital vascular and lymphatic anomalies of the Head and Neck". En: Mukherji SK, *Pediatric Head and Neck Imaging. Neuroimaging Clinics of North America* 2000, 10 (1): 117-136.
4. **GINSBERG, LE.** "Inflammatory and infectious lesions of the neck". En: *Essentials of Neck Imaging.* Part I. "Semminars in US CT and MRI. 1997". (18)3: 205-219.
5. **HUDGINS, PA., JACOBS, IN., CASTILLO, M.** "Pediatric Airway Disease". En: Som P., Curtin H. *Head and Neck Imaging.* Mosby Year Book. San Luis. 1996: 545-611.
6. **HUDGINS, PA.** "Nodal and non nodal inflammatory processes of the Pediatric Neck". En: Mukherji SK. *Pediatric Head and Neck Imaging. Neuroimaging Clinics of North America* 2000, 10 (1): 181-192.
7. **KOELLER, KK.** *et al.* "Congenital Cystic Masses of the Neck: Radiologic-Pathologic Correlation". *RadioGraphics* 1999; 19: 121-146.
8. **REEDE, DL.** "Nodal and non Nodal Neck Masses". En: Som PM., Curtin HD., Holliday RA., *A Special Course in Head and Neck Radiology.* Presented at the 82nd Scientific Assembly and Annual Meeting of the RSNA, 1996.
9. **SILVERS, AR., SOM, PM.** "Salivary Glands". *Radiol Clin North Am* 1998, (36)5: 941-965.
10. **SIGAL, R.** "Oral cavity, oropharynx and salivary glands". *Neuroimaging Clin North Am* 1996, 6 (2): 379-400.
11. **SOM, PM.** "Imaging Cervical Lymph Nodes". En: Som PM., Curtin HD., Holliday RA., *A Special Course in Head and Neck Radiology.* Presented at the 82nd Scientific Assembly and Annual Meeting of the RSNA, 1996.
12. **VÁZQUEZ, E.** *et al.* "US, CT, and MR Imaging of Neck Lesions in Children". *RadioGraphics* 1995; 15: 105-122.
13. **WETMORE, RF., MUNTZ, HR., MCGILL, TJ.** *Pediatric Otolaringology. Principles and Practice Pathways.* 1ª Edición. New York. Thieme Medical Publishers, 2000: 949-1014.

54. INFECCIONES CERVICALES PROFUNDAS

M. Tomás Barberán, C. Magri Ruiz

1. INTRODUCCIÓN

El cuello es una localización frecuente de infecciones e inflamaciones en el niño. Podemos distinguir las que se limitan a los ganglios linfáticos, aunque ocasionalmente puedan sobrepasar sus límites, y que se presentan en el capítulo de adenopatías cervicales, y las infecciones que desbordan estos límites y que dan o pueden dar lugar a lo largo de su evolución a la presencia de pus en el cuello.

Los abscesos cervicales profundos se han reconocido como una entidad propia y temida desde hace muchos años, si bien en la actualidad la mortalidad derivada de ellos, al menos en la población pediátrica, es y debe ser anecdótica.

La entrada de una infección a los espacios profundos del cuello se puede producir por distintos mecanismos (Fig. 1):

- Inoculación directa: trauma, accidental o en drogadictos por inoculación con aguja. Cuerpos extraños en faringe-esófago.
- Progresión desde otros abscesos: abscesos dentarios, submaxilitis supuradas.
- Abscesificación de adenopatías satélites.

La puerta de entrada, origen de estas infecciones, varía con la edad, siendo en los niños fundamentalmente la abscesificación de adenopatías cervicales, en los jóvenes dentario y traumático y en los ancianos por cuerpos extraños (traumático), si bien existe en todos los grupos una porción no desdeñable de origen desconocido.

La abscesificación de adenopatías cervicales es, con mucho, la puerta de entrada más habitual en niños y sigue un proceso conocido que se inicia con la llegada a los ganglios locales de los gérmenes de infecciones en el área ORL, principalmente faringoamigdalina. En primer lugar, se produce el aumento de tamaño de los mismos, acompañado de escasas manifestaciones sistémicas como fiebre. Progresivamente, y si no se establece un tratamiento, el interior de los ganglios se necrosa, entrando en una fase de adenoflemón y posterior abscesificación. Mientras el pus se mantenga dentro de los ganglios, el proceso da lugar a escasa clínica, pero en cuanto supera la cápsula, la enfermedad aumenta sustancialmente su clínica. Si este proceso tiene lugar en ganglios superficiales, se localiza o drena a la piel de manera espontánea limitándose el proceso, pero si por el contrario se encuentra en ganglios profundos, su ruptura se realiza en los espacios cervicales profundos, que permiten una rápida evolución, aumentando las manifestaciones sistémicas, así como la peligrosidad del cuadro, asemejándose más a los cuadros que vemos en los adultos y en los que no suele presentarse la fase de adenoflemón.



Figura 1. *Vías de entrada a los espacios profundos del cuello.*

Así pues, la diferencia adenoflemón/absceso cervical profundo, que supone distintas fases evolutivas de la misma enfermedad, implica un tremendo salto cualitativo en cuanto a agresividad del proceso. Actualmente, la mayoría de los casos se limitan a los abscesos confinados en

Servicio de ORL. Hospital Son Dureta, Palma de Mallorca.

los ganglios, pero no podemos olvidar las potenciales consecuencias de su extensión por el sistema de espacios profundos del cuello.

El cuello se encuentra compartimentado por una serie de fascias de clasificación compleja que determina la localización y fácil progresión de la infección por unas rutas determinadas, que unen, desde la base del cráneo, al mediastino y cavidad peritoneal. La secuencia de progresión a lo largo de estos espacios debe ser bien conocida a la hora de realizar el diagnóstico y el tratamiento adecuado (Fig. 2).

La potencialidad de complicaciones de estas infecciones son muchas, desde la trombosis de la vena yugular interna a la rotura de la carótida, pasando por la sepsis, el compromiso agudo de la vía aérea o la ruptura de estos abscesos en la

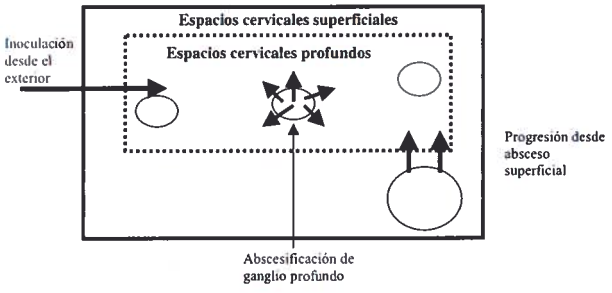

Figura 2. *Vías de entrada a los espacios profundos del cuello.*

faringe pasando a vía aérea inferior. Entre las más temibles se encuentra la mediastinitis, con un pronóstico pobre en muchas ocasiones (mortalidad en torno al 50%). La medicina actual, con el fácil acceso a técnicas diagnósticas, así como la amplia utilización de antibióticos, hace que el tratamiento de las infecciones cervicales profundas sea fundamentalmente médico, a diferencia de un tratamiento fundamentalmente quirúrgico hace unos años, y debe hacer estas complicaciones anecdóticas, pero debemos estar preparados para diagnosticarlas y tratarlas efectivamente.

Los procedimientos diagnósticos varían con la localización y se comentarán con las distintas entidades. En cualquier caso, la **TAC con contraste** es la exploración princeps en todos ellos. Es fundamental recalcar la importancia del contraste, que será utilísimo para identificar estructuras vasculares, así como para distinguir flemón de absceso. Por otro lado, también es importante recordar que la palpación no es una exploración rentable y que no podemos esperar encontrar una fluctuación más que en los abscesos superficiales. Confiar en ella sólo nos hará llegar tarde al diagnóstico con el peligro que esto conlleva.

2. MICROBIOLOGÍA

La microbiología de las infecciones cervicales profundas suele ser **mixta**: aerobios y anaerobios y con frecuencia **polimicrobiana**. Entre ellos destacan:

Streptococcus esp (aerobios y anaerobios), *Staphilococcus aureus* y *epidermidis, Neisseria esp.*

Entre los anaerobios se recuperan *Peptostreptococcus,* Bacteroides y Fusobacterias. Recientemente, se aísla con más frecuencia a la *Eikenella corrodens.*

Los gram negativos son infrecuentes, pero se ven implicados en cuadros agresivos y, sobre todo, cuando se presenta una sepsis.

Los gérmenes implicados nos determinan el tipo de antibióticos a utilizar, que deben ser anaerobicidas. Entre ellos, destacar la penicilina G sódica, sola o asociada a metronidazol. También se pueden considerar de primera elección las cefalosporinas de segunda generación, concretamente la cefoxitina, con la ventaja de cubrir correctamente los posibles gramnegativos. Las de tercera generación no cubren adecuadamente anaerobios, y sólo se podrán utilizar en asociación a penicilina o metronidazol.

La clindamicina presenta un buen espectró, pero no es activa frente a la *Eikennella corrodens* que se presenta en algunos casos, por lo que se mantendrá como de segunda elección.

3. LOCALIZACIONES CONCRETAS

En el niño existen unas localizaciones que son más frecuentes que otras. Entre ellas debemos destacar:

3.1. Absceso retrofaríngeo

El absceso retrofaríngeo es el más habitual en la infancia y de manera especial por debajo de los 5 años. Es consecuencia de la abscesificación de los ganglios retrofaríngeos tras cuadros infecciosos en amígdalas o, más raramente, senos paranasales e incluso oídos. También se pueden afectar por inoculación directa desde el exterior, en el contexto de una adenoidectomía. Estos ganglios van atrofiándose con los años, pasando a ser posteriormente su afectación por progresión desde otros espacios cervicales profundos. Estos niños se presentan con un cuadro que se instaura a lo largo de unos días, con malestar general, irritabilidad, rechazo de la alimentación, y que progresa hacia la disnea posicional que les obliga a estirar el cuello y profundización de la afectación general. Con alguna frecuencia presentan una cierta rigidez cervical de carácter antiálgico. La exploración de la faringe es bastante anodina, siendo difícil cuando no imposible valorar la protrusión de la misma. Para su diagnóstico se requiere, pues, un alto índice de sospecha. La exploración más directa es la **radiología simple lateral de cuello**, que nos muestra un ensanchamiento del espacio retrofaríngeo. La radiología simple, si bien es fácil, debe valorarse con cautela, ya que niños llorando, y durante la inspiración muestran este espacio fisiológicamente aumentado, pudiendo inducirnos a pensar que existe una infección a este nivel, cuando es normal. Clásicamente se ha considerado que el espacio retrofaríngeo debe ser superior a dos cuerpos vertebrales y medio, para considerarse patológico (Fig. 3). La presencia de aire, si bien no es necesaria para el diagnóstico de sospecha, es muy orientadora y habla de la participación de gérmenes anaerobios.

Figura 3. *Rx lateral de cuello.*

La **ecografía** raramente es de utilidad en esta zona por cuanto se encuentra por detrás de una columna de aire, y al localizarse estos abscesos muy altos en el cuello, no son fácilmente asequibles lateralmente.

La **TAC** es mucho más sensible que la radiología simple a la hora de determinar la presencia de inflamación/infección (Fig. 4), pero no lo es tanto a la hora de distinguir entre flemón y absceso. Para esta finalidad es especialmente importante que se realice con contraste intravenoso, que nos facilite el control de situación y estado (trombosis) de los grandes vasos (Fig. 5). Por otro lado, no resulta fácil realizar una TAC en un niño intranquilo y que se ahoga cuando se tumba. La con frecuencia necesaria sedación de estos niños debe hacerse con cautela, ya que se acentuará la disnea, pudiendo requerir la intubación urgente, que por otro lado puede ser difícil. Si existe dificultad respiratoria, es preferible intubarlo en el quirófano, que es donde tenemos la mejor situación para resolver una intubación difícil, para posteriormente llevarlo a la sala de radiología.

La radiología de tórax es importante para valorar complicaciones tan temibles como la mediastinitis, complicaciones pulmonares como abscesos cervicales o el pioneumotórax. Debe realizarse desde el primer momento para que ocasionalmente nos sirva de control de la evolución posterior.

Una vez realizado el diagnóstico, e incluso sólo con la sospecha diagnóstica, debemos iniciar el tratamiento con antibióticos por vía parenteral. Cuando existe un absceso, se deberá de pensar en el drenaje quirúrgico. Existen publicaciones que recogen la curación sólo con antibióticos de pacientes con pequeños abscesos, pero estos resultados

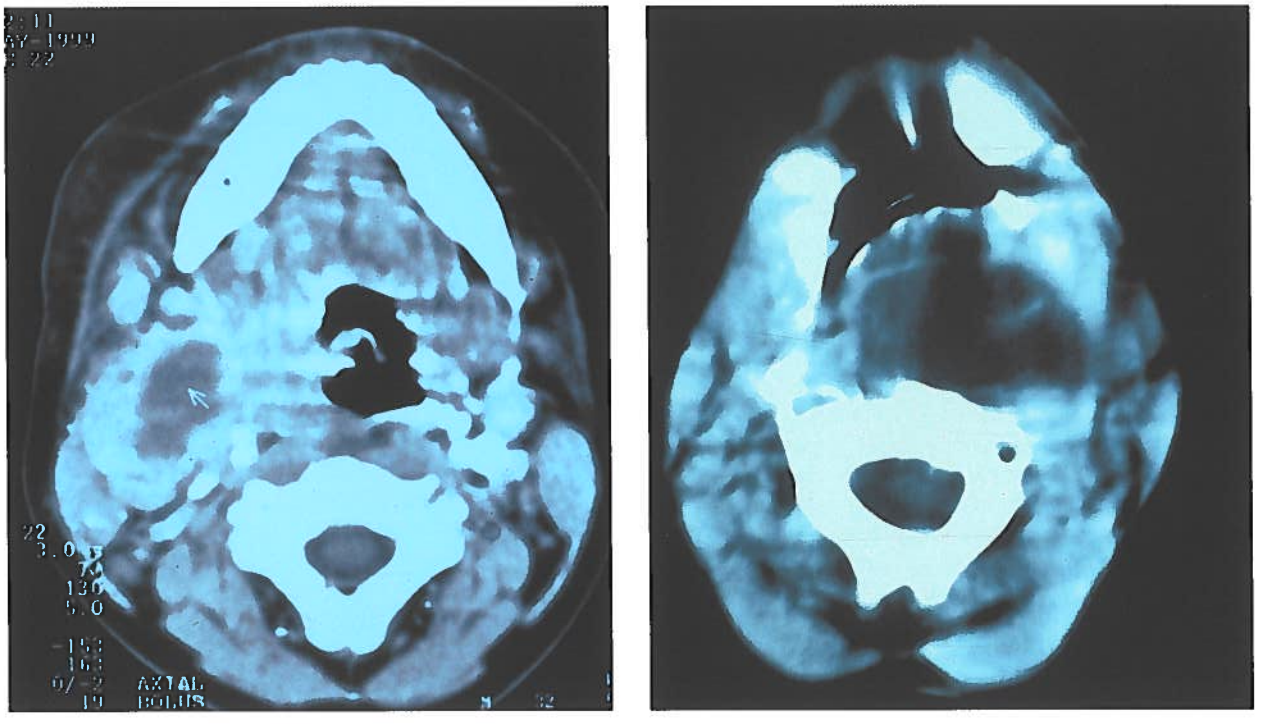

Figura 4 a y b. *Tac mostrando absceso retrofaríngeo.*

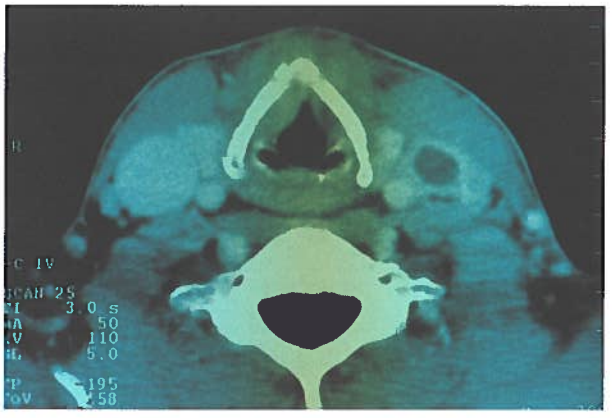

Figura 5. *Tac mostrando trombosis de la vena yugular interna.*

deben considerarse con cautela a la vista de que el único diagnóstico fiable de la existencia de un absceso es la exploración quirúrgica. Si la TAC muestra la presencia de un absceso debe procederse a su drenaje. Si es dudoso o parece simplemente un flemón, realizaremos tratamiento antibiótico durante dos o tres días y se repetirá la TAC. La evolución clínica no es suficiente, pudiendo mostrarnos una mejoría cuando en realidad el absceso ha aumentado.

Una vez decidida la necesidad del drenaje quirúrgico, debemos valorar la conveniencia de realizarlo por vía peroral o transcervical. Para este fin, la TAC es fundamental, ya que nos permitirá valorar si el absceso se encuentra sólo en el espacio retrofaríngeo y dentro de las cápsulas de los ganglios, lo que nos permitirá unas buenas posibilidades de éxito en el drenaje a través de la boca. Por el contrario, si existe extensión lateral a los grandes vasos, o si el espacio retrofaríngeo se encuentra globalmente afectado, o existen otros espacios cervicales interesados (parafaríngeo, vascular), el drenaje externo es obligado. Con todo, sigue siendo fuente de controversia, existiendo argumentos a favor y en contra de ambos abordajes.

En la mayoría de los casos el abordaje peroral es suficiente. La intubación es una maniobra, que si bien puede preverse como difícil, suele resolverse sin problemas en las manos de un anestesista experimentado, siendo excepcional la necesidad de realizar una traqueotomía o la temida ruptura del absceso durante la intubación. Se dispone al niño en la posición de Rose habitual y con la ayuda de una aguja y jeringuilla se pincha en la pared posterior de faringe hasta localizar el absceso, que suele encontrarse más profundo de lo que anticipamos. La localización con aguja nos debe evitar severas complicaciones, como la de incidir estructuras vasculares (aneurisma), aunque en ocasiones, al no encontrar material purulento (situación no excepcional al ser la TAC sólo exacta en este sentido en aproximadamente un 85% de los casos), puede surgir la duda de estar realizando el procedimiento adecuado. Una vez localizado el absceso y recuperada una muestra para microbiología, realizaremos una incisión vertical que nos permita un correcto drenaje de la cavidad/cavidades y procederemos a su abundante irrigación con suero fisiológico y/o agua oxigenada. Ocasionalmente, la presencia de unas amígdalas grandes junto a una boca pequeña nos exige realizar una amigdalectomía, a través de cuyo lecho se podría completar el drenaje. De encontrar sangre coagulada al realizar este abordaje, o una hemorragia mayor de lo esperado, que puede ser signo de la hoy rara erosión de la carótida, debemos proceder a realizar un abordaje externo que nos permita el correcto control de la misma. Una vez terminado el procedimiento se desintubará al niño y se mantendrá ingresado hasta su completa recuperación. Si la inflamación de la faringe es marcada, es nuestro hábito mantener al niño intubado en la Unidad de Cuidados Intensivos hasta considerarlo oportuno (uno a tres días). En estos casos y en función de las posibilidades, solicitamos que se mantenga con un tubo de intubación con balón, para dificultar el paso a vía aérea inferior de posibles secreciones purulentas provenientes de la herida en faringe. Con alguna frecuencia la evolución es más tórpida, bien por no haber drenado todas las adenopatías afectadas o por haber completado la evolución hacia la supuración otras adenopatías. En estos casos se mantendrá el tratamiento antibiótico, pudiendo requerir nuevos estudios mediante TAC e incluso nuevo drenaje.

Cuando el cuadro es más aparatoso, existiendo afectación lateral a los grandes vasos o interese masivamente al espacio retrofaríngeo o a otros espacios cervicales, deberemos proceder al drenaje externo. Para este fin se realiza una incisión amplia a lo largo del borde anterior del músculo esternocleidomastoideo, que nos permita el control proximal y distal de carótida y yugular, ya que en cuadros evolucionados pueden encontrarse erosionados. Para acceder al espacio retrofaríngeo, y tras haber explorado al menos someramente el espacio vascular, procederemos mediante disección roma medialmente a la carótida y lateralmente al borde posterior del cartílago tiroides, respetando tiroidea superior y pedículo laríngeo. De este modo abordamos con facilidad el espacio retrofaríngeo, si bien puede resultar difícil llegar a su porción más cefálica. Una vez drenado, se irrigará abundantemente y dispondremos un drenaje de buena sección, pero blando para evitar decúbitos en los espacios interesados por el absceso. El drenaje se mantendrá hasta que resulte no productivo.

Por medio de este drenaje podemos explorar y drenar igualmente la celda tiroidea, e incluso el mediastino superior, disecando la cara anterior de la tráquea, y de manera algo más compleja retroesofágicamente continuando caudalmente el drenaje retrofaríngeo.

Excepcionalmente se requiere la **traqueotomía** para la intubación de estos pacientes y con las actuales unidades de cuidados intensivos pediátricos, la intubación oro o nasotraqueal es tan o más segura y menos traumática.

El abordaje peroral es más fácil y menos agresivo, pero puede ser demasiado limitado al tiempo que deja una herida abierta que puede supurar, justo encima de la vía aérea.

El abordaje externo es más complejo y más agresivo para el paciente, exigiendo un ingreso más prolongado. Por

el contrario, realizado por un cirujano con hábito en cirugía de cuello, resulta más versátil, al permitir controlar y explorar todos los espacios cervicales y permite manejar mejor las posibles complicaciones. Por otro lado, es superior al no abrir una cavidad séptica en la proximidad de la vía aérea.

3.2. Flemón periamigdalino

Se estudia en otro capítulo, pero constituye un absceso profundo.

3.3. Infecciones del espacio submandibular

La infección de los espacios submandibulares incluye los espacios sublingual y submilohioideo, que pueden verse afectados de manera separada o conjuntamente (**angina de Ludwig**). Son cuadros frecuentes en adultos jóvenes y más raros en niños, dado su origen fundamentalmente dentario. El paciente se presenta con la boca abierta, salivando profusamente y con voz de "patata caliente". El cuello puede mostrarse inflamado, pero es la exploración del suelo de la boca la que claramente muestra la protrusión y el endurecimiento leñoso del mismo, siendo rara la fluctuación. Raramente presentan trismus, lo que indicaría afectación del espacio laterofaríngeo, lo que habla de progresión del proceso y consiguientemente de una mayor agresividad. La disnea es un dato precoz, siendo el control de la vía aérea nuestra primera prioridad. En cualquier caso, si existen dudas, el control debe realizarse en una Unidad de Cuidados Intensivos, aunque somos más partidarios en estos casos de una aproximación más activa, llevando el paciente al quirófano e intubándolo. La intubación con nasofibroscopio no ha sido útil en nuestras manos, pues con ella no resultan fáciles de manejar las abundantes secreciones. En general, tras la relajación del paciente, se obtiene una correcta visualización de la glotis, y, especialmente, si presentan algún grado de trismus.

En esta situación, una vez el paciente intubado y controlada la vía aérea, podemos progresar hacia el drenaje del cuello o, preferiblemente, a realizar el estudio radiológico del mismo mediante una TAC con contraste. De no ser marcada la disnea, podríamos haber intentado hacer previamente la TAC, pero esta actitud no es fácil en los niños.

El drenaje se debe realizar por **vía externa** a través de una incisión submental horizontal, para posteriormente progresar verticalmente a través del rafe medio del músculo milohioideo, con lo que podremos explorar y drenar ambos espacios submandibulares. Posteriormente es adecuado mantener al paciente intubado y en la Unidad de Cuidados Intensivos durante unas 24 horas.

Los gérmenes implicados son los mismos que en los otros abscesos cervicales, con lo que el tratamiento antibiótico será el mismo.

3.4. Fascitis necrotizante

Se trata de una infección fulgurante que se extiende a lo largo de los planos fasciales, tras distintos tipos de infecciones cervicales, habiéndose descrito entre otras, tras sobreinfecciones de las pústulas de la varicela, que afectan progresivamente a todas las estructuras cervicales, dando lugar a un rápido deterioro del estado general con estado tóxico y sepsis. Estos pacientes presentan disnea y, ocasionalmente, crepitación típica del enfisema subcutáneo, como consecuencia del gas producido por los gérmenes anaerobios implicados.

Su tratamiento debe ser muy agresivo, con antibióticos que cubran a los gérmenes implicados, que suelen ser varios (flora polimicrobiana), y frecuentemente con la coexistencia de aerobios y anaerobios (flora mixta). El drenaje quirúrgico precoz, e incluso repetido, es parte fundamental de este tratamiento. La mortalidad, con todo, es significativa.

3.5. Síndrome de Lemierre

El síndrome de Lemierre se describe como un cuadro séptico tras una amigdalitis aguda, con dolor e induración laterocervical. Es la manifestación clínica de la trombosis séptica de la yugular interna (Fig. 6), habitualmente colonizada por el *Fusobacterium necrophorum*, que presenta un, por el momento no explicado, trofismo hacia la yugular interna. Se trata de pacientes que, tras una amigdalitis, se presentan con un marcado deterioro del estado general, con fiebre en picos y dolor o inflamación franca de un hemicuello. Sin tratamiento evolucionan hacia un cuadro de sepsis con afectación multiorgánica y, finalmente, la muerte del paciente en más del 90% de los casos. En la época preantibiótica constituía una entidad muy conocida, que en la actualidad –por el amplio uso de antibióticos– es rara.

En su diagnóstico diferencial se incluyen fundamentalmente el resto de abscesos cervicales profundos, y la TAC con contraste es la prueba fundamental que nos mostrará claramente la imagen en vacío de la yugular interna (pueden afectarse también la externa o la facial). El paciente debe tratarse en medio hospitalario con antibióticos parenterales (penicilina G sódica y/o clindamicina) y medidas de apoyo, entre las que la utilización de anticoagulantes sigue siendo controvertida. De localizarse algún foco, amigdalino o dentario, deberá de

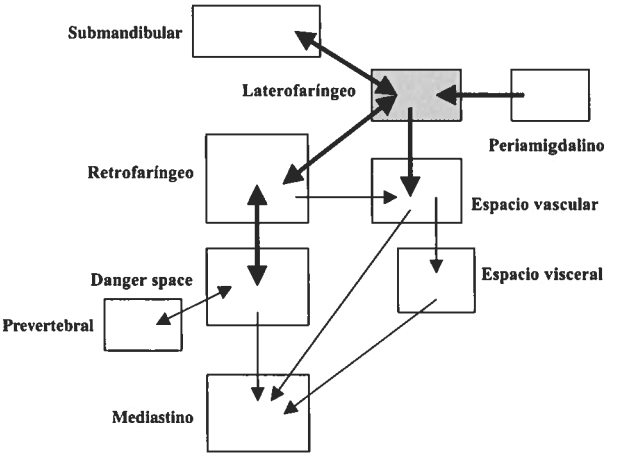

Figura 6. *Ruta de progresión de los abscesos cervicales.*

drenarse precozmente. La evolución se produce a lo largo de los días hacia la curación, no soliendo requerir un abordaje quirúrgico, salvo los raros casos en los que la presencia de tromboembolismos sépticos pulmonares aconseje la ligadura o incluso extirpación de una vena yugular interna que se rompe al disecarla. El olor al drenar estos abscesos es muy típico e inolvidable, así como el color negruzco que adquieren las estructuras afectas y que pueden visualizarse ocasionalmente a través de la hipofaringe.

3.7. Otros espacios cervicales

En los niños, y en la actualidad, son excepcionales las infecciones del espacio prevertebral que habitualmente esconde un absceso de Pott (tuberculosis del cuerpo vertebral), del espacio visceral (pretraqueal interesando al tiroides), así como los abscesos parotídeos o masticatorios, que son más típicos de la edad adulta. Siguen siendo de interés el espacio vascular (del eje vascular el cuello), conocido como "**autopista Lincoln hacia el mediastino**", y el conocido como "**espacio peligroso**" ("danger space"), localizado entre los espacios retrofaríngeo y prevertebral, y que permitiría igualmente el acceso al mediastino. Estos nombres nos recuerdan el peligro potencial de los abscesos cervicales y la necesidad de seguir considerándolos como tales para evitar la mortalidad de que eran responsables antes de la era antibiótica.

55. MALFORMACIONES CONGÉNITAS DEL CUELLO

G. Til Pérez*, C. Sprekelsen Gassó**, M. Tomás Barberán*

Las lesiones congénitas de cuello constituyen un área compleja, pero fascinante a la vez, para todos aquellos cirujanos implicados en el tratamiento de las alteraciones de cabeza y cuello. El amplio rango de presentación de éstas constituye un desafío para mejorar, tanto en el diagnóstico como en el manejo de estos pacientes. Un correcto conocimiento de la embriogénesis de los diferentes componentes del cuello, así como de la patogenia de las distintas anomalías, es un requisito esencial a la hora de enfrentarse a ellas.

Algunas de las masas congénitas cervicales están presentes en el momento del parto, mientras que el resto permanece silente, incluso hasta la edad adulta, cuando generalmente una infección da lugar a un aumento de su tamaño. La localización anatómica, la edad de aparición, así como su presentación (quiste, seno o fístula), nos orientan acerca de su origen, ya sea branquial, dermoide, tímico, tiroideo, vascular...

Los estudios de imagen constituyen herramientas muy útiles en la evaluación de masas cervicales cuando sospechamos un origen congénito. Ecografía, tomografía computerizada (TAC) y resonancia magnética nuclear (RMN) constituyen los pilares básicos de estudio de estas patologías (Tabla 1), aunque para entidades más concretas disponemos de otras pruebas más específicas, como son angiografías o estudios con radioisótopos.

A lo largo de este capítulo intentaremos proveer al lector de un organizado y lógico abordaje de las lesiones congénitas cervicales, basado fundamentalmente en su localización.

Tabla 1
Técnicas de imagen

	Ventajas	Desventajas
Ecografía	• Bajo coste • Ausencia de irradiación • Realización en niño no colaborador	• Pobre calidad de imagen
Resonancia	• Buena definición de tejidos blandos • No irradiación	• Precisa sedación • Artefactos por movimientos
Tomografía	• Partes óseas	• Irradiación

1. ANOMALÍAS BRANQUIALES

Las anomalías branquiales constituyen un defecto congénito del desarrollo embrionario del primitivo aparato o sistema branquial. Éstas pueden presentarse como quistes, fístulas o senos, siendo los primeros mucho más comunes que el resto.

El quiste branquial es, generalmente, una masa redonda, homogénea y dura localizada a nivel del borde anterior del músculo esternocleidomastoideo, en cualquier posición entre el trago y la clavícula. Pueden detectarse a cualquier edad, pero característicamente se diagnostican entre la segunda y cuarta década de la vida, presentando igual prevalencia en hombres y mujeres, pudiendo ser bilateral hasta en un tercio de los casos.

1.1. Embriología

En las primeras semanas del desarrollo embrionario se forma el aparato branquial; éste consiste en cinco pares de arcos mesodérmicos separados por cuatro pares de invaginaciones de ectodermo, *hendiduras branquiales,* y endodermo, *bolsas branquiales* (Fig. 1). Cada arco presenta su propia arte-

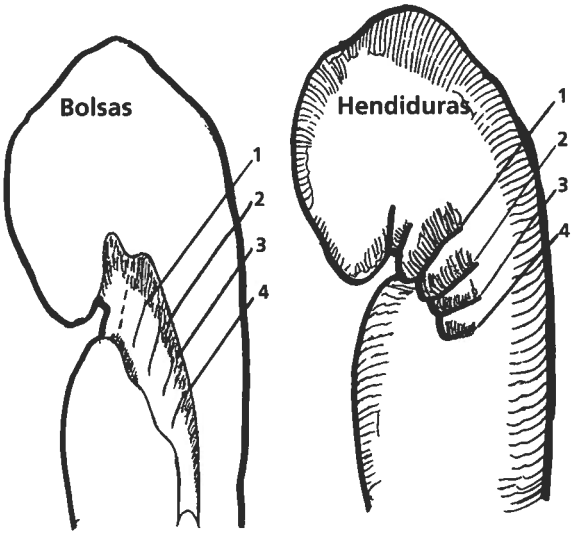

Figura 1. *Embrión de 5 semanas. Bolsas y hendiduras faríngeas.*

* Servicio de ORL. Hospital Son Dureta, Palma de Mallorca.
** Servicio de ORL. Hospital General, Murcia.

ria y nervio, desarrollándose posteriormente en músculo esquelético y tejido conectivo, diferenciación que empieza a partir de la sexta o séptima semana del desarrollo fetal (Tabla 2). El segundo arco branquial crece caudalmente, cubriendo el tercer arco y fusionándose con el cuarto. El crecimiento caudal del segundo arco branquial, que más tarde dará lugar al músculo platisma, explica por qué todas las anomalías branquiales, excepto las originadas a partir del primer arco, se localicen en profundidad al músculo platisma. La segunda, tercera y cuarta hendidura branquial se fusionan en una estructura conocida como *seno cervical de His*. Un fallo en la obliteración de éste es lo que dará lugar a la formación de las anomalías branquiales. La mayor parte del tejido branquial se diferencia alrededor del día 45 del desarrollo fetal.

Tabla 2
Derivados de los arcos, hendiduras y bolsas branquiales

Primera hendidura	Primer arco	Primera bolsa
CAE M. timpánica	Yunque Martillo Cart. de Meckel Ms de Masticación Tensor del tímpano Tensor del velo paladar Milohiodeo Digástrico (vientre anterior) Pabellón Trigémino Art. maxilar externa	T. de Eustaquio Oído medio Celdas mastoideas
Segunda hendidura	**Segundo arco**	**Segunda bolsa**
Seno cervical de His	Estribo Estiloides Platisma Hiodes (cuerpo, cuerno menor) Ligamento estilohiodeo Ms de expresión facial Buccinador Digástrico (vientre posterior) Ms estilohiodeo Ms estribo Arteria estapedial VII y VIII PC	Oído medio Amígdala palatina
Tercera hendidura	**Tercer arco**	**Tercera bolsa**
Seno cervical de His	IX PC Carótida interna Ms estilofaríngeo Hiodes (cuerpo y cuerno mayor) Ms constrictor (superior y medio)	Paratiroides inferiores Timo (ductus tímico)
Cuarta Hendidura	**Cuarto Arco**	**Cuarta bolsa**
Seno cervical de His	Cartílago tiroides Cartílago cuneiforme Ms cricotiroideo Ms constrictor (inferior) X PC Arteria aorta Arteria subclavia	Paratiroides superiores
Sexta hendidura	**Sexto arco**	**Sexta bolsa**
	Cartílago cricoides Cartílago aritenoides Cartílago corniculado Ms intrínsecos de la laringe Nervio recurrente Ductus arteriosus Arteria pulmonar	

La gran mayoría de las anomalías branquiales (65%-95%) derivan de la segunda hendidura branquial. Actualmente se considera que son las más frecuentes, por tener ésta la mayor profundidad y persistir más tiempo que el resto durante el desarrollo embrionario. Menos comunes son las anomalías derivadas de la primera hendidura (10%-25%), y aún con menor frecuencia encontramos las originadas a partir de la tercera y cuarta (0,5%-10%).

Determinadas teorías argumentan datos contra el origen branquial de los quistes cervicales laterales; éstos incluyen su aparición tardía, así como la presencia de tejido linfoide dentro de la pared del quiste o fístula, lo cual sugiere un origen a partir de un ganglio linfático. Otra teoría propone que, como respuesta a una infección recurrente, se produce una migración de epitelio escamoso desde la faringe hacia nódulos linfáticos cercanos utilizando el propio sistema linfático (el epitelio que cubre los quistes laterales cervicales es similar al del tracto aerodigestivo superior).

1.2. Clasificación

Las *anomalías de la primera hendidura* resultan de una obliteración incompleta de la hendidura entre el proceso mandibular del primer arco y el segundo arco. El quiste y su trayecto pueden estar en contacto con la superficie de la glándula parótida, o encontrarse dentro de ella, lo cual conlleva una relación directa con el nervio facial. En 1972, Work clasificó las anomalías de primera hendidura en tipo I y II (Fig. 2). El *tipo I* está considerado como una duplicación del

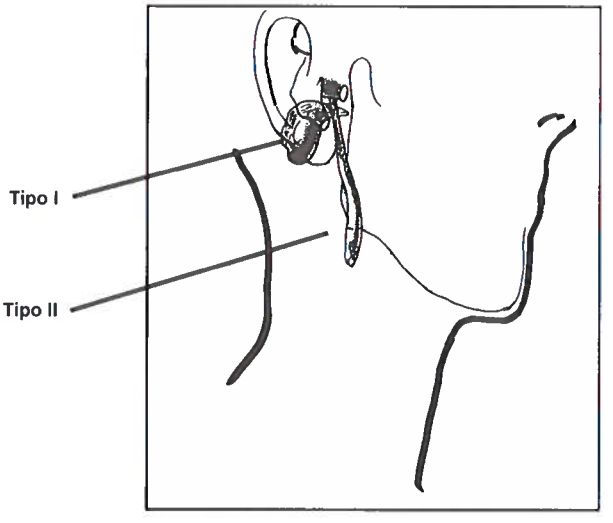

Figura 2. *Anomalías de primera hendidura.*

conducto auditivo externo (CAE) membranoso. Localizadas en la zona retroauricular, pueden extenderse medial y anterior al CAE y laterales al nervio facial, pudiendo terminar en una bolsa ciega a nivel de la membrana timpánica. El *tipo II* son duplicaciones tanto del CAE como del pabellón. Pueden localizarse medial o lateralmente al nervio facial, con un trayecto sinusal localizado inferior al ángulo mandibular, a lo largo del borde anterior del trayecto del ms ECM (esternocleidomastoideo). Formadas por componentes del primer arco, del segundo, así como una porción de la hendidura branquial, estas anomalías no deben confundirse con los quistes o senos pretragales, los cuales se forman a partir de un fallo de fusión del hélix alrededor del *dorsum* del primer arco (no relacionados con el CAE, se localizan siempre laterales al facial).

Las *anomalías de la segunda hendidura* son con mucho las más comunes (Fig. 3). Se dividen en cuatro categorías diferentes (Tabla 3), basándose en su localización anatómica. Las más frecuentes son los tipos I, II y III. Si presentan apertura externa, ésta se localiza a lo largo del borde anterior del ms ECM, a nivel de la unión entre el tercio superior y los dos tercios inferiores, mientras que la interna la encontramos en la fosa amigdalar.

Las *anomalías de la tercera hendidura* se localizan a lo largo del borde anterior del ms ECM, típicamente posterior a los grandes vasos e inferior al IX par craneal. La apertura externa se sitúa al mismo nivel que las derivadas de la segunda hendidura, mientras que la interna se encuentra a nivel del seno piriforme.

Las *anomalías de la cuarta hendidura* se originan en el ápex del seno piriforme, cruzan sobre el XII par craneal, hacia el músculo cricotiroideo y el cartílago tiroides, para desde aquí tomar un trayecto anterior e inferior, hacia la apertura externa localizada a lo largo del margen anterior del ms ECM. En el lado izquierdo, el trayecto de éstas rodea el arco aórtico, asciende lateral a la tráquea y el esófago entrando en la faringe, inferiormente al nervio laríngeo superior. En el lado derecho, el tracto fistuloso rodea la subclavia.

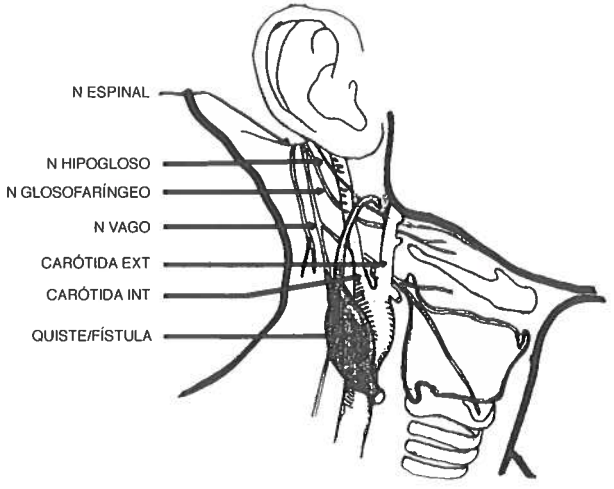

Figura 3. *Anomalías de segunda hendidura.*

Tabla 3
Clasificación de las anomalías de la segunda hendidura

	Características
Tipo I	Borde anterior del ECM, profundo al platisma.
Tipo II	Más común. En contacto con los grandes vasos.
Tipo III	Entre carótida externa e interna. Superior al IX y XII. Inferior al ligamento estilohioideo.
Tipo IV	Medial a los grandes vasos. A nivel de la fosa amigdalar. Muy rara.

1.3. Clínica

La presentación clínica de los quistes branquiales es distinta a la de senos y fístulas. Si no existe un proceso infeccioso, los quistes branquiales (Fig. 4) presentan un aumento progresivo de tamaño, no haciéndose evidentes hasta la tercera o cuarta década de la vida. La presentación temprana en la infancia es a menudo debida a una inflamación aguda y dolorosa, asociada a un proceso infeccioso de vías altas. Este aumento de tamaño es debido a una hipertrofia del tejido linfoide subepitelial, que característicamente se localiza en las paredes del quiste. La abcesificación de éstos puede dar lugar a la ruptura y posterior formación de un seno.

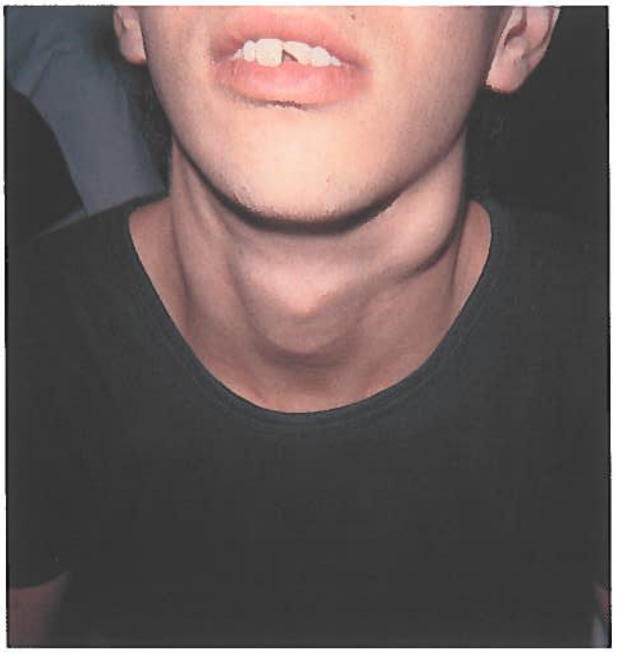

Figura 4. *Quiste branquial.*

La apertura externa de un seno o fístula (Fig. 5) se detecta al nacimiento o durante los primeros años de vida mediante un examen físico de rutina. Las infecciones secundarias son relativamente frecuentes, siendo el agente patógeno más común el Estafilococo aureus. La presentación clínica depende de la hendidura branquial a partir de la cual se origine.

Figura 5. *Fístula branquial.*

Un quiste o una fístula de primera hendidura pueden presentarse como una supuración ótica en ausencia de patología de oído medio, o encontrarse dentro de la glándula parótida, debutando como un cuadro de parálisis facial. Generalmente asociados a microsomía, pueden manifestarse con una otorrea purulenta con o sin la existencia de una masa cervical asociada.

La presencia de un absceso cervical recurrente sin evidencia de apertura externa, constituye una forma de presentación menos común. En estos casos, generalmente existe una apertura interna a nivel del seno piriforme o de la fosa amigdalar. Anomalías de tercera y cuarta hendidura pueden presentarse también como tiroiditis aguda supurada (más común en el lado izquierdo), mostrando una clínica de fiebre, plenitud paratraqueal e inflamación. En esos casos es característico encontrar en los cultivos, flora aerobia y anaerobia.

1.4. Diagnóstico

Cualquier masa quística precisa una correcta historia clínica, así como un amplio examen físico, incluyendo un cuidadoso examen otoscópico.

Los estudios radiográficos, como son la Tomografía Computerizada (TAC), la Resonancia Magnética Nuclear (RMN) y el estudio baritado, aportan una información muy valiosa ante la sospecha de una anomalía branquial, pudiendo definir los quistes en función de su localización y tamaño.

La ecografía ayuda a definir la consistencia de la masa, al tiempo que sirve de guía para la realización de la PAAF (punción aspiración con aguja fina). El quiste puede contener una sustancia líquida de aspecto amarillento y, ocasionalmente, productos derivados del colesterol, así como niveles altos de amilasas salivares (incluso en quistes con poco tejido salivar). La aspiración puede ayudar en el diagnóstico mostrando un epitelio columnar o pseudoestratificado. Deben realizarse siempre estudios de laboratorio para descartar la existencia de una patología infecciosa o inflamatoria.

La colocación del paciente en posición de Trendelenburg puede hacer más visible la anomalía branquial. Así mismo, la exploración endoscópica o la salida de azul de metileno a través de la fístula después de haberlo tragado, constituyen otros exámenes igualmente valiosos en el diagnóstico.

Característicamente, el niño que presenta abscesos cervicales de repetición o una tiroiditis supurativa, debe someterse a un tránsito baritado, que en caso de ser negativo obliga a la realización de una faringoscopia.

1.5. Tratamiento

El tratamiento se basa en la excisión quirúrgica completa. Las incisiones y drenajes previos al diagnóstico, que a menudo sufren estos pacientes, asociado a las infecciones recurrentes, aumentan el riesgo de formación de fibrosis y, por tanto, dificultan enormemente su exéresis.

A la hora de decidir la resección quirúrgica, el factor predominante es la clínica del paciente, más que la edad de éste. Cualquier decisión para retrasar la cirugía debe tener en cuenta el alto índice de infecciones recidivantes que presentan estas lesiones.

El abordaje quirúrgico para las *anomalías de la primera hendidura* debe incluir la posibilidad de exposición y protección del nervio facial. La exéresis de éstas en niños es más difícil, pues el nervio facial es más pequeño, más superficial y con unas relaciones anatómicas peor definidas (en determinadas ocasiones se requiere una parotidectomía superficial). Si el trayecto afecta al cartílago del CAE, una porción de piel debe ser resecada junto con la pieza quirúrgica. Cualquier trayecto que atraviese el hueso temporal debe ser disecado hasta el mismo hueso y amputado (no se recomienda el fresado óseo). La porción localizada dentro de la membrana timpánica o en oído medio debe ser resecada por separado, lo que en muchas ocasiones incluye resecar parte de la membrana timpánica.

Las *anomalías de segunda hendidura* deben abordarse a través de una incisión a lo largo del borde anterior del músculo ECM. Generalmente, esta lesión se localiza a lo largo de la arteria carótida común, cruzando de medial a lateral sobre la bifurcación carotídea. Presenta una relación directa con los pares craneales XII y IX, localizándose medial y superior a éstos. Cuando estas anomalías se presentan como un quiste faríngeo, se puede realizar su resección a través de un abordaje intraoral.

La resección de las *lesiones congénitas derivadas de la tercera hendidura* requiere tener muy presente las relaciones que ésta presenta con la arteria carótida, así como con los pares craneales IX, X y XI. En los neonatos su resección puede constituir una urgencia, especialmente en los casos que causa obstrucción del tracto aerodigestivo superior. En determinadas situaciones, la aspiración mediante un catéter del contenido de la masa puede aliviar la sintomatología del niño.

Cuando *las anomalías derivadas de la cuarta hendidura* debutan como una tiroiditis supurada, es necesario pautar tratamiento antibiótico durante al menos 4 u 8 semanas. Tras este periodo se realiza el abordaje quirúrgico de la lesión, que en determinadas situaciones requiere una lobectomía o incluso una hemitiroidectomía. Ocasionalmente es muy útil la colocación de un catéter de Fogarty a través del seno piriforme a modo de guía.

Las tasas de recurrencia tras la exéresis de una anomalía branquial son de aproximadamente el 3%, aumentando hasta el 20% cuando ha ocurrido alguna complicación (inflamación o infección) o ha habido cirugía previa.

2. ANOMALÍAS DEL CONDUCTO TIROGLOSO

Las anormalidades del conducto tirogloso son las anomalías congénitas más frecuentes de cuello (Fig. 6 y 7).

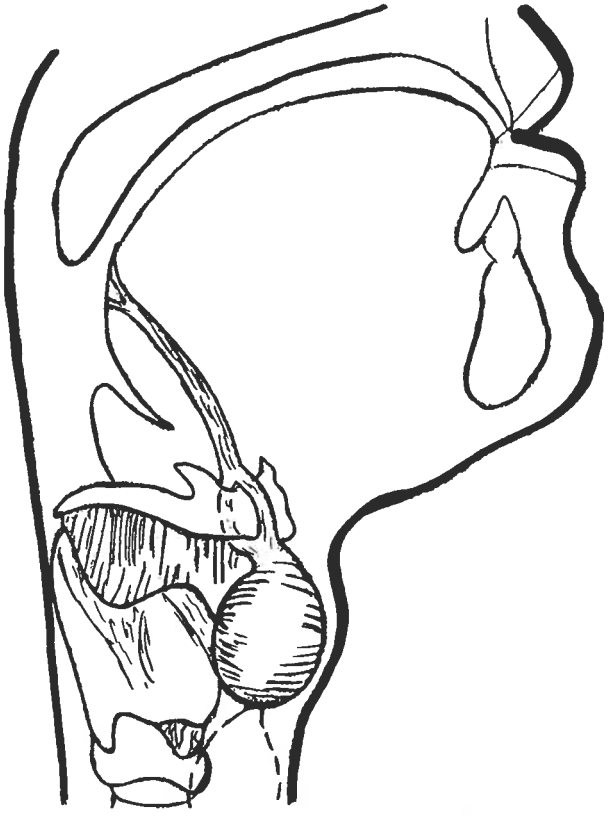

Figura 6. *Quiste tirogloso.*

Figura 7. *Quiste tirogloso.*

Está documentado que hasta el 7% de la población presenta restos de ductus tirogloso; el 10%, tejido tiroideo funcionante en la base de la lengua, y que entre el 25-30% de la población tienen un lóbulo piramidal de Laluette. De hecho, los quistes tiroglosos constituyen entre el 2-4% de todas las masas cervicales, siendo en niños la segunda causa de masa cervical, con una incidencia que dobla en frecuencia a la de los quistes branquiales. No existen diferencias significativas entre sexo o raza, ni se ha demostrado tampoco la posibilidad de herencia.

Los quistes tiroglosos son anomalías congénitas que se originan por la persistencia de un tracto epitelial entre la glándula tiroides y el *Foramen caecum.*

2.1. Embriología

La glándula tiroides aparece como un divertículo en el *Foramen caecum* sobre el suelo de la faringe, durante la tercera semana de desarrollo fetal. Este primordio tiroideo desciende dentro del cuello a modo de tubo, formando un tracto (conducto tirogloso) que generalmente involuciona. Durante su descenso se une al tronco aórtico, tomando la vascularización de éste.

En el desarrollo normal, el conducto tirogloso está situado entre las estructuras derivadas del primer arco y elementos derivados de otros arcos, como son el hueso hioides, la membrana tirohioidea y el cartílago tiroides. Habitualmente, el conducto tirogloso se localiza anterior a todas ellas; sin embargo, en determinadas ocasiones se encuentra posterior o incluso atravesando al hueso hioides, (estructura formada alrededor del segundo mes de vida gestacional) lo que puede dar lugar a la existencia de un tejido remanente a este nivel.

La persistencia del conducto tirogloso es lo que puede dar lugar a la formación de quistes, senos o fístulas.

2.2. Clínica

La mayor parte de los quistes tiroglosos se presentan en niños o adolescentes como masas cervicales asintomáticas de línea media a nivel, o justo debajo del hueso hioides; sin embargo, cualquier localización medial desde la base de la lengua hasta la glándula tiroides es posible. Se localiza lateral

a la línea media en aproximadamente 10-29% de los casos. Se considera que el 65% de estas lesiones son infrahioideas, el 20% suprahioideas y un 15% yuxtahioideas.

Habitualmente, los quistes son masas duras, no fijas, y que característicamente se mueven con la deglución o con la protrusión sobre la lengua. Estas lesiones pueden volverse sintomáticas debido a inflamación e infección, pudiendo progresar a una celulitis o incluso abscesificarse. Según la gravedad de la sintomatología, los pacientes pueden padecer disfagia, disfonía o disnea, así como la ruptura espontánea del quiste a piel, degenerando en la formación de un seno. Otros pacientes refieren cuadros de infecciones autolimitadas recurrentes.

2.3. Diagnóstico

Al margen de una completa historia clínica y un examen físico, incluyendo visualización de la laringe, tanto la tomografía computerizada (TAC), como la ecografía o la PAAF, constituyen las herramientas primarias en la evaluación de estos pacientes. La ecografía determina si la masa es quística o sólida. Si es quística es útil poder valorar las características del líquido, así como las de la pared. A través de la TAC, se visualiza una masa bien circunscrita, suave y de baja densidad, no aumentando tras la inyección de contraste endovenoso. En determinadas ocasiones se puede inyectar contraste dentro de la masa, para determinar la extensión hacia el *Foramen caecum*. Asimismo, la TAC es muy útil para valorar la relación que presenta la lesión con el hueso hioides.

Algunos autores recomiendan la realización de una gammagrafía, como parte de la evaluación preoperatoria normal, dado que podría darse la situación que el único tejido tiroideo normal se encontrase incluido dentro del quiste.

2.4. Tratamiento

El tratamiento de elección es el procedimiento de Sistrunk, el cual consiste en la resección en bloque de la porción anterior del hioides, del trayecto fistuloso y del quiste.

Se realiza una incisión cutánea transversa, de aproximadamente 4-5 cm de longitud, inmediatamente inferior a la masa. Mediante disección del tejido subcutáneo se aborda el quiste, para desde aquí seguir el trayecto ascendente de la fístula hasta llegar al hioides, realizando una resección de su porción más anterior, medial al cuerno menor (aproximadamente 1,5-2 cm). Los tejidos blandos que se localizan entre el hioides y el *Foramen caecum* deben ser también extirpados. Es muy útil la propulsión de la base de la lengua hacia delante, mediante la colocación de un dedo sobre el *Foramen caecum*. La mucosa de la cavidad oral puede ser preservada o escindida, teniendo presente que cualquier solución de continuidad a este nivel debe ser corregida utilizando sutura reabsorbible.

Previo a la descripción de la técnica por Sistrunk en 1920, el índice de recurrencias era de aproximadamente el 70-80%, debido a que hasta entonces la técnica de elección era la excisión simple. Actualmente, el índice de recurrencias se considera que es del 3-5%. Múltiples intervenciones, infecciones recurrentes, juventud, así como la presencia de un tracto fistuloso, aumentan el riesgo de recurrencia. El manejo quirúrgico de dichas recurrencias consiste en una amplia excisión de la mucosa faríngea, así como una resección más amplia de la porción medial del hueso hioides.

3. ANOMALÍAS VASCULARES

La anomalía vascular más común de cabeza y cuello son los hemangiomas. La incidencia real de éstos es desconocida, aunque se estima que alrededor del primer año de vida un 10% de todos los niños tienen un hemangioma visible, y que entre un 15-35% de éstos están localizados en cabeza y cuello, presentando las niñas una incidencia tres veces superior a la de los varones. El síndrome de Mafucci, el síndrome de Sturge-Weber o el síndrome de Kasabach-Merritt, son patologías que comúnmente están asociadas a hemangiomas.

Los hemangiomas se desarrollan por un fallo en el desarrollo embriológico de las células vasculares. Generalmente, presentan un crecimiento rápido seguido de un periodo de involución entre los 3 y 5 años. Aunque la gran mayoría de hemangiomas involucionan con la edad, un pequeño tanto por ciento de ellos permanecen, dando lugar a una deformidad estética para el niño.

En cabeza y cuello, generalmente, se encuentran a nivel de cuero cabelludo, cuello o cara. Pueden localizarse en hueso, músculo, glándulas salivares o mucosa, siendo la piel la localización más frecuente.

Al examen físico, estas lesiones son suaves, compresibles y no dolorosas. Generalmente, palidecen al realizar presión sobre ellos, pudiendo percibir una vibración cuando se trata de una malformación con componente arteriovenoso.

Una amplia historia clínica, junto a la exploración física, orientará al explorador a saber cuáles son las exploraciones complementarias que requiere el niño. La *valoración endoscópica* del tracto aerodigestivo superior, junto con un *esofagograma baritado,* constituyen estudios necesarios cuando existe sospecha de afectación de estas estructuras, pudiendo en esos casos, constituir una urgencia. La *ecografía Doppler* es una técnica no invasiva que ofrece la posibilidad de diferenciar entre flujos de alta y baja presión, siendo útil cuando existe alguna duda sobre el diagnóstico de una masa. Del mismo modo, esta técnica puede ayudar a predecir la evolución de un hemangioma, de modo que un gran número de fístulas dentro de la lesión se relaciona con una menor posibilidad de regresión. La *TAC* es una técnica que se hace necesaria cuando estudiamos la posibilidad de intervenir quirúrgicamente al niño, pues nos valora la existencia de erosión ósea, afectación de grandes vasos, así como extensión intracraneal o mediastínica. La *angiografía,* junto con la *punción directa de contraste* dentro de la lesión, son otras exploraciones que pueden ser útiles en la valoración de estas lesiones (Figs. 8 y 9).

Han sido propuestas distintas técnicas terapéuticas para la resolución de los hemangiomas, dependiendo de la gravedad, de la localización, así como de los posibles

Figura 8. *Hemangioma del suelo de la boca en un varón de varios meses. RM serie coronal potenciada en T2. Se observa una masa polilobulada hiperintensa con varias tabicaciones que se extiende desde el suelo de la boca hacia ambos espacios masticadores. (Cortesía Dr. A. Más).*

Figura 9. *Hemangioendotelioma cervicotorácico. RM serie coronal potenciada en T1. Masa isointensa en T1 a la musculatura cervical, que se extiende desde la región cervical baja hacia mediastino superior, provocando cierto compromiso traqueal. (Cortesía Dr. A. Más).*

resultados estéticos que se logran con cada una de ellas. En cualquier caso, la mayor parte de estas lesiones deben ser seguidas durante un tiempo, esperando su involución espontánea, que según las series llega al 85%. Se considera que aproximadamente el 3-5% de todos los hemangiomas requieren un tratamiento agresivo, ya sea por su tamaño, afectación de estructuras vitales o por compromiso para la vida del niño. Una excisión fácil, un crecimiento rápido o atípico, así como un fallo en su involución tras un periodo de observación, constituyen otras indicaciones para tratar determinados hemangiomas. Los tratamientos no quirúrgicos incluyen la administración sistémica o intralesional de corticoesteroides (Tabla 4), electrodisección, terapia compresiva, embolización, crioterapia, láser, terapia esclerosante, radiación, *interferón alfa,* y otros agentes quimioterápicos. La cirugía la reservamos para aquellas lesiones que no responden a las terapias antes indicadas, o que han presentado un patrón de crecimiento después de una terapia adecuada y precisan una reintervención terapéutica. Durante el acto quirúrgico se debe ser muy cuidadoso con la hemostasia, teniendo presente que, en determinadas ocasiones, es preferible dejar una porción de lesión en un área de difícil acceso, antes que arriesgarnos a provocar un sangrado difícil de controlar.

Las complicaciones de los hemangiomas van desde infecciones, hemorragias recurrentes, trombocitopenia, ulceración, deformidad estética, hasta un fallo cardiaco o una obstrucción aguda de vías aéreas. Sin duda, la complicación más común es la ulceración, debido en la mayoría de casos a una infección.

Tabla 4
Corticoides en el tratamiento de los hemangiomas

	Indicaciones	Técnica	Resultados
Intralesionales	Ulceración, sangrado, crecimiento rápido, bien localizados.	Triamcinolona (< 14 mg), betametasona (< 6 mg). Se requiere dosis de refuerzo. A partir de la 6ª semana.	Respuesta 75%. Necrosis y atrofia cutánea.
Sistémicos	Grandes hemangiomas. Puede prevenir traqueotomía.	Prednisolona 3-4mg/kg/día durante 4 semanas, luego dosis decrecientes.	Respuesta 29-100%. Efectos sistémicos.

4. MALFORMACIONES LINFÁTICAS

Los linfangiomas o malformaciones linfáticas aparecen a partir de un desarrollo anormal del sistema linfático. También conocidos como *higroma quístico* (del griego: tumor acuoso), por ser el más común. Estas lesiones representan menos del 5% de las masas cervicales congénitas.

Según su estructura, los linfangiomas pueden clasificarse en cuatro grupos: los *linfangiomas capilares,* masas compuestas por capilares linfáticos de distintos tamaños; los *linfangiomas cavernosos* que contienen senos linfáticos dilatados que generalmente invaden los tejidos blandos circundantes; los *higromas quísticos,* cuando existe un gran seno, y los *hemangiolinfangiomas.* Lo más común es encontrar en un mismo paciente, una combinación de los distintos tipos histológicos.

Estas lesiones presentan un patrón de aparición bimodal, de modo que al nacimiento se detecta un 40%, aumentando hasta el 90% alrededor del segundo año (todo ello debido al gran crecimiento linfático que presentan estas lesiones durante el primer año de vida); mientras un segundo grupo de lesiones aparece después de los 20 años.

A nivel cervical se encuentran la mayor parte de estas lesiones, siendo los triángulos anterior y posterior las localizaciones más comunes. Cuando un higroma quístico se encuentra en el triángulo cervical anterior, generalmente se extiende hacia los espacios submandibulares y submentales, de manera ocasional al suelo de la boca.

La mayor parte de pacientes presentan una masa asintomática, suave, de tamaño considerable, transiluminada, compresible y de textura lobulada que invade típicamente estructuras adyacentes y planos profundos. Generalmente, los padres refieren un crecimiento lento de la masa, de modo que un aumento súbito de tamaño nos debe hacer sospechar de una hemorragia o una infección. Alrededor del 40% de los niños con higroma quístico refiere disnea y/o dificultades en la ingesta.

La mayoría de las veces estas lesiones son diagnosticadas mediante la *ecografía,* la cual muestra una masa quística con numerosos septos de diferente ecogeneicidad. La *TAC* es, en cualquier caso, el método de elección que muestra típicamente una masa quística multilobulada de densidad agua captadora de contraste. La *RNM* delimita mejor los tejidos blandos y ofrece, por tanto, el planteamiento preoperatorio más acurado.

Cuando existe compromiso para la vida del paciente, se requiere una actuación inmediata que en muchas ocasiones es suficiente con la aspiración de la masa. Un gran número de autores aboga por la observación cuidadosa del paciente, esperando una resolución espontánea de la lesión. En estos casos se debe tener presente que existirá un aumento en la dificultad quirúrgica cuando se produzca una infección o un incremento de tamaño. Del mismo modo han sido propuestas distintas sustancias esclerosantes, como las tetraciclinas o la ciclofosfamida, para el tratamiento de estas lesiones. En cualquier caso, la cirugía es la técnica de elección en un gran número de pacientes.

5. TUMOR ESTERNOCLEIDOMASTOIDEO DEL NIÑO

El tumor esternocleidomastoideo del niño, también conocido como *fibromatosis colli, fascitis nodular* o *tortícolis muscular congénita,* es una lesión fibrótica que aparece dentro del tejido del músculo esternocleidomastoideo. De consistencia firme, se diagnostica alrededor de la 1ª-4ª semana de vida, localizándose a nivel del tercio distal del músculo esternocleidomastoideo.

Aunque su etiología no está del todo aclarada, muchos autores lo relacionan con partos instrumentales (fórceps), lo que daría lugar a la formación de un hematoma y a la fibrosis subsecuente. Sin embargo, han sido documentados casos de niños nacidos por cesárea, con esta lesión.

Mientras algunos autores recomiendan una resección temprana de la lesión para prevenir la posibilidad de una deformidad permanente, otros consideran preferible esperar y realizar fisioterapia, ya que la evolución natural es hacia la involución espontánea. Se considera que mediante la fisioterapia correctora, se pueden lograr unas tasas de éxito que llegan al 70-90%. Ésta debe iniciarse antes de los 6 meses de vida, empeorando el resultado cuanto más tarde se inicie. Si con el tratamiento conservador no obtenemos los resultados esperados, está indicado realizar una sección quirúrgica del músculo esternocleidomastoideo.

Los casos que no reciben tratamiento evolucionan hacia una tortícolis mantenida, lo que puede llevar a una plagiocefalia y a una asimetría facial.

6. QUISTES TÍMICOS

Las anomalías tímicas constituyen, sin duda, una de las patologías más infrecuentes del cuello. Se considera que estas lesiones son raras por el hecho de que, muy a menudo, son asintomáticas y pasan desapercibidas.

La glándula tímica principal aparece de la tercera bolsa branquial. Los primordios tímicos (bilaterales) se desarrollan a partir de la faringe primitiva, tomando desde aquí un trayecto descendente y medial, fusionándose antes de penetrar en el mediastino. Las conexiones potenciales con la faringe permanecen como un conducto epitelial, que posteriormente involuciona, conocido como *ductus timofaríngeo.*

La existencia de tejido tímico ectópico viene dada por fallo en el descenso de uno o de los dos lóbulos tímicos, por secuestro de tejido, así como por la persistencia de restos del *ductus timofaríngeo.*

La presencia de una lesión de origen tímico se presenta como una masa cervical, diagnosticándose en la mayoría de casos durante la primera década de vida. Son lesiones duras y redondeadas, relacionándose a menudo con sintomatología respiratoria como la tos.

La evaluación inicial incluye la realización de una radiografía de tórax, que puede revelar la existencia de una masa de densidad suave en mediastino anterior. El tratamiento de elección es la cirugía.

7. LARINGOCELE

Los laringoceles constituyen una lesión cervical rara, que aparece como consecuencia de una dilatación anormal del *sáculo laríngeo,* que es una bolsa ciega que asciende verticalmente desde el ventrículo laríngeo, entre las bandas y la superficie interna del cartílago tiroides. Numerosas glándulas mucosas vacían su contenido dentro de este sáculo, aportando lubricación a la cuerda ipsilateral. Cuando el laringocele se infecta se convierte en un laringopiocele.

Típicamente, se localizan a nivel de la membrana tirohioidea, lateral a la línea media. Mientras que los laringoceles son estructuras blandas y depresibles, los laringopioceles son a menudo duros, asociados a signos sistémicos y locales de inflamación.

Los laringoceles asintomáticos no requieren tratamiento, mientras que tanto los laringoceles sintomáticos como los laringopioceles deben ser resecados (laringofisura). En muy raras ocasiones se requiere la realización de una traqueotomía para asegurar la vía aérea en estos pacientes.

8. QUISTES DERMOIDES

Son lesiones poco comunes a nivel cervical. Los dermoides son teratomas derivados de células germinales, que tienen un predominio ectodérmico, aunque cuentan con células derivadas de endodermo y mesodermo. Contienen apéndices epidérmicos, como folículos pilosos y glándulas sebáceas.

Cuando se localizan a nivel de línea media, son frecuentemente confundidos con quistes tiroglosos. Ante la presencia de una masa cervical de línea media inferior al istmo tiroideo debemos sospechar la existencia de un quiste dermoide.

El tratamiento de elección es la resección simple.

BIBLIOGRAFÍA

1. **KELLEY, DJ., MYER, CM.** "Congenital anomalies of the neck". En: *Congenital anomalies of the ear, nose and throat,* Tewfick, TD., Der Kaloustian VM. Oxford: Oxford University press, 1997, p. 331-373.
2. **COTTON, RT., MYER, CM.** "Congenital malformations of the head and neck". En: *Practical Pediatric Otolaryngology.* Philadelphia: Lippincott-Raven publishers, 1998, p. 663-681.
3. **TORSIGLIERI, AJ., TOM, LWC., ROSS, AJ., WETMORE, RF., HANDLER, SD., POTSIC, WP.** "Pediatric neck masses; guidelines for evaluation". *Int J Pediatr Otorhinolaryngol* 1988; 16: 199-210.
4. **YUH, WTC., SATO, Y., LOES, DJ.** *et al.* "Magnetic resonance imaging and computed tomography in pediatric head and neck masses". *Ann Otol Rhinol Laryngol* 1991; 100: 54-62.
5. **IKARASHI, F., NAKANO, Y., NONUMURA, N.** *et al.* "Clinical features of first branchial cleft anomalies". *Am J Otolaryngol* 1996; 17(4): 33-239.
6. **CHOI, SS., ZALZAL, GH.** "Branchial anomalies: A review of 52 cases". *Laryngoscope* 1995; 105(9 Pt 1): 909-913.
7. **MOOORE, KL.** "The branchial apparatus and the head and neck". En: *The developing human: Clinically oriented embriology.* 3rd ed. Toronto: Saunders, 1985, p. 179-215.
8. **TUNKEL, DE., BAROODY, FM., SHERMAN, ME.** "Fine-needle aspiration biopsy of cervicofacial masses in children". *Arch Otolaryngol Head Neck Surg* 1995; 121: 533-36.
9. **STURGIS, EM., MILLER, RH.** "Thyroglosal duct custs". *J La State Med Soc* 1993; 145: 459.
10. **DAVENPORT, M.** "ABC of general surgery in Children. Lumps and swellings of the head and neck". *BMJ* 1996; 312: 368-71.
11. **PELAUSA, EO., FORTE, V.** "Sistrunk revisited. A 10-year review of revision thyroglossal duct surgery at Toronto's Hospital for Sick Children". *J Otolaryngol* 1989; 18: 325-333.
12. **OATES, CP., WILSON, AW., WARD-BOOTH, RP., WILLIAMS, ED.** "Combined use of Doppler and conventional ultrasound for the diagnosis of vascular and other lesions in the head and neck". *Int J Oral Maxillofac Surg* 1990; 19: 235-239.
13. **BARTLETT, JA., RIDING, KH., SALKELD, LJ.** "Management of hemangiomas of the head and neck in children". *J Otolaryngol* 1988; 17: 111-120.
14. **FOLKMAN, J., DÁMORE, PA.** "Blood vessel formation: What is the mollecular basis?". *Cell* 1996; 87(7): 1.153-55.
15. **STAL, S., HAMILTON, S., SPIRA, M.** "Hemangiomas, lymphangiomas, and vascular malformations of the head and neck". *Otolaryngol Clin North Am* 1986; 19: 769-96.
16. **RAVEH, E., DEJONG, AL., TAYLOR, GP.** *et al.* "Prognostic factors in the treatment of lymphatic malformations". *Arch Otolaryngol Head Neck Surg* 1997; 123(10): 1.061-65.
17. **BRENDENKAMP, JK., HOOVER, LA., BERKE, GS., SHAW, A.** "Congenital muscular torticollis". *Arch Otolaryngol Head Neck Surg* 1990; 116: 212-16.
18. **WALSH, S.** "Torticollis in infancy". *J Pediatr Health Care* 1997; 11(3): 151-2.
19. **BHARADWAJ, VK.** "Sternomastoid myoplasty. Surgical correction of congenital torticollis". *J Otolaryngol* 1997; 26(1): 44-8.
20. **SUSTER, S., ROSAI, J.** "Cystic thymomas". *Cancer* 1992; 69: 92-7.
21. **BOYD, J., TEMPLER, J., HAVEY, A., WALLS, J., DECKER, J.** "Persistent thymopharyngeal duct cyst". *Otolaryngol Head Neck Surg* 1993; 109: 135-9.
22. **RUTKA, J., BIRT, D.** "Laryngocele: A case report and review". *J Otolaryngol* 1983; 12: 389-92.

56. LESIONES INFLAMATORIAS CERVICALES

G. Til Pérez*, M. Tomás Barberán*, F. Roca-Ribas Serdá**

Este capítulo pretende establecer las bases clínicas para orientar el diagnóstico etiológico y la terapéutica correctora de las principales lesiones inflamatorias cervicales. Las diferencias anatómicas y funcionales respecto al adulto le otorgan a la patología inflamatoria cervical unas características diferenciales en la edad pediátrica.

Las masas cervicales son muy comunes en niños; la mayoría de ellos tienen o han tenido alguna masa cervical palpable a lo largo de su infancia. Una gran parte de ellas corresponde a procesos autolimitados de días de duración, generalmente adenopatías o lesiones inflamatorias, pudiendo el resto ser clasificadas como congénitas o neoplásicas.

Es a través de la historia clínica y de una buena exploración física, a menudo ayudados por un pediatra, como conseguimos establecer en la mayoría de pacientes, la etiología responsable; en cualquier caso contamos con una serie de estudios complementarios, de laboratorio o de imagen, que corroboran u orientan el diagnóstico.

1. SEMIOLOGÍA Y EXPLORACIÓN

La historia clínica (Tabla 1) es la que generalmente nos sugiere si la lesión que sufre el niño es de etiología inflamatoria, infecciosa, congénita o incluso neoplásica. La edad de aparición, la localización y el tiempo de evolución de la enfermedad son parámetros que, generalmente, nos ayudan a establecer la patogenia de la enfermedad. La presencia de cualquier signo o síntoma asociado, ya sea en cabeza y cuello, o en cualquier otra localización del cuerpo, debe tenerse siempre presente, pues a menudo la patología cervical constituye un signo centinela de una patología sistémica (Tabla 2).

Tabla 1
Antecedentes personales

Calendario vacunal
Traumatismos cervicales
Antecedentes quirúrgicos
Enfermedad autoinmune
Contacto con animales (gatos, perros, etc)
Relación con TBC u otras infecciones
Exposición a radiaciones ionizantes
Viajes

Tabla 2
Síntomas/signos constitucionales

Pérdida de peso
Fiebre
Escalofríos
Sudores nocturnos
Cambios de conducta

La exploración física empieza con una valoración meticulosa de la lesión; consistencia, tamaño, enrojecimiento, dolor a la palpación o aspecto de la piel son detalles que debemos reflejar claramente en la historia. Un examen general de cabeza y cuello, valorando nariz, oídos, cavidad oral, naso e hipofaringe (si contamos con la colaboración del niño), así como la existencia de hiperextensión cervical o tortícolis, disfagia, voz gangosa o estridor, puede, en muchos casos, ayudarnos a localizar el foco responsable. Las lesiones inflamatorias cervicales pueden formar parte de una patología más general; ello hace que en la mayoría de niños se deba realizar una exploración física completa, para lo que es conveniente contar con la ayuda de un pediatra que, al margen de tener más hábito en el manejo de los niños, dispone de una visión más amplia de la enfermedad. Es fundamental prestar especial interés a la presencia de hepato o esplenomegalia, así como a la posible existencia de adenopatías en cualquier otra localización del cuerpo.

2. EXÁMENES COMPLEMENTARIOS

Los resultados obtenidos de la anamnesis y la exploración clínica nos orientan para saber cuáles son los

* Servicio de ORL. Hospital Son Dureta, Palma de Mallorca.
** Servicio de ORL. Hospital Germans Trias i Pujol, Badalona.

tests complementarios o pruebas de imagen que debemos solicitar (Tabla 3).

En cualquier caso, si la lesión está drenando tomaremos una muestra que será enviada a microbiología, solicitando específicamente un cultivo bacteriano y fúngico, un antibiograma y un test específico para microbacterias.

La evaluación radiológica de las lesiones inflamatorias cervicales se basa fundamentalmente en la *tomografía axial (TAC) con contraste*, que nos sirve para determinar la extensión, así como la posible afectación profunda de órganos vitales. Generalmente, la *resonancia magnética* no añade nueva información; en cualquier caso es útil para valorar infecciones e inflamaciones inusuales, o cuando sospechemos la existencia de un tumor o una malformación vascular. La *radiografía lateral de cuello* o la *ecografía* presentan unas indicaciones más limitadas, aunque pueden ser pruebas de cribaje por su bajo coste y morbilidad. La *placa de tórax* puede ser útil si existe sospecha de sarcoidosis, tuberculosis o malignidad.

Tabla 3
Tests sanguíneos

Analítica sanguínea completa
Test de Paul-Bunnell
Títulos de IgM / IgG frente al virus de Epstein-Barr
Ídem Citomegalovirus
Títulos de Ac frente Toxoplasma

Tabla 4
Inflamaciones cervicales más comunes

LESIONES INFECCIOSAS

Virales

Adenitis
- Rinovirus
- Adenovirus
- Enterovirus
- Varicela
- Sarampión
- Paperas
- Rubéola

- Mononucleosis
- CMV
- Infección por VIH
  - Aguda
  - Linfadenopatía crónica

Bacteriana

Linfadenitis supurativa
Infec. de espacios profundos
Fascitis necrotizante
Trombosis séptica

Micobacterias

TBC
Atípicas

Otras bacterias

Tularemia
Actinomicosis
Arañazo de gato
Brucelosis
Sífilis

Hongos

Histoplasmosis
Otros

Parásitos

Toxoplasma

LESIONES INFLAMATORIAS

Enfermedad de Kawasaki
Sarcoidosis
Histiocitosis
Enfermedad de Kikuchi
Síndrome PFAPA
Miositis focal

3. INFECCIONES VÍRICAS (Tabla 5)

3.1. Adenitis viral

Probablemente constituye la causa más común de linfadenopatía cervical (Fig. 1). Es una patología autolimitada, de 5 a 10 días de duración, generalmente causada por rinovirus, adenovirus o enterovirus que, a menudo, se acompaña de patología de vías respiratorias altas. Tanto el

***Figura 1**. Adenitis vírica inespecífica.*

Tabla 5
Enfermedades víricas asociadas a adenopatías cervicales

Entidad clínica	Etiología	Clínica	Diagnóstico	Tratamiento
Adenitis viral inespecífica	Rinovirus Enterovirus Adenovirus	Cuadro catarral. Autolimitado a 5-10 días	de presunción	Soporte
Mononuclesosis	VEB	Malestar general, amigdalitis, hepato-esplenomegalia 4 semanas	Paul-Bunnell, Ac específicos, linfocitosis atípica	Soporte, corticoides, antibióticoterapia
SIDA	VIH	Aguda: cuadro pseudogripal. Autolimitado Crónica: infecciones intercurrentes	Tests serológicos Tests serológicos	Soporte Soporte, antiretrovirales, antibióticos específicos
Citomegalovirus	CMV	Cuadro pseudogripal	Elisa. Linfocitosis atípica	Soporte, Ganciclovir o Foscarnet en casos graves
Herpes simple	Herpes simple 6	Rash cutáneo, febrícula	Cultivos virales, elisa	Soporte. Aciclovir y Vidarabina en casos graves

sarampión, como las paperas, la rubéola o la varicela pueden ser causa de adenopatías cervicales. El tratamiento es sintomático, añadiendo Aciclovir a los niños inmunodeprimidos afectos de varicela.

3.2. Mononucleosis infecciosa

Es una patología causada por el virus de Epstein-Barr (VEB), que se transmite por el contacto de mucosas. Las adenopatías cervicales a menudo se acompañan de malestar generalizado, fiebre, amigdalitis exudativa y hepatoesplenomegalia (Fig. 2). El diagnóstico se basa fundamentalmente en la valoración en sangre periférica de anticuerpos heterófilos frente VEB (test de Paul-Bunnell), aunque también podemos determinar los títulos específicos de IgG e IgM. Del mismo modo, la existencia de linfocitos atípicos en el recuento leucocitario ayuda a diferenciarlo de la patología bacteriana.

Con un tratamiento de soporte se consigue una recuperación completa en 4 semanas, durante las cuales se debe prestar especial atención a la hepatoesplenomegalia, lo que en muchos casos obliga al paciente a mantener reposo. Cuando las amígdalas provocan una obstrucción considerable se recurre al uso de corticoides orales, así como a antibacterianos, para impedir la infección secundaria, evitando en cualquier caso el uso de ampicilina o amoxicilina, pues típicamente causan un rash cutáneo en estos pacientes (Fig. 3).

3.3. Síndrome de inmunodeficiencia adquirida

El síndrome de inmunodeficiencia adquirida (SIDA) está causado por una infección por el VIH. La población infantil

Figura 2. *Mononucleosis infecciosa.*

Figura 3. *Mismo figura 2. Rash cutáneo provocado por ampicilina.*

representa aproximadamente el 2% de todos los casos de SIDA. Muchos niños que han sido contagiados prenatal o perinatalmente son sintomáticos antes de los 2 años de edad. En el 80% de los casos de SIDA pediátrico incluimos a sus padres en un grupo de riesgo (bisexuales, prostitución, ADVP, etc).

Un cuadro pseudogripal caracteriza a la infección aguda; algunas semanas tras la inoculación del virus el paciente presenta fiebre, dolor de cabeza, diarrea, malestar y adenopatías generalizadas de predominio cervical. Característicamente, éstas son de consistencia suave y de distribución simétrica, fundamentalmente a nivel del triángulo posterior del cuello. Podemos ver este cuadro en adolescentes, por lo que se hace necesario preguntarles por sus hábitos sexuales, así como por el consumo de drogas por vía parenteral (actualmente no está claro si estos pacientes se benefician del inicio de la terapia antiretroviral durante la infección aguda).

Los niños infectados por transmisión vertical son habitualmente diagnosticados de manera temprana, por lo que el otorrinolaringólogo pediátrico se convierte en mero consultor. A menudo, el propósito de la interconsulta está en determinar si las adenopatías cervicales están originadas por infecciones intercurrentes víricas, bacterianas o fúngicas, o por el propio VIH.

3.4. Citomegalovirus

Las adenopatías cervicales debidas a la infección por citomegalovirus (CMV) son raras, de debut tardío, y a menudo asociadas a un aumento generalizado del tamaño de los ganglios linfáticos. Causa sintomatología leve, y el diagnóstico se establece por los títulos de fijación del complemento, así como por el aislamiento del virus. En pacientes inmunocomprometidos, y raramente en inmunocompetentes, el CMV puede causar una patología de afectación multisistémica. El tratamiento de soporte es la terapia base de esta patología.

3.5. Otros

Tanto el herpes-virus 6 como el virus de la varicela-zoster, son causas menos comunes de adenopatías cervicales; en cualquier caso hay que tenerlas presente al hacer el diagnóstico diferencial.

4. INFECCIONES BACTERIANAS

4.1. Adenitis cervical bacteriana

El Estafilococo aureus, junto con el Estreptococo piógenes del grupo A, son la causa más común de adenitis cervical bacteriana en niños, aunque otros agentes como el Estafilococo epidermidis y la neisseria, así como determinados anaerobios, pueden estar involucrados en su etiología.

La adenitis cervical supurativa progresa a través de una serie de estadios. En primer término, se produce la inoculación bacteriana, típicamente desde faringe, lo que da lugar a una clínica de inflamación localizada, dolor y sintomatología sistémica (malestar general y fiebre). Si el cuadro no es tratado adecuadamente, puede evolucionar, apareciendo un tejido seminecrótico, lo que invariablemente se abscesifica. A medida que avanza, puede llegar a romper la cápsula nodular, extendiéndose el pus libremente a través de los espacios cervicales profundos del cuello, lo que puede desembocar en un proceso de afectación sistémica.

La adenitis cervical supurativa puede localizarse en cualquier nódulo cervical, aunque los ganglios más comúnmente afectados son los del área submandibular, los del triángulo posterior del cuello o los localizados a nivel de la unión entre el espacio retro y parafaríngeo.

El diagnóstico se obtiene por la clínica y la exploración física, sin necesidad de realizar pruebas de imagen complementarias (TAC con contraste), a las que recurriremos cuando sospechemos afectación de los ganglios retrofaríngeos o abscesificación y afectación de los espacios cervicales profundos.

El tratamiento va a depender del estadio en que nos encontremos, de modo que mientras no se haya abscesificado puede responder a antibioticoterapia, requiriendo aspiración o drenaje quirúrgico asociado, siempre que exista pus, aun cuando ésta esté confinada dentro de la cápsula. El tratamiento inicial se basa en la administración vía oral de un antibiótico resistente a beta-lactamasas, durante un periodo no inferior a 10 días. En caso de existir sintomatología sistémica, celulitis periganglionar o un aumento nodular muy marcado, es necesario administrar antibióticos vía parenteral. El pronóstico es bueno, de modo que, a excepción de los casos en los que existe extensión extracapsular con afectación de los espacios cervicales profundos, se obtiene una regresión nodular completa en 4 ó 6 semanas.

4.2. Infecciones micobacterianas

La adenitis cervical o escrófula es la manifestación cervical más común de la infección micobacteriana. Actualmente se está prestando mayor atención a este tipo de patología, debido fundamentalmente al aumento de la incidencia de la tuberculosis pulmonar, lo que ha hecho que en determinadas localizaciones, entre las que se incluye España, se haya producido un marcado aumento de la

linfadenitis micobacteriana. Las micobacterias atípicas, entre las que destacan el *Mycobacterium avium-intracellulare* (MAI) y el *Mycobacterium escrofulaceum,* son la causa más común de escrófula en la población infantil, siendo el *Mycobacterium tuberculosis* (MTB) responsable de tan sólo el 10% de casos. Característicamente es más común en niñas y en menores de 5 años.

Las **micobacterias atípicas** (MNT) (Tabla 6) constituyen una causa común de linfadenopatía cervical en niños.

Tabla 6
Diagnóstico diferencial de infecciones micobacterianas en la infancia

	Micobacterias atípicas	***Mycobacterium tuberculosis***
Prevalencia	Superior al 80%	10-20%
Transmisión	Aspiración o inoculación de lugares contaminados	Interpersonal
Linfadenopatía cervical	Unilateral. Submandibular	Bilateral. Preauricular, cervical alto
Complicaciones locales	Frecuentes	Poco frecuentes
Rx tórax	Normal	Alterado
Edad	Inferior a 5 años	Niños mayores o adolescentes
Tratamiento	Excisión, aspiración o curetaje	Antibioticoterapia

Adaptado de: Rosenfeld MR. En: Bluestone CD., Stool SE., Kenna MA., eds. *Pediatric Otolaryngology,* 3rd ed. Philadelphia, W.B. Saunders company, 1996, p. 1.518.

Generalmente, son adenopatías no dolorosas de evolución lenta, semanas o meses, de distribución unilateral y localizadas fundamentalmente en el área submandibular. Pueden evolucionar dando lugar a afectación cutánea, presentando un aspecto violáceo muy característico (Fig. 4). La ubicuidad caracteriza la distribución de las micobacterias atípicas; el suelo, la comida o el agua constituyen su hábitat natural, no habiéndose establecido todavía el contagio interpersonal.

La ***Mycobacteria tuberculosis*** se caracteriza por presentar una linfadenopatía cervical bilateral de aparición tardía, entre 4 y 6 meses tras la primoinfección. A diferencia

Figura 4. *Micobacteria atípica.*

de las anteriores, el contagio se produce de persona a persona. Los ganglios más comúnmente afectados son los localizados a nivel preauricular o cervical alto (Fig. 5, 6). Ante la sospecha es necesario solicitar una radiografía de tórax.

4.2.1. Diagnóstico

Existen derivados de proteína purificada (PPD) para MTB, MAI, *M scrofulaceum* y *M kansasis;* en cualquier caso, aunque el Mantoux dual (MTB + MNT) ha demostrado una buena correlación con los resultados de los cultivos, existe una reactividad cruzada significativa entre los antígenos de MTB y MNT.

A través de la aspiración con aguja fina, el drenaje quirúrgico o la toma de una muestra de un nódulo afecto, podemos obtener material suficiente para un cultivo, o para un análisis anatomopatológico; sin embargo, el cultivo es muy complejo, obteniendo resultados significativos en menos del 50% de muestras. Del mismo modo, mediante el estudio histopatológico, es complejo diferenciar entre MTB y MNT, pues en ambos casos existen granulomas con necrosis caseificante.

La **PCR** (Polimerasa chain reaction) constituye una prueba diagnóstica útil y rápida, siendo cada vez más empleada por numerosos centros, por su elevada fiabilidad.

Figura 5. *Adenitis tuberculosa.*

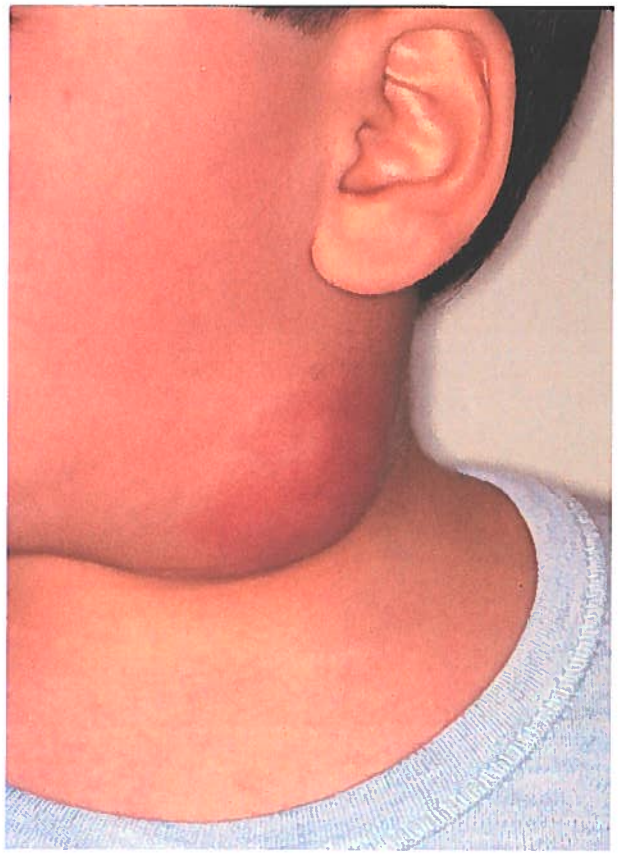

Figura 6. *Adenitis tuberculosa.*

4.2.2. Tratamiento

Si se confirma la infección por ***Mycobacterium tuberculosis,*** se realiza un tratamiento similar al establecido para la tuberculosis pulmonar, con combinaciones de rimfampicina, isoniacida, piracinamida y etambutol. A pesar del correcto tratamiento, el 30% de los niños afectos presentan adenopatías residuales (más de 10 mm de diámetro), requiriendo biopsia si persisten pasados unos meses.

El tratamiento para las **MNT** es controvertido, difícil y no siempre satisfactorio. Si un nódulo no se trata, típicamente da lugar a supuración franca, y a la formación de trayectos fistulosos cutáneos que, aunque en la mayoría de casos se resuelven espontáneamente, dejan como resultado final la existencia de una deformidad cosmética franca, siendo la excisión quirúrgica el tratamiento de elección. Previo a la cirugía se debe valorar mediante una TAC la extensión total, así como la posible afectación de estructuras vecinas. Es necesario realizar una valoración individualizada en cada paciente, teniendo en cuenta que no nos enfrentamos a una patología en la que peligra la vida, por lo que la lesión de estructuras vecinas durante el acto quirúrgico (ramas del facial) es difícil de justificar. En cualquier caso, hay que evitar al máximo la fistulización espontánea. A pesar de ofrecer unos resultados muy pobres, la antibioticoterapia constituye una alternativa plausible en los casos en los que, por otros motivos, se descarte la excisión o el curetaje. Sea cual sea el resultado obtenido, hay que advertir a los padres que pueden aparecer alteraciones cosméticas a medida que el niño vaya creciendo, así como que el proceso puede no responder completamente al tratamiento, por lo que su hijo debe ser monitorizado durante varios meses.

4.3. Enfermedad por arañazo de gato

La enfermedad por arañazo de gato (EAG) es una patología causada por una infección por *Bartonella (Rochalimaea) henselae*. Esta bacteria puede ser cultivada a partir de la sangre de aproximadamente el 30-60% de todos los gatos, siendo más común en los gatitos menores de 1 año. La transmisión entre los gatos se produce mediante las pulgas, mientras que de gato a hombre es por arañazo. Se considera que la incidencia anual de la enfermedad es de 9 casos por 100.000 habitantes y año, siendo más común entre septiembre y enero. Característicamente, la inoculación primaria puede ser identificada en menos del 50% de pacientes.

En el paciente inmunocompetente la clínica se caracteriza por un cuadro de malestar general y febrícula, el cual se asocia a una linfadenopatía unilateral y autolimitada

que se desarrolla semanas o meses después tras la aparición de una **pápula** en el lugar de la inoculación bacteriana (arañazo). Los ganglios de la extremidad superior se afectan generalmente tras los cervicales. La afectación sistémica ocurre en menos del 10% de los pacientes, e incluye encefalitis, neumonía, retinitis, endocarditis, hepatitis, osteomielitis, y el **síndrome oculoglandular de Parinaud,** caracterizado por la existencia de una adenopatía preauricular y asociado a conjuntivitis unilateral.

Actualmente el diagnóstico se basa fundamentalmente en los tests serológicos específicos, los cuales presentan un valor predictivo positivo superior al 90%, obviando la necesidad de biopsia. En cualquier caso, si se dispone de tejido, ya sea a partir de un nódulo linfático, piel o conjuntiva, es posible identificar el bacilo mediante la cadena de impregnación de plata de Warthin-Starry.

Aunque en la mayoría de casos la enfermedad se resuelve espontáneamente, los nódulos pueden progresar hacia la supuración y requerir drenaje en aproximadamente el 10% de los pacientes. El tratamiento más aceptado actualmente es el de soporte, no habiendo encontrado ninguna terapia antimicrobiana realmente útil para la resolución del cuadro. No se recomienda la excisión de los nodos necrotizantes, pues la supuración puede persistir durante semanas a través de la incisión quirúrgica.

4.4. Actinomicosis

La actinomicosis está causada por una bacteria gram-positiva no esporiforme, siendo el *Actinomyces israelii* el patógeno humano más común. Es un comensal de la cavidad oral, por lo que a menudo estas infecciones se relacionan con extracciones dentarias o con heridas de la cavidad oral.

Típicamente debuta con una masa localizada cerca de la mandíbula, de crecimiento lento y poco dolorosa. Si no se trata, evoluciona hacia la supuración crónica y la fibrosis, formando uno o más trayectos fistulosos de drenaje. Aproximadamente un 10% de los casos presentarán metástasis a distancia, fundamentalmente a nivel hepático o cerebral.

Son característicos los gránulos de sulfuro en la zona de drenaje. En cualquier caso, el diagnóstico se establece por técnicas específicas de cultivo.

El tratamiento se basa en la excisión quirúrgica asociada a penicilina, durante un periodo no inferior a 6 meses.

4.5. Tularemia

La tularemia está causada por el bacilo *Francisella tularensis,* el cual se transmite a los humanos a través de conejos, garrapatas o por la ingesta de aguas contaminadas. Aunque la tularemia típicamente se describe como una enfermedad sistémica severa, con una mortalidad que llega al 7% de afectados, existe una variante autolimitada caracterizada por fiebre, amigdalitis, adenitis dolorosa (70%), úlceras cutáneas, cansancio y cefalea.

El diagnóstico se confirma por un aumento de los títulos de anticuerpos de tularemia. El tratamiento antimicrobiano es con estreptomicina, tetraciclinas o cloranfenicol.

4.6. Brucelosis

Constituye una patología causada por numerosas especies del grupo Brucella. Aunque es poco habitual en nuestro medio, el contagio se origina por manipular carnes infectadas o por tomar leche sin pasteurizar. Puede afectar cualquier órgano del cuerpo. La sintomatología más común incluye fiebre, anorexia, fatiga y depresión, pudiendo presentar adenopatías de tamaño medio fundamentalmente a nivel cervical. El diagnóstico se basa en el aumento de los anticuerpos específicos. A menudo se requieren tratamientos largos con combinaciones de tetraciclinas y aminoglucósidos.

5. INFECCIONES FÚNGICAS

Típicamente, las linfadenopatías micóticas son indistinguibles de las adenitis virales o bacterianas, relacionándose a menudo con alteraciones congénitas o adquiridas del sistema inmune. El agente más común causante de linfadenopatías cervicales es el histoplasma, siendo la cándida, el *Aspergillus* o el *Cryptosporidium* etiologías menos comunes. El tratamiento se basa en la administración de antifúngicos sistémicos junto con la corrección del defecto inmunológico.

6. INFECCIONES PARASITARIAS

6.1. Toxoplasmosis

El toxoplasma es causa del 3 al 7% de las adenopatías cervicales que requieren biopsia diagnóstica. Aunque la enfermedad es característicamente autolimitada, las adenopatías pueden persistir durante meses, por lo que muchos pacientes requieren biopsia (un pequeño porcentaje de casos inicialmente diagnosticados como toxoplasmosis son realmente linfomas y viceversa).

Se contagia por ingestión de carnes no suficientemente cocinadas, vegetales mal lavados o por ingestión de ooquistes eliminados por gatos. Éstos constituyen el último eslabón de la cadena reproductora del toxoplasma. También existe la posibilidad de contagio por transmisión vertical, causando anomalías congénitas en el feto.

El diagnóstico se obtiene mediante la determinación de anticuerpos específicos.

Si diagnosticamos toxoplasmosis en un paciente inmunocompetente, no es necesario prescribirle ningún tipo de tratamiento.

7. LESIONES INFLAMATORIAS NO INFECCIOSAS

7.1. Síndrome de Kawasaki

El síndrome de Kawasaki o oculomucocutáneo es una vasculitis de etiología desconocida que habitualmente aparece en niños menores de 5 años. La presentación clínica, muy similar a la que se puede ver en cualquier enfermedad infecciosa común en la infancia, junto con el dato epidemiológico de evolución en brotes cada 3 ó 5 años, sugieren la posibilidad de que el síndrome de

Kawasaki sea una enfermedad infecciosa. En cualquier caso, a pesar de exhaustivos estudios, esta teoría no ha podido ser demostrada, no habiéndose establecido hasta la actualidad el agente responsable.

La mayoría de los niños afectos son menores de 2 años, siendo casi desconocida en mayores de 8. El diagnóstico es clínico, estableciéndose en aquellos niños que cumplen al menos 5 de los siguientes criterios: 1) Fiebre alta (superior a 38-41° C); 2) Conjuntivitis no exudativa; 3) Cambios en la cavidad oral, como eritema; 4) Rash polimorfo eritematoso; 5) Adenopatías cervicales y 6) Lesiones en manos y pies, como eritema, edema y descamación.

Las adenopatías cervicales están presentes en más del 80% de pacientes, pudiendo preceder a los cambios cutáneos y mucosos hasta en 5 días, lo cual hace que inicialmente puedan ser diagnosticados como adenitis bacterianas. Hay que tener presente que en los niños menores de 1 año la sintomatología es mucho más solapada, lo que a menudo demora el diagnóstico.

Los hallazgos de laboratorio no son específicos e incluyen trombocitosis, leucocitosis con marcada desviación a la izquierda, así como aumento de los marcadores de la inflamación aguda y de las enzimas hepáticas. Así mismo, el aumento persistente de la fiebre a pesar del tratamiento antibiótico junto con la existencia de derrame pericárdico, constituyen hechos que nos pueden ser muy útiles a la hora de sospechar esta patología.

Aunque el síndrome de Kawasaki es una enfermedad autolimitada, un diagnóstico precoz es esencial para evitar el desarrollo de complicaciones severas. Puede causar lesiones cardiacas permanentes hasta en el 20% de los pacientes no tratados, siendo la lesión más común el aneurisma de coronarias, lo que puede desembocar en infarto hasta en el 0,5% de los niños afectos.

El tratamiento se basa fundamentalmente en la administración precoz de altas dosis de aspirina e inmunoglobulinas.

7.2. Sarcoidosis

La sarcoidosis es una enfermedad granulomatosa multisistémica crónica, de etiología desconocida. Puede afectar cualquier órgano, aunque la localización más frecuente es a nivel pulmonar y de los ganglios linfáticos intratorácicos. Las manifestaciones otorrinolaringológicas más comunes son masas cervicales, parotídeas, así como parálisis del n. facial. Característicamente, las adenopatías cervicales son bilaterales, móviles y no dolorosas. El diagnóstico definitivo se obtiene por biopsia. El tratamiento se basa en corticoides y agentes inmunosupresores.

7.3. Histiocitosis sinusal con linfadenopatías masivas (síndrome de Rosai-Dorfman)

Es una enfermedad rara caracterizada por la existencia masiva de adenopatías cervicales no dolorosas (97% de casos). La mayoría de casos se presentan en niños menores de 10 años. Aproximadamente la mitad de los pacientes presentan afectación extraganglionar, siendo cabeza y cuello la zona más comúnmente afectada, lo que incluye vía aérea superior, órbita y glándulas salivares.

La biopsia es casi siempre necesaria para ser capaces de excluir la posibilidad de malignidad.

Generalmente, no es necesario prescribir tratamiento, pues en la mayoría de casos se produce regresión espontánea.

7.4. Enfermedad de Kikuchi-Fujimoto

También conocida como linfadenitis histiocítica necrotizante subaguda, es una causa rara de aumento de tamaño de los ganglios linfáticos. Se pueden localizar adenopatías en cualquier localización del cuerpo, siendo cervicales en el 80% de los casos. Se asocia a sintomatología sistémica como fiebre, escalofríos, anorexia, sudores nocturnos o náuseas. Característicamente, es más común en mujeres y en adultos jóvenes.

De etiología desconocida, generalmente se requiere biopsia para descartar la existencia de malignidad, y evitar así tratar a estos pacientes con agentes citotóxicos. Prácticamente todos los pacientes presentan regresión espontánea en 6 meses.

7.5. Miositis focal

Es un pseudotumor inflamatorio de músculo esquelético, que puede imitar infecciones o neoplasias cervicales. Los pacientes acuden a la consulta presentando fiebre, tortícolis, dolor e inflamación cervical unilateral que no responde a antibioticoterapia. El diagnóstico es por biopsia. No requiere tratamiento específico por ser un proceso autolimitado.

7.6. Síndrome PFAPA (FAPA)

Es un cuadro de etiología desconocida, caracterizado por presentar fiebres periódicas asociadas a estomatitis aftosa, faringitis y linfadenitis cervical. Los episodios característicamente duran unos días y se repiten con periodicidad mensual, desapareciendo definitivamente pasados varios años. La única anomalía que les caracteriza es la leucocitosis junto con un aumento de la VSG. No requieren tratamiento específico, aunque los corticoesteroides disminuyen y acortan la sintomatología durante las crisis.

BIBLIOGRAFÍA

1. **ROSENFELD, MR.** "Cervical adenopathy". En: Bluestone CD., Stool SE., Kenna MA., eds. *Pediatric Otolaryngology,* 3ª Edición. Philadelphia, W.B. Saunders company, 1996, p. 1.512-24.
2. **ROBERSON, DW., KIRSE, DJ.** "Infectious and Inflammatory Disorders of the Neck". En: Wetmore RF., *Pediatric Otolaryngology,* 1ª Edición. Thieme, 1999, p. 969-91.
3. **BREDENKAMP, JK., MACERI, DR.** "Inflammatory torticollis in children". *Arch Otolayngol Head Neck Surg* 1990; 116:310.
4. **PRANSKY, SM., REISMAN, BK., KEARNS, DB.** *et al.* "Cervicofacial mycobacterial adenitis in children: Endemic to San Diego?". *Laryngoscope* 1990; 100: 920-925.

5. **WOLINSKY, E.** "Mycobacterail lympahdenitis in Children: A prospective study of 105 nontuberculous cases with long-term follow-up". *Clin Infect Dis* 1995; 20: 954-963.
6. **MAURIN, M., BIRTLES, R., RAOULT, D.** "Current knowledge of Bartonella species". *Eur J Clin Microbiol Infect Dis* 1997; 16: 487-506.
7. **FOSTER, SV., DEMMLER, GJ., HAWKINS, EP.** *et al.* "Pediatric cervicofacial actinomycosis". *South Med J* 1993; 86: 1.147-50.
8. **ENGEL, JE., LYDIATT, DD., RUSKIN, J.** "Toxoplasmosis appearing as an anterior neck mass". *Ear Nose Throat J* 1993; 72: 584-86.
9. **SEICSHNAYDRE, MA., FRABLE, MA.** "Kawasaki disease: Early presentation to the Otolaryngologist". *Otolaryngol Head Neck Surg* 1993; 108: 344-47.
10. **GARCÍA, CE., GIRDHAR-GOPAL, HV., DORFMAN, DM.**"Kikuchi-Fujimoto disease of the neck update". *Ann Otol Rhinol Laryngol* 1993; 102: 11-14.
11. **MARSHALL, GS., EDWARDS, KM., BUTLER, J.** *et al.* "Syndrome of periodic fever, pharyngitis, and aphtous stomatitis". *J Pediatr* 1987; 10: 43-46.
12. **JOSEPHSON, GD., DE BLASI, H., MCCORMICK, S.** *et al.* "Focal myositis of the sternocleidomastoid muscle: A case report and review of the literature". *Am J Otolaryngol* 1996; 17: 215-17.

57. PATOLOGÍA SALIVAR EN LA INFANCIA

M. Esparcia Navarro, L. Blay Galaud, J. Marco Algarra

La patología que afecta a las glándulas salivares durante la infancia es poco frecuente. A excepción de la parotiditis vírica, el resto de afecciones de estas glándulas son más frecuentes durante la edad adulta.

En pediatría, la afectación glandular salivar, en general, se caracteriza por la presencia de tumefacciones dolorosas de las glándulas, siendo mucho menos habituales las alteraciones caracterizadas por la evidencia de masas intraglandulares no dolorosas. Entre las formas de presentación se engloban un gran número de entidades nosológicas, lo que exige un diagnóstico diferencial que puede ser difícil.

Otra dificultad añadida es la necesidad de pruebas de diagnóstico de tipo invasivo en muchos casos; situación que en pediatría añade más obstáculos al proceso diagnóstico. Anatómica y fisiológicamente, no existen grandes diferencias entre adultos y niños, pero sí vamos a encontrar algunas variaciones es en los procesos patológicos.

1. FISIOPATOLOGÍA

En general, la alteración más frecuente en la infancia con relación a la actividad secretora es la hiposalivación. La hipersalivación o ptialismo es rara y, generalmente, asociada a irritaciones locales de la mucosa orobucal que provocan un estímulo del reflejo secretor. La hiperproducción sin estímulo es un hecho extremadamente infrecuente.

Las alteraciones en la composición de la saliva es, si cabe, todavía más rara.

1.1. Hiposalivación

La disminución en la producción de saliva provoca sequedad de la mucosa oral, que en casos extremos predispone a la aparición de procesos sépticos orales y a episodios de sialadenitis, así como de las posibles complicaciones derivadas de los mismos.

En función de su etiología, se puede dividir en cuatro categorías:

1. **Deshidratación:** en pacientes muy debilitados, o inconscientes, o afectados de patologías que impliquen grados importantes de deshidratación, aparece una disminución en la producción salivar. Situaciones de hipovolemia acarrearán las mismas consecuencias.

2. **Enfermedad glandular:** distintas alteraciones inflamatorias de las glándulas, ya sean agudas o crónicas (ej. Sd. Sjögren), o alteraciones glandulares secundarias a enfermedades sistémicas (diabetes mellitus, hipertensión, ansiedad...) conllevan una hipoproducción salivar. Las agenesias totales o parciales de las glándulas salivares mayores (muy raro) provocan situaciones extremas de xerostomía.

3. **Alteraciones post-irradiación:** son extremadamente infrecuentes en la infancia, y como efecto secundario a la irradiación (a partir de los 10-15 Gy, irreversibles a partir de los 40-50 Gy) por procesos tumorales malignos de cabeza y cuello, en su gran mayoría de origen hematicolinfático. Suelen ser casos de hiposialia grave. El uso de yodo radiactivo en el tratamiento de los carcinomas tiroideos también puede producir hiposialia, ya que algunas sales iodadas se excretan por la saliva. En estos casos la afectación suele ser menos llamativa.

4. **Origen farmacológico:** los tratamientos con antidepresivos tricíclicos, agentes simpaticomiméticos (descongestivos nasales) o tratamientos antihipertensivos con agentes bloqueantes gangliónicos, pueden provocar una disminución en la producción salivar.

1.2. Hipersalivación

La hipersalivación o ptialismo primario es una entidad muy infrecuente, habitualmente en relación con intoxicaciones por metales pesados. Puede ser real por aumento de producción o por defecto de manejo de la saliva (Sd. de Down). Los casos más habituales en la clínica diaria son secundarios a procesos irritativos de la cavidad oral, tales como:

- Erupción dentaria en la infancia
- Síndrome nauseoso (para evitar las lesiones por el HCl)
- Parálisis cerebral infantil y Sd. de Down (disminución de la deglución)

1.3. Alteraciones de la composición de la saliva

Se trata de situaciones poco habituales, en general relacionadas con:

- Post-irradiación.
- Fibrosis quística: aumento de Ca y P, sin formación de cálculos de fosfato cálcico en mayor número que la población general, pero sí exceso de viscosidad, lo que produciría tapones mucosos.

Servicio de ORL. Hospital Clínico Universitario de Valencia.

- Uso de compuestos yodados.
- Hiperuricemia, con predisposición a litiasis de ácido úrico.
- Hiperaldosteronismo o intoxicación digitálica, que conducen hacia una saliva más rica en K^+ de lo que ya es de forma fisiológica.

2. PATOLOGÍA

Los niños y los adultos suelen presentar procesos patológicos similares, a excepción de algunos cuadros que son típicos de la edad infantil, tales como la sialadenitis neonatal, tumores de origen vascular o linfático como los hemangiomas (Fig. 1) o linfangiomas.

Figura 1. *Niño de 9 años con hemangioma de parótida.*

Una forma sencilla y práctica de clasificar las diferentes alteraciones es atendiendo a su origen:

- Alteraciones de origen sistémico.
- Alteraciones primarias no neoplásicas.
- Alteraciones primarias neoplásicas.

2.1. Alteraciones relacionadas con enfermedades sistémicas

Parotiditis aguda epidémica: cuadro infeccioso vírico, que aparece con mayor frecuencia en la edad pediátrica. Su agente causal más frecuente es el virus de la parotiditis, aunque la inclusión en el calendario vacunal del preparado de virus atenuados de Jeryl-Lynn ha disminuido su incidencia en torno a un 38%, según autores. Existen otras variedades víricas capaces de causar este cuadro, tales como echovirus, coxsackie A y el virus de la coriomeningitis linfocitaria.

Generalmente, presenta un periodo de incubación entre 18-21 días, seguido de un periodo prodrómico de unas 72 horas. La afectación bilateral de ambas parótidas es el hecho más frecuente, acompañándose de fiebre y malestar general; sin embargo, se han descrito casos de afectación de varias glándulas salivares mayores. La ausencia de afectación parotídea es anecdótica. En general se trata de un proceso autolimitado que desaparece gradualmente, requiriendo únicamente tratamiento sintomático.

A pesar de su carácter benigno, es importante reseñar la presencia de algunas complicaciones que pueden agravar este proceso:

- Meningoencefalitis: presente en 25 de cada mil casos. De importancia variable, desde cefalea hasta casos que evolucionan al coma. Existen casos de fallecimiento (1-2% de los casos con afectación meníngea).
- Pancreatitis.
- Orquitis, que puede conducir a una esterilidad. Más frecuente si la afectación es durante la edad adulta.
- Laberintitis, con cuadro vertiginoso asociado, que puede evolucionar hacia sordera con o sin alteraciones vestibulares. Suele ser característica la afectación unilateral, sin poder explicar su motivo.

Fibrosis quística o mucoviscidosis: con respecto a la afectación glandular salivar, existe un aumento en la secreción de calcio y fosfato, con predisposición a la formación de cálculos de fosfato cálcico. Se han descrito episodios de sialadenitis por litiasis y en el 90% de los afectados existe aumento del tamaño de las glándulas submaxilares.

Alergias: tras la ingesta de ciertos alimentos (fresas, productos del mar...), algunos pacientes presentan cuadros reactivos de tipo alérgico con broncoespasmo, que ocasionalmente se asocian a tumefacciones bruscas y dolorosas (más frecuentemente en ambas g. parótidas). La patogénesis del proceso es todavía discutida. Al parecer, se produce un aumento brusco de la viscosidad de la saliva. La presencia de eosinófilos en saliva, en ausencia de infección bacteriana, puede apoyar el posible origen alérgico. Situaciones similares se han descrito tras el uso de contraste yodado intravenoso, pero existe controversia sobre si el origen del cuadro es alérgico o irritativo.

Alteraciones endocrinometabólicas: procesos que se caracterizan por la presencia de un aumento difuso e indoloro del tamaño de las glándulas salivares, bilateral y ocasionalmente múltiple (anatomopatológicamente: hipertrofia del tejido glandular). Podemos encontrar alteraciones secundarias a:

- Obesidad (infiltración grasa)
- Inanición
- Diabetes (infiltración grasa)
- Alcoholismo
- Enfermedades tiroideas
- Enfermedades autoinmunes
- Uremia
- Fibrosis quística
- Pancreatitis crónica
- Malnutrición
- Alteraciones del eje hipotálamo-hipofisario-adrenal

- Sustancias:
  - Metimazol, fenilbutazona, isoproterenol, fenotiacinas, tiocianatos, compuestos yodados, metales pesados como plomo o cobre
- Embarazo, climaterio

2.2. Enfermedades glandulares primarias no neoplásicas

2.2.1. Alteraciones agudas

2.2.1.1. Sialadenitis aguda supurada

Se caracteriza por una tumefacción de aparición brusca de una o varias glándulas salivares, con afectación inflamatoria-infecciosa de los tejidos adyacentes, acompañándose de fiebre y leucocitosis con neutrofilia. Con frecuencia, a la palpación y expresión de la/s glándula/s afecta/s se objetiva la salida de material purulento a través de los conductos excretores. Su etiología es bacteriana y los gérmenes más frecuentemente involucrados son *S. aureus* y *S. viridans* (más frecuentes), *E. coli, Pseudomona aeruginosa* y anaerobios.

a) Factores predisponentes:

- Cálculos (Fig. 2).
- Estenosis ductales.
- Traumatismos, lo más frecuente por mordedura en la zona distal del conducto de Stenon.
- Ortodoncias, sobre todo en los dispositivos expansores del maxilar superior, muy frecuentes en la infancia.
- Deshidratación. Parotiditis post-cirugía secundarias al desequilibrio hidroelectrolítico y a la astenia y debilidad tras intervenciones quirúrgicas. Algunos autores refieren una incidencia de 1 de cada mil niños intervenidos.

b) Tratamiento:

Antibióticos tipo penicilinas antiestafilocóccicas o macrólidos, calor local y sialagogos tales como líquidos ácidos (zumos, caramelos...)

En algunos casos, si a pesar del tratamiento persiste la clínica, se debe sospechar la abscesificación que requerirá, tras la confirmación mediante pruebas complementarias, su drenaje y desbridamiento. En los abscesos a nivel de la celda parotídea, las incisiones de drenaje se deben efectuar paralelas a las ramas del nervio facial.

2.2.1.2. Parotiditis supurada del recién nacido

Entidad que únicamente afecta al recién nacido. Es más frecuente en niños pretérmino, y se afectan con mayor frecuencia las parótidas. Esto se debe a que en el interior de las gl. submaxilares del neonato existe un mayor contenido de moco, que presenta sustancias protectoras de tipo inmunitario. Etiológicamente, el *S. aureus* es el germen más frecuente, seguido de estreptococos, *E. coli,* pseudomonas y *Branhamella catarrhalis.*

Su tratamiento debe realizarse con antibioterapia parenteral y rehidratación del niño.

2.2.1.3. Traumatismos

La mayoría de traumatismos sobre glándulas salivares son intraorales, relacionados con el uso de prótesis y ortodoncias para la corrección dental. Relativamente frecuente es la aparición de lesiones por automordedura. Si afectan a los puntos de desembocadura de los conductos excretores de las glándulas, pueden conducir a la producción de episodios de inflamación-infección aguda o cronificada de las glándulas. La glándula parótida es la que con más frecuencia se ve afectada.

En traumatismos directos extraorales, también la glándula parotídea es la que se ve interesada con más frecuencia. En esta situación, la exploración funcional del nervio facial es obligada, así como la valoración del correcto drenaje glandular. La clínica se caracteriza por la presencia de dolor y tumefacción, variable en función de la intensidad del traumatismo.

No es infrecuente, y sobre todo en relación con accidentes de tráfico, la presencia de heridas faciales sobre la región parotídea. Todas aquellas heridas que se sitúen entre la zona del trago y una línea imaginaria vertical tangente al canto externo del ojo, pueden provocar la lesión directa del nervio facial, requiriendo una exploración minuciosa de todas y cada una de las ramas de dicho nervio. En caso de objetivarse lesión, se debe valorar la sutura término-terminal dentro de las primeras 72 h.

Si la lesión afecta al conducto excretor, podremos objetivar, en ocasiones, la salida de saliva a través de la herida y la ausencia de drenaje en el punto fisiológico intraoral. Ante estas situaciones se debe actuar quirúrgicamente, bien ligando la porción distal del conducto y creando una neoapertura intraoral del ducto, o bien realizar una sutura término-terminal de los extremos seccionados usando tubos de polietileno a modo de fiador intraductal, que mantendremos al menos 10 días. En los casos, en los que no exista sección completa, reparación quirurgica.

2.2.2. Alteraciones crónicas

2.2.2.1. Parotiditis recurrente de la infancia

Es una entidad que, si bien es poco frecuente, es el proceso parotídeo inflamatorio más frecuente de la edad pediátrica tras la parotiditis vírica.

Se caracteriza por la presencia de episodios recurrentes (cada pocos meses) de sialadenitis aguda o subaguda de la glándula parótida. Con frecuencia, se acompaña de fiebre y quebrantamiento generalizado. Suele ser unilateral y más frecuente en niños, y los periodos intercrisis cursan totalmente asintomáticos. Todo ello en ausencia de litiasis o estenosis de los ductos excretores. Los episodios correctamente tratados suelen durar varios días, llegando en algunos casos a las dos semanas de duración. En la pubertad el proceso tiende a su resolución. El diagnóstico es clínico, siempre que se cumplan los criterios anteriormente descritos. Nozaki y colaboradores relacionan esta enfermedad con la presencia de áreas hipoecoicas en los lóbulos superficiales de las parótidas, de unos 2-4 mm de diámetro. Estos hallazgos son frecuentes, pero no específicos, puesto que también aparecen en otras afecciones crónicas, como el síndrome de Sjögren, situación que ha hecho proponer a otros autores la posibilidad de

que este cuadro patológico sea la primera manifestación de un futuro síndrome de Sjögren.

Etiología: existen numerosas hipótesis:

- Malformaciones de los conductos parotídeos:
  - Congénitas
  - Adquiridas tras procesos infecciosos
- Alergia
- Factores inmunitarios

Encson y colaboradores descubrieron la relación entre este proceso y la presencia de sialectasias en las sialografías realizadas; dichas alteraciones podrían favorecer la colonización bacteriana.

El tratamiento de este proceso es conservador, dada la evolución satisfactoria que muchos casos presentan con la pubertad. La dilatación periódica de los conductos, para lavar y eliminar tapones mucosos de los mismos, parece mejorar el cuadro, evitando recurrencias. Para ello se utilizan soluciones de suero fisiológico y antibiótico.

El uso de antibióticos durante las crisis es importante, con el fin de solucionar el episodio lo más prontamente posible, así como evitar la presencia de posibles secuelas ductales. El masaje glandular, el uso de sialagogos y el calor local son recomendables. El uso de corticosteroides ha demostrado una mejoría a corto plazo de la sintomatología, pero no varía el número de recurrencias en el tiempo.

El tratamiento quirúrgico debe reservarse para aquellos casos con clínica severa, utilizando la parotidectomía como medida curativa. Se ha propuesto la ligadura del conducto de Stenon como solución del problema, que conduciría a la atrofia glandular, pero se mantiene la controversia.

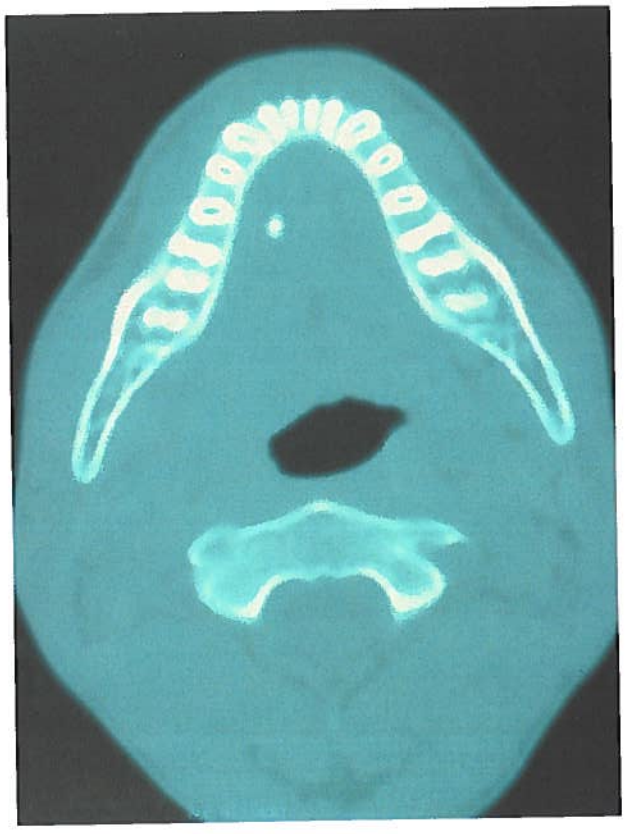

Figura 2. *TAC de litiasis submaxilar en niño de 12 años.*

2.2.2.2. Sialolitiasis o litiasis salivar

En el 90% de los casos afecta a las glándulas submaxilares (Fig. 2). Le sigue en frecuencia la afectación parotídea, y es extremadamente rara en las glándulas sublinguales y salivares menores. Ello se debe a que en las gl. submaxilares la secreción es más alcalina y viscosa, por mayor contenido de mucina, al tiempo que es más rica en calcio. Por otra parte, el conducto de excreción presenta una porción en contra de la gravedad, que favorece el estasis salivar.

La composición de los cálculos es de fosfato cálcico, en forma de hidroxiapatita. No existe relación entre los niveles séricos de calcio y fosfato con la presencia de sialolitiasis; en cambio, sí se ha observado relación entre la hiperuricemia y la formación de cálculos salivares de ácido úrico. Los procesos infecciosos repetidos, ya sean bacterianos o fúngicos, favorecen la formación de depósitos de calcio. En la fibrosis quística, a pesar de haberse demostrado la presencia de una mayor cantidad de iones calcio y fosfato en la saliva, no hay mayor incidencia de cálculos; habitualmente las obstrucciones son debidas a tapones mucosos. Este fenómeno de formación de cálculos es poco frecuente durante la infancia; suele afectar a niños a partir de los diez años de edad, existiendo una preponderancia del sexo masculino, con una razón de 3:1.

La clínica es típica, caracterizándose por la presencia de episodios repetidos de tumefacción y dolor a nivel glandular, en relación con la ingesta de alimentos. En los períodos entre ingesta, la mejoría e incluso la resolución del episodio suele ser la norma. Como en cualquier otro proceso inflamatorio de las glándulas salivares, la posibilidad de complicaciones supuradas es real.

El diagnóstico es fundamentalmente clínico, acompañándose de una exploración ORL completa, incluyendo la palpación bimanual de las glándulas en busca de una posible litiasis. Se debe completar esta exploración con técnicas de imagen como la radiografía simple o la ecografía. En la infancia, la colaboración del paciente para realizar una sialografía es inadecuada, por lo cual en muchas ocasiones se debe indicar la realización de una TC de suelo de boca y mejilla con el fin de localizar la litiasis (no siempre se ven).

En estadios iniciales, con pocos episodios de infecciones locales, el uso de sialagogos potentes puede permitir la extrusión espontánea del cálculo. Si el cálculo se encuentra a nivel de los ductos excretores distales, debe extraerse el cálculo mediante dilatación o con apertura del conducto. En casos de litiasis intraglandular con evolución clínica desfavorable, se debe valorar la posibilidad de la exéresis glandular.

2.2.2.3. Sialadenitis granulomatosa

Afectación salivar por procesos inflamatorios o infecciosos de tipo granulomatoso que provocan el crecimiento indoloro e insidioso de las glándulas. La afectación parotídea es, con mucho, las más frecuente.

Anatomopatológicamente, la afectación de la glándula puede ser difusa o bien localizada a nivel de los ganglios linfáticos intra o periparotídeos. Su clínica no es muy diferente a la de los procesos neoformativos, por lo cual, en muchas ocasiones, será necesaria la realización de estudios anatomopatológicos tras una PAAF.

Las causas más frecuentes de afectación granulomatosa glandular van a ser:

Procesos Infecciosos:

- *Mycobacterium* TBC o atípicos
- Actinomicosis
- Sarcoidosis (enf. de Besnier-Boeck-Schaumann)
- Brucelosis
- Histoplasmosis
- Enfermedad por arañazo de gato

Tuberculosis: tumefacción relativamente dolorosa, causada casi siempre por la afectación de los ganglios linfáticos peri e intraglandulares. Se produce caseificación del parénquima glandular y tejidos adyacentes, con posibilidad de abscesificación y fistulización, provocando tuberculosis cutáneas. Lo más frecuente es que se trate de una diseminación hematógena de una TBC postprimaria. El diagnóstico se realiza por el aislamiento del BK en saliva o aspirados, mediante técnicas habituales. La realización de la intradermorreacción de Mantoux es obligada.

Sarcoidosis: aparece en el 40% de los pacientes con sarcoidosis. Cuando existe afectación parotídea, se denomina **síndrome de Heerfordt** o fiebre uveoparotídea. Se presenta como tumefacción, a veces dolorosa, de las parótidas, junto con inflamación de las glándulas lagrimales y uveítis. Es más frecuente en el sexo femenino, y los casos en la edad pediátrica son exepcionales. Se puede acompañar de parálisis facial, alteraciones meningoencefálicas e hipoacusia neurosensorial. Suele aparecer hiposialia y aumento en la producción de amilasa salivar. El diagnóstico requiere en muchas ocasiones la realización de biopsias glandulares. Existe en el 90% de los casos afectación pulmonar, evidenciable con la radiografía de tórax que muestra la presencia de adenopatías perihiliares. El tratamiento se debe realizar con corticosteroides.

2.3. Patología quística

Según el momento de aparición, podemos dividirlos en quistes congénitos y adquiridos.

2.3.1. Quistes congénitos

Afectan con mucha mayor frecuencia a la glándula parótida:

- **Quiste dermoide:** se presenta como una masa redondeada, sólida a la palpación, que suele ser indolora, salvo que presente episodios de sobreinfección. Si su localización está próxima a los conductos excretores de la glándula, pueden aparecer episodios de retención salivar con predisposición a las sobreinfecciones repetidas. Su diagnóstico es anatomopatológico tras PAAF. Es necesaria la realización de exploraciones complementarias, tales como ecografía y TC para su correcta localización. Su tratamiento habitual suele ser la exéresis quirúrgica.
- **Quistes derivados del 1° arco branquial:** ver capítulo correspondiente.

2.3.2. Quistes adquiridos

También son más frecuentes a nivel parotídeo.

Se forman como consecuencia de obstrucciones de los conductos excretores intraglandulares. Las causas más frecuentes son las secundarias a:

- Cálculos
- Traumatismos directos
- Infecciones recurrentes
- Compresión por neoformaciones benignas
- Infiltración por neoplasias malignas

La producción salivar no se interrumpe por parte del epitelio glandular que tapiza la formación quística, de forma que experimentan un crecimiento progresivo. La posibilidad de infecciones recurrentes es frecuente. Tratamiento quirúrgico en función de la evolución clínica.

Un caso especial es la denominada **ránula**. Se trata de un quiste de retención originado a partir de las glándulas salivares sublinguales. Se origina a partir de obstrucciones ductales, o como consecuencia de procesos traumáticos o quirúrgicos que provoquen el implante de tejido ganglionar en tejidos adyacentes a la glándula. Forman lesiones quísticas que ocupan las zonas laterales y paramedias del suelo de la boca, aunque existe la posibilidad de que sobrepasen la línea media. Inicialmente, son muy pequeñas (Fig. 3), pudiendo drenar hacia la boca,

Figura 3. *Lesión quística en suelo de la boca por obstrucción de glándula salivar menor.*

aunque su tendencia es al crecimiento a través del suelo de la boca en dirección caudal, pudiendo atravesar el músculo milohioideo para hacerse cervicales. Se han descrito casos de extensión hasta mediastino superior. Pueden también dirigirse hacia la celda submaxilar, alterando la función de esta glándula. El tratamiento es quirúrgico, con la intención de marsupializar la ránula, o intentar la exéresis de la formación quística y de la glándula sublingual para evitar recidivas.

2.4. Tumores de las glándulas salivares

Los tumores de glándulas salivares en la edad pediátrica son muy poco frecuentes. Menos del 5% de los tumores salivares aparecen en menores de 16 años. Los tipos histológicos tumorales son idénticos a los que aparecen en la edad adulta; sin embargo, la incidencia de los distintos tipos es diferente según el grupo de edad.

En la infancia, existe una mayor incidencia de tumores de origen vascular (sanguínea, linfática), al contrario que durante la edad adulta, en la que son más frecuentes los tumores sólidos. Durante la infancia, la presencia de una tumoración sólida presenta más posibilidades de malignidad que en la edad adulta (Tabla 1).

Tabla I
Clasificación de los tumores salivares

Benignos:	Vasculares:	Hemangioma Linfangioma o higroma quístico
	Sólidos:	Adenoma pleomorfo Tumor de Warthin Oncocitoma Neurofibroma Adenomas Lipomas
Malignos:	Bajo Grado:	Carcinoma mucoepidermoide Carcinoma de células acinares
	Alto Grado:	Carcinoma mucoepidermoide Carcinoma epidermoide Carcinoma adenoide quístico Adenocarcinoma indiferenciado Carcinoma ex adenoma pleomorfo
	Otros:	Sarcomas mesenquimales Rabdomiosarcoma Neuroblastoma Linfoma

2.4.1. Tumores benignos

2.4.1.1. Hemangioma

Más del 50% de los tumores de la infancia son hemangiomas. Afecta en mayor proporción al sexo femenino y suelen presentarse desde el nacimiento o durante los primeros meses de vida. Son más frecuentes en glándula parótida (Fig. 1). Se ubican dentro de la celda parotídea, pudiendo extenderse fuera de ella, llegando incluso al plano cutáneo. No suele afectar directamente a las estructuras glandulares, más bien las rodea. Anatomopatológicamente, puede ser de tipo capilar, cavernoso o mixto. Clínicamente, se presenta como una formación blanda con efecto masa sobre la región parotídea, compresible, no dolorosa sin afectación del facial y que tiende a endurecerse o ingurgitarse cuando el niño llora o grita. Crea con frecuencia una importante angustia familiar, sobre todo con respecto al componente estético de dicha tumoración. Debe realizarse diagnóstico diferencial con otros procesos tales como: linfangiomas, formaciones quísticas, neurofibromas, lipomas...

La ausencia de clínica dolorosa y eritematosa descarta con frecuencia la presencia de procesos infecciosos. La exploración complementaria de elección es la resonancia nuclear magnética con gadolinio, si bien en algunos casos en los que no se puede sedar al niño, la realización de una ecografía Doppler puede ser diagnóstica.

El tratamiento del hemangioma es en principio conservador, ya que se ha comprobado la gran tendencia a la desaparición completa con el paso del tiempo. Salvo que aparezca crecimiento rápido del mismo, hemorragia, etc, no se planteará tratamiento. La radioterapia y el uso de sustancias esclerosantes deben evitarse.

2.4.1.2. Linfangioma o higroma quístico

Es la segunda tumoración en frecuencia. Derivado de una malformación del sistema linfático, la edad de aparición es similar a la del hemangioma y su comportamiento clínico no presenta grandes diferencias. Casi exclusivo de glándula parótida. Como características diferenciales, el linfangioma no desplaza el tejido glandular, sino que, en ocasiones, invade la glándula dejando, a veces, islotes glandulares rodeados de linfáticos. Puede presentar episodios de crecimiento rápido en relación con traumatismos, infecciones de vías respiratorias altas (sobre todo si posee extensión cervical). Se han descrito casos con alteración de la función del nervio facial. Su diagnóstico es mediante TC o RNM, y tiene tendencia a la resolución espontánea con el paso de los años. En el caso de la no desaparición puede plantearse el tratamiento quirúrgico, envuelto en la misma controversia que en el caso del hemangioma. Únicamente cuando existe afectación del nervio facial, el tratamiento quirúrgico no es discutido.

Aunque mucho menos frecuentes, pueden aparecer linfangiomas a nivel de las glándulas sublinguales y submaxilares. En estos casos el tratamiento quirúrgico está establecido como de elección, ya que se han descrito procesos de obstrucción de vías aéreas altas por crecimiento tumoral.

2.4.1.3. Adenoma pleomorfo

Es el tumor sólido salivar más frecuente en pediatría. Clínica muy larvada, de crecimiento lento y no fijado a planos profundos. Dado que no suelen diagnosticarse si son de menos de un centímetro de diámetro, suelen ser niños mayores o adolescentes. Es más frecuente en el sexo femenino.

Puede ser multicéntrico, y la cápsula que lo envuelve suele ser muy fina, de forma que en ocasiones puede extenderse el tumor por fuera de ella. Estas características explican el alto índice de recurrencias que presentaba la enucleación quirúrgica. Su diagnóstico se confirma

mediante TC o RNM y confirmación con citología por medio de PAAF.

Tratamiento quirúrgico: exéresis completa de glándula submaxilar o sublingual y parotidectomía superficial o total con conservación del facial (según localización).

2.4.2. Tumores malignos

Los tumores malignos de glándulas salivares suponen el 3-8% de las neoplasias malignas de cabeza y cuello durante la infancia. Afectan con mayor frecuencia a la glándula parótida. Schuller y McCabe (1977) refieren que el 57,5% de los tumores sólidos salivares son malignos (frente al 25% en el adulto), situación que obliga al estudio con detenimiento ante estos procesos en el niño. Según Rasp y Permanetter (1992), la distribución por frecuencia de los tumores malignos salivares se ve en la Tabla II.

Tabla II
Tumores salivares malignos en la infancia

Carcinoma mucoepidermoide	51,7%
Carcinoma de células acinares	16,8%
Indiferenciado	8,7%
Adenocarcinoma	8,1%
Carcinoma adenoide quístico	7,6%
Sarcomas y linfomas	muy raros

Ante una masa que afecte glándulas salivares, debemos estar alerta ante signos y síntomas que hablarían de la malignidad del proceso (Tabla III).

Tabla III
Signos y síntomas que orientan hacia malignidad

- Crecimiento rápido
- Dolor
- Fijación a planos profundos
- Parálisis facial (parótida)
- Afectación del hipogloso, lingual o mentoniano (submaxilar-sublingual)

2.4.3. Carcinoma mucoepidermoide

Derivado de las células ductales intralobulillares, se puede subclasificar en alto y bajo grado de malignidad en función de los hallazgos anatomopatológicos.

Desarrolla metástasis linfáticas en un 20% de los casos, y la supervivencia a los 5 años es del 90% (tras cirugía radical y radioterapia).

El carcinoma de células acinares presenta un buen control a los 5 años tras tratamiento, pero se describen recidivas a los 20-25 años. El carcinoma adenoide quístico y el adenocarcinoma presentan peor pronóstico, lo que obliga a tratamientos más radicales.

En general, en los tumores de glándulas submaxilares y sublinguales, se extirpa la glándula en su totalidad. Con respecto a la parótida, existe controversia: parotidectomía superficial en los de bajo grado (si lóbulo superficial), y parotidectomía total en los de alto grado (conservación del facial en los dos casos salvo que esté afecto). Radioterapia locorregional posterior.

Vaciamiento cervical profiláctico en los de alto grado y/o en caso de adenopatías palpables, cualquiera que sea el grado de malignidad.

BIBLIOGRAFÍA

1. **BLUESTONE, CD.** *Pediatric Otolaringology. Diseases of the Salivary Glands,* p. 1.093-1.107, 1996.
2. **FERGUSSON-KENDING.** *Otorrinolaringología Pediátrica.* Ed. Salvat. 1997. "Patología de glándulas salivares". 1.107-1.116.
3. **NOZAKI, H., HARASAWA, A.** *et al.* "Ultrasonographic features of recurrent parotiditis in childhood". *Pediatr Radiol* 1994; 24: 98-100.
4. **PINKSTON, JA.** *et al.* "Incidence rates of salivary gland tumors: Results from a population-based study". *Otolaringology Head and Neck Surgery,* 120:6, 834-839.
5. **RASP, G., PERMANETTER, W.** *et al.* "Malignant salivary gland tumors: squamous cell carcinoma of the submandibular gland in a child". *Am J Otolaringol* 1992; 13: 109-112.
6. **ROBIN, T., COTTON, RT.** *et al. Practical Pediatric Otolaryngology,* p. 693-710, 1999.
7. **SCHULLER, DE., McCABE, B.** *et al.* "Salivary neoplasms in children". *Otolaringol Clin North Am* 1977; 10: 399-412.
8. **STROME, M.** *Diagnóstico diferencial en Pediatría otorrinolaringológica.* Ed. Salvat. 1979. 205-211.
9. **TANIA, SIH.** *Otorrinolaringología Pediátrica.* Ed. Springer-Verlag Ibérica. 1999. 402-405.

PARTE VII
OTROS

58. MANIFESTACIONES EN OTORRINOLARINGOLOGÍA PEDIÁTRICA DEL REFLUJO GASTROESOFÁGICO

J.M.ª Cuyás de Torres*, A. Ramos Macías**, J. Benítez del Rosario*

1. INTRODUCCIÓN

Por reflujo gastroesofágico (RGE) entendemos el paso de parte del contenido gástrico desde el estómago abdominal al esófago torácico, en otros tiempos conocido como "calasia". Cuando el RGE llega a la cavidad oral y es expulsado se denomina regurgitación o vómito, dependiendo de su intensidad.

Si el paso del contenido gástrico o del gastroduodenal, produce sintomatología o lesiones histológicas en el esófago y/o en las vías aerodigestivas superiores, nos encontramos en presencia de enfermedad por reflujo gastroesofágico (ERGE).

En 1828 aparece la primera publicación de un cuadro de esofagitis péptica, pero no es hasta 1950 cuando se relacionan los vómitos con la relajación del esfínter esofágico inferior (EEI). Ampliándose, desde entonces, cada vez más el conocimiento de las causas favorecedoras del RGE y el de las patologías originadas por éste, con la consiguiente mejora en los métodos diagnósticos, el tratamiento y la prevención del RGE.

Debido a determinadas circunstancias, este contenido gástrico no siempre termina su recorrido en el esófago, pudiendo llegar incluso hasta las fosas nasales; produciendo lesiones en las mucosas del área de la otorrinolaringología y de la neumología (19). Unas veces los cuadros clínicos se producen por mecanismo vagal y otras por el contacto directo con estos fluidos, como ocurre con la aspiración broncopulmonar. Los síntomas en el niño pueden ir desde un simple síndrome tusígeno banal a, incluso, producir una muerte súbita (8).

Los otorrinolaringólogos debemos sospechar la existencia de un reflujo gastroesofágico en niños con afecciones de las vías aéreas superiores, cuya etiología no está clara y ofrecen cierta dificultad a su total resolución, aunque no siempre estén bien definidos los síntomas gastroesofágicos o incluso pueden pasar desapercibidos (7). Tan importante puede ser la sintomatología a nivel del tracto aéreo digestivo superior en ausencia de la clínica esofágica, que hay autores que ya están usando un nuevo término: reflujo laringofaríngeo, cuando se refieren a estos problemas (11).

En general, el reflujo gastroesofágico es un proceso bastante frecuente en los niños (24) con una significación patológica variable, presentándose, a veces, como una entidad aislada y otras tantas asociado a diferentes cuadros clínicos.

2. ANATOMÍA Y FISIOLOGÍA APLICADA A LA VÍA AÉREA SUPERIOR

El tubo digestivo, en su larga trayectoria, ocupa sucesivamente: la cara, el cuello, la cavidad torácica, la abdominal y la pélvica (21). En el cuello entra en relación con la tráquea y la laringe se consideran siete segmentos desde el punto de vista topográfico: boca, faringe, esófago, estómago, intestino delgado, intestino grueso y ano (21).

La boca es la parte más superior del tubo digestivo encargada de la masticación y salivación de los alimentos, los cuales una vez tratados atraviesan el istmo de las fauces transformados en bolo alimenticio que, a través de la faringe, son conducidos al esófago. La faringe es un órgano tubular abierto en su cara anterior, con una doble misión: respiratoria y digestiva, siendo una verdadera encrucijada entre estas dos vías a las que pone en comunicación. El esófago lo podemos describir como un tubo provisto de tres capas: una interna o mucosa, una media o celular y una externa muscular, que comienza en la estrechez cricoidea y termina en el cardias. No tiene actividad absorbente y se puede decir que apenas tiene actividad secretora.

Se extiende el esófago desde la faringe (límite inferior del fascículo cricoideo del músculo constrictor inferior de la faringe) hasta el estómago, con el que se comunica por un orificio circular denominado cardias, formando a este nivel el llamado ángulo de His. Un poco por encima de la unión gastroesofágica existe un esfínter esofágico inferior EEI, cuya misión, junto a otros mecanismos, es evitar el reflujo. En su extremidad proximal tendremos un esfínter esofágico superior destinado a evitar la aerofagia.

Clásicamente, se divide el esófago en tres porciones: superior, que va desde la boca de Killian hasta el arco aórtico; medio, que va desde la referencia anterior hasta la vena pulmonar inferior y, por último, el inferior, que termina en la unión gastroesofágica, por debajo del hiato diafragmático.

En el adulto, la unión esofágica con la faringe está a la altura de la C6 y el esfínter inferior entra en relación con el estómago al nivel de la D11, debajo del diafragma. En los

* Servicio de ORL. Hospital Universitario Materno-Infantil de Las Palmas.
** Servicio de ORL. Hospital Universitario Insular de Las Palmas.

niños, estas distancias varían según la edad, empezando en la tercera vértebra cervical en el recién nacido, hasta alcanzar el lugar de comienzo del adulto (6ª cervical) entre los 12 y 14 años. Sin embargo, su entrada en el estómago se sitúa aproximadamente en la undécima vértebra dorsal, tal y como ocurre en el adulto.

La longitud del esófago varía, pues, desde los 11-16 cm del recién nacido a los 34 cm del niño de 12 años, no existiendo diferencias, sin embargo, entre el niño y el lactante, en lo que se refiere a las relaciones anatómicas que mantiene el esófago con otros órganos durante su recorrido.

El esófago sólo debe tener una dirección de circulación, que va de la faringe hacia el estómago para favorecer la ingesta, ayudándose de unos movimientos de contracción y relajación que propulsan el bolo alimenticio hacia abajo (peristaltismo esofágico), con intervalos de 5 a 15 segundos. Con cada contracción se produce una relajación del esfínter esofágico inferior, permitiendo así, de forma sincrónica, la entrada del alimento impulsado en el estómago. Por lo que la deglución depende de:

1. La eficacia de los movimientos peristálticos que se inician al contraerse los constrictores faríngeos y los músculos del esófago cervical.

2. La relajación del esfínter esofágico inferior para permitir el paso del bolo alimenticio al estómago durante la deglución.

3. La relajación del estómago proximal, que acompaña a la del esfínter esofágico inferior, y a la contracción coordinada del antro gástrico y del píloro, que envían el alimento al duodeno.

La presión intratorácica, que suele ser inferior a la atmosférica, hace que el esófago tienda a expandirse y disminuya su presión intraluminal. Por el contrario, en el esófago abdominal la presión es positiva, aumentando durante la respiración y en los movimientos corporales, existiendo así la posibilidad de un paso retrógrado.

Este paso retrógrado causaría el reflujo gastroesofágico, que sería muy importante de no existir una "barrera antirreflujo".

Esta barrera antirreflujo está integrada por los siguientes elementos:

a) El ángulo agudo formado entre el esófago y el fundus gástrico (ángulo de His), que cuanto más agudo es, más resistencia ofrece al paso retrógrado del contenido gástrico y, por el contrario, cuanto más obtuso, más favorece el reflujo.

b) El ligamento frenoesofágico es la barrera definitiva entre esófago torácico y abdominal. Y su función fundamental es la de fijar el esófago distal en el hiato, limitando la extensión hacia arriba de los movimientos provocados por la presión intraabdominal.

c) Los pliegues mucosos del orificio del cardias, el gran número de pliegues que rodea la unión gastroesofágica, asegura un cierre más eficaz del orificio.

d) El hiato diafragmático, aunque no parece ser un factor fundamental, sabemos que el diafragma tiene un papel pasivo en la "barrera antirreflujo".

e) El esfínter esofágico inferior, aunque es cierto que no existe una musculatura especializada en el extremo inferior del esófago, sí se detecta un engrosamiento muscular asimétrico en esta región, que asegura la formación de este esfínter.

f) Longitud del esófago intrabdominal; cuanto más largo sea éste, menores posibilidades de reflujo habría y viceversa.

El esfínter esofágico inferior y el segmento esofágico intrabdominal son los elementos más importantes de esta barrera antirreflujo.

3. FISIOPATOLOGÍA DE REFLUJO

El reflujo gastroesofágico se considera como fisiológico en los primeros meses de la vida, debido a la cortedad del esófago, al predominio de los alimentos líquidos y a la inmadurez de los mecanismos antirreflujo en la unión gastroesofágica; sin embargo, a esta edad también puede existir reflujo gastroesofágico patológico. Como la mayor parte del tiempo el lactante está en posición horizontal, este reflujo puede causar, en algunas ocasiones, patología en la esfera ORL.

Decimos que el reflujo es patológico cuando produce síntomas digestivos o extradigestivos, o lesiones histológicas en el esófago o en otras estructuras superiores a éste. Tanto si el reflujo es patológico como fisiológico, el esfínter esofágico inferior es el que presenta el papel más importante en su génesis, mediante tres mecanismos fundamentales:

a) Relajación completa transitoria del esfínter esofágico inferior. En el RGE fisiológico la relajación transitoria se produce durante la deglución; por el contrario, en los casos patológicos raramente es inducida durante la deglución, siendo los casos patológicos frecuentes durante el sueño. Su duración oscila entre 5 y 30 segundos. En los niños, la causa más importante del RGE es la relajación transitoria del esfínter esofágico inferior (12).

b) Presión basal baja; cuando ésta se sitúa en los 5 mm de Hg o menos, se produce reflujo gastroesofágico patológico. Puede ser originada por algunos alimentos y fármacos, siendo ésta la causa más frecuente en pacientes con problemas neurológicos.

c) Incremento transitorio de la presión intrabdominal, que en el niño puede ser debida a una de estas tres causas:

– Dilatación gástrica, que en los niños suele producirse por la aerofagia, merced a la cual el aire ingerido supera al evacuado.

– Incremento en la presión intragástrica; puede o no ir acompañada de la dilatación gástrica y se debe a obstrucciones en la salida del estómago.

– Depósito persistente gástrico (por retraso en el vaciamiento gástrico junto a aumento de la secreción ácida gástrica).

Va a depender el desarrollo y la severidad de las lesiones por RGE, en las vías aéreas y digestivas altas, del balance entre la agresividad del material refluido y las defensas de estas mucosas. Este equilibrio entre fuerzas puede ser resumido en cuatro puntos:

- Potencia del material refluido y volumen.
- Aclaramiento esofágico y faríngeo.

- Resistencia de los tejidos.
- Aumento de la sensibilidad visceral.

La potencia del material refluido viene dada por su contenido; el ácido clorhídrico desnaturaliza las proteínas de la mucosa y la pepsina producirá digestión proteica, produciéndose así, en ambos casos, lesiones hísticas de las mucosas, afectando a la capacidad proliferativa del epitelio, que se traducirá en hiperplasia de la basal. Cuando el reflujo es duodenogástrico (rico en secreciones biliares y pancreáticas) causará esofagitis y faringitis alcalinas. Dependiendo de los componentes integrantes del material refluido, podremos encontrar distintas lesiones histológicas en grados importantes de RGE y viceversa. A mayor volumen de contenido gástrico aumenta la secreción gástrica y se retrasa más el vaciado del estómago, aumentando así las posibilidades de RGE.

El aclaramiento esofágico viene dado por la capacidad que tiene el esófago de eliminar el material refluido; un retraso del mismo aumenta el tiempo de contacto con los ácidos, pepsina, etc. Este aclaramiento se ve favorecido por la actividad motora del esófago, la salivación y la gravedad. Los cambios posturales, el decúbito en concreto, retrasan el aclaramiento esofágico y empeoran los síntomas del reflujo (3).

Otro mecanismo fisiológico antirreflujo sería la deglución de saliva, la cual, con su pH neutro, su contenido en moco y en factores inhibidores del ácido y de las enzimas del contenido gástrico, neutraliza la acción de éstos sobre las mucosas aéreodigestivas altas. No obstante, Aldazabal demuestra que, en ratas a las que se les ha extirpado las glándulas salivales casi en su totalidad, produciendo así una ausencia de un 90% de saliva, no se producen efectos negativos en la mucosa esofágica en presencia o no de ácido (1). Por otro lado, está demostrado que durante el sueño disminuye la deglución de saliva, observándose mayor permanencia del ácido en esófago durante este tiempo (20).

La resistencia de los tejidos es uno de los factores fisiológicos de defensa peor conocidos, pero lo que sí está claro es que la mucosa esofágica es la más lábil de todo el tubo digestivo, a la acción del ácido clorhídrico, pepsina y otras substancias refluidas. Y, por supuesto, tampoco están preparadas las mucosas de las vías aéreas para ser inundadas por estos fluidos.

Pero también es cierto que en muchas ocasiones se pueden desarrollar lesiones sin que las cifras de ácido refluido sean patológicas, sospechándose en estos casos una menor resistencia de las mucosas por aumento de la sensibilidad visceral a estas substancias.

Y, por último, tenemos que recordar que existe otro factor a tener en cuenta para comprender la producción de determinados cuadros clínicos, representado por la existencia de terminaciones nerviosas especializadas (receptores) situadas en la mucosa que recubre el espacio interaritenoideo a la entrada de la laringe. Estos receptores son estimulados al entrar en contacto con los líquidos procedentes del esófago, desencadenando un reflejo de cierre laríngeo y tos, para prevenir la broncoaspiración.

4. SÍNTOMAS Y SIGNOS, MANIFESTACIONES CLÍNICAS DE LA ERGE

Los síntomas clásicos de la enfermedad por reflujo gastroesofágico son por excelencia los digestivos:

- Pirosis
- Regurgitación o vómito
- Disfagia
- Dolor epigástrico

Y menos frecuentemente:

- Eructos
- Náuseas
- Sialorrea
- Halitosis
- Hipo
- Dolor torácico
- Hematemesis

A veces pueden aparecer:

- Anorexia
- Astenia e irritabilidad
- Retraso en el desarrollo ponderal
- Opistótonos (síndrome de Sandifer)
- Rumiación

Sin embargo, en otorrinolaringología nos vamos a encontrar casi siempre frente a alguno de estos síntomas: carraspera, tos crónica de predominio nocturno, rinorrea, disnea nasal, disfonía, estridor, apnea, otalgia e hipoacusia. Pudiendo aparecer éstos aún sin síntomas típicos del RGE, por estar ausentes o enmascarados por la clínica más florida de los anteriores o porque nuestro paciente no sabe explicarnos lo que siente y sólo vemos lo que nos cuentan sus mayores. En general, la coincidencia de síntomas respiratorios con el RGE es un fenómeno bien conocido en el niño (26).

El síndrome tusígeno crónico es quizá la manifestación clínica extraesofágica más frecuente del RGE en la infancia; es ocasionado por irritación repetida de la mucosa faríngea y de las terminaciones nerviosas del vestíbulo laríngeo, que desencadenan los mecanismos defensivos que intentan evitar la entrada del fluido regurgitado y de las secreciones de moco, aumentadas al ser injuriadas las vías respiratorias altas; o, simplemente, a veces, la causa es la aparición de un reflejo laringotraqueal, desencadenado al llegar el reflujo al tercio superior del esófago.

Dependiendo de la sensibilidad de la mucosa o de la intensidad de la agresión, la potencia y brusquedad del cierre glótico ocasionará, un laringoespasmo. Cuando los esfínteres fallan se producirá la entrada del contenido gástrico, dando lugar a la aparición de broncoespasmos y neumonías por aspiración.

La carraspera sería producida por el intento de limpieza del vestíbulo laríngeo y de la faringe; debemos sospechar un RGE en estos niños que aparentemente tienen un "tic" caracterizado por este sonido faringolaríngeo de forma repetida, que contrariamente al verdadero "tic" nervioso, en lugar de desaparecer por la noche, suele exacerbarse durante el sueño o en ocasiones transformarse en tos, que puede llegar a despertar al pequeño paciente.

La mayoría de las veces, en los niños, nuestra sospecha se confirmará si investigamos un poco más o mejoramos

nuestro interrogatorio, pues descubrimos que tiene demasiados eructos, regurgitaciones, pirosis o dolor retroesternal; lo que nos dará el diagnóstico mucho antes de realizar las pruebas pertinentes para confirmarlo.

La disfonía va a ser otro síntoma frecuente extraesofágico del reflujo; debemos tener siempre presente el realizar diagnóstico diferencial con la ERGE ante cualquier disfonía infantil y mucho más si ésta es crónica o recidivante. En un estudio realizado en el Hospital San Vicente de Paula en París, hace 2 años, con niños de edades comprendidas entre los 2 y 14 años que padecían disfonía crónica, demostraron que más del 64% de éstos tenían RGE patológico (6), concluyendo que en más de la mitad de los casos el agente responsable de la génesis de estas alteraciones de la voz era el RGE.

De cualquier forma, ante la aparición de desórdenes importantes agudos o crónicos de las vías aéreas superiores incluyendo: tos crónica, disfonía de origen desconocido, estridor, infecciones respiratorias recurrentes, apnea obstructiva, laringoespasmo, respiración sibilante, etc; en los que no podamos demostrar la causa y no logremos mejoría con los tratamientos convencionales apropiados, a pesar de no existir síntomas de ERGE, está justificada la realización de un despistaje de la existencia de RGE, debido a la frecuencia con que el niño padece esta patología en presencia de silencio gastroesofágico (7).

5. PATOLOGÍAS CAUSADAS EN LAS VÍAS AÉREAS SUPERIORES DEL NIÑO POR EL REFLUJO GASTROESOFÁGICO

Muchos niños afectos de enfermedad por reflujo gastroesofágico debutan con síntomas de cabeza y cuello, siendo el otorrinolaringólogo a quien primero consultan estos pacientes (15) y quien, por tanto, debe de hacer el diagnóstico al menos de presunción, iniciando así los mecanismos necesarios para confirmar o descartar su existencia.

Son variados los problemas que el RGE va a producir en nuestra área: faringitis, laringitis, otitis medias, rinosinusitis, siendo, con mucho, la faringolaríngea la clínica más frecuente. Esto es debido a la proximidad neuroanatómica que existe entre la faringe, la laringe y la extremidad superior del esófago, que hacen más particularmente vulnerables estas dos áreas a la enfermedad por reflujo gastroesofágico (23).

a) **Faringitis por RGE.** Se trata de inflamaciones de repetición, infecciosas o no, que afectan a la mucosa faríngea, cuya causa no está clara. El niño recae con asombrosa frecuencia sin que podamos hacer nada por evitarlo, ya que su causa no está en un problema adenoideo, amigdalar, inmunitario, etc; son debidas a que el epitelio faríngeo es dañado por la llegada y permanencia del ácido, produciendo lesiones de tipo químico en las mucosas y rompiendo sus defensas, facilitando así las reinfecciones (17). A la exploración, si vemos al paciente en fases iniciales o en periodos de agudización, el enrojecimiento y la inflamación de la mucosa suelen ser lo habitual; pero si ya se trata de casos más avanzados y les vemos entre crisis, la telelupa nos mostrará una faringe de aspecto como empedrado.

b) **Laringitis por reflujo.** Se puede definir como la inflamación de la mucosa laríngea consecuente al contacto de ésta con los jugos gástricos, produciéndose edemas con hiperplasia, engrosamiento papilar e incluso paraqueratosis. Las lesiones serán más o menos graves dependiendo de la frecuencia con que se producen los episodios, la labilidad de la mucosa y el tiempo de permanencia del ácido en la laringe. El niño casi siempre tendrá carraspera constantemente, pues intenta aclarar la garganta del exceso de flema y, al mismo tiempo, aliviar la sensación de escozor o picor, pudiendo acompañarse de un síndrome tusígeno o no dependiendo de la importancia de las lesiones o de la sensibilidad del pequeño. La disfonía puede ser intermitente o progresiva o incluso no estar presente, según el tipo de lesión, importancia y lugar de ubicación.

Las laringitis posteriores y los nódulos laríngeos son las lesiones que vemos con mayor frecuencia, pudiendo decirse que la mayoría de los nódulos laríngeos en la infancia tienen su origen en el RGE. En un estudio realizado en el Medical College de Wisconsin se demuestra la mayor incidencia en cantidad y episodios de reflujos en niños con nódulos laríngeos, llegando a la conclusión que el RGE juega un papel fundamental en la génesis de éstos (13).

Las laringitis posteriores son frecuentes, como ya hemos comentado, y cursan con edema de aritenoides y del espacio interaritenoideo, apareciendo a la laringoscopia un enrojecimiento muy vivo de los aritenoides aumentados de tamaño (Fig. 1) empequeñeciendo la glotis, acompañándose muchas veces de engrosamiento del espacio interaritenoideo, al que, a veces, parece que le ha salido un ribete de color vinoso, típico de los tejidos de granulación en las mucosas (Fig. 2).

Muchas veces estas laringitis posteriores dan lugar a episodios de apnea en el pequeño paciente, debido a la irritación de las terminaciones nerviosas que existen en esta mucosa. Estos receptores, situados a la entrada de la laringe,

Figura 1. *Imagen de los aritenoides de niña con ERGE y síndrome tusígeno.*

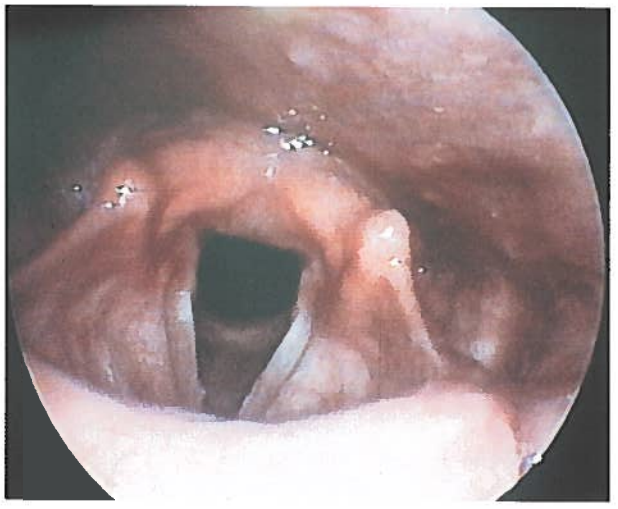

Figura 2. *Nódulos vocales y laringitis posterior en niño de 13 años con ERGE.*

son estimulados cuando el líquido procedente del esófago entra en contacto con esta mucosa, desencadenado un reflejo defensivo que conduce al cierre laríngeo y a la tos; este cierre laríngeo, por fuerte aposición de las cuerdas vocales, repentino y prolongado, es denominado laringoespasmo. Dependiendo de las circunstancias, éste puede ser de mayor duración, conduciendo a un periodo de apnea más o menos prolongado (22) que, en algunos casos, llegará a desencadenar una muerte súbita. A pesar de que la causa más frecuente del laringoespasmo es el reflujo gastroesofágico, no se había pensado en la relación existente entre ambos hasta 1977, en que por primera vez es publicado un artículo al respecto en el *Laryngoscope* (5).

En niños con laringomalacia, en los que aparezcan complicaciones del curso clínico, además de descartar la presencia de fumadores en su entorno, debemos descartar la existencia de reflujo gastroesofágico, frecuente en estos pacientes y causante de muchas y serias complicaciones (9). También se ha venido relacionando el RGE con las estenosis subglóticas, y está ya demostrado que, aproximadamente la mitad de éstas, son causadas por el RGE, bien de una forma directa o bien favoreciendo una cierta tendencia a reaccionar formando granulomas o estenosis con mayor frecuencia en estos niños, que en los normales, después de la intubación, aunque ésta no sea ni traumática, ni prolongada. Y además, se sabe que los pacientes infantiles sometidos a operaciones destinadas a corregir la estenosis laringotraqueal, responden mejor al tratamiento y tienen menos complicaciones, si son tratados con medicación antirreflujo (25).

En cuanto a las estenosis con colapso supraglótico, primera causa de cirugía laringotraqueal en la infancia, hay autores que atribuyen la génesis de esta patología al RGE, al menos en más del 53% de los casos (26).

Con menor frecuencia en los niños encontramos edemas cordales, apareciendo muchas veces las disfonías crónicas por RGE sin significación clínica.

El reflujo puede transformarse en regurgitación o en vómitos y causar patología en las mucosas de la boca, siendo las lesiones más frecuentes las estomatitis aftosas recidivantes. Sin embargo, contrariamente a lo que sucede en el adulto, en el niño jamás se producen lesiones de erosión en la dentina por los fluidos gástricos, tanto con la primera dentición como con la definitiva (18).

c) **Otitis medias.** Entre las patologías que afectan al oído medio, que pueden ser causadas por el RGE, quizás la más frecuente sea la otoantritis de lactante, donde el reflujo se disputa con la succión en decúbito supino el primer puesto en la etiología de las mismas. Como en otra parte de esta monografía ya se habla de esta patología, sólo hacemos hincapié en los factores coadyuvantes como son: la horizontalidad de la trompa, la baja implantación del orificio tubárico y, por supuesto, la existencia de un reflujo fisiológico más exacerbado a esta edad, en la que la postura juega un papel de suma importancia (el niño se pasa la mayor parte de su tiempo en decúbito). También hay descritas otitis medias agudas de repetición a lo largo de la infancia inducidas por el RGE, ya sea directamente, por la penetración del fluido en el oído medio, como en el caso anterior, o indirectamente, porque el reflujo favorece infecciones rinofaríngeas de repetición, que a su vez van a desencadenar inflamaciones e infecciones de las mucosas que tapizan las cavidades neumáticas del oído.

d) También hay descritas sinusitis y rinosinusitis crónicas o de repetición, que cursan inflamación de la mucosa nasal, que toma el aspecto de "empedrado" y ocupación de uno o varios senos paranasales, caracterizándose siempre por la falta de eficacia de los tratamientos habituales, e incluso la mala respuesta a la cirugía endoscópica de senos, que tampoco consigue resolver el problema.

Debemos sospechar la existencia de un RGE ante casos de sinusitis infantiles de etiología desconocida con poca o ninguna respuesta al tratamiento. Avalan esta postura una serie de trabajos al respecto, en los que se demuestra la inutilidad de los tratamientos específicos, si éstos no se acompañan de las medidas necesarias para evitar el RGE (10).

6. MÉTODOS DIAGNÓSTICOS DE LA ENFERMEDAD POR REFLUJO GASTROESOFÁGICO

En muchas ocasiones estamos seguros de la existencia de un RGE como causante de un determinado problema ORL, dado el cortejo sintomático de origen digestivo, que acompaña a éste. Pero en otras ocasiones no está tan claro, e incluso no existe ningún síntoma que apoye la existencia del reflujo, por lo que, ante una cualquiera de las entidades patológicas que hemos mencionado, si no está clara su génesis y observamos una cierta resistencia a mejorar con los tratamientos apropiados, tenemos que pensar en el RGE y debemos confirmar nuestras sospechas; para esto existen una serie de pruebas que pretenden evidenciar y cuantificar este reflujo:

a) **Esofagograma con bario y sus variantes**: es la prueba más usada para el diagnóstico del RGE, informándonos de la existencia de hernias de hiato,

trastornos de la deglución, obstrucciones del tracto digestivo y de la intensidad del RGE. En rasgos generales, para su realización sólo se precisa de un equipo de Rx y de una toma de bario, por lo que está al alcance de cualquier centro sanitario. Pero presenta algunos inconvenientes, como son el considerable número de falsos positivos (25-30%) y negativos (25-50%) que pueden resultar, y la necesidad de utilizar rayos X, por lo que en nuestro medio no la usamos en el protocolo para el diagnóstico del reflujo en niños, y sólo se indica en los casos que precisan cirugía.

b) **Manometría esofágica:** es el estudio directo de la presión del esfínter esofágico inferior. Se obtiene sacando la media de las presiones obtenidas al empujar varios catéteres lentamente a través de la unión gastroesofágica, calculándose para cada catéter un valor situado entre el pico inspiratorio y el espiratorio de las variaciones de presión registradas. Pero esta prueba no tiene una buena correlación con el RGE, de tal forma que son muchos los pacientes con síntomas que dan un resultado normal y, por otra parte, los niños la toleran mal.

c) **Pruebas del reflujo ácido (test de Tutee):** se realiza introduciendo en el estómago, mediante una sonda, 300 ml 0,1 N ClH por 1,7 m^2 de superficie corporal (puede ser sustituido por 300 ml de zumo de manzana). Después se coloca un microelectrodo a unos 5 cm por encima del esfínter inferior y se monitoriza el pH. Dos o más episodios de reflujo o uno por encima del 30% a la media hora, se considera anormal. Esta prueba detecta un 85% de los pacientes, con un resultado de falsos positivos de menos del 30%.

d) **Escintigrafía gastroesofágica:** se realiza dando una comida líquida o semilíquida, preferentemente por sonda, que contiene una sustancia radioactiva (azufre coloidal marcado con tecnecio 99 m.), rastreándose por fluoroscopia durante 1 ó 2 horas; el reflujo aparece representado como una franja vertical de actividad que va por encima del diafragma. Tiene como ventaja sobre el esofagograma el precisar menor radiación, medir el vaciado gástrico, y tener menos falsos positivos y negativos. Es muy útil para detectar reflujo de origen duodenal (no detectable con pH-metría) y para detectar la aspiración pulmonar (se estudian los campos pulmonares a las 4 horas). Las desventajas son: no detecta las hernias de hiato, las hendiduras laríngeas, las fístulas traqueoesofágicas, la estenosis pilórica y la malrotación).

e) **Endoscopia y biopsia esofágica:** la esofagoscopia y las biopsias esofágicas son muy útiles para confirmar la existencia de una esofagitis, pero no son fiables para detectar el RGE cuando éste no está produciendo lesiones a este nivel. Por lo que no está recomendada como una prueba rutinaria para descartar el RGE.

f) **La ecografía:** se basa en la aparición de ecos plagados de microburbujas, al realizar un seguimiento ecográfico del esófago, durante los episodios de RGE. Su ventaja principal es que el niño no recibe radiaciones, pero su gran inconveniente es el tiempo tan elevado que necesita la prueba, además que comparándola con la monitorización de pH 24 horas, existen diferencias importantes entre ambas en lo referente a los valores predictivos positivos y negativos en detrimento de la ecografía (16), haciéndola poco útil en screening para descartar el RGE del niño.

g) **Macrófagos cargados de lípidos y anticuerpos lácteos circulantes (aspiración pulmonar):** consiste en demostrar la presencia de macrófagos cargados de lípidos en un aspirado traqueal. Pero la existencia de aspiración también en el acto deglutorio de algunos niños, durante las comidas, puede darnos falsos positivos. Nosotros, por esta razón, no la utilizamos en nuestro screening.

h) **Monitorización esofágica del pH**: la monitorización prolongada intraluminal esofágica nos parece el método objetivo más fiable para el diagnóstico del reflujo gastroesofágico. Se trata de una prueba sencilla, muy bien tolerada por los niños (Fig. 3), que presenta una gran sensibilidad (88-96%) y una gran especificidad (96-98%); se basa en que el pH del esófago debe mantenerse entre 5 y 7, a un nivel constante.

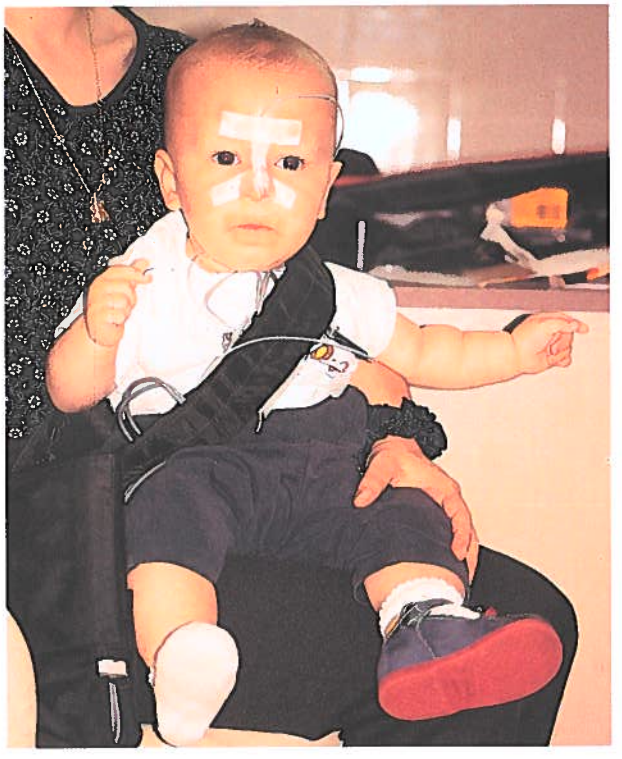

Figura 3. *Niño en estudio de ERG equipado con el Holter de pH 24 horas.*

Las variaciones de pH son tomadas mediante dos electrodos, montados en una sonda nasoesofágica muy delgada, uno testigo que toma primero los valores por debajo del esfínter esofágico inferior y que luego, para realizar la prueba, se sitúa unos centímetros por encima de éste, y otro electrodo que es el testigo y va a la piel. La prueba también puede hacerse con 3 electrodos, usando al mismo tiempo uno por debajo del esfínter esofágico

inferior y otro por encima de éste durante todo el tiempo, quedando como en el caso anterior un electrodo testigo en la piel. A esta prueba se la denomina monitorización de doble registro de pH durante las 24 horas, pero en esencia se trata de la misma prueba y la realización es similar.

El test va a tomar un registro constante del pH del esófago durante 24 horas, dándonos los siguientes datos:

1. Duración, frecuencia y gravedad de los episodios de reflujo.
2. Si existe eliminación retardada de ácido tras los episodios de reflujo (peristalsis disminuida en el esófago inferior).
3. Asociación entre síntomas y episodios de reflujo.
4. Evaluación del tratamiento instaurado (médico o quirúrgico).

Actualmente, esta prueba se realiza ambulatoriamente mediante un Holter y un programa de ordenador especifico para valorar los siguientes parámetros:

- Número de episodios de reflujo (NR)
- Número de episodios de reflujo de duración superior a 5 minutos (DR > 5)
- Episodio de reflujo más largo (DR + L)
- Fracción de tiempo inferior a pH 4 (%T)
- El área bajo la curva de pH < 4

Durante las 24 horas, la madre del niño o el familiar que se haga cargo de éste, llevará un diario, en el que irá apuntando en cada hora las incidencias ocurridas en este tiempo, es decir, a qué hora empezó a comer, qué comió, cuándo terminó, los cambios posturales, etc, dándonos así una información muy valiosa en el momento de evaluar los picos de acidez y la relación de la duración de éstos con la postura y la ingestión de alimento.

Esta prueba, dada su fiabilidad, su poca agresividad y buena aceptación por parte de los pequeños pacientes, es la que tenemos en nuestro hospital infantil como protocolo para descartar el reflujo gastroesofágico, y siendo realizada por la unidad de digestivo infantil.

i) **Faringoesofagoscopia funcional de Hermann:** esta técnica permite evaluar, además del RGE, la dinámica de la deglución en directo, siendo muy útil también para el estudio de las disfagias. Nos permite ver si existen o no aspiraciones, el funcionamiento del esfínter esofágico inferior, y valorar las lesiones que se han producido en las mucosas. Se realiza con un nasofaringoscopio de 3,5 mm de diámetro y 75 cm de largo, iluminado con una fuente de luz de 450W; durante la exploración el paciente ingiere un líquido (puede ser un refresco) a buches cada vez que se lo pidamos, toda la exploración se registra audiovisualmente. Tiene la ventaja de no necesitar anestesias, ni siquiera tópicas; a lo sumo, se puede precisar de una pequeña cantidad de vasoconstrictor nasal y, además, no hay que hacer insuflación con aire, ya que el paso del líquido abre la luz esofágica, permitiéndonos ver las paredes, la dinámica del mismo y observar perfectamente como refluye el contenido de estómago hacia el esófago. En general, la exploración es bien tolerada por los pequeños pacientes y, como nosotros estamos acostumbrados a manejar este tipo de fibroscopios, nos resulta muy fácil; por tanto, abre un nuevo horizonte en el diagnóstico de esta patología.

j) **La impedancia eléctrica múltiple intraluminal:** éste es un nuevo procedimiento que, según estudios realizados en el Departamento de Pediatría de la Universidad de Aquisgran, es mucho más fiable que la monitorización de pH 24 horas, y sólo es necesario realizarla durante dos periodos alimentarios (27). Está basado en la recogida y registro de los cambios de impedancia durante el transporte del bolo alimenticio dentro del esófago, obteniéndose un trazado que nos da datos capaces de reconocer las diferencias entre la presencia de residuos, tránsito del bolo y contracciones de la pared esofágica y reflujos.

7. TRATAMIENTO DEL REFLUJO GASTROESOFÁGICO EN LOS NIÑOS

El tratamiento médico del reflujo gastroesofágico tiene una doble vertiente. De una parte, resolver el problema local desde el punto de vista ORL en el caso de que existan lesiones que requieran por su irreversibilidad tratamiento específico, como sería la extirpación de un granuloma laríngeo, o la corrección quirúrgica de la estenosis subglótica. Por otro lado, debemos solucionar una situación favorecedora de la persistencia de las lesiones no susceptibles de tratamiento quirúrgico y de la recaída de aquellas que han debido ser intervenidas. Este tratamiento se apoya en tres pilares fundamentales, que serían la medicación farmacológica, las medidas dietéticas y los hábitos de vida.

7.1. Medicación antirreflujo

Son todos aquellos tratamientos farmacológicos cuyo fin fundamental es romper la cadena de acontecimientos que conllevan al ERG, es decir: favorecer el vaciado gástrico, el aclaramiento esofágico y disminuir las secreciones ácidas. Entre estos medicamentos tenemos varias familias: procinéticos, inhibidores de los receptores H_2, inhibidores de la bomba de protones y antiácidos.

a) **Procinéticos,** entre los que tenemos la metoclopramida, con la que no podemos contar, ya que está contraindicada en pediatría. La cisaprida es la que nosotros utilizamos a las siguientes dosis de 0,1 a 0,3 mg/kg/toma cada 8 horas. También puede usarse la domperidona. En general, la misión fundamental de los procinéticos es mejorar el aclaramiento esofágico y acelerar el vaciado gástrico.

b) **Inhibidores o antagonistas de los receptores H_2 de la histamina,** cuya misión es disminuir las secreciones y, por tanto, favorecer la cicatrización de las lesiones producidas en las mucosas. Entre estos, los que usamos normalmente en los niños son la cimetidina y la ranitidina. La cimetidina se administra a razón de 5 mg/kg/día repartido en 3 ó 4 veces al día y la ranitidina de 1 a 5 mg/kg/toma 2 veces al día; 50 mg de ranitidina equivalen a 5 cc de la ampolla (que podemos administrar perfectamente por vía oral, ya que no existe ningún preparado en jarabe).

c) **Bloqueadores de la bomba de protones:** actualmente se les considera como las drogas más eficaces en el tratamiento de las lesiones inducidas por el RGE (3) en las mucosas del esófago y de las de las vías aéreodigestivas superiores. En estos momentos, en España, podemos

utilizar tres medicamentos de esta familia: omeprazol, lansoprazol y pantoprazol. Y tal vez en poco tiempo llegue a nuestro país un nuevo bloqueador de la bomba de protones llamado rabeprazol.

El omeprazol se administra por vía oral (20 mg en una sola toma al día) en niños con peso igual o superior a 20 kilos; si pesa menos de 20 kilos se dará una sola toma al día de 1 mg por kilo de peso, preferiblemente por la noche. En cuanto al lansoprazol y al pantoprazol, por el momento no hay experiencia en niños y, por tanto, desaconsejamos por ahora su uso en la infancia.

d) **Antiácidos:** podemos usarlos para aliviar los síntomas. Nosotros utilizamos el amalgato, del que damos una dosis diaria de 1 a 3 ml por kilo y día, repartida en 3 tomas, dando cada una de ellas una hora después de la ingesta de alimentos.

7.2. Medidas dietéticas

Son necesarias, no sólo como apoyo al tratamiento farmacológico, sino porque el reflujo es un problema con tendencia a la cronicidad, y los medicamentos no son una solución definitiva, salvo que se cambien determinados hábitos de vida.

Se deberán evitar los alimentos y medicamentos irritantes, así como aquellos que produzcan disminución del tono del esfínter esofágico inferior. Y también se recomendará disminuir la ingesta de dietas líquidas, ya que éstas, como demostró hace unos cuarenta años Carre (4), favorecen el reflujo; en el caso de los lactantes esto se consigue espesándoles la leche con cereal de arroz. Se evitarán las bebidas gaseosas y, sobre todo, aquellas que contengan cafeína. Se recomendará una estrecha vigilancia en los casos más graves, como aquellos que cursan con laringoespasmos, estenosis laringotraqueales, bronconeumonías por aspiración y asociaciones del reflujo con el asma.

7.3. Cambios en los hábitos de vida

Se prohibirá la ingesta de comidas exageradamente copiosas, y la toma de alimentos próximos a la hora de acostarse, aconsejándose un ajuste de los horarios de las comidas, y se controlarán las actividades postprandiales. Se recomendará también cambiar en general las costumbres de los otros niños de la casa en lo referente a la toma de ciertas bebidas (bebidas con gas, refrescos que contienen cafeína, etc) que, al estar prohibidas para el paciente, pueden crear ciertos problemas si el resto de los hermanos las consumen con demasiada facilidad. Si no logramos una pronta mejoría con todas estas medidas y el tratamiento médico, estaría indicado colocar la cuna o la cama, según el caso, en posición antirreflujo (la cabecera más elevada que los pies) en decúbito prono; pero sólo a partir del sexto mes de edad, ya que esta postura en los primeros seis meses de vida puede favorecer el síndrome de muerte súbita.

Aunque actualmente hay trabajos que demuestran que los cambios posturales ni favorecen ni empeoran el reflujo. Pues los autores de estos trabajos defienden que no hay diferencia ni en el número de episodios, ni en la intensidad de las crisis, cuando se realiza un estudio comparativo en un mismo sujeto en ambas posturas: de pies y tumbado (28).

A pesar de esto, nosotros sí seguimos recomendando la elevación de la cabecera, pues en nuestra experiencia conseguimos mejores resultados y, de hecho, al menos cuando se utilizan anticolinérgicos orales, hay un incremento del número de episodios de RGE durante el periodo postprandial en decúbito supino y una disminución de éstos en la postura erecta (14).

7.4. Tratamiento quirúrgico

Sólo estará indicado cuando exista un fracaso en el tratamiento anterior y se demuestre la existencia de una hernia de hiato o alguna anomalía anatómica favorecedora de RGE, susceptible de corrección quirúrgica. La intervención que mejores resultados da es la fundoplicatura de Thal, mediante laparoscopia (2).

En cuanto a la otorrinolaringología compete, solamente se realizaría cirugía sobre las lesiones que ubicadas en nuestra área no remitieran con el control del reflujo gastroesofágico, siendo las técnicas a utilizar las descritas para cada patología en el capítulo correspondiente a las mismas, como sería la corrección quirúrgica de la estenosis laringotraqueal, la microcirugía laríngea, los tratamientos con láser, la cirugía endoscópica nasosinusal, etc.

BIBLIOGRAFÍA

1. **ALDAZABAL, P., LÓPEZ DE TORRE, B.** "Saliva in experimental gastroesophageal reflux". *Cir Pediatr* 11(1): 19-24. 1998 Jan.
2. **ARENDS, NJ., BAX, MN., VAN DER ZEE, DC.** "Good results of laparoscopic Thal fundoplication for treatment of gastroesophageal reflux in children". *Ned Tijdschr Geeskd* 142(23): 1.231-4. 1998 Jun 6.
3. **BALBOA, A.** *Tratamiento médico racional de la enfermedad por reflujo gastroesofágico.* Monografía de Lab. Almirall Prodefarma SA. 1999.
4. **CARRE, IJ.** "The natural history of de partial thoracic stomachy ("hiatal hernia") in children". *Arch Dis Child* 34: 344-346, 1959.
5. **CHODOSH.** "Gastro-esophago-Pharyngeal reflux". *Laryngoscope* 87: 1.418-1.427, 1977.
6. **CONTENCIN, P., GUMPERT, L., KALACH, N.** "Gastroesophageal reflux and dysphonia in children". *Rev Laryngol Otol Rhinol* (Bord), 118(4): 253-7. 1997.
7. **DE VITA, C., BERNI CAVANI, F.** "Silent Gastro-esophageal Reflux in Childhood". *Acta Otorhinolaringol Ital* 16(5): 407-11. 1996 Oct.
8. **EULER, AR.** "Upper respiratory tract of gastro-esophageal reflux in adult and pediatric-age patients". *Dig Dis* 16(2): 111-7. 1998 Mar-Apr.
9. **GIANNONI, C., SULEK, M., FRIEDMAN, EM., DUCAN, NO.** "Gastroesophageal reflux association with laryngomalacia: a prospective study". *J Pediatr Otolaryngol* 43(1): 11-20 1998 Feb.
10. **GIULIO, J., BARBERO, MD.** "Reflujo gastroesofágico y enfermedad de vías respiratorias altas: comentarios". *Otolaryngol Clin North Am* 29(1): 27-38. 1996.

11. **HAWKINS, BL.** "Laryngopharyngeal reflux: a modern day "great masquerada". *J Ky Med Assoc* 95(9): 379-85. 1997 Sept.
12. **KAWAHARA, H., DENT, J., DAVIDSON, G.** "Mechanism responsible for gastroesophageal reflux in children [see comments]". *Gastroentology* 113(2): 399-408. 1997 Aug.
13. **KHUN, J., TOOHILL, RJ., ULUALP, SO., KULPA, J., HOFFMANN, C., ARNDONOFER, R., SHAKER, R.** "Pharyngeal acid reflux events in patients with vocal cord nodules". *Laryngoscope* 108(8Ot i): 1.146-9. 1998 Aug.
14. **KOERSELMAN, J., PURSNANI, KG., PEGHINI, P., MOHIUDDIN, MA., KATZKA, D., AKKERMANS, LM., CASTELL, DO.** "Differents effects of an oral anti-cholinergic drug on gastroesophageal reflux in uprhight and supine position in normal, ambulant sujects: a pilot study". *Am J Gastroenterol* 94(4): 925-30. 1999 Apr.
15. **MARCO, J.** *Patología laríngea y reflujo gastro-esofágico.* Facts & Research. 2-4. 1999.
16. **MILOCO. C., SALVATORE, CM.** "Sonography versus continuos 24 hours oesophageal pH monitoring in the diagnosis of the infant gastroesophageal reflux". *Pediatr Med Chir* 19(4): 245-6. 1997 Jul-Aug.
17. **ORLANDO, RC.** "The Pahogenesis of Gastroesophageal Reflux disease. The relationship between epihtelial defense dismotilitis acid exposure". *Am J Gastroenterol* 92(4 Suppl): 38-75. 1997 Apr.
18. **O'SULLIVAN, EA., CURZON, ME., ROBERTS, GJ., MILLA, PJ., STRINGER,MD.** "Gastroesophageal reflux in children and its relationschip to erosion of primary and permanent teeth". *Eur J Oral Sci* 106(3): 765-9. 1998 Jun.
19. **PEÑA QUINTANA, L.** "Correlación entre neumopatías crónicas y reflujo gastroesofágico". *An Esp Ped* (95): 12-17. 1997 Jun.
20. **SONDEHEIMER, JM.** "Reflujo Gastroesofágico: Actualización de patogénesis y diagnóstico". *Pediatr Clin North Am* 1: 111-25.
21. **TESTUT, L., LATARJET, A.** *Anatomía Humana.* Tomo IV: 3-47. 1973.
22. **THACH. BT.** "Reflux associated apnea in infants evidence for a laryngeal chemoreflex". *Am J Med* 103(5A): 120-124. 1997 Nov 24.
23. **TOOHILL, RJ., KUHN, JC.** "Role of refluxed acid in pathogenesis of laryngeal disorders". *Am J Med* 103(5A): 100. 1997 Nov.
24. **TSOV, VM., BISHOP, PR.** "Gastroesophageal reflux in children". *Otolaryngol Clin North Am* 31(3): 419-34. 1998.
25. **WALNER, DL., STERN, Y., GERBER, ME., RUDOLPH, C., BALDWIN, CY., COTTON, RT.** "Gastroesophageal reflux in patients with subglottic stenosis". *Arch Otolaryngol Head Neck Surg* 124(5): 551-5. 1998 May.
26. **WALNER, DL., HOLINGER, LD.** "Supraglottic Stenosis in infants and children. A preliminary report". *Arch Otolaryngol Head Neck Surg* 123(3): 337-41. 1997 Mar.
27. **WENGL, TG., SILUY, J.** "Gastroesophageal reflux and Respiratory Phenomena in infants Status of the Intraluminal Impedance Tecnique". *J Pediatr Gastroenterol Nutr* 28(4): 423-8. 1999 Apr.
28. **XU, J., ZHANG, J.** "Study on correlation between postures and esophageal reflux". *Chung Hua Nei Ko Tsa Chih,* 35(3): 175-7. 1996 Mar.

59. PATOLOGÍA INFECCIOSA EN EL NIÑO. MICROBIOLOGÍA DE LAS INFECCIONES RESPIRATORIAS. SELECCIÓN Y UTILIZACIÓN DE ANTIBIÓTICOS

T. Hernández-Sampelayo Matos, M.ª L. Navarro Gómez

1. INTRODUCCIÓN

Los antibióticos son los medicamentos más utilizados, tanto en el medio intra como en el extra-hospitalario. Se estima que el 40% de los medicamentos recetados en niños menores de 10 años son antibióticos, y el gasto en antibióticos supera el 50% del consumo de los recursos de farmacia en los hospitales pediátricos (24, 2). En los últimos 30 años hemos asistido al desarrollo de gran cantidad de antibióticos nuevos que, aunque nos han ayudado a combatir las infecciones, su utilización excesiva e inadecuada y el mal uso han llevado al rápido desarrollo de resistencias antimirobianas, además de un gasto farmacéutico, en ocasiones, desmesurado y no justificado.

En este artículo se revisan los principios básicos en la elección y manejo adecuado de los antibióticos aplicados a las infecciones respiratorias pediátricas.

2. ELECCIÓN DEL ANTIBIÓTICO ADECUADO

La primera decisión que debe tomar un médico al encontrarse ante un paciente con un cuadro infeccioso, es valorar si se trata de una infección bacteriana que precisa tratamiento antibiótico. Muchos de los procesos infecciosos agudos infantiles corresponden a cuadros víricos autolimitados en los que la prescripción innecesaria de antibióticos contribuye de una forma muy importante al desarrollo de resistencias.

Cuando está indicada la utilización de antibióticos, la elección del antibiótico más apropiado debe hacerse cuidadosamente y valorando múltiples factores pertenecientes a los microorganismos infectantes; su identificación y características microbiológicas; factores dependientes del propio huésped y factores específicos del propio agente antimicrobiano (11). Aunque la discusión de estos factores se hace separadamente, en la práctica clínica siempre se valorarán todos ellos conjuntamente a la hora de hacer la elección del antibiótico adecuado.

3. FACTORES MICROBIOLÓGICOS

De forma ideal, la elección de un antibiótico se basará en el tratamiento de una infección en la que el patógeno esté identificado y se conozca su sensibilidad in vitro a antibióticos, pero la mayoría de las veces el tratamiento antibiótico se instaura de forma empírica, por lo que es necesario conocer cuáles son los patógenos que con mayor probabilidad causan determinadas infecciones y los patrones de sensibilidad antibiótica en nuestro medio para un determinado patógeno (11, 14).

En general, la terapia empírica inicial suele ser de amplio espectro, cubriendo los patógenos más probables para un determinado síndrome infeccioso, siendo de gran importancia a la hora de la elección el lugar anatómico y la gravedad de la infección. Así, ante infecciones de riesgo vital, como es una meningitis bacteriana, es obligado utilizar antibióticos de amplio espectro que cubran todos los agentes capaces de producir meningitis bacteriana aguda, incluidos los microorganismos resistentes, y que el antibiótico difunda al LCR atravesando la barrera hematoencefálica. En otras infecciones menos graves muchas veces la evolución es espontánea a la curación, incluso sin antibióticos (ejemplo: otitis media), y el régimen antibiótico elegido será más selectivo, buscando sólo el tratamiento de los microorganismos que produzcan estos cuadros. Cuando se obtienen los datos microbiológicos del cultivo y la sensibilidad a antibióticos, siempre se revaluará el tratamiento empírico y será sustituido por el antibiótico específico y de menos espectro que sea adecuado para el patógeno aislado.

Si no se llega a identificar el patógeno, como sucede con frecuencia, la respuesta al tratamiento se valorará en función de la respuesta clínica del paciente y sólo se modificará en caso de fracaso terapéutico.

3.1. Identificación del microorganismo infectante

Antes de instaurar un tratamiento antibiótico empírico, es importante obtener una muestra adecuada para cultivo microbiológico. Una vez que se ha iniciado el tratamiento antibiótico, los cultivos casi siempre son estériles, aunque persistan microorganismos infectivos y resistentes en el lugar de la infección. Por tanto, la toma previa de cultivos es la forma de poder hacer posteriormente un seguimiento y tratamiento adecuados de la infección.

En el momento actual existen técnicas rápidas de identificación que permiten hacer una aproximación etiológica hasta tener los resultados de los cultivos. La

Sección de Enfermedades Infecciosas Pediátricas, Departamento de Pediatría. Hospital General Universitario Gregorio Marañón, Madrid.

tinción de Gram, realizada directamente sobre líquidos estériles (LCR, sinovial, pleural, orina, etc), sigue siendo la técnica más simple, barata y útil que permite tener una identificación rápida de bacterias patógenas y algunos hongos. Existen otros métodos más sofisticados inmunológicos (ELISA para identificación de antígenos bacterianos) y técnicas de biología molecular (PCR) útiles, pero no todos disponibles para el uso diario. Ninguna de las técnicas rápidas invalida ni sustituye la utilidad y necesidad de realizar cultivos microbiológicos adecuados.

En muchos casos en los que se instaura un tratamiento empírico sin disponer de datos microbiológicos, se utilizan las llamadas "estadísticas bacteriológicas". Nos basamos en el conocimiento de cuál es el organismo que con mayor probabilidad produce una infección en un lugar determinado (27, 4). Así, por ejemplo, ante una otitis media en un niño pequeño, lo más probable es que la infección esté producida por virus o por *H. influenzae, Streptococcus pneumoniae, Branhamella catarrhalis* o *Streptococcus* del grupo A, y en función de esta suposición se instaura el tratamiento antibiótico.

3.2. Microbiología y resistencia antibiótica de los patógenos respiratorios

Son seis los microorganismos causantes de la gran mayoría de los cuadros otorrinolaringológicos en la infancia: *Streptococcus pneumoniae, Haemophilus influenzae, Moraxella catarrhalis, Streptococcus pyogenes, Neisseria meningitidis* y *Staphylococcus aureus*. Estos patógenos han desarrollado en los últimos años mecanismos de resistencia a antimicrobianos que es obligado conocer para poder hacer una elección antibiótica adecuada.

Hay cuatro mecanismos de resistencia a antibióticos fundamentales: disminución de la permeabilidad de la membrana celular a los antibióticos; mecanismos de expulsión del antibiótico que ha penetrado en la célula; inactivación antibiótica por enzimas producidas por los microorganismos, y alteración de la célula diana donde debe actuar el antibiótico.

Se describen los principales mecanismos de resistencia y el riesgo de desarrollarlos y la situación actual en los patógenos respiratorios más importantes.

S. pneumoniae: debido al incremento de resistencia del neumococo, es obligado en todas las muestras clínicas hacer una determinación de sensibilidad de las mismas frente a penicilina.

En función de la concentración mínima inhibitoria frente a penicilina (CMI), los neumococos se consideran sensibles a penicilina (CMI < 0,12 µg/mL) (16). El mecanismo de resistencia a penicilina se debe a una alteración cromosómica de las proteínas fijadoras de penicilina (PBP) situadas en la pared bacteriana del neumococo (22). Esta alteración genética condiciona una disminución de la afinidad de las PBP por la penicilina y, por tanto, una menor sensibilidad del neumococo a ese antibiótico. Las cepas de neumococos resistentes a penicilina además presentan, generalmente, un incremento de resistencia a cefalosporinas. Así, se ha descrito que las cepas con resistencia intermedia a penicilina multiplican por 10 su CMI para cefalosporinas y en los neumococos con alta resistencia a penicilina (CMI > 2 µg/mL) su CMI se incrementa hasta 50 veces. También se ha descrito en este grupo de neumococos altamente resistentes a penicilina, que hasta un 8,5% son también resistentes a cefalosporinas de tercera generación (cefotaxima y ceftriaxona). Esta resistencia sólo está presente en el 0,8% de neumococos con resistencia intermedia a penicilina.

La resistencia del neumococo a macrólidos (eritromicina), en España, es del 5% en las cepas sensibles a penicilina, el 20% de las que tienen sensibilidad intermedia y el 25% de las altamente resistentes. Estos neumococos resistentes a eritromicina lo son también a los nuevos macrólidos: claritromicina y azitromicina.

En España también se han descrito cepas de *S. pneumoniae* con altas tasas de resistencias a otros antimicrobianos. Entre el 25%-50% de las cepas aisladas son resistentes a cotrimoxazol, el 25% a tetraciclina y el 27% a cloranfenicol (1).

El problema de la resistencia de *S. pneumoniae* a penicilina se empezó a descubrir en 1967 en EE.UU. en forma de casos aislados que se han incrementado rápidamente a lo largo de los últimos años y que en el momento actual es un importante problema clínico.

La prevalencia de neumococos resistentes a penicilina presenta importantes variaciones entre diferentes países y dentro del mismo país entre las distintas regiones, ciudades, centros ambulatorios y hospitales y tipo de población analizada. España es uno de los países con mayor incidencia de neumococos resistentes a penicilina; se han descrito, recientemente, series en las que el 54%-58% de los neumococos eran resistentes a penicilina, de ellas el 23% altamente resistentes (1, 8).

El análisis de múltiples estudios (3, 5, 11, 12) ha demostrado que existen determinados factores que se asocian a mayor riesgo de desarrollar una infección por neumococos resistentes a penicilina, tal como se recoge en la Tabla 1. Estos datos son muy orientativos y permiten poder seleccionar la población con alto riesgo de desarrollar enfermedad infecciosa por neumococos resistentes a penicilina, en los que estaría indicado tratar con otros antibióticos: cefalosporinas, amoxicilina-clavulánico o incluso vancomicina en caso de enfermedad invasiva grave (21).

H. influenzae: en los últimos veinte años se ha producido un continuo aumento de la resistencia de *H. influenzae* a antibióticos betalactámicos, tanto en las cepas

Tabla 1
Factores de riesgo de infección por neumococos resistentes a penicilina

- Tratamiento reciente con antibióticos betalactámicos
- Otitis media aguda recurrente
- Asistencia a guardería
- Estación invernal
- Edad menor de 36 meses

tipables (*H. influenzae* tipo b) como en las no tipables, que con mucha frecuencia producen otitis media aguda en la infancia. El mecanismo fundamental de resistencia es por producción de betalactamasas, que inactivan los antibióticos betalactámicos: penicilina, amoxicilina y algunas cefalosporinas. Además de este mecanismo de resistencia a antibióticos, se han descrito otros dos que afectan más a cepas de *H. influenzae* no tipables: resistencia por alteración de las PBP y el otro mecanismo es por disminución de la permeabilidad a los antibióticos de las porinas de la membrana celular de las bacterias. Estos dos últimos mecanismos de resistencia son menos frecuentes que la producción de betalactamasa; no afecta a más del 3%-5% de las cepas.

En España se ha descrito que entre el 30% y 40% de las cepas de *H. influenzae* son productoras de betalactamasa y, por tanto, resistentes a penicilina, amoxicilina y ampicilina (18, 20). La resistencia a macrólidos es variable; hasta el 80% de las cepas son resistentes a eritromicina, aunque conservan sensibilidad a los nuevos macrólidos: claritromicina y azitromicina, ésta es 4-8 veces más potente que la eritromicina. Entre el 50%-60% de las cepas de *H. influenzae* aisladas en España son resistentes a trimetroprim-sulfametoxazol (18, 20).

Diversos estudios han demostrado que los niños que han recibido tratamientos antibióticos frecuentes o que están en tratamiento con amoxicilina profiláctica, son los que tienen mayor riesgo de ser colonizados y posteriormente infectados por *H. influenzae* productores de betalactamasa, especialmente en los meses de invierno (7, 15). Estos pacientes, desde el inicio de su proceso agudo, deberán ser tratados con un antibiótico resistente a betalactamasa (amoxicilina-clavulánico, cefalosporinas resistentes, azitromicina).

M. catarrhalis: este microorganismo es una causa muy frecuente de colonización y de infección ORL en la infancia en los países anglosajones. En España es un microorganismo poco frecuente, sólo se ha aislado en el 0,44% de los niños estudiados (15), pero su incremento en los países del sur de Europa en los últimos años hace previsible su incremento en nuestro país. En 1998, más del 95% de las cepas de *M. catarrhalis* aisladas en pacientes pediátricos en EE.UU. eran productoras de betalactamasas, que inactivan las aminopenicilinas y algunas cefalosporinas orales (7). La mayoría son sensibles al resto de cefalosporinas, amoxicilina-ácido clavulánico y los nuevos macrólidos (azitromicina y claritromicina). En nuestro medio, del 5%-10% de cepas son resistentes a macrólidos.

S. pyogenes: por el momento, este microorganismo no presenta problemas de resistencia antibiótica, siendo todas las cepas sensibles a penicilina y amoxicilina, que son las drogas de elección para su tratamiento (1, 9). A pesar de la excelente actividad de la penicilina frente a *S. pyogenes*, se han descrito fallos terapéuticos en el tratamiento de faringoamigdalitis agudas estreptocócicas debido, seguramente, a la presencia en la faringe de bacterias productoras de betalactamasa, especialmente anaerobios, que inactivan el antibiótico. Otros fallos pueden ser por la incapacidad de la penicilina a erradicar el *S. pyogenes* de la faringe en portadores crónicos con una infección viral intercurrente.

En los últimos años se están descubriendo cada vez más casos de cepas resistentes a macrólidos, que se sitúa entre el 5%-10% en España (10, 26); fenómeno descrito por primera vez en Japón en los años 70 (17). La sensibilidad in vitro de los estreptococos del grupo A a los nuevos macrólidos son similares a la eritromicina, por lo que en caso de resistencia habrá que elegir antibióticos de otro grupo. Más del 95% de las cepas de *S. pyogenes* resistentes a macrólidos son sensibles a clindamicina.

El trimetoprim-sulfametoxazol es inadecuado para el tratamiento de infecciones por *S. pyogenes* por un doble motivo: es muy frecuente la resistencia, y se ha descrito su ineficacia en la erradicación de este microorganismo de la orofaringe (25). También se ha demostrado que no son útiles para prevenir el desarrollo de fiebre reumática aguda si se establece el tratamiento después del inicio de la faringitis estreptocócica (6).

N. meningitidis: durante mucho tiempo la penicilina ha sido el tratamiento de elección para la enfermedad meningocócica. Las cepas sensibles a penicilina tienen una CMI ≤ 0,06 µg/mL. En varios países europeos, en Canadá y EE.UU; se han descrito cepas de meningococo con sensibilidad disminuida a la penicilina. En España, la incidencia de cepas relativamente resistentes a penicilina (CMI 0,1-1 µg/mL) se ha incrementado del 0,4% en 1985 al 46% en 1990 (19). Este tipo de resistencias suelen ser debidas a alteraciones de las PBP, pero también se han descrito algunas cepas productoras de betalactamasas.

Aunque parece muy infrecuente, se han descrito en España y Reino Unido cepas de meningococos con alta resistencia a penicilina (CMI > 1,0 µg/mL).

S. aureus: los estafilococos *aureus* tienen una resistencia uniforme a las aminopenicilinas y a algunas cefalosporinas orales de tercera generación (cefixima y ceftibuteno). En general, todos son sensibles a amoxicilina-clavulánico y a cefuroxima-axetil. En nuestro medio, el 30% de las cepas son resistentes a cefaclor y el 62% a eritromicina. La azitromicina tiene buena actividad frente a *S. aureus*.

3.3. Estudio de sensibilidad a antibióticos

Debido a la gran variabilidad de sensibilidad a antimicrobianos que tienen los diferentes microorganismos, es obligado, además de realizar el cultivo, hacer estudios de sensibilidad. En los últimos años, a causa de la presión ambiental que han producido los antibióticos utilizados en agricultura y ganadería y el mal uso de antibióticos en medicina, muchos microorganismos han desarrollado mecanismos genéticos que los ha hecho multirresistentes a los antibióticos. Esto hace necesario tener presente que en el momento actual, cualquier microorganismo puede ser resistente a antibióticos que previamente fueron muy eficaces, lo que exige estar alerta y realizar estudios de sensibilidad antibiótica (4, 13, 23). En el tema de las resistencias existe una gran variabilidad entre los distintos países y dentro del mismo, entre diversas áreas geográficas, ciudades e incluso hospitales de un mismo lugar. Es, por tanto, necesario y útil conocer la sensibilidad antibiótica de nuestro medio.

4. FACTORES DEL HUÉSPED

Independientemente de las consideraciones microbiológicas y de los dependientes del propio antimicrobiano, la elección de un determinado antibiótico muchas veces está limitada y condicionada por factores dependientes del propio huésped, como son: alergia conocida a antibióticos, edad, enfermedades de bases, alteraciones renales o hepáticas, localización de la infección y cumplimiento del tratamiento.

Alergia a antibióticos: antes de instaurar un tratamiento antibiótico, es obligado hacer la anamnesis para descartar que existan antecedentes de reacciones adversas a ese grupo de medicamentos. La prescripción inadvertida de un medicamento al que el paciente es alérgico puede tener graves, a veces fatales, consecuencias.

Edad: es el factor más importante a considerar en la elección antibiótica. Algunos antimicrobianos están contraindicados en determinados grupos de edad. Por ejemplo, las sulfamidas no se recomiendan en prematuros y recién nacidos por su capacidad de competir con la bilirrubina para unirse a la albúmina, lo que puede producir incremento de la bilirrubina libre en suero con el riesgo de desarrollar kernicterus. Hay otros antibióticos que por su fijación al esmalte dentario, como son las tetraciclinas, o al cartílago articular en desarrollo, como la ciprofloxacina, son también de uso limitado en la edad pediátrica. Otros factores directamente relacionados con la edad son el desarrollo de la función hepática y renal. Los niños nacen con una inmadurez en la función hepática y renal directamente relacionada con la edad gestacional, lo que obliga a ajustar las dosis de determinados antibióticos, tanto en función del peso al nacer como de la edad gestacional del recién nacido. La dosificación de dichos antibióticos y los intervalos de administración se irán ajustando en función de la edad y maduración del recién nacido.

Enfermedades de base: existen enfermedades metabólicas o genéticas de base que pueden contraindicar el uso de determinados antibióticos. Así, en pacientes acetiladores rápidos, se ha detectado toxicidad hepática secundaria al uso de isoniacida. Los pacientes diabéticos pueden presentar hipoglucemias tras la ingesta de cloranfenicol o sulfonamidas.

Función hepática y renal: antes de prescribir un antibiótico debe conocerse si la función y maduración hepática y renal del paciente son adecuadas, ya que éstas son las principales, y en algunos casos las únicas, vías de metabolización de los antimicrobianos. Son varios los antibióticos cuya dosificación e intervalo de administración tienen que modificarse en relación con la función renal del paciente, tal como se recoge en la Tabla 2.

Algunos antibióticos cuya excreción es fundamentalmente hepática, como son azitromicina, cloranfenicol, clindamicina y lincomicina, deben utilizarse con precaución en pacientes con alteración de la función hepática.

Localización de la infección: de todos los factores dependientes del huésped, el lugar donde se produce la infección es el más importante a tener en cuenta para la elección del antibiótico. La localización de un proceso infeccioso no sólo determina el antibiótico a utilizar, también la dosis adecuada y la vía de administración. Así por ejemplo, ante una infección del SNC será obligado utilizar un antibiótico bactericida a dosis máximas y por vía intravenosa, mientras que para una infección urinaria podría ser eficaz un antibiótico bacteriostático a bajas dosis, de eliminación renal y administrado por vía oral.

Tabla 2
Antibióticos que deben ajustarse en insuficiencia renal

- Antibióticos que requieren ajuste mayor de dosis en pacientes con afectación renal:
  - VANCOMICINA
  - AMINOGLUCÓSIDOS
  - TRIMETOPRIM-SULFAMETOXAZOL
- Antibióticos que requieren ajustes mínimos de dosis en pacientes con afectación renal:
  - PENICILINAS
  - CEFALOSPORINAS
  - IMIPENEM
- Antibióticos que no precisan ajuste de dosis independientemente de la función renal:
  - MACRÓLIDOS
  - CLINDAMICINA
  - CLORANFENICOL
  - METRONIDAZOL

Para que el tratamiento antibiótico sea efectivo tiene que alcanzarse una concentración adecuada del mismo en el lugar de la infección. En la mayoría de los casos esto significa alcanzar una concentración local de antibiótico que al menos sea igual a la CMI (concentración mínima inhibitoria) de su organismo; siendo la CMI la concentración mínima de antibiótico que inhibe el crecimiento visible de dicho organismo tras 18-24 horas de incubación. Es deseable, para asegurar un tratamiento eficaz, conseguir unas CMI en el lugar de la infección que dupliquen o tripliquen la CMI del microorganismo, aunque se ha demostrado que en determinados lugares anatómicos es imposible conseguirla y con niveles menores de antibiótico se ha logrado la curación.

La capacidad de determinados antibióticos a unirse a proteínas, inactivarse en el medio anaerobio que se crea en los abscesos o infecciones intraperitoneales, su difusión a reservorios de difícil acceso como líquido cefalorraquídeo, hueso, líquido intraarticular; son todos factores determinantes en la elección antibiótica.

La presencia de cuerpos extraños como catéteres, válvulas, prótesis articulares, etc en el lugar de la infección, también condiciona la elección y eficacia de los antibióticos.

Adhesión al tratamiento: por último, la adhesión del paciente al tratamiento es otro de los factores que influyen en la eficacia del mismo. Hay ocasiones en las que la incapacidad física (intolerancia digestiva), psíquica o social

(escolarización) obliga a modificar un determinado régimen antibiótico para poder asegurar su cumplimiento.

5. FACTORES ESPECÍFICOS DEL ANTIBIÓTICO

Hay determinados factores dependientes del propio antimicrobiano que son claves a la hora de hacer la elección del mismo: seguridad, farmacocinética, características farmacéuticas y coste.

Siempre que sea posible se utilizarán antibióticos bien conocidos en los que exista amplia experiencia en cuanto a seguridad y eficacia, mejor que antibióticos nuevos con los que se tiene menos experiencia. Algunos antibióticos, como son vancomicina y aminoglucósidos, tienen unos estrechos índices terapéuticos, por lo que es necesario monitorizar sus niveles en suero para vigilar la posible nefrotoxicidad. Aunque se utiliza con frecuencia en las pautas de tratamiento empírico, cuando se tenga el resultado definitivo de los cultivos se debe sustituir por antibióticos que sean también eficaces, pero menos tóxicos.

En el proceso de elección antibiótica es necesario conocer las características farmacocinéticas del mismo, como son su biodisponibilidad, unión a proteínas, vías de eliminación y capacidad de penetración tisular, que determinan la adecuada utilización de un antibiótico u otro.

Las características farmacéuticas de un compuesto, como son vías de administración, palatabilidad, accesibilidad al mismo, así como su coste, son también factores básicos a valorar. En la Tabla 3 se recogen los antibióticos más utilizados en el tratamiento de infecciones ORL en pediatría, con sus principales características.

6. EVALUACIÓN DE LA RESPUESTA AL TRATAMIENTO

Por último, una vez dados los pasos que llevan a la elección e instauración de un tratamiento antibiótico, es necesario evaluar si el mismo ha sido o no eficaz (24). Para ello, el médico se basará en la evolución clínica del paciente (temperatura, signos inflamatorios, estado tóxico, alteraciones

Tabla 3
Antibióticos utilizados habitualmente en infecciones ORL pediátricas

Antibiótico	Dosis mg/kg/día	Nº tomas/día	Absorción oral %	Actividad	Limitaciones
Amoxicilina	40	3	80	Activo frente a gram (+) no productores de betalactamasa, salmonella	No cubre: *H. influenzae* betalactamasa (+), *Moraxella*, *S. aureus*, ni neumococos resistentes a penicilina
	60-70	3	80		No cubre: *H. influenzae* betalactamasa (+), *Moraxella*, *S. aureus*, ni neumococos con alta resistencia a penicilina
Amoxicilina + ácido clavulánico	40 / 10	3	70	Activo frente a bacterias productoras de betalactamasa: *S. aureus*, *Streptococcus*, *H. influenzae*, *M. catarrhalis*, *E. coli*, *Klebsiella*, *B. fragilis*	No cubre neumococos resistentes a penicilina
	70 / 10	3	70		No cubre neumococos con alta resistencia a penicilina
Axetil cefuroxima	30-40	2	40-50	Activo frente a *S. aureus*, *Streptococcus*, *H. influenzae*, *E. coli*, *M. catarrhalis*, *Proteus*, *Klebsiella*	Espectro igual a amoxi-clavulánico a dosis normales (40/10)
Azitromicina	10	1	40	Activo frente a *S. aureus*, *Streptococcus*, *H. influenzae*, *Mycoplasma*, *C. trachomatis*, *Legionella*	No cubre 20-25% neumococos resistentes a penicilina
Claritromicina	15	2	50	Activo frente a *S. aureus*, *Streptococcus*, *H. influenzae*, *Mycoplasma*, *C. trachomatis*, *Legionella*	Actividad igual a azitromicina. Menos eficaz frente *H. influenzae*

Antibiótico	Dosis mg/kg/día	N° tomas/día	Absorción oral %	Actividad	Limitaciones
Cefaclor	30	2	50-70	Activo frente *S. aureus, Streptococcus, Pneumococcus, H. influenzae, E. coli, Proteus, Klebsiella*	Actualmente, escasa actividad frente *H. influenzae*, neumococo y *Moraxella*
Cefixima	8	2	50	Activa frente a *Streptococcus, H. influenzae, M. catarrhalis, N. gonorrhoeae, S. marcescens, P. vulgaris*	Escasa actividad frente a *H. influenzae*, neumococo, *Moraxella*, estafilococos y Pseudomonas
Proaxetil cefpodoxima	8	2	40-50	Activa contra *S. aureus, Streptococcus, H. influenzae, M. catarrhalis, N. gonorrhoeae, E. coli, Klebsiella, Proteus*	No tiene actividad antipseudomonas. No atraviesa barrera hematoencefálica. Cobertura insuficiente de patógenos ORL
Cefprozil	30	2	90	Activa contra *S. aureus, Streptococcus, H. influenzae, E. coli, M. catarrhalis, Proteus, Klebsiella*	No atraviesa barrera hematoencefálica. Cobertura insuficiente de patógenos ORL
Eritromicina	50	3	70	Activa frente a grampositivos, *M. pneumoniae, C. diphteria*	Cobertura insuficiente de patógenos ORL
Penicilina V	25-50	3-4	80	Activa frente a la mayoría de cocos grampositivos, neumococos (sensibles a penicilina), estreptococos y cocos gramnegativos: gonococo, meningococo	Aparición de neumococos y meningococos resistentes a penicilina

analíticas), así como en la evolución microbiológica: resultados y esterilización de los cultivos. En caso de evolución favorable se completará el tratamiento inicial con la misma pauta antibiótica u otra alternativa si así lo indican los resultados microbiológicos.

En caso de fallo terapéutico, una vez más habrá que valorar que son múltiples los factores que pueden conducir al mismo (Tabla 4) y que no siempre está indicado un cambio de antibióticos; muchas veces hay que incidir sobre alguno o varios de los factores que hacen que un tratamiento adecuado fracase (11, 14).

En resumen, este capítulo pretende dar una idea general de la complejidad que tiene en muchas ocasiones llegar a pautar un tratamiento antibiótico adecuado y eficaz del que se beneficie no sólo el propio paciente, sino a la larga su comunidad. Sólo si los médicos prescriptores se hacen conscientes de la necesidad de que esto sea así, evitaremos que en el futuro sigamos asistiendo a un crecimiento exponencial de las resistencias a antibióticos y del gasto sanitario.

Tabla 4
Factores que contribuyen al fracaso terapéutico

Relacionados con el huésped
- ❑ Presencia de cuerpos extraños
- ❑ Alteraciones anatómicas
- ❑ Inmunodeficiencia asociada

Relacionados con la enfermedad
- ❑ Antibiótico inadecuado
- ❑ Tratamiento no modificado
- ❑ Foco infeccioso "secuestrado" (inaccesible o indetectado)

Relacionados con el microorganismo
- ❑ Adquisición de resistencias
- ❑ Superinfección por bacterias resistentes

Relacionados con la droga
- ❑ Cumplimiento inadecuado
- ❑ Pauta inadecuada: vía, dosis, tiempo
- ❑ Interacción medicamentosa; inactivación de antibióticos, antagonismo
- ❑ Droga mal conservada o inactivada durante el almacenamiento

BIBLIOGRAFÍA

1. BAQUERO, F., LOZA, E. "Antibiotic resistance of microorganisms involved in ear, nose and throat infections". *Pediatr Infect Dis J* 13 (1): S 9-S 14, 1994.

2. **CHARTRAND, S.** "Antibiotic resistance in Pediatric respiratory tract pathogens". *Sem Pediatric Infect Dis* 9: 292-300, 1998.
3. **CREVETTO, MA., ARÍSTEGUI, J.** "Tratamiento de la otitis media aguda y secretora en Pediatría". En: Crevetto MA., Arístegui J. (eds): *La otitis media en la infancia.* Prous Science, Barcelona, España, p. 71-97, 1997.
4. **CREVETTO, MA., ARÍSTEGUI, J.** "Epidemiología de la otitis media". En: Crevetto MA., Arístegui J. (eds): *La otitis media en la infancia.* Prous Science, Barcelona, España, p. 19-26, 1997.
5. **DEL CASTILLO, F., BAQUERO, F., GARCÍA-PEREA, A.** "Influence of recent antibiotic therapy an antimicrobial resistance of streptococcus pneumoniae in children with acute otitis media in Spain". *Pediatr Infect Dis J* 17: 94-97, 1998.
6. **DOWELL, SF.** (ed.): "Principles of judicious use of antimicrobial agents for pediatric upper respiratory tract infections". *Pediatrics* 101: 163-184, 1998 (Suppl).
7. **FADEN, H., DOERN, G., WOLF, J.** *et al.* "Antimicrobial susceptibility of nasopharyngeal isolates of potential pathogens recovered from infants before antibiotic therapy: Implications for the management of otitis media". *Pediatr Infect Dis J* 13: 609-612, 1994.
8. **GARCÍA LEONI, ME., BOUZA, E.** "Streptococcus pneumoniae". *Enf Infec Microbiol Clin* 6: 383-389, 1988.
9. **GERBER, MA.** "Antibiotic resistance: Relationship to persistence of group A streptococci in the upper respiratory tract". *Pediatrics* 97: S971-S975, 1996 (Suppl).
10. **KAPLAN, EL.** "Recent evaluation of antimicrobial resistance in beta-hemolytic streptococci". *Clin Infect Dis* 24: S89-S92, 1997 (Suppl).
11. **LONG, SS.** "Principles of anti-infective therapy". En: Long SS., Pickering LK., Prober GG. (eds.): *Principles and Practice of Pediatric Infectious Diseases.* New York, NY, Churchill Livingstone, p. 1.570-1.585, 1997.
12. **MC CRACKEN, GH.** "Emergence of resistant streptococcus pneumoniae: A problem in pediatrics". *Pediatr Infect Dis J* 14: 424-428, 1995.
13. **MOELLERING, RC. Jr.** "Vancomycin-resistant enterococci". *Clin Infect Dis* 26: 1.196-1.198, 1998.
14. **MOELLERING, RC.** "Principles of Anti-infective Therapy". En: Mandell GL., Bennett JE., Dolin R. (eds): *Principles and Practice of Infectious Diseases.* 5th ed. Philadelphia; Churchill Livingstone, p. 223-233, 2000.
15. **MORENO, A., FERRER, A., AIZPURUA, P.** y *cols.* "*Branhamella catarrhalis:* Estudio de su patogenicidad respiratoria en la edad pediátrica". *An Esp Pediatr* 83: 135-139, 1990.
16. "National Commitee for Clinical Laboratory Standards. Performance standards for antimicrobial susceptibility testing; eighth informational supplement". M. 100-58, vol. 18. *National Committee for Clinical Laboratory Standards Wayne PA*, 1998.
17. **NYQUIST, AC., GONZALES, R., STEINER, JF.** *et al.* "Antibiotic prescribing for children with colds, upper respiratory tract infections and bronchitis". *JAMA* 279: 875-877, 1998.
18. **PEREA, EJ., GARCÍA-IGLESIAS, MC., CLAVIO, MJ.** "Resistencias en Haemophilus influenzae en España segundo estudio". *Enf Infec Microbiol Clin* 11: 19-28, 1993.
19. **PEREZ-TRALLERO, E., ALDANIZ-ECHEVARRIA, L., PEREZ-YARZA, EG.** "Meningococci with increased resistance to penicillin (letter)". *Lancet* 335: 1.096, 1990.
20. **PICAZO, JJ., ROMERO, J., SÁNCHEZ, E.** y *cols.* "Sensibilidad 'in vitro' de las bacterias productoras de infección pediátrica en atención primaria". *An Esp Pediatr* (suppl 63): 9-12, 1994.
21. **RAMOS, T., SAAVEDRA, J., RUIZ-CONTRERAS, J., BRAVO, J., SANZ, F., NORIEGA, AR.** "Invasive antibiotic-resistant streptococcus pneumoniae in children in Madrid". *Pediatr Infect Dis J* 17: 252-254, 1998.
22. **REICHMAMM, P., KORING, A., MARTON, A.** *et al.* "Penicillin-binding proteins as resistance determinants in clinical isolates *Streptoccoccus pneumoniae*". *Antimicrob Agents Chemother* 30: 57-63, 1986.
23. **RUOFF, KL.** "Gram-positive vancomycin-resistant clinical isolates". *Clin Microbiol News Lett* 11: 1, 1989.
24. **SABELLA, C., GOLDFARD, J.** "Principles of selection and use of antimicrobial agents". *Sem Pediatric Infect Dis* 10: 3-13, 1999.
25. **SÁEZ-NIETO, JA., VÁZQUEZ, JA., MARCOS, C.** "Meningococci moderately resistant to penicillin (letter)". *Lancet* 336: 54, 1990.
26. **TOMAS, ZA.** "Antibiotic resistance in *Streptococcus pneumoniae*". *Clin Infect Dis* 24: S 85-S 88, 1997 (Suppl).
27. **WEINSTEIN, L.** "Common Sense (clinical judgement) in the diagnosis and antibiotic therapy of etiologically indefined infections". *Pediatr Clin North Am* 15: 141, 1968.

60. TUMORES PEDIÁTRICOS

C. Suárez Nieto, J.P. Rodrigo Tapia, C. Álvarez Marcos, J.L. Llorente Pendás

I. TUMORES DE PARTES BLANDAS (TPB)

1.1. Clasificación

Se ha propuesto una clasificación con 15 categorías tumorales diferentes, aunque todavía está por clasificar un grupo importante de sarcomas que representa alrededor del 12% (1, 2). De los tumores de partes blandas hay más de 100 entidades benignas y de 50 malignas, teniendo comportamientos muy distintos, pese a que en ocasiones pertenezcan a la misma variedad.

1.2. Frecuencia y localización

En general, podemos decir que los TPB son poco frecuentes (6,5% en niños) y, por tanto, resulta difícil hacer estudios de incidencia/prevalencia (3). Además, las series más amplias se condensan en hospitales de referencia, haciendo imposible una distribución geográfica.

La relación tumor benigno/maligno es notablemente mayor a favor de los benignos, pero difícil de valorar, pues muchos lipomas o hemangiomas no son biopsiados (1).

Kransdorf (4, 5) analizó 31.047 tumores de tejidos blandos de cualquier localización, tomados del registro de la AFIP, considerando todas las edades. De ellos, el 60% eran benignos y el 40% malignos. Dentro de los benignos los más frecuentes en edad pediátrica fueron, por este orden, la fascitis nodular, hemangioma, fibrohistiocitoma y fibromatosis. Respecto a los tumores malignos, los más frecuentes fueron los rabdomiosarcomas (30%), fibrosarcomas (28%), schwannoma maligno (7%), fibrohistiocitoma maligno (6%) y sarcoma sinovial (6%). En otras recopilaciones con menor número de casos, los rabdomiosarcomas son bastante más frecuentes, por lo que habría que estudiar un posible condicionante geográfico (6, 7).

Para Enzinger (1), en el área de cabeza y cuello aparecen el 11,2% del total de los tumores de partes blandas, el 13,8% de los tumores benignos y entre el 7-10% de los malignos. En general, los sarcomas de cabeza y cuello constituyen un 10-15% de todos los sarcomas (8, 9).

1.3. Sexo y edad

Los TPB benignos y malignos tienen un ligero predominio en varones, que se invierte en algunos tumores vasculares poco frecuentes como hemangiopericitomas y paragangliomas (4).

Si bien la mayor parte de los sarcomas de cabeza y cuello aparecen en la edad adulta, alrededor de un 15% lo hacen por debajo de los 16 años (5). Las distintas edades tienen importancia en la frecuencia relativa de cada tipo de tumor. En la Tabla I se refleja la incidencia en cabeza y cuello según los grupos de edad.

Tabla I
Frecuencia y porcentaje de los TPB por grupos de edad (4, 5)

Edad (años)	Tumor benigno (%)	Tumor maligno (%)
0-5	Fascitis nodular (20) Hemangioma (20) Fibromatosis (10)	Fibrosarcoma (37) Rabdomiosarcoma (33)
6-15	Fascitis nodular (27) Fibrohistiocitoma (13)	Rabdomiosarcoma (26) Fibrosarcoma (20)
16-25	Fascitis nodular (16) Hemangioma (15) Fibrohistiocitoma (15)	Fibrohistiocitoma (19) Schwannoma (9) Sarcoma sinovial (9)

1.4. Etiología

El número limitado de casos no permite establecer una relación causa-efecto, al contrario que en los carcinomas. En los adultos, algunas sustancias químicas, como el asbesto o silicato hidratado, se han relacionado con la aparición de sarcomas (10). A nivel experimental se han producido sarcomas con el hidrocarburo policíclico 3-metyl-colantreno, pero el comportamiento de estos tumores es difícil de extrapolar al hombre. También los fenoxiácidos de algunos herbicidas y los clorofenoles (dioxina) de los protectores de la madera se asocian a un riesgo seis veces mayor (11, 12).

Los traumatismos se citan en los antecedentes de cierto número de pacientes, pero parecen llamar más la atención hacia la neoplasia subyacente que estar implicados en su origen.

Servicio de ORL. Hospital General de Oviedo.

Pese a que la tasa de sarcomas no es más elevada en la población que sobrevivió a deflagraciones atómicas, posiblemente porque la dosis recibida fue inferior a la necesaria para desarrollar estos tumores (13, 14), uno de los escasos factores identificados en su génesis han sido las radiaciones ionizantes. El papel etiológico de la radioterapia ha sido claramente documentado a propósito del desarrollo de distintos tipos de sarcomas en pacientes con retinoblastoma radiados con dosis terapéuticas, sobre todo osteo y fibrosarcomas (15). Igualmente, se ha observado mayor número de fibrohistiocitomas malignos, fibrosarcomas y angiosarcomas en tejidos sometidos a radiaciones ionizantes muchos años después de la exposición, sobre todo en linfomas de Hodgkin sometidos a radioterapia (16-19).

No obstante, la incidencia de sarcomas radioinducidos es considerablemente menor que la de otros tumores del área cervicofacial, como carcinomas de piel y mucosas, tumores de tiroides y de glándulas salivares (20). La incidencia es mayor en los pacientes jóvenes irradiados, pero aun así es muy pequeña, como pone de manifiesto que la presentación de osteosarcomas de maxilar en pacientes radiados por carcinoma de rinofaringe sea del 0,3% (21).

También se ha tratado de establecer una base genética en los TPB, pero sólo se ha demostrado en entidades muy concretas, como la neurofibromatosis-1 o enfermedad de von Recklinghausen. Se trata de una enfermedad autosómica dominante debida a una alteración de un gen localizado en cromosoma 17 que produce neurofibromina, que es un supresor de la actividad tumoral. Es de interés reseñar que el 15% de estos pacientes desarrollan un neurofibrosarcoma (22). Por otra parte, la forma bilateral del retinoblastoma tiene mutaciones en el locus Rb1 y se asocia a un mayor número de sarcomas. Otras enfermedades genéticas como la esclerosis tuberosa, el síndrome de Werner, la poliposis intestinal y el síndrome de Gardner, presentan ligeros aumentos de tumores malignos de partes blandas (23). También se han detectado algunos casos del síndrome de cáncer familiar que asocian sarcomas de partes blandas con tumores de mama en mujeres jóvenes. El resto de las neoplasias que pueden tener un componente familiar incluyen algunas formas de fibromatosis, lipomas, leiomiomas y paragangliomas, pero colectivamente no constituyen un grupo importante de casos.

El papel de algunos virus como el VIH-I ha cobrado interés con el SIDA y la relación de esta enfermedad con el incremento del sarcoma de Kaposi (24). Sin embargo, en el resto de las neoplasias no es posible establecer esta relación. La inmunosupresión producida por la administración de ciclosporina en transplantes de órganos también se ha relacionado con el aumento de angiosarcomas.

La presencia de patología ósea previa puede tener cierta relevancia en el desarrollo de sarcomas, sobre todo si se usa radioterapia sobre la misma. Éste es el caso de la displasia fibrosa y la enfermedad de Paget (25). Esta última condiciona un pronóstico siempre fatal cuando sobre ella se desarrolla un osteosarcoma, que generalmente se localiza en la calota (26).

1.5. Diagnóstico

1.5.1. Clínico

Los sarcomas se pueden originar en cualquier región dentro del área cervicofacial y, en consecuencia, los síntomas estarán relacionados con la localización inicial. Cuando lo hacen en la rinofaringe dan lugar a síntomas óticos (hipoacusia por otitis secretora) y nasales (obstrucción respiratoria y rinorrea), con posibilidad de la aparición de signos neurológicos por progresión intracraneal (parálisis oculomotora e hipoestesia facial). Los tumores localizados en el área nasosinusal van a producir obstrucción nasal, rinorrea y diverso grado de deformidad facial motivado por la protrusión de la mejilla y/o proptosis ocular. Aunque menos frecuentemente que en la rinofaringe, puede haber también signos neurológicos producidos por progresión intracraneal. En edad pediátrica, la localización de un sarcoma en áreas tales como la oro, hipofaringe y laringe, es muy poco común, ocasionando, cuando ocurre, disfagia, disfonía y disnea. La localización primaria en el oído no es infrecuente en los rabdomiosarcomas, produciendo inicialmente síntomas similares a los de la otitis secretora. Sólo la aparición de una parálisis facial o de otro par craneal por penetración en el endocráneo, así como de masas en el conducto auditivo externo, alertan sobre la naturaleza del proceso. La forma más usual de presentación en la región cervical es la de una masa que en su crecimiento centrífugo produce síntomas compresivos a nivel de las estructuras neurovasculares contiguas. La clínica inicial, generalmente no específica y poco llamativa en este grupo de edad, hace que los diagnósticos sigan realizándose más tardíamente de lo que cabría esperar (27).

Las lesiones benignas tienen un crecimiento lento y paulatino, aunque hay sarcomas de bajo grado, en estado quiescente, de crecimiento también muy lento. Otras lesiones benignas como la fascitis nodular tienen un crecimiento rápido e infiltrativo, que en un primer momento sugiere malignidad. A pesar de estas excepciones podemos decir que una masa bien delimitada, con crecimiento lento a lo largo de años y tamaño menor de 5 cm, tiene una alta probabilidad de ser benigna; mientras que si es profunda, crece rápidamente en semanas, tiene aspecto infiltrativo peritumoral y un tamaño mayor de 5 cm, es más probable que sea maligna.

Ante la clínica de sospecha es necesaria una confirmación histológica mediante biopsia para conocer el tipo de tumor con el que nos encontramos. La punción aspiración con aguja fina (PAAF) puede servir de orientación en algunos casos, cuando el tumor no es accesible para la biopsia convencional a través de una cavidad. La existencia de falsos negativos hace que no sea un diagnóstico definitivo, más aún en los TPB, donde el diagnóstico patológico es complejo. La aguja puede dirigirse por ecografía o TAC en caso de lesiones profundas, aumentando la sensibilidad del procedimiento (28). Una ventaja indudable es la de no producir diseminaciones tumorales, al contrario que la biopsia incisional, que sólo debe ser contemplada en el caso de inoperabilidad por el tamaño del tumor o en el mismo acto quirúrgico, procediéndose después a la exéresis completa (27, 29, 30). Cuando se trata de tumores ulcerados con mucha necrosis e inflamación perilesional, las biopsias incisionales pueden ser negativas. Si

éstas se hacen de forma diferida, el pronóstico empeora al facilitar la extensión del tumor en el caso de que sea maligno. Por otra parte, hay que tener en cuenta que los diagnósticos patológicos intraoperatorios son complejos y no pocas veces los difiere el patólogo. Incluso en el 15% de las biopsias diferidas sólo se puede señalar el carácter de malignidad del sarcoma, pero sin precisar el tipo celular específico (2, 31). De esta forma, el planteamiento quirúrgico correcto debe diferirse, lo que empeora el pronóstico. La biopsia debe procesarse también para estudio mediante microscopia electrónica, que puede tener utilidad en filiar la histogénesis del sarcoma y en diferenciar un sarcoma bien diferenciado de su homónimo benigno (32).

La biopsia excisional es la recomendada en lesiones benignas, bien encapsuladas siempre que su tamaño lo permita, pero no es el procedimiento adecuado para los sarcomas, sobre todo si son mayores de 3 cm, aunque tengan buen plano de despegamiento.

La TAC con contraste en cortes axiales y coronales permite establecer la extensión y la posible afectación del hueso (Fig. 1). La RNM es el procedimiento que mejor delimita los planos tisulares, de gran interés en los TPB (Fig. 2). El uso del gadolinio ha mejorado mucho la capacidad para separar los tumores del tejido sano peritumoral en imágenes ponderadas en T2. A veces, los márgenes tumorales no se distinguen con claridad por el carácter infiltrativo o el edema peritumoral, aumentando el rendimiento de la RNM si se combina con Tomografía de Emisión de Positrones (TEP) (30, 33, 34).

Por último, la angiografía digital selectiva con sustracción nos sirve, en el caso de sospecha de un tumor de tipo vascular, para valorar el acúmulo de contraste en la lesión y ver sus vasos nutricios y drenajes, a la vez que plantear una embolización preoperatoria (2, 35-38).

Figura 1. *Rabdomiosarcoma de senos paranasales con invasión intracraneal.*

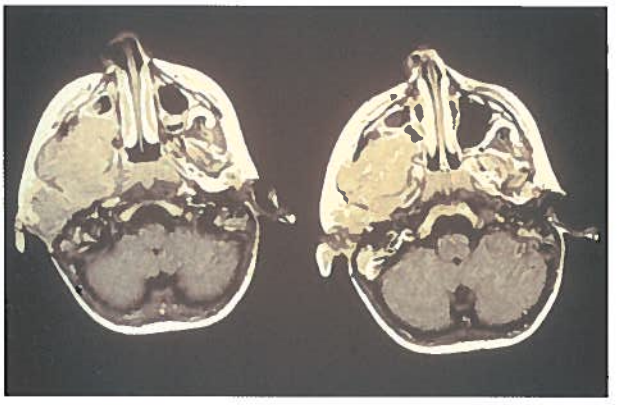

Figura 2. *Rabdomiosarcoma de fosa infratemporal.*

Los sarcomas de partes blandas comprimen el tejido circundante y crean una zona reactiva de tejido edematoso sin vasos, configurando una pseudocápsula. Esta falsa barrera no impide que el tumor se extienda a lo largo de los tabiques fasciales y entre los fascículos musculares en forma de pequeños seudópodos más allá del punto central. Más adelante, las lesiones satélites se fusionan con la masa principal, formando una masa multinodular típica. Posteriormente, el tumor progresa e infiltra los distintos tejidos, fibras nerviosas y musculares, a la vez que alcanzan la adventicia de los vasos, donde inicia el proceso de metástasis a distancia, presentes en alrededor del 40% de los casos. Su mecanismo de producción está en relación con el tamaño y profundidad del tumor, agresividad intrínseca, tratamiento realizado y la propia respuesta inmunitaria del organismo. Los órganos diana más afectados, por orden de frecuencia, son los pulmones, el hígado y los huesos. Los estudios mediante radiografías simples, TAC, RNM, ecografías y gammagrafías de los órganos citados, deben completar los realizados sobre el tumor primario (2, 30, 38).

1.5.2. Diagnóstico patológico

La tinción de rutina con hematoxilina-eosina permite obtener el diagnóstico y el grado histológico en ciertos casos, pero las técnicas de inmunohistoquímica son un complemento obligado en el caso de los sarcomas, a fin de definir la expresión de diversas entidades que de otra manera serían inclasificables.

Por medios inmunohistoquímicos también se pueden detectar la proteína p53, mutada en el 20-30% de los leiomiosarcomas, fibrohistiocitomas malignos, liposarcomas y sarcomas sinoviales, cuyo porcentaje se incrementa según avanza el grado histológico, aunque no está clara su utilidad como factor pronóstico independiente (39, 40).

Por otra parte, la microscopia electrónica y los cultivos tisulares sirven para reducir el porcentaje de sarcomas no clasificados. El estudio del ADN por medio de citometría de imagen y de flujo sirve para valorar el contenido de ADN nuclear y la actividad proliferativa del tumor. Los sarcomas de alto grado presentan un contenido de ADN aneuploide y la fase S alta en relación con los de bajo grado, siendo

para algunos un factor pronóstico independiente con respecto a la supervivencia (41, 42).

El análisis citogenético por hibridación *in situ* fluorescente e hibridación genómica comparativa permite detectar delecciones, translocaciones y otras alteraciones cromosómicas que pueden ser específicas de algunos tipos de TPB (43-47).

Las alteraciones genéticas en los TPB también pueden ser estudiadas a nivel molecular por medio de la PCR o por Southern blot (ST). El estudio de los genes supresores de tumores comprende las mutaciones de los genes p53 (fibrohistiocitoma maligno y rabdomiosarcoma), Rb (fibrosarcoma y fibrohistiocitoma maligno), APC (tumores desmoides) y NF1 (neurofibromatosis tipo 1: neurofibromas y neurofibrosarcomas) (39, 46, 48-50). La activación del oncogén H-ras se describió en el fibrohistiocitoma maligno y en el rabdomiosarcoma embrionario. La amplificación del oncogén N-myc es un factor independiente de agresividad clínica en el neuroblastoma. Otros genes amplificados en relación con los TPB se sitúan en el cromosoma 12q, como el gen MDM2, que está amplificado en el fibrohistiocitoma maligno (51) y mantiene relación con la inactivación de p53, mostrándose ambos como factores pronósticos independientes. Los genes SAS y CDK4 (quinasa dependiente de ciclina) también están sobreexpresados en los sarcomas. Por último, los genes GLI y CHOP están amplificados en el liposarcoma (52).

Es posible estudiar translocaciones específicas de ciertos tumores como el sarcoma de Ewing, rabdomiosarcoma alveolar y el sarcoma de células claras. Así, como resultado de la transcripción del ADN translocado, se obtiene un ARNm alterado que induce la formación de proteínas anormales de fusión. Dichas proteínas pueden ser detectadas en mínima cantidad con la RT-PCR, con aplicación clínica en recidivas precoces o enfermedad residual.

1.6. Estadio

La forma habitual de estandarizar los datos es mediante el sistema TNMG de la "American Joint Committee" (53) que, para los sarcomas de partes blandas, exponemos en la Tabla II. Por otra parte, los rabdomiosarcomas han recibido otra clasificación según su estadio (Tabla III).

El grado histológico en los sarcomas tiene un interés especial. El grado 1 corresponde a lesiones que podemos considerar bien diferenciadas; el grado 2, a las moderadamente diferenciadas, y el 3, a las poco diferenciadas. Para ello, el patólogo basa su estimación en una serie de hallazgos morfológicos definidos por Costa (54), como son el número de mitosis, grado de necrosis, celularidad, pleomorfismo y tipo celular, forma de infiltración, tipo de matriz, presencia de hemorragia, calcificación y vascularización. De todos ellos, el grado de necrosis parece ser un factor pronóstico independiente más importante para predecir la recidiva y la supervivencia, incluso de forma superior al tipo celular histológico. Así, al diagnóstico del tipo de tumor según el tejido que origina se añade el grado histológico, que es la cualidad pronóstica de mayor utilidad. En la Tabla IV observamos la clasificación en estadios de las variables G, T, N, M.

En los tres primeros estadios la progresión es clara por medio del grado histológico y del tamaño tumoral. En el estadio IVa aparecen las metástasis ganglionares y en el IVb las metástasis a distancia (pulmón, hígado, hueso).

Tabla III
Clasificación por estadios de los rabdomiosarcomas

Grupo I:	Tumor extirpado por completo
Grupo II:	Extirpación total con enfermedad residual microscópica
Grupo III:	Extirpación macroscópica incompleta o biopsia del tumor
Grupo IV:	Metástasis a distancia

1.7. Tratamiento

1.7.1. Cirugía

El tratamiento de elección de los sarcomas de partes blandas pasa por una cirugía que permita la extirpación del tumor con márgenes más amplios que en los carcinomas (32). Los sarcomas tienen una pseudocápsula producida por compresión de estructuras vecinas (55), siendo las extensiones satélites del tumor a través de la misma a lo largo de planos fasciales y musculares motivo de recidiva local en el 90-100% de los casos si no se incluye con márgenes amplios (7).

Tabla II
Clasificación TNM para los sarcomas de partes blandas según la AJCC

T	Tumor primario	T1: > 5 cm, T2: < 5 cm
N	Adenopatías regionales	N0; N1 + (demostradas en histología)
M	Metástasis a distancia	M0; M1 +
G	Grado histológico	G1: bajo, G2: intermedio, G3: alto

Tabla IV
Estadios en los sarcomas de tejidos blandos cervicales. Sistema de la AJCC

Estadio I	Estadio III
Ia: G1T1N0M0	IIIa: G3T1N0M0
Ib: G1T2N0M0	IIIb: G3T2N0M0
Estadio II	Estadio IV
IIa: G2T1N0M0	IVa: G1-G3T1-2N1M0
IIb: G2T2N0M0	IVb: G1-3T1-2N0-1M1

En el caso de tumores localizados en la piel o en los planos musculares superficiales, la cirugía puede llevarse a cabo sin dificultades con márgenes amplios. Sin embargo, en el caso de que el tumor asiente en planos profundos, se plantean a veces problemas de difícil solución, ya que pueden afectar estructuras cuya resección entraña secuelas neurológicas, estéticas o funcionales más o menos graves. El problema no se reduce a ellas, sino que por la situación profunda del tumor puede haber digitaciones que se extiendan entre los fascículos de la musculatura pre y paravertebral, apófisis transversas e incluso infiltración de los cuerpos vertebrales y penetración en el canal raquídeo, o bien de la base del cráneo, lo que convierte en imposible la extirpación completa del tumor.

No obstante, esta resección amplia puede estar cuestionada cuando se trata de un paciente pediátrico y el defecto cosmético producido es muy importante.

Los ganglios linfáticos no se suelen ver afectados, y, salvo que observemos adenopatías en la exploración, estudios de imagen o en el mismo acto quirúrgico, no es necesario realizar vaciamiento cervicoganglionar (30, 38).

1.7.2. Radioterapia

La radioterapia postoperatoria puede ser efectiva cuando hay invasión de los bordes quirúrgicos o hay dudas sobre la radicalidad de la cirugía, en tumores de alto grado histológico o en tumores de grandes dimensiones, mejorando de forma notable el control local en relación al obtenido con la cirugía aislada (56). Otra indicación son los pacientes con tumores inoperables. En cabeza y cuello, donde los bordes no son tan seguros y la resección aunque amplia no es radical, la radioterapia debe formar parte de un tratamiento combinado y ser administrada a dosis altas (65 Gy) de forma postoperatoria. Para los TPB malignos tratados en el M.D. Anderson Hospital con cirugía y radioterapia postoperatoria, se obtiene una supervivencia a los 5 años del 63% (57).

En algunos casos con restos de tumor inextirpable se puede realizar braquiterapia intraoperatoria, que es mejor tolerada por el paciente, pero que necesita dispositivos especiales en el quirófano, sin aportar resultados superiores a la radioterapia externa. Otra pauta de administración menos empleada, pero que se utiliza en tumores muy avanzados, combina la radioterapia prequirúrgica seguida de quimioterapia y cirugía radical. Los resultados, aunque malos, son esperanzadores en cuanto al control local, facilitando en algunos casos una cirugía menos agresiva y la preservación de órganos vitales. Un inconveniente de la radioterapia sobre el esqueleto facial en niños en crecimiento, es la detención del desarrollo facial.

1.7.3. Quimioterapia

El papel de la quimioterapia es restringido, aunque en algunos tipos de tumor ha sustituido al resto de los tratamientos anteriormente citados. Los tumores de alto grado, con más posibilidades de recidivar y metastatizar, son los más indicados para recibir este tipo de tratamiento. El tratamiento combinado de radioterapia preoperatoria y quimioterapia, seguida por cirugía radical, mejora el control local al eliminar de los márgenes quirúrgicos los nidos tumorales. En este caso se han empleado doxurubicina, dacarbazina e ifosfamida.

El uso de la poliquimioterapia en los sarcomas diseminados (IVb) no parece, en general, obtener ningún efecto beneficioso en cuanto a calidad de vida y tiempo medio de supervivencia, por lo que no es recomendado como método paliativo (58, 59).

La quimioterapia tiene mucho que ofrecer en los rabdomiosarcomas, tumor fundamentalmente pediátrico. En estos casos, el tratamiento pasó de ser quirúrgico, con grandes mutilaciones en niños pequeños, para luego tratarse con radioterapia con los consiguientes efectos secundarios. En la actualidad, el mejor control se obtiene con el uso exclusivo de la quimioterapia (grupos I y II de la clasificación de Maurer (60)) con supervivencias cercanas al 90%, y con quimio y radioterapia en los grupos III y IV, con un 66% y 26%, respectivamente. Los protocolos quimioterápicos están sujetos a continua variación y no hay una pauta estandarizada, pero casi todos incluyen tres fármacos (vincristina, actinomicina D y ciclofosfamida) (60, 61). En general, la quimioterapia no disminuye las recidivas locales ni aumenta la supervivencia en los sarcomas de cabeza y cuello, a excepción hecha de los rabdomiosarcomas, según ha demostrado un estudio aleatorio del NIH (62).

1.8. Pronóstico

Uno de los factores pronósticos de los TPB malignos es el tipo histológico (Tablas V y VI), siendo los sarcomas de mejor pronóstico los fibrosarcomas de bajo grado y

Tabla V
Supervivencia a los 5 años en % de los sarcomas de partes blandas más frecuentes en edad pediátrica según el tipo histológico y estadio

Tipo histológico (nº casos)	Estadio I	Estadio II	Estadio III	Estadio IV
Fibrosarcoma (128)	73	33*	43	8*
Fibrohistiocitoma maligno (96)	84*	72	22	14*
Sarcoma sinovial (42)	80*	66*	16	40*
Rabdomiosarcoma + (999)	85	88	66	25
Schwannoma maligno (26)	80*	28*	16*	0*

Modificado de Russell (*Cancer.* 1977; 40: 1.562-70)
* Número inferior a 15 casos
\+ Maurer (149)

Tabla VI
Supervivencia a los 5 años en % en distintos tipos de sarcomas de cabeza y cuello

	Tran (56)	Weber (55)	Wanebo (63)	Farhood (64)
Fibrosarcoma	56	67	64	82
Neurofibrosarcoma	76	37	–	48
Rabdomiosarcoma	40	20	33	10
Fibrohistiocitoma m.	–	18	63	37
Sarcoma sinovial	–	–	–	83*

* 20% a los 10 años

rabdomiosarcomas, mientras que el sarcoma sinovial, schwannoma maligno y el fibrohistiocitoma maligno ocupan una situación intermedia, y los de peor pronóstico son los fibrosarcomas de alto grado y los neurofibrosarcomas (55, 56, 63).

El grado histológico es el factor pronóstico independiente más importante, prescindiendo incluso del tipo celular, que conduce a resultados muy diferentes a igualdad de tamaño tumoral y variedad histológica. Para Costa (54), los sarcomas de bajo grado tienen una supervivencia próxima al 100%; los de grado intermedio, 73%, y los de alto grado, 46% a los 5 años. En una serie de 176 sarcomas de partes blandas de cabeza y cuello, los tumores de bajo grado tuvieron una supervivencia a los 10 años del 88%, mientras que en los de alto grado descendió al 20% (64).

Por otra parte, las recidivas locales y metástasis a distancia en los tumores de grado 1 y 2 son escasas, mientras que en los de grado 3 ocurre lo contrario (56). En general, los tumores de alto grado de malignidad muestran una supervivencia a los 5 años de dos a tres veces menor que los de bajo grado, debida en buena medida a una mayor incidencia de metástasis a distancia.

En general, la supervivencia global de los sarcomas a los 5 años viene a ser del 41-57%, pero debemos desglosar la supervivencia por estadios según se muestra en la Tabla VII, donde se estima la supervivencia en 79%, 65%, 45% y 10%, respectivamente para los estadios del I al IV (27).

Si tenemos en cuenta sólo el tamaño del tumor, cuando éste es menor de 3 cm la supervivencia es del 85% a los 5 años, mientras que si es mayor de 5 cm desciende al 63% (64). El tamaño del tumor es un factor independiente, descendiendo la supervivencia casi la mitad en los tumores mayores de 5 cm de diámetro en relación a los menores de dicho tamaño (55, 56, 64).

Tabla VII
Supervivencia de los sarcomas de partes blandas del cuello según estadios de la AJCC (Lawrence, *et al.* 27)

Estadio	Nº casos	Supervivencia 5 años (%)
I	426	79
II	159	65
III	235	45
IV	317	10

La presencia de metástasis ganglionares, aunque muy poco frecuentes, también interviene de forma decisiva en el pronóstico. Se debe realizar un vaciamiento cervicoganglionar si se demuestra clínicamente la metástasis, pues, aunque la supervivencia empeora, ésta puede alcanzar el 34%.

Las metástasis a distancia, sobre todo pulmonares, son la situación que más ensombrece el pronóstico en los TPB, ya se presenten inicialmente o en el curso evolutivo. La mayoría de las metástasis acontecen antes de los cinco años del tratamiento del tumor primario, sobre todo en los dos primeros años (80%), aunque en algunos casos se han descrito hasta 20 años después. Las metástasis a distancia, en el conjunto de los TPB, sobrepasan el 20%, coincidiendo en numerosas ocasiones con la recidiva local del tumor primario. Los rabdomiosarcomas, fibrohistiocitomas malignos, fibrosarcomas de alto grado y neurofibrosarcomas, tienen un alto potencial de producir metástasis a distancia, que a largo plazo alcanzan en alguna serie el 70% en los tumores de este grupo (55).

Las recidivas locales representan un 50% de los fracasos, produciéndose en el 80% de los casos en los dos años siguientes al tratamiento inicial. En el cómputo global a los 5 años el número de recidivas locales es del 50-55% (64), siendo más altas en los rabdomiosarcomas y otros tumores de alto grado de malignidad.

Cuando hay márgenes afectados o dudosos se ha observado una supervivencia del 54%, mientras que si están libres alcanza el 75% (30, 64). La radioterapia postoperatoria ha conseguido mejorar el control local y los porcentajes de supervivencia en estos casos y en los tumores de alto grado, sola o combinada a la quimioterapia, aunque no parece influir en las metástasis a distancia. La quimioterapia por sí sola ha modificado sustancialmente el tratamiento y el pronóstico del rabdomiosarcoma, que hasta hace unos años tenía un pronóstico ominoso (60).

El resto de factores pronósticos más novedosos, como los inmunohistoquímicos (Ki-67, p53), moleculares (p53, oncogenes, reguladores del ciclo celular), citométricos (ploidía y fase S) y citogenéticos (translocaciones, delecciones, trisomías), tienen un valor pronóstico que está aún en discusión.

2. LINFANGIOMAS

Los linfangiomas son anomalías del desarrollo del sistema linfático y representan de un 2,5% al 5% de las masas cervicales congénitas benignas (65). Aunque pueden presentarse en cualquier edad, el 90% ocurren antes de los 2 años de vida (65), sin que haya diferencias en la incidencia entre sexos (65, 66). Generalmente, son el resultado del crecimiento espontáneo de lesiones subclínicas preexistentes (66).

Los linfangiomas se clasifican en tres tipos histológicos: capilar, cavernoso y quístico o higroma quístico, la forma más frecuente.

Los niños, frecuentemente presentan problemas funcionales importantes derivados de la compresión de la vía aerodigestiva, siendo masas generalmente blandas, multilobuladas, depresibles, indoloras a la palpación y translúcidas cuando se las somete a transiluminación, presentando a veces un crecimiento rápido y progresivo en unas pocas semanas.

La ecografía y TAC muestran una masa de estructura quística. La RNM muestra típicamente una masa de señal heterogénea de baja intensidad en T1, y de alta intensidad en T2.

El tratamiento de elección es la extirpación quirúrgica, sin pretender una exéresis completa si se observan adherencias o digitaciones entre pares craneales y grandes vasos del cuello.

3. HEMANGIOMAS

Los hemangiomas son las lesiones congénitas más comunes y representan el tumor benigno más frecuente en los niños. El 75% de los hemangiomas se encuentran presentes al nacer, mientras que a la edad de 1 año se manifiestan el 85%. El 65% de los hemangiomas se localizan en la cabeza y el cuello (67).

Al contrario de las malformaciones vasculares, los hemangiomas experimentan un desarrollo durante el primer año de vida, regresando posteriormente de forma espontánea en la mayoría de los casos. Así, más de un 50% de los hemangiomas muestran una involución completa a la edad de 4 ó 5 años.

Clínicamente, los hemangiomas pueden manifestarse como una lesión cutánea o mucosa difusas, o bien una masa de escasa consistencia en las partes blandas. En la piel se presentan como lesiones de color púrpura, típicamente blandas, mal definidas y que palidecen con la compresión, teniendo un tacto como de "saco de gusanos". En las mucosas también tienen un color violáceo, límites imprecisos y contorno abollonado que ocasiona un notable aumento del tamaño de las estructuras sobre las que asienta.

Los síntomas y signos producidos van desde una deformidad cosmética a hemorragias intracavitarias de gravedad variable, síntomas compresivos de las vías respiratorias superiores, pérdida de visión, ulceración e infección con dolor.

El diagnóstico se establece mediante técnicas de imagen. Las radiografías simples orientan el diagnóstico si aparecen flebolitos en la masa. La TAC nos permite conocer la forma, tamaño y relaciones anatómicas del tumor, mientras que la RNM muestra unas lesiones marcadamente hiperintensas respecto al músculo en la secuencia T2 (Fig. 3).

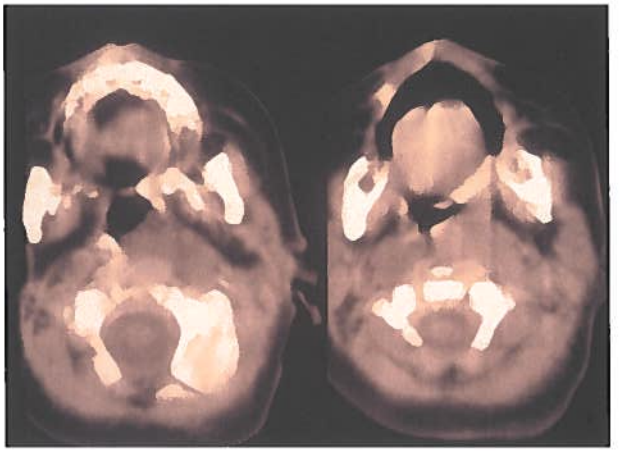

Figura 3. *Hemangioma retrofaríngeo.*

Dado que la mayoría de los hemangiomas congénitos involucionan espontáneamente, la observación es el tratamiento más razonable para estas lesiones. Las indicaciones de tratamiento incluyen: episodios repetitivos de hemorragia severa, compresión de la vía aérea, episodios de infecciones y ulceración.

El tratamiento médico incluye los esteroides sistémicos (68), que bloquean los receptores 17 beta estradiol de las células endoteliales proliferantes, a la vez que inhiben e interfieren la función de las células cebadas y los factores locales de crecimiento. El interferón-alfa 2a se ha usado en hemangiomas con síntomas graves, consiguiendo una reducción del 50% del tamaño en la mayor parte de los pacientes (69). La inyección de agentes esclerosantes tiene utilidad en los hemangiomas con poco flujo hemático, pero causan dolor, necrosis tisular y fibrosis. La embolización se puede emplear para disminuir el tamaño y vascularización de las lesiones. La exéresis quirúrgica se reserva para las lesiones de gran tamaño que producen problemas compresivos, o en ciertas localizaciones como la mandíbula. El tratamiento con láser ha demostrado ser muy efectivo tanto en lesiones superficiales como profundas, siendo actualmente la modalidad terapéutica de elección (70).

4. TUMORES DE TIROIDES

4.1. Epidemiología y etiología

El cáncer de tiroides en los niños es mucho menos común que en los adultos, presentándose en ellos sólo el

2,7% de los cánceres tiroideos (71). Aun así, representan el 1,4% de los tumores malignos pediátricos (72). La mayoría de estos tumores son carcinomas papilares y, aunque pueden ocurrir a cualquier edad desde el nacimiento, son mucho más frecuentes alrededor de la pubertad.

En edad pediátrica, mientras unos trabajos señalan una incidencia tres veces superior en niñas que en niños, otros no aprecian diferencias, lo cual se atribuye a que generalmente son radioinducidos (73). Las tasas de mortalidad en edad pediátrica son casi nulas.

Con excepción del carcinoma medular hereditario, el carcinoma tiroideo familiar es muy infrecuente. En el caso de los carcinomas medulares, el 25% de los mismos son hereditarios, asociándose muchas veces a los síndromes de neoplasia endocrina múltiple (NEM) tipos IIa y IIb. Todas las formas de carcinoma medular familiar se deben a la herencia del protooncogén RET mutado, el cual se halla localizado en el cromosoma 10, en una región implicada en la regulación de los derivados de la cresta neural y de la migración del tejido endocrino (74).

La relación entre exposición a radiación y cáncer de tiroides está plenamente demostrada. En general, no parece haber una dosis umbral para producir este efecto, habiendo un incremento lineal en la incidencia de cáncer tiroideo a medida que la dosis se eleva hasta 2000 cGy (75). El riesgo de sufrir cáncer tiroideo en relación a la exposición a radiación está en relación inversa con la edad, de forma que cuanto más temprana es la edad de exposición, mayor es el riesgo (76). Los carcinomas radioinducidos suelen presentar mayores tasas de multicentricidad y una mayor agresividad que los que no presentan antecedente de exposición a radiación.

4.2. Características clínicas

4.2.1. Carcinoma papilar

El carcinoma papilar es el más frecuente de todos los tumores malignos del tiroides, no siendo infrecuente su aparición en edad infantil o juvenil, lo que ocurre en torno al 10% de todos los casos de tumores de tiroides (77). Cuando ocurre un tumor maligno de tiroides en este grupo de edad, en el 90% de los casos se trata de un carcinoma papilar (78). Una característica particular de los carcinomas papilares es su multicentricidad, siendo más frecuente cuando hay antecedentes de irradiación.

El carcinoma papilar se manifiesta inicialmente en el 90% de los casos como una masa tiroidea de crecimiento lento. El tiempo que media entre la aparición del nódulo y el diagnóstico es sumamente variable y de difícil determinación.

El tamaño del tumor en los niños y adolescentes suele ser pequeño, por debajo de los 2-3 cm de diámetro. La presencia de metástasis ganglionares es muy común en los carcinomas papilares, siendo clínicamente evidentes en edad infantil en cerca del 90% de los casos, sin que en su desarrollo influya de forma determinante el tamaño del tumor.

El posible valor de estas metástasis es discutible, ya que muchas veces permanecen estacionarias de forma indefinida sin representar el peligro potencial que ofrecen en otro tipo de carcinomas.

Los carcinomas papilares de la infancia tienen una tasa de metástasis del 10-30%, localizadas casi siempre en el pulmón.

4.2.2. Carcinoma folicular

Los carcinomas foliculares también pueden aparecer en edad infantil o juvenil, representando en este grupo de edad entre el 2-25% de todos los tumores malignos tiroideos (78).

A diferencia de los carcinomas papilares, es raro que una metástasis ganglionar cervical sea el primer signo de la enfermedad. Por el contrario, son relativamente numerosas las metástasis a distancia, que generalmente ocurren cuando hay un crecimiento local agresivo, con invasión capsular y focos múltiples periféricos de invasión.

4.2.3. Carcinoma medular

El carcinoma medular, a diferencia de los carcinomas diferenciados del tiroides, se origina en las células parafoliculares C, que derivan de la cresta neural.

Los carcinomas medulares tienen dos formas de presentación, una esporádica y otra hereditaria, transmitida de forma autosómica dominante con alta penetración. En este último caso, los tumores suelen ser bilaterales o multicéntricos, apareciendo en edad pediátrica. Por este motivo, los carcinomas medulares en alguna serie representan hasta el 10% de los tumores en edad juvenil (78).

Los carcinomas medulares metastatizan por vía linfática con notable frecuencia a los ganglios cervicales, que se encuentran afectados en el 30-65% de los casos, no pocas veces con carácter bilateral (79).

4.3. Tratamiento

Cuando los estudios previos no son concluyentes en el sentido de establecer la naturaleza benigna o maligna del tumor, se debe realizar una hemitiroidectomía con biopsia intraoperatoria. Si el informe de ésta resulta positivo para malignidad, se procede a una tiroidectomía total; en el caso de que el resultado sea de tumor benigno o no se pueda pronunciar el patólogo sobre su naturaleza, se da por concluida la operación. La alta incidencia de multicentricidad en los carcinomas papilares infantiles hace aconsejable la realización de una tiroidectomía total a fin de disminuir el riesgo de recidiva. El no hacerla y dejar un resto tiroideo no evita la utilización de hormona tiroidea de por vida, a fin de frenar la producción de TSH. Otra razón adicional es cuando haya metástasis a distancia, ya que en ese caso todo el I131 administrado es captado por las metástasis. La existencia de multicentricidad en los carcinomas medulares hace también obligatoria la tiroidectomía total en este tipo de tumor. En los miembros de familias con carcinomas medulares se preconiza la realización de un estudio sobre la existencia de mutaciones del oncogén RET, para en el caso de que sean positivas llevar a cabo una tiroidectomía total por debajo de los 5 años de edad, antes de que se pase de la hiperplasia parafolicular al estadio de carcinoma (80).

Respecto a la cirugía de las cadenas ganglionares cervicales, el vaciamiento está sólo indicado en los

pacientes con metástasis clínicas de un carcinoma diferenciado. En los carcinomas medulares ya desarrollados, se debe hacer un vaciamiento electivo en todas las circunstancias, dada la alta tasa de metástasis subclínicas.

4.4. Pronóstico

4.4.1. Carcinomas diferenciados

Los carcinomas papilares y foliculares muestran una supervivencia en edad pediátrica, sin diferencias apreciables a los diez años con las curvas de supervivencia de una población control de edad similar. Los motivos por los que esto ocurre no son conocidos, aunque se ha apuntado que en los tumores en edad pediátrica no suele haber aneuploidía del ADN (81), pero es evidente que los pacientes jóvenes responden mejor al tratamiento.

Aunque las metástasis ganglionares son mucho más frecuentes en edad pediátrica, no causan mortalidad alguna.

Igualmente, las metástasis a distancia de los carcinomas papilares no tienen las mismas connotaciones que las originadas en otros tumores de cabeza y cuello. Cuando aparecen en niños o adultos jóvenes, no suelen ser causa de muerte, que sólo ocurre en alrededor del 10% de los pacientes (81). La terapéutica postquirúrgica asociada es de suma importancia para reducir las recidivas y la mortalidad por el cáncer. Así, el uso de hormona tiroidea a dosis supresoras de la producción de TSH reduce las recidivas y la mortalidad por cáncer en los carcinomas papilares (82, 83). Sin embargo, el I131 postoperatorio no parece mejorar los resultados en los pacientes jóvenes (84).

4.4.2. Carcinoma medular

La bilateralidad, ligada a las formas familiares, entraña un buen pronóstico, observándose una supervivencia a los 10 años del 80% de los pacientes (85). El factor que más negativamente afecta a la supervivencia son las metástasis a distancia. La evolución de las metástasis es altamente variable, de forma que en unos pacientes siguen un curso muy rápido y agresivo, mientras que en otros experimentan una limitada progresión a través de los años, con una supervivencia a los 10 años entre el 10-30% (86).

La edad es otro factor que interviene en el pronóstico. Así, en una serie de 75 pacientes con carcinoma medular familiar, no hubo ninguna recidiva en aquellos que tenían menos de 10 años cuando fueron intervenidos, mientras que se manifestaron en el 31% de los situados en la segunda década de la vida y en el 67% de los mayores de 60 años (87).

5. TUMORES DE LA RINOFARINGE

5.1. Angiofibroma

Los angiofibromas de rinofaringe son tumores extremadamente vascularizados que generalmente aparecen en edad juvenil alrededor de la pubertad, aun cuando su rango de presentación va de los 5-34 años de edad.

El lugar más frecuente donde se originan los angiofibromas es el borde superior del agujero esfenopalatino, con lo que pueden alcanzar fácilmente la fosa pterigopalatina y crecer hacia la órbita a través de la hendidura esfenomaxilar, o bien hacia la fosa infratemporal. El crecimiento intracraneal de los tumores ocurre entre el 15-38% de los pacientes (88, 89).

Los angiofibromas se manifiestan frecuentemente por episodios repetidos de epistaxis, a veces graves, así como obstrucción nasal y rinorrea. Otros signos bastante frecuentes son la protrusión de la mejilla y el exoftalmos.

Los angiofibromas muestran una intensa captación de contraste en la TC, así como una señal hiperintensa en la RM con gadolinio (Fig. 4). En esta última son visibles áreas con

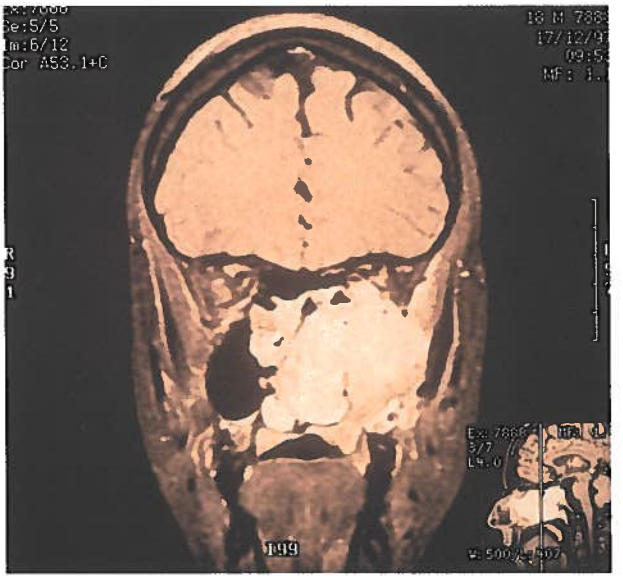

Figura 4a. *RMN coronal de un angiofibroma de cavum con invasión infratemporal y de las fosas nasales y seno maxilar.*

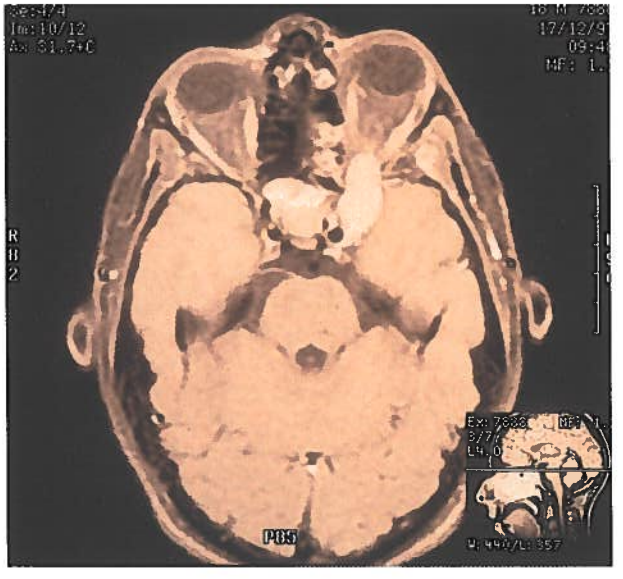

Figura 4b. *Invasión del seno esfenoidal y paraselar.*

vacío de flujo, que representan los principales vasos del tumor. La angiografía permite la identificación del lugar de origen de los vasos que nutren el tumor y el patrón de vascularización del mismo. Por otra parte, la embolización del lecho tumoral a través de las aferencias arteriales puede reducir significativamente el sangrado operatorio.

El tratamiento habitual es el quirúrgico, habiéndose descrito varias vías de abordaje con esta finalidad, según el estadio (Tabla VIII). La vía paralateronasal se puede utilizar en los angiofibromas tipo I (limitados a la rinofaringe y cavidad nasal) y tipo II (con invasión de la fosa pterigomaxilar y los senos maxilar, etmoidal y esfenoidal). En el caso de angiofibromas sin invasión infratemporal, la vía transpalatina puede ser un recurso útil, sóla o asociada a una rinotomía lateral.

Tabla VIII
Estadiaje de los angiofibromas de rinofaringe

Clasificación de Fisch

Tipo I:	Tumor limitado a la rinofaringe y fosa nasal, sin destrucción ósea o limitada al agujero esfenopalatino.
Tipo II:	Tumor que invade la fosa pterigopalatina o los senos maxilar, esfenoidal o etmoidal, con destrucción ósea.
Tipo IIIa:	Invasión de la fosa infratemporal u órbita, sin extensión intracraneal.
Tipo IIIb:	Invasión de la fosa infratemporal u órbita, con invasión intracraneal paraselar extradural.
Tipo IVa:	Invasión intracraneal intradural sin infiltración del seno cavernoso, quiasma ni hipófisis.
Tipo IVb:	Invasión intracraneal intradural con infiltración del seno cavernoso, quiasma o hipófisis.

El abordaje infratemporal con translocación facial es muy útil en tumores en los que exista una invasión concomitante de las fosas nasales y senos y de la fosa infratemporal. Otras vías frecuentemente utilizadas, en caso de extensión infratemporal e intracraneal, son la subtemporal-preauricular y la infratemporal tipo D de Fisch.

Se han publicado cifras globales de recidiva entre el 6-36% de los casos operados (88-91), aumentando cuando hay extensión intracraneal. Cuando la recidiva o remanente tumoral es intracraneal e inoperable, se ha aconsejado la radioterapia si el tumor muestra sintomatología o crecimiento, mientras que si es extracraneal es preferible la cirugía. Cuando hay una recidiva no tratable quirúrgicamente, la regresión del tumor de forma espontánea es excepcional, lo mismo que tampoco suele ocurrir que el tumor sea causa de muerte por hemorragia y crecimiento intracraneal. En aquellas recidivas inoperables en las que haya fracasado también la radioterapia, se ha documentado la regresión del tumor mediante quimioterapia con doxorrubicina y decarbacina, si bien la toxicidad de la primera debe limitar su uso a circunstancias especiales (92).

5.2. Carcinoma de rinofaringe

El carcinoma nasofaríngeo es uno de los pocos tumores malignos en niños con origen en un epitelio. Su incidencia varía ampliamente, dependiendo de la edad del paciente y de factores geográficos y raciales. Así, en ciertas áreas de África, el 10-20% de los tumores malignos en niños son carcinomas de nasofaringe, mientras que en Europa y América es un tumor poco frecuente que sólo representa el 1-2% de los tumores malignos pediátricos (93). La alta incidencia del carcinoma de nasofaringe en China indica que su etiología es multifactorial, incluyendo factores genéticos, virológicos y ambientales.

La Organización Mundial de la Salud (OMS) clasifica los carcinomas nasofaríngeos en tres tipos: el tipo I es el carcinoma epidermoide queratinizante; el tipo II, el carcinoma epidermoide no queratinizante, y el tipo III, el carcinoma indiferenciado. Los carcinomas nasofaríngeos pediátricos son exclusivamente de los tipos no queratinizantes e indiferenciados, estando asociados con títulos elevados de anticuerpos contra el virus de Epstein-Barr (EBV). El genoma del virus y su antígeno nuclear asociado (EBNA) sólo pueden ser encontrados en las células tumorales del carcinoma de nasofaringe, no en las células linfoides ni en células de otros carcinomas. Los anticuerpos de tipo IgA son específicos para el carcinoma de nasofaringe y están elevados en el momento del diagnóstico, correlacionándose con la respuesta al tratamiento (94).

Los niños y adolescentes con carcinoma de nasofaringe se presentan habitualmente en estadios avanzados, con metástasis en los ganglios superiores profundos cervicales. Otitis media unilateral, rinorrea y obstrucción nasal son otros síntomas frecuentemente observados. La parálisis de pares craneales sugiere la afectación de la base del cráneo.

El examen de la nasofaringe con un endoscopio nasal y la biopsia confirmarán el diagnóstico.

La tomografía computerizada (TC) y/o la resonancia magnética (RM), con y sin contraste, permitirán establecer la extensión del tumor en la nasofaringe, la base del cráneo y el cuello.

Otro factor que debe considerarse en la evaluación de los pacientes pediátricos con carcinoma de nasofaringe son las metástasis al hígado y al hueso. Por ello, debe realizarse también una TC de tórax y abdomen, así como una gammagrafía ósea.

La radioterapia es el tratamiento fundamental del carcinoma de nasofaringe. Los campos de radiación se dirigen a la nasofaringe y se extienden al cuello cuando hay metástasis cervicales presentes. Los beneficios de la quimioterapia en el tratamiento de estos carcinomas están peor definidos. La radioterapia ofrece un buen control local del tumor primario; sin embargo, debido al diagnóstico tardío, con frecuencia existen micrometástasis sistémicas en el momento del diagnóstico, haciendo, por tanto, aconsejable el tratamiento sistémico. Varios autores han mostrado una mejoría en el pronóstico de estos pacientes con el empleo de

quimioterapia preirradiación (95). Por tanto, la quimioterapia parece tener un importante papel junto a la radioterapia en el tratamiento del carcinoma de nasofaringe pediátrico. Los protocolos más aceptados actualmente se basan en el empleo de cisplatino y 5-fluorouracilo (95).

En pacientes de bajo riesgo (estadios I y II) es suficiente la radioterapia, mientras que en los de alto riesgo (estadios III y IV) estaría justificada la administración de quimioterapia previa a la irradiación para reducir el riesgo de metástasis a distancia.

La supervivencia global a los 5 años de los pacientes con carcinoma de nasofaringe se halla en torno al 40%. En los pacientes de bajo riesgo tratados sólo con radioterapia ésta llega al 70%, mientras que en los de alto riesgo cae al 20%.

6. LINFOMAS

6.1. Enfermedad de Hodgkin

Los linfomas son los tumores malignos más frecuentes en la edad pediátrica, representando aproximadamente el 45% de todos los tumores (96). Aproximadamente, el 60% de los linfomas en los niños son no-Hodgkin, y el resto linfomas de Hodgkin. El sitio predominante de afectación son los ganglios cervicales. Los linfomas no cervicales (extraganglionares) son todos de tipo no-Hodgkin.

La enfermedad de Hodgkin raramente ocurre en niños menores de 5 años, y a estas edades afecta predominantemente a varones. En la adolescencia, la distribución entre hombres y mujeres es aproximadamente la misma.

Varios estudios epidemiológicos indican que el virus del herpes simple, el citomegalovirus y el EBV pueden participar en la transmisión de la enfermedad de Hodgkin (97). Esta hipótesis se ha visto apoyada por la presencia de títulos elevados de anticuerpos contra el EBV que se observan en muchos pacientes, y por la identificación del genoma del EBV en las células de Reed-Sternberg, las células patognomónicas de la enfermedad de Hodgkin (98).

Según Rye (99), hay 4 subtipos histológicos: 1) predominio linfocítico; 2) celularidad mixta; 3) depleción linfocítica; y 4) esclerosis ganglionar. El subtipo de esclerosis ganglionar es el más común en la edad pediátrica, afectando al 40% de los pacientes más jóvenes y al 70% de los adolescentes. El subtipo de predominio linfocítico se presenta en el 10-15% de los pacientes, es más común en los pacientes más jóvenes y suele presentarse como una enfermedad localizada. El subtipo de celularidad mixta se observa en un 30% de los casos y es más común en niños de 10 o menos años y se manifiesta con frecuencia como una enfermedad avanzada, con diseminación extraganglionar. El subtipo de depleción linfocítica rara vez se da en niños, presentando a menudo una afección diseminada que incluye los huesos y la médula ósea (97).

La forma de presentación más común es una linfadenopatía asintomática, firme, elástica y no dolorosa, que puede fluctuar con el tiempo. Los ganglios cervicales y supraclaviculares son los más frecuentes sitios de presentación. La localización en el anillo de Waldeyer es excepcional. Dos tercios de los pacientes presentan también adenopatías mediastínicas, que pueden producir síntomas de obstrucción traqueobronquial o de la vena cava superior, pero sólo en el 3% de los casos la enfermedad primaria surge en un sitio subdiafragmático (100). Un tercio de los niños presentan síntomas generales como fiebre, sudores nocturnos y pérdida de peso, que influyen negativamente en el pronóstico (97).

El diagnóstico de la enfermedad de Hodgkin se establece mediante la biopsia de un ganglio linfático, pero es esencial definir la extensión de la enfermedad en cada paciente para planificar el tratamiento más correcto (Tabla IX).

Tabla IX
Clasificación de Ann Arbor para la estadificación de la enfermedad de Hodgkin

Estadio	Definición
I	Afección de una única región ganglionar (I), o de un órgano o sitio extralinfático único (IE).
II	Afección de 2 o más regiones ganglionares en el mismo lado del diafragma (II), o invasión localizada de un órgano o sitio extralinfático y una o más regiones ganglionares en el mismo lado del diafragma (IIE).
III	Afección de regiones de ganglios linfáticos en ambos lados del diafragma (III), que puede acompañarse de la inclusión del bazo (IIIS) o por la afección localizada de un órgano o sitio extralinfático (IIIE), o ambas (IIISE).
IV	Afección difusa o diseminada en uno o más órganos o tejidos extralinfáticos con invasión de ganglios linfáticos o sin ella.

* Cada estadio se subdivide en las categorías A y B, que indican la ausencia o la presencia, respectivamente, de fiebre inexplicable mayor de 38° C tres días consecutivos, sudores nocturnos, o la pérdida inexplicable del 10% o más del peso corporal en los 6 meses anteriores a la consulta.

La TC nos informa sobre una posible afectación mediastínica o parenquimatosa pulmonar, así como de una extensión extraganglionar a la pared torácica, a la pleura o al pericardio.

La linfangiografía permite detectar ganglios linfáticos demasiado pequeños para ser identificados mediante TC o RM, siendo el método más fiable para la estadificación infradiafragmática. Por ello, la laparotomía para estadificación sólo se necesita en casos seleccionados, aquellos en los que se espera que los hallazgos van a alterar de manera significativa el tratamiento.

Por otra parte, existe una captación aumentada de galio en los ganglios afectados en alrededor de dos tercios de los pacientes recién diagnosticados. Si la captación persiste tras el tratamiento, puede indicar una enfermedad residual (97).

La afectación de la médula ósea es rara al inicio de la enfermedad, debiendo reservarse la biopsia de ésta para los pacientes en estadios III y IV. La gammagrafía ósea con tecnecio-99 ayuda a descartar metástasis esqueléticas y debe reservarse para niños con sospecha de las mismas (97).

Hoy en día, la mayor parte de los protocolos terapéuticos pediátricos incluyen sólo quimioterapia con múltiples agentes, o combinada con radioterapia a dosis baja sobre el campo afectado en niños en crecimiento, lo que mejora la supervivencia en pacientes con enfermedad voluminosa y síntomas generales. La radioterapia aislada a dosis altas y campo amplio se reserva para adolescentes y pacientes con enfermedad localizada y crecimiento completado.

Con los tratamientos actuales, más del 90% de los pacientes con enfermedad de Hodgkin, independientemente del estadio, experimentan una remisión completa de la enfermedad. La remisión prolongada y cura de la enfermedad ocurre en aproximadamente el 90% de los pacientes en estadios I y II, y entre el 35% y el 60% de los que se diagnostican, en estadios III y IV (97).

6.2. Linfomas no-Hodgkin

Los linfomas no-Hodgkin (LNH) son la tercera neoplasia maligna más frecuente en la edad pediátrica después de las leucemias agudas y los tumores cerebrales (96). Los LNH pediátricos constituyen sólo un 3% de todos los LNH en los países occidentales, aumentando su incidencia de forma constante con la edad. Aunque pueden ocurrir a cualquier edad, son especialmente infrecuentes antes de los 2 años de edad.

Los individuos con inmunodeficiencias, congénitas o adquiridas, tienen un riesgo incrementado de desarrollar la enfermedad. Al igual que en el caso de la enfermedad de Hodgkin, se ha implicado al EBV en la patogenia de los LNH. En la forma africana del linfoma de Burkitt, más del 90% de los casos presentan el genoma del EBV en sus células, pero –sin embargo– sólo se halla en el 15% de los casos esporádicos (101).

Los LNH pediátricos suelen dividirse en tres categorías histológicas mayores: 1) linfoma linfoblástico; 2) linfoma de células pequeñas no segmentadas (con los subtipos de linfoma de Burkitt y linfoma no-Burkitt), y 3) linfomas de célula grande, todos ellos de alto grado. Los linfomas más comunes en adultos (LNH de bajo grado) son extremadamente raros en niños. Casi la mitad de los LNH pediátricos son de células pequeñas no segmentadas, alrededor de un tercio, linfoblásticos, y el resto, linfomas de célula grande (102).

Las características clínicas de los pacientes pediátricos con LNH dependen del tipo histológico y estadio de la enfermedad. En general, los LNH de la niñez son neoplasias de desarrollo rápido, teniendo casi dos tercios de los niños una enfermedad diseminada en el momento del diagnóstico, que puede incluir la médula ósea, el sistema nervioso central, o ambos (102).

Los pacientes con linfomas linfoblásticos de células T suelen tener una presentación torácica con una masa en el mediastino (50% a 70%). Hay linfadenopatía en el 50% a 80% de los pacientes, siendo los ganglios supraclaviculares los más comúnmente afectados. Es poco frecuente la afectación abdominal y del sistema nervioso central, pero con frecuencia lo está la médula ósea (102).

Los pacientes con el tipo esporádico del linfoma de Burkitt suelen debutar con síntomas abdominales, debido a la presencia de un tumor abdominal en el 80% de los casos, con afectación de otro gran número de sitios (103). Los niños con linfoma de Burkitt endémico a menudo tienen afectada la mandíbula (hasta en el 70% de los casos) y maxilar superior, y sucede sobre todo en niños pequeños (104).

Los linfomas de célula grande pueden manifestarse con una masa en el mediastino anterior, como los linfomas linfoblásticos, o con afectación abdominal, como se observa en los linfomas de células pequeñas no segmentadas. Los sitios que no suelen afectarse en otros LNH pediátricos lo están con mucha mayor frecuencia en los linfomas de células grandes, e incluyen la piel y los pulmones.

El estudio histológico es el principal medio para establecer un diagnóstico definitivo, complementándolo, cuando sea posible, con pruebas inmunofenotípicas, cariotípicas y moleculares. La estadificación de la enfermedad es importante para establecer el tratamiento más adecuado. El sistema de clasificación por estadios más empleado actualmente es el de St. Jude (Tabla X), que es aplicable a todos los tipos histológicos de linfoma infantil (102).

Tabla X
Clasificación de St. Jude para la estadificación de los linfomas no-Hodgkin

Estadio	Definición
I	Tumor único (extraganglionar) o afección de un área anatómica (ganglionar) con exclusión del mediastino y el abdomen.
II	Tumor único (extraganglionar) con afección de ganglios regionales; o, dos o más áreas ganglionares en el mismo lado del diafragma; o, dos tumores únicos (extraganglionares), con afección de ganglios regionales o sin ella en el mismo lado del diafragma; o, un tumor gastrointestinal primario (por lo general en el área iliocecal), con afección acompañante de ganglios mesentéricos o sin ella, que es completamente resecable.
III	Dos tumores aislados (extraganglionares) en lados opuestos del diafragma; o, dos o más áreas ganglionares arriba y abajo del diafragma; o, cualquier tumor intratorácico primario (mediastínico, pleural, tímico); o, enfermedad intrabdominal primaria extensa; o, cualquier tumor paraspinal o epidural, sea que estén afectados o no otros sitios.
IV	Cualquiera de los hallazgos anteriores con la afección inicial del sistema nervioso central, médula ósea, o ambos.

El tratamiento de los LNH consiste en la administración de regímenes de quimioterapia con múltiples agentes. En la selección del régimen terapéutico más apropiado para un sujeto determinado se consideran el estadio, inmunofenotipo y subtipo histológico de la enfermedad.

Teniendo en cuenta que se piensa que en los LNH la diseminación es temprana, la principal modalidad terapéutica para todas las histologías y etapas de los LNH en la niñez es la quimioterapia, no teniendo sitio la radioterapia en el tratamiento de la enfermedad limitada. Como mucho, puede tener un cierto beneficio como auxiliar de la quimioterapia en casos seleccionados con afección del sistema nervioso central, testicular o paraespinal, o cuando hay obstrucción de la vena cava superior (102).

Con los tratamientos actuales, la supervivencia a largo plazo de los linfomas linfoblásticos varía entre el 80-90% en niños con padecimiento limitado y 65-80% en los que tienen afección avanzada. En los linfomas de Burkitt y parecido a Burkitt, la supervivencia a largo plazo es del 90-100% en los casos con enfermedad limitada y del 75-85% en quienes tienen afección extensa. Los linfomas de célula grande tienen peor pronóstico, presentando supervivencias a largo plazo del 50-70% (102).

BIBLIOGRAFÍA

1. **ENZINGER, F., WEISS, S.** "General considerations". En: Enzinger F., Weiss S. (Eds.), *Soft tissue tumors.* Third Edition. Mosby-Year Book Inc. St Louis. 1995: 1-16.
2. **KYRIAKOS, M.** "Pathology of selected soft tissue tumors of the head and neck". En: Thawley S., Panje W. (Eds.), *Comprehensive management of head and neck tumors.* WB Saunders Co. Philadelphia. 1987: 1.241-1.297.
3. **BORING, CC., SQUIRES, TS., TONG, T.** *Cancer statistics.* 1991. CA 1991, 41: 19-39.
4. **KRANSDORF, M.** "Benign soft tissue tumors in a large referral population: Distribution of specific diagnosis by age, sex, and location". *AJR* 1995; 164: 395-402.
5. **KRANSDORF, M.** "Malignant soft tissue tumors in a large referral population: Distribution of diagnosis by age, sex, and location". *AJR* 1995; 164: 129-134.
6. **HASHIMOTO, H., DAIMARU, Y., TAKESHITA, S., TSUNEYOSHI, M., ENJOJI, M.** "Prognostic significance of histologic parameters of soft tissue sarcomas". *Cancer* 1992, 70: 2.816-22.
7. **MARKHEDE, G., ANGERVALL, L., STENER, B.** "A multivariate analysis of the prognosis after surgical treatment of malignant soft tissue tumors". *Cancer* 1982; 49: 1.721-33.
8. **MARK, RJ., SERCARZ, JA., TRAN, L., DODD, LG., SELCH, M., CALCATERRA, TC.** "Osteogenic sarcoma of the head and neck. The UCLA experience". *Arch Otolaryngol Head Neck Surg* 1991; 117: 761-766.
9. **MARK, RJ., SERCARZ, JA., TRAN, L., DODD, LG., SELCH, M., CALCATERRA, TC.** "Fibrosarcoma of the head and neck. The UCLA experience". *Arch Otolaryngol Head Neck Surg* 1991; 117: 396-401.
10. **CRAIGHEAD, JE.** "Current pathogenetic concepts of diffuse malignant mesothelioma". *Hum Pathol* 1987; 18: 544-57.
11. **SMITH, AH., PEARCE, EN., FISHER, DO., GILES, HJ., TEAGUE, CA., HOWARD, JK.** "Soft tissue sarcoma and exposure to phenoxyherbicides and chlorophenols in New Zealand". *JNCI* 1984; 73: 1.111-17.
12. **SARUDA, AJ., WARD, EM., FINGERHUT, MA.** "Identification of soft tissue sarcoma deaths in cohorts exposed to dioxin and to chlorinated naphthalenes". *Epidemiology* 1993; 4: 14-29.
13. **PINKSTON, JA., WAKABAYASHI, T., YAMAMOTO, T., ASANO, M.** *et al.* "Cancer of the head and neck in atomic bomb survivors". *Cancer* 1981; 48: 2.172-2.178.
14. **BEEBE, GW., KATO, H., LAND, CE.** "Studies of the mortality of A-bomb survivors: mortality and radiation dose, 1950-1966". *Radiat Res* 1971; 48: 613-649.
15. **SOLOWAY, HB.** "Radiation-induced neoplasms following curative therapy for retinoblastoma". *Cancer* 1966; 19: 1.984-1.988.
16. **KUTEN, A., SAPIR, D., COHEN, V., HAIM, N., BOROVIK, R., ROBINSON, E.** "Postirradiation soft tissue sarcoma ocurring in breast cancer patients: Report of seven cases and results of combination chemotherapy". *J Surg Oncol* 1985; 28: 168-171.
17. **HALPERIN, EC., GREENBERG, MS., SUIT, HD.** "Sarcoma of bone and soft tissue following treatment of Hodgkin's disease". *Cancer* 1984; 53: 232-236.
18. **AMENDOLA, BE., AMENDOLA, MA., MCCLATCHEY, KD., MILLER, CH.** "Radiation associated sarcoma: A review of 23 patients with postradiation sarcoma over a 50 year period". *A J Clin Oncol* 1989; 12: 411-415.
19. **LASKIN, WB., SILVERMAN, TA., ENZINGER, FM.** "Postradiation analysis of 53 cases". *Cancer* 1988; 62: 2.330-40.
20. **ODELL, PF.** "Head and neck sarcomas: a review". *J Otolaryngol* 1996; 25: 7-13.
21. **DICKENS, P., WEI, WE., SHAM, JST.** "Osteosarcoma of the maxilla in Hong Kong Chinese postirradiation for nasopharyngeal carcinoma". *Cancer* 1990; 66: 1.924-1.926.
22. **VEGE, DS., CHINOY, RF., GANESH, B., PARIKH, DM.** "Malignant peripheral nerve sheath tumor of the head and neck: A clinicopathological study". *J Surg Oncol* 1994; 55: 100-3.
23. **USUI, M., ISHII, S., YAMAWAKI, S., HIRAYAMA, T.** "The ocurrence of soft tissue sarcoma y three siblings with Werner's syndrome". *Cancer* 1984; 54: 2.580-6.
24. **HYMES, K., CHEUNG, T., GREENE, JB., PROSE, NS.** *et al.* "Kaposi's sarcoma in homosexual men: A report of eight cases". *Lancet* 1981; 2: 598-600.
25. **SCHWARTZ, DT., ALDERT, MA.** "The malignant transformation of fibrous dysplasia". *Am J Med Sci* 1964; 247: 1-20.
26. **CARON, AS., HADJU, SI., STRONG, EW.** "Osteogenic sarcoma of the facial and cranial bones". *Am J Surg* 1971; 122: 719-725.
27. **LAWRENCE, WJR., DONEGAN, W., NACHIMUTH, N., METTLIN, C., BEART, R., WINCHESTER, D.** "Adult

soft tissue sarcomas. A pattern of care survey of the American College of Surgeons". *Ann Surg* 1987; 205: 349-359.

28. **BARTH, RJ., MERINO, MJ., SOLOMON, D., YANG, JC., BAKER, AR.** "A prospective study of the value of core needle biopsy and fine needle aspiration in the diagnosis of soft tissue sarcoma". *Surgery* 1992; 112: 536-543.
29. **GIULIANO, AE., EIBERG, FR.** "The rationale for planned reoperation after implanned total excision of soft-tissue sarcomas". *J Clin Oncol* 1985; 3: 1.344-8.
30. **SHAH, J.** "Soft tissue tumors". En: Shah J. (Ed.), *Head and Neck Surgery.* Second Ed. 495-522. Mosby Wolfe. London, 1996.
31. **ENZINGER, F., WEISS, S.** "Approach to the diagnosis of soft tissue tumors". En: Enzinger F., Weiss S. (Eds.), *Soft tissue tumors.* Third Edition. 131-138. Mosby-Year Book Inc. St Louis, 1995.
32. **SETZEN, M., SOBOL, S., TOOMEY, JM.** "Clinical course of unusual malignant sarcomas of the head and neck". *Ann Otol Rhinol Laryngol* 1979; 88: 486-494.
33. **FRIEDMAN, M., MAFFEE, M., RAY, CH., VENKATESAN, T.** "Three-dimensional imagins for evaluation of head and neck tumors". *Arch Otolaryngol Head Neck Surg* 1993; 119: 601-607.
34. **BAILET, J., ABEMAYOR, E., JABOUR, B., HAWKINS, R., HO, C., WARD, PH.** "Positron emission tomography: A new, precise imaging modality for detection of primary head and neck tumors and assessment of cervical adenopathy". *Laryngoscope* 1992; 102: 281-288.
35. **MATEO, A.** "Tumores del corpúsculo carotídeo". En: Gil-Carcedo LM. (Ed.), *El abordaje en el tratamiento quirúrgico de los tumores de cabeza y cuello.* 397-403. Editorial Garsi. Madrid, 1992.
36. **YANG, J., GLATSTEIN, E., ROSENBERG, S., ANTMAN, K.** "Sarcomas of soft tissues". En: Devita Jr V. (Ed.), *Cancer principles and practice of oncology,* 4th Ed. 1.436-1.488. Lippincott Co. Philadelphia, 1993.
37. **ALVAREZ ZAPICO, MJ., LLORENTE PENDÁS, SJL., SUÁREZ NIETO, C., CARREÑO VILLARREAL, M., MORO MELÓN, M.** "Paragangliomas de cabeza y cuello. Nuestra experiencia". *Acta Otorrinolaring Esp* 1998; 49: 177-182.
38. **CHANG, A., SONDAK, V.** "Clinical evaluation and treatment of soft tissue tumors". En: Enzinger F., Weiss S. (Eds.), *Soft tissue tumors.* Third Edition. 17-38. Mosby-Year Book Inc. St Louis, 1995.
39. **ANDREASSEN, S., OYJORD, T., HOVING, E., HOLM, R.** *et al.* "P53 abnormalities in different subtypes of human sarcomas". *Cancer Res* 1993; 53: 468-71.
40. **DEI TOS, AP., DOGLIONI, C., LAURINO, L., BARBARESCHI, M., FLETCHER, CD.** "P53 protein expresion in non-neoplastic and benign and malignant neoplasms of soft tissue". *Histopathology* 1993; 22: 45-50.
41. **ALVEGARD, TA., BERG, NO., BALDETORP, B., FERNO, M.** *et al.* "Cellular ADN content and prognosis of high-grade soft tissue sarcoma: The Scandinavian sarcoma group experience". *J Clin Oncol* 1990; 8: 538-47.
42. **BAUER, HC., KREICBERGS, A., TRIBUKAIT, B.** "ADN content pronostic in soft tissue sarcoma: 102 patients followed for 1-10 years". *Acta Orthop Scand* 1991; 62: 187-194.
43. **FLETCHER, J.** "Cytogenetic Analysis of soft tissue tumors". En: Enzinger F., Weiss S. (Eds.), *Soft tissue tumors.* Third Edition. 105-118. Mosby-Year Book Inc. St Louis,1995.
44. **GÓMEZ ALONSO, A., NÁJERA, ML., DURAN, F., GARCÍA, J.** *et al.* "Incidencia de alteraciones numéricas de los cromosomas en el cáncer colorrectal esporádico. Análisis mediante hibridación *in situ* de ocho cromosomas". *Cirugía Esp* 1996; 60: 441-446.
45. **HERMSEN, M., MEIJER, G., BAAK, J., JOENJE, H., WALBOOMERS, J.** "Comparative genomic hybridization: A new tool in cancer pathology". *Human Pathology* 1996; 27: 342-348.
46. **OH, Y., MAO, L.** "Biomarkers in head and neck carcinoma". *Current Opin Oncol* 1997; 9: 247-256.
47. **SPEICHER, M., HOWE, CH., CROTTY, P., MANOIR, S., COSTA, J., WARD, D.** "Comparative genomic hybridization detects novel deletions and amplifications in head and neck squamous cell carcinomas". *Cancer Res* 1995; 55: 1.010-1.013.
48. **FELIX, CA., KAPPEL, CC., MITSUDOMI, T., NAU, MM.** *et al.* "Frequency and diversity of p53 mutations in childhood rhabdomyosarcoma". *Cancer Res* 1992; 52: 2.243-7.
49. **REISSMANN, PT., SIMON, MA., LEE, WH., SLAMON, DJ.** "Studies of retinoblastoma gene in human sarcomas". *Oncogene* 1989, 4: 839-43.
50. **REYNOLDS, JE., FLETCHER, JA., LYTLE, CH., NIE, L., MORTON, CC., DIEHL, SR.** "Molecular characterization of a 17q11.2 translocation in a malignant schwannoma cell line". *Hum Genet* 1992; 90: 450-6.
51. **CORDON-CARDO, CC., LATRES, E., DROBNJAK, M., OLIVA, MR.** *et al.* "Molecular abnormalities of mdm 2 and p53 genes in adult soft tissue sarcomas". *Cancer Res* 1994; 54: 794-9.
52. **MELTZER, P.** "Molecular Biology of soft tissue tumors". En: Enzinger F., Weiss S. (Eds.), *Soft tissue tumors.* Third Edition. 89-104. Mosby-Year Book Inc. St Louis, 1995.
53. **BEARS, OH., HENSON, DE., HUTTER, RVP., KENNEDY, BJ.** *Manual for stating of cancer.* American Joint Committe on cancer, 4th ed. JB Lippincott. Philadelphia, 1992.
54. **COSTA, J., WESLEY, RA., GLATSTEIN, E., ROSEMBERG, SA.** "The grading of soft tissue sarcomas. Results of a clinico-histopathologic correlation in a series of 163 cases". *Cancer* 1984; 53: 530-541.
55. **WEBER, R., BENJAMIN, R., PETERS, L.** "Soft tissue sarcomas of the head and neck in adolescents and adults". *Am J Surg* 1986; 152: 386-392.
56. **TRAN, LM., MARK, RJ., MEIER, R., CALCATERRA, TC., PARKER, RG.** "Sarcomas of the head and neck. Prognostic factors and treatment strategies". *Cancer* 1992; 70: 169-177.

57. **LINDBERG, RD., MARTIN, RG., ROMSDAHL, MM., BARKLEY, HT.** "Conservative surgery and postoperative radiotherapy in 300 adults with soft-tissue sarcomas". *Cancer* 1981; 47: 2.391-2.397.
58. **GLENN, J., KINSELLA, T., GLATSTEIN, E., TEPPER, J.** *et al.* "A randomized prospective trial of adjuvant chemotherapy in adults with soft tissue sarcomas of the head and neck, breast, and trunk". *Cancer* 1985; 55: 1.206-14.
59. **SKINNER, KA., EILBER, FR., HOLMES, EC., ECKARDT, J., ROSEN, G.** "Surgical treatment and chemotherapy for pulmonary metastases from osteosarcoma". *Arch Surg* 1992; 127: 1.065-70.
60. **MAURER, HM., GEHAN, EA., BETANGADY, M., CRIST, W.** *et al.* "The intergroup rhabdomyosarcoma study II". *Cancer* 1993; 71: 1.904-22.
61. **WIJNAENDTS, LCD.** "Histopathological classification of chilhood rhabdomyosarcomas: relation with clinical parameters and prognosis". *Human Pathology* 1994; 25: 99-7.
62. **GLEN, J., KINSELLA, T., GLATSTEIN, E., TEPPER, J., BAKER, A., YOUNG, RC.** "A randomized prospective trial of adjuvant chemotherapy in adults with soft tissue sarcomas of the head and neck, breast and trunk". *Cancer* 1985; 55: 1.206-1.241.
63. **WANEBO, HJ., KONESS, JR., MACFARLANE, JK., ELBER, FR.** *et al.* "Head and neck sarcoma: report of the head and neck sarcoma registry". *Head Neck Surg* 1992; 14: 1-7.
64. **FARHOOD, AI., HAJDU, SI., SHIU, MH., STRONG, EW.** "Soft tissues sarcomas of the head and neck in adults". *Am J Surg* 1990; 160: 365-369.
65. **KENNEDY, TL.** "Cystic hygroma-lymphangioma: a rare and still unclear entity". *Laryngoscope* 1989; 99 (Suppl 49): 1-10.
66. **SCHEFTER, RP., OLSEN, KD., GAFFEY, GA.** "Cervical lymphangioma in the adult". *Otolaryngol Head Neck Surg* 1985; 93: 65-69.
67. **STENSON, KM., MISHELL, J., TORIUMI, DM.** "Cystic hygroma of the parotid gland". *Ann Otol Rhinol Laryngol* 1991; 100: 518-520.
68. **EDGERTON, MT.** "The treatment of hemangiomas with special reference to the role of steroid therapy". *Ann Surg* 1976; 183: 517-532.
69. **EZEKOWITZ, RAB., MULLIKEN, JB., FOLKMAN, J.** "Interferon alfa-2a therapy for life-threatening hemangiomas of infancy". *N Engl J Med* 1992; 326: 1.456-1.463.
70. **WERNER, JA., LIPPERT, BM., GOTTSCHLICH, S., FOLZ, B.** *et al.* "Ultrasound-guided interstitial Nd:YAG laser treatment of voluminous hemangiomas and vascular malformations in 92 patients". *Laryngoscope* 1998; 108: 463-470.
71. **WINGO, PA., TONG, T., BOLDEN, S.** "Cancer statistics, 1995". *Ca Cancer J Clin* 1995; 45: 8-30.
72. **AIN, KB.** "Papillary thyroid carcinoma. Etiology, assessment and therapy". *Endocrinol Metab Clin North Am* 1995; 24: 711-760.
73. **WINSHIP, T., ROSVOLL, RV.** "Thyroid carcinoma in childhood: final report of a 20 year study". *Clin Proc Chil H Nat Med Cent* 1970; 26: 327-348.
74. **ENG, C.** "The RET proto-oncogene in MEN type II and Hirschprung's disease". *N Eng J Med* 1996; 335: 943-951.
75. **MAXON, HR., THOMAS, SR., SAENGER, E., BUNCHER, C., KEREIAKES, J.** "Ionizing irradiation and the induction of clinically significant disease in the human thyroid gland". *Am J Med* 1977; 63: 967-978.
76. **SCHNEIDER, AB., RON, E., LUBIN, J., STOVALL, M., GIERLOWSKI, TC.** "Dose-response relationships for radiation-induced thyroid cancer and thyroid nodules: Evidence for the prolonged effects of radiation on the thyroid". *J Clin Endocrinol Metab* 1993; 77: 362-369.
77. **BUCKWALTER, JA., GUREL, NJ., THOMAS, CG.** "Cancer of the thyroid in youth". *World J Surg* 1981; 5: 15-25.
78. **GOEPFERT, H., DICHTEL, WJ., SAMAAN, NA.** "Thyroid cancer in children and teenagers". *Arch Otolaryngol* 1984; 110: 72-75.
79. **STRONG, EW.** "The treatment of thyroid cancer". En: Chambers RG., ed., *Cancer of the head and neck.* Amsterdam. Excerpta Medica, 1975; 235-244.
80. **AUSTIN, JR., EL-NAGGAR, AK., GOEPFERT, H.** "Thyroid cancers II: medullary, anaplastic, lymphoma, sarcoma, squamous cell". *Otolaryngol Clin North Am* 1996; 29: 611-627.
81. **ZIMMERMAN, D., HAY, ID., GOUGH, IR., GOELLNER, JR.** *et al.* "Papillary thyroid carcinoma in children and adults: long-term follow-up of 1039 patients conservatively treated at one institution during three decades". *Surgery* 1988; 104: 1.157-1.166.
82. **MAZZAFERRI, EL., JHIANG, SM.** "Long-term impact of initial surgical and medical therapy on papillary and follicular thyroid cancer". *Am J Med* 1994; 97: 418-428.
83. **CUNNINGHAM, MP., DUDA, RB., RECANT, W., CHMIEL, JS., SYLVESTER, J., FREMGEN, A.** "Survival discriminants for differentiated thyroid cancer". *Am J Surg* 1990; 160: 344-347.
84. **BEIERWALTES, WH.** "Treatment of metastatic thyroid cancer with radio-iodine and external radiation therapy". En: Kaplan E., ed., *Surgery of the thyroid and parathyroid glands.* Edinburgh. Churchill Livingstone, 1983; 103-119.
85. **CHONG, GC., BEAHRS, OH., SIZEMORE, GW., WOOLNER, LB.** "Medullary carcinoma of the thyroid gland". *Cancer* 1975; 35: 695-704.
86. **GILLILAND, FD., HUNT, WC., MORRIS, DM., KEY, CR.** "Prognostic factors for thyroid carcinoma. A population-based study of 15698 cases from Surveillance, Epidemiology and End Results (SEER) Program 1973-1991". *Cancer* 1997; 79: 564-573.
87. **SIZEMORE, GW., VAN HEERDEN, JA., CARNEY, JA.** "Medullary carcinoma of the thyroid gland and the multiple endocrine neoplasia type 2 syndrome". En: Kaplan E., ed., *Surgery of the thyroid and parathyroid glands.* Edinburgh. Churchill Livingstone, 1983; 75-102.
88. **GULLANE, PJ., DAVIDSON, J., O'DWYER, T., FORTE, V.** "Juvenile angiofibroma: a review of the literature and a case series report". *Laryngoscope* 1992; 102: 928-933.

89. **BREMER, JW., NEEL, HB., DESANTO, LW., JONES, GC.** "Angiofibroma: treatment trends in 150 patients during 40 years". *Laryngoscope* 1986; 96: 1.321-1.329.
90. **JAFEK, BW., KREKORIAN, EA., KIRSCH, WM.** "Juvenile nasopharyngeal angiofibroma: Management of intracranial extension". *Head Neck Surg* 1979; 2: 119-128.
91. **CHANDLER, JR., GOULDING, R., MOSKOWITZ, L., QUENCER, RM.** "Nasopharyngeal angiofibromas: staging and management". *Laryngoscope* 1984; 94: 322-329.
92. **GOEPFERT, H., CANGIR, A., LEE, YY.** "Chemotherapy for aggressive juvenile nasopharyngeal angiofibroma". *Arch Otolaryngol* 1985; 111: 285-289.
93. **BERRY, MP., SMITH, CR., BROWN, TC., JENKIN, T., RIDER, WD.** "Nasopharyngeal carcinoma in the young". *Int J Radiat Oncol Biol Phys* 1980; 6: 15-421.
94. **RAAB-TRAUB, N.** "Epstein-Barr virus and nasopharyngeal carcinoma". *Semin Cancer Biol* 1992; 3: 297-307.
95. **MERTENS, R., GRANZEN, B., LASSAY, L., GADEMANN, G., HESS, CF., HEIMANN, G.** "Nasopharyngeal carcinoma in childhood and adolescence". *Cancer* 1997; 80: 951-959.
96. **JOSEPHSON, GD., WOHL, D.** "Malignant tumors of the head and neck in children". *Curr Opin Otolaryngol Head Neck Surg* 1999; 7: 61-67.
97. **HUDSON, MM., DONALDSON, SS.** "Hodgkin's disease". *Pediatr Clin North Am* 1997; 44: 891-906.
98. **HALUSKA, FG., BRUFSKY, AM., CANELLOS, GP.** "The cellular biology of the Reed-Sternberg cell". *Blood* 1994; 84: 1.005.
99. **LUKES, RJ., BUTLER, JJ.** "The pathology and nomenclature of Hodgkin's disease". *Cancer Res* 1966; 26: 1.063-1.083.
100. **KRIKORIAN, JG., PORTLOCK, CS., MAUCH, PM.** "Hodgkin's disease presenting below the diafragm: a review". *J Clin Oncol* 1985; 4: 1.551-1.556.
101. **PATTE, C.** "Non-Hodgkin lymphoma". *Eur J Cancer* 1998; 34: 359-363.
102. **SHAD, A., MAGRATH, I.** "Non-Hodgkin's lymphoma". *Pediatr Clin North Am* 1997; 44: 863-889.
103. **MAGRATH, IT.** "African Burkitt's lymphoma: history, biology, clinical features, and treatment". *Am J Pediatr Hematol Oncol* 1991; 13: 222-246.
104. **SARIBAN, E., DONAHUE, A., MAGRATH, IT.** "Jaw involvement in American Burkitt's lymphoma". *Cancer* 1984; 53: 141-146.

61. TOS CRÓNICA EN EL NIÑO. ORIENTACIÓN ORL

P. Sarría Echegaray, F. Lorenzo Molina

1. INTRODUCCIÓN

La palabra tos proviene del latín *tussis* y significa espiración brusca y enérgica que abre violenta y ruidosamente la glotis ocluida, proporcionando una forma de limpiar el árbol traqueobronquial de secreciones y cuerpos extraños. Generalmente, es un acto reflejo de defensa, aunque puede provocarse voluntariamente.

Con ser el síntoma más común del aparato respiratorio, no es un diagnóstico.

En la literatura anglosajona recogemos que es la causa de que más de 16 millones de personas al año visiten al médico en EE.UU. Se estima que, en las primeras cinco décadas de la vida, la patología respiratoria es responsable de la mitad de los enfermos y de las dos terceras partes de todas las infecciones. La tos es la causa del 6,7% de todas las visitas pediátricas.

La tos es uno de los cuatro mecanismos protectores del sistema respiratorio. El segundo es el reflejo del vómito. El tercero es el sistema mucociliar, capaz de limpiar todo el árbol pulmonoalveolar. El último lo forma el sistema linfo-fagocitario, llegando hasta los broquiolos terminales. En una persona sana sería suficiente con el mecanismo mucociliar; por lo tanto, la tos interviene en momentos de anormalidad fisiológica.

La tos se produce como consecuencia de un fenómeno irritativo de las terminaciones nerviosas sensitivas de la faringe, laringe, tráquea o bronquios; la excitación del parénquima pulmonar no produce tos, en cambio otras excitaciones como la de pleura, diafragma, etc, pueden producirla. Los estímulos tusígenos pueden ser inflamatorios (bronquitis), mecánicos (cuerpos extraños, inhalaciones), térmicos (calor o frío), químicos (vapores) y tumorales.

La vía aferente la constituyen los receptores sensoriales de los pares craneales V, IX y X, ubicados a lo largo de toda la vía respiratoria superior, desde nasofaringe, porción traqueobronquial, hasta los bronquiolos terminales no respiratorios. Se cree que existen cuatro tipos de receptores. Los dos primeros se consideran de adaptación lenta y rápida, se encuentran a nivel de la carina y bronquios principales y responden a estímulos mecánicos de la mucosa. Los receptores "fibra C" se encuentran desde la laringe hasta los alveolos, respondiendo a estímulos químicos y mecánicos. Por último, los receptores de estiramiento pulmonares, localizados en la musculatura lisa del árbol respiratorio, responden a estímulos de fuerza mecánica de la vía aérea. La concentración más elevada de receptores se encuentra en la laringe, mitad inferior de la tráquea, carina y bronquios medios. De éstos, los más sensitivos se ubican en la carina.

Los estímulos aferentes viajan a través de los pares craneales IX y X. Así, el estímulo táctil del nervio de Arnold, rama craneal del X par que inerva parte del conducto auditivo externo y de la membrana timpánica, provoca tos. No se ha localizado el posible centro de la tos a nivel superior.

La vía eferente camina a través del X par y los nervios espinales motores cervicales C2-S2 incluido el nervio frénico. Los estímulos eferentes dan como resultado la estimulación del diafragma, faringe, laringe, músculos intercostales, pared abdominal y grupo muscular pélvico.

La secuencia de la tos consta de cuatro partes: inpiración, contracción, compresión y expulsión. Al detectarse el estímulo se provoca una inspiración profunda, se cierra la glotis, se relaja el diafragma y se genera una contracción muscular frente al cierre de la glotis. Se produce un aumento de presión en el tórax y en el árbol respiratorio. Posteriormente, se abre bruscamente la glotis, disminuyendo el diámetro de la tráquea como consecuencia del pliegue de la membrana posterior. La diferencia de presiones entre vía respiratoria y la atmósfera provoca un gran aumento de la velocidad de flujo aéreo, igualando en ocasiones a la velocidad del sonido. Las fuerzas de cizallamiento generadas cooperan en la expulsión del moco o del cuerpo extraño.

Existen circunstancias en las que la tos es menos eficaz o imposible; entre ellas destacamos la traqueotomía (el circuito se corta), o la utilización de tubos endotraqueales que impiden el cierre de la glotis y el mecanismo de la tos. La tos voluntaria es menos eficaz que la provocada.

Para que la secuencia de la tos se cumpla, es necesaria la integración y maduración de varios sistemas: sensorial, neural, neuromuscular y musculoesquelético; por esto, la tos es menos eficaz en el recién nacido que en el niño. Así, al realizar una laringoscopia directa en prematuros, el 25% presentan tos, frente al 50% de los nacidos a término.

2. HISTORIA CLÍNICA

Una buena historia clínica es la clave de todo diagnóstico. Encontramos causas (Tabla 1) de tipo congénito, inflamatorio, infeccioso o neoplásico. La causa

Servicio de ORL. Hospital Son Dureta, Palma de Mallorca.

Tabla 1
Tipos de tos según la causa

Congénita
Acalasia
Arteria innominada aberrante
Aspiración
Broncomalacia
Displasia broncopulmonar
Duplicación esofágica
Cardiopatía congénita
Estenosis subglótica
Estenosis traqueobronquial
Fibrosis quística
Fístula traqueoesofágica
Fisura traqueolaringoesofágica
Incoordinación esofágica
Inmotilidad ciliar
Inmunodeficiencia
Laringomalacia
Parálisis de cuerda vocal
Quiste bronquiogénico
Quiste pulmonar
Reflujo gastroesofágico
Síndrome Kartagener
Traqueomalacia
Úvula larga

Inflamatoria
Alergia
Ambiente: gases irritantes, fumador pasivo, polución...
Asma
Cuerpo extraño
Estímulo conducto auditivo externo y/o membrana timpánica
Fístula broncopulmonar
Quiste laríngeo
Quiste vallécula
Reflujo gastroesofágico
Tiroiditis subaguda

Infecciosa
Adenoiditis:
(inflamación crónica de anillo de Waldeyer)
Adenovirus
Bordetella pertussis
Bronquiectasias
Bronquitis crónica
Citomegalovirus
Clamydia trachomatis
Criptococo neoformans
Faringitis
Mycoplasma pneumoniae
Neumonía
Parásitos
Rubéola congénita
Sarampión:
(tos, coriza y conjuntivitis)
Sinusitis
Tuberculosis

Neoplásica
Benignas primarias:
Adenoma bronquial
Hemangioma subglótico
Higroma quístico
Papilomatosis respiratoria recurrente
Malignas primarias:
Leucemia células T
Linfoma
Neoplasia tímica
Metástasis:
Hepatoblastoma
Sarcoma osteogénico
Tumor de Wilms
Miscelánea:
Estenosis mitral
Fallo cardiaco congestivo
Fármacos: (antagonistabeta-adrenérgicos, IECA).
Fiebre reumática
Parálisis recurrencial
Síndrome de Orther
Tos psicógena y tics

infecciosa y la tos como variante de asma son las más frecuentes y deben ser consideradas en primer lugar.

Clínicamente, la tos puede ser **seca**, si no va acompañada de expectoración (laringitis, traqueítis, cuerpos extraños, pólipos nasales, etc); **productiva**, húmeda o blanda, si se acompaña de expectoración (bronquitis, asma, tuberculosis, etc). Se ha de recordar que en los niños y/o mujeres, la deglución puede enmascarar una tos productiva; **laríngea**, si es producida por compresión externa de las vías respiratorias o por irritación nerviosa (tumores de mediastino, neoplasias esofágicas, etc); **paroxística**, si ocurre en accesos (tos ferina, neumotórax, edema de pulmón, etc); **reprimida**, si el dolor hace que el paciente la evite (dolor costal, pleurodinia, peritonitis, etc), y **psicógena**, con un componente psicopatológico añadido.

¿Desde cuándo tose? Nos encontramos ante un síntoma de carácter agudo, reciente o crónico, más de dos o tres semanas, aunque otros autores consideran cuatro semanas para otorgar el calificativo de cronicidad.

¿Cuándo tose? Por la mañana al levantarse, sospecha de problema pulmonar. Se reagudiza por la noche, con el frío, la risa o el ejercicio; pensar en asma. Al adoptar el decúbito, insuficiencia cardiaca o sinusitis con rinorrea posterior; insuficiencia nasal, ronquidos secundarios a hipertrofia adenoamigdalar o alteración de la vía superior. Sólo tose durante el día y no por la noche; pensar en una tos psicógena. Es estacional o se relaciona con algún alergeno específico, componente alérgico.

Se puede acompañar de **disnea y/o fiebre;** tos, expectoración y fiebre, neumonía. Tos y hemoptisis poco frecuente en niños, bronquiectasias, tuberculosis, hemosiderosis y cuerpo extraño. Neumonías de repetición y disnea; sugieren la aspiración de cuerpos extraños traqueobronquiales. Tos con restos de comida, reflujo, malformaciones aórticas o cualquier comunicación respiratoria-digestiva. Fiebre, tos y disfonía; valorar laringotraqueítis.

La **edad** del niño es muy orientativa (Tabla 2). Si es un neonato podemos pensar en alteraciones congénitas, reflujo gastroesofágico, fibrosis quística, infección por clamidias o neumococos, entre otras. Si el niño estuvo en la UCI, valorar alteración pulmonar y vía aérea superior. Una mala absorción, retraso del crecimiento, prolapso rectal y pólipos nasales; sospechar fibrosis quística. Episodios de tos inspiratoria, hasta 100 al día, sugerirían tos ferina.

Dependiendo de la edad, las causas consideradas más frecuentes son:

Recién nacido–18 meses: la tos como variante de asma, la arteria innominada aberrante y el reflujo gastroesofágico son las más frecuentes.

18 meses–6 años: la sinusitis crónica es la más frecuente, seguida de la tos como variante de asma. El reflujo gastroesofágico y la estenosis subglótica son menos habituales.

6-16 años: la tos como variante de asma, la tos psicógena y la sinusitis son las más frecuentes a estas edades.

La historia personal y familiar, los factores de riesgo, ambientes de polución, gases irritantes y fumadores pasivos han de ser siempre considerados.

Tabla 2
Causas de tos según la edad

Recién nacido
Acalasia
Arnold-Chiari
Arteria innominada aberrante
Aspiración
Broncomalacia
Bronquiolitis viral
Citomegalovirus
Clamydia trachomatis
Crup
Displasia broncopulmonar
Duplicación esofágica
Cardiopatía congénita
Estenosis subglótica
Estenosis traqueobronquial
Fibrosis quística
Fístula traqueoesofágica
Fisura traqueoesofágica
Incoordinación esofágica
Inmotilidad ciliar
Inmunodeficiencia - VIH
Laringomalacia
Neumonía
Parálisis recurrencial
Quiste broncogénico
Quiste pulmonar
Reflujo gastroesofágico
Rubeola congénita
Síndrome Kartagener
Tos ferina
Traqueomalacia
Úvula larga

Preescolar
Adenoiditis
Alergia
Asma
Bronquiectasias
Bronquitis viral
Cuerpo extraño
Factores ambientales
Faringitis
Polución ambiental
Reflujo gastroesofágico
Rinitis
Sinusitis
Tosferina
Tuberculosis

Escolar
Adenoiditis
Alergia
Asma
Bronquiectasias
Bronquitis viral
Cuerpo extraño
Factores ambientales
Faringitis
Fibrosis quística
Kartagener
Mycoplasma pneumoniae
Polución ambiental
Reflujo gastroesofágico
Rinitis
Sinusitis
Tos psicógena
Tosferina
Tuberculosis

Causas menos frecuentes
Alveolitis
Déficit alfa-1-antitripsina
Edema de pulmón
Enfisema
Inmotilidad ciliar
Micosis *(Aspergillus)*
Pleuritis
Tuberculosis

3. EXPLORACIÓN FÍSICA

En el momento que un niño entra en la consulta su aspecto físico nos puede orientar hacia un diagnóstico. La presencia de un saludo y pliegue alérgico nos hablará de posible patología alérgica. Presentar una facies pálida, congestiva, cianótica, ojeras, eccemas en la piel o la típica facies adenoidea, nos sugerirá una hipertrofia adenoidea. Se aconseja una **exploración siempre reglada**, que debe incluir una exploración general de la esfera ORL, otoscopia, rinoscopia anterior, orofaringe, inspección y palpación cervical e intentar laringoscopia indirecta o cualquier otro medio de exploración endoscópico, dependiendo de la sospecha de la localización anatómica de la alteración (Tabla 3), la colaboración del paciente y de la habilidad del explorador.

Tabla 3
Localización anatómica

Oído
Cuerpo extraño: CAE o membrana timpánica
(Reflejo de Arnold)
Neoplasia
Otitis media aguda

Fosas nasales y nasofaringe
Adenoiditis
Alergia
Cuerpo extraño
Polución ambiental

Senos paranasales
Alergia
Polución ambiental
Sinusitis
Síndrome Kartagener: (sinusitis crónica, bronquiectasias, situs inverso)

Orofaringe
Faringitis
Quiste de vallécula
Úvula larga

Laringe-Hipofaringe
Aspiración
Crup
Cuerpo extraño
Fisura traqueolaringoesofágica
Laringomalacia
Paresia o parálisis de cuerdas vocales
Quiste laríngeo

Árbol bronquial principal
Clamydia trachomatis
Crup
Cuerpo extraño
Fístula traqueoesofágica
Tos ferina
Polución ambiental
Síndrome Kartagener
Traqueobronquiomalacia

Árbol bronquial secundario
Asma
Bronquiolitis
Citomegalovirus
Fibrosis quística
Quiste pulmonar
Rubéola congénita

Parénquima pulmonar
Enfermedad alveolar
Neumonía

Tracto gastrointestinal
Cuerpo extraño esofágico
Fístula traqueoesofágica
Reflujo gastroesofágico

Sistema nervioso central
Arnold-Chiari
Gilles de la Tourette
Tos psicógena, tics

Mediastino
Cardiomegalia
Hepatoblastoma
Higroma
Leucemia células T
Linfoma
Neoplasia tímica
Sarcoidosis
Sarcoma osteogénico
Síndrome de Ortner
Teratoma
Tumor de Wilms

Miscelánea
Anomalía arco aórtico
Compresión arteria innominada
Parálisis cuerdas vocales
Tos psicógena
Traumatismo cervicolaríngeo

Factores ambientales
Bajo nivel de humedad
Polución, fumadores pasivos
Vapores irritantes

Un retraso del crecimiento, asimetría de tórax, dedos en palillo de tambor, utilización de musculatura respiratoria accesoria, aleteo nasal, indican una alteración respiratoria crónica; asma, fibrosis quística, etc. El hecho de ser especialistas en otorrinolaringología y patología cervicofacial no nos debe hacer olvidar la utilidad de la auscultación y el uso del fonendoscopio. La presencia de estridor inspiratorio y sibilancias indicaría una posible alteración laríngea; roncos espiratorios e inspiratorios orientarían hacia patología traqueobronquial, y la existencia de crepitantes en las bases pulmonares hacia una neumonía con edema pulmonar.

La presencia de tos y rash indicará alergia o infección. Un componente alérgico puede originar otitis media seromucosa de repetición, faringitis con hipertrofia de tejido linfoide (facies adenoidea), laringitis, rinitis, sinusitis, pólipos nasales (ante la presencia de estos últimos descartar siempre fibrosis quística) y, por supuesto, tos. Un cuerpo extraño que estimula el conducto auditivo externo y/o membrana timpánica puede generar igualmente tos. La laringoscopia es necesaria ante la sospecha de cualquier patología de hipofaringe y/o laringe: reflujo gastroesofágico, alteración de las cuerdas vocales, quiste laríngeo, etc (Tabla 3).

4. PRUEBAS COMPLEMENTARIAS

Las pruebas de laboratorio, analítica general o específica (inmunología, serología, etc), gasometría, el estudio y análisis del moco o del esputo (citología, cultivos y tinciones microbiológicas). Pruebas en piel (test del sudor para fibrosis quística, PPD-tuberculina, pruebas de alergia, etc). Pruebas de función pulmonar, espirometrías, test de la metacolina y la realización de biopsias (anatomía patológica o microscopia electrónica), son muchas veces imprescindibles.

Disponemos de pruebas por imagen que nos ayudan determinantemente a conseguir un correcto diagnóstico, desde la radiología simple o baritada hasta la tomografía axial computarizada, la resonancia nuclear magnética o la videofluoroscopia.

La exploración endoscópica estaría indicada dependiendo de la orientación diagnóstica, de la severidad de los síntomas o la duración de los mismos, generalmente por encima de 6-8 semanas.

Se aconseja, dependiendo de la edad, la siguiente batería de pruebas para el estudio de la tos crónica, cuya duración sea igual o superior a 4 semanas. (Algoritmo diagnóstico dependiendo de la edad, según L.D. Holinger).

Recién nacido–18 meses: esofagograma baritado y pH-metría. Estudio radionuclear del reflujo. Endoscopia nasosinusal y laringotraqueobronquial (a la que se puede añadir lavado bronquioalveolar) o estudios alérgicos. TAC nasosinusal. Tratamiento con broncodilatadores.

18 meses–6 años: TAC nasosinusal. Terapia con broncodilatadores. Endoscopia rígida.

6-16 años: estudios de función pulmonar (test de metacolina). TAC nasosinusal y/o exploración endoscópica.

Tras considerar estas opciones, no siendo ninguna de ellas concluyentes, se debe valorar la posibilidad de un segundo diagnóstico, un aumento en la terapia broncodilatadora, incluso añadir terapia corticoidea o el tratamiento sintomático del problema.

5. SITUACIONES CONCRETAS

Cuerpo extraño

En el ámbito infantil siempre se debe descartar la presencia de un cuerpo extraño en cualquier parte de la vía aérea ante la existencia de tos sin un origen claro. Debemos recordar a este respecto que la radiografía simple de tórax (inspiración-espiración) frecuentemente es normal en las primeras 24 horas. La historia clínica nos orientará decisivamente y ante la presencia de neumonías repetición sin causa evidente se debe pensar en esta patología. Los cuerpos extraños esofágicos pueden presentar tos y otros síntomas específicos de afectación de la vía aérea por compresión traqueal o rebosamiento de saliva. La rinorrea maloliente unilateral exige descartar la existencia de un cuerpo extraño en fosa nasal.

Aspiración

La aspiración puede ser causa de tos. Sin embargo, no es un diagnóstico específico, sino un signo que encubre otro problema. Alteraciones neuromusculares, fístula traqueoesofágica, incoordinación en la deglución, reflujo gastroesofágico y una afectación de la inervación de la laringe, incluyendo las ramas interna y externa del nervio laríngeo superior (altera la sensibilidad de la supraglotis y senos piriformes, encontramos cuerda vocal en paréntesis) y del nervio recurrente (cuerda vocal paramediana), pueden acompañarse de tos.

Reflujo gastroesofágico

El reflujo gastroesofágico es una causa frecuente de tos en el recién nacido y en niños pequeños. La incidencia de reflujo como causa de tos con radiografía normal, se estima en un 10%, similar a la del adulto. El estudio en el niño debe ser sistematizado; puede incluir esofagograma con bario, pH-metría de 24 horas, laringoscopia directa (edema de aritenoides), broncoscopia, esofagoscopia, videofluoroscopia, etc.

El tratamiento incluye medidas posturales, dieta, aumento del tono del esfínter esofágico inferior, procinéticos (metoclopramida), anti H2 (ranitidina) y cirugía como la fundoplicación.

Tos con restos de comida

En el recién nacido y en el niño pequeño sugiere, además de aspiración o reflujo gastroesofágico, anomalías del arco aórtico, comunicaciones traqueoesofágicas como fisuras laríngeas o fístulas traqueoesofágicas. El esofagograma baritado y/o laringoscopia directa confirmarán el diagnóstico.

Tos como variante de asma

Lo más frecuente es manifestar clínica asmática por debajo de los cinco años de edad. La tos crónica como

variante del asma fue descrita primero en adultos y más tarde corroborada en niños. Se puede presentar como único signo y estar enmascarando una enfermedad asmática. Su mecanismo es desconocido.

Tos sincopal

Típica de niños asmáticos con episodios paroxísticos agudos de tos, con pérdida de conocimiento durante unos segundos o minutos. Las pruebas de función pulmonar con reversibilidad del broncoespasmo confirmarán el diagnóstico.

Laringomalacia

La laringomalacia supraglótica es la causa más común de alteración congénita de la laringe. El 10% de estos pacientes presentan tos, aunque el estridor es el signo principal que típicamente se incrementa con el decúbito supino. El 5% se asocian a estenosis subglótica. El diagnóstico se realiza por la clínica y la fibrolaringoscopia. En ocasiones el esofagograma baritado es necesario.

Rinorrea posterior

Es una de las causas de tos más discutidas. Diversas teorías exponen un componente irritativo que origina un edema secundario de la mucosa laríngea. En algunos estudios, un 29% de adultos presentaron rinorrea posterior como causa única de tos crónica, y en un 18% se asociaba con asma. Otro estudio presenta que un 52% de niños con tos crónica tenían rinorrea posterior evidente. En estos pacientes es obligado una exploración nasosinusal para descartar hipertrofia adenoidea, sinusitis, etc.

Alergia

La existencia de alergia es un factor predisponente para la enfermedad respiratoria, manifestándose por tos, acompañada o no de congestión nasal, rinorrea, estornudos, prurito nasal, faríngeo o de paladar. (ver capítulo 33).

Fibrosis quística

La tos crónica es un argumento suficiente para realizar un test de Gibson y Cooke (test del sudor) y descartar esta entidad. Esta posibilidad se deberá de valorar especialmente si además se acompaña de mala absorción o existen pólipos nasosinusales.

Bronquitis

La bronquitis está normalmente asociada a otra patología respiratoria. La tráquea habitualmente se encuentra involucrada, por lo que una traqueobronquitis aguda de origen viral es causa de tos. Es más frecuente entre los cinco y siete años, en los meses de otoño o invierno. Se resuelve en menos de 10 días. Si adopta caracteres de cronicidad, más de 15 días, pensar en sobreinfección bacteriana (*Streptococo pneumoniae o Haemophilus influenzae)* o enfermedad sistémica asociada, tipo asma, atelectasia, cuerpo extraño, fibrosis quística, inmotilidad ciliar o inmunodeficiencia.

Bronquiectasia

La dilatación de la pared bronquial producida por cambios inflamatorios con acumulación de secreciones recibe el nombre de bronquiectasia. Son más frecuentes las adquiridas que las congénitas, secundarias a enfermedad pulmonar crónica como la fibrosis quística y el asma. Pueden ser secuela de la tos ferina, sarampión, tuberculosis, hipergammaglobulinemia, neumonía y cuerpo extraño. También están descritas las secundarias a reflujo gastroesofágico. En las bronquiectasias, la tos productiva es lo habitual, pero hasta en un 50% se manifiesta como hemoptisis.

La tríada formada por broquiectasia, sinusitis crónica y "situs inversus" se denomina síndrome de Kartagener.

Tos psicógena

Presenta un componente psicogénico o psicosomático. Lo más común es una reacción de conversión o histeria por fobia al colegio. Esta tos puede aparecer con o sin síntomas respiratorios y, característicamente, no se presenta durante el sueño. Frecuentemente, los padres pueden resistirse al diagnóstico.

El síndrome de Gilles de la Tourette asocia hasta un 20% de tos en forma de tic.

Tos inducida por fármacos

Son tres los fármacos que principalmente inducen tos acompañada o no de broncoespasmo: inhibidores de la enzima conversora de la angiotensina (IECAs), agentes inhalados (aerosoles) y fármacos bloqueantes de la transmisión neuromuscular (derivados del curare).

El captopril y el enalapril (IECAs) pueden inducir tos seca y persistente, más comúnmente en mujeres. Los síntomas pueden aparecer desde días hasta meses del comienzo del tratamiento y resolverse en dos o tres semanas después de suspender la medicación. Los aerosoles inducen tos, por un mecanismo de irritación inespecífica de la vía aérea. Los derivados del curare, además de tos, pueden inducir broncoespasmo.

Parálisis recurrencial

Su diagnóstico diferencial en la edad pediátrica, a parte de la causa idiopática, incluye el síndrome de Arnold-Chiari y el síndrome de Ortner, entre otros (ver capítulo 39).

6. INFECCIONES Y TOS

Tos ferina

Enfermedad infectocontagiosa cuyo agente etiológico es la *Bordetella pertussis*. Se presenta en niños entre dos y cuatro años, en forma de ciclos epidémicos. Se caracteriza por catarro de vías respiratorias, con accesos paroxísticos de tos (5-20 en una inspiración), durante los cuales aparece cianosis facial e ingurgitación de las venas yugulares. Una vez curada, proporciona inmunidad permanente.

El **virus respiratorio sincitial** es la causa más frecuente de bronquiolitis en los primeros dos años de vida.

La infección por ***Chlamydia trachomatis*** suele ir precedida de conjuntivitis y presentarse como tos secundaria a una neumonía en los primeros seis meses de vida.

La infección congénita por **rubeola** o **citomegalovirus** puede ser causa de tos durante semanas o meses después del nacimiento.

La neumonía por ***Mycoplasma pneumonie*** es la causa más frecuente de afectación en colectivos, y los colegios no son una excepción.

En estados de **inmunosupresión** (VIH), valorar la presencia de infecciones atípicas, *Pneumocystis carinii, Cryptococcus neoformans* y citomegalovirus, como causa de tos.

BIBLIOGRAFÍA

1. **BEADSMORE, CS.** *et al.* "Cough in children". *J Asthma* 28: 309, 1991.
2. **BLUESTONE, CD.** *et al. Pediatric Otolaryngology.* 3th Ed., vol. 2: 75: 1.235-44, 1996.
3. **COTTON, RT., MYER III, CM.** *et al.* Holinger, LD. *Practical Pediatric Otolaringology. Chronic cough*, 8: 117-128, 1999.
4. **HOLINGER, LD.** "Chronic cough in infants and children". *Laryngoscope* 96: 316, 1986.
5. **HOLINGER, LD., SANDERS, AD.** "Chronic cough in infants and children: an update". *Laryngoscope* 101: 596, 1991.
6. **KAMEI, RK.** "Chronic cough in children". *Pediatr Clin North Am* 38: 593, 1991.

62. MALFORMACIONES DE LA BASE DEL CRÁNEO

B. Schick
Traducción: Priv. Doz. M. Bernal Sprekelsen

Not one of them is without meaning; not one that might not become the beginning of excellent knowledge, if only we could answer the question – why is it rare or being rare, why did it in this instance happen?
James Padget, 1882

1. INTRODUCCIÓN

El conocimiento de los pasos embriológicos con sus respectivos fallos en la diferenciación forman la base para el entendimiento y el tratamiento de malformaciones. La multitud de teorías y modelos de explicación embriológicas ilustra que, a pesar de la fascinación por el entendimiento del desarrollo desde la fecundación hasta el feto, los conocimientos embriológicos siguen teniendo lagunas. En la ORL el médico es confrontado con una multitud de diferentes malformaciones. Mientras muchas configuran cuadros clínicos conocidos, como por ejemplo las malformaciones de origen branquial (quiste cervical, fístula cervical), la clasificación y el tratamiento de las malformaciones de la base del cráneo supone un reto especial.

Tanto el conocimiento sobre el desarrollo de la base del cráneo como la comprensión de sus malformaciones han vivido impulsos importantes en los ultimos años, de manera que la aproximación a un tema tan difícil puede suponer un verdadero enriquecimiento para la especialidad ORL. Dada la gran variedad de malformaciones existentes este capítulo no pretende ser exhaustivo. La meta de lo que se va a desarrollar a continuación es presentar conceptos embriológicos del desarrollo de la base del cráneo y de los principios de la génesis de las malformaciones. Basándose en la experiencia del Servicio de ORL del Hospital de Fulda se dilucidarán, a continuación, malformaciones seleccionadas de forma más detallada, para discutir tipos de malformaciones y presentar el enorme espectro de malformaciones posibles.

2. DESARROLLO DE LA BASE DEL CRÁNEO

En los ultimos siglos se han fraguado una multitud de teorías acerca de la formación craneal. La mayoría debe descartarse a la vista de los resultados en la investigación embriológica morfológica y experimental, sin que ésta haya permitido concocer de manera completa el desarrollo de la base del cráneo. Las investigaciones de la embriología comparativa han dado un fuerte impulso al concocimiento del desarrollo de la base del cráneo (152). En los mamíferos se supone el origen de la base del cráneo en la placa precordial y la cresta neural. Estas observaciones parecen poder trasladarse al desarrollo humano (72), si bien siempre debe manejarse con precaución la extrapolación de datos experimentales al cuerpo humano.

El mesoectodermo que procede de la placa precordial y de la cresta neural (Fig. 1) forma líneas celulares odontógenas, condrógenas y osteógenas, cuyo contenido

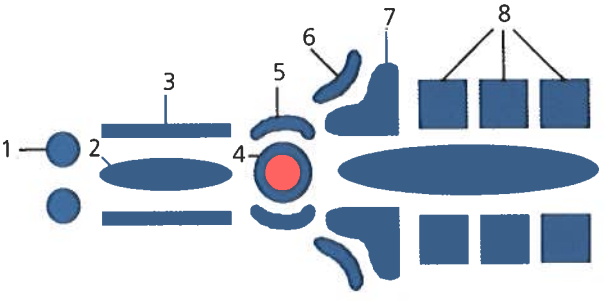

Figura 1. *Esquema de las "anlagen" de la base del cráneo. (1 = cápsula nasal, 2 = ventana basicraneal anterior, 3 = trabécula craneal, 4 = bolsa de Rathke, 5 = cartílago hipofisario, 6 = cápsula perióstica, 7 = paracuerda, 8 = esclerotomos del hipogloso).*

blástico y reducida motilidad son de suma importancia para una diferenciación regular de la base del craneo (95, 96, 119). De la cápsula nasal y las trabéculas craneales se origina probablemente la "anlage" de la rinobase (7, 47, 164). Del cartílago hipofisario se forman en parte los senos esfenoidales y la silla turca. Las diferentes "anlagen" cartilaginosas se fusionan en el precursor cartilaginoso de la base del cráneo, el *condrocráneo* (Fig. 2). Éste no debe entenderse como una formación rígida, que en un momento fijo completa su formación (164). El concepto de

Servicio de ORL. Klinikum de Fulda, Alemania.



Figura 2. *Forma del condrocráneo (precursor cartilaginoso de la base del cráneo) en la semana 9.*

condrocráneo implica un proceso dinámico de evolución, sujeto a constantes variaciones. Mediante la osificación encondral el condrocráneo se transforma en base ósea del cráneo. Como reliquia de los precursores cartilaginosos, que señalan al condrocráneo como su origen, en el hombre se encuentran las partes cartilaginosas del septum nasal, del cartílago alar, así como del fibrocartílago basal (7, 164).

Aparte de esta osificación encondral de la base del cráneo, el exocráneo y las láminas mediales de las apófisis pterigoides se configuran como huesos de cobertura. Es en esta zona donde se forman los primeros centros de osificación, aun antes de los centros encondrales (164). La osificación del hueso par frontal se inicia en el área de relieve supraorbital (164). Para la comprensión de las malformaciones frontonasales es fundamental concocer el proceso de desarrallo del hueso frontal, que volverá a abordarse en la discusión sobre la patogenia de las malformaciones frontonasales (punto 5).

La complejidad morfológica de la base del cráneo se configura durante la fase de desarrollo embriológico, no de manera activa apartir del cartílago, sino de forma pasiva gracias a las influencias externas (164). Aquí, el crecimiento del cerebro juega un papel especial en la forma de la estructura del base del cráneo (155). Experimentalmente, en el pollo se pudo demostrar, que la resección de partes del cerebro a lo largo del desarrollo embrionario conllevaba a los defectos de la base del cráneo correspondientes (155). Además, se deben considerar las influencias (trans-) formadoras del desarrollo de los senos paranasales y del aparato de masticación, así como otros procesos de crecimiento regionales (164). La complejidad de los factores de influencia se plasma en el concepto de "inducción embriológica", que pone de relieve la influencia sobre una célula con la consiguiente diferenciación celular. La "anlage" de la placoda olfatoria viene inducida por el proencéfalo (104). El desarrollo del órgano olfatorio, a su vez, ejerce su influencia sobre la formación de la fosa olfatoria, cuya gran variabilidad tiene una gran importancia para la cirugía de la base del cráneo.

3. CLASIFICACIÓN DE LAS MALFORMACIONES DE LA BASE DEL CRÁNEO

Las malformaciones pueden entenderse como variaciones no deseadas del desarrollo embriológico normal, por suerte que las fases embriológicas regulares sirven para la clasificación de las diferentes formas de malformación. Debido al tratamiento de las malformaciones por diferentes subespecialidades médicas se han propuesto una multitud de clasificaciones desde el ángulo de una visión quirúrgica individual basadas en una terminología variada. El establecimiento de una clasificación de las malformaciones sencilla y unificada es más que necesaria para la cirugía de la base del cráneo, precisamente porque una serie de malformaciones requieren la colaboración multidisciplinaria.

Pfeifer (65, 134) propuso una clasificación muy orientadora de las malformacione craneofaciales, que tiene en cuenta las bases embriológicas y es aplicable a la cirugía de la base del cráneo. Para entender el valor de esta clasificación ha de tenerse en cuenta, que la topografía embriológica difiere de la topografía anatómica, y que el origen de la malformación está en estrecha relación con la correspondiente fase embriológica (135):

El desarrollo de la cabeza se inicia con el cierre del tubo neural a partir de la 4ª semana. El proencéfalo y el romboencéfalo marcan entre la 4ª y 10ª semana el desarrollo de la cabeza. Entre ambas estructuras se halla la zona fronteriza del diencéfalo. El proencéfalo configura las artes frontonasales de la base del cráneo, la parte limítrofe del diencéfalo configura el techo orbitario y la región sellar, mientras que el romboencéfalo abarca la zona laterodorsal de la base del cráneo. Basándose en estas premisas, pueden distinguirse malformaciones proencefálicas, diencefálicas y romboencefálicas (Fig. 3). La porción diencefálica limítrofe es muy susceptible de sufrir alteraciones y puede estar involucrada en las malformaciones proencefálicas y romboencefálicas. Esta clasificación topográfica y embriológica puede englobar malformaciones aplásicas, hipoplásicas y hasta hiperplásicas con y sin displasia. Ya en 1887, Morian (113) describió una fisura naso-ocular y dos oro-oculares. Esta idea fue retomada por Tessier (175) en 1976, cuando expuso una clasificación descriptiva de 15 fisuras faciales basada en experiencias clínico-anatómicas. Esta clasificación tiene como desventaja principal el no considerar el trasfondo embriológico. Otro criterio de clasificación es la displasia. Van der Meulen y *cols.* (180) propusieron en 1983 un modelo de clasificación en el que combinaban el concepto de displasia con la correspondiente localización de la malformación, como por ejemplo en la displasia frontoetmoidal.

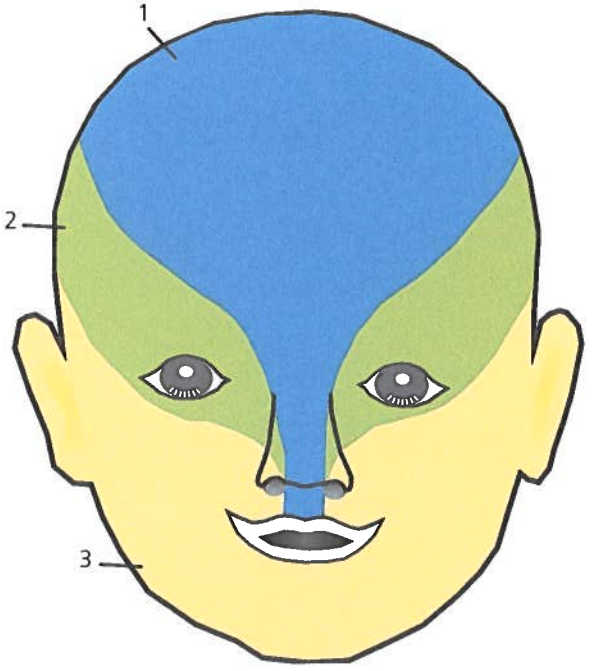

Figura 3. *Propuesta de clasificación topográfica-embriológica de las malformaciones craneofaciales según Pfeifer (180, 134), que distingue malformaciones del prosencéfalo (1), diencéfalo (2) y rombencéfalo (3) en la zona craneal.*

Estos pocos ejemplos de la gran variedad de clasificaciones propuestas en la bibliografía ilustran, que las propuestas de ordenación sistemática de las malformaciones multifacéticas y poco frecuentes de la base del cráneo no ha sido satisfactoria hasta la fecha. Para el futuro, sería deseable una clasificación unitaria, consensuada por acuerdo multidisciplinario, que considere las peculiaridades embriológicas y anatómicas de la base del cráneo.

4. ORIGEN DE LAS MALFORMACIONES DE LA BASE DEL CRÁNEO

4.1. Duplicaduras epiteliales

Si bien varía la extensión de la malformación, así como el cuadro clínico, debido a la combinación con otras anomalías, en la Medicina se ha demostrado, que las malformaciones surgen en lugares constantes del cuerpo humano. En 1994, Otto (129) propuso un concepto teórico remarcable para la comprensión de las malformaciones de cabeza y cuello basándose en una valoración sinóptica de experiencias embriológicas. La idea básica era la consideración de zonas cintiformes libres de mesénquima. Las fisuras branquiales y las bolsas endodérmicas contactan en zonas libres de mesénquima denominadas membranas de cierre o duplicaduras epiteliales. En la cabeza y el cuello Otto (129) describe una totalidad de 23 huecos mesenquimatosos en fases embrionarias tempranas con las correspondientes 46 duplicaduras epiteliales.

Se distinguen 3 formas básicas de duplicaduras epiteliales amesenquimatosas:

1. la membrana de cierre (Fig. 4a),
2. la lamina de unión (Fig. 4b) y
3. el muro epitelial (Fig. 4c).

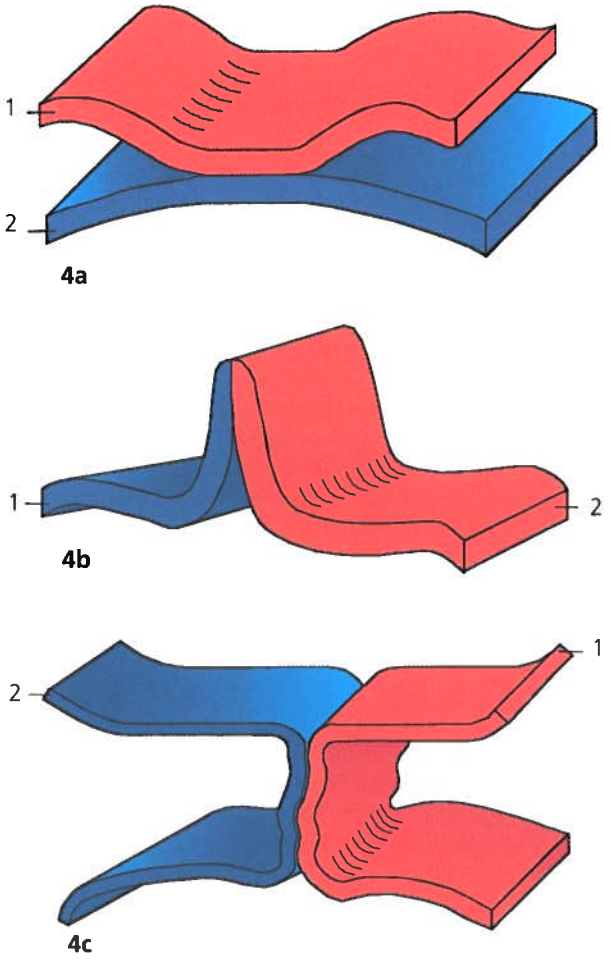

Figura 4 a-c. *3 formas básicas de dupicaduras epiteliales amesenquimatosas (1 = epitelio superficial, 2 = epitelio interno): la membrana de cierre (4a), la lámina de unión (4b) y la pared epitelial (4c).*

En la membrana de cierre contactan los epitelios superficiales (ectodermo) y los eptelios internos (endodermo o neuroendodermo) en una zona circunscrita amesenquimatosa. Una láminilla de unión, concepto ya introducido por Hochstetter (76), puede formarse tanto por epitelios corporales internos como por externos. Los epitelios sobrepasan la superficie corporal o se hunden originándose de manera circunscrita un contacto amesenquimatoso entre los epitelios. También el concepto de muro epitelial fue introducido por Hochstetter (76). Dos zonas embrionarias se aproximan de tal manera, que los epitelios presentan apenas una hendidura capilar entre ambas.

Durante el desarrollo regular embrionario, esta duplicaduras epiteliales se disuelven con la entrada y desplazamiento de mesénquima y el consiguinete desplazamiento y disolución de los epitelios hacia las superficies corporales externas e internas (Fig. 5a-c). Pero cuando las adhesiones interepiteliales a la altura de las membranas de cierre, las laminas de unión o de los muros epiteliales no se disuelven a tiempo en la fase embrionaria, pueden originarse malformaciones (Fig. 5d-f). Debido a la

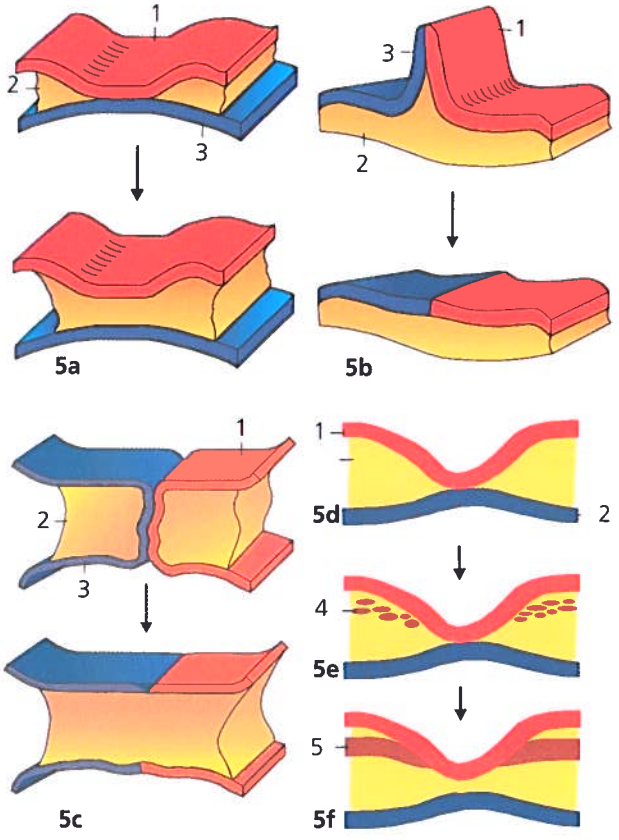

Figura 5 a-f. *Por la disolución de los epitelios superficiales (1) de los epitelios internos (2) y la consiguiente inmigración de mesénquima (3) se consumen la membrana de cierre (5a), la laminilla de unión (5b) y la pared epitelial (5c) como duplicaduras epiteliales sin mesénquima.*
A la zona de contacto epitelial (5d) del epitelio superficial (1) y epitelio interno (2) limita el mesénquima. La base del cráneo (5e) se forma en estos condroblastos / osteoblastos (4). Debido a la disolución retardada de la duplicadura epitelial (5f) con inmigración insuficiente de condroblastos / osteoblastos puede producirse un defecto de la base del cráneo.

persistencia de importantes fuerzas de adhesión interepiteliales durante el proceso de disolución de la duplicadura epitelial se posibilita la dispersión epitelial (p. ej. dermoides, fístulas). Cuando las duplicaduras epiteliales se disuelven con retraso los osteoblastos no pueden inmigrar, resultando un foramen en el hueso de la base del cráneo. La disolución incompleta de muros epiteliales o de membranas de cierre puede conllevar a la formación de fisuras submucosas (cubiertas) o, cuando se produce la ruptura de las zonas de unión epitelial, abiertas. Los principios de la formación de fisuras secundarias a la persistencia de estructuras epiteliales por falta de inmigración mesenquimatosa ya fue mencionada por Pohlmann (157) en 1910.

4.2. Atavismo

Con el trasfondo filogenético el atavismo puede explicar malformaciones aisladas. Esta hipótesis se explica a continuación en una malformación muy rara de la base lateral del craneo, observada en el Servicio de ORL del Hospital de Fulda (151). Una niña de 7 años, con un Sd. de Beckwith-Wiedemann presentaba una hipoacusia de transmisión bilateral originada por la fijación de la platina y la fijación ósea de la cabeza del martillo en epitímpano. Tanto la fijación de la platina como la de la cabeza del martillo pueden entenderse como atavismos.

El martillo se desarrolla de la porción posterior del cartílago de Meckel. En los primeros 6 meses del desarrollo embrionario persiste la unión entre la "anlage" del martillo y el cartílago de Meckel (31, 90). Partes de este cartílago se quedan adheridos al martillo cuando éste se separa, formando la apófisis maleolar anterior. Mientras que esta apófisis mide hasta 1 cm en el recién nacido, recorriendo, según su origen, por la fisura petrotimpánica, en el transcurso sufre una involución transformándose en el ligamento maleolar anterior y quedando la apófisis anterior reducida, tal y como la conocemos en el adulto. La falta de transformación hacia el ligamento maleolar anterior explica la observación de la fijación ósea del martillo a la fisura petrotimpánica (Fig. 6 a-c). Esta fijación ósea del martillo se encuentra una gran variedad de marsupiales y animales rapaces (191). Esto subraya el valor de la anatomía comparativa para la comprensión de las malformaciones humanas.

Ya en 1911, Broman (23) describió la formación del estribo por la fusión del blastema estapedial con la cápsula ótica. En concordancia con esta descripción la formación de la porción lateral de la platina y de la supraestructura estapedial se derivaba del 2° arco branquial. El origen de la porción media de la platina se relaciona con la "anlage" del oído interno (4). La formación del estribo por la fusión de ambos blastemas se apoya en la observación en aves y reptiles (51, 52). En la zona de fusión de ambos blastemas se origina la lámina estapedial periférica, que en la involución natural configura la cinta anular. Cuando la involución hacia una estructura cintiforme no tiene lugar aparece la fijación ósea de la platina en la ventana oval (145).

De manera resumida, otro mecanismo de origen de malformaciones conocido como atavismos, que en el hombre aparecen como alteraciones que son el resultado de una falta de involución de estructuras regulares pero temporales.

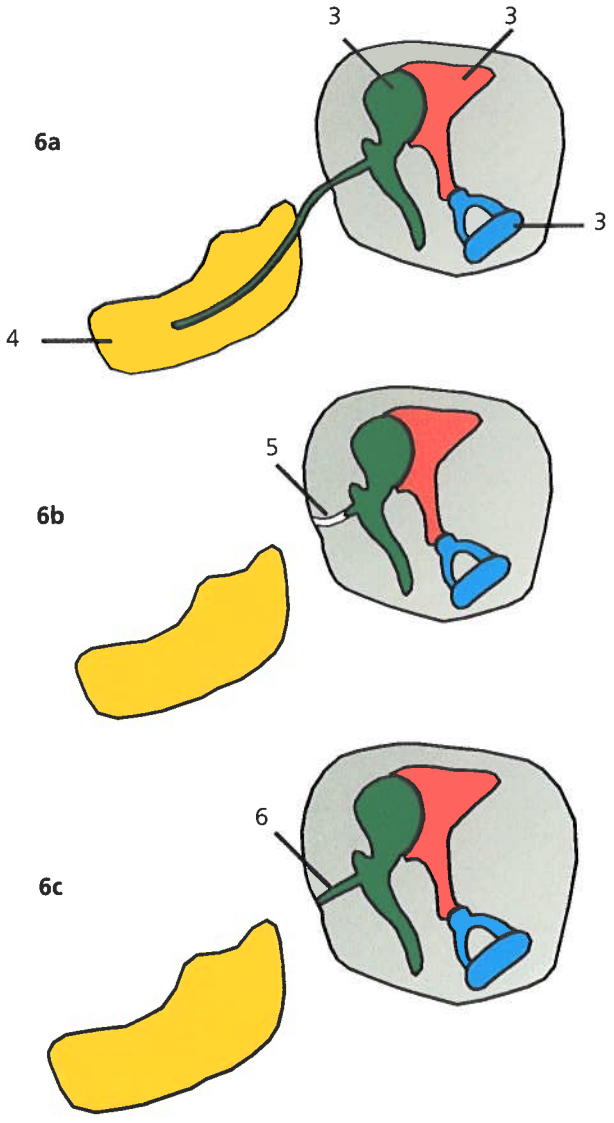

Figura 6 a-c. *En el desarrollo embrionario, el martillo se deriva de la parte posterior del cartílago de Meckel, existiendo regularmente hasta el 6° mes una conexión entre el martillo y el cartílago de Meckel (6a). Partes de esta conexión muestran una regresión para configurar el ligamento malleolar anterior (6b). Cuando esta involución no se produce, en el sentido de un atavismo, el martillo se encuentra fijado a través de un proceso maleolar anterior largo a la pared anterior de la caja timpánica (6c).*
(1 = martillo, 2 = yunque, 3 = estribo, 4 = mandíbula,
5 = ligamento maleolar anterior, 6 = proceo anterior del martillo prolongado).

4.3. Fundamentos de biología celular y biología molecular

Estos principios embriológicos pueden trasladarse al nivel de la biología celular y molecular. En estas áreas se ha observado un desarrollo impetuoso, sin que por el momento se hayan podido realizar conclusiones. A pesar de ello, se intenta ofrecer una visión que insinue una comprensión más profunda de las malformaciones. Si la disolución de las duplicaduras epiteliales adquiere un papel central en el desarrollo embrionario, ha de preguntarse por los mecanismos de regulación de la adhesión epitelial.

4.3.1. Moléculas de adhesión

Desde que Moscona discutiera en 1952 la existencia de moléculas de adhesión en sus trabajos experimentales sobre embriones de pollo (114) se han descubierto una multitud de moléculas de adhesión. Se trata de glicoproteinas que facilitan una interacción dinámica entre las células y la matriz extracelular (87). Paulatinamente se va entendiendo el significado de las moléculas de adhesión en las fases tempranas del desarrollo embrionario.

En el concepto de la *transformación epitelial-mesenquimal* se expresa, que las fuerzas de adhesión disminuyen por la reducción de la expresión de las moléculas de adhesión en las células epiteliales. Por ello, la movilidad celular y las posibilidades de interacción con la matriz extracelular se incrementan (87, 181). En caso de necesidad, una célula puede recuperar su antigua adhesión a las células epiteliales con menor movilidad gracias a la transformación epitelial-mesenquimal- y la expresión de las moléculas de adhesión. La E-cadherina parece ser la glicoproteina esencial en este contexto. La secuencia genética que codifica a la E-cadherina podría regular los procesos de la transformación epitelial-mesenquimal y mesenquimal-epitelial (68). Si bien la investigación de la adhesión celular se preocupa en primer lugar por la comprensión del desarrollo embrionario, también se hallan los primeros resultados experimentales que muestran el significado de los procesos de adhesión para el desarrollo de malformaciones. Por una alteración de la expresión de N-cadherina se pudieron reproducir, por ejemplo, defectos del tubo neural de embriones (87).

4.3.2. Muerte celular programada (apoptosis)

Otro campo de investigación, la investigación sobre la apoptosis, ha llegado a tener un gran significado para la investigación embriológica. La *apoptosis,* como expresión de la muerte natural "programada" de la célula, puede relacionarse tanto con las alteraciones del desarrollo epitelial como con malformaciones mesenquimatosas. Más del 50% (!) de las células mueren de forma natural durante la organogénesis (110), adquierendo necesariamente un significado en el desarrollo embrionario. Mientras que la regulación correcta de la muerte celular programada es la llave para un desarrollo normal e inalterado del organismo, la disregulación de la apoptosis puede conllevar malformaciones. Bourez y *cols.* (20) subrayan, que el significado de la apoptosis en el desarrollo de las suturas de la calota. Las craneosinóstosis es interpretada por estos autores como expresión de una inhibición de la apoptosis en la zona de sutura. Experimentalmente, Weil y *cols.* (192) pudieron bloquear el cierre del tubo neural por inhibición de la muerte programada aplicando inhibidores de la caspasa. Este resultado indica la gran importancia de la apoptosis en el marco de la fusión de las zonas de contacto epitelial. Tanto en el apartado 4.2 sobre atavismos, como

en el apartado 6 sobre el cordoma, que se origina por restos tisulares de la corda dorsal, la alteración de la apoptosis podría ser el mecanismo desencadenante.

4.3.3. Regulación genética

La pregunta central de la embriología sobre la regulación de todos los procesos multiples de diferenciación, desde el óvulo inseminado hasta el desarrollo de los diferentes órganos, parece encontrar una respuesta a nivel de la biología molecular. Consiste en la tarea de determinar los moduladores de los genes que activan, en los distintos sitios, las funciones celulares necesarias en el momento adecuado. La descripción y caracterización de las *secuencias genéticas HOX,* logrado por primera vez en drosofila y posteriormente en organismos con estructuras metaméricas, excluyendo a mamíferos, es la respuesta actual de la biología molecular a la pregunta (45). Las citadas secuencias genéticas codifican a los moduladores, que se adhieren como estimuladores o supresores a los fragmentos de genes reguladores. El significado de este descubrimiento viene subrayado por el otorgamiento del premio Nobel de Medicina a Eric Wieschaus y Christiane Nüßlein-Volhard en 1995.

4.4. La fusión del paladar – aspectos modernos de la biología celular

Los procesos de fusión en el marco del desarrollo del paladar vienen siendo observados desde hace más de 100 años, de manera que, de manera ejemplar, se expondrán los diferentes aspectos de la fusión de zonas de contacto epitelial a lo largo de su desarrollo.

El primer paso de la fusión de dos apófisis significa la creación de dos momentos de adhesión entre ambos epitelios superficiales de cobertura. En un principio, la adhesión se produce por los carbohidratos superficiales y después por los desmosomas (159). Para que se inicie la fusión todas las células epiteliales deben ser eliminadas del área de fusión. Para ello se discuten tres posibles mecanismos de eliminación del epitelio:

1. la muerte celular programada,
2. una invasión epitelial y
3. una transformación epitelial-mesenquimal.

Según los resultados de investigación los 3 mecanismos participan en la eliminación del epitelio en la zona de fusión de ambas apófisis. Los estratos epiteliales externos y medios llegan a la *muerte celular programada,* por lo que el estrato basal queda expuesto (87, 159). Los epitelios periféricos emigran hacia las cubiertas epiteliales nasales y orales. Finalmente, cuando se rompe la membrana basal, ocurre la *transformación epitelial-mesenquimal* de las células epiteliales restantes, de manera que todas las células epiteliales quedan eliminadas de la zona de fusión gracias a la combinación de apoptosis, emigración y transformación (159). En la (Fig. 7 a-c) quedan reflejados de manera gráfica los procesos de la eliminación epitelial en la fusión de las apófisis del paladar.

4.5. Células de la cresta neural

Desde la perspectiva embriológica de la formación de la cabeza, la cresta neural adquiere un significado especial. Las

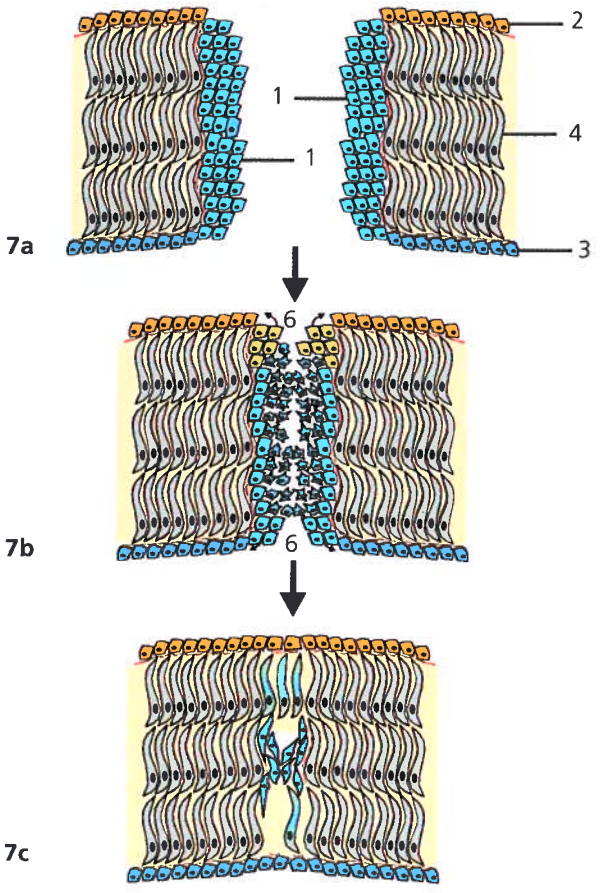

Figura 7 a-c. *7a: Ambas apófisis palatinales se encuentran en una cobertura epitelial multiplanar (1), con su epitelio nasal (2) y oral (3), así como células mesenquimales (4). 7b, c: Para la fusión de ambas apófisis han de desaparecer los epitelios de la zona de fusión. Las células epiteliales superficiales sufren la muerte celular programada (5). Los epitelios de las zonas limítrofes emigran a los epitelios de cobertura nasales y orales (6). Los restos celulares epiteliales en la zona de fusión sufren una transformación epitelial-mesenquimal Transformation (7) una vez se haya producido la ruptura de la membrana basal.*

células de la cresta neural emigran en las zonas de los arcos branquiales para constituir partes musculares y del esqueleto (63). Cabe resaltar, que las células neurales ya llevan la información genética de diferenciación para constituir partes de los arcos branquiales en el momento de abandonar la cresta neural. Gracias a esta información el mesénquima mesodérmico indiferenciado se transforma en arcos branquiales (63). Para la emigración de las células de la cresta neural es importante que se produzca un proceso de apoptosis en algunos segmentos del romboencéfalo. Se halló una correlación positiva de la molécula señal Bmp 4, así como de la secuencia de genes Hox en msx-2 asociado a procesos de apoptosis a nivel de la cresta neural (61, 62). En esta observación se refleja el significado de la secuencia genética HOX para los procesos de diferenciación embriológicos.

Para poder migrar hacia los segmentos de los arcos branquiales, las células de la cresta neural experimentan una transformación epitelial-mesenquimal (46). La emigración de las células transformadas tiene lugar en una interrelación con la matriz extracelular, atribuyéndose al ácido hialurónico y a la fibronectina un papel esencial (119). En su emigración, las células de la cresta neural se dirigen a dos lugares: la región frontonasal y las zonas de pabellón, maxilar y mejilla (184). Ha de tenerse en cuenta, que las células de la cresta neural no emigran solas, sino que todos los tejidos superficiales de la cabeza experimentan un desplazamiento desde dorsolateral hacia ventrolateral. Después de migrar, las células de la cresta neural se diferencian mayoritariamente a poblaciones de células mesenquimatosas. Éstas tienen un significado para la diferenciación de condroblastos y osteoblastos (119) participando en el segmento frontonasal decisivamente en el desarrollo de la apófisis frontal. Las estructuras como el hueso frontal, el esfenoide basal y la cápsula ótica son ejemplos característicos del desarrollo común de células de la cresta neural y del mesodermo (119).

5. MALFORMACIONES FRONTONASALES

5.1. Conceptos a cerca de la etiología

En el área frontonasal se distingue entre malformaciones epiteliales, mesenquimales y combinadas epiteliales-mesenquimales. Las malformaciones displásicas en las apófisis nasales están en relación con el desarrollo de las placodas olfatorias. La "anlage" y el desarrollo de las placodas olfatorias determinan la extensión de la inducción tisular mesenquimal. Dado que este capítulo versa sobre las malfomaciones de la base del cráneo, a continuación se desarrollarán exclusivamente los tipos de malformación epitelial. En este campo se discuten de manera controvertida diferentes modelos que tratan de explicar su desarrollo, por lo que no existe una teoría sobre la patogenia de estas malformaciones que goce de una aceptación general. En especial, es muy controvertida la teoría de los celes y los gliomas. Antes de presentar las formas clínicas de las malformaciones, queremos resaltar nuevamente la idea de la duplicadura epitelial, para resaltar las bases de la teoría de Otto (129).

En las semanas embrionarias 4 y 5, en el techo del estomodeo, se encuentra una placa basal de cierre, libre de mesenquima (16). Esta placa persiste durante bastante tiempo, de manera que hasta su disolución regular pueden surgir numerosos acontecimientos causantes de una malformación. La disolución de la membrana basal de cierre se produce por la inmigración de mesenquima. Los condroblastos se transforman en precursores cartilaginosos de la base craneal ósea. La placa de cierre se corresponde en el adulto a la zona entre el agujero ciego del cráneo hasta la porción media del clivus (129). Un retraso en la disolución de la duplicadura epitelial conlleva una inmigración insuficiente de condroblastos con el consiguiente cierre de la base del cráneo. Incluso teniendo lugar la diferenciación regular, sigue produciéndose un cierre incompleto del poro neural posterior, dado que se forma de manera regular el *Foramen caecum* del cráneo.

Clínicamente se observan las malformaciones epiteliales casi siempre en línea media o paramediales. Desde un punto de vista de la patogenia formal pueden aparecer malformaciones por exceso (por ejemplo fístulas cutáneas, quistes, gliomas extracerebrales) o por defecto (inhibición) (por ej. celes). La falta de disolución de la duplicadura epitelial secundaria a adhesiones interepiteliales circunscritas puede ser la causa de proliferaciones del ectodermo superficial o de una dispersión celular por desprendimiento o arrancamiento de ectodermo superficial. Una proliferación de ectodermo superficial en el área del *Foramen caecum cranii* puede explicar la aparición de una fístula nasofrontal, y cuando la dispersión se produce en etmoides, esfenoides o clivus podría desarrollarse una fístula congénita de LCR en la base anterior del cráneo. La dispersión de tejido epitelial puede originar una glioma extracerebral. La formación de celes se entiende en este modelo teórico por las adhesiones interepiteliales y una disminución retardada de las fuerzas de adhesión interepitaliales. De ello resulta un retraso en la disolución de la membrana basal de cierre, una inmigración retardada de condroblastos y osteoblastos y los defectos en la base del cráneo.

5.2. Fontículo nasofrontal y espacio prenasal

Para comprender las malformaciones frontonasales (como cefaloceles, gliomas, fístulas) debe considerarse el *Fonticulus nasofrontalis* y el espacio prenasal desde un punto de vista topográfico/embriológico. Ambas denominaciones describen espacios temporales formados durante el desarrollo embrionario entre la base del cráneo, formada por osificación encondral, y/o los huesos porpios y frontales, de osificación membranosa. El *Fonticulus nasofrontalis* se ubica en línea media entre los huesos pares frontales y propios de la nariz (Fig. 8), como ya fue descrito por Zuckerkandl (27). Gracias a

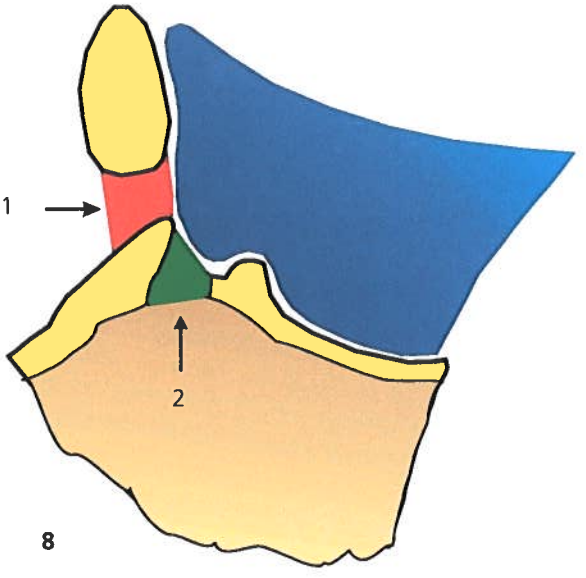

Figura 8. *El fontículo nasofrontal (1) transcurre entre las "anlagen" del hueso frontal y del hueso nasal, mientras que el espacio prenasal (2) se ubica dorsalmente a la cápsula nasal, la región en la que posteriormente se localiza el etmoides.*

la fusión ósea de los huesos en la sutura nasofrontal, el fontículo nasofrontal se cierra. Grünwald (64) describió al espacio prenasal como otra área de tejido conjuntivo, que existe temporalmente durante el desarrollo embrionario. La cápsula nasal, como la porción de condrocráneo del que se originará el etmoides, constituye el límite posterior del *espacio prenasal* (Fig. 8), que hacia delante alcanza los huesos propios de la nariz y el fontículo frontal (7). A lo largo de la embriogénesis, las apófisis nasales del hueso frontal se desarrollan inferiormente cuando se configura el *Foramen caecum cranii.* A través del *Foramen caecum cranii* transcurre una vena emisaria, que tiene una comunicación con el seno sagital superior (197), una cinta de tejido conjuntivo, o bien el foramen acaba en un fondo de saco (35).

Tanto el *Fonticulus frontalis* como el espacio prenasal, y los espacios temporales localizados entre las estructuras óseas frontbasales en formación, representan zonas vulnerables en el desarrollo embrionario, pudiendose formar diferentes malformaciones de la base del cráneo.

5.3. Fístulas de LCR

Las fístulas de LCR amenazan al hombre igual que los celes (se abordarán en el apartado 5.4), porque, a pesar de las posibilidades terapéuticas antibióticas modernas, siguen siendo un riesgo de complicaciones infecciosas endocraneales graves (meningitis, encefalitis, absceso cerebral) y potencialmente mortales (77). En las meningitis, la originada por los neumococos de la vía respiratoria alta es la que presenta el peor pronóstico (37, 77).

Cuando la pérdida de LCR es escasa o intermitente, las fístulas pueden hacerse clínicamente patente a través de meningitis recidivantes. En estas meningitis se demuestra la presencia de *Streptococcus pneumoniae* en aproximadamente un 80% de los casos (30, 67, 91). Contrariamente a las malformaciones manifiestas de la base cránea, que llaman la atención por su aspecto externo (por ejemplo telecanto), la fístula de LCR es un ejemplo típico de una malformación oculta de la base del cráneo, cuyo diagnóstico se completa habitualmente después de surgir complicaciones, como por ejemplo la meningitis (44).

5.3.1. Consideraciones de diagnóstico diferencial sobre la etiología de la fístula de LCR

Desde un punto de vista clínico, la clasificación etiológica de una fístula de LCR, como expresión de una malformación, puede conllevar grandes dificultades. Por principio, este diagnóstico debe plantearse por exclusión. En su trabajo, Ommaya y *cols.* (126) han propuesto la distinción entre fístulas traumáticas y no traumáticas. El grupo de fístulas no traumáticas se subclasificó en función de su formación secundaria un aumento de presión (tumor, hidrocéfalo) y la aparición bajo condiciones de presión normales (congénito, atrofia local, osteomielitis). Kaufman y *cols.* (84) destacaron, aparte de las congénitas e infecciosas, como subgrupo de fístulas no traumáticas, la posibilidad de fístulas adquiridas en condiciones de presión normales.

La causa más frecuente de fístula de LCR (en un 80% de los casos) es un trauma (102). La mayoría de las lesiones traumáticas de las meninges se descubre en los primeros postraumáticos (99). Sin embargo, después de un trauma, la lesión de la meninge puede aparecer después de años o de decenios, manifestándose como una fístula de LCR o mediante complicaciones endocraneales inflamatorias (meningitis, absceso cerebral) (18, 124). El intervalo más largo desde un accidente y el diagnóstico de una lesión meníngea en nuestro colectivo fue de 48 años (!) (149). Por ello proponemos el término de *lesiones meníngeas traumáticas ocultas* para aquellas lesiones traumáticas no descubiertas o manifestadas. Las lesiones traumáticas pueden ser tanto accidentes craneoencefálicos graves como traumas leves. Los acontecimientos traumáticos habitualmente se indagan insistiéndose en la anamnesis de los pacientes, lo cual destaca la importancia de un buen interrogatorio. En el grupo de etiologías no traumáticas ha de tenerse en cuenta la posibilidad de formación de una fístula de LCR a lo largo de la vida como una posibilidad, a pesar de las condiciones normales de presión y la ausencia de indicios de infección o inflamación. En la lámina cribosa, con sus perforaciones numerosas y variables, es posible la formación de una fístula por la atrofia del bulbo olfactorio (26, 121). Keros describió en un 16% de 450 preparaciones de cráneos la existencia de zonas adelgazadas, parcialmente dehiscentes de la porción medial de la lámina cribosa (86). Anatómicamente se sabe, que cada fila olfactoria se rodea de meninge, por lo que el espacio subaracnoideo puede llegar caudalmente hasta los agujeros de la lámina cribosa (121). Gracias a las condiciones anatómicas esfenoidales puede formarse allí una fístula de LCR. Cuando la neumatización del seno esfenoidal es extensa, la presión pulsátil del LCR de las cisternas basales se ejerce sobre el complejo formado por aracnoidea, duramadre y el hueso, más cuando la capa ósea es muy delgada. Onodi (127) ya observó dehiscencias en la zona de la pared lateral del seno esfenoidal. Kaufman y *cols.* (84) subrayan, que la zona de predilección de formación de fístulas de LCR son los límites del seno esfenoidal.

Pero entonces, ¿cómo puede distinguirse entre dehiscencias óseas de origen congénito y de origen adquirido cuando no existen antecedentes traumáticos?

En la zona del seno esfenoidal se destaca la importancia del conocimiento de la embriogénesis para la distinción entre fístulas congénitas y adquiridas. La estructura compleja del cuerpo esfenoidal se configura en la embriogénesis por la fusión del cuerpo esfenoidal anterior (preesfenoides), del cuerpo esfenoidal posterior (basiesfenoides), de las alas esfenoidales mayores, las menores y las apófisis pterigoides (Fig. 9 a-c). Con excepción de la láminilla medial de la apófisis pterigoides, los componentes tienen unos precursos cartilaginosos, para pasar posteriormente por una osificación encondral. Hasta el nacimiento, el preesfenoides, el basiesfenoides y las alas menores, así como las apófisis pterigoides y las alas esfenoidales mayores se encuentran fusionados. Sin embargo, la unión entre las alas esfenoidales mayores y el preesfenoides / basiesfenoides es muy laxa en el recién nacido. La fusión ósea de esta zona de contacto durante los primeros años de vida no completa todavía la formación del hueso esfenoidal. En el 3°-4° año de vida se observa la fusión de las conchas de Bertini (Ossicula Bertini) con el esfenoides, con lo que se inicia la formación del seno

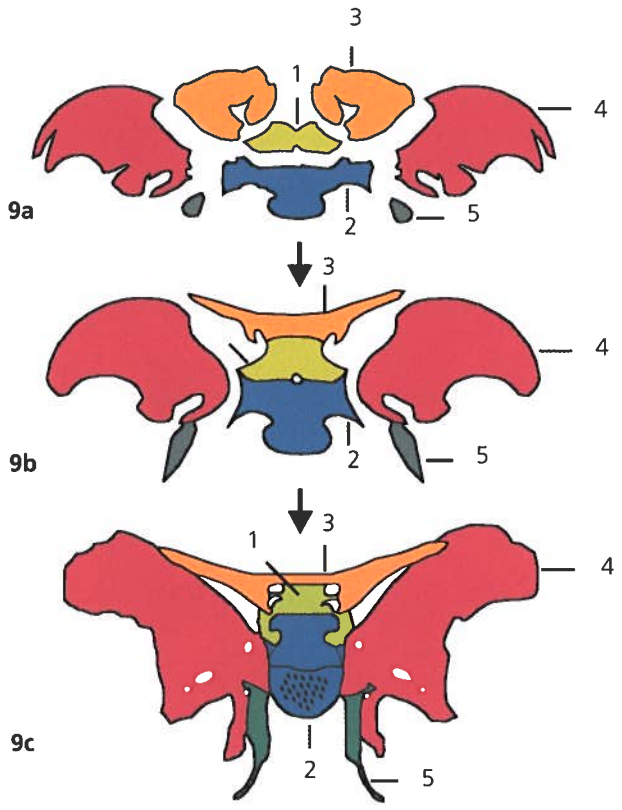

Figura 9 a-c. *9a: En la embriogénesis se forman, en primer lugar, precursores cartilaginosos del cuerpo esfenoidal anterior (1), del cuerpo esfenoidal posterior (2), de las alas menores del esfenoides (3), de las alas mayores del esfenoides (4) y de las apófisis pterigoides (5), que posteriormente se osifican enconcondralmente.*
9b: En el momento del nacimiento se han fusionado tanto el cuerpo esfenoidal anterior, el cuerpo esfenoidal posterior, las alas menores del esfenoides, así como las alas mayores esfenoidales y las apófisis pterigoides conjuntamente.
9c: En los primeros años se produce la fusión ósea del cuerpo esfenoidal con las alas mayores del esfenoides.

esfenoidal. La degradación de sustancia ósea espongiosa se amplía la luz del seno esfenoidal. Dependiendo de la cantidad de degradación la neumatización es diferente. Cuando la neumatización es extensa, el límite entre el seno esfenoidal y el espacio intracraneal se reduce a una lámina ósea delgada, junto a las estructuras meníngeas adyacentes (60, 164, 178). Pero como las mencionadas zonas de fusión de los diferentes componentes ofrecen una resistencia a la degradación ósea, deben entenderse como lugares predilectos para la formación de defectos congénitos de la base del cráneo. También Benedict y Schulz-Coulon (9) han indicado, que las dehiscencias congénitas en las suturas del seno esfenoidal pudieran ser secuela de un desgaste prematuro del mesénquima osificante durante el proceso de osificación encondral. Defectos óseos no traumáticos no relacionados con las suturas y sin indicios de ausencia de una agenesia parcial son, por tanto, la expresión de una dehiscencia ósea adquirida.

5.3.2. Aspectos diagnósticos en las fístulas de LCR

Si, ante la sospecha de una fístulas de LCR, se consigue coleccionar la secreción nasal acuosa, con su análisis químico, desde la determinación de la glucosa (atención: hallazgos con falso positivos), del cociente albúmina/prealbúmina (19) hasta el análisis de la β_2-transferrina (120), se puede verificar uan licuorrea. Hay que diferenciar la licuorrea de las rinopatías alérgicas y de la pseudolicuorrea, en cuyo caso la secreción acuosa procede del vaciado de quistes en los senos paranasales (71).

Condición *sine qua non* para el tratamiento de una fístula de LCR es su exacta localización. Para ello, las *tomografías de alta resolución* suponen una técnica diagnóstica valiosa, que permite visualizar un defecto óseo como correlación de una fístula de LCR (101, 139). En la lámina cribosa deben buscarse asimetrías, que pueden indicar alteraciones de diferenciación congénitas. La valoración de la TC no debe limitarse la base anterior del cráneo, sino que debe incluir la otobase, por cuanto en las fracturas de la base lateral, la licuorrea puede evacuarse a través de la trompa de Eustaquio, pero también, porque existe la posibilidad de una segunda fístula en los casos de malformaciones (148).

La *resonancia nuclear magnética,* como método no invasivo, está ganando cada vez un mayor significado en el diagnóstico de fístulas de LCR. En las imágenes en T2 puede demostrarse una fístula por la señal intensiva del LCR cuando los senos paranasales se encuentran aireados y la neumatización de la mastoides es buena. La presencia simultánea de edemas de mucosa o de quistes, que presentan la misma intensidad de captación que el LCR, puede dificultar la confirmación de una fístula. Algunos autores han podido localizar en casos aislados la fístula mediante la RNM (48, 150, 187), mientras que Eljamel y *cols.* pudieron localizar 11 fistulas de LCR (49) y Stafford Johnson y cols. lo consiguieron en 24 casos (162). En mastoides bien neumatizadas, con una buena aireación, pudimos demostrar la existencia de una fístula de LCR en la base del cráneo lateral mediante la RNM en una niña de 4 años, que presentaba una doble malformación de la base del cráneo (148).

La *endoscopia fluorescente* ha demostrado ser de mucha utilidad para la demostración de fístulas frontobasales (112, 163, 196). Esta técnica tiene la gran ventaja de poder identificar, durante la intervención, gracias al marcaje con fluoresceína, la fístula y, además, el éxito del cierre de la meninge inmediatamente. Mediante una otoscopia y la inspección del reborde tubárico puede valorarse simultáneamene la base craneal del oído. Las complicaciones en forma de cefaleas, hipoacusias, inflamaciones o convulsiones secundarias a la inyección intratecal de fluoresceína son conocidas (111). Wolf y *cols.* (196) atribuyen las complicaciones descritas en la literatura a tres causas: 1° La aplicación de cantidades demasiado grandes de solución con fluoresceína 2° La utilización de una preparaciones de mezclas no idóneas de fluoresceína y 3° el uso de concentraciones erróneas de fluoresceína. El empleo de soluciones de reciente creación sin conservantes y respetando la concentración y la cantidad aplicada (recomendación de la Clínica Univ. de ORL de Graz: 0,05-0,1 ml/10 kg de una solución de fluoresceína al 5%, pero

nunca más de 1 ml) ha permitido que este método diagnóstico pueda considerarse de escasas complicaciones.

La cuarta columna diagnóstica para la demostración de fístulas de LCR en el Clínico de Fulda es la *TC-cisternografía*. Aunque este método se conoce como uno de los capaces de localizar con mayor exactitud una fístula de LCR (78, 187), no siempre nos ha dado esta técnica el resultado esperado. Además, la localización preoperatoria de una fístula mediante la TC-cisternografía no siempre ha coincidido con el hallazgo intraoperatorio (41). La posibilidad de diagnosticar una fístula, bien por el marcaje del LCR, bien por la señal en T2 o bien por una TC-cisternografía con medios de contrasteno iónicos va a depender en cualquier caso, de si en el momento del diagnóstico existe una licuorrea. En comparación con la RNM y la TC-cisternografía, el marcaje con fluoresceína ofrece la ventaja de poderse identificar su coloración a través de la duramadre, aun cuando no exista una licuorrea.

Dado que ninguno de los métodos garantiza la verificación o falsificación en todos los casos, consideramos la TC de alta resolución, la RNM, la endoscopia con fluoresceína y la TC-cisternografía técnicas que se complementan en un concepto diagnóstico completado por todas ellas (Fig. 10a-d).

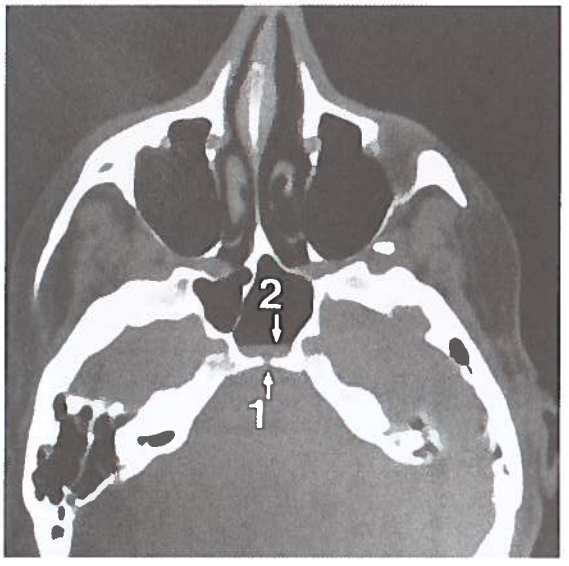

Figura 10 a

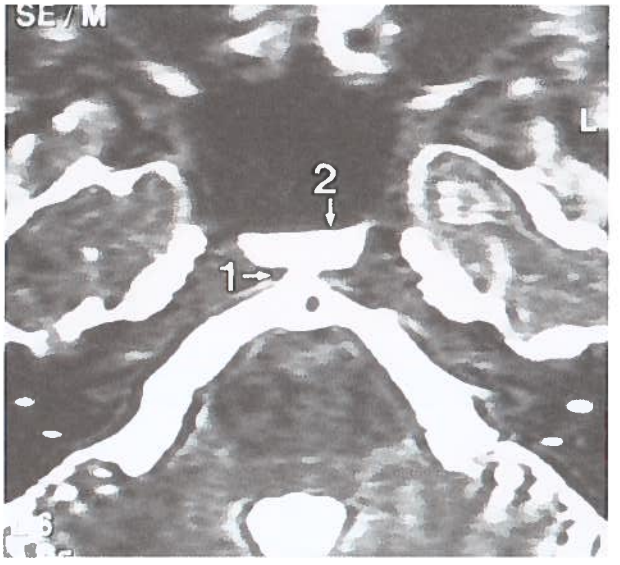

Figura 10 b

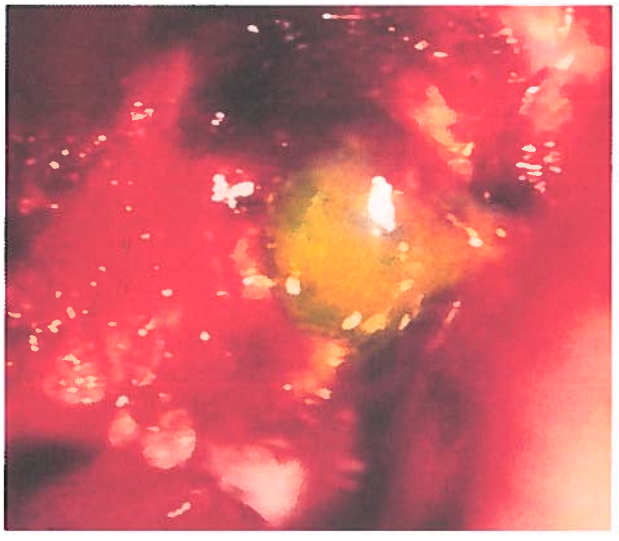

Figura 10 c

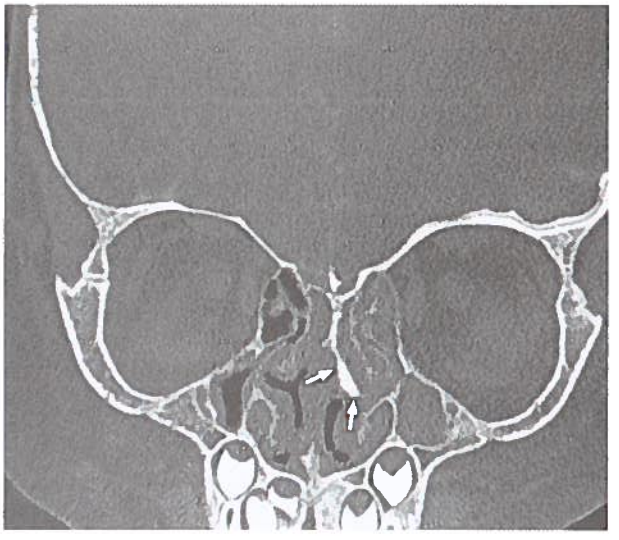

Figura 10 d

Figura 10 a-d. *10 a) Demostración del defecto de la pared posterior del seno esfenoidal (1) con colección de líquido cefalorraquídeo en seno esfenoidal (2) en una corte axial de una tomografía de alta resolución.*
10 b) Imagen de RNM de una fístula transesfenoidal (1) en T2 con LCR en seno esfenoidal (2).
10 c) Hallazgo intraoperatorio de una fístula de LCR en el techo etmoidal después de aplicación de fluoresceína intratecal.
10 d) Cisternografía por TAC con demostración de una fístula de LCR rinobasal con salida del contraste (flechas).

En el intento de localizar una fístula recomendamos, como primer paso, la TC de alta resolución y la RNM. Cuando ambas no son capaces de confirmar la fistula a pesar de la sospecha clínica, llevamos a cabo la endoscopia nasal con fluoresceína y la TC-cisternografía como métodos invasivos.

5.3.3. Tratamiento de fístulas de LCR

Las fístulas de la base anterior del cráneo deben ser cerradas por el riesgo de una complicación inflamatoria endocraneal. Desde un punto de vista histórico cabe resaltar los tratamientos de DeAlmeida y Sgalitzer. DeAlmeida (38) publicaba en 1928 acerca de la posibilidad de cerrar una fístula mediante la cauterización con ácido crómico o mediante una espiral calentada de platino. En estos procedimientos endonasales el cierre se perseguía por la estimulación de tejido granulación. Sgalitzer (158) publicaba en 1930 su experimento de reducir la licuorrea por disminución de la producción de LCR mediante la irradiación del plexo coroideo en 13 pacientes. Dado que los resultados de estos tratamientos fueron insuficientes se desarrollaron las técnicas quirúrgicas para el cierre de fistulas de LCR.

El primer cierre exitoso de un defecto de duramadre se atribuye a Dandy (33) en el año 1926, quien, a través de un abordaje intracraneal selló una fístula de la pared posterior del seno frontal con un injerto de fascia. Para la cirugía ORL, el abordaje extracraneal para el cierre de fístulas de la rinobase realizado por Dohlmann (43), en 1948, supuso un hito que marcó las décadas siguientes. Aunque ya en 1952 Hirsch (73) demostrara el cierre endonasal de una fístula en la silla turca y Vrabec y Hallberg (186) lo hicieran en 1964 en la lámina cribosa, el abordaje endonasal no ha tenido un auge sino hasta estos últimos 20 años. Hasta entonces, con excepción de algunos cirujanos ORL, la opinión predominante era, que sólo un abordaje extracraneal facilitaba la exploración segura de la base del cráneo.

Los avances técnicos (endoscopio, microscopio) permiten actualmente el sellado seguro de una gran mayoría de fístulas de la rinobase, de manera que la técnica endonasal se ha constituido en el abordaje más importante del cirujano ORL. En una revisión bibliográfica desde 1952 hasta 1998 (152) encontramos un cierre primario de fístulas de LCR mediante plastias de duramadre en el 92% (casos totales de 462 plastias de duramadre). Este porcentaje tan alto de éxitos se superpone a nuestra propia experiencia. En el periodo comprendido entre el 01-02-1979 hasta el 15-05-1999 se han intervenido en nuestro Servicio de ORL del Clínico de Fulda 147 plastias durales, siendo el éxito primario del abordaje endonasal del 93%. Aparte de la tasa tan alta de sellado, en comparación con el abordaje extracraneal, las excelencias del abordaje endonasal se resumen en una baja morbilidad y la preservación del sentido del olfato. En las fístulas de la lámina cribosa con el olfato preservado debe decidirse en cada caso, si el abordaje endonasal o el intracraneal (por ejemplo la colocación bajo visión de fragmentos de grasa entre la fila olfatoria) es el que presenta mayores posibilidades de preservar el olfato. Respecto a las indicaciones de los abordajes extra o intracraneales de fístulas qure no pueden ser selladas por via endonasal, remitimos a la literatura correspondiente.

5.4. Cefaloceles

5.4.1. Incidencia y clasificación

La meninge puede propagarse a través del defecto de la base del cráneo aisladamente como meningocele o conjuntamente con tejido cerebral como meningoencefalocele. Los meningoencefaloceles, que contienen parte del sistema ventricular también son denominados meningoencefalocystoceles (55). Los cefaloceles (meningoceles, encefaloceles) aparecen en niños con una frecuencia entre 1-3/10.000 (57, 82, 94). En Australia la incidencia se supone alrededor de un 0,08/1.000 nacimientos (160). Los encefaloceles aparecen con una frecuencia de 1/4.000 nacidos vivos (17, 148). Según su localización en la base del cráneo se pueden distinguir entre encefaloceles occipitales (75%), sincipitales (15%) y basales (10%) (129, 192). Esta distribución hace referencia al entorno europeo, mientras que en paises como Malaysia, Tailandia, Indonesia, Burma y partes de Rusia el porcentaje de encefaloceles es sensiblemente mayor (34, 169).

Debido al significado para el cirujano ORL el apartado se limita a la descripción de encefaloceles sincipitales y basales. Mientras que los celes sincipitales (Fig. 11 a-b) se exteriorizan siendo directamente visibles, los cefaloceles basales de expanden primariamente hacia las fosas nasales, a etmoides o senos esfenoidal, o hacia la epifaringe. Según la experiencia en la base anterior del cráneo, los cefaloceles basales se ubican en las cercanías inmmediatas del agujero ciego (Fig. 12) y, más dorsalmente, en el nivel medial/paramedial (Fig. 13). La salida de cefaloceles a través de un agujero ciego agrandado ya fue descrito por Ried en 1852 (144). Básicamente puede diferenciarse entre cefaloceles extranasales e intranasales. Esta subclasificación ha sido completada por otra clasificación más exacta, de manera que se pudieron destacar localizaciones características de cefaloceles congénitos. Mientras, la denominación de cefalocele sincipital se entiende como un concepto más amplio para los cefaloceles localizados entre el hueso frontal y el etmoidal, con la denominación de cefalocele basal se entiende aquellos localizados en etmoides/zona esfenoidal (34). El grupo de los cefaloceles sincipitales abarca los cefaloceles nasofrontales, nasoetmoidales y nasoorbitales. Los más frecuentes son los los cefaloceles nasofrontales, seguidos de los nasoetmoidales y de los nasoorbitales.

Para mejor entendimiento de las formas de celes es importante recordar la embriología. Durante la embriogénesis se forman de entrada dos espacios, el fontículo frontal y el espacio prenasal (165). En las formas nasofrontales el cefalocele se localiza en el *Fonticulus frontalis* entre el hueso frontal y el hueso propio de la nariz, apareciendo a la altura de la glabela (Fig. 14a). En las formas nasoetmoidales y nasoorbitales el cefalocele se halla en el espacio prenasal (Fig. 14b), lo cual hace comprensible la comunicación con el agujero ciego de ambos subgrupos. Los encefaloceles nasoetmoidales tienden a extenderse en la zona entre los huesos y cartílagos nasales. Partiendo del

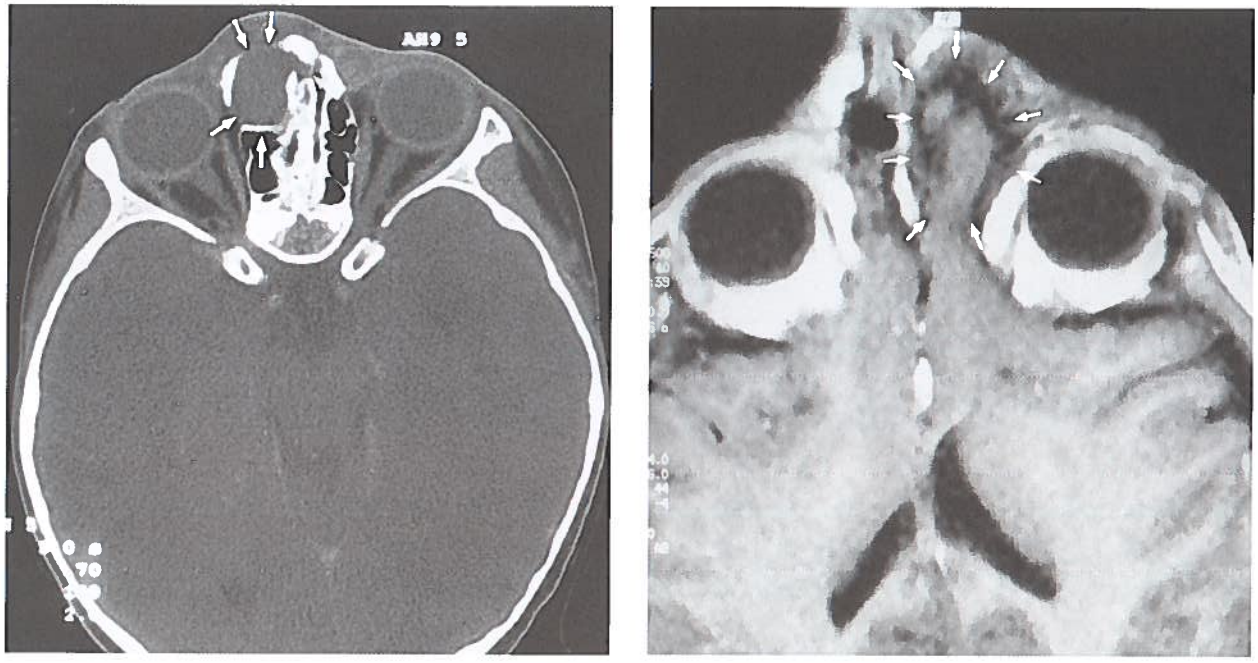

Figura 11 a-b. *Imagen de TC (11a) de un encefalocele sincitial y hallazgo por RNM (11b) de un meningoencefalocele sincitial con demostración del LCR en oscuro (negro) (imagen en T1).*

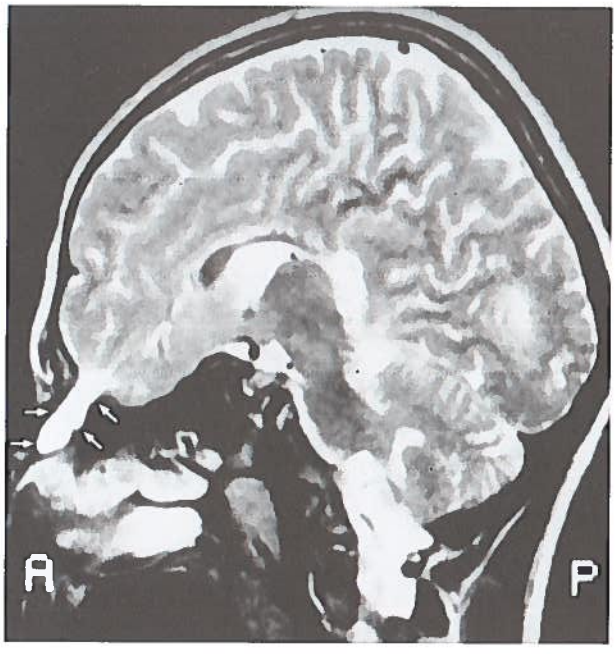

Figura 12. *Imagen de RNM de un meningocele atravesando el Foramen caecum craneal con una alta intensidad de señal del LCR (blanco) en T2.*

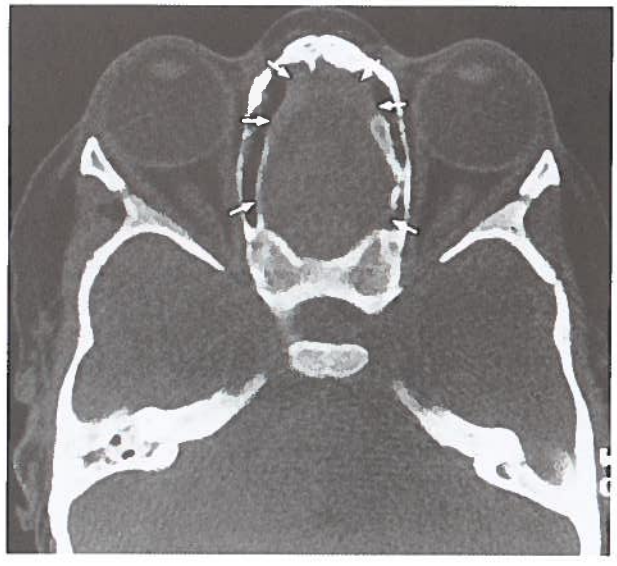

Figura 13. *Imagen TC de un encefalocele basal grande con ausencia completa del techo etmoidal y de la lámina cribosa.*

espacio prenasal los cefaloceles nasorbitales se extienden lateralmente hacia la órbita.

La localización típica de los cefaloceles congénitos se resumen en la Tabla 1, según la exposición de Nager (117). El encefalocele esfenomaxilar no se observa habitualmente, porque solamente se asocia malformaciones graves no compatibles con la vida (56). La forma esfenoetmoidal parecen combinarse especialmente con hidrocéfalos y fisuras

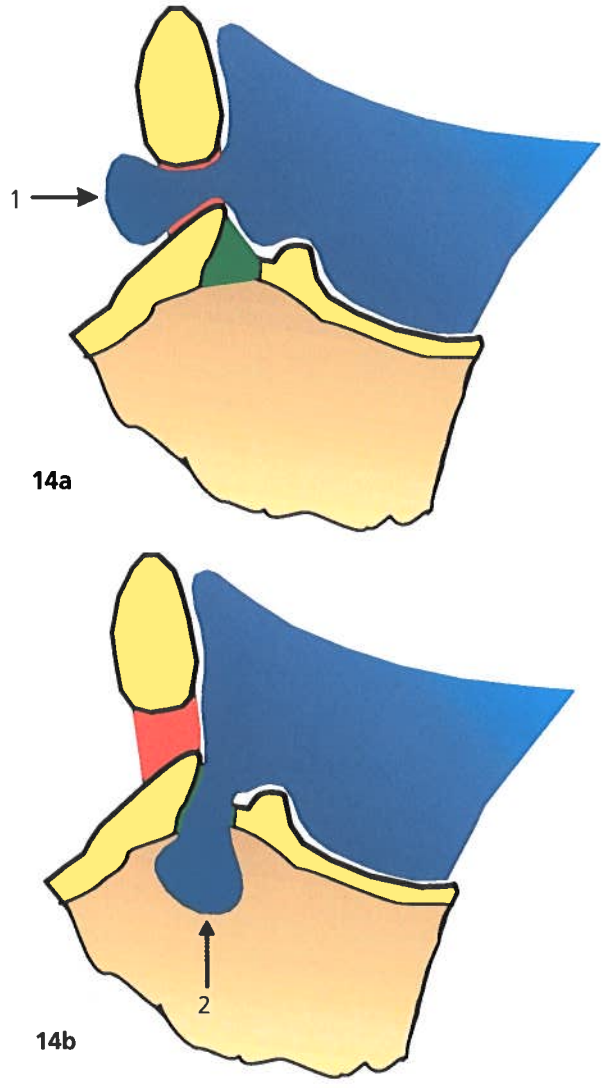

Figura 14 a-b. *Imagen gráfica de un encefalocele extranasal (1) con salida a través del Fonticulus nasofrontalis (a) y de un cefalocele intranasal (2) con exteriorización a través del espacio prenasal (b).*

(117). Basándose en su experiencia clínica, Buchfelder y *cols.* (28) han discutido el encefalocele intraesfenoidal como forma autónoma, debida a un defecto óseo en la pared lateral, que se limitaría al seno esfenoidal. Sin poder indagar ningún antecedente de trauma, en nuestro Servicio se trató a una paciente de 29 años con un meningocele paraselar. La zona de entrada al seno esfenoidal, al cual se limitaba el cele, se encontró en la parde lateral del seno (Fig. 15). El hallazgo, en gemelos, de una fístula de LCR en el límite posterolateral del seno esfenoidal (12) indica la posibilidad de anomalías congénitas en el límite paraselar del seno esfenoidal. Cuando se publiquen otros hallazgos de cefaloceles intraesfenoidales con indicios congénitos, deberán ampliarse la lista de cefaloceles congénitos de Nager (117) con la forma intraesfenoidal.

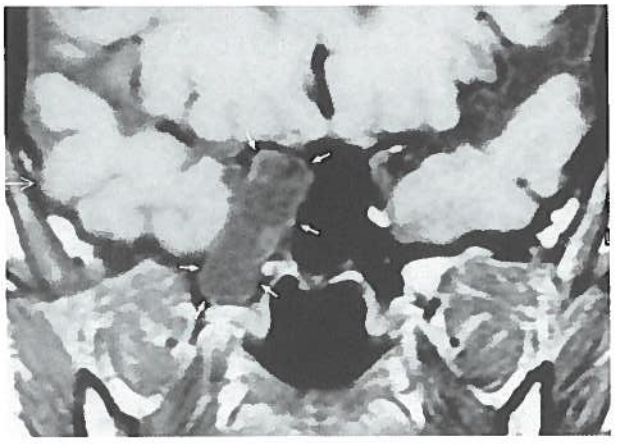

Figura 15. *Imagen de RNM de un meningócele intraesfenoidal en T1, que rellena la luz del seno esfenoidal derecho.*

5.4.2. Formas clínicas

Clínicamente, el hipertelorismo, en especial el que pudiera esperarse en la forma nasoetmoidal, puede indicar la existencia de celes sincipitales. La aparición o no de un hipertelorismo dependerá en primer lugar del tamaño del cele (34). Los celes deben presentar fenómenos de transiluminación. Cuando se realiza una compresión de la vena yugular puede esperarse un aumento del tamaño del cele secundario a un incremento de la presión intracraneal (signo de Fürstenberg) (165). Tanto la rinolicuorrea como la meningitis pueden ser síntomas de debut, en especial una meningitis recidivante debida al *Streptococcus pneumoniae* son indicios clínicos importantes de un defecto de la base del cráneo. En la bibliografía existen historias clínicas de meningitis recidivadas hasta que se diagnosticara un cefalocele como origen (117). Como diagnóstico diferencial ha de pensarse en un sínfrome de inmunodeficiencia. La licuorrea no siempre es apercibida por el mismo enfermo, porque las cantidades pequeñas pueden no notarse en su transporte hacia rinofaringe. En las manifestaciones intranasales, los encefaloceles no deben confundirse con pólipos comunes, porque su biopsia puede conllevar a una licuorrea y consiguiente meningitis ascendente (107). Ya en 1813, Richter (142) describió la aparición de una meningitis con final letal después de una polipectomía "simple" de lo que en realidad era un meningoencefalocele. Los cefaloceles en la nasofaringe son muy raros, pero pueden confundirse con adenoides.

La aparición familiar de cefaloceles ha sido descrita (189). También se ha podido provocar la aparición experimental de cefaloceles mediante substancias teratógenas (117). En un 30% de los casos, los cefaloceles se asocian a otras malformaciones (128). El diagnóstico por RNM permite la confirmación excelente de cefaloceles y la diferenciación entre meningo y encefaloceles, pero además facilita el reconocimiento de otras posibles anomalías cerebrales. Las agenesias del cuerpo calloso, quistes y quistoencefalias se han encontrado como malformaciones asociadas a cefaloceles (7). En el Síndrome HARDE-(**H:** hidrocéfalo, **A:** agiria, **R:** displasia

retinal **E:** encefalocele) los encefaloceles aparecen hasta en un 50% (130, 195).

Para la valoración de las estructuras óseas se precisa una TC. El estudio de la base anterior y de la lateral en la búsqueda de defectos óseos, que pueden ser únicos, múltiples (107) o combinados en la rino y la otobase craneal (148), deben ser muy minuciosos, aunque el cefalocele sea un hallazgo evidente. En los cefaloceles nasoetmoidales y nasoorbitarios se observa radiológicamente como mínimo un ensanchamiento del agujero ciego cuando estos celes no producen un defecto de la base del cráneo por su tamaño. En 4 encefaloceles nasoetmoidales y 1 nasoorbitario Barkovich y *cols.* (7) lograron demostrar radiológicamente un ensanchamiento del agujero ciego del cráneo. Cuando existe una malformación del agujero ciego craneal en no pocas ocasiones también se halla una *crista galli* anormal o dividida (133).

Cuando se observan celes en edades más avanzadas, tal y como se discutió en el apartado 5.3 de fístulas de LCR detalladamente, ha de cuestionarse su etiología, en especial para distinguirlos de los de causa traumática. La clasificación de un cele como de origen congénito implica tener en cuenta las formas de celes congénitos de la Tabla 1. La suposición de un encefalocele congénito de una localización diferente a la enumerada exige una aclaración embriológica. Si en los antecedentes del paciente existe un traumatismo, debe barajarse el diagnóstico de cele congénito con cuidado. Las anomalías asociadas son un buen indicador de una etiología congénita. Además, en los celes traumáticos y en los quistes aracnoideos debe faltar una cubierta epitelial, que sí se observa histológicamente en las formas congénitas (133).

El tratamiento persigue un sellado quirúrgico de la meninge. Dependiendo del hallazgo estético puede estar indicada la corrección del hipertelorismo o de la estructura nasal. Estos retos complejos precisan una colaboración multidisciplinaria con especialidades como la Otorrinolaringología, la Cirugía Maxilo-Facial y la Neurocirugía. En los casos de los encefaloceles, el tejido cerebral no tiene funciones, por lo que puede ser resecado.

5.4.3. Etiología

De entre las numerosas teorías, pueden aplicarse dos teorías básicas en la interpretación etiológica de los cefaloceles sincipitales y basales.

1) El desplazamiento de la duramadre y del tejido cerebral se produce a través del defecto óseo

2) Los cefaloceles ya se inician previo al cierre de la base ósea del cráneo, de manera que el defecto óseo es consecuencia del cele.

En los cefaloceles congénitos se discute por parte de los autores la existencia primaria del defecto óseo con la consiguiente formación del cele (117). Las observaciones de cefaloceles en embriones indican, que el cele se origina primariamente y el defecto óseo se produce secundariamente por la imposibilidad de fusión ósea (194).

La formación de cefaloceles frontobasales se interpreta por la mayoría de autores como una alteración del desarrollo en el área del neuroporo anterior (55). Ya en 1828, Geoffroy-Saint Hilaire (54) describió la etiología de los cefaloceles por la persistencia o retraso de la disolución de las anlagen de cerebro y branquias (contacto entre meninges y capas cutáneas del cuerpo), por lo que la formación de hueso se inhibe en esta zona. Al principio de la formación meníngea se presupone un contacto estrecho entre la misma y la piel superficial. La disolución retardada

Tabla 1
Synopsis de los cefaloceles sincipitales (a) y basales (b) según Nager (157)

a) Encefaloceles sincipitales	
Forma	**Localización**
Nasofrontal	Entre nariz y hueso frontal.
Nasoetmoidal	Entre huesos propios de la nariz y estructuras cartilaginosas con inclusión posterior del etmoides *(Foramen caecum cranii).*
Nasoorbital	Corresponde cranealmente a una cele nasoetmoidal, pero se extiende lateralmente a la órbita entre la apófisis frontal del hueso maxilar y el hueso lagrimal/lámina papirácea del hueso etmoidal.

b) Encefaloceles basales	
Forma	**Localización**
Esfenoorbital	Extensión del cele desde fosa cerebral media a través de la fisura orbitaria superior, el canal óptico o defectos congénitos de los límites orbitarios asociados facultativamente a una hipoplasia o aplasia del ala esfenoidal.
Esfenomaxilar	Extensión del cele desde la fosa cerebral media a través de la fisura orbitaria superior e inferior hacia la fosa pterigopalatina.
Nasofaríngeo:	
a) Transetmoidal	Cele atraviesa la lámina cribosa.
b) Esfenoetmoidal	Cele de línea media en la zona de paso entre seno etmoidal y esfenoidal.
c) Esfenonasofaríngeo	Cele atraviesa desde fosa cerebral anterior o la zona hipofisaria hacia el seno esfenoidal / nasofaringe.
d) basioccipital	Cele entra en nasofaringe a la altura de la porción caudal del clivus.

de esta zona de contacto puede conllevar a anomalías en el espacio prenasal (142). Con respecto a la hipótesis de una persistencia de adhesiones epiteliales (duplicaduras epiteliales) como clave para entender la formación de celes, se remite al apartado 4.1, 4.4 y 5.1.

Se duda de la teoría de la evaginación meníngea anteroinferior en el espacio prenasal hacia el final del 2° mes embrionario como desarrollo patogenético de la formación de celes. La reposición incompleta de una evaginación meníngea en el espacio prenasal se usa como mecanismo para explicar tanto la formación de celes, como la etiología de gliomas y fístulas (7, 27, 165). Como reliquia del tejido meníngeo y cerebral prolapsado hacia el espacio prenasal se describe un haz de tejido conjuntivo en la zona del *Foramen caecum cranii* (7). Finalmente se menciona una teoría más, que actualmente está menos considerada, pero que tiene un paralelismo interesante en la discusión de la etiología de los gliomas. La observación de meningoencefaloceles en los casos de ausencia del bulbo olfatorio justificaba la formación de los mismos por la ausencia del rinencéfalo (25).

5.5. Gliomas

5.5.1. Definición e incidencia

La primera descripción de un glioma con el término de "encefaloma" se atribuye a Berger en 1890 (188). El concepto de glioma fue introducido por Schmidt (154) a principios del s. XX como descripción de un tumor gliomatoso en el dorso de la nariz. Dado que el término de glioma define una neoplasia maligna en los tumores intracerebrales, su utilización para describir el tejido ectópico intra y extranasal resulta poco agraciada. La propuesta correcta de denominarlo "benign congenital nasal neuroectodermal tumor" (193) no ha logrado imponerse, probablemente debido a su longitud. En lugar del término de glioma nasal, en la bibliografía reciente se halla la propuesta "heterotopia cerebronasal" (7, 89), que podría substituir el término antiguo. La OMS emplea el término "nasal glial heterotopia" (88), que, sin embargo, implica una limitación para estructuras gliales.

Los gliomas nasales son tumores muy raros. La incidencia de tumores nasales congénitos oscila entre 1/20.000-40.000 de recién nacidos. Después de los encefaloceles y los dermoides, los gliomas son los tumores congénitos más frecuentes en la región nasal (79). En el Reino Unido (21) se encontró en un grupo de 109 tumores congénitos 5 gliomas (4,6%). Younus y Coode (199) cifraron en 1986 un total de 230 gliomas heterotópicos de la región frontonasal en la bibliografía. La Tabla 2 enumera los gliomas nasales observados desde el 1-1-1986 hasta el 31-03-1999.

5.5.2. Cuadro clínico y tratamiento

Los gliomas nasales son tumores benignos localizados en la mediana o la paramediana (199). El 60% de los gliomas tiene una presentación extranasal, el 30% se halla

Tabla 2
Lista de la bibliografía de descripciones de glioma del 01-01-1986 hasta el 31-05-1999 (7, 29, 39, 42, 50, 69, 80, 81, 85, 89, 98, 103, 131, 132, 138, 140, 146, 165, 172, 174, 176, 179, 198, 199)

Autores	Localización	Diagnóstico	Sexo	Tratamiento	Follow-up
Fletcher y *cols.*, 1986 (49)	1) conexión intracraneal (intra-/extranasal)	7 meses	hombre	Resección extranasal e intranasal por separado, porque se reconoció la extensión intransal después	Post-OP 2x meningitis
	2) intra-/extranasal (conexión al un encefalocele frontal a través de un haz de tejido conjuntivo Enzephalozele	3 semanas	mujer	Resección	No existió
	3) extranasal	5 meses	hombre	Resección	2 1/2 años sin recidiva
Patterson y *cols.*, 1986 (131)	3x intranasal (2x contacto con la duramadre), 1x extranasal	1-23 meses (fecha de intervención)	3x hombres, 1x mujer	Resección (sin datos concretos)	1 tumor resudual, 1x fístula de LCR post-OP
Younus y Coode, 1986 (198)	1) intra-/extranasal: raíz en la pared lateral de fosas y exteriorización por un defecto óseo del hueso propio, segundo glioma intranasal en la fosa olfatoria	3 meses	mujer	Resección por abordaje externo (rinotomía lateral)	18 meses sin recidiva

	2) intra-/extranasal: raíz en el cornete inferior y exteriorización entre hueso propio y cartílago triangular	3 años	mujer	Resektion bei externem Zugang (laterale Rhinotomie)	1 año sin recidiva
Lorch y *cols.*, 1987 (102)	intranasal	nacimiento	hombre	–	–
Pollard y Carter, 1987 (137)	intranasal	25 años	hombre	Resección endonasal bajo la sospecha de una poliposis nasosinusal	Muerte por hemorragia subaracnoidea a las 9 semanas de la operación
Juhlin y Derkay, 1989 (80)	intranasal, fosa nasal	2 1/2 años	mujer	Resección por abordaje externo (Incisión de Weir)	–
Yeoh y *cols.*, 1989 (197)	2 x intranasal, 15 x extranasal, 4 x intra-extranasal	nacimiento hasta 6 años	14 hombres, 7 mujeres	–	6 x recidivas
Pupalla y *cols.*, 1990 (139)	1 x intranasal	nacimiento	varón	Resección	–
Kennard y Rasmussen, 1990 (84)	extranasal	1 semana	hombre	Resección por abordaje externo	1 mes post-op sin tumor residual
Barkovich y *cols.*, 1991 (7)	extranasal, haz de tejido conjuntivo hasta un agujero ciego ampliado	9 meses	mujer	–	–
Isimbaldi y *cols.*, 1992 (79)		6 meses	mujer		resección incompleta
Heacock y *cols.*, 1992 (68)	intranasal, meato medio izquierdo	45 años	mujer	resección endonasal	sin recidiva a los 2 meses
Levine y *cols.*, 1993 (97)	extranasal (de entrada diagnóstico equivocado: hemangioma)	nacimiento	mujer	Resección por abordaje externo	Sin recidiva a los 15 meses
Derkay y Tunnessen, 1994 (39)	intranasal con salida de la fosa nasal derecha	nacimiento	–	–	–
Tashiro y *cols.*, 1995 (171)	Intranasal	14 meses	mujer	–	–
Thomson y *cols.*, 1995 (175)	3x extranasal, 4x extra-intranasal	3 meses a los 8 años	6x hombres, 1x mujer	resección por abordaje externo	2 recidivas
Kleinsasser y *cols.*, 1996 (88)	intranasal (haz de tejido conjuntivo hasta el cerebro frontal)	64 años	mujer	resección por abordaje externo	12 meses sin recidiva
Stoll y Nieschalk, 1996 (164)	1) intranasal, raíz en el espacio prenasal 2) intranasal, raíz en el espacio prenasal	nacimiento nacimiento	hombre hombre	resección endonasal resección endonasal	– sin recidiva 1 mes postop.

Dini y *cols.*, 1998 (42)	Intranasal	7 meses	–	resección endonasal	sin recidiva a los 3 años
Pasquini y *cols.*, (130)	Intranasal	17 años	hombre	resección endonasal	sin recidiva a los 2 años
Sanjuan-Rodríguez y *cols.*, 1998 (145)	Extranasal	nacimiento	–	resección por abordaje externo	–
Terron y *cols.*, 1998 (173)	Extranasal	nacimiento	hombre	resección por abordaje externo	sin recidiva al año
Burckhardt y Tobon, 1999 (29)	Intranasal	1 Monat	hombre	resección endonasal	–
Van den Abbeele y *cols.*, 1999 (178)	1) intranasal (conexión intracraneal) 2) intranasal (conexión intracraneal) 3) intranasal (conexión intracraneal)	8 años 14 meses 12 meses	hombre mujer mujer	resección endonasal resección endonasal resección endonasal	sin recidiva sin recidiva sin recidiva

intranasalmente y el 10% muestra una localización intra-extranasal (193). Las manifestaciones intra-extranasales muestran una comunicación a través del defecto en el hueso propio o en su límite lateral. La órbita, el seno frontal, la fosa pterigopalatina, la epifaringe o la orofaringe son localizaciones muy raras de tejido ectópico gliomatoso (58, 123). Se ha descrito la aparición simultánea de 2 ó más gliomas en un mismo paciente (198, 199).

Ha de tenerse en cuenta, que los gliomas pueden presentar una comunicación intracraneal a través de un haz de tejido conjuntivo o tejido de glia (69, 83, 123). En un 10% de los casos ha de contarse con una licuorrea. Durante la cirugía de gliomas se observó un defecto óseo de la base del cráneo en un 5% (193). El haz de tejido conjuntivo puede estar anclado en la base del cráneo, sin que exista una dehiscencia ósea (170). Cuando existe una comunicación con el espacio intracraneal la TC puede demostrar el defecto óseo, aunque en la mayoría de gliomas la base del cráneo se encuentra anodina por la ausencia del haz de tejido conjuntivo.

Los gliomas son tumores sólidos, no pulsátiles y no comprimibles (165). Los gliomas extranasales imponen clínicamente como protuberancias poco estéticas en el dorso nasal y en la región de los párpados (58). Se trata de tumoraciones duras a la palpación, que no cambian de tamaño o volumen ante los aumentos de la presión intracraneal (por ejemplo por la compresión de la vena yugular/ signo de Fürstenberg). La piel que recubre los gliomas es anodina habitualmente, ocasionalmente presenta teleangiectasias. Los gliomas intranasales pueden estar adheridos a la pared lateral, en el meato medio o en el tabique (39, 199). Mientras que los cefaloceles pueden encontrarse mayoritariamente en línea media, los gliomas se ubican más frecuentemente en zonas laterales de las fosas nasales (14). No deben confundirse con pólipos inflamatorios habituales (Fig. 16), porque, debido a la posibilidad de una comunicación intracraneal, su biopsia puede conllevar a una licuorrea y meningitis (58, 193). Se ha descrito la formación de LCR en el interior de un glioma sin conexión con el endocráneo (14), explicable por formaciones de plexo coroides en el tejido ectópico.

Los síntomas característicos, aunque inespecíficos, son la insuficiencia respiratoria nasal y posibles infecciones de los senos paranasales. También se ha descrito la aparición de epistaxis (165). La meningitis es un síntoma raro de esta heterotopia. Malformaciones asociadas, como ocurre en los

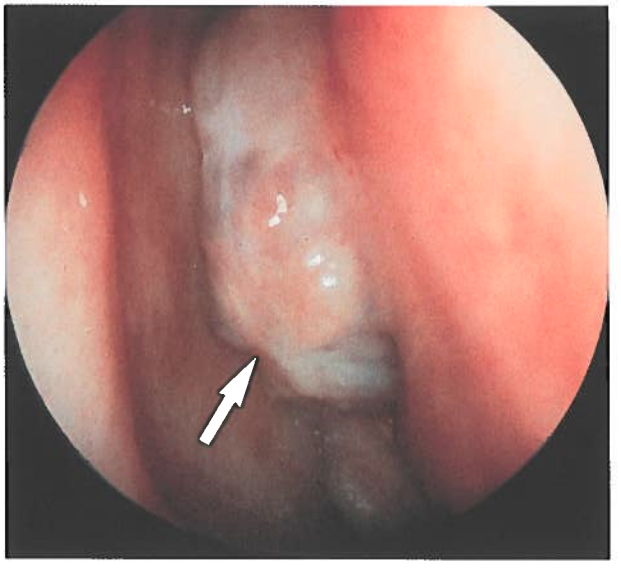

Figura 16. *Hallazgo endoscópico de un glioma intranasal, que impone como una masa ocupante de espacio blanquecina y dura.*

encefaloceles o las atresias de coana no se han descrito en los gliomas nasales por la mayoría de autores, al igual que la aparición en familias (15, 81, 188). La evaluación de la bibliografía demuestra que, aunque la asociación con otras malformaciones es rara, sí puede observarse en casos aislados. El hallazgo común de un glioma intranasal con una fisura labial-maxilar-palatinal fue presentado por Vistnes y *cols.* (183). Martínez-Tello y Koch (109) observaron un glioma intranasal asociado a un hipertelorismo, una microcefalia y un hidrocéfalo interno. Hirsh y cols. (74) describieron un glioma en un defecto de línea media facial y una holoprosencefalia. Pollard y Carter (138) publicaron en 1996 la manifestación conjunta de un glioma nasal con una neurofibromatosis de von Recklinghausen. También se ha observado una prevalencia del sexo masculino en una relación 3:1 (193), al igual que el reparto por igual en ambos sexos (15, 69, 188).

El diagnóstico de glioma se hace regularmente muy temprano después del parto. En la bibliografía se encuentran casos de diagnóstico en edad adulta, incluso a la edad de 62 y 64 años (66, 89). El comportamiento del crecimiento del tejido gliomatoso heterotópico se corresponde mayoritariamente con el del tejido circundante (58). Sólo en casos aislados se ha observado un crecimiento más veloz del glioma que del tejido (15). El tratamiento de los gliomas debe ser lo más precoz posible, dada su tendencia a deformar las estructuras esqueléticas en crecimiento (39). El tratamiento de elección, después de un estudio neuroradiológico de la base del cráneo, es la resección. Cuando las imágenes neuroradiológicas indican la posiblidad de una existencia de una comunicación con el espacio intracraneal, durante la intervención se hará necesaria una plastia dural, para eliminar el riesgo de una complicación endocraneal infecciosa. Como hasta ahora no se han descrito malignizaciones (58), el tratamiento quirúrgico deberá ser conservador teniendo en cuenta los aspectos funcionales y estéticos (165). Las tasas de recidiva después de resecciones de gliomas de cifran hasta en un 10% y deben entenderse como el resultado de una resección incompleta de la heterotopia (105). Se supone, que las nuevas técnicas neuroradiológicas de exploración (TAC, RNM) permitirán reducir esta tasa en un futuro.

El glioma nasal puede entenderse como un tejido neuroectodermal ectópico. Histológicamente se compone de células gliales y tejido conjuntivo. Habitualmente no se hallan neuronas. Sí se han llegado a encontrar axones mielinizados por Smith y *cols.* (161) en un paciente de 54 años. El hallazgo de elementos celulares musculares (193) puede entenderse por la posibilidad de transformación de células gliales a células musculares en cultivos celulares de la rata (97). Histológicamente no se encuentra una cápsula (58). Mientras que los gliomas extranasales se ubican en el tejido celular subcutáneo, estando recubiertos por piel normal, los gliomas intranasales se ven recubiertos por mucosa respiratoria.

En el espectro del diagnóstico diferencial de los procesos expansivos nasales congénitos cabe enumerar especialmente los encefaloceles, dermoides / epidermoides y teratomas (69). Se discute el tejido cerebral heterotópico en el cavum como una entidad independiente (157). Histológicamente se han descrito en estas heterotopias porciones ependimomatosasa, del plexo coroideo, así como astrocitos y tejido conjuntivo. En el cuadro clínico se incluyen como características diferenciales (1) la obstrucción de las vías aereas superiores por la localización en cavum, (2) la ausencia de comunicación con el espacio endocraneal y (3) la asociación con otras malformaciones (157). En la cirugía de los senos paranasales de las sinusitis infantiles ha de pensarse en la posibilidad de un glioma intranasal.

5.5.3. Etiología

La etiología de los gliomas nasales es desconocida. Los distintos modelos explicativos se enumeran a continuación. Nuevamente se observa la existencia de unos conocimientos rudimentarios acerca de la embriología de la base del cráneo y de sus malformaciones. Como los principios etiológicos reflejan aspectos clínicos, también se incluyen aspectos referentes a su tratamiento. La mayoría de las diferentes teorías pueden ordenarse en las siguientes ideas:

1) El tejido neuroectodermal se desplaza, previo al cierre de la base del cráneo, durante la embriogénesis hacia la zona nasal. Debido a una retracción insuficiente en el momento del cierre, se produce la separación del resto de tejido cerebral.

2) Tejido ectodermal se desplaza anormalmente hacia zonas nasales.

3) Los gliomas se producen de células neurogliales de la mucosa nasal en la zona del bulbo olfactorio, que migran a través de la frontera frontoetmoidal hacia el área extranasal o a través de la lámina cribosa hacia la zona intranasal.

4) Los gliomas se entienden como blastomas. El neuroectodermo se desprende en la embriogénesis precoz de su unión tisular y se diferencia extracranealmente hacia un tejido neuroglial ectópico.

La primera teoría se basa en la hipótesis de Schmidt del año 1900 (154). Según este autor, la formación de gliomas se debía entender como la evaginación de tejido neuroectodermal a través de la fontanela nasofrontal. En el desarrollo normal, esta región, que rodea el *Foramen caecum,* se cierra después de la retracción de esa porción de tejido neuroectodermal. El cierre completo previamente a la retracción del tejido llevaría a una amputación del tejido neuroectodermal adelantado. El cierre incompleto antes de la reposición podría explicar la existencia de la comunicación tisular hacia el espacio intracraneal. A pesar de que el tejido cerebral heterotópico en faringe se entiende como una entidad independiente, se ha discutido una etiología similar, según los conceptos de Schmidt para la formación de gliomas intranasales. Contrariamente a los gliomas nasales, el fallo que conlleva a la formación de tejido cerebral heterotópico se produciría en una fase embriológica anterior (200).

Una relación etiológica similar se establece con los encefaloceles, entendiéndose los gliomas como variantes de encefaloceles, en los que la conexión con el endocráneo se pierde (7, 8, 27). Esta idea significa, que las hipótesis discutidas en el apartado anterior sobre la formación de los encefaloceles también pueden aplicarse a los gliomas. La observación del haz de tejido conjuntivo que parte del glioma extranasal hasta el foramen ciego ampliado (7), corresponde a la relación de los encefaloceles nasoetmoidales y nasoorbitales con el agujero ciego, se apoya desde un punto de vista clínico la hipótesis de vías de formación comunes

para encefaloceles y gliomas (132). Sobre esta base, el tejido cerebral heterotópico en nasofaringe se entiende, según la observación de Nager (117), como una protrusión de tejido cerebral hacia nasofaringe en la zona de lo que posteriormente constituye el clivus caudal con pérdida del área de unión hacia el espacio intracraneal.

La suposición del desplazamiento del neuroectodermo hacia la zona nasal también se explica por una alteración en la separación del tubo neural del neuroectodermo que lo cubre. Esto significa, que no debe presuponerse una herniación de tejido glial hacia la fosa nasal, como formulado por Schmidt (154), sino alteraciones en el proceso de cierre del poro neural anterior como origen de los desplazamientos tisulares (79, 170).

Otra hipótesis consiste en la migración de tejido glial a lo largo de los nervios olfactorios en la fase embrionaria (36). Las células neurogliales de la mucosa nasal en los alrededores del bulbo olfactorio emigrarían la frontera etmoidofrontal hacia el espacio intranasal y a través de la lámina cribosa hacia el espacio intranasal (3). Süssenguth (167) y Berblinger (11) derivan los gliomas directamene del órgano olfactorio, indicando la posibilidad de un desprendimiento de tejido durante el retroceso de rinencéfalo hacia el bulbo olfactorio, que en un principio es muy procidente. También la formación de gliomas como heterotopias neuroectodermales de los surcos oculares (22), que incluso se describieron bajo en concepto de una patogenia teratogénica (1), se encuentran en la bibliografía antigua.

Los distintos modelos, que de entrada siempre ha de esperarse con una conexión intracraneal, explican la necesidad de un estudio neuroradiológico previo a la resección de los gliomas. Como etiológicamente la heterotopia del tejido gliomatoso se explica por el cierre de la base del cráneo, las conexiones al espacio intracraneal son raras, limitándose, cuando están presentes, a un haz de tejido conjuntivo.

5.6. Fístulas del dorso nasal

5.6.1. Cuadro clínico

La fístula del dorso nasal tiene una multitud de sinónimos: quiste dérmico frontonasal, quiste pilonidal nasal, fístula pilonidal o fístula dermoide. La apertura de la fístula se encuentra en línea media en la zona de la glabela o bien a lo largo del dorso nasal hasta la columela, hallándose la fístula frecuentemente en estrecha relación con el borde inferior de los huesos propios (100). De la fístula puede vaciarse una secreción. Cuando no hay sintomatología, la fistula puede pasar desapercibida hasta manifestarse por reacciones inflamatorias o formación de abscesos en la edad adulta. Por ello, cuando se observen infecciones en el dorso nasal, debe pensarse en la posibilidad de una fístula del dorso nasal, que exige una cuidadosa exploración de la dermis bajo en microscopio. La disposición familiar de las fístulas del dorso nasal han sido descritas (173). Es importante no subestimar la extensión de las fístulas ante la intervención quirúrgica. Las fístulas del dorso nasal se extienden por debajo de la piel cranealmente, pudiendo alcanzar el endocráneo. Los recorridos de fístulas hacia el espacio epidural, subdural y el cerebro frontal están documentadas en la bibliografía. Se han descrito extensiones a través del tabique hasta el basiesfenoide y la silla turca (59, 92). De entrada, la apertura o drenaje hacia la fosa nasal no es de esperar. La posibilidad de una comunicación endocraneal debe hacer pensar en la posibilidad de una complicación endocraneal infecciosa (meningitis, absceso). Ante un caso de meningitis recidivante debe explorarse detenidamente el dorso nasal para descartar una fístula, que quizás haya pasado desarpercibida hasta entonces.

Para la determinación preoperatoria de la extensión de una fístula del dorso nasal se recomienda el diagnóstico por la imagen. En la TAC, la fístula del dorso nasal se expresa por el ensanchamiento del *Foramen caecum cranii* (Fig. 17a). La

Figura 17 a

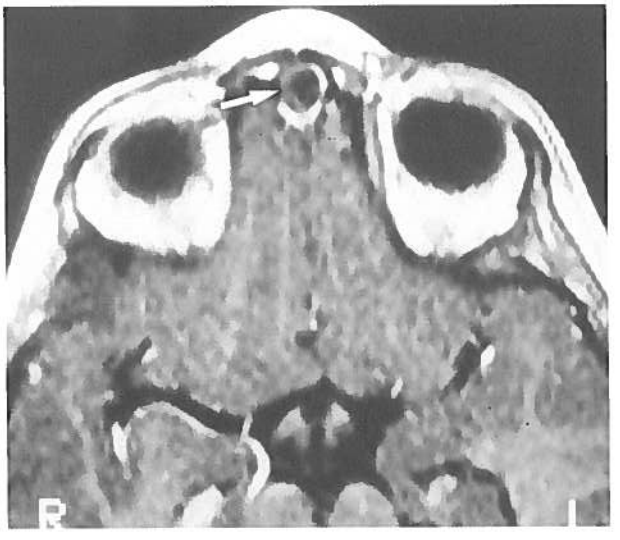

Figura 17 b

Figura 17 a-b. *Demostración por TC (17a) y por RNM (17b) de una Foramen caecum cranii ampliado en el hallazgo de una fístula del dorso nasal.*

RNM también puede visualizar la fístula y su posible extensión endocraneal (Fig. 17b).

Desde el punto de vista terapéutico, la resección de la fístula incluye, cuando existe una comunicación endocraneal, la plastia dural. Las técnicas quirúrgicas, teniendo en cuenta los aspectos estéticos, están suficientemente documentados en la bibliografía.

5.6.2. Etiología

Las teorías acerca de la formación de las fístulas del dorso nasal pueden resumirse formalmente en dos:

1. Las fístulas se originan cranealmente en profundidad, de manera que la apertura en el dorso nasal se expresa en el transcurso posterior del desarrollo.

2. Las fístulas se originan en la superficie, teniendo su origen en la piel.

Las fístulas profundas proceden de tejido ectodermal desprendido, que está en conexión con el cartílago de la base del cráneo. El tejido aberrante ectodermal superficial formaría las fístulas superficiales (100). Esta hipótesis no refleja, sin embargo, las condiciones embriológicas de la región frontal.

Para la mejor comprensión de la formación de una fístula basada en las experiencias embriológicas el espacio prenasal es de importancia (apartado 5.2). Brunner y Harned (27) explicaron en 1942 la formación de las fístulas del dorso nasal por el desplazamiento de duramadre hacia el espacio prenasal. Si la duramadre no puede volver del espacio prenasal debido a una adherencia a la piel, se forma una fístula secundaria al desplazamiento de la piel. La alteración del regreso de la duramadre desde el espacio prenasal también puede conllevar el desprendimiento de tjido ectodermal hacia la profundidad, de donde procedería la fístula (166).

Las fistulas pueden acabar en fondo de saco si existe una regresión parcial o transcurrir hasta el *Foramen caecum cranii* ampliado, por lo que se origina la conexión con el espacio intracraneal. Stoll y Nieschalk (165) indicaron la importancia del desplazamiento de la duramadre hacia el espacio prenasal para la formación de cefaloceles, gliomas, dermoides / epidermoides y fístulas nasales. A partir del 2° mes se observaría un crecimiento de las apófisis mediales / laterales de los huesos propios y del maxilar hacia el centro facial. En el proceso de las fusiones podría verse incluido ectodermo, explicando la formación de fístulas.

6. CORDOMAS

6.1. Etiología y localización

La primera descripción de un cordoma localizado en clivus procede de Virchow en el año 1857 (190). Para Virchow, el origen del tumor gelatiniforme del clivus era cartilaginoso (182), de manera que propuso el término de "Ecchondrosis physaliphora spheno-occipitalis". Ya en 1858, Mueller sospechaba, que la formación de esta neoplasia rara podría proceder de tejido embrionario persistente de la Chorda dorsalis (115), que en el desarrollo embriológico normal sufre una involución completa en el 3er mes (164). Ribbert introdujo en 1894 el término hoy usado de cordoma (141). Además, consiguió la formación en experimentación animal de un cordoma mediante tejido procedente de la *Chorda dorsalis* (142). La clasificación etiológica de los cordomas como tumoración de origen embrionario tiene vigencia hasta hoy y subraya, que las malformaciones de la base del cráneo también pueden expresarse clínicamente como una tumoración.

Los cordomas pueden aparecer como tumores de línea media a lo largo del recorrido del toda la médula, suponiendo el 2-4% de todos los tumores óseos primarios (32, 116). El clivus es una localización principal de los cordomas, cifrándose la localización craneal hasta en un 39% (177). Entre todos los tumores craneales, los cordomas suponen un porcentaje del 0,1-0,7% (185, 190), lo cual subraya la rareza de esta variedad de tumores de la base del cráneo.

6.2. Cuadro clínico

Los cordomas pueden aparecer a cualquier edad. La manifestación más frecuente se produce entre la 3ª y la 5ª década (185). Pero también un cordoma congénito de clivus ha sido descrito como ejemplo de una manifestación temporal extraordinaria (118). Ha sido descrita la prevalencia tanto del sexo masculino (53) como el de ambos (185). El cordoma de clivus ocupa un lugar especial debido a su comportamiento biológico de crecimiento como por la localización central en la base del cráneo. Si bien se trata de una tumoración de crecimiento relativamente lento, los cordomas muestran infiltraciones de la duramadre y del hueso, de manera, que aun en resecciones amplias, pueden quedar nidos celulares en la meninge e infiltraciones óseas. Su relación con las estructuras neurovasculares (A. carotida interna, seno cavernoso, nervios de los músculos oculares, nervio óptico y quiasma óptico, tronco cerebral) es importante, por lo que el tratamiento de los mismos es uno de los más difíciles de entre los tumores de la base del cráneo (Fig. 18).

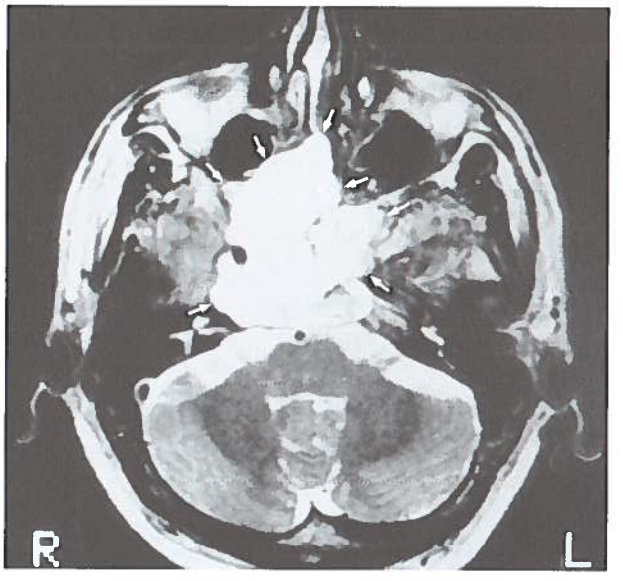

Figura 18. *Imagen de RNM de un extenso cordoma de clivus que rodea la A. carótida interna derecha presentando una estrecha relación anatómica con la A. basilar.*

La sintomatología de los cordomas de clivus puede ser muy variada (92). Cuando se localizan en la zona inferior del clivus es posible observar una compresión precoz del tronco cerebral, la paresia del n. hipogloso (atrofia lingual, fasciculaciones). Los cordomas del cuerpo clival ocasionan una obstrucción de la nasofaringe cuando se extienden ventralmente. Una vez alcanzada la duramadre clival puede producirse una paresia del abductor por la elongación del VI par craneal, que en no pocas ocasiones es bilateral. La afectación de la hipófisis puede ocasionar alteraciones funcionales de la misma. La hemianopsia o la ceguera se produce por una extensión supraselar hasta el quiasma óptico. El crecimiento tumoral paraselar engloba al seno cavernoso con los nervios de los músculos oculares y la carótida interna. En estadios avanzados, con extensión laterodorsal puede producirse sintomatología vestibular, paresias de los pares craneales caudales, una irritación del nervio trigémino y una paresia del nervio facial. En no pocas ocasiones son estos síntomas los que conllevan al diagnóstico en un tumor avanzado. Los síntomas debutantes más frecuentes son las cefaleas y la diplopía (185).

Desde un punto de vista quirúrgico, Al-Mefty y Borba (2) propusieron en 1997 un sistema de clasificación de cordomas (Tabla 3a). Esta clasificación se ha ampliado en el Servicio de ORL de Fulda en cuatro grupos (Tabla 3b), para determinar de manera más exacta la relación del tumor con la arteria carótida interna y el nervio óptico (24). Una vez incluido el cordoma en la clasificación de los 3 tipos de Al-Mefty y Borba (2) puede expresarse su relación con la carótida interna y el optico mediante el estadio del grupo (por ejemplo tipo II, grupo B).

La valoración de los cordomas abarca desde los relativamente benignos hasta los malignos (6, 118), reflejando la controversia existente. El potencial maligno de los cordomas de clivus radica, desde un punto clínico, en su localización crítica en la base craneal central, con infiltración precoz de las estructuras neurales y/o vasculares por su crecimiento local agresivo y su alta tasa de recidivas (70). En la clasificación de la OMS de 1993, los cordomas no se encuentran clasificados ni entre los tumores benignos ni entre los malignos, sino bajo el epígrafe "otros tumores" (147). Las metástasis, como criterio importante de malignidad, han sido descritas entre 3 y el 48% (10, 190). Habitualmente se han observado años después del diagnóstico del tumor primario, siendo más frecuente en la edad pediátrica. La hipótesis de un crecimiento más agresivo en la edad pediátrica, con peores resultados en el tratamiento, formulada en la bibliografía, no ha podido ser confirmada por Benk y *cols.* (10).

Han de resaltarse las dificultades del diagnóstico histológico del cordoma. La diferenciación del condrosarcoma puede ser problemática, además, dentor del grupo de los cordomas se valoran los "cordomas condroides" como forma independiente con un comportamiento de su crecimiento biológico distinto (70). Por otra parte, se duda de la existencia de "condromas condroides" (190). Parece interesante resaltar la sospecha, que los tiempos de supervivencia de los condromas pudieran estar en función del sexo (122). El significado de la influencia hormonal sobre el crecimiento del cordoma no puede contestarse hoy en día bibliográficamente, sino que será una cuestión a dilucidar en los años venideros.

Tabla 3a
Propuesta de clasificación para los cordomas de base de cráneo según Al-Mefty und Borba (2)

Tipo I	Tipo II	Tipo III
El tumor se limita a un compartimento de la base craneal, que se define como una unidad (por ej. seno esfenoidal, porción inferior del clivus).	El tumor tiene una extenión a dos o más compartimentos adyacentes y es del todo resecable microscópicamente por un abordaje simple de la base del cráneo.	El tumor sólo puede ser extirpado por un abordaje combinado por su afectación de varios compartimentos.

Tabla 3b
Propuesta de ampliación de la clasificación de cordomas de la base del cráneo por Al-Mefty y Borba (2) en el Servicio de ORL del Clínico de Fulda (24)

Grupo A	Grupo B	Grupo C	Grupo D
El tumor no tiene contacto con la a.carótida interna o el nervio óptico.	El tumor alcanza la a.carótida interna y / o al n.optico desde uno de los lados.	El tumor rodea la a.carótida interna y / o al n.óptico como una haltera.	La a.carótida interna y/o el n. óptico se encuentran completamente rodeados por el tumor.

6.3. Tratamiento del Cordoma

Como modalidad de tratamiento, la mayoría de los autores abogan por la combinación quirúrgica y radioterapéutica en el tratamiento de los cordomas del clivus (2). El tema de la radicalidad quirúrgica puede quedar cuestionada, dada la infiltración existente de vasos y nervios ya en el momento del diagnóstico. La intención de una resección radical se apoya en que la experiencia ha demostrado, que el tiempo de supervivencia es mayor cuando la cirugía es más radical (5, 53). Lógicamente, este procedimiento va apareado de una mayor morbilidad y mortalidad, teniendo siempre en cuenta la alta tasa de recidivas de los cordomas (53, 93). Por ello, se defiende la cirugía más conservadora y preservadora funcional, prescindiéndose de la radioterapia postquirúrgica con la idea de realizar una repesca (145).

Dada la estrecha relación entre vasos y nervios, la resección tumoral pocas veces puede ser completa; actualmente la radioterapia se contempla como un apoyo importante en el tratamiento de los cordomas. A pesar de

ello, el valor de la radiorapia postoperatoria sigue siendo controvertida (108). La cirugía de repesca es más fácil cuando no se ha realizado la radioterapia.

Como las tasas de recidivas después de la radioterapia convencional son altas, actualmente se emplea para el tratamiento de los cordomas de clivus el procedimiento de la radioterapia con partículas. La radioterapia convencional con megavoltios-fotones limita su dosis a un valor medio de 55 Gy (6), por el riesgo de lesión de estructuras vitales o importantes (por ejemplo el tronco cerebral, el sentido de la visión), más sensibles a la radioterapia, y que se produciría por la disminución insuficiente de la dosis en los márgenes tumorales. Por el contrario, la radioterapia por partículas (radiación protones-beam) permite trabajar precisamente en los márgenes importantes de la resección tumoral con dosis ionizantes (24), que, a 65-75 Gy en la zona diana, mejoran los resultados del tratamiento significantemente sin incrementar la morbilidad (168). Los éxitos de la radioterapia dependen fundamentalmente del tamaño del resto tumoral. Se favorece la radioterapia postquirúrgica adjuvante, porque tiene una mayor efectividad respecto a la radioterapia aplicada cuando se detecta la recidiva (13).

7. CONCLUSIONES

Los nuevos conocimientos celulares y de biología molecular de las fases embriológicas en la base del cráneo han facilitado la comprensión más profunda de los pasos regulares y los patológicos. La observación embriológica temprana de la zonas epiteliales de contacto para el desarrollo de malformaciones han adquirido, gracias a la descripción de las moléculas de adhesión, de la transformación epitelial-mesenquimatosa y de la muerte celular programada, un amplio fundamento. Finalmente, se insinúa en la investigación de las secuencias génicas HOX la respuesta a la pregunta principal de la embriología, la regulación de los complicados pasos evolutivos.

El espectro presentado en el capítulo sobre las fístulas de LCR, los cefaloceles, gliomas, fístulas del dorso nasal y cordomas resaltan la diversidad de las malformaciones de la base del cráneo. A pesar de que una serie de cuestiones sobre la etiología de las distintas malformaciones sólo pueda responderse de manera incompleta, la cuantiosa contribución literaria al tema refleja la experiencia clínica existente a las puertas del siglo XX, que debería ser conocido por el otorrinolaringólogo. En un intento básicamente interdisciplinario (ORL, Maxilo-Facial, Neurocirugía, Oftalmología, Pediatría, Neuroradiología), el objetivo es un tratamiento definitivo para los pacientes, mayoritariamente jóvenes, evitando las complicaciones derivadas de las malformaciones y las alteraciones del desarrollo. Las posibilidades de ampliación de la experiencia y el conocimiento entorno a las malformaciones de la base del cráneo deben aprovecharse mutuamente de manera intensiva. En el Servicio de ORL del Clínico de Fulda hemos vivido cómo la discusión sobre malformaciones aisladas, con expertos anatómicos y embriológicos, ha permitido, junto a una documentación minuciosa, la visión desde nuevos ángulos. Si de este intercambio intensivo en casos aislados surgen experiencias similares en otros centros, existe la posibilidad de elaborar otras bases de la etiología de las malformaciones de la base del cráneo.

Debemos cuidarnos de deducir modelos explicativos apodícticos a partir de observaciones aisladas. Incluso parece cuestionable, que se intente explicar una malformación por una sola etiología, cuando los procesos evolutivos se presentan tan complejos. En principio, una mayoría de alteraciones podría conllevar en el transcurso del desarrollo hacia una misma malformación. El diálogo entre las ciencias básicas y la experiencia clínica debe permitir en el próximo siglo un mejor entendimiento de las malformaciones de la base del cráneo. El cirujano otorrinolaringólogo puede contribuir mediante una documentación de las malformaciones de la base craneal; que sus casos aislados puedan contribuir a configurar una sinopsis para una mejor comprensión de las malformaciones en la frontera fascinante de la base del cráneo.

> *To collect and to codify the fact of variation is, I submit, the first duty of the naturalist.*
>
> W. Batson, 1894

GLOSARIO DE TÉRMINOS FUNDAMENTALES

Apoptosis: "muerte celular programada"; la apoptosis es la base de una embriogénesis regulada y significa la muerte autoregulada de la célula afectada por la información genética.

Atavismo: Persistencia de desarrollos que se observan en la filogenia, y que, en un desarrollo de diferenciación normal, involucionan.

Caspasas: proteasas intracelulares que tienen un rol de enzimas claves (mediadores centrales) de la apoptosis.

Condrocráneo: precursor cartilaginoso de la base del cráneo ósea.

Chorda dorsalis: "cuerda dorsal"; órgano axial de la embriogénesis temprana, que alcanza desde la parte posterior del cráneo hasta la cola, y que en el hombre se involuciona hasta los núcleos intervertebrales.

Duplicadura epitelial: área libre de mesénquima en la cual los epitelios contactan y que a lo largo de la diferenciación evolutiva se disuelve.

Transformación epitelial-mesenquimal: por la expresión de las moléculas de adhesión las células epiteliales poseen unas fuerzas de adhesión, que se reducen al disminuir expresión de las primeras, por lo que la célula gana en movilidad en relación con la matriz extracelular.

Fonticulus nasofrontal: fragmento de tejido conjuntivo que existe durante el desarrollo embrionario en línea media entre los órganos pares de los huesos frontales y propios de la nariz.

Genes HOX: genes de regulación, que ejercen funciones directivas en las fases iniciales del desarrollo.

Espacio prenasal: zona de tejido conjuntivo, que en la embriogénesis existe de manera temporal, por delante de los huesos propios y del fontículo nasal, así como dorsal a la cápsula nasal.

AGRADECIMIENTOS

Mi especial agradecimiento es para el **Priv. Doz. Dr. M. Bernal-Sprekelsen** (Barcelona, España) por la traducción del capítulo, para el **Prof. Dr. W. Draf** (Klinikum Fulda, Alemania) y el **Priv. Doz. Dr. A. Prescher** (Instituto de Anatomia y Embriologia, Universidad de Aachen, Alemania) por la lectura crítica del manuscrito, así como para el **Prof. Dr. J.P. Haas** y la Jefe de Sección **Dra. G. Kahle** (Instituto de Radiología, Klinikum Fulda, Alemania) por las imágenes radiológicas.

BIBLIOGRAFÍA

1. **AGARWAL, S., SHRIVASTAV, JB.** (1958) "Neurogenic tumors of the nose: a report of two cases". *Ann Otol Rhinol Laryngol* 67: 207-211.
2. **AL-MEFTY, O., BORBA, LAB.** (1997) "Skull base chordomas: a management challenge". *J Neurosurg* 86: 182-189.
3. **ANGLADE, P.** (1920) "Le gliome des fosses nasales". *Presse Med* 2 (47): 464-465.
4. **ANSON, BJ., HANSON, JS., RICHANY, SF.** (1960) "Early embryology of the auditory ossicles and associated structures in relation to certain anomalies observed clinically". *Ann Otol Rhinol Laryngol* 69: 427-447.
5. **ARNOLD, H., HERRMANN, HD.** (1986) "Skull base chordoma with cavernous sinus involvement. Partial or radical tumour-removal?". *Acta Neurochir* 83: 31-37.
6. **AUSTIN-SEYMOUR, M., MUNZENRIDER, J., GOITEIN, M., VERKEY, L., URIE, M., GENTRY, R., BIRNBAUM, S., RUOTOLO, D., MCMANUS, P., SKATES, S., OJEMANN, RG., ROSENBERG, A., SCHILLER, A., KOEHLER, A., SUIT, HD.** (1989) "Fractionated proton radiation therapy of chordoma and low-grade chondrosarcoma of the base of the skull". *J Neurosurg* 70: 13-17.
7. **BARKOVICH, AJ., VANDERMARCK, P., EDWARDS, MSB., COGEN, PH.** (1991) "Congenital nasal masses: CT and MR imaging features in 16 cases". *AJNR* 12: 105-116.
8. **BATSAKIS, JG.** (1974) *Tumors of the head and neck.* Baltimore, Williams & Wilkins Co, Chapter 17, p. 334-337.
9. **BENEDICT, M., SCHULTZ-COULON, HJ.** (1991) "Spontane Rhinoliquorrhoe". *HNO* 39: 1-7.
10. **BENK, V., LIEBSCH, NJ., MUNZENRIDER, JE., EFIRD, J., MCMANUS, P., SUIT, H.** (1995) "Base of skull and cervical spine chordomas in children treated by high-dose irradiation". *Int J Radiat Oncol Biol Phys* 31: 577-581.
11. **BERBLINGER, W.** (1920) "Gliom von seltener Lokalisation". *Centralbl Allg Path Path Anat* 31: 201-205.
12. **BERNSTEIN, JM., ROLAND, JT., PERSKY, MS.** (1997) "Sphenoid cranial base defects in siblings presenting with cerebrospinal fluid leak". *Skull Base* 7: 193-197.
13. **BERSON, AM., CASTRO, JR., PETTI, P., PHILLIPS, TL., GAUGER, GE., GUTIN, P., COLLIER, JM., HENDERSON, SD., BAKEN, K.** (1988) "Charged particle irradiation of chordoma and chondrosarcoma of the base of skull and cervical spine: the Lawrence Berkeley Laboratory experience". *Int J Radiat Oncol Biol Phys* 15: 559-565.
14. **BIRNBAUM, LM., OWSLEY, JQ.** (1968) "Frontonasal tumors of neurogenic origin". *Plast Reconstr Surg* 41: 462-470.
15. **BLACK, BK., SMITH, DE.** (1950) "Nasal glioma. Two cases with recurrence". *Arch Neurol Psychiatry* 64: 614-630.
16. **BLECHSCHMIDT, E.** (1961) "Die vorgeburtlichen Entwicklungsstadien des Menschen". *Eine Einführung in die Humanembryologie. Karger Verlag,* Freiburg.
17. **BLUMENFELD, R., SKOLNIK, EM.** (1965) "Intranasal encephaloceles". *Arch Otolaryngol* 82: 527-531.
18. **BOE, J., HUSEKLEPP, H.** (1960) "Recurrent attacks of bacterial meningitis". *Am J Med* 29: 465-475.
19. **BOHNER, J., HESSE, W.** (1989) "Albumin/Präalbumin-Quotient zur Diagnostik der Liquorrhoe". *Lab Med* 13: 193.
20. **BOUREZ, RLJH., MATHIJSSEN, IMJ., VAANDRAGER, JM., VERMEIJ-KEERS, C.** (1997) "Apoptotic cell death during normal embryogenesis of the coronal suture: early detection of apoptosis in mice using annexin". *J Cranio-Fac Surg* 8: 441-445.
21. **BRADLEY, PJ., SINGH, SD.** (1982) "Congenital nasal masses: diagnosis and management". *Clin Otolaryngol* 7: 87-97.
22. **BRATTON, AB., ROBINSON, SHG.** (1946) "Gliomata of the nose and oral cavity: a report of two cases". *J Pathol Bacteriol* 58: 643-648.
23. **BROMAN, I.** (1911) *Normale und abnorme Entwicklung des Menschen. Bergmann,* Wiesbaden.
24. **BRORS, D., SCHICK, B., PRESCHER, A., AL-HAMI, S., DRAF, W.** (1998) "Chordome und Condrosarkome der Schädelbasis: Eigene Erfahrungen und aktueller Stand der Therapie. In: Lanksch WR, Lehmann TN (Hrsg.) Die hintere Schädelgrube und der kraniozervikale Übergang". *Einhorn-Presse Verlag,* 162-168.
25. **BROWDER, J., DEVEER, JA.** (1934) "Rhino-encephalocele". *Arch Pathol* 18: 646-659.
26. **BRÜNER, M.** (1979) "Ein Beitrag zur Definition der spontanen Rhinoliquorrhoe". *HNO* 27: 232-236.
27. **BRUNNER, H., HARNED, JW.** (1942) "Dermoid cysts of the dorsum of the nose". *Arch Otolaryngol* 36: 86-94.
28. **BUCHFELDER, M., FAHLBUSCH, R., HUK, WJ., THIERAUF, P.** (1987) "Intrasphenoidal encephaloceles – a clinical entity". *Acta Neurochir* 89: 10-15.
29. **BURCKHARDT, W., TOBON, D.** (1999) "Endoscopic approach to nasal glioma". *Otolaryngol Head Neck Surg* 120: 747-748.
30. **CABRAL, DA., FLODMARKO, FARRELL, K., SPEERT, DP.** (1987) "Prospective study of computed tomography in acute bacterial meningitis". *J Pediatr* 111: 201-205.
31. **CLARA, M.** (1966) "Entwicklungsgeschichte des Menschen". *Thieme-Verlag,* Leipzig.

32. **DAKLIN, DC.** (1973) *Bone tumours: general aspects and data on 6221 cases.* 3rd edn., Charles C. Thomas, Illinois, Springfield.
33. **DANDY, WD.** (1926) "Pneumocephalus (intracranial pneumocele or aerocele)". *Arch Surg* 12: 949-982.
34. **DAVID, DJ., PROUDMAN, TW.** (1989) "Cephaloceles: classification, pathology, and management". *World J Surg* 13: 349-357.
35. **DAVIES, DV.** (1967) *Gray's anatomy.* 34th edition, Longmans, Green and Co., London, 329.
36. **DAWSON, RLG., MUIR, IFK.** (1955) "The fronto-nasal glioma". *Br J Plast Surg* 8: 136-143.
37. **DAZZI, H., RISTI, B., RUEF, C.** (1994) "Die Meningitis beim Erwachsenen". *Schweiz Med Wschr* 124: 1117-1121.
38. **DEALMEIDA, B.** (1928) "Zwei Fälle von Kranio-Rhinorrhoe". *Monatsschr Ohrenh* 62: 322-326.
39. **DERKAY, CS., TUNNESSEN, WW.** (1994) "Pictures of the month: nasal glioma". *Arch Pediatr Adolesc Med* 148: 953-954.
40. **DIEBLER, C., DULAC, O.** (1983) "Cephaloceles: clinical and neuroradiological appearence. Associated cerebral malformations". *Neuroradiology* 25: 199-216.
41. **DIETRICH, U., FELDGES, A., SIEVERS, K., KOCKS, W.** (1993) "Lokalisation von frontobasalen traumatischen Liquorfisteln". *Zbl Neurochir* 54: 24-31.
42. **DINI, M., RUSSO, GL., COLAFRANCESCHI, M.** (1998) "So-called nasal glioma: case report with immunohistochemical study". *Tumori* 84: 398-402.
43. **DOHLMAN, G.** (1948) "Spontaneous cerebrospinal rhinorrhea". *Acta Otolaryngol* (Stockh) 67 (Suppl): 20-23.
44. **DRAF, W.** (1991) "Malformations of the skull base". In: Pfeifer G (Ed.) *Craniofacial abnormalities and clefts of the lip, alveolus and palate.* Thieme Verlag, Stuttgart, New York, p. 40-43.
45. **DREWS, U.** (1996) "The metameric development of the vertebrate head – new molecular biological aspects". In: Vogel R, Fanghänel J, Giebel J (eds.) *Aspects of teratology.* Volume 1. Proceedings on the 9th Teratology Symposium Greifswald, August 30 – September 1, 1995, Tectum Verlag, p. 26-33.
46. **DUBAND, JL., MONIER, F., DELANNET, M., NEWGREEN, D.** (1995) "Epithelium-mesenchyme transition during neural crest development". *Acta Anat* 154: 63-78.
47. **EL GAMMAL, T., BROOKS, BS.** (1994) "MR cisternography: initial experience in 41 cases". *AJNR* 15: 1647-1656.
48. **ELJAMEL, MS., PIDGEON, CN., TOLAND, J., PHILLIPS, JB., O'DWYER, AAJ.** (1994) "MRI cisternography, and the localization of CSF fistulae". *Brit J Neurosurg* 8: 433-437.
49. **FLETCHER, CDM., CARPENTER, G., MCKEE, PH.** (1986) "Nasal glioma. A rarity". *Am J Dermatopathol* 8: 341-346.
50. **FRANK, GH., SMIT, AL.** (1974) "The early ontogeny of the columella auris of crocodilus niloticus and its bearing on problems concerning the upper end of reptilian hyoid arch". *Zool Afr* 9: 59-88.
51. **FRANK, GH., SMIT, AL.** (1976) "The morphogenesis of the avian columella auris with special reference to struthio camelus". *Zool Afr* 11: 159-182.
52. **GAY, E., SEKHAR, LN., RUBINSTEIN, E., WRIGHT, DC., SEN, C., JANECKA, IP., SYNDERMAN, CH.** (1995) "Chordomas and chondrosarcomas of the cranial base: results and follow-up of 60 patients". *Neurosurgery* 36: 887-897.
53. **GEOFFROY-SAINT HILAIRE, E.** (1827) "Des adhérences de l'extérieur du foetus, considérées comme le principal fait occasionnel de la monstruosité, et observations nouvelles à l'appui de cette théorie". *Archs Gén Méd* 14: 392-406.
54. **GERHARDT, HJ., MÜHLER, G., SZDZUY, D., BIEDERMANN, F.** (1979) "Zur Therapieproblematik bei sphenoethmoidalen Meningozelen". *Zbl Neurochirurgie* 40: 85-94.
55. **GERLACH, J.** (1960) Mißbildungen des Gehirns und der Hirnhäute. I. Die Cephalocelen. Handbuch der Neurochirurgie. 4. Band, Teil 1, Springer-Verlag, Berlin, 169-183.
56. **GISSELSSON, L.** (1947) "Intranasal forms of encephalomeningocele". *Acta Otolaryngol* 35: 519-531.
57. **GORENSTEIN, A., KERN, EB., FACER, GW., LAWS, ER.** (1980) "Nasal gliomas". *Arch Otolarnygol* 106: 536-540.
58. **GOSSEREZ, M.** (1955) "Kystes, dermoides et fistules congénitales médians du dos du nez". *Ann Otol Laryng* 72: 33-43.
59. **GRAF SPEE, F.** (1896) "Keilbein. Os sphenoidale". In: von Bardeleben K, Disse J (Hrsg.) *Handbuch der Anatomie, Skeletlehre.* Fischer-Verlag, Jena, 125-148.
60. **GRAHAM, A., HEYMAN, I., LUMSDEN, A.** (1993) "Even-numbered rhombomeres control the apoptotic elimination of neural crest cells from odd-numbered rhombomeres in the chick hindbrain". *Development* 119: 233-245.
61. **GRAHAM, A., FRANCIS-WEST, P., BRICKELL, P., LUMSDEN, A.** (1994) "The signalling molecule Bmp 4 mediates apoptosis in the rhombencephalic neural crest" *Nature* 372: 684-686.
62. **GRAHAM, A., KOENTGES, G., LUMSDEN, A.** (1996) "Neural crest apoptosis and the establishment of craniofacial pattern: an honorable death". *Mol Cell Neurosci* 8: 76-83.
63. **GRÜNWALD, L.** (1910) "Beiträge zur Kenntnis kongenitaler Geschwülste und Missbildungen an Ohr und Nase". *Zschr Ohrenheilk* 60: 270-317.
64. **GUNDLACH, KKH., PFEIFER, G.** (1981) "Classification of facial malformations". *Int J Oral Surg* 10 (Suppl 1): 267-272.
65. **GUTHRIE, D., DOTT, N.** (1927) "The occurrence of brain-tissue within the nose: The so called nasal glioma". *J Laryngol Otol* 42: 733-745.
66. **HAND, WL., SANDFORD, JP.** (1970) "Posttraumatic bacterial meningitis". *Ann Intern Med* 72: 869-874.
67. **HAY, ED.** (1995) "An overview of epithelio-mesenchymal transformation". *Acta Anat* 154: 8-20.

68. **HEACOCK, GL., TAQI, F., BIEDLINGMAIER, J.** (1992) "Pathologic quiz case 1: nasal glioma". *Arch Otolaryngol Head Neck Surg* 118: 548-550.
69. **HEFFELFINGER, MJ., DAHLIN, DC., MACCARTY, CS., BEABOUT, JW.** (1973) "Chordomas and cartilaginous tumors at the skull base". *Cancer* 32: 410-420.
70. **HERRMANN, A.** (1968) *Gefahren bei Operationen an Hals, Ohr und Gesicht und die Korrektur fehlerhafter Eingriffe.* Springer Verlag, Berlin, Heidelberg, New York.
71. **HINRICHSEN, K.** (1991) "Early development and morphology of the human head". In: Pfeifer G (ed.) *Craniofacial abnormalities and clefts of the lip, alveolus and palate.* Thieme Verlag, Stuttgart, New York, 16-23.
72. **HIRSCH, O.** (1952) Successful closure of cerebrospinal fluid rhinorrhea by endonasal surgery. *Arch Otolaryngol* 56: 1-12.
73. **HIRSH, LF., STOOL, SE., LANGFITT, TW., SCHUT, L.** (1977) "Nasal glioma". *J Neurosurg* 46: 85-91.
74. **HOCHSTETTER, F.** (1891) "Über die Bildung der inneren Nasengänge oder primitiven Choanen". *Anat Anz* (Verhandl Anat Ges) 5: 145-151.
75. **HOCHSTETTER, F.** (1948) "Entwicklungsgeschichte der Ohrmuschel und des äußeren Gehörgangs des Menschen". *Denkschr Akad Wiss; Math-Naturwiss Kl Wien* 108: 1-50.
76. **HOEN, B., VIEL, JF., GERARD, A., DUREUX, JB., CANTON, P.** (1993) "Mortality in pneumococcal meningitis: a multivariate analysis of prognostic factors". *Eur J Med* 2: 28-32.
77. **HORCH, HH., GRÄFIN, VON EINSIEDEL, H., GOEBEL, WE.** (1991) "Liquorfistelnachweis bei frontobasalen Frakturen mit der Iotrolan-CT-Zisternographie". *Fortschr. Kiefer- u. Gesichts-Chir* 36: 133-136.
78. **HUGHES, GB., SHARPINO, G., HUNT, W., TUCKER, HM.** (1980) "Management of the congenital midline nasal mass. A review". *Head Neck Surg* 2: 222-233.
79. **ISIMBALDI, G., GALLI, C., DECLICH, P.** (1992) "Eterotopia gliale del naso ("glioma nasale"). Descrizione di un caso". *Pathologica* 84: 557-561.
80. **JUHLIN, NR., DERKAY, CS.** (1989) "Pathologic quiz case 1: nasal glioma". *Arch Otolaryngol Head Neck Surg* 115: 1384-1386.
81. **KARCH, SB., URICH, H.** (1972) "Occipital encephalocele: a morphological study". *J Neurol Sci* 15: 89-112.
82. **KARMA, P., RÄSÄNEN, O., KÄRJÄ, J.** (1977) "Nasal gliomas: a review and report of two cases". *Laryngoscope* 87: 1169-1179.
83. **KAUFMAN, B., NULSEN, FE., WEISS, MH., BRODKEY, JS., WHITE, RJ., SYKORA, GF.** (1977) "Acquired spontaneous, nontraumatic normal-pressure cerebrospinal fluid fistulas originating from the middle fossa". *Radiology* 122: 379-387.
84. **KENNARD, CD., RASMUSSEN, JE.** (1990) "Congenital midline nasal masses: diagnosis and management". *J Dermatol Surg Oncol* 16: 1025-1036.
85. **KEROS, P.** (1962) "Über die praktische Bedeutung der Niveauunterschiede der Lamina cribrosa des Ethmoids". *Z Laryngo Rhino Otol* 41: 808-813.
86. **KERRIGAN, JJ., MCGILL, JT., DAVIES, JA., ANDREWS, L., SANDY, JR.** (1998) "The role of cell adhesion molecules in craniofacial development". *J R Coll Surg Edinb* 43: 223-229.
87. **KLEIHUES, P., BURGER, PC., SCHEITHAUER, BW.** (1993) "Histological typing of tumours of the central nervous system". In: World Health Organization: *International histological classification of tumours.* 2nd edition, Springer-Verlag, Berlin, New York, 48.
88. **KLEINSASSER, N., WINKLER, PA., WEIS, S., REITERER, L., GREVERS, G.** (1996) "Nasale zerebrale Heterotopie (nasales Gliom) des Erwachsenen: seltene Ursache einer primären Rhinoliquorrhoe". *Laryngo Rhino Otol* 75: 483-487.
89. **KUBIK, S.** (1987) "Hör- und Gleichgewichtsorgane". In: Rauber A, Kopsch F (Hrsg.) *Anatomie des Menschen.* Bd. 3, Thieme-Verlag, Stuttgart.
90. **LACKMANN, GM., ISENBERG, H., TÖLLNER, U., DRAF, W., BÖHM, HJ.** (1993) "Aneurysmale Knochenzyste des Felsenbeins". *Mschr Kinderheilk* 141: 855-859.
91. **LANNELONGUE, R., MENARD, V.** (1891) *Affections congenitales.* Asselin et Houzeau, Paris.
92. **LAWS, ER.** (1993) "Clivus chordomas". In: Sekhar LN, Janecka IP (eds.) *Surgery of cranial base tumors.* Raven Press, New York, 679-685.
93. **LECK, I.** (1966) "Changes in the incidence of neural-tube defects". *Lancet* 2: 791-793.
94. **LEDOUARIN, N.** (1982) "The neural crest". *Cambridge University Press,* London.
95. **LEDOUARIN, N.** (1986) "Cell line segregation during peripheral nervous system ontogeny". *Science* 231: 1515-1522.
96. **LENNON, VA., PETERSON, S., SCHUBERT, D.** (1979) "Neurectoderm markers retained in phenotypical skeletal muscle cells arising from glial cell line". *Nature* 281: 586-588.
97. **LEVINE, MR., KELLIS, A., LASH, R.** (1993) "Nasal glioma masquerading as a capillary hemangioma". *Ophthal Plast Reconstr Surg* 9: 132-134.
98. **LEWIN, W.** (1966) "Cerebrospinal fluid rhinorrhea in nonmissile head injuries". *Clin Neurosurg* 12: 237-252.
99. **LITTLEWOOD, AHM.** (1961) "Congenital nasal dermoid cysts and fistulas". *Plast Reconstr Surg* 27: 471-488.
100. **LLYOD, MN., KIMBER, PM., BURROWS, EH.** (1994) "Post-traumatic cerebrospinal fluid rhinorrhea: modern high-definition computed tomography is all that is required for the effective demonstration of the site of leakage". *Clin Radiol* 49: 100-103.
101. **LOEW, F., PERTUISET, B., CHAUMIER, EE., JAKSCHE, H.** (1984) "Traumatic spontaneous and postoperative CSF rhinorrhea". *Adv Tech Stand Neurosurg* 11: 169-207.
102. **LORCH, V., HOERSTEN, LR., FELD, N.** (1987) "Neonatal surgical casebook: nasal glioma". *J Perinatol* 7: 62-63.
103. **LORKE, D.** (1991) "Morphogenesis and malformations of the cranium in vertebrates:

theories and their history". In: Pfeifer G (ed.) *Craniofacial abnormalities and clefts of the lip, alveolus and palate.* Thieme Verlag, Stuttgart, New York, 23-26.

104. **LOWE, RS., ROBINSON, DW., KETCHUM, LD., MASTERS, FW.** (1971) "Nasal gliomata". *Plast Reconstr Surg* 47: 1-5.
105. **LUONGO, RA.** (1933) "Dermoid cyst of the nasal dorsum". *Arch Otolaryngol* 17: 755-759
106. **LUSK, RP., DUNN, VD.** (1986) "Magnetic resonance imaging in encephaloceles". *Ann Otol Rhinol Laryngol* 95: 432-433.
107. **MAIRA, G., PALLINI, R., ANILE, C., FERNÁNDEZ, E., SALVINELLI, F., LA ROCCA, LM., ROSSI, GF.** (1996) "Surgical treatment of clival chordomas: the transsphenoidal approach revisited". *J Neurosurg* 85: 784-792.
108. **MARTINEZ-TELLO, F., KOCH, U.** (1972) "Nasales Gliom und Beziehung zur fronto-ethmoidalen Enzephalozele". *Z Laryng Rhinol* 51: 591-595.
109. **MAZARAKIS, ND., EDWARDS, AD., MEHMET, H.** (1997) "Apoptosis in neural development and disease". *Arch Dis Child* 77: 165-170.
110. **MEES, K., BEYER, A.** (1982) "Akute neurologische Komplikationen nach intrathekaler Fluoreszein-Injektion". *Laryngol Rhinol Otol* 61: 102-104.
111. **MESSERKLINGER, W.** (1972) "Nasenendoskopie: Nachweis, Lokalisation und Differentialdiagnose der nasalen Liquorrhö". *HNO* 20: 268-270.
112. **MORIAN, R.** (1887) "Über die schräge Gesichtsspalte". *Arch Klein Chir* 35: 245-288.
113. **MOSCONA, A.** (1952) "Cell suspensions from organ rudiments of chick embryos". *Exp Cell Res* 3: 535-539.
114. **MÜLLER, H.** (1858) "Ueber das Vorkommen von Resten der Chorda dorsalis bei Menschen nach der Geburt und über ihr Verhältnis zu den Gallertgeschwülsten am Clivus". *Ztschr Rat Med* 2: 202-229.
115. **MURALI, R., ROVIT, RL., BENJAMIN, MV.** (1981) "Chordoma of the cervical spine". *Neurosurgery* 9: 253-256.
116. **NAGER, GT.** (1987) "Cephaloceles". *Laryngoscope* 97: 77-84.
117. **NEUMAIER PROBST, E., ZANELLA, FE., VOTMEYER, AO.** (1993) "Congenital clivus chordoma". *AJNR* 14: 537-539.
118. **NODEN, DM.** (1984) "Craniofacial development: New views on old problems". *Anat Rec* 208: 1-13.
119. **OBERASCHER, G.** (1988) "Otoliquorrhoe-Rhinoliquorrhoe, Salzburger Konzept zur Liquordiagnostik". *Laryngol Rhinol Otol* 67: 375-381.
120. **O'CONELL, JEA.** (1964) "Primary spontaneous cerebrospinal fluid rhinorrhea". *J Neurol Neurosurg Psychiatry* 27: 241-246.
121. **O'CONNELL, JX, RENARD, LG., LIEBSCH, NJ., EFIRD, JT., MUNZENRIDER, JE., ROSENBERG, AE.** (1994) "Base of skull chordoma. A correlative study of histologic and clinical features of 62 cases". *Cancer* 74: 2261-2267.
122. **OFODILE, FA., AGHADIUNO, PU., OYEMADE, O., ADEBONOJO, T.** (1982) "Heterotopic brain in the tongue". *Plast Reconstr Surg* 69: 120-124.
123. **OKADA, J., TSUDA, T., TAKASUGI, S., NISHIDA, K., TOTH, Z., MATSUMOTO, K.** (1991) "Unusually late onset of cerebrospinal fluid rhinorrhea after head trauma". *Surg Neurol* 35: 213-217.
124. **OLSON, NR., LEHMAN, RH.** (1968) "Cerebrospinal fluid otorrhea and the congenitally fixed stapes". *Laryngoscope* 78: 352-360.
125. **OMMAYA, AK., DI CHIRO, G., BALDWIN, M., PENNYBACKER, JB.** (1968) "Non-traumatic cerebrospinal fluid rhinorrhea". *J Neurol Neurosurg Psychiatry* 31: 214-225.
126. **ONODI, A.** (1903) "Die Dehiszenzen der Nebenhöhlen der Nase". *Arch Laryngol Rhinol* 15: 62-71.
127. **ORKIN, M., FISHER, I.** (1966) "Heterotopic brain tissue (heterotopic neural rest). Case report with review of related anomalies". *Arch Dermatol* 94: 699-708.
128. **OTTO, HD.** (1994) "Teratogenetische und klinische Aspekte bei Mißbildungen des Kopf- und Halsbereiches". *Eur Arch Oto-Rhino-Laryngol* Suppl I: 15-100.
129. **PAGON, RA., CHANDLER, JW., COLLIE, WR., CLARREN, SK., MOON, J., MINKIN, SA., HALL, JG.** (1978) "Hydrocephalus, agyria, retinal dysplasia, encephalocele (HARD+E) syndrome: an autosomal recessive condition". *Birth Defects* 14: 233-241.
130. **PASQUINI, E., FARNETI, G., GIAUSA, G., BIAVATI, M.** (1998) "A rare case of nasal glioma in adult age". *Otolaryngol Head Neck Surg* 118: 905-906.
131. **PATTERSON, K., KAPUR, S., CHANDRA, RS.** (1986) "Nasal gliomas" and related brain heterotopias: a pathologist's perspective". *Pediatr Pathol* 5: 353-362.
132. **PENSLER, JM., BAUER, BS., NAIDICH, TP.** (1988) "Craniofacial dermoids". *Plast Reconstr Surg* 82: 953-958.
133. **PFEIFER, G.** (1967) "Über röntgendiagnostische Möglichkeiten zur Aufklärung der Entstehungsweise von embryonalen Fehlbildungen des Kauschädels". *Dtsch Zahnaerztl* Z 22: 176-185.
134. **PFEIFER, G.** (1991) "Craniofacial anomalies – the key to a surgical classification of human malformations". In: Pfeifer G (ed.) *Craniofacial abnormalities and clefts of the lip, alveolus and palate.* Thieme Verlag, Stuttgart, New York, 27-40.
135. **PILPEL, R.** (1922) "Persistenz des Canalis craniopharyngeus mit Rachendachhypophyse und Kephalokele". *Monats Ohrenheilk Laryngo Rhinol* 56: 793-802.
136. **POHLMANN, EH.** (1910) "Die Kopfregion der Amnioten: IX. Die embryonale Metamorphose der Physiognomie und der Mundhöhle des Katzenkopfes". *Gegenbaurs Morphol* Jb 41: 615-676.
137. **POLLARD, K., CARTER, DA.** (1987) "A case of nasal glioma and neurofibromatosis. A new association". *J Laryngol Otol* 101: 497-499.

138. **PROBST, C., MIRONOV, A.** (1991) "Die Bedeutung der Computertomographie für die neurochirurgische Behandlung von traumatischen frontobasalen Liquorfisteln. 300 Fälle". *Akt Traumatol* 21: 40-45.
139. **PUPPALA, B., MANGURTEN, HH., MCFADDEN, J., LYGIZOS, N., TAXY, J., PELLETTIERE, E.** (1990) "Nasal glioma. Presenting as neonatal respiratory distress. Definition of the tumor mass by MRI". *Clin Pediatr* 29: 49-52.
140. **RIBBERT, H., STEINER, H.** (1894) "Ueber die Ecchondrosis physalifora sphenooccipitalis". *Centralbl Allg Path Path Anat* 5: 457-461.
141. **RIBBERT, H.** (1895) "Ueber die experimentelle Erzeugung einer Ecchondrosis physalifora". *Verhandl Cong Inn Med* 13: 455-464.
142. **RICHTER.** (1813) *Medicinische und chirurgische Bemerkungen,* Berlin.
143. **RIED, F.** (1852) "Ueber angeborene Hirnbrüche in der Stirn- und Nasengegend". *Med* Z 3: 133-141.
144. **SAMII, M.** (1995) Comment to: Gay E, Sekhar LN, Rubinstein E, Wright DC, Sen C, Janecka IP, Snyderman CH (1995) "Chordomas and chondrosarcomas of the cranial base: results and follow-up of 60 patients". *Neurosurgery* 36: 896-897.
145. **SANJUAN-RODRIGUEZ, S., DIAZ-PINO, P., ORTIZ-BARQUERO, MC., FERNANDEZ-PORTALES, I., CABEZUDO-ARTERO, JM.** (1998) "Frontal extranasal glioma". *Cir Pediatr* 11: 81-83.
146. **SCHAJOWICZ, F., SISSONS, HA., SOBIN, LH.** (1995) "The world health organization's histological classification of bone tumors. A commentary on the second edition". *Cancer* 75: 1208-1214.
147. **SCHICK, B., DRAF, W., KAHLE, G., WEBER, R., WALLENFANG, T.** (1997a) "Occult malformations of the skull base". *Arch Otolaryngol Head Neck Surg* 123: 77-80.
148. **SCHICK, B., WEBER, R., KAHLE, G., DRAF, W., LACKMANN, GM.** (1997b) "Late manifestations of traumatic lesions of the anterior skull base". *Skull Base Surg* 7: 77-83.
149. **SCHICK, B., BRORS, D., GOEDECKE, A., PRESCHER, A., DRAF, W.** (1998a) "Detection of an occult transclival cerebrospinal fluid fistula by CT and MRI". *Neuroradiology* 40: 797-799.
150. **SCHICK, B., BRORS, D., PRESCHER, A., DRAF, W.** (1999a) "Conductive hearing loss in Beckwith-Wiedemann syndrome". *Int J Pediatr Otorhinolaryngol* 48: 175-179.
151. **SCHICK, B., IBING, R., BRORS, D., DRAF, W.** (1999b) "Long-term results in endonasal duraplasty and review of the literature". *Ann Otol Rhinol Laryngol, in press.*
152. **SCHLIEMANN, H.** (1991) "On the development of the mammalian cranial skeleton". In: Pfeifer G (ed.) *Craniofacial abnormalities and clefts of the lip, alveolus and palate.* Thieme Verlag, Stuttgart, New York, 124-130.
153. **SCHMIDT, MB.** (1900) "Ueber seltene Spaltbildungen im Bereiche des mittleren Stirnfortsatzes". *Virch Arch Pathol Anat* 162: 340-370.
154. **SCHOWING, J.** (1961) "Influence inductrice de l'encéphale et de la chorde sur la morphogenèse du squelette cranien chez l'embryo de poulet". *J Embryol Exp Morphol* 9: 326-334.
155. **SCHOWING, J.** (1968) "Influence inductrice de l'encéphale embryonnaire sur le développement du crâne chez le poulet. I. Influence de l'excision des territoires nerveux antérieurs sur le développement cranien". *J Embryol Exp Morphol* 19: 9-22.
156. **SEIBERT, RW., SEIBERT, JJ., JIMENEZ, JF., ANGTUACO, EJ.** (1984) "Nasopharyngeal brain heterotopia – a cause of upper airway obstruction in infancy". *Laryngoscope* 94: 818-819.
157. **SGALITZER, M.** (1930) "Erfahrungen mit der Röntgenbehandlung von Liquorfisteln". *Wien Med Wochenschr* 80: 1195-1197.
158. **SHULER, CF.** (1995) "Programmed cell death and cell transformation in craniofacial development". *Crit Rev Oral Biol Med* 6: 202-217.
159. **SIMPSON, DA., DAVID, DJ. WHITE, J.** (1984) "Cephaloceles: treatment, outcome, and antenatal diagnosis". *Neurosurgery* 15: 14-21.
160. **SMITH, KR., SCHWARTZ, HG., LUSE, SA., OGURA, JH.** (1963) "Nasal gliomas: a report of five cases with electron microscopy of one". *J Neurosurg* 20: 968-982.
161. **STAFFORD JOHNSON, DB., BRENNAN, P., TOLAND, J., O'DWYER, AJ.** (1996) "Magnetic resonance imaging in the evaluation of cerebrospinal fluid fistulae". *Clin Radiol* 51: 837-841.
162. **STAMMBERGER, H., GREISTORFER, K., WOLF, G., LUXENBERGER, W.** (1997) "Operativer Verschluß von Liquorfisteln der vorderen Schädelbasis unter intrathekaler Natriumfluoreszeinanwendung". *Laryngo Rhinol Otol* 76: 595-607.
163. **STARCK, D.** (1975) *Embryologie,* 3. Auflage, Thieme Verlag, Stuttgart.
164. **STOLL, W., NIESCHALK, M.** (1996) "Kongenitale Fehlbildungen des pränasalen Raumes: Gliome, Fisteln, Epidermoidzysten". *Laryngo Rhino Otol* 75: 739-744.
165. **STUPKA, W.** (1938) *Die Mißbildungen und Anomalien der Nase und des Nasenrachenraumes.* Springer Verlag, Wien.
166. **SÜSSENGUTH, L.** (1909) "Ueber Nasengliome". *Virch Arch Path Anat* 195: 537-544.
167. **SUIT, H., URIE, M.** (1992) "Proton beams in radiation therapy". *J Natl Cancer Inst* 84: 155-164.
168. **SUWANWELA, C., SUWANWELA, N.** (1972) "A morphological classification of sincipital encephalomeningoceles". *J Neurosurg* 36: 201-211.
169. **SWIFT, AC., SINGH.** (1985) "The presentation and management of the nasal glioma". *Int J Pediatr Otorhinolaryngol* 10: 253-261.
170. **TANDON, PN., ROY, S., ELVIDGE, A.** (1972) "Subarachnoid ependymal cyst". *J Neurosurg* 37: 741-745.
171. **TASHIRO, Y., SUEISHI, K., NAKAO, K.** (1995) "Nasal glioma: an immunohistochemical and ultrastructural study". *Pathol Int* 45: 393-398.

172. **TEMPLER, J., DAVIS, WE.** (1979) "Congenital tumors of the nose". *Ear Nose Throat J* 58: 481-487.
173. **TERRON, CE., SANCHEZ, BC., NICOLAS, CM.** (1998) "A case of a nasal glioma in a newborn infant". *An Esp Pediatr* 49: 624-626.
174. **TESSIER, P.** (1976) "Anatomical classification of facial, cranio-facial and latero-facial clefts". *J Max-Fac Surg* 4: 69-92.
175. **THOMSON, HG., AL-QUATTAN, MM., BECKER, LE.** (1995) "Nasal glioma: is dermis involvement significant?". *Ann Plast Surg* 34: 168-172.
176. **UTNE, JR., PUGH, DG.** (1955) "The roentgenologic aspects of chordoma". *Am J Roentgen* 74: 593-608.
177. **VAN ALYEA, OE.** (1941) "Sphenoid sinus. Anatomic study, with consideration of the clinical significance of the structural characteristics of the sphenoid sinus". *Arch Otolaryngol* 34: 225-253.
178. **VAN DEN ABBEELE, T., ELMALEH, M., HERMAN, P., FRANCOIS, M., NARCY, P.** (1999) "Transnasal endoscopic repair of congenital defects of the skull base in children". *Arch Otolaryngol Head Neck Surg* 125: 580-584.
179. **VAN DER MEULEN, JC., MAZZOLA, R., VERMEY-KEERS, C., STRICKER, M., RAPHAEL, B.** (1983) "A morphogenetic classification of craniofacial malformations". *Plast Reconstr Surg* 71: 560-572.
180. **VIEBAHN, C.** (1995) "Epithelio-mesenchymal transformation during formation of the mesoderm in the mammalian embryo". *Acta Anat* 154: 79-97.
181. **VIRCHOW, R.** (1857) "Untersuchungen über die Entwicklung des Schädelgrundes: Die Deckknorpel des Clivus". *Die knorpeligen und knöchernen Auswüchse der basilaren Synchondrosen.* Georg Reimer Verlag, Berlin, 47-59.
182. **VISTNES, LM., BURT, GB., LONGENECKER, CG.** (1969) "Nasal glioma. Case report". *Plast Reconstr Surg* 43: 195-197.
183. **VOGT, W.** (1929) "Gestaltungsanalysen am Amphibienkeim mit örtlicher Vitalfärbung. II. Teil. Gastrulation und Mesodermbildung bei Urodelen und Anuren". *Arch Entwicklungsmech* 120: 384-706.
184. **VOLPE, NJ., LIEBSCH, NJ., MUNZENRIEDER, JE., LESSELL, S.** (1993) "Neuro-ophthalmologic findings in chordoma and chondrosarcoma of the skull base". *Am J Ophthalmol* 115: 97-104.
185. **VRABEC, DP., HALLBERG, OE.** (1964) "Cerebrospinal fluid rhinorrhea by endonasal surgery". *Arch Otolaryngol* 56: 1-13.
186. **WAKHLOO, AK., VAN-VELTHOVEN, V., SCHUMACHER, M., KRAUSS, SK.** (1991) "Evaluation of MR imaging, digital subtraction cisternography and CT cisternography in diagnosing CSF fistula". *Acta Neurochir* (Wien) 111: 119-127.
187. **WALKER, EA., RESLER, DR.** (1963) "Nasal glioma". *Laryngoscope* 73: 93-107.
188. **WARKANY, J.** (1971) "Cephaloceles". Part IV: *Malformations of the central nervous system. Year Book Medical Publishers,* Chicago, IL, 211-216.
189. **WATKINS, L., KHUDADOS, ES., KALEOGLU, M., REVESZ, T., SACARES, P., CROCKARD, HA.** (1993) "Skull base chordomas: a review of 38 patients", 1958-1988. *Br J Neurosurgery* 7: 241-248.
190. **WERNER, CF.** (1960) *Das Gehörorgan der Wirbeltiere und des Menschen.* Thieme-Verlag, Leipzig.
191. **WEIL, M., JACOBSON, MD., RAFF, MC.** (1997) "Is programmed cell death required for neural tube closure?". *Curr Biol* 7: 281-284.
192. **WHITAKER, SR., SPRINKLE, PM., CHOU, SM.** (1981) "Nasal glioma". *Arch Otolaryngol* 107: 550-554.
193. **WILLIS, RA.** (1958) *The Borderland of Embryology and pathology.* Butterworth and Co., London.
194. **WINTER, RM., GARNER, A.** (1981) "Hydrocephalus, agyria, pseudoencephalocele, retinal dysplasia, and anterior chamber anomalies". *J Med Genet* 18: 314-317.
195. **WOLF, G., GREISTORFER, K., STAMMBERGER, H.** (1997) "Der endoskopische Nachweis von Liquorfisteln mittels der Fluoreszeintechnik". *Laryngo Rhino Otol* 76: 588-594.
196. **WOODBURNE, RT.** (1969) "Essentials of human anatomy". 4th edition, *Oxford University Press,* London, 269.
197. **YEOH, GPS., BALE, PM., DE SILVA, M.** (1989) "Nasal cerebral heterotopia: the so-called nasal glioma or sequestered encephalocele and its variants". *Pediatr Pathol* 9: 531-549.
198. **YOUNUS, M., COODE, PE.** (1986) "Nasal glioma and encephalocele: two separate entities. Report of two cases". *J Neurosurg* 64: 516-519.
199. **ZAREM, HA., GRAY, GF., MOREHEAD, D., EDGERTON, MT.** (1967) "Heterotopic brain in the nasopharynx and soft palate. Report of two cases". *Surgery* 61: 483-486.

63. DESARROLLO Y TRASTORNOS DEL LENGUAJE Y HABLA EN EL NIÑO

Mª.J. Bueno Pastor, Mª.C. Castro Iglesias, Mª.M. Riera Alabern

1. INTRODUCCIÓN

El lenguaje es un elemento básico en la comunicación, en el desarrollo individual y en la integración social y más tarde laboral. En el caso de los niños es evidente que los trastornos de aprendizaje, el fracaso escolar y las dificultades en la inserción social, tienen su inicio en trastornos del desarrollo del lenguaje.

En nuestra consulta de foniatría, más de la mitad de toda la patología que consulta son trastornos del desarrollo del lenguaje infantil.

La sensibilización de pediatras, otorrinolaringólogos, padres, educadores y las exigencias sociales de establecer formaciones más completas y competitivas, hacen que los trastornos del desarrollo del lenguaje infantil se diagnostiquen cada vez antes y mejor, y se establezcan las pautas adecuadas de tratamiento.

El propósito de este capítulo es dar una visión general del desarrollo normal del lenguaje, discutir las alteraciones más frecuentes del mismo y establecer criterios a otorrinolaringólogos y pediatras de cuándo solicitar una consulta especializada de lenguaje.

2. CONCEPTOS BÁSICOS

Para comprender los trastornos del lenguaje y del habla es necesario un conocimiento básico de los procesos implicados en el acto de hablar (1).

2.1. Aproximación lingüística

En el estudio del lenguaje se atienden los siguientes niveles:

a) **Nivel fonológico.** Se estudian los procesos del sistema fonético y fonológico.

La fonética estudia las propiedades de los sonidos humanos como tales, la forma como producimos, trasmitimos y oímos los sonidos.

La fonología estudia el sistema de sonidos de cada lengua en particular.

b) **Nivel morfosintáctico.** Se estudian los procesos que gobiernan las leyes morfosintácticas.

La morfología es el estudio de la estructura de las palabras, el modo como se forman haciendo uso de afijos, prefijos, sufijos, raíces...

La sintaxis es el estudio del modo como las palabras funcionan en forma de secuencias para configurar unidades más amplias.

c) **Nivel semántico-estructural.** El hablante pone en práctica el conocimiento del significado de palabras y frases.

d) **Nivel pragmático.** Se refiere a los efectos que el hablante espera producir sobre el interlocutor y a los medios utilizados para este fin.

El hablante relaciona ciertos rasgos de acuerdo a las reglas del sistema fonético, y al integrarlos en una ejecución consigue producir un fonema determinado. La selección y emisión secuencial de ciertos fonemas de acuerdo a las leyes de un sistema fonológico permite la producción de monemas, que relacionados e integrados secuencialmente según esas leyes morfosintácticas, permiten la organización de frases o sintagmas.

2.2. Aproximación psicológica

La psicología del lenguaje se centra, resumiendo, en el estudio de tres grandes bloques.

a) El estudio de las actividades de producción y comprensión del lenguaje.

b) El estudio de las funciones cognitivas, comunicativas, etc, que desempeña el lenguaje y/o sirven de soporte a su adquisición y uso.

c) El estudio de los procesos de adquisición y de deterioro –o no desarrollo– de las distintas funciones y modalidades de la actividad lingüística, es decir, el estudio del lenguaje en sus aspectos evolutivos y patológicos.

La psicología del lenguaje utiliza procedimientos específicos y basa gran parte de su actividad de exploración de su territorio en la observación (2), constituyéndose en una de sus mejores estrategias.

Otro de los instrumentos que han guiado el rumbo del estudio de la dimensión lingüística del comportamiento psicológico ha sido la experimentación.

2.3. Esquema básico anatomofuncional

El esquema que proponemos, adaptado y modificado de Mysak (13) por Gorospe y colaboradores (9), es el siguiente:

Unidad de Foniatría Logopedia. Servicio de ORL. Hospital Universitario Son Dureta, Palma de Mallorca.

Esquema anatomofuncional del lenguaje

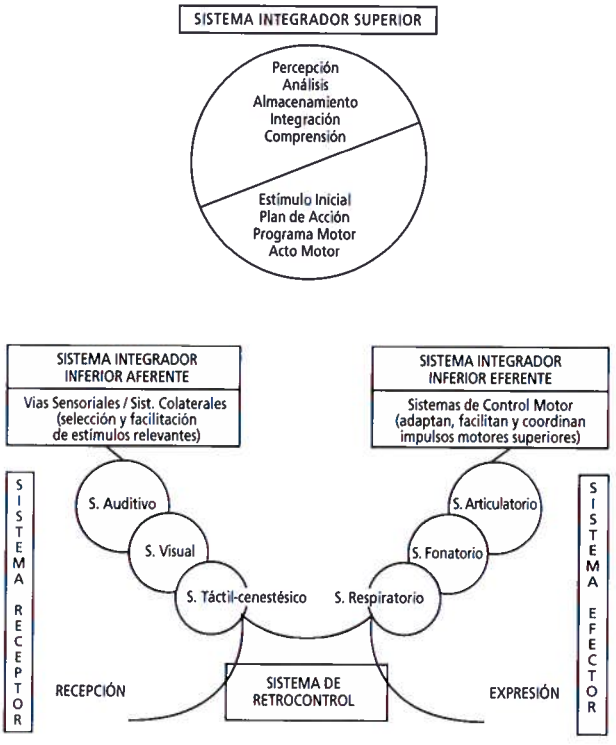

Adaptado y modificado de E. MYSAK, 1980 (13)

Hay un sistema de entrada de captación de estímulos relacionados con el habla (sistema receptor); un sistema que conduce y posiblemente seleccione impulsos desde el sistema receptor a las zonas específicas de recepción del SNC (sistema transmisor aferente); un sistema encargado de adaptar y facilitar las señales recibidas (sistema integrador inferior aferente); y un sistema central "director", encargado de la percepción, elaboración, interpretación, comprensión, memorización y formulación, en relación con ciertas áreas específicas de la corteza cerebral (sistema integrador superior del habla).

Ya organizada la respuesta, los impulsos serían adaptados y facilitados por un sistema de coordinación muscular (sistema efector: respiratorio, fonoarticulatorio, resonancial...).

Y, finalmente, hay un sistema de retrocontrol (auditivo, visual, táctil, cenestésico), que se encargará de vigilar e informar a los sistemas superiores de la ejecución de los actos motores programados.

2.4. Aproximación neuropsicológica

Actualmente se investiga bajo la hipótesis de que las funciones básicas sensoriales y motoras son controladas por regiones cerebrales muy específicas, mientras que las funciones mentales superiores involucran regiones en todo el cerebro (18).

El cerebro humano representa un sistema funcional complejo que trabaja con la participación permanente de por lo menos tres bloques fundamentales:

a) Primer bloque funcional, que asienta en tronco-encéfalo, sistema reticular y estructuras límbicas. Este bloque asegura la vigilia de la corteza y posibilita la realización en el tiempo de formas selectivas de actividad.

b) Segundo bloque funcional integrado por las áreas secundarias de los analizadores visual –occipital–, auditivo –temporal– y general parietal. Se ocupa de la recepción, elaboración y almacenamiento de la información.

c) Tercer bloque funcional, que asienta en regiones frontales del cerebro –áreas motora, premotora y prefrontal–, cuida la programación, regulación y control de la actividad que se realiza (11).

Las alteraciones del primer bloque funcional cursarían con una disminución inespecífica del tono cortical y una dificultad en la capacidad para orientar selectivamente la actividad psíquica; las del segundo bloque determinarían un déficit en la recepción y transformación de la información, incluida la comprensión verbal; las del tercer bloque alterarían el proceso de elaboración activa, programación, regulación y control de las acciones, incluida la codificación del mensaje verbal.

La localización anatómica de las funciones relacionadas con el lenguaje ha sido un tema de permanente discusión, ya que paralelamente se plantea el problema de la asimetría interhemisférica. Podríamos concebir esta asimetría como una solución adaptativa funcional cerebral ante la aparición, a nivel filogenético, del lenguaje o de otras funciones específicas en el hombre (18).

Es posible que esto obligara a uno de los hemisferios a erigirse en director y a especializarse en esta función específica (9). Clásicamente se ha centrado la dominancia cerebral para el lenguaje en el hemisferio izquierdo. Esta hipótesis es apoyada por la frecuencia claramente mayor de síndromes afásicos definidos, asociados a lesiones del hemisferio izquierdo y trastornos motores del hemicuerpo derecho; sin embargo, hay sujetos que pueden presentar dominancia derecha para el lenguaje o representación bilateral.

Así, en lesiones cerebrales izquierdas congénitas, el cerebro derecho parece hacerse dominante en contra del determinante genético opuesto.

Hay poca o ninguna diferencia en el desarrollo del lenguaje de los niños con hemiplejías derechas o izquierdas (15).

Se consideran en el hemisferio izquierdo (o el dominante) un polo receptivo (entrada) y un polo expresivo (salida), tanto para el lenguaje oral como el escrito.

El polo expresivo se relaciona con el **área de Broca,** en el pie de la circunvolución frontal tercera, por delante de la circunvolución frontal ascendente.

El polo receptivo se asocia al **área de Wernicke,** situada en la parte posterior de la primera circunvolución temporal izquierda, rodeando las circunvoluciones transversas de Heschl.

Además, existe un área específica **zona Central,** situada a nivel del lóbulo parietal inferior del hemisferio izquierdo (circunvolución angular y supramarginal), de capital importancia en la extracción de la significación de los mensajes lingüísticos, en la selección de categorías

gramaticales apropiadas, en la selección de unidades específicas de un campo semántico, en la capacidad de relacionar frases del mismo significado usando transformaciones sintácticas o en la capacidad de hacer uso de un nivel adecuado de vocabulario (14). Establece conexiones con las zonas que le rodean.

Algunos aspectos del lenguaje guardan relación con el hemisferio derecho: aspectos prosódicos, colaboración en la extracción de la significación con el hemisferio izquierdo, aportando su procesamiento analítico, secuencial, especializado en el análisis fonético y sintáctico.

2.5. Visión de conjunto (9)

En la primera parte de la *decodificación* del mensaje verbal actúan procesos de carácter sensoperceptivo, que interesan a todos los sistemas sensoriales, en especial a los sistemas auditivo y visual.

Pero los aspectos más complejos se desarrollan después a nivel de áreas supramodales de la corteza cerebral y dependen de procesos neuropsicológicos y psicolingüísticos que permiten extraer el significado o contenido lingüístico del mensaje.

En la *codificación* del mensaje verbal (expresión), a partir del estímulo inicial, los sistemas superiores del lenguaje determinan un plan de acción (basado en las leyes de los sistemas fonético, fonológico, morfosintáctico y semántico); el cerebro anterior elabora un programa motor, y los sistemas de control motor y las vías motoras se encargan de coordinar todos los eventos musculares que afectarán a los diferentes elementos efectores (sistema respiratorio, fonatorio, articulatorio y resonancial).

3. DESARROLLO NORMAL DEL HABLA. ARTICULACIÓN

La disyuntiva lenguaje-habla se plantea al observar las evidentes diferencias de cuadros patológicos.

Con el habla se hace referencia a la programación o ejecución, a los niveles fonológico y/o fonético, expresión, articulación.

El lenguaje es la competencia lingüística, el nivel pragmático, semántico, sintáctico, fonológico y fonético; la expresión y la recepción.

La adquisición de los fonemas no es una cuestión de unidades que se agregan unas a otras; el dato fundamental en este proceso es la globalización. No se puede separar la adquisición gradual que el niño hace de los fonemas, de los elementos léxicos, ya que los primeros sirven para construir los segundos.

Hay una variabilidad importante entre niños en cuestión de edades, en las que se efectúa la adquisición de las diferentes estructuras lingüísticas. Por esta razón, las edades indicadas lo son sólo a título indicativo y han de ser consideradas como aproximativas.

Hasta antes del inicio del primer año hablamos de prelenguaje y de conductas prelingüísticas.

Dentro del primer año el niño aprende del adulto y de los niños de más edad los mecanismos básicos de la comunicación a nivel preverbal (es decir, antes de utilizar los recursos convencionales de la lengua).

Dentro de los 15 primeros meses la actividad vocal evoluciona desde los lloros y gritos de las primeras semanas hasta el laleo y el control articulatorio de las primeras palabras.

Hacia el **3° o 4° mes,** inicia el laleo (producción de sonidos que no se pueden considerar elementos fónicos de la lengua hablada en el entorno); en un principio, producciones de tipo vocálico, y se prolonga hasta el 6° o 7° mes.

Entre los **7 y 12 meses,** van apareciendo progresivamente en el laleo del niño elementos de tipo consonántico, con bloqueo y posterior liberalización de la corriente de aire espirado a nivel de boca y nariz.

Hacia los **8 meses,** combinaciones posibles de consonantes y vocales (con mayor frecuencia en el orden C – V, pero también V – C), pareciéndose burdamente a sílabas del lenguaje; también reduplicaciones de sílabas (por ejemplo: mamama, bababa).

Hacia el **final del primer año,** el laleo gana en calidad articulatoria, vocalizaciones más cortas y numerosas. Hay una reproducción de los perfiles de entonación del lenguaje oído y repetición de elementos vocales del mismo.

Las primeras palabras convencionales se sitúan en una media entre los 12 y 14 meses.

Un retraso notorio en la aparición de las primeras palabras, con interés poco desarrollado por la expresión y el intercambio vocal y verbal unido a una débil comprensión verbal, es a menudo una de las señales de retraso del lenguaje.

El aumento de vocabulario productivo y receptivo es relativamente lento entre la aparición de las primeras palabras y el final del segundo año.

Además, hay un cierto desfase entre comprensión y producción, manifiesto incluso en la edad adulta.

La adquisición de los fonemas parece responder a una lógica intrínseca en relación a las dificultades articulatorias y acústicas de los diferentes fonemas en el seno de las lenguas naturales.

Jakobson planteó la hipótesis según la cual la adquisición de los fonemas se realiza, por lo general, de los más contrastados a los menos contrastados. Los fonemas más contrastados se encuentran a su vez en todas o en gran cantidad de lenguas, y los menos contrastados tienden a ser característicos de lenguas particulares.

La "a" emerge como primera vocal, mientras la "p" o "m" inauguran el consonantismo. Esto permite las combinaciones mamá, papá, facilitadas por el redoblamiento silábico.

El contraste articulatorio es máximo entre "a" y "p". La "a" se obtiene con gran apertura de boca, vibración de cuerdas vocales, sin limitación de duración y fuerte energía acústica concentrada en una banda relativamente estrecha de frecuencias. Las características de "p" son las inversas.

La diferenciación de los fonemas procede a continuación según dos ejes: grave-agudo y compacto- difuso (Jakobson, 1969), lo cual da los fonemas "p", "t", "k" para las consonantes y "a" y "u" para las vocales. Acto seguido se

añaden progresivamente las demás vocales orales y nasales, las consonantes oclusivas sonoras "b", "d", "g", las nasales "n", "ñ", las constrictivas sordas y sonoras "f", "s", "ch", "v", "z", "j", y las laterales "l", "r". Esta evolución iniciada a finales del primer año se extiende hasta aproximadamente los cinco años. A pesar de todo, algunos rasgos concretos pueden precisar más tiempo; grupos consonánticos fricativos frontales ("f", "z"), laterales ("r"), que se pueden prolongar hasta los 6-7 años.

En este periodo de adquisición de los diferentes sonidos (de su producción), aparecen una serie de procesos típicos de simplificación, normales en la evolución, propios del habla infantil. Intentos que el niño hace para imitar y reproducir las palabras del habla adulta que aún no puede pronunciar correctamente. Estas simplificaciones consisten en:

– Supresión de consonantes finales (ej.: lápi por lápiz).

– Supresión de sílabas átonas (ej.: tena por antena).

– Reduplicación (ej.: cheche por leche).

– Reducción de grupos consonánticos. Puede afectar a los siguientes esquemas: C C V – C V (ej.: bazo por brazo); C V C – C V (ej.: catillo por castillo).

– Sustituciones. Se sustituye un sonido por otro que guarda algún tipo de relación: sonoridad / modo de articulación / punto de articulación (ej.: /d/ por /t/).

– Asimilaciones. Un sonido se ve influenciado por otro dentro de la palabra; puede ser por:

• Regresión: el segmento afectado precede al que no influencia (ej.: tete por chupete).

• Progresión: el segmento afectado es el contiguo (ej.: pepe por chupete).

La evolución fonológica consiste también en la desaparición progresiva de las tendencias simplificadoras del habla infantil.

4. DESARROLLO NORMAL DEL LENGUAJE

El lenguaje es una función superior que presenta un proceso complejo en cuanto a su desarrollo y evolución. Si bien el lenguaje no está instaurado como tal en el nacimiento, se producen determinados comportamientos prelingüísticos en los primeros meses de vida que van a dotar al niño de los procesos básicos para la adquisición de las posteriores habilidades lingüísticas. En esta primera etapa el lenguaje es predominantemente gestual.

Tras el nacimiento, y hasta los 4 meses, el lenguaje preverbal adquiere un carácter de función comunicativa relacionada fundamentalmente con situaciones de placer/displacer y protesta. La intención comunicativa así establecida se sustenta en la gestualización y vocalización.

Entre los 4 y 6 meses, se inicia el interés no sólo por los adultos, sino también por el ambiente próximo, hacia los objetos de su entorno inmediato. Los juegos adquieren un importante valor en las rutinas preverbales.

A los 6 meses, aparece la entonación, ritmo y tono, dotando de esta forma a las vocalizaciones de funcionalidades diferentes que ayudan al adulto a comprender la intencionalidad de las mismas.

Hacia los 9-10 meses, surge el período de preconversación, en el que las vocalizaciones adquieren intención comunicativa. Se produce la transición a la palabra con la aparición de las protopalabras (forma intermedia entre el balbuceo y las palabras).

A los 12 meses, con la aparición de las primeras palabras, el niño empieza a interactuar verbalmente con los adultos. Utiliza señales convencionales y gestos deícticos (enseñar, señalar, dar...) para captar la atención del adulto e intenta que éste participe en alguna acción emitiendo acciones y gestos y utilizando verbalizaciones convencionales.

Entre los 12 y 18 meses, el lenguaje evoluciona rápidamente; En el inicio de esta etapa ya verbal, surgen las primeras palabras constituidas por emisiones altamente funcionales de una sola palabra (holofrase) y con gran sobreextensión semántica. Hacia los 18 meses, el número de palabras es de 20.

Entre los 18 meses y los 2 años, empieza a realizar enunciados de 2 elementos. Su vocabulario asciende hasta 300-400 palabras y es capaz de entender prácticamente todo lo que le dicen. Realiza órdenes sencillas, identifica adjetivos y comprende el pronombre posesivo "mío".

El período comprendido entre los 24-30 meses suele denominarse como "habla telegráfica", y se caracteriza por la aparición de enunciados de más de dos elementos sin que aparezcan palabras función (preposiciones, artículos...). Al final de esta etapa, el niño es capaz de realizar preguntas y aparecen los primeros nexos oracionales ("que", "y", "si", "porque", "pero" y "o") y la correcta producción de preposiciones que denotan posesión ("a", "para"). Aparece la forma perifrástica responsable de las oraciones incrustadas ("quiero beber").

Entre los 30-36 meses, el niño realiza un mayor uso del lenguaje, se produce un incremento importante del vocabulario y una gran expansión gramatical. Realiza estructuras sintácticas de 4 elementos y aparecen las frases coordinadas. A los 3 años utiliza correctamente el género, número, artículos y el pronombre personal de 1ª persona "yo". Utiliza unas 1.000 palabras y es capaz de realizar órdenes complejas. Se produce el inicio del discurso narrativo, el cual hace referencia fundamentalmente a experiencias propias.

Entre los 3 y 4 años, el niño posee los recursos necesarios que van a permitirle jugar con el lenguaje y realizar numerosas preguntas. El crecimiento de vocabulario en este período se acentúa. Aparecen las oraciones subordinadas y las oraciones de más de una cláusula. Asimismo, el uso correcto de los auxiliares ser y estar va a permitirle la introducción del tiempo pasado compuesto. Aparecen las estructuras pasivas. A los 4 años, el niño posee un uso afianzado de las preposiciones más precoces ("a", "con", "de", "en", "para" y "por").

Alrededor de los 5 años, se da una clara utilización de diversos tipos de subordinación, utilizándose estructuras sintácticas más complejas (pasivas, condicionales, circunstanciales, de tiempo, etc). El niño adquiere a esta edad el dominio del sistema gramatical básico.

5. CLASIFICACIÓN DE LOS TRASTORNOS DEL LENGUAJE EN NIÑOS

Antes de entrar en la clasificación es conveniente definir los conceptos de habla y lenguaje.

Los *trastornos del lenguaje* afectan a la capacidad de manejar los símbolos lingüísticos en la comunicación verbal. Por lo tanto, se pueden constatar alteraciones en varios de los siguientes niveles: pragmático, semántico, morfosintáctico, fonológico y fonético.

Por otro lado, en los *trastornos del habla* se ven afectados solamente los niveles fonológico y fonético.

Los trastornos del lenguaje estarían en relación con limitaciones en la competencia lingüística (alteraciones del uso, forma o contenido del lenguaje).

Los trastornos del habla son determinados por alteración de los mecanismos perceptivo-motores (disartria, disglosia, disprosodia de la hipoacusia), no poniendo en evidencia limitaciones en la capacidad lingüística del sujeto.

Hay trastornos del habla determinados por limitaciones en la capacidad para la selección-secuenciación de fonemas en la transmisión de significados (trastornos fonológicos). Estos trastornos a nivel fonológico son los que plantean dificultad a la hora de contraponer lenguaje-habla (4).

Proponemos la siguiente clasificación, aplicable a nivel clínico, que incorpora criterios etiológicos, facilita el diagnóstico diferencial y permite establecer escalas de gravedad que orientarán el pronóstico.

Clasificación extraída según Gorospe, Garrido y colaboradores (9).

CLASIFICACIÓN DE LOS TRASTORNOS DEL LENGUAJE ORAL

Trastornos del desarrollo

PRIMARIOS
- Dislalia funcional
- Retraso del habla
- Retraso del lenguaje
  - Leve o moderado
  - Expresivo o receptivo
- Disfasia

SECUNDARIOS
- Hipoacusia
- Retraso mental
- Alteraciones neurológicas
- Disartria del desarrollo
- Alteraciones psiquiátricas
- Alteraciones morfológicas
- Disglosia que incide sobre el desarrollo

Trastornos del lenguaje ya establecido
- Afasia infantil

Trastornos del habla o la voz
- Disfonía
- Disfemia

5.1. Trastornos del desarrollo / trastornos del lenguaje ya establecido

Es necesario diferenciar los trastornos que inciden en el desarrollo o que afectan cuando el lenguaje ya se ha establecido.

Cuando los trastornos inciden en la etapa de adquisición pueden llegar a determinar un menoscabo permanente en la capacidad de comunicación y en el desarrollo cognitivo y social. Esto es evidente en la hipoacusia prelocutiva y en la afasia infantil.

5.2. Trastornos primarios / trastornos secundarios

Se trata de diferenciar, desde el punto de vista etiológico, aquellos trastornos en los que es posible diferenciar un síndrome o enfermedad principal del que parece formar parte la deficiencia del lenguaje-trastornos secundarios a hipoacusia, deficiencia mental... –de los que no parecen estar asociados a ninguna otra alteración aparente que los justifique– trastornos primarios.

El *Diagnostic and Statistical Manual of Mental Disorder –DMS-IV–* (2) diferencia trastornos específicos del desarrollo de todos los explicables por retraso mental, escolarización insuficiente, trastorno generalizado del desarrollo, déficit auditivo o trastornos neurológicos.

No hay que olvidar que muchas veces un trastorno es clasificado como idiopático porque las limitaciones diagnósticas no han permitido detectar posibles factores etiológicos. De hecho, en los últimos años, y gracias a los nuevos métodos diagnósticos, la disfasia y la dislexia podrían estar relacionadas con falta de asimetría del planum temporale y microdisgénesis localizada en la región insular izquierda de origen probablemente perinatal (10).

Por lo tanto, hay que plantear flexibilidad en la diferenciación primario-secundario.

5.3. Trastornos primarios del desarrollo del lenguaje

5.3.1. Dislalia

Alteración en la articulación de un fonema aislado o grupo de fonemas. Es un trastorno exclusivamente fonético.

Superadas las edades límites para la adquisición espontánea de cada fonema, será conveniente su rehabilitación.

El pronóstico es favorable.

5.3.2. Retraso leve del habla

Ligero retraso en la adquisición o maduración del código fonológico y normalidad en los niveles semántico, sintáctico y morfosintáctico, sin limitación de la comprensión auditiva.

El pronóstico es favorable, incluso sin intervención terapéutica.

5.3.3. Retraso moderado del habla

La adquisición de los códigos fonológicos y/o fonéticos es claramente patológica.

La intervención terapéutica es obligada. El pronóstico es favorable.

5.3.4. Retraso leve del lenguaje

Hay cierto grado de afectación de uno o varios de los siguientes niveles: pragmático, semántico, sintáctico, fonológico, fonético.

Este retraso representa un retardo leve en la adquisición del grado de habilidad comprensiva o expresiva correspondiente a cada edad.

Precisa intervención terapéutica y la resolución es sin secuelas.

5.3.5. Retraso moderado del lenguaje

Hay cierto grado de afectación en uno o varios de los niveles pragmático, semántico, sintáctico, fonológico o fonético, y también cierto grado de limitación en la comprensión auditiva, si el retraso es receptivo-expresivo.

Dependiendo del nivel afectado, se pueden distinguir diferentes subtipos: fonológico-sintáctico mixto, semántico-pragmático o léxico-sintáctico. El trastorno más grave dentro de esta categoría supondría:

"El niño puede hablar de forma limitada con su entorno inmediato dependiendo continuamente de las preguntas del interlocutor, y sólo ocasionalmente y con gran dificultad puede hacerse entender con desconocidos en repertorios muy restringidos y ligados al contexto".

Precisa intervención terapéutica inmediata. Hay que esperar que hacia los siete años el niño haya superado las dificultades. Es probable la aparición de dificultades de aprendizaje durante la edad escolar.

5.3.6. Disfasia receptivo-expresiva / disfasia expresiva

El término disfasia se reserva para denominar los trastornos más graves y duraderos del desarrollo del lenguaje.

Determinan una limitación permanente en la evolución cognitiva y en la capacidad para adquirir y manejar otros códigos lingüísticos (lectura-escritura). Se habla de disfunción en los mecanismos implicados en la comprensión, elaboración y producción del lenguaje.

En la disfasia receptivo-expresiva, el trastorno asienta en la dificultad para la descodificación del mensaje verbal, que suele acompañarse de un déficit equivalente en la expresión.

En la disfasia expresiva, la dificultad recae en la codificación, preservándose parcialmente la comprensión.

Hay diferentes subtipos según el nivel afectado: fonológico-sintáctico mixto, semántico-pragmático o léxico-sintáctico. También se incluyen aquí la agnosia auditivo-verbal y la apraxia del habla. En el primer caso el proceso afectado es la descodificación fonológica; en el segundo, la codificación del programa motor que sustenta el habla.

La confirmación de este diagnóstico se retrasa hasta edades avanzadas, dependiendo de la evolución y del subtipo (5, 6, 7 años).

En el caso de las disfasias, aun planteándose tratamiento adecuado y temprano, habrá secuelas en el desarrollo de las habilidades psicolingüísticas, adquisición de lectura-escritura y capacidad de aprendizaje.

5.4. Trastornos secundarios del desarrollo del lenguaje

En estos trastornos hay que tener en cuenta el proceso causal y su repercusión sobre el desarrollo lingüístico. Trastornos secundarios a lesión neurológica, morfológica, sordera, deficiencia mental o alteración psíquica. El conocimiento de la etiología de una deficiencia del lenguaje nos permitirá prever en cierta medida las dificultades más relevantes y la posible asociación de otras deficiencias.

Así, habrá que destacar hipoacusias sensoriales en encefalopatías, hipoacusias conductivas en disglosias, déficit intelectivos en malformaciones congénitas, etc.

5.4.1. Disglosias

Las disglosias son alteraciones del habla o en algún caso del lenguaje, secundarias a alteraciones morfológicas de los órganos articulatorios.

Hay que destacar:

- Cada malformación o deformidad (labio leporino, fisura palatina, fisura submucosa, velo corto o maloclusiones) determinará, en principio, una alteración fonética más o menos determinada.
- La existencia de una disglosia no descarta la existencia de otro trastorno específico del lenguaje.
- La disglosia habitualmente se asocia a deficiencias auditivo-conductivas, que podrían interferir la evolución del lenguaje.
- Las disglosias pueden formar parte de síndromes plurimalformativos con asociación a otros déficit sensoriales, motores o intelectivos.
- Las actuales técnicas quirúrgicas asociadas al tratamiento rehabilitador favorecen la evolución del cuadro cuando el trastorno es puramente fonético.
- Cuando la disglosia se asocia a otras alteraciones a nivel de desarrollo del lenguaje, habrá también repercusiones a nivel sintáctico, semántico, pragmático, y el pronóstico y la evolución estarán condicionados por el tipo de trastornos.

5.4.2. Encefalopatía. Disartria del desarrollo

En las encefalopatías se pueden presentar síntomas en la esfera motora, conductual y cognitiva, trastornos convulsivos o déficit específicos del lenguaje y del aprendizaje.

Cuando la encefalopatía afecta exclusivamente a nivel motor (PCI: parálisis cerebral infantil), la clínica a nivel del lenguaje se centra en un trastorno disártrico. No obstante, en el niño, al encontrarnos en período de adquisición del lenguaje, adquiere mayor relevancia que en el adulto; por ello se utiliza el término disartria del desarrollo.

En el niño los síntomas disártricos son, en ocasiones, difícilmente diferenciables de los vinculados a la maduración sensorio-motriz del sistema fonoarticulatorio; es decir, es difícil determinar si detrás de un mismo error de articulación se encuentra una lesión neurológica o un retraso en la adquisición de las habilidades perceptivo-motoras necesarias para producir un sonido correcto de su lengua, o ambos.

Hay que tener en cuenta que el hallazgo de un factor etiológico no define de forma exclusiva el trastorno del lenguaje.

Por ello, nos podemos encontrar con cuadros similares a cualquiera de los descritos, aunque probablemente destacará la alteración a nivel fonético.

5.4.3. Hipoacusia

El déficit auditivo impide el acceso al lenguaje oral como código lingüístico para representar la realidad y como forma de comunicación.

Sólo la "reconstrucción" del proceso de recepción auditiva o la "sustitución" de la vía sensorial, soporte de la información lingüística y de la comunicación, lograrán minimizar o compensar estos efectos.

La gravedad del trastorno depende de múltiples factores, y los más relevantes son:

- Grado de pérdida auditiva.
- Edad de inicio de la hipoacusia. En general, el inicio tardío de la hipoacusia y la existencia de restos auditivos aprovechables dentro de los primeros años, van a marcar diferencias muy importantes en la evolución.
- Diagnóstico precoz y tratamiento instaurado. El diagnóstico precoz y la aplicación de un tratamiento protésico, rehabilitador y educativo adecuado mejora notablemente el pronóstico. Interesa en este punto elegir un tratamiento que permita al niño acceder lo más rápidamente posible a un código lingüístico (oral o gestual) que le permita la comunicación temprana, el entrenamiento en las técnicas de ayuda a la comunicación y la posibilidad de aplicar una ayuda protésica eficaz convencional o de implante coclear.
- Modelo comunicativo. La elección del sistema de comunicación es una decisión polémica y difícil. En los casos de sordera profunda en edades tempranas, incluso con implante coclear, se precisa un modelo de comunicación que incluya el uso del canal visual, intentando compensar la deficiencia de la entrada auditiva.
- Nivel intelectivo y existencia de otras deficiencias motoras o sensoriales.
- Factores individuales. Motivación, independencia, autoestima...
- Entorno sociofamiliar.

Se pueden analizar tres niveles en el desarrollo perceptual de todos los sistemas sensoriales, incluido el auditivo (6): nivel sensorial primitivo (que incluye la detección del sonido), nivel de representación perceptual (incluye las habilidades para discriminar diferentes sonidos) y nivel lingüístico/cognitivo (incluye reconocimiento de palabras y comprensión de frases).

En el niño deficiente auditivo el nivel sensorial primitivo está alterado; esto determina que la señal enviada al nivel de representación perceptual sea pobre y limitada, igual que la información que recibirá el nivel lingüístico/cognitivo.

Sorprende comprobar como la pérdida auditiva mínima, leve y media, llega a determinar limitaciones significativas en el progreso escolar o en el desarrollo de habilidades psicolingüísticas.

El tratamiento de las sorderas profundas con implantes cocleares multicanales ha modificado muy favorablemente su pronóstico y evolución.

5.4.4. Retraso mental

No hay un patrón característico del lenguaje en las deficiencias intelectuales.

Es característico, entre otros aspectos, la ecolalia (repetición de la última sílaba, palabra o incluso frase emitida por el interlocutor), frases estereotipadas y concretismo.

Al margen del lenguaje, se constata en la anamnesis un retraso en el desarrollo psicomotor, conductas inmaduras y dificultades relacionales.

El retraso es, pues, global, afectándose secundariamente la esfera del lenguaje.

5.4.5. Trastorno psiquiátrico

Los retrasos del lenguaje secundarios a estos trastornos se valoran como parte del síndrome al que pertenecen.

5.5. Trastornos del lenguaje ya establecido

5.5.1. Afasia infantil

Es un trastorno del lenguaje consecutivo a una afección objetiva del SNC y producido en un sujeto que ya ha adquirido un cierto nivel de comprensión y de expresión verbal.

La evolución del cuadro afásico en el niño depende en gran medida de la edad de aparición:

– Desde los 18 meses a los 4 años, la alteración afásica es, en general, rápidamente compensada.

– Desde los 4 años a los 10 años, se observa la afasia con características semiológicas propias, y sólo desaparece progresivamente.

– Después de los 10 años, aparecen el mismo tipo de afasias que en el adulto, siguiendo unas fases de recuperación semejantes.

En los niños pequeños la recuperación de una afasia adquirida que requiere el cambio de la dominancia cerebral se consigue a expensas de alguna habilidad cognitiva (7).

En general, en el niño afásico persisten ciertos trastornos del lenguaje y el porvenir escolar y profesional es delicado.

5.5.2. Síndrome de Landau-Kleffner. Afasia-Epilepsia

El síndrome de Landau-Kleffner comprende dos síntomas principales: alteraciones del lenguaje y trastornos electroencefalográficos. Otros síntomas no constantes son: crisis comiciales y alteraciones del comportamiento.

El comienzo es variable, a veces brusco y otras progresivo. La sintomatología está dominada por los trastornos de la comprensión verbal. La expresión siempre está alterada, pero no de manera inicial.

La agnosia verbal auditiva es el síndrome más corriente observado; se cree que el síntoma central es la incapacidad para descodificar la fonología (15). Estos niños pueden hacer una descodificación visuo-espacial (lectura) y utilizar un lenguaje no verbal (lenguaje gestual).

5.6. Trastornos del habla

5.6.1. Trastorno de la fluidez – Disfemia /Tartamudez

La tartamudez es una falta de fluidez en la emisión del lenguaje hablado. Se produce un habla entrecortada, con

repeticiones de palabras o sílabas y bloqueos o paros tónicos (en tensión).

La tartamudez sería el síntoma, mientras que la disfemia sería el síndrome o conjunto de síntomas que definen este proceso, ya que se suman factores fisiológicos (tensión de los músculos implicados en la articulación), factores psicológicos (ansiedad, evitación, estrategias de superación de la dificultad...) y factores situacionales.

Los problemas de fluidez que presentan los niños entre 3 y 5 años se suelen considerar normales en el proceso de adquisición y desarrollo del lenguaje.

Entre los 6 y 10 años, muchos niños que habían mostrado una conducta compatible con la tartamudez fisiológica superan este problema hasta su resolución.

La tartamudez puede formar parte de enfermedades neurológicas que cursan con disartria, de cuadros de limitación intelectiva o de retrasos del desarrollo del lenguaje; en estos casos habrá que evaluar el trastorno neurológico, cognitivo o lingüístico.

BIBLIOGRAFÍA (CITADA Y RECOMENDADA)

1. **Acosta, VM., Moreno, A., Quintana, A.** *et al.* La evaluación del lenguaje. Teoría y práctica del proceso de evaluación de la conducta lingüística infantil. Ed. Aljibe, 1996.
2. **AMERICAN PSYCHIATRIC ASSOCIATION.** *Manual Diagnóstico y Estadístico de los Trastornos mentales. DMS-IV.* Pichot, P., coordinador: Trad. española, francesa e italiana. Barcelona, Masson, 1996.
3. **ASLIN, RN., SMITH, LB.** "Perceptual development". *Ann Rev Psych* 39, p. 435-473. 1988.
4. **BARRUECO, J., MÁLAGA, J., GARRIDO, M., GOROSPE, JM., ROQUÉS, JM.** "Taxonomía de patologías lingüísticas específicas aceptada por el servicio de foniatría y logopedia del Hospital Universitario de Salamanca". En: *Actas del I Congreso Nacional de la Sociedad Médica Española de Foniatría.* 1990. Salamanca, SOMEF, 1991, p. 147-156.
5. **BELINCHÓN, M., RIVIÈRE, A., IGOA, JM.** *Investigación y teoría.* 1ª ed. Madrid, Ed. Trotta. Colección Estructuras y Procesos. Serie Cognitiva, 1992.
6. **BOSCH, L.** "El desarrollo fonológico infantil: una prueba para su evaluación". En: Siguan, M., compilador: *Estudios sobre psicología del lenguaje infantil.* Madrid, Ed. Pirámide, 1984.
7. **CLEMENTE ESTEVAN, RA.** *Desarrollo del lenguaje. Manual para profesionales de la intervención en ambientes educativos.* Barcelona, Ed. Octaedro, 1995.
8. **CRISTAL.** *Lenguaje infantil, aprendizaje y lingüística.* Editorial Médica y Técnica, 1981.
9. **GOROSPE, JM., GARRIDO, M., VERA, J., MÁLAGA, J.** *Valoración de la deficiencia y la discapacidad en los trastornos del lenguaje, el habla y la voz.* Ministerio de Trabajo y Asuntos Sociales, 1997.
10. **KUFMAN, WE.** "Neuropatología de las alt. del desarrollo del lenguaje". En: *Actas del I Congreso de SOMEF.* 1990. Salamanca, SOMEF. 23-30, 1991.
11. **LURIA, AR.** *Fundamentos de Neurolinguística.* Peña, J., traductor. Barcelona, Toray-Masson, 1980.
12. **MONTFORT, M., JUÁREZ SÁNCHEZ, A.** *El niño que habla.* Madrid. Ed. CEPE, 1993.
13. **MYSAK, ED.** *Patología de los mecanismos del habla.* Barcelona. Salvat Editores, 1980.
14. **PEÑA, J., BARRAQUER, L.** *Neuropsicología.* Barcelona, Ed. Toray, 1983.
15. **RAPIN, I.** *Disfunción cerebral en la infancia: Neurología, cognición, lenguaje y conducta.* Barcelona, Ed. Martínez Roca, 1987.
16. **RONDAL, JA., SERON, X.** *Trastornos del lenguaje.* Ed. Paidos, 1988.
17. **SIGUAN, M., COLOMINA, R., VILA, I.** *Metodología para el estudio del lenguaje infantil.* Vic (Barcelona). Ed. Abril, 1990.
18. **SPRINGER, SP., DEUTSCH, G.** *Cerebro izquierdo, cerebro derecho.* Madrid, Alianza Editorial, 1988.
19. **VILA, I.** "Del gesto a la palabra: Una explicación funcional". En: *Psicología evolutiva 2. Desarrollo cognitivo y social del niño,* Palacios, J., Marchesi, A., Carretero, M. Madrid, Alianza Editorial, 1985.

64. MANIFESTACIONES OTORRINOLARINGOLÓGICAS EN EL SÍNDROME DE DOWN

J. Carbonell Casasús*, D.L. Cánovas Llorens**

1. INTRODUCCIÓN

Inicialmente descrito por el doctor británico J.L. Down en 1866, también es conocido como mongolismo (por su similitud física con los miembros de esta raza), aunque actualmente tiende a abandonarse esta denominación.

Aparece en 2-3 niños por cada 1.000 partos y se caracteriza por retraso mental (muy variable) y un gran número de alteraciones físicas. Antiguamente, la mayoría de ellos morían jóvenes por complicaciones de sus malformaciones (principalmente las cardíacas) o por infecciones respiratorias. Actualmente, con los cuidados adecuados, más de un 80% pueden sobrepasar los 30 años, y se ha visto que con programas de estimulación precoz puede mejorarse su retraso mental.

Las alteraciones cromosómicas halladas en el síndrome de Down son dos:

1. Trisomía 21. Es la más frecuente y se asocia a la edad materna.
2. Translocación 15/21. Responsable del Sd. de Down familiar. No se relaciona con la edad materna.

A medida que se ha ido prolongando la expectativa de vida de estos pacientes, han ido apareciendo en ellos múltiples patologías otorrinolaringológicas, fundamentalmente otológicas y de las vías respiratorias altas.

2. PATOLOGÍA OTOLÓGICA

2.1. Pabellón auditivo

En los pacientes con Down son frecuentes las malformaciones del pabellón por alteraciones del cartílago. La alteración más frecuente es la oreja en asa, cuya repercusión es fundamentalmente estética.

Los otohematomas y pericondritis de pabellón se presentan con mayor frecuencia y son de difícil manejo (por falta de colaboración del paciente). La presentación, clínica y tratamiento son los mismos que con cualquier otro paciente, pero deben establecerse medidas para evitar que el paciente u otra persona (es frecuente que se eduquen en instituciones especiales junto con otros niños especiales) manipule el pabellón. Por este motivo, tras drenar el otohematoma, recomendamos la fijación de placas (de plástico, de radiografía o botones) mediante sutura transfixiante durante dos semanas.

2.2. Conducto auditivo externo

La estenosis es una alteración muy frecuente y su principal importancia radica en que dificulta la otoscopia y favorece la impactación de cerumen, complicando más la valoración de estos pacientes y contribuyendo a que la patología del oído medio pueda pasar desapercibida. Es recomendable la revisión periódica (con microscopio, siempre que las circunstancias lo permitan) para prevenir tapones y controlar el oído medio. El crecimiento suele solventar este problema, por lo que es raro tener que recurrir a la cirugía.

2.3. Oído medio

Diversos autores han hallado una incidencia de hipoacusia de hasta un 75% y una incidencia de otitis media crónica hasta tres veces superior que en otros pacientes con retraso mental. En la gran mayoría de casos (80%), la hipoacusia es transmisiva por otitis serosa, secuelas postotíticas (perforación de tímpano, interrupción o fijación de la cadena) o malformaciones de cadena, pero de un 4 a 20% pueden presentar hipoacusia mixta o neurosensorial.

Estos pacientes presentan una serie de alteraciones que favorecen la aparición de patología crónica de oído medio como mayor número de infecciones de la vía respiratoria alta, depresión inmunológica, hipoplasia nasofaríngea, alteraciones de la trompa de Eustaquio (mala implantación, sección más cilíndrica, cartílago más débil) e hipotonía muscular (fracaso funcional del músculo tensor del velo del paladar).

Debido a que la hipoacusia tiene una importante repercusión en el desarrollo del lenguaje intelectual, psicológico y social, su tratamiento debe ser intensivo desde el primer momento, mediante revisiones periódicas para diagnóstico precoz. Una vez diagnosticado, se inicia el tratamiento médico agresivo. En caso de que no se controle la patología o se detecten secuelas (atelectasias) se procederá a la colocación de drenajes. La cirugía de oído medio (miringoplastias, reconstrucciones de cadena, etc) suele tener pobres resultados, posiblemente por fracaso tubárico.

* Especialista ORL. Hospital Son Dureta, Palma de Mallorca.
**Servicio de ORL. Hospital Son Dureta, Palma de Mallorca.

En algunos casos puede considerarse la posibilidad de amplificación auditiva en pacientes con hipoacusia neurosensorial o transmisiva que no se controla quirúrgicamente.

3. PATOLOGÍA NASOSINUSAL

La rinorrea y las sinusitis de repetición son patologías frecuentes en estos pacientes. Al igual que en la patología de oído medio, las malformaciones craneofaciales típicas de este síndrome (hipoplasia de nasofaringe, coanas pequeñas, alteraciones en el desarrollo sinusal), así como las infecciones respiratorias de repetición, pueden alterar el drenaje nasal, favoreciendo la aparición de rinorrea crónica y sinusitis de repetición.

Normalmente, estos pacientes mejoran al crecer (por agrandamiento de las estructuras anatómicas). Sin embargo, una rinorrea crónica puede representar una carga social para estos pacientes, por lo que debe tratarse. Se recomiendan lavados nasales con suero salino. Hay que valorar una posible adenoidectomía sólo en casos de hipertrofia adenoidea obstructiva (comprobada endoscópicamente). Se ha comprobado que la exposición al humo del tabaco tiene un efecto pernicioso en estos pacientes, por lo que debe evitarse a toda costa.

El tratamiento médico de la rinorrea y de la sinusitis es igual que en otros pacientes. Se usarán antibióticos y descongestionantes nasales según el paciente lo requiera. Debe descartarse una rinitis alérgica; en caso de darse, se recomienda tratamiento mediante corticoides nasales.

4. PATOLOGÍA ORAL

Uno de los rasgos distintivos de los pacientes con síndrome de Down es una macroglosia moderada, con profundos surcos (lengua escrotal). Esto, unido a la relativa atonía típica de estos pacientes, favorece la aparición de apneas del sueño. Así mismo, es frecuente la ausencia de alguna pieza dental o una maloclusión por prognatismo. Normalmente, no es necesario tratar ninguna de estas alteraciones.

La sialorrea también es frecuente en estos pacientes, con repercusiones principalmente sociales, aunque favorece la aparición de queilitis.

5. OBSTRUCCIÓN DE LA VÍA AÉREA

Estos pacientes presentan una gran cantidad de factores predisponentes para presentar obstrucciones de la vía aérea. Anatómicamente, destacan la hipoplasia de nasofaringe con hipertrofia relativa de adenoides, hipoplasia mandibular con macroglosia relativa e implantación superficial de las amígdalas. Otros factores son el incremento de secreciones, aumento de incidencia de obesidad y una hipotonía relativa. Todo ello hace que la incidencia de apneas del sueño ronde del 50% al 100% en estos pacientes, variando desde desaturaciones hasta enfermedad obstructiva del sueño. Hasta hace poco no se ha considerado la importancia potencial de la enfermedad obstructiva del sueño en estos pacientes, ya que algunas de sus consecuencias (hipertensión pulmonar, alteraciones del comportamiento) también se asocian al propio síndrome.

El diagnóstico se basa en una minuciosa historia clínica y exploración nasal, de cavum y de orofaringe. La polisomnografía establecerá la severidad de la obstrucción.

El tratamiento depende de la severidad de la obstrucción. Para casos leves puede empezarse con medidas conservadoras como lavados nasales, tratamiento de rinitis (si la hay) y reducción de peso. En caso necesario, se planteará la utilización de CPAP. En los casos severos o con evidentes obstrucciones de la vía aérea se realizará adenoamigdalectomía, que ha demostrado ser útil en estos pacientes, aunque no siempre normaliza los estudios del sueño. La uvulopalatofaringoplastia es otro de los procedimientos de elección, aunque se recomienda no realizarlo antes de la pubertad (por ser bastante agresivo y por el efecto beneficioso que tiene el crecimiento sobre esta patología).

6. CONCLUSIONES

En la actualidad, la expectativa de vida de estos pacientes se ha prolongado significativamente, y su potencial de mejora intelectual ha resultado ser mayor de lo esperado.

Nuestro papel como otorrinolaringólogos puede ser fundamental, no sólo para mejorar la calidad de vida de estos pacientes, sino también para diagnosticar y tratar patologías que pueden afectar muy negativamente a su expectativa de vida (complicaciones derivadas de su patología obstructiva del sueño) y a su desarrollo intelectual (hipoacusia). Para ello, el primer paso consiste en concienciar y formar tanto a familiares como a médicos de cabecera, lo cual permitirá una detección precoz y un seguimiento eficaz.

PARTE VIII
URGENCIAS ORL EN PEDIATRÍA

65. TRAUMATISMOS DEL CUELLO

J.M. Alcalde Navarrete

1. INTRODUCCIÓN

Los traumatismos y heridas, son responsables de la mitad de las muertes en niños entre 1 y 4 años. Este porcentaje aumenta por encima del 50% entre los 5 y 14 años, y alcanza el 80% entre los 15 y 25 años (1). De estos traumatismos severos, aproximadamente entre el 10 y el 15% afectan al cuello, pudiendo además incidir en cualquier estructura anatómica de éste, observando, no obstante, una mayor incidencia de lesiones sobre laringe, tráquea y faringe y, de forma menos frecuente, en columna vertebral y estructuras vasculares y nerviosas del cuello.

La mayoría de estas lesiones son debidas a accidentes en vehículos a motor (Fig. 1) y causadas por fuerzas que actúan como mecanismo de contusión, compresión o desaceleración. Estos mecanismos difieren en accidentes originados en otros vehículos como la bicicleta o el monopatín en los que la acción lesiva es causada, más frecuentemente por la hiperextensión rápida y forzada del cuello con la creación de fuerzas de distracción a nivel del ligamento vertebral longitudinal anterior y compresión de los elementos posteriores, con fractura del arco posterior de la primera vértebra cervical o de los pedículos de la segunda vértebra. Esto hace que la localización más frecuente de las fracturas de vértebras cervicales en los niños, sea a nivel de la región atlanto-axial.

Además de los accidentes en vehículos a motor, que como hemos señalado, constituyen la causa más frecuente de traumatismos de cuello en los niños, también podemos encontrar lesiones relacionadas con malos tratos a niños y que son infligidas frecuentemente por traumatismo directo sobre la laringe, por estrangulamiento (Fig. 2) (2).

Otra causa, aunque infrecuente en nuestro medio, son las heridas por arma blanca o de fuego, que, además, pueden asociarse con daño en otras áreas anatómicas por la trayectoria variable del proyectil (3).

2. ANATOMÍA DEL CUELLO EN EL NIÑO

Podemos encontrar varias diferencias entre las estructuras del cuello del adulto y del niño que condicionan la localización y secuelas de estos traumatismos.

A nivel de la vía aérea, la tráquea se sitúa en una posición más anterior, y la laringe en una localización más alta, con una parcial protección de la misma por la mandíbula.

Sin embargo, la mayor diferencia en el tracto aéreo entre el adulto y el niño, está en el diámetro del mismo; así en los 4 mm que presenta el recién nacido de diámetro traqueal de promedio, una reducción de 1 mm origina una disminución del 50% de la sección aérea.

Además, el cuello del niño, tiene que soportar un mayor peso proporcional que el del adulto por el tamaño de la

Figura 1. *Herida en cuello en niño de 12 años por traumatismo con cable tendido en un camino.*

Servicio de ORL. Clínica Universitaria de Navarra, Pamplona.

Figura 2. *Enfisema retrofaríngeo por intento de estrangulación en niño de 5 años.*

cabeza, predisponiendo en este sentido a una mayor incidencia de lesiones por aceleración, deceleración o torsión, parcialmente compensada por una mayor elasticidad en los tejidos blandos y por una mayor proporción de componente cartilaginoso en las estructuras óseas del niño, con presencia de cartílagos de crecimiento epifisario y una incompleta osificación. La columna vertebral del niño presenta una hipermovilidad respecto a la del adulto, fundamentalmente en los movimientos entre la segunda y tercera vértebras en los niños más pequeños. En el nacimiento, toda la columna vertebral forma una única curva de concavidad anterior no haciéndose presente la curva cervical hasta que el niño sostiene voluntariamente la cabeza.

3. HISTORIA CLÍNICA Y EXPLORACIÓN

Es importante obtener los máximos datos sobre el mecanismo causante del trauma para poder valorar las fuerzas actuantes y poder predecir los daños potencialmente causados.

Si la edad del niño lo permite, debemos preguntar, además, si tiene dolor o dificultad para respirar, deglutir, o mover la cabeza.

La exploración del cuello la iniciamos, examinando la piel del mismo, en busca de heridas incisas o signos de contusión como la equímosis o evidencia de hemorragia por daño de estructuras vasculares importantes.

La palpación puede mostrarnos crepitación por enfisema subcutáneo sugiriéndonos daño a nivel de tráquea o laringe, aunque también puede presentarse por la existencia de un neumotórax con comunicación de la salida de aire, a través del mediastino, con el cuello.

La misma palpación nos puede orientar también sobre lesiones estructurales de la laringe o áreas cervicales con daño neurológico y una menor sensibilidad. También podemos explorar la presencia de pulsos distales a nivel de los grandes vasos del cuello o de arterias periféricas como la temporal superficial y facial. La permeabilidad de la arteria oftálmica la podemos comprobar mediante valoración oftalmoscópica.

La exploración física debe examinar, además, la existencia de compromiso de la vía respiratoria manifestado por estridor, otros ruidos respiratorios o por signos de distress respiratorio.

Si el niño puede hablar, la presencia de disfonía puede orientarnos sobre una posible lesión laríngea o de forma menos frecuente, sobre una lesión del nervio recurrente.

También la existencia de hemoptisis puede estar relacionada con un traumatismo laríngeo o la de hematemesis con lesiones del tracto digestivo aunque podemos verla tras deglución de sangre procedente de la rino u orofaringe.

El examen neurológico está orientado fundamentalmente a explorar signos de parálisis o paresias como consecuencia de traumatismo cerebral asociado, o bien lesiones por hemorragia, hematoma o isquemia, que puedan tener su origen en una lesión de arteria carótida o vertebral (3). En la exploración de lesiones neurológicas periféricas hemos de valorar los pares craneales IX al XII. En las lesiones del IX par que presentan, por otra parte, poca trascendencia clínica, observamos el desplazamiento de la pared posterior orofaríngea y hemivelo hacia el lado sano (signo de la cortina de Vernet). En las lesiones del X par craneal, el signo más llamativo es la existencia de disfonía por parálisis de la cuerda vocal. El traumatismo sobre el XI par, ocasiona la disfunción de los músculos esternocleidomastoideo y trapecio con la consiguiente limitación en los movimientos de elevación del hombro. Las lesiones del XII par se manifiestan con una parálisis de la hemilengua, que se desvía hacia el lado paralítico al hacer sacar la lengua al paciente. Además de la valoración de estos pares craneales también hemos de examinar la posible existencia de lesiones del plexo branquial, no teniendo significación clínica la asociación de traumatismo sobre las ramas sensitivas del plexo cervical.

Las posibles lesiones asociadas de columna cervical se manifiestan, en ocasiones, con la clásica triada de dolor, espasmo de la musculatura cervical y limitación en la movilidad del cuello. Sin embargo, estos síntomas pueden ser de difícil valoración en los niños más pequeños. En estos casos, es fundamental la información sobre el mecanismo del trauma, el tiempo transcurrido desde el mismo y cualquier cambio evolutivo en el niño, principalmente en el estatus neurológico y cardio-respiratorio. Una lesión sobre la columna cervical, puede inducir la aparición de un shock espinal con apnea, parálisis flácida, arreflexia o hipotensión como resultado de una simpatectomía fisiológica, con hipoxia cerebral.

El examen físico, debe valorar en estos casos, los movimientos respiratorios del tórax, el nivel de conciencia, así como el tono muscular, la movilidad de las extremidades y la presencia de reflejos tendinosos.

Esta exploración debe de ser, además, complementada siempre con una exploración radiológica que incluya radiografías de tórax y vértebras cervicales junto con el estudio específico de cuello, frecuentemente mediante TAC (4). El TAC sólo se podrá realizar cuando dispongamos de una correcta función respiratoria. De presentarse alguna dificultad, debe realizarse previamente el control de la misma mediante intubación o traqueotomía. El manejo de una disnea aguda en la sala de TAC es una urgencia difícil de manejar y que se debe evitar.

En la radiografía de tórax, valoramos la posición de la tráquea así como la presencia de neumotórax o hemotórax, signos de ensanchamiento mediastínico por hemorragia o desplazamiento de la vía digestiva si disponemos de la orientación de una sonda nasogástrica.

En referencia a las **lesiones penetrantes del cuello,** menos frecuentes en los niños que en los adultos, la presentación clínica puede variar según el área dañada. Para valorar mejor estas lesiones, se ha dividido el cuello en tres zonas anatómicas (Fig. 3). Así, la **zona I** se extiende

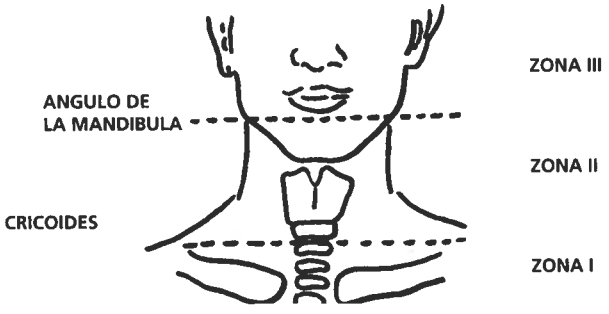

Figura 3. *Heridas penetrantes del cuello. Clasificación en zonas.*

desde el manubrio esternal y clavículas hasta el cricoides y contiene los vasos subclavios, las cúpulas pleurales, esófago cervical, grandes vasos del cuello, estructuras neurológicas incluyendo los nervios recurrentes y la tráquea.

La **zona II** se extiende desde el cricoides al ángulo mandibular y contiene la laringe, hipofaringe y parte de la orofaringe, estructuras vasculares y pares craneales X, XI y XII.

La **zona III** se extiende desde el ángulo mandibular a la base del cráneo y contiene además de los vasos y pares craneales anteriormente citados, el IX par craneal.

Las zonas I y III deben ser exploradas angiográficamente de manera obligada para descartar precozmente la afectación vascular.

4. MANIOBRAS INICIALES

Como en todos los traumatismos, las primeras maniobras van encaminadas a estabilizar la situación del paciente, controlando aquellas lesiones que puedan poner en riesgo su vida como es la vía aérea y la hemorragia profusa.

En cuanto a la **vía aérea,** la consecución de una vía permeable y una adecuada ventilación, es fundamental en el período inicial de estabilización del paciente.

Si el niño presenta respiración espontánea, la aspiración de secreciones y colocación de una máscarilla con oxígeno, puede ser suficiente para asegurar la ventilación.

Si no se consigue esta adecuada ventilación, el siguiente paso es la intubación endotraqueal. Ésta se realiza de forma inmediata en caso de existencia de distress respiratorio agudo, compromiso de la vía aérea por sangre o secreciones, enfisema subcutáneo extenso con compresión de la vía aérea, lesión traqueal o alteración severa del nivel de conciencia.

La intubación inmediata, también puede ser aconsejable en casos de hematoma que progrese a pesar de los intentos iniciales de control de la hemorragia.

Esta intubación, se realiza casi siempre por vía orotraqueal o a través de cricotirotomía, considerando en algún caso la intubación nasotraqueal, que en los niños puede ser más traumática por la presencia de vegetaciones adenoideas. En cualquier caso debemos estar siempre preparados a tener que realizar un abordaje cruento de la vía aérea, ya que, sobre todo, en traumatismos laríngeos, las manipulaciones propias de la intubación, pueden deteriorar bruscamente la disnea en un paciente que puede ser no intubable. En lo posible estas maniobras se realizarán en un quirófano y contando con la ayuda del anestesista que puede ser fundamental.

El abordaje para la cricotirotomía puede llevarse a cabo a través de un catéter intravenoso de 14 ga con punción percutánea (5) o bien por abordaje abierto, aunque en este caso es preferible la realización de una traqueotomía y, sobre todo, en los niños de menor edad. La cricotirotomía debemos recordar que se trata de un procedimiento temporal que debe transformarse en traqueotomía idealmente antes de las 24 horas para evitar secuelas tardías del tipo de las estenosis subglóticas. La traqueotomía en los niños debe ser vertical o longitudinal, mejor que transversal, por el riesgo de sección completa de la tráquea y una mayor incidencia de estenosis (6).

Si a pesar de la intubación la ventilación es dificultosa, debemos valorar la presencia de dilatación gástrica, que tratamos con la colocación de una sonda nasogástrica con aspiración, con un diámetro aproximado entre 12 French para los niños de 1 año y 18 French para los adolescentes o la existencia de un neumotórax, que puede ser además abierto, a tensión o con derrame hemático (hemoneumotórax), originado por otras lesiones asociadas. Si se trata de un neumotórax abierto, el primer paso es cubrir la herida con un apósito oclusivo y a continuación, igual que en los neumotórax a tensión, la colocación de un **tubo torácico**.

Durante las maniobras de intubación, es importante tener en cuenta la posible existencia de **lesiones sobre las vértebras cervicales** para no realizar movimientos de la cabeza que pudieran ser origen de un posterior daño neurológico. En este sentido, la determinación de cuál es la técnica más adecuada para llevar a cabo la intubación en pacientes con traumatismo cervical, no está clara (7). La intubación orotraqueal con inmovilización cervical manual es una alternativa, pero controvertida (7), por la movilización que conlleva en presencia de inestabilidad

cervical, la tracción sobre el cuello con distracción de la columna cervical. Otras opciones en estos casos son la intubación con ayuda de un broncoscopio flexible (que puede ser difícil o imposible por la presencia de sangre o secreciones) o la realización de una cricotirotomía.

Hemorragia: la compresión local del área sangrante puede permitirnos disminuir momentáneamente la pérdida hemática teniendo en cuenta que, en los niños, los mecanismos de compensación de la hipovolemia a través del aumento del ritmo cardiaco o por aumento de las resistencias periféricas son más eficaces que en el adulto y pueden enmascarar parcialmente el volumen real hemorrágico.

Además de la compresión sobre el área hemorrágica, si ésta es importante, como sucede más frecuentemente en heridas penetrantes, puede ser necesaria la intervención quirúrgica inmediata. Sin embargo, si la herida del cuello no presenta signos de hemorragia, no siempre es necesario adelantar una exploración quirúrgica, que puede eliminar con sus maniobras, la formación de un coágulo local y favorecer el posterior sangrado.

5. TRATAMIENTO DE LESIONES PENETRANTES Y DE ESTRUCTURAS ANATÓMICAS ESPECÍFICAS

5.1. Lesiones cutáneas (8)

- **Abrasión:** Se produce por el roce de un objeto y sólo requiere una cura oclusiva.
- **Contusión:** Es causada por impacto y da lugar a daño tisular sin solución de continuidad de la piel. Puede ocultar lesiones severas en la profundidad. Requiere siempre observación.
- **Laceración:** Aparece una solución de continuidad que puede continuarse en una profundidad variable. El tratamiento requiere la limpieza de la herida y su cierre por primera o segunda intención, con inmunización antitetánica.

5.2. Lesiones vasculares

El tratamiento inmediato de las lesiones vasculares incluye la compresión manual y la reposición inmediata de líquidos o de la sangre perdida.

Si la lesión afecta a la **arteria carótida común,** trataremos inicialmente de reparar quirúrgicamente este daño. El objetivo del abordaje quirúrgico es obtener control, tanto de los extremos proximal como distal, incluyendo, si es posible, tanto la carótida común como la carótida interna y externa en proximidad al área lesionada.

Si el daño vascular es menor o demasiado difuso para permitir la reparación quirúrgica, está indicada una conducta expectante pudiendo asociar tratamiento médico con antiagregantes o anticoagulantes, aunque no parece necesario.

Las lesiones de la carótida externa, pueden ser tratadas ligando directamente el vaso dañado.

En la reparación de la carótida interna debemos valorar además la existencia o no de daño neurológico asociado. En pacientes con déficit neurológico severo, la reanastomosis de la arteria carótida puede conllevar una hemorragia intracraneal por reperfusión, y ser causa de fallecimiento (9). En estos pacientes se realiza un estudio angiográfico previo a la exploración quirúrgica. Si la arteria tiene flujo, se lleva a cabo la reparación, pero si el segmento distal está ocluido, la arteria es ligada para evitar la hemorragia postperfusión.

Si no es posible el control quirúrgico del extremo distal, la oclusión del mismo puede realizarse con el balón de un catéter de Fogarty.

En cuanto a las técnicas quirúrgicas de reparación arterial, incluimos la sutura termino-terminal habitualmente con prolene de 6 a 9-0 y la resección del segmento dañado y su reposición mediante un injerto de safena, un injerto de un segmento de carótida externa o, en adolescentes, un injerto de polytetrafluoroethyleno (10).

En las lesiones de carótida, no es imprescindible, como hemos comentado anteriormente, la asociación de anticoagulantes o antiagregantes.

Las lesiones de la arteria vertebral son raras y afectan a menos del 1% de todas las lesiones vasculares del cuello (11). Estas lesiones, rara vez conllevan un daño neurológico, observándose una exploración física negativa en aproximadamente el 75% de los casos en los que se diagnostica una lesión de la arteria vertebral por angiografía.

El tratamiento de estas lesiones puede realizarse a través de embolización, mediante abordaje quirúrgico o con simple observación evolutiva según los resultados del estudio angiográfico y la implicación de la arteria dañada en el riego cerebral.

En cuanto a las lesiones de estructuras vasculares **venosas,** éstas son las más frecuentemente observadas en los traumatismos del cuello. En el caso de afectación de las venas subclavia o yugular interna, si las condiciones anatómicas del área lesionada no permiten la reparación de dicho vaso, puede ligarse, excepto en el caso de lesión de ambas yugulares internas, donde intentaremos la reparación de al menos una de ellas, pudiendo utilizar incluso un segmento de la vena contralateral. La reparación en general de las estructuras venosas, la podemos realizar por sutura directa término-terminal, colocación de un parche venoso o por interposición de un injerto.

Uno de los riesgos asociados de las lesiones de estructuras venosas, es el embolismo gaseoso. Para prevenirlo, debemos transportar al niño en decúbito supino y ejerciendo compresión sobre la herida. En caso de sospechar la existencia de una embolia gaseosa, el paciente debe ser colocado sobre el lado izquierdo y en posición de Trendelenburg.

5.3. Lesiones del conducto torácico

Clínicamente, la lesión del conducto torácico, puede presentarse como un quilotórax o por drenaje persistente de linfa a nivel de la región supraclavicular izquierda (3). Esta lesión puede tratarse mediante exploración quirúrgica y ligadura del conducto o interposición de un segmento de músculo, habitualmente del esternocleidomastoideo, o con la colocación de un drenaje con aspiración y un vendaje compresivo, eliminación de dieta de triglicéridos de cadena corta y observación.

5.4. Lesiones de la laringe

Las lesiones de la laringe pueden ser evaluadas clínicamente mediante exploración endoscópica con fibra

óptica flexible (idealmente en quirófano) y posteriormente con una TAC, siempre que la función respiratoria sea adecuada y estable. En los niños, la inmensa mayoría de los casos se limitan a contusiones laríngeas que, no obstante, presentan cuadros disnéicos agudos y severos por el rápido desarrollo de edema y la ocasional ayuda de pequeñas hemorragias.

Si la lesión se limita a una contusión o hematoma, sin fractura detectable, el tratamiento es conservador con corticoides y antibióticos. Estos pacientes deben permanecer en observación idealmente en una unidad de cuidados intensivos (especialmente los niños pequeños) al menos 24 horas, independientemente de que no presenten disnea o disfonía. En pacientes con traumatismo más severo es fundamental conseguir el control de la vía aérea, bien mediante intubación (si es posible debe evitarse pues puede lesionar aun más la laringe) o preferiblemente con la realización de una traqueotomía con posterior exploración de laringe, traquea y esófago y reparación quirúrgica de los segmentos fracturados (12, 13). Suele requerirse una laringofisura para intentar recubrir con mucosa todas las áreas expuestas, así como reposicionar cuerdas y aritenoides. La utilización de moldes laríngeos durante 7-10 días puede ser fundamental para la correcta aposición de los distintos tejidos, así como la ocasional utilización de microplacas de titanio para estabilizar las fracturas del cartílago tiroides. En el caso de enfrentarnos a una separación completa laringotraqueal procederemos a su anastomosis término-terminal tras realizar una traqueotomía por debajo de la misma.

Las reparaciones de la laringe se deben realizar precozmente e idealmente en un solo tiempo, acompañadas de la correcta cobertura antibiótica y corticoidea, en la intención de evitar las estenosis secundarias y conseguir pasado un tiempo la decanulación del niño, en el que la presencia de lesiones del nervio recurrente uni o bilaterales son trascendentales como veremos más detalladamente en el capítulo 39 de esta ponencia.

5.5. Lesiones de la tráquea

En los traumatismos traqueales, al igual que en los laríngeos severos, es fundamental el control inicial de la vía respiratoria, en este caso, preferentemente mediante intubación endotraqueal si el daño causado nos permite esta maniobra. Si el traumatismo es masivo y la intubación dificultosa, realizamos una traqueotomía.

La reparación de la tráquea puede llevarse a cabo mediante sutura directa procediéndose, si es necesario, a la movilización de los extremos proximal y distal para conseguir una sutura libre de tensión (14) realizando, además, en la mayoría de estos casos una traqueotomía por debajo del segmento dañado.

Si existe lesión asociada de esófago y tráquea, en la reparación interponemos una porción de músculo vascularizado para prevenir la formación de una fístula traqueoesofágica y conseguir el aislamiento de las estructuras vasculares.

5.6. Lesiones de faringe y esófago cervical

Al igual que en las lesiones de la laringe y tráquea, los traumatismos de la faringe y esófago pueden ser originados por contusión o por heridas penetrantes. El diagnóstico de una posible lesión de estas estructuras es de gran importancia por el índice de mortalidad en los casos en que se ignoran y que oscila entre el 23 y 100% (15) debido al riesgo de sepsis. Este índice de mortalidad va progresando en la medida en que se retrasa el diagnóstico de lesión faringo-esofágica superando el 90% si se realiza después de 48 horas.

El estudio diagnóstico de estas lesiones se realiza mediante esofagograma o exploración endoscópica.

Si la lesión es limitada a una laceración o no existe salida del contenido baritado en la exploración radiológica de forma importante a mediastino o al cuello, el tratamiento consiste en inicio de alimentación por vía enteral, a través de sonda nasogástrica o vía parenteral, y la administración de antibióticos por vía intravenosa.

Si el daño observado es mayor, el tratamiento debe de ser el abordaje quirúrgico y sutura directa del defecto. Para ayudarnos en la localización de la lesión puede inyectarse, a nivel de la faringe, azul de metileno y observar el punto de salida a los espacios periviscerales de éste.

Una vez realizada la sutura del defecto de la pared, normalmente con dos planos de sutura reabsorbible, es útil la interposición, de un segmento de músculo vascularizado, habitualmente del esternocleidomastoideo o del esternohioideo para facilitar la cicatrización local de la herida y prevenir complicaciones como las fístulas esofago-traqueales o faringo-cutáneas.

Antes de iniciar la alimentación oral y al menos una semana después de la reparación quirúrgica, realizamos de nuevo un esofagograma (16).

5.7. Lesiones de nervios periféricos y pares craneales (IX-XII)

Como hemos apuntado anteriormente, en los traumatismos de cuello, y según la zona afectada, podemos observar lesiones en los pares craneales IX, X, XI y XII, además de lesiones de los plexos cervical y branquial, y del nervio frénico. Excepto en las lesiones del X par en las que la reanastomosis puede dar lugar a reinervación paradójica a nivel de la musculatura laríngea, las de los demás pares craneales requieren, si es posible, la sutura del nervio dañado habitualmente mediante sutura perineural. Si esta reparación no es posible realizarla en un primer momento, es útil la identificación quirúrgica del extremo distal con un clip metálico para su posterior localización y rehabilitación.

5.8. Lesiones de las vértebras cervicales y de la médula espinal

Durante la primera década de la vida, la causa más frecuente de lesiones cervicales son los accidentes de vehículos a motor. Durante la segunda década los deportes y las actividades recreativas originan el 44% y los accidentes de vehículos a motor el 37% (17).

La localización más frecuente de las lesiones vertebrales en niños menores de 8 años se sitúa en la región atlanto-axial e incluye fractura de la apófisis odontoides, luxación o subluxación atlanto-axial y fractura del axis, sin embargo, la incidencia de déficit neurológico es menor que en el adulto, probablemente por un mayor diámetro relativo del canal medular (18).

Las maniobras iniciales en este tipo de lesiones se orientan a la inmovilización de las vértebras cervicales teniendo en cuenta que un 10% de los pacientes sin déficit neurológico inicial lo desarrollan posteriormente como consecuencia de las maniobras de resucitación (19). Si la cabeza del niño se encuentra ladeada y presenta resistencia a movimientos suaves para situarla en una posición neutra, la cabeza debe de ser inmovilizada en la posición original hasta que se realice el diagnóstico completo de la posible lesión vertebral. Esta inmovilización debe extenderse también a nivel del tronco y completarse, si se dispone del mismo, con la colocación de un collar cervical.

BIBLIOGRAFÍA

1. Committee on Trauma Research, Commission on life Sciences, National Research Council and the Institute of Medicine. "Injury in America: A Continuing Public Health Problem". Washington, DC, *National Academy Press,* 1985, 18-20.
2. **MYER, C., FITTON, CM.** "Vocal cord paralysis following child abuse". *Int J Pediatr Otorhinolaryngol* 1988; 15 (2):217-220.
3. **MARTIN, WS., GUSSACK, GS.** "Pediatric penetrating head and neck trauma". *Laryngoscope* 1990; 100 (12):1288-1291.
4. **THAL, ER.** "Injury to the neck". In: Moore EE, Mattox KL, Feliciano DV, eds. Trauma 2ª Ed. East Norwalk, CT: *Appleton & Lange,* 1991:305.
5. **BEN-AMI, T., ROZENMAN, J., YAHAV, J.** *et cols.* "Computed tomography in children with esophageal and airway trauma". *J Pediatr Surg* 1988; 23 (10):919-923.
6. **NAKAYAMA, DK., GARDNER, MJ., ROWE, MI.** "Emergency endotraqueal intubation in pediatric trauma". *Ann Surg* 1990; 211 (2):218-223.
7. **HANDLER, SD.** "Trauma to the larynx and upper trachea". *Int Anesthesiol Clin* 1988 Spring; 26 (1):39-41.
8. **KNOPP, RK.** "The safety of orotracheal intubation in patients with suspected cervical-spine injury (editorial)". *Ann Emerg Med* 1990; 19 (5):603-604.
9. **THAL, ER., SNYDER, WH., HAYES, RJ.** *et cols.* "Management of carotid artery injuries". *Surgery* 1974; 76 (6):955-962.
10. **RAO, P., IVATURY, RR., SHARMA, P.** *et cols.* "Cervical vascular injuries: a trauma center experience". *Surgery* 1993; 114 (3):527-531.
11. **MEIER, DE., BRINK, BE., FRY, WJ.** "Vertebral artery trauma: acute recognition and treatment". *Arch Surg* 1981; 116 (2):236-239.
12. **GOLUEKE, P., SCLAFANI, S., PHILLIPS, T.** *et cols.* "Vertebral artery injury: diagnosis and management". *J Trauma* 1987; 27 (8):856-865.
13. **SCHAEFER, SD.** "The acute management of external laryngeal trauma: a 27-year experience". *Arch Otolaryngol Head Neck Surg* 1992; 118 (6):598-604.
14. **BENT, JP., SILVER, JR., PORUBSKY, ES.** "Acute laryngeal trauma: a review of 77 patients". *Otolaryngol Head Neck Surg* 1993; 109 (3 Pt 1):441-449.
15. **SHEELY, CH., MATTOX, KL., BEALL, AC.** "Management of acute cervical tracheal trauma". *Am J Surg* 1974; 128 (6):805-808.
16. **DEFORE, WW., MATTOX, KL., HANSEN, HA.** *et cols.* "Surgical management of penetrating injuries of the esophagus". *Am J Surg* 1977; 134 (6):734-738.
17. **WINTER, RP., WEIGELT, JA.** "Cervical esophageal trauma: incidence and cause of esophageal fistulas". *Arch Surg* 1990; 125 (7):849-851; discusión 851-852.
18. **HILL, SA., MILLER, CA., KOSNIK, EJ.** *et cols.* "Pediatric neck injuries". *J Neurosurg* 1984; 60 (4):700-706.
19. **GAFIN, LM. AND GOODMAN, SJ.** "Cervical spine injuries in infants: Problems in management". *J Neurosurg* 1975; 42 (2):179-184.
20. **RIGGINS, RS., KRAUS, JF.** "The risk of neurologic damage with fractures of the vertebrae". *J Trauma* 1977; 17 (2): 126-133.

66. PATOLOGÍA TRAUMÁTICA DEL PABELLÓN AURICULAR Y DEL OÍDO

J.L. Gómez González, S. Santacruz Ruiz

1.TRAUMATISMOS DE LA OREJA

La oreja, por su situación en el organismo, está muy expuesta a multitud de traumatismos externos. El problema terapéutico más complejo que plantean estos son las pérdidas parciales o totales de tejidos, lo cual constituye un reto de reconstrucción plástica para el cirujano.

1.1. Heridas del pabellón auricular

En los niños las heridas de la oreja son muy frecuentes. Generalmente, se deben a golpes durante distintas actividades deportivas o por caídas contra el suelo mientras juegan o andan en bicicleta. Otras causan son los accidentes de tráfico con traumatismos múltiples y las mordeduras en juegos, peleas o por ataques de perros.

La oreja presenta una rica vascularización a partir de la arteria temporal superficial y auricular posterior, lo que permite que la mayoría de heridas del pabellón puedan tratarse con sutura directa, sin necesidad de efectuar exéresis de los bordes de la misma, pues el riesgo de necrosis, incluso ante orejas parcialmente amputadas, es bajo (Fig. 1).

Ante todo traumatismo auricular se realizará una exploración completa del CAE, el tímpano, la audición y la función del nervio facial. Hay que tener presente que en el neonato y en el niño hasta 6 años de edad, la ausencia de apófisis mastoides del temporal hace que la salida del nervio facial del peñasco hacia la parótida, sea más superficial, siendo mucho más accesible a los traumatismos externos.

Los pasos a seguir en el tratamiento de las heridas de la oreja son los mismos que deben observarse ante cualquier herida cutánea:

- En el lugar del traumatismo se tratará de evitar el sangrado y la contaminación de los tejidos lesionados, aplicando un vendaje limpio sobre la oreja. Si se hubiese producido una amputación completa de parte o de toda la oreja, se debe de traer junto con el paciente, a ser posible tras su lavado e introducción en un recipiente con suero y penicilina, para su reimplantación en el hospital.
- En el medio hospitalario se efectuará una limpieza de la suciedad y sangre sobre el campo traumatizado y se evaluarán el tipo y gravedad de las lesiones, tomándose en este momento la decisión de si la sutura se efectuará bajo anestesia local o general.

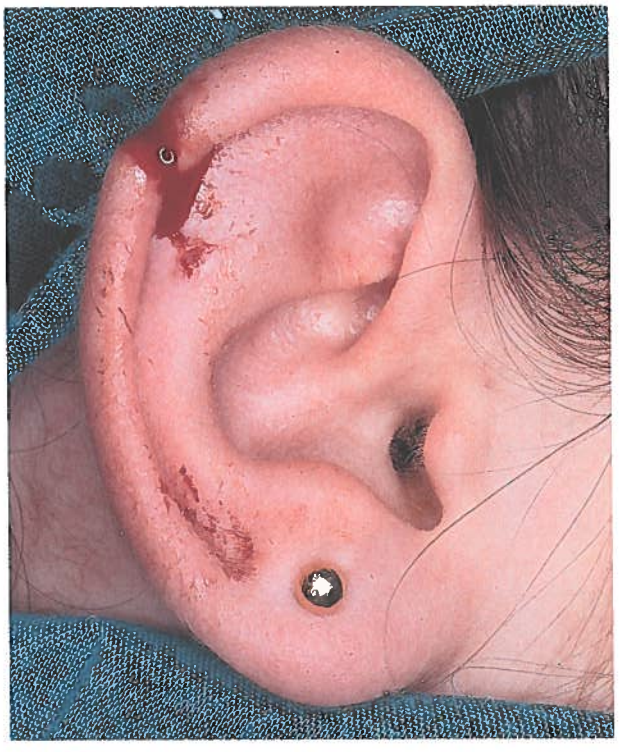

Figura 1. *Herida de pabellón auricular.*

Cuando existen zonas isquémicas o la irrigación es defectuosa se evitarán administrar junto a la anestesia local vasoconstrictores como epinefrina, por el riesgo de comprometer la viabilidad de dichos tejidos.

- Una vez anestesiado el paciente se practicará una limpieza con detenimiento, con extracción de cuerpos extraños si los hubiere y extirpación mínima de los tejidos necróticos.
- Sutura en dos planos: plano pericóndrico-cartilaginoso, empleando sutura reabsorbible 7-0 de polyglactin y plano cutáneo, con sutura fina de 6-0 de nylon o polipropileno (1).
- Finalmente se realizará un vendaje compresivo que evite el hematoma y la sobreinfección de la herida.

Cuando se produce una avulsión parcial o de toda la oreja y el fragmento no está muy traumatizado, presentando

Servicio de ORL. Hospital Universitario de Salamanca.

bordes limpios, se puede realizar una reimplantación directa, con sutura cutánea simple. Si el fragmento arrancado es pequeño y está en mal estado, se prescindirá de él y se practicará un cierre directo, con la ayuda de pequeños triángulos que nos permitan moldear el cartílago. Si el fragmento lesionado es mayor y no presenta buen estado, puede requerir una reconstrucción diferida, con injertos compuestos condro-cutáneos. Finalmente, la reimplantación con sutura microvascular es muy dificultosa cuando no teórica, por falta de pedículos vasculares adecuados que además son de pequeño diámetro. Es preferible resecar la piel de la cara medial y practicar ventanas en el cartílago, e intentar disponerlo como un injerto libre que requerirá un segundo tiempo para recrear el surco retroauricular.

1.2. Otohematomas

Los otohematomas se producen con relativa frecuencia, por la situación expuesta de la oreja a las agresiones externas, a su rica vascularización y a que asienta sobre la superficie dura del cráneo. Diversos traumatismos contusos no muy intensos producen el hematoma (golpes con el puño, caídas sobre la oreja, etc), mientras que si la energía traumatizante es mayor se produce una herida completa, con sección del propio cartílago auricular.

Estos hematomas suelen localizarse en la cara externa de la oreja, entre pericondrio y cartílago auricular (Fig. 2).

Deben ser tratados de forma inmediata, pues el retraso en el tratamiento provocará una importante deformidad de la oreja como consecuencia de una reabsorción parcial del cartílago. Ello produce una deformidad de la oreja en "coliflor".

Figura 2. *Otohematoma.*

Su tratamiento exige una evacuación precoz y duradera del hematoma, siendo poco útiles las punciones simples, por la tendencia a la recidiva. Para evitar ésta, lo mejor es que, tras una desinfección y anestesia local o general, se practique una amplia incisión a lo largo del hélix, a fin de producir una cicatriz estética, y evacuar todo el hematoma. A continuación es conveniente realizar un vendaje o taponamiento compresivo, con puntos transfixiantes sobre la oreja, que a ambos lados se anudan sobre unas gasas que evitan la necrosis y sección de la piel. Este vendaje-taponamiento se deja alrededor de una semana con cobertura antibiótica. Si el hematoma es muy pequeño puede ser tratado con punciones asépticas y compresión con vendaje, debiendo ser revisado con frecuencia por si se reproduce.

2. TRAUMATISMOS DEL CONDUCTO AUDITIVO EXTERNO

Los traumatismos del conducto auditivo externo se producen de múltiples formas. Los más frecuentes son los traumatismos cutáneos simples provocados por la introducción de objetos durante el juego o por el rascado del oído: bolígrafos, lapiceros, piezas de juguetes, palillos, etc.

En ocasiones incluso se traumatiza durante la limpieza de la cera con un bastoncillo por parte de la madre, sobre todo si el niño mueve bruscamente la cabeza, produciéndose simples excoriaciones cutáneas.

Las lesiones más importantes se observan por la introducción de cuerpos extraños, en las maniobras de extracción inadecuadas, en las quemaduras y en las fracturas del peñasco extendidas al CAE.

2.1. Los cuerpos extraños en el CAE

El CAE es un sitio donde frecuentemente los niños se introducen todo tipo de cuerpos extraños durante el juego o en la exploración de las partes de su cuerpo. También es un sitio donde con frecuencia se pueden introducir insectos.

Suelen presentarse más frecuentemente en torno a los 5 años, sin observarse diferencias por sexo (2).

Entre un 10-15% de los casos hay cuerpos extraños bilaterales o en oído y nariz, de aquí que, en los niños pequeños, se deba efectuar una exploración sistemática de ambos oídos y fosas nasales.

La sintomatología que presentan es muy variable, dependiendo de la edad del niño y su capacidad de expresarse, del tipo de cuerpo extraño y del tiempo que lleve alojado en el oído. Lo más habitual (50%) es que el niño sea llevado al médico por haberle observado un adulto que se "metía algo en el oído". En un 25% de los casos es el propio niño el que lo cuenta, sobre todo en niños de mayor edad. Menos frecuente es que se presente con una complicación infecciosa o auditiva, con otalgia, hipoacusia o síndrome febril.

Se trata de un problema común tanto en niños como en adultos (3). Lo que es diferente es el tipo de cuerpo extraño: en los adultos el más frecuente es el insecto de la familia de las cucarachas, mientras que en los niños son diversos

juguetes (perlas de juguete, fragmentos de plástico, algodón, plastilina, comida, etc).

Los más dañinos para el oído son la introducción durante un largo periodo de tiempo de pilas alcalinas de botón, debido a las importantes quemaduras que producen. Estas se encuentran al alcance de los niños en diversos juguetes con mecanismos electrónicos.

Una vez diagnosticado por otoscopia se debe extraer el cuerpo extraño lo antes posible. Pero no se trata de una urgencia que requiera tratamiento inmediato por personal inexperto o con instrumental inadecuado, que puede empeorar la situación.

En primer lugar se evaluará (Fig. 3) si la extracción precisa de una anestesia general o no, según el tipo de objeto y la colaboración que podamos obtener del paciente, aunque lo más habitual es que se efectúe la extracción en el consultorio sin ningún tipo de anestesia.

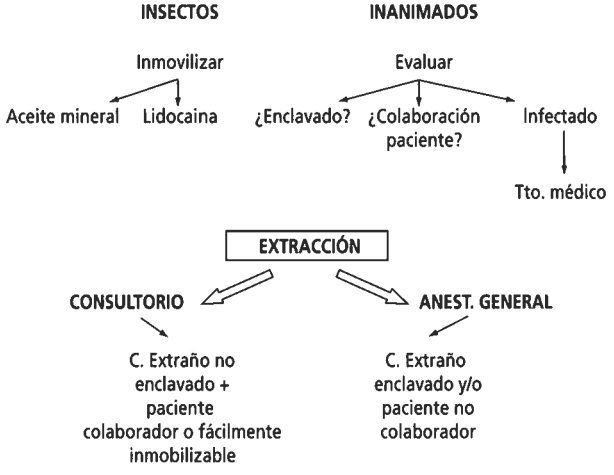

Figura 3. *Actuación con cuerpos extraños en el oído.*

Si existe una otorrea purulenta es aconsejable tratar unos días la infección con aspiración e instalación de gotas antibióticas, para que, al disminuir la inflamación del CAE, sea más fácil la extracción atraumática del objeto extraño.

La mayoría de los cuerpos extraños no enclavados ni impactados en el conducto auditivo se pueden extraer con seguridad mediante irrigación con agua templada, dirigiendo el chorro de agua hacia la pared posterior o hacia el techo del conducto auditivo, nunca directamente contra el tímpano o contra el objeto extraño (4).

Si el cuerpo extraño es voluminoso y queda retenido por las paredes del CAE se prefiere la extracción bajo control visual microscópico, que requiere una inmovilización completa de la cabeza del enfermo.

Para la extracción se emplean diversos instrumentos como asas de Billaud, curetas, ganchitos, aspiradores de oído, etc debiendo evitarse, salvo por expertos, el uso de pinzas o micropinzas, que, al intentar atrapar el objeto extraño, pueden deslizar éste contra el tímpano y provocar luxaciones y/o fracturas de la cadena osicular, así como heridas o desgarros de la piel del CAE y/o del tímpano al derrapar la pinza o al moverse el paciente.

Cuando se trata de un insecto lo primero es inmovilizarlo, pues sus movimientos sobre el tímpano producen una intensa molestia. Para ello instalaremos en el CAE una solución de lidocaina que lo paralizará o bien en el medio no sanitario aceite mineral para asfixiarle, aunque tarda más tiempo en inmovilizarle (2).

Una vez extraído el cuerpo extraño se debe comprobar el estado del CAE, del tímpano y, si persiste una hipoacusia, evaluar si ha existido daño en el oído medio.

Es excepcional que el cuerpo extraño sea de tal tamaño que no pueda ser extraído por vía natural. Estos casos requieren extracción quirúrgica mediante incisión retroauricular o endo-preauricular para ampliación del CAE.

Finalmente señalar las complicaciones que pueden acontecer en la extracción de cuerpos extraños auriculares, sobre todo, cuando se emplean micropinzas (3) (Tabla 1):

Tabla 1
Complicaciones en las extracciones de cuerpos extraños

- Heridas en CAE
- Hematomas en CAE
- Otitis externas
- Perforaciones timpánicas
- Lesiones en cadena osicular
- Parálisis facial periférica

• Heridas en la piel del conducto, es la complicación más habitual y de pronóstico leve, requiriendo tan solo una desinfección con povidona yodada.

• Hematomas en conducto, generalmente de pequeño tamaño y de resolución espontánea.

• Otitis externas.

• Perforaciones timpánicas: (ver apartado sobre traumatismos timpánicos).

• Luxaciones o fracturas osiculares.

• Parálisis facial periférica: suelen producirse en pacientes con facial dehiscente, por contusión directa con un cuerpo extraño o yatrogénicamente. Al daño inmediato del nervio por el traumatismo se añadirá en las horas siguientes un daño por isquemia, debido a la inflamación del nervio, envuelto en el canal óseo de Falopio, que impide su expansión. Estos casos requieren un tratamiento quirúrgico descompresivo de todo el canal de Falopio (o en su mayor parte, salvo la 1ª porción del Facial) lo antes posible, para evitar la isquemia del nervio.

2.2. Quemaduras del conducto

Las quemaduras pueden producirse por diversos agentes:

– Térmicos: (fuego, chispas de soldadura, líquidos hirviendo, o contacto con sustancias muy calientes como planchas, hornos, estufas).
– Químicos: (diversos ácidos empleados en la industria).
– Electrolíticos: por pilas de botón.
– Eléctricas: por rayos atmosféricos.

2.2.1. Quemaduras térmicas y químicas

En este tipo de quemaduras se suelen lesionar amplias zonas de la cabeza y del resto del cuerpo, siendo raras las que afectan sólo a la oreja y/o CAE. De ahí que, al menos en un primer momento, se suelen tratar en centros de quemados, como parte del tratamiento general de la quemadura y solamente en el caso de secuelas en el oído externo se consulte con un otorrinolaringólogo (5, 6).

La importancia de la quemadura depende de la extensión de piel afectada y de la profundidad de la misma.

El pronóstico es favorable ante quemaduras de primer grado, mientras que en las de tercer grado se producirá la destrucción parcial o total del pabellón auricular. El pronóstico más incierto es en las de segundo grado, donde son importantes la afectación de la membrana basal pericondrial y la aparición de condritis, responsable de fenómenos de retracción y deformación del pabellón.

La complicación más frecuente es la infección de la piel. Acontece en el 7-25% de quemaduras de 2° grado. Por lo general, se trata de una infección polimicrobiana y cuando es un único germen el responsable, suele tratarse de la Ps. aeruginosa.

El tratamiento inicial pretende minimizar las lesiones y prevenir secuelas futuras. Ello se logrará si conseguimos evitar la condritis infecciosa.

Las quemaduras de primer y segundo grado se tratan con limpieza con suero fisiológico, instilación de gotas antibióticas que impidan la sobreinfección (ciprofloxacino, gentamicina o neomicina) y la colocación de un taponamiento en el CAE que impida la estenosis cicatricial de este.

En las quemaduras de tercer grado debe efectuarse una exéresis de los tejidos necrosados, quedando con frecuencia zonas de cartílago denudado. Para evitar su sobreinfección debe recubrirse precozmente con piel vecina, mediante colgajos cutáneos próximos: cervicales o de la región temporal. En las quemaduras de 2° grado se suelen obtener mejores resultados que en las quemaduras anteriores, y, además, aquí suele bastar con recubrir el cartílago denudado con injertos cutáneos de piel.

Algunos autores que decepcionados por los laboriosos y mediocres resultados que se obtienen con los injertos y colgajos, prefieren una exéresis radical de las lesiones y colocación posterior de una epítesis.

2.2.2. Pilas de botón

Es frecuente encontrar en la bibliografía sobre cuerpos extraños en la infancia casos de quemaduras por pilas de botón alojadas durante cierto tiempo en el organismo, por ejemplo en CAE (7).

Estas pilas producen una reacción electrolítica que causa una rápida y profunda necrosis de los tejidos en contacto con ella, por proteolisis, saponificación lipídica y deshidratación celular (Fig. 4). En la serie de Kavanagh (8) de 16 casos, en 7 había ulceración del CAE con el hueso expuesto al aire, en 6 destrucción parcial o total del tímpano, en 2 destrucción osicular parcial y en 1 condritis y parálisis facial.

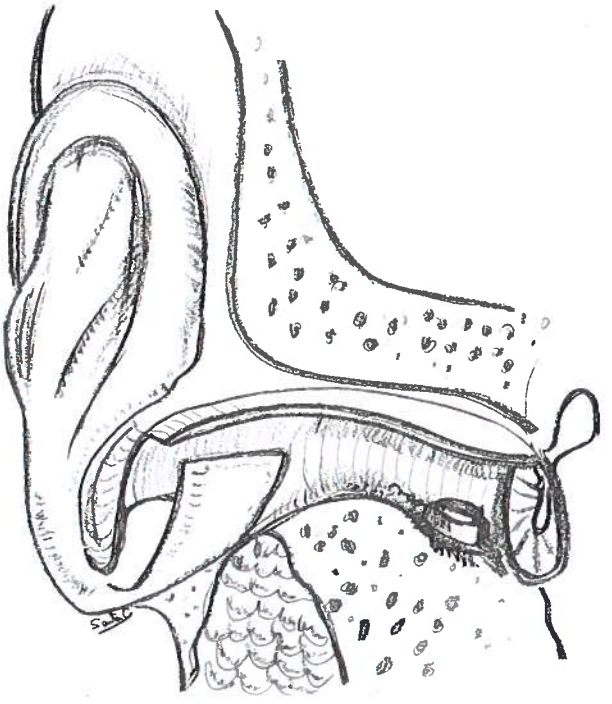

Figura 4. *Pila de botón en CAE.*

La prevención de estas lesiones pasa por cumplir las normativas de seguridad de juguetes infantiles, que deben alertar a los adultos del peligro que entrañan dichas pilas, así como ir alojadas de modo seguro y difícil de extraer por el niño.

El tratamiento requiere la extracción inmediata de la pila y la prevención de la estenosis cicatricial y de la sobreinfección, mediante cuidados antibióticos locales y taponamiento del conducto.

2.2.3. Lesiones por rayos atmosféricos

Las lesiones de la oreja por descarga de un rayo son excepcionales; en los últimos 15 años se han publicado una decena de casos (9). Generalmente, la lesión auricular se produce por la caída del paciente al suelo sobre la oreja y aveces por quemadura directa del rayo.

Cuando el paciente sobrevive a este accidente suele presentar una quemadura del conducto de primer o segundo grado, a menudo perforación timpánica y en todos los casos una hipoacusia sensorial irreversible, pero sin vértigo.

Estos rayos descargan de 10-100 millones de voltios en cuestión de milisegundos. Ello va a producir un enorme estruendo que dañará al oído mediante un mecanismo de

blast sonoro, responsable de la sordera. El resto de lesiones se deben a la propia quemadura del rayo en su recorrido por el cuerpo.

El tratamiento de estos casos es simplemente local como para cualquier quemadura.

2.2.4. Quemaduras por chispas de soldadura

Las chispas de soldadura se desprenden a modo de verdaderos proyectiles metálicos con una temperatura de 1.000° C. Si una de ellas penetra en el CAE produce una quemadura instantánea de la piel, de la membrana timpánica e incluso de la mucosa del oído medio, desencadenando una otorrea persistente. En ocasiones se han descrito incluso parálisis facial periférica e hipoacusia sensorial (10).

El tratamiento inmediato es el de cualquier quemadura. La reparación de la perforación timpánica se ve dificultada por el hecho de que la quemadura produce una devascularización o isquemia de los tejidos vecinos del CAE y del resto del tímpano, que tendrán poca capacidad de regeneración y de recubrimiento de los distintos tipos de injerto que podemos emplear.

Con las máscaras de soldadura se protege al operario de las chispas, pero el principal riesgo lo tienen las personas que están alrededor, por ejemplo en obras o talleres no cercados, donde pueden entrar niños atraídos por los destellos de las chispas.

2.3. Traumatismos óseos del CAE

La porción ósea del CAE puede afectarse en las fracturas del peñasco, del timpanal y en los traumatismos por bala de fuego.

Junto al daño óseo se produce una lesión cutánea, que puede dejar como secuelas estenosis del conducto y colesteatomas post-traumáticos.

2.3.1. Fracturas de peñasco irradiadas al CAE

Este tipo de lesión del CAE suele producirse en las fracturas longitudinales del peñasco. Se manifiestan por otorragia (Fig. 5), en ocasiones mezclada con LCR y en la otoscopia se advierte una equímosis y/o estenosis del conducto auditivo externo. Junto a ello existe una hipoacusia, generalmente de transmisión y en ocasiones una parálisis facial periférica.

La prueba complementaria fundamental es la TC, que nos mostrará el trayecto de la fractura.

El tratamiento de estas lesiones, en ausencia de complicaciones neurológicas, consiste en limpieza y desinfección del CAE y colocación de un taponamiento estéril, que evite la estenosis y sobreinfección del conducto.

Si se comprueba la existencia de fístula de LCR la actitud a seguir más habitual es la expectante: reposo en cama, con cabeza elevada, dieta blanda y diurético. Con ello suele ceder la otolicuorrea de forma espontánea en unos 14 días. Si el paciente tuviera algún signo meníngeo se deberá descartar la meningitis por punción lumbar y estudio del LCR. En ocasiones es necesario el cierre quirúrgico de la brecha ósea y de duramadre.

Una complicación rara y tardía de estas fracturas es el meningocele y el encefalocele, manifestándose como una masa que estenosa el CAE proveniente del techo del conducto. Su tratamiento es quirúrgico.

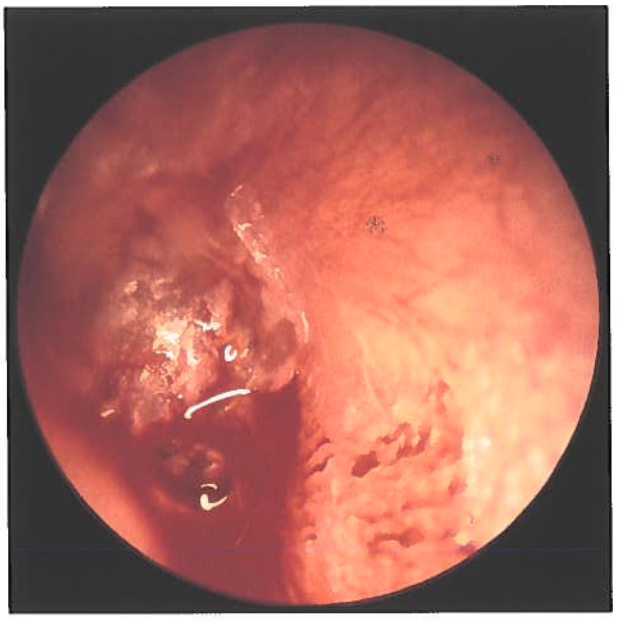

Figura 5. *Otorragia en fractura temporal longitudinal.*

2.3.2. Fractura del hueso timpanal

Generalmente se producen en caídas al suelo con impacto sobre el mentón, que desplaza bruscamente la mandíbula hacia arriba y atrás, con impactación y fractura de los cóndilos mandibulares contra el hueso timpanal. Por ello, a menudo la fractura es bilateral y en la mitad de los pacientes se fractura la propia mandíbula.

La lesión se manifiesta por una limitación en la apertura bucal, que además será muy dolorosa.

En la otoscopia podremos apreciar un abombamiento, equímosis y desgarros en la pared anterior e inferior del CAE, que puede estenosar mas o menos éste.

Esta fractura requiere un tratamiento quirúrgico precoz, reduciendo la fractura timpanal que se contendrá con un taponamiento que estabilice la fractura. Igualmente deben corregirse las fracturas mandibulares.

2.3.3. Traumatismos balísticos del CAE

Estos traumatismos acontecen en explosiones diversas que desplazan proyectiles primarios con un trayecto aleatorio o proyectiles secundarios (como fragmentos óseos o cristales) y por balas que tienen una gran energía cinética causando grandes lesiones.

En estos casos siempre hay múltiples lesiones, siendo por lo general la lesión del CAE lo menos importante.

2.4. Secuelas en los traumatismos del CAE

2.4.1.Estenosis del CAE

Estas lesiones aveces son asintomáticas. Otras veces debido a la hipoventilación, retención de cerumen y de

escamas epiteliales que dan lugar a otitis externas de repetición.

En estos casos el tratamiento será quirúrgico, pudiendo ser abordado endoaural o retroauricularmente, con extirpación del tejido fibroso, fresado del conducto y recubrimiento con injertos cutáneos. A continuación se taponará el CAE durante un largo tiempo, entre 7-30 días.

2.4.2. Colesteatoma post-traumático del conducto

Se producen en tres circunstancias:

- Fracturas del CAE con introducción de células epiteliales en el lecho de la fractura.
- Estenosis del conducto que provocan acumulación de células epiteliales que se transforman en colesteatoma.
- En ocasiones son yatrogénicos, en la cirugía de la anquilosis témporo-mandibular.

Su tratamiento requiere su extirpación completa.

3.TRAUMATISMOS DEL TÍMPANO

3.1. Etiología

El tímpano puede lesionarse por traumatismos directos o indirectos.

3.1.1. Mecanismo directo

Se producen por un fuerte impacto de un objeto contra el tímpano.

Al igual que los traumatismos del CAE el tímpano se lesiona por piezas de juguetes, bastoncitos para la limpieza del cerumen, etc.

Otras veces se deben a quemaduras: por distintos objetos calientes (chispas de soldadura, aceite hirviendo de cocinar) o productos cáusticos para la limpieza. Estos agentes producen una necrosis timpánica amplia, seguida de una cicatrización con abundante tejido fibrótico, que tiende a la recidiva cuando se extirpa.

En ocasiones, la lesión timpánica se produce de forma yatrogénica, durante la limpieza del CAE, en la extracción de cuerpos extraños y en las miringotomías con colación de tubos de ventilación realizados bajo anestesia local, en los cuales se produce un movimiento intempestivo del paciente o hay una mala técnica por nuestra parte.

3.1.2. Mecanismo indirecto

Se producen por los cambios bruscos de presión que actúan sobre el tímpano en los barotraumatismos y en el blast auricular, como en explosiones, bofetadas sobre la oreja, etc.

3.2. Sintomatología

Todos ellos se manifiestan por una intensa otalgia, seguida de una otorragia habitualmente escasa. Además, salvo en el niño pequeño, el paciente referirá cierta hipoacusia: generalmente se trata de una sordera de transmisión pura, de intensidad leve o moderada.

Cuando la sordera es mixta suele deberse a que el traumatismo introdujo bruscamente el estribo en la ventana oval rompiendo la platina, o bien por que lesionó directamente la membrana de la ventana redonda, o bien, como en el blast auricular, se añade además un traumatismo acústico, responsable de una sordera sensorial más profunda.

El acúfeno suele ser de tono grave si el daño se produce solamente en el oído medio, mientras que será de tono agudo en las lesiones del oído interno, como en el blast auricular.

La presencia de vértigo tras un traumatismo directo supone la existencia de una fístula laberíntica, mientras que en el blast suele deberse a la rotura de membranas laberínticas, con mezcla de perilinfa y la endolinfa.

3.3. Diagnóstico

El diagnóstico se realiza por la clínica. La exploración confirmará el diagnóstico y establecerá el grado y el pronóstico de la lesión.

Mediante otoscopia se aprecia una hiperemia y perforación timpánica de tamaño variable, generalmente en el cuadrante postero-superior. En las quemaduras es más habitual que la perforación se sitúe en el cuadrante antero-inferior, acompañadas de un conducto auditivo externo inflamado.

El estudio audiométrico nos revelará el tipo y grado de hipoacusia. Si se trata de una hipoacusia de transmisión leve, generalmente sólo habrá daño timpánico. Si la hipoacusia es de transmisión y grado moderado hay que sospechar una lesión osicular.

Para evaluar el daño osicular es útil la TC de alta resolución con adquisición tridimensional.

En las hipoacusias mixtas siempre hay un daño en la cóclea, que si se asocia a vértigo debe hacernos sospechar una posible fístula laberíntica traumática.

3.4. Tratamiento

El tipo de tratamiento a realizar depende de 5 factores:

- Tipo de agente que produjo el traumatismo
- Localización de la perforación
- Tamaño de la perforación y estado de los bordes
- Sospecha de lesión osicular
- Sospecha de fístula laberíntica

Las perforaciones timpánicas por quemadura excepcionalmente se curarán de forma espontánea, requiriendo tratamiento quirúrgico la mayor parte de las veces. Dada la tendencia a que se forme gran tejido cicatricial fibrótico, no es aconsejable su reparación inmediata, sino tras varias semanas o meses.

Las perforaciones pequeñas (igual o menor a un cuadrante) con bordes próximos no suelen requerir ningún tratamiento, pues la cicatrización espontánea es lo habitual.

Perforaciones de mayor tamaño y, sobre todo, cuando los bordes se han "enroscado" invaginándose, requieren una miringoplastia bajo anestesia local o general según la colaboración que podamos obtener del niño. Se procederá a limpiar y desinfectar el CAE, introducir Spongostan® por la perforación, desenrollar los bordes de la misma, ayudándonos para su fijación estable del Spongostán® introducido en la caja timpánica y de láminas del mismo material colocadas en la cara externa del tímpano. Si la perforación afectase al anulus timpánico debe efectuarse

una miringoplastia bajo anestesia general, con colocación de injerto por debajo del tímpano y del marco óseo, con objeto de evitar una migración epitelial que termine en un colesteatoma.

Si sospechamos una lesión osicular se debe esperar algunas semanas o meses. Si el problema persiste efectuaremos una timpanotomía exploradora.

Si se presenta vértigo o parálisis facial periférica inmediatamente tras el traumatismo, la timpanoplastia debe realizarse con urgencia, a fin de taponar la fístula perilinfática con un injerto, o en el caso de la parálisis facial identificar el lugar de traumatismo del facial y efectuar un fresado del conducto de Falopio y posterior apertura del perineuro, con el objeto de permitir la expansión del nervio, que evite la isquemia del mismo. Si el daño es mayor puede ser necesario la sección de los bordes nerviosos y practicar una aproximación de éstos, mantenida por una envoltura realizada con fascia temporal.

5. FRACTURAS DEL HUESO TEMPORAL EN EL NIÑO

Las fracturas del hueso temporal se producen en el contexto de los traumatismos cráneo-encefálicos. Estas fracturas suponen entre un 18 y un 48% de las fracturas del cráneo (11).

En los niños hay dos picos de mayor incidencia (12): el primero se sitúa entre los 2 y los 3 años, donde las principales causas son las caídas desde cierta altura y los atropellamientos por automóviles; el segundo se sitúa entre los 13 y los 16 años, siendo las causas los accidentes de tráfico, tanto por automóviles como por motocicletas.

La primera clasificación de las fracturas del temporal se debe a Ulrich (1926) (13), que diferenciaba dos tipos, longitudinales y transversales. Posteriormente se definen otras clasificaciones, siendo quizás la de Voss (14) la más completa, que distingue cinco tipos:

- Fractura longitudinal con lesión de oído medio.
- Fractura transversal con lesión de oído interno.
- Fractura combinada con trayectos oblicuo y transverso.
- Fractura combinada con trayectos oblicuo y longitudinal.
- Fractura combinada con trayectos longitudinal y transversal.

Dada la peculiar osificación de la cápsula laberíntica del peñasco, estas fracturas no cicatrizan con restitución completa, quedando un callo anómalo que permite el paso de gérmenes al laberinto y/o al sistema nervioso central en el transcurso de las otitis medias. Así las fracturas de la cápsula laberíntica siempre permanecen visibles en los estudios tomográficos del peñasco, con independencia del tiempo que haya pasado desde que se produjeron.

5.1. Tipos de fracturas

5.1.1. Fractura longitudinal (Fig. 6)

Tradicionalmente se aceptaba como la fractura más habitual del peñasco, con una frecuencia entorno al 80%, pero desde la existencia de la TC de alta resolución y con las reconstrucciones tridimensionales del hueso temporal se ha observado que rara vez se trata de fracturas longitudinales puras (2,7%), siendo lo más habitual las combinadas con trayectos oblicuos (15).

Generalmente se produce por impactos sobre la región témporo-parietal de la cabeza.

Estas fracturas, a menudo, atraviesan el tegmen timpani, lesionando la membrana timpánica y a veces el techo del CAE. En el oído medio suele formarse un hematoma y en ocasiones llega a luxarse la cadena osicular. Sin embargo son poco comunes las lesiones del oído interno o de los nervios facial y estatoacústico.

Clínicamente se manifiestan por otorragia e hipoacusia de transmisión.

5.1.2. Fractura transversal (Fig. 6)

Son fracturas que discurren más o menos perpendiculares al eje mayor del peñasco, como consecuencia de impactos sobre las regiones fronto-occipitales. Su frecuencia se sitúa alrededor del 20-25%.

En este tipo de fractura es donde mayor riesgo hay de lesión de la cápsula laberíntica o del CAI. Así mismo, a menudo se ven afectados los pares craneales VII y VIII, hasta en un 50% de casos.

Clínicamente se manifiesta por vértigo, parálisis facial periférica, acúfenos y sordera neurosensorial. Estás fracturas ponen en comunicación el oído medio y el endocráneo, existiendo riesgo real de meningitis.

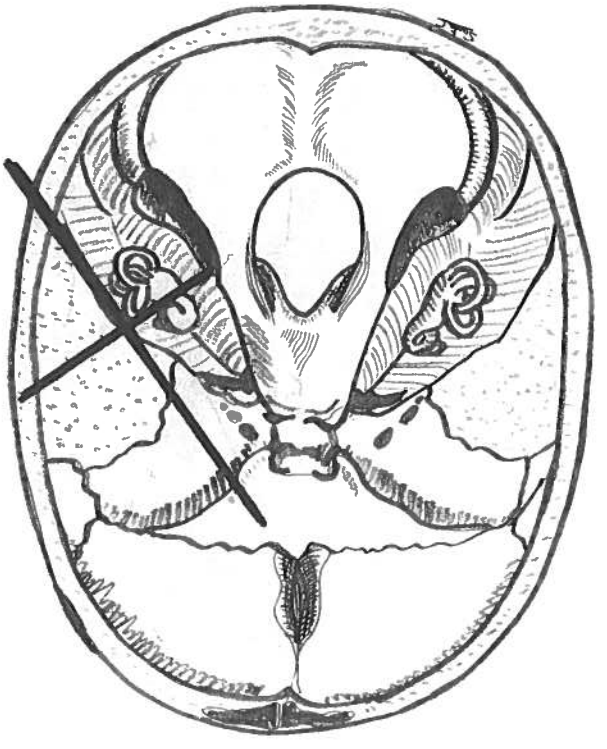

Figura 6. *Fracturas de peñasco longitudinal y transversal.*

5.1.3. Fractura oblicua (Fig. 7)

Se tratan de fracturas situadas en un plano más o menos horizontal. Dicho plano atraviesa la cara lateral del temporal, donde se producen fracturas en la parte posterior de la escama y en la cara lateral de la mastoides. El CAE suele ser atravesado longitudinalmente por la fractura y atravesar la fisura petro-timpánica alcanzando la cavidad glenoidea. Además, suele combinarse con fracturas longitudinales y transversales del peñasco. Por ello pueden presentar síntomas de ambos tipos de fractura.

Actualmente se considera como el tipo de fractura más frecuente (88%).

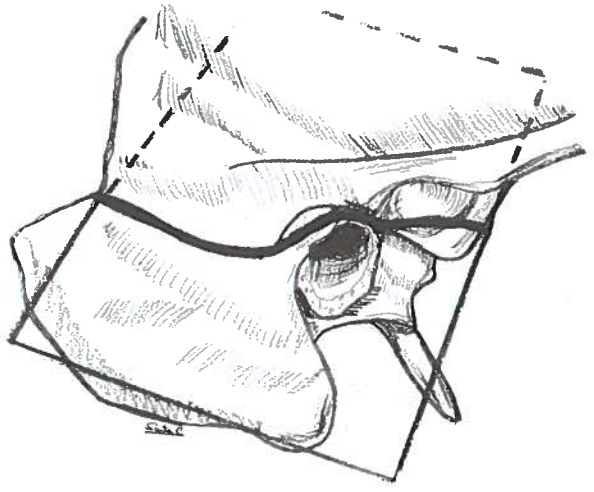

Figura 7. *Fractura oblicua de peñasco.*

5.2. Sintomatología (Fig. 8)

5.2.1. Hallazgos otológicos

5.2.1.1. Otorragia

Se observa en casi todas las fracturas longitudinales (80-90%), pero es excepcional en las transversales.

Suele ser una hemorragia que cede espontáneamente, que se inicia tras el traumatismo, aunque en ocasiones aparece tras unos días. En ocasiones la otorragia se repite tras varias semanas.

5.2.1.2. Hemotímpano

Se observa en un 81%-96% de los pacientes.

5.2.1.3. Otolicuorrea

La fístula de líquido cefalorraquídeo hacia el oído se produce en un 20-26% de las fracturas de peñasco (16). Se debe a un desgarro de duramadre a nivel del *Tegmen timpani*, tegmen antral o del techo del CAE.

Puede manifestarse como otorragia sero-sanguinolenta o como otitis serosa y rinorrea acuosa, en función de que el tímpano se desgarre o no.

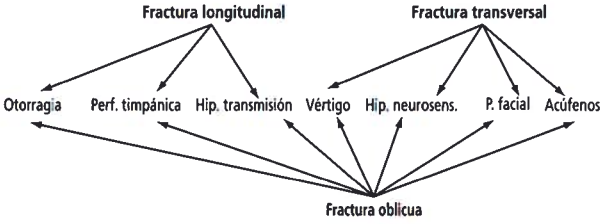

Figura 8. *Síntomas en las fracturas del peñasco.*

Al principio suele pasar desapercibida por salir mezclada con sangre, aunque algunos signos nos la hacen sospechar: si se vierten unas gotas de esta otorragia sero-sanguinolenta sobre papel secante, podemos ver una mancha roja central, rodeada de un halo transparente-acuoso. También se podría sospechar si en la TC de peñascos se ven fracturas transversales, si bien esta prueba, más que para realizar el diagnóstico de otolicuorrea, sirve para localizar el punto de la fístula. La confirmación se realiza mediante pruebas bioquímicas, siendo la mejor la detección de ß-2 transferrina (17), proteína presente en el LCR y en la perilinfa, pero no en sangre, o secreciones nasales u óticas. Su sensibilidad es del 100% y su especificidad del 95%. Además basta con obtener 1 cc de muestra para poderla detectar.

La otolicuorrea generalmente acontece en fracturas transversales y oblicuas del peñasco, siendo raras en las longitudinales.

5.2.1.4. Desgarros del tímpano y del CAE

Las laceraciones del tímpano pueden tener tamaños y formas diversas. Se producen en el 50% de las fracturas longitudinales del peñasco, siendo raras en las transversales.

5.2.1.5. Lesión de la cadena osicular

La lesión más habitual de la cadena osicular de los niños es la luxación incudo-estapedial, seguida por la fractura de la supraestructura del estribo (18). Da lugar a una hipoacusia de transmisión que suele tener buenos resultados quirúrgicos. Esta lesión suele producirse en las fracturas longitudinales.

5.2.1.6. Signo de Battle

Se trata de una equímosis situada en la región mastoidea, que se produce en fracturas longitudinales y oblicuas que se extienden hasta la mastoides.

5.2.2. Hallazgos otoneurológicos

5.2.2.1. Daño coclear

Se manifiesta por la aparición de hipoacusia y acúfenos.

La hipoacusia en los niños se observa en un 85-96% de las fracturas del peñasco: en dos tercios de los casos infantiles suele ser de tipo transmisivo y en un tercio de tipo neurosensorial o mixto, mientras que en el adulto son más frecuentes las lesiones neurosensoriales o mixtas. No es infrecuente que ambos tipos de hipoacusia se acompañen de una hipoacusia contralateral sensorial, de grado leve o

moderado, que suele ser reversible y que se debe a una conmoción coclear postraumática.

El acúfeno se observa en el 30-70% de los casos. Generalmente guarda relación con el daño neurosensorial, siendo por lo general irreversible, aunque con el tiempo suele ser menos intenso que en su inicio.

5.2.2.2. Daño vestibular

Los trastornos vestibulares periféricos que se pueden observar en las fracturas del peñasco son de dos tipos:

• Vértigo espontáneo de inicio inmediato tras el traumatismo, que cursa como síndrome armónico deficitario de Barré y que es debido a que la fractura afecta al laberinto posterior y/o al nervio vestibular. En estos casos se presentará de forma asociada hipoacusia neurosensorial. Este tipo de lesión se produce en las fracturas transversales. El vértigo suele durar varios días o semanas, compensándose posteriormente.

• Vértigo posicional, periférico o central, que sólo se desencadena ante ciertas posiciones de la cabeza o giros. Éste suele acontecer en cualquier traumatismo cráneo-encefálico, aunque no haya fractura del peñasco. Suele durar algunas semanas (hasta seis meses). No se asocia a hipoacusia.

La incidencia en adultos de mareos en las fracturas temporales es del 87%, pero el nistagmo sólo se aprecia en un 22-57% de casos. Sin embargo, este síntoma no aparece recogido en las series infantiles.

5.2.2.3. Daño del nervio facial

La lesión del nervio facial en el niño es menos frecuente que en el adulto (12, 17): entre un 3-30%, siendo más frecuente en las fracturas transversales del peñasco (se observa en el 40-50% de éstas), donde el daño suele estar en la 1ª ó 2ª porción del Falopio, siendo rara en el resto de fracturas (3-10%), donde el nervio suele lesionarse en la 3ª porción del mismo.

5.3. Tratamiento

Estos pacientes requieren una evaluación, control y tratamiento en una unidad de neurocirugía o en una UCI como cualquier traumatismo cráneo-encefálico serio. Son enfermos politraumatizados que requieren cuidados mayores.

Por ello la actuación del otorrinolaringólogo tiene dos tiempos:

• En un **primer momento,** tras la llegada del enfermo a Urgencias, una vez aseguradas las funciones cardio-respiratorias, y tras una evaluación neurológica, nuestra actuación será la evaluación física de las funciones auditivas, vestibular y facial. Para lo cual se practicará una otoscopia, acumetría, evaluación del nistagmo y de la estabilidad y, finalmente, evaluación de la funcionalidad de los pares craneales.

Por lo general, los primeros cuidados que debemos efectuar son: en caso de otorragia, desinfección del CAE y taponamiento estéril del mismo; si hay vértigo acompañado de náuseas y/o vómitos, se administrará un sedante vestibular, como diazepan, sulpiride, metoclopramida por vía parenteral y si hay parálisis facial se administrará un corticoide parenteralmente.

La antibioterapia profiláctica no es imprescindible, ni tan siquiera en el caso de otolicuorrea. Por lo general, la otolicuorrea cede espontáneamente en unos días (19). Tan solo se recomienda el reposo en cama, con la cabeza más alta que el resto del cuerpo y evitando el estreñimiento, la tos y sonarse la nariz.

• El **tratamiento definitivo** se efectuará tras varios días o semanas, una vez que hayan pasados los riesgos de complicaciones encefálicas, reabsorbidos o drenados hemotímpanos y cicatrizadas las lesiones. Ahora debe efectuarse una evaluación completa de la audición y de las funciones vestibular y facial, así como pruebas complementarias de TC de peñascos y de RMN de oído interno y CAI. Tan solo hay una excepción que requiere tratamiento quirúrgico urgente, que es la parálisis facial periférica que surja inmediatamente tras el traumatismo. En estos casos se requiere una valoración del nervio mediante TAC y exploración quirúrgica con la finalidad de evaluar el daño del nervio y proceder a su reparación.

La fístula de líquido cefalorraquídeo suele cerrarse espontáneamente debiéndose intervenir cuando sea muy grande o vaya acompañada de herniación cerebral. Deberá de intervenirse toda fístula que se mantenga de manera crónica en evitación de meningitis de repitición (16).

BIBLIOGRAFÍA

1. **HOLMES, RE.** "Management of traumatic auricular injuries in children". *Pediatric Annals* 28; 6 June, 391-395, 1999.
2. **DUBOIS, M., FRANÇOIS, M., HAMRIOUI, R.** "Corps étrangers de l'oreille"; a propos d'une série de 40 cas. *Arch Pédiatr* 5; 970-973; 1998.
3. **BRESSLER, K., SHELTON, C.** "Ear foreign body removal: a review of 98 consecutives cases". *Laryngoscope* 103; 367-370; 1993.
4. **PELTOLA, TJ., SAARENTO, R.** "Water used to visualise and remove hidden foreign bodies from the external ear canal". *J Laryng Otol* 106; 157-158; 1992.
5. **ALBERTI, PW., RUBEN, RJ.** *Otologic medicine and surgery.* Churchill Livingstone Ed.; 1086-1087; 1988.
6. **BREMOND, G., WAYOFF, M.** "Pathologie de l'oreille externe". *EMC ORL,* 20070 A10; 1980.
7. **CAPO, JM., LUCENTE, FE.** "Alkaline battery foreign bodies of the ear and nose". *Arch Otolaryngol Head Neck Surg* 112, 562-563; 1986.
8. **KAVANAGH, KT., LITOVITZ, T.** "Miniature battery foreign bodies in auditory and nasal cavities". *JAMA* 255; 1470-1472; 1986.
9. **JONES, DT., OGREN, FP., ROH, LH., MOORE, GF.** "Lightning and its effects on the auditory system". *Laryngoscope* 101, 830-834; 1991.
10. **PANOSIAN, MS., WAYMAN, JW., DUTCHER, PO.** "Facial nerve paralysis from slag injury to the ear". *Arch Otolaryngol Head Neck Surg* 119; 548-550; 1993.
11. **PROCTER, B., GURDIJIAN, ES., WEBSTER, JE.** "The ear in head trauma". *Laryngoscope* 66, 16-61, 1956.
12. **WILLIAMS, W., GHORAYEB, B., YEAKLEY, J.** "Pediatric temporal bone fractures". *Laryngoscope* 102, June, 600-603, 1992.

13. **ULRICH, K.** "Verletzungen des Gehörorgans bei Schädelbasisfrakturen. (Eine histologische und klinische Studie)". *Acta Otolaryngol* Suppl 6:1-150, 1926.
14. **VOSS, O.** "Die Chirurgie der Schädelbasisfrakturen auf Grund *25 jähriger Erfahrungen*". Johann Ambrosius Barth, Leipzig, 1936.
15. **GHORAYEB, B., YEAKLEY, J.** "Temporal Bone Fractures: Longitudinal or Oblique? The Case for Oblique Temporal Bone Fractures". *Laryngoscope* 102, February, 129-134, 1992.
16. **MCGUIRT, W., STOOL, S.** "Cerebrospinal fluid fistula: The identification and management in pediatric temporal bone fractures". *Laryngoscope* 105; April, 359-364, 1995.
17. **LEE, D., HONRADO, C., HAR-EL, G., GOLDSMITH, A.** "Pediatric temporal bone fractures". *Laryngoscope* 108, June, 816-821, 1998.
18. **TOS, M.** "Prognosis of hearing loss in temporal bone fractures". *J Laryngol Otol* 85; 1147-1159, 1971.
19. **CALDICOTT, WJH., NORTH, JB., SIMPSON, DA.** "Traumatic cerebrospinal fluid fistulas in children". *J Neurosurg* 38; 1-9, 1973.

67. OTALGIA

A.I. Lorenzo Lorenzo, E. Pardo Salgado, C. Santidrián Hidalgo

1. INTRODUCCIÓN

La otalgia es un problema muy común en la infancia, responsable de un considerable número de consultas pediátricas y otorrinolaringológicas. Es un síntoma lo suficientemente intenso e importante como para originar una consulta urgente y, con frecuencia, pone de manifiesto la existencia de diversas enfermedades alojadas tanto en el oído como fuera de él.

De una forma genérica el término "otalgia" se refiere a la sensación de dolor en el oído. Ésta, a su vez, se clasificará en "otalgia primaria u otodinia" cuando la causa del dolor es una enfermedad otológica, y "otalgia secundaria o referida" cuando se trata de un dolor que se percibe en el oído, pero que se debe a trastornos no otológicos (12, 17).

Para comprender mejor este síntoma y sus posibles causas, haremos un breve repaso de la inervación sensorial del oído.

2. INERVACIÓN SENSORIAL

La inervación sensitiva del oído es compleja, ya que, pese a su reducido tamaño, recibe tractos nerviosos de cuatro pares craneales: trigémino (V), facial (VII), glosofaríngeo (IX) y vago (X), además de fibras del plexo cervical (C2, C3) (1, 16). En consecuencia, aquellas patologías que afecten estructuras inervadas por estos nervios pueden desencadenar *"otalgia"* (Fig. 1).

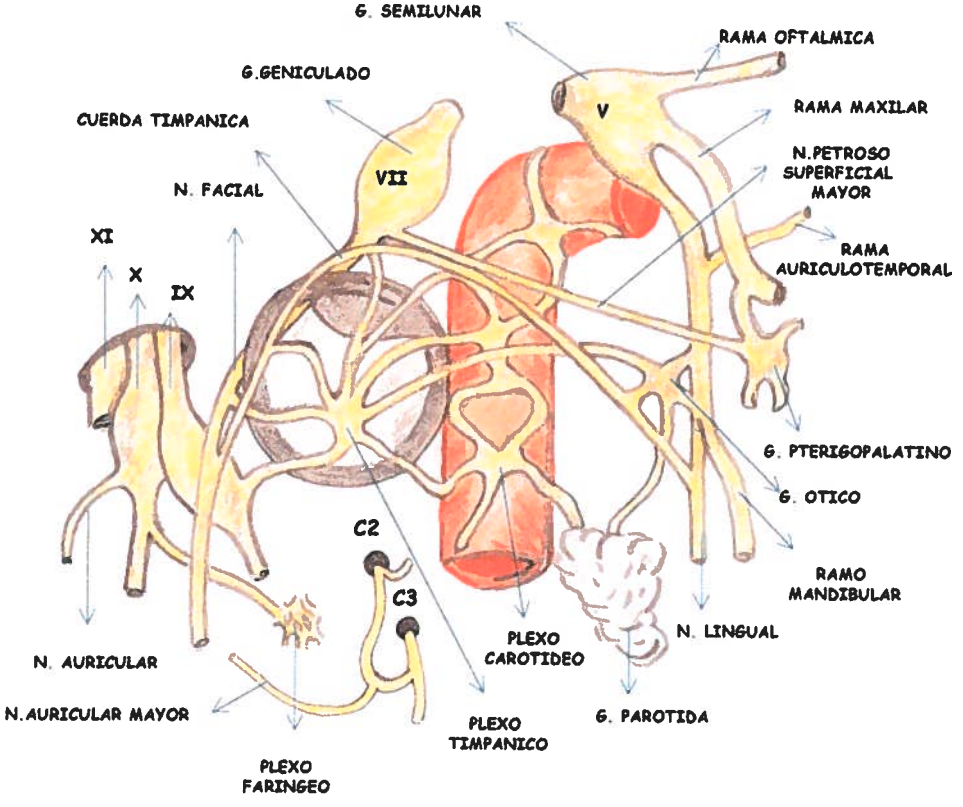

Figura 1. *Esquema de la inervación del oído.*

Servicio de ORL. Hospital do Meixoeiro, Vigo.

• El n. trigémino, a través del n. auriculotemporal, que a su vez es rama del n. maxilar inferior (V3), proporciona la inervación a la piel del trago, paredes anterior y superior del CAE, parte anterior del hélix y porción anterior del tímpano.

La patología que afecte áreas inervadas por cualquiera de las tres ramas del n. trigémino, cómo las enfermedades de la cara, boca, dientes, nasofaringe, senos paranasales y glándulas salivares, pueden generar dolor de oído.

• El n. facial, a través de su rama sensitiva (n. intermediario de Wrisberg), proporciona sensibilidad a la pared posterosuperior del conducto auditivo externo, a la piel retroauricular y cuadrantes posteriores de la membrana timpánica. Fibras del n. intermediario sinaptan con el n. petroso superficial mayor, que sale del ganglio geniculado, y se une con fibras del plexo carotidotimpánico para formar el n. vidiano. Éste, a su vez, se anastomosa con el ganglio pterigopalatino, dando la sensibilidad a la mucosa de la cavidad nasal, senos etmoidales posteriores y senos esfenoidales. Todas estas interconexiones son las responsables de la otalgia en las enfermedades de nariz y senos.

• El n. glosofaríngeo, a través del n. timpánico o de Jacobson, proporciona fibras sensoriales a la pared posterior del CAE, a la superficie externa del tímpano, así como a las celdillas mastoideas, trompa de Eustaquio y oído medio. El par IX además emite fibras que se distribuyen por las amígdalas, faringe y tercio posterior de la lengua, actuando como mediador de otalgia refleja desde estas localizaciones.

• El n. vago, a través de su rama auricular o n. de Arnold, proporciona inervación a la parte inferior y posterior del meato, cuadrante posteroinferior del tímpano y a parte de la concha auricular. Además, el X par, da inervación sensorial a toda la laringe, traquea, árbol bronquial, pulmón y la glándula tiroides. Es el responsable de que trastornos en estas áreas produzcan otalgia y del desencadenamiento del reflejo tusígeno al estimular la pared posterior del CAE.

• El n. auricular mayor, rama del plexo cervical (C2 y C3), inerva la mayor parte de la superficie posterior del pabellón, parte de la piel de la concha auricular, la piel y los músculos del cuello y la columna.

• El plexo timpánico, localizado en el promontorio, se forma con el n. de Jacobson, ramas sensoriales del n. facial, fibras simpáticas del plexo carotideo y fibras del ganglio ótico, que da la inervación sensitiva de la caja timpánica.

3. EXAMEN DEL NIÑO CON OTALGIA

La otalgia, a menudo, la refiere el propio paciente. En el caso de niños muy pequeños se puede sospechar con determinadas actitudes, como cuando el niño se toca continuamente el oído, se tira de la oreja o se golpea un lado de la cabeza. También si se asocian alteraciones de la deglución, náuseas, vómitos, irritabilidad general, llanto excesivo, insomnio o fiebre así como cuando aparece contenido mucopurulento saliendo del conducto auditivo externo (11).

Lo primero que hay que preguntarse ante el dolor de oído es ¿por qué duele? y proceder a la búsqueda e identificación de la causa, de manera que toda la dificultad en el manejo de una otalgia reside en su diagnóstico etiológico (Tabla I).

El examen se basa fundamentalmente en una buena anamnesis y una exhaustiva exploración. Las pruebas complementarias, como las técnicas de imagen y los estudios anatomopatológicos y de laboratorio, ayudarán sólo una vez que se tenga una orientación clínica previa.

4. ANAMNESIS

Se realizará una historia clínica detallada escuchando a los padres y dando al niño la oportunidad de expresarse, ya que es el que puede proporcionar más datos, siempre que sea capaz de hacerlo. Esto no sólo ayuda a una buena anamnesis, sino que el mantener una actitud amistosa y abierta facilitará una mejor comunicación con el paciente, el cual a menudo entra asustado en la consulta.

Tabla I
Causas de otalgia

Otológicas (Primarias)

OÍDO EXTERNO

ENF. DEL PABELLÓN
- Traumatismos
- Otohematoma
- Congelación
- Quemaduras
- Pericondritis
- Abscesos
- Herpes zoster ótico
- Infecciones bacterianas:
  - Impétigo
  - Erisipela

CAE
- Cuerpos extraños
- Cerumen impactado
- Ezcema
- Traumatismos
- Forúnculo
- Otomicosis
- Miringitis bullosa
- Otitis externa difusa
- Otitis externa maligna
- Granuloma eosinofílico
- Leucemia
- Tumores

OÍDO MEDIO Y MASTOIDES
- Traumatismos
- Cuerpos extraños
- Otitis media aguda
- Otitis media en enf. exantemáticas:
  - Sarampión
  - Varicela
  - Escarlatina
- Ototubaritis
- Barotrauma
- Otitis media serosa y seromucosa
- Mastoiditis aguda

Complicaciones de otitis media crónica
- Petrositis
- Laberintitis
- Abscesos
- Tromboflebitis del seno lateral
- Meningitis

Sd. Gradenigo
Postcirugía
Granuloma Eosinofílico
Leucemia
Tumores malignos y benignos

No otológicas (Otalgia Referida)

NARIZ, FOSAS Y SENOS PARANASALES
- Sinusitis aguda y crónica
- Poliposis nasal
- Desviación septal
- Hipertrofia de cornetes
- Meningoencefalocele
- Tumores

NASOFARINGE
- Adenoiditis
- Hipertrofia adenoidea
- Postadenoidectomía
- Tumores

OROFARINGE
- Amigdalitis
- Abscesos
  - periamigdalino
  - retrofaríngeo
  - parafaríngeo
- Postamigdalectomía
- Cuerpos extraños
- Candidiasis

CAVIDAD ORAL
- Infecciones dentales
- Erupción dentaria
- Abscesos dentales y/o periodontales
- Maloclusión
- Ulceraciones orales

ALTERACIONES DE LA ARTICULACIÓN TEMPOROMANDIBULAR

HIPOFARINGE-LARINGE
- Cuerpo extraño
- Laringitis
- Condritis del cartílago laríngeo
- Anquilosis cricoaritenoidea
- Reflujo gastroesofágico
- Tumores

ESÓFAGO Y TRÁQUEA
- Cuerpo extraño
- Reflujo gastroesofágico
- Laringotraqueitis
- Laringotraqueobronquitis
- Condritis traqueal
- Tumores

OTROS
- Parotiditis
- Sialoadenitis
- Sialolitiasis
- Sd. de Eagle
- Quistes cervicales
  - Quiste tirogloso
  - Quiste branquial

Adenitis
Adenopatías
Tiroiditis aguda
Espasmo muscular cervical (Sd. dolor miofascial)
Neuralgias
- n. trigémino
- n. glosofaríngeo
- g. geniculado
- g. esfenopalatino

Alteraciones Vasculares
- Carotidinia
- Aneurismas aorta / Tronco braquiocefálico
- Aneurismas cerebrales
- Compresiones de Carótida
- Malformaciones vasculares (13)

Linfadenitis postauricular
Artritis reumatoide
Angina de pecho
Aneurisma torácico
Enfermedades Neurológicas (afectación IX, X y V)
- Enf. degenerativas
- Fracturas base de cráneo
- Tumores intracraneales

Simuladores

Se indagará sobre los *antecedentes familiares y personales,* si hubo problemas durante el parto, intervenciones quirúrgicas recientes, traumatismos, cuerpos extraños, alergias o enfermedades sistémicas.

Se preguntará acerca de las *características del dolor,* cuándo ha comenzado, si es constante o intermitente, de corta o larga duración, intenso y punzante o bien contínuo y leve, si se desencadena, aumenta o alivia con alguna circunstancia. Así por ejemplo, el dolor de una otitis externa aumenta al presionar el trago o movilizar el conducto, mientras que el dolor de la otitis media aguda cede cuando comienza la otorrea. En el caso de alteraciones de la articulación temporomandibular el dolor suele incrementarse al morder o masticar y en ocasiones está en relación con la utilización de aparatos de ortodoncia, maloclusión o bruxismo.

Es importante la *localización del dolor,* si sólo duele el oído o si existe además dolor en cavidad oral, garganta, nariz, cara, cabeza o cuello que pueda sugerir una otalgia referida.

Se buscará la presencia de *otros síntomas.* La hipoacusia acompaña a la otitis media aguda y a la otitis seromucosa. Durante una otitis externa puede aparecer otorrea. El prurito orienta hacia una otomicosis. La otalgia en un niño con otorrea crónica obliga a descartar posibles complicaciones de una otitis media crónica. Otros síntomas como dolor faríngeo, odinofagia, disfagia, trismus, rinorrea, cefaleas, tos irritativa crónica, disfonía o episodios

de disnea agudos y repetidos indicarán etiologías no otológicas.

5. EXPLORACIÓN

En el niño la exploración puede resultar en sí difícil, cuando menos molesta. Ganarse la confianza del pequeño y de sus padres ayudará a conseguir una buena exploración que, junto con la anamnesis, dará la clave del diagnóstico.

Se realizará un recorrido minucioso y sistemático de toda el área ORL, que incluye el examen microscópico de ambos oídos (no sólo del oído que duele), así como una exploración e inspección facial y cervical, sin olvidar la palpación de cada una de las áreas exploradas. Las pruebas audiológicas son necesarias para valorar la audición del paciente.

A continuación se expone la exploración en las distintas regiones otorrinolaringológicas y las posibilidades diagnósticas que de ella se derivan.

5.1. Exploración otológica

La patología del oído es la causa más frecuente de otalgia en el niño.

– **Pabellón auricular:** se observa su tamaño, coloración, situación, e integridad, en busca de inflamaciones, tumefacciones, erosiones que puedan sugerir lesiones por traumatismos, quemaduras, cuerpos extraños, picaduras de insectos que causen a su vez hematomas, abscesos o pericondritis.

Lesiones como una erupción con vesículas y costras amarillentas o bien un eritema sobreelevado y rojizo, se verán en el impétigo y la erisipela.

Aunque más raramente en niños, una otalgia intensa acompañada de vesículas en la concha, conducto y alrededor del trago e incluso en la cara externa del tímpano, asociada o no a parálisis facial, indicará una infección por virus varicela-zoster (Síndrome de Ramsay-Hunt).

– **Región periauricular:** pueden existir fístulas preauriculares congénitas, quistes o adenopatías.

La tumefacción y edema periauricular y del conducto con dolor a la movilización del mismo y a la presión sobre el trago, es sugestivo de otitis externa.

No se debe olvidar la inspección y palpación de la región mastoidea. La desaparición del surco retroauricular con una protrusión del pabellón hacia delante en un niño con otalgia, otorrea y dolor a la presión en la región mastoidea sugiere una mastoiditis aguda.

– **Conducto auditivo externo:** se valoran posibles alteraciones dermatológicas como eczemas sobreinfectados, forunculosis, cerumen impactado (que siempre se debe extraer) y la presencia de cuerpos extraños, frecuentemente introducidos por el propio niño.

Si existe una otorragia, se buscarán traumatismos o heridas en el interior del conducto. Se originan al introducirse cualquier objeto, el cual, en ocasiones, lesiona la membrana y la caja timpánica y causa pérdida auditiva por la perforación timpánica, pero también por la luxación de la cadena.

Un conducto edematizado con una membrana timpánica normal y dolor que aumenta a la palpación es típico de una otitis externa difusa. A menudo suele coincidir con baños en piscinas o en la playa.

Cuando se explora un niño inmunodeprimido o diabético y existen granulaciones en el conducto auditivo externo con otorrea, se debe considerar una posible otitis externa maligna, especialmente si se asocia parálisis facial o de otros pares craneales. En estos casos una gammagrafía con galio es útil, tanto en el diagnóstico y valoración de la extensión de las lesiones, como en la evaluación de la eficacia terapéutica.

Ante la presencia de granulaciones o pólipos en el conducto se debe efectuar una biopsia y descartar otras posibilidades diagnósticas cómo una histiocitosis, infiltración leucémica o, menos frecuentemente, tumores.

– **Membrana timpánica y oído medio:** el examen cuidadoso de la membrana timpánica bajo control otoscópico y microscópico es sumamente importante. Si existen restos de cerumen u otorrea, han de aspirarse de forma sistemática. En neonatos el conducto es pequeño y colapsable, y a menudo contiene vermix caseoso. Éste debe ser extraído. Se buscará cualquier congestión, enrojecimiento, retracción o abombamiento timpánico, así como la presencia de bullas o perforación del tímpano asociado o no a otorrea.

El eritema con abombamiento de la membrana timpánica es más sugestivo de inflamación aguda que el eritema de forma aislada, que puede ser secundario al llanto, sobre todo en los niños pequeños y neonatos.

La otitis media aguda es la causa más frecuente de otalgia en el niño. Se asocia a hipoacusia, fiebre, irritabilidad, insomnio, anorexia, náuseas, vómitos o diarrea y afecta con mayor frecuencia a menores de dos años (4, 7). Los procesos infecciosos de oído medio se caracterizan por la falta de relación entre el dolor y los movimientos del pabellón y del trago, excepto en niños muy pequeños en los que todavía no se ha completado la osificación del conducto. En el neonato, la otitis media aguda presenta un mayor riesgo de desarrollar complicaciones como meningitis o sepsis (2), y para evitarlas, es importante el diagnóstico precoz, lo cual pasa siempre por una exploración adecuada.

En el transcurso de una otitis media aguda, la otalgia se alivia y desaparece cuando el tímpano se perfora y sale el contenido purulento. Cuando persiste el dolor, o se reinicia, junto a fiebre y otorrea, hay que sospechar la presencia de una mastoiditis aguda, en la que, además, se puede observar una protrusión de la pared posterosuperior del conducto.

La presencia de una otitis media serosa genera una molestia vaga en el oído y favorece la aparición de episodios repetitivos de otitis media aguda, que se cursarán con dolor.

La otalgia intensa con antecedentes de viaje en avión, buceo, o tras haber pasado puertos de montaña, un tímpano retraído y hemorrágico, y contenido hemático o seroso en caja, indicará un barotraumatismo.

En niños a los que se acaba de insertar un tubo de ventilación la causa de otalgia es el roce sobre el timpano o, más comúnmente, del alambre que acompaña al tubo sobre el conducto auditivo externo (19).

La presencia de bullas hemorrágicas en el tímpano es característico de la miringitis bullosa.

Un tímpano íntegro con granulaciones fungoides a lo largo del mango del martillo, discreta otorrea y otalgia, en ausencia de signos de infección en el oído medio, sugiere una miringitis granulomatosa aguda (15).

Cuando el paciente ha sufrido un traumatismo puede existir una perforación timpánica, otorragia e hipoacusia de transmisión, la cual será moderada o severa en caso de desarticulación de la cadena. En ocasiones, aparece un cuadro vertiginoso cuando, secundariamente al golpe, el estribo se impacta en el vestíbulo o se lesiona la ventana oval. Las fracturas de peñasco, sobre todo las transversales, también pueden afectar al laberinto y a la cóclea. En estos casos la hipoacusia es neurosensorial. Si, además, se lesiona el VII par en cualquier punto de su trayecto habrá una parálisis facial.

El dolor en una otitis media crónica colesteatomatosa alerta acerca de posibles complicaciones como colesteatoma expandido, petrositis, meningitis, o tromboflebitis del seno lateral.

Del mismo modo, aunque más raramente, la presencia de otalgia, otorrea crónica e imágenes de pólipos y granulaciones que salen hacia el conducto a través de una perforación, obliga a realizar una biopsia de las lesiones para descartar granuloma eosinófilo, infiltración leucémica o lesiones malignas.

Por último, el dolor tras la cirugía de oído cede fácilmente con analgésicos en los primeros días del postoperatorio. Sin embargo, si es severo y de difícil control, hay que descartar complicaciones.

Cuando la exploración del oído es rigurosamente normal y no se encuentra ninguna causa otológica, debe considerarse la otalgia como secundaria o referida y buscar su etiología en otras localizaciones.

5.2. Exploración de la cavidad oral y orofaringe

Ulceraciones de la mucosa oral que se extienden por las encías, mucosa yugal, lengua, pilares, velo, región tonsilar y faringe sugieren una estomatitis herpética primaria (primoinfección por virus herpes simple) en niños mayores de seis meses, o una estomatitis aftosa recurrente cuando recidiva. Si se suman úlceras orogenitales y síntomas sistémicos es conveniente pensar en la posibilidad, menos frecuente en niños, de un Síndrome de Behçet. Otras etiologías a considerar, en caso de aftas recurrentes, son alteraciones hormonales o deficiencias nutricionales.

Se inspeccionan los conductos de Wharton y Stenon, buscando posibles alteraciones, así como salida de contenido purulento a la cavidad oral, que, unido a una tumefacción glandular, indica la presencia de sialoadenitis. La glándula parótida es la que con más frecuencia se afecta en la infancia. Una protrusión de la pared lateral faríngea se observa en caso de inflamación del lóbulo profundo de la parótida.

La inspección, tacto y presión sobre los dientes y encías ayudan a identificar las alteraciones dentarias como las responsables del dolor. Para algunos autores son la causa más frecuente de otalgia referida (6, 9, 18). Ésta cursa de forma aislada cómo único síntoma, o bien se asocia a dolor en el propio diente, que aumentará con la palpación o al aplicar frío. Puede aparecer durante la erupción dentaria, con caries, abscesos periodontales, infecciones pericoronales, dientes impactados o maloclusión (Fig. 2). Niños en tratamiento con aparatos de ortodoncia en ocasiones sufren otalgia si dejan de utilizarlos o lo hacen de forma inadecuada.

El dolor en la articulación temporomandibular, que se acentúa con la masticación y la palpación, hace sospechar alteraciones y disfunciones articulares, y empeora cuando además hay maloclusión y bruxismo. Constituye una causa muy común de otalgia secundaria (3, 8, 12, 14).

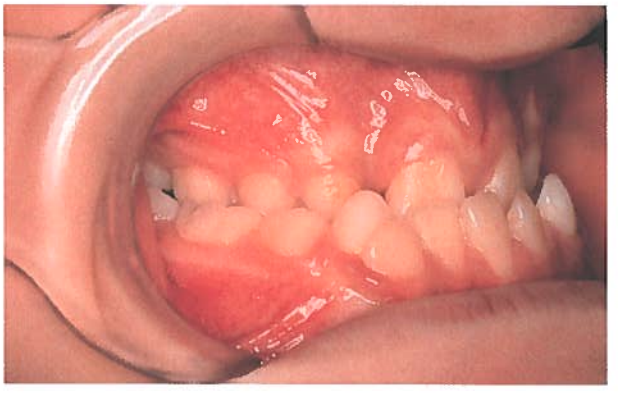

Figura 2. *Maloclusión.*

Por otro lado, en casos de bruxismo y espasmo de la musculatura pterigoidea, la sintomatología es habitualmente bilateral.

Pacientes recién amigdalectomizados se quejan a menudo de dolor en el oído (10), sin embargo, es importante no asumir de entrada que se trata de una otalgia referida y realizar una otoscopia para excluir una otitis concomitante.

La amigdalitis es una de las causas más comunes de otalagia referida. Abscesos periamigdalinos, retrofaríngeos y parafaríngeos también la producen, con dolor faríngeo intenso y trismus.

En recién nacidos e inmunodeprimidos, debe considerarse una candidiasis oral y faríngea.

No hay que olvidar la palpación de la fosa amigdalina, que reproducirá claramente el dolor en el Síndrome de Eagle en pacientes ya más adolescentes, como muy temprano. El estudio radiológico ayudará a identificar una apófisis estiloides elongada o una osificación del ligamento estilohioideo (12).

Finalmente se buscarán heridas o lesiones traumáticas producidas por objetos que se introducen en la cavidad oral, o bien cuerpos extraños que han podido pasar desapercibidos. La palpación es útil para localizarlos.

5.3. Exploración de las fosas nasales y cavum

En las fosas nasales una rinorrea purulenta obliga a descartar una etmoiditis en el recién nacido y lactante o una pansinusitis en niños más mayores. El paso de secreciones purulentas hacia la rinofaringe favorece el edema y la inflamación de los orificios tubáricos, la otitis seromucosa y genera disconfor o dolor.

Un septum nasal desviado que contacta o comprime los cornetes (6), así como la presencia de pólipo antrocoanal o póliposis nasal constituyen otras posibilidades diagnósticas.

De igual manera, con la exploración se descartaran lesiones tumorales nasosinusales, afortunadamente raras en niños, entre las que el rabdomiosarcoma es el más frecuente.

Los tumores de cavum, causa habitual de otalgia, son sumamente infrecuentes en la infancia.

5.4. Exploración de la laringe, hipofaringe y esófago

Diversa patología de laringe, hipofaringe o esófago genera otalgia referida a través del X par. Por este motivo es importante completar la exploración en esta área, sobre todo, cuando no se objetiva ninguna otra causa, a pesar de que en el niño dicha exploración puede ser dificultosa y en ocasiones se precisa anestesia general para su realización.

Los cuerpos extraños en hipofaringe o esófago producen otalgia.

Antecedentes de traumatismos cervicales o de intubación previa pueden originar condritis del cartílago laríngeo y generar dolor de oído (17).

Cuadros infecciosos de vías respiratorias, como laringitis, laringotraqueitis o laringotraqueobronquitis, constituyen otras etiologías, así como la anquilosis de la articulación cricoaritenoidea en pacientes con artritis reumatoide.

Es obligado pensar en el reflujo gastroesofágico como una posibilidad frecuente. Clínicamente se manifiesta por alteraciones en el sueño, llanto excesivo, otalgia que empeora por la noche, disfonía, molestias faríngeas vagas, sensación de bolo y ahogo o dificultades en la alimentación. En la exploración la mucosa de la laringe e hipofaringe aparece enrojecida o existen granulomas en la glotis. También hay que sospecharlo cuando se presenta rinofaringitis, otitis media, crup o laringotraqueobronquitis de repetición, sobre todo en menores de dos años (5).

5.5. Exploración facial y cervical

La exploración facial y cervical, en la que, además de la inspección, se incluirá la palpación, ayudará a descubrir diferentes patologías como flemones dentarios, paperas, submaxilitis, quistes cervicales, adenitis o adenopatías cervicales, inflamaciones de la glándula tiroides, así como otalgia por irritación carotídea o carotidinia que se intensifica con la palpación.

Si tras una completa evaluación otorrinolaringológica no se objetiva ninguna causa, se valorarán posibles neuralgias, muy poco frecuentes en los niños, como la neuralgia del trigémino, del glosofaríngeo o esfenopalatina. También hay que descartar posibles alteraciones vasculares, neurológicas, o torácicas responsables (Tabla I).

CONCLUSIÓN

La otalgia es sólo un síntoma. Indica la presencia de una enfermedad subyacente responsable. Tanto la anamnesis como la exploración son esenciales para un correcto diagnóstico.

En el niño la etiología más frecuente es la patología del oído. Si ésta se descarta, se debe realizar un esfuerzo para buscar e identificar otras posibles causas, que podrán encontrarse en la cavidad oral, faringe, laringe, nariz, senos paranasales o cuello. Las alteraciones dentarias y mandibulares constituyen el origen más frecuente de otalgia referida.

El tratamiento, además de sintomático, debe dirigirse fundamentalmente a resolver la causa de la misma.

BIBLIOGRAFÍA

1. **BECK, C.** "Anatomía del oído". En: "Tratado de Otorrinolaringología". Berendes J, Link R, Zöllner F. Eds. *Científico médica.* Tomo III/I: 46-85, 1969.
2. **BURTON, DM., SEID, AB.** "Neonatal otitis media: an update". *Arch Otolaryngol Head Neck Surg* 119: 672-675, 1993.
3. **BUSH, F.** "Tinitus and otalgia in temporomandibular disorders". *J Prosthetic Dent* 58(4): 495-498, 1994.
4. **DEL CASTILLO, F., CORRETGER, JM.** "Acute otitis media in childhood: a study of 20,532 cases". *Infection 23* Suppl 2: 70-73, 1995.
5. **GIBSON, W., COCHRAN, W.** "Otalgia in infants and children – a manifestation of gastroesophageal reflux". *Int J Ped Otorhinolaryngol* 28: 213-218, 1994.
6. **HARVEY, H.** "Diagnosing referred otalgia: the ten Ts". *J Craniomandib Prac* 10:333-334, 1992.
7. **JERO, J., VIROLAUNEN, A.** "Prognosis of acute otitis media: factors associated with poor outcome". *Acta Otolaryngol* (Stockh) 117 (2): 278-283, 1997.
8. **KEERSMAEKERS, K., DE BOEVER, JA.** "Otalgia in patients with temporomandibular joint disorders". *J Prosthetic Dent* 75(1): 72-76, 1996.
9. **KREISBERG, MK., TURNER, J.** "Dental causes of referred otalgia". *Ear Nose Throat* J &&: 30-48, 1987.
10. **LINDEN, BE., GROSS, CW.** "Morbidity in pediatric tonsillectomy". *Laryngoscope* 100(2): 120-124, 1990.
11. **MATHUR, NM., MATHUR, A.** "Otalgia in children". *Natl Med J India* 10(4): 183-185, 1997.
12. **RARESHIDE, EH., AMEDEE, RG.** "Referred otalgia". *J Louisiana State Med Soc* 142(6): 7-10, 1990.
13. **RUBINSTEIN, P., MONDAIN, M.** "Trajet aberrant de la carotide interne intrapétreuse: a propos d'un cas". *Rev Laryngol Otol Rhino* 117(3): 229-232, 1996.
14. **SCHNEIDER, PE., MOHAMED, SE.** "Temporomandibular disorder in a child". *J Clin Pediatr Dent* 16(1): 5-9, 1991.
15. **TOMOYUKI, H.** "Acute granulomatous myringitis". *J Laryngol Otol* 112 150-153, 1998.
16. **TREMBLE, GE.** "Referred pain in the ear". *Arch Otolaryngol* 81: 57-63, 1965.
17. **WEISSMAN, J.** "A pain in the ear: The radiology of otalgia". *Am J Neuroradiol* 18(9): 1641-1651, 1997.
18. **YANAGISAWA, K., KVETON, JF.** "Referred otalgia". *Am J Otolaryngol* 13: 323-327, 1992.
19. **YANAGISAWA, K., YANAGISAWA, E.** "Otalgia caused by timpanostomy tube wire". *Otolaryngol Head Neck Surg* 115: 370, 1996.

68. OTORREA EN EL NIÑO

L. Riera Guasch, M. Bernal Sprekelsen, C. Calvo Navarro

1. DEFINICIÓN

Se define como otorrea a la secreción que emerge por el conducto auditivo externo (CAE), procedente del oído medio o del externo.

Debe valorarse si la otorrea aparece en el contexto de una enfermedad sistémica o si se trata de una enfermedad local. Una otorrea mucopurulenta acompañada de fiebre, otalgia y malestar general debe hacernos sospechar una otitis media aguda. Cuando la evolución es crónica, escasa y fétida debe sugerirnos un colesteatoma. Si la otorrea se acompaña de lesiones osteolíticas, pancitopenia, hepatomegalia y malestar general en un lactante debe sugerirnos una histiocitosis aguda diseminada (o enfermedad de Abt-Letterer-Siwe).

Una buena anamnesis de las características de la otorrea, como son color, olor o consistencia, es importante porque nos ayudará a afinar el diagnóstico.

La otorrea y la otitis de repetición de más de cinco episodios anuales son los factores de mayor riesgo asociados a la hipoacusia de conducción en la infancia (14, 18). Es importante prevenir las otorreas agudas en los niños para evitar que se conviertan en otorreas crónicas (19).

En la otorrea que no cede a tratamiento médico habitual debe realizarse un frotis ótico. La exploración radiológica simple, como la radiografía de Schüller, puede estar indicada, aunque la radiología simple ha caído en desuso. LA TAC o la RNM pueden estar indicadas cuando se sospecha de proceso patológico más allá de una simple otitis externa o media.

Las otorreas pueden clasificarse de múltiples formas clínicas, que, según el exudado pueden ser: purulentas (más frecuentes), hemáticas, serosas o seromucosas y acuosas, (13).

Y según la evolución las podemos clasificar en:

1.1. Otorreas de evolución aguda:
1.1.1. Otitis media aguda (OMA)
1.1.2. Mastoiditis aguda.
1.1.3. Otitis media hemorrágica.
1.1.4. Otitis externa difusa.
1.1.5. Otitis externa maligna.
1.1.6. Otorragia traumática.
1.1.7. Otorrea asociada a drenajes transtimpánicos (DTT).
1.2. Otorreas de evolución crónica:
1.2.1. Otitis media crónica simple (OMCS).
1.2.2. Otitis media crónica colesteatomatosa (OMCC).
1.2.3. Miringitis granulomatosa.
1.2.4. Otitis tuberculosa.
1.2.5. Histiocitosis de células de Langerhans.
1.2.6. Neoplasias malignas.

1.1. Otorreas de evolución aguda

1.1.1. Otitis media aguda (OMA)

Es la causa más frecuente de otorrea en la infancia. La otorrea es pulsátil y no fétida, primero es hemática por la perforación reciente de la membrana timpánica, luego se hace purulenta rápidamente y posteriormente mucosa (19).

Los gérmenes asociados más frecuentes son *Streptococcus pneumoniae, Haemophilus influenzae* y *Moraxella catarrhalis.* En la otorrea el gérmen más frecuentemente aislado es el *Staphilococcus aureus* (21, 16).

El tratamiento consiste en pautar antibióticos orales durante 7-10 dias. Los más usados son: cefixima, amoxicilina-clavulánico, cefalosporinas de 2ª generación y macrólidos (11) asociados a analgésicos (por ejemplo el paracetamol) y/o antiinflamatorios (por ejemplo el ibuprofeno) (19). Debido al alto porcentaje de curaciones espontáneas, últimamente se discute el tratamiento sólo con antiinflamatorios y vasoconstrictores nasales en fases iniciales de la OMA.

OMA oculta del lactante y recién nacido

Los lactantes y recién nacidos presentan una predisposición anatómica a las infecciones del oído medio por vía tubárica: la trompa es corta, recta, amplia y el oído medio tiene una mala ventilación. También se ha relacionado con la posición de alimentación del niño, porque el alimento, al estar demasiado acostado el niño, arrastra secreciones nasofaringeas hasta la trompa.

Se ha demostrado que la lactancia natural previene esta infección (4, 25).

Clínicamente se manifiesta porque el niño se lleva las manos al oído enfermo; el tímpano se halla abombado y la perforación espontánea es muy poco frecuente. La otorrea es escasa, drena por la trompa de Eustaquio, pero cuando se produce es mucosa, transparente y fuertemente pulsante (4, 25).

Servicio de ORL. Hospital Clínic de Barcelona.

En ocasiones se asocia a síntomas generales (meningismo, vómitos y fiebre elevada) o a alteraciones gastrointestinales, pielonefritis e infecciones de vías respiratorias bajas.

El tratamiento consiste en antibióticos por vía parenteral, paracentesis cuando falla la perforación espontánea y antrotomía precoz mediante abordaje retroauricular, incluso con Rx Schüller negativa, siendo la clínica decisiva (4, 25).

1.1.2. Mastoiditis aguda

Es una complicación de la OMA. Es característico el hecho de que aumenta el dolor a pesar de la otorrea, mientras que en la OMA la otalgia cede con la aparición de la otorrea. Ésta aumenta y se vuelve más densa y abundante. Puede ser fétida, aunque habitualmente no lo es (3).

En ocasiones, la otorrea cede bruscamente, persistiendo la sintomatología.

La triada de otorrea, fiebre elevada y otalgia, que clásicamente se inicia a las tres semanas de una otitis media aguda, junto a alteraciones de la membrana timpánica, configuran la clínica más frecuente y altamente indicativa de una mastoiditis aguda (12).

Los gérmenes responsables son los mismos que producen la OMA.

El tratamiento consiste en la antrotomía-mastoidectomía precoz asociada a antibioticoterapia por vía endovenosa durante dos semanas, los más usados son: amoxicilina-clavulánico y cefalosporinas de 2ª generación. El hallazgo más habitual durante la mastoidectomía es un tejido masivo de granulación que bloquea el drenaje y la aireación del antro (12).

Es recomendable solicitar la TAC de mastoides con la aplicación de contraste para excluir una posible afectación intracraneal antes de la cirugía. Si no se emplea contraste, este dato clínico importante puede pasar desapercibido.

1.1.3. Otitis media hemorrágica

La etiología de esta otitis es el virus *Influenzae*. Inicialmente debuta como otalgia sin otorrea, observándose en la otomicroscopia vesículas hemorrágicas. En la fase de resolución aparece una discreta otorragia y la restitución espontánea. El tratamiento es sintomático, especialmente dirigido al dolor, que suele ser muy fuerte.

1.1.4. Otitis externa difusa

La otorrea es escasa y poco fluida acompañándose de otalgia de gran intensidad y signo del trago positivo. En la fase de estado se produce una secreción acuosa o discretamente purulenta.

El tratamiento consiste en instalaciones tópicas de alcohol boricado o de una ciprofloxacina de aplicación tópica.

1.1.5. Otitis externa maligna

Es un cuadro clínico muy raro en los niños, producido por *Pseudomona aeruginosa,* siendo más frecuente en pacientes diabéticos mal controlados e inmunodeprimidos. Se acompaña de otorrea purulenta y signo del trago positivo (26). Los resultados se han visto favorecidos desde la introducción de las quinolonas sistémicas.

1.1.6. Otorragia traumática

Cuando en un traumatismo craneal las fuerzas externas son perpendiculares al eje antero-posterior, la fractura del peñasco suele ser longitudinal. Entonces puede aparecer una otorragia del CAE, que puede asociarse a una licuorrea, que, junto a la ausencia de sintomatología laberíntica o de lesión del n.facial, habla a favor de una fractura longitudinal (13, 5). La otolicuorrea puede quedar enmascarada por el sangrado y, además, drenar a través de la trompa de Eustaquio para producir una pseudorrinolicuorrea, si sale por la nariz.

En una primera fase, se cubre el oído con un apósito estéril, teniendo prioridad otras posibles lesiones más graves. Posteriormente pueden evacuarse costras de sangre y esperarse el cierre espontáneo de la perforación traumática, vigilándose el tímpano por el riesgo de formación de un colesteatoma traumático.

1.1.7. Otorrea asociada a drenajes transtimpánicos (DTT)

La otorrea purulenta que aparece en pacientes con DTT, es la complicación postoperatoria más frecuente de los mismos (17).

Los niños con otorrea mucosa o purulenta y con la mucosa de oido medio granulosa, edematosa o inflamada tienen un mayor riesgo de otorrea posterior a la colocación de DTT (Fig. 1).

La otorrea purulenta precoz es más frecuente en niños menores de 6 años, probablemente por la pre-existencia de bacterias en el exudado del oído medio, que han sido demostrados con cultivos positivos del exudado, respecto a los de los niños de más edad, en los que no se ha observado una colonización (17). La presencia de estos gérmenes patógenos (H. influenzae, S. pneumoniae,...) en el oído medio, incrementa de 2-5 veces el riesgo de otorrea post-DTT (9).

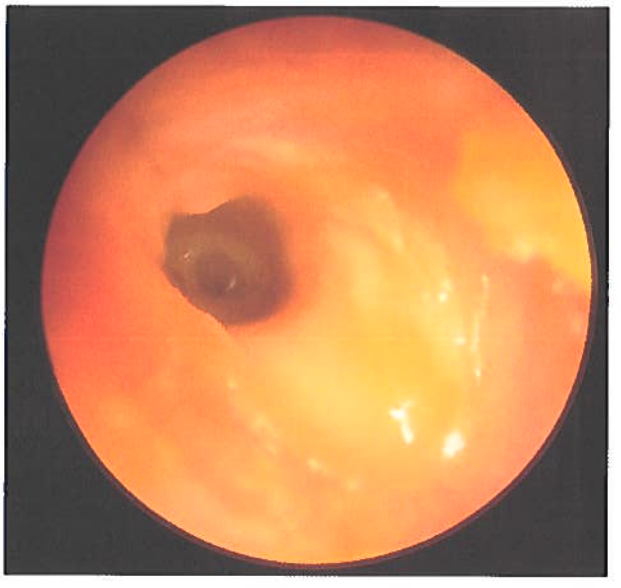

Figura 1. *Imagen endoscópica de una otorrea en oído izquierdo secundaria a la inserción de un tubo de ventilación, visualizable en profundidad (Cortesía Dr. M. Tomás).*

Los gérmenes más frecuentes asociados a la otorrea postdrenaje son: *Pseudomona aeruginosa, Staphilococcus aureus, Haemophilus influenzae, Streptococcus pneumoniae, Proteus sp. y Peptostreptococcus sp.* (15).

En niños mayores de 6 años los gérmenes más frecuentes son: *Pseudomona aeruginosa* y *Staphilococcus aureus* (7).

Si bien el tratamiento profiláctico con una monodosis de amoxicilina-clavulánico, a razón de 50 mg/kg durante la inducción anestésica, no puede prevenir la otorrea completamente, sí la reduce, sobre todo en niños menores de 6 años (17).

La mejor prevención es evitar la entrada de agua salada (mar) o jabonosa, por su menor tensión superficial. El baño en piscinas no está contraindicado, si la profundidad de inmersión no es mayor a un metro. Por ello, los niños con tubos pueden hacer natación, pero no saltar del trampolín (ver capítulo 9).

Una vez instaurada la otorrea, el tratamiento consiste en aspiración bajo control microscópico del CAE e instilación de antibióticos y corticoides tópicos. Deben usarse antibióticos no aminoglucósidos para evitar el riesgo potencial de afectación del oído interno (22).

La extracción del DTT en pacientes con otorrea mucopurulenta resuelve el problema en el 79% de los casos en un mes (22).

1.2. Otorreas de evolución crónica

1.2.1. Otitis media crónica simple (OMCS)

En la OMCS la otorrea es el síntoma más importante. Es de tipo mucopurulento, filante, no fétido (sólo cuando existe una sobreinfección), no asociado a otalgia, ni antes ni después de la supuración. La otorrea seromucosa o mucopurulenta puede ser abundante, procediendo del oído medio a través de una perforación antero-inferior (tubárica) (Fig. 2) y suele deberse a un proceso catarral crónico (13).

Figura 2. *Imagen endoscópica de una otorrea tubárica en oído derecho (Cortesía Dr. M. Tomás).*

La otorrea de la OMCS no se correlaciona con la severidad de la hipoacusia neurosensorial que puede existir en estos pacientes (23).

Los gérmenes más frecuentes son: Ps.aeruginosa, Enterobacterias gram negativas y cocos gram positivos.

El tratamiento más usado es la antibioticoterapia tópica con ciprofloxacino, además de la aspiración otomicroscópica del CAE dos veces a la semana. Algunos autores defienden el uso de un tratamiento profiláctico con Trimetroprim (TMT)-sulfametoxazol oral (2). En el caso de existir una perforación crónica, el cierre de la misma previene las reinfecciones y la otorrea consiguiente (6).

1.2.2. Otitis media crónica colesteatomatosa (OMCC)

La OMCC es una infección crónica benigna recidivante que se caracteriza por una supuración purulenta fétida, a menudo poco abundante, que puede incluso manifestar su mal olor sin llegar a exteriorizarse (1). El tratamiento es quirúrgico.

1.2.3. Miringitis granulomatosa

Este cuadro está producido por Ps. Aeruginosa y se caracteriza por otorrea verde amarillenta espesa, purulenta y habitualmente fétida.

Se trata de un proceso de larga evolución de meses o años, que se muestra rebelde a tratamientos tópicos y sistémicos habituales (24, 26).

El tratamiento se realiza con lavados de CAE, aspiración bajo control microscópico y tratamiento con antibiótico tópico (ciprofloxacino) y alcohol boricado.

1.2.4. Otitis tuberculosa

Es una enfermedad rara. Debe sospecharse ante la presencia de múltiples perforaciones en la membrana timpánica al realizar la otomicroscopia (24). Se confirma el diagnóstico por cultivo de la otorrea que demuestra la presencia del bacilo de Koch.

Este diagnóstico debe seguirse de una exploración general adecuada en busca de un foco primario (más frecuente pulmonar) e iniciar tratamiento antituberculoso sistémico.

1.2.5. Histiocitosis de células de Langerhans

Presentan otorrea resistente a tratamiento antibiótico habitual.

Hay dos formas de presentación de la enfermedad, la crónica: el Granuloma eosinófilo unifocal y la Histiocitosis crónica multifocal o Síndrome de Hand-Schüller-Christian y la aguda o la Enfermedad de Abt-Letterer-Siwe. La forma de presentación más frecuente es el Granuloma eosinófilo de localización temporal, cuyo inicio clínico suele ser otorrea que no cede contratamiento antibiótico habitual.

El estudio de peñascos mediante una TAC observa una destrucción ósea muy llamativa. El diagnóstico se realiza por biopsia de la lesión, que demuestra la existencia de celulas de Langerhans. No debe olvidarse, que puede ser la forma de inicio de una enfermedad sistémica, por lo que hay que realizar un estudio de extensión con TAC toracoabdominal, gammagrafia ósea, punción de médula ósea y análisis de LCR.

El tratamiento consiste en la exéresis quirúrgica de la lesión seguida de radioterapia y/o poliquimioterapia si la lesión es sistémica (20).

1.2.6. Neoplasias malignas

Son causas muy raras de otorrea en el niño, siendo más frecuentes en la adolescencia. A menudo se confunden con OMA y OMCS, pero son resistentes al tratamiento médico habitual.

Los más frecuentes son los adenocarcinomas y los condrosarcomas.

A menudo cursan con otorragia y otra clínica otológica como hipoacusia, parálisis facial periférica y acúfenos. El diagnóstico se hace por biopsia.

El tratamiento es quirúrgico, seguido de Radioterapia y/o Poliquimioterapia (20).

BIBLIOGRAFÍA

1. **ABELLÓ VILA, P., PERPIÑÁN FUENTES, A.** "Colesteatoma Ótico". En: *Otorrinolaringología P. Abelló, J. Traserra.* Ed. Doyma, Barcelona, cap. 34, p. 153-161. 1992.
2. **ARGUEDAS, A., LOAIZA, C., HERRERA, JF., MOHS, E.** "Antimicrobial therapy for children with chronic suppurative otitis media without cholesteatoma". *Pediatr Infect Dis J* 1994 Oct;13(10):878-82.
3. **AVELLANEDA, R.** "Otitis Media Aguda – Otomastoiditis". En: *Otorrinolaringología P. Abelló, J. Traserra.* Ed. Doyma, Barcelona, cap. 32, p. 143-149. 1992.
4. **BECKER, W., NAUMANN, HH., PFALTZ, CR.** *Manual de Otorrinolaringología,* p. 57. Mosby/Doyma Libros. 2ª Ed. 1992.
5. **BEHRMAN, KLIEGMAN, ARVIN.** *Tratado de Pediatria Nelson* 1997; vol. 2; 586:2245.
6. **BLUESTONE, CD.** "Epidemiology and pathogenesis of chronic suppurative otitis media: Implications for prevention and treatment". *Int J Pediatr Otorhinolaryngol* 1998 Jan;42(3) 207-23.
7. **BROOK, I., YOCUM, P., SHAH, K.** "Aerobic and anaerobic bacteriology of otorrhea associated with timpanostomy tubes in children". *Acta Otolaryngol* (Stockh) 1998 Mar; 118(2):206-210.
8. **CANNON, CR.** "Early otorrhea following ear tube insertion". *J Miss State Med Assoc* 1997 Feb; 38(2):39-43.
9. **DALY, K.** "Risk factors for otitis media sequelae and chronicity". *Ann Otol Rhinol Laryngol* Suppl 1994 May; 163: 39-42.
10. **DARROUZET, V., DUCLOS, JY., PORTMANN, D., PORTMANN, M., BEBEAR, JP.** "Cholesteatoma of the middle ear in children. Clinical developing and therapeutic study in a series of 215 consecutive cases". *Ann Otolaryngol Chir Cervicofac* 1997; 114(7-8):272-83.
11. **DEL CASTILLO, F., CORRETGER, JM., MEDINA, J., ROSSELL, J., CRUZ, M.** "Acute otitis media in childhood: a study of 20532 cases". *Infection* 1995; 23 Suppl 2:S 70-3.
12. **DHOOGE, IJ., VANDENBUSSCHE, T., LERUMERLING, M.** "Value of computed tomography of the temporal bone in acute otomastoiditis". *Rev Laryngol Otol Rhinol* (Bord) 1998; 119(2): 91-4.
13. **DOMÈNECH, J.** "Semiología del oído". En: *Otorrinolaringología P. Abelló, J. Traserra.* Ed. Doyma, Barcelona, cap. 27, p. 121-2. 1992.
14. **ELAHI, MM., ELAHI, F., ELAHI, A., ELAHI, SB.** "Pediatric hearing loss in rural Pakistan". *J Otolaryngol* 1998 Dec; 27(6):348-53.
15. **ESSAADI, M., FRANCOIS, M., MARIANI, P.** "Otorrhea on transtympanic aerator". *Arch Pediatr* 1997 Apr; 4 (4): 325-30.
16. **GEHANNO, P., N'GUYEN, L., DERRIENNIC, M., PICHON, F., GOEHRS, JM.** *et al.* "Pathogens isolated during treatment failures in otitis". *Pediatr Infect Dis J* 1998 Oct; 17(10):885-90.
17. **GOLZ, A., GHERSIN, T., JOACHIMS, HZ., WESTERMAN, ST., GILBERT, LM., NETZER, A.** "Prophylactic treatment after ventilation tube insertion: comparison of Various Methods". *Otolaryngol Head Neck Surg* 1998; 119:117-20.
18. **GÓMEZ RUEDA, JC., GARCÍA SÁNCHEZ, MªA., POVEDANO RODRÍGUEZ, V., MADRID SÁNCHEZ, C., LÓPEZ GUERRERO, M.** "Estudio descriptivo de la audición en niños". *Acta Otorrinolaring Esp* 45,3(173-176) 1994.
19. **GRAY, RF.** *Scott-Brown's Otolaryngology* 1997; 6 (8):1-25.
20. **KLETZKER, GR., SMITH, PG., MCINTIRE, LD., LEONETTI, JP.** "Presentation and management of uncommon lesions of the middle ear". *Am J Otol* 1995 Sept; 16 (5) 634-639.
21. **MARUYAMA, J., ARITOMO, H., INAKI, S., KOBAYASHI, J., YANAGIHARA, N.** Clinical studies on acute otitis media in infants less than one year old. *Nippon Jibiinkoka Gakkai Kaiho* 1996 Mar; 99(3):402-10.
22. **MAW, AR.** *Scott-Brown's Otolaryngology* 1997; 6 (7):1-23.
23. **NOORDZIJ, JP., DODSON, EE., RUTH, RA., ARTS, HA., LAMBERT, PR.** "Chronic otitis media and sensorineural hearing loss: is there a clinically significant relation?". *Am J Otol* 1995 Jul; 16(4):420-3.
24. **OLIVERAS, J.** "Otitis media crónica supurativa benigna". En: *Otorrinolaringología P Abelló, J Traserra.* Ed. Doyma, Barcelona, cap. 33, p. 149-153. 1992.
25. **RAMÍREZ CAMACHO, R., GARCÍA BERROCAL, JR.** *Manual de Otorrinolaringología,* vol. I, cap. 5, p. 56-57. Ed. McGraw-Hill. Interamericana. 1998.
26. **SABATER MATA, F.** "Otitis externas". En: *Otorrinolaringología P. Abelló, J. Traserra.* Ed. Doyma, Barcelona, cap. 29, p. 133-37. 1992.

69. CUERPO EXTRAÑO ÓTICO

A. Sandiumenge Cañas, M. Caballero Borrego, L. Riera Guasch

1. INTRODUCCIÓN

Los cuerpos extraños pueden penetrar en el oído a través del meato auditivo externo y al introducirse en el oído causar daños que pueden tener serias consecuencias. Si no dan sintomatología pueden permanecer años en el canal auditivo externo (CAE) y ser un hallazgo casual.

Son más frecuentes en niños pequeños y en disminuidos psíquicos, y menos frecuentes en lactantes y adolescentes.

La cirugía puede ser la causa de la presencia de material extraño en el CAE (diábolos, prótesis de oído medio).

La inexperiencia en el uso del material para la colocación de pendientes y piercing puede ser responsable de la impactación de cuerpos extraños en el lóbulo o en el hélix del pabellón (1).

2. LOCALIZACIÓN DEL CUERPO EXTRAÑO

Normalmente se localizan en el CAE, en la unión de su porción cartilaginosa con la porción ósea. En pacientes diestros es más frecuente su localización en el CAE derecho, y en el izquierdo en los zurdos. En algunas ocasiones pueden llegar a impactarse en la membrana timpánica, desgarrándola e incluso introducirse en el oído medio.

3. TIPOS DE CUERPOS EXTRAÑOS

El término cuerpo extraño ótico engloba a todo aquel material que no debiera encontrarse en dicha localización, por lo que queda excluido el cerumen y las descamaciones epidérmicas que podemos encontrar en el CAE.

Los cuerpos extraños pueden ser **animados,** como el caso de insectos que entran accidentalmente en el CAE, e **inanimados.** Éstos suelen ser materiales habituales en nuestro entorno diario, pudiéndose dividir en:

– De tipo vegetal (semillas: judías, garbanzos, lentejas, etc), que presentan la propiedad de absorber agua y aumentar su volumen, hecho que puede provocar reacción de la piel del CAE, además de suponer alguna dificultad en el momento de su extracción.

– Inertes: piedras, trozos de plástico, minas de lápiz, bolitas de papel, cuentas de collar, pilas tipo botón, etc (2).

Los tubos de ventilación timpánica extruídos pueden avanzar por el CAE y dar síntomas, así como las prótesis de oído medio. El material de silicona utilizado para conseguir moldes del canal auditivo externo puede permanecer en él o incluso perforar el tímpano e introducirse en la caja timpánica (3).

4. PATOGÉNESIS

Un cuerpo extraño que permanezca poco tiempo en el CAE no causará probablemente reacción tisular alguna, especialmente si la epidermis está intacta.

Si la introducción del cuerpo extraño no ha sido detectada, su presencia prolongada en el interior del CAE causará con el tiempo obstrucción del mismo por acúmulo de cerumen. Si se trata de material de origen vegetal, la hidratación del mismo por la humedad del conducto favorecerá el desarrollo de una otitis externa. La inflamación, el edema y el trasudado dérmico pueden ocultar la presencia de un cuerpo extraño en el CAE.

Los insectos vivos que se introduzcan en el CAE causarán picor, dolor y acúfenos, síntomas muy molestos (Fig. 1).

Las pilas alcalinas tipo botón introducidas en el conducto auditivo externo pueden cursar una sintomatología similar a la de una otitis externa maligna, causando una extensa necrosis por licuefacción si llegan a entrar en contacto los

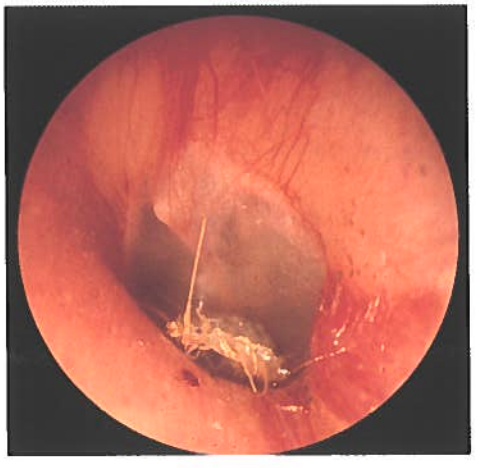

Figura 1. *Imagen otoscópica de un insecto en CAE izquierdo (Cortesía Dr. M. Tomás).*

Servicio de ORL. Hospital Clínic de Barcelona.

tejidos del pabellón con la solución electrolítica que contienen en su interior. Puede existir necrosis cutánea, e incluso ósea, con parálisis facial (4).

Un cuerpo extraño que penetre en el CAE y llegue a desgarrar el tímpano puede dejar como secuela una perforación timpánica que, si no existe infección secundaria, se cerrará espontáneamente aproximadamente en 6 semanas.

No obstante, existe la remota posibilidad, de que este tipo de lesiones lleguen a afectar la cóclea por alteración de la cadena osicular. La cadena de huesecillos puede subluxarse, dislocarse o fracturarse, produciendo una sordera de conducción. Si se luxa la platina del estribo y el traumatismo se transmite a la cóclea puede aparecer una alteración de tipo neurosensorial en las frecuencias elevadas.

Si se produce pérdida de perilinfa se presentará un cuadro de hipoacusia neurosensorial acompañado de un síndrome vertiginoso de instauración brusca, similar al que se presenta en caso de una laberintitis bacteriana.

5. SIGNOS Y SÍNTOMAS

El niño puede presentar dolor, otorragia, hipoacusia y vértigo si la introducción o el intento de extracción del cuerpo extraño es traumático. Si la introducción del cuerpo extraño es casual puede que inicialmente no de síntomas. La clínica tardía consiste en otorrea, otitis externa, otalgia e hipoacusia de transmisión si se ocluye por completo el CAE.

El cuerpo extraño suele ser visible en el CAE por otoscopia, pero puede estar oculto por cerumen, otorrea o por edema de las paredes del conducto. En estos casos, para el control y la extracción del objeto, será necesaria la exploración otomicroscópica.

Si el cuerpo extraño es de pequeño tamaño y descansa en el surco timpánico puede no ser visible por la curvatura del CAE. En estos casos una forma de poder tener control del objeto es instilar líquido en el CAE, estando el paciente en posición quirúrgica, de manera que el nivel líquido eleve el cuerpo extraño, haciéndolo visible en el surco timpánico. Esto se podrá realizar sólo en pacientes colaboradores o bajo sedación (5).

En caso de que el objeto protruya desde el CAE, no debe ser extraído inicialmente si existe la sospecha de afectación del oído medio. La exploración radiológica de peñascos nos orientará sobre el grado de penetración del cuerpo extraño.

6. DIAGNÓSTICO Y TRATAMIENTO

Normalmente es el propio niño el que indica que se ha introducido un objeto en el oído, que habitualmente será visible por otoscopia. Siempre hay que descartar la presencia de un segundo cuerpo extraño. Quedará oculto en caso de que exista supuración y edema del CAE, por lo que habrá que realizar una exploración microscópica minuciosa para descartar su presencia.

Muchos cuerpos extraños pueden ser extraídos con un simple lavado mediante una jeringa de 250 cc con agua templada. En muchos casos esto no es bien tolerado por el niño. Además, existe el riesgo de que si el objeto es de estirpe vegetal éste se hidrate, aumente de volumen y se impacte contra las paredes del conducto. Por ello, la aspiración bajo control microscópico es el método ideal. Además, si no podemos descartar la presencia de una perforación timpánica, la irrigación está contraindicada.

Si se trata de un insecto vivo lo primero que hay que conseguir es la muerte del mismo, lo cual se realizará mediante la instilación en el conducto de unas gotas de alcohol, éter, cloroformo o aceite. Después se procederá a la extracción como si se tratara de un objeto inanimado.

En caso de pacientes colaboradores en los que el lavado no ha sido suficiente, o no es posible por la presencia de una perforación timpánica, o por tratarse de un objeto vegetal, se puede intentar arrastrar el objeto mediante una espátula roma (cucharilla de oído) o utilizando un gancho de punta roma, siendo más segura la realización de estas maniobras bajo control microscópico. En caso de material higroscópico se pude utilizar la succión mediante un sistema de aspiración conectado a una toma de vacío como ya se ha indicado.

Si el niño no está perfectamente inmovilizado la posibilidad de yatrogenia durante el intento de extracción es alto, por lo que después de un primer intento que resulte doloroso para el paciente se recomienda la exploración y extracción del cuerpo extraño bajo sedación, o incluso anestesia general, si se precisa.

Se recomienda que la exploración y la extracción sean llevadas a cabo por un especialista. Hay que remarcar que la presencia de un cuerpo extraño en el oído no es una emergencia y que sólo supone una urgencia en el caso de objetos que protruyan fuera del CAE y se desconozca el grado de penetración, y en el caso de que se trate de pilas tipo botón.

Después de la extracción de un cuerpo extraño se administrarán analgésicos y tratamiento tópico con colirio de ciprofloxacino de forma profiláctica o como tratamiento de la otitis externa, si existiese, evitando también la entrada de agua en el CAE. Así mismo se realizará cobertura antibiótica por vía oral en caso de afectación del oído medio.

BIBLIOGRAFÍA

1. **MUNTZ, HR., PAC, DJ., ASHER, BF.** "Embedded earrings: A complication of the ear-piercing gun". *Int J Pediatric Otorhinolaryngology* 19, 73-76, 1990.
2. **LEGENT, F., ANDRIEU-GUITANCOURT, J., NARCY, PH., BEAUVILLAIN, CL,** *et al.* "Le conduit auditif externe". *Société Francaise d'Oto-Rhino-Laryngologie et Pathologie Cervico-Faciale.* Ed. Arnett, Paris, 1995.
3. **SCHIMANSKI, G.** "Silicone foreign body in the middle ear caused by auditory canal impression in hearing aid fitting". *HNO*, 40,67-68. 1992.
4. **MCRAE, D., PREMACHANDRAD, J., GATLAND, J.** "Button batteries in the ear, nose and cervical oesophagus: A destructive foreign body". *J Otolaryngol* 18, 317-19. 1989.
5. **PELTOLA, TJ., SAARENTO, R.** "Water used to visualize and remove hidden foreign bodies from the external ear canal". *J Laryngol Otol* 106, 157-158. 1992.
6. **WALBY, AP.** "Foreign bodies in the ear or nose. En: Scott-Brown's Otolaryngology". *Paediatric Otolaryngology* VI, Chapter 14, 1-6. Ed. Butterworth-Heinemann 6ª Ed. 1997.

70. CUERPOS EXTRAÑOS NASALES

C. Calvo Navarro, L. Riera Guasch, I. Alobid

La introducción de cuerpos extraños en las fosas nasales es un hecho frecuente en la infancia. Se suelen introducir por compulsión y al intentar extraerlos se introducen más aún en la fosa.

1. CLÍNICA

El síntoma inicial del cuerpo extraño en la fosa nasal es la obstrucción local a no ser que el objeto sea irregular y afilado, provocando entonces dolor y malestar.

Con el transcurso de los días a la obstrucción nasal se añade secreción purulenta y fetidez nasal, que puede ser sanguinolenta, manifestándose como epistaxis. Esta situación es poco frecuente, dado que se suele diagnosticar y tratar antes de que provoque estos síntomas clásicos. No obstante, sigue siendo válido que la obstrucción nasal unilateral con secreción y olor fétidos en un niño, es de un cuerpo extraño hasta que no se demuestre lo contrario. Si hay infestación animal la obstrucción suele ser bilateral.

El cuerpo extraño impactado puede actuar como núcleo para concentrar sales de calcio y magnesio y a lo largo de los años convertirse en un rinolito (1).

2. DIAGNÓSTICO

Frecuentemente el niño no suele decir que se ha introducido un cuerpo extraño, pero afortunadamente en muchos casos lo comunica a los padres porque le molesta o porque se asusta al no poder extraérselo él mismo.

Ante los síntomas clásicos de un cuerpo extraño nasal, la radiografía sólo nos será útil si es radioopaco. La mayoría de las veces son radiotransparentes y podemos encontrar un velamiento del seno maxilar del lado afecto, confundiéndolo con una sinusitis maxilar, con lo que el tratamiento no será efectivo y se retrasa el diagnóstico y la extracción del cuerpo extraño (2).

La endoscopia rígida, preferiblemente con la óptica de 2,7 mm, o la flexible, es una exploración excelente para visualizar el cuerpo extraño.

3. TIPOS DE CUERPOS EXTRAÑOS

Los objetos más comunes son piedras, gomas de borrar, fichas de juegos, bolas de papel, trozos de esponja, plastilina y objetos vegetales. Estos últimos son hidrófilos y aumentan de tamaño a medida que absorben agua.

En niños con paladar hendido pueden penetrar alimentos a las fosas nasales. Un diente aberrante puede ocasionalmente alojarse en el suelo de la fosa nasal.

En zonas tropicales y en niños de nivel socioeconómico bajo pueden ser infestados por cuerpos extraños animados como larvas de insectos (miasis) (3).

Especial interés tienen las pilas de botón, cuyos componentes pueden destruir y necrosar el septum nasal, lo que obliga a la extracción de éstas sin demora (4).

4. MANEJO

Ante la sospecha de un cuerpo extraño en la fosa nasal se debe realizar una exploración cuidadosa. La rinoscopia anterior permite revelar la localización la mayoría de las veces, habitualmente entre cornete inferior y tabique nasal. Si hay congestión de la mucosa nasal se aplica un vasoconstrictor y anestesia tópica en spray. (Nosotros utilizamos adrenalina y tetracaína 1/100.000 y 2% respectivamente).

También podemos utilizar el microscopio y el endoscopio para explorar las fosas nasales.

Una vez que confirmamos la presencia del cuerpo extraño, debemos extraerlo lo antes posible, pero previamente valoraremos la estrategia a seguir. Nos basaremos en el tamaño, superficie y naturaleza del objeto para extraerlo de la manera más acertada.

La utilización de anestésico y vasoconstrictor local es útil para dejar la fosa nasal más aireada y facilitar la extracción del cuerpo extraño.

La primera maniobra y la más sencilla si el niño es lo suficientemente grande para limpiarse la nariz, es decirle que se suene con fuerza al mismo tiempo que se obtura la fosa nasal libre. Si no se expulsa el cuerpo extraño se procederá a la manipulación instrumental.

Servicio de ORL. Hospital Clínic de Barcelona.

Si el objeto es irregular se pueden utilizar pinzas. Si es liso se puede utilizar una sonda curva o un gancho que permitan rebasar (por encima) el cuerpo extraño y tirar de él hacia delante a lo largo del suelo de la fosa nasal. En estos casos las pinzas están contraindicadas porque pueden empujar el cuerpo extraño hacia el cavum e inducir una aspiración.

Puede ser útil también una sonda de aspiración.

La anestesia general se requiere en las siguientes circunstancias:

– Que el niño no colabore en absoluto.

– Que el cuerpo extraño esté impactado muy posteriormente y haya riesgo que se nos escape a la nasofaringe al manipularlo con el consiguiente riesgo de aspiración.

Si el cuerpo extraño está muy posterior y no puede extraerse hacia adelante, se puede empujar hacia la coana estando el niño intubado. Previamente habremos colocado al niño en posición decúbito supino y retraeremos el paladar. Vemos el objeto con el espejillo alojado en la nasofaringe y lo extraemos empujándolo más hacia abajo con un catéter o directamente de la nasofaringe con unas pinzas.

Una vez extraído el cuerpo extraño se debe obligatoriamente realizar un control para excluir un segundo cuerpo extraño. En principio no se precisa un tratamiento medicamentoso posterior.

BIBLIOGRAFÍA

1. **SCOTT-BROWN'S.** *Otolaryngology.* "Pediatric Otolaryngology". DA Adams & MJ Onnamond. 6ª Edición 1997. Butterworth-Heine-Mann. Londres. p. 6/14/3-6.
2. **FERNÁNDEZ-VEGA Y DIEGO, M.** *Ponencia Oficial Urgencias en Otorrinolaringología. Reunión Anual de la Sociedad Española de Otorrinolaringología y Patología Cervicofacial.* Madrid 7-9, nov. 1991, capítulo IV, p. 73.
3. **ABELLÓ, P., TRASERRA, J.** *Otorrinolaringología.* Ed. Doyma. Barcelona 1992, p. 335-336.
4. **FOBARELLI, P., FEIGELMAN, S., PEARSON, E., CALIMANO-DÍAZ, A.** "An unusual intranasal foreign body". *Pediatric Emergency Care,* 4: p. 117-118, 1988.

71. CUERPOS EXTRAÑOS FARÍNGEOS Y LARINGOTRAQUEALES

L.M. Menéndez Colino, I. Alobid, M. Bernal Sprekelsen

1. INTRODUCCIÓN

La aspiración e ingestión de cuerpos extraños sigue siendo un accidente frecuente que puede poner en grave peligro la vida al niño afectado.

La incidencia en el número de episodios de aspiración en niños se debe mayoritariamente a la escasa concienciación del peligro que implica tener objetos de reducido tamaño al alcance de los niños. Actualmente, el contenido de piezas susceptibles de ser aspiradas en los juguetes, debe ser alertado en el envase.

En la edad pediátrica coinciden además varios factores que aumentan el número de casos (1, 2):

1. La inquietud propia de los niños y su tendencia a llevarse cualquier objeto a la boca mientras realizan movimientos respiratorios bruscos como reír, llorar, etc.
2. La ausencia de premolares y cierre defectuoso de las arcadas dentarias, lo que produce una masticación insuficiente.
3. Los malos hábitos alimentarios, como comer rápidamente, hablar o reír durante las comidas.
4. El descuido al dejar objetos pequeños al alcance de los niños, como uno de los factores de más peso.

2. TIPOS DE CUERPOS EXTRAÑOS

Según su origen se pueden dividir en orgánicos e inorgánicos, o en animales, vegetales y minerales. Entre los vegetales son frecuentes las semillas y frutos secos. Algunos componentes orgánicos, como el moco y la sangre, pueden ser aspirados durante una hemorragia requiriendo frecuentemente ser evacuados. Entre los minerales se incluyen clavos, monedas y objetos de plástico (1) (Figs. 1, 2).

Atendiendo a la forma podemos clasificar los cuerpos extraños en dos grupos:

1. Cuerpos extraños voluminosos (la mayoría alimentos) que van a producir una clínica de obstrucción severa con alta morbimortalidad.
2. Cuerpos extraños de forma triangular, que son ingeridos por los niños, pasando desapercibido por los padres, dando con el tiempo una clínica similar a procesos inflamatorios de la zona (3).

Es importante conocer todo lo referente al cuerpo extraño, incluido su composición química. Así, los de origen vegetal, por su contenido en ácido araquidónico, pueden provocar edema y tejido de granulación que engloba al cuerpo extraño e impide su extracción. Los metales son mejor tolerados localmente, sin embargo, los cortantes y afilados pueden desplazarse y perforar la mucosa con las graves complicaciones que esto conlleva (3).

***Figura 1**. Figura extraída de la tráquea.*

Servicio de ORL. Hospital Clínic, Barcelona.

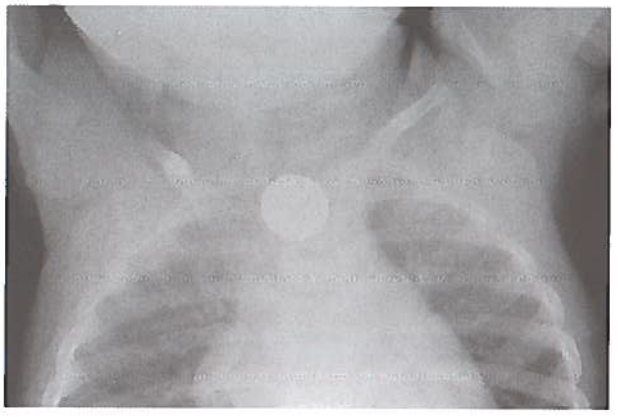

Figura 2. *Moneda en la boca del esófago.*

3. CLÍNICA Y LOCALIZACIÓN DEL CUERPO EXTRAÑO

Los síntomas que va a presentar el niño dependerán de la localización, forma, tamaño y naturaleza del cuerpo extraño.

Ha de tenerse en cuenta, que la presencia de tos, aunque sea de baja intensidad y transitoria, asociada al antecedente de ingestión del cuerpo extraño, es el principal signo de una aspiración. También la impactación de grandes cuerpos extraños a nivel esofágico, que protruyen la parte membranosa hacia la luz traqueal, pueden causar estridor y asfixia (4).

Un estudio realizado por Singh y *cols.* (5) concluye que no existen diferencias significativas en la localización anatómica del cuerpo extraño atendiendo a la edad del niño, siendo el esófago proximal el lugar más frecuente de localización (73,3%).

Los cuerpos extraños laríngeos pueden ocasionar la muerte por asfixia cuando su tamaño es superior al diámetro laríngeo, pero cuando es pequeño permite el paso de aire originando síntomas característicos, como disfonía, estridor, disnea inspiratoria.

Si la aspiración del cuerpo extraño pasa desapercibida, pueden transcurrir días o meses hasta establecer el diagnóstico y confundirse con el de asma o laringotraqueobronquitis aguda.

Los cuerpos extraños traqueales se manifiestan con tos irritativa, disnea espiratoria, estridor y polipnea; si el cuerpo extraño está libre en la luz traqueal produce un ruido característico de golpeteo (1).

Los cuerpos extraños en las vías digestivas superiores van a producir disfagia, sialorrea, vómitos, anorexia, y, más tarde, fiebre. Existen datos clínicos que orientan a su localización: pinchazo cervical alto que aumenta con la deglución (oro o hipofaringe), dolor retroesternal y aumento de salivación (esófago) (1).

Especial mención requieren los cuerpos extraños afilados (espinas de pescado, huesos de pollo, alfileres, clavos, etc) que son una causa frecuente de abscesos retrofaríngeos. Las espinas de pescado, debido a su composición cartilaginosa, rara vez se consiguen visualizar en la radiografía convencional.

La perforación esofágica o de la vía aérea superior se acompaña de enfisema torácico y cervical, intenso dolor retroesternal o interescapular, lo que puede indicar el inicio de una mediastinitis (3, 4).

4. COMPLICACIONES

Las complicaciones secundarias al alojamiento del cuerpo extraño en el tracto aerodigestivo varían según la edad. Así, en niños menores de diez años son más frecuentes las de tipo pulmonar (neumonía, bronquitis), siendo el absceso retrofaríngeo más frecuente en los mayores de diez años. La anamnesis de bronquitis, neumonías de repetición, así como abscesos pulmonares siempre debe hacer sospechar la posibilidad de un cuerpo extraño (presumiblemente no radiopaco).

Existen factores que incrementan el riesgo de aparición de complicaciones, como la localización faríngea, cuerpos extraños no opacos, edad mayor de diez años y retraso de más de 24 horas en acudir a un centro hospitalario (5).

Una complicación infrecuente y potencialmente grave es la migración del cuerpo extraño. En su estudio, Chee y *cols.* (6) concluyeron que todos los cuerpos extraños que habían migrado tenían forma afilada (espinas de pescado), siendo la TAC la técnica diagnóstica de elección ante la sospecha de migración del cuerpo extraño.

5. DIAGNÓSTICO

Nuestro primer objetivo frente a la ingestión de un cuerpo extraño es distinguir entre aspiración e ingestión. Esto es especialmente importante, porque los familiares refieren habitualmente, que el niño "se ha tragado" algo. La presencia o no de tos es muy importante para orientar el diagnóstico: la vía aérea produce una tos refleja, la vía digestiva, salvo excepciones, no. Es importante saber, que la tos irritativa puede desaparecer, aún cuando el cuerpo extraño siga in situ. Por ello, en la anamnesis hay que preguntar explícitamente por ataques de tos (4).

Los síntomas antes citados nos ayudarán a conocer la localización y el tipo del cuerpo extraño. La exploración física del niño, con las dificultades que conlleva, constituye un elemento de suma importancia en el procedimiento diagnóstico.

Se explorará primero la faríngе con atención especial a las amígdalas y base de lengua (lugares frecuentes de las espinas). A continuación realizamos una laringoscopia indirecta explorando la hipofaríngе, vallécula y senos piriformes que ante un cuerpo extraño presentarán éstasis salivar.

En lactantes, la depresión de la lengua y la exploración de la laringe e hipofaringe en lactantes, está (casi) contraindicada, por el reflejo cardíaco (vagal), que puede desencadenar, con el consiguiente paro cardíaco, debiéndose realizar una exploración endoscópica ante la mínima sospecha de aspiración de cuerpo extraño.

La radiografía cervical lateral y anteroposterior y torácica en inspiración y espiración puede ayudar a localizar directamente o indirectamente el cuerpo extraño. En caso de cuerpos extraños no opacos prestaremos atención a signos indirectos, como cambios de los tejidos blandos cervicales, así como signos de enfisema torácico. Los flemones o abscesos de pared posterior faríngea denotan un engrosamiento de la pared posterior, con posibilidad de estrechamiento importante de la luz (Figs. 3 y 4).

Las radiografías pueden ser negativas en las 24 horas que siguen a la inhalación de un cuerpo extraño no opaco. Así, Jones y *cols.* (7), en un estudio de 388 pacientes, encontraron falsos positivos o negativos en un 35%, concluyendo que, ante una radiografía normal no debe descartarse la presencia de un cuerpo extraño, debiendo realizarse una exploración endoscópica como procedimiento definitivo. Además, en situaciones de insuficiencia respiratoria, con o sin estridor, debe prescindirse de una radiografía, porque puede suponer una pérdida importante de tiempo. En estos casos la indicación de la endoscopia exploradora puede ser vital.

Un estudio realizado por Palme y *cols.* (8) demuestra la mayor sensibilidad del TAC (97%) frente a la radiología simple (15%) a la hora de visualizar espinas de pescado a nivel cricofaríngeo y objetivar complicaciones como perforaciones esofágicas y abscesos retrofaríngeos.

La radiología con contraste debe evitarse, pues dificulta la endoscopia posterior y, además, ante una perforación esofágica, la entrada de contraste en mediastino no está exenta de complicaciones.

6. TRATAMIENTO

El tratamiento consiste en la extracción del cuerpo extraño prestando especial atención a mantener permeable la vía aérea. Por ello, vamos a preferir que la extracción se realice bajo anestesia general evitando la aparición de espasmos laríngeos. Los cuerpos extraños que se encuentran en la cavidad oral o faríngе se extraerán con pinzas adecuadas bajo anestesia tópica.

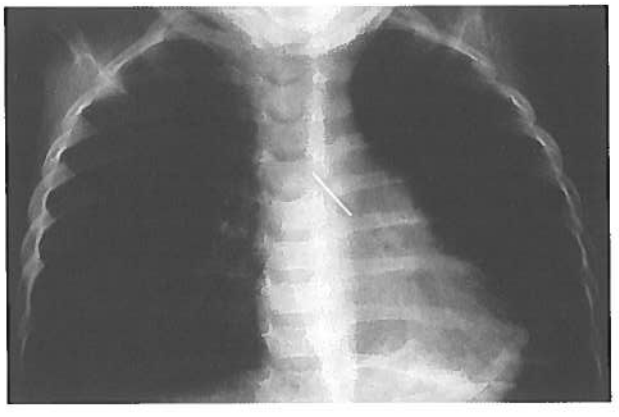

Figura 3. *Aguja en bronquio principal izq. La cabeza de la aguja, en posición distal, no es radiopaca.*

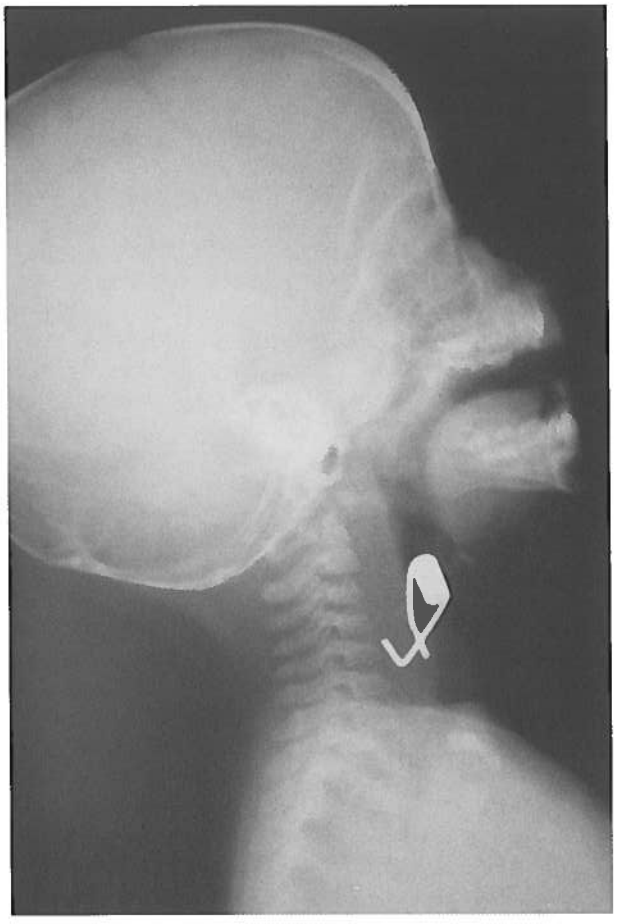

Figura 4. *RX simple lateral de partes blandas del cuello. Ingestión de un cuerpo extraño metálico, localizado a nivel de la hipofaringe con obstrucción de la vía aérea. (Cortesía Dr. A. Más).*

La endoscopia rígida es de elección, teniendo las siguientes ventajas (4):

1. Su realización bajo anestesia general.
2. Fácil aspiración de secreciones.
3. Ante la presencia de erosiones en la mucosa esofágica, sospecha de perforación, cuerpos extraños afilados o impactados, es conveniente la utilización de un tubo rígido (debido a su mayor diámetro) al uso del fibroscopio, el cual puede conllevar a enfisemas cuando existe una lesión de la mucosa digestiva por el sistema de insuflación que, a veces, emplea para abrir la luz esofágica.
4. Hay modelos de tubo rígido que permiten, además, el acoplamiento de la ventilación lateralmente.

Finalmente, el tubo rígido permite la extraccción del cuerpo extraño bajo visión. El endoscopista presentará atención a la mucosa faringoesofágica y a la posible existencia de perforaciones esofágicas y abscesos retrofaríngeos.

Ante un niño con fiebre y una mucosa edematosa e hiperémica deberemos instaurar una dieta absoluta y una cobertura antibiótica. La confirmación de un absceso nos obligará a su desbridamiento quirúrgico.

Respecto a los cuerpos extraños laringotraqueales el tratamiento se divide en dos grupos (3):

1. Cuerpos extraños que ocluyen totalmente la vía aérea, que van a requerir traqueotomía inmediata o en su defecto maniobras como la de tipo Heimlich (sólo en niños mayores de un año) y posición prono con la cabeza más baja que el cuerpo dando varios golpes interescapulares (en niños menores de un año).

2. En obstrucciones incompletas (no urgentes) se dice al paciente que tosa, pautando corticoides previos a la extracción.

Los forceps utilizados para la extracción se seleccionan dependiendo de la forma y tamaño del cuerpo extraño. En ocasiones el cuerpo extraño es de mayor tamaño que la luz del tubo; en este caso se introducen los forceps entre el cuerpo extraño y la pared bronquial extrayéndose como una sola pieza el tubo, las pinzas y el cuerpo extraño, reintroduciendo el laringoscopio (o esofagoscopio respectivamente) para descartar la existencia de más de un cuerpo extraño. La extracción traqueobroncoscópica se realiza con éxito en el 92,5% de los casos (9).

Parece reducirse significativamente el número de complicaciones, si se emplea tratamiento antibiótico y corticoideo previos a la extracción; en niños que presentan importantes signos inflamatorios (10).

7. CONCLUSIÓN

La alta incidencia en el número de accidentes de cuerpos extraños hace necesario una buena información a los padres sobre el riesgo de aspiración de pequeños objetos y la gravedad del problema, insistiendo en medidas de prevención primaria (alimentos bien masticados y no permitir ni el juego con objetos pequeños, ni la ingestión de pequeños frutos secos) (11).

Es competencia nuestra realizar un diagnóstico correcto lo más precoz posible que permita una rápida y segura actuación que prevenga complicaciones, siendo necesario un entrenamiento exhaustivo por parte del anestesista y otorrinolaringólogo.

BIBLIOGRAFÍA

1. **VIVAR, G.** "Cuerpos extraños en las vías respiratorias y digestivas". *Otorrinolaringología Pediátrica.* 3ª edición: p. 273-281 Editorial Interamericana. México DF.
2. **SÁNCHEZ, J., PÉREZ, J., MINTEGUI, S., BENITO, J., LÓPEZ, P.** "Aspiración de cuerpo extraño en la infancia". *An Esp Pediatr* 1996; 45(4) :365-8.
3. **LIMA, J.** "Laryngeal foreign bodies in children: A persistent, life-threatening problem". *Laryngoscope* 1989; April 99: 415-9.
4. **BERNAL, M., HILDMANN, H.** Ingestion and aspiration of foreign bodies. *Anesthesia and pain control in dentistry.* 1992; vol. 1: 42-5.
5. **SINGH, B., KANTU, M., HAR-EL, G., LUCENTE, F.** "Complication associated with 327 foreign bodies of the pharynx, larynx, and esophagus". *Ann Otol Rhinol Laryngol* 1997; 106: 301-4.
6. **CHEE, LW., SETHI, DS.** "Diagnostic and therapeutic approach to migrating foreign bodies". *Ann Otol Rhinol Laryngol* 1999; 108: 177-80.
7. **JONES, NS., LANNIGAN, FJ., SALAMA, NY.** "Foreign bodies in the throat: A prospective study of 388 cases". *J Laryngol Otol* 1991; 105:104-108.
8. **PALME, CE., LOWINGER, D., PETERSSEN, AJ.** "Fish bones at the cricopharyngeus: a comparision of plain-film radiology and computed tomography". *Laryngoscope* 1999; 109(12):1955-8.
9. **MU, L., HE, P., SUN, D.** "Inhalation of foreign bodies in Chinese children: a review of 400 cases". *Laryngoscope* 1991, 101: 657-660.
10. **STEEN, KH., ZIMMERMANN, TH.** "Tracheobronquial aspiration of foreign bodies in children: A study of 94 cases". *Laryngoscope* 1990; May: 525-9.
11. **LABAY MATIAS, M., MUÑOZ ALBILLOS, MS., DE MIGUEL PARDO, C.** "Cuerpos extraños en las vías aéreas de niños pequeños: Accidente evitable, consecuente a inconsciencia o negligencia de familiares. Necesidad de una campaña educativa institucional en España". *An Esp Pediatr* 1999; 51(2): 205-6.

72. EPISTAXIS EN LA INFANCIA

E. Raboso García-Baquero

1. INTRODUCCIÓN

La epistaxis es un problema muy frecuente en la población pediátrica (11), que parece seguir una cierta distribución estacional, incrementándose la frecuencia en los meses de máximo frío y en los de máximo calor (1). La edad de máxima incidencia va de los 2 a los 10 años.

La mayoría de las epistaxis en la infancia no suelen suponer ningún riesgo para el niño, aunque a menudo suponen una gran alarma para los padres.

En la mayoría de los casos, la epistaxis en la edad pediátrica se debe a problemas locales, pero en ocasiones son un síntoma asociado a una enfermedad sistémica.

El manejo de la epistaxis en la infancia tiene ciertas peculiaridades que lo diferencian de los casos en la edad adulta. El presente trabajo pretende ser una actualización en el diagnóstico y en el manejo de las epistaxis en la infancia.

2. VASCULARIZACIÓN DE LA FOSA NASAL

El aporte arterial de la fosa nasal proviene fundamentalmente de dos arterias: la arteria oftálmica, rama de la carótida interna, y la arteria maxilar interna, rama terminal de la carótida externa. La arteria oftálmica se bifurca en dos ramas etmoidales, anterior y posterior, que entran en el área superior de la fosa atravesando la sutura frontoetmoidal, delimitando el nivel del techo de la fosa. La arteria etmoidal anterior es la mayor de las etmoidales y vasculariza la zona anterosuperior de la pared lateral de la fosa, la porción más anterior y superior del septo y el ápex nasal. La arteria etmoidal posterior vasculariza la zona más posterior de la pared lateral de la fosa incluido el cornete superior y la región más posterior y superior del tabique. La rama terminal de la arteria maxilar interna se denomina arteria esfenopalatina, que penetra en la fosa por el foramen esfenopalatino, vascularizando la pared lateral, los cornetes medio e inferior y dando una rama septal que asciende al techo de la fosa para descender por la superficie del esfenoides hacia el septo, donde realiza una trayectoria anteroinferior siguiendo el borde del vómer para introducirse por el foramen incisivo y vascularizar mediante un plexo la zona anterior del paladar. De esta distribución arterial se deduce que la parte anterior del septo está vascularizada por ramas de las arterias carótida interna (etmoidal anterior), facial y maxilar interna (rama septal de la esfenopalatina), dando lugar al área de Kiesselbach o Little, que es la localización más frecuente del punto hemorrágico en las epistaxis, en especial en las infantiles.

El drenaje venoso es bastante paralelo a la red arterial. El techo de la fosa drena hacia las venas etmoidales y la vena oftálmica, incorporándose al drenaje venoso de los senos durales y de ahí al seno cavernoso. La parte posterior de la fosa drena por la vena esfenopalatina a la fosa pterigopalatina y de ahí al plexo venoso pterigoideo. La parte más anterior de la fosa drena a la vena facial que comunica con la vena yugular externa o con la interna.

3. PARTICULARIDADES HISTOLÓGICAS DE LA FOSA NASAL INFANTIL

Para comprender muchos aspectos clínicos y terapéuticos de las epistaxis en el niño, es importante resaltar las siguientes características histológicas de la fosa nasal infantil:

– La práctica inexistencia de tejido conectivo submucoso en el septo, que ofrece escasa protección a los vasos que lo surcan y ofrece además una escasa capacidad reparativa de cualquier lesión.

– La incapacidad de las arterias para contraerse lo suficiente como para colapsarse dada la inmadurez de su capa muscular y elástica.

– La fragilidad del componente osteocartilaginoso del septo nasal y de las estructuras óseas de las paredes laterales y la falta de solidez de las diferentes sinostosis y sindesmosis.

4. ETIOLOGÍA

La epistaxis en la infancia está relacionada con multitud de procesos locales y sistémicos. El interés en conocer las diferentes etiologías de la epistaxis radica en el hecho de que, con frecuencia, la epistaxis es el síntoma de inicio de muchos de estos procesos.

– **Procesos infecciosos locales:** Es una de las causas más frecuentes de epistaxis en la infancia. La presencia de

Servicio de ORL. Hospital Ramón y Cajal, Madrid.

una rinitis aguda viral o de secreciones nasales sobreinfectadas tiende a producir lesiones y congestión de la mucosa que pueden precipitar fácilmente un sangrado. También favorecen las epistaxis las sinusitis agudas y crónicas por el mismo motivo y se han descrito epistaxis de repetición en relación con micosis y miasis (24) de los senos paranasales.

– **Procesos infecciosos sistémicos:** las enfermedades infecciosas sistémicas que más frecuentemente producen epistaxis son aquellas que producen una u otra forma de vasculitis. Las más frecuentes son los exantemas de la infancia, pero también se observan epistaxis de repetición en infecciones no exantemáticas tan frecuentes en nuestro medio como la brucelosis y en enfermedades tropicales como el dengue (4).

– **Rinopatía alérgica:** En la actualidad se considera a la rinitis alérgica como una de las causas de epistaxis en la infancia. Los estudios más recientes al respecto dan una incidencia de epistaxis del 20,2% en la población infantil alérgica frente a un 9,9% en la población normal (17). El mecanismo fisiopatológico estaría basado en la inflamación crónica que la alergia genera en la mucosa rinosinusal, por mecanismos inmunológicos, y por mecanismos infecciosos por retención de secreciones en las cavidades rinosinusales, aunque también parece estar relacionado un trastorno de la coagulación aún no identificado secundario al estado atópico.

– **Traumatismos:** Los traumatismos que afectan a la pirámide nasal y al macizo facial pueden producir epistaxis aunque no exista fractura evidente (19). En este apartado es importante mencionar la automanipulación de las fosas nasales como una de las causas más frecuentes de epistaxis en la infancia.

– **Cuerpos extraños:** Pueden producir epistaxis por erosión, sobreinfección y durante la extracción (12).

– **Yatrógenas:** Existen múltiples causas yatrogénicas de epistaxis. Las más frecuentes son: intubación nasotraqueal, sondas nasogástricas, quimioterapia, medicación por vía nasal (7, 10, 20), tratamientos antiagregantes y anticoagulantes y cirugía nasosinusal y nasofaríngea (9).

– **Hemopatías y alteraciones de la hemostasia:** Se han comunicado numerosas coagulopatías y alteraciones plaquetarias hereditarias y adquiridas. Todas ellas suelen cursar con epistaxis en un momento u otro de su evolución. Dentro de las plaquetopatías que suelen cursar con epistaxis está la púrpura trombocitopénica idiopática y otras trombocitopenias idiopáticas o secundarias (por esplenomegalias, angiomas gigantes, reacciones medicamentosas), y las púrpuras trombocitopáticas como la trombastenia de Glanzmann (26), la enfermedad de Bernard Soulier (22) y la plaquetopatía asociada a la enfermedad de von Willebrand. También se han descrito epistaxis de repetición en un porcentaje muy importante de pacientes con anemia falciforme (8). También es una complicación frecuente de las leucosis agudas y su tratamiento (quimioterapia, mielosupresión).

– **Tumores nasales y nasofaríngeos:** aunque poco frecuentes a esta edad, la epistaxis de repetición en la infancia se ha descrito en relación con tumores epiteliales (carcinomas epidermoides, adenocarcinomas) y mesenquimales (linfomas (13, 22), sarcomas, angiomas y angiofibromas) fundamentalmente (15).

– **Hepatopatías:** La presencia de una hepatopatía crónica severa, como por ejemplo en las hepatitis crónicas activas y cirrosis, puede producir un déficit de factores de la coagulación que con frecuencia cursa la epistaxis de repetición (14). El tratamiento de las hepatitis virales crónicas activas con interferón también puede producir epistaxis como efecto secundario (2).

– **Enfermedades metabólicas e inmunológicas:** La epistaxis en la infancia también ha sido descrita en relación con estados carenciales, en especial con hipovitaminosis C y B12 (27). La hipovitaminosis K, que interfiere en la síntesis de diversos factores de coagulación, se puede observar en patología intestinal que interfiera con la absorción de grasas al ser una vitamina liposoluble. La amiloidosis de localización nasal (28) ha sido descrita como causa de epistaxis de repetición en la infancia.

– **Malformaciones y síndromes congénitos:** Aunque son muy infrecuentes, están descritas las epistaxis de repetición en malformaciones vasculares (fístulas arteriovenosas) en el territorio nasal y meníngeo anterior. Muchos de estos casos son una forma de presentación de una enfermedad de Rendu-Osler-Weber (EROW) de evolución particularmente severa (18). Salvo en estos casos es excepcional que la EROW produzca telangiectasias, y por tanto epistaxis, en la infancia. También son frecuentes las epistaxis en varios de los subtipos del síndrome de Ehlers-Danlos (6).

– **Coartación aórtica:** La presencia de epistaxis de repetición en la primera infancia puede ser un síntoma muy inicial dentro de la evolución natural de la coartación aórtica. La presencia de una obstrucción congénita en el cayado aórtico distal a la salida de los troncos supraaórticos produce una hipertensión muy marcada en el territorio cefálico y cervical.

– **Hipertensión arterial:** Es rara en la infancia y generalmente se debe a lesiones renovasculares malformativas y a nefropatías severas. Cuando se produce un cuadro de hipertensión arterial en la infancia se observa con frecuencia la presencia de epistaxis recidivantes asociadas a encefalopatía hipertensiva, fallo ventricular izquierdo y edema de papila.

5. TRATAMIENTO

El principio fundamental en el tratamiento de toda epistaxis en un paciente pediátrico es intentar siempre el procedimiento menos traumático. Es esencial utilizar procedimientos terapéuticos que respeten al máximo la integridad de la mucosa y de las estructuras osteocartilaginosas nasales.

El tratamiento de toda epistaxis se basa en cuatro aspectos esenciales:

– El control local de la hemorragia.
– El restablecimiento de las constantes hemodinámicas.
– El tratamiento de la causa desencadenante.
– Medidas generales y preventivas.

• Control local de la epistaxis: La mayoría de las epistaxis se maneja inicialmente mediante un taponamiento que colapse el vaso sangrante ejerciendo presión sobre el

mismo. La presión ejercida por el taponamiento debe ser moderadamente superior a la presión sistólica del paciente. Dado que la tensión arterial en la edad pediátrica es notablemente inferior que en el adulto, la presión requerida al taponar a un niño es notablemente menor.

El punto de sangrado más frecuente en la infancia es el área de Kiesselbach. Estas epistaxis ceden en su mayoría mediante la inserción de una mecha de algodón empapada en agua oxigenada o una solución vasoconstrictora y comprimiendo durante unos minutos ambas alas de la nariz. No es recomendable el uso de nitrato de plata cauterizante porque genera escaras con tendencia a sangrar de nuevo a desprenderse y áreas de atrofia cicatricial. Tampoco se ha demostrado la utilidad de los procoagulantes sistémicos o tópicos. Si la epistaxis no se controla o recidiva mediante mechas de algodón y compresión local, puede ser útil el uso de una esponja precomprimida (Merocel®), cuyo uso también es muy eficaz en las epistaxis debidas a lesiones difusas de la mucosa. Si no se consigue controlar la hemorragia, la epistaxis suele deberse a un punto sangrante más profundo, y en estos casos se debe realizar un taponamiento con gasa orillada bien impregnada en vaselina, nunca en pomada de terramicina, que se retirará en un plazo no superior a cuarenta y ocho horas. En función de la edad del niño y su tolerancia a esta técnica, se valorará realizarla bajo sedación o anestesia. El uso de mallas de celulosa o de colágeno microfibrilar como taponamiento debe restringirse para la hemostasia y protección de decúbitos de la mucosa producidos por intubaciones nasotraqueales o sondas nasogástricas, pero no se deben utilizar para realizar taponamientos completos ya que se hidrolizan rápidamente en múltiples fragmentos difíciles de retirar.

Si pese al taponamiento persiste la hemorragia, se debe someter al paciente a una anestesia general con intubación para intentar localizar endoscópicamente y electrocoagular el punto sangrante (3). Si aún así no cede la epistaxis, se debe realizar un taponamiento posterior de baja presión siempre bajo anestesia general, permaneciendo el paciente sedado y monitorizado en una unidad de cuidados intensivos hasta la retirada del taponamiento que también se realizará bajo anestesia general en cuarenta y ocho horas. Si es necesario realizar un taponamiento posterior, se debe intentar que desplace lo menos posible el paladar blando para evitar apneas. Si la monitorización detecta desaturaciones significativas durante el ingreso en la unidad de cuidados intensivos, el paciente debe ser intubado. No se deben utilizar neumotaponamientos intranasales por ser excesivamente traumáticos. En el caso de usar taponamientos de Bellocq clásicos, conviene envolverlos en una guante o similar, para evitar el crecimiento de tejido de granulación hacia los poros de la superficie, porque ello conlleva un nuevo sangrado difuso cuando se retire. Todo niño taponado más de 48 horas deberá ser tratado con profilaxis antibiótica parenteral. Está descrita la embolización de la arteria maxilar interna como tratamiento de las epistaxis de repetición debidas fundamentalmente a tumores y malformaciones vasculares, afortunadamente su uso casi nunca es necesario para el control de las epistaxis simples (16, 21).

• Control de las constantes hemodinámicas: Aunque no es necesario en la mayoría de los casos de epistaxis en la infancia, dentro de la valoración global de un caso de epistaxis severa se debe prestar atención siempre al estado hemodinámico del niño, valorando los indicios de hipovolemia presentes (hipotensión, taquicardia, etc). En este sentido una de las primeras medidas a tomar ante una epistaxis cuantiosa es asegurar una buena vía parenteral que sea capaz de admitir la administración rápida de líquidos e incluso expansores de volumen y hemoderivados. Siempre que se sospeche una pérdida importante de sangre se realizará una analítica de sangre. La presencia de un nivel de hemoglobina inferior a 8 g/dl se considerará criterio absoluto de transfusión independientemente del control obtenido de la epistaxis.

• Tratamiento de la causa desencadenante: Lógicamente, la corrección de la causa desencadenante de la epistaxis es esencial si se quieren evitar las recidivas. En muchos cuadros clínicos sistémicos, la prevención y tratamiento de las epistaxis de repetición asociadas constituye un problema terapéutico de primer orden. El manejo de las diferentes etiologías mencionadas en el epígrafe correspondiente presenta obviamente numerosas particularidades que hacen que sea imposible detallarlas en el presente trabajo.

• Medidas generales y preventivas: Existen una serie de normas básicas que ayudan considerablemente a la evitación de recidivas de la epistaxis durante la fase de taponamiento y una vez retirado el mismo. Dentro de este grupo de normas preventivas cabe citar las siguientes:

El niño no debe realizar esfuerzos físicos mientras esté taponado y durante unos días, una vez sea retirado el taponamiento. No debe estornudar o toser violentamente ya que puede moverse el taponamiento y además aumenta la tensión arterial a nivel cefálico. Es conveniente que el paciente no permanezca en decúbito ni realice movimientos que aumenten la presión arteriovenosa en el territorio cefálico. Mantener un buen estado de hidratación e higiene de las fosas nasales. Evitar la manipulación instrumental de la fosa nasal mediante sondas, tubos de ventilación, etc en los pacientes con alto riesgo de epistaxis. Restablecer y preservar en lo posible la capacidad de coagulación. Vigilar al niño, una vez retirado el taponamiento, para que no manipule con los dedos su fosa nasal.

6. CONCLUSIONES

Las epistaxis en la infancia suponen un problema clínico frecuente en la práctica cotidiana de la Otorrinolaringología, diferente en numerosos aspectos al que plantean las epistaxis del adulto. El manejo terapéutico correcto de la epistaxis infantil requiere conocer y respetar las características anatómicas e histológicas de la fosa nasal del niño. Es importante utilizar siempre la técnica que, siendo eficaz, sea menos traumática para los tejidos nasales. No se debe escatimar la sedación o la anestesia que sea necesaria para que el tratamiento sea más tolerable para el niño. La vigilancia

del estado hemodinámico y la corrección de la patología de base son aspectos esenciales del tratamiento de estos pacientes.

BIBLIOGRAFÍA

1. **JUSELIUS, H.** "Epistaxis. A clinical study of 1724 patients". *J Laryngol Otol* 1974 Apr; 88(4): 317-27.
2. **IORIO, R., PENSATI, P., BOTTA, S., MOSCHELLA, S., IMPAGLIAZZO, N., VAJRO, P., VEGNENTE, A.** "Side effects of alpha-interferon therapy and impact on health-related quality of life in children with chronic viral hepatitis". *Pediatr Infect Dis J* 1997 Oct; 16(10): 984-90.
3. **POLLICE, PA.; YODER, MG.** "Epistaxis: a retrospective review of hospitalized patients". *Otolaryngol Head Neck Surg* 1997 Jul; 117(1): 49-53.
4. **RICHARDS, AL., BAGUS, R., BASO, SM., FOLLOWS, GA., TAN, R., GRAHAM, RR., SANDJAJA, B., CORWIN, AL., PUNJABI, N.** "The first reported outbreak of dengue hemorrhagic fever in Irian Jaya, Indonesia". *Am J Trop Med Hyg* 1997 Jul; 57(1): 49-55.
5. **SMITH, MP., RICE, KM., BROMIDGE, ES., LAWN, M., BERESFORD-WEBB, R., SPENCE, K., KHAIR, K., HANN, I., SAVIDGE, GF.** "Continuous infusion therapy with very high purity von Willebrand factor concentrate in patients with severe von Willebrand disease". *Blood Coagul Fibrinolysis* 1997 Jan; 8(1): 6-12.
6. **STINE, KC., BECTON, DL.** "DDAVP therapy controls bleeding in Ehlers-Danlos syndrome". *J Pediatr Hematol Oncol* 1997 Mar-Apr; 19(2): 156-8.
7. **KOEPKE, JW., BEAUCHER, WN., KOBAYASHI, RH., RANSOM, JH., ROSEN, JP., FEISS, G., FURST, JA., SIMPSON, B., SMITH, JA.** "Long-term safety and efficacy of triamcinolone acetonide aqueous nasal spray for the treatment of perennial allergic rhinitis". *Allergy Asthma Proc* 1997 Jan-Feb; 18(1): 33-7.
8. **TSHILOLO, L., MUKENDI, R., GIROT, R.** "Sickle cell anemia in the south of Zaire. Study of two series of 251 and 340 patients followed-up 1988-1992". *Arch Pediatr* 1996 Feb; 3(2): 104-11.
9. **KATZ, S., SCHMELZER, B., CAMMAERT, T., DELLA-FAILLE, D., LEIRENS, J.** "Our technique of partial inferior turbinoplasty: long-term results evaluated by rhinomanometry". *Acta Otorhinolaryngol Belg* 1996; 50(1): 13-8.
10. **CHERVINSKY, P.** "Clinical review of once-daily beclomethasone dipropionate for seasonal allergic rhinitis". *Clin Ther* 1996 Sep-Oct; 18(5): 790-6; discussion 789.
11. **FRANCOIS, M.** "Les epistaxis de l'enfant". *Arch Pediatr* 1996 Aug; 3(8): 806-13.
12. **TONG, MC., YING, SY., VAN-HASSELT, CA.** "Nasal foreign bodies in children". *Int J Pediatr Otorhinolaryngol* 1996 May; 35(3): 207-11.
13. **ABBONDANZO, SL., WENIG, BM.** "Non-Hodgkin's lymphoma of the sinonasal tract. A clinicopathologic and immunophenotypic study of 120 cases". *Cancer* 1995 Mar 15; 75(6): 1281-91.
14. **KAGALWALLA, AF., AL-AMIR, AR., KHALIFA, A., SYLVEN, M., AL-AJAJI, S., KAGALWALLA, YA.** "Progressive familial intrahepatic cholestasis (Byler's disease) in Arab children". *Ann Trop Paediatr* 1995 Dec; 15(4): 321-7.
15. **HARAGUCHI, H., EBIHARA, S., SAIKAWA, M., MASHIMA, K., HANEDA, T., HIRANO, K.** "Malignant tumors of the nasal cavity: review of a 60-case series". *Jpn J Clin Oncol* 1995 Oct; 25(5): 188-94.
16. **GOLDMAN, JL., WINSTEAD, W., GANZEL, TM.** "Embolization as the definitive treatment of epistaxis in the pediatric patient". *Ear Nose Throat J* 1995 Jul; 74(7): 490-2.
17. **MURRAY, AB., MILNER, RA.** "Allergic rhinitis and recurrent epistaxis in children". *Ann Allergy Asthma Immunol* 1995 Jan; 74(1): 30-3.
18. **GARCÍA-MONACO, R., TAYLOR, W., RODESCH, G., ÁLVAREZ, H., BURROWS, P., COUBES, P., LASJAUNIAS, P.** "Pial arteriovenous fistula in children as presenting manifestation of Rendu-Osler-Weber disease". *Neuroradiology* 1995 Jan; 37(1): 60-4.
19. **YANG, ZQ., ZHAO, XD., WANG, D.** "Fracture of nasofrontoethmoidorbital complex". *Chin Med J Engl* 1994 May; 107(5): 380-2.
20. **BANOV, CH., WOEHLER, TR., LAFORCE, CF., PEARLMAN, DS., BLUMENTHAL, MN., MORGAN, WF., FRAZER, H., SOUTHERN, DL., GOLD, B., FIELD, E.** *et. al.* "Once daily intranasal fluticasone propionate is effective for perennial allergic rhinitis". *Ann Allergy* 1994 Sep; 73(3): 240-6.
21. **ELDEN, L., MONTANERA, W., TERBRUGGE, K., WILLINSKY, R., LASJAUNIAS, P., CHARLES, D.** "Angiographic embolization for the treatment of epistaxis: a review of 108 cases". *Otolaryngol Head Neck Surg* 1994 Jul; 111(1): 44-50.
22. **JUMAN, S., ROBINSON, P., BALKISSOON, A., KELLY, K.** "B-cell non-Hodgkin's lymphoma of the paranasal sinuses". *J Laryngol Otol* 1994 Mar; 108(3): 263-5.
23. **PANSATIANKUL, BJ., OPARTKIATTIKUL, N., SANGTAWESIN, W.** "Bernard-Soulier syndrome: a case report". *Southeast Asian J Trop Med Public Health* 1993; 24 Suppl 1: 219-21.
24. **SINGH, I., GATHWALA, G., YADAV, SP., WIG, U., JAKHAR, KK.** "Myiasis in children: the Indian perspective". *Int J Pediatr Otorhinolaryngol* 1993 Jan; 25(1-3): 127-3.
25. **LAZAR, RH., YOUNIS, RT., LONG, TE.** "Functional endonasal sinus surgery in adults and children". *Laryngoscope* 1993 Jan; 103(1 Pt 1): 1-5.
26. **AGARWAL, MB., AGARWAL, UM., VISWANATHAN, C., BHAVE, AA., BILLA, V.** "Glanzmann's thrombasthenia". *Indian Pediatr* 1992 Jul; 29(7): 837-41.
27. **JUANGBHANIT, C., NITIDANHAPRABHAS, P., SIRIMACHAN, S., AREEKUL, S., TANPHAICHITR, VS.** "Vitamin B12 deficiency: report of a childhood case". *J Med Assoc Thai* 1991 Jun; 74(6): 348-54.
28. **MUFARRIJ, AA., BUSABA, NY., ZAYTOUN, GM., GALLO. GR.** "Feiner HD. Primary localized amyloidosis of the nose and paranasal sinuses. A case report with immunohistochemical observations and a review of the literature". *Am J Surg Pathol* 1990 Apr; 14(4): 379-83.

73. COMPLICACIONES DE LAS OTITIS MEDIAS

J.L. Quesada Martínez, F. Pumarola, D. López Campos, P. Quesada Marín

1. INTRODUCCIÓN

La terapia antibiótica ha transformado en los últimos 40 años la evolución de las otitis y ha reducido la frecuencia de sus complicaciones, tanto en los niños como en los adultos, no llegando en la actualidad al 0,5%, cifra que no se ha conseguido disminuir en los últimos años, y esto puede deberse, fundamentalmente, a la dificultad del diagnóstico de la otitis media aguda y a la inmadurez del sistema autoinmune de algunos pacientes (1). Con el fin de reducir, al máximo, la morbilidad y mortalidad de estas complicaciones hemos de pensar en ellas ante un niño que presenta una otitis media y en el que, tras el tratamiento oportuno, persiste la fiebre y el dolor de cabeza (2).

Es clásico dividir las complicaciones de las otitis medias en intratemporales e intracraneales, teniendo en cuenta que más del 30% de estas últimas van precedidas de una complicación intratemporal (3). En los niños las complicaciones más frecuentes son la mastoiditis, parálisis facial y meningitis (4).

Dentro de las complicaciones intracraneales no hemos de incluir aquellas infecciones neurológicas en las que el agente, bacteriano o vírico, no dejó la menor señal en la puerta de entrada, para ceñirnos a los procesos que tienen su origen en un foco ótico conocido.

2. COMPLICACIONES INTRATEMPORALES

Las complicaciones intratemporales son: mastoiditis, petrositis, osteomielitis del temporal, laberintitis y parálisis facial.

Estas complicaciones pueden cursar de forma aguda con manifestaciones generales y rápida evolución; otras veces se presentan de un modo solapado.

2.1. Mastoiditis

2.1.1. Introducción

La mastoiditis es una infección de las cavidades mastoideas asociada a lesiones destructivas de la estructura trabecular de la mastoides. Según la duración de la evolución de esta infección podemos hablar de mastoiditis agudas, subagudas y crónicas.

Las mastoiditis se pueden presentar en los niños a cualquier edad, a partir de los 2-3 meses, siendo la mayor frecuencia entre los 2 y 5 años, con un ligero predominio en el sexo masculino (5, 6).

La influencia del clima es clara con un aumento de casos en el otoño e invierno (7), explicable por la mayor frecuencia de otitis medias en estas estaciones.

Aunque la mastoiditis ha disminuido en frecuencia, debido fundamentalmente a la terapia antibiótica, sigue siendo la complicación intratemporal más frecuente en los niños.

2.1.2. Etiología

La mastoiditis surge en el niño en el curso de una otitis media, tanto agudas como crónicas, siendo las más graves consecuencia de otitis medias crónicas con colesteatoma. Habitualmente se encuentra un solo germen, sobre todo el *Streptococcus pneumoniae, Streptococcus pyogenes, Hemophilus influenzae;* menos frecuentes son *Staphylococcus aureus, Streptococcus pyogenes* y *Pseudomonas aeruginosa,* así como anaerobios (8, 9, 10).

Factores predisponentes de las mastoiditis son, aparte de una mastoides bien neumatizada, un precario sistema inmunológico y una virulencia extraordinaria de los gérmenes.

2.1.3. Anatomía patológica

La mastoiditis comienza con una inflamación del mucoperiostio de todo el oído medio. La inflamación se propaga al periostio y la hiperpresión que produce el acumulo del exudado purulento produce una desmineralización que, junto a la acción de los osteoclastos, favorece la desaparición de los tabiques intercelulares, por lo que se labra una gran cavidad y se forma un gran empiema. Este proceso se puede extender en distintas direcciones y si lo hace hacia la cortical externa podrá aparecer una fístula con difusión del pus hacia los espacios externos.

En el estado de infección aguda, la mucosa de las celdas mastoideas se espesa con infiltrado inflamatorio rico en polinucleares neutrófilos con presencia de algunos linfocitos y plasmocitos. El revestimiento mucoso está frecuentemente ulcerado con tejido de granulación, entre el cual es posible encontrar secuestros óseos (11).

Si en el substrato anatomopatológico de la otitis crónica existe osteítis, potencialmente también podrá existir una mastoiditis que podrá evolucionar de forma crónica.

Servicio de ORL. Hospital Valle de Hebrón, Barcelona.

2.1.4. Clínica

Se trata generalmente de un niño en el que la sintomatología de la otitis media persiste o incluso se agrava después de cierta mejoría. Aunque lo normal es que la mastoiditis se manifieste durante la supuración a veces puede ocurrir sin supuración e incluso pueden existir episodios de otitis de repetición separados por episodios de curación aparente.

El dolor que suele ser intenso y continuo, localizado en la región retroauricular o el hemicráneo correspondiente, aumenta o aparece a la presión sobre la zona mastoidea. Siempre hemos de tener en cuenta que el dolor que pueda aparecer a la presión de la zona mastoidea es inconstante y poco específico. Si el niño no es capaz de expresar la intensidad del dolor, es preciso valorar de forma adecuada su repercusión sobre el sueño.

En la mayoría de los casos el niño puede estar anoréxico y febril. Se ha de tener en cuenta que no es raro que estos niños presenten cuadros diabéticos rebeldes al tratamiento (12).

El examen clínico demuestra a la inspección un edema, asociado o no a eritema, y aumento de la temperatura de la piel de la región retroauricular. La tumefacción suele ser posterosuperior, en razón de la importancia de las celdas de la raíz del cigoma, y el pabellón suele estar desplazado hacia delante por el edema del surco retroauricular (Fig. 1).

Figura 1. *Mastoiditis aguda. Edema, eritema y desplazamiento hacia delante del pabellón por edema del surco retroauricular.*

Al examen microscópico podemos encontrar bien un tímpano íntegro, espeso, congestivo y abombado o bien encontrar una perforación, generalmente localizada en el cuadrante posterosuperior, a través de la cual se observa la salida de pus, habitualmente, de forma pulsátil. También se puede encontrar un abombamiento de la pared posterosuperior del conducto auditivo externo.

El examen auditivo, siempre que sea posible, demostrará la existencia de una hipoacusia de transmisión, siendo excepcional la existencia de una afectación cocleovestibular.

El estudio radiológico, siempre bilateral, lo que permite un estudio comparativo, además de confirmar la afectación mastoidea, delimita su extensión e incluso conoce el grado de neumatización de la mastoides. Aunque la radiografía simple en incidencia de Schüller puede ser útil, la TC dará una información más detallada de las lesiones (Fig. 2).

El hemograma pondrá de manifiesto una leucocitosis, con aumento de los polinucleares, así como una elevación de la velocidad de sedimentación.

2.1.5. Formas clínicas

Aparte de las formas clínicas, según su sintomatología, en las que destacan las formas atenuadas o subagudas, que se producen generalmente porque el tratamiento antibiótico es inadecuado, tanto en el espectro, como en la duración e incluso dosis, tenemos las formas clínicas anatómicas, entre las que hemos de distinguir:

– **El absceso subperióstico retroauricular**, con fistulización o no, tanto posteroinferior como posterosuperior, dependiendo del grupo de celdas mastoideas que se afecten.

Si aun no existe fístula la palpación de la región posterior de la mastoides se hace enormemente dolorosa.

– **Mastoiditis de Bezold.** Rara antes de los 8-10 años, ya que es preciso, para que se desarrolle este tipo de

Figura 2. *Otomastoiditis izquierda. Destrucción de las trabéculas óseas y de la cadena osicular.*

mastoiditis, que la neumatización de la punta de la mastoides esté desarrollada. La fistulización se hace a expensas de la osteítis de las celdas del espacio intersinusal de Traube, por lo que la fístula queda situada por debajo de las inserciones del esternocleidomastoideo y por dentro del vientre posterior del digástrico. La tumefacción que provoca la exteriorización se acompaña de tortícolis.

– **Mastoiditis yugodigástrica de Duhnn-Mouret.** Se presenta cuando se afectan los grupos de celdas subantrales profundas de Mouret, por dentro de la rama digástrica. Provocan un abombamiento en la faringe, pudiendo alcanzar el espacio retrofaríngeo. Su exteriorización hacia la región occipital es posible, al igual que el descenso del pus por la región perivascular hacia la zona cervical profunda e inclusive al mediastino.

– **Mastoiditis temporocigomática.** Se ven con frecuencia en la infancia y sujetos jóvenes. La infección desde la mastoides evoluciona hacia las celdas de la escama del temporal y del arco cigomático, apareciendo un absceso encima y delante del pabellón auricular.

– **Fístula de Gellé.** Ocurre cuando la evolución del proceso infeccioso es hacia el CAE, formándose un absceso que obstruye el conducto y puede terminar drenando a través de una fístula en la pared posterior del CAE.

– **Mastoiditis pseudo-Bezold.** Frecuente en el niño, resulta de una afectación de la región apical externa. La colección purulenta perfora la cortical de la punta de la mastoides a nivel de la inserción del músculo esternocleidomastoideo y produce una miositis edematosa, por lo que se produce una tortícolis inflamatoria asociada a dolor a nivel de la punta de la mastoides.

Diagnóstico. Puede resultar difícil, sobre todo en los niños de pocos meses debido, fundamentalmente, a la posibilidad de la no especificidad de los síntomas y a la existencia de formas subagudas de otitis medias sin repercusión clínica (13). No obstante, el empeoramiento del estado general en una otitis media, junto a la caída de la pared posterosuperior del conducto auditivo externo, el enrojecimiento y dolor de la región retroauricular, deben de valorarse correctamente para poder sospechar el comienzo de una mastoiditis.

La otoscopia junto a la exploración de la mastoides, incluyendo el estudio radiológico simple y, sobre todo, mediante la TC e incluso la RMN, pueden ser decisivas para un diagnóstico preciso.

2.1.6. Diagnóstico diferencial

Se ha de hacer fundamentalmente con:

– **Otitis externa,** sobre todo en el caso de un forúnculo de la pared posterior del conducto en que se puede producir un desplazamiento hacia delante del pabellón auricular y eritema de la región mastoidea. Hay que valorar el dolor característico a la tracción del pabellón y a la presión sobre el trago que existe en la otitis externa, aparte de la normalidad de la membrana timpánica si se consigue visualizar. Ante la duda se impone un estudio radiológico, que será normal en las otitis externas (14).

– **Adenopatía retroauricular.** En caso de una adenitis o adenoflemón retroauricular, no existe un borramiento del surco retroauricular, sino que suele haber un aumento del surco, aparte de que el estado general del paciente esta menos afectado que en la mastoiditis.

2.1.7. Tratamiento

Si es posible el niño debe de ser ingresado en un centro hospitalario. El tratamiento médico debe de comenzar con la administración de un antibiótico de amplio espectro por vía parenteral dirigido contra el neumococo y estafilococo y lo antes posible orientado a los resultados de la bacteriología que se debe de obtener, bien tras paracentesis timpánica o bien tras una punción y drenaje del absceso subperióstico, o exudado de conducto, si existen. En caso de cultivo estéril, puede ser útil la administración de amoxicilina-ácido clavulánico. La duración total del tratamiento ha de ser de 12 días y de 5 semanas si existe una infección por anaerobios.

La asociación de un antiinflamatorio es útil ya que disminuirá el proceso inflamatorio y el dolor.

Si la mastoiditis no se resuelve mediante el tratamiento médico o incluso con la paracentesis o punción y drenaje del absceso superióstico se plantea la realización de tratamiento quirúrgico.

En caso de mastoiditis aguda exteriorizada con absceso subperióstico, la mastoidectomía es necesaria tanto para drenar el absceso como para realizar una exéresis de los focos de osteítis. Sobre la caja se ha de ser lo mas conservador posible, a no ser que existan lesiones irreversibles: Siempre que se pueda se debe de conservar el conducto auditivo óseo.

Para Goldstein *et al.* (15) el tratamiento conservador con antibióticos de amplio espectro y miringotomía resuelve el 75% de los casos de mastoiditis y solo precisa tratamiento quirúrgico el 25% restante, sobre todo en casos de absceso de Bezold y colesteatoma.

En caso de tuberculosis ha de hacerse tratamiento específico (16).

2.2. Petrositis

2.2.1. Introducción

La petrositis o osteítis profunda del peñasco es una inflamación de la estructura trabecular del peñasco mas allá de la pared interna de las cavidades del oído medio. Hay que distinguir dos variedades: la forma posterior o petrositis retrolaberíntica de Hautant y la forma anterior que llega hasta el ápex. Ambas formas son excepcionales y generalmente se presentan en niños por debajo de los 7 años y en ocasiones en niños inmunodeprimidos (17).

2.2.2. Diagnóstico

Se basara en la sintomatología que es muy elocuente, pues a un cuadro de otitis media crónica con otorrea abundante y persistente, se asocia una otalgia localizada a nivel auriculomastoideo, persistente y violenta de tipo neurálgico, con irradiación tanto hemicraneal como trigeminal, afectando sobre todo a la región óculo-orbitaria. Aparte, en el 50% de los casos se presenta una parálisis del nervio motor ocular externo, lo que junto a los síntomas anteriores constituye el clásico síndrome de Gradenigo.

La TC o la RMN confirmaran la destrucción trabecular.

2.2.3. Tratamiento

El tratamiento médico se debe de basar en la bacteriología y requiere un protocolo riguroso, sobre todo si existen anaerobios (17).

El tratamiento quirúrgico estará indicado cuando exista una colección purulenta del apex petroso o en caso de ineficacia del tratamiento antibiótico, ya que permite eliminar los focos osteíticos no resueltos con el tratamiento médico. Se requiere un vaciamiento petromastoideo ampliado a las celdas perilaberínticas y del apex petroso.

2.3. Osteomielitis del temporal

2.3.1. Introducción

La osteomielitis del temporal u osteomielitis otógena invasiva del temporal es una complicación excepcional de la otomastoiditis y de las otitis medias crónicas.

La trombosis séptica de los vasos del diploe termina con la formación de focos de osteítis necrosante, confluyentes y extensivos que se exteriorizan bien hacia la cortical externa, bajo la forma de abscesos subperiósticos, bien hacia el interior formando abscesos extradurales.

El germen más frecuentemente encontrado es el estafilococo, seguido del estreptococo beta hemolítico, estreptococo *pneumoniae,* estreptococo *viridans, Hemophilus influenzae.*

2.3.2. Diagnóstico

Se basa en la existencia de una tumefacción de aspecto inflamatorio de la región temporal o temporoparietal, circunscrita, que puede evolucionar hacia la fluctuación. Todo ello asociado a un cuadro febril y sintomatología propia de una otomastoiditis o otitis media crónica.

La TDM pone en evidencia las lesiones óseas de la escama del temporal, junto a la patología ótica causal. También se puede evidenciar la existencia de abscesos subperiósticos y/o extradurales.

2.3.3. Tratamiento

Se basa en la administración de un antibiótico eficaz contra el estafilococo y tan pronto como se disponga de la bacteriología y antibiograma hemos de adaptar el tratamiento, que ha de mantenerse durante un mínimo de 3 a 4 semanas.

El tratamiento quirúrgico comporta el abordaje de la osteomielitis extirpando todo el tejido patológico junto mastoidectomía o vaciamiento petromastoideo según los casos.

2.4. Parálisis facial

2.4.1. Introducción

La parálisis facial como complicación de una otitis media es poco frecuente, gracias, fundamentalmente, al empleo de los antibióticos, siendo excepcionales en las otitis medias agudas y no sobrepasando el 1% de las crónicas (17). Cuando se presentan en las otitis medias agudas, generalmente van precedidas de una mastoiditis (18).

2.4.2. Patogenia

El mecanismo patogénico por el cual se presenta una parálisis facial en la evolución de un proceso infeccioso localizado a nivel del oído medio es muy discutido, fundamentalmente en las agudas. Según que aparezca de forma precoz o tardía en la evolución de una otitis aguda, su mecanismo patogénico puede ser distinto. En las parálisis precoces se piensa que es debida a un proceso inflamatorio del nervio, consistente en congestión vascular y edema a nivel del tejido fibroso laxo epineural, producido por los gérmenes patógenos responsables de la otitis aguda, los cuales alcanzan el nervio facial, bien a través de las pequeñas venas que comunican la mucosa del oído medio y el nervio con un Falopio intacto, o bien a través de las dehiscencias óseas que existen a nivel del canal de Falopio y que se encuentran en más del 50% de los casos sobre todo en el segmento timpánico (19, 20, 21).

En las otitis medias crónicas lo normal es que produzca una osteítis o erosión del Falopio debido a un colesteatoma o tejido de granulación lo que afectaría al aporte vascular del nervio comprometiendo su aporte nutricio, provocando su edematización, neuritis profunda y consecuentemente la afectación de su funcionalidad (18, 22).

Excepcionalmente, la parálisis facial puede ser debida a una meningitis purulenta como complicación de una otitis media (23).

2.4.3. Diagnóstico

Se trata de un paciente que presenta una parálisis facial unilateral en relación con una otitis media. Generalmente la aparición de la parálisis es rápida y progresiva y, aunque puede ser completa, lo habitual es que sea incompleta. En el caso de que la parálisis este precedida de una otitis media aguda o una otomastoiditis aguda o subaguda, lo habitual es que aparezca durante la 2ª semana de evolución de la otitis. No obstante, en los lactantes y niños muy pequeños la parálisis facial puede presentarse tras un cuadro catarral de vías aéreas superiores y un cuadro de otitis media aguda, incluso antes de aparecer la supuración de oído. En las otitis crónicas el momento de aparición de la parálisis es muy variable.

El examen otológico permite precisar el carácter otógeno de la parálisis facial demostrando la existencia de una otitis media aguda, una otomastoiditis, una otitis media crónica generalmente colesteatomatosa, etc.

Los exámenes complementarios se limitan prácticamente a una electroneurografía y un estudio por imagen donde la TC es la de más utilidad.

Siempre que sea posible se ha de realizar una bacteriología y un antibiograma, teniendo en cuenta que se ha de descartar una tuberculosis, por lo que ante la mínima sospecha, se han de tomar todas las medidas encaminadas a descartar o confirmar dicho diagnóstico.

2.4.4. Tratamiento

El tratamiento va a ser variable según los casos.

Si se trata de una otitis media aguda o una otomastoiditis hemos de comenzar de forma inmediata con un antibiótico de amplio espectro, junto a corticoesteroide con fines antiinflamatorios. Tan pronto como dispongamos

de la identificación del germen y el antibiograma hemos de adaptar el tratamiento antibiótico.

El tratamiento quirúrgico, en el caso de las otitis o otomastoiditis agudas, es excepcional y sólo en el caso de que el tratamiento médico asociado, incluso a la paracentesis o la punción y drenaje del absceso subperióstico, no sean suficientes se planteará la necesidad de una mastoidectomía y descompresión del nervio.

En el caso de una otitis media crónica, se debe de hacer una indicación quirúrgica urgente, realizándose la intervención tan pronto como se confirme el diagnóstico y el estado general del paciente lo permita. La técnica quirúrgica va a depender de las lesiones encontradas y la exploración del canal facial ha de ser completa, teniendo en cuenta siempre los datos preoperatorios obtenidos mediante la TC y las constataciones preoperatorias. En el caso de existir una zona de osteítis o colesteatoma que lesiona el canal óseo, éstas deben de ser extirpadas hasta llegar a hueso sano, tanto por encima como por debajo de la lesión, para llegar a la zona donde el perineuro aparece sano. El perineuro nunca debe de ser incidido, ya que su abertura favorece la inclusión de células inflamatorias en el tronco nervioso. Sólo si se encuentra un granuloma inflamatorio, su extirpación puede precisar de una amplia disección del perineuro, hasta conseguir una completa exéresis (24). La ausencia de lesiones importantes del perineuro es compatible con una técnica cerrada si el resto de las condiciones le son favorables; por el contrario, si las lesiones nerviosas son importantes y, sobre todo, si coexiste una fístula del conducto semicircular externo es preferible una técnica abierta.

2.5. Laberintitis

2.5.1. Introducción

La inflamación del laberinto como complicación de una otitis media, en el niño al igual que en el adulto actualmente, casi siempre, esta en relación con una otitis media crónica colesteatomatosa.

Los gérmenes patógenos son los mismos de las otitis agudas o crónicas, siendo los más frecuentes el estreptococo B hemolítico, neumococo pneumoniae, estafilococo, *Hemophilus influenzae, Proteus vulgaris* y *Pseudomona aeruginosa.*

En las otitis medias agudas u otomastoiditis la infección puede llegar al laberinto a través de deshiscencias o conexiones vasculares. Por el contrario, en las otitis medias crónicas lo habitual es que se produzca una erosión circunscrita de la cápsula laberíntica por osteítis o colesteatoma, generalmente en el conducto semicircular horizontal, que pone en comunicación el foco del oído medio con el laberinto. Se ha de tener en cuenta que el colesteatoma suele determinar fístulas muy circunscritas, sin participación inflamatoria del laberinto, ya que su matriz cubre la destrucción ósea y evita la infección.

Excepcionalmente, la infección del laberinto puede ocurrir a través del CAI o del acueducto del caracol, tras una meningitis otógena. Un gran número de células inflamatorias han sido observadas en el modiolo, a nivel de los espacios perineurales y perivasculares en los niños fallecidos de meningitis por *Hemophilus influenzae* (25).

Durante mucho tiempo puede ocurrir que, a pesar de existir una erosión de la cápsula laberíntica, no exista inflamación del laberinto membranoso o bien estar limitada a la zona de entrada de los gérmenes; es la laberintitis circunscrita. Si el proceso no se controla la infección invade ampliamente el laberinto dando lugar a la laberintitis difusa. Generalmente, la segunda sucede a la primera, que cursa primeramente en forma de laberintitis serosa, que se caracteriza por existir un exudado seroso o serofibroso difuso, que ocupa tanto los espacios peri como endolaberínticos; no se producen daños irreparables y si evoluciona hacia la curación la audición y la función vestibular se recuperan parcial o totalmente.

La laberintitis serosa puede evolucionar desfavorablemente hacia la laberintitis supurada, invadiendo el pus todos los elementos neurosensoriales, produciéndose extensas retracciones, obliteración conectiva e incluso neoformación ósea. La osificación se produce varios meses después del proceso agudo, comenzando a nivel del laberinto anterior, en los espacios perilaberínticos de la espira basal, siendo necesario varios años para que el proceso osificante afecte a la totalidad del laberinto. Hay que tener en cuenta que la laberintitis constituye un riesgo potencial de meningitis y que, antes de la utilización de los antibióticos, se consideraba la antesala de la complicación meníngea.

2.5.2. Clínica

En la laberintitis circunscrita la sintomatología suele ser discreta, por lo que puede pasar desapercibida, sobre todo en los niños pequeños, a no ser que se sospeche y se explore el signo de la fístula o se valore de forma oportuna los síntomas que puedan presentar los pacientes, teniendo siempre en cuenta que los niños no expresan adecuadamente signos funcionales, por lo que se han de valorar los signos neurovegetativos, como las náuseas, vómitos, palidez, taquicardia y sudoración, así como la puesta en evidencia de un nistagmus horizontal.

Se ha de tener en cuenta que durante la fase aguda no es posible clínicamente diferenciar una laberintitis serosa de una supurada. El diagnóstico se hace de forma retrospectiva si se produce una recuperación auditiva o vestibular, en cuyo caso hemos de pensar que se trata de una laberintitis serosa, mientras que en la supurada, suele evolucionar con una cofosis.

La TC y la RMN pueden ser de gran utilidad no sólo para diagnosticar las lesiones del oído medio, sino también para confirmar el diagnóstico de laberintitis.

2.5.3. Tratamiento

Ante el diagnóstico de una laberintitis se debe de establecer un tratamiento médico urgente basado sobre todo en la administración de antibioticoterapia y corticoesteroides, con lo que no sólo podremos curar el proceso, sino también lograr una recuperación funcional, a veces casi íntegra, sobre todo si evitamos que el proceso pase de la fase serosa (15).

Si la laberintitis es complicación de una otitis aguda, el tratamiento quirúrgico se limitará, como máximo, a una paracentesis e incluso una antrotomía con drenaje del exudado purulento. Si por el contrario se debe a una otitis media crónica, tendremos que realizar una ático-antrotomía que permita extirpar todas las lesiones y visualizar bien la zona de las ventanas y conductos semicirculares. Hemos de extirpar todas las lesiones e incluso en casos de colesteatomas que destruyan parcialmente los conductos semicirculares. Hemos de procurar extirpar las lesiones sin lesionar el laberinto membranoso, pues a menos que podamos hemos de realizar una timpanoplastia abierta, cubriendo con fascia temporal los conductos semicirculares lesionados, pues si no existe una cofosis siempre es posible conservar restos auditivos que pueden ser muy importantes, cuando existan lesiones bilaterales. Aunque algunos autores siguen realizando cocleostomía junto a una timpanomastoidectomía (15), creemos que se debe de evitar.

3. COMPLICACIONES ENDOCRANEALES

3.1. Generalidades

Las complicaciones endocraneales de las otitis medias en la infancia son poco frecuentes. Su mayor incidencia es entre los 10 y 20 años (26).

En un estudio de Friedman *et al.* (27) de 310 casos de infecciones agudas del sistema nervioso central, donde el 91% de los casos eran meningitis, encuentran que en el 61.3% de los casos están precedidos por una otitis media aguda en los niños de menos de 1 año.

Los estudios bacteriológicos en los niños demuestran que el germen más frecuentemente encontrado en las complicaciones endocraneales otógenas son: el haemophilus (sobre todo el tipo B) seguido del neumococo en las otitis medias agudas y en las crónicas la Pseudomonas aeruginosa y el estafilococo (4, 27, 28, 29).

3.2. Clasificación de las complicaciones otógenas intracraneales

Como señala Gil-Carcedo (30), para comprender las complicaciones intracraneales de las otitis medias debemos hacernos una idea tridimensional de la situación de ambos temporales a cada lado del cráneo. Es fácil en la visión de la superficie craneal; más difícil en la visión endocraneal en la cual debemos recordar la situación de la escama y, sobre todo, la de los peñascos que, acoplándose al occipital, separan la fosa craneal media de la fosa craneal posterior.

Mecanismo de producción de las complicaciones otógenas intracraneales.

Estas complicaciones y su mecanismo fueron muy bien estudiadas por los otólogos centroeuropeos a principio del siglo XX, basándose en estudios anatomopatológicos. Siguiendo a Marx (31), la propagación de la infección del oído a la cavidad craneal puede producirse: por continuidad (destrucción de las paredes óseas de separación), por caminos preformados, por intermedio de laberinto y por vía metastásica.

1. Por continuidad. Se produce por la erosión progresiva del estuche óseo del oído medio hasta llegar a la dura. Esto se produce bien por fenómenos de osteítis, bien por la destrucción que produce el colesteatoma o la asociación de ambos factores. La mayoría de las complicaciones se producen de esta manera. Körner llamó la atención sobre el hecho de que "las lesiones endocraneales estaban principalmente localizadas en la vecindad del foco" (32).

2. A través de las vías preformadas. En los lactantes, e incluso en los adolescentes, existen uniones de la mucosa del oído medio con la dura. El conducto del facial puede ser vía de propagación de la infección hacia el interior del cráneo y, en ocasiones, los canalículos caroticotimpánicos, que habitualmente son muy delgados, pueden ser grandes orificios, con lo que la progresión de la infección tiene camino abierto hacia el canal carotídeo. También se ha de tener en cuenta que el hueso temporal surge de la unión de tres piezas óseas: el peñasco, la escama y el hueso timpanal y que las suturas que los unen no están completamente consolidadas hasta cierto tiempo después del nacimiento.

3. La tercera vía por las que puede producirse la complicación intracraneal es la laberíntica. Por esta vía lo más frecuente es que se produzca la meningitis. La infección del laberinto puede pasar al endocráneo, a través del contenido nervioso del CAI. Más raro es que la propagación se haga a través del acueducto del vestíbulo, el saco endolinfático y el acueducto coclear.

4. Por vía metastásica, por el paso a través de la vía sanguínea del proceso infeccioso del oído medio al endocráneo. En muy rara ocasión puede estar justificada una complicación endocraneal por esta vía.

3.3. Clasificación de las complicaciones otógenas intracraneales

La clasificación más aceptada es la clásica de Körner (32) que, siguiendo un criterio anatómico y topográfico, divide las complicaciones, de fuera a dentro, en los siguientes tipos:

- Complicaciones extradurales: absceso extradural, en que la colección purulenta se localiza entre el estuche óseo del cráneo y la duramadre.
- Complicaciones durales, tenemos: a) La paquimeningitis externa, que acompaña casi siempre al absceso extradural, aunque también puede presentarse de forma aislada, con poca expresión clínica por lo que pasa desapercibida. b) La tromboflebitis del seno lateral, que, en ocasiones, se acompaña de una sepsis.
- Complicaciones subdurales: Son los abscesos subdurales y las meningitis.
- Complicaciones encefálicas: Son las encefalitis, los abscesos cerebrales y los cerebelosos.

Siempre se ha de tener en cuenta que estos procesos pueden no ser independientes, sino que patogénicamente pueden estar ligados unos a otros.

3.3.1. Absceso extradural

3.3.1.1. Introducción

El absceso extradural generalmente se produce porque la osteítis o colesteatoma al destruir el hueso hace que la

infección llegue hasta la dura, acumulándose el pus entre el hueso y la duramadre, la cual, al estar en contacto con el pus, reacciona con un proceso inflamatorio, por lo que suele estar enrojecida, engrosada, recubierta de granulaciones, que puede formarle un almohadillado grueso, con lo que la resistencia de la dura aumenta. Esta paquimeningitis externa que acompaña al absceso actúa de defensa y detiene la progresión de la infección al cerebro.

A veces, el mecanismo de producción es a través de una periflebitis de los pequeños vasos que atraviesan el hueso.

La extensión de la paquimeningitis y del absceso extradural es variable y, además, el tamaño no es proporcional a la destrucción del hueso. A veces, con una fístula pequeña se puede encontrar un gran absceso. Se encuentran más frecuentemente en la fosa cerebelosa que en la temporal.

Se suele encontrar como complicación de mastoiditis agudas o en procesos crónicos agudizados del niño y del joven adulto. En la era preantibiótica se presentaba en el 30% de las mastoiditis infantiles (32). François y Cougniot (33) encuentran un absceso extradural en el 8% de los niños que intervienen de mastoiditis, en general pequeños y asintomáticos.

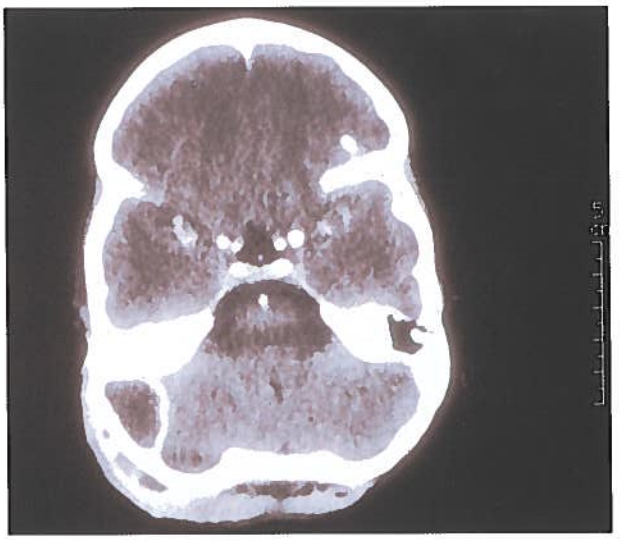

Figura 4. *Empiema epidural derecho, secundario a otomastoiditis. Afectación de partes blandas extracraneales a nivel del área occipital derecha.*

3.3.1.2. Clínica

Es la complicación que presenta menos sintomatología y además es anodina, por lo que no es infrecuente que pasen desapercibidos y sean hallazgos radiológicos o quirúrgicos al realizar una mastoidectomía. La expresión clínica se puede limitar a cefaleas localizadas. La fiebre, los signos de compresión cerebral y los signos neurológicos focales son raros.

La TC, además de definir las lesiones a nivel del oído medio, pone en evidencia el absceso demostrándose una hipodensidad extracerebral limitada con captación de contraste de forma irregular en la periferia (34) (Figs. 3 y 4).

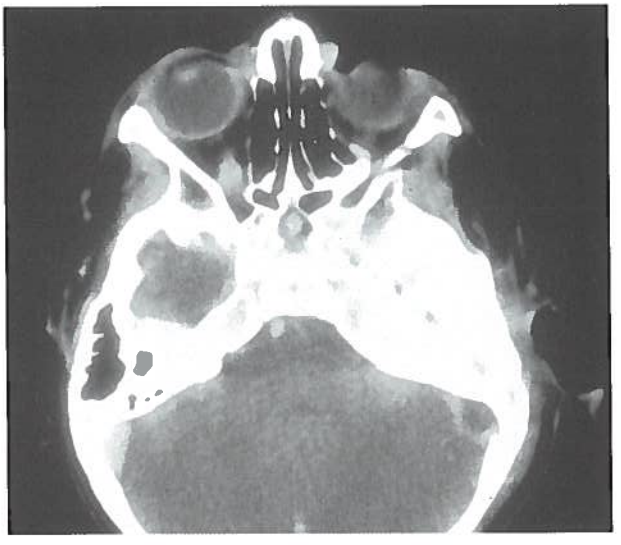

Figura 3. *Empiema epidural izquierdo, secundario a mastoiditis. Imagen de baja densidad extraaxial que capta el contraste en la periferia junto a la mastoides izquierda.*

3.3.1.3. Tratamiento

Tan pronto como se haga el diagnóstico debe de instaurarse tratamiento antibiótico y plantearse el tratamiento quirúrgico que ira encaminado, tanto a eliminar las lesiones del oído medio, como a localizar la zona del absceso con el fin de drenarlo, aparte de eliminar las lesiones óseas que se puedan encontrar.

3.3.2. Tromboflebitis del seno lateral

3.3.2.1. Introducción

El seno lateral guarda una íntima relación anatómica con las cavidades mastoideas, de las que está separado por una capa ósea. Un proceso infeccioso del oído medio y, sobre todo, una mastoiditis, a veces con destrucción ósea, puede trasladar la infección al seno lateral produciendo una flebitis y lesiones del endotelio vascular, que pueden favorecer la gestación de un trombo. En el lugar de la pared vascular lesionada hay, como primera manifestación del trombo, una membrana de fibrina a la que quedan pegadas plaquetas y leucocitos y se forma un trombo blanco, siendo el depósito ulterior de productos de coagulación y células hemáticas lo que producirá el tapón obturante, el cual puede permanecer localizado en el sitio de la lesión vascular (trombosis local) o extenderse (trombosis progresiva). En el estadio de tromboflebitis supurada, los focos infecciosos son responsables de una septicemia y de metástasis sépticas, sobre todo pulmonares.

Es una complicación excepcional en los niños en los países desarrollados, y casi siempre como consecuencia de mastoiditis agudas o agudizaciones de otitis media crónica colesteatomatosa (35).

Los gérmenes habituales son estreptococo hemolítico y neumococo, aunque cualquier germen de la flora de las otitis medias puede acarrear esta complicación. Las formas polimicrobianas no son infrecuentes.

3.3.2.2. Clínica

La tromboflebitis del seno lateral es frecuentemente asintomática y descubierta de forma accidental. Se ha de pensar en esta complicación ante un niño que presente cefaleas temporales persistentes y rebeldes y, sobre todo, si, afectándose la yugular interna, aparece una tortícolis con dolor localizado en el borde anterior del esternocleidomastoideo en ausencia de adenopatías (36). A partir de un trombo infectado, en la luz del seno lateral, aparece un cuadro de septicemia con fiebre en agujas y escalofríos.

A la exploración podemos encontrar edema occipital (signo de Griesinger) e incluso la palpación demuestra un empastamiento doloroso a la palpación a nivel de la emergencia de la vena emisaria mastoidea (grito de la piohemia de Laurens) (17).

La tromboflebitis puede acompañar una otitis conocida y tratada, pero a veces su expresión clínica puede ser discreta, por lo que el tratamiento antibiótico puede hacer que pase desapercibida y es a la hora de hacer la mastoidectomía cuando se descubre un seno lateral no depresible y ocupado (37).

La evolución es favorable si el foco séptico ótico es tratado correctamente junto a un tratamiento antibiótico apropiado. No obstante, hemos de tener en cuenta que siempre es posible una evolución desfavorable, no sólo debido a la septicemia, sino principalmente como consecuencia de una embolia séptica, sobre todo pulmonar, o incluso la propagación a los otros senos venosos. La extensión a la vena yugular, a nivel del agujero rasgado posterior, puede sospecharse ante la afección de los pares craneales IX, X y XI.

La extensión hacia el seno longitudinal, que no es rara en los niños y adolescentes, entraña un bloqueo del seno transverso, una elevación de la presión venosa intracraneal y una reducción de la reabsorción del líquido cefalorraquídeo como consecuencia de la obstrucción por granulaciones aracnoideas. Produciéndose una hipertensión intracraneal con cefaleas, náuseas y vómitos, dipoplia y edema papilar, dando lugar a la clásica hidrocefalia otógena.

Excepcionalmente (alrededor del 1%) la tromboflebitis del seno lateral puede complicarse con una tromboflebitis del seno cavernoso (38).

El diagnóstico actualmente se confirma con la TC y sobre todo con la angioresonancia (Fig. 5). El ecodoppler puede ser también útil. El hemocultivo tiene una gran importancia, ya que nos va a dar información sobre el germen o gérmenes causales.

3.3.2.3. Tratamiento

El tratamiento médico, en medio hospitalario, se basa en la administración de un antibiótico a altas dosis y adaptado al resultado del hemocultivo tan pronto como se conozca el resultado.

El tratamiento anticoagulante puede ser de utilidad, aunque siempre se ha de valorar el riesgo de hemorragia, por lo que muchos autores no son partidarios de su utilización (39, 40, 41, 42). Sin embargo, ante la asociación de una tromboflebitis del seno cavernoso, la heparinización durante 4 a 6 semanas, si bien no modifica la mortalidad, sí reduce las complicaciones neurológicas (39).

Figura 5. *Tromboflebitis del seno lateral y sigmoide izquierdos. Angioresonancia. Ausencia de flujo del lado izquierdo. Permeable el lado derecho.*

El tratamiento quirúrgico ha de comenzar con el tratamiento de las lesiones del oído medio y que comportan, al menos, una mastoidectomía, con exposición del seno lateral, siendo necesaria la punción de dicho seno, ya que si está trombosado es preciso realizar una amplia exposición y en caso de existir necrosis de su pared será conveniente su abertura, drenaje y taponamiento con surgicel en caso de hemorragia (37). La ligadura de la yugular está prácticamente abandonada, ya que no evita complicaciones y sí puede ser motivo de lesiones de los últimos pares craneales (35, 41).

3.3.3. Meningitis otógenas

3.3.3.1. Introducción

La infección otógena de las meninges (tanto en la piamadre como de la aracnoides) y del líquido cefalorraquídeo existente en el espacio subaracnoideo se puede producir tanto por otitis medias agudas, como crónicas (43). Lo habitual es que el germen llegue a las meninges directamente del oído medio y más excepcionalmente de forma indirecta a través de una laberintitis o cualquiera de las complicaciones endocraneales primarias.

Los gérmenes más frecuentemente encontrados son el *Hemophilus influenzae* y el neumococo y más excepcionalmente el estafilococo, Pseudomonas aeruginosa y proteus.

Las meningitis otógenas corresponden habitualmente a las formas supuradas difusas, que pueden tener diversos grados, desde las formas a islotes, que se pueden considerar como formas localizadas múltiples a las formas de predominio ventricular, en las que se puede encontrar un hidrocéfalo interno.

3.3.3.2. Clínica

Aunque el cuadro clínico de la meningitis es muy variable y a veces enmascarado por el tratamiento de la infección primaria. Los primeros síntomas son la cefalea intensa de localización sobre todo en región occipital,

alteraciones de la conciencia, postración, vómitos, síndrome infeccioso con hipertermia (9). Junto a esto existe el síndrome meníngeo clásico más o menos evidente, con rigidez de nuca y los signos de Kernig y Brudzinski.

Aunque es difícil la correlación entre los cambios patológicos y la sintomatología clínica, podemos distinguir varias formas de meningitis otógena:

a) *Formas graves o fulminantes,* en las que los síntomas se desarrollan rápidamente y terminan en crisis epilépticas, parálisis, coma profundo y muerte. Las lesiones se hacen irreversibles a pesar de que se actúe rápidamente. Estos casos suelen presentarse, sobre todo, en lactantes con otomastoiditis aguda a neumococo, con líquido cefalorraquídeo y hemocultivo positivos.

b) *Meningitis otógena larvada,* que corresponde a niños de corta edad que cursan con alteraciones digestivas, deshidratación y convulsiones y al sospechar una posible meningitis y realizar una punción lumbar hacemos el diagnóstico al obtener un líquido purulento.

c) *Meningitis recidivante,* que se caracteriza por la alternancia de síntomas graves y leves. Generalmente se asocia a otra complicación, sobre todo laberintitis, absceso extradural o absceso encefálico.

d) *Forma clásica,* que es la que sigue normalmente a una otitis media crónica agudizada y cuyo cuadro se suele presentar de forma progresiva y completa.

En los lactantes y niños jóvenes el diagnóstico puede ser difícil debido al predominio de signos digestivos y deshidratación, con ausencia de rigidez. No obstante, la hipotonía cervical asociada al abombamiento de la fontanela debe llamar la atención.

El diagnóstico se establece por la punción lumbar y los datos bacteriológicos del líquido cefalorraquídeo y hemocultivo, análisis de sangre y exploración otológica, que debe incluir una TC y/o RMN, que nos ayudará a precisar las posibles causas otológicas y el estado cerebral.

3.3.3.3. Tratamiento

Se basara en antibioticoterapia que traspase la barrera hematoencefálica y adaptada lo antes posible a los estudios bacteriológicos.

El tratamiento intratecal es discutido y estaría justificado durante 5 a 7 días, si existe un germen Gram negativo, si el tratamiento general no mejora el cuadro clínico y se sospecha un tabicamiento (17).

El tratamiento de la patología ótica dependerá de la necesidad de tratar las lesiones óticas encontradas.

3.3.4. Abscesos encefálicos

3.3.4.1. Introducción

Los abscesos encefálicos, tanto el temporal como el cerebeloso prácticamente no se presentan en los niños y cuando se encuentran casi siempre son consecutivos a una otitis media crónica colesteatomatosa.

La vía de propagación de la infección es la de contigüidad, por eso siguiendo la ley de Körner los abscesos encefálicos se sitúan en la vecindad inmediata de la lesión que le ha dado origen (31). Sólo cuando el absceso sea por embolización retrógrada, desde una tromboflebitis del seno lateral, podrá aparecer en un punto lejano.

La propagación por los vasos sanguíneos se comprende fácilmente, si se tiene en cuenta la disposición anatómica del sistema vascular craneoencefálico, que establece, de hecho, una continuidad entre los vasos extra e intracraneales. Esta forma de propagarse la infección parece ser la más común, sobre todo por un mecanismo de tromboflebitis retrógrada. Una vez atravesada la barrera dural, la infección sigue extendiéndose a lo largo de los vasos de la pía y cerebrales o de los espacios perivasculares de Virchow-Robin.

Los gérmenes responsables de la infección son generalmente flora mixta, siendo los gérmenes más frecuentemente aislados el estreptococo, *proteus, Pseudomonas aeruginosa* y *Estafilococo aureus* (23, 27, 37).

3.3.4.2. Clínica

En general, al principio la sintomatología es imprecisa y se confunde con la infección ótica. En las fases iniciales, pueden observarse cefalea, fiebre elevada, escalofríos, crisis epilépticas y, sobre todo, apatía y sopor, que cuando se presentan se consideran como signos de alarma.

En el estado manifiesto del absceso se encuentra la triada sintomática de Bergmann: síndrome infeccioso, síndrome de hipertensión endocraneal y síndrome neurológico focal. Aunque no de forma uniforme, alguno de los signos de estos grupos, nunca falta.

– El síndrome infeccioso suele ser discreto, de tal forma que si la fiebre es elevada, suele ocurrir que el absceso se acompañe de otras complicaciones. Siempre existe elevación de la VSG y leucocitosis.

– La presentación del síndrome de hipertensión intracraneal va a depender fundamentalmente del volumen del absceso. La cefalea, vómitos en escopetazo, bradicardia variable, así como éstasis y edema papilar se han de valorar adecuadamente.

Los signos neurológicos focales sólo faltaran cuando el absceso sea pequeño y esté situado en una zona "muda". Como es natural de la localización del absceso temporal o cerebeloso los síntomas focales van a ser distintos. Los abscesos del lóbulo temporal pueden ofrecer una clínica neurológica pobre, pues es bastante muda; pueden aparecer trastornos del lenguaje, así como crisis de epilepsia, hemiparesias o parálisis contralaterales de los miembros. Si el absceso es cerebeloso se puede presentar el síndrome típico con ataxia, dismetría, adiadococinesia, etc.

El diagnóstico nos lo va a dar, sobre todo, la TC y la RMN que permiten confirmar el diagnóstico en los estadios iniciales.

El pronóstico ha mejorado de forma evidente, de tal forma es difícil que la mortalidad supere el 20% y las secuelas, a excepción de las crisis epilépticas, suelen ser escasas (44).

3.3.4.3. Tratamiento

El tratamiento médico irá orientado a controlar la infección y la hipertensión intracraneal. La elección del

antibiótico debe influir el conocimiento o no de la bacteriología del proceso ótico.

Tan pronto como lo permita el estado del paciente debe de realizarse la punción-evacuación del absceso que permitirá la descompresión, además de administrar un antibiótico localmente y tomar una muestra para el estudio bacteriológico. Igualmente, siempre que las lesiones óticas lo requieran ha de realizarse el tratamiento quirúrgico oportuno encaminado a eliminar las lesiones óticas responsables del absceso (45).

BIBLIOGRAFÍA

1. **DHOOGE, IJ., ALBERS, FW., VAN CAUWENBERGE, PB.** "Intratemporal and intracranial complications of acute suppurative otitis media in children: renewed interest". *J Pediatr Otorhinolaryngol* 1999, 49 Suppl 1: 109-114.
2. **ALBERS, FW.** "Complications of otitis media: the importance of early recognition". *Am J Otol* 1999; 1: 9-12.
3. **KANGSANARAK, J., FOOANANT, S., RUCKPHAOPUNT, K., NAVACHAROEN, N., TEOTAKUL, S.** "Extracranial and intracranial complications of suppurative otitis media: Report of 102 cases". *J Laryngol Otol* 1993; 107: 999-1.004.
4. **GARABEDIAN, EN.** "En Risques de complications locorégionales dans les otites moyennes aiguës du nourrisson et du jeune enfant". *Arch Otolaryngol* 1993; Suppl 18-20.
5. **HAWKINS, DB., DRU, DD., HOUSE, JW., CLARK, RW.** "Acute mastoiditis in children: a revision of 54 cases". *Laryngoscope* 1983; 93: 568-572.
6. **LUNTZ, M., KAREN, G., NUSEM, S., KRONENBERG, J.** "Acute mastoiditis revisited". *Ear Nose Throat J* 1994; 73: 648-654.
7. **IMREI, L., SOTONY, P.** "Manifest mastoiditis in children: a current critical review". *Int J Pediatr Otorhinolaryngol* 1983; 5: 189-194.
8. **GEHANNO, P., BOUCOT, I.** *et al.* "Épidémiologie bacterienne de l'otite aiguë chez l'enfant, en région parisienne, de 1987 à 1991, à propos de 1.232 cas". *Lettre infeciol* 1991; 13: 408-414.
9. **BADER-MEUNIER, B., PINTO, G., TARDIEU, M.** *et al.* "Mastoiditis, meningitis and venous sinus thrombosis caused by Fusobacterium necrophorum". *Eur J Pediatric* 1994; 153: 339-341.
10. **MATHEWS, TJ., OLIVER, SP.** "Bacteriology of mastoiditis. A five-year experience at Groote Schuur Hospital". *J Laryngol Otol* 1988; 102: 397-398.
11. **PAQUELIN, F.** "Mastoiditis in infants" in: *Pediatric Othorhinolaryngology* B. Jazbi Ed. Appleton-Century-Crofts ed. New York 1980; p. 75-80.
12. **PFALTZ, RC., GRIESEMER, C.** "Complications of acute middle ear infections". *Ann Otol Rhinol Laryngol* 1984, 99 Suppl 112: 133-138.
13. **BERNARD, P.** "Réapparition de la mastoidite aiguë de l'enfant". *Rev Soc Fr ORL* 1996; 38: 53-56.
14. **HOPKIN, RJ.** "Otitis externa posing as mastoiditis". *Arch Pediatr Adolesc Med* 1994; 8: 1.346-1.349.
15. **GOLDSTEIN, NA., CASSELBRANT, ML., BLUESTONE, CD., KURS-LASKY, M.** "Intratemporal complications of acute otitis media in infants and children". *Otolaryngol Head Neck Surg* 1998; 119; 5: 444-445.
16. **TER KONDA, RP., LEVINE, SC., DUVALL, AJ., GIEBINK, GS.** "Atypical mycobacterial otomastoiditis". *Laryngoscope* 1995; 105: 1.275-1.278.
17. **CUDENNEC, Y., PONCET, JL., VERDALLE, P., BUFFE, P.** "Complications locorégionales des otites. Encycl Méd Chir" (Elsevier, Paris), *Oto-rhino-laryngologie,* 20-135-A-10. 1995 12p.
18. **TRUY, E., GRANADE, G., BENSOUSSAN, J., KAUFFMAN, I., LANGUE, J., MORGON, A.** "Les paralysies faciales péripheriques acquises de l'enfant, données actualles illustrées par 68 observations personnelles récentes". *Pédiatrie* 1992; 47: 481-486.
19. **LÓPEZ AGUADO, D., QUESADA MARÍN, P.** "Etiopatogenia de la paralisis facial". En: *Paralisis Facial Periferica.* López Aguado D. y Quesada Marín P. Editorial Garsi. Madrid 1984: 95-151.
20. **BAXTER, A.** "Deshiscence of the Fallopian canal". *J Laryngol Otol* 1971; 85: 587-594.
21. **GRAHAM, MD., BAGGER-SJOBACK, D.** "A microdissection study of the human intratemporal facial nerve canal". En: Graham MD, House WF. *Disorders of the facial nerve. Raven Press.* New York 1982: 37-42.
22. **HARTLEY, C., SAEED, SR., LYONS, TJ., PATH, MRC.** "Non-cholesteatomatous suppurative otitis media: facial nerve palsy in an immunocompromised patient". *J Laryng Otol* 1995; 109: 755-758.
23. **HADDAD, J.** "Treatment of acute otitis media and its complications". *Otolaryngol Clin North Am* 1994; 27: 431-441.
24. **CHARACHON, R., BEBEAR, JP., STERKERS, O.** *et al.* "La paralysie faciale. Le spasme hémifacial". *Société Française d'Oto-Rhino-Laryngologie.* Paris 1997: 199-210.
25. **MAGNAN, J., FREYSS, G., CONRAUX, C.** "Les Labyrinthites". En: Troubles de l' équilibre et vertiges. *Société Française d'Oto-Rhino-Laryngologie.* Paris. 1997: 441-445.
26. **RUPA, V., RAMAN, R.** "Chronic suppurative otitis media: complicated versus uncomplicated". *Acta Otolaryngol* 1991; 111: 530-535.
27. **FRIEDMAN, EM., MCGILL, TJ., HEALY, GB.** "Central Nervous system complication associated withacute otitis media in children". *Laryngoscope* 1990; 100: 149-151.
28. **KANGSANARAK, J., FOOANANT, S., RUCKPHAOPUNT, J.** *et al.* "Extracranial and intracranial complications of suppurative otitis media: Report of 102 cases". *J Laryngol Otol* 1993; 107: 999-1.004.
29. **PEARSON, CR., RIDEN, DK., GARTH, RJN., THOMAS, MR.** "Two cases of lateral sinus thrombosis presenting with extracranial head nad neck abscesses". *J Laryngol Otol* 1994; 108: 779-782.
30. **GIL-CARCEDO, LM.** "Complicaciones intracraneales de las otitis". En: *Otologia.* Vila Sala Hnos SA. Barcelona, 1997.
31. **MARX, H.** "Las complicaciones endocraneales en la supuración del oído. En: *Manual de la enfermedades del Oído.* Espasa-Calpe S.A. Madrid 1944: 433-575.
32. **KÖRNER.** Citado por H. Marx (31).

33. **FRANÇOIS, M., COUGNIOT, S.** "Mastoidites du nourrisson et de l'enfant. Encycl Méd Chir" (Elservier. Paris) *Oto-Rhino-Laryngologie.* 20-090-A-10 1998, 6 p.
34. **VANECLOO, FM., JOMIN, M., BOUCQUILLON, P.** "Abscès et empyèmes cérébraux d'origine otogène". *J Fr ORL* 1990; 39: 20-26.
35. **PEARSON, CR., RIDEN, DK., GARTH, RJN., THOMAS, MR.** "Two cases of lateral sinus thrombosis presenting with extracranial head and neck abscesses". *J Laryngol Otol* 1994; 108: 779-782.
36. **GARCIA, RD., BAKER, AS., CUNNINGHAM, MJ., WEBER, AL.** "Lateral sinus thrombosis associated with otitis media and mastoiditis in children". *Pediatr Infect Dis J* 1995; 14: 617-623.
37. **SAVIC, D., MILICIC, D., DJERIC, D.** "Complications otogènes chez les enfants". *J Fr ORL* 1991; 40: 448-451.
38. **PEROUSE, R., LEJEUNE, JM., CHARACHON, R.** "Thrombophlébites du sinus caverneux: cas particulier des origines otiques". *J Fr ORL* 1992; 69: 454-460.
39. **SINGH, B., MAHARAJ, TJ.** "Radical mastoidectomy; its place in otitic intracraneal complications". *J Laryngol Otol* 1993; 107: 1.113-1.118.
40. **LEVINE, SR., TWYMAN, RE., GILMAN, S.** "The role of anticoagulation in cavernous sinus thrombosis". *Neurology* 1988; 38: 517-522.
41. **O'CONNELL, JE.** "Lateral sinus thrombosis: a problem still with us". *J Laryngol Otol* 1990; 104: 949-951.
42. **SINGH, B.** "The management of lateral sinus thrombosis". *J Laryngol Otol* 1993; 107: 803-808.
43. **HOYT, DJ., FISHER, S.** "Otolaryngologic management of patients with subdural empyema". *Laryngoscope* 191; 101: 20-24.
44. **Kurien, M., Job, A., Mathew, J., Chandy, M.** "Otogenic intracranial abscess: concurrent craniotomy and mastoidectomy changing trends in a developing country". *Arch Otolaryngol Head Neck Surg* 1998; 124: 1.353-1.356.
45. **BALLE, M., QUESADA, P., RUBIO, E.** "Abcès cerebraux d'origine otogene". *Les Cahiers d'ORL et de Chirurgie cervico-faciale* 1988; XXIII, 5: 339-344.

74. COMPLICACIONES DE LAS RINOSINUSITIS EN NIÑOS

H. Galera Ruiz*, M. Bernal Sprekelsen**

1. INTRODUCCIÓN

Se trata de un campo de la Otorrinolaringología que, a pesar del advenimiento de la antibióticoterapia, sigue siendo importante por la elevada incidencia de sus patologías. En consecuencia, tanto la práctica profesional como el rigor académico exigen la máxima atención para su mejor diagnóstico y correcto tratamiento.

Por razones de extensión y de tiempo parece oportuno en esta ponencia, hacer una cierta limitación de las complicaciones de las rinosinusitis a aquellas que ofrecen mayor gravedad y trascendencia, al mismo tiempo que más complejos diagnósticos y tratamientos. Pero ante todo, se debe tener siempre presente el matiz pediátrico de la patología, ya que la mucosa nasal del niño es especialmente frágil y accesible a las complicaciones infecciosas.

En la Tabla 1 se recoge una clasificación actualizada de las complicaciones de las rinosinusitis según Hengerer y Yanofsky (1), las cuales se exponen a continuación:

2. COMPLICACIONES LOCALES

Las complicaciones del componente nasal de estas afecciones pueden quedar resumidas a la sinequia, el hematoma y el absceso septal. La sinequia es el producto de bandas cicatriciales desarrolladas entre dos superficies que por tumefacción se ponen en contacto, presentando tejido de granulación con pérdida de epitelio. Por tanto, el tratamiento consiste en la sección de las bandas sinequiales con interposición de láminas de silástic, las cuales deben permanecer en posición durante un periodo de dos semanas. El hematoma y el absceso septales por presión directa producen la interrupción del aporte sanguineo cartilaginoso, lo cual, si no se soluciona expeditivamente, genera consecuencias funcionales (perforación septal) y cosméticas (nariz en silla de montar) irreversibles. El tratamiento sigue la norma quirúrgica básica de incisión, drenaje y administración de antibióticos. La necrosis y perforación del tabique masiva produce sensación de obstrucción de la vía aérea, precisandose la reparación quirúrgica de esta discapacidad funcional mediante colgajos mucosos o injertos de tejido conjuntivo.

Tabla 1
Clasificación de las complicaciones de las rinosinusitis según Hengerer y Yanofsky (1)

1. **Locales**	Sinequia, hematoma y absceso septales, pólipos, osteomielitis, mucoceles y pioceles
2. **Orbitarias**	Celulitis y abscesos
3. **Intracraneales**	Meningitis, abscesos cerebrales/peridurales y trombosis del seno cavernoso
4. **Sistémicas**	Enfermedades del tracto respiratorio inferior (síndrome sinubronquial)

Los pólipos nasales en el niño prepuberal son infrecuentes y raramente secundarios a enfermedad crónica sinusal. Es muy probable que su origen resida en una enfermedad genética (fibrosis quística) o inmunológica. Para su diagnóstico es necesaria la determinación de cloro en el sudor y valorar los niveles de inmunoglobulinas en sangre. El tratamiento se dirige hacia la solución de la enfermedad sistémica en cuestión. Por otro lado, los pólipos alérgicos se presentan en el grupo de edad pediátrica mayor y su tratamiento consiste en la desensibilización programada hacia el alergeno. Como alternativa quirúrgica ante pólipos refractarios se hace la polipectomia intranasal simple bajo anestesia local ó cirugía endoscópica nasosinusal (CENS) funcional. La cirugía más radical se lleva a cabo en aquellos pacientes que, precisándola, hallan completado su crecimiento facial. Existe una entidad clinicopatológica concreta conocida con el nombre de pólipo antrocoanal de Killian que suele ser unilateral y con un tallo que asienta en el interior del seno maxilar. No responde a tratamiento médico por lo que es de elección su extirpación desde la base de implantación mediante CENS funcional (infundibulotomia y meatotomía maxilar) (2).

La enfermedad crónica rinosinusal puede desembocar en un mucocele ó piocele, tras la obstrucción continuada y

* Servicio de ORL. Hospital Virgen de la Macarena, Sevilla.
** Servicio de ORL. Hospital Clínic, Barcelona.

finalmente completa de los ostium de drenaje de los senos; su diagnóstico es por clínica y TAC, y su tratamiento quirúrgico mediante CENS o abordaje externo.

Con la aparición y difusión de nuevos agentes antimicrobianos la osteomielitis ha pasado a ser una complicación rara de las rinosinusitis, que se presenta en pacientes abandonados o infratratados. En los lactantes y niños pequeños es más frecuente en el hueso maxilar, produciéndose eritema, edema y dolor localizado sobre el hueso. A partir de los seis años, con el desarrollo del seno frontal, también puede aparecer en esta localización. La escintigrafía ósea se utiliza como apoyo diagnóstico en los casos dudosos, como estudio de extension y para la evaluación objetiva de la respuesta terapeútica (3). El tratamiento de elección es el quirúrgico, que busca la exéresis del hueso coalescente, por lo que el fresado debe extenderse hasta la aparición de sangrado fresco en los bordes óseos. Adicionalmente, se administra antibioticoterapia intravenosa de amplio espectro durante dos o tres semanas seguida de otras seis semanas más por vía oral.

3. COMPLICACIONES ORBITARIAS

De la amplia clasificación de Schramm y *cols.* (4) parece oportuno desarrollar, por su mayor frecuencia y significación: la celulitis orbitaria, el absceso subperióstico y el absceso orbitario.

La extensión directa de la rinosinusitis hacia la órbita es consecuencia de la particular estructura facial de la niñez (hueso más delgado y poroso, orificios vasculares mayores y líneas de sutura abiertas) (Fig. 1). En la rinosinusitis etmoidal se produce una necrosis de la lámina papirácea por interrupción del aporte sanguíneo perióstico secundario a la presión del exudado purulento. La propagación de la infección hacia la órbita se traduce en edema de sus tejidos que clínicamente se manifiesta como: proptosis, movilidad extraocular limitada y quemosis (Fig. 2). En este estadio de celulitis orbitaria, el tratamiento de elección consiste en: hospitalización y antibioticoterapia endovenosa, junto a la aplicación tópica de descongestionantes nasales y medialización del cornete medio. Los patógenos más frecuentes son: *Streptococcus pneumoniae, Haemophilus influenzae* no tipificable, *Moraxella catarrhalis* y *Stafilococcus* productor de penicilinasas, siendo los antibióticos de elección las cefalosporinas de segunda generación (cefuroxima, cefixima) conjuntamente con metronidazol. Esta combinación antibiótica posee excelente difusión a través de la barrera hematoencefálica y tiene un amplio espectro de acción incluyendo la mayoría de los gérmenes anaerobios (*Bacteroides* en particular). Existen algunas cefalosporinas de tercera generación (ceftriaxona) que también presentan muy buena penetración hematoencefálica y amplio espectro de actividad (5). Si se encuentra proptosis significativa acompañada de limitación de movimientos oculares o cambios de visión, es necesario practicar una TAC que incluya cortes axiales y coronales de senos y cerebro para descartar absceso subperióstico, orbitario o frontal (Fig. 3).



Figura 1. *Representación esquemática de un corte coronal a nivel orbitario. Patrones de extensión de la rinusinusitis hacia la órbita (flechas rojas). Desde la órbita o el seno frontal la infección puede alcanzar el endocráneo (flechas verdes).*



Figura 2. *Imagen clínica que pone de manifiesto la celulitis orbitaria izquierda con edema palpebral, y el drenaje de un absceso intracraneal a través de la línea de incisión de la craniotomía.*

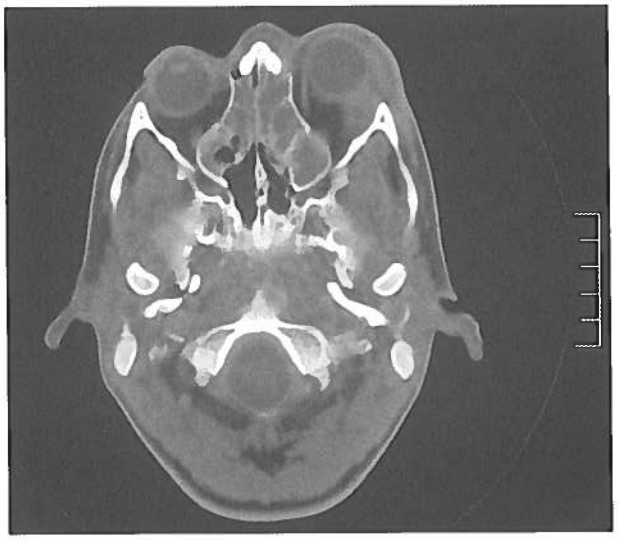

Figura 3. *TAC axial. Sinusitis etmoidal bilateral con celulitis orbitaria izquierda y proptosis.*

La TAC resulta la técnica de elección en la evaluación de los defectos óseos del seno etmoidal y de las complicaciones orbitarias, mientras que si la infección se extiende hacia el apex orbitario y seno cavernoso, acompañándose de cambios neurológicos progresivos, es necesario disponer de RM para el correcto diagnóstico y evaluación (6). Se debe mantener un elevado índice de sospecha de absceso subperióstico ante una celulitis orbitaria que no responde por completo a tratamiento médico, pues requiere drenaje quirúrgico. Si se difiere el drenaje la peor consecuencia puede ser la pérdida de visión permanente (7). Se ha de prestar una especial atención clínica hacia el edema orbitario en aumento, el eritema palpebral, con imposibilidad para cerrar los ojos por completo, la marcada quemosis, proptosis, disminución de la movilidad extraocular y la pérdida de la agudeza visual; ante estos hallazgos se precisa de una consulta urgente con el Servicio de Oftalmología.

El método tradicional y estándar de drenaje de un absceso periorbitario consiste en el abordaje propio de la etmoidectomía externa mediante una incisión longitudinal de la piel a media distancia entre el canto interno del ojo y el dorso medionasal, haciéndose una disección por planos hasta (a través del periostio) el despegamiento del periostio de la pared medial de la órbita, donde se expone el seno etmoidal a través del defecto necrótico. Se drena el absceso subperióstico y se realizará una etmoidectomía a demanda para resecar el tejido irreversiblemente enfermo. Si se tratase de un absceso del tejido orbitario, la periórbita debe ser incidida para efectuar la evacuación. La herida quirúrgica se cierra por planos, dejándose un drenaje a través de la línea de incisión y otro intranasal que ocupe meato medio desde un seno etmoidal ya limpio (8).

Actualmente la técnica quirúrgica de elección es la etmoidectomía y el drenaje endoscópicos. Los mayores problemas de esta metodología son el sangrado de la mucosa inflamada y las naturales particularidades de la anatomía facial pediátrica que motiva un campo quirúrgico muy reducido. Las ventajas son una más rápida y más fisiológica resolución de la inflamación y un menor riesgo de infección de la herida quirúrgica, a la par que se evita una cicatriz externa en un área muy visible (9). La etmoidectomía externa puede quedar reservada para aquellos casos en los que la clínica orbitaria no se solucione tras una intervención endoscópica o bien no se consiga una exposición adecuada para la práctica de esta técnica (10, 11).

4. COMPLICACIONES INTRACRANEALES

La extensión intracraneal de la rinosinusitis es a partir del compromiso de los senos frontales, etmoidales y esfenoidales, manifestándose con una clínica de irritación o infección meníngea (meningitis), y/o con abscesos cerebrales o peridurales. La meningitis se presenta con el síndrome característico: dolor en la región de la cabeza y cuello, letargia, fiebre y rigidez de nuca; es típico el signo de Kernig, precipitándose el dolor con la flexión anterior del cuello. Si el índice de sospecha es elevado se realiza una punción lumbar y exámen microbiológico y bioquímico del líquido cefalorraquídeo, a la vez que hospitalización para la administración intravenosa de dosis elevadas de antibióticos (ceftriaxona) y monitorización neurológica. Como terapéutica complementaria se recomienda profilaxis anticonvulsivante y corticoides para la reabsorción del edema cerebral (12).

La clínica de los abscesos intracraneales es de evolución más sórdida y lenta, por lo que no es infrecuente que no se logre un diagnóstico temprano, sobre todo si su localización es el área frontal (13). Por tanto, ante historias de problemas rinosinusales no resueltos, conviene mantener un elevado índice de sospecha en caso de cefaleas profundas, dificultad para la concentración y letargias (14). El diagnóstico se hace por TAC (Fig. 4) y el tratamiento es neuroquirúrgico mediante craneotomía, incisión y colocación de drenaje, además de antibioticoterapia sistémica intravenosa (15). Es recomendable la CENS electiva a posteriori, que permita la erradicación del foco sinusal y evitar así recidivas.

La infección insidiosa y la tromboflebitis retrógrada a través de las venas nasal y angular, puede extenderse hasta causar una trombosis del seno cavernoso (Fig. 5). Esta complicación se acompaña de edema y eritema palpebral, quemosis severa progresiva y paresia de los músculos extraoculares que desemboca en oftalmoplegia completa, aparte de la sintomatología general. Recientemente se ha llamado la atención sobre la posible participación de la vena oftálmica superior en el proceso trombogénico modificando seriamente el cuadro clínico (16). El tratamiento consiste en hospitalización, antibioticoterapia intravenosa de amplio espectro, terapéutica anticoagulante y corticoides. Hay que distinguir entre la heparina, que previene la propagación del trombo, y la urokinasa que, a través de sus propiedades fibrinolíticas, puede ser efectiva en la disolución y recanalización del coágulo, debiéndose utilizar la primera en la enfermedad activa y la segunda en la evolución inmediata, teniendo siempre en cuenta las contraindicaciones de su aplicación (17).

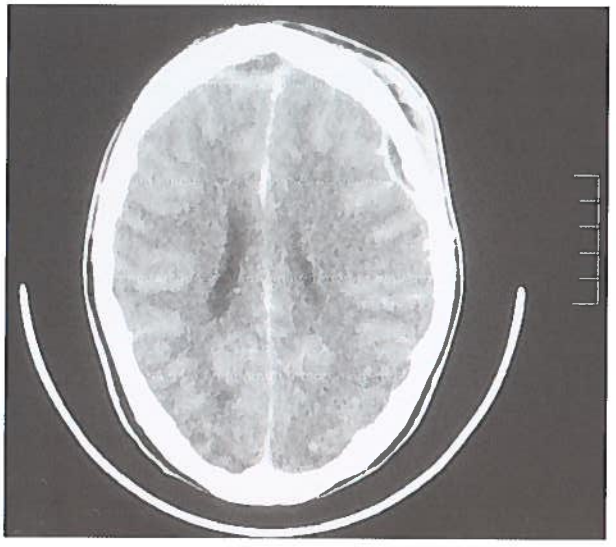

Figura 4. *TAC axial que demuestra dos abscesos epidurales, uno frontal y otro parietal, con la clásica configuración lenticular. Existe desplazamiento de la línea media cerebral y colapso del ventrículo izquierdo. También se aprecia inflamación y edema de tejidos blandos en zona que se corresponde con la celulitis orbitaria izquierda.*

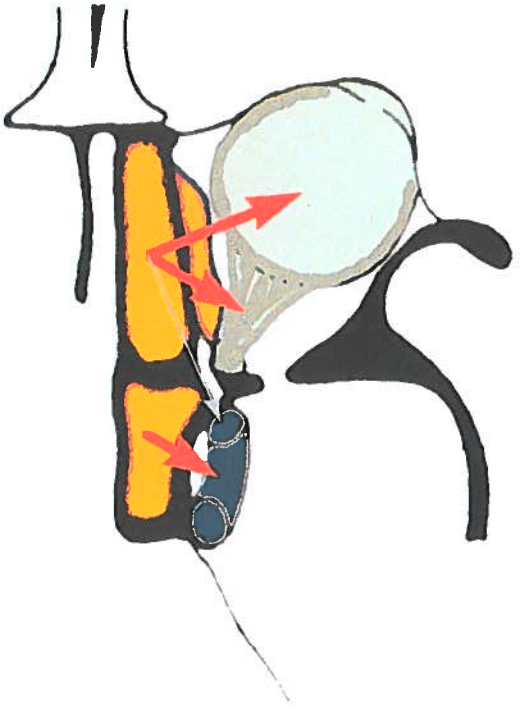

Figura 5. *Representación esquemática de un corte axial a nivel orbitario. Se advierte estrecha relación entre la lámina papirácea del seno etmoidal y esfenoidal con el globo ocular, nervio óptico y seno cavernoso. La progresión de la rinosinusitis etmoidal y esfenoidal puede desembocar por vía directa (flechas rojas) o mediante diseminación linfática y venosa regional (flecha azul) en inflamación intraocular y trombosis del seno cavernoso.*

5. COMPLICACIONES SISTÉMICAS

Se ha demostrado que los niños que padecen infecciones rinosinusales crónicas pueden también presentar una clínica de traqueobronquitis y neumonitis recurrentes con una frecuencia mayor de la esperada en la población general (18). Por consiguiente, se admite una conexión sistémica entre estas patologías (síndrome sinubronquial), que obliga al tratamiento de la afección rinosinusal (antibióticos y descongestionantes nasales) en tales enfermedades pulmonares recurrentes. En caso de no ceder la sintomatología clínica, se pueden tomar cultivos directamente del seno maxilar mediante punción y lavado a través del meato inferior, con el objeto de ensayar un planteamiento terapéutico más dirigido. En un estudio reciente, Park y *cols.* (19) demuestran que la CENS funcional mejora la sintomatología broncopulmonar en pacientes afectos de sinusitis.

BIBLIOGRAFÍA

1. **HENGERER, AS., YANOFSKY, SD.** "Complications of nasal and sinus infections". In: Bluestone CD, editor. Pediatric Otolaryngology. 3rd ed. Philadelphia: *WB Saunders;* 1996. p. 845-846 (grade B).
2. **ADEMA, J., MASSEGUR, H., BERNAL, M.** *et al.* "Cirugía endoscópica nasosinusal". *Ponencia oficial de la XXXI Reunión anual de la Sociedad Española de Otorrinolaringología y Patología Cervicofacial.* Ed. Garsi. Madrid 1994.
3. **ALAZRAKI, NP.** "Radionuclide imaging in the evaluation of infectious and inflamatory disease". *Radiol Clin North Am* 1993; 31: 783-794.
4. **SCHRAMM, VV., CARTER, HD., KENNERDELL, JS.** "Evaluation of orbital cellulitis and results of treatment". *Laryngoscope* 1982; 92: 732.
5. **MANDELL, GL., DOUGLAS, RG. Jr., BENNETT, JE.** "Principles and practice of infectious disease". 3rd ed. New York: *Churchill Livingstone;* 1990.
6. **EUSTIS, HS., MAFEE, MF., WALTON, C.** *et al.* "MR imaging and CT of orbital infections and complications in acute rhinosinusitis". *Radiol Clin North Am* 1998; 36: 1165-1183.
7. **PATT, BS., MANNING, SC.** "Blindness resulting from orbital complications of sinusitis". *Otolaryngol Head Neck Surg* 1991; 104: 789-795.
8. **GERSHWIN, ME., INCAUDO, GA.** "Diseases of the sinuses. A comprehensive textbook of diagnosis and treatment". 1st ed. New Jersey: *Humana Press Inc;* 1996.
9. **BERNAL, M., SPREKELSEN, C.** "Cirugía endoscópica nasosinusal. Aspectos técnicos". *Acta Otorrinolaringol Esp* 1991; 42: 227-232.
10. **MANNING, SC.** "Endoscopic management of medial subperiosteal orbital abcess". *Arch Otolaryngol Head Neck Surg* 1993; 119: 789.
11. **DEUTSCH, D., EILON, A., HEVRON, I.** *et al.* "Functional endoscopic sinus surgery of orbital subperiosteal abcess in children". *Int J Pediatr Otorhinolaryngol* 1996; 34: 181-190.

12. **SCHAAD, UB., LIPS, U., GNEHM, HE.** *et al.* "Dexamethasone therapy for bacterial meningitis in children". *Lancet* 1993; 342: 457-461.
13. **CLAYMAN, GL., ADAMS, GL., PAUGH, DR.** *et al.* "Intracranial complications of paranasal sinusitis: a combined institutional review". *Laryngoscope* 1991; 101: 234.
14. **BAGDATOGLU, H., ILDAN, F., CETINALP, E.** *et al.* "The clinical presentation of intracranial abcesses: a study of seventy-eight cases". *J Neurol Sci* 1992; 36: 139-143.
15. **OSENBACH, RK., LOFTUS, CM.** "Diagnosis and management of brain abscess". *Neurosurg Clin North Am* 1992; 3: 403-420.
16. **BERENHOLZ, L., KESSLER, A., SHLOMKOVITZ, N.** *et al.* "Superior ophtalmic vein thrombosis: complication of ethmoidal rhinosinusitis". *Arch Otolaryngol Head Neck Surg* 1998; 124: 95-97.
17. **SOFFERMAN, RA.** "Cavernous sinus thrombophlebitis secondary to sphenoid sinusitis". *Laryngoscope* 1991; 93: 797.
18. **MANNING, SC.** "Pediatric sinusitis". *Otolaryngol Clinics North Am* 1993; 26: 623-638.
19. **PARK, AH., LAN, J., STANKIEWICZ, J.** *et al.* "The role of functional endoscopic surgery in asthmatic patients". *J Otolaryngol* 1998; 27: 275-280.

ÍNDICE ONOMÁSTICO

Absceso de Bezold, 62
Absceso orbitario, 257
Absceso periamigdalino, 452, 460
Absceso retrofaríngeo, 425, 493, 500
Absceso subperióstico de mastoides, 62
Abscesos encefálicos, 661
Ácaros, 320
Acondroplasia (Parrot), 111
Actinomicosis, 521
Acueducto coclear, 61
Acueducto de Falopio, 205
Acueducto vestibular, 61
Adenitis cervical bacteriana, 518
Adenitis viral, 516
Adenoamigdalectomía en el SAOS, 478
Adenoidectomía, 31
Adenoidectomía, complicaciones postoperatorias inmediatas, 468
Adenoidectomía, complicaciones tardías, 469
Adenoidectomía, consentimiento informado, 465
Adenoidectomía, Hospital de Día, 466
Adenoidectomía, precauciones, 465
Adenoidectomía, técnica quirúrgica, 467
Adenoma pleomorfo, 530
Adenopatías cervicales, enfermedades víricas asociadas, 517
Aeroalergenos polínicos, 319
Afasia infantil, 609
Afasia-Epilepsia, 609
Agranulocitosis, 452
Alergia alimentaria, 321
Alergia por neumoalergenos, 321
Amígdalas palatinas, papel inmunológico, 457
Amigdalectomía, 31
Amigdalectomía, contraindicaciones, 459
Amigdalectomía, indicaciones, 458
Amigdalectomía, técnica quirúrgica, 460
Amigdalitis crónica, 460
Angina de Ludwig, 503
Angiofibroma juvenil, 260, 305, 561, 562
Angiofibroma, clasificación de Fisch, 562
Ann Arbor, clasificación, enfermedad de Hodgkin, 563
Anomalía de Mondini, 60
Anomalías branquiales, 505
Anomalías de la segunda hendidura, clasificación, 507
Anomalías vasculares, 510
Anormalidades neurootológicas, 199

Anotia, 167
Antibióticos, infecciones ORL pediátricas, 549
Antihistamínicos de 1a generación, 326
Antihistamínicos de 2a generación, 327
Antihistamínicos tópicos, 327
Antihistamínicos, 275
Antileucotrienos, 326
Apicitis petrosa, 63
Aplasia coclear, 60
Apnea en neonatos y lactantes, 471
Apnea en niños y adolescentes, 472
Apoptosis, 579
Arcos branquiales, anomalías, 490
Arrinia, 315
Artritis reumatoide juvenil, 430
Atavismo, 578
Atopia, desarrollo, 324
Atresia de coanas, 254, 339
Atresia de coanas, cirugía, 341
Atresia del conducto auditivo externo, 177
Atresia del punto lagrimal, 334
Atresia nasal anterior congénita, 316
Atresias laríngeas, 380
Audiometría Condicionada de Refuerzo Operante Tangible, 52
Audiometría Condicionada de Refuerzo Operante Visual, 52
Audiometría de actuación, 52
Audiometría de juego, 52
Audiometría de Observación de la Conducta, 50
Audiometría por Refuerzo Visual, 51
Audiometría tonal liminar, 52
Audiometría Verbal de Emergencia, 52
Audiometría vocal, 53
Audioprótesis de vía aérea, 75
Audioprótesis de vía ósea, 75
Audioprótesis implantables, 75
Audioprótesis, adaptación, 72
Audioprótesis, 71
Audioprótesis, fitting, 78
Axonotmesis, 206

Base del cráneo, clasificación de las malformaciones, 576
Base del cráneo, desarrollo, 575
Bromuro de ipratropio, 328
Broncoscopia rígida, 435
Broncoscopia rígida, complicaciones, 436
Broncoscopios, 350
Brucelosis, 521

Canal wall-down (CWD), 139
Canal wall-up (CWU), 139
Carcinoma de rinofaringe, 562
Carcinoma folicular de tiroides, 560
Carcinoma medular de tiroides, 560, 561
Carcinoma mucoepidermoide, 531
Carcinoma papilar de tiroides, 560
Carcinomas diferenciados de tiroides, 561

Cefaloceles sincipitales basales, 588
Cefaloceles, 255, 585
Celulitis orbitaria, 666
Celulitis, 257
Cerumen, 48
Chispas de soldadura, quemaduras, 625
Cirugía endoscópica funcional, 303
Cirugía endoscópica nasosinusal, indicaciones "absolutas", 278, 304
Cirugía endoscópica nasosinusal, indicaciones relativas, 304
Citomegalovirus (CMV), 239, 518
Clasificación audiométrica de las deficiencias auditivas, 53
Clasificación de las complicaciones de las rinosinusitis, 665
Clasificación de las complicaciones otógenas intracraneales, 658
Clasificación de los cordomas de base de cráneo, 595
Clasificación de Ann Arbor enfermedad de Hodgkin, 563
Clasificación de Fisch, 562
Clasificación de House-Brackmann, 206
Clasificación de Jahrsdoerfer, 178
Clasificación de las anomalías de la segunda hendidura, 507
Clasificación de las disfonías infantiles, 360
Clasificación de las técnicas de timpanoplastia, 136
Clasificación de los descongestionantes, 327
Clasificación de St. Jude para linfomas no-Hodgkin, 564
Clasificación de tumores salivares, 530
Clasificación de las malformaciones de la base del cráneo, 576
Clasificación de los rabdomiosarcomas por estadios, 556
Clasificación TNM de sarcomas de partes blandas, 556
Clasificación de los trastornos del lenguaje oral, 607
Cofosis, 72
Colesteatomas primarios, 65
Colesteatomas secundarios, 65
Colgajos faríngeos, 485
Complicaciones de las mastoiditis, 148
Complicaciones de las rinosinusitis, clasificación, 665
Complicaciones en la broncoscopia rígida, 436
Complicaciones otógenas intracraneales, clasificación, 658
Concha bullosa, 272
Conducto auditivo externo, hipoplasia, 59
Conducto nasolacrimal, obstrucción congénita, 334
Conducto nasolacrimal, quiste, 254
Conducto tirogloso, anomalías, 509
Consentimiento informado, adenoidectomía, 465
Consentimiento informado, 37
Contraindicaciones de exploraciones flexibles, 352
Contraindicaciones de la amigdalectomía, 459
Control antiácaros, 324
Control Automático de Ganancia, 74
Contusión laberíntica, 182
Cordomas de base de cráneo, clasificación, 595
Cordomas, 594
Corticoesteroides tópicos, 275
Corticoides en los hemangiomas, 511
Crib-o-grama, 50
Cromoglicato sódico, 326
Crup, 425
Cuello, heridas penetrantes, 617

Cuello, traumatismos, 615
Cuerpo extraño ótico, 641
Cuerpos extraños en las fosas nasales, 643
Cuerpos extraños faríngeos y laringotraqueales, 645
Cuerpos extraños laringotraqueobronquiales, 433

Dacriocistocele, 334
Dacriocistorrinostomía endoscópica, 305, 336
Dacriocistorrinostomía endoscópica, indicaciones, 336
Decanulación traqueal accidental, 391
Deficiencias auditivas, clasificación audiométrica, 53
Derivados de los arcos, hendiduras y bolsas branquiales, 506
Dermatomiositis, 430
Dermoides, 255
Desarrollo del lenguaje, trastornos primarios, 607
Desarrollo del lenguaje, trastornos secundarios, 608
Desarrollo lingüístico, 83
Desarrollo lingüístico, 83
Descongestionantes nasales, clasificación, 327
Diastema laríngeo, 382
Dietas de exclusión, 323
Difteria (crup diftérico), 428
Disartria del desarrollo, 608
Disfasia receptivo-expresiva / disfasia expresiva, 608
Disfemia/Tartamudez, 609
Disfonía infantil, protocolo diagnóstico, 359
Disfonía, 356
Disfonía, diagnóstico, 358
Disfonías funcionales, 362
Disfonías infantiles, clasificación, 360
Disglosias, 608
Dislalia, 607
Disostosis acrofacial tipo I de Nager, 242
Disóstosis craneofacial (Crouzon), 111
Displasia de Mondini, 184
Displasia de Scheibe, 184
Displasia fibrosa facial, 310
Displasia fibrosa, 67, 260
Displasias osiculares, 59
Duplicaduras epiteliales, 577
Dysphonia plicae ventricularis neonatorum de Jackson, 385

Edema angioneurótico, 425
Electrococleografía, 55
Electronistagmografía, 193
Elevadores del paladar, 485
Emisiones otoacústicas, 197
Empiema epidural derecho, 659
Empiema mastoideo, 62
Encefalitis por Herpes simple, 240
Encefalopatía, 608
Endoscopia nasal, 249
Enfermedad de Crouzon (disóstosis craneofacial), 111
Enfermedad de Hodgkin, 563
Enfermedad de Hodgkin, clasificación de Ann Arbor, 563
Enfermedad de Kawasaki, 211

Enfermedad de Kikuchi-Fujimoto, 522
Enfermedad de Lyme, 210
Enfermedad de Norrie, 242
Enfermedad de Parrot (acondroplasia), 111
Enfermedad del grito del gato (Síndrome del "maullido"), 362
Enfermedad por arañazo de gato, 520
Enfisema cervical, 391
Enfisema retrofaríngeo, 616
Enoftalmo, 190
Epidermoides, tumores, 255
Epiglotitis y laringotraqueobronquitis, diagnóstico diferencial, 424
Epiglotitis, 492
Epistaxis, 649
Escala de Taussig, 370, 427
Escala de Westley modificada, 370
Escintigrafía gastroesofágica, 540
Esfinter-faringoplastia, 486
Esofagoscopia, 354
Espacio submandibular, infecciones, 503
Espacios profundos del cuello, vías de entrada, 500
Estenosis del CAE, 625
Estenosis del foramen piriforme, 255
Estenosis glóticas, 415
Estenosis imputables a reflujo gastro-esofágico, 405
Estenosis laríngeas y traqueales congénitas, 405
Estenosis laringotraqueales adquiridas, 403
Estenosis laringotraqueales de origen infeccioso, 405
Estenosis laringotraqueales post-inhalación, 404
Estenosis post-ingestión de cáusticos, 404
Estenosis post-intubación prolongada, 404
Estenosis post-traqueotomía, 404
Estenosis subglótica congénita, 405
Estenosis subglótica, 381
Estenosis subglóticas y traqueales, 416
Estenosis supraglóticas, 415
Estenosis traqueal congénita extrínseca, 406
Estenosis traqueal congénita intrínseca, 406
Estesioneuroblastoma, 261
Estridor de etiología traqueal, 369
Estridor en el nivel gloto-subglótico, 368
Estridor en el nivel supralaríngeo-supraglótico, 368
Estridor, 367
Estridor, manejo de los pacientes, 372
Exploración bucal, 446
Exploración craneofacial, 446
Exploración faríngea, 447

Faringitis por reflujo gástro-esofágico, 538
Faringoamigdalitis en las hemopatías, 452
Faringoamigdalitis, agentes infecciosos, 449
Faringoesofagoscopia funcional de Hermann, 541
Fascitis necrotizante, 503
Fibrobroncoscopia flexible, indicaciones, 349
Fibroscopios, 351
Fibrosis quística, (mucoviscidosis), 273, 305, 526
Fístula de Gellé, 655

Fístula lacrimal congénita, 334
Fístula laringotraqueoesofágica, 382
Fístula perilinfática, 182
Fístulas del dorso nasal, 593
Flemón periamigdalino, 460
Fractura del hueso timpanal, 625
Fracturas del hueso temporal, 208, 625, 627
Frecuencia y porcentaje TPB (tumores de partes blandas), 553
Fusión del paladar, 580

Ganglio geniculado, 205
Genes de la sordera, 228
Gliomas, 256, 589
Granuloma supraestomal, 392
Granulomas post-intubación, 429
Granulomatosis de Wegener, 430

Habla, desarrollo normal, 605
Halitosis, 446
Hemangiolinfangiomas, 512
Hemangioma subglótico, 362, 406, 497
Hemangioma, 530, 559
Hendidura labiopalatina, 294
Hendiduras faciales y nasales, 293
Hendiduras laringo-tráqueo-esofágicas, 406
Hidropesía endolinfática, 183
Higiene vocal infantil, 364
Higroma quístico (linfangioma), 530
Higroma quístico, 512
Hiperbilirrubinemia, 240
Hipersalivación, 525
Hipersomnia idiopática del SNC, 477
Hipoacusia en el lactante, 90
Hipoacusia en neonatos, 238
Hipoacusia en recién nacidos, 90
Hipoacusia social, 80
Hipoacusia, 72
Hipoacusias neurosensoriales profundas bilaterales, 89
Hipoacusias no genéticas, 239
Hipoacusias postlocutivas, 72
Hipoacusias prelocutivas, 72
Hipoplasia del CAE, 59
Hiposalivación, 525
Hipoventilación alveolar central idiopática, 477
Histiocitosis de células de Langerhans, 69, 639
Histiocitosis sinusal con linfadenopatías masivas (síndrome de Rosai-Dorfman), 522
House-Brackmann, gradación de las parálisis faciales, 206

IgE específica, detección, 323
Impedancia eléctrica múltiple intraluminal, 541
Impedanciometría, 114
Implantes cocleares, 217
Índice de apnea, 472
Infección vírica, 123
Infecciones micobacterianas, diagnóstico diferencial, 519
Inflamaciones cervicales más comunes, 516

Inhibición lateral, 24
Injerto de Thiersch, 179
Inmunoterapia, 329, 330
Insuficiencia velofaríngea, etiología, 482
Insuflación tubárica, 117
Intolerancia alimentaria, 321

Jahrsdoerfer, clasificación radiológica, malformaciones de oído medio, 178
Jet ventilation, 439

Ketotifeno, 326

Laberintitis, 127, 657
Labio leporino bilateral, 298
Laringe infantil, características morfológicas y acústicas, 355
Laringe, traumatismos laríngeos, 364
Laringitis aguda inespecífica, 422
Laringitis agudas infecciosas, 364
Laringitis crónica, 422, 429, 430
Laringitis por reflujo, 538
Laringitis supraglótica o epiglotitis aguda, 423
Laringocele, 513
Laringoceles, 385, 406
Laringomalacia, 384, 397, 405, 492
Laringoptosis, 382
Laringoscopia pediátrica, 353
Laringotraqueitis membranosa, 492
Laringotraqueitis, 492
Laringotraqueobronquitis aguda vírica, 425
Laringotraqueobronquitis necrotizante, 428
Laringotraqueobronquitis subglótica, 427
Laringotraqueoplastias, 411
Lectura labial, 81
Lenguaje oral, clasificación de los trastornos, 607
Lenguaje, desarrollo normal, 606
Lesiones de faringe y esófago cervical, 619
Lesiones de la laringe, 618
Lesiones de la tráquea, 619
Lesiones de las vértebras cervicales y de la médula espinal, 619
Lesiones de nervios periféricos y pares craneales (IX-XII), 619
Lesiones del conducto torácico, 618
Lesiones por intubación, 364
Leucosis aguda, 452
Licuorrea, 131
Linfangioma (higroma quístico), 530
Linfangiomas capilares, 512
Linfangiomas cavernosos, 512
Linfangiomas, 490, 559
Linfomas nasales, 261
Linfomas no-Hodgkin, clasificación de St. Jude, 564
Litiasis salivar, 528

Malacia supraestomal, 392
Malformación de Arnold-Chiari, 376
Malformación de Michel, 60
Malformaciones de la base del cráneo, clasificación, 576

Malformaciones del oído medio, 173
Malformaciones frontonasales, 581
Malformaciones laríngeas, 379
Malformaciones linfáticas, 512
Maniobra de Heimlich, 435
Maniobra de Valsalva, 48
Manometría esofágica, 540
Mascarilla laríngea, 353, 388
Mastoidectomía, 147
Mastoiditis de Bezold, 654
Mastoiditis enmascarada, 144
Mastoiditis pseudo-Bezold, 655
Mastoiditis temporocigomática, 655
Mastoiditis yugodigástrica de Duhnn-Mouret, 655
Mastoiditis, 141, 638, 653
Mastoiditis, complicaciones, 148
Mastoiditis, diagnóstico radiológico, 145
Mastoiditis, formas clínicas, 143
Mastoiditis, microbiología, 143
Mastoiditis, tratamiento médico, 146
Mastoiditis, tratamiento quirúrgico, 147
Medicación antirreflujo, 541
Membranas laríngeas y atresia, 406
Membranas laríngeas, 359
Meningitis otógenas, 660
Meningitis, 127
Meningoceles, 317
Meningoencefalocele, 60, 317
Microtia, 167
Miositis focal, 522
Miringitis granulomatosa, 639
Miringoesclerosis, 106
Miringoplastia y timpanoplastia, indicaciones, 137
Miringoplastia, técnicas, 138
Miringotomía, 147
Moléculas de adhesión, 579
Monitorización esofágica del pH, 540
Mononucleosis infecciosa, 517
Mucocele, 257
Mucopolisacaridosis, 242
Mucoviscidosis, (fibrosis quística, 273, 305, 526
Músculos del esfínter velofaríngeo, 481
Mutación de la voz, 356
Mycobacteria tuberculosis, 519

Narcolepsia, 477
Nariz bífida, 315
Nedocromil sódico, 326
Nervio vago, 375
Neuroapraxia, 206
Neurofibromas, 495
Neurotmesis, 207
Niño implantado, rehabilitación, 221
Nistagmos espontáneos, diagnóstico diferencial, 190
Nistagmos posicionales, 183
Nódulos vocales, 363

Obstrucción de la cánula de traqueostomía, 391
Obstrucción nasal, causas, 263
Obstrucción tubárica, 123
Obturadores dentales, 485
Oralismo complementado con claves manuales, 85
Oralismo complementado con grafías manuales, 86
Oralismo complementado con signos gestuales, 85
Oreja de Stahl, 157
Oreja de Wildermuth, 157, 158
Oreja en teléfono, 156
Oreja felina, 158
Oreja péndula, 158
Orejas en asa, 151
Orejas voladoras, 158
Osteomas, 260
Osteomielitis del temporal, 656
Otalgia, 631
Otalgia, causas, 632
Otitis externa difusa, 638
Otitis externa maligna, 638
Otitis externa necrotizante, 211
Otitis externa, 129
Otitis media aguda, 104, 121, 637
Otitis media crónica colesteatomatosa, 639
Otitis media crónica simple, 639
Otitis media hemorrágica, 638
Otitis seromucosa, 104
Otitis serosa, 109
Otitis tuberculosa, 639
Otoemisiones acústicas, 55, 92
Otoemisiones espontáneas, 56
Otoemisiones evocadas de productos de distorsión, 56
Otoemisiones evocadas transitorias, 56
Otoemisones acústicas, TEOAE, 99
Otohematoma, 622
Otolicuorrea, 628
Otolicuorrea, causas, 132
Otoplastia, 151
Otorragia traumática, 638
Otorragia, 131
Otorrea asociada a drenajes transtimpánicos, 638
Otorrea, 129, 637
Otorrea, causas, 130

Pabellón auricular, displasia, 157, 167
Pabellón auricular, heridas, 621
Palatoplastia de retroceso (pushback), 485
Papilomatosis laríngea, 437
Paracentesis timpánica, 128
Parálisis congénita unilateral del labio inferior, 208
Parálisis de Bell, 65, 207
Parálisis de cuerdas en línea media, 416
Parálisis de cuerdas vocales, 405
Parálisis facial, 127, 205, 656
Parálisis laríngea congénita, 362, 383
Parálisis recurrencial unilateral. tratamiento, 377

Parálisis recurrencial, 375
Pared faríngea posterior, aumento, 485
Pares craneales, exploración clínica, 185
Parotiditis aguda epidémica, 526
Parotiditis recurrente de la infancia, 527
Parotiditis supurada del recién nacido, 527
Patología neurootológica central, 199
Patología neurootológica pediátrica, 181
Patología neurootológica periférica, 198
Peak-Clipping, 74
Pénfigo, 430
Philtrum, 297
Pilas de botón, 624
Plasticidad neuronal, 90
Plataforma dinámica postural computarizada, 197
Pliegue alérgico, 322
Pólipo antrocoanal, 259
Polisomnografía, indicaciones, 476
Polisomnografía, 474
Potenciales evocados auditivos de estado estable multifrecuencial, 57
Potenciales evocados auditivos del tronco cerebral, 55, 93
Probóscide, 315
Productos de distorsión, 92
Productos de distorsión, otoemisiones evocadas, 56
Programa de screening, 97
Prueba de las respuestas cerebrales evocadas, 197
Pruebas calóricas, 194
Pruebas cutáneas, 322
Pseudotumores y tumores congénitos de laringe, 385
PTC (potenciales del tronco cerebral), 99
Puente mucoso, 361
Puntos lacrimales supernumerarios, 334

Quemaduras del conducto, 623
Quiste congénito supraglótico, 362
Quiste de Torwald, 490
Quistes dermoides, 316, 490, 513
Quistes laríngeos, 406
Quistes nasogenianos, 318
Quistes subglóticos, 430
Quistes tímicos, 512
Quistes tiroglosos, 489

Rabdomiosarcoma, 68, 261, 311, 496
Rabdomiosarcomas, clasificación por estadios, 556
Radiología lateral de cavum, 27
Ránulas, 494
Rash cutáneo, 518
Reflejo cócleo-palpebral, 50
Reflejo de llanto, 50
Reflejo de movimiento, 50
Reflejo de orientación condicionada, 51
Reflejo de sorpresa, 50
Reflejo respiratorio, 50
Reflujo gastroesofágico, 273, 535
Reflujo gastro-esofágico, estenosis imputables, 405

Reflujo gástro-esofágico, faringitis, 538
Reflujo gastroesofágico, fisiopatología, 536
Reflujo gastroesofágico, laringitis, 538
Reflujo gastroesofágico, manifestaciones clínicas, 537
Reflujo gastroesofágico, métodos diagnósticos, 539
Reflujo gastroesofágico, tratamiento antireflujo, 277
Relación médico-paciente, 37
Resección segmentaria y anastomosis término-terminal, 413
Resistencia antibiótica de los patógenos respiratorios, 546
Respuesta inmune alterada, 273
Retraso del lenguaje, 608
Retraso leve del habla, 607
Retraso moderado del habla, 607
Rinitis alérgica, 319
Rinitis alérgica, tratamiento, 323
Rinoseptoplastia, indicaciones, 287
Rinosinusitis aguda, 271
Rinosinusitis crónica, 271
Ronquido primario, 473
Rubeola, 239

Saludo alérgico, 322
SAOS, adenoamigdalectomía, 478
SAOS, síntomas más frecuentes, 473
Sarcoidosis, 522, 529
Sarcoma granulocítico, 262
Sarcomas de cabeza y cuello, supervivencia a los 5 años, 558
Sarcomas de partes blandas, clasificación TNM, 556
Sarcomas de partes blandas, supervivencia a los 5 años, 557
Sarcomas de tejidos blandos cervicales, estadios, 556
Sarcomas, 311
Screening auditivo en grupo de riesgo, 100
Screening auditivo neonatal universal, 100
Screening auditivo, 89
Senos paranasales, desarrollo, 173, 247, 304
Septoplastia, 285
Sialadenitis aguda supurada, 527
Sialadenitis granulomatosa, 528
Sialoadenitis, 494
Sialolitiasis, 528
Sífilis congénita, 239
Signo de Battle, 628
Signo de Bell, 207
Síndome de Down, 111
Síndrome branquio-oto-renal, 241
Síndrome de (Francheschetti-) Treacher-Collins, 241
Síndrome de Alport, 241
Síndrome de Apert (acrocefalosindactilia), 111
Síndrome de apnea obstructiva del sueño, 474
Síndrome de Cockraine, 242
Síndrome de Coffin-Lowry, 242
Síndrome de Cogan, 184
Síndrome de Down, 611
Síndrome de Gustavson, 243
Síndrome de Heerfordt, 529
Síndrome de Hunter Hurler (mucopolisacaridosis), 111

Síndrome de inmunodeficiencia adquirida, 517
Síndrome de Jervell-Lange-Nielsen, 242
Síndrome de Johanson-Blizzard, 242
Síndrome de Kartagener, 273, 305
Síndrome de Kawasaki, 521
Síndrome de Klippel-Feil, 59
Síndrome de Landau-Kleffner, 609
Síndrome de las piernas inquietas y movimientos periódicos de las piernas, 477
Síndrome de Lemierre, 503
Síndrome de LEOPARD, 242
Síndrome de McCune-Albright, 261
Síndrome de Melkersson-Rosenthal, 211
Síndrome de Möbius, 208
Síndrome de Patan (trisomía), 111
Síndrome de Pendred, 242
Síndrome de Pierre Robin, 29
Síndrome de Ramsay Hunt, 210
Síndrome de resistencia de la vía aérea superior, 473
Síndrome de Rosai-Dorfman, (histiocitosis sinusal con linfadenopatías masivas), 522
Síndrome de Schimke, 243
Síndrome de Stevens-Johnson, 431
Síndrome de Stickler o artro-oftalmopatía hereditaria, 241
Síndrome de Treacher-Collins (disóstosis mandibular), 111
Síndrome de Usher, 184, 242
Síndrome de von Hippel-Lindau, 68
Síndrome de Waardenburg, 241
Síndrome de Wildervank, 59
Síndrome hipoventilación-obesidad, 477
Síndrome oculoauriculovertebral, 208
Síndrome oculoglandular de Parinaud, 521
Síndrome PFAPA, 522
Síndromes psiquiátricos, 477
Sinus dermi, 255
Sinusitis etmoidal complicada, 305
Sordera de herencia materna (mitocondrial), 231
Sordera no sindrómica de herencia autosómica dominante, 230
Sordera no sindrómica de herencia autosómica recesiva, 228
Sordera no sindrómica de herencia ligada al cromosoma X, 230
Sordera no sindrómica, 227
Sordera, 72, 112
St. Jude, clasificación de linfomas no-Hodgkin, 564
Sufrimiento fetal, 240
Sulcus vocalis, 361

Tamaño del tubo endotraqueal, 390
Técnica de tobogán o de deslizamiento, 415
Técnica de Torok, 194
Técnicas de autorotación vestibular, 196
Test de brazos extendidos, 192
Test de la fístula, 192
Test de Romberg, 192
Test de Tutee, 540
Test rotatorio, 195
Timpanometría, 109
Timpanoplastia con mastoidectomía, 139
Timpanoplastia y miringoplastia, indicaciones, 137

Timpanoplastia, clasificación de las técnicas, 136
Timpanoplastia, tipos, 138
Tiroides lingual, 492
Tiroides, arcinoma medular, 560, 561
Tiroides, carcinoma folicular, 560
Tiroides, carcinoma papilar, 560
Tiroides, carcinomas diferenciados, 561
Tos crónica, 569
Tos, tipos, 570
Toxoplasmosis congénita, 239
Toxoplasmosis, 521
Traqueobroncoscopia, 353
Traqueomalacia, 399
Traqueotomía, 387
Trastornos del lenguaje oral, clasificación, 607
Traumatismo nasal infantil agudo, 289
Triada de Hutchinson, 239
Tromboflebitis del seno lateral, 659
Trombosis de la vena oftálmica, 257
Trompa de Eustaquio, 110, 122
Tubos de ventilación transtimpánicos, 103, 128
Tularemia, 521
Tumor esternocleidomastoideo del niño, 512
Tumores malignos rinosinusales, 309
Tumores olfatorios, 312
Tumores salivares malignos, 531
Tumores salivares, clasificación, 530

Vascularización de la fosa nasal, 649
Vértigo paroxístico postural benigno, 183, 191
Vértigo, hipoacusia y acúfenos, 181
Vía lacrimal, 333
Virus papiloma humano, 437

La impresión de este libro
finalizó en octubre del 2000
con motivo de la Ponencia Oficial
de la Sociedad Española de Otorrinolaringología
y Patología Cérvico-Facial.

Almirall Prodesfarma

Ref. 40532 - EBAS