SOCIEDAD ESPAÑOLA DE OTORRINOLARINGOLOGÍA
Y PATOLOGÍA CÉRVICO-FACIAL

PONENCIA OFICIAL DE LA XXXI REUNION ANUAL

CIRUGIA ENDOSCOPICA NASOSINUSAL

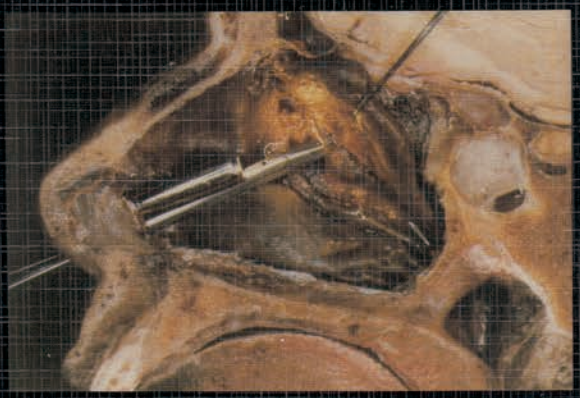

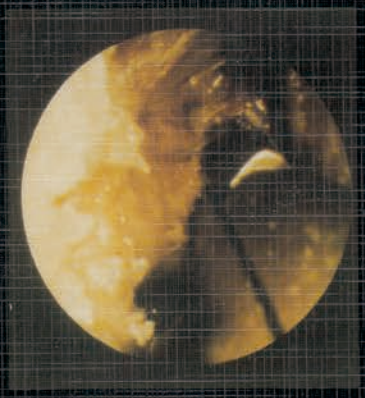

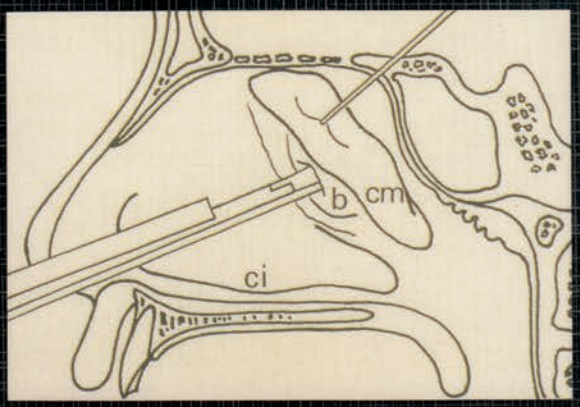

Ponentes:

J. M. ADEMÀ H. MASSEGUR

M. BERNAL C. SPREKELSEN

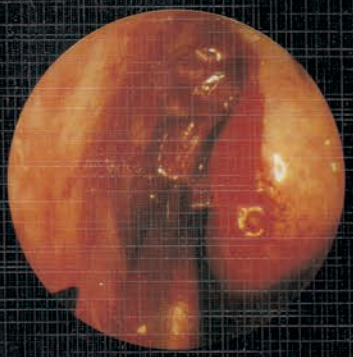

Madrid, 9, 10, 11 y 12 de noviembre de 1994

SOCIEDAD ESPAÑOLA DE OTORRINOLARINGOLOGÍA
Y PATOLOGÍA CÉRVICO-FACIAL

PONENCIA OFICIAL
DE LA
XXXI REUNION ANUAL

CIRUGIA ENDOSCOPICA NASOSINUSAL

OBRA
PATROCINADA POR

Omega - Tecnobío
Grupo Almirall

© **J. M. Adema, H. Massegur, M. Bernal y C. Sprekelsen**
Primera edición: Noviembre de 1994
Prohibida la reproducción total o parcial sin el permiso de los autores
Edición: Editorial Garsi, S. A. Juan Bravo, 46. 28006 Madrid
ISBN: 88-7391-213-6
Depósito Legal: M. 34512 - 1994
Imprenta: ADS Printing. Madrid

Ponentes:

J. M. ADEMÀ
Jefe de Servicio de ORL. Hospital General de Catalunya.
St. Cugat (Barcelona)

H. MASSEGUR
Jefe de Servicio de ORL. Hospital de Sta. Caterina. Girona

M. BERNAL
Jefe de Servicio de ORL. Hospital Son Dureta.
Palma de Mallorca

C. SPREKELSEN
Catedrático de ORL. Universidad de Murcia.
Jefe del Servicio de ORL del Hospital General Universitario
de la Comunidad de Murcia

Junta Directiva de la Sociedad Española de Otorrinolaringología y de Patología Cérvico-Facial

Presidentes de Honor	*Prof. Andrés Sánchez Rodríguez*
	Prof. Enrique Ager Muguerza
	Prof. Felipe Rodríguez Adrados
	Prof. Manuel Maños Gonzalbo
	Prof. Casimiro del Cañizo Suárez
	Prof. Jaime Marco Clemente
	Prof. Francisco Antolí-Candela Cebrián
	Prof. Luis García-Ibáñez
Presidente	*Dr. Teodoro Sacristán Alonso*
Vicepresidente general	*Dr. José Traserra Parareda*
Vicepresidente de Relaciones Culturales con el Exterior	*Dr. Carlos Suárez Nieto*
Vicepresidente de la Comisión Científica	*Dr. Joaquín Poch Broto*
Vicepresidente de la Comisión Profesional	*Dr. César Gavilán Alonso*
Secretario general	*Dr. Primitivo Ortega del Alamo*
Secretario de actas	*Dr. Pedro López Villarejo*
Secretario de Registro y Bibliografías y bibliotecario	*Dr. Julio Rama Quintela*
Secretario de Protocolo o de Relaciones Públicas	*Dr. Carlos Sprekelsen Gassó*
Tesorero	*Dr. Luis M. Gil-Carcedo García*
Contador	*Dr. Jaime Marco Algarra*

VOCALES NATOS

Presidente de la Sociedad Catalana	*Dr. Víctor Palomar García*
Presidente de la Sociedad Andaluza	*Dr. Fernando Navarro Ortiz*
Presidente de la Sociedad Canaria	*Dr. José M.ª Cuyas de Torres*
Presidente de la Sociedad Gallega	*Dr. Nicolás García Soto*
Presidente de la Sociedad Extremeña	*Dr. Benjamín García García*
Presidente de la Sociedad Navarra	*Dr. J. Ramón Mozota Ortiz*
Presidente de la Sociedad Valenciana	*Dr. Ramón López Martínez*
Presidente de la Sociedad Vasca	*Dr. Jesús Algaba Guimera*
Presidente de la Sociedad Sureste de España	*Dr. Rafael Pérez Aguilera*
Presidente de la Sociedad Aragonesa	*Dr. Luis Aznar Bartolomé*
Presidente de la Sociedad de Castilla-La Mancha	*Dr. Carlos García Linares*
Presidente de la Sociedad Castellano-Leonesa	*Dr. Luis M.ª Gil-Carcedo García*
Vocal 1.°	*Dr. Jorge Basterra Alegría*
Vocal 2.°	*Dr. Manuel Maños Pujol*
Vocal 3.°	*Dr. Manuel Dicenta Sousa*
Vocal 4.°	*Dr. Jesús Algaba Guimerá*
Vocal 5.°	*Dr. Juan Jesús Herranz González-Botas*
Vocal 6.°	*Dr. Juan Bartual Pastor*

COMISION DE RELACIONES CULTURALES CON EL EXTERIOR

Secretario	*Dr. Humbert Massegur Solench*
Vocal 1.°	*Dr. Manuel Bernal Sprekelsen*
Vocal 2.°	*Dr. José Luis Llorente Pendas*

COMISION PROFESIONAL

Secretario	*Dr. Carlos Kaiser Ramos*
Vocal 1.°	*Dr. Javier Gavilán Bouzas*
Vocal 2.°	*Dr. José Martínez Vidal*

COMISION CIENTIFICA

Secretario	*Dr. Fausto Bronchalo Butragueño*
Vocal 1.°	*Dr. Pedro Clarós Blanch*
Vocal 2.°	*Dr. Misol Pérez Carretero*

COLABORADORES

J. Bartual
Catedrático de ORL. Universidad de Cádiz

J. Bujía
Adjunto del Servicio de ORL. Clínica Universitaria Groβhadern. Munich

J. Craven-Bartle
Jefe de Servicio de Radioterapia. Hospital de la Sta. Creu i St. Pau. Barcelona

E. Esteller
Adjunto del Servicio de ORL. Hospital General de Catalunya. St. Cugat (Barcelona)

J. M. Fabra
Jefe de Sección de Rinología. Servicio de ORL. Hospital Sta. Creu i St. Pau. Barcelona

J. Feyh
Adjunto del Servicio de ORL. Clínica Universitaria Groβhadern. Munich

J. García-Polo
Adjunto del Servicio de ORL. Hospital de Móstoles. Madrid

J. Gómez-Ullate
FEA. Servicio de ORL. Hospital de Móstoles. Madrid

E. Guardia
Adjunto de la Sección de Neurorradiología. Servicio de Diagnóstico por la Imagen.
Hospital de la Sta. Creu i St. Pau. Barcelona

J. M. de Haro
Adjunto del Servicio de ORL. Hospital Municipal de Badalona

M. de Juan
Adjunto de la Sección de Neurorradiología. Servicio de Diagnóstico por la Imagen.
Hospital de la Sta. Creu i St. Pau. Barcelona

J. Lang
Catedrático emérito de Anatomía de la Universidad de Würsburg

J. Lluansi
Adjunto del Servicio de ORL. Hospital de Sta. Caterina. Girona

J. M. Montserrat Viladiu
Director Honorario del Servicio de ORL. Hospital de la Sta. Creu i St. Pau. Barcelona

J. R. Montserrat Gili
Adjunto del Servicio de ORL. Hospital de la Sta. Creu i St. Pau. Barcelona

P. Ortega del Alamo
Jefe de Servicio de ORL. Hospital de Móstoles. Madrid

C. Orús
Adjunto del Servicio de ORL. Hospital General de Catalunya. St. Cugat (Barcelona)

J. Ruscalleda
Jefe de Sección de Neurorradiología. Servicio de Diagnóstico por la Imgen.
Hospital de la Sta. Creu i St. Pau. Barcelona

J. Vilaplana
Adjunto del Servicio de Anestesiología y Reanimación. Hospital de Sta. Caterina. Girona

AGRADECIMIENTOS

Ha sido para nosotros una satisfacción el poder materializar nuestra experiencia en cirugía endoscópica en una monografía de impecable edición gracias a laboratorios Almirall. Una vez más ha dedicado especial atención a los otorrinolaringólogos y a la Sociedad que los aglutina. Nuestro sincero agradecimiento a Almirall.

La realización de una monografía no es un hecho fortuito, sino el resultado de una serie de etapas en las que a menudo es imprescindible la colaboración, el aliento y la comprensión. Por ello queremos ampliar el capítulo de agradecimientos, en primer lugar, a los profesores de anatomía que no sólo nos permitieron entrenarnos en el cadáver, sino que también colaboraron en nuestros cursos mejorando y asentando con su saber las bases anatomoquirúrgicas y poniendo a disposición de los alumnos su precioso material para disección.

Gracias también a los que nos alentaron en el momento de proponer nuestro trabajo como ponencia y a los que lo hicieron durante su gestación y desarrollo, así como a los servicios que nos invitaron a participar activamente en sus cursos, pues sirvieron de acicate para obligarnos a mejorar nuestros conocimientos.

Queremos agradecer las atenciones y facilidades que en todo momento nos ha dado la industria dedicada a la fabricación y venta de instrumental para cirugía endoscópica, poniendo a nuestra disposición sus últimos avances tecnológicos.

Pero no sería justo terminar este capítulo sin manifestar el agradecimiento más cariñoso a nuestras esposas e hijos por la comprensión y tolerancia ante las horas robadas de la vida familiar y dedicadas a la culminación de la monografía.

Septiembre 1994

LOS AUTORES

INDICE

Páginas

PROLOGO. J. Bartual 9

INTRODUCCION. C. Sprekelsen 11

HISTORIA. J. M. Montserrat 14

BASES ANATOMICAS DE LAS FOSAS NASALES Y SENOS PARANASALES

Microscópica. J. Lang 20
Endoscópica. J. Ademà y J. R. Montserrat 60
Radiológica. M. de Juan, J. Ruscalleda y E. Guardia 72

FISIOPATOLOGIA NASOSINUSAL. C. Sprekelsen 82

DIAGNOSTICO

Anamnesis. C. Sprekelsen 86
Métodos de exploración:

Convencional. C. Sprekelsen 87
Endoscópica. J. M. Ademà y H. Massegur 88
Exploración por la imagen de los senos paranasales. M. de Juan, E. Guardiola y J. Ruscalleda 97
Ultrasonidos. M. Bernal 106

Rinomanometría:

Rinomanometría informatizada. J. M. Fabra 111
Rinometría acústica. J. M. Fabra y J. R. Montserrat 116

Olfatometría. J. M. Fabra y J. M. de Haro 119

TECNICA QUIRURGICA

Instrumental. J. M. Ademà 124
Sistemas de grabación de imagen. J. M. Ademà 130
Preoperatorio y anestesia general. J. Vilaplana 133
Anestesia local. H. Massegur 135
Preparación del paciente y del quirófano. J. M. Ademà 137
Procedimientos quirúrgicos:

Técnica quirúrgica. H. Massegur y J. M. Ademà 139
Técnica quirúrgica. M. Bernal 150

Páginas

SEGUIMIENTO POSTOPERATORIO

Seguimiento postoperatorio. M. Bernal 154
Seguimiento postoperatorio. H. Massegur, J. M. Ademà y J. Lluansí 158

INDICACIONES DE LA CIRUGIA ENDONASAL

Valoración. C. Sprekelsen 164
Variaciones anatómicas. H. Massegur 165
Sinusitis. C. Sprekelsen 172
Poliposis. J. M. Ademà 179
Tumores benignos. M. Bernal 185
Mucoceles. E. Esteller y J. M. Ademà 189
Cuerpos extraños. C. Massegur 192
Barotraumas. M. Bernal 193
Atresia de coanas. C. Sprekelsen 195
Epistaxis. M. Bernal 199
Vías lacrimales. M. Bernal 202
Otras indicaciones:

Braquiterapia. J. M. Fabra y J. Craven-Bartle 207
Descompresión orbitaria. J. M. Fabra 209
Descompresión del nervio óptico. H. Massegur 211
Rinolicuorrea. M. Bernal 212
Hipofisectomía. M. Bernal 215

CONTRAINDICACIONES. M. Bernal 218

COMPLICACIONES. P. Ortega, J. Gómez-Ullate y J. García-Polo 221

TRATAMIENTO DE LAS COMPLICACIONES. M. Bernal 240

RESULTADOS Y DISCUSIONES

Resultados de la cirugía endoscópica nasosinusal:

H. Massegur y J. M. Ademà 246
M. Bernal 253
C. Sprekelsen 266

Resultados de la dacriocistorrinostomía. M. Bernal 270

PROTOCOLIZACION Y RECOGIDA DE DATOS. E. Esteller, J. M. Ademà, H. Massegur, M. Bernal y C. Orus 274

CIRUGIA ENDOSCOPICA MIXTA. C. Sprekelsen 280

LASER Y CIRUGIA ENDOSCOPICA. J. Bujía y J. Feyh 284

PROLOGO

Prorrogar un libro, una monografía o ponencia científica suele ser el privilegio de la fama, de la edad o de la amistad. En mi caso sólo se dan las dos últimas y felices circunstancias. La primera por haber llegado a los umbrales de la senectud en plena actividad profesional y universitaria; la segunda por la amistad que nos une a Carlos Sprekelsen y a mí.

Esta circunstancia es aún más gratificante, pues en los tiempos que corren conservar la amistad y la lealtad de los compañeros, inalterada a lo largo de los años, no es moneda corriente. Carlos Sprekelsen, el último de los dilectos discípulos de mi padre, Rafael Bartual, ha sabido conservar vivo y palpitante el afecto nacido entre nosotros en los pocos meses que convivimos en la Clínica Universitaria de Valencia y estoy seguro de que al brindarme el honor presentar esta magnífica Ponencia sobre «Cirugía endoscópica nasosinusal» ha querido tributar a través de mi persona un homenaje póstumo de admiración y cariño a su maestro.

La cirugía nasosinusal científica nace en el siglo XVII y ha evolucionado muy lentamente. Desde que MOLINETTI, anatómico de Padua, propusiera en 1664 la apertura de los senos paranasales por su cara inferior hasta el nacimiento en 1975 de la cirugía endoscópica nasosinusal ha transcurrido algo más de tres siglos. En este intervalo tan dilatado se han descrito y desarrollado las vías de abordaje, el instrumental y las técnicas quirúrgicas de los senos paranasales hasta alcanzar un nivel que se ha mantenido prácticamente invariable en los últimos cincuenta años.

Durante el siglo XVIII aparecieron innúmeras publicaciones sobre el tema, algunas absurdas y contradictorias, siendo la obra de RUNGE (1750) la única que recogía lo esencial de todo lo que hoy día sabemos y de lo que se ignoraba en aquella época. Su tesis sobre «Las enfermedades más importantes de los senos frontales y maxilares» llegó a ser conocida gracias a la intervención de un curioso personaje, el barón ALBRECHT VON HALLER. Este enciclopedista, que vivía encerrado en su biblioteca, decidió recopilar y publicar en latín las tesis de medicina más interesantes a su entender, entre éstas la de RUNGE. Algo más tarde JOURDAIN, en su «Traité des maladies et des opérations réellment chirurgicales de la bouche et des parties qui y correspondent» publicado en 1778, describió la técnica del lavado nasosinusal por vías naturales.

Poco más se avanzó hasta la aparición, en la segunda mitad del siglo XIX, de los medios instrumentales de exploración y de iluminación de las cavidades, de la diafanoscopia de HERYNG y VOSHEN y finalmente de la radiología como resultado del descubrimiento de ROENTGEN en 1895. A finales del siglo XIX y principios del actual, ZUCKERKANDL en Viena y MOURET en Montpellier, estudiaron meticulosamente la anatomía descriptiva y topográfica de las fosas y de los senos paranasales, creando las bases para el desarrollo ulterior de la cirugía.

Los nombres de GEORGE CALDWELL en New York, de HENRI LUC en París y de A. DENKER en Halle quedaron definitivamente unidos a la técnica quirúrgica de tratamiento de las sinusitis crónicas maxilares, tal y como se utiliza hoy. Básicamente se diferencian por la forma de establecer la comunicación definitiva entre la cavidad del antro maxilar y la fosa nasal, habiéndose decantado los cirujanos por la técnica de Caldwell-Luc.

Igualmente a finales del pasado siglo y principios del actual nacieron las técnicas de abordaje de los senos frontales, tanto por vía transnasal como por vía externa, gracias a las aportaciones de BOENNINGHAUS, OGSTON, KUHNT, JANSEN y KILLIAN.

La cirugía del laberinto etmoidal y del antro maxilar por vía intranasal fue obra principalmente de HALLE, STÜRMANN, HARTMANN, GRUNDWALD y KILLIAN, mientras que el abordaje por vía externa fue desarrollado y perfeccionado en Francia por MOURE.

Por último, la cirugía de los senos esfenoidales ha quedado aparejada hasta hoy con los nombres de HAJEK, STENGER, RHESE, MOSHER, BALLENGER, HIRSCH y SEGURA.

Contribuciones hispánicas al tratamiento quirúrgico de las afecciones de las fosas y de los senos paranasales han quedado igualmente vinculadas a los nombres de BOTEY, *de* VILAR FIOL *y de* ERMIRO DE LIMA.

En los últimos decenios fueron incorporándose pequeñas innovaciones técnicas relativas a la anestesia local y general, a la protección antimicrobiana, a la lucha contra el dolor y la inflamación postoperatorios con los AINES, al uso del microscopio binocular de operaciones y del torno, etc., que si bien mejoraban los resultados, no suponían cambios sustanciales en la concepción.

En cirugía seguía constituyendo uno de los puntos débiles de nuestra especialidad por dos hechos fundamentales: se actúa en una zona anatómicamente delicada y se opera en su mayor parte sin control visual alguno, de ahí los frecuentes fracasos al suprimir insuficientemente las lesiones o las complicaciones y accidentes intraoperatorios con secuelas muy desagradables.

Se hacía cada vez más necesaria una revolución conceptual y tecnológica de la cirugía nasosinusal, y al igual que sucediera en 1953 con las timpanoplastias de WULLSTEIN *y* ZOLLNER, *el desarrollo y la utilización de los endoscopios rígidos, de la luz fría y de la TV por* J. WILLEMOT, W. MESSERKLINGER *y* G. TERRIER *han permitido el replanteamiento de los objetivos y de los métodos de la cirugía nasosinusal.*

Las vías de abordaje endonasal, las técnicas quirúrgicas y el instrumental empleado siguen siendo básicamente los mismos, pero se opera con mejor iluminación y visión directa de las lesiones, a menudo en la pantalla de un monitor de TV; no se pretende la supresión radical de las lesiones ni de la mucosa que tapiza los antros. Por el contrario, de igual forma que en la cirugía de las otorreas se persigue la supresión de las lesiones y la conservación de toda la mucosa susceptible de sanar, el restablecimiento de una buena aireación por vía tubárica y el aislamiento de la caja frente al exterior mediante el cierre plástico de la perforación timpánica también aquí se busca el respeto de la funcionalidad.

Los autores citados, así como STAMMBERGER *y* WIGAND, *persiguen la curación de las sinusitis por la supresión de las lesiones, respetando toda la mucosa que, aunque inflamada, pueda sanar al suprimir las estenosis en los óstiums de drenaje y garantizar la buena ventilación a través de la fosa nasal correspondiente. Se trata de instaurar una cirugía patogénica y mínimamente invasiva, evitando la amputación y reduciendo los riesgos de complicaciones.*

La Sociedad Española de Otorrinolaringología ha demostrado su acierto al escoger este tema para la Ponencia de su reunión, aunque ciertamente con algún retraso. Pese a ello debemos felicitarnos de que se haya encomendado su redacción al profesor Sprekelsen y a los doctores Ademá, Bernal-Sprekelsen y Massegur, que con su gran capacidad de trabajo han contribuido a importar y difundir en nuestro país la moderna cirugía nasosinusal por vía endoscópica.

Esta Ponencia constituirá ciertamente en los próximos años un libro de consulta para todos los que vayan incorporando la nueva cirugía a su arsenal terapéutico de rutina, haciendo realidad uno de los principales fines de nuestra Sociedad: difundir entre sus socios los progresos de nuestra especialidad, facilitar su permanente actualización y el intercambio de conocimientos y de afectos entre los mismos.

Quiero finalizar este prefacio haciendo patente mi gratitud a la SEORL y sobre todo a los relatores de la Ponencia por facilitarnos la labor y por estimularnos al aprendizaje y al rejuvenecimiento científico. ¡Gracias!

Cádiz, 12 de marzo de 1994.

JUAN BARTUAL

INTRODUCCION

La antigua y tópica polémica sobre cuál es la vía de elección para cada problema quirúrgico es tan vieja como la misma cirugía. En el caso de los senos paranasales es de todos conocida la discusión, iniciada a principios de siglo, sobre si es de elección la vía externa o en cambio es la vía endonasal la que ofrece más ventajas. Esta discusión se ha ido apagando en los últimos veinte años a medida que de forma natural y evidente se ha ido decantando hacia las técnicas que emplean abordaje endonasal, en especial mediante la utilización del endoscopio.

Desde finales del siglo XIX autores de HARTMANN, LICHWITZ, SIEBENMANN, MICKULICZ, CLAOUÉ, SCHÄFFER *y* KILLIAN *abordan por vía endonasal los senos, a través del meato medio o del inferior, y posteriormente, a principios de este siglo,* HALLE *e* INGALS *sistematizan las vías de abordaje endonasal del seno frontal, maxilar y etmoidal. Sin embargo, las limitaciones dependientes de la escasa iluminación y la hemorragia, con el consiguiente riesgo de complicaciones, hacen triunfar a las vías de abordaje externo representadas en esencia por las de* CALDWELL *y* LUC, GRÜNWALD, OGSTON, DE LIMA, JANSEN *y* RITTER, *entre otros.*

Al principio de los años cincuenta algunos cirujanos comienzan a utilizar el microscopio quirúrgico de oído para conseguir mayor precisión en las intervenciones sinusales. Y ya en la década de los setenta, gracias al desarrollo de los endoscopios de fibra óptica y de potentes fuentes de luz, se introduce la endoscopia clínica de fosas y senos, sistematizada inicialmente por TERRIER, MESSERKLINGER, DRAF *y* WIGAND. *A partir de este momento se abre el camino de la cirugía endoscópica que cuenta como apoyo fundamental para su consolidación con la anestesia moderna, capaz de disminuir la hemorragia peroperatoria.*

Uno de los grandes atractivos que ofrece la visión endoscópica es poder examinar en directo la anatomía endonasal in vivo, *permitiendo detectar con bastante exactitud las causas de bloqueo ostiomeatal, las variaciones anatómicas y la naturaleza de las lesiones. La tomografía computarizada ha supuesto el complemento diagnóstico ideal para desarrollar una mentalidad más funcionalista y menos radical a la hora de establecer las estrategias terapéuticas de las sinusitis.*

En los últimos diez años la cirugía endoscópica con abordaje endonasal ha ido sustituyendo en casi todo el mundo desarrollado, en el 95 por 100 de los casos, a las técnicas clásicas de abordaje externo, tipo Caldwell-Luc y Ermiro de Lima, y a las etmoidectomías externas, con mejores resultados, menor traumatismo quirúrgico e incluso menor riesgo. En nuestro país, por causas poco comprensibles, la incorporación del endoscopio de luz fría para la exploración y la cirugía se han retrasado algunos años y es en torno a 1988 cuando se inicia su utilización en la exploración y en la cirugía, aunque de forma restringida y minoritaria.

Posteriormente se ha ido generalizando de forma rápida la exploración endoscópica y a remolque de ella lo va haciendo la cirugía endoscópica, gracias a los cursos de cirugía en directo y a las videograbaciones, quedando cada vez menos núcleos defensores a ultranza, por no decir ninguno, de las técnicas externas.

Debe quedar bien claro que las técnicas externas no se han condenado a desaparecer, pues si bien pueden haber quedado obsoletas para el tratamiento de una sinusitis crónica circunscrita a uno o varios senos, pueden ser necesarias, al menos todavía hoy, para un abordaje de una complicación, de recidivas múltiples de sinusitis o de determinada patología tumoral. Pero no creemos que deban ser técnicas de elección por desconocimiento de las técnicas endoscópicas.

Esta Ponencia, si bien llega un poco tarde, tiene la ventaja de poder presentar la experiencia de los autores, pioneros de la endoscopia clínica y quirúrgica de fosas y senos paranasales en nuestro país. Experiencia que se sustenta en el análisis de los resultados obtenidos en casuísticas numerosas y diversas de cada uno de los autores.

A lo largo de los capítulos, en los que se cuenta con la colaboración anatómica de lujo del profesor Lang de Munich, se incide especialmente en los aspectos de instrumental y de aparataje y en los detalles técnicos de la cirugía. Pero tratan los autores de no descuidar los aspectos más teóricos y científicos que sustentan las indicaciones, con la pretensión, quizá fallida, de que sirva de manual de consulta a aquellos que desean iniciarse en la cirugía endoscópica.

Murcia, 15 de junio de 1994.

CARLOS SPREKELSEN GASSO

HISTORIA

J. M. Montserrat-Viladiu

Historia de la endoscopia

J. M.ª MONTSERRAT-VILADIU

En la evolución de nuestra especialidad la endoscopia ha sido la última gran aportación que la técnica ha puesto en manos del otorrinolaringólogo. Nuestra especialidad se basa en el estudio de órganos que estando en comunicación más o menos directa con el exterior tienen una situación profunda en cavidades en las que se llega por conductos o aberturas más o menos estrechas. Ello ha hecho que fuera a remolque de la óptica y de los sistemas de iluminación. Los avances se han ido haciendo en distintos frentes: a) en la iluminación de los órganos; b) en la utilización de diferentes ópticas para conseguir distintos ángulos de visión; c) en la anestesia y en la hemostasia, y d) en la puesta a punto de un instrumental que permita el tratamiento quirúrgico endoscópico. Además los cirujanos han tenido que poner a punto unos tiempos quirúrgicos y unos gestos que han conducido a unas técnicas regladas.

Podemos dividir la historia de la endoscopia nasosinusal en tres grandes períodos: un primer período que comprende desde los tiempos de las primeras tentativas hasta mediados del siglo XIX, el segundo de mediados del XIX a mediados de nuestro siglo y el tercero de mediados de nuestro siglo a nuestros días.

El utillaje más antiguo, que podría recordar un endoscopio y que se ha empleado hasta el siglo pasado, fue un instrumento tubular utilizado con la finalidad de servir de conductor a otros intrumentos, generalmente hierros puestos al rojo, con los que se hacían cauterizaciones en la nariz y en la faringe (fig. 1). Utilizaban la luz solar como iluminación y..., por qué no decirlo, supongo que una gran capacidad de sufrimiento por parte del enfermo y una gran decisión por parte del cirujano.

Estos instrumentos los encontramos en la medicina hindú y en los métodos grecorromanos. La medicina árabe también empleó unos especulums semejantes. AVICENA, RAZES y ABULCASIS los utilizaron. La cánula era fenestrada, por lo que podían cauterizar también las paredes laterales de la nariz.

En la Edad Media y en el mundo occidental destacan las escuelas de Salerno y de Bolonia en el estudio de la medicina y de la anatomía, aunque no aportaron ningún avance en relación a la endoscopia.

Más tarde, en el siglo XIII, nuestro compatriota ARNALDO DE VILANOVA, filósofo, teólogo, alquimista y gran clínico utilizó un especulum con luz artificial para mirar dentro de la nariz.

SAVANAROLA en el siglo XV y AMBROSIO PARE en el XVI estudiaron las afecciones de la nariz con especulums y tubos endoscópicos con fenestraciones laterales.

Hasta el siglo XVII no se empiezan a mejorar las fuentes de luz artificial. El objetivo era que los rayos de luz pasasen por dentro del tubo del especulum, con lo que de hecho era el mismo principio que en la endoscopia actual. Se empezaron por utilizar bujías, después luz de gas y acetileno y por último el quinqué. Ver la faringe no era difícil. Nosotros mismos, en nuestra postguerra inmediata, hemos utilizado el mismo sistema e incluso más rudimentario. Con una cuchara y una bujía puesta delante se reflejaba la luz dentro de la faringe. Las dificultades se presentaban cuando se querían ver los otros órganos (fig. 2).

Los avances de la óptica fueron palpables; primero se utilizaron diferentes lentes y espejos puestos de manera que reflejasen la luz en una dirección determinada.

Parece ser que JORGE ARNAUD DE RONSIL (siglo XVII) consigue un especulum de superficies pu-

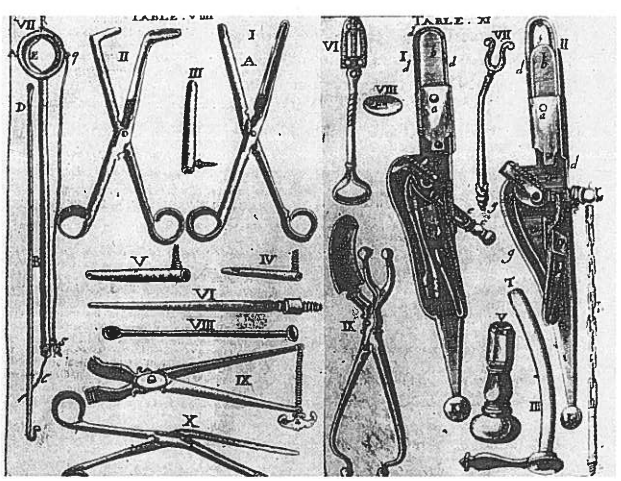

FIG. 1.—*Del número V al VIII diversas cánulas fenestradas.*

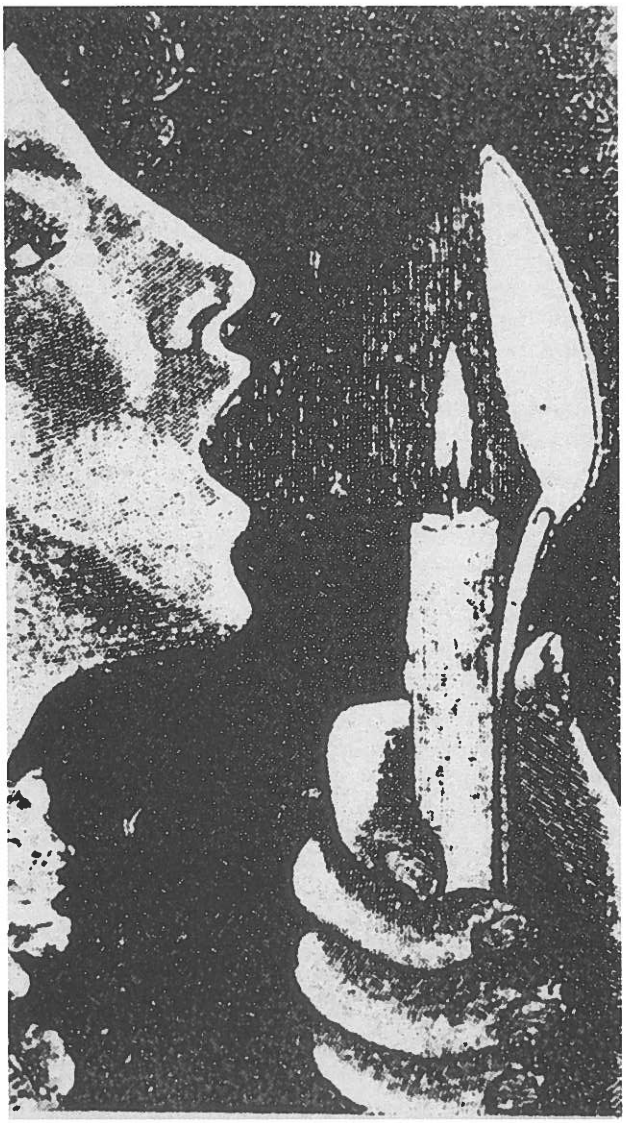

FIG. 2.—*El sistema más simple de iluminación.*

lidas que daba mejor luz. Esta era dirigida a un especulum, pero era un especulum vaginal que no era utilizable para la rinoscopia.

MORGAGNI y los mismos enciclopedistas DIDEROT y D'ALAMBERG se interesan por este utillaje.

El interés y la curiosidad de los científicos para conocer bien la nariz en el vivo va en aumento. En el siglo XVIII PHILIP BOZZINI (1773-1806) construye un endoscopio con iluminación interior que puede considerarse el precursor de la endoscopia moderna. La Academia de Viena no le prestó demasiada atención, aunque tenemos que consignar que consiguió ver la rinofaringe.

Es PIERRE SALOMON SEGALAS quien hace los primeros endoscopios con iluminación que son utilizados en algunos enfermos. Parece ser que fue AGUSTIN FRESNEL quien le dio la idea a SEGALAS y le indicó la conveniencia de colocar la luz lateralmente e introducirla dentro del campo de exploración con la ayuda de una lente inclinada. En el mismo período BONNAFONT (1805-1891) coloca una fuente luminosa en posición lateral al endoscopio y la introduce en su instrumento gracias a un espejo. La visión se realiza por un orificio en el centro del espejo. Este esquema es tomado por ANTONIO JUAN DE DESORMEAUX (1853) y esto le valió ser considerado el padre de la endoscopia. DESORMEAUX es urólogo e inventa un utillaje para exploraciones urológicas, pero que no puede utilizarse en otros órganos como el esófago y las fosas nasales. En 1865 publica su «De l'endoscope et ces applications au traitement des affections de l'uretre et la vessie». Pero su obra no mereció una mejor acogida que la de sus antecesores BOZZINI, SEGALAS y BONNAFONT (fig. 3).

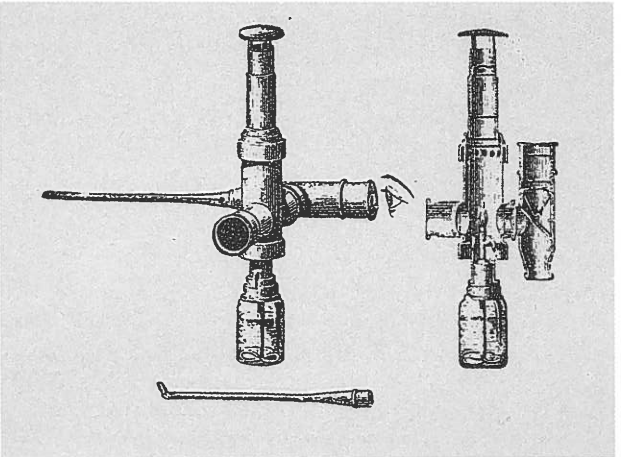

FIG. 3.—*Endoscopio de Désormeaux, 1852.*

A partir de la segunda mitad del siglo XIX los trabajos y los autores se multiplican. En 1858 CZERMAK hace una fotografía de su propia rinofaringe; esta foto se conserva en los archivos de la Academia de Viena. En su libro de 1860 dedica todo un capítulo a la rinofaringoscopia. Con el título de rinoscopia expone su instrumental y las posibilidades diagnósticas del método. También MOURA en 1864 publica su «Traité pratique de laryngoscopie et de rhinoscopie» y dedica un largo capítulo a la rinoscopia posterior estudiando las posiciones del espejillo, las dimensiones de la cavidad y describiendo un retractor de velo de paladar de su invención.

A través de los tratados citados vemos cómo se insiste en la posibilidad de utilizar luz artificial para las exploraciones, dando como razón fundamental el hecho de no poderlas realizar los días nublados o en los atardeceres. Así el mismo libro de CZERMAK agota las primeras páginas hablando de distintos procederes de iluminación.

Es curioso, y por otra parte comprensible, constatar que la primera inquietud de los clínicos fue la



FIG. 4.—*El antro-flash.*

observación de la rinofaringe. Era evidentemente la zona más recóndita y más difícil de explorar.

Más adelante el clínico se interesó por el seno maxilar. HIRSCHMANN (1903) fue el primero que con endoscopia exploró el seno maxilar, la rinofaringe y las fosas nasales. Se trataba de hecho de un cistoscopio de 7 mm. de diámetro que introducía en el seno por el orificio que dejaba una extracción dentaria. REICHERT hacía lo mismo, pero con una abertura de 1 cm. de diámetro. Con cierta razón HIRSCHMANN le replicaba que con una abertura de 1 cm. no hacía falta el endoscopio y se podía explorar a ojo desnudo. En 1930 parece ser que SLOBODNIK fue de los primeros que hizo endoscopias del seno maxilar por vía meatal. La fosa canina y la alveolar fueron más usadas por dentistas, mientras que la mayoría de especialistas de otorrinolaringología lo hacían a través de punción diameática inferior. RICCABONA ya utiliza un instrumental Storz (1955). No recomienda la endoscopia por vía dental porque dice que el endoscopio se mancha y la imagen sale *flu.* Además el endoscopio queda muchas veces por fuera de la mucosa nasal, que en esta zona es más fácilmente despegable, y esto hace que no se pueda explorar el interior del seno.

A partir de estas fechas, y aguijoneados por el éxito de la fotografía en el oído, se empieza a desarrollar la fotografía en rinología. En 1965 TIMM hace fotos del seno maxilar a través de punción por fosa canina. En el mismo año 1965 J. PERELLO GILBERGA publica su antroflash modelo 3 que ya venía utilizando desde 1956, aunque con un prototipo menos elaborado. PERELLO se sirve de una cámara Exacta Varex II y sustituye el capuchón de enfoque por un prisma y el objetivo normal por un teleobjetivo Troplan DPA de 100 mm. 2.2,8. Este va provisto de un diagrama proselector. Su ángulo de campo es de 24° y coloca una lente de aproximación Canon 58. Delante de la lente va un espejo de Clar de manera que el eje óptico de la cámara pasa por uno de sus agujeros. El enfoque se hace con la bombilla del Clar. La lámpara del flash se coloca rodeando la bombilla y se dispara al disparar la máquina. Si bien PERELLO ideó este utillaje para fotografía laríngea, con él hemos fotografiado la rinofaringe a plena satisfacción (fig. 4).

Al mismo tiempo que se va desarrollando la endoscopia como la conocemos actualmente, el microscopio quirúrgico se convierte en un gran auxiliar tanto para la exploración como para la cirugía, y aún hoy, treinta o treinta y cinco años después, comparte su utilidad con los endoscopios. GABRIEL y HERBERHOLD en 1967 y 1970, respectivamente, utilizan el microscopio quirúrgico Zeiss para observar y fotografiar especialmente la rinofaringe.

Nos cabe la satisfacción de citar a nuestro compatriota J. PRADES que fue de los primeros, si no el primero, que supo aunar el microscopio quirúrgico a la cirugía nasosinusal. Fue un gran defensor de ella no sólo en España, sino también en el extranjero. Su técnica de abordaje intranasal del vidiano, así como la cirugía del seno maxilar a través del meato inferior, hacían imprescindible el uso del microscopio.

PRADES y su escuela defienden el microscopio desde principios de la década de los setenta (TOLOSA, 1971) hasta culminar en una Ponencia leída en la Sociedad Española en su reunión de 1975 (PRADES, BOSCH, TOLOSA y cols.) en la que pormenorizan la técnica de la utilización del microscopio. ROUVIER sigue actualmente fiel al microscopio, así como el grupo Quesada de Barcelona. Uno de nosotros, FABRA LLOPIS, concluye la intervención de los senos realizada bajo microscopia con una endoscopia exploradora y habitualmente quirúrgica que asegura una correcta puesta a plano del etmoides anterior.

Volviendo a la endoscopia propiamente dicha, DOMENECH y LLAVALLOL, en 1973, utiliza un instrumento Storz de endoscopia rígida y le llama nasofaringolaringoscopio, toda vez que observa que al girar el instrumento dentro de la rinofaringe le permite hacer en muchos casos una laringoscopia, exploración utilizada hoy por muchos especialistas.

Otro aspecto a considerar es la aportación de HELLMICH y HERBERHOLD. Estos autores puncionan el seno por la fosa canina y por ella introducen un instrumento quirúrgico; previamente hacen la punción diameática. Con un endoscopio a través del meato inferior controlan los movimientos del instrumento que entra por el trocar puesto por fosa canina.

Ya antes, en 1927, se introduce otro elemento de gran valor para mejorar la endoscopia, nos referimos a la fibra de vidrio. El principio de la transmisión de la luz por fibra de vidrio es muy antiguo y conocido por los sopladores de vidrio, pero fue TYNDALL quien en 1870 hizo su demostración científica.

Esto fue olvidado hasta que en 1927 en Inglaterra y en 1930 en Alemania este fenómeno vuelve a ser estudiado y es introducido ampliamente en la endoscopia. Debemos subrayar lo rápido que ha evolucionado la endoscopia. Las ópticas han mejorado muchísimo en los últimos diez años, pasando de las primeras Lumina a las Panoview plus y Panoview 3. Con ellas se puede trabajar a distancia de la lente, lo cual hace que se ensucien menos de sangre y nos dan un campo quirúrgico más amplio, con lo que podemos controlar mejor las referencias.

Esta misma evolución la observamos en la literatura médica. En 1978 PIERRE G. TERRIER publica un libro ya clásico que estudia fundamentalmente la exploración endoscópica y que apenas se refiere a la cirugía. Habla sólo de intervenciones quirúrgicas menores, aunque ya vislumbra sus grandes posibilidades. En el mismo año MESSERKLINGER dedica sólo dos páginas a las operaciones endoscópicas. En 1983 DRAF en su libro, al que adjunta 92 magníficas diapositivas, poco o nada nos indica del tratamiento quirúrgico del etmoides, hoy por hoy el gran caballo de batalla de la endoscopia nasosinusal.

Otro factor que ha influido poderosamente en los avances de la endoscopia es la utilización de anestésicos locales y vasoconstrictores. En las primeras décadas de este siglo la cocaína se convirtió en el auxiliar imprescindible de la rinología. Ciertamente que al cabo de unos años, antes de nuestra guerra civil e inmediatamente después de ella, es sustituida por otras sustancias que no producían hábito, hábito que no sólo se establecía en enfermos, sino también en otorrinolaringólogos. La más usada de las sustancias fue la percaína, aunque a veces producía algún choque anafiláctico. Después, a partir de los cincuenta, diferentes escuelas, sobre todo la de Cottle, vuelven a la cocaína, que creemos de gran utilidad en la anestesia tópica. Más tarde ha sido la tetracaína la más usada entre nosotros.

A la anestesia general le costó más introducirse. Ya en el siglo pasado MACEWER (1878) empieza a usar el tubo endotraqueal al que EIDENMEMGER (1893) añade el manguito. No es hasta bien entrado este siglo que gracias a diversos autores como GRIFFITH y JOHNSON (1942) que con el uso de relajantes musculares y MacINTOSH (1943) con el del laringoscopio curvo se populariza la anestesiología y se convierte de una maniobra en una verdadera especialidad médica. Hoy muchos cirujanos utilizan la anestesia general y parece ser que BRODHAGE es uno de los primeros que en 1957 utilizó la anestesia general para la endoscopia y la punción del seno maxilar.

Un elemento que ha sido y es un auxiliar imprescindible es la adrenalina. Aislada en 1901 pronto entró como elemento insustituible en nuestra cirugía. Aún hoy la adrenalina es imprescindible para la mayoría de rinólogos endoscopistas.

Por último no podemos olvidar el instrumental quirúrgico. El instrumental clásico ha sufrido diversas modificaciones, sobre todo en su longitud, finura y diversas angulaciones en sus extremos útiles. Algunos autores, como DRAF y WIGAND, emplean pinzas montadas sobre el propio endoscopio. Este montaje tiene el inconveniente de poder trabajar sólo en una dirección. Con la mayor aceptación de estas técnicas por diferentes cirujanos a buen seguro que sufrirá todavía mayores modificaciones.

Con estas notas hemos intentado exponer, aunque brevemente, el camino que ha realizado la endoscopia que en la práctica ha pasado en menos de cincuenta años de ser un tanteo y busca experimental a un método práctico y eficaz que ha hecho posible no sólo la exploración de las cavidades nasosinusales y su reproducción en imágenes, sino también el tratamiento de una gran parte de su patología.

BIBLIOGRAFIA

CZERMAK, J. N.: *Du laryngoscope et son emploi en physiologie et en médicine.* J. B. Baillière et fils. París, 1860.

MOURA: *Traité pratique de laryngoscopie et de rhinoscopie.* Adrien Delabraye. Libraire-Editeur. París, 1864.

PERELLO, J.: «La fotografía de la laringe». *Acta ORL Iber-Amer.,* XVI (5): 540-545, 1965.

WILLEMOT, J., y SEGAL, A.: «Naissance et développement de l'oto-rhino-laryngologie dans l'histoire de la médicine». *Acta ORL Belgica,* XC, 35 (suppl. III), 1981.

WILLEMOT, J., y cols.: «Les techniques d'endoscopie et de reproduction de l'image en oto-rhino-laryngologie». *Acta ORL Belga,* 29: 2, 1975.

BASES ANATOMICAS DE LAS FOSAS NASALES Y SENOS PARANASALES

MICROSCOPICA

J. LANG

ENDOSCOPICA

J. M. ADEMÀ y J. R. MONTSERRAT

RADIOLOGICA

M. DE JUAN, J. RUSCALLEDA y E. GUARDIA

Bases anatómicas

JOHANNES LANG

(Traducción: M. BERNAL SPREKELSEN)

ANATOMÍA CLÍNICA DE LOS SENOS PARANASALES Y AREAS CIRCUNDANTES

Desarrollo de la nariz

El desarrollo de la nariz se inicia en embriones de 6 mm. con el engrosamiento del ectodermo, la placoda olfatoria, a nivel del proceso frontal (aproximadamente treinta y dos días de gestación). La placoda nasal se invagina rápidamente hacia la fóvea nasal y después al saccus nasalis, dividiendo la apófisis frontonasal, es decir, la prominencia frontonasal, en una prominencia lateronasal y otra prominencia medionasal. Entre el estomodeo y el saccus nasalis se encuentra, temporalmente, la membrana oronasal. Después de la disolución de ésta, en embriones de 13 mm. de longitud, quedan constituidas la coana primitiva y la fosa nasal primitiva. La porción del techo de las fauces por delante de la región coanal es la región premaxilar, es decir, el paladar primitivo. El saccus medialis dispone al principio de conexiones con el ectodermo (muro epitelial). Este muro es invadido generalmente por células mesenquimatosas, disolviéndose. Cuando el muro persiste, pueden producirse procesos disolutivos a nivel cutáneo: cheilosquisis.

La fosa nasal secundaria se constituye por desmembramiento de partes del estomodeo (fauces primitivas), que quedan englobadas en las fosas nasales.

El tabique septal, su precartílago y cartílago han crecido en embriones de 19 mm. hacia abajo, mientras que, desde abajo, se han desarrollado del proceso maxilar inferior, bilateralmente, procesos palatinales en dirección medial y caudal. Al principio la lengua se encuentra entre estos «processus palatini» (laterales). Al crecer la lengua se desplaza hacia abajo conjuntamente con la mandíbula y los «processus palatini» se desplazan horizontalmente (embrión de 32 mm. de longitud). Cuando la longitud del embrión es de 35 mm. las apófisis palatinas comienzan a fusionarse por delante con el paladar y por detrás entre ellos, en sentido anteroposterior. Inicialmente persisten restos epiteliales entre las apófisis palatinas y la porción inferior del tabique, que configuran esferas epiteliales las cuales, posteriormente, se reabsorben por completo.

La porción dorsal del estomodeo no se divide en dos niveles, sino que persiste como faringe. Debido al desarrollo, elevación y fusión de los «processus palatini» entre ellos y con el septum nasal, una parte del estomodeo queda formando parte del cávum nasal.

Malformaciones

La úvula bífida puede considerarse el resultado del menor grado de alteración del proceso de cierre de ambos processus palatini, puesto que la fusión se desarrolla en sentido anteroposterior. Cuando la fusión no se produce queda una hendidura, la palatosquisis, frecuentemente asociada a la queilosquisis (labios) y/o a la gnatosquisis (maxilar). Las hendiduras labiales y maxilares se encontraron en recién nacidos en un 0,82 por 100. La queilo-gnato-palatosquisis puede aparecer como hendidura unilateral completa. Cuando las apófisis palatinas se quedan rezagadas en su crecimiento puede observarse el septum nasal a través de la boca: la uranosquisis. La hendidura palatina se ha observado con mayor frecuencia en el lado izquierdo.

La gnatosquisis puede atravesar el dens caninus y dividirlo en un dens precaninus y un dens caninus.

Cuando no se desarrolla la porción medial del processus nasofrontalis se produce una nariz hendida con invaginación medial, frecuentemente combinada con otras alteraciones.

Otras malformaciones son las atresias nasales, obstrucciones del cávum nasal con obstrucción parcial o total al paso del aire, atresias coanales o estrechamiento de la faringe por trasposiciones dorsales de la maxila (48).

Desarrollo de las fosas nasales

En embriones de siete-ocho semanas de gestación se forma primero a nivel del septum nasal y

FIG. 1.—*Corte frontal de la fosa nasal (feto de 39 cm.), Ladewig. 1: Diente incisivo, esbozo. 2: Papel milimetrado, quiste del órgano de Jacobson y cartílago paraseptal (Jacobson). 3: Tabique nasal y sutura interincisiva. 4: Bañera septal y mucosa septal. 5: Premaxila. 6: Cornete inferior, límite anterior. 7: Premaxila, proc. frontal. 8: Hueso lacrimal y saco lacrimal.*

después en la pared lateral (en los cornetes nasales inferiores en la octava, en los medios en la novena y en los superiores en la doceava semana embrionaria) el esbozo cartilaginoso de la nariz externa e interna. En el borde caudal del cartílago septal se desarrollan los cartílagos paraseptales (Jacobson) (fig. 1). Al final del tercer mes embrionario las cápsulas nasales se han desarrollado por completo, contactando posteriormente con el esbozo cartilaginoso del cuerpo esfenoidal y del ala menor del hueso esfenoidal. En el techo nasal se encuentran aperturas amplias para las filas olfatorias, el nervio vomeronasal (Jacobson), los nervios etmoidales y el nervio terminal, así como las ramas terminales de las arterias etmoidales. Más adelante esta apertura se subdividirá en múltiples agujeros de menor tamaño.

Desarrollo del esqueleto nasal

Al parecer, algunas partes cartilaginosas involucionan, dividiendo así el esqueleto de la nariz externa. De esta manera se constituyen en el sexto mes embrionario los cartílagos alares mayores. BROMAN (5) puntualiza que se produce una laxitud de las alas de la nariz cuando la involución cartilaginosa progresa demasiado, de manera que durante la inspiración colapsan hacia el septum impidiendo la respiración nasal.

El hueso propio se forma durante las semanas embrionarias 10-11 gracias a un proceso de osificación desmal. Su borde caudal conforma el límite superior de la apertura piriformis. El borde externo de la apertura piriformis, así como el suelo, se configuran del maxilar en las semanas embrionarias 6-8. El maxilar mismo se origina en las semanas 6-7, partiendo de cinco núcleos de osificación desmal pequeños, lateral y caudalmente de la cápsula nasal. En el cuarto mes fetal los núcleos se fusionan entre sí, configurando el proceso alveolar, el proceso palatino, el suelo de la órbita, el proceso cigomático y el proceso frontal del maxilar. Entre las semanas 8 y 9 aparece un núcleo de osificación en la zona medial del suelo de la apertura piriforme: la premaxila. En esta zona se desarrollan los dientes incisivos superiores. Hacia la fosa nasal se configuran tempranamente las alas de la premaxila, que emergen oblicuamente hacia arriba y afuera, uniéndose a áreas posteriores de la espina nasal anterior. Desde arriba llegan los cartílagos septales a las alas de la premaxila y, lateralmente, más hacia atrás, los cartílagos vomeronasales. El ala del vómer apenas se menciona en los textos, a pesar de haber sido descrita «sous vomerien». Th. KOELLIKER (42) denominó a este hueso processus stenonianus, pero no lo describió como porción ósea independiente. El cartílago septal se apoya posteriormente en el canal vomeriano, anteriormente en la espina nasal anterior y entre ambos en el apoyo vomeriano (ala vomeris). La porción ósea crece hasta una altura de 10-15 mm., pero no ensanchándose, sino estrechándose, de manera que, partiendo de una forma similar a la de la cabeza de un clavo, se transforma en dos láminas verticales (fig. 2).

Según KLAFF (43), la premaxila nace de dos núcleos de osificación. En la porción posterior del ala de la premaxila se encuentra englobado el vómer. Hacia delante la premaxila configura la espina nasal anterior. Hacia atrás limita la cara anterior y lateral del agujero y canal incisivo. En nuestro material pudimos observar un processus de la premaxila, que se encontraba debajo del proceso frontal del maxilar.

Esqueleto de la nariz externa postnatal

Huesos propios (fig. 2)

Los huesos propios se encuentran unidos craneal-mente con el hueso frontal a través de la sutura

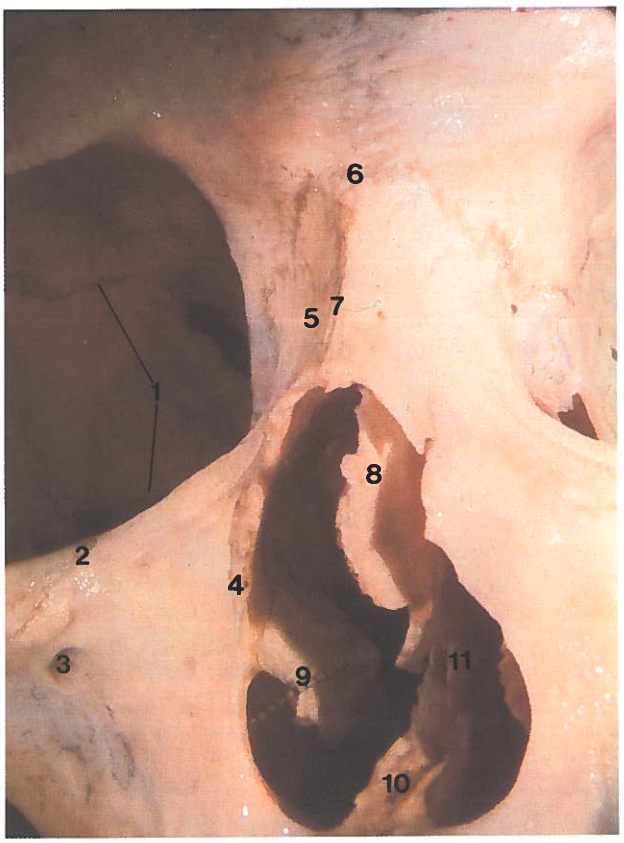

FIG. 2.—*Apertura piriforme y cornete inferior (niño de cuatro años), desde anterior e izquierda. 1: Orbita. 2: Sutura cigomaticomaxilar. 3: Foramen infraorbitario. 4: Apertura piriforme. 5: Hueso propio. 6: Sutura nasofrontal. 7: Sutura internasal. 8: Lámina perpendicular del hueso etmoidal. 9: Cornete inferior, papel milimetrado. 10: Ala de la premaxila. 11: Vómer.*

nasofrontal y lateralmente con la sutura nasomaxilar. Por su cara interna frecuentemente se ve sostenido por un espolón grueso del hueso frontal hacia abajo y delante: la espina nasal de hueso frontal. También reciben apoyo de la lámina perpendicular del hueso etmoidal.

Los huesos propios normales se asemejan a un rectángulo alargado irregular, cranealmente más delgado, que se ensancha hacia abajo, más largo lateralmente y medialmente más corto. El estrechamiento en el tercio superior se ha denominado istmo. Cuando el istmo tiene la misma altura en ambos lados, la nariz es recta; diferencias en el nivel del istmo conlleva a asimetrías o escoliosis nasales. La cara externa de los huesos propios generalmente es convexa y lisa; la cara interna cóncava y rugosa. En ella se encuentra el canal para la lámina perpendicular y la espina nasal del hueso frontal. En no pocas ocasiones se encuentran perforaciones para vasos y nervios.

En nuestra colección se estudió el desarrollo postnatal de la longitud y la anchura de los huesos propios (fig. 3) [ver también LANG y BAUMEISTER, 1982 (50)].

Apertura piriformis (AP) (fig. 3)

Actualmente el abordaje endoscópico endonasal se realiza casi siempre a través de la AP. Esta se limita por abajo y lateralmente por la maxila y arriba por los huesos propios. La parte medial del reborde inferior puede dirigirse en ángulo

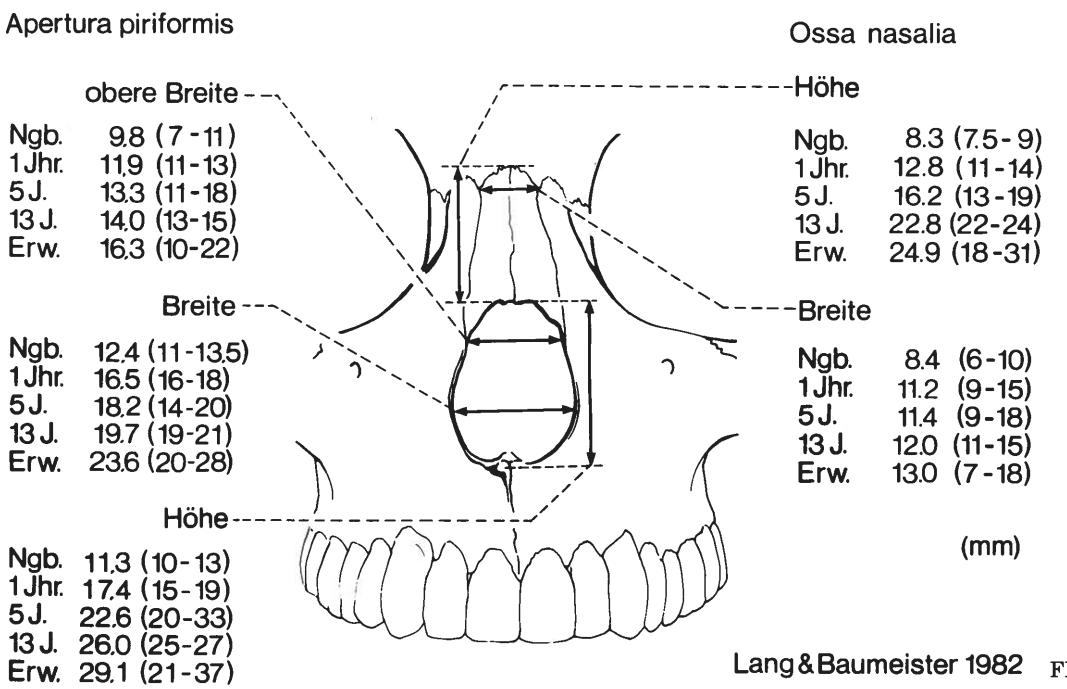

FIG. 3.

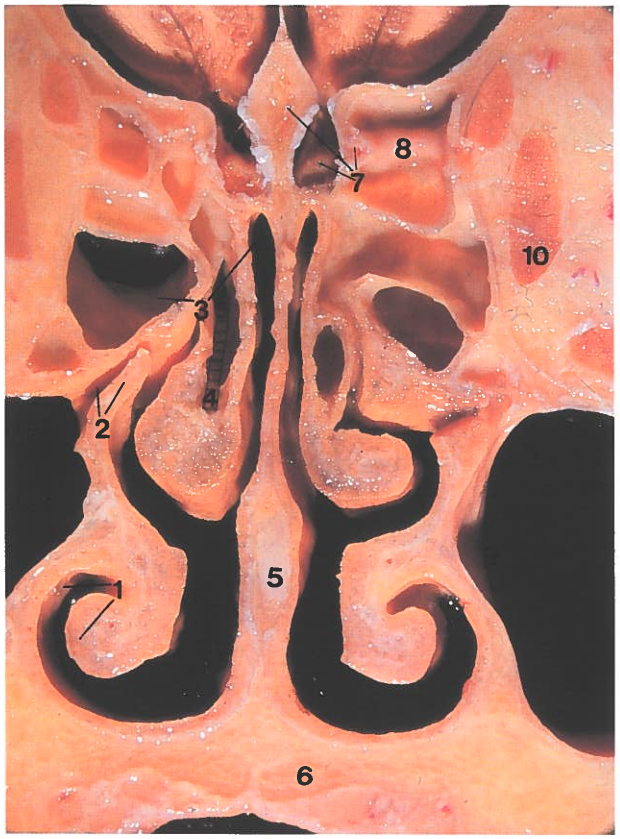

FIG. 4.—*Corte frontal de la fosa nasal a nivel del processus uncinatus, varón de treinta y cinco años. 1: Meato nasal inferior y cornete inferior. 2: Hiato semilunar y processus uncinatus. 3: Celdilla etmoidal y región del techo de la cavidad nasal. 4: Seno en cornete medio (papel milimetrado). 5: Processus esfenoidal del cartílago septal. 6: Processus palatino del maxilar. 7: Crista galli, bulbo olfatorio y arteria etmoidal anterior. 8: Canal etmoidal anterior. 9: Seno maxilar. 10: Músculo recto medial.*

agudo u obtuso desde la cara facial hacia la fosa nasal. Esta porción procede del hueso premaxilar (intermaxilar - Goethei) y transcurre hacia delante y dentro de la espina nasal anterior. Lateralmente se encuentra el borde agudo de la AP. En función de las distintas configuraciones, HOVORKA (36) describe la forma antropina (57 por 100), la infantil (22 por 100) y la fosa prenasal (12 por 100).

La porción lateral del reborde inferior de la AP transcurre de una forma más o menos redondeada hacia el reborde lateral de la apertura, formado por la apófisis frontal del maxilar. Esta apófisis va inclinándose medial y dorsalmente. El borde superior limita con la porción nasal del hueso frontal, el borde superior y medial con el borde lateral del hueso nasal. El reborde inferior baja a nivel de la AP en forma de un arco poco tensado hacia afuera, limitando de forma bastante incisiva la apertura. HOVORKA (36) indicó que en las narices estrechas esta frontera sufría una inflexión.

El límite superior de la AP está constituido por los bordes libres de los huesos propios. Generalmente esta porción de la apertura viene delimitada de forma arqueada, y es, por tanto, cóncava hacia abajo. Menos frecuentemente, el límite aparece recto o inflexionado, en ocasiones con espículas o con indentaciones, a veces dobles. Por ello la AP puede hallarse invaginada de manera simple o doble hacia arriba. Hay que resaltar que la sutura internasal sólo se observa pocas veces en la línea media.

Variaciones

En nuestro material se estudió el crecimiento postnatal de la AP (49). En la figura 3 se encuentran marcados los resultados de las mediciones de altura y anchura de la apertura durante el desarrollo postnatal.

Se determinó además el desarrollo postnatal de la altura de la AP entre el rinión (borde inferior de los huesos propios) y la nasoespinal (zona de cambio de la espina nasal anterior hacia la cara facial de la maxila). Esta distancia mide en recién nacidos 11,33 mm. por término medio y en adultos 29,08 mm. La distancia entre rinión y la punta de la espina nasal anterior fue de 11,66 en recién nacidos y de 29,51 en adultos por término medio.

Espina nasal anterior

La longitud de la espina se midió repetidas veces en nuestro material. La espina parece guardar relación con la construcción de las partes blandas de la nariz y la posición de la porción alveolar. En nuestro material midió en recién nacidos por término medio 2,13 mm. (0-3 mm.), en niños de dos años la longitud fue de 3,21 (2-4,5) y en adultos de 4,07 (0-9).

La espina nasal anterior limita arriba con el borde libre anteroinferior del cartílago septal, separada de éste por el pericondrio y el periostio, así como por una capa de deslizamiento intermedia. Detrás de ella emergen dos apófisis laminares hacia arriba y afuera: las alas de la premaxila.

Cavidad nasal

Techo (fig. 4)

La porción superior de la fosa nasal se denomina fisura olfatoria, carina nasi (64) o espacio subfrontal. Clásicamente se subdivide en una porción nasal anterior, una etmoidal mediana y otra esfenoidal dorsal. En la porción nasal los límites del techo están configurados por la espina nasal del hueso

FIG. 5.

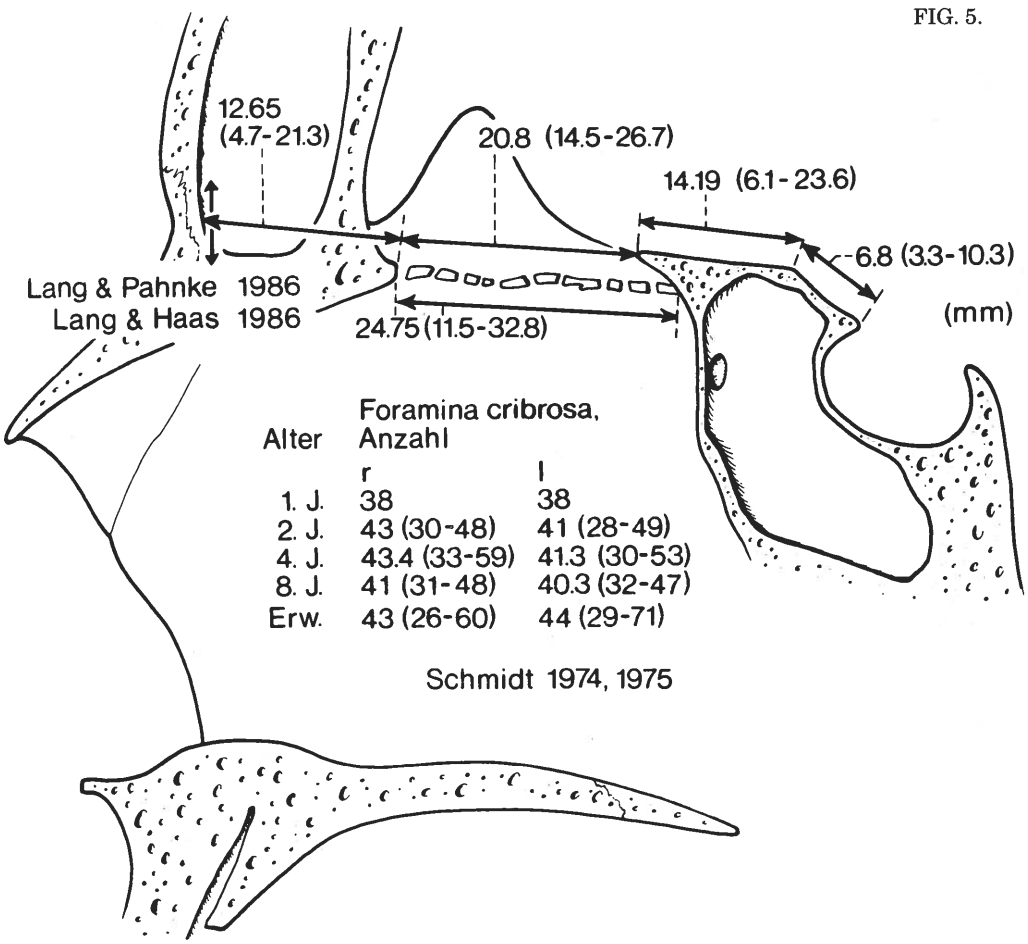

frontal y los huesos propios. En la porción etmoidal se hallan los agujeros etmoidales, así como el foramen criboetmoidal (en la parta más anterior), por los cuales transcurren nervios y vasos. En la porción dorsal se encuentra el receso esfenoetmoidal, que según MINK (71) juega el mismo papel para las celdillas posteriores que el hiato semilunar para las anteriores. El receso esfenoetmoidal está bien desarrollado (56). El número de agujeros etmoidales, así como la longitud de la lámina cribosa, pueden verse en la figura 5.

Pared lateral

Generalidades (fig. 6)

En la construcción de la pared lateral de la fosa nasal están involucrados el hueso etmoidal, el maxilar, el hueso palatino, el hueso lacrimal, la concha nasal inferior, así como la superficie medial de la lámina medial de la apófisis pterigoides. La región anterior más pequeña la configura el hueso propio.

Hacia la cavidad nasal emergen dos (más raras veces tres) conchas etmoidales. Inferiormente se encuentra la concha nasal inferior, como hueso propio, con sus zonas de complicado anclaje en el esqueleto de la pared lateral. Medialmente a las conchas se encuentra el pasaje aéreo, generalmente denominado meato nasal común. Los espacios aéreos por debajo los cornetes reciben el nombre de meatos nasales superior, medio e inferior, respectivamente. Todos están comunicados con el meato nasal común a nivel del borde inferior de los cornetes.

Pared lateral: osificación (figs. 9 y 10)

En la maxila se encontró en embriones de 18 mm. anatómicamente y en fetos de 54 mm. radiológicamente hueso. En el cornete inferior se halló osificaciones en fetos de 139 mm. de longitud. En el hueso etmoidal y los cornetes se observaron osificaciones en fetos de 175 mm. (seis meses) (79, 98). Los fetos de 63 mm. de longitud presentan osificaciones de la maxila hacia el techo de la fosa nasal y en la lámina perpendicular del hueso palatino hasta el cornete medio. En fetos de 160 mm. se inicia la osificación de la cápsula nasal en la porción media y posterior de los cornetes inferiores y medios.

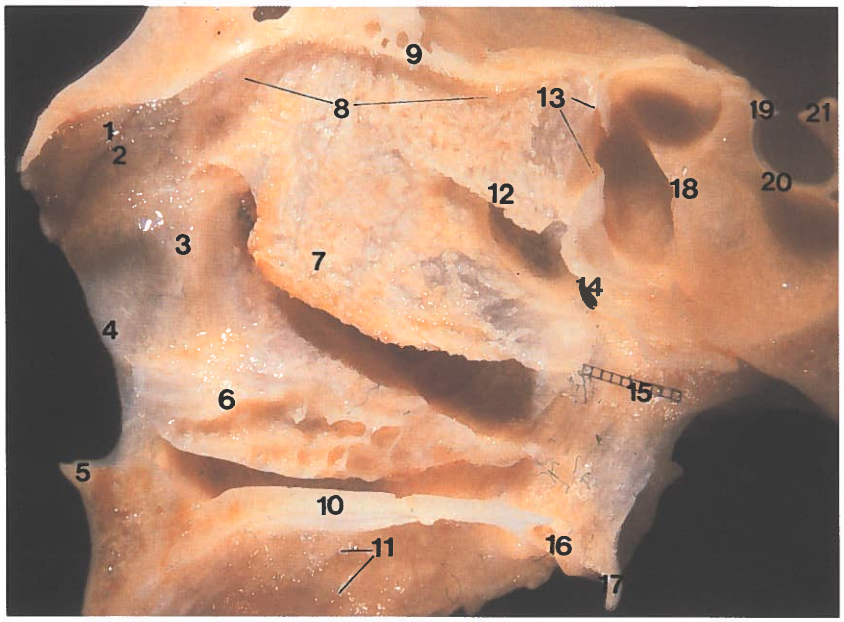

FIG. 6.—*Pared lateral de la cavidad nasal y seno esfenoidal. 1: Huesos propios. 2: Sutura nasomaxilar. 3: Processus frontal del maxilar. 4: Apertura piriforme. 5: Espina nasal anterior. 6: Cornete inferior. 7: Cornete medio. 8: Surcos para los nervios olfatorios. 9: Lámina cribosa. 10: Paladar duro (maxilar). 11: Processus alveolar del maxilar. 12: Cornete superior. 13: Apertura del seno esfenoidal. 14: Parte anteroinferior del foramen esfenopalatino. 15: Lámina medial del processus pterigoides, papel milimetrado. 16: Foramen palatino menor. 17: Hamulus. 18: Septum parcial oblicuo del seno esfenoidal. 19: Processus clinoides anterior. 20: Fosa hipofisaria. 21: Dorsum sellae.*

En fetos de 220 mm. se encuentran centros de osificación en en todos los cartílagos de localización central de la pared lateral (131). La porción anterior aún es cartilaginosa. PETER (93) presenta resultados similares, encontrando que el cornete medio se osifica hacia el quinto mes fetal y el superior hacia el séptimo mes.

FIG. 7.—*Cornetes, feto de 39 cm. de longitud, corte frontal. 1: Músculo recto inferior, nervio infraorbitario y esbozo dentario. 2: Maxilar, esbozo. 3: Seno maxilar, esbozo. 4: Cornete inferior. 5: Cornete medio. 6: Lengua. 7: Septum y paladar duro.*

Senos paranasales, conchas nasales: desarrollo inicial

El seno frontal, las celdillas etmoidales y el seno maxilar se desarrollan partiendo de botones mucosos en la «anlage» cartilaginosa del hueso etmoidal. El seno esfenoidal emerge del extremo ciego posterior de la porción etmoidal de la cavidad nasal hacia el esbozo cartilaginoso del cuerpo del hueso esfenoidal en el tercero-cuarto mes fetal. Este paleosinus crece hacia atrás y abajo, así como medialmente en dirección de los huesos de Bertini (cornetes esfenoidales).

Partiendo del meato medio, en el embrión de 55 mm. (tercer mes embrionario) emerge un botón de mucosa hacia abajo y atrás como esbozo del seno maxilar (fig. 7). En el mismo período se constituye otro botón procedente de la misma zona hacia delante y arriba para configurar posteriormente las celdillas etmoidales anteriores y otra formación del meato nasal superior hacia arriba y atrás para el esbozo de las celdillas etmoidales posteriores.

Al principio del cuarto mes fetal los botones de mucosa de las celdillas etmoidales se han desarrollado configurando burbujas rodeadas de tejido conjuntivo vascularizado. El «tejido madre» de las celdillas etmoidales anteriores, y parcialmente también de las medias, se ubica por encima del cornete inferior. El de las demás celdillas etmoidales medias y el de las posteriores encima del cornete me-

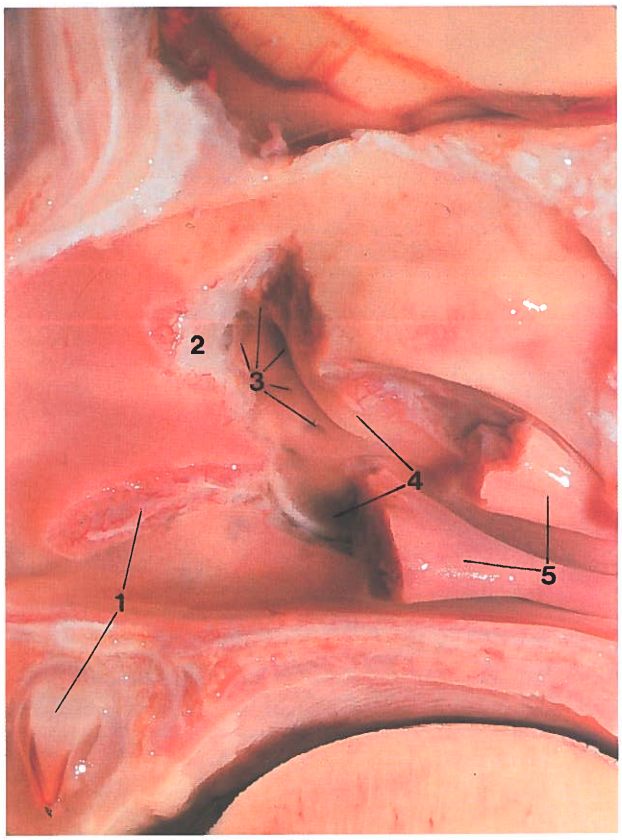

FIG. 8—*Receso frontal y senos paranasales, esbozos (feto de 40 cm. de longitud). Cornetes medio e inferior resecados anteriormente. 1: Diente incisivo I y zona de resección del cornete inferior. 2: Zona de resección del cornete medio. 3: Receso frontal y celdillas etmoidales anteriores, esbozos. 4: Bulla etmoidal, esbozo y seno maxilar, esbozo. 5: Cornete inferior y medio, porciones posteriores.*

dio, mientras que el de las más posteriores está por encima del cornete superior. De este último nacen las celdillas postremas.

Las celdillas etmoidales anteriores ya se han aproximado en el séptimo mes fetal a la vecindad de la órbita. La osificación de las paredes de las celdillas etmoidales se inicia hacia el séptimo mes fetal. La anchura del etmoides anterior mide en recién nacidos 1-3 mm. y del etmoides posterior 1,5-2. En el primer año de vida, RICHTER (98) pudo demostrar la existencia de celdillas etmoidales frontales, orbitales e infundibulares. Más adelante crecen nuevas celdillas hacia la lámina cribosa y la órbita. En el tercer año la forma redondeada-oval de las celdillas ha cambiado a ser más angulada debido al aplanamiento entre sí. Más adelante las paredes intercelulares adelgazan. Una de las celdillas etmoidales anteriores se encuentra ampliada en ambos lados, es el esbozo del seno frontal.

Hacia finales del tercero y principios del cuarto mes fetal (fig. 8) ya puede observarse el receso frontal por debajo del cornete medio. La pared lateral de la fosa, aún cartilaginosa, configura en este período múltiples engrosamientos, que nacen como repliegues parcialmente osificados hacia el meato medio. Entre los repliegues se encuentran pequeñas fositas (0-5) como esbozos del seno frontal y de las celdillas anterosuperiores, así como del seno maxilar. El seno frontal nace de un desarrollo expansivo del receso frontal procedente a su vez de alguno de los grupos de celdillas etmoidales anteriores.

FIG. 9.—*Nariz interna, zona ósea y cartilaginosa, feto hembra de 22 cm. de longitud. 1: Piel de nariz y vestíbulo nasal, área de piel. 2: Cartílago. 3: Hueso propio de nariz. Espina nasal anterior. Pericondrio, vasos* in situ. *6: Pulpa dentaria del diente incisivo y límite posterior de la premaxila. 7: Cornete inferior, área cartilaginosa y centro óseo. 8: Cornete medio (papel milimetrado), zona cartilaginosa y ósea. 9: Proc. palatino del maxilar, borde posterior. 10: Lámina horizontal del hueso palatino y dorso lingual. 11: Esbozo del seno esfenoidal y fila olfatoria, así como cornete superior. 12: Repliegues mucosos en la pared lateral de la coana.*

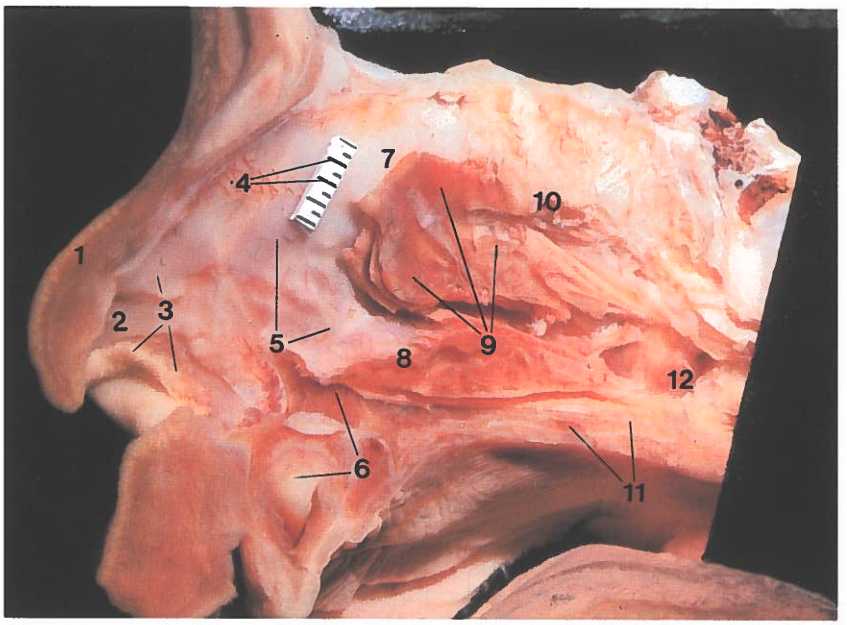

FIG. 10.—*Estadios de osificación de los cornetes, feto de 40 cm. de longitud. 1: Dorso nasal. 2: Cartílago alar, crus lateral. 3: Cartílago lateral y vestíbulo nasal. 4: Resto pericondrial y papel milimetrado. 5: Hueso subcondral del processus frontal del maxilar. 6: Hueso incisivo y diente incisivo I. 7: Porción etmoidal cartilaginosa. 8: Cornete inferior, zona de osificación submucosa. 9: Cornete medio, zona de osificación submucosa. 10: Cornete superior, zona de osificación submucosa. 11: Proc. palatino del maxilar y lámina horizontal del hueso palatino. 12: Lámina medial del processus pterigoides.*

Cornetes (conchae nasales)

Generalidades

SANTORINI (101) describió en la superficie medial del hueso etmoidal tres cornetes nasales. Actualmente el cornete etmoidal más alto es denominado concha nasalis suprema, que según VAN ALYEA (126) existe en un 67 por 100 y según SCHAEFFER (104) en el 60 por 100. En nuestro material (56) sólo se encontró una concha nasalis suprema claramente desarrollada en el 17 por 100. También MESSERKLINGER (67) menciona que la existencia del cornete supremo en el adulto es más bien una excepción. PEDZIWIATR (87, 88) pudo reconocer en fetos en el cuarto y quinto mes en la superficie medial de la pared lateral surcos que indicaban el desarrollo de tres o cuatro cornetes.

La concha nasalis inferior (cornete inferior) se desarrolla como un hueso propio.

Tamaño y localización

En nuestro material se analizó la osteología de los cornetes y con su recubierta mucosa. Los resultados de las mediciones pueden consultarse

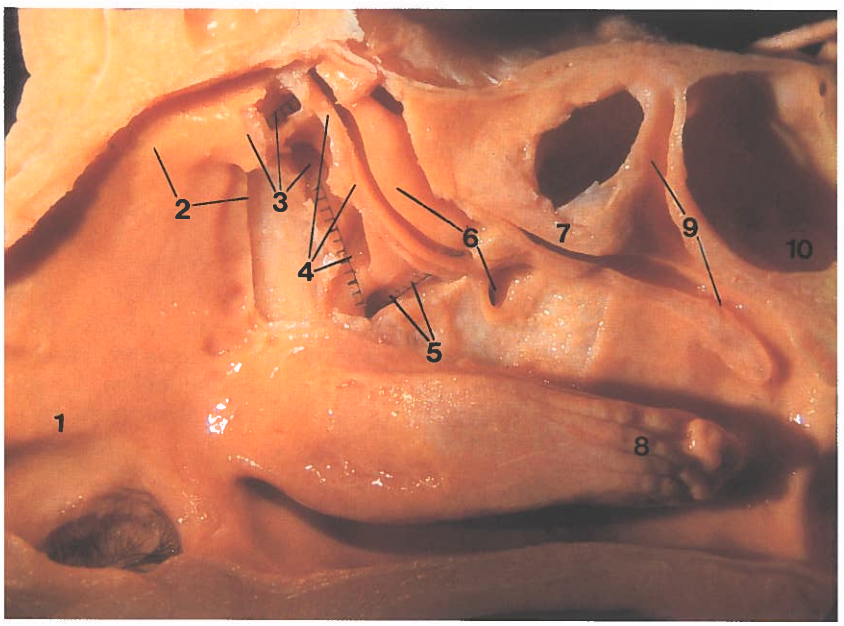

FIG. 11.—*Ostium maxilar y vecindad (processus uncinatus y pared medial del infundíbulo maxilar, así como cornetes medios e inferiores resecados). 1: Limen nasi y narina. 2: Agger nasi y zona de resección mucosa. 3: Celdillas infundibulares y límite anterior de la zona de resección del cornete medio. 4: Processus uncinatus y lámina, papel milimetrado. 5: Papel milimetrado y ostium maxilar. 6: Bulla etmoidal, lámina bullar superior y ostium accesorio del seno maxilar. 7: Borde cortado del cornete superior. 8: Cornete inferior. 9: Receso esfenooccipital y borde seccionado del cornete medio (continuación superior: laminilla). 10: Seno esfenoidal.*

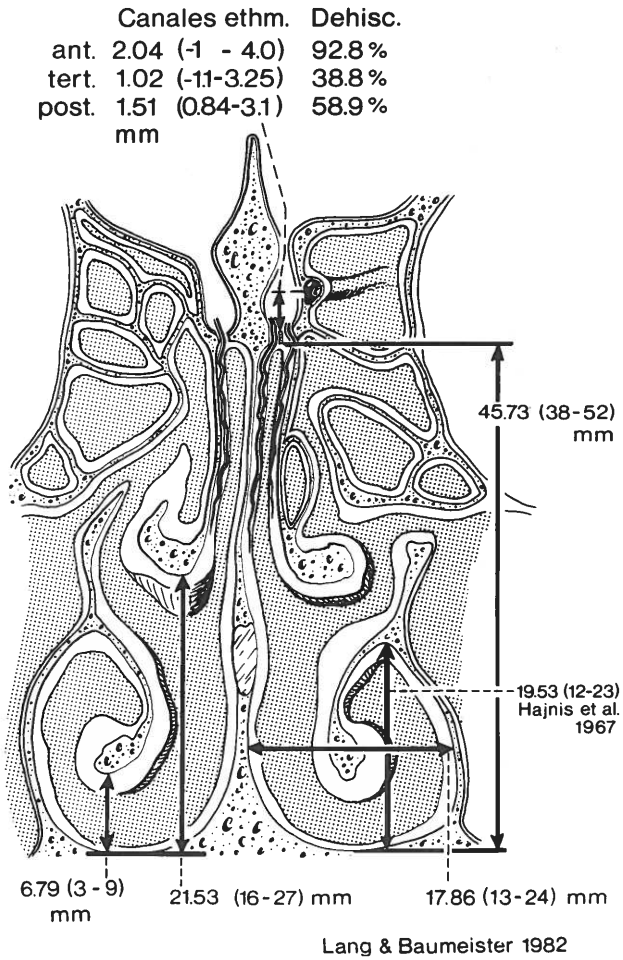

FIG. 12.

en las figuras 64, 65 y 67 en LANG (49). La altura de la cavidad nasal en distintas áreas puede consultarse en LANG (49) (figs. 68 y 69) y en la figura 12.

Nuestros estudios acerca de la concha nasalis suprema difieren considerablemente de los de ZUCKERKANDL (143) y otros investigadores, que la encuentran hasta en un 80 por 100. Nosotros sólo la observamos en un 17,7 por 100. La discrepancia se basa, en parte, en definiciones diferentes. Coincidimos con VON MIHALKOVICS (69), quien describió la existencia del cornete superior como variedad, observando en la metodología de ZUCKERKANDL (143) aspectos no compartidos por nosotros. También MESSERKLINGER (66) menciona que endoscópicamente sólo observa, por norma general, un cornete supremo que termina en borde libre o que acaba en el receso esfenoetmoidal. Su borde anterior puede presentar un desarrollo delgado o en lóbulo. En el meato subyacente se encuentra en ocasiones un reborde estrecho que no llega a alcanzar el nivel del cornete y que debe interpretarse como un rudimento del segundo cornete etmoidal.

Variaciones

Cornete superior

En el material de VAN ALYEA (126) la concha nasalis suprema se encontró neumatizada en aproximadamente el 57 por 100. Las celdillas desembocaban en el meato superior.

Cornete medio

GRÜNWALD (24) halló en el quinto mes fetal la formación de un surco en el cornete medio en el 50 por 100, en el sexto mes en un 29 por 100 y en los meses fetales 9 y 10 en el 36 por 100. En niños la observó en el 13,6 por 100 y en adultos en el 6 por 100. También MESSERKLINGER (67) observó estos surcos, describiendo que en ocasiones el surco atravesaba la porción posterior del cornete medio, dividiéndolo como en cola de golondrina. Uno de los cornetes medios descritos por MESSERKLINGER presentaba dos surcos sagitales y otro frontal, quedando dividido en cuatro partes. En nuestro material también encontramos surcos. Los tamaños también pueden ser bien diferentes (figs. 13 y 14).

Numerosos investigadores observaron la neumatización del cornete medio, la llamada concha sinusal. Este seno aparece tanto en porciones anteriores como posteriores del cornete medio. Los cornetes medios neumatizados pueden llegar hasta la apertura piriformis. ZUCKERKANDL (143) describió cornetes especialmente anchos, que también encontramos en nuestro material, pudiendo ocluir por completo el meato medio por crecimiento lateral hasta producir medialmente una sinequia con el septum. Ello puede conllevar a una obstrucción de los senos frontales y maxilares.

Los ensanchamientos bullares circunscritos del cornete medio fueron denominados por ZUCKERKANDL (143) como tuberculum etmoidale anticum.

Según LEICHER (59), la posición demasiado alta o baja del cornete medio era heredada de forma recesiva.

Cornete inferior

Según ZUCKERKANDL (143), el cornete inferior puede presentarse doblado al revés, convexo lateralmente o cóncavo hacia el tabique (variación también descrita para el cornete superior). La formación de surcos también se ha observado en el cornete inferior.

Otras variaciones

En nuestra casuística se observó en un caso la ausencia de cornetes. Al mismo tiempo, el vó-

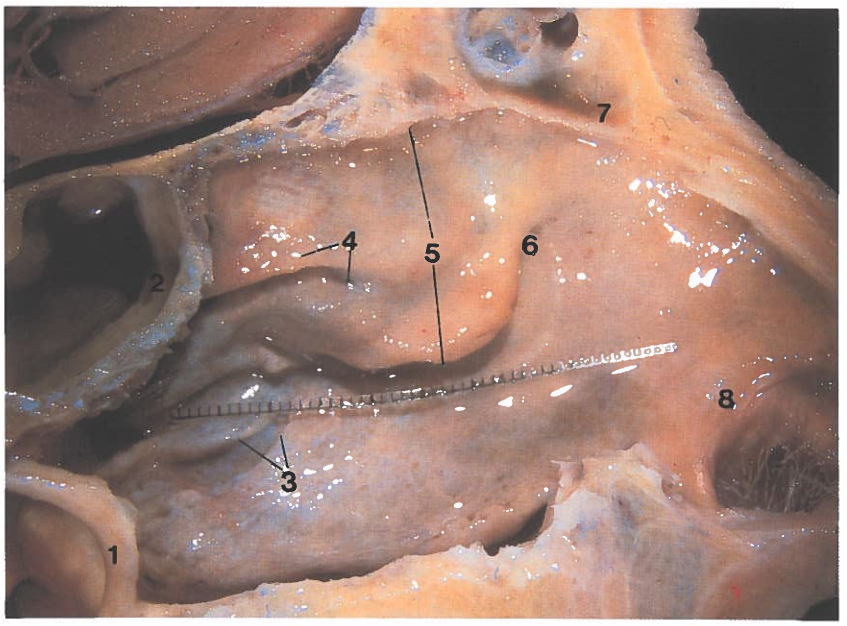

FIG. 13.—*Cornete medio extremadamente bajo. 1: Mucosa de la parted medial de la coana* in situ. *2: Seno esfenoidal. 3: Cornete inferior comprimido por el septum nasal. 4: Cornete medio, 22 mm. de altura. 6: Inserción anterior del cornete medio. 7: Seno frontal, suelo. 8. Limen nasi.*

mer y la lámina perpendicular no se habían desarrollado (53). ZUCKERKANDL (141) representa en su tabla 16, figura 3, un defecto del tabique y del los cornetes. Solamente se observan restos del cornete superior en un caso de sífilis. En nuestros casos no se hallaron indicios de infecciones.

MESSERKLINGER (65) observó ocasionalmente la existencia de un puente óseo entre la cola del cornete medio y del cornete inferior, concretamente en la superficie medial del cornete o lateralmente. En estos casos el meato medio desembocaba ciegamente en un receso.

Laberinto etmoidal. Raíces tabicantes (fig. 11)

SEYDEL (106) estudió la fosa nasal en anatomía comparativa y describió las llamadas raíces tabicantes del laberinto etmoidal. Muchos investigadores han coincidido con su opinión. El describe los cornetes y las apófisis que emergen de la pared medial del laberinto, como la terminación de láminas que atraviesan todo el etmoides, pudiéndose prolongar hasta la lámina orbital lateral o, cranealmente, hasta la lámina cribosa (separando las celdillas etmoidales entre sí). En adultos la porción laberíntica se subdivide, según él, en cuatro o cinco

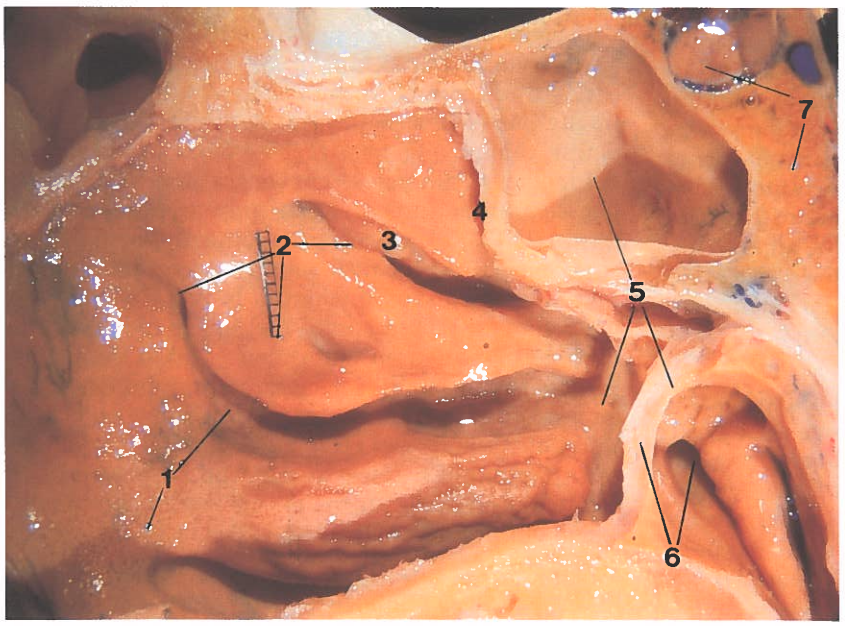

FIG. 14.—*Cornete medio muy alto y meato nasofaríngeo. 1: Cornete inferior. 2: Cornete medio, papel milimetrado. 3: Cornete superior. 4: Receso esfenoetmoidal. 5: Seno esfenoidal y meato nasofaríngeo. 6: Límite posterior del septum y óstium faríngeo de la trompa. 7: Hipófisis y clivus.*

niveles. La quinta raíz, que es la inferior y más incompleta, viene representada por el processus uncinatus. La cuarta se corresponde con la bulla etmoidal, cuyas paredes pueden extenderse hasta la lámina cribosa por un lado y hasta la lámina orbital por el otro. Esta lámina bullar constituía la frontera entre la porción nasal del seno frontal y el laberinto etmoidal. Cuando este límite se desplaza dorsalmente, el seno frontal se prolonga a costa del laberinto etmoidal. Cuando la bulla es más anterior ocurre lo contrario. Una bulla muy anterior constituye la llamada bulla frontalis.

La tercera raíz tabicante es la continuación del cornete medio, que lateral y frecuentemente en situación bastante anterior, llega hasta la lámina orbital del hueso etmoidal y hacia arriba hasta la lámina cribosa. Entre esta raíz tabicante y la de la bulla etmoidal se ubica el llamado laberinto etmoidal anterior. La segunda raíz tabicante es la continuación de la concha nasalis superior y la primera raíz tabicante la continuación de la concha nasalis suprema cuando está desarrollada.

SEYDEL (106) denominó los canalículos localizados entre las raíces tabicantes canales interturbinales (celdillas). Los hallazgos realizados en nuestras preparaciones fueron diferentes en lo que respecta los postulados de SEYDEL sobre las raíces tabicantes.

SENOS PARANASALES

Meato medio y senos nacidos de él

Osteología (fig. 6)

El meato medio se encuentra entre las zonas de inserción de los cornetes medio e inferior. El cornete medio forma una parte del hueso etmoidal en su porción anterior, a la cual se encuentra anclada, ascendiendo por ella hasta el borde de la sutura de la lámina cribosa. En su porción posterior el cornete medio también se continúa con la lámina perpendicular del hueso palatino, en la que está anclada la «crista conchalis media». Inmediatamente detrás, bien por encima o por debajo de la inserción dorsal del cornete medio, se halla el foramen esfenopalatino, configurado de maneras muy diferentes, incluso subdividido.

La lámina perpendicular del hueso palatino tiene, según NIKOLIC y JO (78), dehiscencias en el 71 por 100 o aperturas redondeadas u ovales para la salida de nervios y vasos hacia la fosa nasal. En algo más del 18 por 100 estas aperturas ya se encontraron en la zona del meato medio (menos frecuentemente en el meato inferior) y en el 17 por 100 por detrás de la inserción posterior del cornete medio.

En la zona rostral de la lámina perpendicular del hueso palatino la mayor superficie de la pared lateral del meato medio viene constituido por el hueso etmoidal. Por debajo de la zona media e inferiormente a la zona de inserción del cornete medio está la bulla etmoidal y debajo de ésta el processus uncinatus. Esta apófisis, de morfología muy variada, alcanza hacia abajo la apófisis del cornete inferior (processus ethmoidalis conchae inferiores), reuniéndose con el cabo del processus etmoidal. Por detrás y debajo del processus uncinatus pueden aparecer huecos en la pared lateral, conocidos como fontanelas. En esta zona se reencuentran las mucosas de la fosa nasal y del seno maxilar.

Ostia accessoria (fig. 15)

En el área de las fontanelas la mucosa puede disolverse, resultando los óstiums accesorios del seno maxilar. La aparición de estas aperturas se cifra con incidencias diferentes. En el material de ZUCKERKANDL (143) y el nuestro (55) se encontraron aperturas en el 9,5 por 100, en otros estudios propios en el 28 por 100 y en el material de VAN ALYEA (125) en el 23 por 100. Estas diferencias se deben a las diferencias de edad, ya que se supone que el número de óstiums accesorios aumenta con la edad. Según MYERSON (75), los óstiums accesorios se encontraron en el 51 por 100 en la fontanela posterior, por detrás y debajo del óstium principal del seno maxilar, en el 23 por 100 por detrás, en el 14 por 100 aproximadamente por debajo y en algo más del 11 por 100 por encima. El tamaño del óstium accesorio varía entre el de la cabeza de un alfiler y una extensión de 10,5 × 6,5 mm.

Por debajo del processus uncinatus, una pequeña porción de la pared lateral del meato medio viene configurada por el hueso lacrimal y más anteriormente por el proceso frontal del hueso maxilar. Se define como agger nasi el área de la pared lateral del meato medio que se encuentra inmediatamente por delante del processus uncinatus. Para ZUCKERKANDL (143), el processus uncinatus formaba un cuerpo con el agger nasi, siendo el agger la porción libre y el processus uncinatus la porción recubierta. Según MIHALKOVICS (69), el agger nasi se halla bien desarrollado en embriones y niños pequeños. El agger nasi puede encontrarse muy procidente y en estos casos frecuentemente neumatizado. Sus celdillas desembocan en la porción anterior del hiato semilunar. En nuestro material se encontraron también desembocaduras de las celdillas etmoidales en el infundíbulo frontal.

Cuando las celdillas del agger nasi (fig. 16) se han formado, se encuentran medial y frecuente-

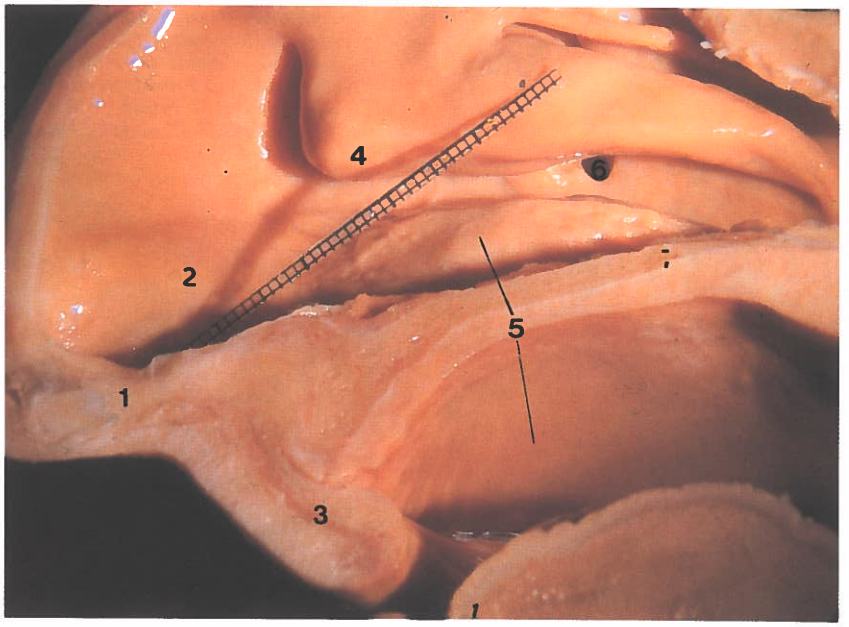

FIG. 15.—*Ostium accesorio del seno maxilar de localización baja (vista desde abajo y medial). 1: Columela. 2: Limen nasi y papel milimetrado. 3: Labio superior. 4: Lóbulo del cornete medio. 5: Cornete inferior y mucosa del paladar. 6: Ostium accesorio. 7: Borde posterior del paladar duro.*

mente por delante de la pared del saco lacrimal. Al existir numerosas comunicaciones vasculares entre las mucosas de ambas estructuras, las infecciones del saco lacrimal pueden pasar también a las celdillas del agger y viceversa.

Cuando el agger nasi es muy pronunciado, se habla de cornete aggeriano, que puede dificultar el abordaje endonasal hacia el seno frontal (resección del agger nasi). Entre las celdillas del agger nasi (fig. 16) y el hueso lacrimal pueden desarrollarse cedillas, las celdillas lacrimales. También pueden formarse celdillas hacia la espina nasal del hueso frontal y el hueso frontal mismo, las celdillas nasales. La figura 18 da una orientación acerca de la aparición de celdillas en nuestro material.

Seno frontal y su ductus

Infundíbulo etmoidal (fig. 17)

Se define como infundíbulo etmoidal el hueco del meato medio al que desembocan los ductus del seno frontal, celdillas etmoidales anterosuperiores, celdillas nasales, celdillas lacrimales, celdillas del agger

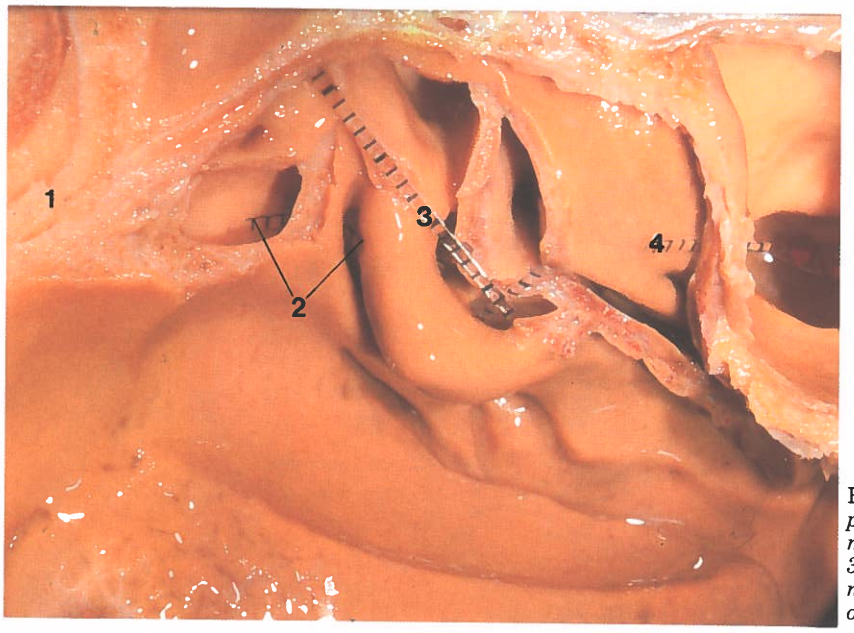

FIG. 16.—*Abordajes a los senos paranasales. 1: Hueso propio. 2: Papel milimetrado en celdilla de agger nasi. 3: Papel milimetrado en ductus nasofrontal. 4: Papel milimetrado en ostium del seno esfenoidal.*

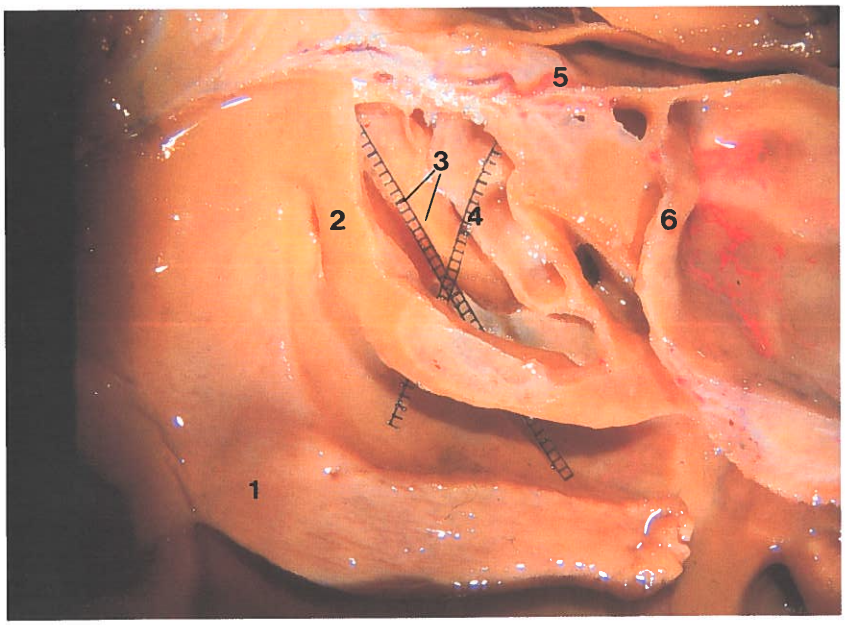

FIG. 17.—*Algunos senos paranasales cateterizados. 1: Cornete inferior. 2: Cornete medio, resecado superiormente. 3: Bulla etmoidal, papel milimetrado en el infundíbulo etmoidal. 4: Papel milimetrado en celdilla etmoidal media. 5: Arteria etmoidal en la fosa olfatoria. 6: Seno esfenoidal, pared anterior.*

FIG. 18

nasi —cuando existen— y las celdillas frontales. Según ZUCKERKANDL (143), el infundíbulo (embudo) fue denominado así por BOYER (4), por lo que las celdillas que en él desembocan también son denominadas celdillas de Boyer [para más información LANG (49)].

Ostium frontal (fig. 19)

En la zona anterosuperior del infundíbulo está el óstium nasal oval del ductus nasofrontalis. Su límite viene configurado por una cresta ósea horizontal entre el borde superior del processus uncinatus y la bulla etmoidal. Una cresta similar se encuentra algo más hacia atrás, configurando el límite posterior del óstium nasal del seno. En nuestro material se halló en el 80 por 100 de los casos un ductus nasofrontal con un diámetro de 5,12 (2-11,2) mm. y una profundidad de 2,56 (0,76-6,4) mm. En aproximadamente el 20 por 100 se halló un óstium frontal sin ductus nasofrontal. En estos casos el seno frontal se abría directamente en el meato medio. ZUCKERKANDL (143) observó el óstium a una distancia de 2-10 mm del hiato semilunar. Según él, el hiato semilunar corto configura una cúpula anterior cuando el ductus nasofrontalis está ausente. Se han descrito además comunicaciones del ductus nasofrontal a las celdillas del agger nasi, hacia el lado contralateral, medial al hiato semilunar, así como hacia el hiato semilunar o la existencia de varios ductus del seno frontal. En nuestro material antiguo se pudo comprobar que el ductus nasofron-

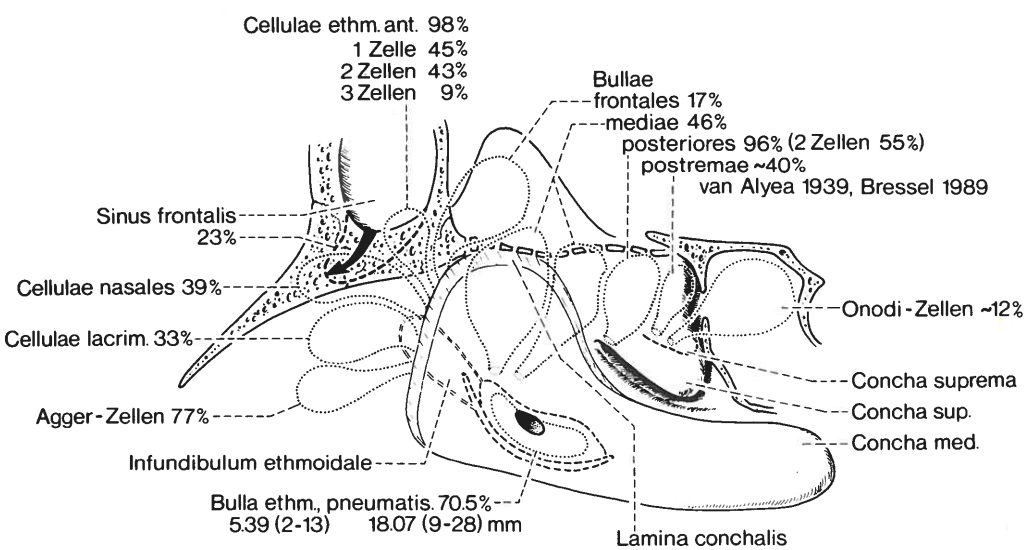

FIG. 18.

FIG. 19

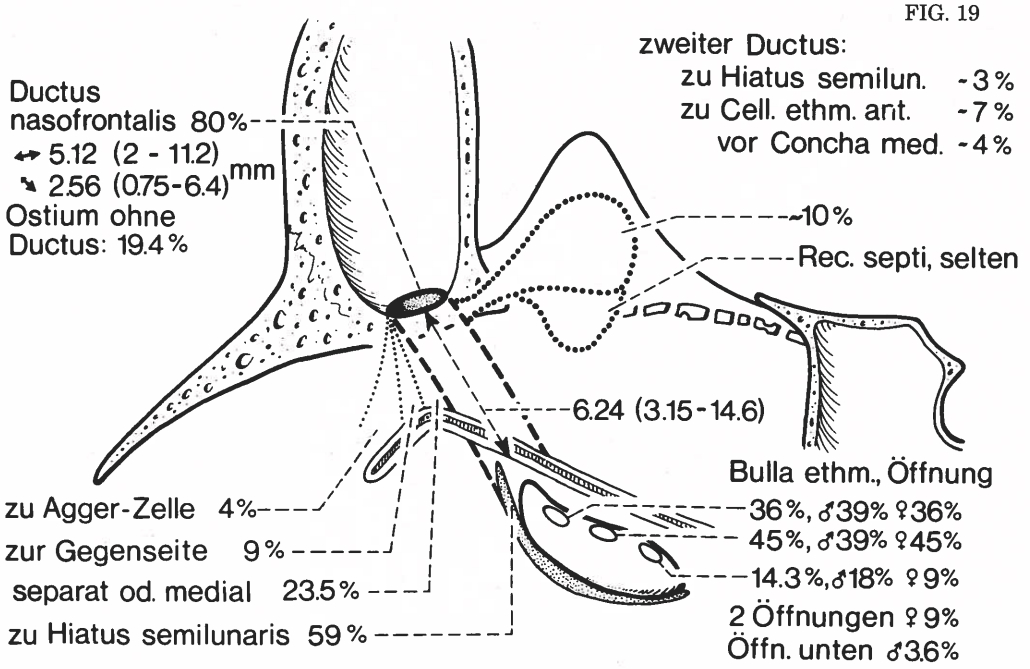

tal desembocaba en aproximadamente el 50 por 100 de los casos por delante del hiato semilunar: en el 22 por 100 en su porción anterior, en el 26 por 100 aproximadamente en su cuarta porción anterior y en el 2,2 por 100 algo por encima de este área. HAYEK (29) ya mencionó que la pared medial del ductus nasofrontal está configurada por aquella porción del cornete medio insertada en el agger nasi. Cuando está neumatizada (concha bullosa) por celdillas etmoidales, éstas limitan con la zona del ductus. HAYEK (29) hablaba del receso frontal del área del infundíbulo cuando no existía ductus. En estos casos las celdillas que desembocan en el receso se denominan celdillas del receso frontal. Con más frecuencia emergen entre tres-cuatro celdillas anteriores y superiores, así como mediales de este tipo de receso. Algunas variaciones pueden observarse en la figura 20.

Celdillas frontales (bulla frontal) (fig. 21)

ZUCKERKANDL (143) denominó bullas frontales a aquellas celdillas etmoidales crecidas en el interior del seno frontal, mientras que DIXON (13) las describió como celdillas frontales. Según DIXON (13), aparecen en el 50 por 100 de los casos, distinguiéndose celdillas procedentes del receso frontal hasta el hueso frontal de las celdillas emigradas del infundíbulo etmoidal (más frecuentemente de la región suprainfundibular). Ocasionalmente la bulla frontal puede proceder del seno frontal contralateral.

El ductus nasofrontal puede verse comprometido en su diámeto por la formación de este tipo de

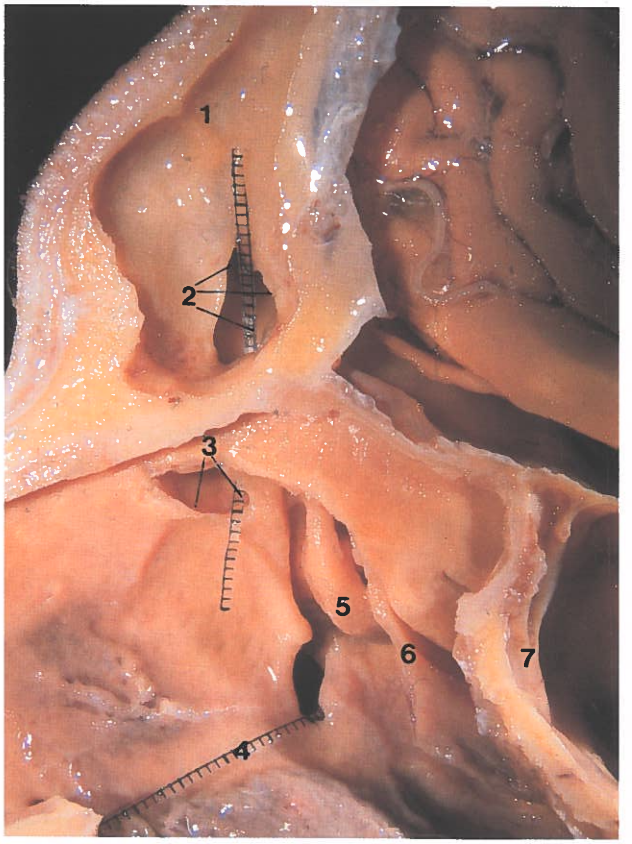

FIG. 20.—*Variaciones de las desembocaduras. 1: Septum del seno frontal. 2: Hueco septal y papel milimetrado en ductus. 3: Desembocadura del seno en celdilla infundibular. 4: Ausencia de pared medial del infundíbulo maxilar. 5: Bulla etmoidal. 6: Borde seccionado del cornete medio. 7: Pared anterior del seno esfenoidal.*

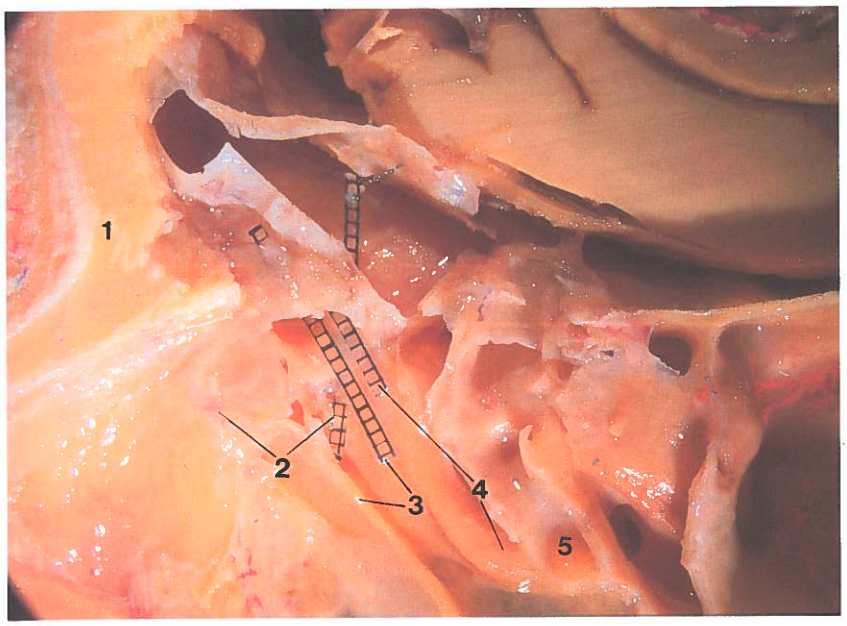

FIG. 21.—*Tres senos frontales cateterizados. 1: Sutura nasofrontal. 2: Papel milimetrado en ductus nasofrontal del senos frontal de mayor tamaño. 3: Papel milimetrado en el seno frontal más anterior y processus uncinatus. 4: Papel milimetrado en el seno frontal más pequeño y bulla frontal. 5: Celdillas etmoidales anteriores.*

celdillas, dificultándose la evacuación de secreciones.

Seno frontal: desembocadura

Según KASPER (39) el seno frontal desemboca en el 38 por 100 de los casos en el infundíbulo, según SCHAEFFER (103) en el 50 por 100 y según VAN ALYEA (128) en el 55 por 100. En nuestro material, la desembocadura del seno frontal se realizó en el 48,4 por 100 a través de un ductus o un óstium en la zona rostral del infundíbulo etmoidal, por delante de la porción terminal del hiato semilunar, apuntando la desembocadura exactamente a la porción anterosuperior del hiato. En estos casos esta porción se encuentra por delante del infundíbulo en la zona del receso. VAN ALYEA (128) encontró este tipo de desembocaduras en un 30 por 100. En nuestro material el seno frontal desemboca en el polo anterosuperior del infundíbulo en un 26,3 por 100. SCHAEFFER (103) observó en un 62 por 100 desembocaduras en el receso frontal, inmediatamente por encima del infundíbulo, VAN ALYEA (128) en un 85 por 100 y nosotros en un 70,5 por 100 (55). Por encima de la bulla etmoidal KASPAR (39) halló la desembocadura del seno frontal en un 4 por 100, VAN ALYEA (128) en un 1 por 100, viéndose en nuestro material en un 2,2 por 100. En una ocasión se observó la desembocadura del seno frontal por encima del cornete medio (aproximadamente el 1 por 100) [ver LANG (49)].

Canal etmoidonasal (etmoidomaxilar)

PROTT (97) describió, al igual que otros investigadores del siglo pasado, ductus de drenaje de las celdillas etmoidales hacia el óstium del seno maxilar. La evacuación de las secreciones procedente de celdillas anteriores periorbitales puede realizarse en estos casos hacia el interior del seno maxilar.

Canal frontonasal del receso

Este canal, procedente del seno frontal, desemboca, tras un recorrido corto proporcionalmente, por encima del cornete medio en el receso frontal.

Canal frontonasal infundibular

El canal alcanza con su óstium frontal infundibular la luz de la fosa nasal por debajo del cornete medio.

Canal frontoetmoidomaxilar (fig. 22)

Ocasionalmente se constituye lateralmente una celdilla frontal (bulla frontal) en un seno frontal con un desarrollo normal. PROTT (97) halló este tipo de celdillas frontales sólo en un 8 por 100 (en contraposición a los hallazgos de anteriores investigadores), mientras que nosotros la encontramos en un 17 por 100 y DIXON (13) en un 50 por 100. Tras la punción del seno frontal derecho, el contraste se evacuó a través del seno maxilar del mismo lado y después de sonarse la nariz salió hacia la fosa. Ya ZUCKERKANDL (143) mencionó que las celdillas frontales, y también las infundibulares, podían estrechar el ductus nasofrontal, obstaculizando el drenaje de las secreciones.

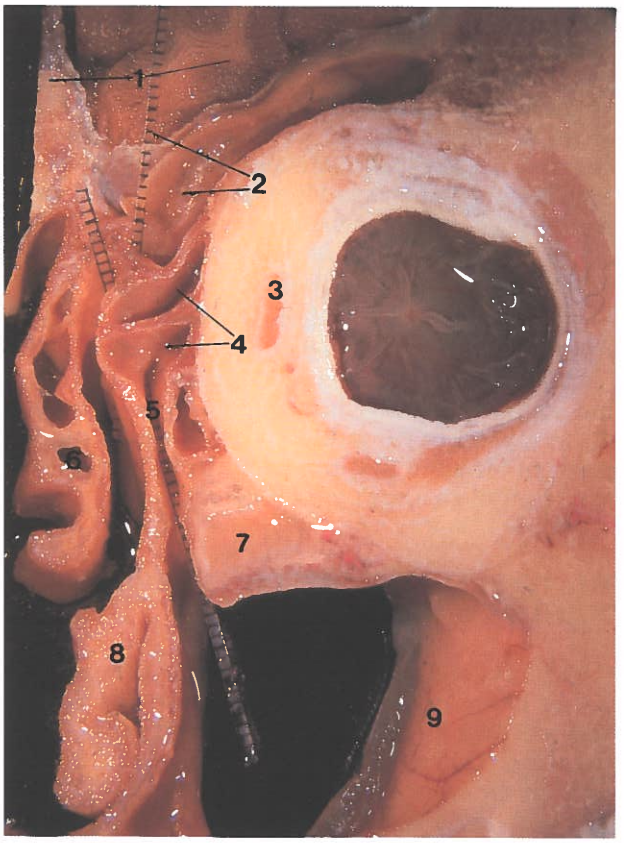

FIG. 22.—*Ductus etmoidomaxilar, corte frontal desde anterior, varón de treinta y siete años. 1: Crista galli y lóbulo frontal. 2: Senos frontal y papel milimetrado en ductus nasofrontal. 3: Músculo recto medial y papila del nervio óptico. 4: Celdilla etmoidal anterior. 5: Ductus etmoidomaxilar, papel milimetrado. 6: Cornete medio, neumatizado. 7: Pared posterior del infundíbulo maxilar. 8: Cornete inferior. 9: Seno maxilar.*

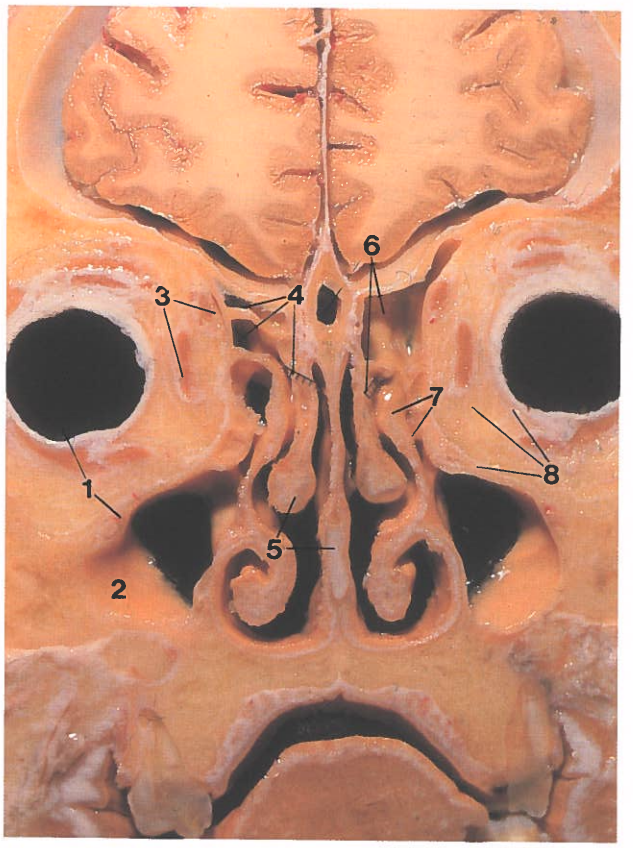

FIG. 23.—*Corte frontal a través de fosa nasal y senos paranasales desde atrás. Seno frontal neumatizando la crista galli. 1: Esclera y nervio y arteria infraorbitarios. 2: Seno maxilar. 3: Músculos recto medial y oblicuo superior. 4: Celdillas etmoidales anterosuperiores y papel milimetrado en ductus nasofrontal. 5: Cornete medio y cartílago septal. 6: Crista galli neumatizada, celdilla etmoidal anterosuperior y papel milimetrado. 7: Bulla etmoidal e hiato semilunar. 8: Periórbita y tabiques en grasa orbitaria.*

Seno frontal peligroso

Cuando la terminación anterior de la fosa olfatoria protruye hacia el seno frontal, se habla de seno frontal peligroso. Esto ha de tenerse en cuenta cuando se opera sobre el seno frontal.

DRAF (14) indicó que el área superior del septum del seno frontal se encuentra frecuentemente desplazada de la línea media, mientras que las inferiores no.

El seno frontal neumatiza la crista galli en un 10 por 100 y sólo en escasas ocasiones neumatiza la lámina perpendicular o la espina nasal del hueso frontal (fig. 23).

Seno frontal: aplasia e hipoplasia

TURNER y PORTER (124) determinaron en diferentes razas europeas una aplasia del seno frontal en un 17 por 100 (en europeos continentales en un 12 por 100). En otras razas se detectó la ausencia en un 35 por 100 (en esquimales en un 52 por 100). Según STERN (111), la frecuencia de una aplasia aislada del seno frontal era del 3,2 por 100 para el derecho y del 2,7 por 100 para el izquierdo, siendo del 17,5 por 100 para la aplasia bilateral. NOVAK y MEHLS (80) encontraron una aplasia derecha en el 4,2 por 100 y en el 3,6 por 100 una izquierda. En mujeres el seno derecho estaba aplásico en el 4,1 por 100 y en el 2,8 por 100 el izquierdo. GULISANO y cols. (27) diagnosticaron mediante radiografías una ausencia bilateral del seno frontal en el 4,8 por 100, detectando además en un 2,5 por 100 senos frontales centrales simples. Según ellos, la asimetría del seno frontal era más frecuente en los dolicocráneos que en los braqui y mesocráneos. Las extraordinarias diferencias de ausencia del seno frontal (2-20 por 100) se deben, según NOVAK y MEHLS (80), parcialmente a un método de estudio inadecuado. Los autores manifiestan que en enfermos con paladar hendido (adolescentes) se observaron aplasias del seno frontal en el 38,8 por 100, izquierdas en el 6 por 100 y derechas en el 11 por 100.

Senos frontales supernumerarios

Diversos autores han descrito la existencia de tres o más senos frontales, dándoles una denominación muy diferente. BOEGE (3) encontró dos senos frontales unilaterales en el 1,5 por 100, ONODI (82, 83) las llamadas celdillas frontoorbitales en el 10 por 100, GRÜNWALD (25) en el 3 por 100. JOVANOVIC (37) cifró su frecuencia, sin mencionar una definición exacta, en el 21 por 100. Estos senos se hallaban en el tercio medio del techo de la órbita. En un 16,6 por 100 se encontraron bilateral y unilateralmente con una mayor frecuencia en el lado izquierdo que en el derecho.

En la escama del hueso frontal el seno frontal alcanza una altura de 24,3 (5-66) mm. (70). En nuestro material (51) se midió la anchura del seno frontal, siendo en adultos la distancia de la pared lateral hasta la línea media de 29,0 (17-49) mm. La extensión longitudinal entre la terminación anterior y la posterior (techo de la órbita) fue de 20,5 (10-46,5) mm.

FLESCH (17) halló un seno frontal que se extendía dorsalmente hasta en canal óptico. El techo de la órbita se encontró en este caso completamente duplicado.

WITT (137) observó en casi el 40 por 100 de los cráneos analizados techos de la órbita duplicados bilateralmente en el 23 por 100 y unilateralmente en el 16 por 100. El demostró en el tabique del seno frontal bullas frontales de hasta 1 cm. de profundidad y 1 cm. de anchura. La profundidad del seno frontal puede alcanzar a nivel del techo de la órbita 3,5 cm., con una anchura de hasta 7,8 cm. Según GUISEPPE (26), en la mayoría de casos con persistencia de la sutura frontal existe una agenesia del seno frontal (citado en 100). MARCUS (62) describió un seno frontal cuya neumatización alcanzaba el techo orbitario lateralmente hasta el ángulo ocular externo.

Defectos del seno frontal y techo de la órbita

Según HAJEK (29), en muy pocos casos se han descrito defectos óseos entre el seno frontal y el techo de la órbita. También en nuestro material se encontraron rarefacciones del techo de la órbita (47).

Seno frontal: crecimiento postnatal

Según ONODI (85), el crecimiento del seno en el hueso frontal se inicia en niños de 3,5 años de edad. Hasta la edad de once años el seno crece lentamente; después rápidamente.

SZILVASSY (116) estudió el seno frontal en adolescentes entre tres y diecisiete años radiológicamente. En radiografías en proyección occipitofrontal (distancia foco-película 1 m.) y perpendiculares al nivel auriculoocular determinó la superficie media del seno frontal en niños de tres años en 0,69 cm^2, de 1,09 cm^2 en niños de cinco, de 3,11 cm^2 en los de siete, de 5,05 cm^2 en los de nueve y de 9,28 cm^2 en el grupo de doce-diecisiete años. Para niños los valores medios eran más altos que para niñas hasta los cinco años, menores entre los siete y diez y bastante más altos para los de edades comprendidas entre los doce y diecisiete años.

Según KOCH (46), la forma definitiva del seno frontal se alcanza a la edad de veinte años. STERN (111) indicó que la neumatización alcanza su máxima extensión hacia los cuarenta años de vida. FINBY y KRAFT (19) pudieron demostrar aún, después de los cuarenta, un crecimiento evidente del seno frontal en altura y profundidad.

HIATO SEMILUNAR Y CORNETE MEDIO (fig. 24)

El límite superior y anterior del hiato semilunar (entre la bulla etmoidal y el processus uncinatus) se encuentra recubierto normalmente por el cornete medio. MYERSON (75) midió la distancia entre la porción anterior del hiato semilunar y la zona de inserción anterior del cornete medio. Según sus hallazgos (111 preparaciones) la porción terminal anterior del hiato estaba por delante del borde libre del cornete medio en un 1,8 por 100 (con el cornete medio infradesarrollado). En el 5,4 por 100 estaba a la misma altura con la inserción anterior del cornete medio, en el 43,2 por 100 a una distancia entre 1 y 10 mm. por detrás y en el 47,7 por 100 a una distancia de 11-20 mm. por detrás. En el 0,9 por 100 la porción terminal anterior del hiato semilunar se halló 23 mm. por detrás de la inserción anterior del cornete medio. Según MYERSON (75), la longitud del hiato semilunar es de 14-22 mm. Su extensión mediolateral asciende 0,5-3,0 mm. En un caso (0,9 por 100) MYERSON no encontró desarrollados la bulla etmoidal y el processus uncinatus. En la porción anterior de la pared lateral del meato medio se extendía un repliegue de la mucosa desde el borde posterior del hueso lacrimal hacia abajo, como una cortina. La parte anterior del repliegue se encontraba comunicada con la pared lateral; la posterior finalizaba en borde libre en el meato medio.

Bulla etmoidal

Por encima del processus uncinatus una elevación redondeada, frecuentemente alargada y ósea de la porción laberíntica hace procidencia, quedando por debajo del cornete medio. En nuestro material la bulla etmoidal mide por término medio unos 18 (9-28) mm. de largo y 5,4 (2-13) de alto. ZUCKER-

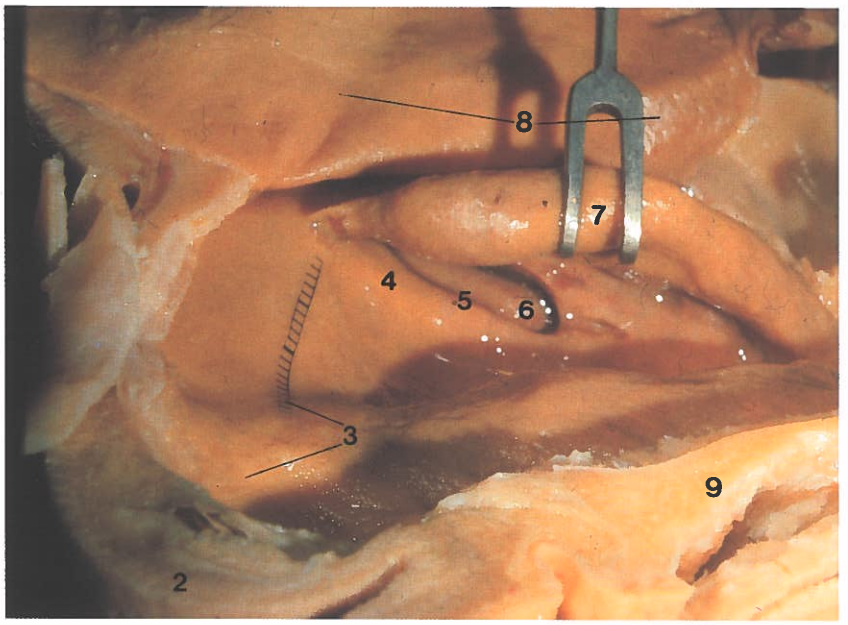

FIG. 24.—*Cornete medio (desplazado hacia arriba), hiato semilunar. Visto de delante y abajo. 1: Cartílago nasal lateral, seccionado y desplazado anteriormente. 2: Piel de la punta de la nariz. 3: Limen nasi y papel milimetrado. 4: Membrana mucosa sobre processus uncinatus. 5: Hiato semilunar. 6: Pequeña bulla etmoidal. 7: Cornete medio desplazado hacia arriba. 8: Membrana mucosa del tabique nasal deplazada hacia arriba. 9: Paladar duro.*

KANDL (143) observó bullas con una longitud de hasta 20-26 mm. La lámina ósea inferior de la bulla se inserta casi siempre en toda su longitud en la lámina orbital del hueso etmoidal.

Antiguamente se denominaba a la bulla etmoidalis torus lateralis o prominencia lateral superior. Según GRÜNWALD (25) esta prominencia permanece sólida en aproximadamente un tercio de los casos, neumatizándose solamente en el 62 por 100, momento a partir del cual se debe denominar bulla etmoidal. En nuestro material la bulla se halló neumatizada en un 70 por 100.

Celdillas de Haller (1743) (fig. 25)

Según GRÜNWALD (25), en un 4 por 100 nace del cornete medio (zona de inserción) una apófisis hacia abajo y lateralmente (crus lateral), que puede estar neumatizado. En estos casos se habla de celdilla de Haller.

MESSERKLINGER (68) resaltó que las celdillas de Haller podían estrechar la entrada hacia el seno maxilar y las celdillas etmoidales anteriores.

Las celdillas de Haller pueden encontrarse lateralmente al infundíbulo, desembocando su apertura en el meato medio. STUPKA (114) opinaba que las celdillas de Haller se formaban por salida de una celdilla desde la bulla etmoidal que se introducía entre las hojas del suelo de la órbita y que acaba realizando una procidencia del techo del seno maxilar. La extensión lateral a lo largo del techo del seno es variada. También TERRAHE y MÜNDNICH

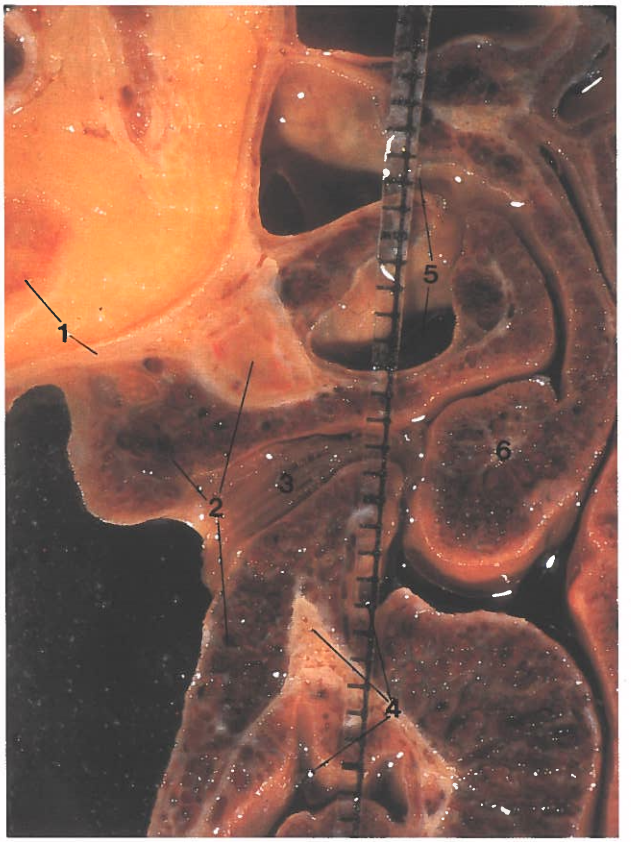

FIG. 25.—*Celdilla de Haller y mucosa engrosada en la entrada del seno maxilar (istmo). 1: Techo del senos maxilar y músculo recto inferior. 2: Celdilla de Haller y mucosa engrosada en el óstium maxilar. 3: Moco en el óstium maxilar. 4: Processus uncinatus, papel milimetrado y meato inferior. 5: Entrada en celdilla etmoidal anterior y bulla etmoidal. 6: Cornete medio.*

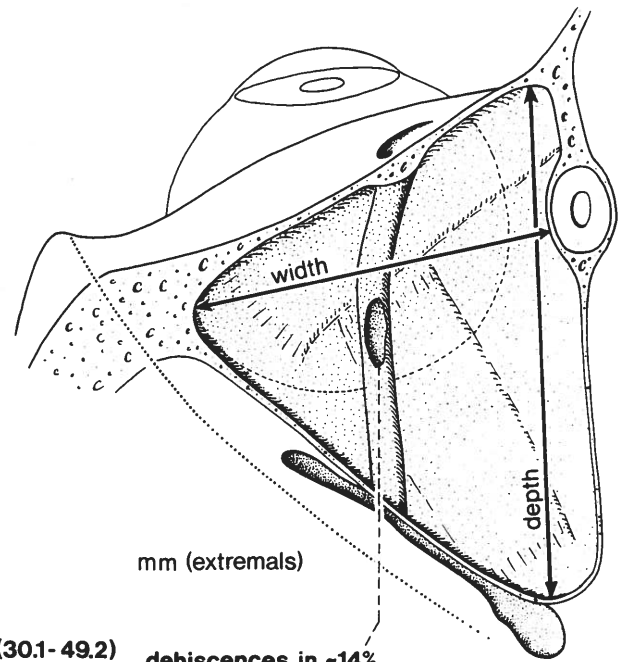

FIG. 26.

	Sinus maxillaris, width	depth
neon.	2-3.5	2-10
12th mon.	12 (7-17) x ray	
4th year	19.5 (14-27) x ray	
	13 12	23
8th year	23 (18-30) x ray	
	20	28
14th year	28.5 (22-35) x ray	
adults r	**26.2 (16.4-37.9)**	**38.4 (30.1-49.2)**
l	**26.9 (16.1-39.8)**	**39.1 (31.1-45.8)**

mm (extremals)

dehiscences in ~14%

(118), así como KRMPOTIC y cols. (45), conceden importancia a las celdillas de Haller. Cuando éstas se desarrollan ampliamente limitan con la órbita y la porción superomedial de la pared interna del seno maxilar, el cual no configura a este nivel un ángulo agudo sino plano (en cortes frontales) entre el etmoides y el suelo de la órbita. Debido a un desarrollo de la fosa en su anchura y del laberinto etmoidal en dirección lateral, la pared medial del seno maxilar puede verse desplazada lateralmente, de manera que en el intento de un vaciamiento etmoidal transmaxilar existe el peligro de lesión de la órbita.

Processus uncinatus

El processus uncinatus constituye la continuación inmediata del agger nasi, presentando numerosas variaciones de posición, anchura y grosor, así como comunicaciones con las estructuras óseas adyacentes. Limita medialmente al hiato semilunar. Generalmente el borde superior del processus uncinatus es cóncavo y el inferior convexo. Del borde superior sale en su porción más posterior el processus maxilar, que se dobla lateralmente subiendo hacia la pared superior del seno maxilar. Cuando esta unión falla, se desarrolla un processus del techo del seno maxilar que se une con el processus uncinatus, bien directamente, bien mediante un repliegue de mucosa (143).

Del borde inferior del processus uncinatus nace el processus inferior, que se une al cornete inferior. Por detrás, el processus uncinatus acaba en borde libre o se encuentra anclado a la lámina perpendicular del hueso palatino. ZUCKERKANDL (143) describió distintas variaciones:

1. Los processus uncinatus delgados pueden tener dos apófisis, una hacia el cornete inferior y otra hacia el techo del seno maxilar.
2. El borde posterior del processus uncinatus puede ensancharse hasta tener cinco apófisis delgadas en conexión con el hueso palatino y el cornete inferior.
3. El processus uncinatus y el hueso palatino se unen a través de un puente ancho con el techo del seno maxilar.
4. Otras variaciones han sido descritas.

SENO MAXILAR (fig. 26)

Crecimiento postnatal

En nuestro material (54) el seno maxilar de un feto de 39 cm. tenía una anchura de 2,5 mm. Según ONODI (citado en 94), el seno maxilar en recién nacidos tiene 5,25 mm. de altura, 10 de largo y 3,5 de ancho. A esta edad todavía no alcanza lateralmente el canal infraorbital. En un niño de cuatro años de nuestra colección, el seno maxilar medía 7 mm. de ancho, 17 de largo y 12 de alto. El surco y el canal infraorbital se hallaban inmediatamente lateral de su pared lateral. En nuestro material obtuvimos en adultos una anchura del seno maxilar en la porción anterior de 26,2 (16,4-37,9) mm. en el lado derecho y

de 26,9 (16,1-39,8) en el izquierdo. La longitud en su cara medial fue de 38,4 (30,1-49,2) mm. en el seno derecho y de 39,1 (31,1-39,8) en el izquierdo. La altura del seno maxilar resultó ser de 40,0 (29,3-56,2) mm. en el derecho y de 40,8 (31,3-56,9) en el izquierdo (54).

Recesos

El receso palatino puede extenderse contra el paladar duro, llegando (ocasionalmente) hasta pocos milímetros de la línea sagital medial. El receso infraorbitario puede formarse a la izquierda y derecha del canal infraorbitario. El receso cigomático se introduce hasta el interior del hueso cigomático. El receso del hueso palatino puede llegar hasta el mismo, cuando el processus orbitalis del hueso palatino es alcanzado por el seno maxilar (29). MÜNDNICH (74) comprobó que el receso alveolar era mayor en cabezas braquicefálicas que en dolicocefálicas, existiendo en el 40 por 100 de los casos; sin embargo, cuando la fosa canina es profunda sólo en un 25 por 100 (citado en 99).

La pared medial del ductus nasolacrimal forma una procidencia variada hacia el interior del seno maxilar. Delante de ella se encuentra el receso prelacrimal, resaltado especialmente por PETER (94).

Tabicamientos

GRUBER (22, 23) comprobó la existencia de tabicamientos completos del seno maxilar en un 2,5 por 100, YOHINABA (140) los encontró en el 1 por 100 y ABBATE (1) constató un tabicamiento sagital de un grosor de 2 mm. en el seno maxilar de un adolescente de diecisiete años (99). Además también se han descrito tabicamientos con y sin conexión con el seno principal [ver figs. 8 (55) y 13 (54)].

En nuestro material se hallaron en un 6 por 100 duplicaciones del seno maxilar diferentes (54). Ha de suponerse que ambos senos proceden de dos esbozos del meato medio. En uno de los casos el seno más posterior desembocaba por detrás de la bulla etmoidal, pudiéndose describir como una variante de la celdilla de Haller. En otra ocasión, en una mujer de cuarente y nueve años, existía una comunicación con la fosa nasal por encima del cornete medio, pudiéndose entender también como una celdilla etmoidal posterior crecida hacia abajo. STUPKA (114) observó que con el aumento de la neumatización también se podía producir una erosión de los tabicamientos, apareciendo un foramen en el tabique de un seno duplicado. Este hallazgo se vio en un hombre de sesenta años. Además observamos celdillas inferiores, con forma elíptica y en burbuja, a nivel del seno maxilar en un 6 por 100 de nuestra casuística.

Seno maxilar: techo y estructuras vecinas

En nuestro material (50 piezas de adultos entre los treinta y siete y los noventa años) el grosor del techo del seno maxilar medialmente al surco y al canal infraorbitario ascendió a 0,375 (0,07-1,3) mm. Lateralmente al canal infraorbital se midió un grosor del techo de 0,495 (0,09-1,1) mm. El sulcus y el canal infraorbitario presentaban dehiscencias en aproximadamente el 14 por 100, con una extensión entre 3 y 11 mm. En dirección a los límites del seno, el techo adquiere un mayor grosor [para mayor información ver 54].

Seno maxilar: repliegues mucosos

En el 56 por 100 de nuestro material se comprobaron repliegues de la mucosa en el suelo del seno, así como crestas óseas de diferentes alturas. Por término medio la altura era de 7,8 mm. con un grosor de 2,9 mm. rodeando recovecos parcialmente altos. En el 10 por 100 de los casos las crestas óseas y los repliegues de mucosa eran más altas de 13 mm.

Seno maxilar: altura de la región del suelo

Hacia el final del segundo año de vida el suelo del seno maxilar está situado algo inferior a la inserción del cornete inferior. A los siete años la altura del suelo está a medio camino del meato medio, y en el noveno año a la altura del suelo de la fosa nasal. Más adelante el suelo puede descender aún, desarrollándose medialmente hacia el paladar duro: receso palatino.

Según HAJNIS y cols. (30), el suelo del seno maxilar se halló en el 25,56 por 100 de los casos profundamente por debajo del suelo de la fosa, en el 27,78 por 100 al mismo nivel y en el 5,56 por 100 a un nivel más alto. La porción anterior del suelo suele estar por debajo del nivel del suelo de la fosa; la porción posterior al mismo nivel.

Seno maxilar y dientes

HARRISON (34) constató que el suelo del seno maxilar tenía sobre el primer premolar una lámina ósea, que en el 5,3 por 100 de los casos medía un grosor como mínimo de 0,5 mm. En el 19,7 por 100 la lámina se encontraba también sobre el segundo premolar, sobre el primer molar en el 27,2 por 100, sobre el segundo molar en el 45,5 por 100 y el tercer molar en el 30,4 por 100. El suelo del seno maxilar puede encontrarse perforado por las raíces dentarias de los premolares II y molares I, II y III. La mayor frecuencia de perforaciones se encontró en el molar I, con un porcentaje del 2,19 por 100,

seguido del molar II (2,01 por 100). Los molares III y premolares II presentaban fístulas oroantrales con menor frecuencia. Estas se ven con mayor frecuencia cuando el suelo del seno maxilar es bajo. La entrada de raíces en el seno maxilar sólo se observó en dos casos (1,76 por 100).

HAYEK (29) denominó a aquellos senos cuyo suelo no alcanzaban el nivel del suelo de la fosa nasal como senos maxilares estrechos. En su material los alvéolos que más frecuentemente hacían procidencia en el seno eran los molares y caninos, seguidos de los premolares.

FLETCHER (18) estudió en 500 cráneos la relación de los dientes con respecto a las enfermedades del seno. Llegó a la conclusión que los dientes se ven afectados más frecuentemente por enfermedades del seno que al revés. En más de 1.000 senos FLETCHER sólo pudo encontrar dientes crecidos hacia el interior del seno, con recubierta ósea, en cinco casos. Según sus hallazgos, las puntas de las raíces de los molares no contactan con el suelo del seno maxilar más que ocasionalmente. Según MAYER (63), HIGHMOR indicó, tras evacuar pus del seno al extraer un molar superior, que era imprescindible comprobar la localización de los tres molares y que con el taladro verticalizado se podía acceder en un seno pequeño a la fosa canina. PETER y SICHER (92) indicaron que no se debía tratar el seno maxilar si se abría éste por la extracción dentaria, salvo cuando existía en un empiema en el seno.

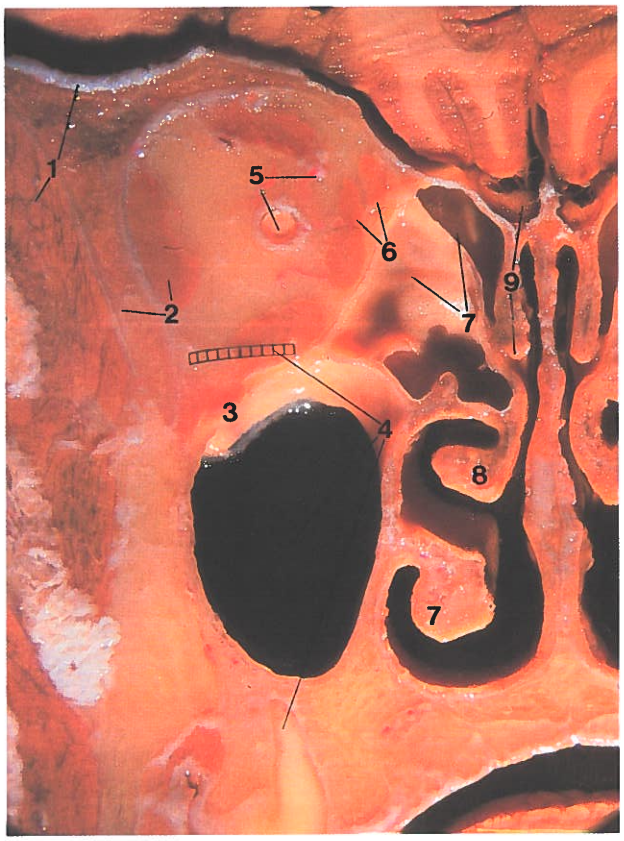

FIG. 27.—*Corte frontal a través de órbita y fosa nasal (varón de treinta y cinco años). 1: Fóvea endofrontal lateral y músculo temporal. 2: Hueso cigomático y músculo recto lateral. 3: Nervio y arteria infraorbitarios. 4: Músculo recto inferior, seno maxilar y raíz del molar I. 5: Arteria oftálmica y cornete inferior. 6: Músculo oblicuo superior y músculo recto medial. 7: Celdillas etmoidales y cornete inferior. 8: Cornete medio. 9: Bulbo olfatorio y cornete superior.*

Seno maxilar y nervios alveolares superiores

La actuación sobre el seno maxilar puede acarrear lesiones dentarias directas o indirectas. SCHICKETANZ y SCHICKETANZ (105) mencionaron que PORT (96) y otros observaron la existencia de parestesias dentales y alveolares después de cirugía radical del seno maxilar.

En nuestro material se estudiaron las ramas alveolares posterosuperiores, el nervio alveolar medio y el nervio nasodental respecto a su lugar de entrada en el seno maxilar (54). Observamos que el nervio nasodental se dirigía hacia la zona de anclaje del cornete inferior, inervando el ductus nasolacrimalis, para descender a lo largo de la apertura piriformis [ver figs. 27 y 28 (54)]. DRAF (15) mencionó explícitamente que había que preservar el nervio infraorbitario en la cirugía de tipo Caldwell-Luc. Según GROSSEHELLEFORTH y DÜCKER (21), el vaciamiento de la mucosa exclusivamente del receso alveolar, dejando el resto intacto, reducía en un 10 por 100 las alteraciones de la sensibilidad en comparación con el vaciado radical. La pared inferior del surco y del canal infraorbitario tenía un grosor de sólo 0,15 mm. Además nos encontramos con dehiscencias en esta zona. HOLZMANN (35) encontró en enfermos intervenidos por Caldwell-Luc el premolar II en el 35 por 100 hipoestésico o sin función, el premolar I en el 25 por 100, el canino en el 27 por 100, el incisivo II en el 30 por 100 y el incisivo I en el 17 por 100. En su muestra SCHICKETANZ y SCHICKETANZ (105) hallaron en un 22 por 100 lesiones dentarias, con una frecuencia descendiente en caninos, premolares I y II, incisivos, molares II, I y III. En un 15 por 100 se vieron estas lesiones tras la operación de Denker, afectando especialmente a los incisivos.

DRAF (15) indica que también pueden aparecer parestesias pasajeras en los dientes incisivos y caninos tras la endoscopia del seno maxilar, así como enfisemas postoperatorios y flemones de la mejilla.

BRUSIS (6) propone como medidas para evitar molestias neurálgicas tras la operación sobre el seno maxilar:

1. Una incisión vertical lateral al canino.
2. La creación de una ventana pequeña en una zona poco inervada de la pared facial.
3. Limitar la exéresis a la mucosa afectada.

FIG. 28.

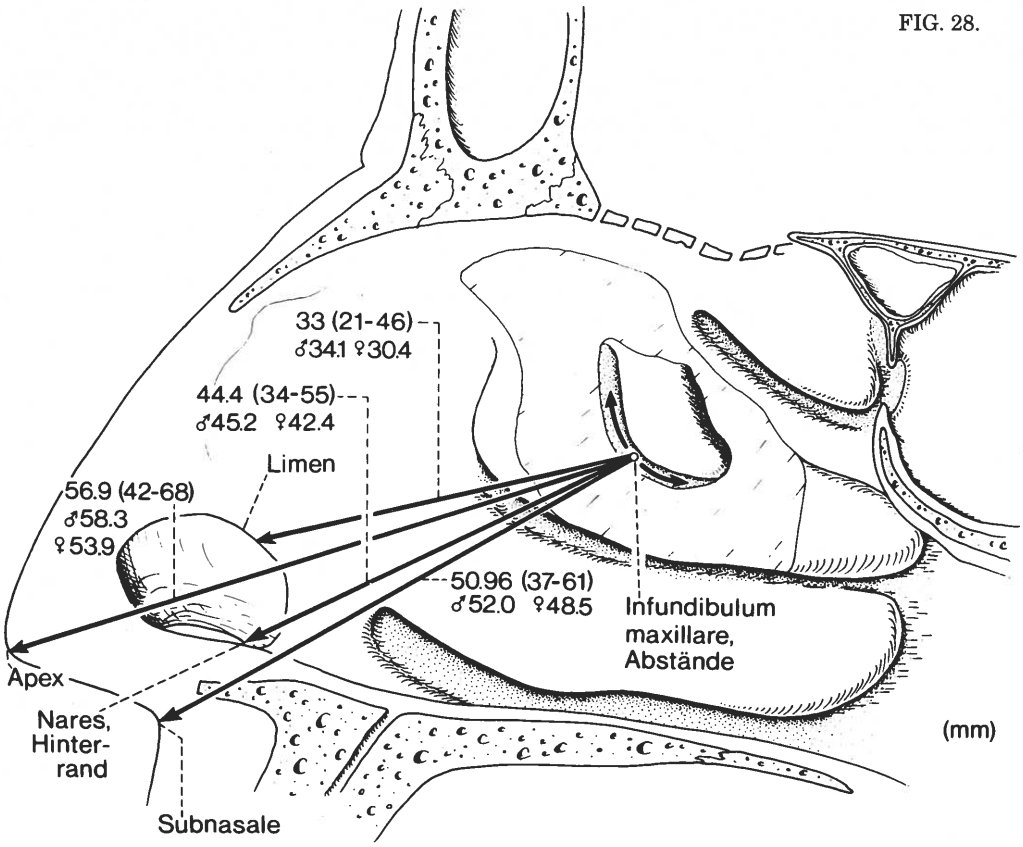

Seno maxilar: drenaje

Ya ZUCKERKANDL (143) indicó que la sinusitis maxilar se podía drenar no sólo a través del meato inferior (cuya pared puede ser relativamente gruesa), sino también a través del meato medio, a nivel de las fontanelas. WIGAND y STEINER (135) describieron la operación endonasal del seno maxilar bajo control endoscópico. La buena visibilidad sobre el procedimiento a través de las fontanelas fue demostrada por STRAATMAN y BUITER (113). DRAF (15) resumió todos los posibles abordajes al seno maxilar (y demás senos). La primera descripción del abordaje a través de la fosa canina fue realizada por CALDWELL (7) y después por LUC (60), recomendándola para la infección crónica del seno maxilar. PETERSEN (95) describió el método de punción del seno a través de la fosa canina.

HIATO MAXILAR (OSTIUM SINUUM MAXILLARIS)

En la pared medial del seno maxilar se encuentra un hueco redondeado u oval, descrito por HENLE como hiatus maxillaris [citado en (143)]. Según PEROVIC (91), también han sido descritos agujeros romboides en media luna, en forma de huevo o de haba, así como triangulares. Durante el desarrollo del seno, el hiato se desplaza hacia abajo y delante, al mismo tiempo que tienen lugar procesos proliferativos y de reabsorción. Entre el hiato maxilar y el processus frontalis del hueso maxilar se introduce un surco: el surco lacrimal. Este surco viene delimitado desde atrás por el reborde evertido del seno maxilar y por delante por el processus frontal del hueso maxilar. Según ZUCKERKANDL (143), el reborde superior del hiato maxilar es cortante o ancho y ocasionalmente se encuentra dividido en dos laminillas, entre las cuales pueden introducirse recovecos variables (celdillas de Haller-1743) obstruyendo la porción inferior de las celdillas etmoidales.

Situación del óstium del seno maxilar

En el material de MYERSON (75) el óstium se localizó en el 22,8 por 100 a nivel del borde posterior del processus uncinatus. Nosotros dividimos el hiato semilunar en cuatro áreas: en la más posterior el óstium se encontró en un 2,1 por 100, en el tercer cuarto en un 47,7 por 100, en el segundo cuarto en el 28,4 por 100 y en el primero en un 22,1 por 100 (56).

En un caso del material de MYERSON (75), el óstium se encontró horizontal, con un tamaño de 2,5 ×

3,5 mm. En un 5,26 por 100 observó que el óstium no tenía ninguna relación con la bulla etmoidal y el processus uncinatus.

Las distancias del óstium con respecto a otras estructuras anatómicas se observan el la figura 28.

Forma del óstium maxilar

Según ZUCKERKANDL (141), el óstium del seno maxilar se asemeja más frecuentemente a una incisura elíptica con un eje longitudinal en sentido sagital. En su material también encontró formas circulares, arriñonadas, presentando el óstium más pequeño un diámetro de 3 mm. y el más grande de 19, con una anchura de 5. Los tamaños más frecuentes oscilaban entre los 7 y los 11 mm., con anchuras entre los 2 y los 6. Ocasionalmente el óstium se encuentra dividido en dos por una membrana mucosa. TURNER (123) encontró óstiums con un tamaño de hasta 18 mm. y SCHAEFFER (104) de hasta 20. Según SKILLERN (110), el óstium representa un canal corto que, observado desde el seno maxilar, presenta un recorrido hacia arriba, atrás y adentro. SIMON (109) averiguó la anchura media del óstium: 5,5, (1,0-15,5) mm. Ostiums con una extensión mediolateral de más de 3 mm. los denominó canales, los de menor recorrido óstiums. De esta manera encontró canales en el 82,7 por 100 y óstiums en el 17,3 por 100.

Dirección de los canales

Desde el infundíbulo, el canal u óstium se dirige hacia abajo y lateralmente, en el 56 por 100 hacia atrás y en el 44 por 100 hacia delante. En el material de SIMON (109) se observaron en el 2 por 100 óstiums duplicados. En el 1 por 100 halló óstiums duplicados accesorios con dos aperturas distintas hacia el meato medio. También en nuestro material observamos dos óstiums principales [ver figs. 15 y 16 (54)].

Mirando desde el interior del seno maxilar, el óstium (o la apertura lateral en embudo del canal) del mismo tiene una forma ovalada y alargada dirigida lateralmente y hacia delante. Su luz midió en nuestro material por término medio 6,8 (3,7-14,5) mm. y la apertura de la entrada 2,3 (1,1-6,0) de ancho. La distancia de la pared superior del seno midió 1,6 (0-9,5) mm. (54). La distancia del óstium maxilar hasta el ductus nasolacrimal ascendió a 4,35 (1,3-11,5) mm. Según ZUCKERKANDL (143), el tamaño del óstium maxilar oscila entre los 3 y los 19 mm. y según SCHAEFFER (104) entre 1 y 22.

Seno lateral

GRÜNWALD (25) describió una ampliación del meato medio por encima, detrás y debajo de la bulla etmoidal como seno lateral. HAJEK (29) denominó una porción de esta región como receso suprabullar.

CELDILLAS ETMOIDALES PROCEDENTES DEL MEATO SUPERIOR (figs. 18 y 29)

Las celdillas etmoidales posteriores del meato superior miden en el recién nacido 4-5 mm. de altura, 2,5-5 de largo y 1,5-2 de ancho.

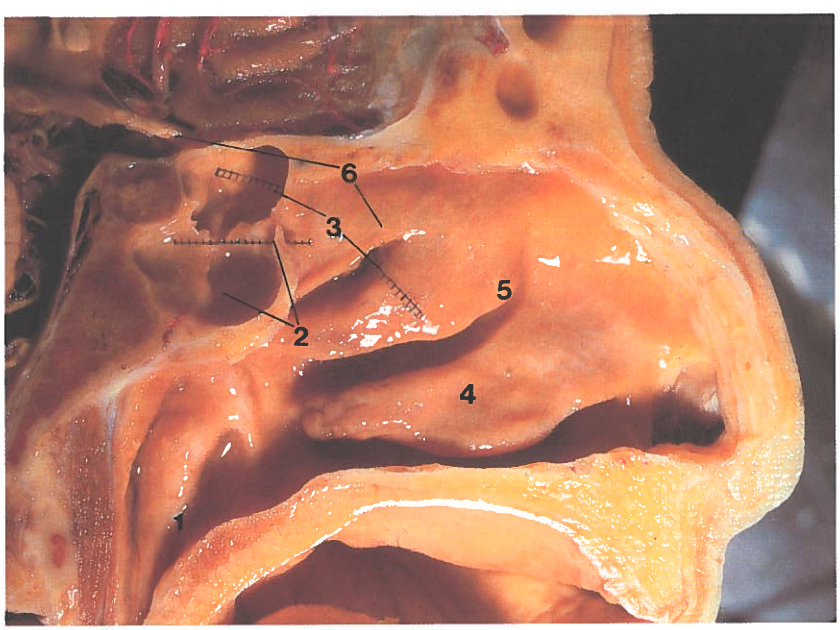

FIG. 29.—*Celdilla de Onodi grande.*
1: Torus tubario y paladar blando. 2: Seno esfenoidal, papel milimetrado en el óstium. 3: Celdilla de Onodi, papel milimetrado en el óstium. 4: Cornete inferior. 5: Cornete medio. 6: Nervio óptico y cornete superior.

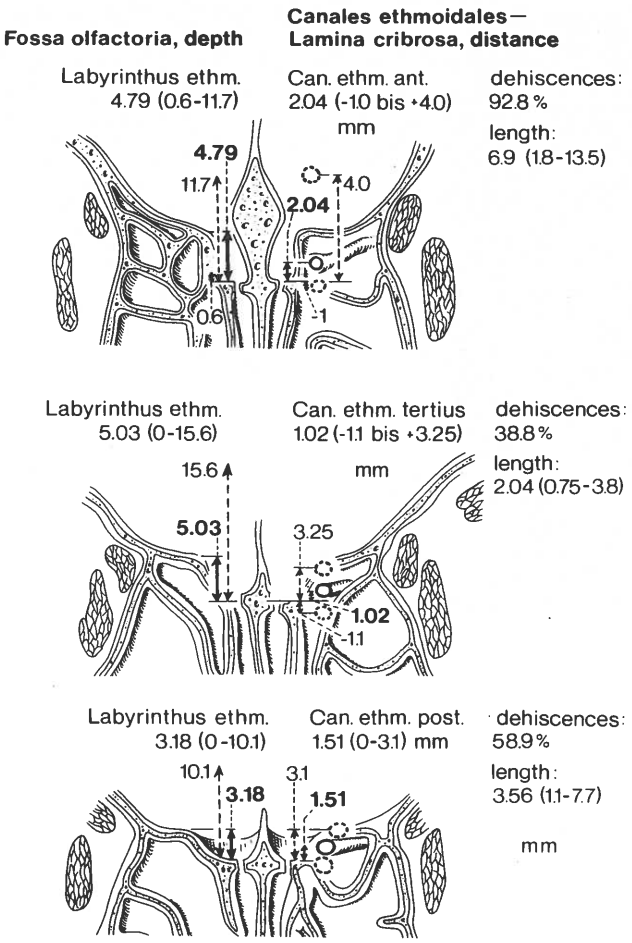

FIG. 30.

Después de ZUCKERKANDL (143), HAYEK (29) y GRÜNWALD (25) también PETER (94) enfatizó que desde el meato superior se desarrollaban, por norma general, tres celdillas etmoidales. Una crecía hacia arriba y lateralmente, otra hacia arriba y atrás y la otra frecuentemente hacia la bulla etmoidal. Cuando existía un meato superior (en un tercio de los casos) se encontraba en el 75 por 100 celdillas que crecían hacia arriba y atrás. VAN ALYEA (126) observó estas celdillas que partían del meato superior en el 96 por 100. En uno de los cuatro casos sin este tipo de celdillas se encontró una gran celdilla, cuyo óstium desembocaba en el meato superior. En otro caso se hallaron dos celdillas. Los otros dos preparados antómicos no presentaban celdillas etmoidales posteriores (en una cabeza bilateralmente). En las 100 preparaciones anatómicas de VAN ALYEA (126) se encontraron celdillas procedentes del meato superior en 38 ocasiones. En cinco casos observó dos celdillas. En total, las celdillas etmoidales «postremas» existían en el 43 por 100.

Bulla etmoidal y laberinto etmoidal posterior

VAN ALYEA (126) mencionó que las celdillas bullares frecuentemente neumatizaban el laberinto etmoidal, expandiéndose hacia delante a la zona del infundíbulo y hacia detrás hacia las celdillas etmoidales posteriores. En un 2 por 100 de casos observó un contacto de las celdillas bullares con el seno esfenoidal a través de celdillas grandes (existentes también en un 2 por 100) crecidas dorsalmente; en total, el laberinto posterior estaba neumatizado en el 11 por 100 de los casos por celdillas bullares.

Dehiscencias de los canales etmoidales (fig. 30)

Las dehiscencias de las celdillas etmoidales tienen un enorme significado clínico. TONNDORF (121) analizó 100 cráneos humanos (también de fetos), pudiendo determinar en 10 casos la desembocadura de agujeros cribosos aislados al receso frontal, es decir, lateralmente del cornete medio. ONISHI (81) resaltó que la pared superomedial de las celdillas colindantes con el surco olfatorio se encontraba con dehiscencias óseas en el 14 por 100 y con rarefacciones óseas en el 38 por 100. A lo largo del recorrido del nervio etmoidal anterior se registraron rarefacciones en el 35 por 100 y defectos óseos en el 11 por 100. En el 14 por 100 las celdillas etmoidales anterolateral presentaban en su techo una rarefacción ósea. En el etmoides posterior (zona del nervio etmoidal posterior) se demostraron rarefacciones en un 26 por 100 y defectos óseos en un 14 por 100 (en adultos viejos). STUPKA (114) opinaba que las dehiscencias de la lámina orbitaria del hueso etmoidal en edades avanzadas podían interpretarse como secuela de una neumatización excesiva.

En nuestro material se encontraron dehiscencias de los canales etmoidales en un porcentaje mayor.

SENO ESFENOIDAL

En un 48,3 por 100 de nuestro material se observó un receso esfenoetmoidal bien desarrollado por delante del seno esfenoidal (56). Este receso mide, cuando está desarrollado, una altura de 10,5 (8-14,5) mm., una longitud de 5,5, (2-25) y una profundidad de 4,3 (1,5-12).

Ostium del seno esfenoidal (fig. 31)

El óstium sinuum sphenoidalium hallado en nuestro material es redondeado en el 70 por 100, midiendo por término medio 2,43 mm. En el 15 por 100 se observaron aperturas del tamaño de la cabeza de

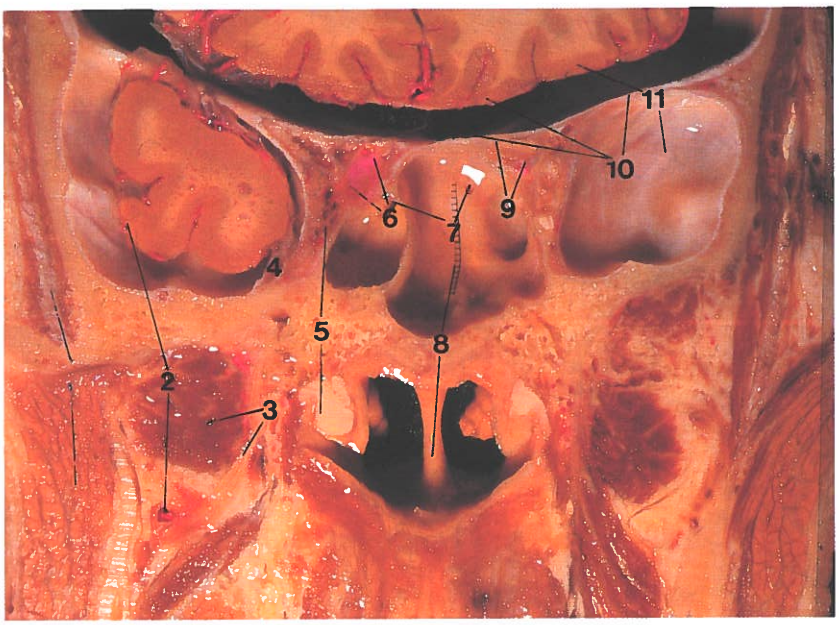

FIG. 31.—*Seno esfenoidal, óstium. Corte frontal 8 mm. detrás de la pared anterior del seno esfenoidal. Vista de atrás. 1: Músculo temporal y glándula parotídea. 2: Lóbulo temporal (hueco) y arteria maxilar. 3: Músculo pterigoideo lateral y nervio mandibular. 4: Rama de la vena cerebral media profunda hacia el seno cavernoso. 5: Seno cavernoso en su porción anterior y cartílago tubárico. 6: Rodilla anterior del senos de la arteria carótida interna y salida de la arteria ofálmica. 7: Ostiums de los senos esfenoidales; llama la atención la diferencia entre ambos y el tabique desplazado hacia la izquierda. 8: Papel milimetrado en la pared anterior del seno esfenoidal y pared medial de la coana. 9: Nervio óptico y arteria oftálmica en la entrada al canal. 10: Plano esfenoidal y ala menor del hueso esfenoidal. Lóbulo frontal y recoveco para el lóbulo temporal.*

un alfiler; óstiums de hasta 3,5 mm. se hallaron menos. En un 30 por 100 las aperturas fueron ovales, con un diámetro mayor más en sentido vertical que oblicuo u horizontal. Hay que resaltar que las infecciones son más frecuentes en óstiums pequeños y recesos estrechos que en óstiums grandes. Según PEELE (90), el óstium esfenoidal se halla más frecuentemente en el cuadrante superior, a pocos milímetros de la lámina cribosa. Con menor frecuencia se localiza en la vecindad del suelo sinusal o con una desembocadura en una celdilla etmoidal posterior. ONODI (82, 83, 84) describió un caso en el que el óstium se encontró en la porción posterior del hiato semilunar. TUNIS (122) encontró un óstium que se abría en un canal óseo, localizado entre el etmoides posterior y el seno esfenoidal. VAN GILSE (129, 130) describió salidas del seno esfenoidal en la raíz del processus pterigoides y en muy raras veces en el processus orbitalis del hueso palatino.

El óstium se encuentra a 4,8 (0,6-9,0) mm. del eje paramediano.

Tamaño del seno esfenoidal (fig. 32)

En senos esfenoidales de adultos y viejos de nuestro material, el seno esfenoidal midió en áreas superiores 13,45 (5-20,5) mm. de ancho, a nivel medio 16,95 (8,5-24) y a nivel inferior 18,65 (6,5-26,5). La longitud del seno asciende arriba a 19,4 (6,5-32) mm., a nivel medio a 24,8 (9-36) y en la porción inferior a 18,5 (7-31). Los senos esfenoidales pequeños se denominan conchales y los medianos sellares. HAMMER y RADBERG (33) encontraron en un 2,5 por 100 el tipo conchal, estando el límite posterior entre la concha esfenoidal y el cuerpo del hueso esfenoidal. El tipo presellar se vio en el 11 por 100 de casos, el sellar en el 59 por 100 y tipos mixtos en el 27 por 100. ELWANY y cols. (16) encontraron tipos presellares de senos esfenoidales en hombres en el 27,3 por 100 y en mujeres en el 31,2 por 100. Los tipos postsellares en hombres se vieron en el 72,7 por 100 y en mujeres en el 68,8 por 100. El diámetro horizontal del senos presellares ascendió a 12 (7-14) mm., el de los postsellares a 19 (14-24). En los tipos sellares, FUJII y cols. (20) midieron un grosor de 0,4 (0,1-0,7) mm. en la pared anterior de la fosa hipofisaria. En seis de las preparaciones de senos presellares la pared anterior de la silla turca tenía un grosor de 0,7 mm. DIXON (13) midió la longitud del seno esfenoidal paralelamente al techo en 1.600 cráneos, averiguando valores entre los 20,09 y los 23,2 mm. La altura vertical entre el suelo y el techo fue de 16,44-20,41 mm. y la anchura máxima entre 15,25 y 17,12 en hombres. Las dimensiones del seno en mujeres fueron algo menores. El volumen del seno, según SCHAEFFER (102), fue de 7,5 cm^3 por término medio y según DIXON (13) entre 0-14.

Septum del seno esfenoidal (fig. 33)

El tabique del seno esfenoidal muestra frecuentemente variaciones de su posición en la línea media. Puede desarrollarse oblicua u horizontalmente, según ya señaló MORGAGNI (1682-1771). Sólo en un 25 por 100 el septum es vertical (33). Frecuentemente existen tabicamientos accesorios, incluidos en el área sinusal, que se desarrollan en las zonas de sincondrosis del seno. ELWANY y cols. (16) halla-

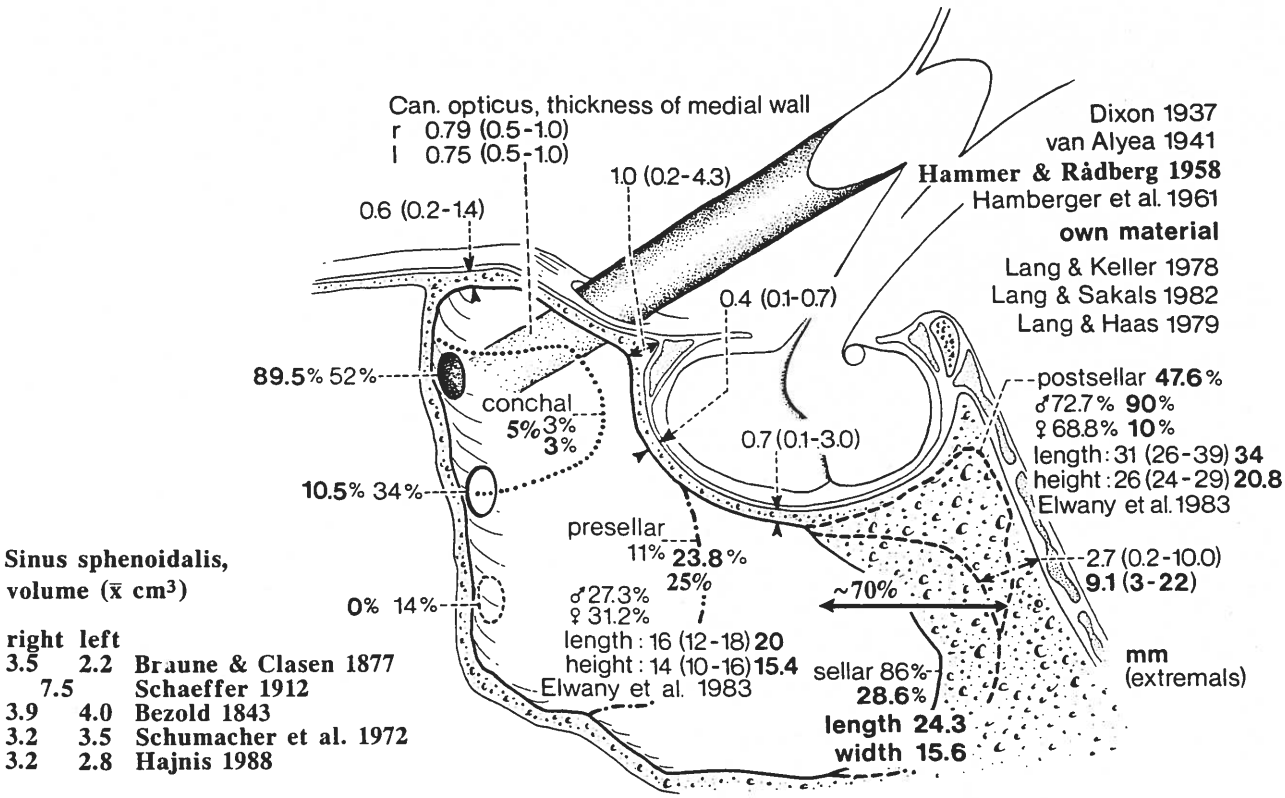

FIG. 32.

ron el septum en un 27 por 100 en la línea media. En el 43 por 100 sólo estaba desarrollado la porción anterior en la línea media. En el resto se encontraron formas en «s», en «c» y otras. En el 75 por 100 de los casos se vieron septums accesorios, siendo el 48 por 100 unilateral y el 28 por 100 bilateral.

Tabicamientos accesorios y canal craneofaríngeo lateral

Fue TOLDT (120) el primero en indicar que los tabicamientos accesorios transversales y oblicuos se localizaban en zonas correspondientes a antiguas sincondrosis del seno esfenoidal.

Para estudiar estos tabicamientos, COPE (12) analizó 300 senos esfenoidales y CONGDON (11) 212. Se encontró que la mayoría de los tabicamientos sí se hallaban en zonas de sincondrosis antiguas, así como en la zona del canal craneofaríngeo lateral. Este canal fue descrito, según nuestro conocimiento, por primera vez por STERNBERG (112), y recorre el trayecto desde la raíz posterioinferior del ala menor del esfenoides de la parte interna de la calota hacia la parte externa de la misma. El canal se interpretó como vestigio entre los centros de osificación en la zona intermedia de las tres sinóstosis del seno esfenoidal. Según CONGDON (11), el canal se encuentra en el interior de las sinóstosis. Sus paredes están formadas por una capa delgada de hueso compacto, localizadas, cuando son demostrables, en la zona del tabicamiento horizontal anterior. El canal se encuentra angulado convexamente hacia delante. La porción inferior del canal puede verse frecuentemente desde el seno esfenoidal.

El septum a nivel entre el preesfenoides y esfenoides base es habitualmente horizontal y ocasionalmente oblicuo. Su zona se encuentra entre el área por debajo del tubérculo de la silla hasta los dos tercios anteriores de la fosa hipofisaria. CONGDON (11) pudo demostrar tabicamientos o crestas en esta zona en aproximadamente el 30 por 100, y más frecuentemente en la región del techo del seno esfenoidal. COPE (12) halló estos tabicamientos en un 20 por 100. Según KOELLIKER (42) y TOLDT (120), la sincondrosis no desaparece hasta los trece años.

Celdillas de Onodi

Celdillas etmoidales posterosuperiores: desarrollo histórico (figs. 29 y 34)

En el corte mediano de un cráneo de un feto de ocho meses se reconoce un núcleo óseo anterior y otro posterior en el futuro esfenoides. TOLDT (119)

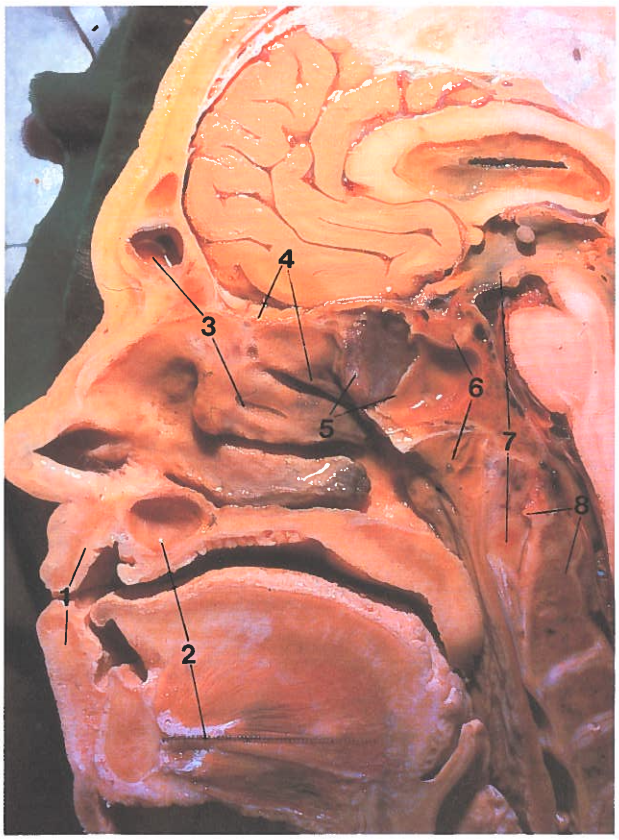

FIG. 33.—*Quiste en seno maxilar y tabique oblicuo del seno esfenoidal. 1: Labios superior e inferior. 2: Quiste en seno maxilar y papel milimetrado en el músculo genioglosos, borde inferior. 3: Senos frontal y hendidura en cornete medio. 4: Bulbo olfatorio y cornete superior. 5: Mucosa del seno esfenoidal derecho, disecado, y tabicamiento oblicuo. 6: Lóbulo anterior de la hipófisis y quiste de Thornwald. 7: Tercer ventrículo y arco anterior del atlas. 8: Processus basilar de la odontoides y odontoides.*

ha dedicado su atención especialmente al desarrollo del hueso esfenoidal. En el quinto mes fetal se desarrolla a ambos lados del pericondrio del todavía engrosado tabique septal, ligeramente por encima del esbozo del vómer, centros de osificación condral como parte de las conchas etmoidales. En el séptimo-octavo mes fetal se forman centros de osificación desmal en la vecindad, que en el período perinatal se fusionan con los centros de osificación endocartilaginosos.

Además también participan en el desarrollo de las conchas esfenoidales otros centros de osificación fibrosos durante el tiempo perinatal ubicados en el área de la pared inferior del seno esfenoidal en desarrollo. La lámina ósea triangular, en posición aproximadamente sagital, se encuentra apoyada al rostrum primario. Sus bordes inferiores alcanzan el borde superior del vómer. Normalmente la concha crece durante los primeros años de vida, más en altura que en anchura, permaneciendo independiente hasta el cuarto año de vida, a veces hasta el sexto. Además, ZUCKERKANDL (143) describió huesecillos subesfenoidales. En la fase peripartal el botón mucoso del seno esfenoidal se encuentra delimitado del cartílago por arriba, atrás y también lateralmente. Durante el primer año se osifican también las zonas superiores de la pared esfenoidal y después las dorsales. La pared lateral del seno esfenoidal puede estar constituida en una pequeña zona por la lámina perpendicular del hueso palatino. La pared lateral de la concha esfenoidal es frecuentemente sustituida por el processus orbitalis ossis palatini o por un hueso sutural. En un niño de seis años de edad el seno esfenoidal midió 11 mm. de largo, 10 de ancho y 6 de altura (119). Hasta ese momento sólo se encuentra desarrollada la pared anterior y medial de la concha esfenoidal. Hacia delante y lateralmente se introduce el etmoides, de manera que la apertura esfenoidalis se desplaza medialmente. En el cuarto año se produce la fusión de la concha con el hueso etmoidal. Cuando las conchas esfenoidales ya se fusionan en el segundo año de vida parcial o totalmente con el cuerpo esfenoidal, se inhibe el crecimiento de los cornetes, especialmente en su diámetro horizontal y vertical. En estos casos el seno esfenoidal sólo se desarrolla en la porción inferior de cuerpo esfenoidal, mientras que la porción superior se yuxtapone al laberinto etmoidal. Las celdillas etmoidales posteriores pueden introducirse en el interior del cuerpo esfenoidal. Sobre los senos esfenoidales se originan entonces invaginaciones y posteriormente dos senos pares, uno sobre el otro, con un tabicamiento horizontal. Sólo el seno inferior se corresponde con un auténtico seno esfenoidal. En el material de VAN ALYEA (126), así como en el nuestro, la emigración de celdillas etmoidales hacia el interior del seno esfenoidal presenta una gran variación. Estas celdillas pueden ser múltiples, englobar el canal del nervio óptico y alcanzar la pared anterior de la silla turca. VAN ALYEA (126) encontró una celdilla de este tipo, que había crecido completamente sobre el seno esfenoidal, finalizando por detrás de él (fig. 34).

Desarrollo rudimentario del seno esfenoidal

Según GRÜNWALD (25) y WERTHEIM (134), el seno esfenoidal está ausente en el 1-1,5 por 100. STUPKA (114) menciona que los senos esfenoidales pequeños, desarrollados lateralmente, pueden pasar desapercibidos. También en nuestro material hubo que resecar un tabique muy grueso para poder exponer el seno (53). PEELE (90) describió, como otros autores previos, senos esfenoidales extraordinariamente pequeños e indicó que la posibilidad de una agenesia completa y de diferencias entre el derecho y el izquierdo.

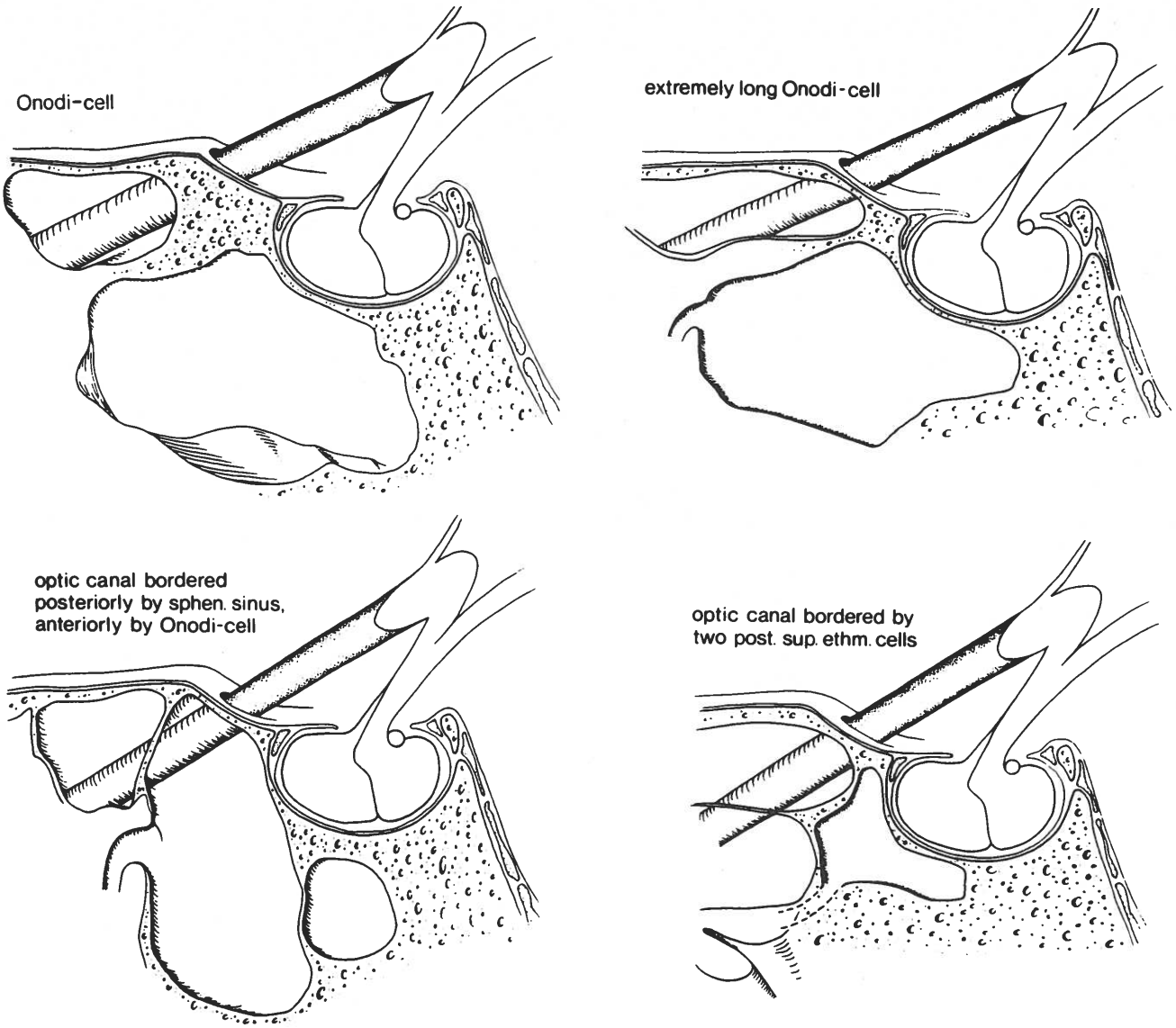

FIG. 34.

Recesos del seno esfenoidal

Receso septal-bulla esfenovomeriana

Durante el desarrollo del seno esfenoidal hacia abajo y delante se neumatiza el rostrum del hueso esfenoidal por completo, alcanzando la zona entre las alas vomerianas hacia el interior del tabique nasal hacia abajo.

Receso etmoidal

En pocas ocasiones el seno esfenoidal alcanza el área posterior del hueso etmoidal, y entonces más frecuentemente lo hace en el ángulo inferior del laberinto etmoidal (90). También se han descrito expansiones hasta la región de la bulla etmoidal, la órbita, el seno maxilar o la región supraorbitaria.

Receso lateral superior e inferior

Lateral y cranealmente el seno esfenoidal puede extenderse hacia la porción superior del canal del nervio óptico hasta el ala menor del esfenoides. El seno esfenoidal también puede llegar a expanderse por debajo del canal del nervio óptico (47).

Receso palatino

El processus orbitalis del hueso palatino puede neumatizarse tanto desde el seno maxilar como

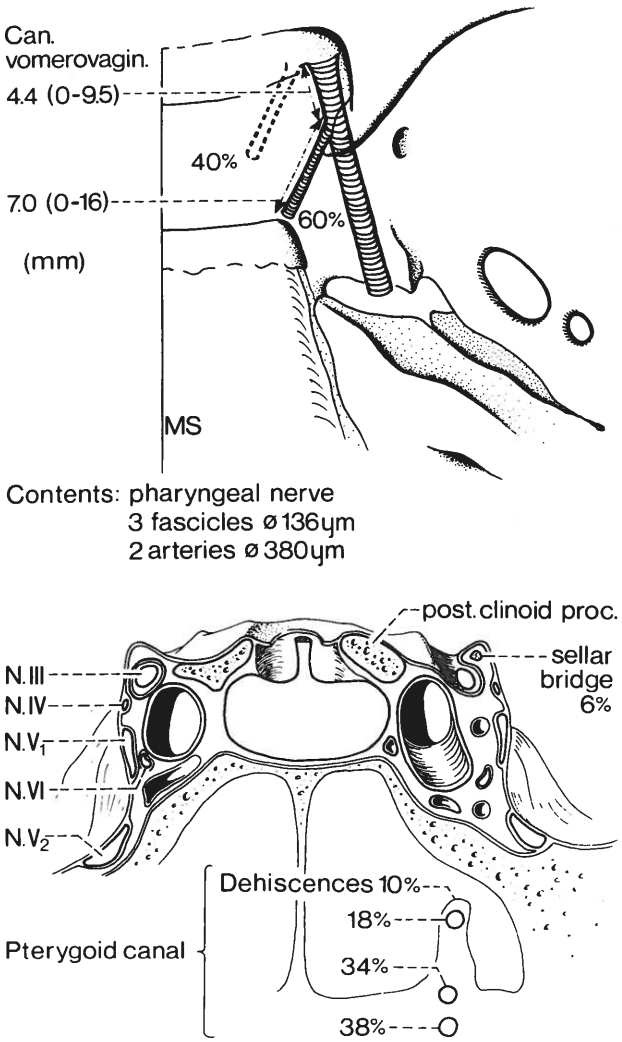

FIG. 35.

desde el seno esfenoidal. Esto también puede ocurrir desde celdillas etmoidales posteriores (material propio).

Según COPE (12), el denominado receso anterior del seno esfenoidal llega a contactar con celdillas del processus orbitalis palatini, pero no comunica nunca con éstas. En su material encontró un receso anterior en el 5 por 100 y en el 2-3 por 100 llegaba a contactar con la pared posterosuperior del seno maxilar. La figura 35 orienta acerca de la relación del canal pterigoides con el seno esfenoidal, el suelo y sus dehiscencias.

Receso lateral inferior

Las zonas inferiores del seno esfenoidal pueden llegar lateralmente hasta la cara orbital del ala mayor del hueso esfenoides y neumatizar en la porción posterolateral la pared orbitaria. En ocasiones raras el seno esfenoidal alcanza los agujeros redondo y oval de la fosa craneal media. PEELE (90) observó un seno esfenoidal que llegaba hasta el nervio mandibular, el ganglio trigémino y el ápex petroso. También en nuestro material se encontraron senos parecidos. En una ocasión PEELE (90) observó un seno esfenoidal cuyo receso lateral alcanzaba el ala mayor del esfenoides contralateral.

Receso pterigoideo

En no pocas ocasiones el seno esfenoidal alcanza hacia abajo y lateralmente al processus pterigoides. El seno puede llegar hasta la vecindad de la trompa de Eustaquio (63).

Receso posterior

En ocasiones muy raras el seno esfenoidal llega nivel posteroinferior hasta la parte occipital del clivus, terminado en la vecindad del basión. En nuestro material no hallamos ningún caso así.

Receso posterosuperior

En no pocas veces se encuentran neumatizados los processus clinoides posteriores, la región de la base craneal y las apófisis superiores y posteriores del seno esfenoidal.

También PEELE (90) describió la vecindad de la pared lateral con la arteria carótida interna y nervios craneales cercanos, así como dehiscencias con respecto a estas estructuras y el suelo de la silla turca. ZUCKERKANDL (143) observó un caso en el que la pared superior del seno esfenoidal faltaba por completo a nivel de la silla turca. Para más información sobre las prominencias de la pared lateral del seno cavernoso [ver LANG (46)].

Canales craneofaríngeos

Canal craneofaríngeo mediano

KLINKOSCH (44) describió un canal craneofaríngeo abierto en una niña de cuatro años. SUCHANNEK (115) informó sobre un canal abierto, que llegaba desde la epifaringe hasta la duramadre de la zona de la silla turca. El saco contenía una hipófisis ectópica. WILSON y GEHWEILER (136) demostraron en un teratoma facial de línea media una comunicación con la bolsa de Rathke en una niña de tres semanas. El canal contenía meninges y restos de la hipófisis.

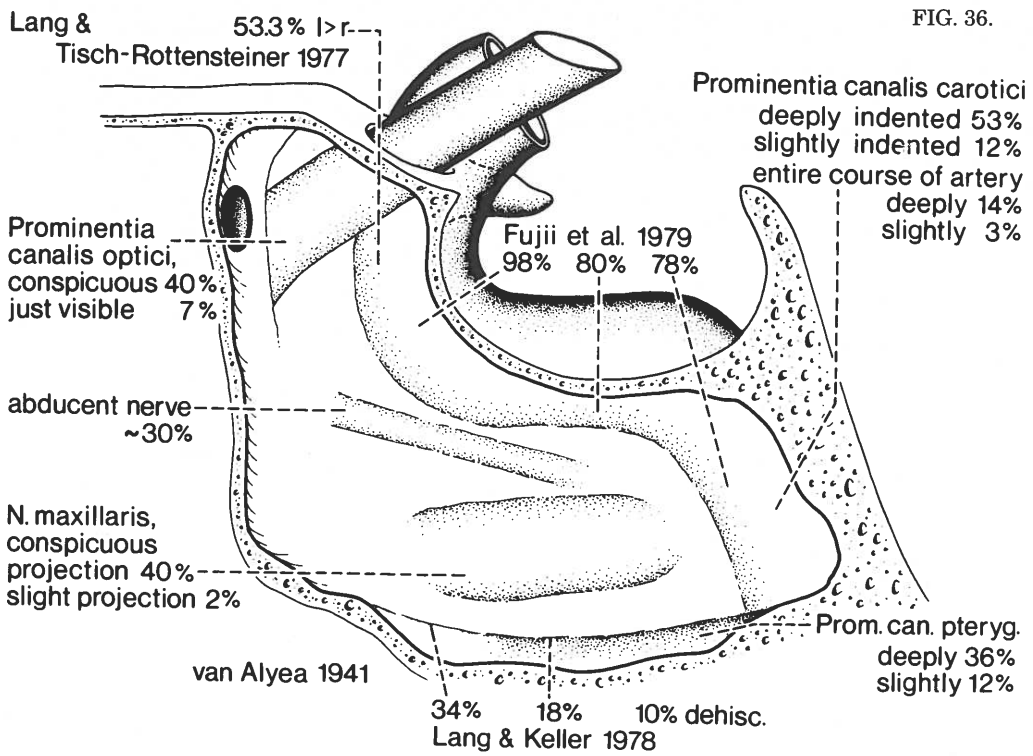

FIG. 36.

Prominencias del seno esfenoidal (debidas a la arteria carótida interna y los pares craneales)

Sobre todo en senos esfenoidales con un desarrollo longitudinal y transversal es cuando hacen prominencia las estructura vecinas en el interior del seno. Numerosos investigadores (20, 52, 127 y otros) han estudiado estas prominencias. En la figura 36 puede observarse la frecuencia de su aparición según los autores. En nuestro material observamos muy pocas veces dehiscencias (por ejemplo, en el recorrido de la arteria carótida interna). Otros autores (20) pudieron observar ocasionalmente procesos de lisis ósea. Desde el punto de vista clínico-médico no juega ningún papel, en nuestra opinión, el que la lámina ósea tenga un grosor de 0,1 mm. o esté ausente. La importancia de estas prominencias estriba en la vulnerabilidad de las estructuras subyacentes. KAINZ y STAMMBERGER (38) se encontraron en una ocasión una prominencia carotídea en una celdilla etmoidal.

Canal pterigoideo (fig. 35)

Hay que resaltar que el canal pterigoideo se localizó en nuestro material en el 38 por 100 de los casos por debajo del nivel del suelo del seno esfenoidal, en 34 por 100 a la misma altura y en un 18 por 100 en el interior del seno esfenoidal. La recubierta ósea se encontraba dehiscente en el 10 por 100 de nuestro material. La longitud del canal pterigoideo midió, en nuestro material, 16,2 (11,5-23) mm. En el 44 por 100 transcurre recto hacia delante y medial, en el 32 por 100 se encuentra angulado en su trayecto medio hacia delante y un lado y en el 24 por 100 (especialmente en senos esfenoidales grandes) transcurre paramedial al corte sagital. La entrada posterior del canal se encuentra 15,3 (12,4-19,2) mm. paramedial y la salida anterior 12,3 (5,5-17,5).

VIA LACRIMAL

El saco tiene un tamaño medio de 12 mm. de longitud y 4-8 de ancho. El diámetro lateromedial supone 2-3 mm. de su altura media.

La porción intraósea del ductus nasolacrimal mide, según este autor, por término medio, 12,4 mm. y el recorrido meatal 5,32 (1-12). La longitud total fue calculada por ONODI (86) en 30 mm., suponiendo el saco lacrimal unos 12-14 del total. La porción ósea posterior mide, según ONODI (86), 10 mm.; la meatal, 5.

En nuestro material se estudió la zona de inserción del cornete inferior en la pared lateral. Según LANG y SAKALS (55) el lado anterior de la zona angulada de inserción configura con el nivel del suelo de la fosa nasal un ángulo de 30-45° y el lado posterior de 15-30°.

El ductus nasolacrimal tiene en los recién nacidos (94) una longitud de 7,5 mm. y una posición más vertical que en edades más avanzadas. La

FIG. 37.

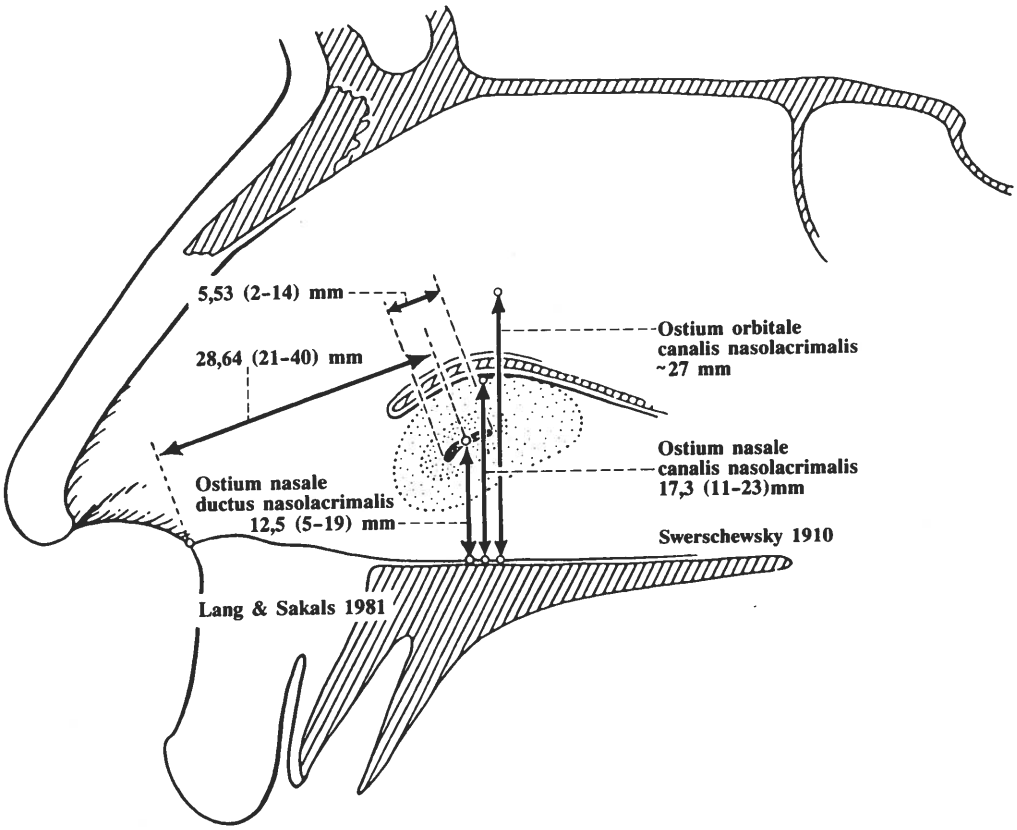

apertura hacia el meato inferior ya se ha producido en los recién nacidos, según PETER (94), mientras que SCHAEFFER (102) opina que el ductus se perfora hacia meato inferior durante la madurez del niño o después de ésta. Para PETER (94) no existen datos exactos sobre el crecimiento longitudinal postnatal y su relación con el crecimiento en altura de la porción maxilar. GUNDOBIN (28) diferenció dos períodos de crecimiento, el primero entre el séptimo mes y el tercer año de vida, durante el cual el ductus sufre una elongación desde 8 hasta los 12 mm. y otro período entre los doce y los catorce años, cuando el canal se alarga de los 14 hasta los 20 mm. El eje del canal se encuentra en los recién nacidos en el borde anterior del futuro primer molar, en el séptimo mes más posteriormente, en el noveno a mitad y el cuarto año a la altura del borde posterior de ese diente. A los cinco y seis años el canal corre a la altura del borde anterior del segundo molar, a los siete en su mitad y a los quince a la altura del borde posterior del segundo premolar (94).

Según PETER (94), el óstium del ductus nasolacrimal avanza en la fase postnatal a lo largo de la pared lateral del meato medio cranealmente, hasta ser englobado paulatinamente por la cúpula del cornete inferior. A los cuatro años la apertura ha pasado de una forma en hendidura a una longitudinal y ovalada. En adultos el óstium de encuentra, según VON MIHALKOVICS (69), a 22-25 mm. detrás del borde de la apertura nasal o bien próximo a la cúpula del cornete inferior, o bien ligeramente más inferior, hasta aproximadamente a mitad altura del meato inferior.

En nuestro material, la distancia del óstium al borde superior del meato nasal inferior era de 5,75 (0-12) mm. Las distancia con respecto a la zona de inserción rostral del cornete inferior midió 7,65 (0-14) mm. y la distancia al suelo de la fosa 12,5 (5-19). Con respecto a la espina nasal anterior la distancia supuso en nuestro material (95 mitades de cabeza) al óstium lacrimal (circunferencia superior) 23,8 (11-47) mm. de la circunferencia inferior del óstium de 21,83 (11-32) mm. Además se determinaron las distancias hacia el borde lateral de la apertura piriforme, de aproximadamente 14 (9-39) mm., así como con el borde posterior de la narina, de aproximadamente 31 (112,5-45,5) mm. La distancia rectilínea más corta hasta la narina ascendió, en nuestro material, a 28,64 (21-40,5) mm. [para más información ver LANG (56)] (fig. 37).

Canal nasolacrimal: ángulo con el corte frontal

En nuestro material el canal nasolacrimal corría en el 47 por 100 de los casos desde arriba lateral hacia abajo medial, con una angulación entre los 5°

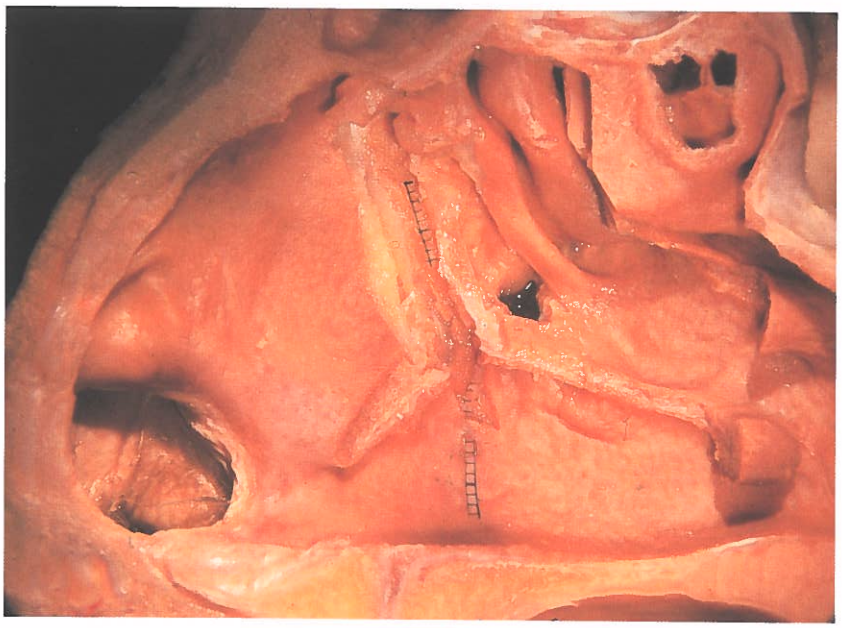

FIG. 38.

y 16,5°. En el 41 por 100 el recorrido era vertical hacia abajo y en el 12 por 100 hacia abajo y fuera. Además, la relación con la Horizontal Alemana («Deutsche Ebene») es diferente. Mayormente el canal transcurre de delante hacia atrás y abajo.

Ductus nasolacrimal (fig. 38)

En nuestro material la anchura en profundidad del ductus nasolacrimal en su porción superior medía un máximo de 2,6 (0,9-4,9) mm. y la anchura horizontal un máximo de 1,35 (0,6-3,4) (54). El canal tiene a esta altura una longitud anteroposterior de 6,35 (4,1-10,1) mm. y una anchura de 4,85 (3,0-7,4). Cabe resaltar que existe un tejido conjuntivo laxo y muy vascularizado entre la mucosa del ductus y la cara interna del canal nasolacrimal, cuyos vasos mantienen conexiones hacia la órbita y la fosa nasal (fig. 39).

Recientemente hemos determinado (58) que la distancia entre el óstium nasal del ductus nasolacrimal y el canal palatino mayor era de 32,3 (23- 44) mm. en el lado derecho y de 36,4 (30-45) en el izquierdo.

VASCULARIZACION DE LA FOSA NASAL Y DE LOS SENOS PARANASALES

Arterias de la pared lateral (fig. 40)

Según ZUCKERKANDL (142, 143), la arteria prínceps de la mucosa nasal es la arteria esfenopalatina. De ella nacen las ramas nasales posteriores, laterales y septales. La arteria esfenopalatina nace de una bifurcación de la arteria maxilar en la fosa pterigopalatina, ramificándose ya antes del foramen esfenopalatino o en su interior. NAVARRO y cols. (77) demostraron que la arteria nasal poste-

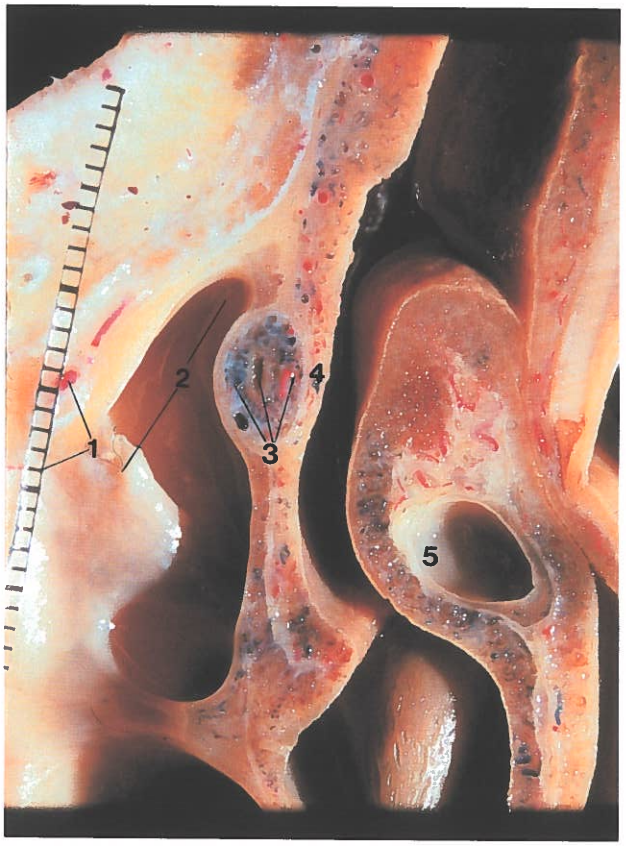

FIG. 39.—*Ductus nasolacrimal y seno de cornete; vista de abajo. 1: Nervio infraorbitario y papel milimetrado. 2: Seno maxilar, techo debajo del nervio infraorbitario y receso prelacrimal. 3: Ductus nasolacrimal con tejido de vecindad (arterias y venas). 4: Mucosa de fosa nasal. 5. Cornete medio con seno.*

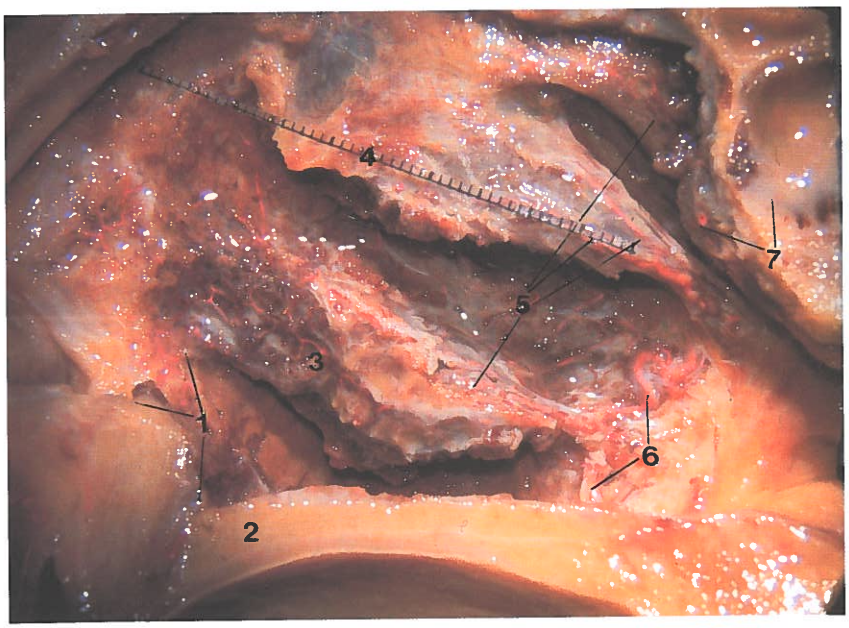

FIG. 40.—*Arterias de la pared lateral. 1: Plano prenasal y zona de anastomosis de las arterias nasales. 2: Paladar duro. 3: Cornete inferior. 4: Cornete superior y papel milimetrado. 5: Arterias nasales posterolaterales, transparentándose a través de lámina ósea fina. 6: Arteria para el cornete inferior y meato inferior, recorrido superficial. 7: Rama septal posterior de la arteria esfenopalatina y seno esfenoidal.*

rolateral nacía en el 96,66 por 100 de la zona de bifurcación de la arteria esfenopalatina y en el 1,66 por 100 de la arteria maxilar, así como del tronco de la arteria del canal pterigoideo con la la arteria palatina descendiente (trifurcación). En ocasiones el foramen esfenopalatino se encuentra dividido en dos por un ligamento. En estos casos la arteria nasopalatina corre por encima del ligamento y la arteria nasal posterior por debajo. El tronco principal de la arteria nasal posterior recorre la pared lateral de la fosa, lateralmente a las colas de los cornetes medio e inferior hacia abajo para dividirse, después de dar la rama para el meato medio, en tres ramas de recorrido sagital. En nuestro material se observó frecuentemente otra rama vertical de un calibre de hasta 0,8 mm. hacia el cornete medio. NAVARRO y cols. (77) observaron el vaso hacia el cornete inferior en el 21,64 por 100. También puede proceder de las arterias palatinas descendientes, la palatina mayor o las palatinas menores. La rama más gruesa corre a nivel medio entre el borde superior e inferior hacia rostral para alcanzar la porción cartilaginosa de la fosa y anastomosarse con ramas de la arteria labial superior. La segunda rama más gruesa corre a nivel del borde libre del cornete, da una rama a la porción anterior del meato inferior y alcanza la zona media del vestíbulo nasal a la altura del área de las anastomosis. Otra rama, normalmente la menos gruesa, pasa por la zona de inserción del cornete inferior hacia rostral y sigue en la pared del meato medio. En la zona de los cornetes los vasos se encuentran parcialmente en surcos profundos, ocasionalmente protegidos por espículas óseas, que los recubren.

La rama gruesa para el cornete medio corre a veces a lo largo de su borde, a veces por debajo del mismo, en sentido rostral. El cornete superior y la concha suprema (si se encuentra desarrollada) reciben directamente su riego arterial de la nasopalatina. Las ramas para estos cornetes nacen de la superficie inferior del cuerpo del hueso esfenoidal, dirigiéndose hacia delante a la pared lateral. Las zonas superiores de la fosa nasal se irrigan, a nivel del septum y de la pared lateral, a través de ramas de las arterias etmoidales anterior y posterior (para mayor información ver 57). Además, en la irrigación de la fosa nasal participa también la arteria palatina descendente (mayor), ramificación de la arteria maxilar en la fosa pterigopalatina. Unas ramificaciones finas de este vaso atraviesan la pared medial del canal palatino mayor, sobre todo en la zona del meato medio, para anatomosar con la arteria nasal posterior de la esfenopalatina.

Anastomosis y variaciones de las arterias nasales

Ya ZUCKERKANDL (143) hizo mención de la existencia de anastomosis con la arteria angular y la arteria oftálmica a través de las arterias etmoidales, que ocasionalmente no se observan. SHAHEEN (107) realizó en vivo transfusiones con colorantes en la carótida interna (con la carótida externa suturada). Tras las inyecciones en carótida interna observó la tinción repentina de la parte superior de la cara y de la zona entre lámina cribosa y el tercio superior del tabique nasal y de la pared lateral de la fosa. Tras inyecciones en la carótida externa (13 casos), la arteria facial fue permeable en ocho casos. En tres de estos enfermos se tiñó el tabique



FIG. 41.—*Red venosa del cornete medio (molde por corrosión; vista medial). 1: Papel milimetrado y venas superficiales delgadas. 2: Venas profundas del cornete. 3: Borde inferior del cornete.*

por completo y la pared lateral (ésta de forma menos intensiva por encima del cornete medio). En los cinco restantes se tiñieron 2/3 inferiores de la fosa de un azul intensivo. En cinco enfermos se observó, tras la inyección en la carótida externa y con la arteria facial ocluida, una tinción total del septum y de la porción superior de la pared lateral, ésta de menor intensidad, por encima del cornete medio.

SHAHEEN (108) resaltó que la arteria etmoidal anterior está ausente en el 14,3 por 100 unilateralmente y en el 2,4 por 100 bilateralmente. En nuestro material se determinó que la arteria etmoidal anterior también podía nacer de un tronco común con la arteria etmoidal posterior, participando en la irrigación del contenido orbitario (m. oblicuo superior, m. recto medial, grasa orbitaria, etc.). Cuando la arteria etmoidal anterior no existe, la vascularización puede ser suplida (al menos parcialmente) por una rama de la etmoidal posterior. Esta rama recorre epiduralmente el borde lateral de la fosa olfatoria hacia delante para finalizar en la fosa nasal (57). En estos casos el nervio etmoidal anterior pasa por el canal etmoidal sin la arteria acompañante. La arteria etmoidal posterior también puede estar poco desarrollada, siendo sustituida por una rama de la arteria etmoidal anterior. También se ha descrito que las etmoidales posteriores pueden suplirse por ramas de la arteria esfenopalatina (57). Cabe resaltar que las arterias etmoidales dan ramas para las celdillas etmoidales a lo largo de su recorrido.

Otras anastomosis descritas son las observadas con una rama de la arteria oftálmica, que entra en el canal nasolacrimal para anastomosarse con la arteria infraorbitaria (143).

Plexos cavernosos (fig. 41)

En los cuerpos cavernosos de los cornetes se encuentran los plexos incluidos en la lámina propia de la mucosa. Las venas de los plexos tienen un calibre de 0,1 a 0,5 mm., se anastomosan entre sí y con venas óseas de la vecindad. En la túnica submucosa los capilares y las venas son de menor calibre que en capas más superficiales. Entre los terminales de los pericitos el endotelio se encuentra fenestrado, normalmente en el lado superficial (10). En todo el plexo existen dispositivos capaces de frenar la entrada sanguínea procedente de arterias y también de venas postcapilares: almohadillados de retención (117).

WATANABE y WATANABE (132) estudiaron los capilares en la porción anterior del cornete inferior y encontraron que aproximadamente el 52 por 100 de los capilares no estaban fenestrados y que aproximadamente el 31 por 100 podía incluirse en los fenestrados. Múltiples microvellosidades se introducían hacia el interior de la luz capilar; otras hacia el intersticio. En la zona dorsal del cornete inferior se encontraron aproximadamente el 67 por 100 de capilares fenestrados, el 25 por 100 no fenestrados y el 8 por 100 de capilares abiertos hacia células endoteliales vecinas. Los capilares fenestrados tienen una luz lisa y pocos pericitos en la lámina basal. Los capilares de la región olfatoria no son fenestrados.

Anastomosis arteriovenosas

Según CAUNA (8), existen numerosas anastomosis arteriovenosas en la capas profundas de la mu-

cosa y de su vecindad. Estas se asemejan a un glomérulo simple y se encuentran envueltos en una capa de tejido conjuntivo. La paredes arteriales próximas contienen haces de musculatura longitudinal. Los cambios de arterias de paredes gruesas a venas de paredes finas son abruptos. Los segmentos venosos son de paredes más delgadas, en comparación con las venas de otras partes del cuerpo. Su musculatura puede faltar por completo o casi por completo. CAUNA (9) encontró, con el microscopio electrónico, en la vecindad (pero nunca en la túnica media) de las arterias fibras nerviosas no mielinizadas con vesículas agranulares, suponiendo que se trataba de nervios colinérgicos.

Irrigación de los senos paranasales

Seno maxilar

El seno maxilar se nutre de ramas de la arteria esfenopalatina, así como de la arteria infraorbitaria. Las ramas de la arteria esfenopalatina penetran la zona de la fontanelas hacia el seno.

Las ramas alveolares superoposteriores participan en la vascularización del hueso y de la mucosa del seno maxilar. En nuestro matrial entraban, por regla general, dos a tres ramas alveolares superoposteriores por la pared sinusal posterior. Las entradas (para nervios, arterias y venas) tenían una distancia hasta la pared superior de unos 20 (11-36) mm. (54). Durante la infancia las comunicaciones de las arterias y de las venas entre el seno maxilar y la órbita son relativamente amplias y favorecen probablemente la extensión de infecciones entre ambas estructuras.

Seno frontal

Al interior del seno frontal penetran ramas de la arteria facial anterior, ramas de las arterias supraorbitarias y suptratrocleares y, a través del óstium, ramas de la arteria nasal media. El retorno venoso acontece también por vías diferentes.

Celdillas etmoidales

Las celdilas etmoidales reciben su riego sanguíneo de las arterias etmoidales y a través de sus óstiums de ramas de las arterias sinusales.

Seno esfenoidal

MOSHER (72) resaltó especialmente una rama de la arteria esfenopalatina, que penetra el seno esfenoidal por delante y abajo, para irrigar su mucosa. En nuestro material la arteria hipofisaria inferior también participaba en la irrigación de la mucosa del seno esfenoidal y de estructuras óseas colindantes. También este seno está irrigado por numerosos vasos de su vecindad.

VENAS DE LA FOSA NASAL

Saliendo de una densa red venosa de la mucosa nasal se configuran venas que drenan en diferentes direcciones, acompañando mayormente a las arterias. Del tabique nasal el drenaje venoso es posterior, paralelo a la arteria esfenopalatina.

Las arterias etmoidales normalmente van parejas a venas, que a su vez pueden anastomosar con venas de la duramadre de la fosa craneal anterior y en su porción más anterior también con el seno sagital tras atravesar el foramen ciego, ocasionalmente abierto (41). En nuestro material pudo determinarse que uno de los troncos principales de las venas etmoidales (recorrido intrancanalicular) drenaban hacia la órbita o a la fosa craneal anterior o bien a las venas de las celdillas etmoidales anteriores. Estas venas tienen una importancia como vías de diseminación de infecciones desde los senos paranasales hacia la órbita.

Según ZUCKERKANDL (143), existe un plexo nasal externo con drenaje hacia la apertura nasal externa en dirección a la vena facial y de sus vías eferentes.

Hacia abajo y atrás corre una vena en dirección al velo del paladar y la faringe. Hacia atrás y arriba el drenaje venoso atraviesa el foramen esfenopalatino hacia la fosa pterigopalatina.

Por el canal incisivo transcurren vénulas acompañantes de la rama terminal de la arteria palatina mayor hacia las venas del paladar duro y de su mucosa.

ZUCKERKANDL (143) distinguió en la fosa nasal entre un sistena venoso profundo y otro superficial. El sistema superficial se forma en las colas de los cornetes y alcanza el plexo venoso faríngeo y las venas del paladar blando. Las venas de los cornetes posterosuperiores atraviesan el foramen esfenopalatino hacia la fosa pterigopalatina acompañando a la arteria nasal posterior. El resto del drenaje venoso se produce mediante el plexo venoso pterigoideo. Las vénulas finas de la mucosa nasal pasan por el canal pterigopalatino hacia las venas del paladar.

VASOS LINFATICOS

El drenaje linfático de la cavidad nasal se produce hacia delante y hacia detrás (73). Este autor re-

saltó que el número y el calibre de los vasos linfáticos dependían del grosor y la tensión de la mucosa.

Drenaje dorsal

El drenaje linfático de la linfa nasal hacia atrás se colecciona en la pared lateral de la faringe, justo por detrás del paladar duro y en la vecindad del óstuim faríngeo de la trompa de Eustaquio. Del septum nasal la vía linfática recorre a lo largo del suelo de la fosa hacia la superficie del velo del paladar. En la pared lateral de la faríngе se divide el drenaje en dos vías, estando constituido una por tres o cuatro troncos con un recorrido más o menos rectilíneo hacia fuera y abajo conectando con las vasos linfáticos de los pilares amigdalinos y de la región amigdalina. Detrás de la glándula submandibular y el músculo digástrico se encuentran intercalados los nódulos linfáticos profundos, localizados a la altura de la bifurcación de la arteria carótida común. El ganglio linfático más importante de este grupo es el nódulo linfático jugulo-facial.

La otra vía de drenaje (dos-cuatro vasos) sale de la región del óstium faríngeo de la trompa, directamente hacia atrás a los nódulos linfáticos faríngeos laterales y a continuación a los nódulos linfáticos cervicales laterales profundos. Uno de los nódulos faríngeos laterales siempre se teñía tras las inyecciones realizadas por MOST (73). Tras las inyecciones de mucosa de los senos paranasales se encontraron marcadas las mismas vías de drenaje linfático que tras inyecciones de la mucosa de los senos paranasales. Partiendo del receso esfenoetmoidal los vasos linfáticos profundizan inmediatamente para llegar por detrás de la mucosa de la epifaríngе. Entre ellos y el pericráneo corren hacia atrás y abajo a los nódulos linfáticos faringeos laterales.

Drenaje anterior y de la nariz externa

La linfa de las zonas más anteriores de la fosa nasal (por delante de la apertura piriforme) se dirige hacia la nariz externa. El drenaje se realiza en la grasa subcutánea, ocasionalmente por debajo o entre la musculatura de la cara hacia abajo en dirección de la vena facial y los nódulos linfáticos submandibulares. De la nariz externa parten tres grupos de vasos linfáticos. El superior procede de la región de la raíz nasal, pasa por el párpado superior, próximo al margen supraorbitario hacia fuera a los nódulos parotídeos. La vía de drenaje mediana también parte de la raíz nasal y áreas superolaterales de la nariz, casi horizontalmente al borde inferior de la órbita hacia el límite anterior de la glándula parotídea y después hacia abajo a los nódulos localizados en el polo inferior de la parótida. El tercer grupo de vasos (6-10 vasos) nace de todas las áreas de la nariz externa y se une al recorrido de la vena facial. En este trayecto pueden estar intercalados los nódulos linfáticos bucales. Se ha observado el drenaje desde una de las vías principales hacia otra vía principal.

Drenaje linfático del seno maxilar

MANN (61) indicó que en niños sobre todo se observa una coincidencia llamativa de otitis y sinusitis. Entre el 82 y 92 por 100 de las otitis seromucosas se curaban después de tratar la sinusitis. Mediante linfangioscopia demostró que el drenaje linfático no sólo se efectuaba a través de los óstiums y fontanelas, sino también a través de interconexiones hacia la trompa de Eustaquio y la epifaringe. Las tinciones se comprobaron en el área del receso faríngeo y del torus tubárico en la pared posterior de la faringe y en esos casos también en el lado contralateral. En la endoscopia nasal no pudo demostrarse a nivel de los cornetes medio e inferior vasos linfáticos cuando había sido inyectada la pared posterior del seno maxilar. Tras inyecciones de la pared medial del seno maxilar, sin embargo, se colorearon las áreas correspondientes a los cornetes medio e inferior. MANN (61) sospechó que los vasos linfáticos siguen la vía vascular (vasa alveolaria superiora). Los linfáticos del seno maxilar se vieron especialmente en su porción inferior, atravesando tanto el hiato semilunar hacia los linfáticos nasales como el hueso hacia los linfáticos de la cara (2).

Linfa y LCR

KEY y RETZIUS (40), WEED (133) y WOOLLERT (138) mencionaron que a través de las hendiduras perineurales de las filas olfatorias el LCR podía estar comunicado con los linfáticos de la mucosa nasal y desde éstos con los nódulos cervicales profundos. También NAUMANN y NAUMANN (76) eran de la misma opinión.

HARTZ (32) resaltó que las vasos linfáticos fueron demostrados por primera vez por RUDBEK (1659) ante la reina Christina de Suecia. HARTZ (32) indicó especialmente la existencia de comunicaciones derecha-izquierda entre los linfáticos de la nariz (y de las vías respiratorias bajas). Con respecto a la comunicación con la lámina cribosa se llegó a las mismas conclusiones que KEY y RETZIUS (40). HARTZ (32) hizo mención especial que ese tracto nasomeníngeo quedaba limitado mayormente a la región olfatoria.

En la discusión sobre la comunicación de HARTZ, en otros tres casos observados por otro autor, la infección de la mucosa nasal había entrado a través de la lámina cribosa hacia el lóbulo frontal. También YOFFEY y DRINKER (139) pudieron demostrar la existencia de una comunicación entre la cavidad subaracnoidea y los linfáticos de la cavidad nasal.

VASCULARIZACION DE LA VIA LACRIMAL

Las arterias de la vía lacrimal nacen de las arterias olfálmicas, palpebral superior y palpebral inferior (hacia el ductus nasolacrimalis). Las arterias angular y facial irrigan ambas zonas. De la arteria infraorbitaria nacen algunas ramas para el párpado inferior, para el músculo oblicuo inferior, así como para el borde lateral de la apertura del canal nasolacrimal. Estas ramas abastecen también al saco lacrimal, así como al ductus nasolacrimal.

La porción inferior del ductus nasolacrimal se abastece de ramas de la esfenopalatina.

El plexo venoso alrededor del ductus nasolacrimal está en conexión con la vena angular, las venas de la porción inferior del borde orbitario y con las de la fosa nasal. Las venas de los senos maxilares se dirigen hacia la fosa pterigopalatina y el plexo pterigoides, así como la vena maxilar. Las venas que rodean el saco lacrimal llegan parcialmente a través del hueso lacrimal o de sus suturas hasta la mucosa de las celdillas etmoidales anteriores.

Los linfáticos del saco lacrimal corren junto a la vena facial hacia abajo y fuera a los nódulos linfáticos submandibulares.

Los vasos linfáticos de la porción inferior del ductus nasolacrimal se unen con los vasos del meato inferior. El drenaje linfático se dirige hacia la narina, nódulos linfáticos submandibualres, así como dorsalmente a los nódulos linfáticos faríngeos laterales y nódulos cervicales profundos (73).

Los nervios del saco lacrimal nacen de los nervios infratrocleares, los que abastecen la porción inferior del ductus nasolacrimal del nervio nasodental (nervio alveolar superoanterior del nervio infraorbitario).

BIBLIOGRAFIA

1. ABBATE, L.: «Considerazioni su di anomalia del seno mascellare». *Arch. Ital. Otol.,* 49: 431, 1937.
2. ANDRE, J. M.: *Contribution a l'étude des lymphatiques du nez des fosses nasales.* Thèse. París, 1905.
3. BOEGE, K.: «Zur Anatomie der Stirnhöhlen (sinus frontalis)». *Diss., Königsberg i. Pr.; Jber. Fortschr. Anat. Entw.-Gesch.,* 8/III: 22, 1903.
4. BOYER (1805), citado en E. Zuckerkandl, 1893 (143).
5. BROMAN, I.: «Die knorpeligen Nasenwände». En: J. F. Bergmann. *Normale und abnormale Entwicklung des Menschen.* Wiesbaden, 1911.
6. BRUSIS, T.: «Wie können neuralgische beschwerden nach Kieferhöhlenoperationen vermieden werden?». *Laryng. Rhinol. Otol.,* 58: 54-65, 1979.
7. CALDWELL, G. W.: «Diseases of the accessory sinuses of the nose, and an improved method of treatment for suppuration of the maxillary antrum». *N. Y. Med. J.,* 58: 526-528, 1893.
8. CAUNA, N.: «The fine structure of the arteriovenous anastomosis and its nerve supply in the human nasal respiratory mucosa». *Anat. Rec.,* 168: 9-22, 1970.
9. CAUNA, N.: «Electron microscopy of the nasal vascular bed and its nerve supply». *Ann. Otol. (St. Louis),* 79: 443-450, 1970.
10. CAUNA, N., y HINDERER, K. H.: «Fine structure of blood vessels of the human nasal respiratory mucosa». *Ann. Otol.* (St. Louis), 78: 865-885, 1969.
11. CONGDON, E. D.: «The distribution and mode of origin of septa and walls of the sphenoid sinus». *Anat. Rec.,* 18: 97-123, 1920.
12. COPE, V. Z.: «The internal structure of the sphenoid sinus». *J. Anat.* (Lond.), 51: 127-136, 1917.
13. DIXON, F. W.: «A comparative study of the sphenoid sinus (A study of 1600 skulls)». *Ann. Otol. (St. Louis),* 46: 687-698, 1937.
14. DRAF, W.: *Endoskopie der nasennebenhöhlen. Technik, typische Befunde, therapeutisch Möglichkeiten.* Springer. Berlín, 1978.
15. DRAF, W.: «Die chirurgische Behandlung entzündlicher Erkrankungen der Nasennebenhöhlen». *Arch. Oto-Rhino-Laryng.,* 235: 133-305, 1982.
16. ELWANY, S.; YACOUT, Y. M.; TALAAT, M.; EL-NAHASS, M., y GUNIED, A.: «Surgical anatomy of the sphenoid sinus». *J. Laryng.,* 97: 227-241, 1983.
17. FLESCH, M.: «Varietäten-Beobachtungen aus dem Präpariersaale zu würzburg in den Wintersemestern 1875/76 und 1876/77». *Verh. Phys.-Med. Ges.Würzb.,* 13: 1-38, 1879.
18. FLETCHER, M. H.: «Beobachtungen bei der Untersuchung von 500 Schädeln». *Corresp.-Bl. Zahnärzte,* 25: 137-145, 1896.
19. FINBY, N., y KRAFT, E.: «The aging skull: Comparative roentgen study 25 to 34 year interval». *Clin. Radiol.,* 23: 410-414, 1972.
20. FUJII, K.; CHAMBERS, S. M., y RHOTON, A. L., Jr.: «Neurovascular relationships of the sphenoid sinus. A microsurgical study». *J. Neurosurg.,* 50: 31-39, 1979.
21. GROSSEHELLEFORTH, A., y DÜCKER, J.: «Sensibilitätsstörungen nach Kieferhöhlen-operationen». En: Schuchardt, K., y Pfeifer, G. (eds.): *Fortschritte der Kiefer- und Gesichts-Chirurgie,* Bd. XXI.: 82-83. Thieme. Stuttgart, 1976.
22. GRUBER, W.: «Seltene Beobachtungen aus dem Gebiete der menschlichen». *Anatomie. Müllers Arch.,* 412-416, 1848.
23. GRUBER, W.: «Über einen neuen Knochen im Antlitze des Menschen, mitgeteilt von Akademiker Baer». *Bull. Cl. Physicomath. Acad. Sci. St. Petersbourg,* 8: 203-206, 1850.
24. GRÜNWALD, L.: «Die Nasenmuscheln des Menschen. Dargestellt aufgrund der Entwicklung und des Vergleichs». *Anat. H.,* 54, 1917.
25. GRÜNWALD, L.: «Deskriptive und topographische Anatomie der Nase und ihrer Nebenhöhlen». En: Denker, A., y Kahler, O. *Die Krankheiten der Luftwege und der Mundhöhle.* Springer. Berlín. Bergmann. München, 1-95, 1925.
26. GUISEPPE (1942), citado en Salinger, S. (100).
27. GULISANO, M.; PACINI, P.; ORLANDINI, G. E., y COLOSI, G.: «Considerazioni anatomo-radiologiche sui seni frontali: Ricerca statistica su 520 casi umani». *Arch. Ital. Anat. Embriol.,* 83: 9-32, 1978.
28. GUNDOBIN, N. P.: *Die Besonderheiten des Kindesalters.* Allgemeine Medizinische Verlagsanstalt. Berlín, 1921.

29. HAJEK, M.: «Siebbeinzellen und Keilbeinhöhle». En: Denker, A., y Kahler, O. *Handbuch der Hals-Nasen-Ohrenheilkunde,* II.Bd., 2. Teil. Springer. Berlin, und Bergmann, J. F. München, 846-893, 1926.
30. HAJNIS, K.; KUSTRA, T.; FARKAS, L. G., y FEIGLOVA, B.: «Sinus maxillaris». *Z. Morph. Anthrop.,* 59: 185-197, 1967.
31. VON HALLER, A.: *Elementa physiologiae corporis humanis.* Bousquet. Lausanne, 1743.
32. HARTZ, H. J.: «The lymphatics of the nose and nasopharynx, with consideration of the general lymphatic system». *Trans. Amer. Acad. Ophtal.,* 16: 119-139, 1911.
33. HAMMER, G., y RADBERG, C.: «Sphenoidal sinus. An anatomical and roentgenological study with reference to transsphenoid hypophysectomy». *Acta Radiol.* (Stockh.), 56: 401-422, 1961.
34. HARRISON, D. F. N.: «Oro-antral fistulae». *Brit. J. Pract.,* 15: 169-174, 1961.
35. HOLZMANN (1931), citado en Schicketanz, H. W., und Schicketanz, W., 1961 (105).
36. HOVORKA, O.: *Die äußere Nase.* Hölder. Wien, 1893.
37. JOVANOVIC, S.: «Supernumerary frontal sinuses on the roof of the orbit. Their clinical significance». *Acta Anat.* (Basel), 45: 133-142, 1961.
38. KAINZ, J., y STAMMBERGER, H.: «Gefahrenpunkte der hinteren Rhinobasis: Anatomische, histologische und endoskopische Befunde». *Laryngo-Rhino-Otol.,* 70: 479-486, 1991.
39. KASPER, K. A.: «Nasofrontal connections». *Arch. Otolaryng.,* 23: 322-343, 1936.
40. KEY, A., y RETZIUS, G.: *Studien in der anatomie des nervensystems und des bindegewebes,* Bd I. Samson & Wallin. Stockholm, 1875.
41. KIESSELBACH, W.: «Über Nasenbluten». *Wien Med. Zg.,* 501, 1885.
42. VON KOELLIKER, A.: *Entwicklungsgeschichte des menschen.* Engelmann. Leipzig, 452 y 765; 1879.
43. KLAFF, D. D.: «The surgical anatomy of the anterocaudal portion of the nasal septum: A study of the area of the premaxilla». *Laryngoscope* (St. Louis), 66: 995-1020, 1956.
44. KLINKOSCH, M.: «Programma, quodvisionem herniarum novumque hernie ventralis speciem proponit». En: *Dissertationes medicae selectiores Prageniis,* Vol. I. Walther. Prag, 179-198; 1764.
45. KRMPOTIC-NEMANIC, J.; DRAF, W., y HELMS, J.: *Chirurgische Anatomie des Kopf-Hals-Bereiches.* Springer. Berlin, 1985.
46. KOCH, J.: «Kritisches übersichtsreferat über die normale und pathologische Pneumatisation der Nebenhöhlen der Nase». *Arch. Ohr.-Nas. u. Kelhlk.-Heilk.,* 125: 174-218, 1930.
47. LANG, J.: *Klinische Anatomie des Kopfes.* Springer. Berlín, Heidelberg, New York, 1981.
48. LANG, J.: «Hypophysal region - anatmoy of the operative approaches». *Neurosurg. Rev.,* 8: 93-124, 1985.
49. LANG, J.: *Klinische Anatomie der Nase, Nasenhöhle und Nebenhöhlen: Grundlagen für Diagnostik u. Operation.* Thieme. Stuttgart, New York, 1988.
50. LANG, J., y BAUMEISTER, R.: «Über das postnatale Wachstum der Nasenhöhle». *Gegenbaurs Morph. Jb.,* 128: 354-393, 1982.
51. LANG, J., y HAAS, R.: «Neue Befunde zur Bodenregion der fossa cranialis anterior». *Verh. Anat. Ges. (Jena),* 73: 77-86, 1979.
52. LANG, J., y KELLER, H.: «Über die hintere Pfortenregion der Fossa pterigopalatina und das Ganglion pterigopalatinum». *Gegenbaurs Morph. Jb.,* 124: 207-214, 1978.
53. LANG, J., y KLEY, W.: «Über die Agenesie und Hypoplasie der Conchae nasales und des Septum nasi». *HNO,* 29: 200-207, 1981.
54. LANG, J., y PAPKE, J.: «Über die klinische Anatomie des paries inferior orbitae und dessen Nachbarstrukturen». *Gegenbaurs Morphol. Jb.,* 130: 1-47, 1984.
55. LANG, J., y SAKALS, E.: «Über die Höhe der Cavitas nasi, die länge ihres Bodens und Mafle sowie Anordnung der conchae nasales und der apertura sinus sphenoidalis». *Anat. Anz.,* 149: 297-318, 1981.
56. LANG, J., y SAKALS, E.: «Über den Recessus sphenoethmoidalis, die Apertura nasalis des Ductus nasolacrimalis und den Hiatus semilunaris». *Anat. Anz.,* 152: 393-412, 1982.
57. LANG, J., y SCHÄFER, K.: «Arteriae ethmoidales: Ursprung, Verlauf, Versorgungsgebiete und Anastomosen». *Acta Anat.* (Basel), 104: 183-197, 1979.
58. LANG, J., y VÄTH, H.: «Über die Abstände zwischen dem Ductus nasolacrimalis und dem Canalis palatinus major an der seitlichen nasenwand sowie Distanzen zwischen ostium pharyngeum tubae auditivae und canalis palatinus major sowie oberseite des palatum molle». *Anat. Anz.* (en imprenta).
59. LEICHER, H.: «Die Vererbung anatomischer Variationen der Nase, ihrer nebenhöhlen und des Gehörorgans». En: *Die ohrenheilkunde der Gegenwart und ihre Grenzgebiete,* Bd. XII, 1928.
60. LUC, H.: «Une nouvelle methode operative puor la cure radicale et rapide de l'empyeme chronique du sinus maxillaire». *Arch. Int. Laryng.,* 10: 273-282, 1987.
61. MANN, W.: «Die lymphdrainage der kieferhöhle». *Laryng. Rhinol. Otol.,* 59: 782-785, 1980.
62. MARCUS, G.: «Über einige Fälle von Pneumatisation des Orbitadaches (recessus supra-orbitalis)». *Anat. Anz.,* 76: 33-45, 1933.
63. MAYER: «Beschreibung eines Sinus pterigoideus und jugalis beim Menschen». *Schmidts Jb. Ges. Med.,* 31: 12-21, 1841.
64. MERKEL, F.: «Jacobsonsche Organ und Pallia palatina beim menschen». *Anat. H.,* 1: 217-232, 1892.
65. MESSERKLINGER, W.: «Nasenendoskopie: Der mittlere Nasengang und seine unspezifischen Entzündungen». *HNO,* 20: 212-215, 1972.
66. MESSERKLINGER, W.: «Zur endoskopischen Anatomie der menschlichen siebbeinzellen». *Acta Oto-Laryng.* (Stockh.), 75: 243-248, 1973.
67. MESSERKLINGER, W.: «III endoskopie der Nase und nebenhöhlen». En: Berendes, J.; Link, R., y Zöllner, F. *Hals-Nasen-Ohrenheilkunde in Praxis und Klinik, Bd. I: Obere und untere Luftwege I.* Thieme. Stuttgart, 1977.
68. MESSERKLINGER, W.: «Schwierigkeiten bei der Kieferhöhlenspülung». *Laryng. Rhinol. Otol.,* 59: 22-29, 1980.
69. VON MIHALKOVICS, V.: «Bau und Entwicklung der pneumatischen Gesichtshöhlen». *Verh. Anat. Ges. (Jena),* 10: 44-63, 1896.
70. MILOSSLAWSKI, M.: «Die sinus frontales. Diss., Moskau 1903» (citado según *Jber. Anat. —Jena—,* 1905).
71. MINK, P. J.: «Zur Pathologie und therapie des Recessus sphenoethmoidalis». *Arch. Laryng. Rhin.* (Berl.), 29: 165-178, 1915.
72. MOSHER, H. P.: «The anatomy of the sphenoid sinus

and the method of approaching it from the antrum». *Laryngoscope* (St. Louis), 13: 177-215, 1903.

73. MOST, A.: «Über den lymphgefäflapparat von Nase und Rachen». *Arch. Anat. Physiol.,* 75-94, 1901.
74. MÜNDNICH (1937), citado en Salinger, S., 1939 (99).
75. MYERSON, M. C.: «The natural orifice of the maxillary sinus». *Arch. Otolaryng.,* 15, 1932.
76. NAUMANN, H. H., y NAUMANN, W. H.: «Kurze Pathophysiologie der Nase und ihrer Nebenhöhlen (unter Ausschlufl des riechorgans)». En: Berendes, J.; Link, R., y Zöllner, F. *Hals-Nasen-Ohrenheilkunde in Praxis und Klinik, Bd. I: Obere und untere Luftwege I.* Thieme. Stuttgart, 1977.
77. NAVARRO, J. A. C.; FILHO, J. L. T., y ZORZETTO, N. L.: «Anatomy of the maxillary artery into the pterigomaxillopalatine fossa». *Anat. Anz.,* 152: 413-433, 1982.
78. NIKOLIC, V., y JO, A.: «Öffnungen und Dehiszenzen an der Vertikalplatte des Gaumenbeins». *Anat. Anz.,* 121: 272-282, 1967.
79. NOBACK, C. R.: «The development anatomy of the human osseous skeleton during the embryonic, fetal and circumnatal periods». *Anat. Rec.,* 88: 91-125, 1944.
80. NOWAK, R., y MEHLS, G.: «Die Aplasien der Sinus maxillares und frontales unter besonderer Berücksichtigung der Pneumatisation bei spaltträgern». *Anat. Anz.,* 142: 441-450, 1977.
81. ONISHI, T.: «Bony defects and dehiscences of the roof of the ethmoid cells». *Rhinology,* 19: 195-202, 1981.
82. ONODI, A.: *Die Nasenhöhle und ihre Nebenhöhlen. Nach anatomischen Durchschnitten in 12 Holzschnittafeln dargestellt.* Hölder. Wien, 1893.
83. ONODI, A.: *The anatomy of the nasal cavity and its accessorry sinuses; an atlas for students and practitioners* (translated from 2nd ed. by St. Cllair Thompson) Lewis. London, 1895.
84. ONODI, A.: «Die Dehiszenzen der Nebenhöhlen der Nase». *Arch. Laryng. Rhin.* (Berl.), 15: 62-71, 1903.
85. ONODI, A.: *Die Nebenhöhle der Nase beim Kinde.* Kabitzsch. Würzburg, 1911.
86. ONODI, A.: «Über die Lehre von den Augenleiden nasalen Ursprungs». *Arch. Laryng. Rhin.* (Berl.), 29: 430-436, 1915.
87. PEDZIWIATR, Z. F.: «Das Siebbeinlabyrinth. I. Systematische Konzeption der siebbeinmuscheln der Säugetiere». *Anat. Anz.,* 131: 367-377, 1972.
88. PEDZIWIATR, Z. F.: «Das Siebbeinlabyrinth. II. Differenzierung und Systematik der Hauptmuschel bei einigen Gattungen der säugetiere». *Anat. Anz.,* 131: 378-390, 1972.
89. PEDZIWIATR, Z. F.: «Das Siebbeinlabyrinth. III. Das siebbeinlabyrinth von 4-10 ᵐonate alten menschlichen Feten». *Anat. Anz.,* 132: 440-453, 1972.
90. PEELE, J. C.: «Unusual anatomical variations of the sphenoid sinuses». *Laryngoscope* (St. Louis), 67: 208-237, 1957.
91. PEROVIC, D.: «Beiträge zur Kentnis der Entwicklung und des Baues des ᵐenschlichen Oberkiefers sowie des Sinus maxillaris». *Bull. Int. Acad. Yougosl. Sci. Beaux-Arts,* 11, 1954.
92. PETER, F., y SICHER, H.: «Anatomie und Technik der Wurzelspitzenresektion». *Öst. Z. Stomat.,* 18: 223-238, 1920.
93. PETER, K.: «Vergleichende Anatomie und Entwicklungsgeschichte der Nase und ihrer nebenhöhlen». En: Denker, A., y Kahler, O. *Handbuch der Hals-Nasen-Ohrenheilkunde,* Bd. I. Springer. Berlín, Bergmann, München, 1925.
94. PETER, K.: *Die Nase des Kindes. In: Handbuch der Anatomie des Kindes,* Bd. II. Bergamnn. München, 1938.
95. PETERSEN, R. J.: «Canine fossa puncture». *Laryngoscope* (St. Louis), 83: 369-371, 1973.
96. PORT: *Dtsch. Zahnärztl. Wschr.,* 1908; citado en Schicketanz y Schicketanz (105).
97. PROTT, W.: «Röntgenologische Befund zu normalen und atypischen Ausführungsgängen der Nasennenbenhöhlen». *Z. Laryng. Rhinol.,* 52: 96-109, 1973.
98. RICHTER, H.: «Die normale Entwicklung der menschlichen Nase, in Sonderheit der Siebbeinzellen». *Arch. Ohr.-, Nas.- u. Kehlk.-Heilk.,* 131: 265-304, 1932.
99. SALINGER, S.: «The paranasal sinuses». *Arch. Otolaryng.,* 30: 442-479, 1939.
100. SALINGER, S.: «Paranasal sinuses; summaries of bibliographic material available in field of otolaryngology». *Arch. Otolaryngiol.,* 48: 430-462, 1948.
101. SANTORINI, D.: *Septemdecim tabulae.* Girardi. Parma, 1775 [citado en E. Zuckerkandl, 1882 (141)].
102. SCHAEFFER, J. P.: «Types of ostia nasolacrimalia in man and their genetic significance». *Amer. J. Anat.,* 13: 183-192, 1912.
103. SCHAEFFER, J. P.: «The genesis, development and adult anatomy of the nasofrontal region in man». *Amer. J. Anat.,* 20: 125-146, 1916.
104. SCHAEFFER, J. P.: *The nose, paranasal sinuses, nasolacrimal passageways, and olfactory organ in man.* Blakiston. Philadelphia, 125-129; 1920.
105. SCHICKETANZ, H. W., y SCHICKETANZ, W.: «Mittelbare und unmittelbare Zahnschädigungen nach Kieferhöhleneingriffen». *HNO,* 9: 169-175, 1961.
106. SEYDEL, O.: «Über die Naenhöhle der höheren Säugetiere und des Menschen». *Gegenbaurs Morph. Jb.,* 17: 44-99, 1891.
107. SHAHEEN, O. H.: «Arterial epistaxis». *J. Laryng.,* 89, 1975, Heft 1.
108. SHAHEEN, O. H.: «Nose and throat». En: Rob, C., y Smith, R. *Operative surgery,* 3rd ed. Butterworth. London, 632; 1976.
109. SIMON, E.: «Anatomy of the opening of the maxillary sinus». *Arch. Otolaryng.,* 29: 640-49, 1939.
110. SKILLERN, S. R.: «Obliterative frontal sinusitis». *Arch. Otolaryng.,* 23: 268-284, 1936.
111. STERN, L.: «Röntgenologische Betrachtung der Entwicklung und Ausdehnung der Nasennebenhöhlen». *Hals-, Nas.- u. Ohrenarzt,* 1 Teil 30: 169-199, 1939.
112. STERNBERG, M.: «Ein bisher nicht beschriebener Kanal im Keilbein des Menschen und mancher säugetiere. Ein beitrag zur Morphologie der Sphenoidalregion». *Arch. Anat. Physiol. Abt.,* Heft 5/6: 304-331, 1890.
113. STRAATMAN, N. J. A., y BUITER, C. T.: «Endoscopic surgery of the nasal fontanel». *Arch. Otolaryng.,* 107: 290-293, 1981.
114. STUPKA, W.: *Miflbildungen und Anomalien der Nase und des Nasenrachenraumes.* Springer. Wien, 1938.
115. SUCHANNEK, E.: «Ein Fall von Persistenz des Hypophysenganges». *Anat. Anz.,* 2: 520-525, 1887.
116. SZILVASSY, J.: «Zur Entwicklung der Stirnhöhlen». *Anthropol. Anz.,* 39: 138-149, 1981.
117. TEMESREKASI, D.: «Mikroskopischer Bau und Funktion des Schwellgewebes der Nasenmuschel des ᵐenschen». *Z. Mikr.-Anat. Forsch.,* 80: 219-229, 1969.
118. TERRAHE, K., y MÜNDNICH, K.: «Gefahren und Komplikationen bei der transmaxillären Siebbein-Keil-

beinhöhlen-Operation». *Laryng. Rhinol. Otol.,* 53: 311-320, 1974.

119. TOLDT, C.: «Osteologische Mitteilungen. 1. Die Entstehung und Ausbildung der Conchae und der Sinus Sphenoidales beim Menschen». *Lotos, Jb. Naturwiss. (N. F.),* 3/4: 1-20, 1882.
120. TOLDT, C.: «Osteologische Mitteilungen». *Zr. Heilk.* (1883), citado en E. D. Congdon, 1920 (11).
121. TONNDORF, W.: «Zur anatomie der lamina cribrosa und der crista olfactoria». *Beitr. Anat. Etc. Ohr.,* 23: 654-667, 1926.
122. TUNIS, J. P.: «Sphenoidal sinusitis in relation to optic neuritis». *Laryngoscope* (St. Louis), 22: 1157-1164, 1912.
123. TURNER, A. L.: *The accessory sinuses of the nose.* Longmans. Green. New York, 43; 1902.
124. TURNER, A. L., y PORTER, W. G.: «The structural type of the mastoid process based upon the skiagraphic examination of one thousand crania of various races of mankind». *J. Laryng.,* 37: 115-121, 1921.
125. VAN ALYEA, O. E.: «The ostium maxillare: Anatomic study of its surgical accessibility». *Arch. Otolaryng.,* 24: 553-569, 1936.
126. VAN ALYEA, O. E.: «Ethmoid labyrinth». *Arch. Otolaryng.,* 29: 881-902, 1939.
127. VAN ALYEA, O. E.: «Sphenoid sinus anatomic study with consideration of the clinical significance of the structural characteristics of the sphenoid sinus». *Arch. Otolaryng.,* 34: 225-253, 1941.
128. VAN ALYEA, O. E.: «Frontal sinus drainage». *Ann. Otol.* (St. Louis), 55: 267-277, 1946.
129. VAN GILSE, P. H. G.: «Zur Pneumatisation der Keilbeinhöhle». *Z. Hals-,Nas.- u. Ohrenheilk.,* 3: 393, 1922. Citado en Gilse, P. H. G.: «Über die Entwicklung der Keilbeinhöhle des Menschen. Beitrag zur kenntnis der Pneumatisation des Schädels von der Nase aus». *Z. Hals-, Nas.- u. Ohrenheilk.,* 16: 202-298, 1926.
130. VAN GILSE, P. H. G.: «Über die bildung des Ostium sphenoidale anläfflich eines Präparates mit scheinbar fehlender Keilbeinhöhle». *Acta Oto-laryng.* (Stockh.), 7: 192-198, 1924/25.
131. VIDIC, B.: «The morphogenesis of the lateral nasal wall in the early prenatal life of man». *Amer. J. Anat.,* 130: 121-140, 1971.
132. WATANABE, K., y WATANABE, I.: «The ultrastructural characteristics of the capillary walls in human nasal mucosa». *Rhinology,* 18: 183-195, 1980.
133. WEED, L. H.: «Studies on the cerebro-spinal fluid». *J. Med. Res.,* 31: 21-117, 1914.
134. WERTHEIM (1901), citado en L. Grünwald, 1925 (25).
135. WIGAND, M. E., y STEINER, W.: «Endonasale Kieferhöhlenoperation mit endoskopischer Kontrolle». *Laryng. Rhinol. Otol.,* 56: 421-425, 1977.
136. WILSON. J. W., y GEHWEILER, J. A.: «Teratoma of the face associated with a patent canal extending into the cranial cavity Rathke's pouch in a three-week-old child». *J. Pediat. Surg.,* 5 (3): 349-359, 1970.
137. WITT, E.: «Ausbreitung der Stirnhöhlen und Siebbeinzellen über die Orbita». *Med. Diss.* Rostock, 1908.
138. WOOLLARD, H. H.: «Vital staining of the leptomeninges». *J. Anat.* (London), 58: 89-100, 1924.
139. YOFFEY, J. M., y DRINKER, C. K.: «Some observations on the lymphatics of the nasal mucous membrane in the cat and monkey». *J. Anat.,* 74: 45-52, 1940.
140. YOHINABA, T.: «Anatomische Untersuchungen der Kieferhöhle bei Japanern». *Internat. Zbl. Laryngol.,* 23: 11, 1909. Citado en Salinger, S., 1939 (99).
141. ZUCKERKANDL, E.: *Normale und pathologische Anatomie der Nasenhöhle und ihrer pneumatischen Anhänge.* Braumüller. Wien, 134-135; 1882.
142. ZUCKERKANDL, E.: *Über den zirkulationsapparat in der nasenschleimhaut.* Kaiserl.-Königl. Hof- und Staatsdruckerei. Wien, 1884.
143. ZUCKERKANDL, E.: *Normale und pathologische Anatomie der Nasenhöhle und ihrer pneumatischen Anhänge,* 2. Aufl., Bd. I Braumüller, Wien, 368-400; 1893.

Anatomía endoscópica

J. M. ADEMA y J. R. MONTSERRAT

Anatomía de las fosas nasales y de los senos paranasales solamente hay una, la que describen con infinidad de detalles los grandes tratados de anatomía; sin embargo, la visión deformada que tenemos de ella a través de las ópticas nos permite hablar de anatomía endoscópica y nos obliga a su profundo estudio antes de iniciarnos en la cirugía endoscópica.

Debemos, pues, sabernos orientar dentro de unas cavidades en las que «nuestro ojo» va sobrepasando (dejando atrás) estructuras a medida que introducimos el endoscopio.

Vamos a realizar el estudio en la fosa nasal izquierda: nos introduciremos a través de la ventana nasal por su porción más ancha y entraremos al vestíbulo delimitado en la pared medial por el septum y en la lateral por el borde caudal del cartílago superior, el ángulo lateral del orificio piriforme y la cabeza del cornete inferior (fig. 1). Atravesando el estrecho vestíbulo fosal entraremos en las fosas nasales propiamente dichas, encontrándonos una pared inferior o suelo, una pared superior o techo, una pared medial formada por el septum y una pared lateral constituida por la lámina de los cornetes, de la que penden los cornetes inferior, medio y superior (fig. 2).

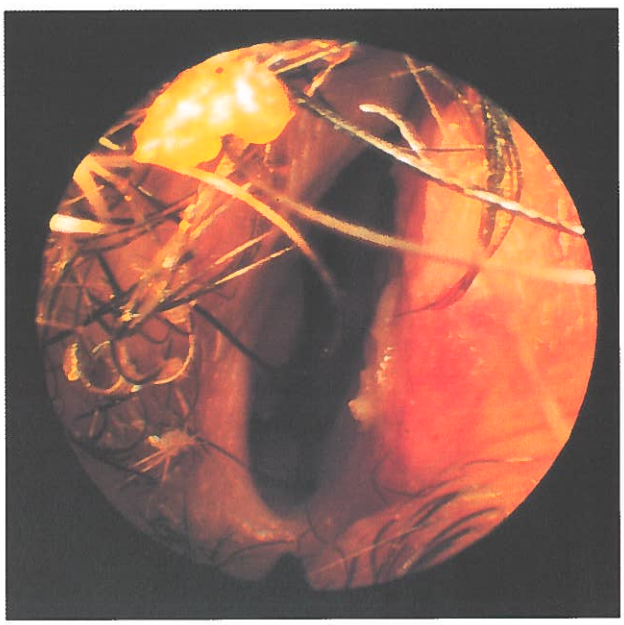

FIG. 1.—*Vestíbulo nasal. Septum a la izquierda. Intuimos la cabeza del cornete inferior.*

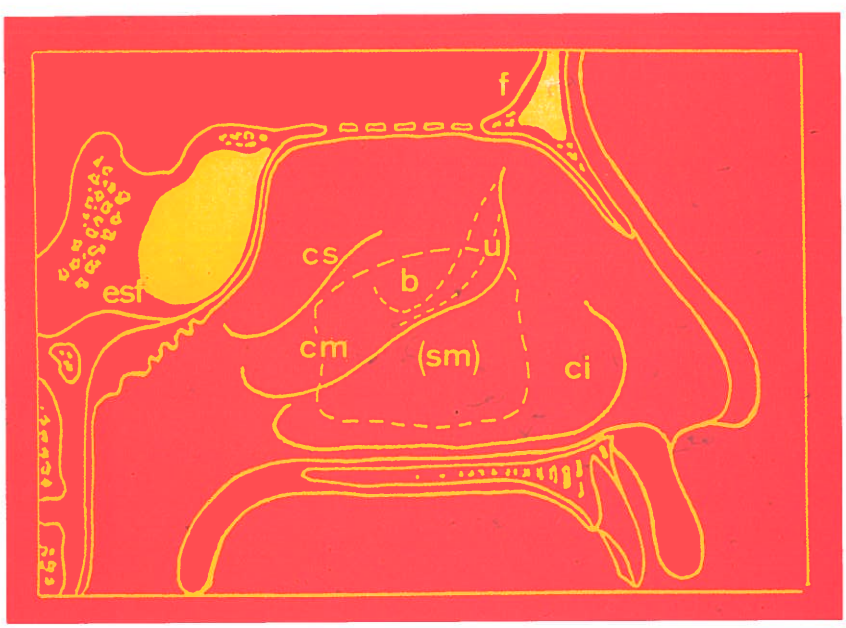

FIG. 2.—*Pared lateral o lámina de los cornetes (ci: cornete inferior; cm: cornete medio; cs: cornete superior).*

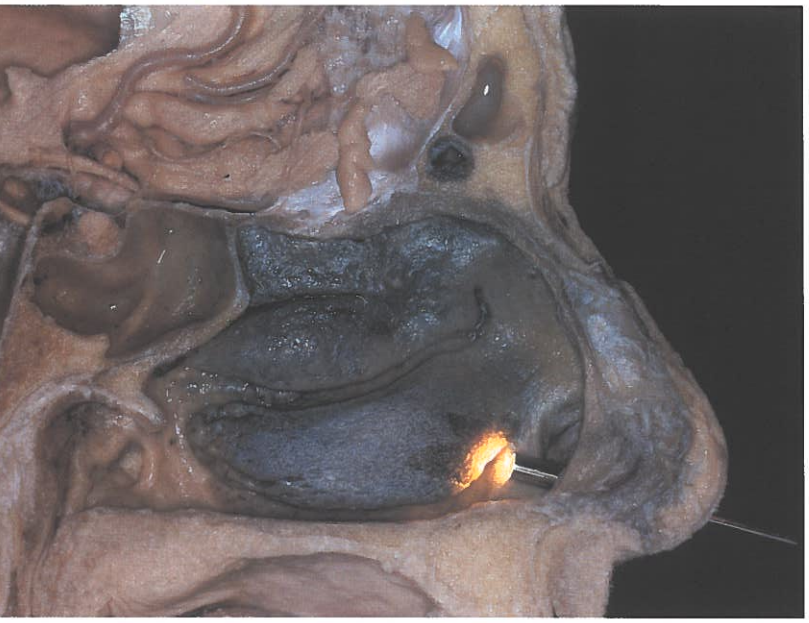

FIG. 3.—*Situación del endoscopio de 0° frente al cornete inferior.*

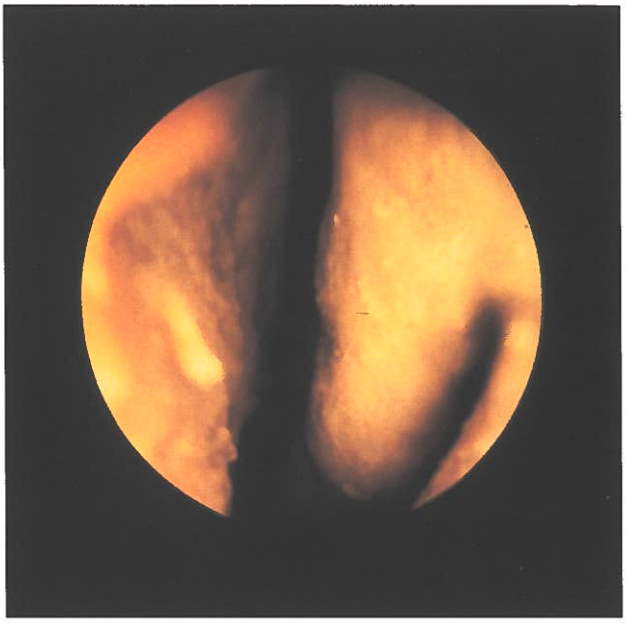

FIG. 4.—*Visión de la cabeza del cornete inferior y entrada del meato a través del endoscopio.*

CORNETE Y MEATO INFERIOR

Desplazándonos por el suelo de las fosas nasales visualizaremos la cabeza del cornete inferior que cierra la entrada del meato inferior y cuyo cuerpo constituye el techo del mismo (podemos considerar que el meato inferior es la prolongación lateral del suelo de las fosas nasales) (figs. 3 y 4). Proseguiremos hacia atrás, a lo largo del cuerpo del cornete que puede estar muy desarrollado o reducido a una simple lámina con una mucosa en general lisa, pero a veces de aspecto morular, y llegaremos a la cola que marca el límite lateral de la coana.

Si entramos en el meato inferior nos encontraremos que su techo va ascendiendo hasta unos 2 cm. de la entrada, punto desde el que empieza a descender. El punto más alto lo tomamos de referencia

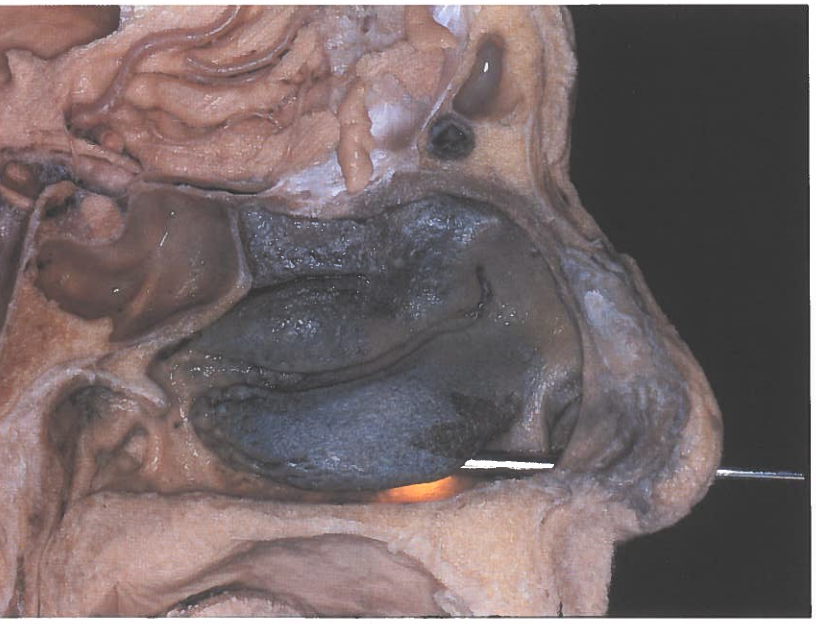

FIG. 5.—*Situación del endoscopio en el meato inferior.*

FIG. 6.—*Visión con óptica de 70° del orificio de drenaje del ductus lacrimal.*

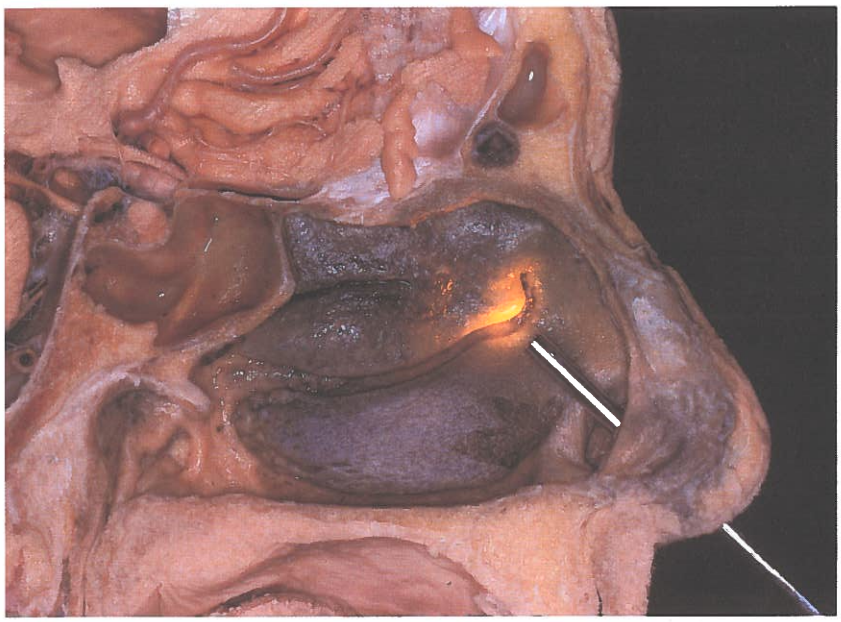

FIG. 7.—*Situación del endoscopio de 0° frente al cornete medio.*

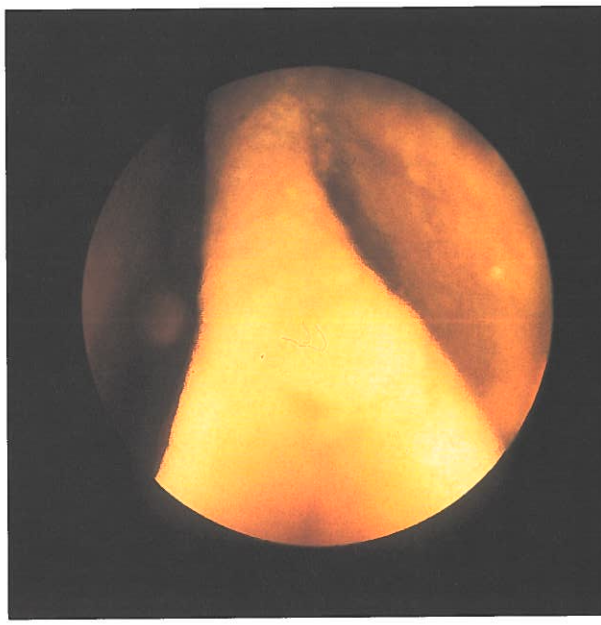

FIG. 9.—*Operculo del cornete medio.*

cuando realizamos una punción diameática para el estudio del seno maxilar, ya que es la zona de menor resistencia del septum nasosinusal a nivel inferior.

Aproximadamente a 1 cm. de la entrada y en la esquina superoexterna podemos encontrar el orificio de desembocadura del conducto lacrimonasal (figs. 5 y 6).

CORNETE Y MEATO MEDIO

Un poco por encima y por detrás de la cabeza del cornete inferior encontramos la cabeza del cornete medio (figs. 7 y 8). Esta cierra, a modo de opérculo, la entrada del meato en su porción interna (fig. 9), desde su raíz se individualizan (en dirección anterior y hacia abajo) dos pliegues que

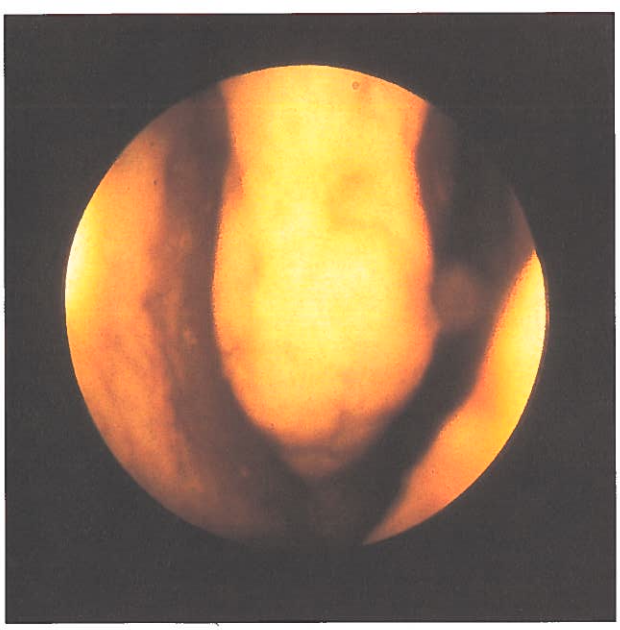

FIG. 8.—*Visión endoscópica de la cabeza del cornete medio; a la izquierda se ve el relieve del agger nasi.*

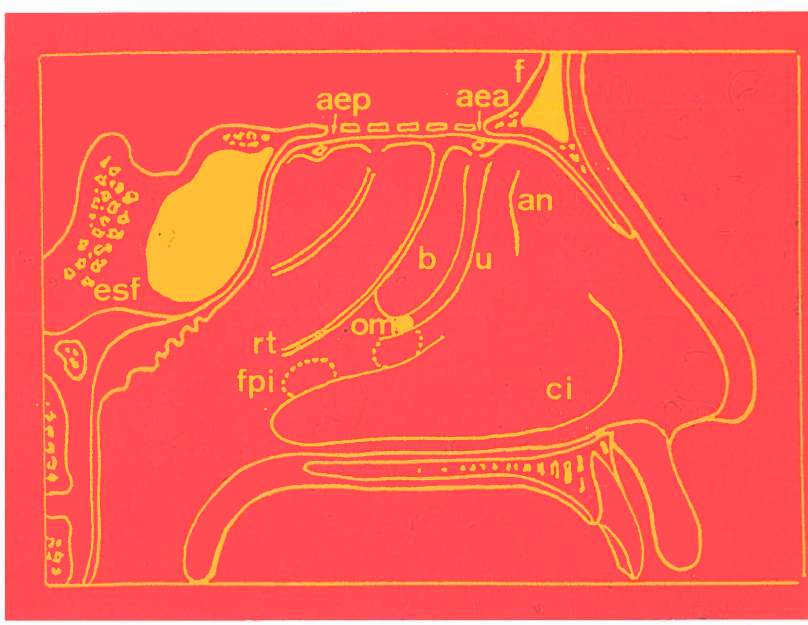

FIG. 10.—*Esquema de las estructuras retirado el cornete medio (an: agger nasi; u: apófisis unciforme; b: bulla; o: óstium maxilar; rt: raíz tabicante del cornete medio; fpi: situación de la fontanela posteroinferior).*

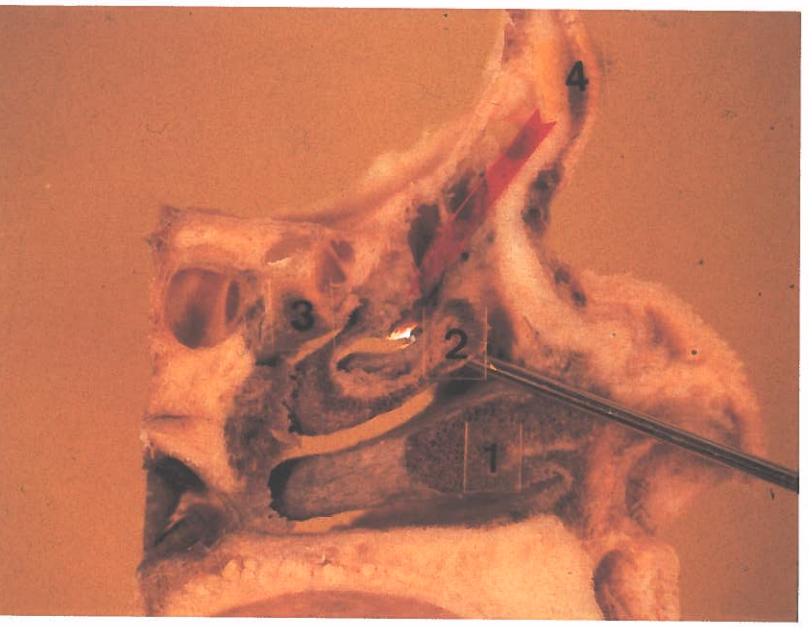

FIG. 11.—*Situación del endoscopio en meato medio. La flecha señala la bulla etmoidal. 1: Cornete inferior. 2: Cornete medio. 3: Cornete superior. 4: Seno frontal.*

FIG. 13.—*Encrucijada bullar.*

descienden por la cara externa del meato, uno preturbinal (agger nasi) y otro más posterior, más o menos afilado, que parece provenir endoscópicamente del cornete inferior y que pertenece al hueso etmoidal denominado apófisis unciforme (fig. 10).

Si nos introducimos entre la cabeza del cornete y la apófisis unciforme nos encontraremos una estructura redondeada que contiene una celda, la bulla etmoidal (figs. 11 y 12). Las prolongaciones superiores del cornete medio, la apófisis unciforme y la bulla etmoidal se reúnen en forma de estrella, formando la llamada «encrucijada bullar» (fig. 13). Entre ellas delimitan tres canales: el anterior, limitado por la apófisis unciforme y el cornete medio; el lateral, entre la apófisis unciforme y la bulla, y el medial o retrobullar, comprendido entre la bulla y

FIG. 12.—*De izquierda a derecha: apófisis unciforme, bulla y cornete medio.*

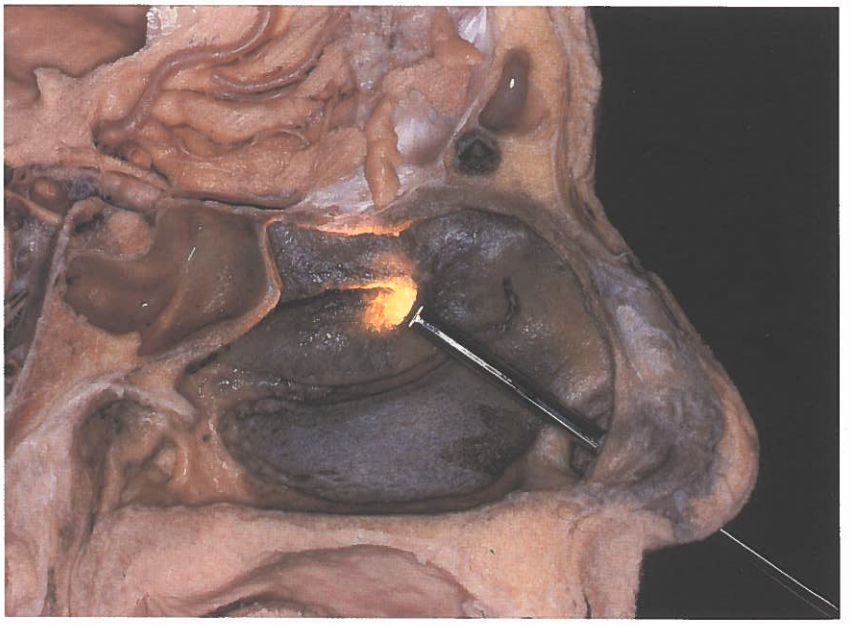

FIG. 14.—*Situación de la endoscopia frente al cornete superior.*

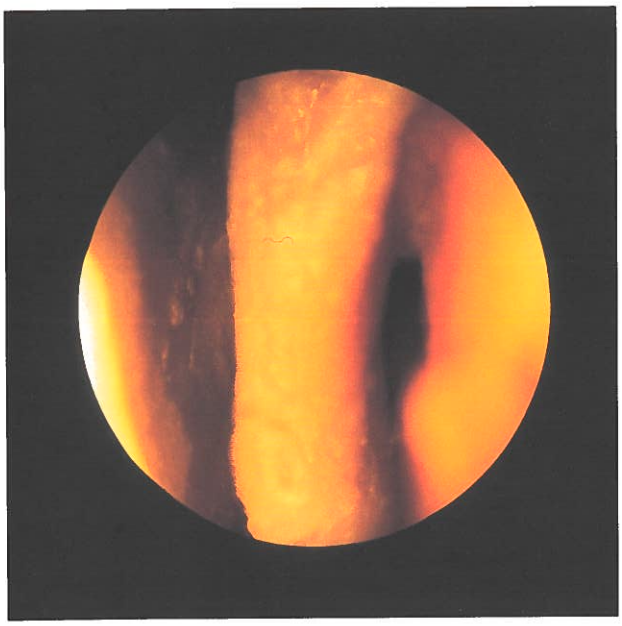

FIG. 15.—*Visión endoscópica del cornete superior.*

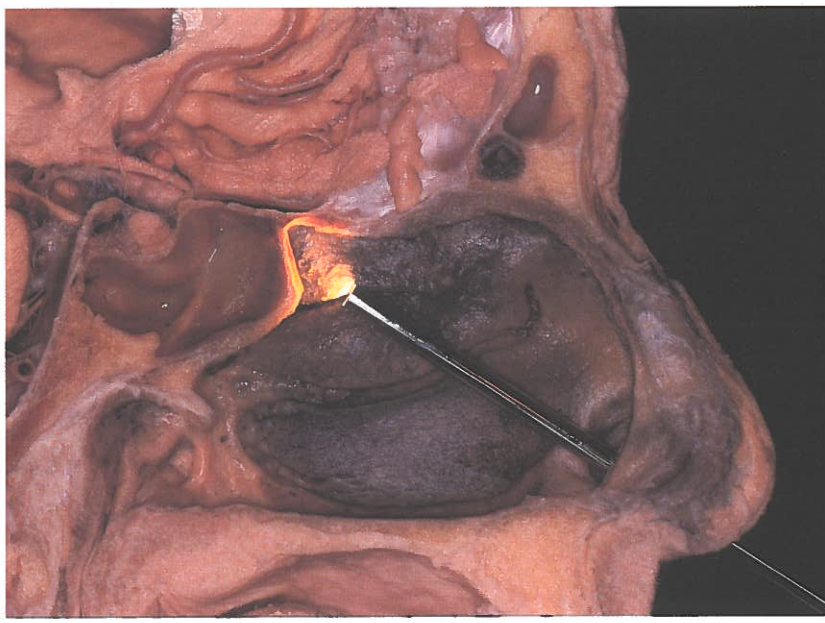

FIG. 16.—*Situación del endoscopio frente al receso esfenoetmoidal.*

el cornete medio. En estos canales podemos descubrir una serie de orificios: en la porción superior del canal anterior encontraremos la desembocadura del conducto frontonasal. En la inferior del lateral hallaremos el orificio de drenaje del seno maxilar y en el medial los óstiums de las celdas etmoidales anteriores. Por detrás de la bulla los canales lateral y medial se unen, formando un canal único que, extendiéndose hacia atrás, desemboca en la coana.

TECHO DE LAS FOSAS NASALES

Por encima del cornete medio, y con una óptica de visión angulada, podremos ver el techo de las fosas nasales. La porción anterior, que es oblicua en un principio, se horizontaliza después. La zona oblicua corresponde a los huesos propios de la nariz y la horizontal a la lámina cribosa del etmoides a través de la que pasan los filetes nerviosos del nervio olfatorio.

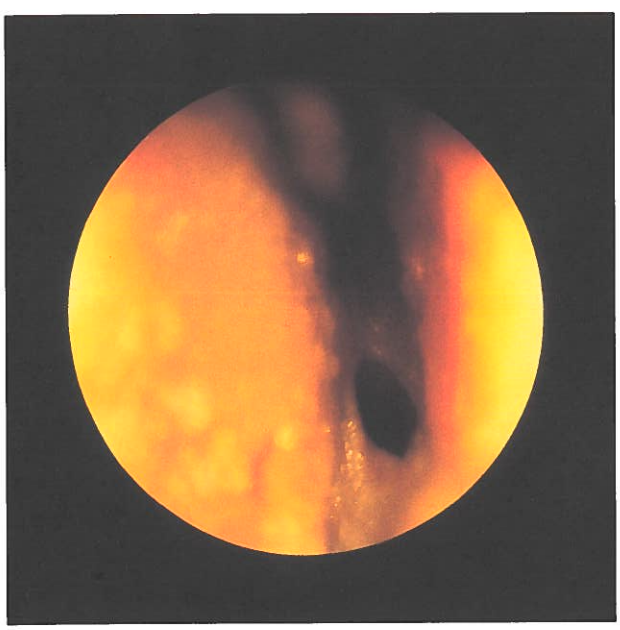

FIG. 17.—*Visión endoscópica del óstium de drenaje del seno esfenoidal.*

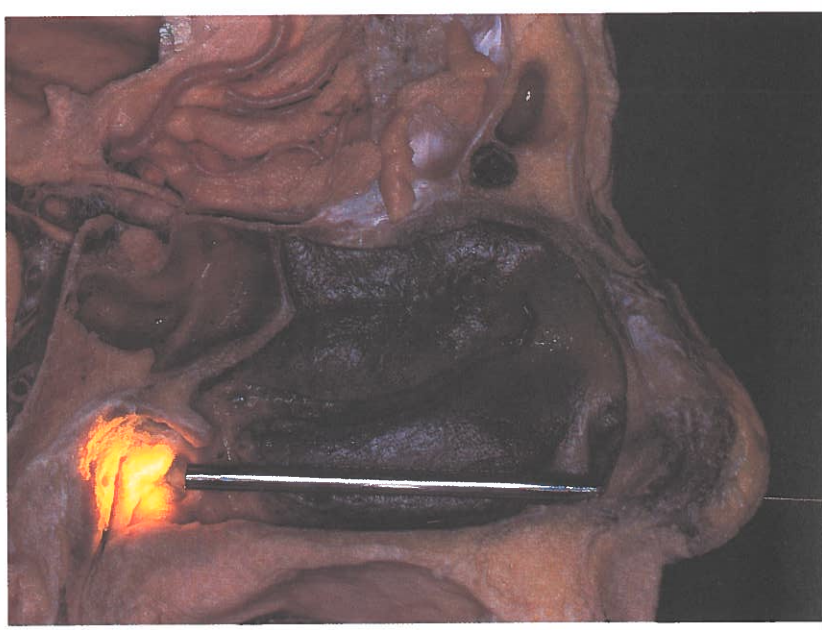

FIG. 18.—*Situación del endoscopio en coana izquierda.*

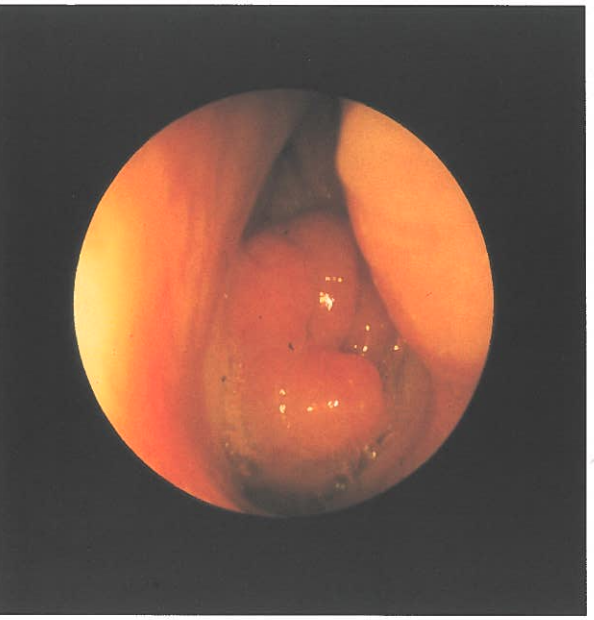

FIG. 19.—*Visión endoscópica (en vivo) de la coana en un paciente con hipertrofia adenoidea. (Septum a la izquierda, cola del cornete inferior.)*

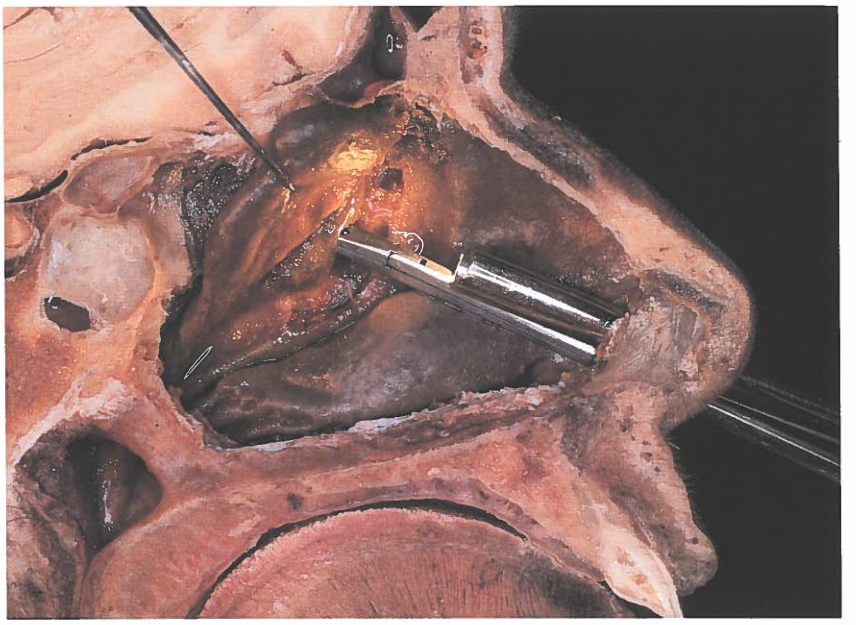

FIG. 21.—*Situación del endoscopio en el momento de abrir la bulla etmoidal.*

La porción posterior está formada por los meatos superiores. Normalmente el cornete superior se continúa por arriba con la porción superior del tabique cerrando el techo (figs. 14 y 15). Sin embargo, en ocasiones puede existir un cuarto cornete. A este área van a parar los orificios de drenaje de las celdas etmoidales posteriores.

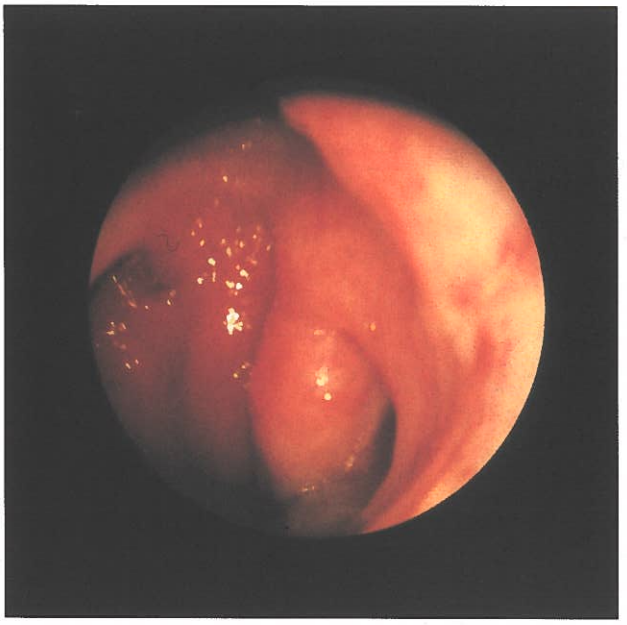

FIG. 20.—*Visión endoscópica (en vivo) de la entrada de la trompa de Eustaquio, el rodete tubárico, la fosita de Rosenmüller y la placa linfoide (de derecha a izquierda).*

En la zona más superior podemos observar el receso esfenoetmoidal, donde descubriremos el óstium de drenaje del seno esfenoidal (figs. 16 y 17).

COANA

Endoscópicamente la consideraremos dividida en dos porciones: una superior, formada básicamente

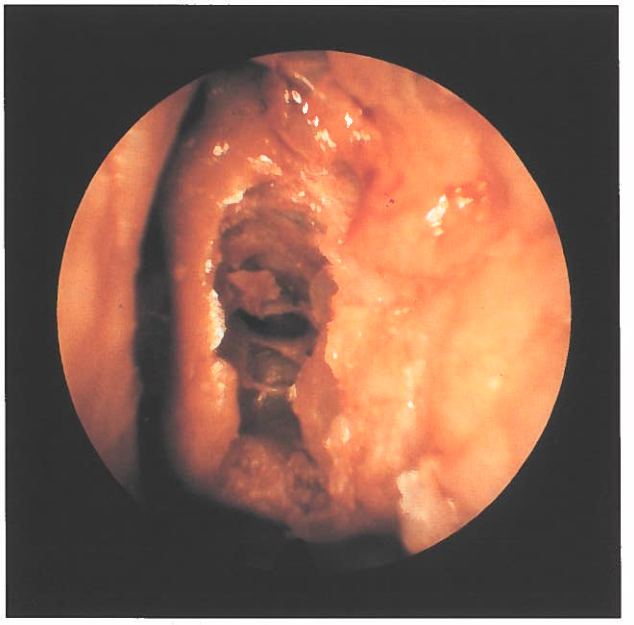

FIG. 22.—*Visión endoscópica de la bulla etmoidal abierta.*

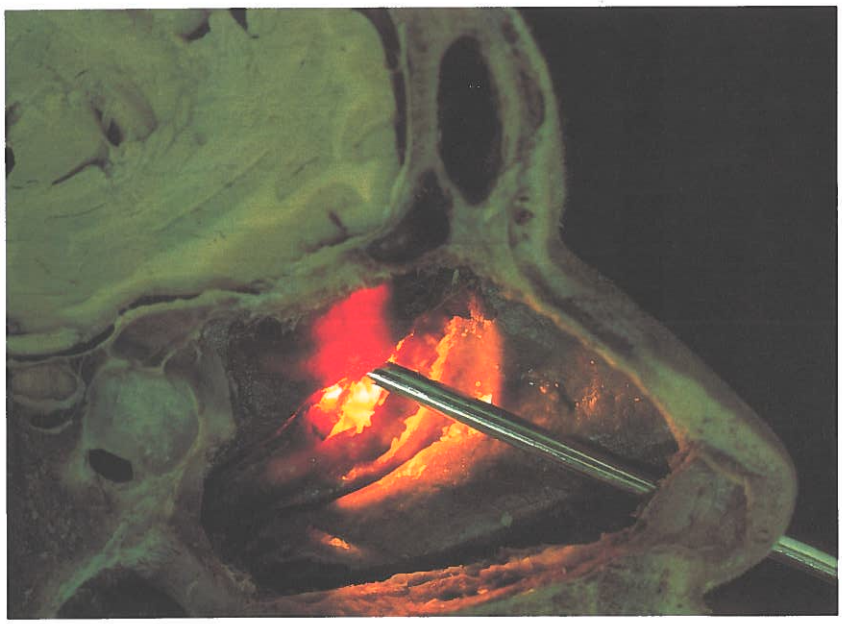

FIG. 23.—*Transiluminación del etmoides posterior antes de abrir la raíz tabicante del cornete medio.*

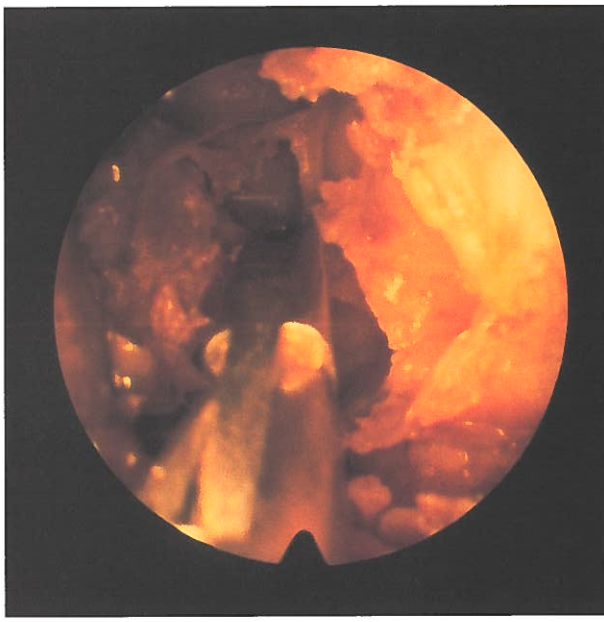

FIG. 25.—*Visión endoscópica de la pinza en etmoides posterior.*

por el arco septal, la cara inferior del cuerpo del esfenoides y las colas de los cornetes medio e inferior, y otra inferior o suelo coanal, formada por el suelo de las fosas nasales (figs. 18 y 19).

RINOFARINGE

Atravesando la coana nos introduciremos en una cavidad cuya pared superior y posterior se confunden por continuidad y en las que se encuentra la placa faríngea. Lateralmente distinguiremos los rodetes tubáricos. Entre la placa linfoidea y los rodetes tubáricos existe una depresión denominada fosita de Rosenmüller (fig. 20).

Desde aquí se dirigen hacia abajo dos repliegues que limitan las fositas pretubáricas y los repliegues formados por el músculo periestafilino interno (elevador del velo del paladar) que se dirigen hacia abajo y adelante.

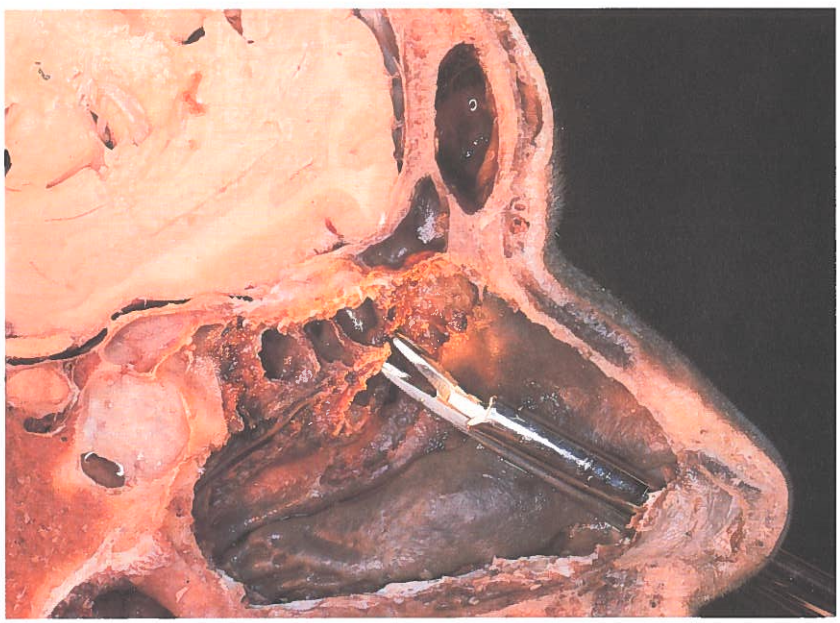

FIG. 24.—*Situación del endoscopio al abrir la raíz tabicante del cornete medio.*

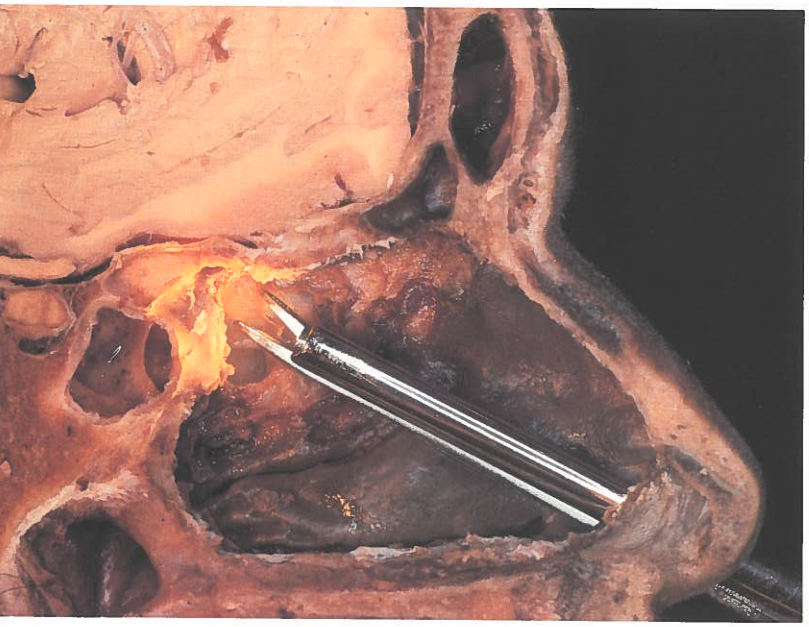

FIG. 26.—*Situación del endoscopio frente a la raíz tabicante del esfenoides.*

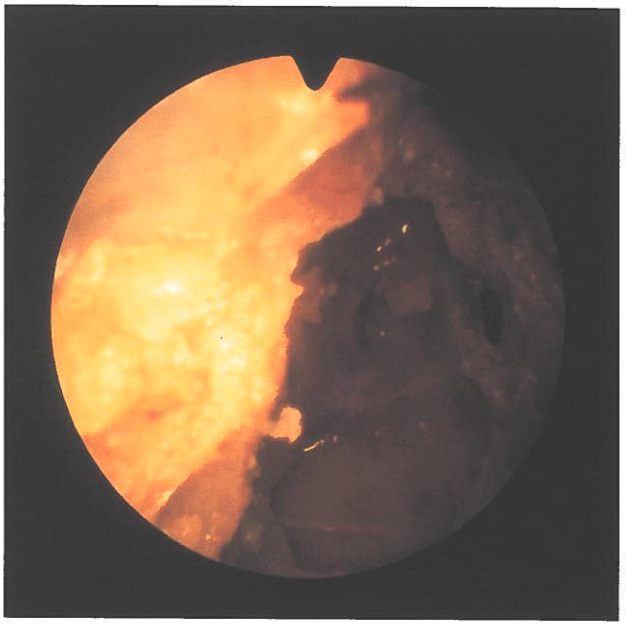

FIG. 27.—*Visión endoscópica de la última celda del etmoides posterior (celda de Omodi).*

CELDAS ETMOIDALES

Atravesando la pared anterior de la bulla (figs. 21 y 22) entramos en el interior de la celda, cuya pared posterior suele estar formada por la raíz tabicante del cornete medio. Cruzando esta pared entraremos en el etmoides posterior (figs. 23, 24 y 25).

El acceso al etmoides posterior puede realizarse también a partir de la entrada en la bulla siguiendo una dirección ascendente y hacia afuera.

Las celdas etmoidales limitan en su cara externa con la lámina papirácea de la órbita, en su cara interna con la raíz vertical del cornete medio y su techo corresponde a la base del cráneo. En el límite posterior nos encontraremos la raíz tabicante del esfenoides (su cara anterior) (figs. 26 y 27).

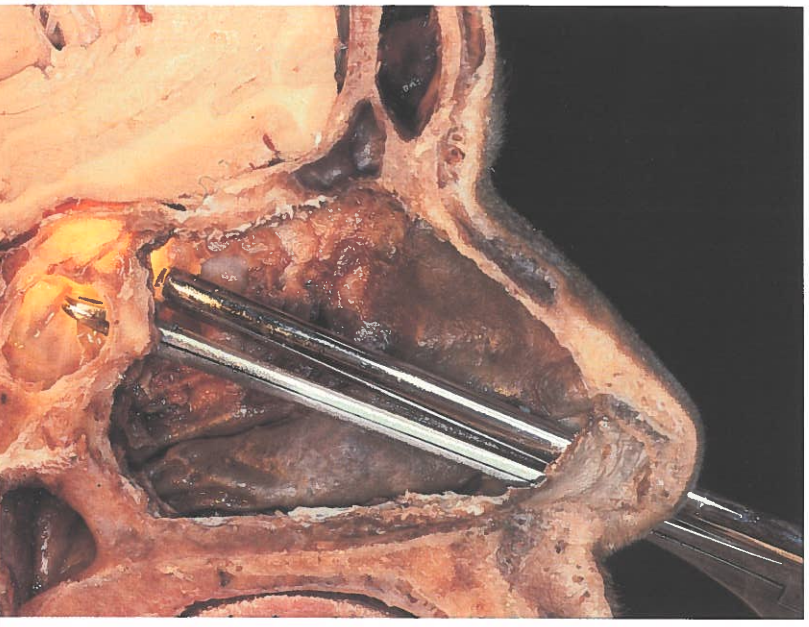

FIG. 28.—*Endoscopio frente a esfenoides.*

FIG. 29.—*Visión endoscópica de la entrada en esfenoides desde etmoides posterior (pinza hacia abajo y hacia cuerpo de cornete medio).*

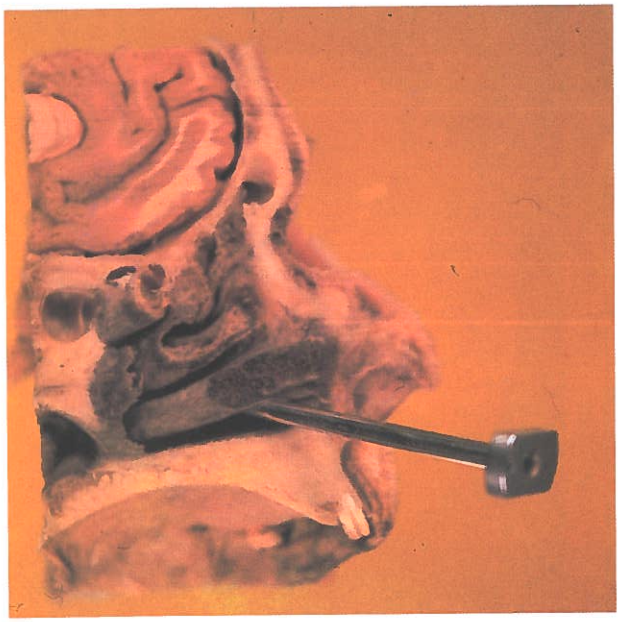

FIG. 30.—*Punción diameática de seno maxilar.*

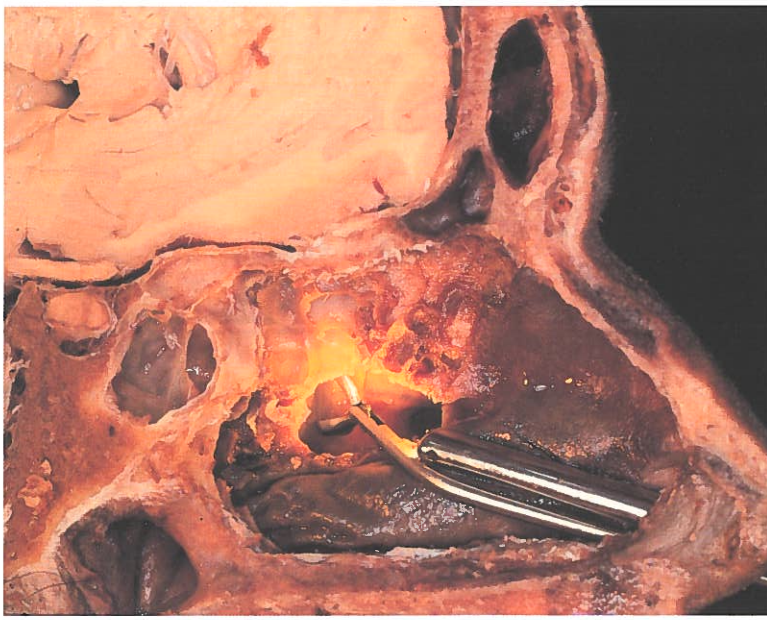

FIG. 31.—*Meatotomía media.*

SENO ESFENOIDAL

El acceso al esfenoides lo podemos realizar desde el etmoides posterior atravesando la raíz tabicante del esfenoides en su porción más medial e inferior (figs. 28 y 29). Desde la fosa nasal, a través del óstium esfenoidal o bien atravesando la cara anterior del cuerpo del esfenoides, aproximadamente 1 cm. por encima del arco coanal superior, nos podemos introducir en el seno esfenoidal. En su pared lateral se puede visualizar el canal óseo del nervio óptico (excepto en aquellas ocasiones en que el seno esté poco desarrollado o exista una prolongación de la celda de Onodi). En su pared posterior, y a veces de forma muy evidente, se encuentra el canal carotídeo (que aloja la carótida interna). En el ángulo posterosuperior el seno se relaciona con la silla turca, desde donde se podría acceder a la hipófisis.

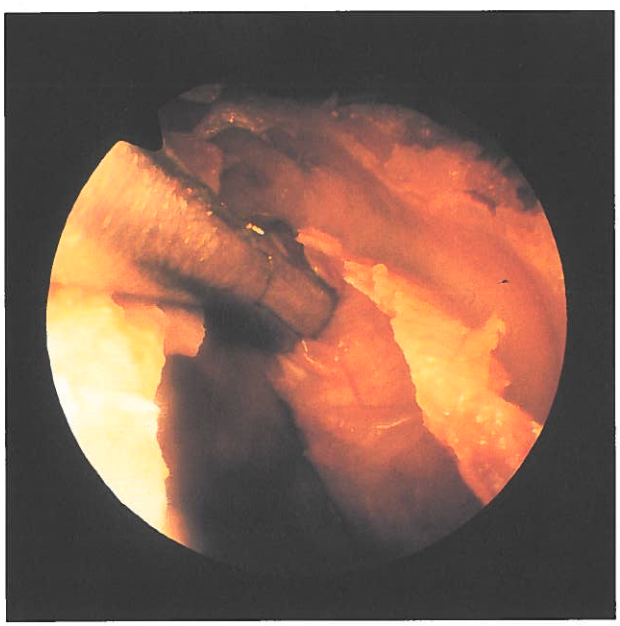

FIG. 32.—*Visión endoscópica de la pinza dentro del seno maxilar (óptica de 30°).*

FIG. 33.—*Situación de la punción por fosa canina.*

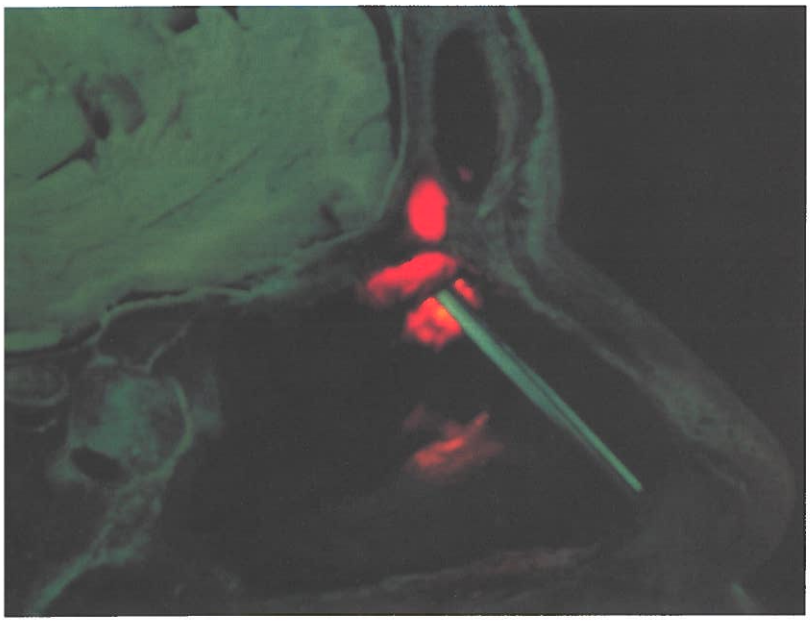

FIG. 34.—*Transiluminación del seno frontal.*

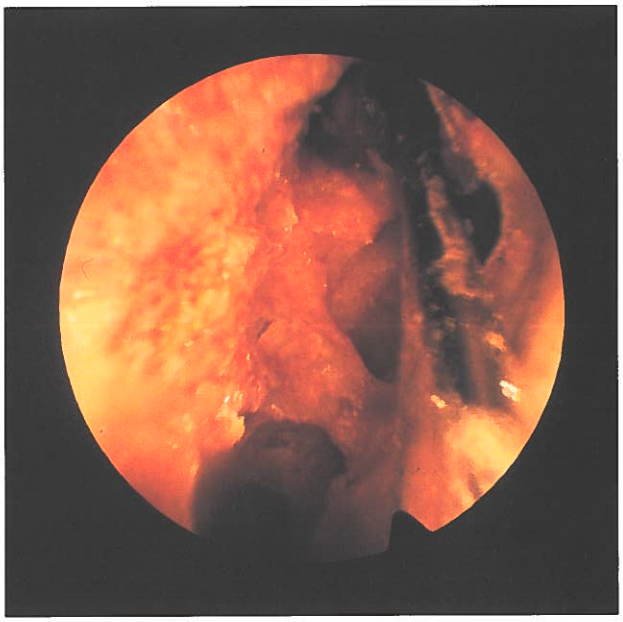

FIG. 36.—*Visión endoscópica del aspirador curvado en ductus frontal.*

SENO MAXILAR

Podemos entrar en él por tres vías diferentes:

1. Por punción diameática a través del meato inferior (fig. 30).
2. A través de la fontanela posteroinferior que queda limitada por arriba por el suelo de la bulla, por debajo por la inserción del cornete inferior, por detrás por la apófisis pterigoides y por delante por el ductus lacrimonasal (figs. 31 y 32).
3. A través de la fosa canina (fig. 33).

Con una óptica angulada podremos observar hacia arriba el techo del seno, caracterizado por la presencia del paquete vasculonervioso infraorbitario, hacia la parte externa la cavidad del receso zy-

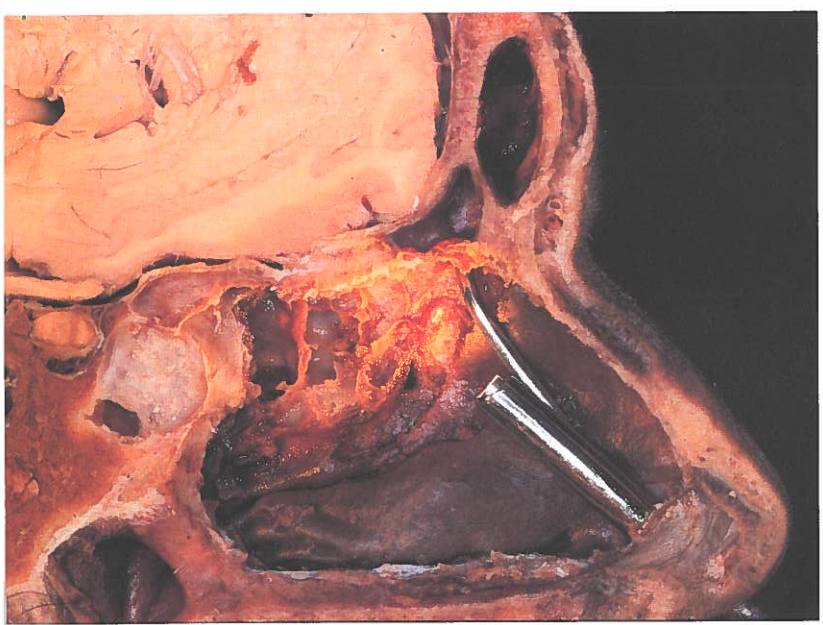

FIG. 35.—*Localización del endoscopio de 30° y del aspirador en ductus frontal.*

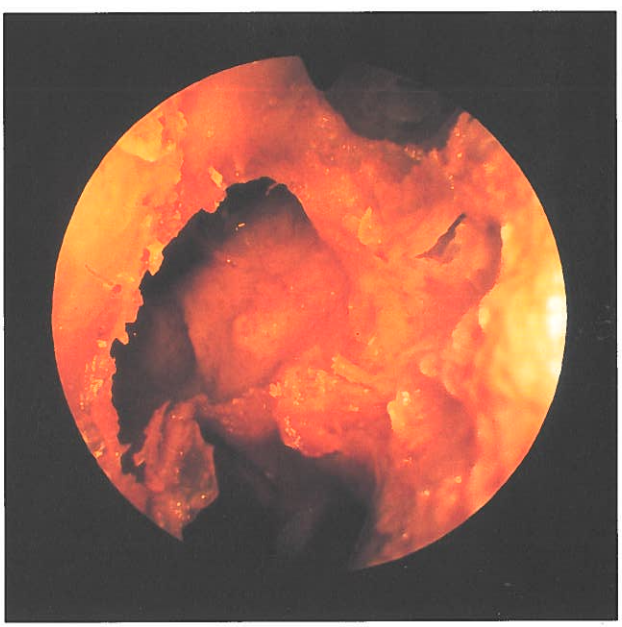

FIG. 37.—*Visión endoscópica del seno frontal a través del ductus (ampliado).*

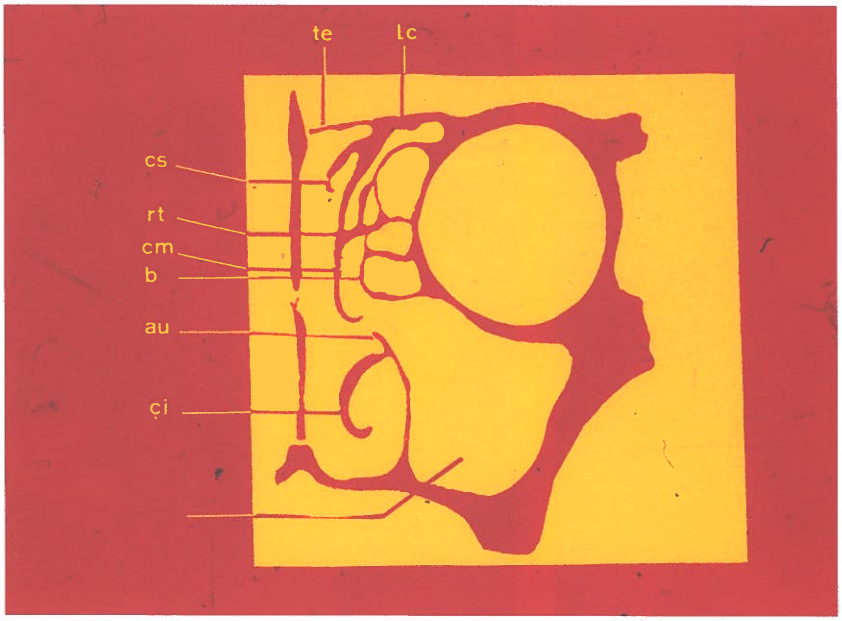

FIG. 38.—*Corte coronal (te: techo del etnoides; lc: lámina cribosa; cs: cornete superior; rt: raíz tabicante del cornete medio; cm: cornete medio; b: bulla etmoidal; au: apófisis unciforme; ci: cornete inferior; sm: seno maxilar).*

gomaticomalar, hacia adentro el tabique nasosinusal y la región del óstium, hacia abajo el suelo del seno donde podremos distinguir muchas veces el relieve de los alvéolos dentarios.

Normalmente no debemos encontrar secreciones dentro del seno; la mucosa es brillante pero aparentemente seca.

SENO FRONTAL

Con una óptica de 30° ó 70° mirando hacia arriba, podemos canalizar, con un aspirador curvado, el ductus frontonasal en la unión de la raíz del cornete medio con la apófisis unciforme (figs. 34, 35 y 36). Retirando el aspirador veremos el orificio de drenaje del seno frontal (fig. 37).

La exploración interna del seno sólo es posible realizando una punción transcutánea. Introduciendo el endoscopio y con movimientos de rotación podremos observar sus paredes y mirando hacia abajo el inicio del conducto frontonasal.

Las figuras 38 y 39 reúnen en un corte coronal y sagital la disposición de las estructuras estudiadas.

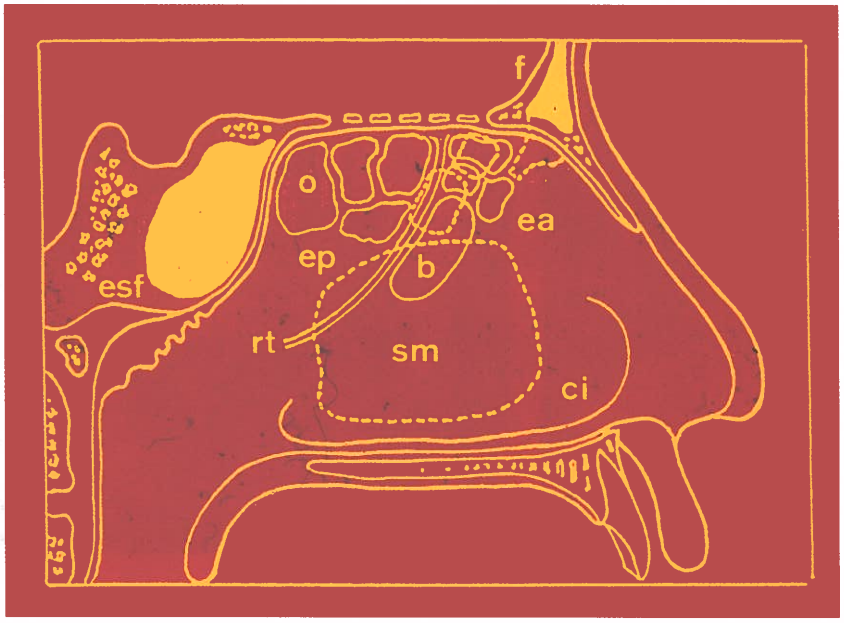

FIG. 39.—*Corte anteroposterior (ci: cornete inferior; rt: raíz tabicante; f: seno frontal; ea: etmoides anterior; b: bulla etmoidal; ep: etmoides posterior; o: celda de Omodi; esf: seno esfenoidal).*

AGRADECIMIENTOS

Prof. Dr. J. M.ª Domenech Mateu, catedrático de Anatomía de la Facultad de Medicina de la Universidad Autónoma de Barcelona.

Tino Soriano Marco, fotógrafo.

BIBLIOGRAFIA

ADEMA ALCOVER, J. M.: «Endoscopia nasosinusal». *ORL. DIPS,* XII (4): 195-212, 1985.

AVELLANEDA, R.: *Patología de la base del cráneo.* IV Congreso Nacional de la Sociedad Española de Oto-Neuro-Oftalmología. Ed. MCR, S. A., 1990.

BECKER, S. P.: «Applied anatomy of the paranasal sinuses with emphasis on endoscopic surgery». *Annals of Otology, Rhinology & Laryngology,* suppl. 162, vol. 103, n.° 4, part. 2, 1994.

FRECHE, C. H.; ROUVIER, P., y cols.: *L'endoscopie diagnostique et thérapeutique en ORL.* Editorial Arnette, S. A., chap. II, 61-102, 1989.

MASSEGUR, H.; ADEMA, J. M.; BERNAL, M.; ORTEGA, P., y DE JUAN, M.: «Cirugía endoscópica nasosinusal y de vías lacrimales». *Libro del año 1992.* Ed. Saned, 1993.

MONTSERRAT, J. M.: «Anatomía nasosinusal». En: Abelló, P., y Treserra, J. (eds.). *Otorrinolaringología.* Ed. Doyma, VIII: 261, 1992.

RICE, D. H., y SCHAEFER, S. D.: *Endoscopic paranasal sinus surgery.* Raven Press. New York, 1988.

TERRIER, G.: *L'endoscopie rhino sinusale moderne.* Morell Oficina Gráfica Osnago (CO.), 1978.

Anatomía TC de los senos paranasales

M. DE JUAN DELAGO, E. GUARDIA MAS y J. RUSCALLEDA NADAL

La cirugía endoscópica nasosinusal ha significado un nuevo avance en el tratamiento quirúrgico de la patología de esta zona. Esta técnica permite efectuar tanto procedimientos quirúrgicos radicales como actuaciones localizadas.

Para llevar a cabo la cirugía endoscópica más correcta y con los mínimos riesgos, es imprescindible conocer con exactitud la extensión de las lesiones y la anatomía de la región. El estudio TC permite efectuar el diagnóstico de extensión de la afectación sinusal con exactitud y valorar las diversas zonas anatómicas complejas y sus variantes si existen. Por tanto, la TC es una exploración complementaria del estudio endoscópico, pero imprescindible si se va a efectuar cirugía endoscópica nasosinusal.

Vamos a describir las imágenes fundamentales de la anatomía de la fosa nasal y senos paranasales con la tomografía computadorizada (TC). Sobre todo vamos a mostrar la anatomía tal como se ve en los cortes coronales o frontales, ya que esta visión es la que se aproxima más a la que se obtiene con la endoscopia. En la descripción anatómica seguiremos el orden espacial desde la parte anterior hacia la posterior.

El seno frontal, que es el primero que vemos, puede tener una extensión muy anterior cuando está bién desarrollado, llegando incluso más adelante que la raíz nasal. Su tabique no está situado siempre en la línea media. El receso frontal aparece localizado más atrás, separado del seno por una zona ligeramente estenosada que por lo general corresponde al óstium del mismo (fig. 1).

En ocasiones las celdas del agger nasi están neumatizadas y pueden verse en las imágenes de la TC por delante o en el corte que pasa por el receso frontal. Estas celdas son fáciles de identificar, ya que se ven antes de la inserción más anterior del cornete medio (fig. 2). En situación lateral a las celdas del agger nasi se ve la fosa lacrimal, en la que nace el conducto nasolacrimal que va hasta la plica lacrimalis, en el meato inferior.

Detrás del seno frontal, en el interior del cráneo, se ve la crista galli. Esta estructura presenta grandes variaciones de tamaño y en ocasiones puede estar neumatizada desde el seno frontal o desde el

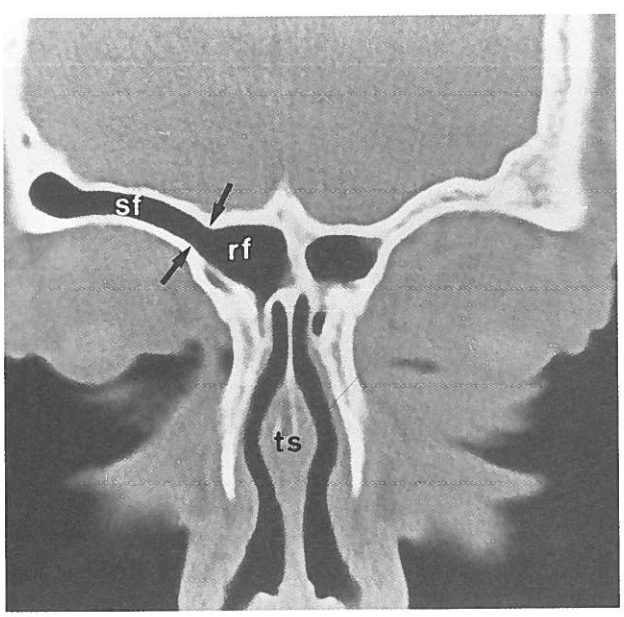

FIG. 1.—*En esta imagen las flechas señalan el estrechamiento en el área del óstium del seno frontal, en el lado derecho.*

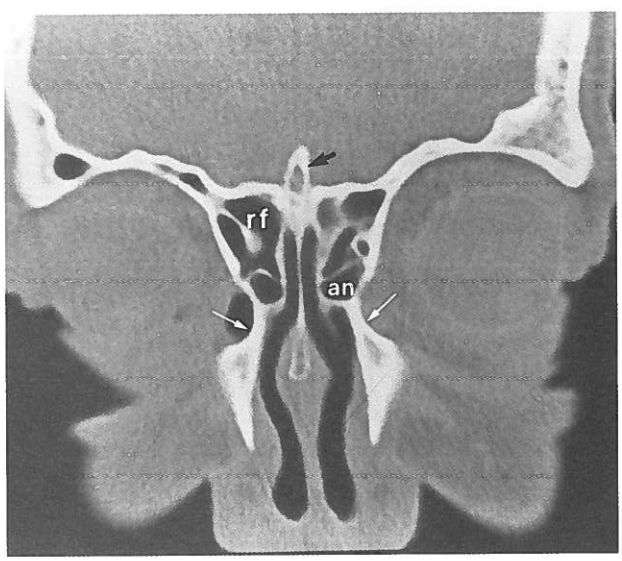

FIG. 2.—*En este corte TC se ven las celdas del agger nasi en los dos lados, simétricas. También se ven las dos fosas lacrimales, flechas blancas, con aire en la del lado derecho. La flecha negra señala la crista galli.*

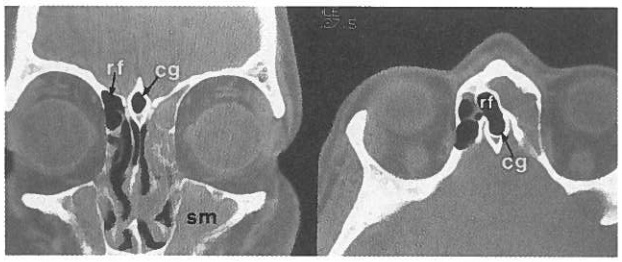

FIG. 3.—*En esta imagen TC coronal a la izquierda se aprecia la crista galli neumatizada desde el receso frontal, como se demuestra claramente en la imagen de la derecha, que corresponde a un corte axial. Se aprecia también afectación de casi todas las celdas etmoidales visibles, así como de ambos senos maxilares.*

receso frontal (fig. 3). Este detalle anatómico es importante conocerlo y tenerlo presente cuando se actúa quirúrgicamente a nivel del receso frontal.

En un corte posterior a las celdas del agger nasi y medial a ellas se ve la inserción del cornete medio en el techo del etmoides. A este nivel se ve también la crista galli en su dimensión máxima. Localizada lateral y posterior a la crista galli, se ve la fosa olfatoria, cuya profundidad y desarrollo está en relación con la altura del techo del etmoides (fig. 4).

En un corte como el anterior se ve el cornete inferior que se inserta en la pared medial del seno maxilar y en este mismo nivel se observa el origen

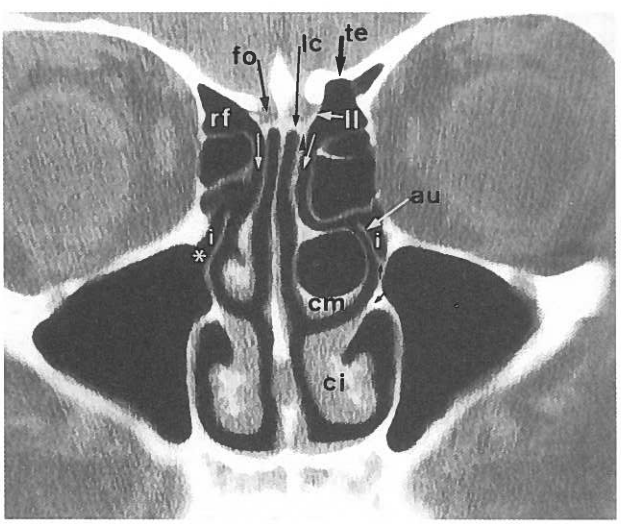

FIG. 4.—*En este paciente el corte TC coronal está hecho un poco asimétrico, de forma que en el lado izquierdo se ve la apófisis unciforme en su inserción (flecha negra pequeña), justo por encima de la inserción del cornete inferior (flecha negra pequeña). En el lado derecho se ve el óstium (asterisco) del seno maxilar en el fondo del infundíbulo etmoidal. En el lado izquierdo el cornete medio está más desarrollado y es parcialmente bulloso. Se ve cómo los recesos frontales drenan (flechas blancas) directamente hacia los meatos medios. El techo del etmoides está formado por un hueso frontal grueso y consistente. Se ve bien la fosa olfatoria. Se aprecia la inserción del cornete medio en el punto (punta de flecha) en que une la parte horizontal de la lámina cribosa con su parte lateral.*

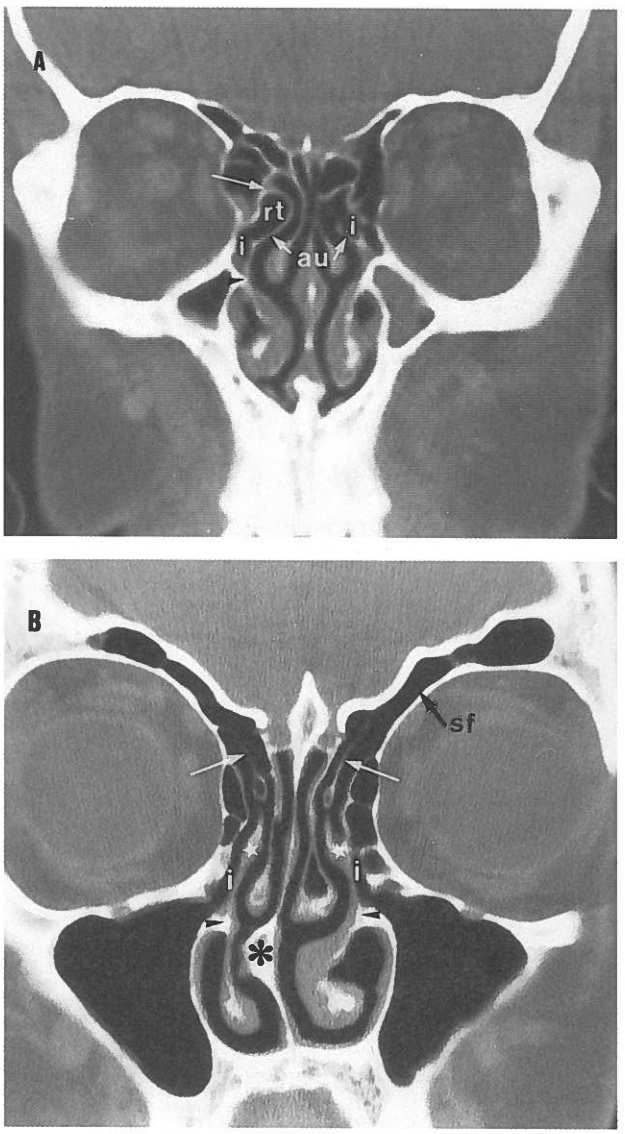

FIG. 5.—*En estas imágenes se aprecia la inserción de la apófisis unciforme en la pared lateral de la fosa nasal, coincidiendo con la inserción de los cornetes inferiores (puntas de flecha). A: Se ve un trayecto ascendente con inserción lateral (flecha larga) de la apófisis unciforme en la pared de unas celdas etmoidales anteriores. Se forma así un receso terminal. B: Se aprecia el trayecto ascendente de las apófisis unciforme (estrellas blancas) hasta la base craneal (flechas largas); en el lado izquierdo se ve que el seno frontal, más lateral, drena en el infundíbulo. Espolón del tabique nasal (asterisco negro) desviado hacia la derecha, estenosando la fosa nasal.*

de la apófisis unciforme. En los cortes más anteriores la apófisis unciforme es más larga. La apófisis unciforme en su parte anterior tiene un tamaño y un trayecto variables: puede curvarse lateralmente en su trayecto ascendente e insertarse en la lámina papirácea; en estos casos el infundíbulo etmoidal queda cerrado superiormente formándose una bolsa cerrada, el receso terminal (fig. 5 A). En otros casos su trayecto ascendente describe una curva

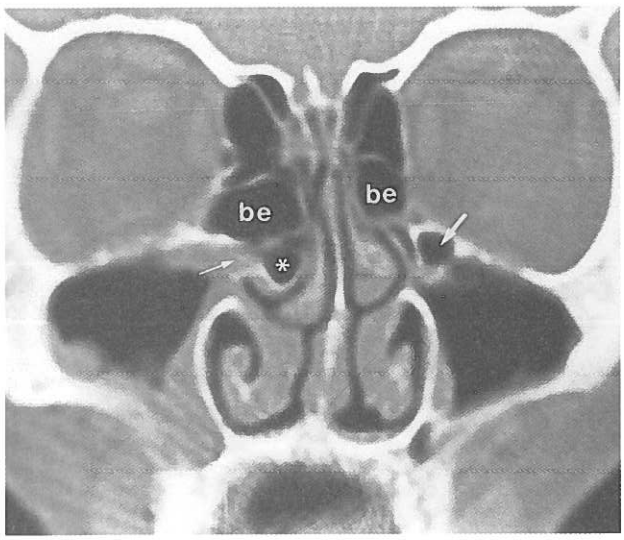

FIG. 6.—*En esta imagen TC coronal se ve una bulla etmoidal grande en el lado derecho asociada a una apófisis unciforme neumatizada (asterisco). Estas dos variantes anatómicas juntas producen una estenosis del infundíbulo y patología mucosa (flecha pequeña). Pequeña celda de Haller contralateral (flecha grande).*

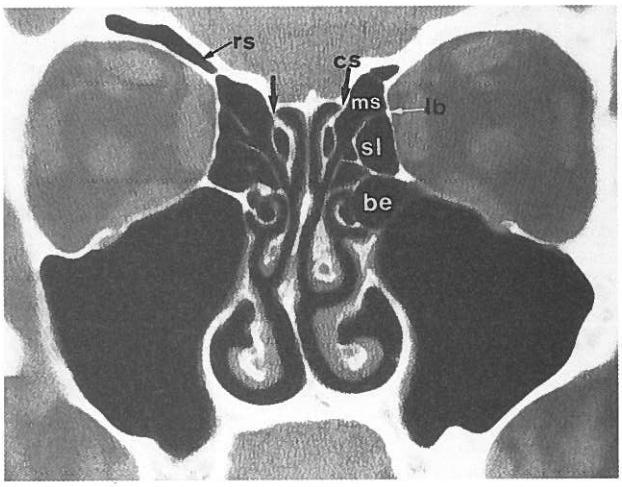

FIG. 8.—*En este corte TC se aprecia cómo la inserción del cornete medio se dirige hacia la lámina papirácea y no hacia el techo etmoidal; a esta parte se le llama lámina basal (flecha blanca). Entre la bulla etmoidal y la lámina basal se ve el seno lateral. En el techo se aprecia la inserción de los cornetes superiores (flechas negras), que en este caso están parcialmente neumatizados. Entre el cornete superior y la lámina basal está el meato superior. En el lado derecho se ve un receso supraorbitario.*

medial y se une al cornete medio. Por último, este trayecto puede ascender hasta insertarse a lo largo de la base del cráneo (fig. 5 B).

Se debe mencionar que puede existir una neumatización de la apófisis unciforme, aunque es muy rara (fig. 6). Si existe es un factor anatómico que puede estenosar el infundíbulo etmoidal y contribuir a la producción de patología en esta estructura.

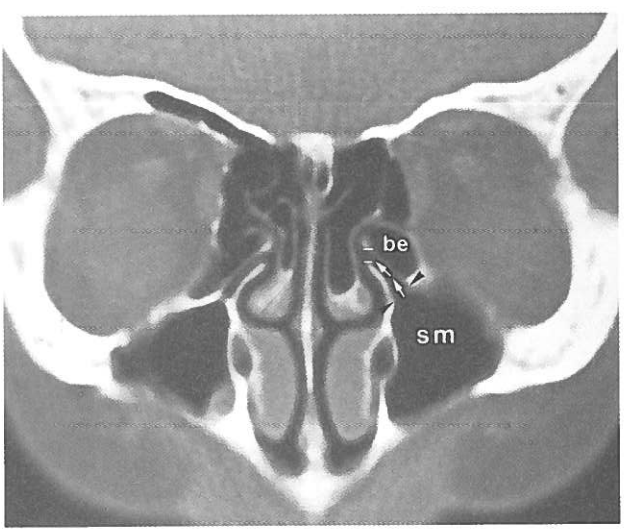

FIG. 7.—*En esta imagen se ve bien el infundíbulo etmoidal, entre la bulla etmoidal y la apófisis unciforme. Entre las dos líneas blancas paralelas está el hiatus semilunar, que comunica el infundíbulo y el meato medio. Entre las dos puntas de flecha negras es donde se encuentra el óstium del seno maxilar. Los cornetes medios están parcialmente neumatizados (cornetes bullosos).*

En cortes posteriores se ve la bulla etmoidal y su relación con la apófisis unciforme. La hendidura existente entre la superficie anterior de la bulla etmoidal y el borde libre posterior de la apófisis unciforme es el hiatus semilunar. A través de éste el infundíbulo del seno maxilar se abre al meato medio. El óstium del seno maxilar se ve en la parte más baja del infundíbulo. El infundíbulo etmoidal se localiza entre la apófisis unciforme y la bulla etmoidal (fig. 7) o entre esta apófisis y la lámina papirácea. En cortes posteriores se aprecia que la apófisis unciforme va disminuyendo de altura progresivamente. Puede existir, y se ve fácilmente con la TC, un óstium maxilar accesorio localizado en la zona de la fontanela posterior, cuando la apófisis unciforme termina en la pared lateral de la fosa nasal.

La bulla etmoidal es generalmente la celda aérea más grande, más constante y más facilmente demostrable del etmoides anterior. En su cara lateral se relaciona con la lámina papirácea de forma muy variable. La bulla puede extenderse por arriba hasta el techo del etmoides y por detrás hasta la lámina basal del cornete medio. Dependiendo de si se ha desarrollado un seno lateral u otras celdas etmoidales anteriores, la bulla etmoidal puede perder el contacto con el techo etmoidal y también con la lámina basal (fig. 8).

La neumatización de la bulla etmoidal es muy variable, puede llegar a extenderse tan hacia delante que ocupe el espacio que existe entre la apófisis unciforme y la cabeza del cornete medio. Si la bulla es muy grande ya tiene por sí misma un significado patógeno, pues estenosa el infundíbulo (figs. 6 y 9).

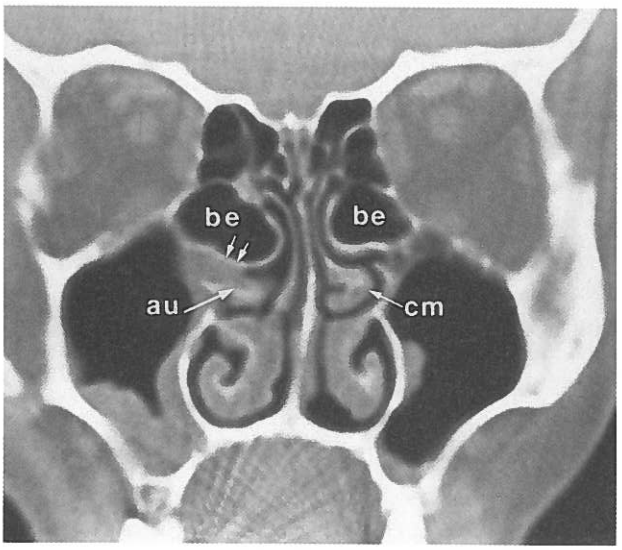

FIG. 9.—*En esta imagen se ven unas bullas etmoidales muy grandes, sobre todo la del lado derecho que se asocia a una apófisis unciforme distorsionada (flecha grande) y que produce una alteración de la mucosa en el infundíbulo (flechas pequeñas). En el lado izquierdo se ve un cornete medio con curva paradójica.*

FIG. 11.—*En esta imagen TC coronal se ve una asimetría en la altura del techo etmoidal. En todo el lado izquierdo y en parte del derecho el techo es muy fino (flechas). Se ve una ocupación de las fosas nasales y meatos medios por poliposis (asteriscos).*

En el interior de la bulla existen a veces pequeños septos que hacen difícil diferenciar si existe o no una celda de Haller, que es una variante anatómica que puede tener también un papel importante en el desarrollo de la sinusitis maxilar. La celda de Haller es una celda etmoidal que se desarrolla lateralmente, debajo del suelo de la órbita adyacente y por encima del óstium del seno maxilar (figs. 6 y 10). Si la celda es grande puede comprimir de forma significativa la parte posterolateral del infundíbulo etmoidal y el óstium maxilar. El diagnóstico de la existencia de una celda de Haller se hace con la imagen radiológica. En ocasiones alguna septación horizontal o una división completa del seno maxilar pueden deberse a la invasión del seno por una gran celda de Haller.

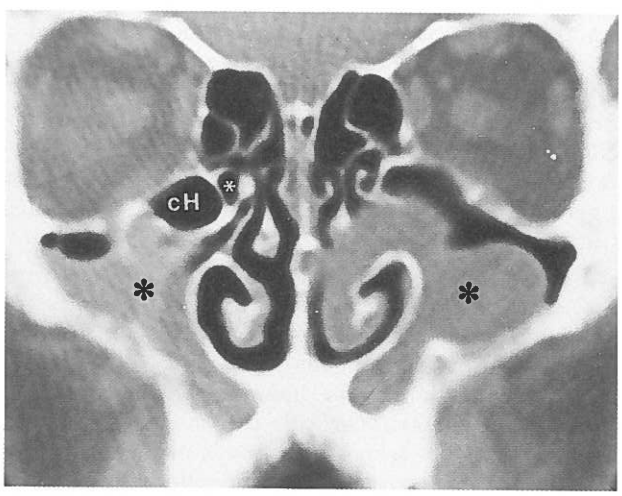

FIG. 10.—*En este corte TC se ve una celda de Haller bastante grande y una bulla etmoidal muy pequeña (asterisco blanco). Se aprecian alteraciones importantes de la mucosa en ambos senos maxilares (asteriscos negros).*

En la parte superior de las fosas nasales se ven la fosa olfatoria y la lámina cribosa. Esta lámina tiene dos partes bien diferenciadas: una horizontal, que va desde la línea media hasta la inserción del cornete medio, y otra que asciende verticalmente hasta el techo del etmoides, llamada lámina lateral (fig. 4).

La parte más superior del techo del etmoides está formada por el hueso frontal. Esta parte del techo es claramente más gruesa que la formada por la lámina cribosa y la lateral, detalle anatómico perfectamente visible en los cortes TC, pero en ocasiones este techo etmoidal, en su parte superior, es muy delgado (fig. 11) y existe el peligro de lesionar fácilmente la meninge y el lóbulo frontal adyacente si no se va con sumo cuidado durante el acto quirúrgico. En alguna rara ocasión es posible ver un pequeño canal óseo, que atraviesa las celdas etmoidales, por el que pasa una arteria etmoidal anterior o posterior (fig. 12).

El receso frontal va desapareciendo gradualmente hacia atrás o bien termina en el tabique de la bulla cuando éste alcanza el cráneo. Si el tabique de la bulla es incompleto, el receso frontal continúa hacia atrás en un espacio neumatizado situado por encima de la bulla, que se llama seno lateral. Así pues, el seno lateral es un espacio muy variable localizado entre la bulla etmoidal, el techo del etmoides, la lámina basal del cornete medio y la lámina

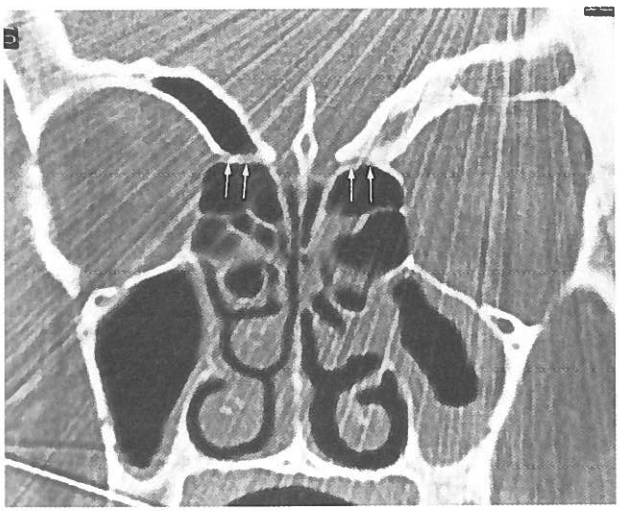

FIG. 12.—*En este corte TC se aprecia una imagen inusual como es un pequeño canal óseo bilateral (flechas) para la arteria etmoidal anterior. Existe un receso supraorbitario bilateral, que en el lado izquierdo presenta un proceso inflamatorio crónico con las paredes muy esclerosas.*

papirácea (figs. 8 y 20). Este seno puede abrirse en el meato medio entre la bulla y el cornete medio a través del hiato semilunar superior. Dependiendo de su forma, extensión y relaciones anatómicas, la patología en este espacio puede propagarse hacia el receso frontal o hacia las celdas del agger nasi, y viceversa. Las llamadas celdas etmoidales supraorbitarias son extensiones laterales del seno lateral. El seno lateral es muy difícil de ver directamente con endoscopia, en cambio se ve fácilmente en la imagen de la TC.

La base ósea del cornete medio, conforme vamos hacia atrás, se va separando del techo y se dirige lateralmente para insertarse en la lámina papirácea (fig. 13 A). Esta parte de la lámina basal del cornete medio, llamada también raíz tabicante, va adoptando una posición horizontal y forma el techo

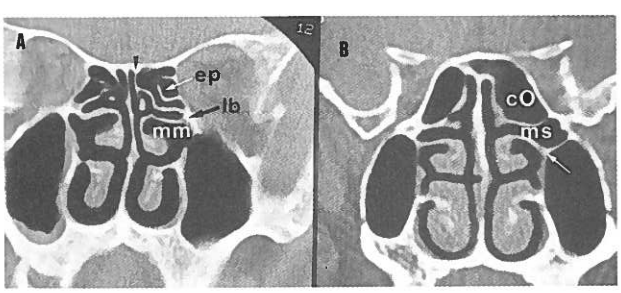

FIG. 13.—*En el corte coronal de la izquierda (A) se ve cómo la lámina basal del cornete medio se inserta en la lámina papirácea; la cabeza de flecha señala la inserción del cornete superior. Están señaladas también las celdas etmoidales posteriores por detrás del meato superior. En la imagen B la lámina basal (flecha) se inserta directamente en la pared del seno maxilar. Por encima de ella está el meato superior y por detrás se aprecia una gran celda de Onodi.*

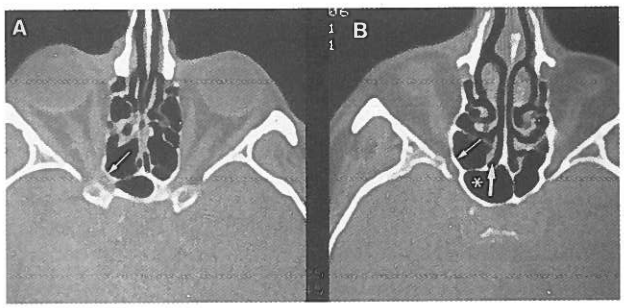

FIG. 14.—*En estos cortes axiales se ve en A: Una gran celda etmoidal posterior en contacto directo con el nervio óptico (flecha). B: Que la celda etmoidal posterior (flecha pequeña) se extiende más lateral que el seno esfenoidal (asterisco). La flecha grande está señalando el receso esfenoetmoidal.*

del meato medio. Si el seno maxilar está muy neumatizado, la raíz tabicante del cornete medio se puede insertar directamente en él (fig. 13 B).

En los cortes efectuados en este mismo nivel aparece el cornete superior en la parte más alta, entre la lámina basal del cornete medio y el cornete superior está el meato superior y por arriba y atrás del cornete superior, las celdas etmoidales posteriores.

En ocasiones las celdas etmoidales posteriores se extienden lateralmente (fig. 14 B) o, en ocasiones más raras, por encima del cuerpo del esfenoides. Estas celdas cuando son grandes se llaman celdas de Onodi y pueden llegar a estar en contacto con el nervio óptico (fig. 14 A).

En un corte posterior aparece el seno esfenoidal, que está neumatizado de forma muy variable: hacia delante puede llegar a neumatizar la parte posterior del septum nasal a nivel del vómer (fig. 15 A); hacia los lados, en algunos casos, la neumatización puede extenderse por el ala menor del esfenoides hasta las clinoides anteriores, rodeando el canal y el nervio ópticos (fig. 15 B); hacia abajo puede llegar hasta el agujero redondo mayor y al canal vidiano y, todavía más caudalmente, hasta la inserción de las apófisis pterigoides en el cuerpo del esfenoides (fig. 15 B); hacia atrás la neumatización puede, en ocasiones, alcanzar los agujeros ovales (fig. 16).

Es de suma importancia conocer cómo es la lámina ósea que cubre la arteria carótida interna a nivel de su canal, en la parte que está en relación con la pared lateral del seno esfenoidal, ya que esta pared puede ser dehiscente hasta en el 25 por 100 de los casos. La arteria carótida interna, en su trayecto por el seno cavernoso, protruye en el seno esfenoidal desde alguna de sus paredes, sobre todo cuando existe una neumatización importante del seno (fig. 16).

Normalmente el seno esfenoidal está separado

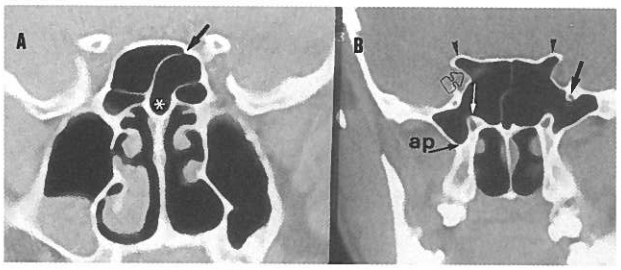

FIG. 15.—*En estos cortes coronales se ve: A: Una extensión anterior hacia el vómer de la neumatización del seno esfenoidal (asterisco). Existe una inserción lateral del tabique esfenoidal, en la pared del canal carotídeo (flecha). B: Se observa una gran neumatización superolateral con extensión a ambas clinoides anteriores (puntas de flecha) que rodea el canal y el nervio óptico (flecha grande hueca). La flecha negra señala el canal redondo mayor y la flecha blanca el canal vidiano.*

en dos por un solo tabique. En la mayoría de casos este tabique no está situado en la línea media y su inserción posterior puede estar lateralizada y a veces se inserta en la pared que cubre el canal carotídeo (fig. 15 A), que puede ser muy fina. Este hecho anatómico también es de gran importancia, ya que en su presencia se debe actuar con gran cuidado al desinsertar el septo para no fracturar la pared del canal y lesionar la arteria durante el acto quirúrgico.

El nervio óptico produce un abombamiento, más o menos marcado, en la pared superolateral del seno esfenoidal, pero en algunos casos llega a pasar a

FIG. 16.—*En este corte axial de TC se ve una neumatización muy extensa del seno esfenoidal que hacia atrás llega hasta el agujero oval izquierdo (flecha pequeña). Hacia la línea media el seno rodea parcialmente la pared anterior de la porción horizontal de los dos canales carotídeos (flechas grandes); medial a éstos existe una extensión más posterior de la neumatización, que llega casi hasta la cortical intracraneal del clivus (asterisco).*

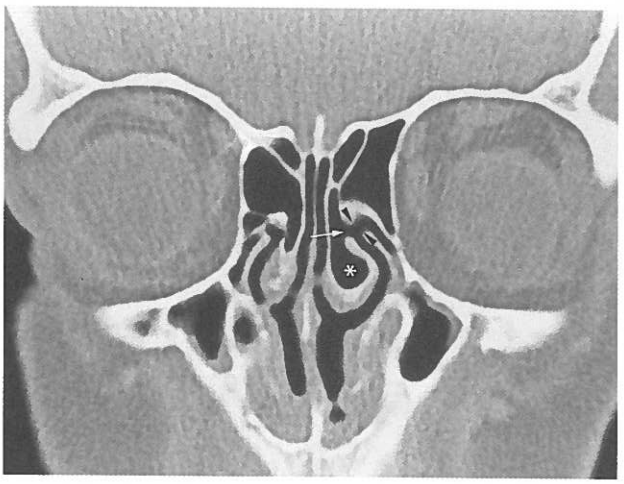

FIG. 17.—*En este corte TC se ve un cornete bulloso (asterisco) que se abre (flecha) directamente en el meato medio, enfrente justo del hiato semilunar (localizado entre las dos puntas de flecha).*

través del seno cubierto sólo por una lámina muy fina de hueso, debido a que la neumatización se extiende a toda la clinoides anterior (fig. 15 B). Estas variaciones anatómicas aumentan los riesgos quirúrgicos y es imprescindible conocerlas antes de una intervención en esta zona.

La presencia de una gran celda de Onodi, la neumatización del seno esfenoidal y el trayecto y situación de los septos esfenoidales se demuestran claramente en los cortes axiales de la TC (fig. 14) como complemento a los cortes coronales.

Con lo expuesto hasta ahora estamos mostrando que con un estudio TC prequirúrgico es posible analizar de forma exhaustiva la anatomía de los senos paranasales y valorar con exactitud las posibles variantes existentes.

Muchas de las variantes anatómicas pueden llegar a ser la causa de estenosis de las vías de drenaje de las celdas etmoidales o contribuir de forma

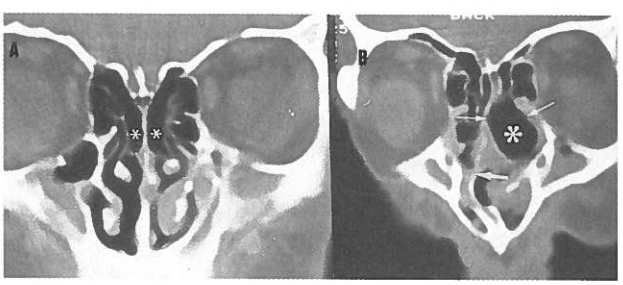

FIG. 18.—*En la imagen de la izquierda (A) se ven unos cornetes bullosos bilaterales (asteriscos) en los que la pared medial de ambos está en amplio contacto con el tabique nasal. En B se ve un gran cornete bulloso (asterisco) que entra en amplio contacto con el tabique nasal y con las estructuras de la pared lateral de la fosa nasal (flechas pequeñas). Más abajo se ve una desviación contralateral del tabique nasal (flecha gruesa).*

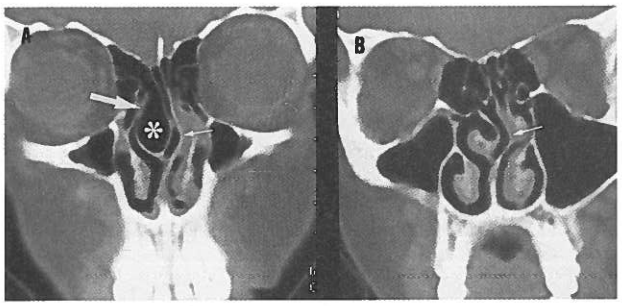

FIG. 19.—*En esta imagen TC coronal se aprecia una desviación del tabique nasal hacia la izquierda, con estenosis de la fosa nasal y del meato medio (flechas pequeñas en las dos imágenes). En la imagen de la izquierda (A) se ve un cornete bulloso grande (asterisco) que entra en contacto con la apófisis unciforme (flecha grande).*

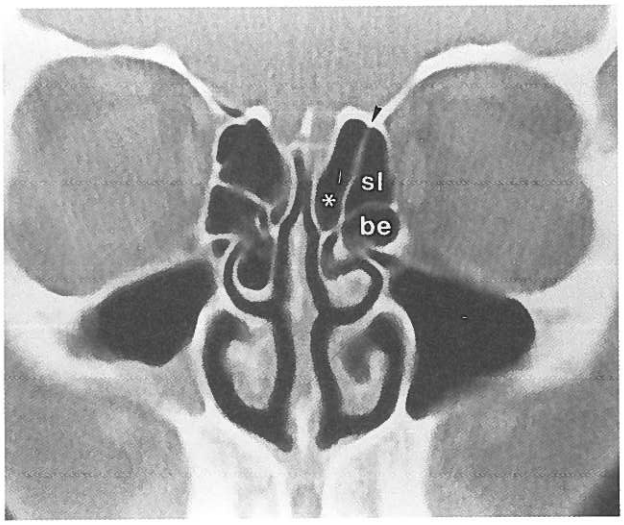

FIG. 20.—*En este corte coronal de TC se ve que el cornete medio izquierdo se neumatiza desde el meato superior (asterisco), que termina en un fondo de saco anterior, variante llamada celda interlaminar. La punta de flecha señala la lámina basal del cornete medio.*

importante a estenosarlas en la zona del complejo osteomeatal. El conocimiento prequirúrgico de la existencia de otras variantes anatómicas ayuda a evitar complicaciones quirúrgicas, algunas de ellas tan graves como las lesiones del nervio óptico o de la arteria carótida interna.

Cuando el cornete medio está neumatizado se llama cornete bulloso. Por lo general su neumatización se origina en el receso frontal, pero puede neumatizarse también desde el seno lateral o directamente desde el meato medio (fig. 17). La neumatización del cornete con frecuencia es bilateral. En raras ocasiones se ven tabiques en el interior de un cornete bulloso.

El hecho de que exista un cornete bulloso no es un hecho patológico en sí mismo, sólo cuando se asocia a otras anomalías o variantes anatómicas es cuando puede contribuir a estenosar el meato medio. El cornete bulloso puede llegar a tener importancia clínica por sí mismo, aunque no coexista con otras anomalías, cuando su neumatización es muy grande, de forma que llegue a estar en estrecho y amplio contacto con zonas extensas del septum nasal y de la pared lateral de la fosa nasal (figs. 18 A y B).

Se ven diferencias importantes entre la neumatización de los cornetes medios de los dos lados, sobre todo en los pacientes en los que coexiste una desviación del tabique nasal. Existen autores que piensan que el cornete bulloso se desarrolla *ex vacuo,* o sea, que la neumatización aparece al existir un espacio vacío debido a una desviación del tabique nasal; otros piensan que sólo se trata de la coincidencia de dos variantes anatómicas.

La desviación del tabique nasal, si es grande, puede llegar a afectar la pared lateral de la fosa nasal y secundariamente los senos paranasales. Esto es así cuando la desviación llega a forzar lateralmente el cornete medio y a estenosar secundariamente el meato medio (figs. 19 A y B). Hay casos en los que coexisten una desviación marcada del tabique nasal y un cornete bulloso unilateral (fig. 19 A) o cornetes bullosos bilaterales que lógicamente son asimétricos. Con la TC podemos valorar la importancia de la desviación del tabique nasal y su relación con otras anomalías asociadas.

Es posible que desde un cornete bulloso con patología ésta se extienda secundariamente a las celdas de las que proviene su neumatización y que la existencia de patología en esas celdas pueda extenderse al cornete bulloso.

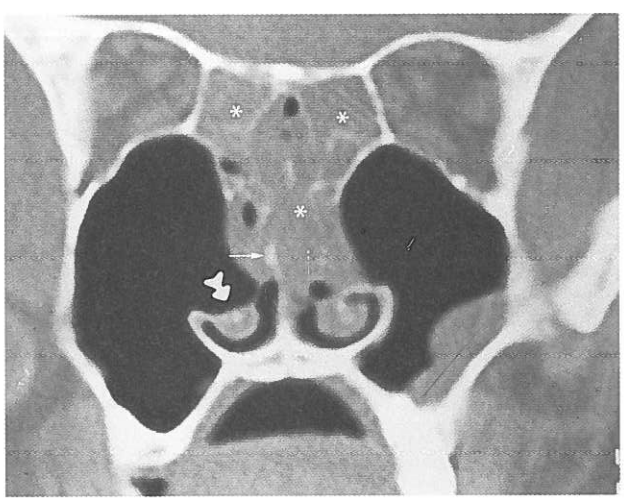

FIG. 21.—*En esta imagen se observa un cornete inferior derecho neumatizado en parte (flecha grande) desde el seno maxilar, hallazgo sumamente raro. Se aprecia una ocupación de todas las celdas etmoidales y de ambas fosas nasales (asteriscos). Desviación del tabique nasal hacia la derecha (flecha pequeña).*

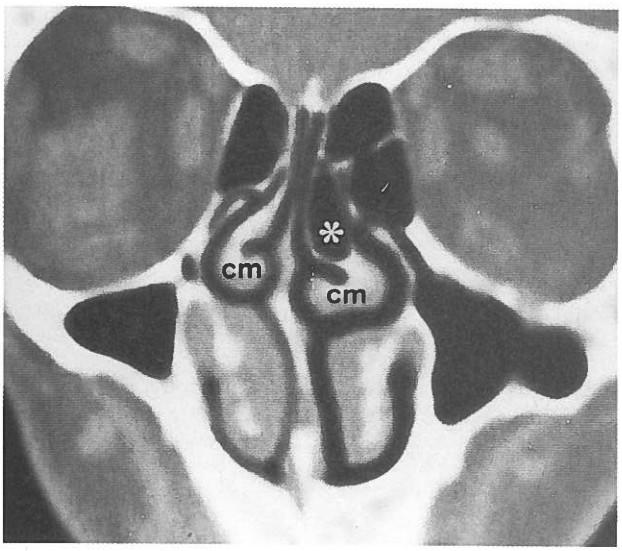

FIG. 22.—*En este corte coronal de TC se aprecia la imagen de unos cornetes medios con cuva paradójica; el izquierdo, que está más desarrollado, es además parcialmente bulloso (asterisco).*

La existencia de un cornete bulloso es uno de los ejemplos de la potencialidad de una variante anatómica a predisponer a la enfermedad sinusal.

El estudio con TC es muy importante para valorar la existencia de un cornete bulloso y para revelar de dónde proviene su neumatización. En ocasiones la cabeza del cornete medio está muy engrosada sin que se trate de un cornete bulloso; esto también se demuestra fácilmente con la TC.

Si los cornetes medio y superior están parcialmente unidos, y el meato superior se extiende anterior e inferiormente hacia el cornete medio, se produce una neumatización distinta a la del cornete bulloso, que ha sido llamada «celda interlaminar» por GRÜNWALD (fig. 20). La neumatización del cornete superior es muy rara (fig. 8) y apenas se han encontrado casos de neumatización del cornete inferior (fig. 21).

Otras variaciones del cornete medio pueden también estenosar el meato medio. Por ejemplo, en el llamado cornete medio con curva paradójica, la concavidad del cornete se sitúa hacia el septum nasal y su convexidad lateralmente (fig. 22). Por lo general esta variante se produce bilateralmente. Esto tampoco es un hallazgo patológico en sí mismo, aunque contribuye, o puede hacerlo, a estenosar la entrada al meato medio, sobre todo si se asocia con otras anomalías anatómicas. La cabeza del cornete medio puede presentar una convexidad medial normal, pero los dos tercios posteriores pueden mostrar una curva paradójica considerable, esto se ve con más frecuencia cuando en la parte anterior existe una cornete bulloso.

APENDICE

Lista de las abreviaturas utilizadas en las distintas figuras:

an: Celdas del agger nasi.
ap: Apófisis pterigoides.
au: Apófisis unciforme.
be: Bulla etmoidal.
cg: Apófisis crista galli.
ci: Cornete inferior.
cm: Cornete medio.
cO: Celda de Onodi.
cs: Cornete superior.
cH: Celda de Haller.
ep: Celdas etmoidales posteriores.
fo: Fosa olfatoria.
i: Infundíbulo etmoidal.
lb: Lámina basal del cornete medio.
lc: Lámina cribosa.
ll: Lámina lateral de la lámina cribosa.
mm: Meato medio.
ms: Meato superior.
rf: Receso frontal.
rs: Receso supraorbitario.
rt: Receso terminal.
sf: Seno frontal.
sl: Seno lateral.
sm: Seno maxilar.
te: Techo del etmoides.
ts: Tubérculo o intumescencia del septo nasal.

BIBLIOGRAFIA

BAGATELLA, F., and GUIRADO, C. R.: «The ethmoidal labyrinth. An anatomical and radiological study». *Acta Oto-Laryngol.,* 403 (suppl.): 3-19, 1983.

BOLGER, W. E.; BUTZIN, C. A., and PARSONS, D. S.: «Paranasal sinus bony anatomic variations and mucosal abnormalities: CT analysis for endoscopic sinus surgery». *Laryngoscope,* 101: 56-64, 1991.

HUDGINS, P. A.: «Complications of endoscopic sinus surgery. The role of the radiologist in prevention». *Radiol. Clin. North Amer.,* 31: 21-32, 1993.

KATSANTONIS, G. P.; FRIEDMAN, W. H., and SIVORE, M. C.: «The role of computed tomography in revision sinus surgery». *Laryngoscope,* 100: 811-816, 1990.

KENNEDY, D. W.; ZINREICH, S. J.; ROSENBAUM, A. E., and JOHNS, M. E.: «Functional endoscopic sinus surgery. Theory and diagnostic evaluation». *Arch. Otolaryngol.,* 111: 576-582, 1985.

KOPP, W.; STAMMBERGER, H., and FOTTER, R.: «Special radiologic imaging of paranasal sinuses. A prerequisite for

functional endoscopic sinus surgery». *Eur. J. Radiol.,* 8: 153-156, 1988.

KOPP, W., and STAMMBERGER, H.: «Radiology». En: Stammberger, H., y Hawke, M. (eds.). *Functional endoscopic sinus surgery. The messerklinger technique.* BC Decker. Philadelphia, 89-143, 1991.

MAFEE, M. F.: «Endoscopic sinus surgery: Role of the radiologist». *AJNR,* 12: 855-860, 1991.

MASALA, W.; PERUGINI, S.; SALVOLINI, U., and TEATINI, G. P.: «Multiplanar reconstructions in the study of ethmoid anatomy». *Neuroradiology,* 31: 151-155, 1989.

RONTAL, M., and RONTAL, E.: «Studying whole-mounted sections of the paranasal sinuses to understand the complications of endoscopic sinus surgery». *Laryngoscope,* 101: 361-366, 1991.

SOM, P. M.: «CT of the paranasal sinuses». *Neuroradiology,* 27: 189-201, 1985.

TEATINI, G.; SIMONETTI, G.; SALVOLIN, U., et al. cols.: «Computed tomography of the ethmoid labyrinth and adjacent structures». *Am. Otol. Rhinol. Laryngol.,* 96: 239-250, 1987.

TERRIER, F.; WEBER, W.; REFENACHT, D., and PORCELLINI, B.: «Anatomy of the ethmoid: CT. Endoscopic and macroscopic». *AJNR,* 6: 77-84, 1985.

WALLACE, R.; SALAZAR, J. E., and COWLES: «The relationship between frontal sinus drainage and osteomeatal complex disease: A CT study in 217 patients». *AJNR,* 11: 183-186, 1990.

ZINREICH, S. J.; KENNEDY, D. W.; ROSENBAUM, A. E.; GAYLER, B. W.; KUMAR, A. J., and STAMMBERGER, H.: «Paranasal sinuses: CT imaging requirements for endoscopic surgery». *Radiology,* 163: 769-775, 1987.

ZINREICH, S. J.; MATTOX, D. E.; KENNEDY, D. W.; CHISHOLM, H. L.; DIFFLEY, D. M., and ROSENBUM, A. E.: «Concha bullosa: CT evaluation». *J. Comput. Assist. Tomograf.,* 12: 778-784, 1988.

FISIOPATOLOGIA NASOSINUSAL

C. Sprekelsen

Fisiopatología nasosinusal

C. SPREKELSEN

Desde que KAYSER (1) describiera en 1895 que mientras una fosa nasal normal aumenta su capacidad aérea y secretora, la otra fosa la disminuye (achacándolo a un cambio o «ciclo nasal» de los tejidos cavernosos de los cornetes); hasta la década de los setenta la fisiología nasosinusal, pese a sus importantes avances, no tuvo un protagonismo merecido en el conjunto de la función respiratoria.

La repercusión fisiológica y fisiopatológica del complejo nasosinusal sobre el aparato respiratorio ha cobrado mayor importancia gracias, entre otras cosas, a la experimentación básica aplicada, especialmente en el campo de los neuropéptidos transmisores, de las glucoproteínas secretoras y de la inmunología e inmunohistoquimia. El mejor conocimiento de los mecanismos reflejos nasales y nasopulmonares, y al mismo tiempo los nuevos sistemas de medición del flujo aéreo, los test celulares cuanti y cualitativos, la tipificación microbiológica, así como la exploración endoscópica y la radiología de alta resolución, han permitido entender con mayor precisión las causas que alteran la función nasosinusal y la gran importancia el «complejo ostiomeatal» (2) (fig. 1) y poner en práctica terapéuticas más selectivas para su curación.

Recordando de los capítulos precedentes la disposición anatómica de fosas y senos, se comprende que puedan constituir una unidad fisiológica respiratoria y olfatoria con un enclave importante para la interdependencia nasosinusal, como es el mencionado complejo ostiomeatal.

La mucosa respiratoria que tapiza las vías respiratorias altas posee abundante vascularización e inervación y gran capacidad secretora y es capaz de modificar el volumen y la dirección del aire respirado, humedecerlo, entibiarlo y filtrarlo.

La estructura vascular de la mucosa, que tiene gran capacidad de distensión a nivel de fosas y escasa a nivel de senos (3), está formada por sinusoides, anastomosis arteriovenosas, arteriolas, capilares y vénulas. El epitelio secretor contiene células epiteliales, glándulas submucosas y glándulas serosas.

Es conocida la facilidad de la mucosa respiratoria nasal para reaccionar ante diversos estímulos, convirtiendo a las fosas en puntos de partida o de llegada de reflejos que repercuten sobre ella misma, como el estornudo o el «sniffing», o sobre el resto del organismo, como el sistema cardiovascular, pulmones, laringe u otros. Ello se debe en gran parte a su abundante inervación autónoma, que es similar a la de la tráquea y los bronquios. Actualmente se conoce bien la intervención de tres sistemas de fibras: 1) parasimpáticas colinérgicas que liberan acetilcolina, VIP, PHM y PHI (vasodilatación); 2) simpáticas adrenérgicas que liberan noradrenalina y NPY (4) (vasoconstricción), y 3) sensitivas, que liberan neurokininas A y B, SP y CGRP (4). Los tres sistemas contienen neuropéptidos mediadores y estructuralmente son muy similares, distribuyéndose en redes subepiteliales y profundas en sinusoides y anastomosis arteriovenosas (no descritas en el árbol traqueobronquial) (3). Los neuropéptidos NPY, CGRP y SP (3) y los VIP, NKA, NKB, PHI, APP y GRP (5) tienen un papel importante en el denominado «reflejo axonal» de dolor, vasodilatación, extravasación de plasma («edema neurogénico»), hipersecreción glandular, contracción de musculatura lisa y estornudo, de-

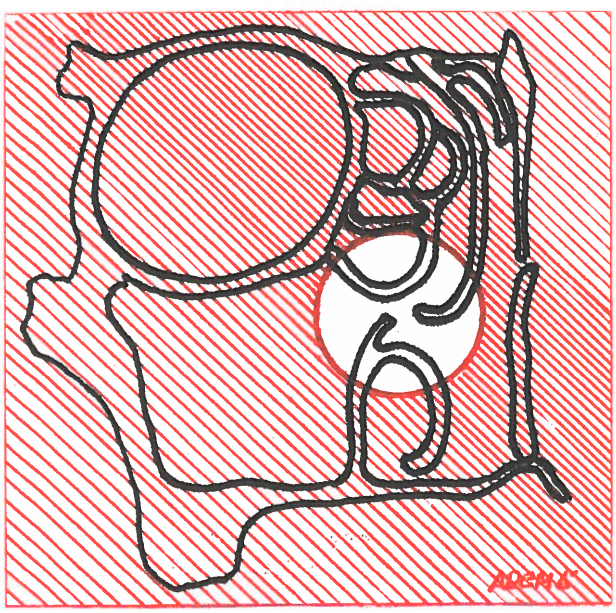

FIG. 1.—*Complejo ostiomeatal.*

TABLA I: BLOQUEO OSTIOMEATAL. CAUSAS GENERALES

— Locales.
— Ambientales.
— Sistémicas.

sencadenados por estimulación térmica, química o mecánica.

Esta capacidad refleja puede regular el flujo aéreo que pasa por la fosa, especialmente en la región media de los cornetes y meatos. El volumen aéreo, que puede oscilar entre unos 6 litros/minuto (reposo) hasta 70 (ventilación máxima), alcanza presiones diferentes en el vestíbulo y en las coanas, estableciéndose diferencias entre 8 y 20 mmHg. En circunstancias normales, con una humedad relativa ambiental del 50-60 por 100, el aire llega a la faringe con una temperatura de unos 33° C.

La secreción glandular es depurada por aparato ciliar hacia la faringe. Las partículas de polvo de carbón colocadas en la cabeza del cornete inferior tardan en circunstancias normales entre diez y veinte minutos en llegar a la coana, variando en función del pH y de factores ambientales. Los senos paranasales tienen una fisiología muy similar, aunque menos expresiva que las fosas. A través de sus óstiums mantienen su ventilación y depuran el moco, y es en ellos donde radican sus principales problemas fisiopatológicos. El moco producido en el interior de los senos es transportado por el epitelio ciliado hacia su óstium para desembocar en la fosa nasal. El procedente del grupo de celdas sinusales anteriores es depositado en el infundíbulo etmoidal y el de las celdas posteriores en el receso esfenoetmoidal.

Los mecanismos fisiopatológicos a nivel de fosas y senos son también bastante similares. Actualmente se comprenden mucho mejor gracias a la endoscopia y a la tomografía computarizada. Se basan en el bloqueo u obstrucción. La obstrucción de las fosas nasales repercute generalmente sobre la ventilación y el drenaje de moco de los senos. Y si se bloquean u obstruyen directamente las hendiduras que conforman el complejo ostiomeatal también se altera la fisiología sinusal.

TABLA II: BLOQUEO OSTIOMEATAL. CAUSAS LOCALES

— Variación anatómica.
— Hiperreactividad no alérgica y alérgica.
— Inflamación por infección anillo Waldeyer.
— Pólipos.
— Tumor.
— Anomalías congénitas (atresia coanal).
— Cuerpo extraño.
— Cicatriz.
— Micosis.

TABLA III: BLOQUEO OSTIOMEATAL. VARIACIONES ANATOMICAS

— *Apófisis unciforme:* Grande, curva paradójica.
— *Cornete medio:* Concha bullosa, paradójico.
— *Etmoides:* Bulla prominente, celdas de Haller.
— *Receso frontal:* Celdas agger nasi prominentes.
— *Ostium maxilar:* < 4 mm^2.
— *Cornete inferior:* Hipertrofia, colas.
— *Tabique:* Desviaciones, espolones.

Las hendiduras o «recesos» que se afectan con más frecuencia son: el receso frontal, el infundíbulo etmoidal, la hendidura uncibullar, la hendidura entre bulla y cornete medio y la hendidura suprabullar.

El mecanismo más frecuente de bloqueo de las hendiduras ostiomeatales es el edema o tumefacción de su mucosa y la alteración del transporte mucociliar producido por una serie de causas locales, ambientales o sistémicas (tabla I).

Las causas locales (tabla II) más conocidas son: las variaciones anatómicas, la hiperreactividad no alérgica o alérgica, las disfunciones vasomotoras, la inflamación de la mucosa por infecciones de vecindad (adenoiditis, amigdalitis), los tumores, las anomalías congénitas (atresia de coanas, hendidura palatina), las cicatrices traumáticas, la inhalación de vapores químicos, etc.

Con mucha frecuencia el bloqueo del complejo ostiomeatal se favorece por la existencia de una serie de variantes anatómicas de la fosa nasal (tabla III) a nivel de la apófisis unciforme (grande o paradójica), del óstium maxilar (menor de 4 mm^2), del cornete medio (concha bullosa, cornete paradójico), del cornete inferior (hipertrofia de cuerpo y colas), del etmoides (bulla prominente, celdas de Haller), del receso frontal (celdas del agger nasi prominentes, ductus estrecho) o del tabique (desviaciones y espolones).

TABLA IV: FACTORES AMBIENTALES

— Frío.
— Humedad relativa baja.
— Calefacción.
— Aire acondicionado.
— Contaminación.

TABLA V: BLOQUEO OSTIOMEATAL. CAUSAS SISTEMICAS

- Fibrosis quística.
- Disquinesia ciliar primaria.
- Embarazo.
- Enfermedad endocrina.

Las causas o factores ambientales que actúan sobre la actividad mucociliar, enlenteciéndola o paralizándola, son (tabla IV): el frío, la calefacción, el aire acondicionado, una humedad relativa escasa, la sequedad y la contaminación.

Las causas sistémicas (tabla V) se refieren a la existencia de una enfermedad general de la mucosa, como ocurre en la fibrosis quística o en las disquinesias ciliares primarias, nombre genérico en el que actualmente se engloban síndromes como el Kartagener o el Mounier-Khun, entre otros. En ellas se altera el transporte mucociliar y aparecen poliposis difusas, siendo difícil o imposible de localizar el foco primario.

TABLA VI

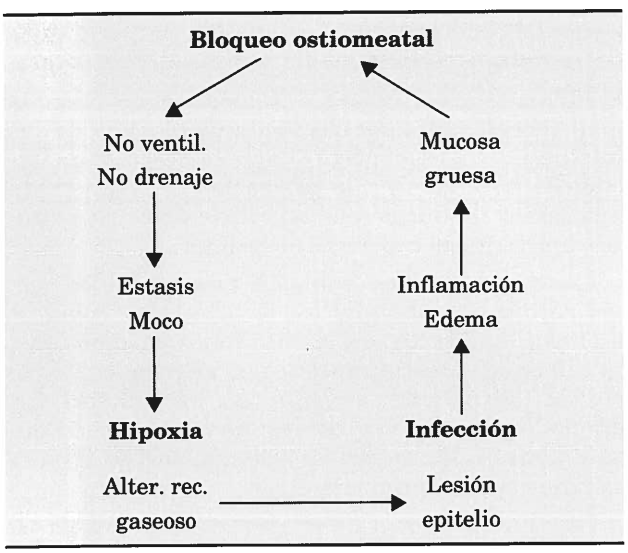

La persistencia del bloqueo (tabla VI) provoca alteración de la ventilación y el drenaje, con la consiguiente hipoxia y alteración del recambio gaseoso dentro del seno; esto a su vez conduce a la lesión del epitelio y sus cilios y favorece la posible infección a partir de flora saprófita que se convierte en patógena. Se cierra el círculo vicioso con aumento del grosor de la mucosa (hiperplasia, granulaciones, degeneración polipoide, metaplasia glandular, fibrosis cicatricial) reforzándose el bloqueo ostiomeatal.

BIBLIOGRAFIA

1. KAYSER, R. L.: «Über den Weg der Atmungluft durch die Nase». *Nase Arch. Laryngol.*, 3: 101-118, 1895. Cit. por Meyerhoff, W. L. En: Paparella, M. M., y Shumrick, D. A. (eds.). *Rinología*, 2.ª ed. Panamericana. Madrid, 5, 1991.
2. WIGAND, M. E., y STEINER, W.: «Endonasale Kieferhölenoperation mit endoskopischer Kontrolle». *Laryngol. Rhinol. Otol.*, 56: 421-525, 1977.
3. WIDDICOMBE, J. G.: «Comparison between the vascular beds of upper and lower airways». *Eur. Respir. J.*, suppl. 12: 564-571, 1990.
4. AMORES, A.; SPREKELSEN, C., y BERNAL, M.: «Immunoreactive nerve fibers in the nasal mucosa. An experimental study on neuropeptides Y, calcitonine-gene-related peptide and galanin». *Eur. Arch. Otorhinolaryngol.*, 248: 487-491, 1991.
5. WOLF, G.: «Nerue aspekte zur pathogenese und therapie der hyperreflektorischen rhinopathie». *Laryngol., Rhinol. Otol.*, 67 (9): 438-445, 1988.
6. STAMMBERGER, H., y POSAWETZ, W.: «Functional endoscopic sinus surgery. Concept, indications and results of the messerklinger technique». *Eur. Arch. Otorhinolaryngol.*, 247: 63-76, 1990.

DIAGNOSTICO

ANAMNESIS

C. Sprekelsen

METODOS DE EXPLORACION:

Convencional

C. Sprekelsen

Endoscópica

J. M. Ademà y H. Massegur

Exploración por la imagen de los senos paranasales

M. de Juan, E. Guardia y J. Ruscalleda

Ultrasonidos

M. Bernal

Rinomanometría:

Rinomanometría informatizada

J. M. Fabra

Rinometría acústica

J. M. Fabra y J. R. Montserrat

Olfatometría

J. M. Fabra y J. M. de Haro

Diagnóstico

C. SPREKELSEN

El diagnóstico de las afecciones tributarias de cirugía endoscópica nasosinusal (CENS) se fundamenta en la anamnesis y en los métodos de exploración de las fosas nasales y de los senos paranasales.

ANAMNESIS

En la anamnesis, como es habitual, se investiga profesión, antecedentes, historia actual, curso, alergias, hábitos, medicaciones previas y actuales.

Antecedentes (tabla I)

Se debe investigar entre los antecedentes la existencia de afecciones de vías respiratorias y orofaríngeas, ya diagnosticadas, sistémicas o no, su antigüedad, intensidad, frecuencia y su respuesta a los tratamientos médicos o quirúrgicos ya recibidos: asma sensible o no a la aspirina; intolerancia a los AINES (antiinflamatorios no esteroideos), a colorantes y conservantes; hiperreactividad nasal (rinitis alérgicas y no alérgicas); patología faríngea inflamatoria e infecciosa, como amigdalitis y adenoiditis recurrentes y crónicas; patología inflamatoria o infecciosa nasal y sinusal recurrente o crónica, como las rinosinusitis bacterianas o micóticas, o las poliposis nasosinusales; epistaxis de repetición; traumatismos craneofaciales; antecedentes de exéresis de tumoraciones nasales; algias faciales de probable causa rinosinusal; intervenciones odontológicas y maxilofaciales; empleo de medicamentos tópicos y sistémicos (vasoconstrictores, corticoides, diuréticos, antihipertensivos, etc.).

También enfermedades sistémicas, como la fibrosis quística, disquinesias ciliares primarias e hipogammaglobulinemia. Y patología congénita, como atresias de coanas con o sin asociación Charge.

Historia natural

Hay que valorar síntomas «prínceps» (fig. 1) y otros síntomas que, aún siendo secundarios, ayudan al diagnóstico de sospecha.

Entre los síntomas «prínceps» hay que destacar, en orden de frecuencia:

- Insuficiencia respiratoria nasal crónica (IRN): el 70 por 100 de los candidatos a CENS presentan este síntoma.
- Cefalea o algia facial (50 por 100).
- Rinorrea ant/posterior (45 por 100): serosa, seromucosa, mucoide o mucopurulenta uni o bilateral.

Otros síntomas que hay que valorar en el contexto son: hiposmia/anosmia, epistaxis, epífora, sensación de tensión sinusal, tos, estornudos, molestias faríngeas (escozor, carraspeo), autofonía e hipoacusia recuperable con valsalva, entre otros.

La epífora como expresión de patología de las vías lagrimales es un dato importante, junto con el informe oftalmológico, para la posible indicación de la cirugía endoscópica del saco lagrimal.

METODOS DE EXPLORACION

El establecimiento de las indicaciones de cirugía endoscópica tras un juicio terapéutico ponderado se

TABLA I: DIAGNOSTICO. ANTECEDENTES

- Rinitis vasomotora.
- Amigdalitis y adenoiditis.
- Sinusitis aguda recurrente.
- Sinusitis crónica.
- Intolerancia al AAS.
- Intolerancia a AINES.
- Intolerancia a colorantes/conservantes.
- Asma.
- Bronquitis y bronquiectasias.
- Cirugía odontológica o maxilofacial.
- Traumatismo nasosinusal.
- Exéresis de tumor nasal.
- Fibrosis quística.
- Disquinesia ciliar primaria.
- Hipoagammaglobulinemia.
- Malformación congénita.

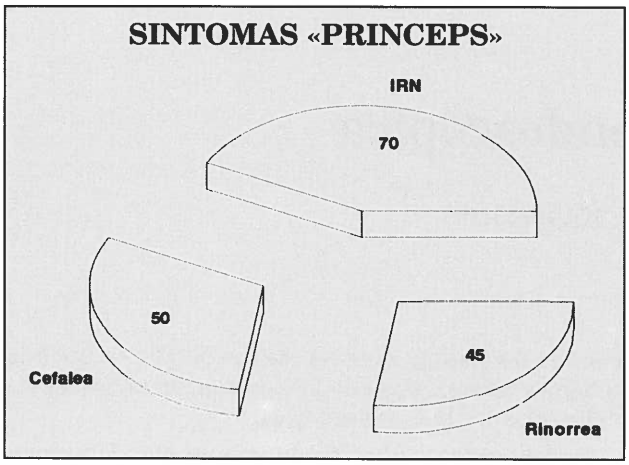

FIG. 1.—*Diagnóstico. Anamnesis.*

basa en una metodología exploratoria necesaria para realizar el diagnóstico en sus aspectos topográfico, etiológico, etiopatogénico y fisiopatológico (tabla II).

En primer lugar, los métodos de exploración imprescindibles para el diagnóstico topográfico y fisiopatológico son la endoscopia con óptica rígida o flexible, y la radiología, especialmente la tomografía computarizada (TC). Como complemento de las mismas, en fase previa de despistaje clínico, la exploración rinológica convencional o clásica y los ultrasonidos.

Los aspectos funcionales del síndrome obstructivo nasal se exploran con la rinomanometría computarizada, rinometría acústica y la olfatometría.

El diagnóstico etiológico y el histopatológico se realizan fundamentalmente con exámenes de laboratorio: cultivos de bacterias y hongos, citología, inmunoserología, biopsia.

Exploración convencional

La exploración convencional o clásica se basa en la rinoscopia anterior con el rinoscopio o «espéculum» nasal de valvas, preferentemente combinado con el microscopio, y en la rinoscopia posterior clásica con el espejillo de cávum.

TABLA II: DIAGNOSTICO. METODOS DE EXPLORACION

1. Convencional.
2. Endoscópica.
3. Radiológica.
4. Ultrasonidos.
5. Rinomanometría.
6. Olfatometría.

Este tipo de exploración no es suficiente, hoy, para el diagnóstico, pero si se realiza con el microscopio permite un despistaje bastante aproximado, aunque insuficiente.

La rinoscopia anterior con «espéculum» de valvas y espejo o fotóforo frontal sin microscopía deja ver bien el vestíbulo nasal y el tercio anterior de las fosas nasales.

El empleo del microscopio es muy útil para la exploración de rutina, sobre todo si se tiene en cuenta que actualmente no todos los boxes de exploración disponen de ópticas rígidas o flexibles. Con un objetivo de 250 o de 300 y ocular de 0,6 aumentos, la posición del explorador frente al paciente es cómoda; separando las alas nasales con el especulum se puede examinar en muchos casos los dos tercios anteriores de las fosas, pero si son estrechas o existe desviación anterior del tabique o hipertrofia de cornetes inferiores, la exploración queda más limitada.

En la primera infancia puede resultar práctico utilizar un otoscopio para efectuar la rinoscopia, pudiéndose obtener con frecuencia una visión de los dos tercios anteriores de las fosas.

En la rinoscopia posterior con el espejillo de cávum se ven ambas coanas a la vez, lo que no se consigue con el endoscopio rígido y difícilmente con el flexible, a través de las fosas nasales. La visión que puede ofrecer el espejillo es superada con creces por el laringoscopio de 90 grados dirigido hacia el cávum.

Exploración endoscópica

J. M. ADEMA y H. MASSEGUR

El desarrollo de las modernas ópticas tubulares (endoscopios rígidos) y las de fibras ópticas (fibroendoscopios) han representado un importante avance en la metodología del diagnóstico rinológico (figs. 1 y 2).

La endoscopia nasal permite una excelente observación de toda la cavidad nasal, ya que podemos visualizar áreas tradicionalmente inasequibles a la exploración convencional, como son el complejo osteomeatal o el receso esfenoetmoidal.

ENDOSCOPIA NASAL Y DEL CAVUM. TECNICA DIAGNOSTICA

Material

El equipo para la endoscopia nasal consta fundamentalmente de dos endoscopias rígidas (de 4 mm. de diámetro y de 25 cm. de longitud), con un ángulo de visión de 30 y 70°, una fuente de luz fría de elevado rendimiento luminoso (150 W como mínimo) y un cable de fibras ópticas que transporte la luz desde la fuente hasta el endoscopio.

Método

Ya que la endoscopia nos permite un estudio a fondo de las estructuras nasales, tenemos la obligación de no olvidar ninguno de los detalles a los que tenemos acceso. Por ello la exploración endoscópica debe ser ante todo sistemática.

Se debe colocar al paciente en una posición cómoda y que nos permita actuar de forma relajada. Podemos hacerlo de dos formas, sentado con la cabeza apoyada o en decúbito supino flexionando el cuerpo 25° ó 30° por la cintura. El explorador se colocará en frente o a la derecha del paciente, respectivamente.

Después de practicar una exploración convencional (fig. 3), pulverizamos las fosas nasales con un spray de anestesia tópica que consigue disminuir la sensibilidad dolorosa de la mucosa. A continuación, con la ayuda de una luz frontal, un espéculo Killian y unas pinzas acodadas sin dientes se introducen unas tiras de algodón prensado (de una longitud aproximada de 8 cm. y 0,5 de espesor), empapados en una solución acuosa de tetracaína al 2 por 100 con 0,1 mg. de adrenalina por milímetro, que se dejan durante unos diez minutos (fig. 4).

Se retiran los algodones de la fosa a explorar y se introduce la óptica de 30°. Se sostendrá por el mango suavemente con la mano izquierda (con la derecha sujetaremos la cabeza del paciente, el dedo pulgar en la mejilla y los otros dedos en el cuello para poderla movilizar). Antes habremos humedecido la punta del endoscopio con una sustancia antiempañante (fig. 5).



FIG. 1.—*Endoscopios de 30 y 70°. Rinofaringoscopio.*

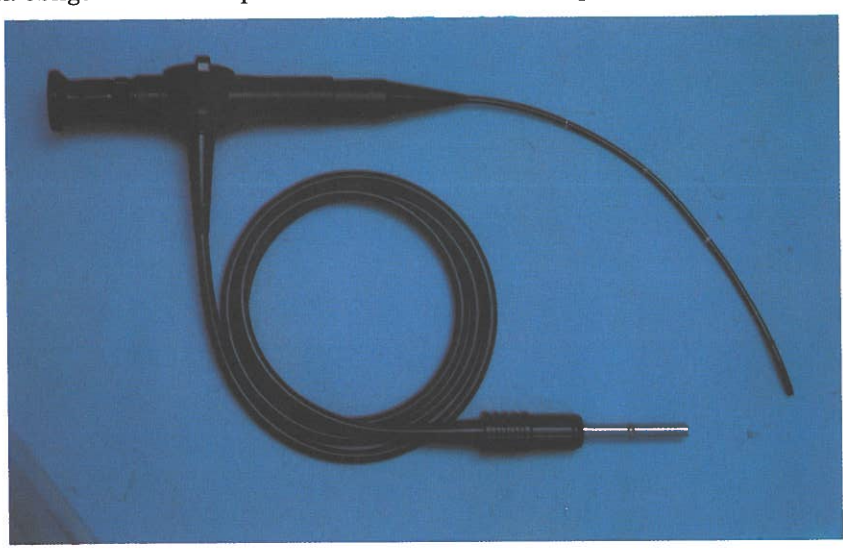

FIG. 2.—*Fibroendoscopio.*

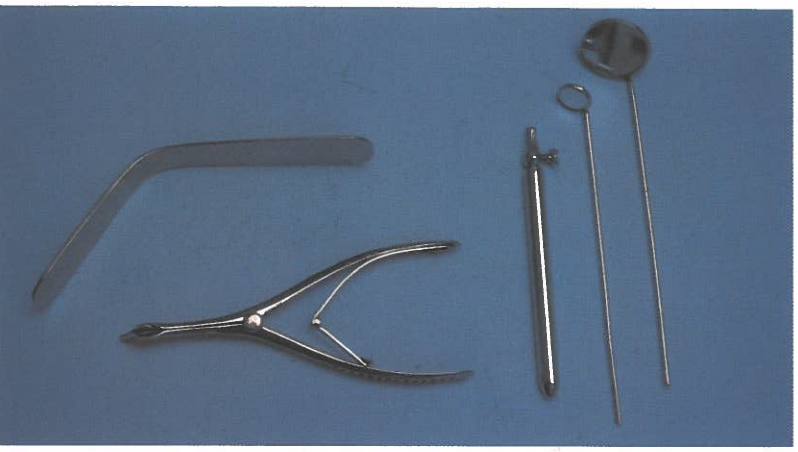

FIG. 3.—*Depresor de lengua. Espéculo de nasal de Killian. Espejitos para visualizar cávum y mango.*

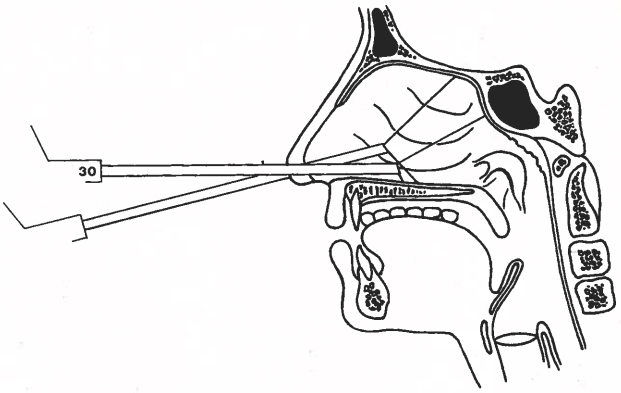

FIG. 5.—*Angulo de visión de la óptica de 30°.*

La presión indebida al introducir el endoscopio, se nota con facilidad, reduciendo así la molestia del enfermo. Exploraremos una fosa nasal derecha: se observa en primer lugar el vestíbulo (fig. 6), el septum anterior y las cabezas de los cornetes inferior (fig. 7) y algo más posterior la del cornete medio (fig. 8). Podemos visualizar con claridad la entrada del meato inferior (fig. 9) y podemos seguir el cuerpo del cornete inferior situándonos en el suelo de las fosas nasales (fig. 10).

Una vez sobrepasada la cabeza del cornete inferior, dirigiendo el endoscopio hacia atrás y hacia arriba, avanzando progresivamente, puede visualizarse la eminencia del agger nasi, la cabeza del cornete medio (fig. 11) y dirigiéndonos hacia el meato, la apófisis unciforme (fig. 12) y la bulla etmoidal (fig. 13). Se prosigue hacia atrás, observando los cuerpos de los cornetes inferior y medio, hasta llegar a las colas y al borde posterior del septum (fig. 14). Atravesando el arco coanal se penetra en la rinofaringe, visualizando el rodete tubárico y la placa faríngea (fig. 15). Girando el endoscopio, se puede ver el rodete tubárico contralateral. Se puede observar asimismo la acción dinámica que tiene la deglución sobre los orificios tubáricos y la presencia de admoides (fig. 16).

Se retira la óptica y se sustituye por la de 70° (fig. 17), con ella y de atrás hacia delante, dirigiendo la visión hacia arriba, se visualizan el techo de las fosas nasales, el cornete superior (figu-

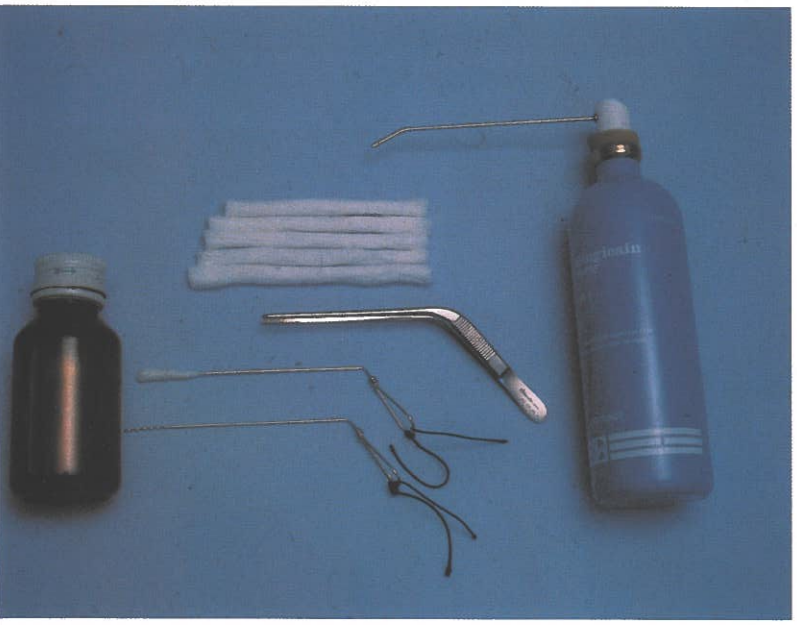

FIG. 4—*Tiras de algodón prensado, portaalgodones. Pinzas acodadas sin dientes, spray de anestesia. Anestesia tópica.*

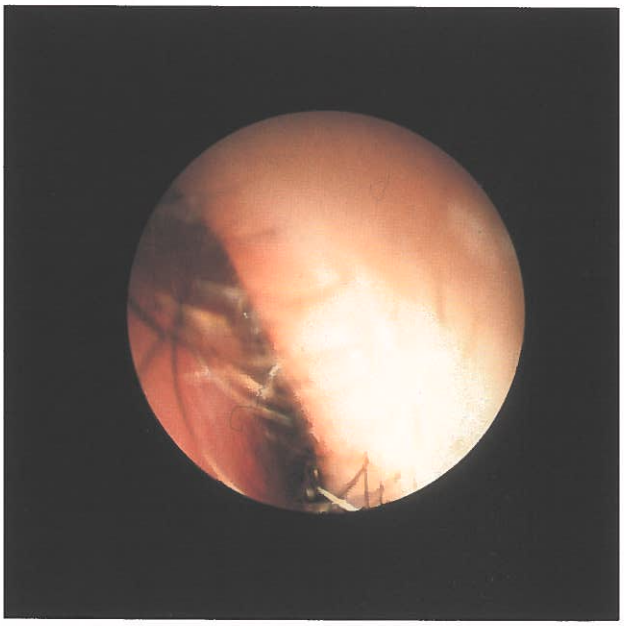

FIG. 6.—*Vestíbulo nasal.*

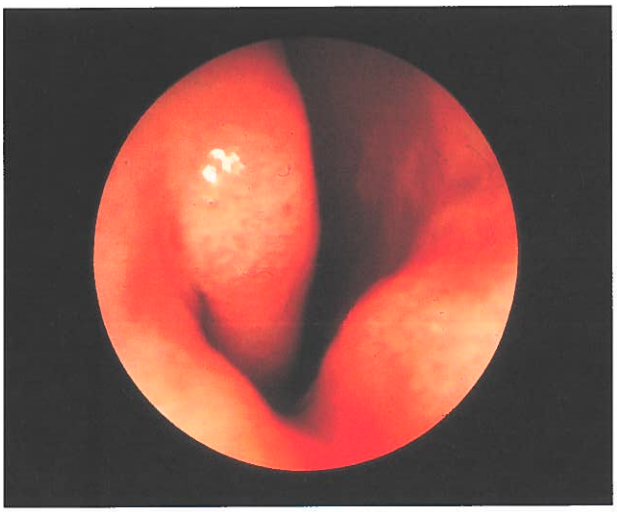

FIG. 7.—*Cabeza de cornete inferior (a la izquierda). Pie de septum (a la derecha).*

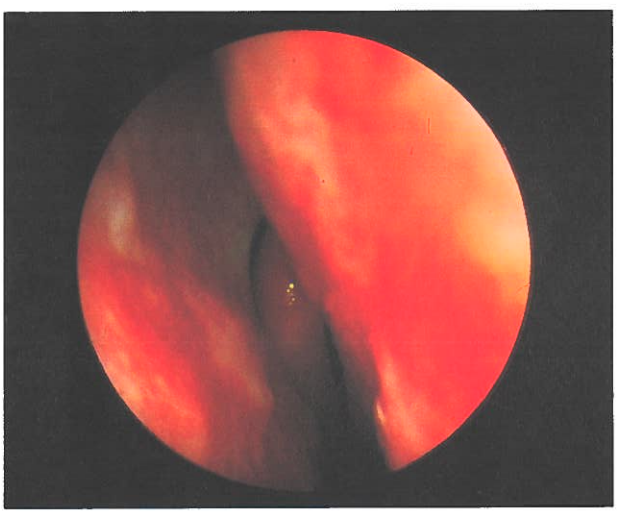

FIG. 8.—*Visión de cuerpo de cornete inferior, cabeza de cornete medio y septum.*

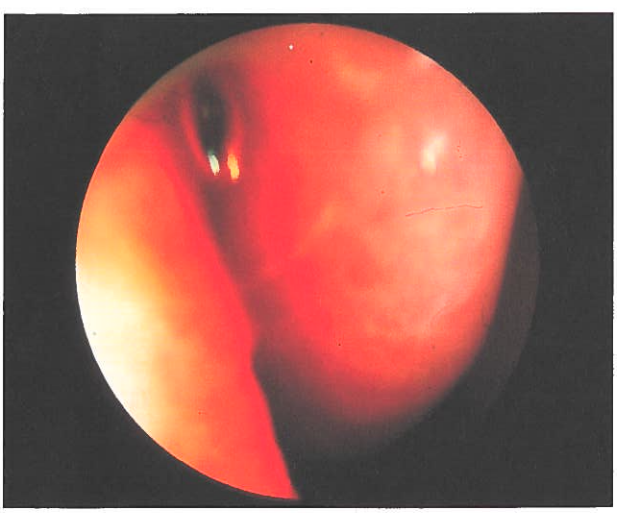

FIG. 9.—*Cornete y meato inferiores.*

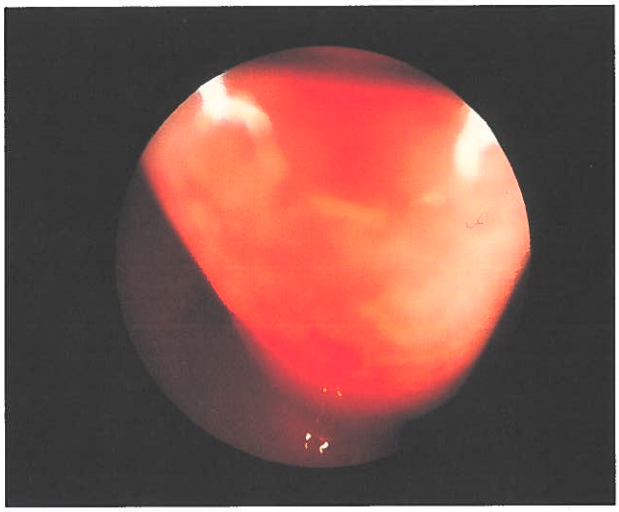

FIG. 10.—*Cuerpo del cornete inferior.*

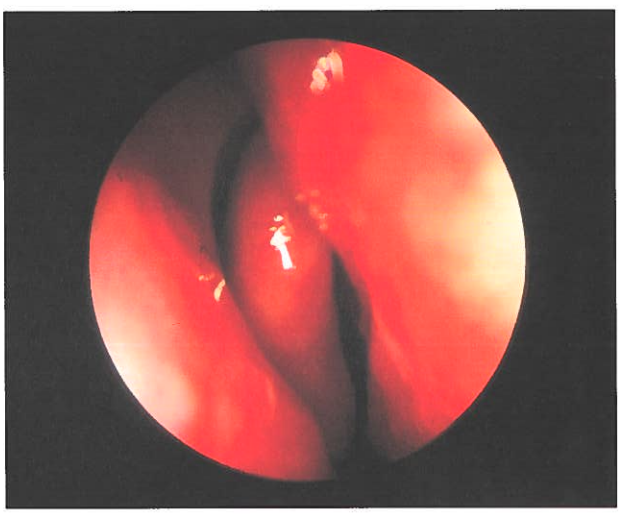

FIG. 11.—*Relieve del agger nasi, cornete medio y septum.*

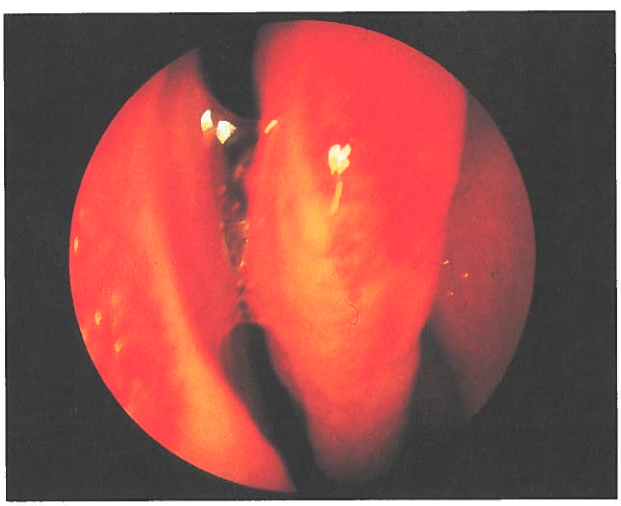

FIG. 12.—*Apófisis unciforme meato y cabeza de cornete medios.*

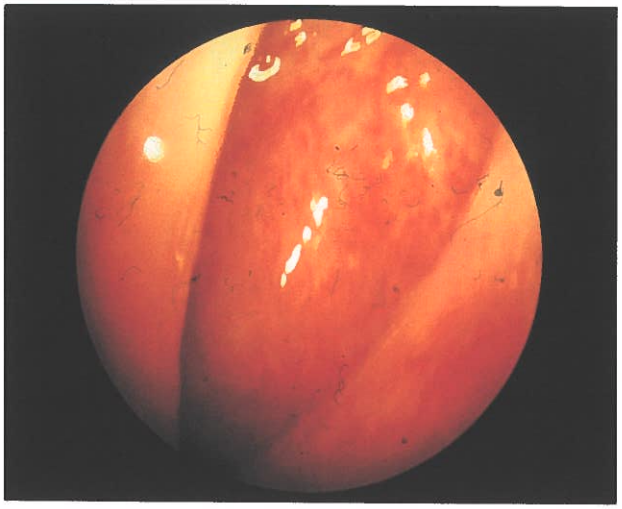

FIG. 13.—*Unciforme-bulla-cornete medio.*

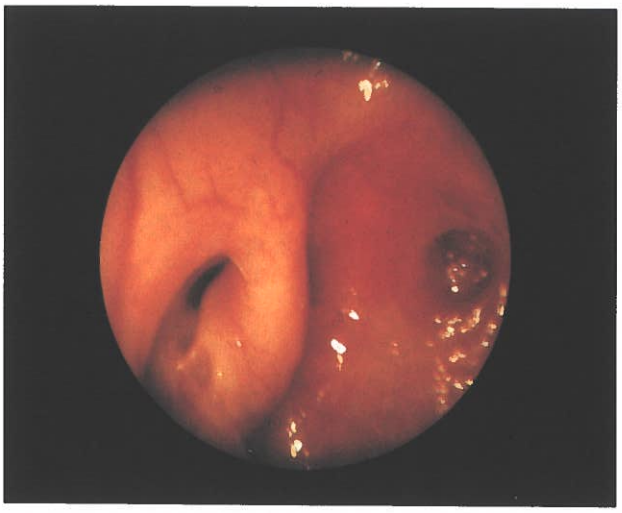

FIG. 15.—*Orificio de la trompa, rodete tubárico, fosita de Rosenmüller y placa linfoide.*

ra 18) y el receso esfenoetmoidal (fig. 19). A continuación se introduce la óptica en el meato medio, luxando el cornete con suavidad desde atrás, y se localiza en la parte más alta y anterior, la zona de confluencia de los tres canales (cornete-unci-bullar), observando los óstiums que allí desembocan (fig. 20). Podemos asimismo visualizar el cuello del cornete medio (fig. 21). Introduciéndonos en el meato inferior de delante a atrás, podemos ver el techo del meato (fig. 22) y a 1 cm. de la entrada, el orificio de drenaje del ductus lacrimal (fig. 23).

Rinofaringoscopia

Para el estudio del cávum es de utilidad el epifaringoscopio. De mayor grosor que los endoscopios nasales y con un ángulo de visión de 90°, se introduce por la boca (colocado en posición invertida) (fig. 24).

El explorador se sitúa a la altura de la boca del paciente, que está sentado. Este permanecerá con la boca abierta y sin sacar la lengua; con la ayuda de un depresor se introduce la óptica, obteniéndose así una visión global del cávum que nos permitirá comprobar si existen asimetrías. Se visualizan el borde posterior del septum, las colas de los cornetes medios e inferiores, los rodetes tubáricos y la placa linfoidea (figs. 25 y 26).

En caso de exceso de reflejos o de dificultades anatómicas (velo del paladar flácido), se pulveriza la orofaringe con un aerosol anestésico, y si a pesar de ello la exploración no fuera posible, colocaremos un retractor del velo del paladar.

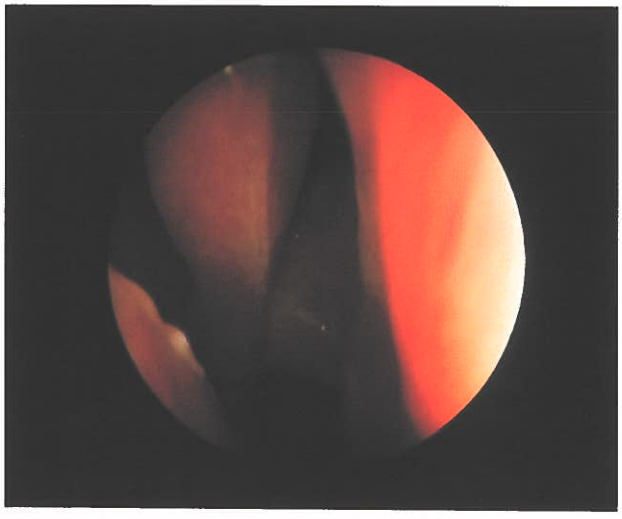

FIG. 14.—*Cola de cornete medio, reborde coanal superior y septum.*

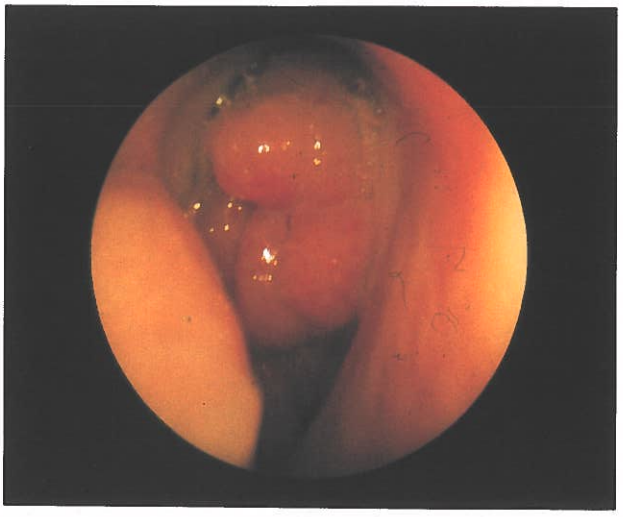

FIG. 16.—*Cola de cornete inferior. Hipertrofia adenoidea. Borde caudal del septum.*

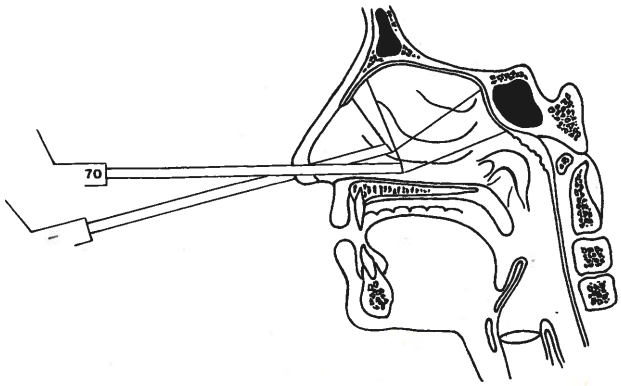

FIG. 17.—*Angulo de visión de la ótica de 70°.*

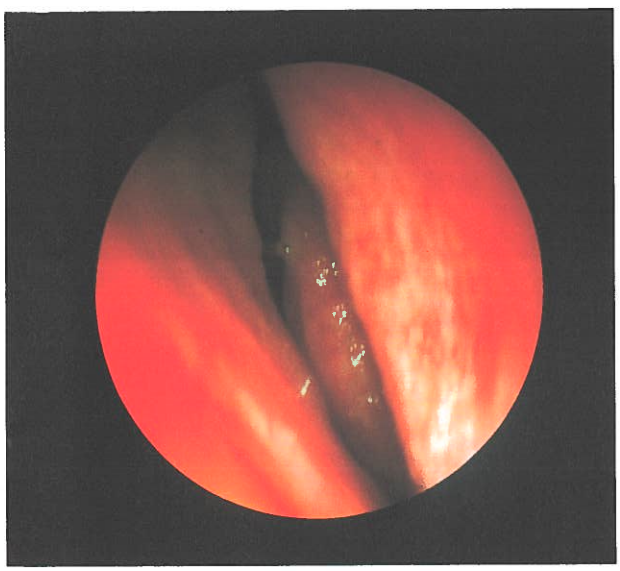

FIG. 18.—*Cornete y meato superiores.*

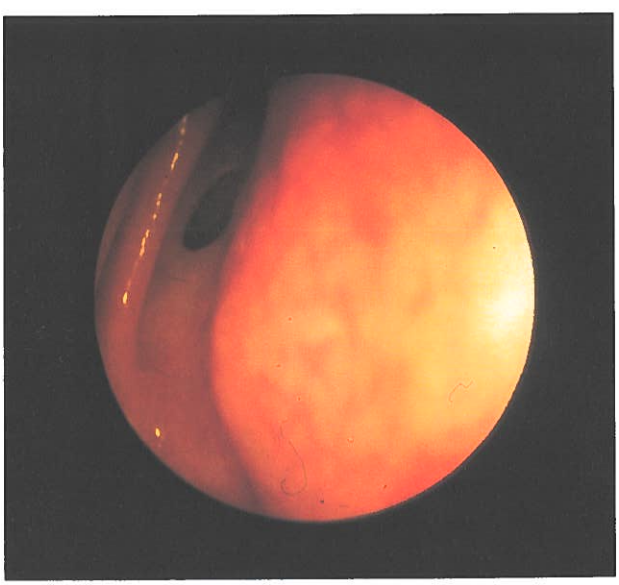

FIG. 19.—*Receso esfenoetmoidal y óstium esfenoidal.*

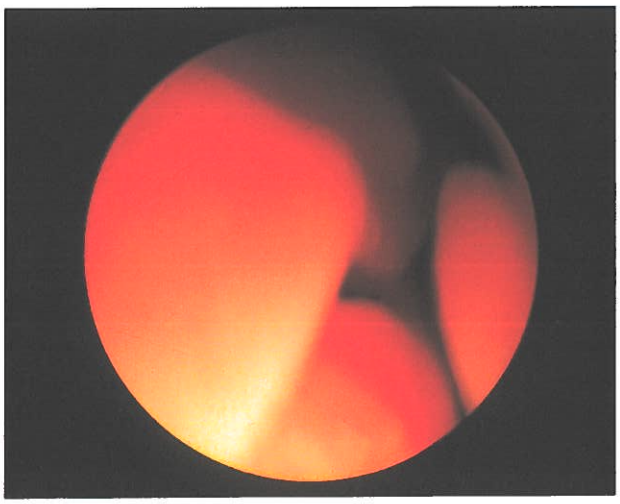

FIG. 20.—*Encrucijada bullar.*

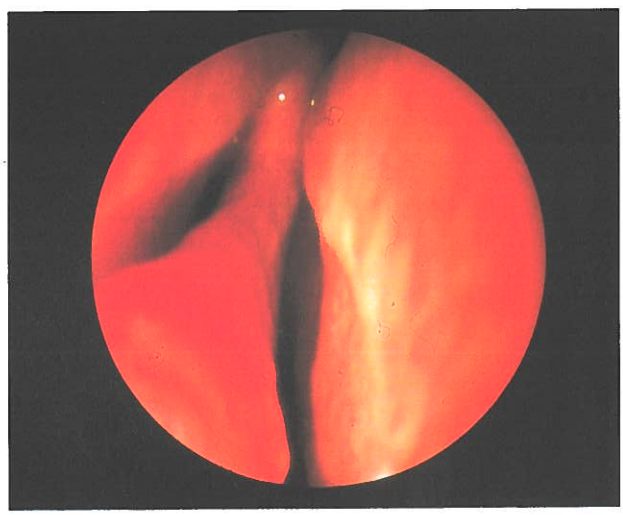

FIG. 21.—*Raíz del cornete medio.*

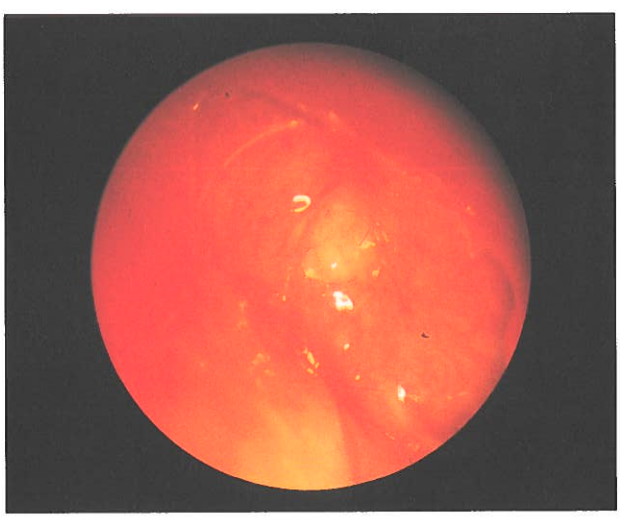

FIG. 22.—*Techo del meato inferior.*

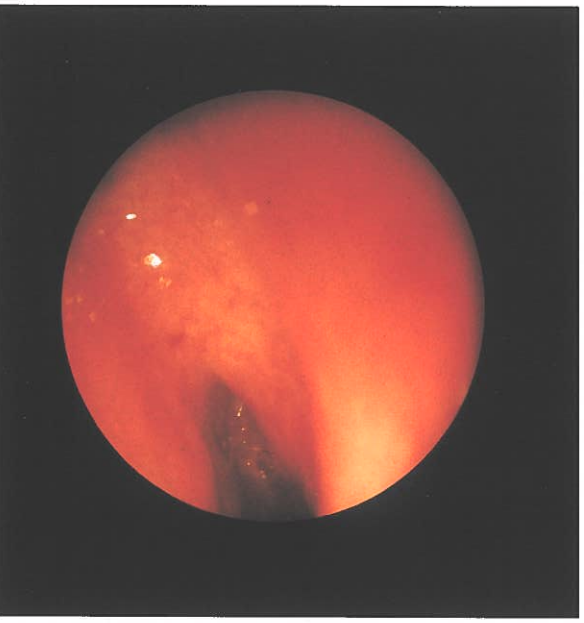

FIG. 23.—*Ostium del ductus lacrimal.*

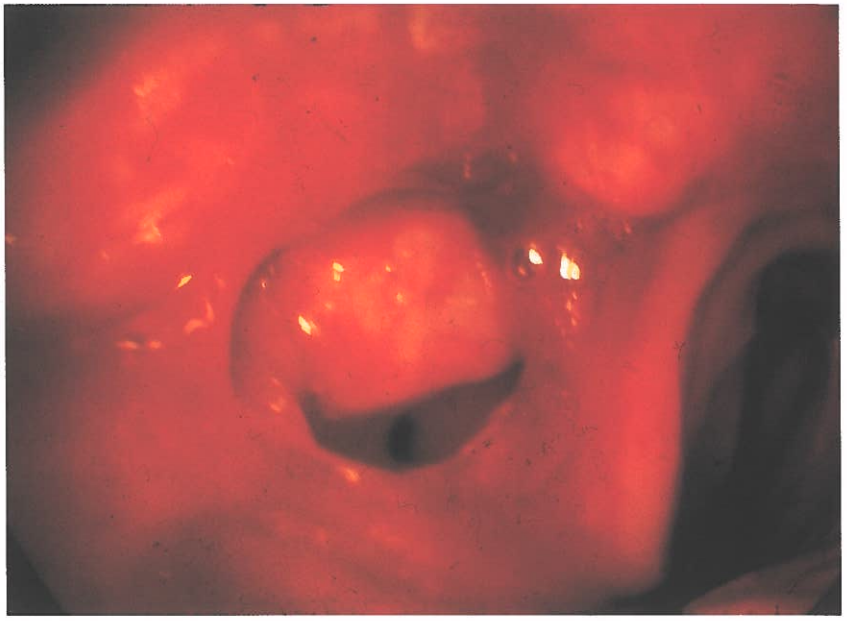

FIG. 25.—*Cávum asimétrico. Coana izquierda normal. Coana derecha ocupada por un carcinoma.*

Se puede igualmente utilizar para la exploración de las fosas nasales y del cávum un fibroscopio de exploración laríngea. Su principal ventaja radica en la movilidad de su punta, que nos permitirá en ocasiones introducirnos en el seno maxilar a través de óstiums accesorios o meatotomías.

Exploración sinusal

Para su realización se introduce un portaalgodones en el meato inferior y se rodea éste con tiras de algodón empapadas en anestesia tópica.

Se introduce el trocar de punción en el meato inferior unos milímetros por detrás de la entrada (en la porción más elevada del meato). Se desplaza el mango hacia la cara y se apunta hacia el canto externo del ojo, se ejercerá una presión constante y con pequeños movimientos de rotación atravesaremos el septum internasosinusal (fig. 27). Se retira el mandril y se introduce la óptica de 30° (fig. 28). Observamos el estado de la mucosa y si hay secreciones en su interior, ya que las podemos recoger para su estudio (figs. 29, 30, 31 y 32) o in-

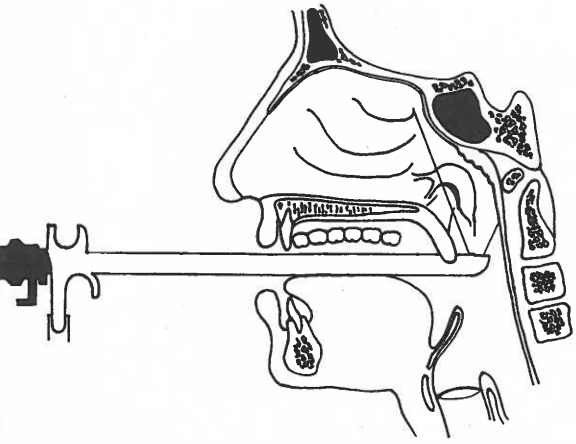

FIG. 24.—*Visión del cávum mediante epifaringoscopio.*

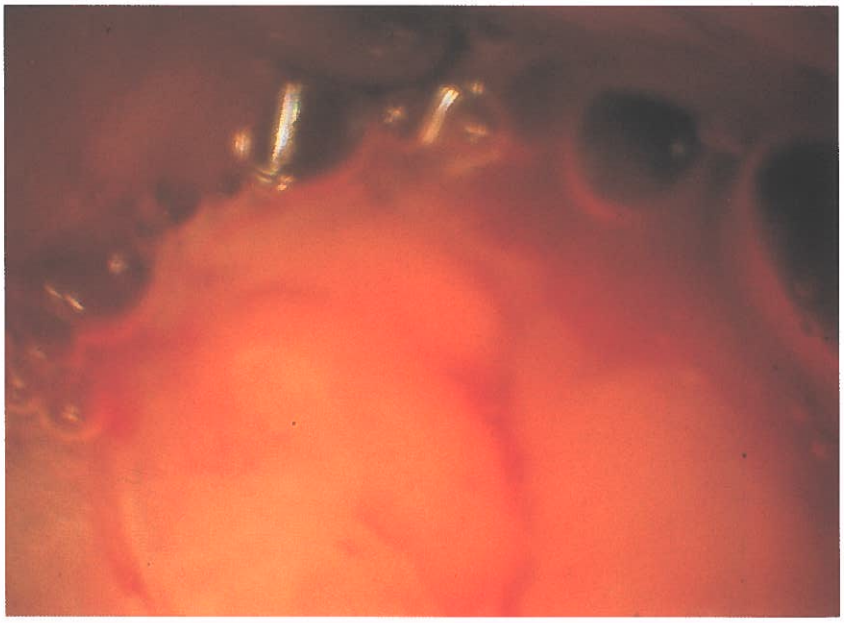

FIG. 26.—*Cávum ocupado por una hipertrofia adenoidea obstructiva.*

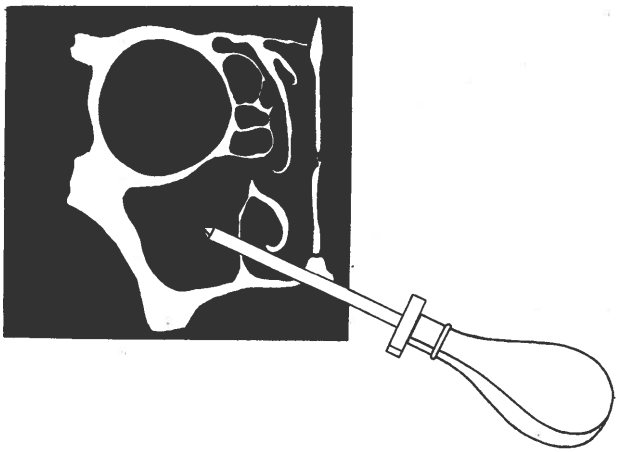

FIG. 27.—*Punción diameática.*

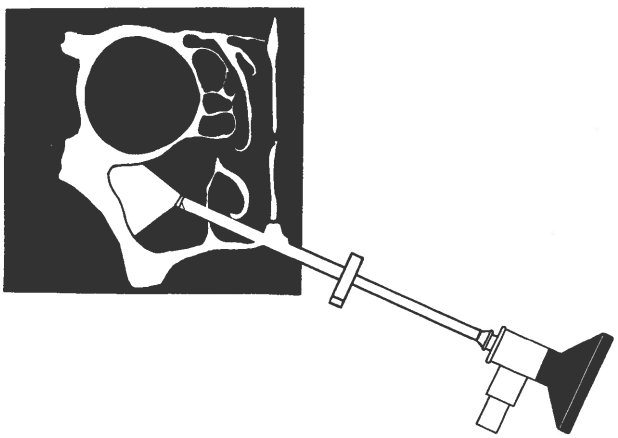

FIG. 28.—*Visión del seno introduciendo el endoscopio a través del mandril.*

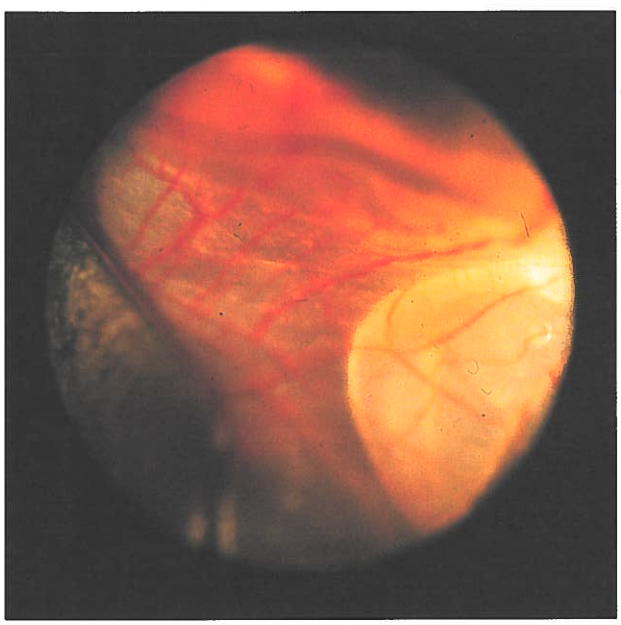

FIG. 29.—*Imagen de una formación quística intrasinusal.*

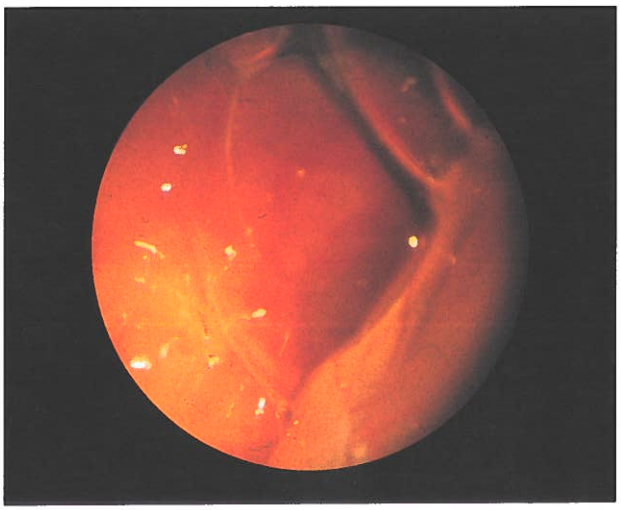

FIG. 30.—*Secreción seromucosa.*

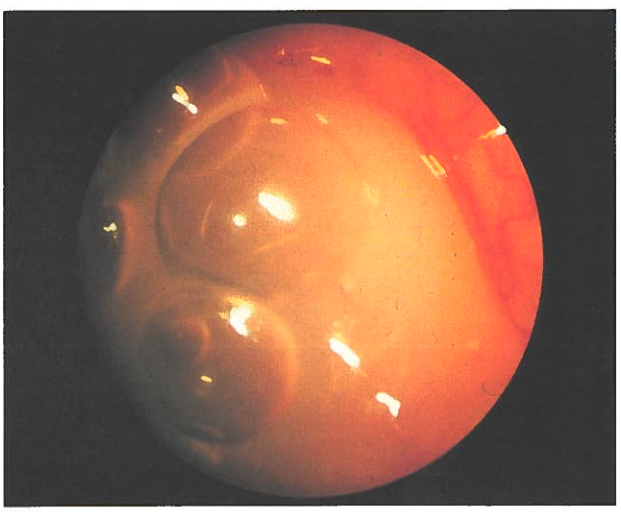

FIG. 31.—*Secreción mucopurulenta.*

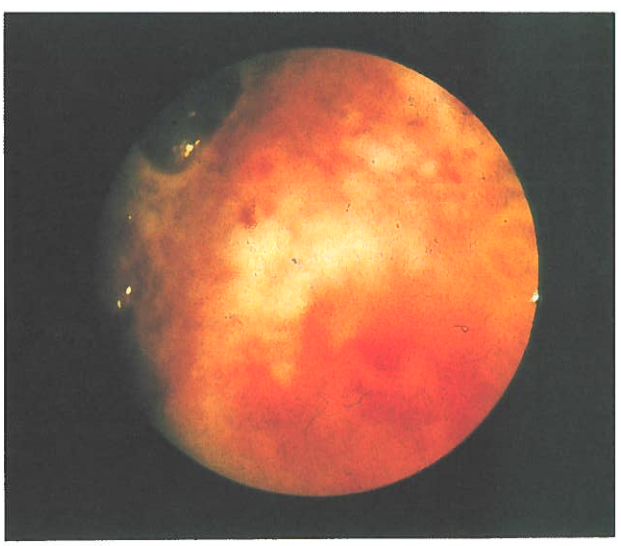

FIG. 32.—*Secreción purulenta.*

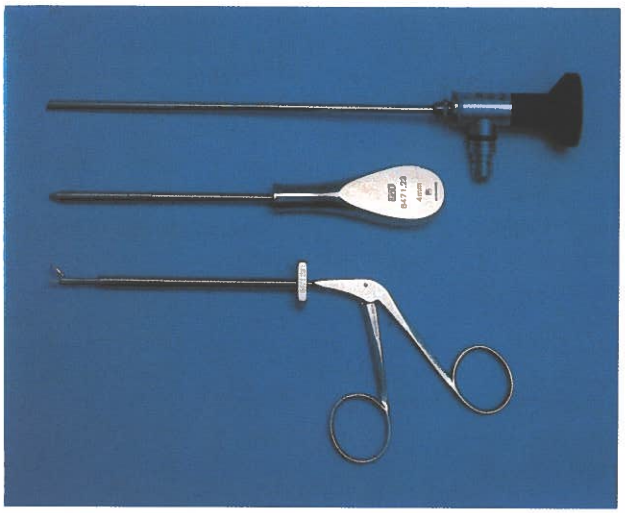

FIG. 33.—*Endoscopio. Trocar de punción. Pinza de biopsia introducida a través del mandril.*

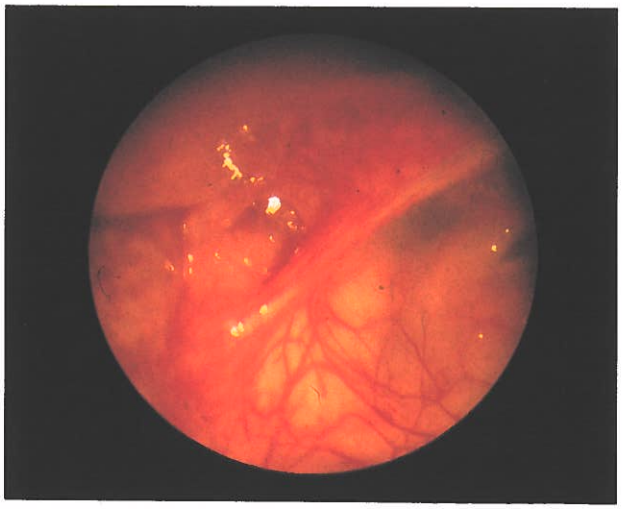

FIG. 34.—*Relieve del paquete vasculonervioso infraorbitario.*

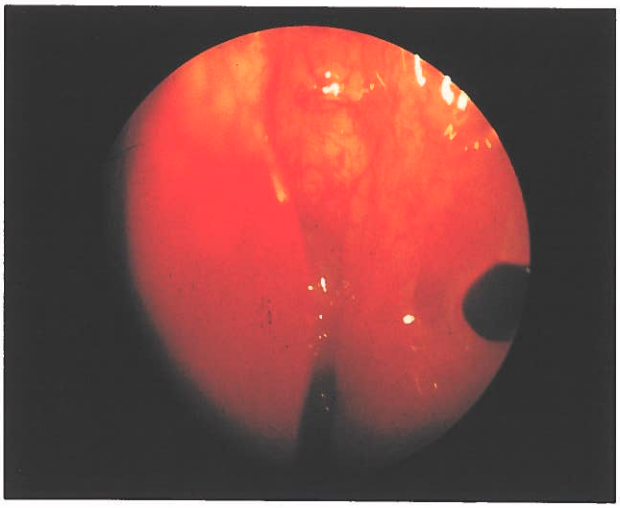

FIG. 35.—*Visión del canal de drenaje del seno maxilar (arriba) y de un óstium accesorio (a la derecha).*

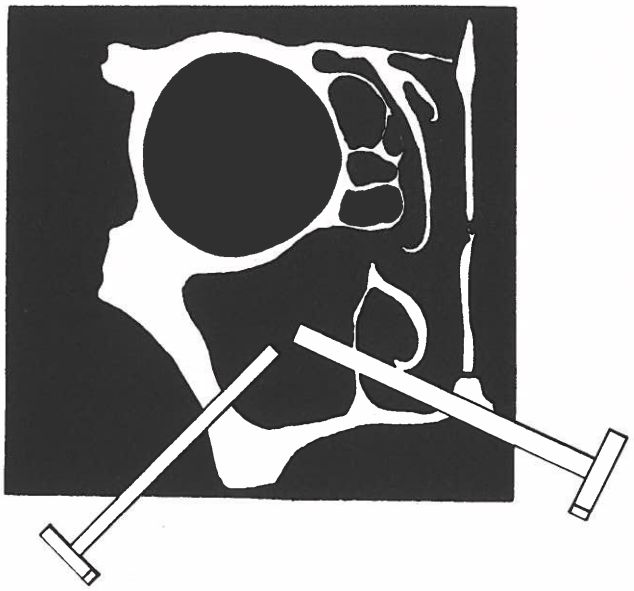

FIG. 36.—*Doble punción.*

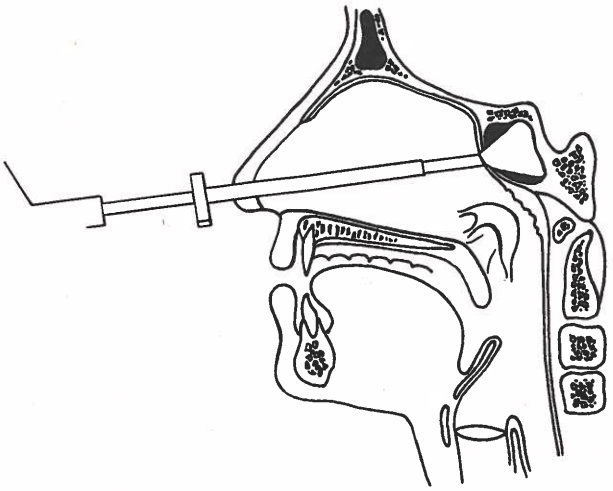

FIG. 37.—*Endoscopia del seno esfenoidal.*

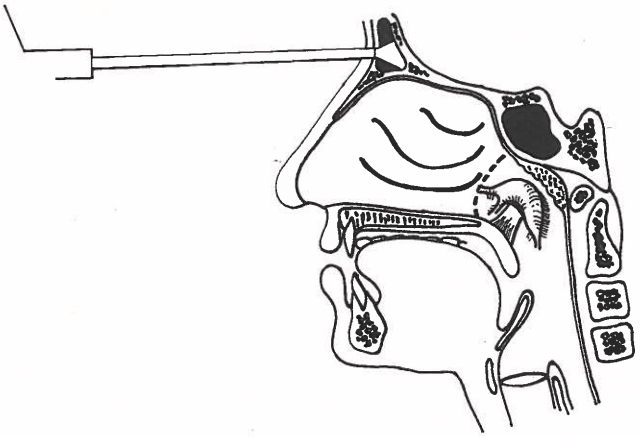

FIG. 38.—*Endoscopia del seno frontal.*

troduciendo una pinza podemos realizar biopsias (fig. 33).

El estudio se completa con la óptica de 70°. El giro de las ópticas nos permitirá ver casi al completo la estructura del seno (figs. 34 y 35).

Se puede también utilizar la fosa canina para realizar la endoscopia del seno maxilar.

La doble punción nos permite controlar bajo visión directa la toma de biopsias (fig. 36).

La endoscopia del seno esfenoidal se puede realizar directamente a través del óstium cuando esto sea posible o bien introduciendo la óptica junto con el mandril se dirige éste hacia la pared anterior del seno esfenoidal, cerca del septum y aproximadamente 1 cm. por encima del reborde coanal. Se retira la óptica sin desplazar el mandril y a través de éste se introduce el trocar, puncionando la pared y atravesándola con pequeños movimientos de rotación. Es necesario conocer bien el tamaño del seno antes de esta operación, por lo que es necesaria la práctica previa de una TC axial y coronal (fig. 37).

La endoscopia del seno frontal de escasas indicaciones debe hacerse en quirófano, bajo anestesia general y tener una radiografía en proyección nasomentoplaca para saber con exactitud el tamaño del seno. El abordaje del seno se realiza con una pequeña incisión transcutánea y después de fresar un orificio de más de 4 mm. de diámetro, se introducen las diferentes ópticas para la visualización del seno (fig. 38).

Exploración por imagen de los senos paranasales

M. DE JUAN DELAGO, E. GUARDIA MAS y J. RUSCALLEDA NADAL

En la actualidad se dispone de múltiples técnicas de imagen para el estudio de las fosas nasales y senos paranasales. Dependiendo de las estructuras que se necesite valorar y de la sospecha clínica, utilizaremos la técnica más apropiada para su estudio, aunque una técnica no excluye las otras, ya que en muchos casos son complementarias.

Las técnicas de las que disponemos son: la radiología simple, la tomografía convencional (lineal y pluridireccional), la tomografía computadorizada (TC), la resonancia magnética (RM) y la angiografía. Vamos a hacer una descripción elemental de cada una de estas técnicas y de sus indicaciones en diversas patologías.

RADIOLOGIA SIMPLE

En esta técnica todas las estructuras radioopacas que están situadas entre el tubo de rayos X y la placa radiográfica, en la que se recoge la imagen, quedan reproducidas superpuestas unas sobre otras. Por este motivo se han descrito muchas proyecciones que intentan eludir la superposición de las diversas estructuras de la cara y del cráneo.

Unicamente con tres de las distintas proyecciones descritas para el estudio de los senos paranasales se puede obtener suficiente información, para efectuar una aproximación inicial de conjunto a la patología sinusal, antes de pasar a otros estudios por imagen. Las proyecciones frontales útiles son la de Waters o nasomento placa y la de Cadwell o posteroanterior estricta. También se utiliza una proyección lateral o de perfil.

La proyección de Waters es la que permite una mejor valoración de los senos maxilares (fig. 1).

La proyección de Cadwell es la mejor para valorar las celdas etmoidales y los senos frontales (fig. 2). Los senos frontales también son visibles en la proyección de Waters.

La proyección de perfil permite visualizar el seno esfenoidal y también los límites anterior y posterior de los senos maxilares y frontales (fig. 3).

Se debe recordar que en estas proyecciones radiográficas todas las estructuras faciales se superponen en un plano y es difícil distinguir bien los límites y extensión exacta de las lesiones, sobre todo cuando sobrepasan las paredes óseas y se extienden a los tejidos blandos adyacentes.

También es importante recordar que sólo se deben efectuar las radiografías absolutamente imprescindibles, sobre todo en la región de que estamos tratando, ya que la radiación a la que se somete al cristalino puede ser importante y la cantidad de radiación que recibe el organismo humano en alguna de sus partes es acumulativa a lo largo de la vida. El cristalino es una de las partes del organismo más sensible a la radiación X.

Hay que tener en cuenta que en los niños hasta los dos o tres años los senos paranasales todavía están poco neumatizados y la «ocupación» de los

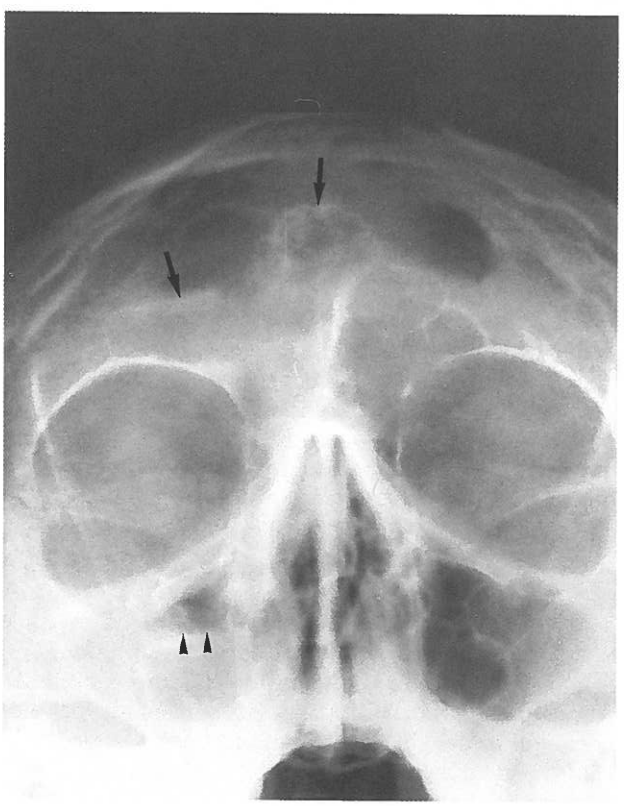

FIG. 1.—*Radiografía en proyección de Waters de un paciente con clínica de sinusitis de repetición en fase aguda. Se aprecia una ocupación casi total del seno maxilar derecho con un nivel hidroaéreo en su interior (puntas de flecha) que indica la presencia de líquido. Existe también afectación de la mucosa en el seno frontal ipsilateral, visible por una menor transparencia del mismo y unas paredes mal definidas (flechas) si lo comparamos con el seno contralateral.*

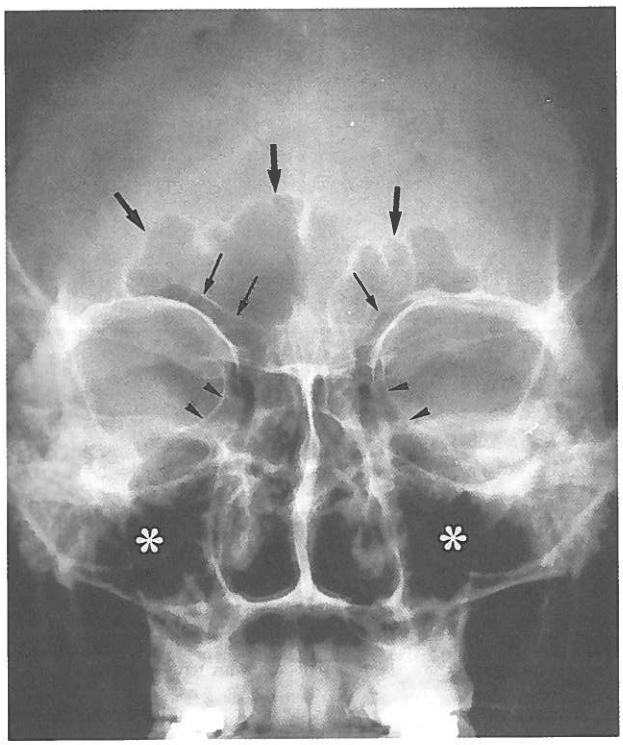

FIG. 2.—*Radiografía en proyeccion de Cadwell en la que se ven bien los senos frontales (flechas grandes) y un receso supraorbitario (flechas pequeñas). La extensión más lateral de las celdas etmoidales posteriores (puntas de flecha) es visible también, pero todas las celdas etmoidales se superponen unas sobre otras. Los senos maxilares (asteriscos) se superponen a la base craneal y no es posible valorarlos bien.*

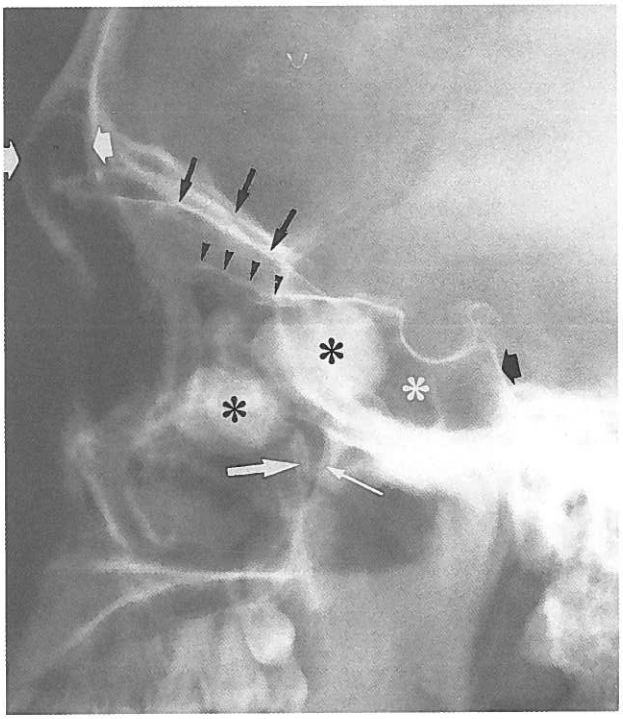

FIG. 3.—*En esta proyección de perfil se ven las paredes anterior y posterior del seno frontal (flechas anchas blancas), el techo de las fosas nasales o lámina cribosa (puntas de flecha) y el techo de las órbitas (flechas grandes). En este paciente existen unos osteomas (asteriscos negros) en la zona etmoido-esfenoidal. El osteoma posterior se extiende al seno esfenoidal (asterisco blanco), que tiene una neumatización tan extensa que llega hasta el clivus (flecha ancha negra). Se ve la pared posterior del seno maxilar que forma la pared anterior de la fosa pterigomaxilar (flecha grande blanca). La pared posterior de este espacio está formada por el borde anterior de la apófisis pterigoides (flecha pequeña blanca).*

mismos es muy poco valorable. Además es discutible el significado patológico de esas imágenes de «ocupación» o afectación de la mucosa sinusal cuando se encuentran en un estudio por imagen.

En los pacientes a los que previamente se les ha practicado cirugía, sobre todo si la cirugía ha sido múltiple, las imágenes de la radiología simple son de muy difícil interpretación, proporcionan muy pocos datos de interés y se puede prescindir de ellas en la mayoría de los casos.

La radiología convencional sólo permite la valoración de los senos más grandes; sólo con ella no es posible valorar las pequeñas estructuras óseas y los cambios mucosos de las celdas etmoidales y de la pared lateral de las fosas nasales. Precisamente son estos pequeños detalles anatómicos los que tienen más interés para el cirujano ORL y sobre todo cuando se va a practicar cirugía endoscópica.

TOMOGRAFIA LINEAL Y PLURIDIRECCIONAL

Estas técnicas tienen como finalidad eliminar la superposición de imágenes de las estructuras de una zona que se necesita estudiar con detalle. Para conseguirlo se efectúan cortes de distinto espesor y a distintas alturas. El aparato que se utiliza lleva un tubo de rayos X unido a una placa radiográfica mediante un eje, de forma que se mueven solidariamente el tubo y la placa mientras se está efectuando el disparo y, por tanto, durante la obtención de la imagen.

El distinto espesor de los cortes se consigue con movimientos de distinto recorrido y duración. Cuanto más largo sea el movimiento y su duración, menor es el espesor de corte, y viceversa. Los diversos planos de corte se consiguen cambiando la posición relativa del paciente respecto a la placa radiográfica y al tubo.

Esta técnica, efectuada en distintas proyecciones, permite una valoración más exacta de la compleja anatomía de las fosas nasales y senos paranasales. Con ella es posible valorar bien las estructuras óseas, también se puede valorar el contenido sinusal, aunque la técnica en sí produce artefactos de barrido debidos al movimiento del tubo de rayos X.

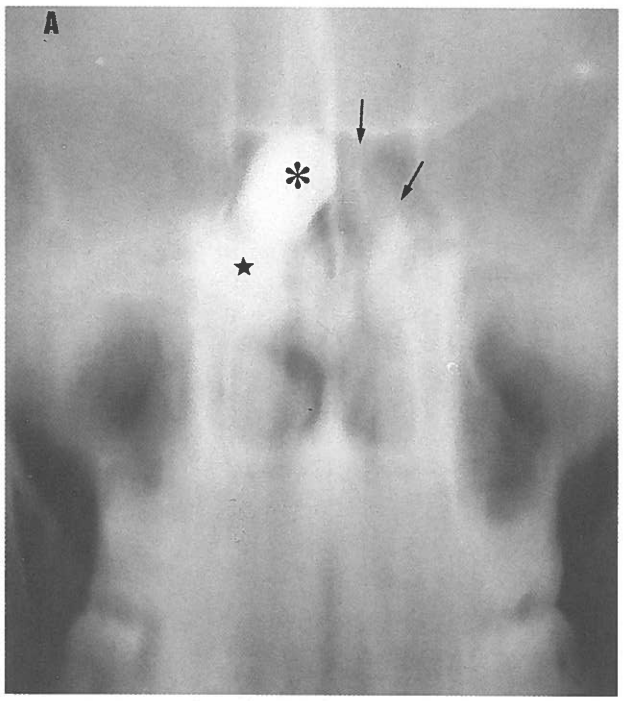

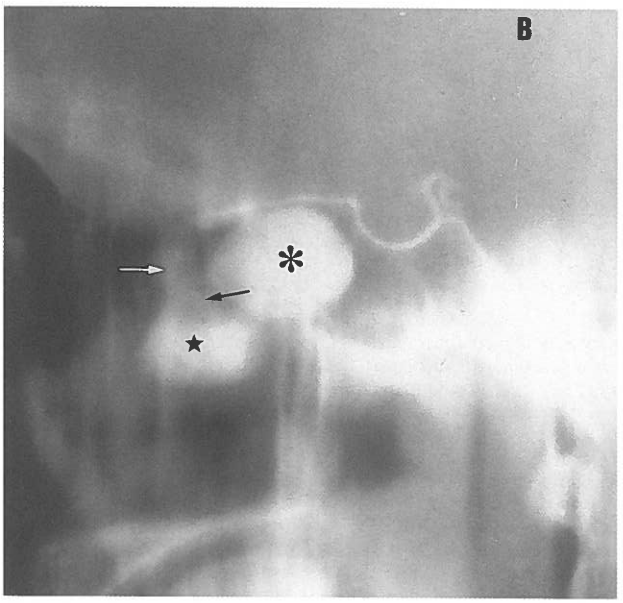

FIG. 4.—*Cortes tomográficos en proyección frontal A y de perfil B. En la proyección frontal quedan bien delimitados los bordes del osteoma mayor (asterisco), que se localiza en el seno esfenoidal derecho. El otro seno esfenoidal parece que está difusamente ocupado (flechas negras). Inferolateral al osteoma se ve una imagen muy densa y mal definida (estrella) que corresponde a un artefacto de barrido producido por el osteoma más pequeño que se ve en la imagen B y en la imagen de perfil simple (fig. 3). En la imagen B se delimita mejor el osteoma pequeño (estrella); por encima de él se aprecian artefactos de barrido (flechas blanca y negra).*

Estos artefactos en ocasiones, dependiendo en parte de las estructuras óseas adyacentes y de la dirección del movimiento del tubo, dificultan la valoracion exacta del contenido sinusal (figs. 4 A y B).

La tomografía lineal y la pluridireccional o de movimientos complejos, que da mejor calidad de imagen, producen una radiación muy importante, mayor que la de la radiología simple. Esta radiación es mayor cuanto mayor sea la calidad de la tomografía y, por tanto, la precisión de la imagen que se quiera. La tomografía lineal ha quedado obsoleta y no debe utilizarse para el estudio de las estructuras faciales. En la actualidad la tomografía pluridireccional ha sido sustituida prácticamente por la tomografía computadorizada (TC), únicamente se utiliza en aquellos centros en los que todavía se dispone del aparato correspondiente y si por algún motivo no es posible efectuar el estudio con la TC.

TOMOGRAFIA COMPUTADORIZADA (TC)

El principio de esta técnica se basa en un tubo de rayos X que gira alrededor del paciente que se quiere estudiar. En el lado opuesto, en lugar de la placa radiográfica convencional, existen unos detectores que recogen y valoran la radiación que atraviesa al paciente y que no ha sido absorbida por éste. Los valores de la radiación no absorbida que se recogen son transformados en una imagen en escala de grises mediante un cálculo de ordenador. En esta escala se representa el aire como una imagen en negro y el calcio (huesos) en blanco; las distintas estructuras del organismo se representan en una escala de grises dependiendo de su composición.

La TC presenta claras ventajas respecto a la tomografía convencional: produce una radiación menor en el paciente, tiene un poder de resolución de contraste mucho mayor que las otras técnicas radiológicas y permite valorar mejor las pequeñas estructuras óseas y a la vez la afectación mucosa, incluso cuando ésta es muy poco importante. Aún es más llamativa la posibilidad de valorar la existencia de asimetrías discretas en la calcificación (esclerosis o descalcificación) de zonas focales o de toda una pared de un seno paranasal, secundarias a un proceso inflamatorio o infeccioso, o a un tumor.

Esta técnica ha representado un avance tan importante en la obtención de imágenes que a sus inventores, Godfrey N. Hounsfield y Allan MacLeod Cormack, se les concedió el premio Nobel. Permite la valoración de las estructuras óseas y a la vez un análisis detallado de las partes blandas del organismo. Con ella se puede analizar la distinta composición de los tejidos y diferenciar la patología que exista en ellos; esto se consigue utilizando distintos

FIG. 5.—*Paciente estudiado por una sinusopatía crónica izquierda. En la imagen de la izquierda se aprecia una ocupación parcial de las celdas etmoidales anteriores y del seno maxilar (flechas negras). Se aprecia también una gran diferencia en el grosor de las láminas papiráceas y del suelo de las órbitas que se ven más densas en el lado izquierdo (flechas largas blancas) en relación con la afectación mucosa sinusal. Esto se debe a una reacción esclerosante secundaria al proceso inflamatorio crónico. En la imagen de la derecha, fotografiada con ventana ósea, se delimita mejor la interfase entre el aire y el engrosamiento mucoso. El grosor de las paredes óseas que se ve es más real. En estas imágenes también se ve: 1: paladar duro; 2: arcada dentaria superior; 3: techo de la órbita; 4: techo del etmoides, y 5: lámina cribosa. En el interior de la órbita se ve el globo ocular (asterisco) y los músculos extrínsecos (flechas blancas cortas) rodeados por la grasa orbitaria.*

FIG. 6.—*Imagen de un topograma de perfil con el paciente en posición de prono, en el que se aprecia la localización de los cortes efectuados, señalados por líneas de puntos. Se ve la numeración empezando en el seno frontal y el último corte a nivel del seno esfenoidal.*

programas de cálculo de la imagen que se aplican según la estructura y el tipo de patología que queramos estudiar y también variando los parámetros con los que se fotografían las imágenes. Por ejemplo, cuando se utilizan parámetros (ventanas) para valorar el hueso, se ve también mejor la interfase aire-tejidos blandos y, por tanto, los posibles niveles líquidos, dato de interés en el estudio de la patología sinusal (fig. 5).

Para programar los cortes que se quieren efectuar, el nivel donde van a hacerse y la orientación con la que deseamos efectuarlos, se puede practicar una radiografía digital de perfil o en proyección anteroposterior en el mismo aparato. Esta radiografía digital de localización se denomina topograma. Al finalizar el estudio podemos saber dónde se han practicado los diversos cortes y con qué incidencia (fig. 6). En el topograma es también posible efectuar medidas de distancias y ángulos entre diversos puntos y estructuras, que pueden ser útiles en algunos casos (fig. 7).

En el estudio con TC se pueden valorar todos los senos paranasales, el paladar duro y la arcada dentaria superior. En los cortes que incluyen estas estructuras se ven a la vez la base craneal y las órbitas (fig. 5) y en los cortes más posteriores o en los axiales se ve la nasofaringe. De esta forma todas las áreas que pueden producir patología por extensión a las cavidades nasosinusales están incluidas en el estudio.

Dependiendo del tipo de patología que se vaya a valorar, el estudio TC se efectúa de distinta forma: con el paciente en posición supina (cortes axiales) o en prono (cortes coronales). Los cortes coronales son esenciales cuando se quieren valorar bien las celdas etmoidales y la región osteomeatal. También son esenciales si se quieren valorar posibles extensiones de lesiones tumorales nasales o etmoidales a órbitas o a la fosa craneal anterior.

Si existe un proceso infeccioso agudo en los senos paranasales el examen TC es sólo útil para valorar posibles complicaciones orbitarias o intracraneales de la afección sinusal. No es útil, en cambio, para

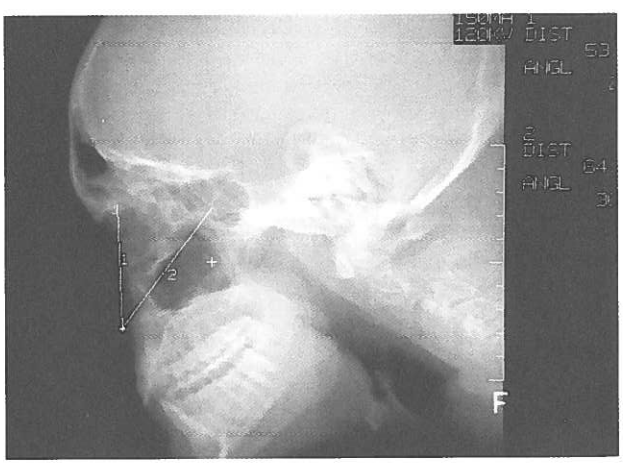

FIG. 7.—*Imagen del topograma de un paciente en el que se ha medido la distancia entre la espina nasal y la zona del receso frontal (1) y la parte anterior del seno esfenoidal (2). En la derecha de la imagen se aprecia la distancia expresada en milímetros y el valor de los ángulos respecto al eje vertical en este caso.*

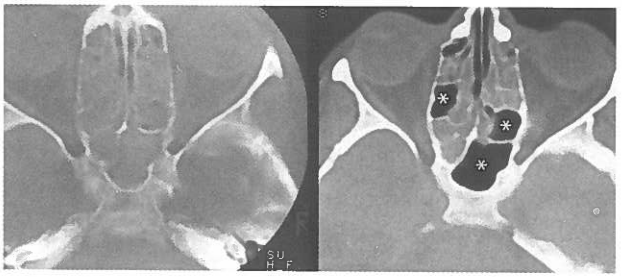

FIG. 8.—*En la imagen TC con cortes axiales de la izquierda se observa la ocupación de todos los senos paranasales en una paciente con una poliposis grado IV de fosas nasales. Se inició tratamiento médico y se decidió efectuar tratamiento quirúrgico al no mejorar completamente la paciente. Seis meses después, el día antes de la cirugía, se practicó una TC de control y se vio que había mejorado de forma importante la afectación de los senos (imagen de la derecha con asteriscos en los senos libres de patología). Debido a este hallazgo se efectuó una cirugía más limitada.*

valorar la propia afección sinusal. Esto es así porque en fase aguda existe un engrosamiento de los tejidos blandos, por la inflamación y/o edema junto con secreciones seromucosas, que ocupan una gran parte o la totalidad de los senos. Estos cambios no permiten analizar bien las alteraciones patológicas subyacentes en las áreas clave de la pared lateral de la fosa nasal, que con frecuencia son la causa del proceso agudo o de reinfecciones repetidas.

En los casos de poliposis múltiples, cuando se efectúa el estudio TC de las fosas nasales y senos paranasales, es importante que el paciente haya seguido un tratamiento que elimine el edema mucoso y los cambios secundarios al mismo. Así es posible valorar sólo las lesiones que no mejoran con el tratamiento y que van a ser el objeto del posible tratamiento quirúrgico si es necesario. En estos casos en que se va a practicar cirugía endoscópica es importante que el estudio TC se efectúe lo más próximo posible al momento de la cirugía y que el paciente esté en tratamiento médico, de esta forma podemos valorar la extensión de la afectación sinusal justo antes de la intervención (fig. 8).

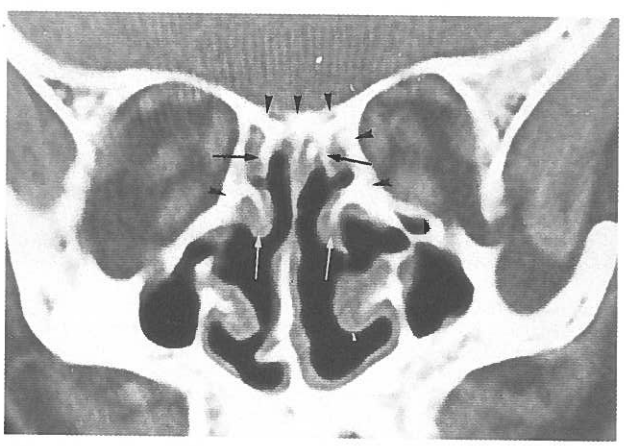

FIG. 9.—*Imagen TC de un paciente al que se le había practicado repetidamente cirugía previa bilateral por procesos inflamatorios múltiples. Se observa la ausencia de gran número de tabiques etmoidales (flechas negras) y parte de los cornetes medios (flechas blancas). Existe una importante esclerosis de todas las paredes, incluidas las láminas papiráceas, el techo del etmoides y las láminas cribosas (puntas de flecha).*

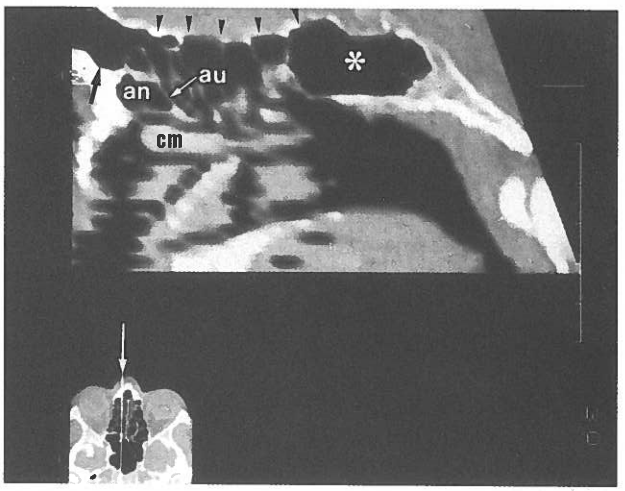

FIG. 10.—*En la imagen TC se ve una reconstrucción sagital efectuada, a partir de cortes axiales, en el plano paralelo a la línea media señalado en la imagen pequeña inferior (flecha blanca). A la izquierda de la imagen se ve el seno frontal (flecha negra) y a la derecha el seno esfenoidal (asterisco). Se puede ver bien la continuidad entre el techo de las celdas etmoidales y el seno esfenoidal (puntas de flecha) en este plano que está próximo a la línea media. Se identifican el cornete medio (cm), la apófisis unciforme (au) y unas celdas del agger nasi (an).*

El estudio TC ha supuesto una gran ayuda para estudiar a los pacientes previamente operados, ya que permite valorar la extensión de la cirugía y el estado en que están las paredes óseas que separan las fosas nasales y los senos paranasales de las orbitas y de la cavidad craneal (fig. 9).

Con está técnica es posible efectuar reconstrucciones en cualquier plano del espacio a partir de cortes en un plano axial (fig. 10) o coronal (figs. 11 A y B). Estas reconstrucciones permiten valorar detalles anatómicos que ayudan a completar el estudio de un paciente y también nos permiten conseguir ver las imágenes en el plano coronal o en otro plano que por distintos motivos (de constitución, edad, problemas de columna cervical, etc.) no se han conseguido ver con cortes directos. Las imágenes reconstruidas no son tan buenas como las que se obtienen con los cortes directos, aunque están mejorando rápidamente con el progreso de la técnica de los aparatos y de los nuevos programas de cálculo que se utilizan.

Actualmente con los aparatos de la última generación se pueden efectuar recontrucciones 3D (tres dimensiones) a partir de los cortes axiales o coronales que ya se han practicado a un paciente. Estas reconstrucciones pueden hacerse para valorar

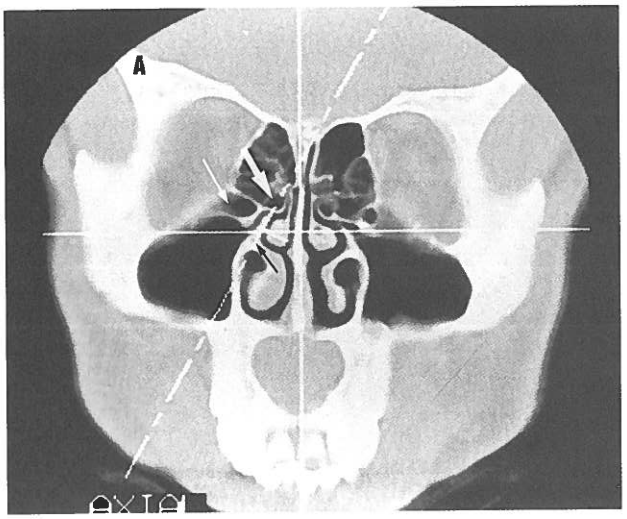

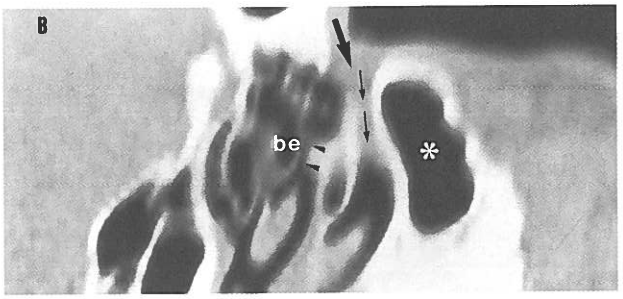

FIG. 11.—*En la imagen A se ve un corte TC coronal. En él se ve una bulla etmoidal pequeña (flecha blanca grande) y una celda de Haller (flecha blanca pequeña). La línea de puntos discontinuos señala el plano en el que se efectúa la reconstrucción, que pasa por la inserción del cornete inferior y la apófisis unciforme (flecha negra). La imagen B es la reconstrucción en el plano elegido; se ve parte del seno maxilar (asterisco blanco), la fosita lacrimal (flecha negra) y el canal lacrimal (flechas pequeñas) que va hasta el meato inferior. También se ve la bulla etmoidal (be) y su relación con la apófisis unciforme (puntas de flecha).*

sólo el hueso, las partes blandas o ambos a la vez y son útiles, o pueden serlo, para una mejor localización y representación espacial de las lesiones en casos de patología traumática (fig. 12), tumoral o de malformaciones congénitas. En la patología infecciosa y/o inflamatoria no tienen una utilidad definida hasta el presente.

Hoy día la TC es la técnica de elección para el estudio de la patología inflamatoria de los senos paranasales, cuando es necesario algún estudio por imagen además de la radiología simple. Es importante practicar un estudio TC de senos paranasales en los pacientes con una clínica de afectación sinusal persistente que no mejoran con un tratamiento correcto y bien efectuado (fig. 13) para descartar un posible tumor subyacente.

IMAGEN POR RESONANCIA MAGNETICA

En esta técnica se utilizan un campo magnético muy potente y ondas de radiofrecuencia emitidas

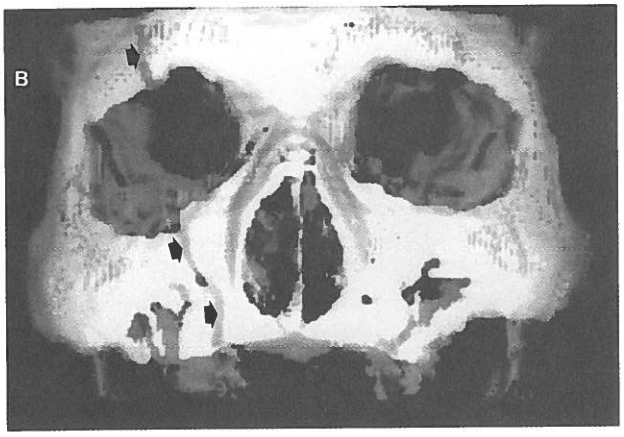

FIG. 12.—*En la imagen A se ven dos cortes TC axiales de un paciente con un traumatismo facial. El de la derecha pasa por el seno frontal y demuestra una fractura que afecta a la pared anterior (punta de flecha) y a la posterior (flecha). En la imagen de la izquierda el corte pasa por el seno maxilar y se ve que la fractura afecta a la pared anterior (punta de flecha) y a la posterolateral (flecha negra). El arco cigomático está íntegro (flecha blanca). En la imagen B se muestra una reconstrucción 3D en visión frontal del mismo paciente, en la que se aprecia la línea de fractura (flechas anchas) y el desplazamiento posterior de la parte lateral de la órbita y seno maxilar respecto del resto del macizo facial. Este desplazamiento posterior se ve mejor en una visión anteroinferior de la reconstrucción 3D como vemos en la imagen C (flechas).*

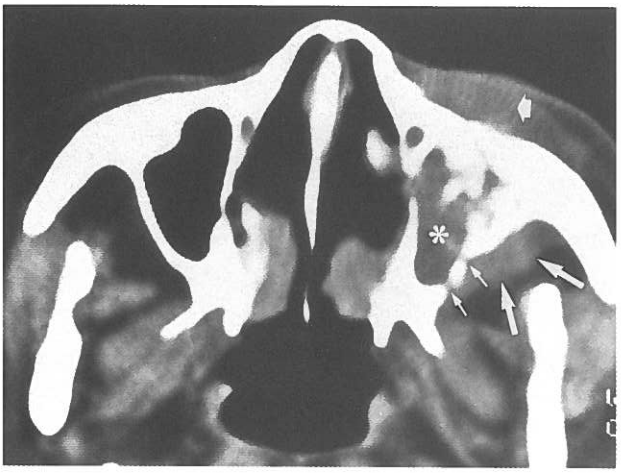

FIG. 13.—*En la imagen se ve un corte axial de TC a nivel de lo senos paranasales de un paciente que presentaba una clínica de afectación del seno maxilar izquierdo de unos meses de evolución. Se aprecia una ocupación del seno maxilar (asterisco) con una alteración en la pared posterolateral (flechas pequeñas) y un crecimiento de la lesión hacia la bolsa grasa de Bichat (flechas grandes). También se ve un aumento de partes blandas sobre la pared anterior del seno (flecha ancha). La imagen es sugestiva de una lesión maligna, tipo carcinoma escamoso, teniendo en cuenta la localización y edad del paciente, como confirmó la biopsia.*

con unas secuencias predeterminadas para la obtención de la imagen en lugar de radiación ionizante.

La imagen que se consigue expresa la concentración de iones de hidrógeno (hidrogeniones) que existe en cada estructura. Mediante cálculos de ordenador se consigue una imagen en la escala de grises, en la que se debe tener en cuenta que el

FIG. 14.—*En la imagen se ve un corte coronal a la izquierda y uno axial a la derecha de una RM de la región facial. Vemos una ocupación total de las celdas etmoidales (asteriscos pequeños) y un engrosamiento mucoso en ambos senos maxilares (flechas pequeñas) claramente mayor en el lado derecho. La imagen que se aprecia en el seno maxilar derecho no es un nivel hidroaéreo, ya que el paciente en esta exploración siempre está colocado en decúbito supino, por tanto si existe un nivel hidroaéreo, sólo se puede ver en los cortes axiales o en los sagitales. En este paciente se aprecia una desviación del tabique nasal (flecha negra), pero no es posible analizar bien la imagen de los tabiques etmoidales y nasal, ya que el hueso no es visible. También se ven el seno esfenoidal (se), la imagen de la arteria carótida interna (flecha blanca grande) a nivel del sifón carotídeo y la ausencia de señal del peñasco en el lado derecho (asterisco grande).*

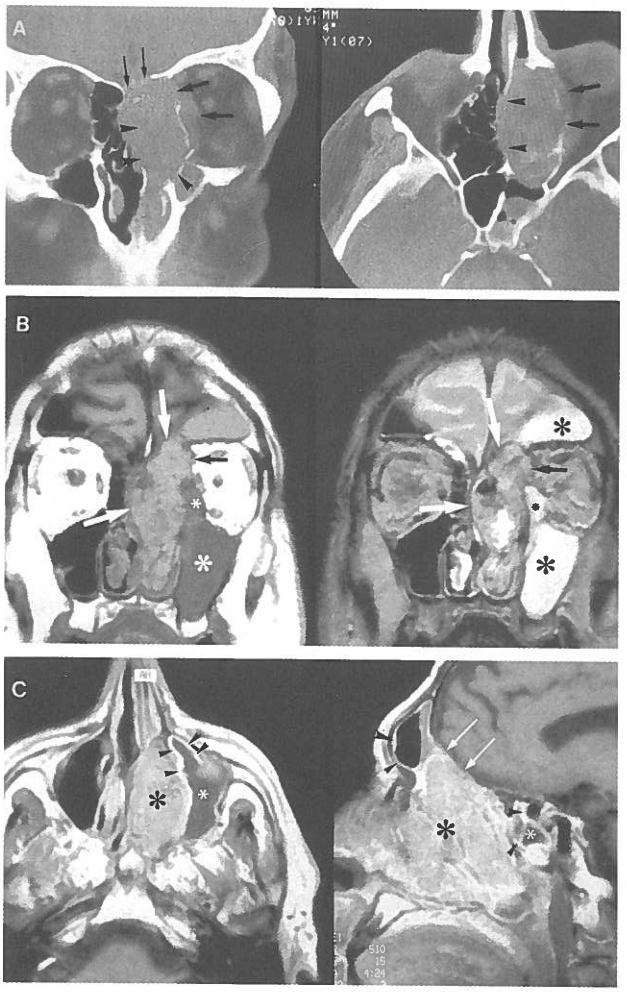

FIG. 15.—*Paciente operado de hipernefroma un año antes en el que se instaura progresivamente una insuficiencia respiratoria en la fosa nasal izquierda. Por endoscopia se apreció una lesión tumoral en esta localización. Se descartó la existencia de otras metástasis. En la imagen A se muestra el estudio TC en el que vemos una ocupación total de la fosa nasal, celdas etmoidales, seno frontal y maxilar y parcialmente del seno esfenoidal. Existe una destrucción de la lámina papirácea (flechas grandes) con invasión de la órbita, destrucción de la lámina cribosa y del techo etmoidal (flechas pequeñas), así como de la pared medial del seno maxilar y del tabique nasal (puntas de flecha). Se practicó una RM para completar el estudio de extensión y valorar la posibilidad de tratamiento quirúrgico. En la imagen B se muestran los cortes coronales efectuados en secuencia ponderada en T1 a la izquierda y en T2 a la derecha. Es posible ver una diferencia evidente entre la lesión de la fosa nasal y la mayor parte de las celdas etmoidales (flechas blancas y negra) y la del seno maxilar (asterisco grande) y alguna celda etmoidal (asterisco pequeño). Esta diferencia es mucho más evidente y llamativa en la secuencia ponderada en T2, en la que se ve que el brillo o señal del seno frontal, maxilar y parte de las celdas etmoidales (asteriscos negros) es mayor que la del resto de los senos paranasales, y representa retención mucosa por obstrucción tumoral de sus drenajes. En la imagen C se muestra un corte axial y uno sagital después de la inyección de un contraste paramagnético, se aprecia un teñido discreto del tumor (asteriscos negros), un teñido importante de la mucosa de los senos maxilar, frontal y esfenoidal (puntas de flecha) con retenciones seromucosas en su interior que no se tiñen (asteriscos blancos). Las flechas grandes blancas señalan una zona sospechosa de infiltración de la meninge de la base del cráneo por el tumor (la cirugía demostró que el tumor estaba pegado a la meninge, pero sin llegar a infiltrarla).*

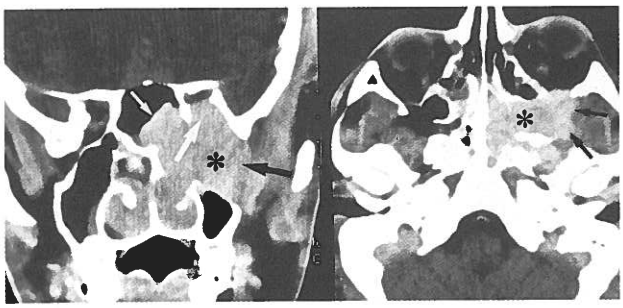

FIG. 16.—*Paciente de dieciséis años con una insuficiencia respiratoria progresiva y epistaxis de repetición en la fosa nasal izquierda. En un examen TC, efectuado con cortes coronales (imagen izquierda) y axiales (imagen derecha), se confirma la existencia de un gran tumor, visto ya por endoscopia, que ocupa la parte posterior de la fosa nasal y que se extiende al seno esfenoidal (flecha blanca pequeña), cávum, órbita (flecha blanca grande) y fosa subtemporal (flechas negras). Se ve que el tumor afecta a la fosa pterigomaxilar (asterisco) y desde allí se extiende hacia las zonas antedichas. Los cortes que se muestran están efectuados después de la inyección de contraste iodado i.v. y muestran un teñido importante de la lesión respecto a las estructuras no óseas de alrededor. Las características de la lesión tumoral, su importante teñido con el contraste y su localización, centrada a nivel de la fosa pterigomaxilar con extensiones a todas las zonas de alrededor, hacen que el diagnóstico más probable sea el de un angiofibroma juvenil.*

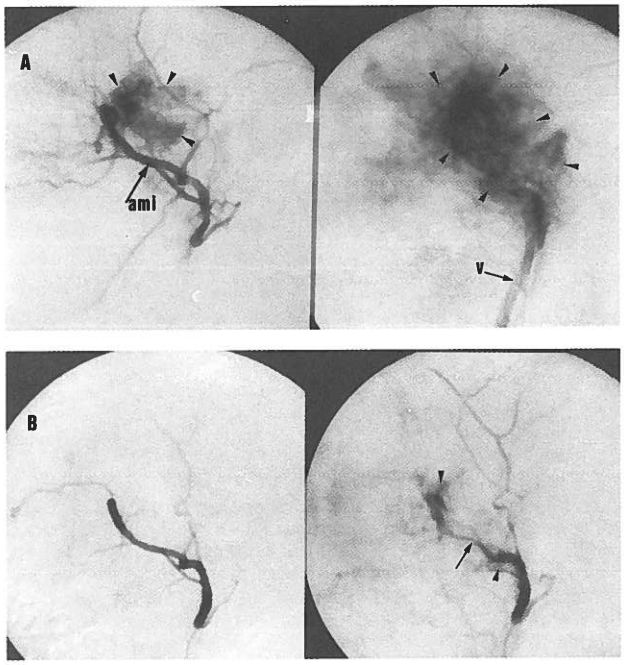

FIG. 17.—*Para completar el estudio del paciente de la figura anterior se le practicó una angiografía, apreciándose una importante vascularización tumoral desde ramas de la arteria maxilar interna (ami). En la izquierda de la imagen a se ve una fase arterial y a la derecha una fase capilar con el teñido del tumor (puntas de flecha) y una vena de drenaje precoz (v). En la imagen B se muestran las mismas secuencias en el tiempo que en la imagen A, arterial la de la izquierda y capilar la derecha, después de la embolización del tumor con partículas no reabsorbibles (ivalón). Se aprecia que el teñido tumoral (puntas de flecha) prácticamente ha desaparecido después de la embolización; la imagen de la derecha, que es de una fase tardía, muestra todavía la arteria maxilar interna (flecha) debido a que por la embolización del lecho tumoral la circulación está retardada.*

hueso macizo, cortical, no da imagen (se ve negro), ya que no tiene hidrogeniones. Los flujos rápidos arteriales o venosos tampoco producen señal, por lo que también se ven en negro en algunas de las secuencias de estudio utilizadas. Estos hechos son así considerados de una forma muy general, ya que dependiendo de las secuencias de estudio que se utilicen, las señales de una misma zona y composición varían y esa variación también es muy útil para valorar los cambios patológicos.

Como ya hemos dicho, el hueso no produce señal. Esto es una desventaja cuando se está estudiando algunas zonas del organismo, ya que, por ejemplo, no es posible analizar las paredes óseas de los senos paranasales (fig. 14). En cambio esta técnica es muy sensible a la detección de patología en las partes blandas y en la médula ósea.

Una ventaja importantísima es que permite estudios en cualquier plano del espacio sin mover al paciente (cortes axiales, coronales, sagitales y oblicuos con cualquier orientación).

La RM es de gran utilidad para el estudio de los tumores de senos paranasales, ya que permite definir exactamente su extensión y consigue diferenciar el tejido tumoral de las retenciones mucosas secundarias a la obstrucción del drenaje sinusal (fig. 15). En estos casos también permite demostrar de una forma clara si existe extensión intracraneal y si hay afectación meníngea o cerebral incluso en fase muy inicial.

También es útil para la valoración de los mucoceles y para hacer el diagnóstico diferencial de éstos con un tumor. En el resto de los procesos infecciosos y/o inflamatorios que afectan sólo a los senos paranasales, aporta menos información que la TC, ya que no permite valorar las paredes óseas.

La RM es una técnica más cara que la TC y que requiere mucha más colaboración del paciente, pues la duración del examen es mucho mayor.

ANGIOGRAFIA

Con esta técnica se estudia la vascularización de las estructuras faciales por las ramas de la arteria carótida externa, bien a través de un cateterismo desde la arteria femoral o bien por punción directa de la arteria carótida primitiva. A través de cualquiera de las dos vías se pueden efectuar estudios selectivos de cada una de las arterias que irrigan las diversas estructuras faciales.

La indicación de utilizar esta técnica en la patología de senos paranasales se da en los casos en que existe un sangrado importante sin una causa

conocida del tipo de una coagulopatía o bien en lesiones que sangran mucho durante su exploración o biopsia. Generalmente se trata de tumores del tipo de los angiofibromas juveniles (fig. 16) o de los hemangiomas cavernosos.

La angiografía, además de proporcionar un mapa de las arterias y venas faciales y de demostrar la vascularización de los tumores, se puede utilizar para la embolización prequirúrgica de tumores muy vascularizados como los angiofibromas. Esta embolización permite posteriormente una cirugía más fácil y limpia y, por tanto, de mayor calidad; como se reduce de forma más o menos importante la vascularización de los tumores (fig. 17), se reduce también la necesidad de transfundir sangre peroperatoria.

BIBLIOGRAFIA

BABBEL, R.; HARNSBERGER, H. R.; NELSON, B.; SONKENS, J., and HUNT, S.: «Optimization of techniques in screening CT of the sinuses». *AJNR,* 12: 849-854, 1991.

BABBEL, R. W.; HARNSBERGER, H. R.; SONKENS, J., and HUNT, S.: «Recurring patterns of inflammatory sinonasal disease demonstrated on screening sinus CT». *AJNR,* 13: 903-912, 1992.

CARTER, B. L.; BANKOFF, M. S., and FISK, J. D.: «Computed tomographic detection of sinusitis responsible for intracraneal and extracraneal infections». *Radiology,* 147: 739-742, 1983.

DILLON, W. P.; SOM, P. M., and FULLERTON, G. D.: «Hypointense MR signal in chronically inspissated sinonasal secretions». *Radiology,* 174: 73-78, 1990.

GLASIER, C. M.; ASCHER, D. P., and WILLIAMS, K. D.: «Incidental paranasal sinus abnormalities on CT of children: Clinical correlation». *AJNR,* 7: 861-864, 1986.

HAYWARD, M. W. J.; LYONS, K.; ENNIS, W. P., and REES, J.: «Radiography of the paranasal sinuses: One or three views?». *Clinical Radiology,* 41: 163-164, 1990.

KATSANTONIS, G. P.; FRIEDMAN, W. H., and SIVORE, M. C.: «The role of computed tomography in revision sinus surgery». *Laryngoscope,* 100: 811-816, 1990.

MASALA, W.; PERUGINI, S.; SALVOLINI, U., and TEATINI, G. P.: «Multiplanar reconstructions in the study of ethmoid anatomy». *Neuroradiology,* 31: 151-155, 1989.

McALISTER, W. H.; LUSK, R., and MUNTZ, H. R.: «Comparison of plain radiographs and coronal CT scans in infants and children with recurrent sinusitis». *AJR,* 153: 1259-1264, 1989.

PRICE, H. I., and DANZIGER, A.: «Computerized tomographic findings in mucoceles of the frontal and ethmoid sinuses». *Clin. Radiol.,* 31: 169-174, 1980.

RAK, K. M.; NEWELL II, J. D.; YAKES, W. F.; DAMIANO, M. A., and LUETHKE, J. M.: «Paranasal sinuses on MR images of the brain: Significance of mucosal thickening». *AJR,* 156: 381-384, 1991.

ROTHSTEIN, J.; MAISEL, R. H.; BERLINGER, N. T., and WIRTSCHAFTER, J. D.: «Relationship of optic neuritis to disease of the paranasal sinuses». *Laryngoscope,* 94: 1501-1508, 1984.

SILVER, A. J.; BAREDES, S.; BELLO, J. A.; BLITZER, A., and HILAL, S. K.: «The opacified maxillary sinus: CT findings in chronic sinusitis and malignant tumors». *Radiology,* 163: 205-210, 1987.

SOM, P. M.; DILLON, W. P.; SZE, G.; LIDOV, M.; BILLER, H. F., and LAWSON, W.: «Benign and malignant sinonasal lesions with intracranial extension: Differentiation with MR imaging». *Radiology,* 172: 763-766, 1989.

SOM, P. M.; LAWSON, W.; BILLER, H. F., and LANZIERI, C. F.: «Ethmoid sinus disease: CT evaluation in 400 cases. Part I. Nonsurgical patients». *Radiology,* 159: 591-597, 1986.

SOM, P. M.; LAWSON, W.; BILLER, H. F., and LANZIERI, C. F.: «Ethmoid sinus disease: CT evaluation in 400 cases. Part II. Postoperative findings». *Radiology,* 159: 599-604, 1986.

SOM, P. M.; LAWSON, W.; BILLER, H. F.; LANZIERI, C. F.; SACHDEV, V. P., and RIGAMONTI, D.: «Ethmoid sinus disease: CT evaluation in 400 cases. Part III. Craniofacial resection». *Radiology,* 159: 605-609, 1986.

SOM, P. M.; LAWSON, W., and LIDOV, M. W.: «Simulated aggressive skull base erosion in response to benign sinonasal disease». *Radiology,* 180: 755-759, 1991.

SOM, P. M.; SACHER, M.; LAWSON, W., and BILLER, H. F.: «CT appearance distinguishing benign nasal polyps from malignancies». *J. Comput. Assist. Tomogr.,* 11: 129-133, 1987.

SOM, P. M.; SHAPIRO, M. D.; BILLER, H. F.; SASAKI, C., and LAWSON, W.: «Sinonasal tumors and inflammatory tissues: Differentiation with MR imaging». *Radiology,* 167: 803-808, 1988.

SOM, P. M., and SHUGAR, J. M. A.: «The CT classification of ethmoid mucoceles». *J. Comput. Assist. Tomogr.,* 4: 199-203, 1990.

SHAPIRO, M. D., and SOM, P. M.: «MRI of the paranasal sinuses and nasal cavity». *Radiol. Clin. North Am.,* 27: 447-475, 1989.

UNGER, J. M.; SHAFFER, K., and DUNCAVAGE, J. A.: «Computed tomography in nasal and paranasal sinus disease». *Langoscope,* 94: 1319-1324, 1984.

VAN TASSEL, P., and LEE, Y. Y.: «Gd-DTPA enhanced MR for detecting intracranial extension of sinonasal malignancies». *J. Comput. Assit. Tomogr.,* 15: 387-392, 1991.

VAN TASSEL, P.; LEE, Y. Y.; JING, B. S., and DE PENA, C. A.: «Mucoceles of the paranasal sinuses: MR imaging with CT correlation». *AJR,* 153: 407-412, 1989.

WEBER, A. L., and MIKULIS, D. K.: «Inflammatory disorders of the paraorbital sinuses and their complications». *Radiol. Clin. N. Am.,* 25: 615-630, 1987.

WEISSMAN, J. L.; TABOR, E. K., and CURTIN, H. D.: «Magnetic resonance imaging of the paranasal sinuses». *Top. Magn. Reson. Imaging,* 2: 27-38, 1990.

WEISSMAN, J. L.; TABOR, E. K., and CURTIN, H. D.: «Sphenochoanal polyps: Evaluation with CT and MR imaging». *Radiology,* 178: 145-148, 1991.

YAMASHITA, K., and ARAKI, N.: «Computer-aided three-dimensional reconstruction of paranasal sinuses and its application». *Acta Otolaryngol.,* 107/458 (Suppl.): 22-26, 1989.

Ultrasonidos

M. BERNAL SPREKELSEN

INTRODUCCION

El diagnóstico realizado mediante los ultrasonidos se ha venido aplicando últimamente a la patología de senos paranasales y a la órbita debida a su estrecha relacion anatómica, así como a la vía lacrimal.

Las posibilidades diagnósticas de la ecografía, con sus imágenes A y B, se han ido desarrollando de forma esporádica a lo largo de este siglo, desde que KEIDEL (3) hiciera mención de su posible uso por primera vez en la década de los cuarenta. Fue en los años ochenta cuando la ultrasonografía sufrió el avance que ha permitido su introducción en el diagnóstico de rutina en la patología de cabeza y cuello.

Base físicas

Los ultrasonidos de impulso de aplicación diagnóstica pueden considerarse biológicamente inofensivos al oscilar entre los 0,001 y 0,004 W/cm^2, con una intensidad dos-tres veces inferior a los ultrasonidos empleados con fines terapéuticos.

La ecografía de impulso emite repetidas ondas cortas en períodos regulares hacia el cuerpo a explorar. El reflejo de las ondas queda registrado por el cabezal emisor. En función del tiempo transcurrido y conociendo la velocidad de las ondas puede determinarse la profundidad de las capas tisulares reflejantes. Cuanto más fino el haz de ondas, mayor capacidad de determinar la capa reflejante. El incremento de la nitidez también puede lograrse mediante el empleo de mayores frecuencias e impulsos de duración menor. Sin embargo, ha de tenerse en cuenta que a mayor fecuencia de las ondas, mayor es la absorción tisular. Ello permite utilizar los cabezales de alta frecuencia sólo para superficies de escasa profundidad (5).

Para la exploración de estructuras profundas han de utilizarse cabezales entre 3,5 y 5 MHz, para estructuras menos profundas cabezales de 7,5 y 10 MHz (5), por cuanto sólo frecuencias altas entre 8 y 10 MHz son capaces de atravesar hueso (11). Frecuencias entre 2-2,5 MHz suelen dar resultados falsos positivos y mayores de 5 MHz falsos negativos (4). La frecuencia de los impulsos oscila entre 500 a 1.000 por minuto, de manera que el cabezal piezoeléctrico de cerámica registra la onda de retorno antes de emitir otra (10).

Aplicación ORL: Entre 7,5 y 10 MHz no se emite suficiente energía como para penetrar láminas óseas, de forma que en los senos paranasales aireados se produce una reflexión total de los ultrasonidos. Además, el aire no conduce los ultrasonidos, independientemente de su frecuencia. La conducción de las ondas es buena a través de un medio acuoso, por ejemplo, a través de un nivel líquido intrasinusal. Precisamente se aprovecha el contenido de agua del tejido normal de la órbita o en la patología peri e intraorbitaria para explorar el etmoides sonográficamente por vía transorbitaria.

DIAGNOSTICO CON IMAGEN A

Condiciones técnicas

a) Diámetro del cabezal no mayor a 1 cm.
b) Regulador de medición en profundidad.

Hallazgos

Mediante la imagen A se obtiene un registro unidimensional de una estructura tridimensional. Para la exploración de seno frontal o maxilar se recomienda variar la posición de cabeza del enfermo, así como del cabezal con la intención de averiguar la existencia de un nivel líquido móvil o escaso, sólo averiguables en determinadas posiciones. Por orden de mayor a menor utilidad diagnóstica, los senos mejor explorables con la imagen A son los maxilares, seguidos de los frontales. Los senos etmoidales son de más difícil valoración y los esfenoidales sólo son explorables cuando existe patología continua que transmita las ondas.

Resultados

Para la exploración con imagen A se ha cifrado la sensitividad en un 71,1 por 100 y la especificidad en un 19 por 100, con una superposición global de los hallazgos del 90 por 100 (5). En estudios compa-

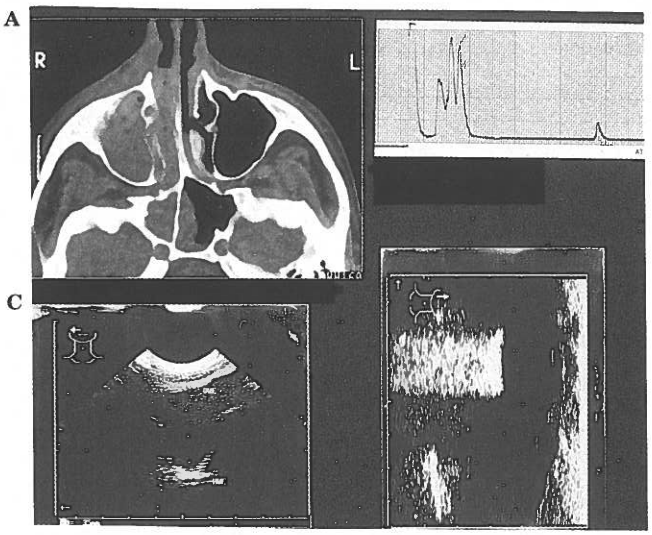

FIG. 1.—*Pansinusitis poliposa derecha. A: TC axial correspondiente, que muestra una ocupación pansinusal derecha. B: Imagen A del seno maxilar derecho. Onda inicial de la pared anterior del seno maxilar, seguida de un complejo de ondas de alta refringencia correspondientes al tejido polipoide de alto contenido acuoso. C: Imagen B, scan sectorizado, corte horizontal, seno maxilar derecho. D: Imagen B, scan linear, corte sagital, seno maxilar derecho.*

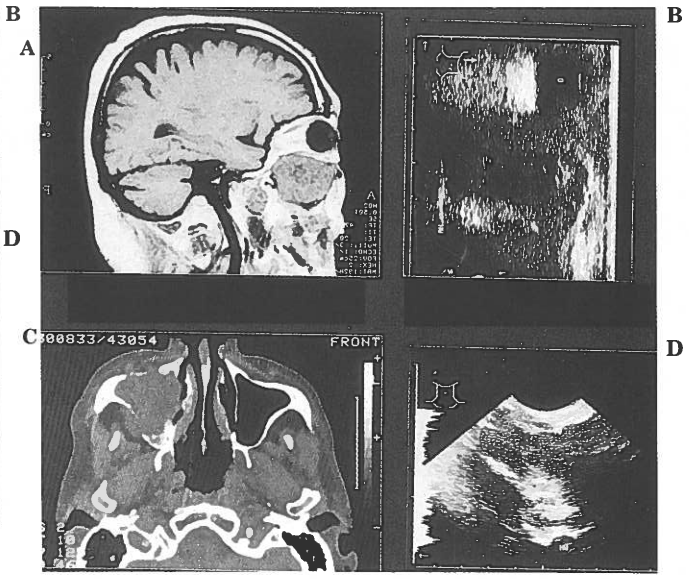

FIG. 2.—*Carcinoma de seno maxilar derecho. A: RNM en corte sagital con ocupación total de seno maxilar derecho, debajo de la fosa orbitaria. B: Imagen B, scan lineal, corte sagital a nivel del seno maxilar derecho. C: TC, corte axial, que muestra la ocupación completa del seno maxilar derecho. D: Imagen B sectorizada, corte horizontal con imagen A en su borde izquierdo.*

rativos con exploraciones radiológicas simples se pudo constatar su alto grado de fiabilidad (6, 8).

La exactitud diagnóstica es más alta, por orden decreciente de aciertos, en senos aireados, en sinusitis agudas y en edemas de mucosa sinusal mayores de 3 mm. (5). Los quistes aislados o pólipos del receso alveolar pueden no encontrarse por interposición de aire.

DIAGNOSTICO CON IMAGEN B

Condiciones técnicas

a) Cabezal estrecho (linear o sectorial), aproximadamente 5-7,5 MHz.

b) Longitud máxima de cabezal de 4-5 cm.

c) Mayor calidad: Trayecto de prerrecorrido integrado en el cabezal.

Desventajas: Las ondas sonoras no siempre llegan a profundidad.

Hallazgos

Se obtiene una imagen bidimensional de una estructura tridimensional, facilitando la orientación topográfica y la interpretación del hallazgo.

Resultados

Por orden de mayor a menor validez, los senos maxilares y frontales aireados pueden explorarse bien, los etmoidales normales no se pueden valorar y el esfenoidal no se observa. Las alteraciones patológicas de senos maxilares y frontales, como la colección de moco, la hiperplasia de mucosa o la combinación de ambas permite la visualización parcial o completa de su anatomía ósea y del contenido patológico. En seno frontal ocupado puede llegar a verse la crista galli.

Los senos etmoidales con un contenido patológico permiten estudiar la órbita. Según MANN (5), en un estudio preliminar sobre 35 enfermos, el estudio sonográfico de etmoides reveló un mayor grado de patología que la TC realizada.

La imagen B permite dilucidar fracturas del seno maxilar y del suelo de la órbita, así como la destrucción ósea por tumores. Los procesos expansivos de partes blandas de mejilla o frente son bien captados con la imagen B, permitiendo diagnosticar su posible origen, especialmente con un cabezal de 7,5 MHz que permite discernir si existe o no contacto con la estructura ósea subyacente o no.

Finalmente, la sonografía B permite realizar punciones-aspiraciones controladas.

LA ECOGRAFIA TRANS Y PARAORBITARIA DE SENOS PARANASALES Y DE LA VIA LACRIMAL

Introducción

Paralelamente al desarrollo de la sonografía en ORL, los oftalmólogos inician la introducción de los

ultrasonidos en el diagnóstico de la órbita y con ello la posibilidad de cooperar con el otorrinolaringólogo en las complicaciones orbitales de procesos infecciosos o tumorales de los senos paranasales y de vía lacrimal (1, 2, 7, 15).

Condiciones técnicas

a) Cabezal de 8 MHz para imagen A y de 10 MHz para imagen B. (Ello no contradice lo mencionado anteriormente acerca de la profundidad, por cuanto aquí se utiliza como pretrayecto de conducción de contenido acuoso al globo ocular, que por tanto es muy poco ecorrefringente).

b) Colocación del cabezal sobre el párpado cerrado.

Hallazgos

El edema de órbita se caracteriza por un ensanchamiento de una zona de alta reflexión que parte de los párpados en la imagen A. En la imagen B se observa una alta ecorrefringencia homogénea por delante del globo ocular. El ecograma de la órbita muestra, tanto en A como en B, un aumento difuso de la ecorrefringencia. La periostitis presenta además en la ecografía A una imagen de doble pico que se corresponde al periostio engrosado, inmediatamente por detrás de la onda correspondiente al límite posterior del globo. Cuando ese eco birrefringente se ensancha estamos ante un absceso subperiostal. En estos casos, tanto en la imagen A como en la B, puede observarse un engrosamiento del eco de la musculatura intraorbitaria, especialmente del recto interno (9).

Los muco(pio)celes se caracterizan ecográficamente en la imagen A por una onda birrefringente muy puntiaguda y un contenido de hiporreflectividad homogénea. El «hueco» ecográfico por falta de límite óseo hacia el seno paranasal de procedencia se considera un criterio patognomónico válido para el diagnóstico diferencial con otras formaciones quísticas intraorbitarias (9). Los mucoceles orbitarios presentan en la imagen B un orbitoecograma homogéneo y muy bien delimitado, y en la A dos ondas altas de punta birrefringente o doble, entre las que se encuentra una zona sin apenas ecorrefringencia que a la presión externa sobre el globo no cambia (12).

Las fracturas del suelo de la órbita pueden observarse en la imagen B a través del hematoma sinusal o por vía transorbitaria cuando la separación de los fragmentos óseos es por lo menos de 1 mm. (14).

El saco lacrimal se observa en la imagen A como una formación quística caracterizada por dos ecos birrefringentes puntiagudos altos separados por un

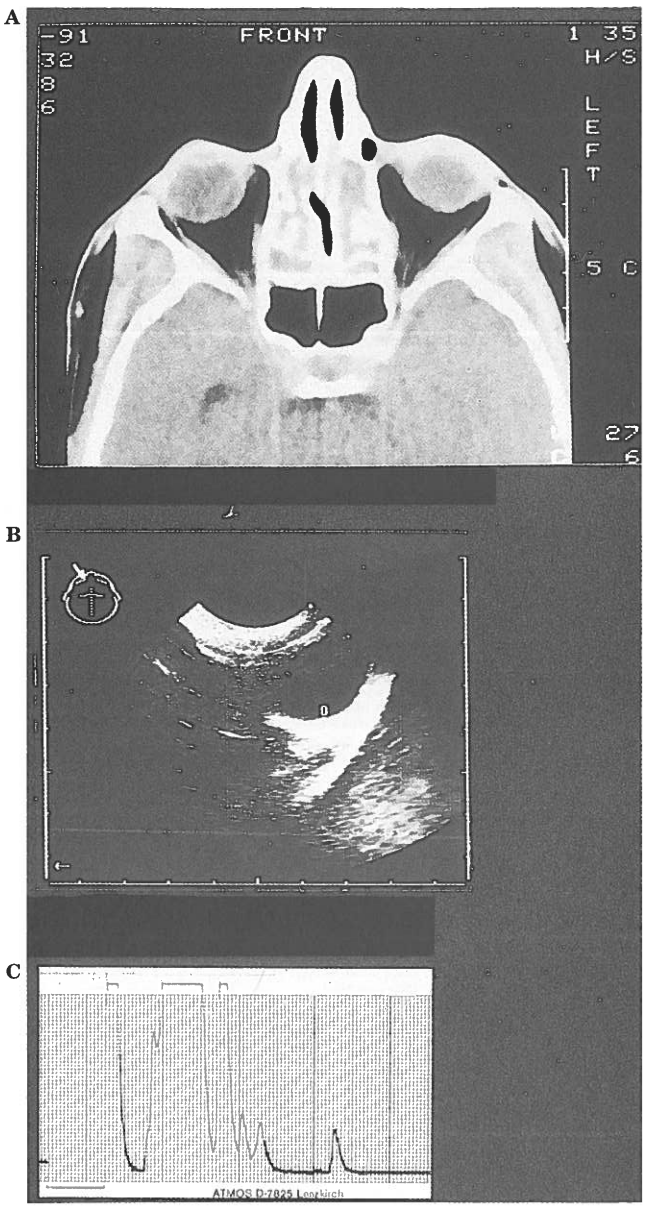

FIG. 3.—*Poliposis etmoidal. A: TC axial, que muestra la ocupación de etmoides bilateralmente. B: Imagen B, scan sectorizado, laberinto etmoidal izquierdo; O: globo ocular. C: Imagen A, laberinto etmoidal izquierdo representado por ondas altamente refringentes tras la onda inicial correspondiente al límite óseo paralateronasal.*

espacio de muy baja reflectividad debido a su contenido acuoso. La dacriocistitis mostrará un ensanchamiento de la luz y en su interior ecorrefringencias bajas (contenido líquido purulento) o medianamente altas (contenido purulento espeso). Las tumoraciones primarias no denotan una destrucción ósea en una fase inicial y en la imagen B, en cortes verticales, signos de solidez con límites aún nítidos que frecuentemente se acompañan de una dilatación preestenótica del saco lacrimal. En los tumores secundarios puede observarse la ausencia

A

B

C

FIG. 4.—*Mucocele etmoidal. A: TC axial. Erosión de la lámina papirácea con desplazamiento del globo ocular. Ocupación de etmoides anterior por mucocele. B: B-scan sectorizado, corte horizontal, mucocele etmoidal derecho. El espacio negro se corresponde con el globo ocular. C: B-scan sectorizado, corte horizontal, etmoides derecho normal. Posición normal del globo ocular (negro).*

de límites óseos nítidos en la fosa lacrimal como signo característico. Frecuentemente, la imagen A permite valorar los senos paranasales localizados posteriormente. La imagen B muestra en estadios iniciales la impresión en la parte externa del hueso lacrimal y en más avanzadas los defectos óseos correspondientes (1).

Resultados

Según un amplio estudio realizado por ROCHELS (9) la combinación de las imágenes A y B permitió confirmar los siguientes diagnósticos:

Entre 1973 y 1984, ROCHELS y cols. (12) exploraron sonográficamente 68 enfermos con muco(pio)celes, encontrando en 53 casos celes procedentes del seno frontal, en 14 ocasiones del etmoides y en una del seno maxilar.

En el estudio de 62 casos de fracturas del suelo orbitario, ROCHELS y cols. (14) demostraron la fiabilidad e inocuidad de la sonografía transorbitaria en enfermos recién traumatizados.

En una recopilación de 354 enfermos visitados por «edema de ángulo palpebral interno» se diagnosticó en 16 casos (4,6 por 100) una tumoración del saco lacrimal, que posteriormente se confirmó quirúrgicamente, tratándose en nueve casos de tumores secundarios procedentes de etmoides (n = 7) y senos maxilar (n = 2). El diagnóstico histológico de estos nueve tumores fue de carcinoma de células transicionales (n = 3), adenoide quístico (n = 2), fibrosarcoma (n = 2), melanoma (n = 1) y mucoepidermoide (n = 1). Siete enfermos presentaron un tumor primario de la vía lacrimal, siendo confirmados histológicamente de carcinoma de células transicionales (n = 4), carcinoma espinocelular (n = 1) y papiloma (n = 2) (1, 13).

Diagnóstico	*Casos*	*Aciertos (%)*
Edema orbitario	62	100
Periostitis orbitaria	21	81
Absceso subperiostal	14	100
Flemón orbitario	26	92
Muco(pio)celes	40	100

RESUMEN

El diagnóstico diferencial de una protrusión o dislocación del globo ocular obliga normalmente a la utilización de una serie de métodos complejos de exploración, como los rayos X simples, las tomografías convencionales (más en desuso), la TAC, la RM, arteriografías e incluso en algunos casos la escintigrafía. La desventaja de estas exploraciones es, por una parte, la exposición a la radiación (salvo RM), nada desdeñable si se tiene en cuenta que frecuentemente debe repetirse para el control de la evolución. Por otra parte, las exploraciones necesarias en patología compleja llevan un mayor tiempo, siendo menos económicas, y en el caso de las arteriografías no están exentas de riesgos.

La exploración con ultrasonidos cumple los requisitos necesarios para ser empleada como primera prueba diagnóstica y como exploración para el control de la evolución de un proceso. Además de ser completamente inocua es fácilmente repetible y poco costosa de realizar en cuanto a tiempo y gasto, constituyendo una exploración de alta capacidad diagnóstica en cuanto al reconocimiento, la localización y la determinación de la extensión de procesos infecciosos y tumorales de senos paranasales, especialmente maxilares y frontales, en las complicaciones de la patología nasosinusal aguda o crónica con afectación peri u intraorbitaria, así como en los procesos infecciosos o tumorales de la vía lacrimal.

BIBLIOGRAFIA

1. BLEIER, R., and ROCHELS, R.: «Echographische Diagnostik bei Nebenhöhlentumoren mit Einbruch in die Tränenwege». *Laryng. Rhinol. Otol.*, 66: 539-542, 1987.
2. HAUFF, W., and TILL, P.: «Echography in unusual orbital complications of paranasal disease». *Docum. Ophtal. Proc. Ser.*, 29: 317-322, Junk Den Hague, 1981.

3. KEIDEL, W. D.: «Über die Verwendung des Ultraschalls in der klinischen Diagnostik». *Ärztl. Forsch. Z. Forschungsergebn. Ges. Med.,* 1: 349.
4. MANN, W.: «Diagnostik entzündlicher Nasennebenhöhlenerkrankungen». *Arch. Otorhinolaryngol.,* 235: 41-67, 1982.
5. MANN, W: «Ultraschalldiagnostik». *Arch. Otorhinolaryngol.* (suppl.): 71-98, 1989/I.
6. MANN, W.; SCHUMANN, K., and KÄFER, U.: «Vergleichende röntgenologische und ultrasonographische Untersuchungen kindlicher Nasennebenhöhlen». *Klin. Pädiatr.,* 188: 67-71, 1976.
7. OSSOINIG, K. C.: «Echography of the eye, orbit, and periorbital region». En: Arger, P. H. (ed.). *Orbit roentgenology.* Wiley. New York, 224-269, 1977.
8. REVONTA, M.: «Ultrasound in the diagnosis of maxillary and frontal sinusitis». *Acta Otolaryngol. (Stockh),* suppl. 370.
9. ROCHELS, R.: «Echographische Diagnostik bei orbitalen Komplikationen entzündlicher Nebenhöhlenerkrankungen». *Laryng. Otol. Rhinol.,* 66: 536-538, 1987.
10. ROCHELS, R., and GEYER, G.: «Echographie orbitaler Komplikationen bei Nasennebenhöhlenerkankungen». *Laryng. Rhinol.,* 60: 393-395, 1981.
11. ROCHELS, R.; BLEIER, R., and GEYER, G.: «Echographische Diagnostik des Sinus ethmoidalis». *Laryng. Rhinol. Otol.,* 63: 604-608, 1984.
12. ROCHELS, R.; GEYER, G., and BLEIER, R.: «Echographische Diagnostik bei orbitalen Mukozelen». *Laryng. Rhinol. Otol.,* 64: 181-184, 1985.
13. ROCHELS, R.; LIEB, W., and NOVER, A.: «Echographische Diagnostik bei Erkrankungen der ableitenden Tränenwege». *Klin. Mbl. Augenheilk.,* 185: 243-249, 1984.
14. ROCHELS, R.; SCHERER, U.; GEYER, G., and KRUMMEL, F.: «Echographische Diagnostik bei Orbitabodenfrakturen». *Laryng. Rhinol. Otol.,* 63: 494-497, 1984.
15. TILL, P.: «Echography in rhinogenic orbital conditions». *Mod. Probl. Ophtal.,* 14: 273-277. Karger. Basilea, 1975.

Rinomanometría informatizada

J. M.ª FABRA

INTRODUCCION

La rinomanometría es una técnica exploratoria objetiva, insustituible para el estudio de las resistencias que ofrecen las estructuras nasales al paso de la columna de aire. La idea de que la simple exploración de la nariz es insuficiente para valorar correctamente la influencia de las deformidades anatómicas en la aerodinámica nasal, ha sido, a lo largo del desarrollo de la especialidad, intensamente investigada por diferentes métodos, directos e indirectos, de escasa fiabilidad. Los avances de la técnica actual nos han permitido sustituir a los anticuados rotámetros y manómetros por hipersensibles transductores de presión y neumotacómetros microprocesados con mínimos errores estándar, de gran exactitud en las medidas dinámicas de la presión y del flujo.

METODOS RINOMANOMETRICOS ACTUALES

La función respiratoria nasal puede medirse por métodos dinámicos, haciendo respirar activamente al paciente o por métodos estáticos, indicando al paciente que retenga su respiración y pasando un flujo a través de las fosas nasales a una presión determinada.

En la actualidad disponemos de los siguientes métodos rinomanométricos de aplicación en los diferentes usos clínicos:

1. Rinomanometría anterior activa utilizando dos olivas, una para cada ventana nasal. La primera mide la presión y la otra el flujo.
2. Rinomanometría anterior activa utilizando una mascarilla facial. Una de las ventanas nasales se sella herméticamente con una cinta adhesiva transparente, atravesada por un tubo de plástico que servirá para el registro de las variaciones de presión, mientras que el flujo se mide a campo abierto mediante una conexión con la mascarilla (fig. 1).
3. Rinomanometría posterior activa en la que el paciente respira por ambas fosas nasales en el interior de una mascarilla conectada a un neumotacógrafo para medir el flujo, mientras que un tubo situado en la boca y conectado a un transductor de presión nos medirá la presión nasofaríngea.
4. Rinomanometría anterior pasiva, en la que se insufla, a través de una oliva colocada en una ventana nasal, un flujo aéreo constante y preestablecido, generalmente de 250 cm^3/seg., y se mide la presión inducida por las resistencias nasales sobre éste a un nivel dado de la oliva nasal.

Cada uno de estos cuatro métodos rinomanométricos tiene unas indicaciones específicas, así como unas ventajas e inconvenientes. El «International Standarization Committee on Objective Assessment of Nasal Airway» recomienda, para la evaluación clínica más usual, el empleo de la rinomanometría anterior activa, usando una mascarilla, reservándose la rinomanometría posterior pasiva para estudios de investigación respiratoria y para

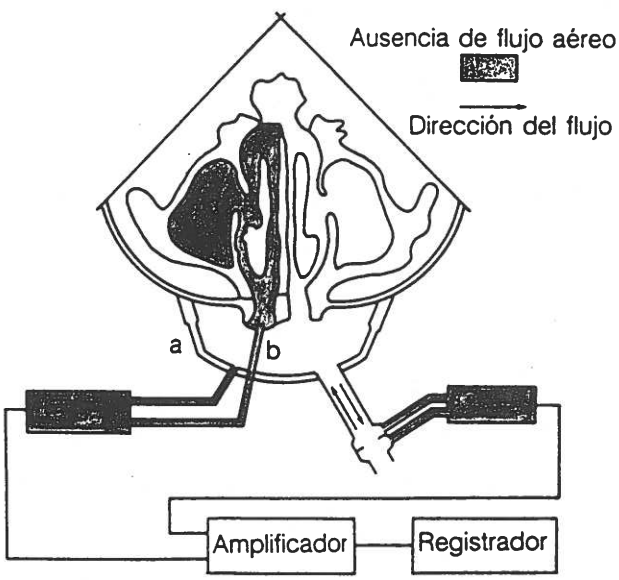

FIG. 1.—*Esquema de la rinomanometría anterior activa utilizando una mascarilla facial (a) atravesada por un tubo (b) que se aplica con una cinta adhesiva sobre la ventana nasal. El flujo se mide a «campo abierto» con un neumotacómetro conectado directamente a la mascarilla. Las zonas sombreadas muestran las partes donde no existe flujo aéreo.*

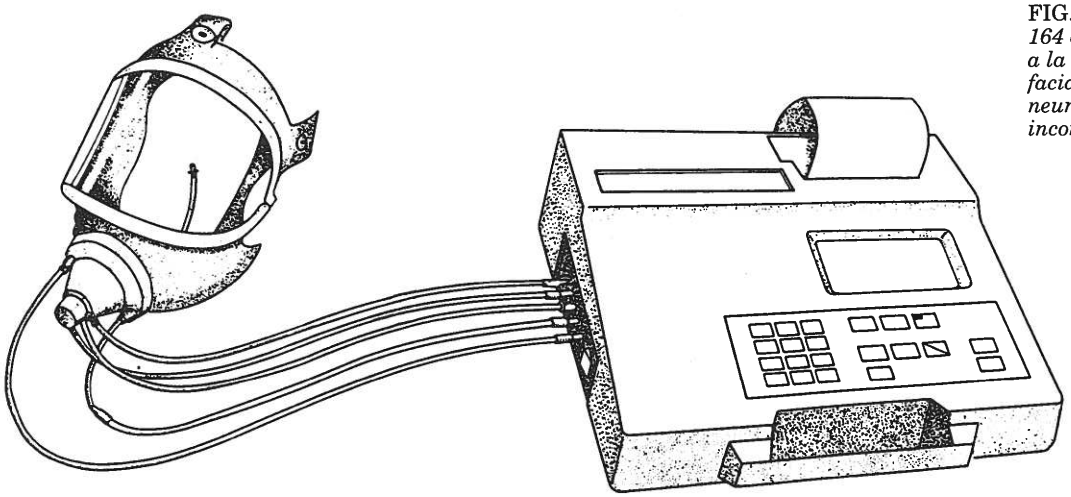

FIG. 2.—*Rhinospir 164 conectado a la mascarilla facial con el neumotacógrafo incorporado.*

los casos en que existiendo una perforación septal interesa conocer la resistencia total que ofrecen las fosas nasales.

La rinomanometría anterior pasiva se reservaría para el estudio del test de provocación nasal o para estudios de cribaje practicados a escolares o grandes colectivos.

RINOMANOMETRIA INFORMATIZADA

En la actualidad el sistema rinomanométrico más útil en la práctica rinológica habitual es la rinomanometría anterior activa, utilizando una mascarilla y registro informatizado. Disponemos de un rinomanómetro (Rhinospir 164) (fig. 2) conectado a un ordenador y éste a una inscriptora que nos permite un estudio de los flujos en cm^3/seg. existentes en las fosas nasales derecha e izquierda a 75, 100, 150 y 150 Pa de presión, tanto a la inspiración como a la espiración, con un registro sobre un eje de coordenadas X-Y y otro sinusoidal oscilográfico de los treinta segundos más significativos de la prueba, lo que nos permite obtener todos los parámetros cualitativos y cuantitativos que el estudio rinométrico nos puede suministrar y tenerlos debidamente archivados en el ordenador.

Indicaciones de la rinomanometría

Esta prueba experimental nos proporciona una información indispensable que nos permite esclarecer los siguientes puntos:

1. La relación existente entre las deformidades anatómicas y su repercusión funcional, lo que permite evitar tanto el error de hipervalorar desviaciones septales muy evidentes desde el punto de vista anatómico, pero en la que coexisten compensaciones de la pared turbinal que permiten un flujo correcto con ciclos nasales dentro de la normalidad, como el error de hipovalorar discretas desviaciones septales que afectan al área valvular y que al variar la sección del estrecho vestibulofosal, tienen gran repercusión funcional.
2. Estudiar el efecto de causas no nasales de repercusión nasal. La rinomanometría es concluyente en el diagnóstico diferencial de la topografía de la insuficiencia respiratoria.
3. Evidenciar la subjetividad del paciente.
4. Comprobar la eficiencia funcional de un tratamiento quirúrgico.
5. Cuantificar la hiperreactividad nasal en sus distintas pruebas.

Técnica

En principio, y siguiendo la normativa del «International Standardization Committee on Objetive Assessment of Nasal Airway», procedemos de la siguiente manera: a) se informa al individuo a experimentar que debe abstenerse de utilizar, en las veinticuatro o cuarenta y ocho horas previas a la exploración, tanto fármacos locales o generales como irritantes de la mucosa nasal (es decir, alcohol y tabaco), que sean capaces de modificar las resistencias nasales; b) se mantiene al sujeto a experimentar en reposo durante treinta minutos como mínimo, y c) se mantiene el local de experimentación dentro de unos límites constantes de temperatura y humedad relativa.

La exploración se inicia realizando una rinomanometría en *condiciones estándar,* siguiendo las premisas mencionadas. Con el enfermo sentado se limpian las ventanas nasales con un detergente para eliminar la grasa cutánea y se aplica sobre la ventana de la fosa nasal que no se va a explorar una cinta adhe-

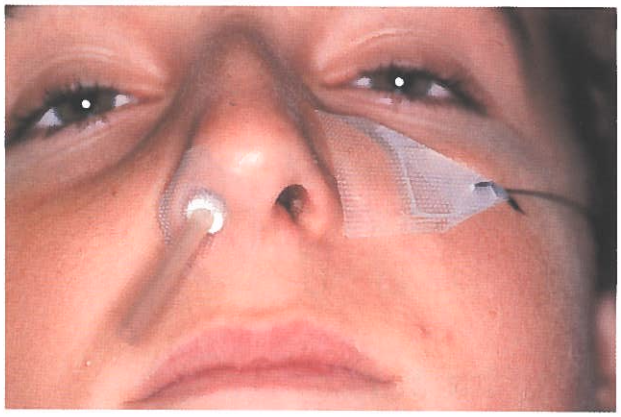

FIG. 3.—*Fotografía que muestra la colocación del tubito de plástico y la cinta adhesiva que sella la fosa nasal donde se mide la presión y el trocito de silastic unido a una seda donde se fija la cinta adhesiva para realizar la prueba de dilatación.*

siva transparente, atravesada por una canulita de plástico flexible (fig. 3), evitando cualquier deformación de la ventana que puede repercutir en la sección del estrecho vestibulofosal contralateral. Se conecta esta cánula flexible al tubo que mide las presiones y se apoya firmemente la mascarilla, que ya se halla conectada al neumotacógrafo que mide los flujos sobre la cara del paciente, vigilando que no exista escape alguno. Se indica al paciente que respire normal y pausadamente hasta que se logren flujos estables. Esta prueba nos permite estudiar la relación $\Delta P/\dot{V}$en condiciones normales.

A continuación se repite la prueba exactamente para la otra fosa nasal. En condiciones estándar esta prueba permite conocer y estudiar todos los parámetros relacionados con la presión y flujo en condiciones basales.

La experimentación continúa con la *prueba de dilatación.* Esta consiste en efectuar una rinomanometría siguiendo los pasos indicados, pero modificando el ángulo valvular del estrecho vestibulofosal. Como el uso de una mascarilla impide el empleo de un espéculo de Killian para este menester se han ideado diferentes artilugios consistentes en resortes metálicos o anillos de plástico de diferentes calibres, que a nuestro entender o son difíciles de colocar u ocupan un espacio dentro de la ventana que puede distorsionar los resultados y además no permiten modificar a voluntad la apertura de la válvula una vez iniciada la prueba. Nosotros utilizamos un método muy simple para abrir el estrecho vestibulofosal. Consiste en un trocito triangular de silastic unido a una seda, que se pega a la parte externa de ala nasal y de la mejilla (fig. 3). El calibre de la seda no altera en absoluto el hermetismo del sistema y, traccionando del extremo distal, es posible abrir el ángulo valvular y modificar el área del estrecho vestibulofosal a voluntad. Al abrir el ángulo valvular puede aparecer una mejoría en la relación $\Delta P/\dot{V}$obtenida en la anterior prueba, muy significativa en los sujetos que presentan una patología en el área vulvar. En cambio, los resultados se mantienen invariables o empeoran si la causa de la disfunción nasal se sitúa en áreas nasales posteriores.

Se prosigue con la *prueba de vasoconstricción,* que resulta de especial utilidad para estudiar las resistencias nasales situadas por detrás del estrecho vestibulofosal. Como métodos de vasoconstricción de los cornetes se pueden utilizar tanto el ejercicio físico como diferentes fármacos vasoconstrictores, mientras se deje constancia de esto en la cabecera de la prueba. Nosotros usamos generalmente la xilometazolina o el clorhidrato de metoxamina. Aplicamos dos nebulizaciones en cada fosa nasal, esperamos cinco o seis minutos y repetimos dos nebulizaciones más. Al cabo de otros cinco o seis minutos repetimos la rinomanometría. Si observamos un decremento de la presión y/o un incremento del flujo suficientemente significativos como para mejorar la razón $\Delta P/\dot{V}$determinada en condiciones basales, la prueba es positiva y consideraremos que la insuficiencia respiratoria nasal es preferentemente funcional por hiperplasia de los cornetes o por la existencia de crestas septales impactantes en áreas posteriores.

Calibración

Todos los equipos rinomanométricos deben ser calibrados periódicamente debido a las alteraciones que, por el uso y el tiempo, pueden ocurrir en los circuitos electrónicos y elementos mecánicos del sistema. Es muy útil el uso de una resistencia patrón (Rp) de valor conocido, 150 Pa, conectada al neumotacógrafo y respirar a través de ella por la boca, es lo que se conoce con el nombre de «nariz artificial». La fiabilidad del método es suficiente, pero las revisiones periódicas del equipo deben aprovecharse para realizar calibraciones más exactas.

Higiene

Se deben adoptar una serie de precauciones tanto para la limpieza de la mascarilla como de los tubos de conducción. El tubito y la cinta adhesiva que se fija en las ventanas nasales son desechables. La mascarilla debe lavarse con una solución esterilizante o, como mínimo con alcohol, después de cada paciente. Con cierta periodicidad debe esterilizarse, preservando el neumotacómetro, el conjunto de mascarilla y tubos, sobre todo si existe la sospecha de contaminación.

Registro

Los datos obtenidos en la rinomanometría quedan registrados en un rinograma constituido por

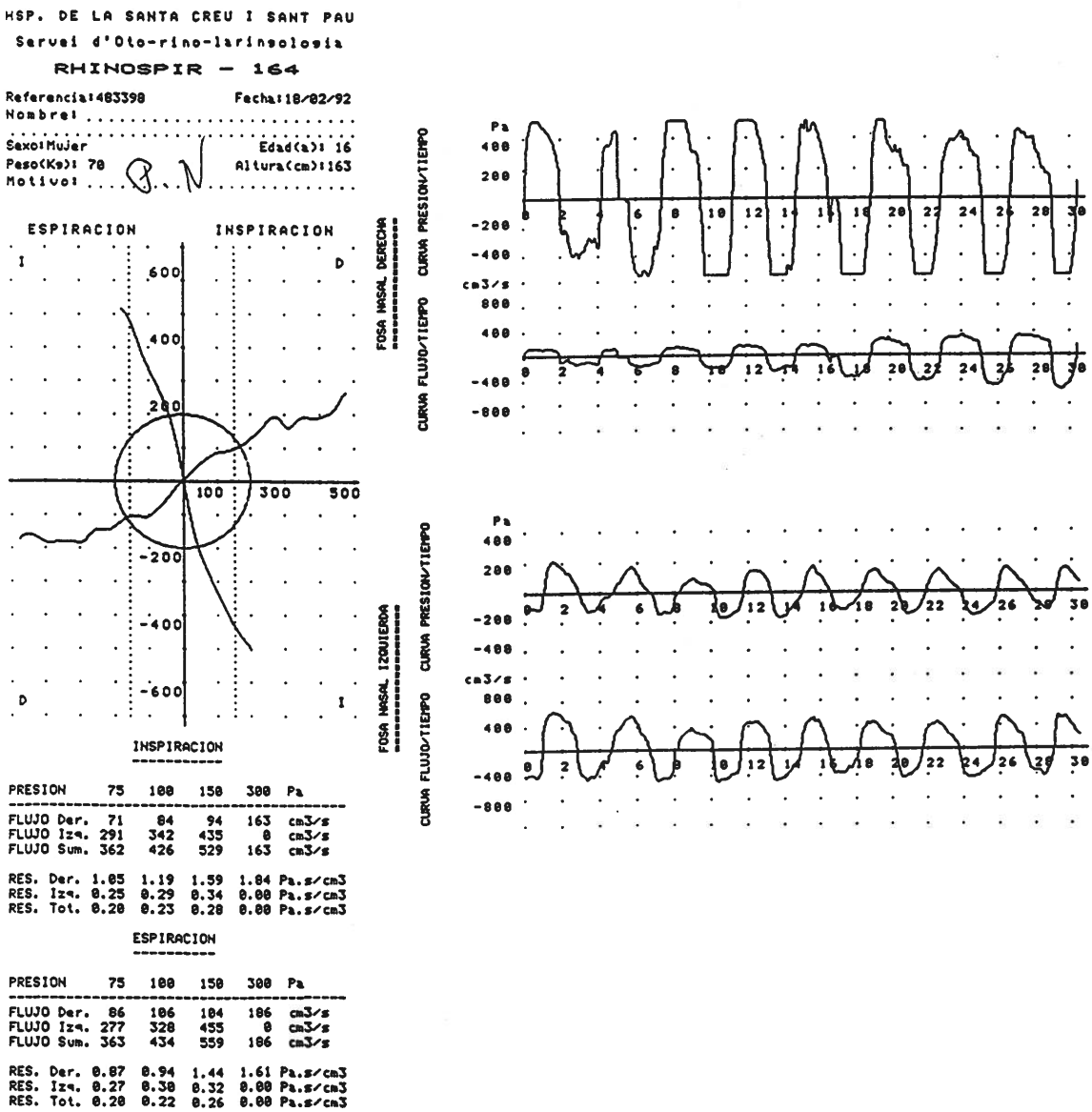

FIG. 4. *Representación gráfica de los resultados (véase explicación en el texto).*

dos partes bien diferenciadas. En la primera se registra sobre un eje de coordenadas X-Y la relación matemática existente en el gradiente de presión (ΔP) expresado en pascales.

La segunda parte del rinograma consta de las curvas que relacionan los parámetros presión-tiempo y flujo-tiempo de los treinta minutos más significativos de la prueba, obtenidos por un sistema microprocesado de registro sinusoidal (fig. 4).

Resultados

Se obtienen los valores del flujo expresado en centímetros cúbicos por segundo a 75, 100, 150 y 300 Pa, tanto para la inspiración como para la espiración para cada una de las fosas, la suma de los flujos de ambas fosas a las distintas presiones y las resistencias parciales o totales de todos estos parámetros.

Desde el punto de vista cuantitativo se consideran los valores del flujo en la parte media del ciclo respiratorio, es decir, a 100 y 150 Pa de presión. En cambio no tiene tanto interés, si no es para estudios fisiológicos del inicio del ciclo o del colapso alar, los valores del flujo a 75 y 300 Pa.

El flujo total a 100 Pa es normal a partir de 530 cm^3/seg. en el sexo femenino y de 550 en el masculino. El flujo total a 150 Pa es normal a partir de 630 y 700 cm^3/seg. para los sexos femeninos y masculinos, respectivamente.

La razón existente entre la fosa mejor y la peor a 100 y 150 Pa varía entre 1 y 1,9, presentando una moda estadística de 1,2 para todas las presiones.

Cualitativamente se ve que la inflexión exponencial de la curva se inicia a partir de los 150 Pa (flujo turbulento). Desde este mismo punto de vista cualitativo se considera el comportamiento de la curva cuando se doblan las presiones. Al incrementar las presiones de 75 a 150 y de 150 a 300 Pa el flujo sufre un incremento medio del 40 por 100.

Las resistencias calculadas en paralelo no exceden los 0,43 Pa/cm^3/seg.

CONCLUSION

Una experimentación rinomanométrica seria y bien realizada permite analizar un amplio número de parámetros que, convenientemente valorados, son de gran utilidad en la elaboración de un diagnóstico diferencial correcto.

BIBLIOGRAFIA

BACHMANN, W.: «The present status of rhinomanometry». *Int. Rhinol.,* 14 (1): 5-9, 1976.

BROMS, P.: *Rhinomanometry.* Thesis. Malmö, 1980.

CLEMENT, P. A. R.; CAUWENBERGE, P. V.; VOGT, K.; HASEGAWA, M.; RENON, J.; FABRA, J. M.; TOGAWA, K.; MALM, L.; BACHERT, K.; SULSENTI, G.; ECCLER, R., y GHAEM, A.: *Minutes of the 3rd meeting of the International Commitee on Standardization of Rhinomanometry.* Atenas, 1986.

CLEMENT, P. A. R., y DAEK, J. J.: «Some statistical data about anterior rhinomanometry». *Rhinology,* 18: 151-154, 1980.

CLEMENT, P. A. R., y MARIEN, J.: «The use of a mathematical model in rhinomanometry». *Int. Rhinology.,* 18: 197-207, 1980.

COTTLE, M. H.: «Rhino-sphigmo-manometry and aid in physical diagnosis». *Int. Rhinol.,* VI: 1-2, 7-26, 1968.

GHAEM, A.: «La rhinomanometrie. Methodes et indications». *Les Cahiers d'ORL,* supplément XXIII: 4, 1988.

GIL MORET, J.: «Rinomanometría». *Acta Otorrinolaringológica Esp.,* 37 (6): 407-409, 1986.

JONSON, B.; MALM, L.; IVARSSON, A.; BENTHIN, M., y LAMM, C. L.: «Automated rhinomanometry». *Rhinology,* 21: 265-272, 1983.

KERN, E. B.: «Committee report on standardization of rhinomanometry». *Int. Rhinol.,* 19: 231-236, 1981.

LIERN, M.: *La rinomanometría, criterios de normalidad, valor clínico en rinología.* Tesis doctoral. Valencia, 1979.

MALM, L.; GRÖNLUND, B. L.; IVARSSON, A., y JONSON, B.: *Computerized rhinomanometry.* The University Hospitals of Lund. Sweden.

MONTSERRAT, J. M.: *Rinomanometría clínica.* Tesis doctoral. Barcelona, 1974.

MONTSERRAT, J. M.; IGLESIAS, J., y CAPELLA, G.: «Rhinomanometric dilatation test». *Int. Rhinol.,* 5, 1967.

OLIVE, A.: *El test de provocación nasal mediante rinomanometría anterior activa.* Tesis doctoral. Barcelona, 1986.

Rinometría acústica

J. M.ª FABRA y J. R. MONTSERRAT GILI

INTRODUCCION

La rinometría acústica es un nuevo método objetivo de exploración de la geometría de la cavidad nasal. El método, basado en el análisis de la reflexión del sonido, proporciona un cálculo del área de la sección transversal de la fosa nasal en función de la distancia de la narina.

A pesar de que es una técnica exploratoria objetiva relativamente reciente y en constante perfeccionamiento, se ha convertido en un método insustituible para valorar las áreas y volúmenes valvulares de las fosas nasales.

MATERIAL

Nos iniciamos en este método exploratorio con un prototipo experimental (NADAP), pero en la actualidad utilizamos el RHIN 2000. El aparato genera un impulso acústico audible que se propaga por un tubo de sección constante. La onda sonora incidente penetra en las fosas nasales y es en parte reflejada según los accidentes que halle en su trayecto. Si las señales de las ondas incidente y reflejada son medidas en función del tiempo, es posible determinar la distancia del cambio local de la impedancia acústica. Comparando las ondas incidentes y reflejadas es posible calcular los cambios de magnitud en el área de la sección transversal. Toda esta información es recogida por micrófono situado en el extremo distal del tubo, ampliada y procesada por un ordenador en función del tiempo. Las diferencias en los tiempos de recogida nos permitirán conocer la distancia en la que se halla el relieve.

El sistema consta de un tubo de medida cilíndrico de 50 cm. de longitud, un transductor electrónico de sonido que, situado en el extremo distal del tubo sónico, transmite tanto señales continuas de banda ancha como señales acústicas transitorias y registra la respuesta sonora reflejada a través del tubo. Un cable situado en el extremo distal conecta el tubo a un procesador de la señal digital. En el extremo proximal del tubo sónico se acoplan adaptadores de 4-5 cm. de largo de dos tamaños y especialmente diseñados para las narinas derecha e izquierda, respectivamente. Una mejor estanqueidad y contacto se logra untando con vaselina el extremo nasal de la oliva. Es esencial lograr una correcta adaptación de estos tubos intermedios de manera que se evite una deformación de la pirámide móvil que pudiera alterar las medidas del espacio del vestíbulo y del istmo nasal. Todo el sistema va conectado a un programa de análisis de datos.

METODO

Según la normativa aceptada por el International Committee on Objective Assessment of Nasal Airway se procede de idéntica manera que para realizar una rinomanometría: a) se informa al individuo a experimentar que debe abstenerse de utilizar, en las veinticuatro a cuarenta y ocho horas previas a la prueba, tanto fármacos locales o generales como irritantes de la mucosa nasal (es decir, alcohol y tabaco), que puedan modificar las resistencias nasales; b) se mantiene al paciente a experimentar en reposo durante treinta minutos, y c) se mantiene el local de experimentación dentro de unos límites constantes de temperatura y humedad relativa.

Se practica una rinoscopia anterior para asegurarse de que las fosas nasales están libres de restos de mucosidad. Deben evitarse maniobras invasivas con el endoscopio que también pudieran modificar los resultados rinométricos. Se hace sentar al enfermo y le explicamos en qué consiste la prueba. A continuación se registran los datos del paciente y se calibra el sistema. Acoplamos el adaptador nasal previamente elegido y lo tapamos con el dedo para que se recalibre de nuevo. Se aplica una ligera capa de vaselina en el bisel de la oliva para asegurar una mejor estanqueidad. Adaptando suavemente el tubo provisto de la correspondiente oliva a la ventana nasal se invita al paciente a que respire reposadamente con la boca semiabierta. Cuando la curva rinométrica que aparece en la pantalla del monitor se mantiene estable damos por acabada la prueba. Cambiamos el adapatador nasal y se repiten todos los pasos en la otra fosa. Se prosigue con la prueba de vasoconstricción que resulta de especial utilidad para estudiar las variaciones geométricas de la válvula turbinal. Usamos generalmente

la xilometazolina o el clorhidrato de metoxamina. Aplicamos dos nebulizaciones en cada fosa nasal, esperamos cinco minutos y repetimos dos nebulizaciones más. Al cabo de otros cinco minutos repetimos la rinometría acústica en ambas fosas nasales.

REPRESENTACION GRAFICA

El rinómetro acústico RHIN 2000 presenta un registro gráfico de datos yuxtapuesto de ambas fosas nasales. Aparecen en pantalla los cuadrantes I y II de un sistema de coordenadas. En el cuadrante I se registran las curvas de la fosa nasal derecha y en el II los de la fosa nasal izquierda, en colores rojo y azul, respectivamente. En el margen izquierdo de la gráfica aparecen digitalizados los datos del registro de mayor interés en la valoración dinámica de la geometría de la cavidad nasal. Entre estos destaca:

— MCA 1 (Minimal cross-sectional area): Area de la sección transversal mínima, hallada entre 10 y 32 mm. (20 y 42 mm. en la pantalla). Correspondería anatómicamente al área valvular.

— VOL. 1: Volumen de la fosa nasal entre 10 y 32 mm.

— MCA 2: Area de la sección transversal mínima hallada entre 32 y 64 mm. (42 y 74 mm. en la pantalla).

— VOL. 2: Volumen de la cavidad nasal entre 32 y 64 mm.

INDICACIONES

Valoración de la permeabilidad nasal

La comparación de un registro determinado con los valores de normalidad permite objetivar la permeabilidad de la fosa nasal. Un área o volumen acústicos anormalmente pequeños pueden ser debidos a una dismorfia septal o a una hipertrofia turbinal. El estudio comparativo de la rinomatría acústica en condiciones basales y en vasoconstricción nos orientará objetivamente en el diagnóstico diferencial de la patología turbinal.

La rinometría acústica, por la rapidez de realización y la prácticamente innecesaria colaboración del paciente, resulta de interés para el estudio de la geometría nasal en el niño.

Dismorfias septopiramidales

La rinometría acústica estudia fundamentalmente áreas de la sección nasal y volúmenes, por lo que las desviaciones septales capaces de modificar estos parámetros podrán ser objetivadas por este método exploratorio. De todas maneras la rinomatría acústica no sustituye a la rinomanometría anterior activa computadorizada, ya que se trata de una experimentación estética que sólo mide áreas y volúmenes, mientras que la rinomanometría es una prueba aerodinámica que estudia las alteraciones cuantitativas y cualitativas del flujo en función de las dismorfias.

Valoración de la reactividad nasal

La rinometría acústica debe realizarse en condiciones basales y en condiciones de vasoconstricción. El estudio comparativo de los resultados obtenidos en estas dos situaciones nos permite evaluar el grado de reactividad funcional de los cornetes. Así vemos que cuando se practica esta prueba en una hiperactividad turbinal de la etiología que fuere, la MCA 1 no se halla a nivel de lo que correspondería al estrecho vestíbulo fosal, sino unos centímetros por detrás, correspondiendo plenamente a la válvula turbinal y que tras la vasoconstricción recupera su protagonismo el área valvular como MCA 1.

Test de provocación nasal

Una consecuencia de la utilidad de la rinometría acústica en el estudio de la reactividad nasal es su aplicación en el estudio de las rinitis alérgicas. Se practica una rinometría acústica en condiciones basales y se estudian las variaciones geométricas que sufren las fosas en función de la inhalación de diferentes concentraciones de neumoalergenos.

Valoración del volumen de la rinofaringe

La prueba será de utilidad para estudiar el volumen del cávum en todo tipo de procesos expansivos, benignos y malignos.

Objetivación volumétrica de las poliposis nasales

Aunque en las poliposis nasosinusales la rinometría acústica tenga una importancia secundaria, resulta útil para objetivar el grado de ocupación volumétrica de la poliposis y para objetivar las variaciones pospolipectomía.

Estudio del crecimiento facial y nasal

La rinometría acústica tiene un gran interés experimental para el seguimiento del crecimiento fa-

cial en el niño. También puede convertirse en una prueba atractiva para el estudio de la eficacia de expansores maxilares a través de los cambios volumétricos de las fosas nasales.

CONCLUSIONES

Creemos que ante la dificultad de objetivar la obstrucción nasal por las particulares características anatomopatológicas y su alto grado de reactividad, la rinometría acústica es una prueba fidedigna, reproducible y fácil de realizar que complementa los datos aerodinámicos de la rinomanometría.

BIBLIOGRAFIA

GRYMER, L. F., et al.: «Acoustic rhinometry: Evaluation of the nasal cavity with septal deviations, before and after septoplasty». *Laryngoscope,* 99: 1180-1187, 1989.

GRYMER, L. F., et al.: «Acoustic rhinometry: Values from adults with subjective normal nasal potency». *Rhinology,* 29: 35-49, 1991.

HILBERG, O., et al.: «Turbinate hypertrophy». *Arc. Otolaryngol.,* 116: 283-289, 1990.

HILBERG, O., et al.: «Acoustic rhinometry: Evaluation of nasal cavity geometry by acoustic reflection». *Rhinology,* suppl. 21: 1-9, 1983.

LENDERS H., et al.: «Diagnostic value of acoustic rhinometry». *Rhinology,* 28: 5-16, 1990.

Olfatometría

J. M.ª FABRA y J. M. DE HARO

Los avances cientificomédicos han repercutido en una mejoría de la salud individual y social; como consecuencia de ello aparece un cambio en el motivo de las consultas médicas habituales. Uno de esos nuevos motivos lo constituye la patología olfatoria.

Nos encontramos ante un progresivo requerimiento de estudio de la alteración olfativa que exige al especialista una preparación más exhaustiva y meticulosa.

SISTEMATICA GENERAL

El estudio de las diferentes patologías olfatorias ha de sustentarse en la anamnesis de los antecedentes patológicos, en la anamnesis de sus hábitos y de sus antecedentes familiares y en el motivo que ha causado su consulta.

Es importante la anamnesis porque nos va a orientar muy certeramente hacia una etiología en concreto, sobre todo si se tienen presentes las más de 200 patologías descritas que se acompañan de alteraciones olfatorias y que van desde procesos nasales a factores de edad y sexo, por alteraciones congénitas, infecciosas, quirúrgicas, hormonales, yatrogénicas medicamentosas, contaminación, neoplasias, alteraciones SNC, etc.

Cumplimentada esta primera fase se deberá llevar a cabo una exploración física de toda la esfera ORL con una primera finalidad diagnóstica, seguida de exploraciones instrumentales más precisas si fuera necesario (fibroscopia nasal, cávum, faringolaringe, etc.) y solicitar estudios complementarios necesarios (rinomanometría, proyecciones radiográficas simples, TAC, RNM, analítica hemática o consulta con otros especialistas, etc.) para finalmente efectuar la exploración específica: la olfatometría.

CLASES DE OLFATOMETRIA

1. En animales.
2. En el hombre:
   — Liminar, supraliminar e infraliminar.
   — Cuantitativa y cualitativa.
   — Subjetiva y objetiva.
3. Ambientales.

En animales

Las pruebas olfatométricas en animales tienen por finalidad el estudio científico paralelo comparativo de la obtención de datos aplicables al hombre (anatomía, histología, fisiología, patología, etc.), otras veces tienen por interés el avance en los conocimientos zoológicos (defensa, reproducción, alimentación, relación, etc.) y en otras ocasiones importa el conocimiento de la fisiología animal para obtener beneficios aplicables al hombre (control de plagas, producción industrial de animales, detección de sustancias, alimentos, etc.).

En el hombre

La olfatometría es un método experimental para el estudio de la función olfatoria. Se trata de una exploración poco prodigada por una serie de razones:

1. La poca valorización de las anosmias y sobre todo de las hiposmias por parte de los pacientes.
2. El no disponer de unidades olfativas valorables matemáticamente convierten a la olfatometría en una exploración poco fidedigna.
3. Las pocas posibilidades terapéuticas que se disponen ante anosmias e hiposmias neurosensoriales.
4. La incidencia de otros parámetros como la humedad relativa y temperatura pueden variar los resultados.

A pesar de todas las dificultades nosotros utilizamos la olfatometría para el estudio de todas las alteraciones olfativas neurosensoriales o de transmisión tanto de causa rinológica propiamente dicha como centrales en relación con las glándulas genitales y el sistema nervioso central.

Las pruebas olfatométricas se pueden clasificar en tres grupos:

El primero de ellos está constituido por los estimuladores subjetivos. Son aquellas técnicas olfatométricas que basan sus resultados en la respuesta subjetiva del individuo, analizan la sensación que dice tener el paciente, informa sobre el umbral de percepción olfativa, en el que se detecta una impresión olfativa perceptible pero no identificable, y el umbral de discriminación en el que se identifica la sustancia olfateada. Tienen el inconveniente de que factores ambientales, gustativos, trigeminales, psíquicos y otros pueden influir. Se obtienen dos tipos de información: la liminar, que valora la mínima cantidad que se huele, y la supraliminar, que pone de manifiesto los trastornos cualitativos: grado de discriminación y adaptación al olor.

El segundo grupo lo forman los estimuladores semiobjetivos encargados de analizar indirectamente la respuesta olfativa mediante las vías reflejas. Nos informan del nivel de agudeza olfativa, son válidos para descartar simuladores. Tienen como dificultad el condicionamiento de los reflejos. Los reflejos que se estudian son los olfativo-gástrico, olfativo-pupilar, olfativo-tensional, olfativo-ECG, olfativo-psicogalvánico, olfativo-EEG, olfativo-plastimográfico y el olfativo-respiratorio, que es el más utilizado.

En el tercer grupo se consideran los estimuladores objetivos. Son los encargados de analizar la respuesta a nivel de los receptores, así como las proyecciones olfatorias centrales. Dentro de este grupo se encuentran el electroolfatograma y los potenciales evocados olfativos.

En la clínica diaria la mayoría de los olfatómetros subjetivos derivan del de Elsberg. Se trata de un frasco de 500 ml. que contiene 50 ml. de la sustancia olorosa a investigar. De este matraz sale un tubo que se conecta mediante una oliva a la narina del paciente y otro tubo en cuyo extremo se acopla una jeringa por la que se inyecta aire. Se invita al paciente a respirar pausadamente por la boca o a retener la respiración y el investigador mediante la jeringa inyecta al interior del frasco una cantidad conocida de aire que fuerza la salida del gas aromático que desprende el líquido del interior del frasco. El paciente debe avisar cuando tenga una sensación olorosa que generalmente no identifica —umbral de excitación— que viene dado en mililitros de aire.

Se continúa inyectando aire hasta que el individuo reconozca la sustancia problema; tendremos entonces el umbral de discriminación también dado en mililitros.

FORTUNATO y NICCOLINI acoplaron sus olfatómetros de Elsberg creando una batería que permite efectuar la exploración con diversas sustancias sucesivamente. GUERRIER, AZEMAR y UZIEL conciben aparatos automatizados más complejos que valoran parámetros como temperatura, humedad, número de moléculas por unidad de tiempo, distancia del paciente, etc.

En la práctica diaria de la sección de rinología realizamos la olfatometría de una manera muy simple. Si queremos determinar los umbrales utilizamos el olfatómetro de Elsberg con una sola sustancia. Pero en la inmensa mayoría de casos utilizamos las sustancias preconizadas por VAN DISHOECK contenidas en sendos frascos herméticos numerados. Esta son: alcanfor, ácido acético, almizcle, floral, mentol, éter sulfúrico, pútrido y amoníaco. Se procede de la siguiente manera: tapamos una fosa nasal con un trocito de algodón, se invita al paciente a que realice una serie de inspiraciones cortas e intensas pero sin espirar y se le interroga si nota alguna sensación olorosa, y en caso afirmativo si puede identificarla. Se repite el procedimiento para cada uno de los frascos y para cada fosa nasal.

Se encuentran las siguientes respuestas: 1) que el paciente afirme que no percibe ninguna sensación: se trata de un pitiático grave o un similador; 2) que el paciente no tenga más sensaciones que las que excitan al trigémino, como el ácido acético y el amoníaco: entonces se trata de una anosmia, y 3) que además de las sustancias irritantes del trigémino, el paciente tenga otras sensaciones, en este caso puede ser que: a) note las sustancias y que además las identifique, olfación normal, y b) que sólo identifique algunas sustancias: entonces se establece una gradación de su hiposmia.

En la sección de rinología también se practica, en algunas ocasiones una olfatometría semiobjetiva ideada y puesta a punto por MONTSERRAT y ADEMA (1982). Se practica una rinomanometría anterior activa utilizando una oliva con el paciente con los ojos vendados y con unos auriculares para evitar todo tipo de estímulo visual y auditivo y se estudian los cambios cualitativos de la curva rinomanométrica.

Finalmente practicamos, en colaboración con el Departamento de Endocrinología, olfatometrías subjetivas utilizando una batería de frascos con diferentes diluciones de exaltolide para el estudio de los síndromes olfatogenitales.

Ambientales

El estudio de la contaminación por olores del ambiente está abriendo paso a nuevos horizontes en el campo de la detección de los olores. La aparición de contaminantes olorosos en el ambiente no sólo puede representar una molestia sensorial, también puede representar un valor de degradación del medio entorno o niveles de productos contaminantes que sean tóxicos por otras vías distintas a la olfativa, pero detectables por el olfato.

En este capítulo podemos encontrar las emisiones gaseosas industriales, el tratamiento de desechos animales, la degradación de los cuerpos sepultados, las estaciones de depuración y la potabilización del agua son algunos de estos ejemplos.

BIBLIOGRAFIA

ADEMA, J. M., and MONTSERRAT, J. M.: «Olfacto rhinomanometry». *Rhinology,* 20: 21-25, 1982.

CAPELLA, G.: «Estado actual de la olfactometría». *Ann. Med.,* 46: 216, 1960.

HARO DE, J.: *L'olfacte a la dona gestant.* Tesis doctoral. Barcelona, 1989.

JEFFREY, I.; FELDMAN, M. D.; WRIGHT, H. N.; LEOPOLD, D. A.: «The initial evaluation of dysosmia». *Am. J. Otolaryngol.,* 4: 431-444, 1986.

LE CLOIREC, P.; GUEUX, M.; PAILLARD, H., and ANSELME, C.: *Sources de composés oraganiques volatils et examen des pollutions odorants.* Chapt. 8, págs. 195-245. Odeurs and désodorisation dans l'environnement, edt. Tec and Doc, 11 rue Lavoisier. F75384 París cedx 08.

MONTSERRAT, J. M.: «Exploración del primer par craneal: Olfatometría». *Anales ORL Iber-Amer.,* IV (3): 179-199, 1977.

MONTSERRAT, J. M.; MONTES, S., and VIÑAS, J. B.: «Olfatometría: Aportación de la rinomanometría objetiva». *Anales ORL Iber-Amer.,* V (5): 547-559, 1978.

GUERRIER, Y., and UZIEL, A.: *Fisiología de la olfación. Fisiología neurosensorial en ORL.* Edit. Masson, 1985.

TRYGG ENGEN: *The perception of odors.* Walter S. Hunter Laboratory of Psychology Brown University. Providence Rhode Island. Academic Press series in cognition and perception, 1982.

UZIEL, A.: *Present status of olfactometry.* Proc. XII ORL World Congr. Budapest, Hungry, 19-24, 1981. Surján, L., y Bodó, G. Y. (eds.).

WILLEMOT, J.; WIELEMANS, R.; LEOD, P., and PERRIN, C.: «L'olfaction». *Acta ORL Belga,* 23: 3, 1971.

TECNICA QUIRURGICA

INSTRUMENTAL

J. M. ADEMÀ

SISTEMAS DE GRABACION DE IMAGEN

J. M. ADEMÀ

PREOPERATORIO Y ANESTESIA GENERAL

J. VILAPLANA

ANESTESIA LOCAL

H. MASSEGUR

PREPARACION DEL PACIENTE Y DEL QUIROFANO

J. M. ADEMÀ

PROCEDIMIENTOS QUIRURGICOS:

TÉCNICA QUIRÚRGICA

H. MASSEGUR y J. ADEMÀ

TÉCNICA QUIRÚRGICA

M. BERNAL

Instrumental

J. M. ADEMA

OPTICAS RIGIDAS

Así como para la exploración de las fosas nasales pueden ser tan útiles las ópticas rígidas como los fibroendoscopios, para la cirugía endoscópica utilizaremos solamente las ópticas rígidas. Esto es así porque la introducción de otros instrumentos en la fosa nasal no debe modificar la visión del campo quirúrgico, cosa que se produciría con los fibroendoscopios, pues al apoyarnos sobre ellos se doblarían.

Las ópticas rígidas están todavía en vías de desarrollo, sin embargo, las actuales han conseguido:

— Una mejor iluminación.
— Una mayor profundidad de campo.
— Una mejor nitidez en todo el campo visual (mejor poder de resolución) y un mayor ángulo de visión que las ópticas de unos pocos años atrás.

Están construidas por un sistema de lentes tubulares tipo Hopkins (fig. 1).

Utilizamos en general las de 4 mm. de diámetro y de 0°, 30° y 70° de visión (figs. 2, 3 y 4).

La óptica de 0° es sobre todo al principio la más fácil de utilizar, ya que su ángulo de visión está en

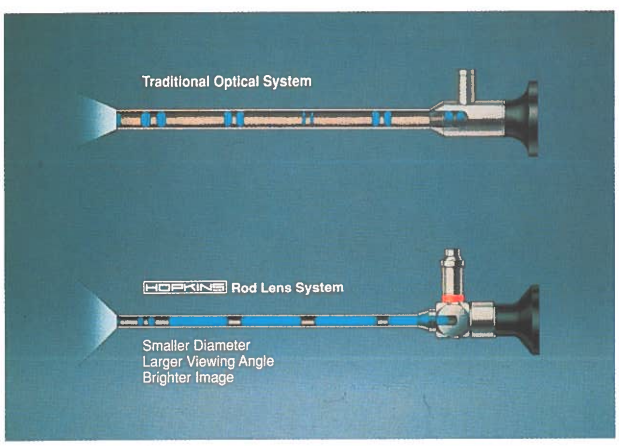

FIG. 1.—*Disposición de las lentes en las ópticas Hopkins.*

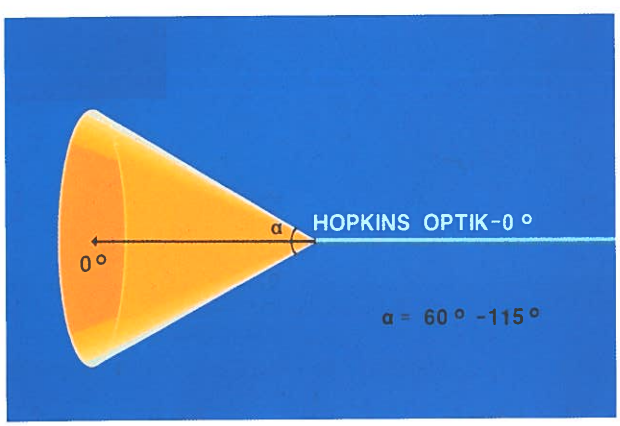

FIG. 2.—*Optica de 0°.*

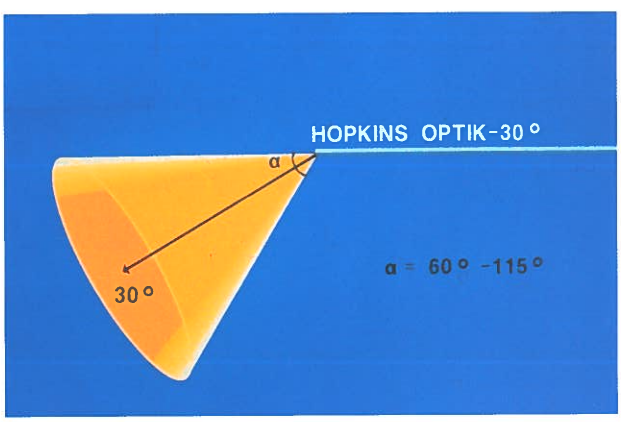

FIG. 3.—*Optica de 30°.*



FIG. 4.—*Optica de 70°.*

la misma dirección en la que introducimos el instrumental y nos permite trabajar más alejados del punto a operar.

La óptica de 30° se utiliza principalmente para la apertura de la meatotomía media y para el acceso al ductus frontonasal, es decir, en zonas que se alejan de la visión directa (o sea, hacia los lados y hacia arriba).

Es algo más difícil de manejar, ya que nos obliga a estar más cerca del campo (con lo que se ensucia con más facilidad) y los instrumentos deben sobrepasar unos milímetros la punta del endoscopio para que los empecemos a ver.

La óptica de 70° nos sirve sobre todo para la exploración de rincones de difícil visión con las otras ópticas, pero requiere de un especial entreno para poder trabajar quirúrgicamente con ella.

FIG. 6.—*Fuente de luz halógena.*

FUENTES DE LUZ

La fuente de luz se compone de una serie de elementos dispuestos dentro de una caja metálica cerrada:

— Lámpara: puede haber una o dos dispuestas de forma que con un simple movimiento se pueda sustituir una por la otra en el caso de que se funda, para no producir interrupciones del acto quirúrgico.

  Las lámparas pueden ser de filamento incandescente (fig. 5), halógenas (fig. 6), de xenon (fig. 7), etc.

— Detrás de ella se encuentra un sistema de reflexión que recupera la luz que se dispersa hacia atrás.

— Delante, un sistema de lentes que hace converger toda la luz en el punto donde conectamos el cable.

— Tienen un reóstato para regular la intensidad de la luz, que en algunas es automático (fig. 8).

FIG. 7.—*De xenon.*

FIG. 5.—*Fuentes de luz.*

FIG. 8.—*De xenon automática.*

Esto es útil cuando registramos la intervención en vídeo, ya que adopta en cada momento la mejor intensidad de luz al campo.

Otras fuentes llevan incorporado un flash, cuya emisión de luz se interrumpe automáticamente a través de un sistema conectado al objetivo de la cámara (TTL).

CABLES

Están constituidos por fibras que transportan luz. Deben ser del mayor diámetro posible, es decir, limitado por el peso y la maniobrabilidad. Es importante que la distancia entre el punto de convergencia de la luz y el extremo proximal del cable y el endoscopio y el extremo distal estén lo más cercanos posibles para evitar fugas de luz. Lo ideal es el sistema «monobloc» utilizado en los fibroscopios.

Asimismo se debe colocar la fuente de luz de forma que el cable quede lo más extendido posible, pues las curvaduras interfieren el transporte correcto de la luz.

INSTRUMENTAL

Parte del instrumental que se utiliza en la cirugía endoscópica proviene de nuestras cajas de cirugía rinológica:

Espéculo de Killiam: Se utiliza para la exploración anterior de las fosas nasales y para la introducción de la anestesia tópica previa a la cirugía endoscópica (fig. 9).

Despegador recto de Cotlle o el de doble pala: Se usan para la luxación de los cornetes y para despegar la apófisis unciforme (fig. 10).

Pinza-tijera de Struycken: Nos servirá para la resección parcial de los cornetes (fig. 11).

Otros siguen siendo parecidos a algunos de los que podamos tener, pero han sido modificados para

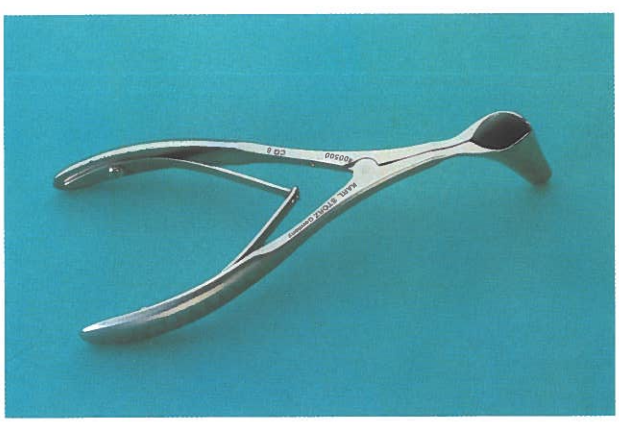

FIG. 9.—*Espéculo de Killian.*

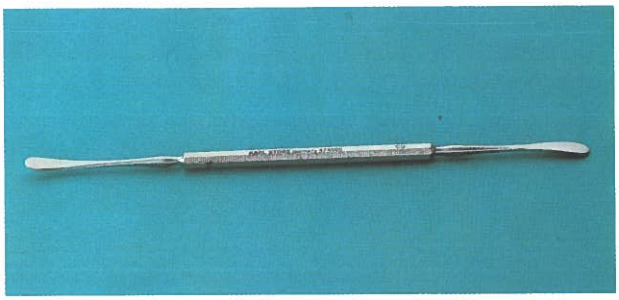

FIG. 10.—*Despegador de doble pala (Freer).*



FIG. 11.—*Punta de la tijera de Struycken.*

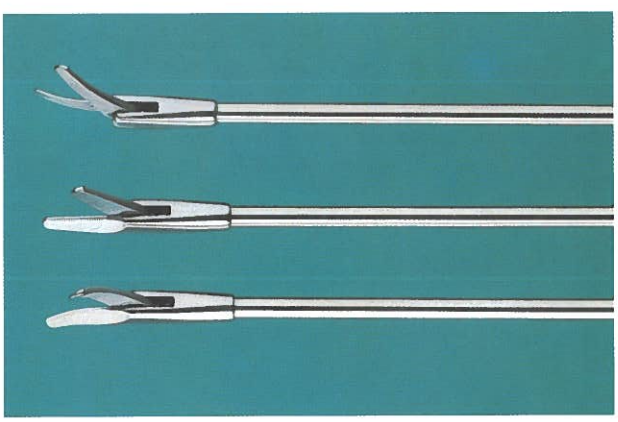

FIG. 12.—*Punta de las tijeras nasales.*

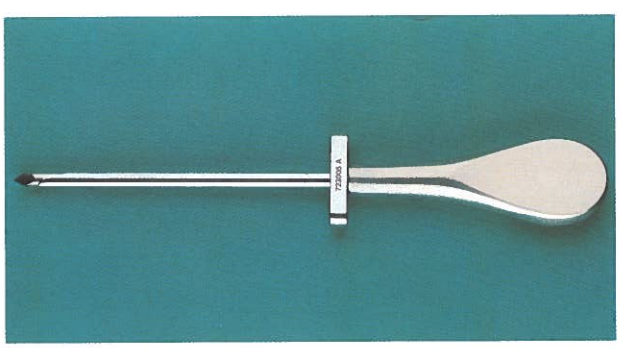

FIG. 13.—*Trocar y cánula de punción.*

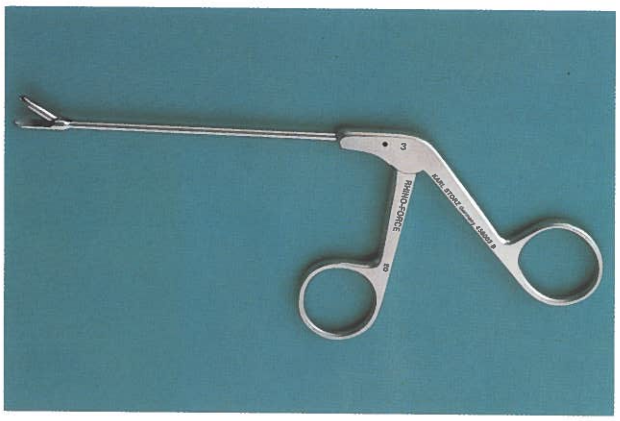

FIG. 14.—*Pinza de Blakesley-Wilde.*

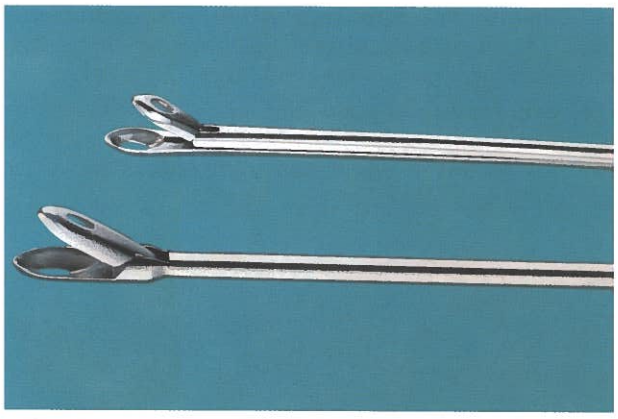

FIG. 15.—*Pinza de Blakesley-Wilde. Diferentes tamaños de punta recta.*



FIG. 16.—*Pinza de Blakesley-Wilde. Diferentes angulaciones (45° y 90°).*

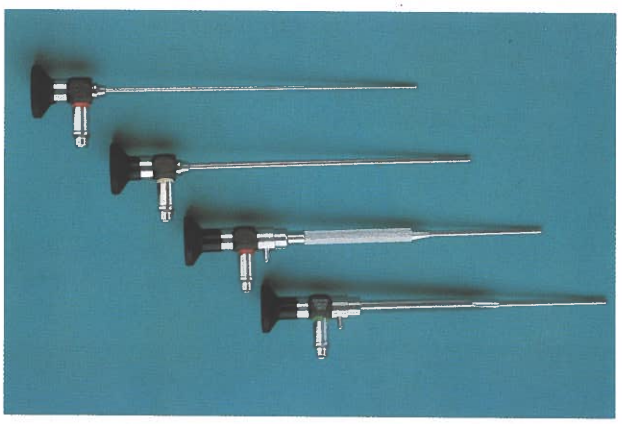

FIG. 17.—*Mango plano o redondo de Stammberger adaptados a los endoscopios.*



FIG. 18.—*Mango de succión-irrigación.*

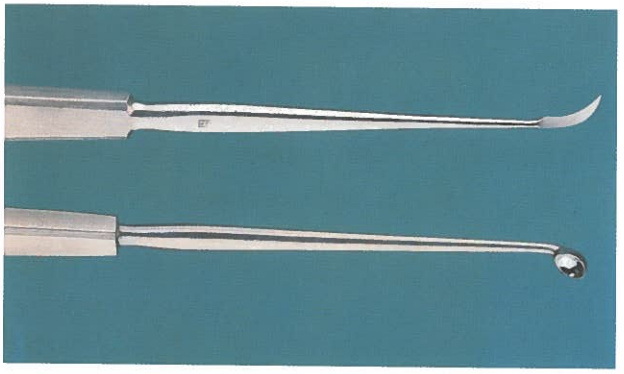

FIG. 19.—*Cureta antral. Bisturí falciforme de punta afilada.*

actuar junto a un endoscopio, bien reduciendo su tamaño, bien modificando su angulación.

Tijeras rectas o curvas: De utilidad en la sección parcial de los cornetes y sobre todo en su cola (fig. 12).

Trocar de punción: Se utiliza cuando deseamos hacer una punción del seno maxilar tanto por vía diameática como por fosa canina. El mandril sirve de guía para que la óptica no se manche al introducirla en el seno (fig. 13).

Pinzas de Blakesley-Wilde: Con diferentes tamaños y diferentes angulaciones, son las pinzas más usadas en las intervenciones quirúrgicas de endos-

copia nasal. Nos servirán tanto para la extirpación de pólipos nasales como para la apertura de las diferentes celdas sinusales (figs. 14, 15 y 16).

Otras han sido diseñadas expresamente para esta cirugía:

Mangos adaptables al endoscopio: Sirven para su mejor sujección (fig. 17).

Mangos de succión irrigación: Son de gran utilidad, sobre todo al principio de iniciarse en esta técnica, ya que permiten limpiar la óptica sin necesidad de retirarla del campo operatorio (fig. 18).

Bisturí falciforme: Se utiliza sobre todo para la incisión de la apófisis unciforme y para la apertura de los cornetes bullosos (fig. 19).

Cucharilla de etomides: De direrentes grosores, se utiliza para la apertura posteroanterior de las celdas del etmoides (fig. 19).

Aspiradores rectos o curvados: Están diseñados para acceder con facilidad a todas las zonas del área nasal. Con el aspirador curvado a través de la fontanela posteroinferior penetramos con facilidad en el seno maxilar (fig. 20).

Pinza de Ostrom (cureta antral de Stammberger): De gran utilidad para la ampliación anterior de la meatotomía media (figs. 21 y 22).

Instrumentos para ampliar la meatotomía media: Con ellos ampliaremos las meatotomías medias hacia arriba y hacia abajo (figs. 23 y 24).

Pinzas especiales para limpieza del seno maxilar a través de la meatotomía: Sus diferentes curvaturas nos permiten llegar prácticamente a todas las zonas del seno maxilar (figs. 25 y 26).

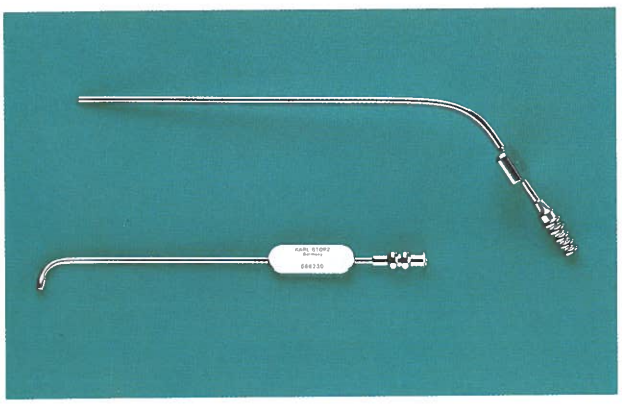

FIG. 20.—*Aspiradores.*

FIG. 21.—*Pinza de Ostrom.*



FIG. 22.—*Pinza de Ostrom. Detalle de la punta.*

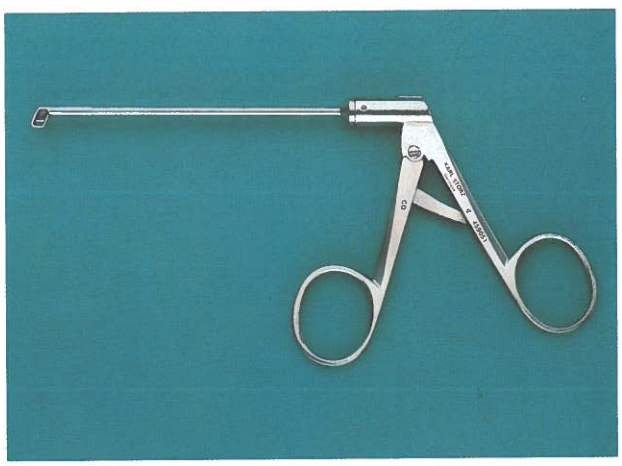

FIG. 23.—*Pinza para meatotomía.*



FIG. 24.—*Pinza para meatotomía. Detalle de la punta.*

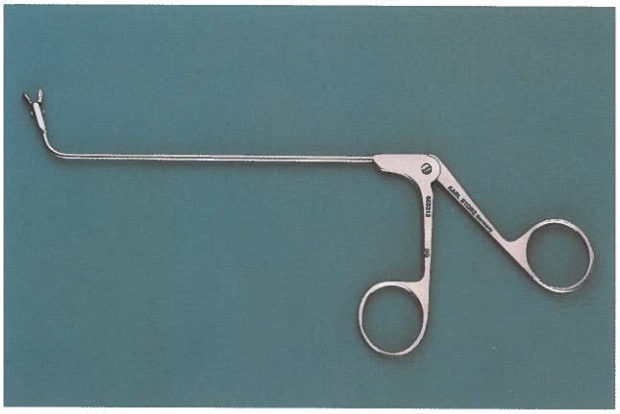

FIG. 25.—*Pinzas de seno maxilar.*

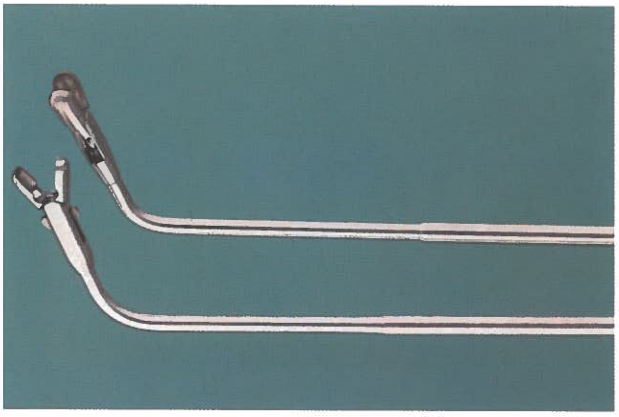

FIG. 26.—*Pinzas de seno maxilar. Detalle de las puntas (apertura horizontal y vertical).*

BIBLIOGRAFIA

FRECHE, CH.; ROUVIER, P., y PIQUET, J. J.: *L'endoscopie diagnostique et thérapeutique en ORL.* Ed. Arnette, S. A., 1989.

HAGUENAUER, J. P., y TRAISSAC, L.: *L'endoscopie diagnostique et thérapeutique en ORL.* Ed. Arnette, S. A., 1989.

PEYNEGRE, R.; BEREZIN, A., y ROMANET, PH.: *L'endoscopie diagnostique et thérapeutique en ORL.* Ed. Arnette, S. A., 1989.

FOMBEUR, J. P., y SIMON, C. I.: *L'endoscopie diagnostique et thérapeutique en ORL.* Ed. Arnette, S. A., 1989.

THOMASSIN, M., y JAKOBOWICZ, M.: *L'endoscopie diagnostique et thérapeutique en ORL.* Ed. Arnette, S. A., 1989.

LERAULT, PH., y REMACLE, M.: *L'endoscopie diagnostique et thérapeutique en ORL.* Ed. Arnette, S. A., 1989.

Imagen

J. M. ADEMA

SISTEMAS DE REPRODUCCION DE IMAGEN

La endoscopia es la mejor forma de obtener imágenes de las fosas nasales tanto en la exploración como en la cirugía.

El hecho de que nuestra visión está dentro de las fosas nasales hace que toda la imagen captada no tenga desperdicio.

Fundamentalmente hablaremos de fotografía y vídeo.

FOTOGRAFIA

Los mejores sistemas fotográficos son los que controlan la cantidad de luz a través del objetivo, ya sea para cerrar el obturador si trabajamos con una fuente de luz convencional, ya sea para detener la emisión de luz en el caso en que lo hagamos con una fuente de luz flash (fig. 1).

Utilizaremos un objetivo con o sin zoom que sirva de adaptador para el endoscopio. Para no realizar maniobras extrañas a la endoscopia nosotros preferimos adaptar un motor que corra automáticamente la película fotográfica, dejando la cámara preparada para el siguiente disparo.

La película que utilizamos habitualmente es la de 400 ASA.

FIG. 1.—*Fuente de luz flash.*

VIDEO

Utilizaremos cámaras miniaturizadas divididas en dos componentes, uno el más pequeño, que es el que empalmaremos con el endoscopio y que capta la imagen y conectado mediante un cable ligero al segundo elemento, que es donde está el sistema de control (figs. 2 y 3).

Es importante, aunque no imprescindible, que la cámara se pueda sumergir para su esterilización. Si no, se puede cubrir con un manguito estéril (como el utilizado para el cable de las fresas).

No trabajamos en general mirando a la pantalla, sino que utilizamos un difusor de imagen (fig. 4).

Este nos permite ver a través del endoscopio y a su vez que la imagen se vea en un monitor.

En la actualidad ya existen cámaras que lo llevan incorporado, mejorando sensiblemente las pérdidas de luz (fig. 5).

Estas cámaras tienen una gran sensibilidad.

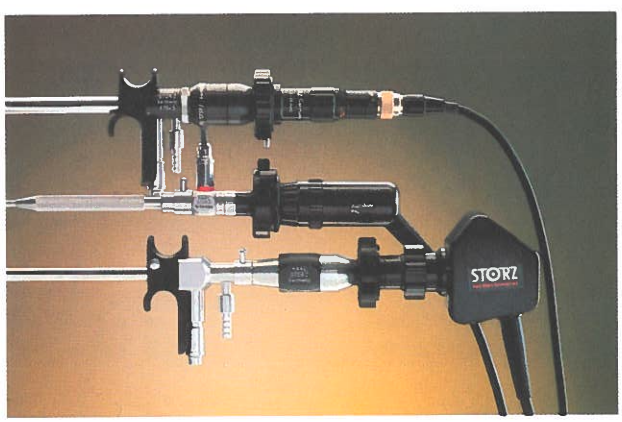

FIG. 2.—*Cámaras miniaturizadas.*

FIG. 3.—*Sistema de control.*



FIG. 5.—*Cámara con difusor integrado.*

Son útiles las que trabajan por debajo de 10 lux. En general el sensor de imagen es un CCD (Chance Compled Device) que es más duradero y de menor tamaño y peso que los tubos convencionales.

Las nuevas generaciones de cámaras han aumentado el número de pixels (el número de pixels viene dado por el producto del número de líneas horizontales por el número de líneas verticales. Cuanto mayor es, mejor es la resolución de la imagen.

La mayoría de estas cámaras controlan la sensibilidad en función de la intensidad de la luz, evitando así zonas excesivamente iluminadas en contraste con zonas oscuras.

Actualmente las fuentes de luz se interconectan con la cámara y el vídeo, de forma que automáticamente controlan la cantidad de luz a emitir.

Para la grabación en vídeo es imprescindible tener fuentes de luz de alta potencia (halógenas o de xenon) (fig. 6).

FIG. 4.—*Difusor de imagen.*

MONITOR

La mayoría de monitores de uso doméstico son útiles. Sin embargo, la imagen de un Triniton es la mejor.

MAGNETOSCOPIO

Evolucionando en todo momento se utilizaba mayormente el Umatic Pal de baja banda. En la actualidad podemos usar Umatic Pal de alta banda, Betamax o Super-VHS.

El uso sistemático de cámara en las intervenciones es imprescindible para la enseñanza, ya sea en directo ya sea en diferido a través de la edición de las cintas obtenidas en quirófano.

FIG. 6.—*Fuente de luz halógena.*

BIBLIOGRAFIA

FRECHE, CH.; ROUVIER, P., y PIQUET, J. J.: *L'endoscopie diagnostique et thérapeutique en ORL.* Ed. Arnette, S. A., 1989.

HAGUENAUER, J. P., y TRAISSAC, L.: *L'endoscopie diagnostique et thérapeutique en ORL.* Ed. Arnette, S. A., 1989.

PEYNEGRE, R.; BEREZIN, A., y ROMANET, PH.: *L'endoscopie diagnostique et thérapeutique en ORL.* Ed. Arnette, S. A., 1989.

FOMBEUR, J. P., y SIMON, C. I.: *L'endoscopie diagnostique et thérapeutique en ORL.* Ed. Arnette, S. A., 1989.

THOMASSIN, M., y JAKOBOWICZ, M.: *L'endoscopie diagnostique et thérapeutique en ORL.* Ed. Arnette, S. A., 1989.

LERAULT, PH., y REMACLE, M.: *L'endoscopie diagnostique et thérapeutique en ORL.* Ed. Arnette, S. A., 1989.

Preoperatorio. Anestesia general

J. VILAPLANA BIRBA

En líneas generales esta cirugía no debe presentar ninguna dificultad adicional para el anestesiólogo con experiencia en la cirugía otorrinolaringológica. Como en toda cirugía endoscópica, la comunicación cirujano-anestesiólogo ha de ser fluida y abundante. En ella se mantienen las exigencias de una valoración y trato cuidadoso de la vía aérea junto con un despertar suave y efectivo del paciente. A continuación se revisan aspectos de la valoración preoperatoria, la posición, la anestesia general y local y el postoperatorio.

La visita preoperatoria es una parte integral de la práctica anestésica de calidad, y a ella se han relacionado mejoras en el nivel de ansiedad (1), descenso de los requerimientos analgésicos (2), menor estrés hormonal (3), mejor despertar y alta temprana del hospital. Su objetivo global es la reducción de la morbimortalidad preoperatoria. La estrategia para conseguirlo pasaría por la revisión de los antecedentes del paciente y circunstancias médicas concomitantes, el establecimiento de la relación médico-enfermo, la planificación pre, intra y postoperatoria y la obtención del consentimiento para el plan anestésico. A pesar de ello es objeto de controversia, precisándose saber más claramente los propósitos beneficiosos de la misma (4).

La rutina preoperatoria que se efectúa a estos pacientes ha de incluir un hemograma completo, pruebas de coagulación y bioquímica sanguíneas: Glu, Cr, Ur, GOT, GPT, Na y K. Si bien es cierto que muchas podrían evitarse, es difícil concebir que un paciente se intervenga sin que le efectúe algún «análisis». En los pacientes menores de cuarenta años sanos y sin factores de riesgo comprobados, después de una anamnesis y exploración física completa, puede prescindirse de efectuar una radiografía de tórax y un ECG. Las pruebas funcionales respiratorias proporcionarán una valiosa información en estos pacientes, con frecuentes antecedentes atópicos y de hiperreactividad bronquial.

En el apartado de la medicación habitual que toma el paciente, y como regla general, no debe suspenderse ninguna medicación hasta el día de la intervención. Una sola excepción: los fármacos inhibidores de la monoaminaoxidasa (IMAO) y algunos antidepresivos tricíclicos administrados a altas dosis que deberían suspenderse bajo control psiquiátrico unos quince días antes de la intervención. La necesidad de continuar la medicación hasta el mismo día de la cirugía es especialmente importante en los tratamientos cardiovasculares y broncopulmonares. Los pacientes corticodependientes, con supresión del eje hipotálamo-pituitario-adrenal, deben recibir tratamiento sustitutivo con hidrocortisona desde el preoperatorio.

Aunque no es descartable el uso de la hipotensión controlada en casos escogidos, en la actualidad se halla totalmente en desuso como método para mejorar el campo quirúrgico en la cirugía ORL (5). Se recurre a la posición del paciente y a mantener una estabilidad hemodinámica durante el preoperatorio. La posición de semisentado con una ligera elevación de las piernas produce mínimas alteraciones hemodinámicas y favorece el retorno venoso del campo quirúrgico, convirtiéndose en la más indicada para este tipo de cirugía.

La práctica de una anestesia general comporta el control de la vía aérea y la utilización de relajantes musculares con sus ventajas e inconvenientes asociados. La técnica, ya sea inhalatoria o endovenosa, será adecuada si el paciente logra un rápido control de los reflejos laríngeos, de la conciencia y se halla colaborador al despertar. El taponamiento faríngeo es necesario para evitar un acúmulo de secreciones intragástricas y valorar el sangrado. La monitorización ha de ser completa, incluyendo la pulsioximetría, ECG, TA incruenta automática y ET CO_2 si es posible. El funcionamiento de las alarmas de desconexión del respirador y la colocación de los tubos del mismo son también vitales. La protección ocular con una pomada permitirá al cirujano el control de la movilidad ocular cuando se aborden los senos etmoidales. La utilización de isofluorano como gas anestésico, a diferencia del halotano, permite la utilización juiciosa de adrenalina ya que el primero produce una menor sensibilización del miocardio a las catecolaminas (6). La infiltración submucosa con 10 ml. de lidocaína al 2 por 100 y adrenalina 1/100.000 preparada en el momento mejora el campo quirúrgico.

La utilización de la anestesia local junto con la sedación requiere conjugar diversos factores: la colaboración del paciente, la habilidad del cirujano, el tiempo quirúrgico y el arte del anestesiólogo.

Una sedación con benzodiacepinas y opiáceos y una monitorización cuidadosa precederán el inicio de una anestesia de contacto con tetracaína al 2 por 100. La preparación del campo y el material nos darán el tiempo necesario para infiltrar posteriormente la mucosa con lidocaína al 2 por 100 o bupivacaína al 0,25 por 100 con adrenalina. El objetivo es bloquear las ramas nasociliares (etmoidales) y esfenopalatinas tributarias de la I y II ramas del trigémino, respectivamente. El ganglio esfenopalatino se halla situado en la raíz posterior del cornete medio. El ajuste adecuado de la sedación, titulando las dosis, y la colaboración del paciente hacen de ésta una técnica ideal en caso de intervenciones cortas y de menor dificultad quirúrgica.

La toxicidad de los anestésicos locales es dosis dependiente, y aunque la adrenalina reduce la absorción sistémica de anestésico, un paso intravascular del mismo no es descartable. En general producen primero una sintomatología del SNC con parestesias periorales, sabor metálico en la boca, disminución del nivel del conciencia, convulsiones y parada respiratoria. Las alteraciones cardiovasculares y los trastornos del ritmo son mucho más graves y frecuentes con la bupivacaína y siempre se observan después de una sintomatología central. Las dosis máximas recomendadas para un adulto de 70 kg. son de 450 mg. de lidocacína y 200 mg. de bupivacaína (5).

Durante el postoperatorio se proseguirá con una monitorización que incluya la pulsioximetría. La atención a las secreciones del paciente ha de ser continuada y el aporte de suplementos de oxígeno a través de mascarilla facial con una FiO_2 del 30-35 por 100, obligatorio. El objetivo es compensar el pequeño shunt pulmonar postoperatorio que se produce tras una anestesia general y la depresión de la ventilación que producen los anestésicos y opiáceos empleados. El dolor postoperatorio es perfectamente controlable con analgésicos menores. Cualquier antiinflamatorio no esteroideo, con excepción de los derivados del ácido salicílico por la alteración de la función plaquetar que producen, es recomendable.

BIBLIOGRAFIA

1. LEIGH, J. M.; WALKER, J., and JANAGANATHAN, P.: «Effect of preoperative anaesthetic visit on anxiety». *Brit. Med. Journal,* 2: 987-989, 1977.
2. EGBERT, L. D.; BATIT, G. E.; WELCH, C. E., and BARTLETT, M. K.: «Reduction of postoperative pain by encouragement and instruction of patients». *New Engl. Jour. Med.,* 270: 825-827, 1964.
3. BOORE, J. R. P.: *The effect of preoperative preparation of surgical patients on postoperative stress, recovery and infection.* Royal College of Nursing, 1978.
4. NIGHTINGALE, J. J.; LACK, J. A.; STUBBING, J. F., and REED, J.: «The preoperative anaesthetic visit: Its value to the patient and the anesthetist». *Anaesthesia,* 47: 801-803, 1992.
5. McNULTY, S. E.: «Induced hipotension in head and neck surgery. Anaesthesia for otolaryngologic and head and neck surgery». *Anesth. Clin. of North Am.,* 3: 617-639, 1993.
6. SAVARESE, J. J., and COVINO, B. G.: «Basic pharmacology of local anesthesics». En: Miller, R. D. (ed.). *Anesthesia.* Ed. Churchill Livingstone, Inc. Nueva York, 1986.

Anestesia local

H. MASSEGUR y J. M. ADEMA

La anestesia local en la cirugía nasosinusal es recomendable cuando se tratan patologías circunscritas. En los casos de poliposis masivas es muy difícil conseguir una correcta anestesia y ello supone molestias innecesarias para el paciente y dificultades sobreañadidas para el cirujano. La ventaja que supone la anestesia local es que al estar el paciente consciente puede advertir dolor en situaciones como la irrupción en órbita o el contacto con base de cráneo, lo cual contribuye a evitar complicaciones. Por otra parte, el sangrado es menor y, por tanto, la operación resulta más cómoda y más rápida que con anestesia general (STANKIEWICZ, 1987 y 1989; STAMMBERGER, 1991; GITTELMAN y cols., 1993). Sin embargo, la utilización de la anestesia local tiene sus contraindicaciones (MARTIN y cols., 1992; GITTELMAN y cols., 1993):

— En niños o personas pusilánimes.
— En cirugía muy hemorrágica
— En cirugía que requiera la utilización de una cantidad importante de anestésico.
— En cirugía de tejidos infectados en los cuales los metabolitos ácidos bloquean la fracción alcalina de los anestésicos locales.
— Duración excesiva de la intervención por la incomodidad que le supone al paciente.
— Reintervenciones.

Los anestésicos más utilizados son los aminoésteres (cocaína, procaína y tetracaína), que tienen mayor toxicidad y capacidad de producir reacciones alérgicas, y las aminoamidas (lidocaína, mepivacaína, bupivacaína y etidocaína), que son agentes con un efecto anestésico prolongado, que a las dosis adecuadas y en combinación con la adrenalina tienen escasos efectos tóxicos.

PROCEDIMIENTO

Una vez colocado el paciente en posición quirúrgica y antes de proceder al lavado, el cirujano tapiza la cavidad nasal con lentinas embebidas en una solución de tetracaína al 2 por 100 y adrenalina al 1:1.000, procurando introducirlas en el meato medio en primer lugar y prosiguiendo sobre el resto de la fosa. Se reservan lentinas con la misma solución para utilizarlas durante el acto quirúrgico en caso de sangrado. Una vez extraídas las lentinas se inyecta en el espacio submucoso y, a ser posible, a distancia del campo operatorio una solución de lidocaína al 2 por 100 y adrenalina al 1:100.000. Los puntos teóricos de aplicación son: a lo largo del relieve del agger nasi y apófisis unciforme (fig. 1), cabeza del cornete medio en su cara medial (fig. 2) y, si las lesiones lo permiten, en el rostrum del seno esfenoidal a través del receso esfenoetmoidal y sobre la zona del orificio esfenopalatino, cerca de la cola del cornete medio. Se recomienda no exceder los 10 c.c. de solución total dado que la infiltración en la mucosa nasal, por su rica vascuariza-

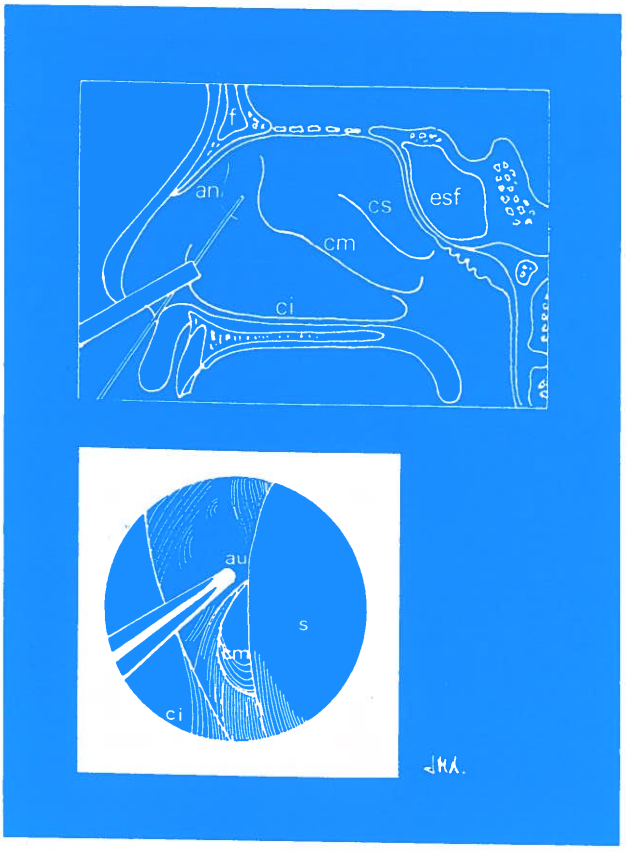

FIG. 1.—*Anestesia de la pared lateral de la fosa nasal a nivel de la apófisis unciforme.*

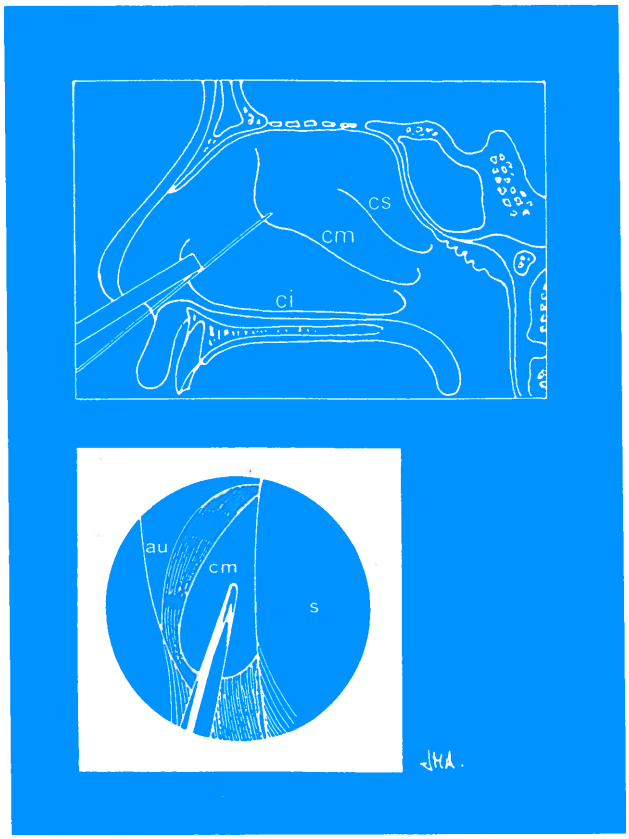

FIG. 2.—*Infiltración anestésica del cornete medio.*

ción, podría compararse a una infiltración endovenosa. Por todo ello, aunque se realice el procedimiento bajo anestesia local, es indispensable la monitorización del paciente y el control por parte del anestesiólogo. La sedación que se realice como coadyuvante, debe mantener los reflejos de deglución para evitar aspiraciones y no debe ser demasiado profunda para evitar la hipercapnia que favorecería la vasodilatación y el consiguiente sangrado.

Debe realizarse un taponamiento en cávum para evitar el paso de sangre a la orofaringe y realizar aspiraciones sistemáticas para que no se acumule sangre.

BIBLIOGRAFIA

FORNADLEY, J. A.; KENNEDY, K. S.; WILSON, J. F.; GALANTICH, P. T., and PARKER, G. S.: «Selección del anestésico para cirugía sinusal endoscópica funcional». *American Journal of Rhinology* (edición española), vol. III, n.° 1; 7-10, 1993.

GITTELMAN, P. D.; JACOBS, J. B., and SKORINA, J.: «Comparison of functional endoscopic sinus surgery under local and general anesthesia». *Ann. Otol. Rhinol. Laryngol.,* 102: 289-293, 1993.

MARTIN, C.; NAVEZ, M. L., and PRADES, J. M.: «Anesthesie locale et régionales en ORL. Editions techniques». *Encycl. et Méd. Chir.* (París, France) *Oto-Rhino-Laryngologie,* 20890 A10, 12p., 1992.

STAMMBERGER, H.: *Functional endoscopic sinus surgery.* B. C. Decker. Philadelphia, 328-333, 1991.

STANKIEWICZ, J. A.: «Complications of endoscopic intranasal ethmoidectomy». *Laryngoscope,* 97: 143-156, 1987.

STANKIEWICZ, J. A.: «Complications in endoscopic intranasal ethmoidectomy: An update». *Laryngoscope,* 99: 686-690, 1989.

Preparación del paciente

J. M. ADEMA

Puesto que la intervención se realiza bajo anestesia general, se practica al paciente un examen preoperatorio completo.

Salvo excepciones que precisen otras exploraciones complementarias, se incluyen radiografía de tórax, electrocardiograma, perfil analítico preoperatorio y visita por el servicio de anestesia (dentro de las complementarias se solicita, por ejemplo, una espirometría a todo paciente fumador de más de 20 cigarrillos diarios o asmáticos).

El paciente ingresa el mismo día de la intervención o en general la tarde del día anterior.

Se debe advertir al paciente que evite la ingesta de AAS los días anteriores a la intervención, que procure no fumar y que esté en ayunas desde las doce de la noche (si debe operarse por la mañana) o al menos desde seis horas antes de la intervención si lo operamos por la tarde.

Si se trata de una poliposis nasosinusal se administrarán desde quince días antes en dosis únicas después del desayuno 60, 30 y 15 mg. de prednisona a intervalos de cinco días.

Una vez en el quirófano y ya anestesiado e intubado, se procede a la colocación en las fosas nasales de gasa bordeada de 2 cm. embebida en solución acuosa de tetracaína al 2 por 100 con adrenalina al 1 por 100, para lo que se necesita una luz frontal, un espéculo de Killian y unas pinzas acodadas o de bayoneta sin dientes.

Una vez colocada la anestesia en las fosas nasales se deja que vaya haciendo efecto mientras nos lavamos y preparamos el campo quirúrgico.

Transcurridos, pues, unos diez-quince minutos desde su colocación, se procede a retirar la gasa y a infiltrar ambas fosas nasales con lidocaína y adrenalina (10 c. c. de lidocaína y 0,5 de adrenalina en total).

PREPARACION DEL QUIROFANO

Distribución del espacio

Las intervenciones realizadas bajo control endoscópico precisan una buena «conexión» entre el equipo quirúrgico y el de anestesia, así como una correcta organización del quirófano, que debe incluir:

1. Un megatoscopio en un lugar visible por el cirujano en el que colocaremos la TC en posición axial y coronal.
2. Una correcta colocación del paciente.
3. Distribuir sistemáticamente el personal en el quirófano y el instrumental:

   — El cirujano precisa tener a disposición la TC, ya que no tan sólo muestra la extensión de las lesiones, sino que actúa de mapa del territorio a operar, comprobando lo que ya hemos operado y estudiando lo que nos queda por intervenir.

   — La colocación del paciente en la mesa operatoria es similar a la descrita por FOWLER: elevación de las piernas hacia arriba unos 15° colocando una almohada bajo las rodillas e incorporación del cuerpo 30° a partir de la cintura. La cabeza descansará directamente sobre la mesa, ligeramente lateralizada hacia el cirujano. Se regulará la altura de la mesa conforme al cirujano (fig. 1).

   — El equipo quirúrgico ocupará la parte superior del quirófano. El cirujano se colocará a la derecha del paciente, el ayudante a la izquierda, enfrente del cirujano y la instrumentista, a la cabeza del enfermo, detrás de la mesa del instrumental.

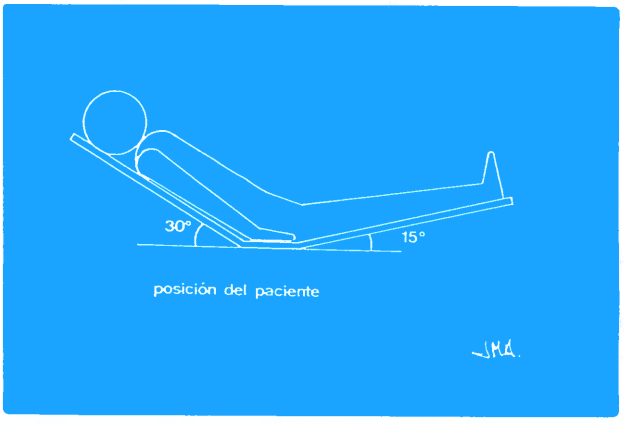

FIG. 1.

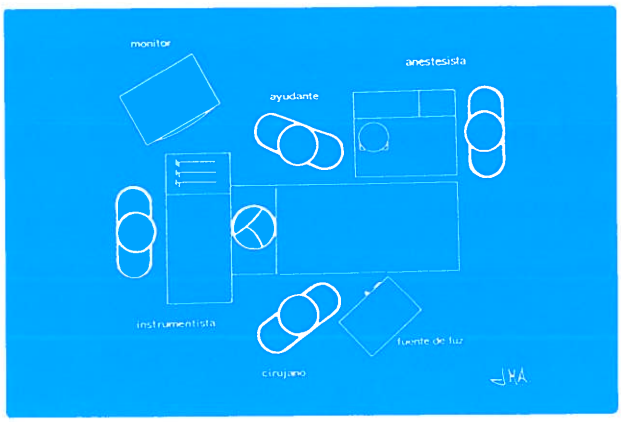

FIG. 2.

El equipo de anestesia con su material se colocarán en la parte inferior del quirófano. Mantendremos monitorizado al paciente durante toda la intervención (pulso, tensión arterial, oxígeno...).

El tubo de intubación orotraqueal procuraremos que sea flexible o curvado para que entorpezca lo menos posible al cirujano.

Situaremos la fuente de luz en la posición en la que el cable queda menos flexionado para evitar pérdidas de luz.

Si utilizamos la cámarta de televisión durante la intervención, el monitor se situará de forma que el equipo pueda seguir el curso de la intervención.

En la mesa de instrumentación se colocarán separados el instrumental quirúrgico y las ópticas para evitar que éstas se puedan dañar (fig. 2).

Aparte del instrumental propio de la cirugía endoscópica, deberemos tener esterilizada una caja de septoplastia por si fuera preciso realizarla y una caja de cirugía convencional para el caso en el que debamos cambiar de técnica o proceder en el caso de hematoma a una descompresión de la órbita.

Cubriremos la cabeza y el cuerpo del paciente con paños estériles, dejando libre un rectángulo en la cara. Es útil tener cerca del campo operativo una gasa empapada en una sustancia jabonosa, que colocaremos sobre un paño impermeable y fijaremos con una pinza, para la limpieza de la ótica y para evitar que ésta se empañe.

La instrumentista dispondrá de anestesia tópica y gasa bordeada (o lentinas de neurocirugía) para poder, en caso de sangrado excesivo, contener la hemorragia. Para no perder tiempo, mientras, se puede seguir la intervención en la otra fosa nasal.

Procedimientos quirúrgicos

H. MASSEGUR y J. M. ADEMA

INTRODUCCION

La técnica de la cirugía endoscópica nasosinusal, como otras técnicas quirúrgicas, ha sufrido desde su primera descripción múltiples modificaciones que han ido aportando los distintos autores [ADEMA y cols. (1991), BERNAL y SPREKELSEN (1991), FRIEDRICH (1986), KENNEDY y cols. (1986, 1987, 1988, 1992), RICE y SCHAEFER (1988), RICE (1988b), SCHAEFER (1988), STAMMBERGER (1986, 1991), WIGAND (1978, 1990), TERRIER (1991)]. Cada uno de ellos piensa que su contribución puede simplificar y ayudar al resto de cirujanos y todas las variaciones puestas en común resultan útiles para que la técnica evolucione en seguridad y eficacia. Por todo ello en este capítulo cada grupo de autores aporta sus experiencias personales con el ánimo de transmitirlas tanto a los que se inician como a los cirujanos experimentados.

Aunque existen dos técnicas claramente definidas (WIGAND, 1990; STAMMBERGER, 1991) y modificaciones sobre las mismas KENNEDY, 1992), los autores han adoptado aspectos de todas ellas y han aportado variaciones que, sin cambiar el resultado final de la cavidad quirúrgica, resultan más cómodas de realizar y contribuyen a una mayor seguridad.

En los casos de sinusitis circunscritas se actúa sobre la zona problema realizando, de forma aisla-

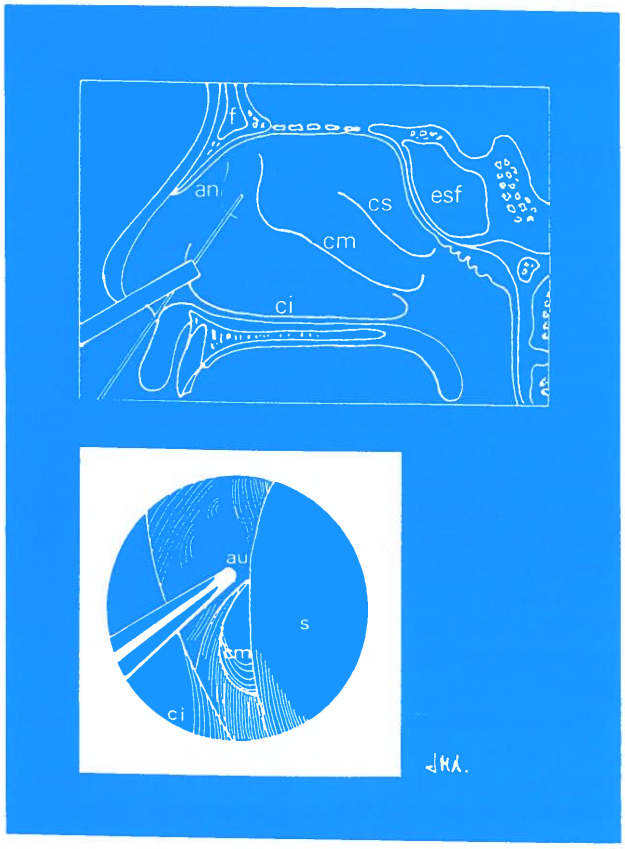

FIG. 1.—*Anestesia de la pared lateral de la fosa nasal a nivel de la apófisis unciforme (an: agger nasi; CI: cornete inferior; CM: cornete medio; CS: cornete superior; esf.: seno esfenoidal; au: apófisis unciforme; s: septum).*

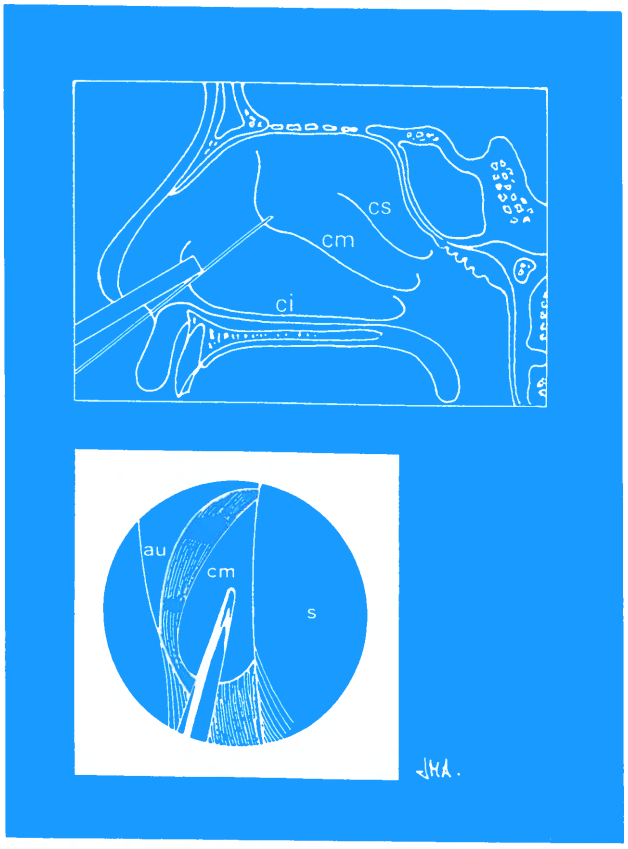

FIG. 2.—*Anestesia de la cabeza del cornete medio.*

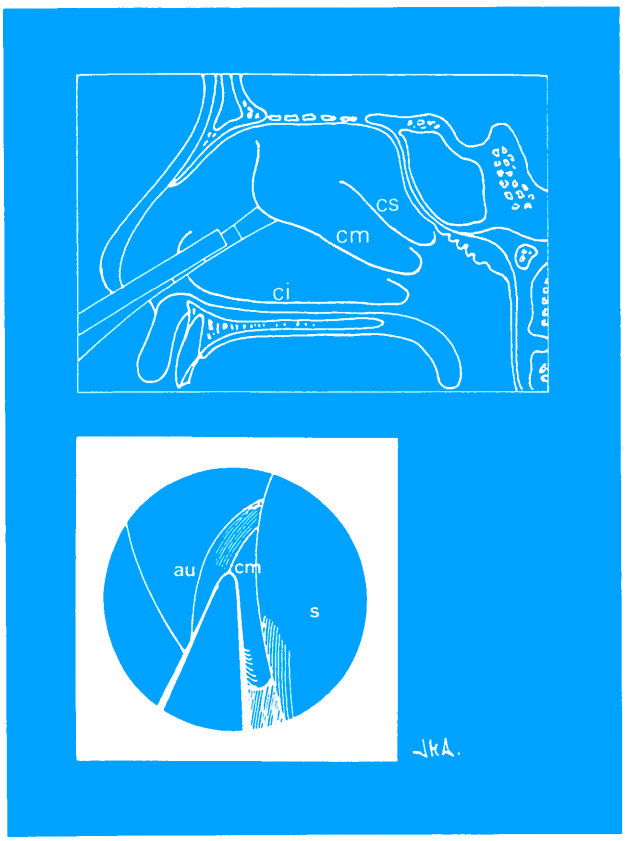

FIG. 3.—*Luxación medial del cornete medio.*

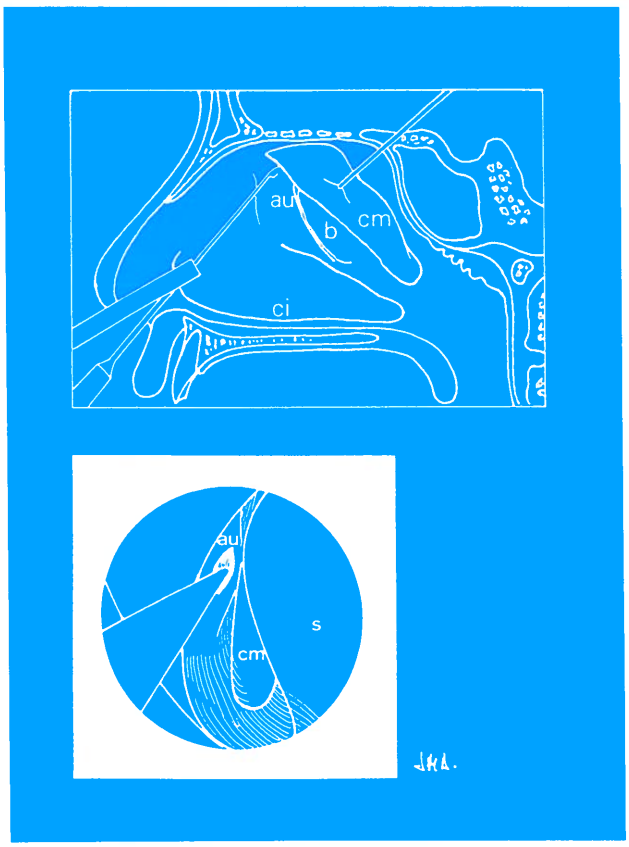

FIG. 4.—*Incisión de la apófisis unciforme (b: bulla etmoidal).*

da o combinada, los pasos descritos por STAMMBERGER:

— Infundibulotomía.
— Etmoidectomía anterior.
— Etmoidectomía posterior.
— Esfenoidectomía.
— Meatotomía media.
— Apertura del receso frontal.

En las sinusitis crónicas difusas, ya sean supuradas o polipoides, se realiza una técnica radical o a demanda de las lesiones y a su vez funcional, en tanto en cuanto procura respetar los elementos anatómicos que contribuirán a mantener la unidad ostiomeatal y en caso de recidiva se mantendrán como puntos de referencia.

ANESTESIA

La mayoría de intervenciones se realizan bajo anestesia general o sedación y aplicación, de forma tópica o inyectada, de anestésicos locales y adrenalina en distintas concentraciones (ver capítulo de «Anestesia local» y figs. 1 y 2).

EXPLORACION

Aunque se disponga de TC coronal y axial y de una correcta exploración preoperatoria, es conveniente realizar, como primer paso, una exploración exhaustiva introduciendo las ópticas de 0 ó 30° por el suelo de la fosa nasal y constatar, en primer lugar, si existe alguna desviación septal y si ésta impide la correcta etmoidectomía o, si por el contrario, a pesar de la desviación es posible realizarla sin septoplastia previa. Se hace un control de la rinofaringe y, si es posible, se introduce el endoscopio en el receso esfenoetmoidal. Según se vuelve hacia el vestíbulo se explora el meato medio luxando el cornete en sentido medial con un elevador de Cottle (fig. 3) y se procura visualizar los elementos que puedan servir de puntos de referencia y límites en el acto quirúrgico.

En los casos de poliposis masivas es aconsejable extirpar los pólipos que impidan la correcta visualización de las estructuras, aunque ello implique la denudación parcial del armazón óseo del cornete medio. Si después de esta maniobra se produce un sangrado excesivo, se colocan lentinas con solución de adrenalina al 1:1.000 y se explora la fosa contralateral.

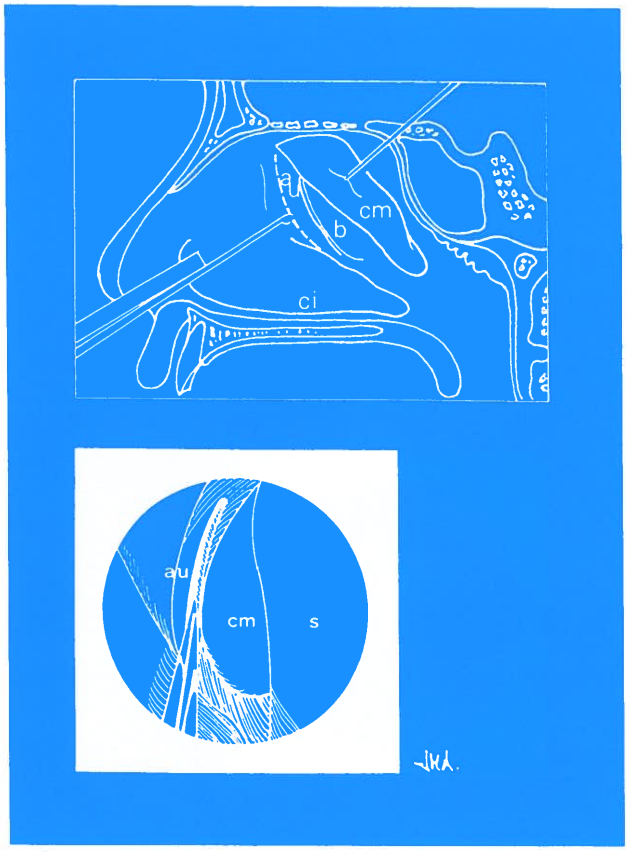

FIG. 5.—*Incisión y disección de la apófisis unciforme.*

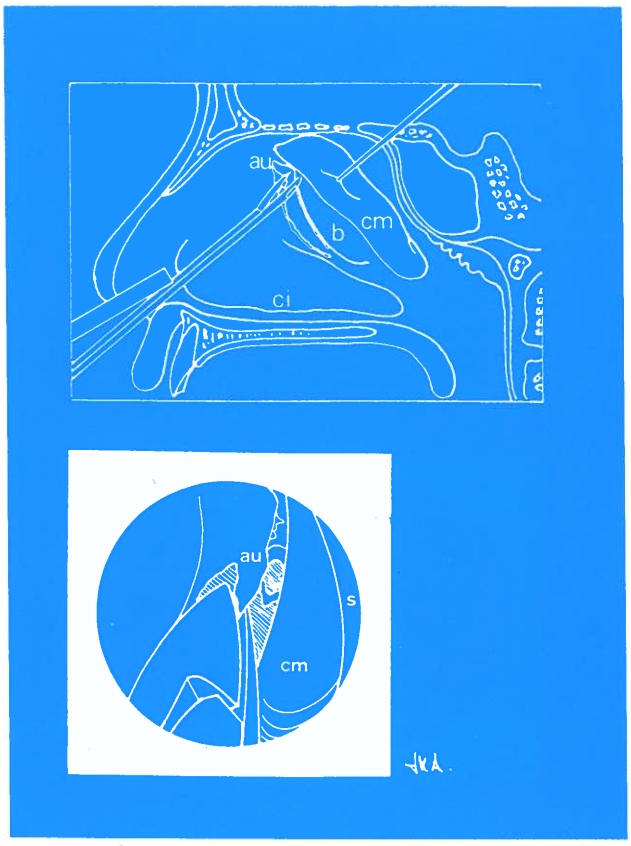

FIG. 6.—*Resección de la apófisis unciforme con pinzas de Weil-Blakesley.*

INCISION-INFUNDIBULOTOMIA

Bajo control de la óptica de 0 ó 30° se realiza la incisión, según MESSERKLINGER, siguiendo la totalidad del relieve producido por la apófisis unciforme, de arriba a abajo y de delante hacia atrás (fig. 4). Se completará liberándola hasta la inserción del cornete medio. La maniobra debe practicarse de forma precisa y cuidadosa para impedir desgarros innecesarios. Una vez completada, se seccionarán los puentes mucosos entre la apófisis y la pared lateral (fig. 5), consiguiendo de esta forma una individualización para poder ofrecer un mejor acceso a la pinza de Blakesley-Weil (fig. 6). Es conveniente mantener la óptica lo más alejada posible del campo quirúrgico para tener un control de los puntos de referencia e impedir que se empañe con la sangre.

Hay que tener en cuenta la posibilidad de que la apófisis unciforme no sea una estructura identificable en toda su extensión; en estos casos es recomendable iniciar la incisión en la parte inferior, cerca del óstium natural del seno maxilar, y abrir el infundíbulo de forma inversa a la descrita. En algunos casos existe el riesgo de penetrar en la órbita al realizar la incisión y en otros casos es posible que al abrir la parte inferior se caiga directamente en la cavidad del seno maxilar. El extremo inferior de la apófisis, que se encuentra inmediatamente medial al óstium natural del maxilar, tiene un borde libre que permite, ejerciendo una ligera presión, observar un efecto «muelle» que puede servir de orientación en casos dudosos.

ETMOIDECTOMIA ANTERIOR Y POSTERIOR

Con las pinzas de Blakesley-Weil rectas se extirpan, mediante delicados movimientos rotatorios, la apófisis unciforme y los colgajos mucosos a nivel de la pared lateral (fig. 7). Es importante evitar el desgarro de la cara externa del cornete medio para evitar que contacten dos superficies cruentas que serían origen de sinequias.

En la cirugía radical, WIGAND (1991) y BERNAL (1991) realizan una resección parcial del cornete medio para obtener un mejor drenaje y un mejor acceso en las limpiezas postoperatorias; sin embargo, en caso de realizar la conchotomía, es preferible hacerla al final de la intervención, ya que la hemo-

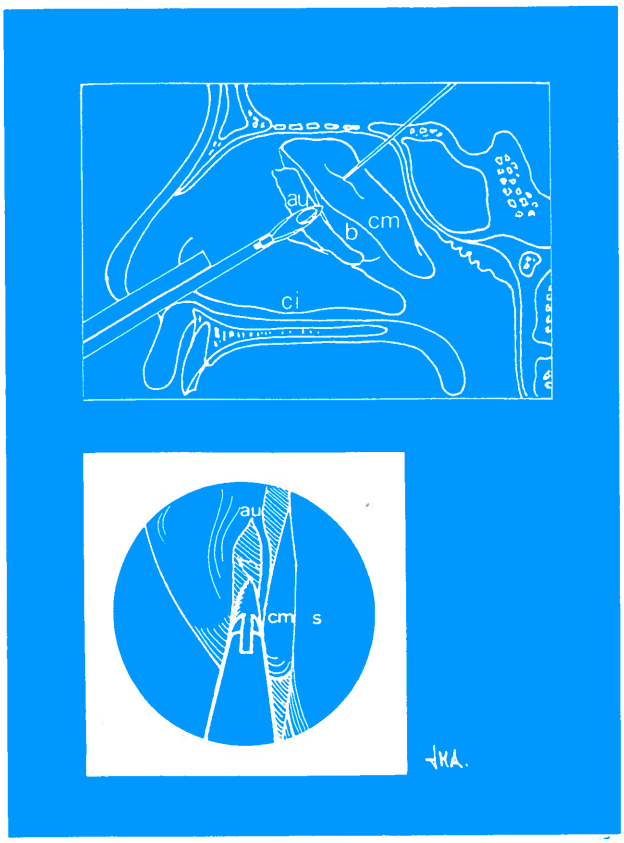

FIG. 7.—*Extirpación de la apófisis unciforme.*

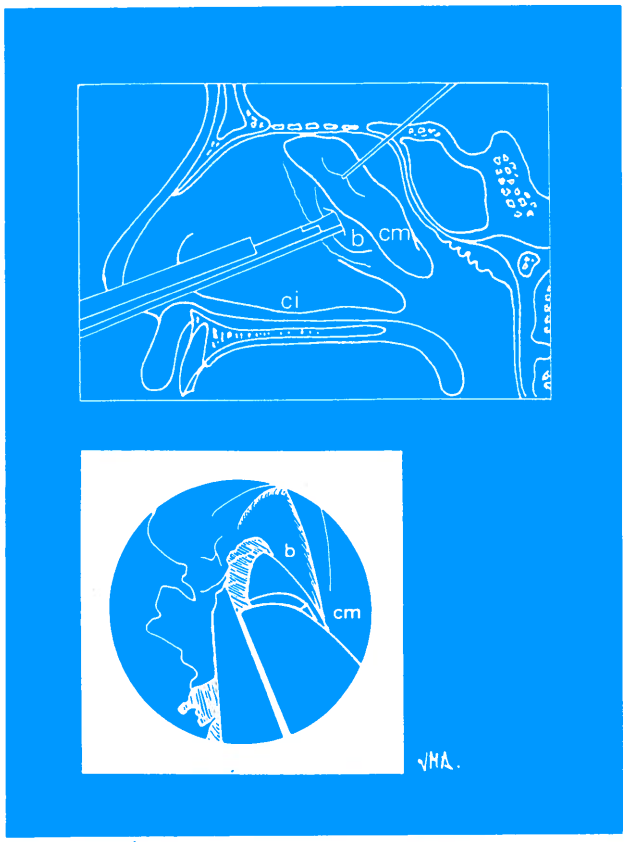

FIG. 8.—*Apertura de la bulla etmoidal con pinzas Weil-Blakesley.*

rragia del cornete empañaría frecuentemente la luz del endoscopio.

En ocasiones, al extirpar la apófisis unciforme aparece, adherida a ella, un gran pólipo que deja un espacio libre entre el cornete medio y la pared lateral que facilita la visibilidad de las estructuras.

Una vez identificada la bulla etmoidal se penetra en ella en su parte más declive y medial con el aspirador recto o las pinzas de Blakesley-Weil (fig. 8). Una vez en su interior se extirpará el resto de pared medial y las lesiones mucosas existentes (fig. 9). La bulla etmoidal no es siempre una estructura claramente definida, puede ser prácticamente plana o estar alterada por procesos de osteítis repetidos en el curso de una sinusitis crónica, por lo que puede resultar difícil penetrar en ella sin riesgo de traumatizar el contenido orbitario. El estudio de la TC previo será de gran ayuda.

En la actualidad preferimos, una vez abierta la bulla etmoidal e identificada su pared posterior que corresponde a la raíz tabicante del cornete medio, penetrar directamente en el etmoides posterior por la parte más inferior y medial de dicha raíz (fig. 10). Como punto de referencia adicional se utiliza la cola del cornete medio que indica el límite medial. La razón de este procedimiento es que habitualmente es más fácil identificar la base de cráneo en el etmoides posterior (fig. 11). A partir de este punto se realiza la etmoidectomía, desde la parte posterior a la anterior, siguiendo el camino que marca la fóvea etmoidalis (figs. 12 y 13). Sin maniobras bruscas se abren las celdas etmoidales alejando la punta de las pinzas de la pared medial y sin ejercer excesiva presión en sentido ascendente, puesto que hay que tener presente la posibilidad de dehiscencias. En la transición del etmoides posterior con el etmoides anterior puede apreciarse una angulación por el hecho habitual de que el etmoides anterior se encuentra un poco más elevado que el posterior. Se prosigue hasta llegar al receso frontal (fig. 14).

Los puntos de referencia que marcan los límites del campo son la base de cráneo, la lámina papirácea como pared externa y el cornete medio como pared medial. No es rara la existencia de grandes celdas posteriores o de una celda única (Onodi) que incluso neumatice el esfenoides, dando lugar a confusiones. En estos casos la posibilidad de relieve, e incluso dehiscencia, del nervio óptico en la pared lateral es muy alta y hay que tenerla presente. Durante la actuación en el etmoides el ayudante man-

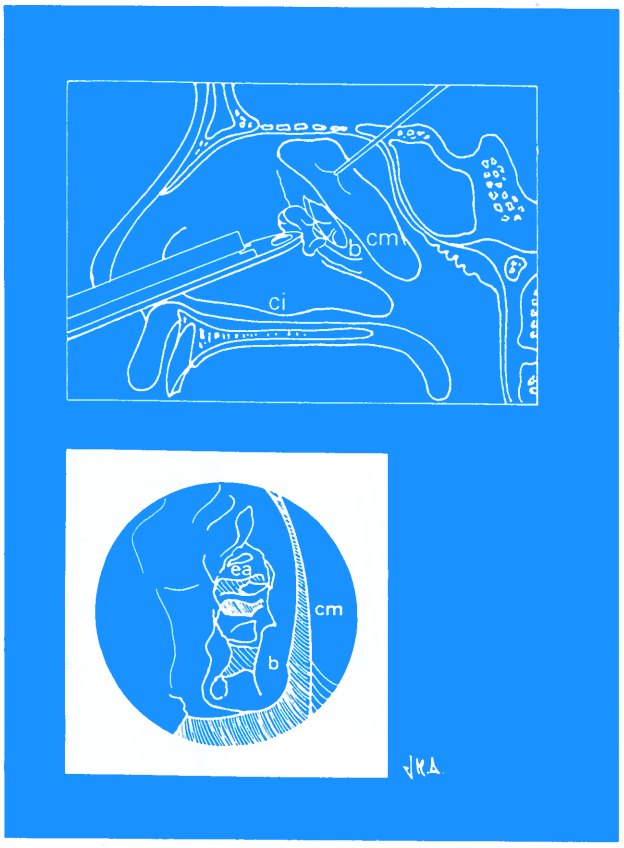

FIG. 9.—*Extirpación de lesiones del interior de la bulla etmoidal (ea: etmoides anterior).*

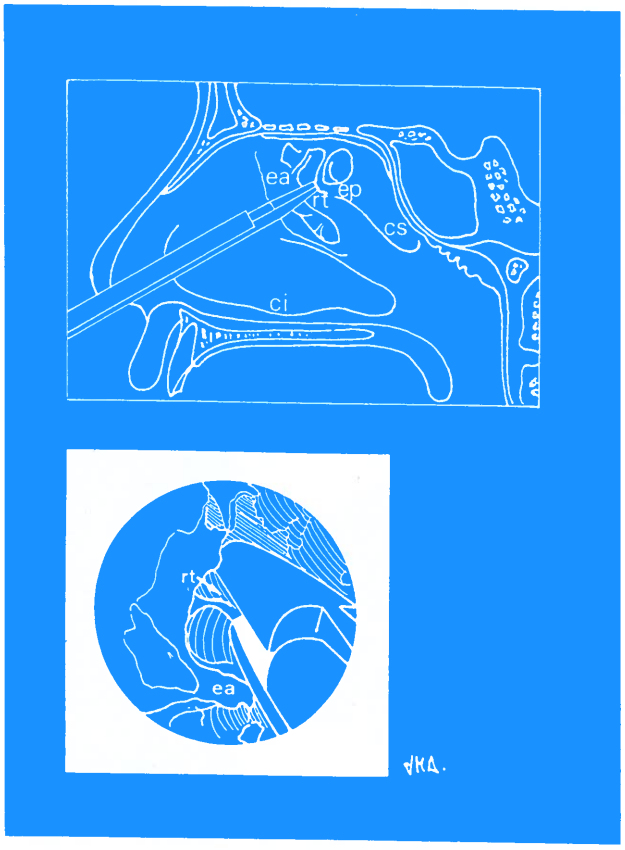

FIG. 10.—*Apertura de la raíz tabicante del cornete medio, con entrada al etmoides posterior (rt: raíz tabicante).*

tendrá el párpado ipsilateral del paciente elevado para así controlar constantemente el globo ocular y, en caso de detectar movimiento del mismo, avisar al cirujano de la posibilidad de irrupción en la órbita. STAMMBERGER aconseja depositar todo el tejido extraído en un recipiente con suero fisiológico, de forma que si alguno de los fragmentos flota, a pesar de haberlo hundido con el dedo, alertarnos de la extracción de grasa orbitaria.

Una vez obtenida la extirpación de las lesiones y la aireación de las celdillas, el etmoides anterior y el posterior se habrán convertido en una sola cavidad. En esta situación el cornete medio pierde su soporte externo y puede quedar como un colgajo inestable, si así ocurre es aconsejable practicar una conchotomía parcial para evitar su colapso con la pared lateral y la consiguiente sinequia (BERNAL, 1991) o bien la colocación de un molde de silástic a nivel del meato medio que se extraerá en el postoperatorio (PARSONS y cols., 1993).

Hasta el momento se habrán utilizado las ópticas de 0 y 30° y las pinzas de Blakesley-Weil rectas o de 45°, según necesidad. También es posible utilizar cucharillas para legrado de la cavidad, aunque debe hacerse con suma delicadeza y teniendo en cuenta que no se trata de extirpar todos los tabiques óseos con sus raíces, sino de conseguir una correcta aireación de las celdillas.

Como medida de seguridad, si por alguna razón se pierde de vista la punta del instrumento, es necesario localizarlo con el endoscopio y nunca a la inversa y, en caso de duda, sacar simultáneamente ambos elementos de la fosa nasal y reiniciar la maniobra que se estaba realizando.

ACCESO AL SENO FRONTAL

Al realizar la infundibolotomía (hiatotomía para Wigand) se deja al descubierto el infundíbulo etmoidal, cuya parte superior es el receso frontal. En el límite posterior de dicho receso suele identificarse el relieve que la arteria etmoidal anterior produce en la base de cráneo. A pesar de la infundibulotomía el receso frontal puede estar estenosado por celdas etmoidales o por una excesiva neumatización del agger nasi. Utilizando una cucharilla fina y las pinzas de Blakesley-Weil de 45 ó 90° se procede a la apertura de dichas celdas ampliando el acceso a nivel de la inserción del cornete medio en la pared lateral. Bajo control de la óptica de 30 ó 70°

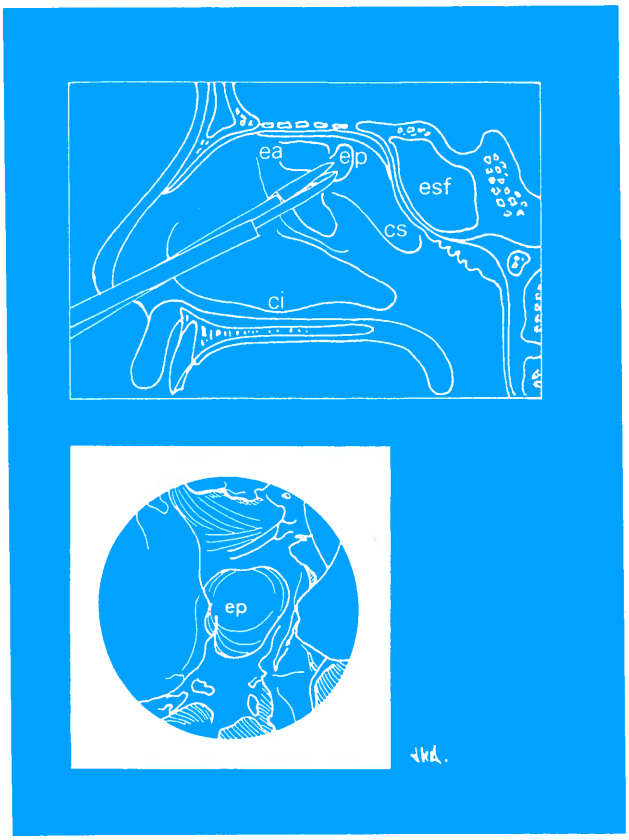

FIG. 11.—*Etmoidectomía posterior (ep: etmoides posterior).*

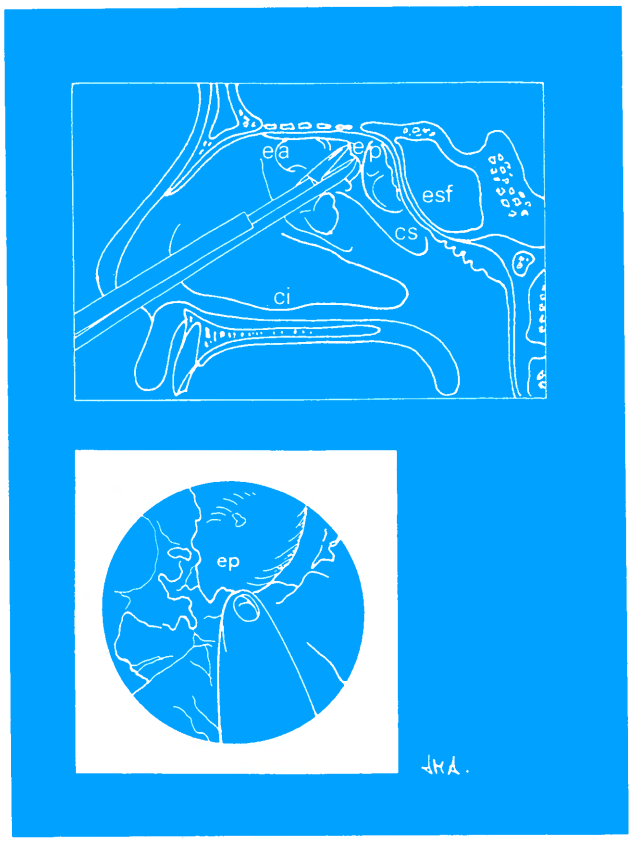

FIG. 12.—*Etmoidectomía posterior, localización de la fóvea etmoidalis.*

se realiza un sondaje con el aspirador curvo (fig. 15), del receso frontal y del orificio sinusal, que suele situarse más medial de lo que uno realmente imagina. La ampliación del receso debe realizarse hacia la pared anterior, puesto que la pared posterior es frágil y puede producirse la penetración en la cavidad craneal (fig. 16). No es conveniente realizar excesivo traumatismo del óstium frontal puesto que el hueso que lo rodea tiene una gran capacidad osteogénica y puede producir estenosis, con el consiguiente peligro de que se desarrolle un mucocele que requerirá abordaje externo.

ESFENOIDECTOMIA

Cuando existan lesiones en el seno esfenoidal que hagan recomendable su abordaje, se continuará el procedimiento quirúrgico realizando la esfenoidectomía.

Es recomendable tomar una serie de precauciones antes de proceder a la apertura del seno esfenoidal. En primer lugar se comprobará, en el scanner, la situación del nervio óptico y de la carótida interna en relación a las paredes sinusales. En segundo lugar se realizará una medición (con el Cottle recto, por ejemplo) de la distancia entre el vestíbulo nasal y la pared anterior del seno, que debe ser de unos 7 cm., o la distancia entre el vestíbulo nasal y la pared posterior del seno debe ser similar a la distancia entre dicho vestíbulo y la pared posterior de la rinofaringe. Si a pesar de todo existen dudas sobre su situación es preferible no realizar ninguna maniobra quirúrgica para evitar posibles complicaciones catastróficas.

El abordaje puede realizarse por distintas vías:

1. *Vía transeptal si se ha realizado simultáneamente cirugía del tabique.* A pesar de que es una vía segura por realizar la entrada en la porción más medial y declive del seno, puede entrañar dificultades técnicas por el sangrado de la mucosa septal y la dureza de la pared anterior del seno esfenoidal en esta zona.
2. *Vía transnasal a través del receso esfenoetmoidal.* Tomando como punto de orientación el reborde superior de la coana (punto de referencia invariable, sea cual sea la patología) se asciende lo más cerca posible al tabique. Como referencia, en la pared lateral se tiene la cola del cornete medio y superior. En ocasiones se puede vislumbrar el

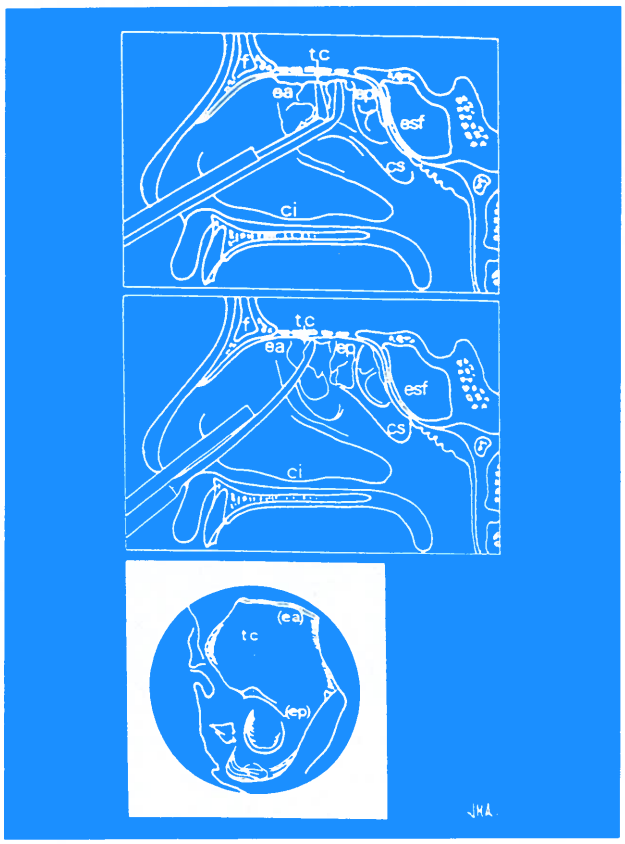

FIG. 13.—*Apertura anterógrada del etmoides siguiendo el punto de referencia de la base de cráneo (tc: base de cráneo).*

FIG. 14.—*Etmoidectomía anterior.*

óstium natural y se puede ampliar, en sentido descendente, con una pinzas tipo Ferris-Smith-Kerrison de 2 mm. o cucharilla fina. Está proscrito ampliar el óstium en sentido ascendente por encontrarse la lámina cribosa a 1 cm. aproximadamente de distancia. En la mayoría de casos, sin embargo, no es posible localizar el óstium y debe realizarse la entrada en la pared anterior-inferior del seno, a unos 10-12 mm. del reborde superior de la coana. WIGAND propone realizar, de forma sistemática, la resección de la cola del cornete medio y una septoplastia para facilitar un amplio acceso al receso esfenoetmoidal. Esta vía permite realizar una esfenoidectomía aislada en el caso de una sinusitis esfenoidal circunscrita.

3. *Vía transetmoidal* (fig. 17). Es posiblemente la más difícil para el principiante, puesto que desde el etmoides posterior se carece de puntos de referencia. Se puede, sin embargo, tomar el reborde superior de la coana, como en la vía transnasal, y realizar la apertura en la parte más declive y medial de la pared anterior del seno esfenoidal para evitar traumatizar su pared lateral en la que destacan los rebordes del nervio óptico y de la carótida interna (que pueden ser dehiscentes).

Sea cual sea la vía de abordaje, se amplía la apertura del seno para permitir un correcto drenaje y aireación del mismo y se extirpan las lesiones existentes con sumo cuidado y sin brusquedades.

MEATOTOMIA MEDIA

El acceso al seno maxilar se realiza en la pared lateral, por encima del cornete inferior, en la llamada área de las fontanelas, de forma que se obtenga una situación lo más parecida posible a la fisiológica. Su realización puede ser previa a la etmoidectomía o después de ella. La ventaja de la primera opción sería la conservación de los puntos de referencia y la individualización de la pared inferior de la órbita (WIGAND, 1991), siendo la segunda opción, desde este punto de vista, más arriesgada.

Con una sonda curva o con el mismo aspirador curvo se procede a la palpación del área, iniciándola a nivel de la parte más posterior (apófisis pterigoides), de consistencia dura, para seguir hacia adelante, teniendo como apoyo el cuerpo del corne-

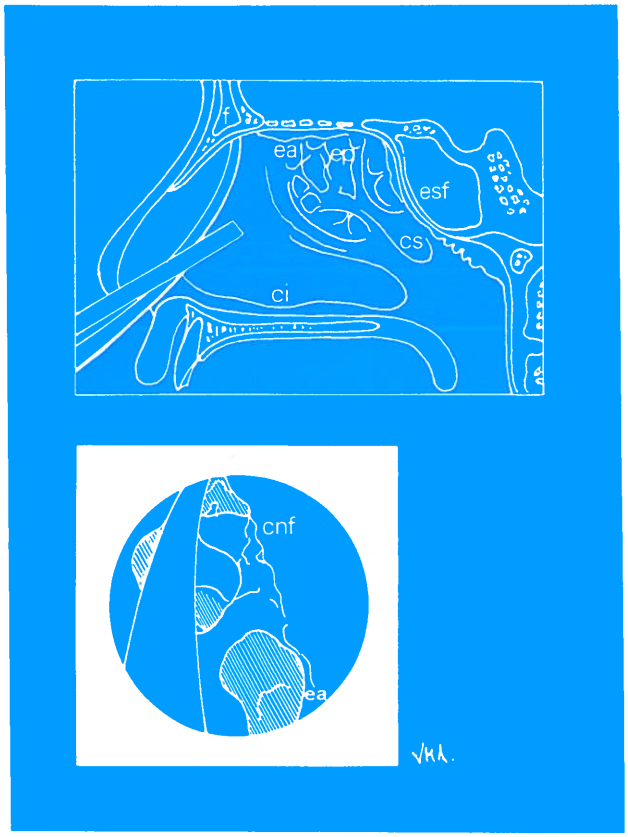

FIG. 15.—*Sondaje del canal frontonasal con aspirador curvo.*

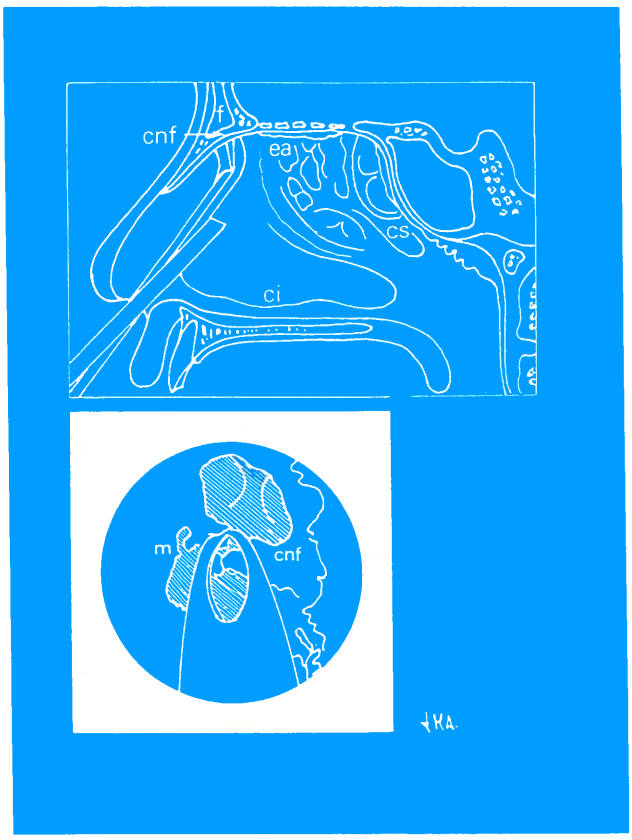

FIG. 16.—*Ampliación del receso frontal con pinza de Weil-Blakesley de 45°.*

te inferior. Inmediatamente se notará una zona de consistencia blanda y con una ligera presión se penetra en la mucosa y se produce la entrada en el seno maxilar (fig. 18). Cuando se realiza esta maniobra con el aspirador se nota, al penetrar en el seno, un cambio de ruido característico que confirma la situación intrasinusal. Si se realizara la penetración en la órbita no se produciría dicho ruido y, por otra parte, el ayudante, que estará controlando el ojo del paciente, nos advertiría del movimiento del globo ocular. Con la pinza retrógrada de Ostrom (fig. 19) se inicia la apertura de la meatotomía de detrás hacia delante hasta llegar a las proximidades del canal lacrimonasal. En general este canal está recubierto de hueso duro, pero pueden existir dehiscencias, por lo que es aconsejable no forzar la pinza en caso de encontrar una resistencia. Se ampliará el orificio hacia atrás y hacia arriba, teniendo presente que en el límite posterior se puede lesionar la arteria esfenopalatina y que, como límite superior, está el suelo de la órbita (fig. 20). En cualquier caso se consultará siempre el scanner coronal para asegurarse de que no exista un espacio excesivamente estrecho que provocaría una irrupción en la cavidad orbitaria. No es infrecuente el hallazgo de un orificio accesorio de Giraldes que facilita la localización y penetración en el seno maxilar.

En caso de existir lesiones aisladas a nivel de seno maxilar se puede realizar la meatotomía media de forma aislada. Como referencia superior se tendrá entonces la pared inferior de la bulla etmoidal.

A través de la meatotomía, utilizando las ópticas de 30 y 75°, pueden extirparse las lesiones del seno maxilar con pinzas de doble cuchara de Binner de distintas angulaciones (70, 100 y 120°) (fig. 21).

Si se requiere puede practicarse una punción con el trocar de 5 mm., a través de la fosa canina o a través del meato inferior, de forma que, introduciendo la óptica por el trocar y la pinza por la meatotomía, puedan controlarse mejor las actuaciones dentro del seno.

Se habrá completado así la intervención, convirtiendo en una sola cavidad el sistema celular paranasal.

SEPTOPLASTIA

La existencia de una desviación septal que impida el correcto movimiento de las pinzas y endosco-

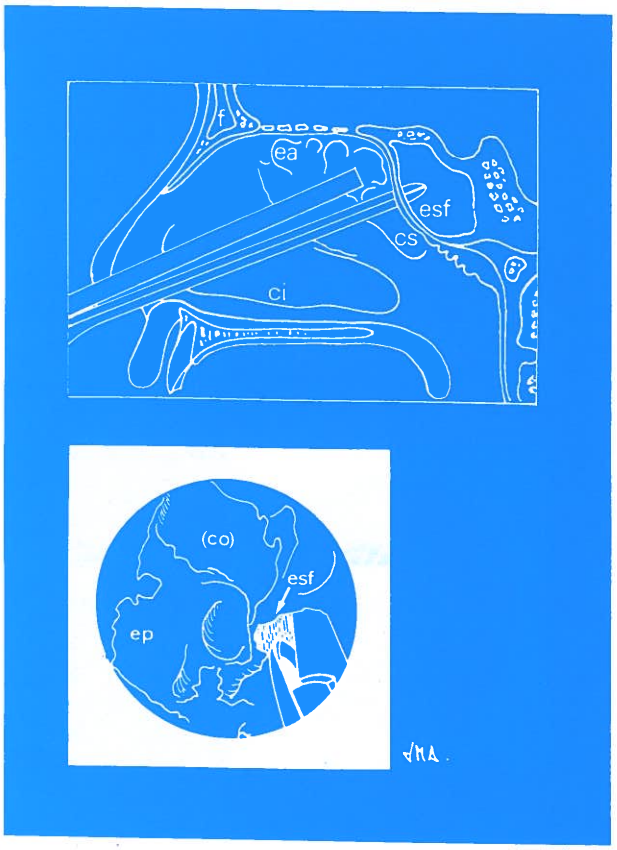

FIG. 17.—*Entrada al seno esfenoidal vía transetmoidal (co: celda de Onodi).*

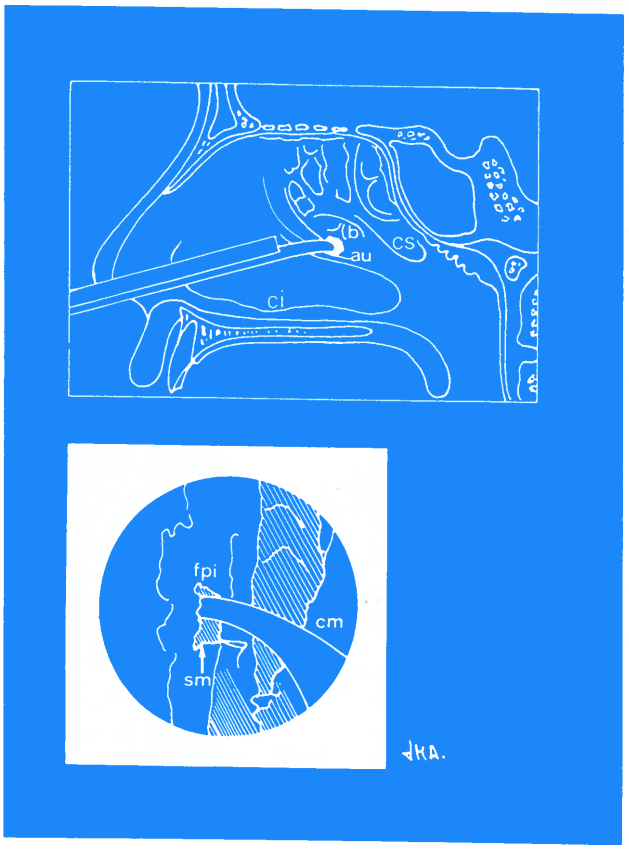

FIG. 18.—*Entrada en seno maxilar a través de la fontanela posteroinferior (fpi: fontanela posteroinferior; sm: seno maxilar).*

pios en el interior de la fosa nasal implica la realización de una septoplastia previa, pero si permite trabajar cómodamente es recomendable realizar la septoplastia después de la cirugía sinusal para reducir, en lo posible, el sangrado intraoperatorio. Si existe una cresta septal es posible extirparla bajo control endoscópico (KENNEDY, 1992) realizando una incisión longitudinal y creando dos colgajos (superior e inferior), la incisión y extirpación resulta sencillo mediante el elevador-bisturí de Cotlle; la reposición de los colgajos y posterior coaptación con taponamiento resulta suficiente para una correcta cicatrización. Tanto en el caso de la septoplastia como de la extirpación de la cresta puede colocarse una lámina de silastic para evitar posibles sinequias entre septum y pared lateral

FINAL DEL PROCEDIMIENTO

Una vez asegurada la hemostasia correcta (aunque no exhaustiva) se recubren las cavidades creadas mediante crema (no pomada) antibiótica y en los casos de cirugía funcional es posible dejar al paciente sin taponamiento. Cuando se trata de etmoidectomías totales es preferible dejar taponamiento nasal durante veinticuatro horas. La colocación adicional de taponamientos especialmente diseñados en el meato medio es útil para evitar sinequias, mantener una buena cavidad y producir las mínimas molestias al paciente.

CONSEJOS UTILES

El gran enemigo de esta técnica es el sangrado. Para minimizarlo ya se ha descrito la posición del paciente semisentado, pero algunas veces no es suficiente. Existen sistemas de lavado-aspirado que permiten una mejora sustancial de la calidad de visión del campo al tiempo que acortan el tiempo quirúrgico al tener que extraer con menor frecuencia la óptica para su limpieza.

Existe en el mercado una sonda con un balón posterior, delgada y con orificios para aspiración en toda la parte endonasal. Se puede colocar al inicio del procedimiento sobre el suelo de la fosa y aplicar aspiración constante e independiente del aspirador quirúrgico.

Cuando la zona sangra en sábana e impide una

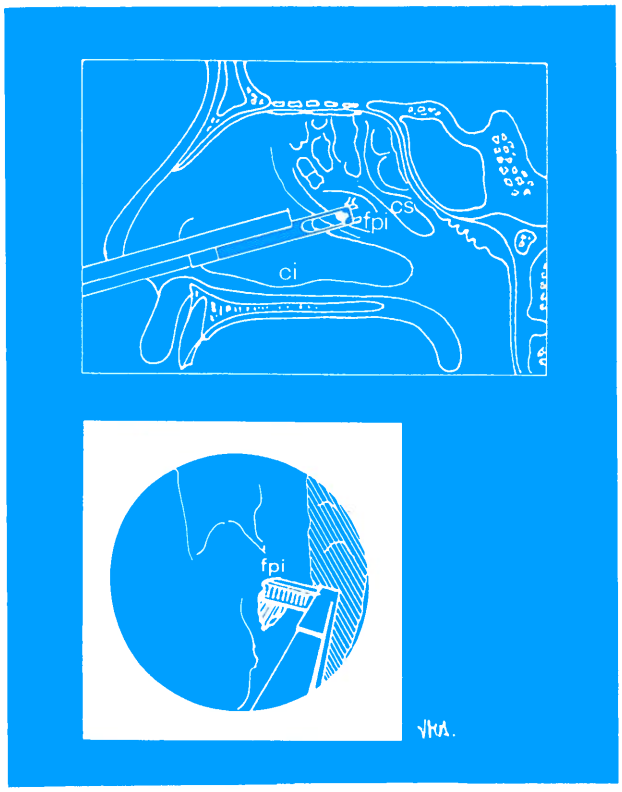

FIG. 19.—*Meatotomía media. Ampliación anterógrada con pinzas de Oström.*

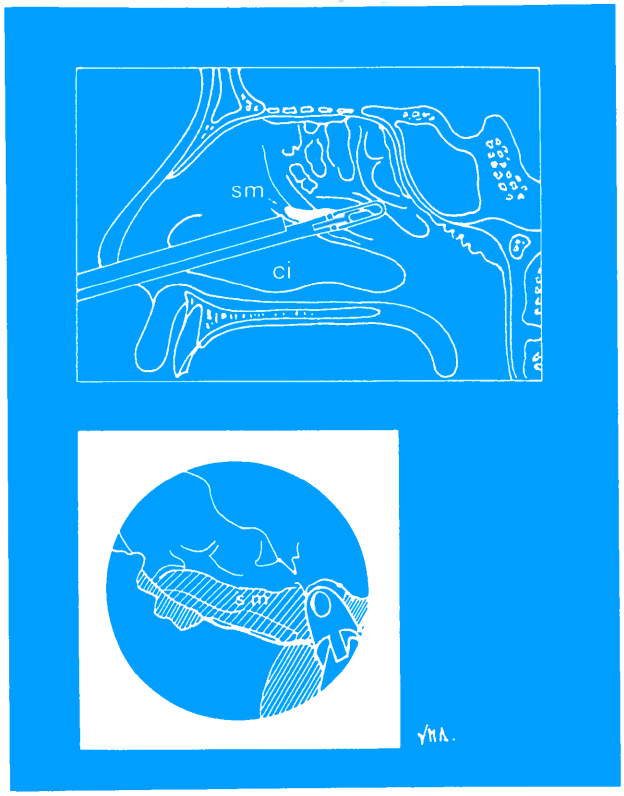

FIG. 20.—*Meatotomía media. Ampliación retrógrada con pinzas de Blakesley-Weil cortantes.*

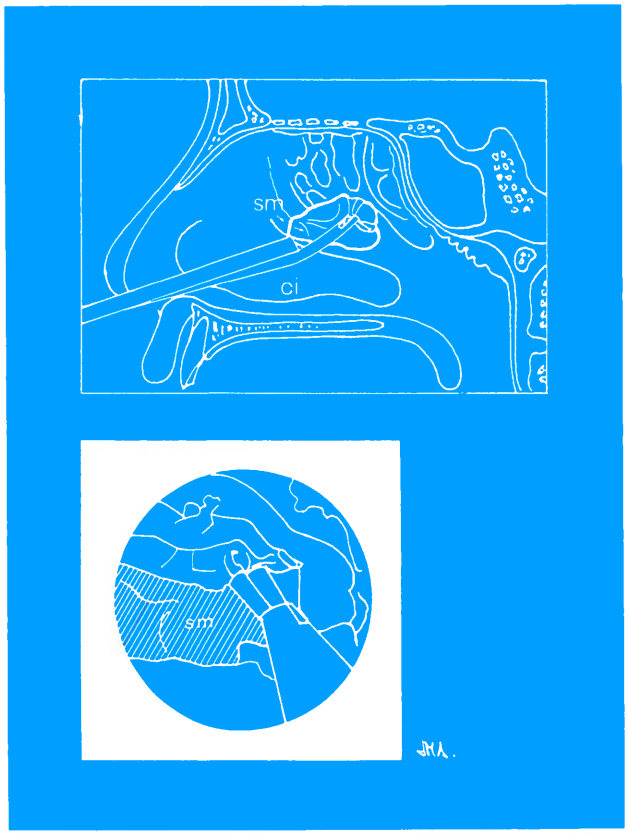

FIG. 21.—*Limpieza del seno maxilar a través de la meatotomía media.*

buena visualización, se coloca una mecha de algodón embebida en adrenalina al 1:1000 y se prosigue la cirugía sobre la fosa contralateral para dar tiempo suficiente a su actuación. De forma alterna se cambia de fosa para conseguir trabajar con el mínimo sangrado posible.

Es recomendable tener disponible la pinza de coagulación bipolar por si se produce lesión de la arteria esfenopalatina o etmoidal.

Si a pesar de todo el sangrado es excesivo y pone en peligro la seguridad del paciente, es mejor abandonar, realizar un taponamiento y posponer la intervención.

BIBLIOGRAFIA

1. ADEMA, J. M.; MASSEGUR, H.; FABRA, J. M., y MONTSERRAT, J. M.: «Cirugía endoscópica nasosinusal. Experiencia en 150 casos». *Anales ORL Iber.-Amer.*, 18: 505-515, 1991.
2. BERNAL, M., y SPREKELSEN, C.: «Cirugía endoscópica nasosinusal. Aspectos técnicos». *Acta Otorrinolaring. Esp.*, 42: 227-232, 1991.
3. FRIEDRICH, J. P.: «Apport de l'endoscopie en chirurgie naso-sinusale». *Rev. Méd. Suisse Romande,* 106: 305-311, 1986.

4. KENNEDY, D. W.; ZINREIC, J.; ROSENBAUM, A. E., y JOHNS, M. E.: «Functional endoscopic sinus surgery». *Arch. Otolaryngol.,* 111: 576-582, 1986.
5. KENNEDY, D. W.; ZINREICH, J.; SHAALAN, H.; NACLERIO, R., y LOCH, E.: «Endoscopic middle meatal antrostomy: Theory, technique, and patency». *The Laryngoscope,* 97 (suppl.): 43, 1987.
6. KENNEDY, D. W., y ZINREICH, J.: «The functional endoscopic approach to inflamatory sinus disease: Current perspectives and technique modifications». *Am. J. Rhinol.,* 2: 89-96, 1988.
7. KENNEDY, D. W.: «Prognostic factors, outcomes and staging in ethmoid sinus surgery». *The Laryngoscope,* 102 (suppl.): 57, 1992.
8. PARSONS, D. S., y PHILIPS, S.: «Functional endoscopic sinus surgery: A retrospective analysis of results». *The Laryngoscope,* 103: 899-903, 1993.
9. RICE, D. H., y SCHAEFER, S. D.: *Endoscopic paranasal sinus surgery.* Raven Press. New York, 1988.
10. RICE, D. H.: «Técnicas quirúrgicas básicas y variantes de la cirugía endoscópica de senos paranasales». *Clínicas Otorrinolaringológicas de Norteamérica,* 4: 679-692, 1989.
11. SCHAEFER, S. D.: «Esfenoetmoidectomía endoscópica total». *Clínicas Otorrinolaringológicas de Norteamérica,* 4: 693-698, 1989.
12. STAMMBERGER, H.: «Endoscopic endonasal surgery. Concepts in treatment of recurring rhinosinusitis. Part II. Surgical technique». *Otolaryngol. Head and Neck Surg.,* 94: 143-156, 1986.
12. STAMMBERGER, H.: *Functional endoscopic sinus surgery. The messerklinger technique.* B. C. Decker. Philadelphia, 1991.
13. TERRIER, G.: *Rhinosinusal endoscopy. Diagnosis and surgery.* Zambon Group. Milano, 1991.
14. WIGAND, M. E.; STEINER, W., y JAUMAN, M. P.: «Endonasal sinus surgery with endoscopical control: From radical operation to rehabilitation of the mucosa». *Endoscopy,*10: 255-260, 1978.
15. WIGAND, M. E.: *Endoscopic surgery of the paranasal sinuses and anterior skull base.* Thieme Medical Publishers Inc. New York, 1990.

Procedimientos quirúrgicos

M. BERNAL SPREKELSEN

Se exponen de forma resumida los distintos aspectos técnicos del abordaje endoscópico que según nuestra experiencia personal han sido de utilidad.

Generalmente, los enfermos son intervenidos bajo anestesia general, con *hipotensión controlada* en los casos necesarios, con una anestesia tópica suplementaria de las fosas, y sin infiltración.

Para contrarrestar al mayor enemigo de la cirugía endoscópica, la hemorragia intraoperatoria, se insiste en la necesidad de tomarse el tiempo necesario para la *vasoconstricción nasal* en dos tiempos: uno, preoperatorio, y otro, intraoperatorio, a demanda. Para ello nos han sido de mucha utilidad las lentinas neuroquirúrgicas humedecidas con un analgésico tópico mezclado con una o dos ampollas de adrenalina pura. La utilización de adrenalina pura, que es metabolizada rápidamente, no ha supuesto un aumento de complicaciones o alteraciones cardiovasculares intraoperatorias durante la anestesia general de rutina, una vez excluido los anestésicos cardiosensibilizantes, como el halotano.

Si durante la intervención la hemorragia es demasiado abundante, se tapona con mechas o lentinas embebidas la fosa y se continúa con la contralateral.

El enfermo debe estar en una *posición semisentada* para favorecer la hipotensión fisiológica y con las piernas ligeramente elevadas para evitar la caída de la cama.

Para todo tipo de intervenciones utilizamos exclusivamente la *óptica rígida de luz fría de 30°,* sólo en ocasiones otra de 70° y una fuente de luz fría de 150 W como mínimo. La óptica de 0° es la idónea para el que se inicia en la cirugía endoscópica.

La limpieza de la óptica se realiza mediante compresas empapadas con suero fisiológico colocadas sobre la frente del enfermo. El irrigador-aspirador no nos ha sido de utilidad, sino más bien un peso excesivo en la mano. Para evitar que la óptica se ensucie con sangre recomendamos no introducirla demasiado, con la ventaja suplementaria de tener una mayor visión de campo sin perder la orientación. El nuevo sistema Endoscrub, de irrigación de la óptica, parece poder suplir a los sistemas clásicos de irrigación-aspiración por su ligereza.

Una vez resecados los pólipos de mayor tamaño de la fosa nasal se realiza la *infundibulotomía* con el bisturí falcifome, extrayéndose el procesus uncinatus con la correspondiente parte de fontanela. Ultimamente hemos realizado la infundibulotomía con un despegador de Freer, por su parte más afilada, consiguiendo la resección del procesus uncinatus en una sola pieza en más ocasiones al evitar los desgarros que ocasionalmente produce el bisturí en hoz. Mediante la infundibulotomía se consigue en muchos casos la apertura supraturbinal hacia el seno maxilar, sobre todo si el procesus uncinatus no está afectado por el proceso inflamatorio o infeccioso crónico, lo cual permite más fácilmente su resección en bloque. Con la misma maniobra suele quedar expuesta la bulla etmoidal, de no encontrarse desdibujada, como puede ocurrir en los casos de poliposis masivas. Su cara anterior nos llevará, en su límite superior, a la arteria etmoidal anterior, que exponemos de forma regular antes de vaciar el etmoides (fig. 1). Ello nos proporciona una orientación anatómica evitando dos complicaciones importantes:

— Su lesión, con la consiguiente hemorragia hacia fosa nasal o, en caso de retracción, el hematoma orbital.

— Con la exposición simultánea de la base frontal del cráneo, de una coloración más amari-

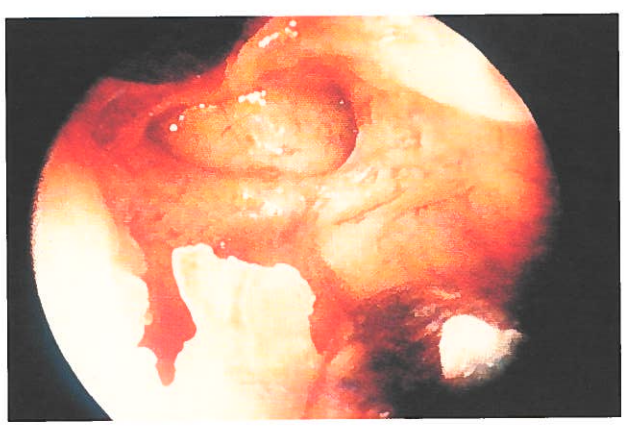

FIG. 1.—*Imagen (de vídeo) que muestra el relieve ligeramente arqueado de la arteria etmoidal anterior, delimitada por arriba por una fosita plana, que por abajo se continúa con la base de la base anterior del cráneo. Más arriba se observa parte del ductus nasofrontal.*

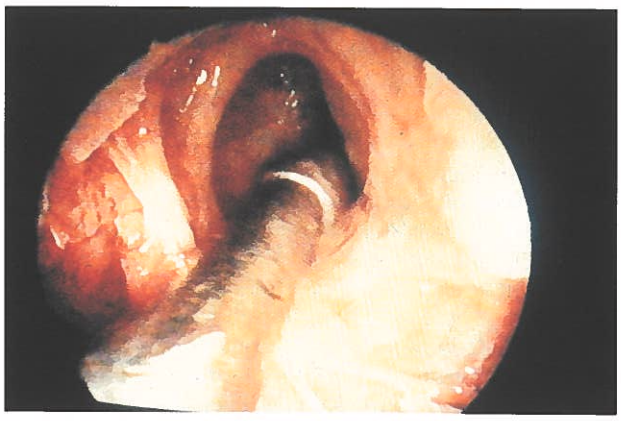

FIG. 2.—*Imagen (de vídeo) que muestra el receso frontal vaciado, la entrada al ductus nasofrontal expuesta con la punta de un catéter angulado en su interior. En el límite inferior de la entrada al ductus se observa el relieve de la arteria etmoidal anterior. Lateralmente al aspirador se enncuentra el cornete medio.*

llenta, se evita la perforación de la misma hacia el endocráneo precisamente en uno de los lugares de máximo riesgo.

A continuación se vacía hacia arriba el *receso frontal* con pinzas de Weil pequeñas y grandes hasta exponer y poder cateterizar su ductus con un aspirador curvo fino (fig. 2). Generalmente, la mucosa inflamada o polipoide cierra el ductus nasofrontal en forma de tapón, siendo fácilmente extraíble. Por ello en la mayoría de casos puede prescindirse de la ampliación del ductus. En caso de necesidad esto se haría siempre hacia delante para evitar la lesión de la arteria etmoidal anterior y nunca de manera circular para no provocar el cierre del ducuts a través de una osteoneogénesis por lesión del periostio.

A continuación se procede al vaciamiento progresivo de las celdillas etmoidales, limitándose la cirugía a la extensión de la patología y preservándose la mucosa edematizada, recuperable funcionalmente. El vaciamiento de las celdillas inferiores, entre el cornete medio y la lámina papirácea, entraña menos riesgos por no existir estructuras importantes a ese nivel, dejándose el vaciamiento de las celdillas posterosuperiores y de la base para el final, cuando el número de marcas anatómicas de referencia («landmarks») es mayor. No obstante, la técnica quirúrgica del vaciamiento etmoidal radical variará mucho en función de la hemorragia intraoperatoria, por lo que no seguimos una sistematización del vaciamiento en sentido anteroposterior o el posteroanterior según las diferentes escuelas, sino que actuamos con el instrumental donde nos lo permite la hemorragia.

La diferenciación intraoperatoria entre una celdilla etmoidal y la base del cráneo estriba en dos aspectos: su color y su resistencia. La base del cráneo presenta una coloración amarillenta una vez denudada de su mucosa, resistiendo bien a presiones ligeras realizadas con el aspirador o las pinzas de Blakesley. Por el contrario, las celdillas etmoidales suelen ser grisáceas debido a la mucosa que las recubre interiormente y fácilmente perforables a ligeras presiones con cualquiera de los instrumentos mencionados.

La extensión de la cirugía dependerá del grado de afectación, pero debido al mayor índice de recidivas recomendamos una mayor radicalidad quirúrgica en los casos de poliposis nasosinusal asociadas a asma bronquial, alergias, intolerancia a la aspirina, urticarias y alteraciones de la motilidad ciliar (S. Kartagener, mucoviscidosis, etc.).

La búsqueda de la entrada a seno maxilar suele realizarse con una aspirador curvo introducido por encima del dorso del cornete inferior («supraturbinal») ejerciéndose presión sobre la fontanela hacia abajo (nunca hacia la órbita) y bajo control («monitorización») riguroso del globo ocular. Si la infundibulotomía se ha llevado el procesus uncinatus con la fontanela, la apertura hacia seno maxilar ya se habrá creado, por lo que puede ampliarse. Ello se realiza hacia atrás con unas pinzas de Blakesley y hacia delante con unas pinzas retrógradas tipo Ostrum, sin llegar a lesionar el hueso lacrimal, de consistencia más dura. En la *cirugía radical* la apertura hacia seno maxilar implica la resección subtotal de la fontanela con limpieza del *ángulo maxiloetmoidal* para eliminar posibles celdillas de Haller pequeñas.

El *cornete medio* al estar neumatizado muy frecuentemente participa como un seno más de manera regular en la poliposis masiva, por lo que su resección parcial se hace imprescindible para lograr una mayor limpieza de la zona. Preferimos entonces una resección de la cabeza, del tercio inferior hasta su cola (inclusive) y también de la lámina vertical lateral.

Esta medida sirve de profilaxis de las sinequias con la pared lateral en su porción anterior, teniendo en cuenta que una vez eliminado el sustrato anatómico de apoyo las celdillas etmoidales y en la parte posterior la raíz tabicante (equivalente a la inserción posterior del cornete medio en la pared lateral) siempre existirá una tendencia a la lateralización. Además, la entrada a meato medio se verá ampliada, facilitando las curas en el postoperatorio sin necesidad de la aplicación de un anestésico tópico en la cabeza del cornete, dolorosa al tacto. Vemos una indicación en la resección parcial o de la cabeza del cornete medio en la cirugía funcional cuando podemos prever que va a dificultar la entrada en meato medio durante las curas. Debemos tener presente que cualquier lesión de la mucosa lateral del cornete implica un elevado riesgo de si-

nequia con la pared lateral. Estamos observando esto frecuentemente en el postoperatorio de las dacriocisto-rinostomías sin cirugía del cornete. La preservación de la lámina medial del cornete garantiza la integridad del epitelio olfactorio. El máximo riesgo de fístula de LCR existe al sobrepasar de la línea media que marca la lámina medial del cornete medio por lesión de las filas olfactorias.

El vaciamiento radical implica la *exposición de la base del cráneo* de forma regular. Para reducir el riesgo de lesión de la base su abordaje debe ser similar en todos los casos, lo cual se consigue colocando la cabeza de los enfermos siempre en la misma posición, de manera que se aborde la base siempre con la misma angulación.

Para la *esfenoidotomía* recomendamos un abordaje transnasal, orientándonos en el reborde coanal como marca anatómica constante, para introducir a nivel paramedial un aspirador fino a unos 12-15 mm. por encima del reborde de la coana. De esta manera se evita cualquier lesión de la carótida interna y del nervio óptico situados en la pared lateral del seno esfenoidal. El abordaje transetmoidal se aproxima más a la pared lateral del seno esfenoidal. El neoóstium creado no tiene que llegar hasta el óstium natural y puede agrandarse con unas pinzas de Citelli o de Kerrison. En ocasiones, una arteria procedente de la arteria esfenopalatina recorre la pared esfenoidal anterior (intraósea). Cuando sangra y no se produce la remisión espontáneamente, que suele ser lo habitual, se recomienda su coagulación monopolar con un aspirador metálico recubierto por un catéter de silicona con la punta al descubierto, aplicándose el cauterizador en el mango (ver capítulo de «Atresia coanal»).

Ante cualquier duda se aconseja reorientarse anatómicamente antes de proseguir, y en todo caso es preferible dejar algún pólipo antes que ocasionar alguna iatrogenia, especialmente al tratarse de una patología benigna.

SEGUIMIENTO POSTOPERATORIO

SEGUIMIENTO POSTOPERATORIO

M. Bernal

SEGUIMIENTO POSTOPERATORIO

H. Massegur, J. M. Ademà y J. Lluansí

Seguimiento postoperatorio

M. BERNAL SPREKELSEN

La realización de las curas postquirúrgicas adquiere un significado especial en la cirugía endoscópica, puesto que de ellas va a depender buena parte del éxito del tratamiento.

La limpieza de fosas y senos supone el instrumento fundamental en la consecución de una cicatrización. Tanto en la cirugía de tipo funcional como después de una radical, las aspiraciones y extracciones de las costras debe realizarse cada dos a tres días durante los primeros diez a catorce días (fig. 1). Posteriormente, la limpieza se realizará dos veces por semana hasta el final del primer mes y una por semana, aproximadamente, hasta finalizar la cicatrización (fig. 2). La intensidad de las limpiezas debe adaptarse al proceso individual de cicatrización, a la existencia o no de sobreinfecciones, tendencia a formar sinequias, lateralizaciones del cornete medio, etc. La duración total de las curas es directamente proporcional a la extensión de la intervención. Es importante informar al enfermo acerca de la necesidad de las curas y de su duración. Por término medio, las curas se prolongan unas seis semanas después de una intervención funcional y hasta los tres meses tras una cirugía radical (ver capítulo de «Resultados de la cirugía endonasal»).

La finalidad de las curas consiste en mantener permeables los meatos ampliados o los ductus liberados de su patología obstructiva para garantizar la aireación de los senos paranasales y prevenir con ello la recidiva del proceso patológico.

Los medios disponibles a nuestro alcance se resumen en:

— Permanencia del taponamiento.
— Limpieza de fosas nasales y senos paranasales.
— Inhalaciones con vapores.
— Enjuagues con solución salina.
— Medicación tópica y sistémica.

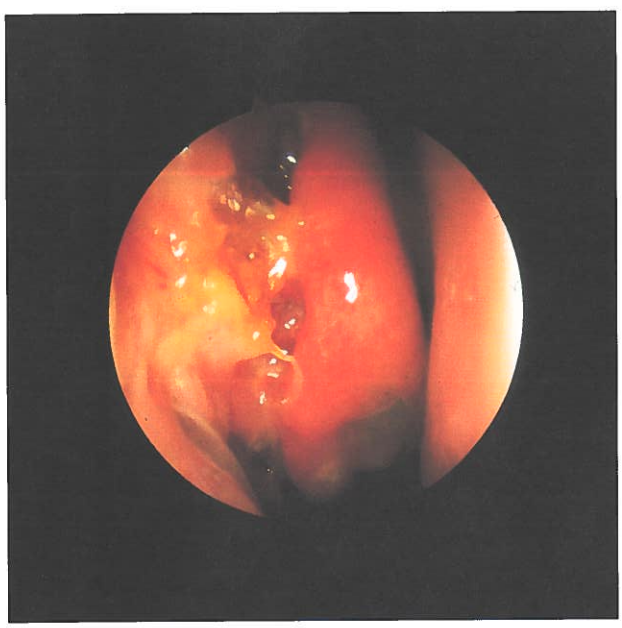

FIG. 1.—*Lado derecho de enfermo intervenido hace cinco semanas de un vaciamiento subtotal de etmoides. Se observa la formación de costras amarillentas que puentean la pared lateral y la cabeza del cornete medio (preservada). (Fotografía con óptica de 30°.)*

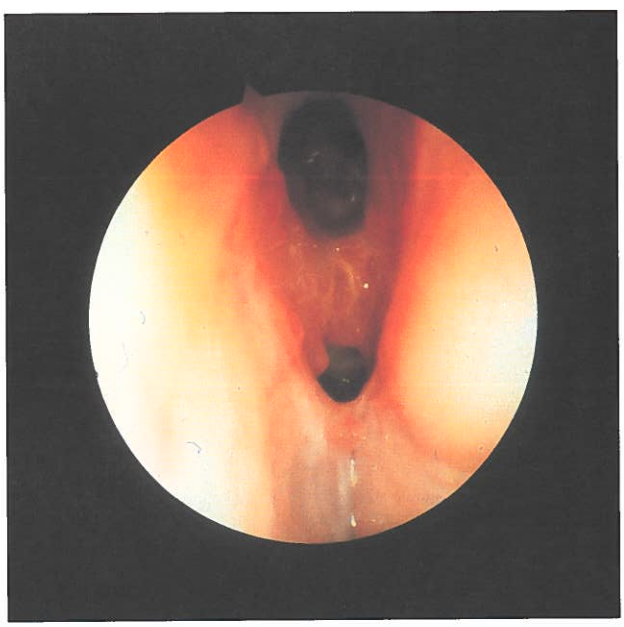

FIG. 2.—*Mismo enfermo que en la figura 1. Tras la limpieza del meato medio se observa la permeabilidad del ductus nasofrontal, en cuyo borde posterior existen granulaciones. Sinequia entre borde inferior del cornete medio y la pared lateral. (Optica de 30°.)*

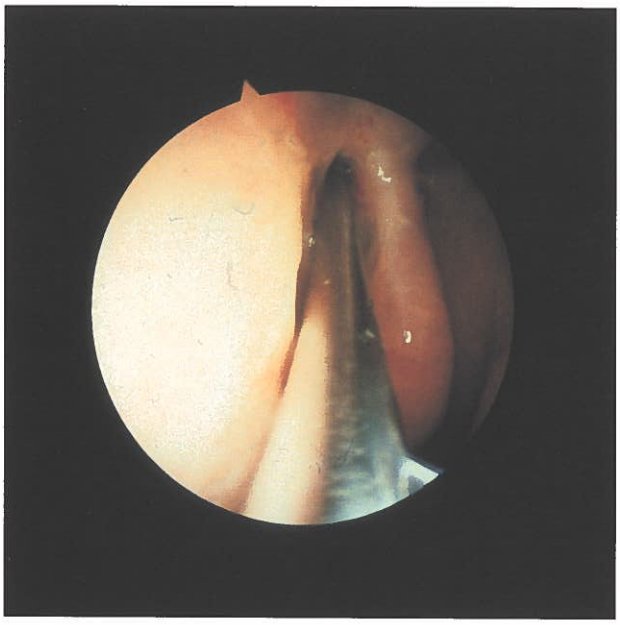

FIG. 3.—*Cateterización (diaria) de un seno frontal derecho de una enferma intervenida seis semanas antes de un mucocele frontal. El ductus nasofrontal es permeable. (Optica de 30°.)*

En función del tipo de cirugía acompañante, el taponamiento debe permanecer un tiempo, jugando un papel importante en la primera fase postoperatoria. En nuestra práctica, el tiempo de permanencia de los taponamiento en dedo de guante, fijados mediante una seda al dorso de la nariz para evitar la aspiración, es de:

— Un día tras cirugía funcional o radical de senos.

— Dos días si se realizó una turbinectomía parcial del cornete inferior o una septoplastia sencilla.

— Tres días (máximo cuatro) cuando en la septoplastia el tabique se reconstruyó «en mosaico», bajo protección antibiótica.

Cuanto más tiempo permanezca taponada la nariz, salvo sobreinfección, mayor será la formación de moco, como reacción al cuerpo extraño, y su efecto protector de la superficie, y menor la formación de costras. El taponamiento retiene además crema de antibiótico (Cuatroderm®) durante más tiempo, disminuyendo la reacción edematosa-inflamatoria del postoperatorio inmediato.

Así por ejemplo, en las dacriocistorrinostomías la capa de fibrina sobre la pared lateral era de un grosor menor o incluso se evitaba cuando el taponamiento permanecía dos o tres días y cuando se retiraba al día siguiente la capa de fibrina llegaba hasta el tabique.

Como regla puede establecerse que una cirugía estrictamente funcional precisa de un tiempo de cura de aproximadamente cuatro a seis semanas, prolongándose a ocho a doce semanas en los vaciamientos radicales.

Para la realización de la limpieza se recomienda la utilización del endoscopio de 0 y de 30°, sobre todo a los que se inician en esta cirugía. Esto permite realizar un repaso anatómico de la zona intervenida y supone un ensayo en el manejo del instrumental bajo visión endoscópica. Más adelante, con el microscopio o con una buena iluminación de fotóforo y espéculo nasal las aspiraciones pueden llevarse a cabo de la misma manera. El tamaño de los aspiradores que utilizamos es de charrière 12 (aspirador de Frazier).

Todas las intervenciones de mayor radicalidad en las que se haya precisado la resección parcial del cornete medio, especialmente de su cabeza, no suelen necesitar anestesia local tópica en el momento de la cura. Los enfermos suelen tolerar bien la cura, siempre que se evite el roce del septum o de la cabeza del cornete medio. En fases iniciales la utilización de anestesia tópica debe realizarse mediante lentinas embebidas en el anestésico y no con un spray, que puede producir un fuerte escozor.

Las curas después de cirugías funcionales suelen ser de más difícil ejecución, ya que el edema de la pared lateral y el de la cabeza no resecada del cornete medio pueden dificultar la entrada en meato medio (fig. 1). En esto casos la anestesia tópica es aconsejable.

La formación de costras será más acusada en una nariz más permeable. Por ello la escuela alemana aconseja, junto a las inhalaciones precoces tres veces por día, también las aspiraciones frecuentes postinhalación, incluso dos veces al día en la primera semana, para lograr la extracción del moco previo resecamiento con formación de costras.

El objetivo primordial de las curas debe ir encaminado, en primer lugar, a eliminar todas las costras para evitar infecciones debajo de ellas. Estas alargan el proceso de cura o constituyen una trama por debajo de la cual la cicatrización se desarrolla de manera incontrolada, produciendo bridas, sinequias o cierres de óstiums.

El segundo objetivo es repermeabilizar los meatos y ductus, especialmente con la ayuda de aspiradores curvos. También puede aprovecharse para resecar pólipos que hayan pasado desapercibidos en el momento de la intervención.

Cuando el seno frontal no presente patología, es suficiente aspirar el receso frontal para preservar la aireación. Cuando haya que aspirar el seno frontal mediante cateterización del ductus nasofrontal (fig. 3) debe avisarse al enfermo del dolor que surge justo en el momento que el seno se vacíe de las secreciones, debido al enfriamiento tras la aspiración

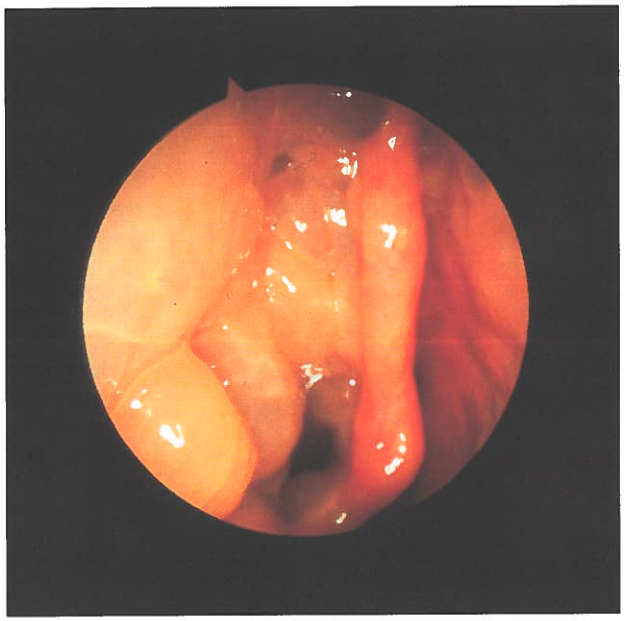

FIG. 4.—*Lado derecho de un enfermo intervenido de una cirugía radical hace siete semanas en fase de linfedema. Esta fase puede confundir con una recidiva de la poliposis. Se observa el cornete medio reducido de tamaño a la consiguiente entrada amplia hacia meato medio. A la derecha del cornete se encuentra el septum. (Optica de 30°.)*

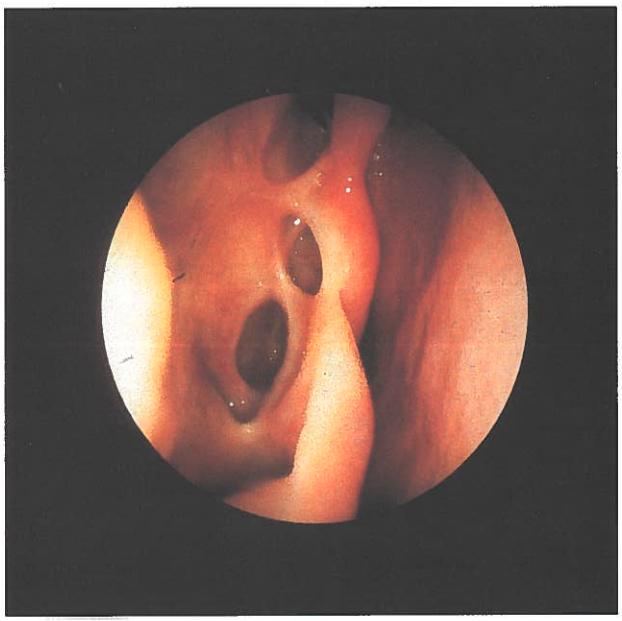

FIG. 5.—*Mismo enfermo que en la figura anterior después de un tratamiento con corticoides tópicos (dos inhalaciones diarias) durante cuatro semanas. Estado cicatricial idóneo, con posibilidad de control completo de etmoides. Ausencia de sinequias con la pared lateral y preservación de epitelio olfatorio. (Optica de 30°.)*

del aire a temperatura corporal. La aparición de una sensación de presión periocular o a nivel de los senos frontales en la fase de curas en casi siempre una señal inequívoca de obstrucción a nivel del receso frontal o incluso de retención de secreciones en el mismo seno frontal.

Las meatotomías, en especial las inferiores, tienen una tendencia natural a obliterarse. Su sondaje tiene como finalidad mantenerlas permeables y al mismo tiempo aspirar moco y sangre coagulada del interior del seno maxilar, que podría sobreinfectarse.

La aspiración del meato medio debe seguirse de suaves maniobras con el aspirador para medializar el cornete medio y prevenir su sinequia con la pared lateral.

En la fase de costras las limpezas se ven facilitadas por las inhalaciones o vahos, que reblandecen las costras. Siempre que no se utilicen sustancias irritantes, los vahos, aun siendo sólo de vapor de agua, son útiles para ir devolviendo a las fosas el grado de humedad necesario.

Los enjuagues con suero salino tibio apoyan la recuperación de la turgencia de la mucosa. En fases postquirúrgicas demasiado tempranas no son aún aconsejables, ya que producen una quemazón debido a la sal. La concentración media de sal es de una cucharada sopera rasa por litro de agua tibia.

La introducción de cremas y pomadas es útil para acelerar la cicatrización. Cuando existe un componente inflamatorio-infeccioso importante utilizamos Cuatroderm® antes de introducir del taponamiento. Cuando el seno frontal se encuentra afectado introducimos Cuatroderm dentro del seno mediante un jeringa conectada directamente al aspirador curvo. Esto nos ha sido de gran utilidad para lograr reducir el componente edematoso-inflamatorio, que debido a la estrechez del ductus nasofrontal, es el que más dificulta la curación del seno. Al poco tiempo la crema toma la temperatura corporal y se reblandece aún más, saliendo progresivamente a través del ductus. La «inyección» de pomadas, más espesas que las cremas, está contraindicada en seno frontal y maxilar, ya no tendrían una evacuación natural, siendo mucho más dificultosa su aspiración.

Una vez limpiado el meato medio introducimos pomada de Terramicina®, que ejerce su efecto antibiótico al permanecer *in situ* gracias a su espesor, drenando muy lentamente y formando costras conforme se va resecando. Al contrario del seno frontal, en meato medio, salvo cuando se encuentra taponado, cualquier crema es evacuada, normalmente hacia rinofaringe, en poco tiempo, por lo que no tiene tiempo para desarrollar su función.

La aplicación tópica de antibióticos suele ser suficiente para lograr una curación normal. En aquellos casos que se observe una fase de costras demasiado prolongada, o cuando debajo de las costras se

forma moco purulento, probablemente debido a procesos osteíticos circunscritos, la toma de un antibiótico de alta penetración en tejido óseo, como la clindamicina, puede acelerar la cicatrización. En los demás casos no se prescribe regularmente un antibiótico por vía sistémica.

Debido a la ineficacia y al freno del proceso cicatricial, el empleo de corticoides tópicos inhalados no se plantea hasta finalizar la fase de costras. La fase de linfedema, que sigue a la anterior, es subsidiaria de una aplicación diaria de corticoides tópicos, como mucho dos, si el linfedema es importante (figs. 4 y 5). A menudo los linfedemas se pueden confundir con una recidiva de pólipos incipiente. En el seguimiento de los enfermos con poliposis, recidivas de poliposis, asma o intolerancia a la aspirina, la pauta seguida es de utilizar una dosis única de corticoides tópicos a meses alternantes y siempre en función de los hallazgos en los controles postoperatorios. Estos se realizan aproximadamente seis semanas después de finalizar las curas, cada tres a cuatro meses en los enfermos con patología predisponente y cada seis meses en los demás enfermos. Teniendo presente que se ha operado sobre una enfermedad generalizada de la mucosa, el enfermo con poliposis nasosinusal es subsidiario de controles durante toda su vida.

Seguimiento postoperatorio

H. MASSEGUR, J. M. ADEMA y J. LLUANSI

INMEDIATO

Se instaura tratamiento antibiótico oral en los casos en que se deje taponamiento (sobre todo si se mantiene más de setenta y dos horas) y si se ha observado secreción purulenta durante la operación o signos de osteítis. Asimismo, en las curas postoperatorias, cuando al extraer las costras aparece pus debajo de ellas.

Si se ha realizado la intervención bajo anestesia general puede ocurrir que, si el despertar resulta tormentoso, se produzca un sangrado abundante, a pesar del taponamiento, e incluso aparezca secreción sanguinolenta por los orificios lacrimales. Por regla general, una vez pasado el período de agitación y tos postintubación, desaparece el sangrado y no hay que adoptar medidas suplementarias.

Una vez en la sala de recuperación hay que advertir al personal de enfermería que se producirá una secreción sanguinolenta, más o menos abundante, que si es excesiva o va acompañada de vómitos de sangre fresca, requerirá la revisión del campo quirúrgico. Sin embargo, lo habitual es que disminuya paulatinamente durante las primeras horas postoperatorias.

En cuanto el paciente esté mínimamente consciente se comprobará si existe diplopia, si la turgencia del globo ocular y la visión son correctas. La visión borrosa postoperatoria puede estar ocasionada por la pomada de protección ocular y no debe alarmar. Ante la mínima sospecha se instaurará control oftalmológico y en caso de hematoma intraorbitario se adoptarán las medidas de urgencia correspondientes (ver capítulo de complicaciones).

A las veinticuatro horas si es cirugía funcional, a las cuarenta y ocho si es cirugía radical o a los tres o cuatro días si además se ha practicado septoplastia, se retira el taponamiento y se procura realizar una aspiración y limpieza de coágulos de la zona operada, asegurándose de que exista una buena aireación. Pueden instilarse cremas o gotas antibióticas y, si se considera necesario, puede realizarse un taponamiento selectivo del meato medio con Merocel® embebido en soluciones antibióticas, recordando siempre dejar marcada su situación con seda fijada en la mejilla del paciente para no incurrir en el olvido de elementos extraños. Si las curas resultan molestas al paciente puede utilizarse anestesia tópica. En general, tras la retirada del taponamiento, se deberían realizar curas y aspiraciones cada dos-tres días los diez primeros y cada cuatro-seis posteriormente, pero en la estructura sanitaria actual puede resultar complicado, por lo que debe instruirse al paciente en dos sentidos:

1. Prevención de complicaciones.
2. Autolimpieza.

Prevención de complicaciones

Evitar sonarse la nariz para no producir un enfisema en caso de existencia de pequeñas fracturas de la lámina papirácea o si se ha realizado una punción de seno maxilar por fosa canina, lo que podría producir un enfisema subcutáneo e infección orbitaria.

Evitar realizar actividades que impliquen aumento de presión arterial con riesgo de sangrado (levantar pesos, deportes, excesivo esfuerzo en la defecación...)

Autolimpieza

Si la operación se realiza en verano, los baños de mar a los pocos días de la intervención son ideales para una rápida recuperación de la mucosa y la desaparición de costras. En otras épocas del año la instilación de sprays acuosos con o sin antibióticos y/o corticoide, realizados en posiciones que permitan un buen contacto de la solución sobre la zona operada (oración mahometana, Proetz...), resultan útiles.

MEDIATO

A la semana de la intervención se realiza una cura exhaustiva bajo anestesia tópica. Se limpian y aspiran las cavidades dejando la mucosa desnuda; si se observa la tendencia a la formación de sinequias se destruyen y si aparecen formaciones polipoides se

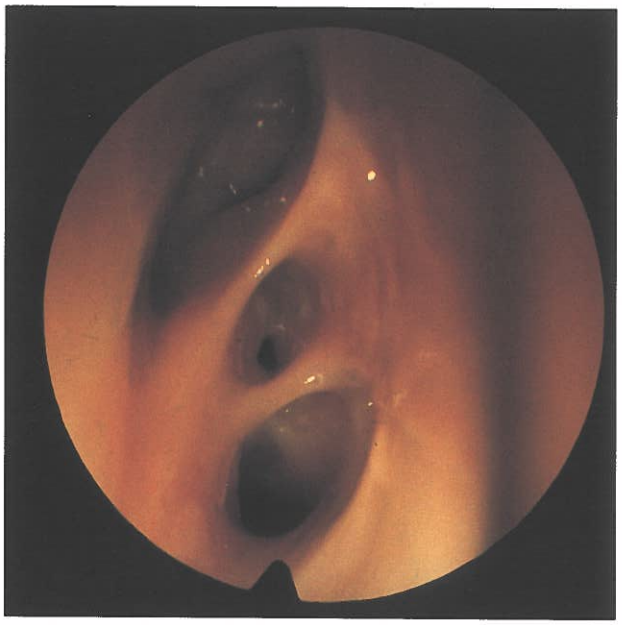

FIG. 1.—*Aspecto postoperatorio de las cavidades etmoidales al cabo de uno año.*

FIG. 2.—*Aspecto postoperatorio de meatotomía media al año de la intervención.*

extirpan. Dependiendo del estado de la mucosa se inicia tratamiento sistemático con budesonida o beclometasona en solución acuosa, dos inhalaciones en cada fosa nasal cada doce horas. Si aparecen secreciones purulentas se instaura tratamiento antibiótico de amplio espectro que, en caso de sospecha de osteítis, puede consistir en quinolonas de última generación por su mejor penetración en tejido óseo.

Las sensaciones subjetivas de los pacientes no suelen coincidir con las objetivas, tanto en un sentido como en otro. Es decir, puede que el paciente note durante la primera semana una obstrucción mayor que en el preoperatorio que no se corresponde con el estado real de las fosas nasales y, viceversa, note una gran mejora cuando se constata una clara obstrucción por costras y tejido edematoso. En cualquier caso el primer supuesto suele ser el más frecuente.

La evolución de las mucosas en la primeras semanas es extraordinariamente variable:

— Mucosidades sanguinolentas y pegajosas, difíciles de arrastrar con el aspirador e imposibles de asir con las pinzas, que reaparecen semana tras semana a pesar de una correcta limpieza y adecuado tratamiento.

— Moldes crostosos que ocupan prácticamente toda la fosa, imbrincados en el interior del meato medio, difíciles de extraer y que comportan curas dolorosas, puesto que la anestesia tópica no puede sobrepasarlos.

— Mucosas edematosas e incluso polipoides recubiertas de mucosidades espesas y a la vez purulentas.

— Mucosas que tienden a normalizarse dentro de los primeros quince dias sin apenas medidas complementarias.

Lo más común es que los cambios se produzcan de forma individualizada o combinada durante los tres primeros meses postoperatorios. Pueden observarse, dentro de este período de tiempo, mucosas que han seguido una correcta evolución y que en el curso de pocos días sufren un cambio edematoso o bien aparecen secreciones purulentas. Esta evolución del estado de la mucosa postoperatoria fue sistematizada por HOSSEMANN (1991) en cuatro fases: 1) costras de aspecto hemorrágico durante diez días; 2) edema linfático obstructivo durante treinta días; 3) reacción mesenquimal del tejido durante tres meses, y 4) cicatrización después de los tres meses (figs. 1, 2 y 3). Si no se cumplen o se alargan estos períodos debería pensarse en una evolución tórpida e implicaría la instauración de un tratamiento adecuado.

En las primeras semanas, en los pacientes en que se ha realizado excesivo traumatismo del receso frontal, pueden aparecer cefaleas frontales persistentes que mejoran al desaparecer el edema en la región del óstium. La persistencia, a pesar de tratamiento antibiótico y corticoide, hará plantear la necesidad de TC y según los hallazgos proponer reintervención.

TARDIO

Habitualmente el tratamiento con budesonida o beclometasona en solución acuosa por vía tópica se

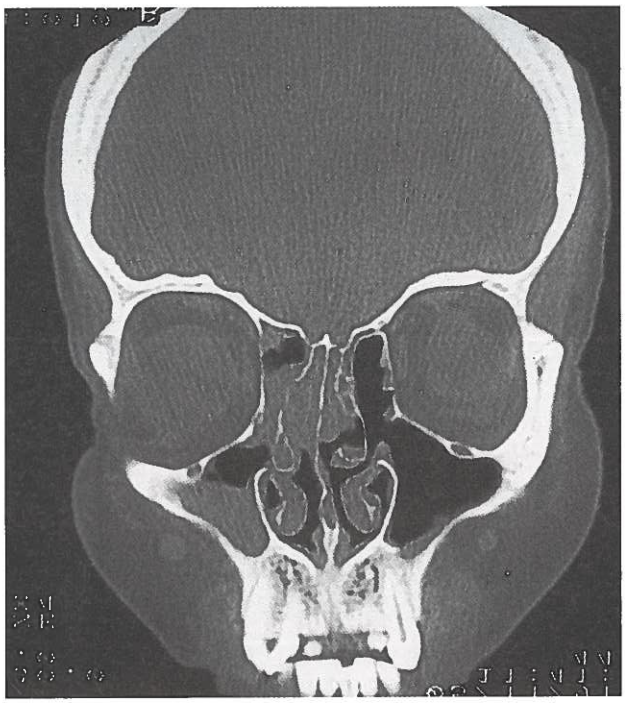

FIG. 3.—*TC postoperatorio al año de la intervención en un caso de poliposis.*

mantiene, como mínimo, durante tres meses. A partir de entonces, y dependiendo del aspecto de la mucosa, y sobre todo de las características de la patología, se disminuyen las dosis, se suprime o, como en los casos de poliposis ASA, se mantiene de por vida.

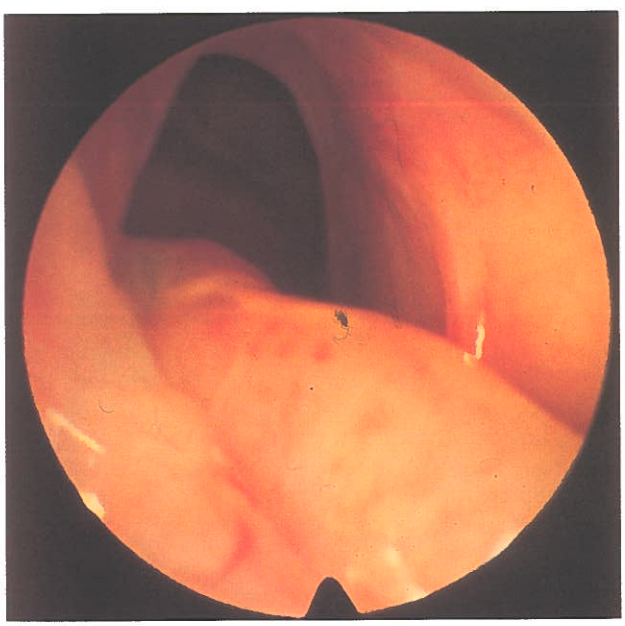

FIG. 4.—*Pólipo saliendo de meatotomía media dos años después de la intervención.*

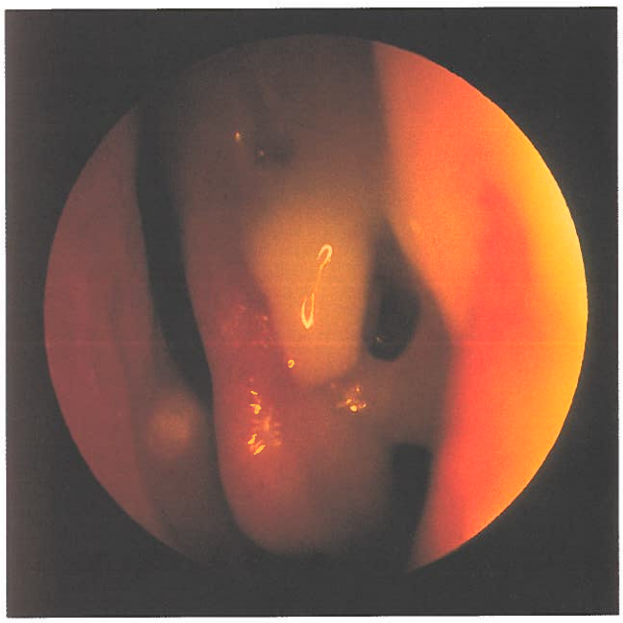

FIG. 5.—*Secreción purulenta procedente de receso frontal. A los tres meses de la intervención el paciente fue reintervenido para realizar un correcto drenaje.*

Los controles que se realizan durante este tiempo se van espaciando paulatinamente, primero cada quince días, después cada mes y a partir de los tres meses, y según la evolución, se realizan controles cada medio año o cada año. Se constata la evolución subjetiva y objetiva, teniendo en cuenta que pocas veces coinciden. Pueden observarse recidivas mientras el paciente nos refiere un estado excelente. En los casos de poliposis ASA sorprende la buena valoración subjetiva a pesar de recidivas importantes que sólo dejan un mínimo espacio en la fosa nasal.

Si se produce un resfriado común cabe la posibilidad de la aparición de una sinusitis que se tratará médicamente y si la meatomía persiste pueden realizarse aspiraciones del seno maxilar bajo control endoscópico.

Las poliposis ASA tienden a recidivar, por lo que es aconsejable que antes de plantearse reintervenciones se ofrezca la posibilidad de realizar tratamientos con corticoides sistémicos espaciados en el tiempo y la eliminación de los pólipos más prominentes para mejorar la dificultad respiratoria, dejando al albedrío del paciente la decisión de una reintervención (fig. 4).

La persistencia de cefaleas, sobre todo frontales, puede indicar la presencia de un mucopiocele (fig. 5), que si lo confirma una TC puede intentar drenarse por vía endoscópica, pero habiendo advertido al paciente la posibilidad de un abordaje externo.

En caso de aparición de meningitis en un paciente operado, a corto o largo plazo, hará pensar en la posibilidad de fístula dural yatrógena. La localización de la misma previa inyección intratecal o suboccipital de fluoresceína sódica al 5 por 100 y utilización de filtro azul en el endoscopio (STAMMBERGER, 1991), permite su localización y posterior reparación con dura liofilizada, colgajos mucosos libres o pediculados y cola de fibrina (STAMMBERGER, 1991; WIGAND, 1990).

BIBLIOGRAFIA

HOSSEMANN, W.; WIGAND, M. E.; GODE, U.; LANGER, F., y DUNKER, I.: «Normal wound healing of the paranasal sinuses: Clinical and experimental investigations». *Eur. Arch. Otorhinolaryngol.*, 248: 390-394, 1991.

STAMMBERGER, H.: *Functional endoscopic sinus surgery. The messerklinger technique.* B. C. Decker. Philadelphia, 1991.

WIGAND, M. E.: *Endoscopic surgery of the paranasal sinuses and anterior skull base.* Thieme Medical Publishers Inc. New York, 1990.

INDICACIONES DE LA CIRUGIA ENDONASAL

VALORACION C. SPREKELSEN

VARIACIONES ANATOMICAS H. MASSEGUR

SINUSITIS C. SPRESELKEN

POLIPOSIS J. M. ADEMÀ

TUMORES BENIGNOS M. BERNAL

MUCOCELES E. ESTELLER y J. M. ADEMÀ

CUERPOS EXTRAÑOS C. MASSEGUR

BAROTRAUMAS M. BERNAL

ATRESIA DE COANAS C. SPRESELKEN

EPISTAXIS M. BERNAL

VIAS LACRIMALES M. BERNAL

OTRAS INDICACIONES:

BRAQUITERAPIA J. M. FABRA y J. CRAVEN

DESCOMPRESIÓN ORBITARIA J. M. FABRA

DESCOMPRESIÓN DEL NERVIO ÓPTICO H. MASSEGUR

RINOLIQUORREA M. BERNAL

HIPOFISECTOMÍA M. BERNAL

Valoración

C. SPREKELSEN

El establecimiento de las indicaciones de la cirugía endoscópica nasosinusal (CENS) es el resultado de un juicio ponderado que realiza el cirujano tras la valoración conjunta de la anamnesis, la endoscopia y la radiología.

Con la anamnesis se valora la intensidad de los síntomas, su grado de recurrencia o su persistencia y el fracaso de tratamientos medicamentosos.

Con la endoscopia se valoran las causas anatómicas y sus variaciones que favorecen los problemas funcionales, tanto de respiración nasal como de ventilación y drenaje sinusal. También las alteraciones de la mucosa y los procesos neoformativos que puedan surgir de ella.

Con la radiología, especialmente la TC, se estudia el continente y el contenido nasosinusal. Por una parte, se completa la valoración de las posibles variaciones anatómicas estudiando el esqueleto óseo sinusal. Por otra parte, se estudia el «contenido» sinusal: exudados, hiperplasia de la mucosa, pólipos, raíces dentarias en seno maxilar, material endodóncico incluido en seno maxilar, mucoceles, cuerpos extraños, quistes de retención, tumores. Y por último se valoran los riesgos quirúrgicos al conocer la disposición de carótidas, ópticos, etc.

La indicación funcional de la CENS, en el concepto de MESERKLINGER (1), va dirigida a solucionar los problemas anatómicos que dificultan tanto la respiración nasal como la ventilación y el transporte mucociliar y son causa de la recurrencia o de la persistencia de la sintomatología.

La indicación radical de la CENS, sin dejar de ser lo más funcional posible, se plantea cuando existe enfermedad irreversible de la mucosa, sea o no de causa sistémica, como, por ejemplo, las poliposis o la fibrosis quística, y cuando aparecen neoformaciones benignas nasosinusales.

TABLA I: INDICACIONES DE LA CENS

- Variaciones anatómicas.
- Sinusitis.
- Poliposis nasosinusal.
- Tumores benignos.
- Mucoceles.
- Cuerpos extraños.
- Barotraumatismos sinusales.
- Atresia coanal.
- Epistaxis.
- Afecciones de las vías lacrimales.
- Braquiterapia.
- Descompresión orbitaria.
- Descompresión nervio óptico.
- Rinolicurrea.
- Patología hipofisiaria.

La vía endonasal con el endoscopio permite, utilizando el camino nasosinusal, otras indicaciones de CENS en base de cráneo, como, por ejemplo, el abordaje hipofisiario o la descompresión orbitaria.

En los siguientes capítulos se tratarán con mayor extensión cada una de las indicaciones de la CENS (tabla I).

BIBLIOGRAFIA

1. MESSERKLINGER, W.: «Das infundibulum ethmoidale und seine entzündlichen Erkrankungen». *Arch. Otorhinolaryngol.*, 22: 11-22, 1979.

Variaciones anatómicas

H. MASSEGUR

La patología originada en el complejo ostiomeatal puede tener su origen en variantes anatómicas que produzcan estrecheces y dificulten la ventilación y el correcto drenaje sinusal (VAN ALYEA, 1939; STAMMBERGER y WOLFG, 1988; BOLGER y cols., 1991; STAMMBERGER, 1991; APRIL y cols. 1993). Se describen como más importantes las siguientes variantes:

— Crestas septales impactadas (fig. 1).

— Concha bullosa (figs. 2 y 3).

— Cornete paradójico (figs. 4 y 5).

— Unciforme prominente o neumatizada (figuras 6 y 7).

— Bulla etmoidal excesivamente neumatizada (fig. 8).

— Celdas de Haller (fig. 9).

— Agger nasi excesivamente neumatizado (estenosando el receso frontal) (figs. 10 y 11).

Otras variaciones que, si bien no son causa de patología, sí pueden causar problemas en el momento de realizar la cirugía, son las alteraciones en la neumatización de los senos:

— Hipoplasia del seno maxilar con asimetría (BOLGER y cols., 1990) (fig. 12).

— Variaciones en la neumatización de los senos esfenoidales (figs. 13 y 14).

— Existencia de celdas de Onodi que invadan el seno esfenoidal (figs. 15 y 16).

Su frecuencia es variable segun diferentes autores (ZINREICH y cols., 1988; KRMPOTIC y cols., 1993; MICZUK y cols., 1993; DUVOISIN y SCHNYDER, 1992; YOASEM y cols., 1991), aunque su existencia no im-

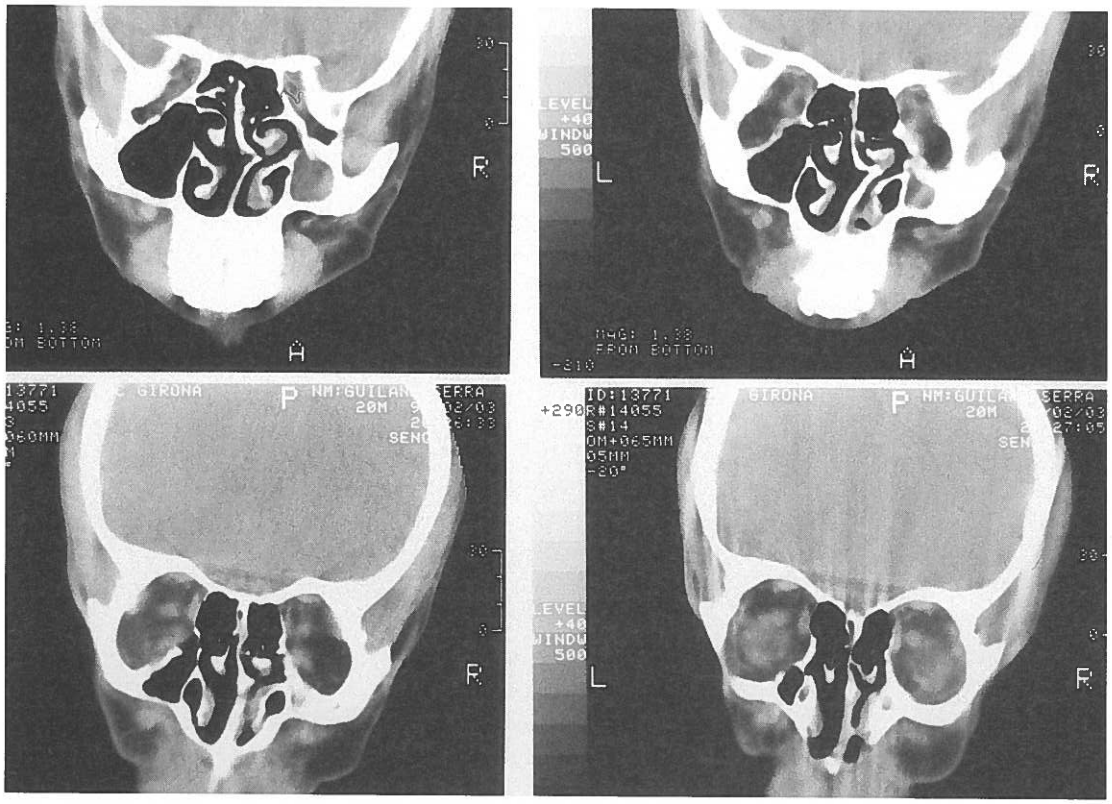

FIG. 1.—*TC en el que se aprecia cresta septal impactada sobre pared lateral de la fosa nasal. Hipolasia del seno maxilar derecho.*

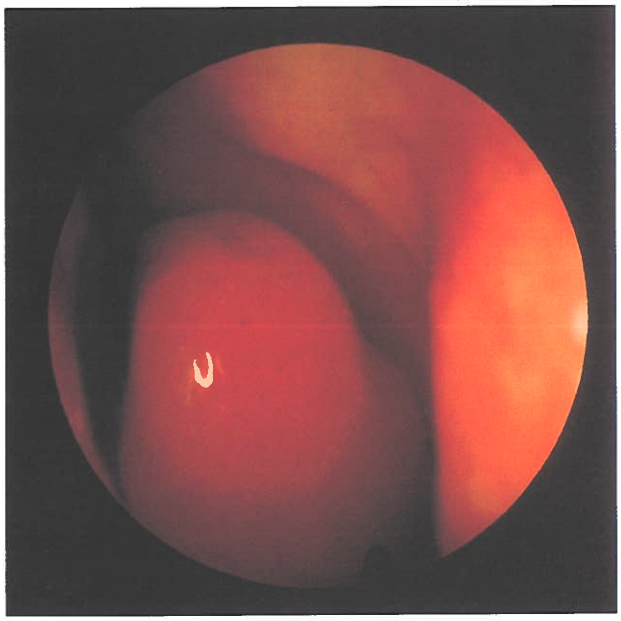

FIG. 2.—*Imagen endoscópica de cornete bulloso izquierdo causante en este caso de intensas cefaleas que remitieron después del tratamiento quirúrgico.*

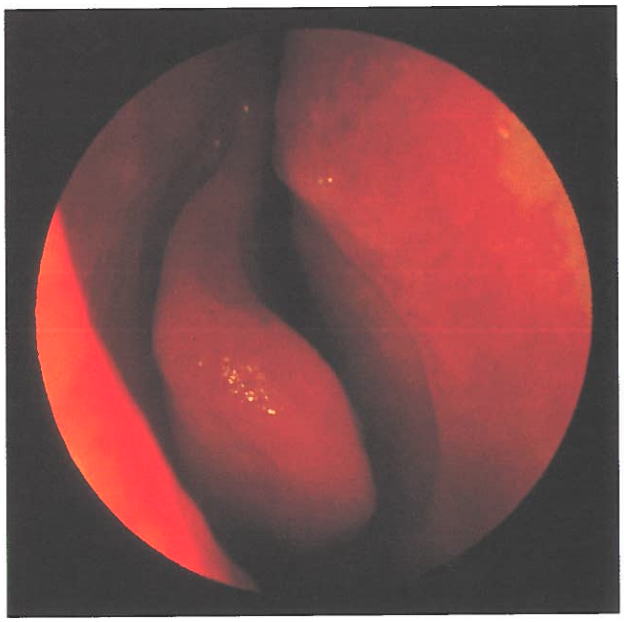

FIG. 4.—*Cornete paradójico derecho. La patología que producía era sinusitis de repetición. Se produjo mejoría después de la intervención.*

plica forzosamente una patología (EARWAKER, 1993) hay que tenerlas presentes como causa de afecciones circunscritas o cefaleas recurrentes de origen desconocido. Es posible que pasen desapercibidas a la exploración endoscópica y solamente sean visibles en la TC. En el caso de las celdas de Haller, KENNEDY y ZINREICH (1988) las encontraron en un 10 por 100 de los pacientes estudiados; en cambio, BOLGER y cols., que las definen como «cualquier celda localizada por debajo de la bulla etmoidal a lo largo de techo del seno maxilar y en la parte más inferior de la lámina papirácea, incluidas las celdas localizadas dentro del infundíbulo etmoidal», encuentran una frecuencia del 45,9 por 100 en los pacientes con patología sinusal y un 41,6 por 100 en pacientes sin dicha patología. La influencia que puedan tener en la patología depende más de los puntos de contacto que puedan tener con las estructuras vecinas que por el solo hecho de existir.

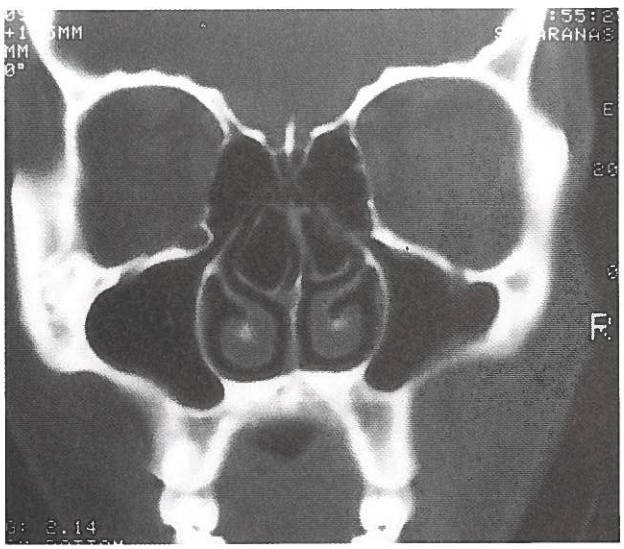

FIG. 3.—*TC del cornete bulloso de la figura 2.*

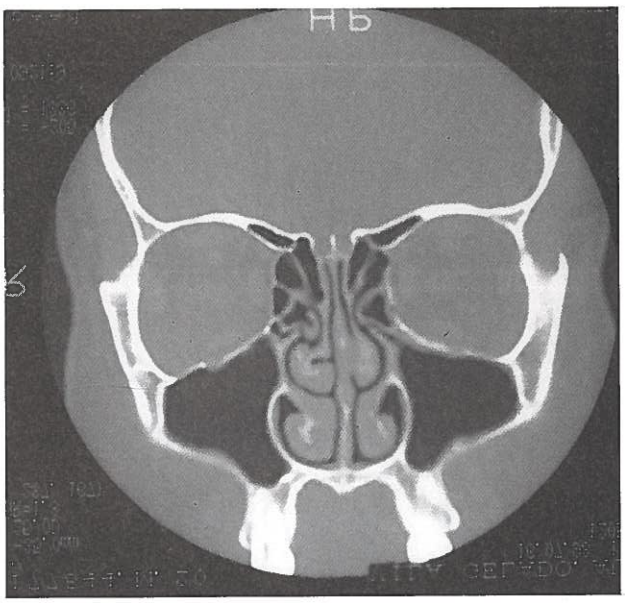

FIG. 5.—*TC del paciente de la figura 4. Puede apreciarse la existencia de cornete paradójico.*

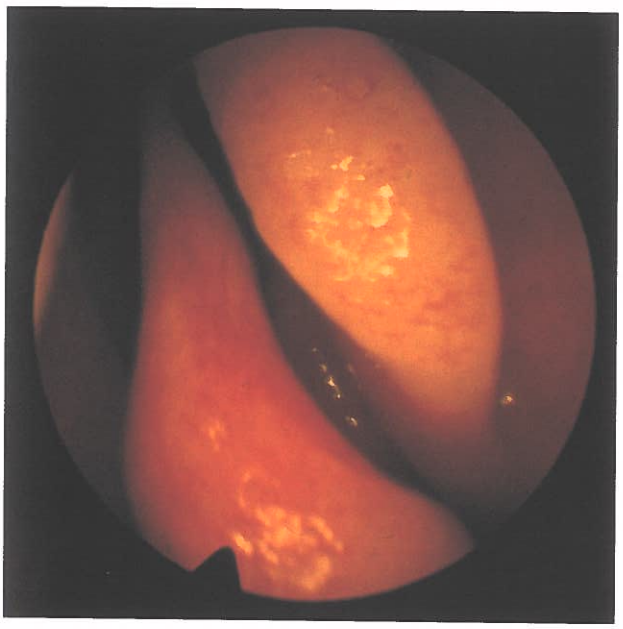

FIG. 6.—*Apófisis unciforme prominente.*

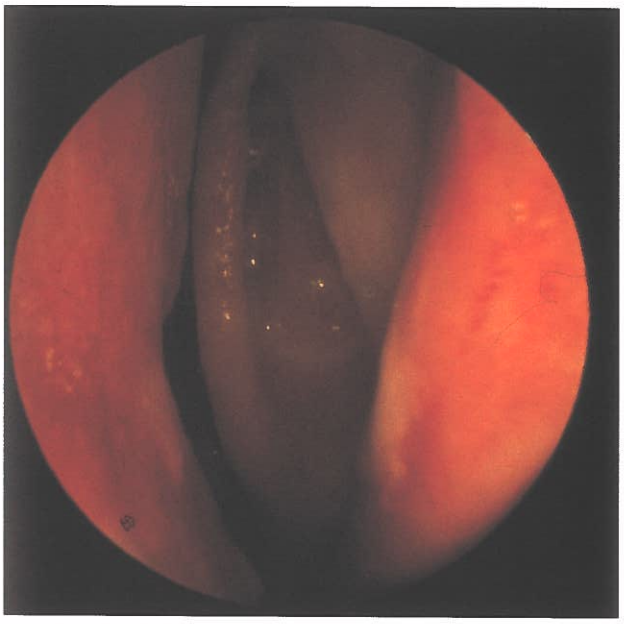

FIG. 8.—*Bulla etmoidal excesivamente neumatizada en contacto con la cara externa del cornete medio.*

Según ZINREICH y cols. (1988) la frecuencia de concha bullosa, en al menos una fosa nasal, fue del 34 por 100 en 320 pacientes afectos de patología sinusal. GOLDMAN (1987) encontró neumatización en el 80 por 100 de los cornetes medios resecados en pacientes operados de etmoidectomía por sinusitis crónica. CLARK y cols. (1989) encontraron una prevalencia del 33 por 100 de neumatización del cor-

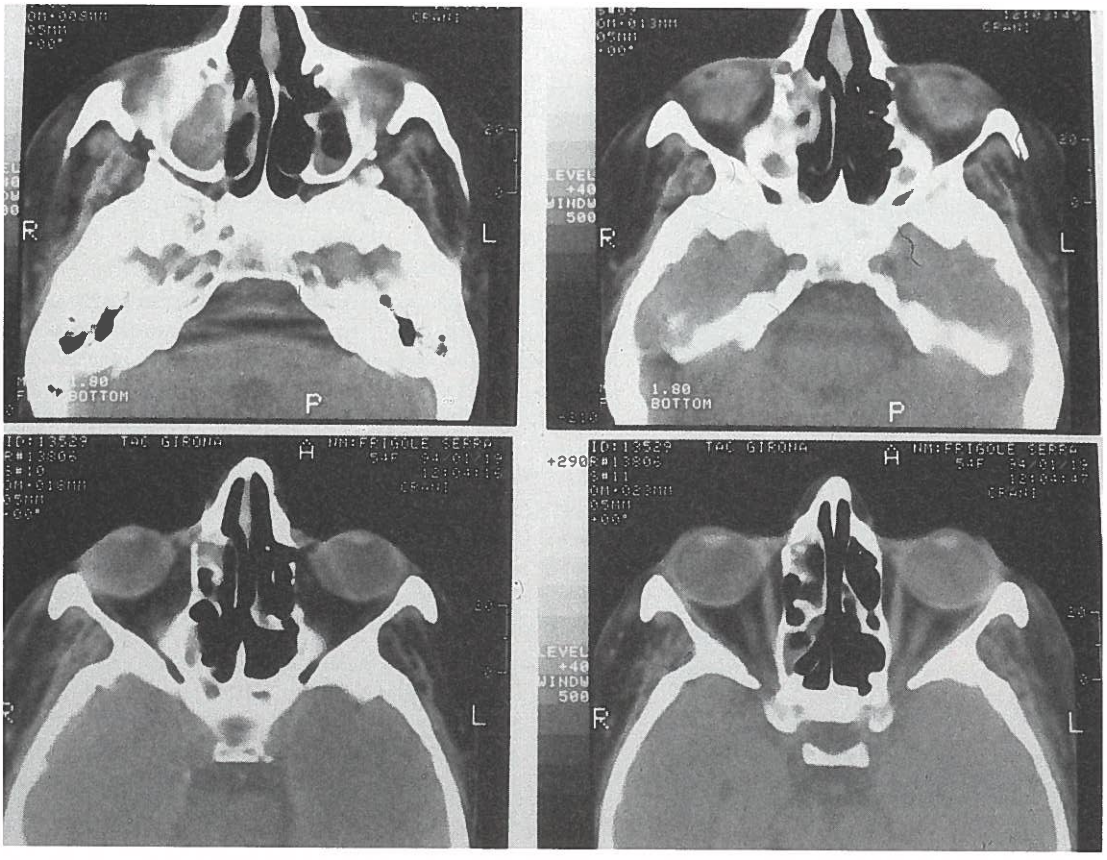

FIG. 7.—*TC del paciente de la figura 6.*

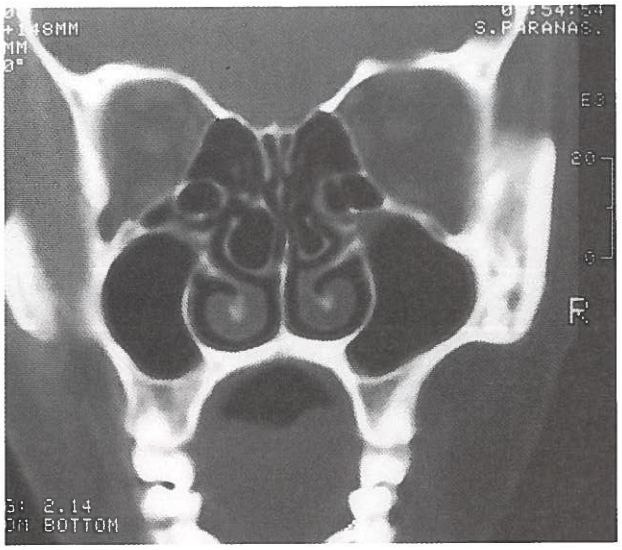

FIG. 9.—*TC en el que se aprecian celdas de Haller invadiendo el techo del seno maxilar.*

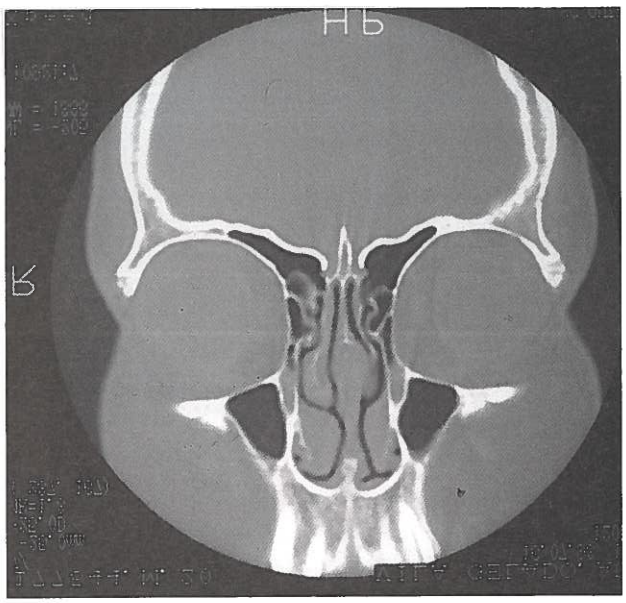

FIG. 11.—*TC de agger nasi neumatizado, causando estenosis del receso frontal.*

nete medio en pacientes con patología nasosinusal y un 11 por 100 en pacientes sin historia de sinusitis. CALHOUN y cols. (1991), comparando 100 casos de pacientes con patología sinusal y 82 sin patología, llegaron a la conclusión de que tanto la concha bullosa como las desviaciones septales tenían una relación significativa con la aparición de enfermedad sinusal; sin embargo, no era significativa esta relación en los casos de cornete paradójico [26,1 por 100 en una serie de 202 pacientes (BOLGER, 1991)]. En algunos casos una concha bullosa puede contener patología en su interior, puesto que se trata en realidad de una extensión de las celdas etmoidales [por ejemplo, aspergiloma (fig. 17) o poliposis (fig. 18)].

FIG. 10.—*Agger nasi neumatizado.*

La presencia de neumatización de la apófisis unciforme es infrecuente: 0,4 por 100 en una serie de 230 pacientes (KENNEDY y ZINREICH, 1988) y 2,5 por 100 entre 202 pacientes (BOLGER y cols., 1991) y podría ser debida a la invasión de la misma por celdas del agger nasi. Si es muy pronunciada puede dar lugar a estenosis del infundíbulo etmoidal y ser causa de patología.

La neumatización del agger nasi varía, según los autores, del 10-15 por 100 (MESSERKLINGER, 1967) al 89 por 100 (VAN ALYEA, 1939) y 98,5 por 100 (BOLGER y cols., 1991), dependiendo de si los estudios fueron hechos por disección de cadáver o por TC.

Estas anomalías también pueden encontrarse en la población infantil; en un grupo de 62 niños con patología sinusal se detectó un 24 por 100 de concha bullosa, celdas de Haller en 18 por 100, desviación septal en 13 por 100 y cornetes paradójicos en 10 por 100. El 7 por 100 tenían un seno maxilar atelectásico y un 2 por 100 una bulla etmoidal prominente. En total se detectó al menos una anomalía en 52 pacientes (APRIL y cols., 1993), en cambio en otro estudio realizado por VAN DER VEKEN y cols. (1990) sobre 196 niños, hallaron en 8 por 100 concha bullosa, en 3 por 100 celdas de Haller y en 46 por 100 desviaciones septales.

Si después de un exhaustivo estudio del posible origen de una cefalea o una sinusitis sólo existe la evidencia de una alteración anatómica en las fosas nasales, es lícito realizar un tratamiento sobre ella:

— *Crestas septales.* Septoplastia por técnica de Cottle y si es una cresta muy circunscrita

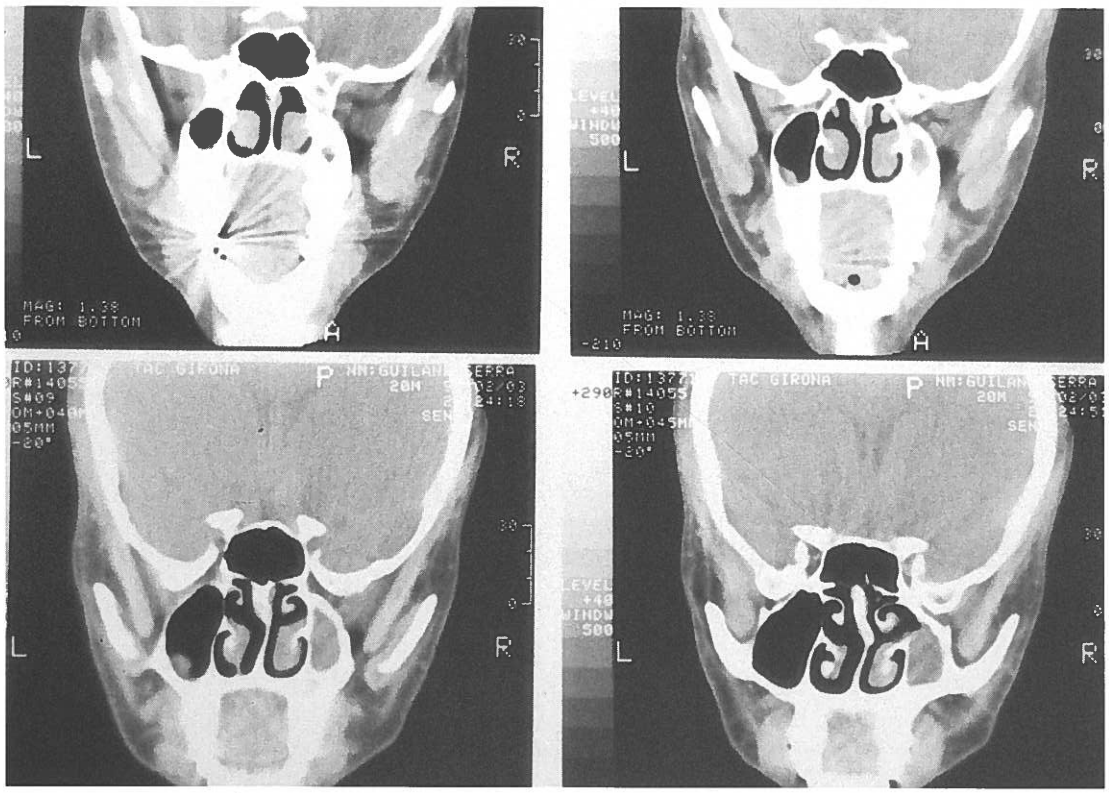

FIG. 12. *Hipoplasia del seno maxilar derecho. Mismo paciente que en la figura 1.*

puede realirse la extirpación del espolón bajo control endoscópico. Se crean dos colgajos mucosos previa sección longitudinal y con el elevador de Cottle se fractura e incide la cresta, dejándola individualizada para su extirpación.

— *Concha bullosa.* Resección de la pared lateral del cornete medio por incisión sagital.

— *Cornete paradójico.* Luxación medial y resección de la cabeza del cornete con conchotomo de Hartmann.

— *Apófisis unciforme prominente.* Infundibulotomía simple

— *Bulla etmoidal neumatizada en exceso.* Apertura, puesta a plano y luxación medial del cornete medio.

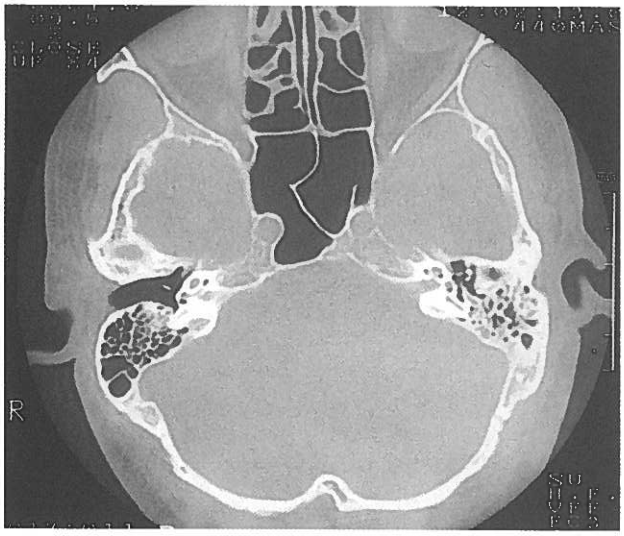

FIG. 13.—*Variación en la neumatización del seno esfenoidal, con prominencia de la carótida interna en su interior.*

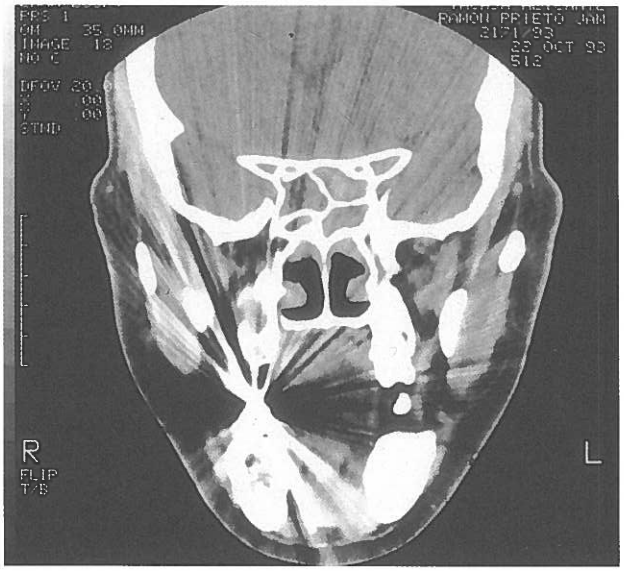

FIG. 14.—*Variación en la neumatización del seno esfenoidal.*

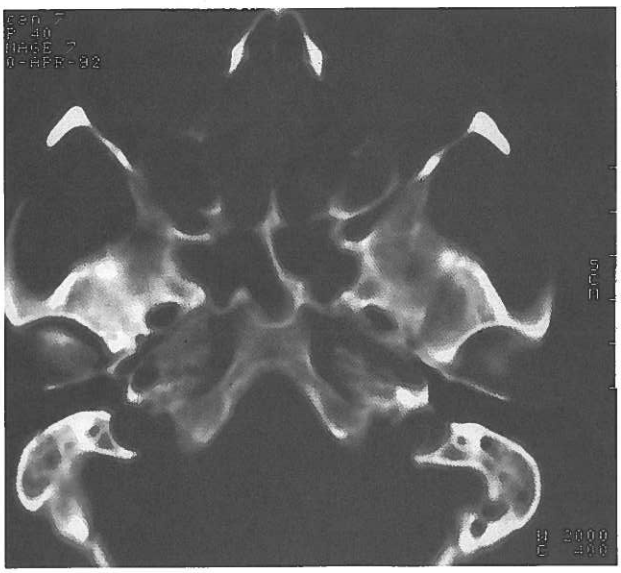

FIG. 15.—*TC axial en el que se observa invasión de celda etmoidal posterior neumatizando lateralmente el hueso esfenoidal.*

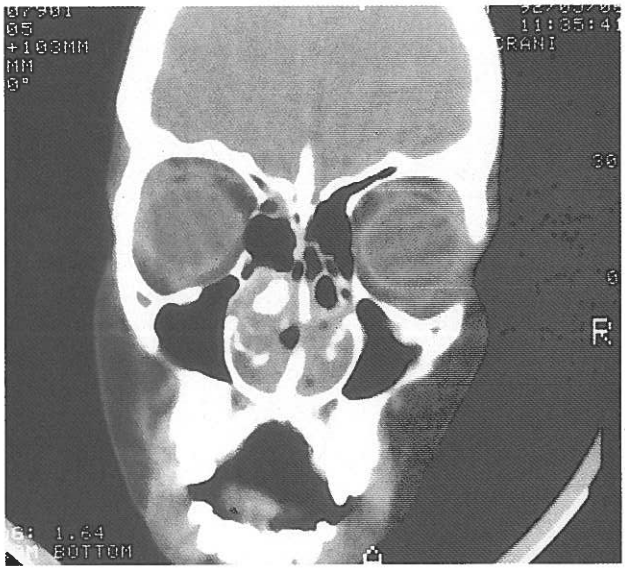

FIG. 17.—*Aspergiloma en el interior de una concha bullosa izquierda.*

— *Celdas de Haller.* Posiblemente, las de más difícil acceso. Solamente se intervienen si producen una clara alteración del drenaje maxilar o están afectas de patología.

Si alguna de estas alteraciones produce patología sinusal debe realizarse etmoidectomía y/o meatotomía a demanda de las lesiones.

La convicción de la responsabilidad de estas alteraciones en la patología sinusal y en las cefaleas se basa en la teoría ya descrita sobre el complejo ostiomeatal y concretamente en el estudio realizado por STAMMBERGER y WOLF (1988) en el que se demuestra como el simple contacto entre mucosas anexas (septum-cornete, cornete-concha bullosa...) puede dar lugar a la liberación de sustancia P capaz de ocasionar cefalea e incluso edema de las mucosas con formación de pólipos. En cualquier caso los procedimientos para tratar estas anomalías son sencillos y, practicándose con delicadeza, la mejoría puede resultar espectacular en la mayoría de los casos.

FIG. 16.—*Corte coronal del mismo caso de la figura 15.*

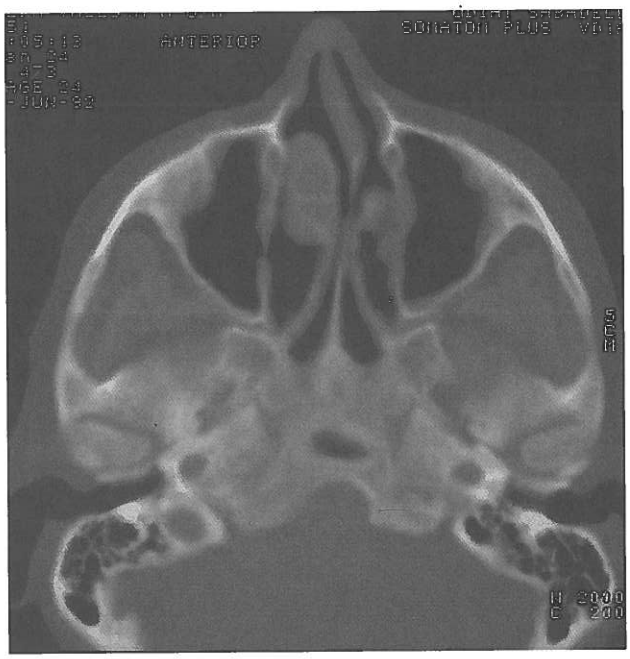

FIG. 18.—*Pólipos en el interior de una concha bullosa.*

BIBLIOGRAFIA

1. APRIL, M.; ZINREICH, J.; BAROODY F., y NACLERIO, M.: «Coronal CT scan abnormalities in children with cronic sinusitis». *Laryngoscope,* 103: 985-990, 1993.
2. BOLGER, W.; WOODRUFF, W. W.; MOREHEAD J., y cols.: «Maxillary sinus hypoplasia: Classification and description of associated uncinate process hypoplasia». *Otolaryngol. Head and Neck Surg.,* 103: 759-765, 1990.
3. BOLGER, W.; BUTZIN, C., y PARSONS, D.: «Paranasal sinus bony anatomic variations and mucosal abnormalities: CT analysis for endoscopic sinus surgery». *Laryngoscope,* 101: 56-64, 1991.
4. CALHOUN, K. H.; WAGGENSPACK, G. A.; SIMPSON, C. B.; HOKANSON, J. A., y BAILEY, B. J. : «CT evaluation of the paranasal sinuses in symptomatic ans asymptomatic populations». *Otolaryngol. Head. Neck Surg.,* 104: 480-483, 1991.
5. CLARK, S. T.; BABIN, R. W., y SALAZAR, J.: «The incidence of concha bullosa and its relationship to chronic sinonasal disease». *Am. J. Rhinology,* 3: 11-12, 1989.
6. DUVOISIN, B., y SCHNYDER, P.: «Do abnormalities of the frontonasal duct cause frontal sinusitis? A CT study in 198 patients». *AJR-Am.-J.-Roentgenol.,* 159: 1295-1298, 1992.
7. EARWAKER, J.: «Anatomic variations in sinonasal CT». *Radiographics,* 13: 381-415, 1993.
8. GOLDMAN, J. L.: *The principles and practice of rhinology: A text on the diseases and surgery of the nose and paranasal sinuses.* John Wiley and Sons. New York, 405, 1987.
9. KENNEDY, D. W., y ZINREICH, J.: «The functional endoscopic approach to inflamatory sinus disease: Current perspectives and technique modifications». *Am. J. Rhinol.,* 2: 89-96, 1988.
10. KROMPOTIC-NEMANIC, J.; VINTER, I.; HAT, J., y JALVOSEC, D.: «Variations of the ethmoid labyrinth and sphenoid sinus and CT imaging». *Eur. Arch. Otorhinolaryngol.,* 250: 209-212, 1993.
11. KROMPOTIC-NEMANIC, J.; VINTER, I., y JALVOSEC, D.: «Die endoskopische Nasennebenhohlenchirurgie. Die wichtigsten anatomischen Variationen von Nasenhauptohle und Nasennebenhohle». *HNO,* 41: 96-101, 1993.
12. MESSERKLINGER, W.: «On the drainage of the normal frontal sinus in man». *Acta Otolaryngol.* (Stock.), 63: 176-181, 1967.
13. MILCZUK, H. A.; DALLEY, R. W.; WESSBACHER, F. W., y RICHENDSON, M. A.: «Nasal and paranasal sinus anomalies in children with chronic sinusitis». *Laryngoscope,* 103: 247-252, 1993.
14. STAMMBERGER, H.: *Functional endoscopic sinus surgery. The Messerklinger Technique.* B. C. Decker. Philadelphia, 1991.
15. STAMMBERGER, H., y WOLF, G.: «Headaches and sinus disease: The endoscopic approach». *Ann. Otol. Rhinol. Laryngol.,* 97 (suppl): 13, 1988.
16. STONEY, P.; PROBST, L.; SHANKAR, L., y HAWKE, M.: «CT scanning for functional endoscopic sinus surgery: Analysis of 200 cases with reporting scheme». *J. Otolaryngol.,* 22: 72-78, 1993.
17. VAN ALYEA, O. E.: «Ethmoid labyrinth. Anatomic study, with consideration of the clinical significance of its structural characteristics». *Arch. Otolaryngol. Head and Neck Surg.,* 29: 881-902, 1993.
18. VAN DER VEKEN, P. J. V.; CLEMENT, P. A. R.; KAUFMAN, L., y BUISSERET, T.: «CT-scan study of the incidence of sinus involvement and nasal anatomic variations in 196 children». *Rhinology,* 28: 177-184, 1990.
19. YOASEM, D. M.; KENNEDY, D. W., y ROSENBERG, S.: «Ostiomeatal complex risk factors for sinusitis. CT evaluation». *J. Otolaryngol.,* 20: 419-424, 1991.
20. WOLF, G.; ANDERHUBER, W., y KUHN, F.: «Development of the paranasal sinuses in children: Implications for paranasal sinus surgery». *Ann. Otol. Rhinol. Laryngol.,* 102: 705-711, 1993.
21. ZINREICH, S. J.; MATTOX, D. E.; KENNEDY, D. W.; CHISHOLM, H. L.; DIFFLEY, D. M., y ROSENBAUMM, A. E.: «Concha bullosa: CT evaluation». *J. Comput. Assist. Tomogr.,* 12: 778-784, 1988.

Sinusitis y sus complicaciones

C. SPREKELSEN

INTRODUCCION

Las sinusitis son inflamaciones de los senos paranasales que se presentan con frecuencia, estimándose que un 5 por 100 de la población europea padece una sinusitis crónica. A menudo son consecuencia de la propagación de una patología nasal de tipo banal, especialmente las formas agudas. La fisiopatología y la etiopatogenia de las sinusitis son similares para los diferentes senos, y lo mismo ocurre con la clínica.

No todos los senos se afectan por igual; en los niños el más afectado es el etmoidal, especialmente en el lactante, y después el maxilar. En el adulto siempre se ha considerado el más afectado el maxilar, pero desde que se utiliza más sistemáticamente la endoscopia para la exploración nasal se sabe que está afectado con más frecuencia el etmoidal, sobre todo las celdas anteriores, y después el maxilar, el frontal y el esfenoidal. Si se afectan todos los senos de un lado o de ambos se denomina pansinusitis, y si se afectan varios, polisinusitis. En el niño las sinusitis revisten características peculiares, muy ligadas al desarrollo de los senos y la patología de vecindad típica de la edad.

El tratamiento de las sinusitis agudas es eminentemente médico y el de las crónicas es fundamentalmente quirúrgico, actualmente con cirugía endonasal endoscópica (CENS), que es funcional y conservadora sin renunciar a la radicalidad cuando es preciso. Las formas agudas recurrentes o recidivantes se tratan médicamente, pero a menudo es necesario actuar quirúrgicamente con CENS para corregir los factores locales que favorecen la recurrencia.

Las complicaciones de las sinusitis son por suerte poco frecuentes, pero si se presentan pueden ser peligrosas por la afectación de estructuras vecinas como el ojo, nervio óptico, carótida, etc.

El mecanismo más frecuente de producción de las sinusitis es, como se expone en el capítulo de fisiopatología, el bloqueo de los óstiums a partir de una inflamación de las fosas o la propagación de una infección de fosas a través de los mismos. Sin embargo, en la sinusitis maxilar el mecanismo de propagación puede ser de origen dental (sinusitis maxilar odontógena) con ninguna o poca participación del complejo ostiomeatal.

Los agentes infecciosos pueden ser virus, bacterias u hongos. Los virus que tienen tropismo por las vías respiratorias altas son: mixovirus (*Influenza, Parainfluenza* y virus respiratorio sincitial) y picornavirus (rinovirus, *ECHO* y *Coxsakie*).

Las bacterias son en orden de frecuencia: neumococos, *Haemophilus influenzae,* estreptococos, *Moraxella catharralis,* estafilococos dorados, anaerobios y otros (*E. coli,* etc.).

Los hongos más frecuentes son: *Aspergilus, Candida* y *Mucor.*

CLINICA GENERAL DE LAS SINUSITIS

Las sinusitis pueden presentarse de forma:

— *Aguda* (días o semanas). Suelen ser la complicación de una rinitis banal como el coriza agudo epidémico. Domina la sintomatología clínica, más intensa que en las crónicas.

— *Crónica* (meses o años). Los síntomas no son marcados, a veces anodinos. La sinusitis se autonomiza en una cavidad bloqueada de forma permanente.

— *Subaguda* (semanas o meses). Forma intermedia, es una sinusitis aguda con sintomatología más o menos florida, que se alarga en el tiempo por persistencia de algunos factores etiopatogénicos con mala respuesta al tratamiento o erróneamente tratados.

— *Recurrente o recidivante.* Sinusitis agudas o subagudas que se repiten periódicamente ante la persistencia de determinados factores locales, en especial de variaciones anatómicas, pero también factores ambientales e individuales.

Síntomas

La sintomatología clínica de las diversas sinusitis es bastante similar. De forma general hay que valorar para todas unos síntomas locales principales, unos síntomas secundarios que pueden acompañar a los principales y la posibilidad de síntomas generales (ver capítulo de diagnóstico).

FORMAS CLINICAS

Sinusitis maxilar, sinusitis etmoidal, sinusitis frontal y sinusitis esfenoidal.

Sinusitis maxilar

Aguda y crónica.

Sinusitis maxilar aguda

Suele ir precedida de un coriza agudo. El dolor es suborbitario, irradiado hacia el maxilar y la órbita, a veces pulsátil, aumenta al agachar la cabeza y mejora al sonarse. Por la noche aumenta y disminuye al levantarse, exacerbándose por la tarde. La rinorrea es mucopurulenta, amarilla o verdosa. En la endoscopia se aprecia edema de la bulla etmoidal y moco en óstium del seno, y en el cávum, un rastro de moco procedente del meato medio y cornete inferior.

La radiología no es necesaria para el diagnóstico definitivo.

Si es recurrente o recidivante hay que buscar la existencia de factores etiopatogénicos locales, como las variaciones anatómicas, o factores regionales, como la afectación de las vías respiratorias bajas (traqueobronquitis, laringitis).

Sinusitis maxilar crónica

La sinusitis maxilar crónica (SMC) no tiene un cuadro clínico monomorfo y típico, es polimorfa. Su diagnóstico no es fácil, y se basa en datos clínicos, endoscópicos y radiológicos. Se debe sospechar cuando existe rinorrea uni o bilateral crónica e IRN uni o bilateral crónica sin cefalea. Otra causa de sospecha es la existencia de afecciones oftalmológicas (iritis, iridociclitis, uveítis, neuritis óptica, etc.), dermatológicas (acné, eczematides) u otras hemáticas que obligan a descartar una sepsis focal de origen sinusal o bien enfermedades respiratorias como rinitis vasomotora alérgica o no alérgica, asma atópico, bronquitis recidivantes, bronquiectasias o disquinesias ciliares primarias (kartagener, etc.).

La endoscopia y la radiología (en especial la TC) son importantes para que la sospecha pueda o no transformarse en certeza.

Formas clínicas de la SMC

Puede presentarse clínicamente de forma aislada o circunscrita o bien asociada a sinusitis etmoidal, frontal y/o esfenoidal del mismo lado o de ambos (polisinusitis o pansinusitis uni o bilateral).

a) *SMC aislada o circunscrita.* Dos etiopatogenias: nasosinusal y odontógena.

— *Origen nasosinusal.* Por causas locales a nivel del complejo ostiomeatal que bloquean el óstium alterándose el transporte mucociliar y la ventilación sinusal. La sintomatología es pobre y no típica. Tanto endoscópica como radiológicamente se definen tres tipos anatomopatológicos de la mucosa que pueden coexistir en el meato medio: edematosa, hiperplásica y polipoide.

— *Odontógena.* Por osteítis del suelo del seno o por un granuloma radicular causado por una carie que afecta al ápex dentario. El síntoma predominante es la rinorrea unilateral fétida. En la endoscopia destaca la presencia de pus en meato medio. La radiología muestra opacidad del seno o bien imagen de engrosamiento o de absceso del suelo del seno (aspecto quístico).

b) *SMC asociada.* Asociación de la SMC con una afectación etmoidal del mismo lado (sinusitis etmoidomaxilar crónica) o con una afectación de todos los senos del mismo lado (pansinusitis unilateral) o de ambos (pansinusitis bilateral). Las polisinusitis y/o las pansinusitis unilaterales se originan habitualmente por una afectación crónica del etmoides, que causa un bloqueo de los óstiums. Las bilaterales suelen formar parte de una enfermedad inflamatoria crónica que afecta toda la mucosa respiratoria que tapiza vías respiratorias altas y bajas en diverso grado.

Las formas asociadas son en general rinosinusobronquitis recidivantes en las que la mucosa respiratoria de vías altas y bajas presenta en la endoscopia aspectos diversos, a menudo coexistentes, de edema, hiperplasia y/o degeneración polipoide.

Etiopatogénicamente intervienen factores que favorecen la recurrencia o la cronicidad:

— Factores ambientales de tipo profesional, doméstico (calefacción, aire acondicionado) o climáticos (frío húmedo).

— Factores individuales: atopia, intolerancia al AAS, alteraciones de la movilidad ciliar (disquinesias ciliares primarias y disquinesias ciliares mecánicas), intolerancia a los AINES, factores psíquicos y emocionales.

Endoscópicamente es frecuente encontrar una poliposis minor o un edema en la bulla etmoidal o incluso una poliposis verdadera en el meato medio. La radiología simple es poco indicativa, pero la TC muestra la afectación del etmoides anterior, coexistiendo con la del seno maxilar y otros senos.

Sinusitis etmoidal

El etmoides está considerado como la «llave» de gran parte de las sinusitis por su localización y su íntima relación con el complejo ostiomeatal. La sinusitis etmoidal o etmoiditis suele asociarse a sinusitis maxilar y/o frontal en el adulto, mientras que en el niño adquiere connotaciones especiales que hacen que se incluya en un capítulo dedicado a las sinusitis infantiles. Las etmoiditis del adulto evolucionan de forma aguda y crónica.

Etmoiditis aguda

Suele aparecer en el curso de una rinitis aguda o coriza y en el adulto suele haber participación del seno frontal y/o del maxilar. Los síntomas son los de la rinitis, con una cefalea pulsátil frontoorbitaria y dolor a la presión ocular.

Etmoiditis crónica

En su etiopatogenia intervienen de forma predisponente importante las variaciones anatómicas de la bulla etmoidal, de la apófisis unciforme, del cornete medio (concha bullosa) o del tabique cuando estrechan el infundíbulo meatal. A veces se relaciona con las pansinusitis, cuyo denominador común es el asma atópico, la intolerancia al AAS y a los AINES, la disquinesia ciliar primaria o la fibrosis quística (mucoviscidosis).

Sus síntomas predominantes son la cefalea y la insuficiencia respiratoria nasal. La cefalea localizada en raíz nasal y ángulo interno de la órbita, expresada unas veces como pesadez de cabeza de mayor o menor intensidad, de predominio diurno, que se intensifica con el calor, la comida, el alcohol, la menstruación, etc., pudiendo durar años, afectando la psique y el esfuerzo intelectual. La endoscopia muestra una mucosa edematosa y/o hiperplásica, y/o polipoide en meato medio e infundíbulo etmoidofrontal y pus en meato medio; a veces no hay modificaciones de la mucosa y sólo se ve un meato cerrado por una bulla grande o un cornete medio grande (concha bullosa). La TC es fundamental para completar el diagnóstico y establecer en la axial si la etmoiditis es anterior (generalmente asociada a sinusitis frontal y maxilar), posterior (generalmente asociada a sinusitis esfenoidal) o anteroposterior.

Sinusitis frontal

Los senos frontales tienen una forma y tamaño muy variables y son asimétricos, existiendo con relativa frecuencia una agenesia uni o bilateral. Su etiopatogenia va casi siempre ligada a la de la etmoiditis y a la de sinusitis maxilar. Evolucionan de forma aguda o crónica.

Sinusitis frontal aguda

Suele ir precedida de una rinitis aguda. El síntoma más llamativo es la cefalea pulsátil de localización supraorbitaria, que se irradia a temporal u occipital y que se intensifica al agachar la cabeza y a menudo se acompaña de obnubilación y fotofobia. La endoscopia y la radiología suelen mostrar afectación similar a la sinusitis maxilar y etmoidal aguda.

Una forma particular es la barotraumática causada por variaciones bruscas de la presión ambiental. Otra forma particular está producida por el bloqueo completo del ductus nasofrontal, que origina el cuadro denominado *vacuum sinus* o *neumosinus,* caracterizado por una cefalea violenta de aparición brusca que irradia a frente y cara y cede con vasoconstrictor en el meato medio.

Sinusitis frontal crónica

Su etiopatogenia es similar a las etmoidales y maxilares crónicas, procediendo a menudo de sinusitis frontal aguda recurrente. En escasas ocasiones se origina por la infección de un hematoma postraumático del seno.

Los síntomas, variables, son similares a la aguda, pero atenuados, con rinorrea unilateral. Los hallazgos endoscópicos en meato medio son los mismos que en las otras crónicas.

Se presentan de diversas formas:

— *Unilaterales.* Casi siempre asociada a EC homolateral y muy a menudo también a SMC homolateral.

— *Bilaterales.* Puede propagarse la infección a través del tabique intersinusal o bien formar parte de una pansinusistis bilateral.

Sinusitis esfenoidal

Etiopatogénicamente muy ligada a las etmoiditis posteriores, adquiere significación patológica a partir de la adolescencia. Es la menos frecuente de todas las sinusitis. Es más frecuente la evolución crónica que la aguda, y puede hacerlo sola o asociada a etmoiditis u otros senos.

Los síntomas son muy anodinos, poco marcados. Puede haber cefalea continua referida en profundidad de la cabeza hacia el occipucio o vértex, y se

puede irradiar a regiones temporal, nuca y región lateral del cuello. El diagnóstico es fundamentalmente radiológico mediante TC.

Tiene capacidad de propagarse a estructuras vecinas originando complicaciones ópticas y endocraneales.

SINUSITIS INFANTILES

Al nacer las celdas etmoidales ya se han formado, mientras que los senos maxilares inician su neumatización hacia los dieciocho meses, y su crecimiento, a expensas del sitio que dejan los gérmenes dentarios, termina entre los cinco y los doce años de edad. Los senos frontales se desarrollan a partir de una celda etmoidal, alcanzan un desarrollo suficiente entre los seis y los doce años de edad, y adquieren significación clínica a partir de esta edad, aunque pueden seguir desarrollándose hasta los veinticinco años, pero un 15 por 100 de la población no tiene senos frontales (agenesia) o son rudimentarios. Los senos esfenoidales se desarrollan después del nacimiento y se empiezan a neumatizar hacia los cinco y los ocho años de edad, adquiriendo significación patológica a partir de la adolescencia. Por tanto, en el período de lactancia sólo existe etmoiditis, a partir de los dos-tres años sinusitis maxilares, aunque generalmente son etmoidomaxilares; a partir de los cinco-ocho años ya puede haber sinusitis frontal y a partir de los doce-catorce años, además de sinusitis esfenoidal, los cuadros de sinusitis maxilar, frontal y etmoidal del adulto.

Las formas de interés particular de sinusitis infantiles son: maxilar, etmoidal y frontal.

Sinusitis maxilar infantil

Hasta los doce-catorce años se presentan en forma aguda, a menudo recurrente; las formas crónicas son raras antes de los doce años dada la gran permeabilidad del óstium sinusal y la gran dinámica ciliar; a partir de esta edad pueden aparecer formas crónicas similares en todo a las del adulto.

La aguda se presenta generalmente asociada a afecciones de la mucosa respiratoria como rinitis y bronquitis, así como afecciones del anillo de Waldeyer (adenoiditis, amigdalitis). Otra característica es que son recurrentes mientras persistan factores etiológicos como, por ejemplo, la adenoiditis crónica.

Formas especiales de sinusitis maxilar del niño son la poliposis nasosinusal difusa de la fibrosis quística (mucoviscidosis) y la sinusitis del síndrome de Kartagener y otras disquinesias ciliares primarias.

Sinusitis etmoidal infantil (etmoiditis del niño)

La etmoiditis se presenta en el lactante y en el niño como forma aislada hasta los cinco años de edad, y a partir de aquí puede hacerlo de forma asociada a otras sinusitis. Su evolución puede ser aguda o crónica.

Etmoiditis aguda infantil

Se da en lactantes y niños pequeños, y es menos frecuente a partir de los cinco años. Se puede presentar en dos estadios: etmoidal y etmoidoorbitario.

— *Estadio etmoidal.* Acompaña a una rinitis aguda estafilocócica, escarlatinosa o rubeólica, o a un coriza agudo. Favorecida por una adenoiditis o una hiperplasia adenoidea. Cursa con rinorrea purulenta unilateral, cefalea paroxística frontoorbitaria, fiebre alta e incluso meningismo. La conjuntiva es congestiva y puede haber discreto edema palpabral.

— *Estadio etmoidoorbitario.* Es raro llegar a una propagación orbitaria, y si ocurre hay en primer lugar una celulitis orbitaria con exoftalmos y posteriormente la formación de flemón orbitario, de un absceso palpebral o de un absceso subperióstico. La evolución del cuadro puede causar complicaciones orbitarias y endocraneales.

Etmoiditis crónica infantil

Es más frecuente que la aguda y entre sus factores etiopatogénicos hay que destacar la antibioticoterapia mal administrada, la patología adenoidea y amigdalina o enfermedades de la mucosa respiratoria.

Los síntomas no son típicos: rinorrea mucoide, insuficiencia respiratoria nasal, tos nocturna persistente, otalgias recidivantes, otorrea tubárica rebelde. Un signo de sospecha es la presencia de exudado mucopurulento cayendo por la pared posterior de la orofaringe. La endoscopia (no siempre es posible por la falta de colaboración de algunos niños) puede mostrar moco-pus en meato medio y un cávum ocupado por unas adenoides hipertróficas.

Formas etiológicas de etmoiditis crónica son: etmoiditis por rinopatía alérgica, etmoiditis de la disquinesia ciliar primaria (síndromes de Kartagener, Mounier-Kuhn, etc.), etmoiditis de la fibrosis quística (mucoviscidosis) y etmoiditis de la poliposis nasal deformante (enfermedad de Woakes).

Sinusitis frontal infantil

A partir de los seis-ocho años de edad, generalmente de tipo agudo, con una clínica similar a la del adulto pero con menos cefalea. Casi siempre se asocia a una etmoiditis, lo que explica la relativamente frecuente aparición de un edema palpebral.

TRATAMIENTO DE LAS SINUSITIS

Tiene como objetivo restablecer la ventilación y el drenaje nasosinusal, actuando sobre los factores etiopatogénicos locales, ambientales y generales. Sin olvidar el tratamiento sintomático.

Las sinusitis agudas son tributarias de tratamiento médico local y general. Las agudas recurrentes o recidivantes requieren a menudo, además del tratamiento médico, una actuación quirúrgica endonasal endoscópica a mínima (punción meatal inferior, meatotomía media y/o una actuación quirúrgica de vecindad (tabique, adenoides, etc.). La cirugía de las adenoides y de las amígdalas en los niños con sinusitis puede ser el tratamiento resolutivo sin necesidad de actuar sobre los senos afectados.

Las sinusitis crónicas son tributarias generalmente de un tratamiento primario quirúrgico, de tipo funcional o conservador sin prescindir de la radicalidad si fuera necesario, la mayor parte de las veces mediante cirugía endonasal endoscópica (CENS) y muchas menos veces mediante cirugía de abordaje externo o de abordaje transmaxilar. El tratamiento medicamentoso suele ser un complemento pre y/o postoperatorio.

Tratamiento de las sinusitis agudas

Es medicamentoso, de tipo local para restablecer la permeabilidad del óstium sinusal (ventilación y drenaje) y de tipo general para el dolor, la inflamación, la fiebre y el agente infeccioso.

a) *Local:*

— Vasoconstrictores: Oximetazolina (spray).

— Glucorticoides tópicos en spray: Dipropionato de beclometasona, flunisolida, budesonida, propionato de fluticasona, acetato de triamcinolona.

— Lavados con suero fisiológico.

— Inhalaciones de vapor de agua con mentol o eucaliptus.

— Punción-lavado: Si evoluciona hacia el empiema sinusal, como puede ocurrir en la maxilar odontógena, o bien si el seno maxilar no drena suficientemente con el tratamiento medicamentoso local y antiinflamatorio, se realiza una apertura endonasal del seno maxilar, a nivel del meato inferior o una ampliación del óstium natural en el meato medio, complementándose con un lavado y, si procede, con la colocación de una sondita para efectuar lavados periódicos e introducir medicación en el seno.

b) *General:*

— Analgésicos:

- Paracetamol, 500-600 mg/cada seis-ocho horas/día.
- Ketorolaco, 10-30 mg/cuatro-seis horas/día.

— Antiinflamatorios no esteroideos.

— Antiinflamatorios esteroideos (más eficaces):

- Prednisona, 20-30 mg. v.o./día/cinco-seis días).
- Triamcinolona depot: 40 mg. en dosis única.

— Antibióticos. Preferentemente con cultivo y antibiograma. Si no, betalactámicos, o como alternativa, macrólidos:

- Amoxicilina con ácido clavulánico.
- Cefalosporinas betalactámicas.
- Eritromicina, diacetilmidecamicina y roxitromicina.

Tratamiento de las sinusitis crónicas

Cuando no se produce el drenaje y la ventilación de los senos, la sinusitis evoluciona a la cronicidad y la mucosa sinusal sigue un proceso histológico a menudo irreversible de edema, hiperplasia, granulaciones o degeneración polipoide. El tratamiento debe de ir dirigido a corregir factores locales, a menudo anatómicos, que mantienen el bloqueo a nivel del complejo ostiomeatal. Para ello es necesario recurrir a la cirugía, clásicamente representada por los abordajes externos, con un objetivo radical, y hoy representada por los abordajes endonasales, con un objetivo funcional y conservador.

Las técnicas clásicas de abordaje externo, que son radicales, han disminuido hoy sus indicaciones al mínimo, pero siguen estando representadas por los siguientes abordajes:

— A nivel de la pared anterior del seno maxilar (técnicas de Caldwell-Luc y de Ermiro de Lima) y a través de él eliminar radicalmente la mucosa afecta del maxilar y del etmoides, e incluso del esfenoides.

— A nivel de la región supraorbitaria (técnica de Jansen-Ritter y técnicas osteoplásticas) para llegar al seno frontal.

— A nivel del ángulo interno de la órbita y apófisis ascendente del maxilar para practicar la etmoidectomía externa.

Las técnicas endonasales de cirugía endoscópica (CENS) son las indicadas de forma primaria. Su objetivo es funcional, conservando toda la mucosa no afectada o que puede ser reversible, especialmente en las formas de sinusitis circunscritas, siendo más radical en las formas asociadas o difusas de poliposis, pero sin dejar de tratar de respetar o restablecer la fisiología del complejo ostiomeatal.

La CENS fue introducida por WIGAND (1) y MESSERKLINGER (2) basándose en el abordaje endonasal de HALLER realizado a principios de siglo, aportando algunas modificaciones de las mismas STAMMBERGER (3) y KENNEDY (4). En nuestro país la CENS fue introducida por MASSEGUR y ADEMA (5), así como por BERNAL y SPREKELSEN (6).

Las técnicas de CENS (infundibulotomía, etmoidectomía anterior y posterior, meatotomía media y esfenoidotomía) se exponen en otro capítulo.

COMPLICACIONES DE LAS SINUSITIS

Las sinusitis que se complican suelen ser las formas agudas, y en escasísima proporción las crónicas. Actualmente son poco frecuentes gracias a los antibióticos y antiinflamatorios empleados en el tratamiento de las sinusitis, pero su posibilidad sigue siendo real y temida ante una infección bacteriana importante por estafilococos, ante un traumatismo sinusal o en inmunodeprimidos.

La posibilidad de complicación se debe a las relaciones de vecindad con la órbita y el endocráneo, así como variaciones anatómicas de tamaño y espesor de las paredes, venas perforantes que comunican el seno maxilar con la duramadre y la órbita o las venas de retorno que se relacionan a través del plexo pterigoideo, las venas etmoidales y la vena oftálmica con el seno cavernoso.

Topográficamente se dan circunstancias variables:

— *Seno maxilar.* Su tamaño es bastante poco variable y la posibilidad de complicación se debe a que su pared superior es el suelo de la órbita y la pared posterior separa de la fosa pteroigoidea.

— *Seno etmoidal.* Las celdas etmoidales anteriores, y en especial las posteriores, son de tamaño variable y a veces se prolonga hacia arriba entre los senos frontales, y hacia afuera por encima de la órbita. Las celdas posteriores pueden llegar hasta el nervio óptico e incluso rodearlo (neuritis óptica retrobulbar) y silla turca. Se relaciona con la fosa cerebral anterior, siendo la vía de propagación de infecciones endocraneales. Lateralmente está separado de la órbita por la lámina papirácea, con dehiscencias frecuentes, que son una posible vía de propagación de infecciones etmoidales a la órbita. Hay descritos defectos congénitos de la lámina cribosa que pueden favorecer evaginaciones de la duramadre.

— *Seno frontal.* Tamaño variable desde la agenesia uni o bilateral hasta ocupar parte del suelo de la fosa craneal anterior. Su pared posterior lo separa de la fosa cerebral anterior (vía de propagación endocraneal). El suelo es una parte del techo de la órbita.

— *Seno esfenoidal.* Su tamaño es variable desde la aplasia hasta la hiperneumatización que se extiende hasta fosa craneal anterior, media e incluso posterior. El techo sobre el que se sitúan la hipófisis y muy próximo el quiasma óptico y los agujeros ópticos es una posible vía de propagación de una sinusitis esfenoidal a la fosa cerebral anterior y media. La pared lateral por la que puede transcurrir el canal óptico se relaciona con la arteria carótida interna, el seno cavernoso y los pares craneales II, III, IV, V y VI.

Tipos de complicaciones

Cara (mejilla y párpados), óseas, orbitarias, endocraneales y sepsis rinógena.

Cara

Tumefacción edematosa, a veces con enrojecimiento y dolor a la presión en partes blandas de la mejilla (edema yugular) en sinusitis maxilares agudas, o en párpados superior y/o inferior en sinusitis etmoidal, frontal o maxilar aguda.

Su tratamiento es quirúrgico (CENS) con protección antibiótica.

Oseas

Absceso subperióstico. Es la exteriorización en el adulto de una infección dental y a veces de una sinusitis maxilar aguda recidivante en la fosa canina o región yugal o de una sinusitis frontal. Suele haber una osteomielitis de la pared anterior. El tratamiento es quirúrgico (técnica externa).

Osteomielitis maxilar del lactante. Hay que dudar de que sea una verdadera sinusitis maxilar la causa, aunque clásicamente se acepte así, pues el

seno no está todavía individualizado. Es lícito pensar que su origen está en el etmoides o más probablemente en el tejido óseo de la mitad inferior del maxilar inferior (región gingival). Produce gran edema de la mejilla y encías que se extiende a párpados. Puede fistulizar a la boca a través de la encía o al exterior. Responde bien a tratamiento antibiótico y eventualmente se debe practicar incisión de drenaje gingivolabial.

Osteomielitis frontal. Generalmente por estafilococos dorados o estreptococos anaerobios de una sinusitis frontal que produce una trombosis de las venas del diploe frontal, propagándose hacia el endocráneo. Se da frecuentemente en jóvenes y la sintomatología es fiebre elevada, mal estado general, cefalea y dolor a la presión frontal. El tratamiento inmediato es la antibioticoterapia intensa y el abordaje quirúrgico por vía externa para eliminar el hueso afecto.

Orbitarias

En orden de frecuencia se originan en los senos etmoidal, maxilar, frontal y esfenoidal. Sus tipos son: edema orbitario, celulitis orbitaria, flemón y absceso subperióstico y neuritis retrobulbar.

Clínicamente se manifiestan con dolor del globo ocular, sobre todo al moverlo, y trastornos visuales como disminución de la agudeza y del campo visual, diplopía y alteración progresiva del estado general. En la exploración se puede apreciar alteraciones palperables (edema, congestión, fluctuación) quemosis, desplazamiento del ojo hacia adelante (flemón) o hacia arriba, abajo o lateralmente, alteraciones de la movilidad ocular y del fondo de ojo (edema papilar).

Su tratamiento es con antibióticos y abordaje quirúrgico del seno, con técnica conservadora (punción o CENS) o radical de abordaje externo.

Endocraneales

Son consecuencia de la propagación de la infección sinusal por osteítis, osteonecrosis o traumatismo de su pared ósea o bien por venas óseas o por vía hematógena. En orden de frecuencia son:

Meningitis bacteriana. Sintomatología típica, diagnóstico por punción lumbar y bacteriología del LCR. Tratamiento quirúrgico de la sinusitis mediante CENS y revisión y/o restauración quirúrgica de lesión de la duramadre.

Absceso cerebral. A partir del frontal y alguna vez del etmoides. Clínica escasa, se debe sospechar cuando la cefalea intensa (hipertensión endocraneal) se asocia a somnolencia, incapacidad de concentración, desinterés y euforia. El diagnóstico se realiza mediante TC de senos, RMN, ECoE y ENG. Su tratamiento es quirúrgico combinado (ORL y neurocirujano).

Absceso epidural. Suele ser hallazgo quirúrgico, como un punto osteítico en pared posterior de seno frontal. Clínicamente es anodino y el tratamiento es quirúrgico, vía seno frontal.

Absceso subdural. Inicialmente pobre en síntomas, evoluciona a meningitis y/o absceso cerebral, con LCR normal. Tratamiento quirúrgico con drenaje del absceso a través del seno frontal.

Tromboflebitis del seno cavernoso. Suele ser una propagación desde el esfenoides, pero puede tener otro origen (petrositis, absceso de tabique nasal, forúnculo nasal a través de la vena angular, infección del labio superior). Clínicamente se caracteriza por edema de párpado superior, alteraciones de la motilidad ocular, alteración de visión o ceguera, además de fiebre séptica, cefaleas y alteraciones del LCR (aumento de celularidad y proteínas). Se trata con altas dosis de antibióticos durante largo tiempo, tratamiento quirúrgico del foco primario y en casos muy avanzados se intenta la descompresión quirúrgica del seno cavernoso. El pronóstico es grave por la posibilidad de metástasis sépticas hematógenas y de meningitis.

BIBLIOGRAFIA

1. WIGAND, M. E., and STEINER, W.: «Endonasale Kieferhölenoperation mit endoskopischer Kontrolle». *Laryngol. Rhinol. Otol.*, 56: 421-525, 1977.
2. MESSERKLINGER, W.: «Das infundibulum ethmoidale und seine entzüdlichen Erkrankungen». *Arch. Otorhinolaryngol.*, 22: 11-22, 1979.
3. STAMMBERGER, H., and POSAWETZ, W.: «Functional endoscopic sinus surgery. Concept, indications and results of the Messerklinger technique». *Eur. Arch. Otorhinolaryngol.*, 247: 63-76, 1990.
4. KENNEDY, D. W.: «Functional endoscopic sinus surgery. Technique». *Arch. Otolaryngol.*, 111: 643-649, 1985.
5. ADEMA, J. M.; MASSEGUR, H.; FABRA, J. M., y MONTSERRAT, J. M.: «Cirugía endoscópica nasosinusal. Experiencia en 150 casos». *Anales ORL Iber.-Amer.*, 18: 505-515, 1991.
6. BERNAL, M., y SPREKELSEN, C.: «Cirugía endoscópica nasosinusal. Aspectos técnicos». *Acta Otorrinolaring. Esp.*, 42 (4): 227-232, 1991.

Poliposis nasosinusal

J. M. ADEMA

Los pólipos nasales son los tumores más frecuentes de las fosas nasales. Son fáciles de detectar, accesibles y, por estas y otras razones, extensamente estudiados. A pesar de ello su etiopatogenia sigue siendo un enigma.

INCIDENCIA

Las poliposis son muy frecuentes, pero se desconoce su exacta incidencia. Se presentan en ambos sexos, en todas las edades y grupos socioeconómicos. Las peculiaridades regionales o climáticas no aportan datos significativos sobre su incidencia.

Respecto al sexo, el número de varones suele ser superior al de hembras (2-2, 5:1) excepto en el grupo en que se asocia poliposis y asma en que es similar (1:1).

La poliposis nasal es excepcional en los niños (salvo en la fibrosis quística, 6-23 por 100) (11, 23). La edad media más frecuente se sitúa entre la tercera y cuarta década.

Algunas enfermedades predisponen a la aparición de pólipos: la fibrosis quística, el síndrome de Kartagener, la alergia nasal, los pacientes con intolerancia a la aspirina o en pacientes asmáticos.

HISTOPATOLOGIA

La poliposis nasosinusal puede definirse como una enfermedad edematosa crónica caracterizada por unas hiperplasias locales de la mucosa y de la submucosa en cuyo centro aparecen algunos vasos capilares o venosos dilatados y un abundante estroma laxo, pobre en células, separadas por material intercelular.

La inflamación crónica, ya sea debida a procesos alérgicos, infecciones (vírico o bacterianos), alteraciones hormonales, vegetativas o factores inmunológicos, parecen ser las causas detonantes, pero las relaciones entre rinosinusitis recidivantes o crónicas y las poliposis nasosinusales no son fáciles de establecer.

Los pólipos son redondeados, blandos, tersos, translúcidos y de un color gris-rosado. El aspecto del epitelio que los recubre es normal. Pero en las zonas donde están expuestas al aire pueden estar ulcerados o sufrir una metaplasia pavimentosa.

Dependiendo de su etiología, pueden presentar diferentes combinaciones: edema congestión, engrosamiento de la membrana basal, quistes mucosos, pueden contener infiltrados de eosinófilos, células plasmáticas y linfocitos y, a menos que los pólipos sean de origen infeccioso o se infecten secundariamente, no es frecuente encontrar neutrófilos.

Los pólipos se localizan normalmente en la pared lateral de las fosas nasales, en el meato medio o en los cornetes medio y superior. Es rara su localización en el septum y en el cornete inferior (8).

PATOGENIA

No se conoce con exactitud, pero hay tres factores que parecen importantes:

1. Inflamaciones crónicas o recurrentes de la mucosa nasal (23).
2. Alteraciones vasomotoras (NARES: non allergic rhinitis with eosinophile syndrom) (17, 18).
3. Problemas mecánicos debidos al aumento del líquido intersticial y al edema.
4. Factores anatómicos que provoquen zonas de presión negativa (21).
5. La teoría de la poliposis asociada a alergia es controvertida en la actualidad (5, 10, 24).

   En la mayoría de los casos los pólipos aparecen aisladamente y, en otras ocasiones, asociados a otras patologías:

   — Asma.

   — Asma e intolerancia a la aspirina (WIDAL) (17).

   — En enfermedades de las vías respiratorias:

   - Patología de las glándulas exocrinas de la mucosa nasal, la mucosviscidosis (26).
   - Patología del moco: síndrome de Young (asociada a azoospermia).
   - Patología ciliar, síndromes de Mounier-Kuhn y de Kartagener (23).

FIG. 1.—*Corte axial. Pólipo antrocoanal izquierdo.*

TIPOS DE CELULAS IMPLICADAS EN LA POLIPOSIS NASOSINUSAL (23)

Células epiteliales

Conservan su aspecto morfológico y funcional normal. Aumentan en número ya que recubren la superficie de los pólipos. Puede haber una variación en el número de células caliciformes.

Los mecanismos que inician y regulan la proliferación del epitelio pueden depender de uno o varios factores de crecimiento.

Su efecto sobre la reparación y proliferación tisulares han sido objeto de diferentes estudios sobre numerososo tejidos. Uno de ellos demostró concentraciones elevadas de IGF-I (insuline-like gowth factor) en el interior de los pólipos y de la mucosa sinusal de pacientes afectos de una poliposis nasosinusal (22).

Debido a un proceso inflamatorio se produciría un aumento de IGF-I. Las especiales condiciones anatómicas sinusales y, sobre todo, las del etmoides (14) haría que este aumento de IGF-I fuera el responsable de una proliferación celular anormal que provocaría una hipertrofia tisular. La cirugía

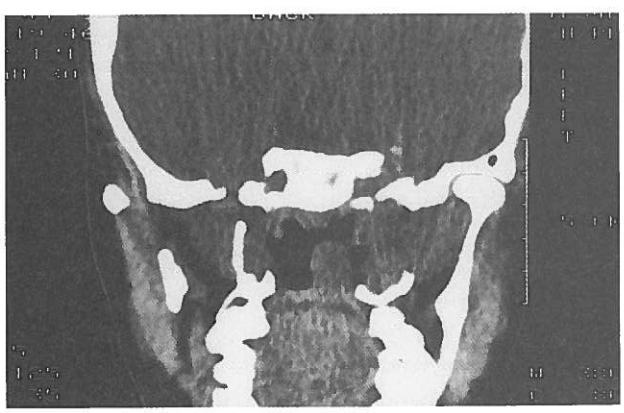

FIG. 2.—*Corte coronal. Porción coanal.*

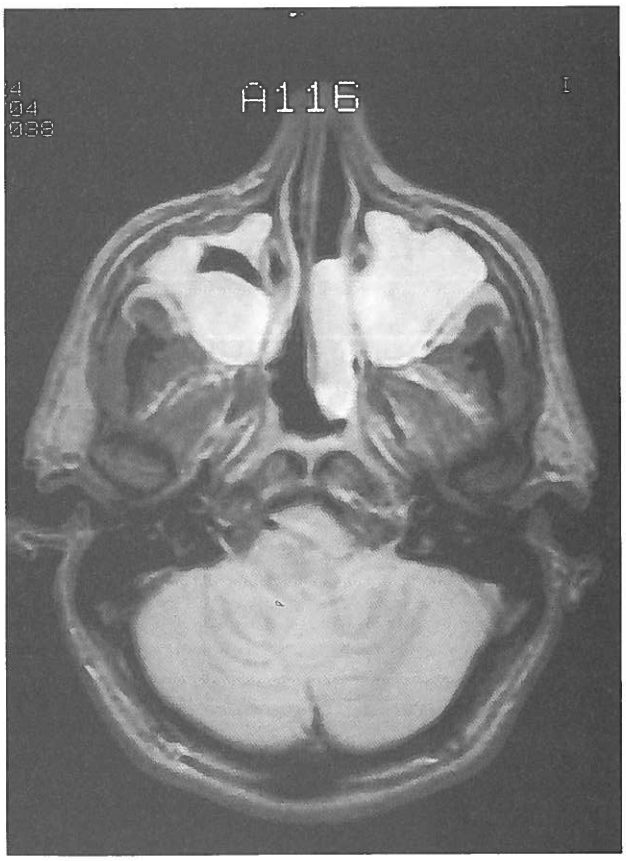

FIG. 3.—*RMN: Pólipo antrocoanal derecho.*

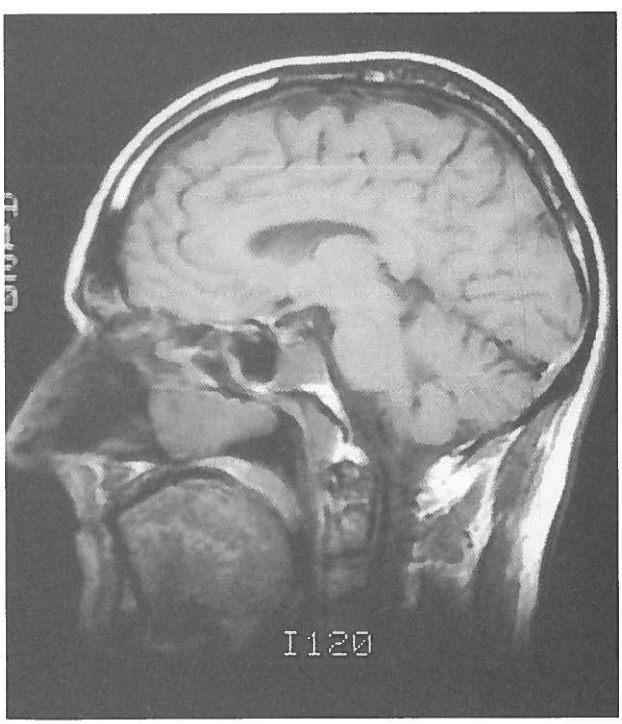

FIG. 4.—*RMN: Porción nasal.*

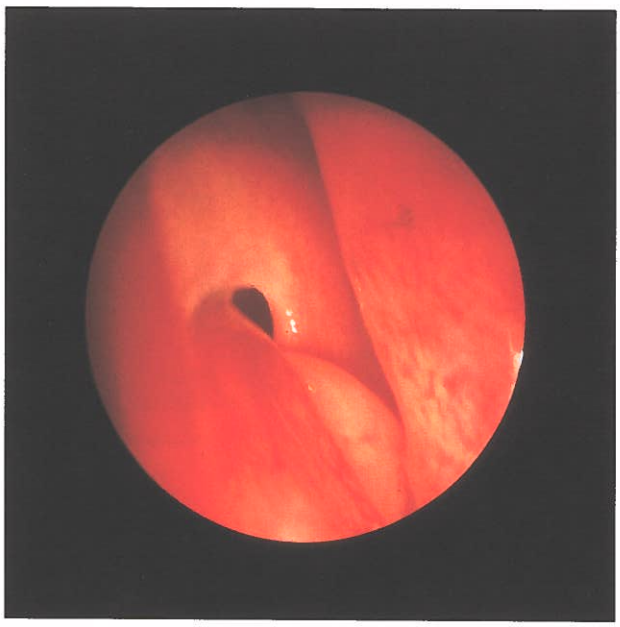

FIG. 5.—*Pólipo antrocoanal. Salida a través de un óstium accesorio (de Giraldes).*

favorecería la supresión de las barreras anatómicas que provocaría los factores mecánicos que condicionarían el aumento de IGF-I.

Asimismo, el uso de corticoides es beneficioso gracias a su demostrada acción inhibidora del IGF-I.

Células inflamatorias

— *Mastocitos.* Un estudio (24) demostró un gran número de mastocitos degranulados en pacientes portadores de una tríada ASA.

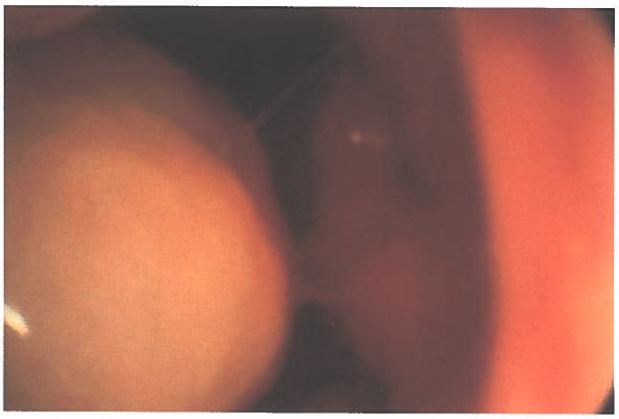

FIG. 7.—*Porción coanal.*

— *Eosinófilos.* La infiltración tisular por eosinófilos parece ser la principal característica histológica de la poliposis nasosinusal primaria. Juegan un papel importante en la cronificación de las reacciones inflamatorias por su riqueza en receptores de membrana y en mediadores activos.

— *Linfocitos.* Son las células clave de la reacción inmunitaria. Diferentes autores han demostrado la presencia de linfocitos en el interior de los pólipos y en la mucosa de los pacientes afectos de poliposis nasosinusal. El tipo de linfocitos (CD8) favorecería la teoría de una patología inmunitaria de mediadores celulares de actuación local.

— *Neutrófilos.* Su número depende del mayor o menor grado de sobreinfección.

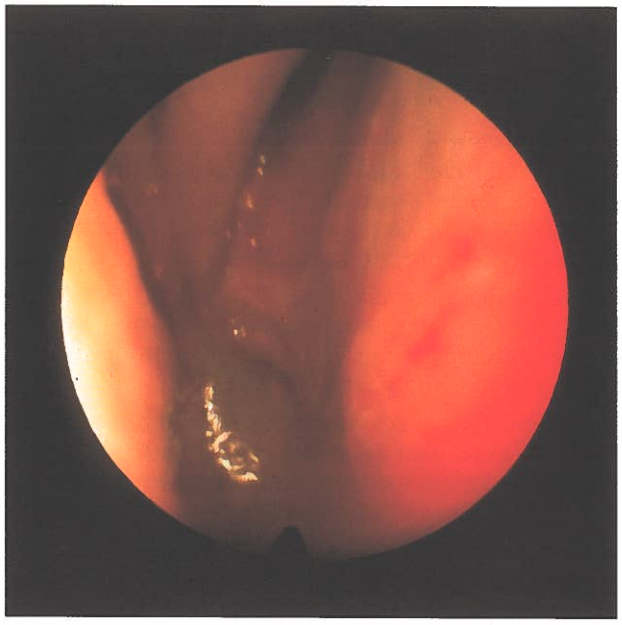

FIG. 6.—*Porción nasal.*

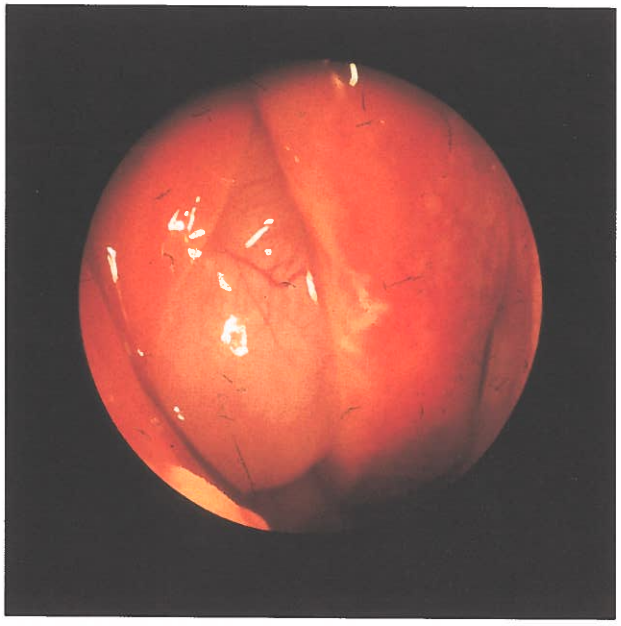

FIG. 8.—*Pólipo solitario en meato medio (estadio II).*

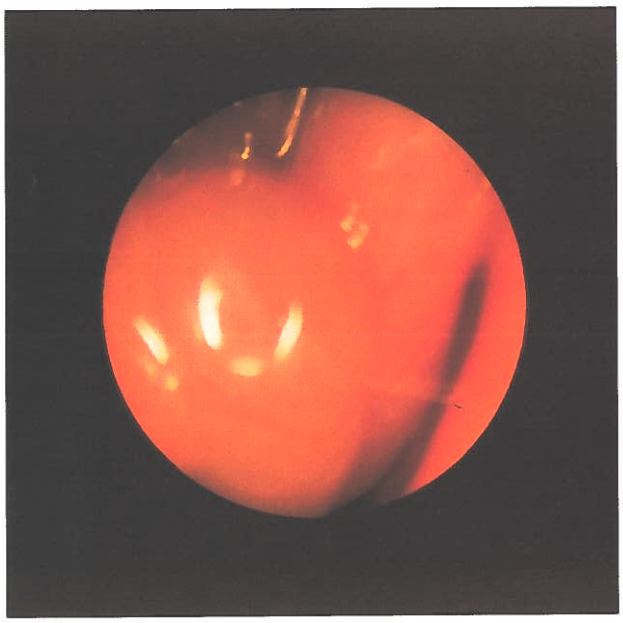

FIG. 9.—*Pólipo solitario (estadio II).*

DIAGNOSTICO

Una historia clínica detallada y el examen del paciente son la base del diagnóstico. La aparición de los pólipos nasales puede ser súbita o bien desarrollarse paulatinamente. Es frecuente encontrar antecedentes familiares de asma o poliposis nasales. Deberemos prestar especial atención a las alergias (estacionales, ambientales o alimentarias), así como a la intolerancia a la aspirina.

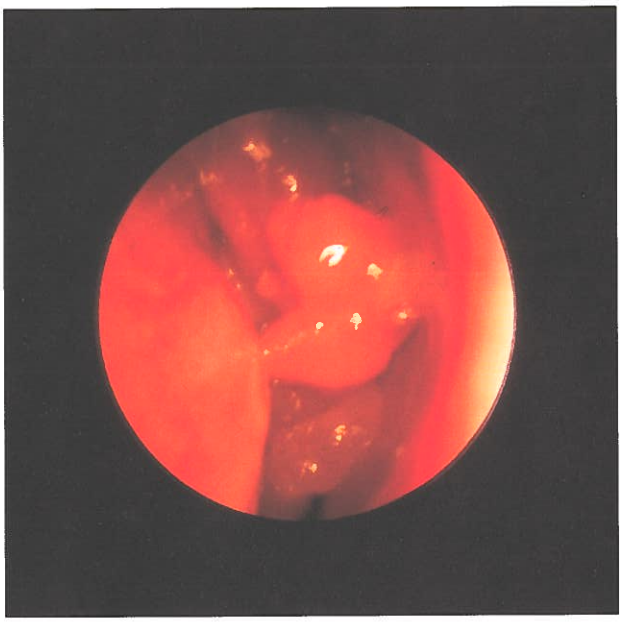

FIG. 10.—*Poliposis masiva (visión nasal).*

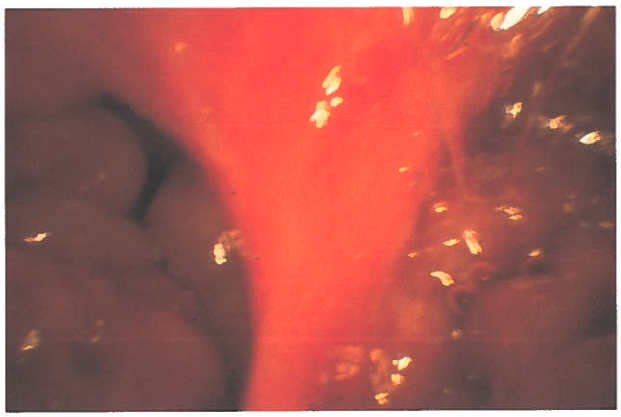

FIG. 11.—*Poliposis masiva (visión coanal).*

Los pacientes portadores de una poliposis nasal aquejan generalmente obstrucción nasal, rinorrea mucosa que en ocasiones puede ser purulenta, hiposmia o anosmia. La cefalea es rara y se asocia comúnmente a una complicación.

La exploración sistemática de las fosas nasales con endoscopio permitirá el diagnóstico precoz de la enfermedad. Se realiza una endoscopia anterior tal como se describe en «Exploración endoscópica».

Es importante evaluar la anatomía nasal, el estado de la mucosa, la presencia de secreciones y la localización y origen de los pólipos.

La exploración endoscópica se complementará con una tomografía computarizada. Los pólipos pueden ser solitarios o múltiples, unilaterales o bilaterales. El hallazgo de una poliposis unilateral obliga a establecer un diagnóstico diferencial con otras enfermedades.

DIAGNOSTICO DIFERENCIAL (2, 12)

Fundamentalmente con pólipos antrocoanales (3), encefaloceles, meningoceles, papilomas invertidos, carcinomas escamosos, sarcomas, condromas y angiofibromas. Excepto el papiloma invertido, el resto son en general unilaterales.

Los pólipos nasales son móviles, no suelen sangrar y no son dolorosos al tacto excepto en su inserción. Son habitualmente bilaterales y múltiples, de forma redondeada y translúcidos.

Los encefaloceles y meningoceles surgen en general de la zona alta de la nariz, aumentan de tamaño con la maniobra de valsalva y, en ocasiones, pueden ser pulsátiles.

Los papilomas invertidos son a menudo difíciles de diferenciar de los pólipos; sin embargo, tiene un aspecto más papilar, surgen en general de la pared lateral, son más friables y más vascularizados.

Los angiofibromas se presentan en adolescentes, surgen de la fosa pterigopalatina, son duros al tacto, de un color rojo azulado y sangran con facilidad.

Para un diagnóstico preciso en caso de duda recurrimos a la TC, a la RMN, a las angiografías o cisternografías (inyectando contraste en la TC). Excepto en el angiofibroma, la biopsia y el examen histológico contribuirán a establecer el diagnóstico.

TRATAMIENTO MEDICO

El tratamiento de los pólipos nasales es, en general, frustrante. El éxito depende de un cuidadoso planteamiento antes de empezar cualquier tratamiento, ya sea médico o quirúrgico o, cuando sea posible, la combinación de ambos (8).

El tratamiento médico incluye dietas excluyentes, tratamientos desensibilizantes, antibióticos, vasoconstrictores y corticoides que pueden utilizarse individualmente o combinados.

En general se inicia el tratamiento con corticosteroides orales y antibióticos (si existe infección) seguido de tratamiento esteroide tópico. La dosis debe ajustarse al peso del paciente.

Inician dosis de 30 a 60 mg. de prednisona, que se van reduciendo progresivamente en 5 mg., de cinco en cinco días seguido de beclometasona o budesonida tópicas.

Los pólipos pueden ser recurrentes, precisando en ocasiones series periódicas de esteroides sistemáticos (4, 5, 6, 7, 15, 16, 19, 20, 25).

Los antihistamínicos y vasoconstrictores son paliativos aunque, en ocasiones y sobre todo estos últimos, los indicamos al inicio del tratamiento con esteroides tópicos para mejorar la difusión de éstos en las fosas nasales. Advertimos en general a los pacientes que no tomen AAS ni AINE.

TECNICA QUIRURGICA

Se deberá recurrir a la cirugía:

1. Cuando exista una infección persistente por obstrucción de los senos.
2. Cuando la combinación de obstrucción-infección pueda dar lugar al desarrollo de mucoceles.
3. En aquellos pacientes que requieran repetidos tratamientos con esteroides sistémicos o en aquellos en que estén contraindicados (glaucoma, diabéticos, tuberculosis, hipertensos...).
4. Cuando la obstrucción nasal sea total.

La cirugía no empeora ni impide el desarrollo de asma no siendo, por tanto, una contraindicación de la cirugía; sin embargo, deberá ser controlado médicamente antes de la intervención (7).

La administración de corticoides preoperatorios es esencial por tres razones: disminuye el porcentaje de recidivas, previene el peligro de anafilaxis, shock o broncospasmo después de la cirugía y disminuye el tamaño de los pólipos, factor de gran utilidad en el acto operatorio.

Siempre con una TC previa axial y coronal que nos delimitará el alcance de las lesiones, operaremos al paciente en quirófano con anestesia general por intubación y procederemos, no tan sólo a la extirpación de los pólipos, sino a la limpieza de todas las celdas afectadas, procurando siempre respetar las estructuras anatómicas de la nariz.

La técnica quirúrgica se describe con detalle en el capítulo 6.6.1; sin embargo, haremos hincapié en la extirpación de los pólipos propiamente dichos y en el caso particular del pólipo antrocoanal de Killian.

Al infiltrar las fosas nasales, una vez el paciente intubado, se procurará hacerlo en la raíz de los pólipos, ya que así disminuiremos su sangrado.

En ocasiones, cuando haya una poliposis masiva, se procederá, en primer lugar, con la óptica de 0° a la extirpación de pólipos y, a medida que vayamos descubriendo las estructuras anatómicas, procederemos a su infiltración anestésica.

Su extirpación se realizará con una pieza recta de Weil-Blakesley de pequeño tamaño, desgarrando de forma muy meticulosa la inserción de los pólipos en su porción visible.

Nunca debemos arrancarlos con brusquedad. El ayudante deberá controlar el ojo del paciente y advertirnos si se mueve con la tracción de los pólipos. Si este fuera el caso, utilizaremos unas pinzas-tijera para cortar la inserción.

Debemos recordar que con la intervención no vamos a curar al paciente, ya que estamos actuando sobre un síntoma y no sobre una causa con lo que si intuyéramos peligro, es preferible no seguir.

POLIPO ANTROCOANAL DE KILLIAN (3)

Se describirá a continuación la técnica quirúrgica de los pólipos antrocoanales más frecuentes (los que provienen del seno maxilar).

Después de la intubación del paciente y la infiltración de las fosas nasales, bajo control del endoscopio de 0°, se debe luxar el cornete medio hacia el septum (por su porción más inferior para evitar fracturas de la lámina cribosa, donde se inserta la raíz perpendicular del cornete medio) y para mejo-

rar la visión del meato medio. En el caso de un cornete inferior hipertrófico se luxará éste hacia la pared lateral.

Una vez localizado, con el aspirador curvo, el óstium accesorio por el que el pólipo ha salido a la fosa nasal que, en general, coincide con la fontanela postero inferior, se ampliará la apertura hacia el vestíbulo con la pinza de Ostrom. Esta ampliación se hará siguiendo la inserción del cornete inferior y con la punta de la pinza introducida en el seno, inclinada hacia el suelo del mismo (el ayudante vigilará los posibles movimientos del ojo, ya que en esta operación se puede entrar en la órbita).

Una vez ampliada la apertura, se intentará, sujetando el itsmo del pólipo con una Weil-Blaqueslay recta y con pequeños movimientos de rotación, la extrusión de la porción sinusal. Una vez conseguido, se puede ampliar la meatomía hacia atrás y hacia arriba, controlando las paredes posterior y superior del seno.

Se cambiará la óptica de 0° por la de 30°, con lo que se obtendrá una buena visión de la mitad del seno.

A través de la meatomía se procederá a la limpieza de los restos que queden dentro del seno.

Puede ser útil una maniobra de rotación en sentido contrario de las agujas del reloj, con el aspirador curvo dentro del seno (paredes inferior y anterior, ya que en la superior podríamos lesionar el paquete vasculonervioso infraorbitario). Procederemos a extirpar los restos con las pinzas diseñadas para el seno maxilar.

En ocasiones, cuando la porción nasal del pólipo sea muy grande, se procede en primer lugar a cortar el itsmo y a retirarla por la boca si no pasa por las fosas nasales.

La óptica de 70° ayudará a completar la visión del seno. Si quedara alguna duda respecto a la cara anterior, se puede realizar una punción por fosa canina y desde allí controlar la acción de las pinzas entradas por la meatomía. Si la cabeza del cornete medio es muy grande se puede proceder a su extipación, ya que nos dificultaría las curas.

En general no se precisa taponamiento, pero si el sangrado fuera evidente se colocaría en meato medio, retirándolo a las cuarenta y ocho horas.

BIBLIOGRAFIA

1. BAGATELLA, F., and MAZZONI, A.: *Microsurgery in nasal polyposis transnasal ethmoidectomy.*
2. BARNES, L.; VERBIN, R. S., and GNEPP, D. R.: «Diseases of the nose». *Paranasal sinuses and nasopharynx.*
3. BATSAKIS, J. G., and SNEIGE, N.: «Choanal and angiomatous polyps of the sinonasal tract». *Ann. Otol. Rhinol. Laryngol.,* 101: 623-625, 1992.
4. BENDE, M., and MARK, J.: «Long-term effects of topical corticosteroids in the nose». *The Journal of Laryngology and Otology,* 106: 810-812, 1992.
5. BRAUN, J. J.; HAAS, F., et CONRAUX, C.: «La polypose nasosinusienne epidemiologie et clinique sur 350 cas». *Ann. Oto. Laring.* (París), 109: 189-199, 1992.
6. VAN CAMP, C., and CLEMENT, P. A. R.: «Results of oral steroid treatment in nasal poliposis». *Rhinology,* 32: 5-9, 1994.
7. DRAKE-LEE, A. B.: «Medical treatment of nasal polyps». *Rhinology,* 32: 1-4, 1994.
8. ENGLISH, G. M.: «Nasal polyposis». *In Otolaryngology,* III (19): 1-21.
9. JANKOWSKI, R.; MONERET-VAUTRIN, D. A.; GOETZ, R., and WAYOFF, M.: «Incidence of medicosurgical treatment for nasal polyps on the development of associated asthma». *Rhinology,* 30 (4): 249-258, 1992.
10. JANKOWSKI, R.; WAYOFF, M.; FAURE, G.; MONERET-VAUTRIN, D. A.; BENE, M. C., et SIMON, C.: «Etude immuno-histologique de la polipose nasosinusienne». *Ann. Oto. Laryng.* (París), 107: 243-248, 1990.
11. JIMENEZ, M.; DELGADO, F.; SANCHEZ, S.; CEBALLO, J.; MATA, F., y DAPENA, J.: «Patología ORL en la fibrosis quística». *Acta Otorrinolaringológica Española,* 44 (6): 439-441, 1993.
12. JOSPHSON, J. S., and KENEDY, D. W.: «Poliposis nasal». *Head and Neck Surgery,* 4, 1990.
13. LANZA, D. C., and KENEDY, D. W.: *Current concepts in the surgical management of nasal polyposis,* 1992.
14. LARSEN, L., and TOS, M.: «Origin of polips». *Laryngoscope,* 101: 305-312, 1991.
15. LILDHOLDT, T.; FOGSTRUP, J.; GAMMELGAARD, N., and KOREHOLM, B.: «Surgical *versus* medical treatment of nasal polips». *Acta Otolaryngol.,* 105: 140-143, 1988.
16. LILDOLDT, T., y cols.: *Management of nasal polyps by steroid nose drops,* 5 (1): 25-27, 1991.
17. MONERET-VAUTRIN, D. A.; WAYOFF, M., et BONNE, C. L.: «Les mecanismes de l'intolerance a l'aspirine». *Ann. Otolaryngol.,* 102: 357-363, 1985.
18. MONERET-VAUTRIN, D. A.; WAYOFF, M., et HSIEH, V.: «La rhinite non allergique a eosinophiles (NARES) du diagnostic clinique aux interrogations pathogeniques». *Ann. Otolaryngol.,* 105: 553-557, 1988.
19. MYERS, D., and MYERS, E. N.: «The medical and surgical treatment of nasal polyps». *Laryngoscope,* 84: 833-847, 1974.
20. MYGIND, N.: «Glucocorticosteroids and rhinitis». *Allergy,* 48: 476-490, 1993.
21. OGAWA, H.: «A possible role of aerodynamic factors in nasal polyp formation». *Acta Otolaryngol.,* 430: 18-20, 1986.
22. PETTRUSON, B.; HANSSON, H., and PETRUSON, K.: «Insuline-like grow the factor I is a possible pathogenic mechanism in nasal polyps». *Acta Otolaryngol.* (Stockh), 106: 156-160, 1988.
23. PEYNEGRE, R., et COSTE, A.: «Polypose nasosinusienne». Editions Techniques. *Encicl. Med. Chir.* (París, France), *Oto Rhino Laryngologie,* 20, 395, A 10, 10, 1994.
24. TAKASAKA, T.; KAKU, Y., and HOZAWA, K.: «Mast cell degranulation in nasal polyps». *Acta Otolaryngol.,* 430 (suppl.): 39-48, 1986.
25. THOMASSIN, J. M., et KORCHIA, D.: «Polypose nasosinusienne indications. Resultats a propos 222 etmoidectomies». *Ann. Otolaryngol.,* 108: 455-464, 1991.
26. TRIGLIA, J. M.; BELUS, J. F.; DESSI, P.; NOIRCLERC, M., et CANNONI, M.: «Les manifestations rhinosinusiennes de la mucoviscidosie». *Ann. Oto. Laryng.* (París), 110: 98-102, 1993.

Tumores benignos

M. BERNAL SPREKELSEN

La elección del abordaje de los tumores benignos de fosa nasal y senos paranasales va a depender de su localización, y con ello de su accesibilidad quirúrgica por una u otra vía, así como de su riego sanguíneo, por cuanto la hemorragia puede dificultar al máximo su resección endonasal. Todo tumor benigno puede ser subsidiario de un abordaje endoscópico, con las excepciones que se comentarán en los capítulos correspondientes.

TUMORES CARTILAGINOSOS

Procedentes del cartílago septal (hialino) los condromas pueden imponer como una exóstosis. Suelen ser tumores solitarios, que no malignizan (7), salvo cuando son de aparición múltiple (30) en un 2-3 por 100 (17). En el diagnóstico por TC se ha descrito la captación tardía de contraste como signo típico (29) y una tendencia a la calcificación (1).

La resección de condromas septales por vía endonasal es técnicamente fácil, por cuanto su irrigación vascular es pobre. Cuando se localizan en la base del cráneo, la exéresis completa puede revestir mayor dificultad (15), pudiendo apreciarse un abordaje combinado endonasal-externo.

TUMORES OSEOS

El tejido óseo se desarrolla como hueso normal sobre una base conjuntiva o cartilaginosa, siendo de tipo esponjoso en una fase precoz y ebúrneo en fases ulteriores (32).

El osteoma esponjoso tiene una localización preferentemente en el seno frontal y en el hueso maxilar inferior (33).

Por orden decreciente de frecuencia, los osteomas se localizan en el seno frontal, en etmoides, con diferencia en el maxilar y más raras veces en el seno esfenoidal (2).

Los osteomas suelen ser asintomáticos y de crecimiento muy lento, por lo que la indicación quirúrgica no es absoluta (13), siendo preferible los controles radiográficos simples cada dos años cuando el enfermo no presenta molestias. La intervención está indicada en las siguientes situaciones:

a) Cefaleas sin otra causa plausible.
b) Crecimiento rápido.
c) Extensión fuera de los límites del seno.
d) Coexistencia de sinusitis crónica en el seno afectado.
e) Localización en seno esfenoidal, independientemente del tamaño.
f) Afectación del ductus nasofrontal.
g) Adelgazamiento de la cortical de los senos (frontal, maxilar).

Los osteomas de localización etmoidal y esfenoidal son de fácil extracción por su accesibilidad. En los de seno maxilar cabe plantearse el abordaje a través del meato inferior.

Los osteomas del seno frontal pueden extraerse por vía endonasal cuando presentan una inserción medial y su tamaño es pequeño. Para ello hay que fresar el suelo del seno afectado y parte del contralateral, correspondiéndose a una operación de Jansen (14) por vía endonasal, técnicamente difícil. Se precisa de una pieza de mano angulada con diamantes extralargos. El fresaje se realiza hacia adelante, adelgazando progresivamente el suelo del seno frontal hasta su resección completa. La exéresis de todo osteoma debe incluir el fresaje de su zona de inserción, condición *sine qua non* para evitar recidivas.

El pronóstico de los osteomas es excelente, con la salvedad de dos tipos:

— El osteoma asociado a una poliposis intestinal (síndrome de Gardner), debido al potencial de malignización de los pólipos.
— El osteoma localizado en el seno esfenoidal, donde por compresión pueden producir una amaurosis (26).

La displasia fibrosa monoostótica, que aparece generalmente hasta la cuarta década de vida, generalmente no suele afectar a los senos paranasales y de hacerlo suele involucrar el maxilar (5). En la mayoría de casos los enfermos acuden a la consulta por la aparición de engrosamientos del hueso afectado. La forma monoostótica no suele crecer después de la pubertad, aunque se han descrito fases de crecimiento hasta la cuarta década (25).

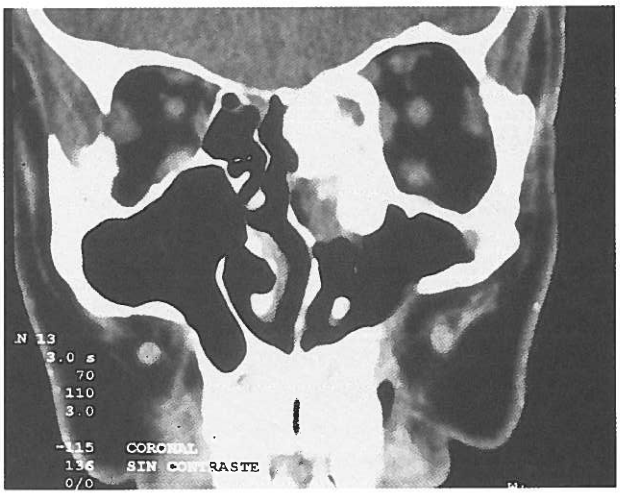

FIG. 1.

La indicación quirúrgica se plantea ante:

— El inicio de una sintomatología secundaria al estrechamiento progresivo de los agujeros de la base del cráneo (15), haciéndose necesario en ocasiones la descompresión del canal del nervio óptico (11), aunque la aparición de disfunciones neurológicas por compresión nerviosa suele ser irreversible (6).
— Cefaleas debidas a la expansión tumoral.
— Por alteraciones morfológicas de la cara debidas a protrusión tumoral.

Intraoperatoriamente, la distinción entre hueso sano a afectado es casi imposible.

Habiéndose descrito los pocos casos de malignización tras la radioterapia, esta está contraindicada (19). Se recomiendan controles clinicorradiológicos para reconocer a tiempo fases de crecimiento.

Caso 1. La imagen (fig. 1) muestra el TC coronal de una afectación unilateral del seno etmoidal que incluía la base del cráneo, desde seno esfenoidal hasta seno frontal, la lámina papirácea y la fontanela hasta el lomo del cornete inferior. El enfermo acudía por cefaleas intensas.

En la intervención endoscópica de lo que era la tercera recidiva (dos intervenciones externas previas cinco y un año antes) se resecó toda la base del cráneo derecha, la lámina papirácea y el neo-hueso hasta el cornete inferior. La base del cráneo y la fístula de LCR correspondiente al área de las filas olfatorias se reconstruyó con dos fragmentos grandes de duramadre liofilizada recubiertos con dos colgajos libres de mucosa de ambos cornetes inferiores. Otro fragmento de duramadre liofilizada sirvió de protección a la periórbita para evitar un enoftalmo masivo. El taponamiento de espongostán con tetraciclina se mantuvo durante diez días bajo protección antibiótica. El enfermo no desarrolló diplopías u otras complicaciones. La fase de cicatrización y reepitelización de la base del cráneo duró tres meses. Un año después de la intervención el paciente se encuentra bien y sin cefaleas.

El fibroma osificante puede clasificarse como una forma indiferenciada del osteoma (8), con cierto parentesco con la displasia fibrosa monoostótica. Se localiza en el hueso maxilar y los senos paranasales. Se discute su transición a partir de una displasia fibrosa (32). Aparece hacia la tercera y cuarta década de vida (5) en la mandíbula, el maxilar y con menor frecuencia en los senos frontales, etmoidales y fosa nasal, muy raras veces en seno esfenoidal (9). Partiendo de etmoides pueden llegar a crecer hacia la órbita (20).

Clínicamente se trata de procesos solitarios bien circunscritos.

Radiológicamente se caracterizan por una imagen lítica y quística bien delimitada en fases iniciales y un aumento de la radioopacidad en estadios avanzados. Para su diferenciación de otros tumores de la estirpe ósea es necesario una TC, que denota una estructura ósea de densidad variable, junto a una RNM, que presenta una mayor captación de contraste en su cápsula (20).

Tienen un buen pronóstico, no habiéndose descrito ninguna malignización, aunque sí recidivas, por lo que su exéresis debe ser completa (5). En jóvenes con afectación del maxilar se han observado recidivas de crecimiento agresivo y destrucciones locales importantes (19, 22).

TUMORES EPITELIALES

El papiloma invertido se caracteriza por una proliferación de criptas invaginadas intercaladas con islotes de epitelio no queratinizado, pudiendo aparecer epitelio cilíndrico pseudoestratificado o ciliado. El epitelio contiene células mucosas y microquistes con moco. Según criterios anatomopatológicos se distinguen tres tipos (18): a) solitario nodular; b) nodular multifocal, y c) mixoide.

Se discuten las infecciones crónicas y el posible origen vírico como factores etiopatogénicos (29). Según HYAMS (12), entre los tumores resecados de fosas nasales, el 0,4 y el 4,7 por 100 son papilomas invertidos. Suele afectar a varones hacia la sexta década de vida (6).

Clínicamente, los papilomas invertidos son de aparición unilateral, localizándose mayormente en la pared lateral de la fosa nasal como pólipos endurecidos rojizos, a veces bien vascularizados, confundibles con pólipos (6). Por orden decreciente de localización, WAITZ y WIGAND (31) encontraron en 51 casos los papilomas invertidos en cornete medio (82

por 100), etmoides anterior (71 por 100), seno maxilar (47 por 100), etmoides posterior (41 por 100), cornete inferior (24 por 100) y en menor frecuencia en seno frontal, tabique, seno esfenoidal, vestíbulo nasal y suelo de fosa nasal.

Su malignización se cifra entre 1,5 y el 56 por 100, siendo definidos por algunos autores como semimalignos (19). En la práctica suelen clasificarse como tumores malignos en T1-T4, aunque es recomendable realizar la clasificación durante la intervención, por cuanto la endoscopia previa y la TC, pueden simular una mayor extensión a la real debido a la frecuente poliposis de acompañamiento.

Por crecimiento local erosivo, más que por infiltración (4, 24), puede llegar a destruir límites óseos e infiltrar la órbita o la base del cráneo.

En la práctica diaria, todo caso de afectación sinusal unilateral, poliposa o de sinusitis crónica debe ser considerada un papiloma invertido hasta que se demuestre lo contrario. Si además la TC muestra destrucción de límites óseos en una sinusitis unilateral, la indicación quirúrgica es absoluta. Desde el punto de vista médico-legal y en aras de completar diagnósticos, el ejemplo del papiloma invertido es el más ilustrativo para resaltar la necesidad de petición de una TC, aunque el enfermo rehúse operar su «poliposis unilateral».

Debido a su alto índice de recidivas, de aproximadamente el 25-45 por 100 (28), su posibilidad de malignización (16, 23, 27) y su resistencia a la radio y quimioterapia, la cirugía es el tratamiento de elección.

Los tumores T1 y T2 pueden ser subsidiarios de un abordaje endoscópico, tal y como defiende la escuela de WIGAND (31), y los T3 y T4 de uno combinado. En cualquier caso el abordaje endonasal debe ser ampliado hacia un abordaje combinado si la situación del tumor lo exige. Independientemente de ello, el fresaje del hueso afectado es absolutamente imprescindible para reducir la probabilidad de recidivas.

El control postoperatorio debe realizarse mediante exploraciones endoscópicas a largo plazo.

TUMORES DEL TEJIDO CONJUNTIVO Y VASCULAR

El pólipo sangrante del tabique ha de considerarse un granuloma teleangiectático, es decir, un pseudotumor (21), que crece exclusivamente en el área de Kiesselbach, siendo muy blando y sangrante al tacto. Su extirpación endonasal no revierte problemas.

El angiofibroma nasofaríngeo es un fibroide basal, abundante en vasos y fibras que aparece en adolescentes varones entre los doce-dieciséis años según ZOLLINGER (32) y los siete-veintiuno según DRAF (6).

En una fase inicial el crecimiento es submucoso a nivel de los rebordes coanales, no infiltrando el seno maxilar, sino desplazando cornetes y tabique y rellenando el cávum para penetrar a través del foramen esfenopalatino.

La irrigación procede inicialmente de ramas de la carótida externa, más frecuentemente de la arteria maxilar o la faríngea ascendente y en fases posteriores también de ramas de la carótida interna, como la oftálmica o de la carótida interna misma, así como de las arterias vertebrales o el tronco tireocervical.

Las epistaxis de repetición al principio y la protrusión del globo ocular con diplopía posteriormente suelen ser signos típicos.

El diagnóstico se realizará a través de: a) endoscopia rígida de fosa y cávum; b) TC con contraste; c) RNM, y d) angiografía de ambas carótidas.

La radioterapia parece reducir la irrigación vascular, pudiendo llegar a curaciones completas en algunos casos (6, 10), pero debe preservarse para casos inoperables. La quimioterapia no ha demostrado su efectividad a largo plazo (6).

La supuesta reducción espontánea del tumor al finalizar la fase de crecimiento o la pubertad no ha sido demostrada hasta ahora (6). Las recidivas tras el tratamiento quirúrgico ascienden hasta un 50 por 100, siendo subsidiarias de un tratamiento quirúrgico (19) y mientras no suponga un riesgo vital la cirugía sigue siendo el tratamiento de elección.

Según la extensión y la localización, el abordaje externo puede ser diferente, ya sea paralateronasal o subtemporal.

La vía endonasal, bajo control endoscópico, para los tumores de tamaño pequeño no ha sido descrita con anterioridad y hemos intervenido un caso por un abordaje endoscópico tras la embolización pertinente de las arterias, sin complicaciones y logrando una exéresis macroscópicamente completa. Durante la intervención, la hemorragia se fue controlando con coagulación monopolar (3).

BIBLIOGRAFIA

1. ANGIARI, P.; TORCIA, E.; BOTICELLI, R.; VILLANI, M.; MERLI, G., and CRISI: «Ossifying parasellar chondroma». *J. Neurosurgery Sci.,* 31: 59-63, 1987.
2. ATALLAH, N., and JAY, M. M.: «Osteomas of the paranasal sinuses». *J. Laryngol. Otol.,* 95: 291-304, 1981.
3. BERNAL SPREKELSEN, M.: «Coagulación monopolar endoscópica en las epistaxis posteriores». *Acta Otorrinolaring. Esp.,* 42 (3): 177-179, 1991.
4. CUMMINGS, C. W., and GOODMAN, M. L.: «Inverted papillomas of the nose and paranasal sinuses». *Arch. Otolaryngol.,* 92: 445-449, 1970.
5. DOMINOK, G. W., and KNOCH, H.G.: *Knochengesch-*

wülste und geschwulstähnliche knochenerkrankungen, 3.ª edición. VEB Gustav Fischer. Jena, 1982.

6. DRAF, W., and BERGHAUS, A.: «Tumoren und pseudotumoren der frontalen schädelbasis - rhinochirurgisches referat». *Europ. Arch. Oto-Rhino-Laryngol.,* I (suppl.): 105-186, 1993.
7. FIGARELLA-BRANGER, D.; PEREZ-CASTILLO, M.; GARBE, L.; GRISOLI, F.; GAMBARELLI, D., and HASSOUN, J.: «Malignant transformation of an osteoblastoma of the skull: An exceptional occurrence». *J. Neurosurg.,* 75: 138-142, 1991.
8. GESCHICKTER, G. F., and COPELAND, M. M.: *Tumors of the bone,* 3.ª edición. Lippincott. Philadelphia, 1949. Citado en Draf (6).
9. HAN, M. H.; CHANG, K. H.; LEE, C. H.; SEO, J. W.; HAN, M. C., and KIM, C. W.: «Sinonasal psammomatoid ossifying fibromas: CT and MR manifestations». *Amer. J. Neurorad.,* 12: 25-30, 1991.
10. HILDMANN, H.: Comunicación personal, 1994.
11. HOUSEPIAN, E.; TROKEL, S.; JAKOBIEC, O., and HILAL, S.: «Tumors of the orbit». En: Youmans (ed.). *Neurologica Surgery.* Saunders. Philadelphia, London, Toronto, México City, Río de Janeiro, Sydney, Tokyo, 5: 3024-3064, 1982.
12. HYAMS, W. J.: «Papillomas of nasal cavity and paranasal sinuses: A clinicopathological study of 315 cases». *Ann. Otol. Rhinol. Laryngol.,* 80: 192-206, 1971.
13. HYAMS, W. J.; BATSAKIS, J. G., and MICHAELIS, L.: *Tumors of the upper respiratory tract and ear. Atlas of tumor pathology,* second series, fascículo 25. Armed Forces Institute of Pathology. Washington DC.
14. JANSEN, A.: «Zur eröffnung der nebenhöhlen der nase bei chronischer eiterung». *Arch. Laryng. Rhinol.* (Berl.), 1: 135-157, 1894.
15. KLUG, N., and FIRSCHING, R.: «Tumoren und pseudotumoren der frontalen schädelbasis». *Europ. Arch. Oto-Rhino-Laryng.,* I (suppl.): 187-203, 1993.
16. LAWSON, W.; LE BENGER, J.; SOM, P.; BERNARD, P. J., and BILLER, H. F.: «Inverted papilloma: An analysis of 87 cases». *Laryngoscope,* 99: 1117-1124, 1989.
17. LONG, D.; KIEFFER, S., and CHOU, S.: «Tumors of the skull». En: Youmans, J. (ed.). *Neurological Surgery.* Saunders. Philadelphia, London, Toronto, México City, Río de Janeiro, Sydney, Tokyo, 5: 3227-3268, 1982.
18. LUHN, J. P., and HÖRMANN, K.: «Das papilloma - eine pathohistologische studie und klinische analyse». *HNO,* 35: 167-171, 1987.
19. MARAN, A. S. D., and LUND, V. J.: *Clinical rhinology.* Thieme. Stuttgart, New York, 1990.
20. MARGO, C. E.; RAGSDALE, B. D.; PERMMAN, K. I.; ZIMMERMAN, L. E., and SWEET, D. E.: «Psammomatoid (juvenile) ossifying fibroma of the orbit». *Ophtalmol.,* 92 (1): 150-159, 1985.
21. MESSERKLINGER, W.: *Endoscopy of the nose.* Urban & Schwarzenberger. Baltimore, Munich, 1978.
22. MORRIS, M. M.; BLAKESLEE, D. B., and ZAJTCHUK, J. T.: «Aggressive paranasal sinus ossifying fibroma». *Ear Nose Throat J.,* 68 (3): 260-264, 1989.
23. MYERS, E. N.; FERNAU, J. L.; JOHNSON, J. T.; TABET, J. C., and BARNES, E. L.: «Management of inverted papilloma». *Laryngoscope,* 100: 481-490, 1990.
24. OUTZEN, K. E.; GRONTVED, A.; JORGENSEN, K., and CLAUSEN, P. P.: «Inverted papilloma of the nose and paranasal sinuses: A study of 67 patients». *Clin. Otolaryngol.,* 16: 309-312, 1991.
25. PREIN, J.; REMAGEN, W.; SPIESSL, B., and UEHLINGER, E.: *Tumoren des gesichtsschädels.* Zentrales Referenzregister des DÖSAK Springer. Berlín, Heidelberg, New York, Tokyo, 1985, citado en (6).
26. ROCHELS, R.: «Tumoren und pseudotumoren der orbita - klinik, diagnostik und therapie». *Europ. Arch. Oto-Rhino-Laryngol.,* I (suppl.): 227-253, 1993.
27. SIIVONEN, L., and VIROLAINEN, E.: «Transitional papilloma of the nasal cavity and paranasal sinuses». *ORL,* 51: 262-267, 1989.
28. STANKIEWICZ, J. A., y GIRGIS, S. J.: «Endoscopic surgical treatment of nasal and paranasal sinus inverted papilloma». *Otolaryngol. Head Neck Surg.,* 109: 988-995, 1993.
29. TANOHATA, K.; MAEHARA, T.; AIDA, N.; UNIMO, S.; MATSUI, K.; MOCHIMATSU, Y., and FUJITSU, K.: «Computed tomography of intracraneal chondroma with emphasis on delayed contrast enhancement». *J. Comp. Ass. Tomog.,* 11 (5): 820-823, 1987.
30. UNNI, K. K., y DAHLIN, D. C.: «Premalignant tumors and conditions of bone». *Am. J. Pathol.,* 3: 47-60, 1979.
31. WAITZ, G., and WIGAND, M. E.: «Endoskopische, endonasale abtragung invertierter papillome der nase und ihrer nebenhöhlen». *HNO,* 38: 242-246, 1990.
32. ZOLLINGER, H. U.: *Anatomía patológica. Patología general.* Tomo I. Salvat. Barcelona, 1977.
33. ZOLLINGER, H. U.: *Anatomía patológica. Patología especial.* Tomo II. Salvat. Barcelona, 1977.

Mucoceles de senos paranasales

E. ESTELLER Y J. M. ADEMA

Son formaciones pseudoquísticas expansivas de los senos. Su pared está constituida por la mucosa más o menos modificada de la cavidad sinusal y su contenido es un líquido aséptico, en general, de consistencia espesa y «glue» (1, 2).

Clínicamente se caracterizan por un período inicial latente o paucisintomático seguido de un período de exteriorización fuera de sus fronteras anatómicas sinusales responsable de deformaciones y complicaciones.

ROLLET en 1896 fue el introductor del término mucocele y la primera descripción histológica la hizo en 1901, ONODI. Desde entonces se propusieron diversas teorías sobre su génesis, pero hoy la mayoría de autores aceptan su aparición en relación a la asociación de dos fenómenos: obstrucción ostial e inflamación, sin que pueda establecerse claramente en todos los casos cual de los dos incia el proceso (1, 3).

Es difícil establecer su frecuencia porque las series sólo hablan de los casos con expresión clínica. Es conocido que son mucho más frecuentes los frontoetmoidales que los esfenoidales. El 91 por 100 de la serie de NATVIG, 112 casos en veintisiete años, eran frontoetmoidales. Los de seno maxilar son excepcionales y aislados (1, 2, 3).

La repartición por sexos es igual y la edad de presentación suele ser a los cuarenta-cincuenta años (1, 2, 3, 4).

Independientemente de su localización todos tienen dos fases:

— Una fase incial donde se constituye en el interior de la cavidad sinusal. Es el período de latencia clínica o paucisintomático.

— Una fase de exteriorización o complicación, atestiguando el crecimiento del mucocele fuera de los limites del seno. Se erosionan las paredes óseas del seno y se pone en contacto la pared del mucocele con las estructuras vecinas. La clínica dependerá del asiento y del sitio de partida.

En contacto con el mucocele el hueso sufre fenómenos destructivos compensados por una proliferación osteoblástica. Recientemente se ha probado la responsabilidad de la mucosa en la liberación de factores de reabsorción ósea bajo el efecto de la inflamación (1, 5).

La exploración radiológica del mucocele se basa en la tomografía computarizada complementada con la resonancia nuclear magnética. La primera permite apreciar el contenido homogéneo hipo o isodenso en relación al tejido cerebral. La densidad de dicho contenido no se modifica con la inyección de contraste (1, 4).

También se aprecian las modificaciones de las paredes óseas y el rechazo de estructuras vecinas. La resonancia nuclear magnética no visualiza corretamente la estructura ósea, pero es útil para la evaluación de las relaciones del mucocele con estructuras blandas cerebrales, orbitarias o vasculares (4).

Según su localización los mucoceles se dividen fundamentalmente en tres tipos, cada uno de ellos con implicaciones clínicas y terapéuticas diferentes (1).

1. *Los mucoceles originados en el sistema frontoetmoidal o anterior.* Son los más frecuentes. En el período incial son asintomáticos o con clínica banal. El período de exteriorización lo dominan los signos oftalmológicos, quedando los rinológicos en segundo plano (fig. 1).

Pueden consultar los pacientes por diplopía, exoftalmia o lagrimeo. Suelen asociar dificultad

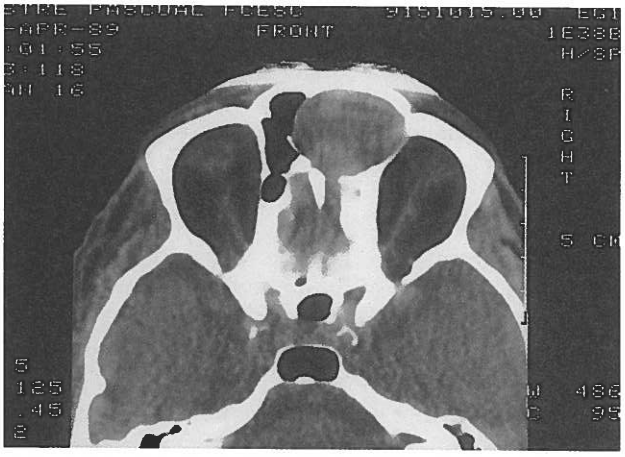

FIG. 1.—*Mucocele frontal.*

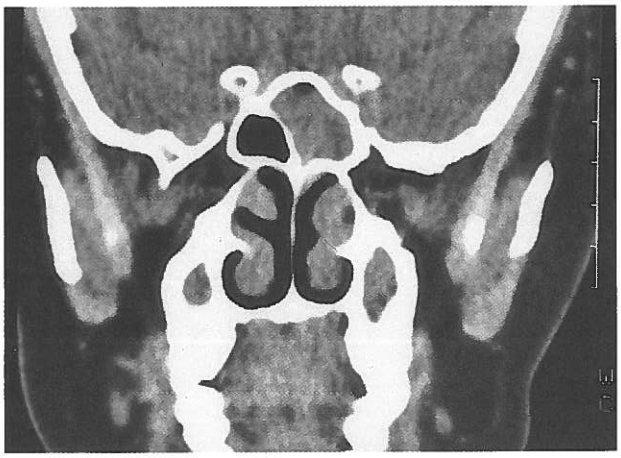

FIG. 2.—*Mucocele esfenoidal (hallazgo casual, período de latencia).*

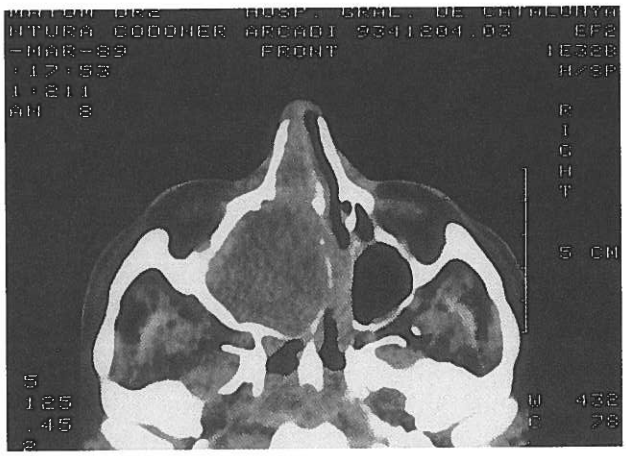

FIG. 3.—*Mucocele maxilar.*

respiratoria nasal unilateral e hiposmia y las cefaleas son frecuentes.

Puede evolucionar hacia las siguientes complicaciones: la ruptura intraorbitaria que se traduce por un bloqueo oculomotor brutal y persistente con estasis papilar, poniendo en juego el pronóstico funcional inmediato, la fistulización a la piel secundaria a la infección, la compresión cerebral debida al rechazo de la pared posterior del seno frontal con manifestaciones neurológicas.

2. *Los mucoceles originados en el sistema posterior o etmoidoesfenoidal* son más raros que los del sistema anterior. Varias decenas de observaciones han sido publicadas aisladamente o en pequeñas series en los últimos veinte años.

Dentro de este sistema podemos hablar del etmoidal posterior, cuyo desarrollo depende de la célula de Onodi y del mucocele esfenoidal (fig. 2), más frecuente, y que aparece muchas veces de entrada ya bilateral por la fragilidad del septum intersinusal. Este último puede alcanzar un volumen de hasta 500 cm^3.

La extensión se hace lateralmente hacia la región del ápex orbitario con el canal óptico hacia arriba y adelante, la hendidura esfenoidal con los nervios oculomotores más abajo, el seno cavernoso detrás. Los pares craneales II, III y IV son los más vulnerables.

Puede evolucionar hacia adelante, donde la región nasoetmoidal ofrece poca resistencia, pero donde la tolerancia es buena, hacia arriba a hipófisis y quiasma o hacia abajo a cávum.

Se caracteriza por una larga fase de latencia, tras la cual aparecen las manifestaciones clínicas, fundamentalmente de dos órdenes.

Las algias, que son el síntoma más precoz y constante y que son típicamente periorbitarias o retroculares. Los síntomas oftálmicos, que suelen ser más tardíos: parálisis oculomotoras, sobre todo por afectación del III par craneal o el descenso de la agudeza visual por sufrimiento del nervio óptico.

La clínica rinológica es menos llamativa y se trata de un mero acompañante (anosmia, dificultad respiratoria nasal). Podemos observar tardíamente hipopituitarismo y de forma excepcional complicaciones endocraneales.

3. *Finalmente los mucoceles del seno maxilar* son excepcionales. En el 50 por 100 de los casos hallamos el antecedente de Caldwell-Luc diez a treinta años antes. Su expresión clínica es yugal u oculoorbitaria (fig. 3).

TRATAMIENTO

Preventivo. Consiste en el control de las infecciones y la poliposis, desde el punto de vista médico y el respeto de las estructuras fundamentales en las intervenciones quirúrgicas, hecho que se consigue más fácilmente con la cirugía funcional endoscópica (6).

Curativo. Es quirúrgico. Hemos de conocer muy bien su extensión y la afectación de vecindad. A veces requeriremos la colaboración con neurocirujanos u oftalmólogos.

El problema más grave del tratamiento del mucocele es la recidiva. La mayoría de autores están de acuerdo en que el tratamiento de los posteriores es la marsupialización por medio de la cirugía endoscópica. Para el tratamiento de los anteriores hay dos tendencias dispares: una, la técnica conservadora, marsupializando el mucocele y repermeabilizando el canal nasofrontal por vía externa o bien endoscópica (6, 7); otra, la intervención más radical con exéresis completa del mucocele y exclusión del seno afecto, sobre todo si hay afectación intracraneal o intraorbitaria importante (3, 8).

MUCOCELES ANTERIORES

Marsupialización transetmoidal manteniendo una buena ventilación. Los metodos de supresión o cranialización del seno frontal exponen a recidivas y complicaciones infecciosas si la técnica no es perfecta. FLIGNY y cols. (3) describen sus resultados con la utilización de una vía de abordaje bicoronal asociada a una exéresis completa del mucocele y de toda la mucosa del seno y después exclusión del seno frontal con hueso ilíaco esponjoso con sólo un 7,6 por 100 de recidivas (1/13). NATVIG, en 1978 con la serie más amplia de las publicadas, más de 100 casos de toda Noruega, con marsupialización y repermeabilización del canal nasofrontal, tiene una tasa de recidiva de 18 por 100; PORTO, en una publicación del año 1986, del 9,9 por 100, y RUBIN, en el mismo año, del 3,3 por 100.

El mucocele con participación frontal tiene diferentes vías de abordaje: frontorbitaria con volet osteoplástico, abordaje frontoetmoidal externo o la frontoetmoidectomía de Lynch.

Los mucoceles con participación etmoidal difusa: etmoidectomía amplia por vía externa. Los mucoceles limitados a etmoides anterior, etmoidectomía por vía externa o marsupialización directa a nariz en casos pequeños.

MUCOCELES POSTERIORES

Las lesiones oculares dominan el pronóstico y pueden conducir a una cirugía urgente. Sea cual sea la extensión deben marsupializarse abriendo ampliamente el seno afectado a fosas nasales y cávum (1).

BIBLIOGRAFIA

1. RIVRON, A., y BOURDINIERE, J.: «Mucocèles et pneumosinus dilatans». *Encycl. Méd. Chir.* (Paris). *Oto-Rhino-Laryngologie,* 20465 A10, 12-1990: 1-12.
2. BATSAKIS JOHN, G.: «Cysts, sinuses and "coeles"». En: *Tumors of the head and neck.* The Williams and Williams Co. Baltimore, 26: 514- 530, 1979.
3. FLIGNY, I.; LAMAS, G.; AIDAN, P.; FOUGERONT, B., y SOUDANT, J.: «Les mucocèles frontales. Signes cliniques, traitements et résultats à porpos de 17 cas». *Acta Oto-Rhino-Laryngologica Belg.,* 47: 429-434, 1993.
4. BOURJAT P.; KAHN, J. L.; ROY, C., y VEILLON, F.: «Fosses nasals et sinus». En: *Tomodensitométrie cervicofacial.* Editorial Masson. París, 2: 25-48, 1988.
5. LUND V. J.; HENDERSON, B., y SONG, Y.: «Involvement of cytokines and vascular adhesion receptors in the pathology of fronto-ethmoidal mucocoeles». *Acta Otolaryngol. Stockh.,* 113 (4): 540-546, 1993.
6. MASSEGUR H.; ADEMA, J. M.; BERNAL, M.; ORTEGA DEL ALAMO, P., y DE JUAN, M.: «Cirugía endoscópica nasosinusal y de vías lacrimales». En: *Libro del año de otorrinolaringología 1992.* Saned, 3: 41-66, 1993.
7. STAMMBERGER, H., y POSAWETZ: «Functional endoscopic sinus surgery. Concept, indications and resultrs of the Messerklinger technique». *Eur. Arch. Otorhinolaryngol.,* 247: 63-76, 1990.
8. DELFINI, R.; MISSORI, P.; IANNETTI, G.; CIAPPETTA, P., y CANTORE, G.: «Mucoceles of the paranasal sinuses with intracranial and intraorbital extension: Report of 28 cases». *Neurosurgery,* 32 (6): 901-906, 1993.

Cuerpos extraños

H. MASSEGUR

Sin ser muy frecuentes, se han descrito diversos cuerpos extraños alojados en los senos etmoidales, maxilares y esfenoidales, como perdigones (fig. 1), microfresas o restos de materiales odontológicos, etc. (WIGAND, 1990; STAMMBERGER, 1991; TERRIER, 1991; DIMITROU y cols., 1992).

Con la ayuda de endoscopios y TC axial y coronal es posible localizarlos perfectamente. En el seno maxilar es posible su extracción por vía combinada (meatotomía media y punción por fosa canina) o bien realizando una apertura mínima en fosa canina para introducir el endoscopio y las pinzas. En el caso de que esté alojado en el etmoides o esfenoides deben valorarse cuidadosamente las alteraciones que producen en el paciente, la existencia de lesión de la dura con pérdida de LCR y las posibles complicaciones a que puede exponer una extirpación bajo control endoscópico que *a priori* puede ser sencilla técnicamente, pero que debe estar justificada por las manifestaciones clínicas, puesto que no está exenta de riesgos.

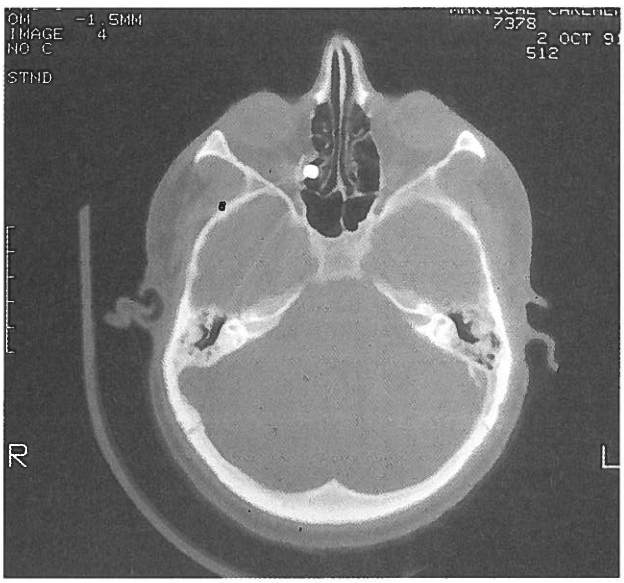

FIG. 1.—*TC de un paciente con un perdigón situado en etmoides posterior derecho.*

BIBLIOGRAFIA

DIMITROU, C.; KARAVELIS A.; TRIANDIS, K., and ANTONADIS, C.: «Foreing body in the sphenoid sinus». *J. Cranimaxillofac. Surg.,* 20: 228-229, 1992.

STAMMBERGER, H.: *Functional endoscopic sinus surgery. The messerklinger technique.* B. C. Decker. Philadelphia, 1991.

TERRIER, G.: *Rhinosinusal endoscopy, diagnosis and surgery.* Zambon Group. Milano, 1991.

WIGAND, M. E.: *Endoscopic surgery of the paranasal sinuses and anterior skull base.* Thieme Medical Publishers, Inc. New York, 1990.

Barotraumatismo sinusal

M. BERNAL SPREKELSEN

Bajo el concepto de sinusitis barotraumática se engloban aquellas sinusitis producidas por cambios bruscos de presión, que los senos paranasales no logran compensar. Este tipo de sinusitis parece afectar especialmente a aviadores (5), produciendo las llamadas «sinusitis» de los buceadores y de los aviadores. En un sentido más amplio incluirían aquellas situaciones en las que el intercambio aéreo o de presiones en el interior de los senos se ve alterado, aun cuando el desencadenamiento no haya sido brusco.

FISIOPATOLOGIA

Anatómicamente los «óstiums» se constituyen de una mucosa respiratoria con un almohadillado de una red venosa subyacente, que actúa como cuerpo cavernoso en función de unos mecanismos regulados de manera autónoma en condiciones fisiológicas (1, 11, 13, 14). El tamaño adecuado del «óstium» es esencial para la aireación de los senos y su drenaje. Así, el intercambio gaseoso de un seno es directamente proporcional al tamaño de su «óstium». El intercambio de los senos paranasales se completa tras aproximadamente 1.000 inspiraciones (7). El cambio postural también tiene una influencia sobre el tamaño del óstium, siendo menor en una posición supina (6). Curiosamente, el drenaje de moco sinusal es mayor cuando se olfatea al sonarse la nariz (4).

Durante un aterrizaje en avión, y con el aumento de la presión atmosférica, la mucosa (cavernosa) del «óstium» penetra hacia el interior del seno, obstruyendo su ventilación. Esta situación se ve favorecida cuando existen factores predisponentes, como un edema de la mucosa o variaciones anatómicas que estrechan el «óstium». La renovación de aire, que en condiciones fisiológicas se produce a una presión de 2,5 cm. H_2O y se incrementa hasta 13 cm. H_2O en una fase de inflamación, puede llegar hasta 30 cm. H_2O en una sinusitis aguda (6, 8, 11, 12, 15), se verá dificultada. La hipoxia intrasinusal ocasionada tras el cierre del óstium, y que en el seno maxilar humano es indirectamente proporcional al grado de obstrucción, alcanza experimentalmente una atmósfera de O_2 constante de aproximadamente unos 15 mmHg, originando una reducción de la presión intrasinusal de –66 mm. de H_2O, y a partir de –20 hasta –30 mm. de H_2O una transudación con formación de secreción con un edema de mucosa (1, 2, 6). Al igual que en las otitis barotraumáticas, los cambios bruscos de presión pueden conllevar a una hemorragia submucosa. El resultado más frecuentemente observado en senos maxilares humanos es el de una hiperpresión, debido al efecto de válvula del «óstium». Aún así, la presión no parece ser el mecanismo desencadenante del dolor sinusal, y menos aún la hipopresión, dado que experimentalmente con presiones de –300 hasta –700 mm. H_2O no se consiguió producir dolor. Al parecer, sería más bien la hipoxia secundaria a la falta de ventilación la causante de las molestias y no el «vacuum» creado (3, 9).

Clínicamente deben considerarse otros factores coadyuvantes que favorecen el edema de la mucosa como las rinitis (alérgicas, vasomotoras, infecciosas). Las rinitis de origen infeccioso han de resaltarse especialmente por su efecto nocivo prolongado. MANN y cols. (10) calcularon que la duración del cierre del óstium en una sinusitis maxilar aguda era de 22,9 días por término medio y de 16,8 en una sinusitis frontal aguda.

Otros factores coadyuvantes, comentados a lo largo de esta ponencia, son las hipertrofias de cornetes, las desviaciones de tabique, la hipertrofia del tejido adenoideo y las alteraciones anatómicas que pudieran obstaculizar la aireación sinusal.

DIAGNOSTICO

El diagnóstico clínico de la sinusitis barotraumática se realiza básicamente a través de una anamnesis en la que se indagan los cambios bruscos de presión en el caso ideal o las cefaleas típicamente sinusales que aparecen especialmente al agacharse. El diagóstico se confirma «ex iuvantibus», proporcionando al enfermo una vasoconstricción de la mucosa nasal que alivie las cefaleas o la sensación de presión. Si el enfermo se presenta con molestias agudas se puede proceder a una vaporización con cualquier vasoconstrictor comercializado o a la introducción en meato medio de lentinas embebidas en un anestésico local con vasoconstrictor.

Si acude en una interfase o se observa una edematización crónica de la mucosa se recomienda el empleo de un «spray» de budesonida o betametasona durante algunas semanas y control posterior.

Todo enfermo aliviado con un tratamiento local padece con bastante probabilidad una sinusitis de tipo barotraumática. En el diagnóstico diferencial hay que pensar en un espolón septal que, rozando el cornete medio, puede ocasionar también cefaleas que ceden tras una vasoconstricción.

La exploración endoscópica buscará este tipo de hallazgo u otras alteraciones anatómicas que pudieran favorecer la obstrucción de la ventilación sinusal directa o indirectamente.

Las exploraciones radiológicas, ya sean simples, ya sean tomográficas, no suelen ofrecer más información adicional que apoye el diagnóstico, si bien puede ser necesario una TC anterior a la intervención para descartar otro tipo de patología. Generalmente, y más aún en una interfase, la TC de una sinusitis barotraumática es anodina.

INDICACION QUIRURGICA

Si el tratamiento medicamentoso mencionado evita las molestias de tipo barotraumáticas de senos paranasales, la intervención quirúrgica no será necesaria.

Cuando la utilización de vasoconstrictores nasales tópicos pueda abocar en una situación de abuso medicamentoso, con riesgo de atrofia de la mucosa nasal o el enfermo sólo consiga fases de mejoría cortas con el tratamiento tópico, puede indicarse una cirugía funcional encaminada a eliminar otros obstáculos (septum, cornetes) y crear una ampliación infundibular del óstium maxilar con vaciamiento del receso frontal que garantice la aireación de los senos más afectados, usualmente el maxilar y el frontal.

En los casos de diagnóstico dudoso y con una TC anodina se recomienda previa intervención un examen exhaustivo que excluya otras causas de cefaleas, como las de origen dentario, cervical, hipertensivas, neurológicas, etc.

BIBLIOGRAFIA

1. AUST, R.: «Measurements of the ostial size and oxygen tension in the maxillary sinus». *Int. Rhinol.,* 14: 43-44, 1976.
2. AUST, R., y DRETTNER, B.: «Ventilatory studies of the maxillary sinus». *Int. Rhinol.,* 9: 69-78, 1971.
3. AUST, R., y DRETTNER, B.: «Oxygen tension in the human maxillary sinus under normal and pathological conditions». *Acta Otolaryng.* (Stockh), 80: 443-446, 1975.
4. AUST, R.; DRETTNER, B., y HEMMINGSON, A.: «Elimination of contrast medium from the maxillary sinus». *Acta Otolaryng.* (Stockh.), 81: 468-474, 1976.
5. BOLGER, W. E.; PARSONS, D. S., y MATSON, R. E.: «Functional endoscopic sinus surgery in aviators with recurrent sinus barotrauma». *Aviat. Space Environ. Med.,* 61: 148-156, 1990.
6. DRETTNER, B.: «The obstructed maxillary ostium». *Int. Rhinol.,* 19: 121-125, 1967.
7. HERBERHOLD, C.: «Psysiologie und Pathophysiologie der Nasennebenhöhlen». *Arch. Otorhinolaryngol.,* 235: 1-40, 1982.
8. KORTEKANGAS, A. E.: «Patency and resistance test of the maxillary ostium». *Int. Rhinol.,* 14: 41-42, 1976.
9. LORING, S. H., y TENNEY, S. M.: «Gasabsorption im sinus frontalis». *Arch. Otolaryngol.,* 97: 470-474.
10. MANN, W.; SCHUMANN, K. S., y SCHIER, R. F.: «Ostium resistance in acute maxillary and frontal sinusitis». *Rhinology,* 17: 37, 1979.
11. RANTANEN, T.: «Clinical function test of the maxillary sinus ostium». *Acta Otolaryngol.* (Stockh.), 328 (suppl.): 4-38, 1974.
12. RANTANEN, T., y KORTEKANGAS, A. E.: «Studies of the maxillary ostium patency and resistance in acute maxillary sinusitis». *Int. Rhinol.,* 9: 106-110, 1971.
13. SHEVVRYGIN, B. V., y SHADYEV, D.: «Anatomic-topographical data on the ostium of the sphenoid sinus». *Zh. Ushn. Nos. Gorl. Bolezn,* 2: 46-48, 1973.
14. ZANGE, J.: «Das Schwellgewebe der Nase, besonders in seiner Beziehung zu den Nebenhöhlen und ihren Ausführungsgängen». *Arch. Ohrenheilkd.,* 147: 113-224, 1940.
15. ZIPPEL, R., y MEIER, B.: «Widerstandsdruckmessungen am Kieferhöhlenostium». *Z. Laryngol. Rhinol.,* 47: 146-153, 1968.

Atresia coanal

C. SPREKELSEN

INTRODUCCION

La atresia coanal es una obstrucción nasal congénita uni o bilateral a nivel de la unión del paladar duro y el blando. Si es unilateral suele pasar desapercibida en el recién nacido y su diagnóstico es tardío; si es bilateral suele plantear problemas graves por asfixia al nacer, exigiendo medidas inmediatas.

Su frecuencia es difícil de establecer, pues un número indeterminado de atresias unilaterales no se diagnostican en toda la vida. Se acepta, en líneas generales, una atresia por cada 8.000 nacimientos (1). Actualmente parece que aumenta la frecuencia de las unilaterales, aunque quizá lo que verdaderamente ha aumentado es el número de diagnósticos precisos gracias a la bondad del endoscopio y de la TC. En nuestro servicio se diagnosticaron desde 1977 hasta 1993 un total de 12 atresias coanales, de las cuales siete lo fueron en diez años y cinco en los cinco últimos años, ya con endoscopia; entre ambos períodos, si bien variaron las áreas sanitarias, no existió gran diferencia en el número de población atendida.

Está descrita, desde hace muchos años, la predominancia en el sexo femenino y en la raza negra (2). En nuestros 12 casos, todos de raza blanca, ocho fueron mujeres y cuatro varones.

La causa de la atresia coanal es un error embriológico consistente en la falta de apertura de la membrana bucofaríngea hacia la sexta semana del embarazo (3). Se propone además como posible factor etiológico el crecimiento medial de los mamelones horizontales y vertical del hueso palatino (4). El resultado final será, en ambos casos, la atresia membranosa u ósea de una o de las dos coanas. En ocasiones la imperforación no es total, quedando parcialmente abierta la coana.

Es frecuente que la atresia se asocie a anomalías congénitas múltiples. MORGAN (8) de 50 casos de atresias, el 70 por 100 no se asociaban a otras anomalías y el 30 por 100 tenía la denominada «asociación CHARGE» (C: coloboma; H: heart disease; A: atresia choanae; R: retarded growth; G: genital hypoplasia; E: ear defects) (5, 6) de pronóstico severo, cuya probable patogenia es una migración anómala de las crestas neurales (7). Otras veces puede formar parte, entre otros, de un síndrome osteocartilaginoso de Antley-Bixler (9), de un Klippel-Feil (10), de un síndrome de Coffin-Siris (11), asociarse a malformaciones del SNC (12) e incluso del esófago (13, 14).

De nuestros pacientes sólo tres presentaban anomalías asociadas (coloboma y retraso mental, coloboma y retraso del crecimiento y coloboma e hipoplasia maxilofacial unilateral).

DIAGNOSTICO

El diagnóstico de la atresia bilateral se realiza en el recién nacido de inmediato; hay dificultad inspiratoria, con cianosis labial y tiraje supraesternal. Es imposible pasar una sondita transnasal hasta la faringe. El endoscopio de 2,7 mm. puede confirmar el diagnóstico. Si no se dispone de él, la radiología simple posteroanterior y lateral con contraste suele ser suficiente para confirmar el diagnóstico definitivo (fig. 1). La TC es viable en períodos posteriores (fig. 2).

La atresia unilateral se diagnostica tardíamente en jóvenes o adultos cuyo síntoma más significativo es la rinorrea unilateral crónica. La endoscopia con óptica de 0, 25 ó 30° es fundamental, complementándose con la TC coronal axial (figs. 3 A y 3 B) para conocer el grado de estenosis ósea coanal.

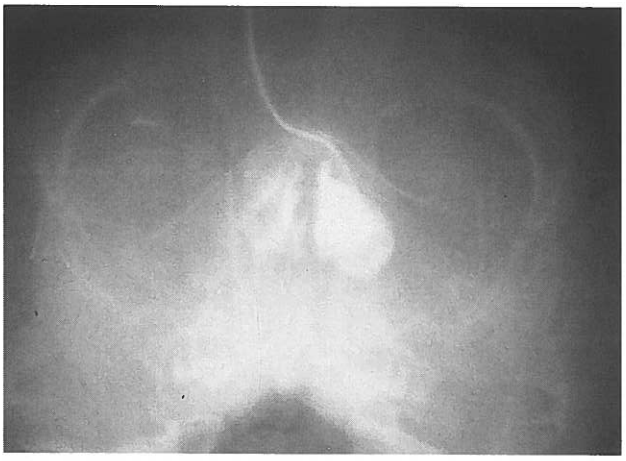

FIG. 1.—*Radiografía simple con contraste de 1975 a los seis meses de nacer. Atresia completa en coana derecha y parcial en izquierda.*

FIG. 2.—*TC axial del mismo paciente de la figura 1 en 1992. Atresia completa derecha e incompleta izquierda.*

TRATAMIENTO

Hay que distinguir entre la atresia bilateral y la unilateral.

Atresia coanal bilateral

La atresia bilateral requiere una actuación inmediata en el recién nacido para evitar la asfixia, mediante el mantenimiento de la respiración oral, con chupete perforado o intubación orofaríngea, y a continuación practicar la perforación coanal. Esta vía endonasal o transnasal, redescrita por BEINFIELD en 1954 (15), es la más efectiva en el recién nacido tal como demuestra FEUERSTEIN (16) y su utilización está estandarizada.

La técnica es la siguiente: bajo control endoscópico (si es posible) con óptica de 2,7 mm., con una cureta pequeña introducida a través de la fosa se legra hasta comunicar con el cávum, que previamente se ha taponado con una gasa; si no se emplea óptica, se introduce el dedo índice en el cávum para control de la cureta. Una vez perforada la coana se introduce una sondita de polietileno o silicona de 4-6 mm. de diámetro, en uno de cuyos extremos se practica una «T» que queda en cávum como tope posterior; su extremo anterior se sutura con la columela o a la sondita contralateral. También se puede colocar una sonda en «U», cuyo vientre, abierto longitudinalmente con las tijeras, da la vuelta en el cávum para salir por la otra fosa. Se mantiene un mínimo de seis semanas hasta cuatro meses.

Si reaparece la estenosis, entonces se recurrirá a la técnica que se describe para la atresia unilateral.

Atresia coanal unilateral

Es de diagnóstico más tardío. La estrategia quirúrgica se establece con la endoscopia y la TC. Hasta hace poco tiempo se han mantenido dos tendencias quirúrgicas bastante bien diferenciadas: la vía de abordaje transnasal con microscopio y la vía transpalatina. Para nosotros, y para la mayor parte de autores, la vía transpalatina presenta un balance positivo más favorable que la transnasal microscópica en función de la mejor visualización del campo quirúrgico, menores dificultades técnicas y mejores resultados (17, 18, 19, 20, 21). Es la vía de elección para los cirujanos maxilofaciales (18). Sin embargo, no hemos encontrado ningún estudio comparativo entre la transpalatina y la transnasal endoscópica.

Algunos autores han propugnado como alternativa una vía sublabial e incluso una vía de abordaje mediante la realización de osteotomía tipo Le Fort I (22) o el abordaje con rinoplastia abierta (23). Muy interesante es la primera publicación en 1976 de HEALY (24) sobre el empleo del láser de dióxido de carbono por vía transnasal en siete niños con un 80 por 100 de éxitos. Posteriormente no han sido

A

B

FIG. 3.—*Atresia coanal unilateral derecha. A: TC coronal. B: TC axial.*

A

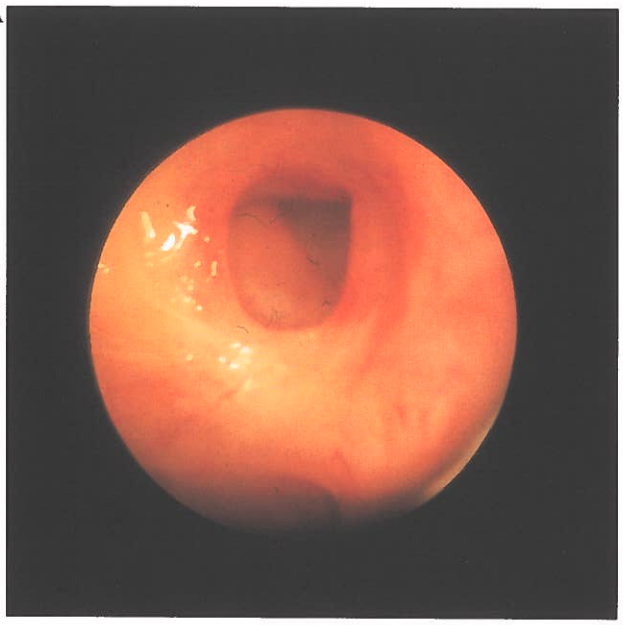

B

FIG. 4.—*A: Imagen endoscópica (30°) de una atresia coanal (fosa nasal izquierda). B: Imagen rinofaringoscópica atresia de coanas bilateral. (Dr. Ademà.)*

muchas las publicaciones sobre ello, y en cualquier caso no conocemos ninguna discusión sobre la efectividad y el calentamiento a nivel de estenosis óseas. De nuevo en 1992 ROELLY (20) vuelve a insistir en el empleo del láser CO_2 como indicación de las reestenosis fibrosas, logrando evitar la vía transpalatina.

Sin embargo, en los últimos años la endonasal con el endoscopio ha ganado adeptos en progresión geométrica por sus evidentes ventajas. La visibilidad es excelente, no tiene rival (25), ofreciendo la posibilidad de practicar una cirugía muy precisa a cualquier edad, mucho menos agresiva que la transpalatina y con resultados como mínimo similares. Por ello es la vía de elección actual. En nuestro país, a pesar de los años de retraso que ha sufrido la sistematización de la endoscopia diagnóstica y quirúrgica respecto a países anglosajones, va ganando poco a poco muchos adeptos.

Técnicamente consiste en una vez anestesiado el paciente, preferentemente con anestesia general, se colocan mechas de algodón empapadas en anestésico local (lidocaína, mepivacaína o bupivacaína) con adrenalina al 1 por 1.000 para obtener una buena retracción de cornetes e isquemia. Con óptica de 0°, siguiendo el cornete inferior se visualiza en el monitor de vídeo (o directamente mirando por el ocular de la óptica) la zona atrésica. El cornete inferior se luxa lateralmente o se reseca parcialmente según el campo visual. Si fuera necesario, también el cornete medio. Algunos autores defienden la ventajas de incindir la mucosa creando un colgajo rebatible posteriormente sobre el hueso denudado de la nueva coana. Preferimos eliminar directamente la porción membranosa de la imperforación utilizando una punta de coagulación monopolar. A continuación, con cureta y/o una pieza de mano acodada con una fresa adiamantada de 10 cm. de longitud, se fresa el bloqueo óseo, labrando la nueva coana. El borde vomeriano posterior del tabique se rebaja de 0,2 a 0,5 cm., con un punch retrógrado tipo Ostrum, para disminuir la incidencia de reestenosis parciales o totales a medio plazo. Con una sonda de polietileno o silicona no muy blanda, con un extremo en «T» en el cávum y otro suturado con seda 000 a nivel del vestíbulo nasal en el borde anterior del cartílago cuadrangular o en la columela, se mantiene el calibre de la nueva coana durante un período de cuatro a seis meses. El control de la cara rinofaríngea de las coanas para la colocación de la sonda se realiza con comodidad a través de la boca con un endoscopio de 4 mm. y 70° o con un laringoscopio rígido de 90°.

En el postoperatorio inmediato se realizan, enseñando al paciente y a los familiares, lavados diarios con suero fisiológico a través de la sonda y por fuera de la misma. La protección antibiótica para prevenir infecciones nasosinusales se mantiene catorce días. Es conveniente la aplicación local frecuente de pomadas con neomicina para prevenir ulceraciones de decúbitos durante el primer mes; posteriormente, la aplicación se realizará en función de las ulceraciones o molestias que produzca la sonda al paciente, que suelen ser pocas o nulas. Los lavados se hacen a días alternos, aunque la sonda parezca permeable durante el segundo y tercer mes, y a partir del cuarto mes bisemanales. Si antes del plazo previsto para su extracción la sonda se desplaza o se obstruye de forma irreversible se cambia bajo control endoscópico con anestesia local y si es necesario con sedación de base.

La vía transpalatina queda bastante más relegada, pero en absoluto anacrónica, pues se mantienen sus indicaciones en las grandes estenosis óseas, fre-

cuentes en atresias asociadas a importantes malformaciones congénitas craneofaciales y cuando falla la técnica endoscópica.

BIBLIOGRAFIA

1. BAKER, D.; WALTNER, J. G., y NOVICK, V.: «Posterior choanal atresia». *Ann. Otol. Rhinol. Laryngol.,* 69: 805-809, 1960.
2. CHERRY, J., y BORDLEY, J. E.: «Surgical correction of choanal atresia». *Ann. Otol. Rhinol. Laryngol.,* 75: 911-920, 1966.
3. FLAKE, C. G., y FERGUSSON, C. F.: «Congenital atresia in infants and children». *Ann. Otol. Rhinol. Laryngol.,* 70: 1095-1112, 1961.
4. CRAIGH, D. H., y SIMPSON, N. M.: «Posterior choanal atresia with a report of 10 cases». *J. Laryngol. Otol.,* 75: 603-606, 1959.
5. DUNCAN, N. O.; MILLER, R. H., y CATLIN, F. I.: «Choanal atresia and associated anomalies: The CHARGE association». *Int. J. Pediatr. Otorhinolaryngol.,* 15 (2): 129-135, 1988.
6. KAPLAN, L. C.: «The CHARGE association: Choanal atresia and multiple congenital anomalies». *Otolaryngol. Clin. North. Am.,* 22 (2): 661-672, 1989.
7. ALLOUCHE, C.; SARDA, P.; TRONC, F.; JALAGUIER, J.; MONTOYA, E., y BONET, H.: «The CHARGE association». *Pediatrie,* 44 (5): 391-395, 1989.
8. MORGAN, D. W., y BAILEY, C. M.: «Current management of choanal atresia». *Int. J. Pediatr. Otorhinolaryngol.,* 19 (1): 1-13, 1990.
9. BIANCHI, E.; CORDINI, S.; FIORI, P.; TORCETTA, F., y BELUFFI, G.: «Antley-Bixler: Description of two patients». *Skeletal Radiol.,* 20 (5): 339-342, 1991.
10. GREENSPAN, A.; COHEN, J., y SZABO, R. M.: «Klippel-Feil syndrome. An unusual association with sprengel deformity, omovertebral bone, and other skeletal, hematologic and respiratory disorders. A case report». *Bull. Hosp. Jt. Dis. Orthop. Inst.,* 51 (1): 54-62, 1991.
11. DE JONG, G., y NELSON, N. M.: «Choanal atresia in two unrelated patients with the Coffin-Siris syndrome». *Clin. Genet.,* 42 (6): 320-322, 1992.
12. LIN, A. E.; SIEBERT, J. R., y GRAHAM, J. M., Jr.: «Central nervous system malformations in the CHARGE association». *Am. J. Genet.,* 37 (3): 304-310, 1990.
13. KUTIYANAVALA, M.; WYSE, R. K.; BRERETON, R. J.; KIELY, E. M.; DRAKE, D., y BLAKE, K.: «CHARGE and esophageal atresia». *J. Pediatr. Surg.,* 27 (5): 558-560, 1992.
14. COZZI, F.; MYERS, N. A.; MADONNA, L.; DRAGO, S.; FIOCCA, G.; PIACENTI, S., y PIERRO, A.: «Esophageal atresia, choanal atresia, and dysautonomia». *J. Pediatr. Surg.,* 26 (5): 548-552, 1991.
15. BEINFIELD, H. H.: «Congenital bilateral bony atresia of the posterior nares in a one month prematura who survived». *J. Pediatr.,* 45: 679-687, 1954.
16. FEURSTEIN, S. S.; KRESPI, Y. P., y SACHDEV, R. K.: «Transnasal correction of choanal atresia». *Head Neck Surg.,* 3: 97-104, 1980.
17. RICHARDSON, M. A., y OSGUTHORPE, J. D.: «Surgical management of choanal atresia». *Laryngoscope,* 98 (9): 915-918, 1988.
18. GUTIERREZ, D.; BONET, J.; MINGUEZ, J. M.; VILA, J. J., y GARCIA-SALA, C.: «Tratamiento quirúrgico de la obstrucción congénita de la coana mediante osteotomía transpalatina». *Cir. Pediatr.,* 1 (1): 19-21, 1988.
19. ABRANTE, A.; MATA, F., y DELGADO, F.: «Atresia coanal congénita: Abordaje transpalatino». *Acta Otorrinolar. Esp.,* 42 (5): 341-345, 1991.
20. GRAS, J. R.; DOMENECH, E.; TALAVERA, J., y GOMEZ, M.: «Corrección quirúrgica de la atresia coanal. Nuestra experiencia personal». *Anales ORL Iber.-Amer.,* 18 (3): 271-277, 1991.
21. ROELLY, P.; ROGER, G.; BELLITY, A., y GARABEDIAN, E. N.: «L'Atresie choanale: Management et traitement chirurgique. Etude de 50 cases». *Ann. Pediatr.* (París), 39 (8): 479-483, 1992.
22. THALLER, S. R.: «Unilateral choanal atresia in adults: A new surgical approach». *Ann. Plast. Surg.,* 20 (4): 356-359, 1988.
23. KOLTAI, P. J.: «The external rhinoplasty for the correction of unilateral choanal atresia in young children». *Ear, Nose, Throat J.,* 70 (7): 450-453, 1991.
24. HEALY, G. B.; McGILL, T.; JAKO, G. J., y cols.: «Management of choanal atresia with carbon dioxide laser». *Otol. Rhinol. Laryngol.,* 87: 658-662, 1978.
25. STANKIEWICZ, T. A.: «The endoscopic repair of choanal atresia». *Otolaryngol. Head Neck Surg.,* 103 (6): 931-937, 1990.

Epistaxis

M. BERNAL SPREKELSEN

INTRODUCCION

Los casos de epistaxis severas suelen ser objeto de un taponamiento combinado anterior y posterior que ocasiona molestias subjetivas nada desdeñables y que obliga a un tratamiento antibiótico para prevenir la sobreinfección. La extracción del taponamiento puede acompañarse de nuevas hemorragias debidas a la proliferación de tejido en la superficie del taponamiento, frecuentemente rugoso (2, 7).

La utilización de neumotaponamientos intranasales debe considerarse una técnica no ya obsoleta, sino de mala praxis, por cuanto produce regularmente necrosis de la mucosa de la pared lateral, y en el peor de los casos del tabique, con la perforación septal consiguiente. Unicamente el catéter-balón, tipo sonda vesical de Foley modificada, colocado en nasofaringe para oclusionar el cávum representa, en nuestra opinión, una buena alternativa a los antiguos taponamientos posteriores tipo Bellocq (4). La utilización de éstos, habitualmente de gomaespuma, debe realizarse rodeándolos de un guante cerrado para impedir el citado crecimiento de tejido de granulación durante su permanencia y la consiguiente hemorragia en sábana en el momento de su extracción (2).

La coagulación mono o bipolar, bajo control endoscópico, supone una alternativa a todo taponamiento para las epistaxis no en sábana, y su eficacia ha permitido relegar a tratamientos tan cruentos como la ligadura arterial o la embolización arterial selectiva.

Las epistaxis graves suelen proceden de dos localizaciones: de las arterias etmoidales anterior o posterior (ramas de la arteria carótida interna vía arteria oftálmica), en cuyo caso la hemorragia se observa en la región anterior del cornete medio o de la arteria esfenopalatina o alguna de sus ramas (procedentes de la arteria carótida externa vía arteria maxilar), cuando sangra bien por debajo del cornete medio o en la zona de la cola del cornete inferior.

MATERIAL Y METODOS

Bases electrofisiológicas

La coagulación monopolar, introducida en cirugía en los años veinte, consiste en la creación de calor por aplicación de corrientes de alta frecuencia (5). Al tener estas corrientes más de 200 kHz no llega a producirse la faradización de las membranas celulares que tendría como consecuencia calambres musculares y una parada cardíaca (14, 15). El tejido se comporta como una resistencia tipo Ohm (5, 10). Con la finalidad de evitar complicaciones debidas a una mala conducción eléctrica, el electrodo neutro debe tener un buen contacto con la piel, debiéndose rasurar los pelos de pierna o muslo si fuera preciso (5).

Para evaluar la epistaxis se utiliza un endoscopio rígidos de 0° o de 30° asociado a un aspirador metálico envainado con un catéter de plástico recortado de tal forma que la punta metálica del aspirador y su mango queden al descubierto. Conviene tener preparados dos aspiradores, por cuanto suelen obstruirse durante la coagulación. Ultimamente hemos empleado catéteres desechables de Frazier, charrière 10 ó 12, doblados ligeramente en su porción anterior. Para las epistaxis de la arteria esfenopalatina conviene tener preparado un aspirador curvo en las mismas condiciones.

El enfermo es recostado en la mesa de quirófano en una posición semisentada, postura también recomendada por otros autores (2, 6).

Las fosas nasales son vaciadas de sangre mediante aspiración. El posible taponamiento previo es retirado cuidadosamente. Normalmente, y debido a la hemorragia continuada la anestesia tópica de la mucosa nasal, es difícil, aunque no imposible. Debe procurarse al menos la anestesia de zonas expuestas al roce en las maniobras que siguen, como el tabique. Para ello utilizamos xylocaína al 1 por 100 disuelta con descongestionante nasal a partes iguales. Ultimamente se ha venido empleando una ampolla de suprarrenina al 1:1.000 disuelta en 10 ml. de xylocaína al 1 por 100. Con esta mezcla se impregnan las lentinas que se colocan en la fosa nasal.

En caso de encontrarse muy intranquilo puede sedarse al enfermo mediante una ampolla i.v. de pentazocina (30 mg.) y entre 5-7,5 mg. de diazepán i.v. Sólo en pocas ocasiones hemos precisado de una anestesia general.

El endoscopio y el aspirador son introducidos paralelamente, aspirándose los coágulos y la san-

gre fresca. En el momento en que la punta del aspirador contacta con el vaso sangrante el ayudante aplica la corriente monopolar al mango del aspirador. Frecuentemente es necesario medializar el cornete medio para poder visualizar el meato medio, sobre todo en su cola. La cabeza del cornete tiende a sangrar al mínimo roce, pudiéndose malinterpretar como el origen de la hemorragia. Esto ocurre frecuentemente tras taponamientos anteriores. El procedimiento es repetido hasta lograrse la coagulación completa del origen de la la epistaxis. La ventaja de los aspiradores desechables de Frazier estriba en su maleabilidad, pudiéndose adaptar la curvatura necesaria para coagular meato medio, pared lateral o cola de cornete.

La duración de aplicación de la corriente eléctrica oscila entre uno-dos segundos por cada aplicación.

RESULTADOS

La mayoría de los enfermos tratados por epistaxis severas presentaban como afección base una hipertensión arterial (1). Por ello el tratamiento médico coadyuvante es sumamente importante.

Se consiguió cortar la mayoría de las epistaxis severas, que mayoritariamente fueron de origen posterior en los enfermos tratados. Los más de 60 casos tratados en los últimos siete años no precisaron ni taponamiento ni antibiótico. La mayoría no tuvo que ingresar. No se han observado efectos secundarios, si bien no se realizó ningún estudio retrospectivo acerca de las posibles molestias postratamiento.

DISCUSION

El taponamiento anterior sigue siendo válido como tratamiento de las epistaxis leves de procedencia anterior y en sábana. El taponamiento mediante sonda-balón debe quedar reservado para las hemorragias incoercibles en los traumatizados y enfermos con alteraciones de la coagulación que presentan epistaxis difusas no limitadas a un solo punto de origen.

La coagulación bipolar, introducida a mitad de los años cinquenta por MALIS, ha sido utilizada bajo control endoscópico como alternativa del taponamiento por TOLSDORFF en 1985 (12). HEERMANN propone la intervención endonasal microscópica para la coagulación bipolar de las epistaxis a nivel del hueso cribiforme si después de tres días de taponamiento la hemorragia persiste (7).

Desechamos el empleo de la coagulación bipolar al ser imposible en la práctica el movimiento de apertura y cierre de las pinzas en la cavidad nasal. Recientemente se han comercializado pinzas de menor tamaño, que parecen tener una aplicación más sencilla.

BORGSTEIN (3) propone la utilización de un nasofaringoscopio flexible para la localización del vaso sangrante. La ventaja del endoscopio rígido estriba en que puede manejarse con la mano derecha y extraerse e introducirse con mayor rapidez que el flexible, mientras la izquierda sostiene el aspirador.

Los peligros derivados de la utilización de la coagulación monopolar, en especial las quemaduras (10), son perfectamente evitables, siguiéndose las instrucciones sobre su utilización.

La ligadura de la arteria maxilar vía seno maxilar, descrita por SEIFFERT en 1929, o de las arterias etmoidales vía transorbitaria (11) es un tratamiento válido aún hoy día, pero ante el desarrollo de la cirugía microscópica y endoscópica junto a la electroquirúrgica debe quedar reservada para cuando éstas fallen. No obstante, hay que tener en cuenta un posible fracaso de la técnica y su alta morbilidad, que para WANG y VOGEL (13) ascienden al 14,3 y 40 por 100, respectivamente. También la embolización supraselectiva propuesta para casos de epistaxis incoercibles (8) es más bien un método indicado en las epistaxis causadas por tumoraciones.

En comparación con el taponamiento clásico, para el cual se han descrito fracasos hasta en el 26,2 por 100 de los casos y «complicaciones» de hasta un 68,8 por 100, que incluyen desde el dolor, escasa tolerancia por parte del enfermo, sinusitis, otitis media, shock tóxico, hipoxia y aspiración, cabe resaltar la escasa incidencia de efectos secundarios debidos a la coagulación (13). WURMAN y cols. (16) registraron una pérdida pasajera de la sensibilidad del paladar, en el sentido de una anestesia, en algunos enfermos coagulados intensamente en fosa nasal posterior, sospechándose una lesión térmica del nervio palatino mayor. Por el contrario, ni McGARRY (9) ni nosotros hemos observado este tipo de alteración. Quizá deba esperarse cuando la intensidad esté demasiado elevada o cuando se prolongue la duración de la aplicación. Hay que advertir, sin embargo, que no hemos realizado ningún estudio retrospectivo sobre los posibles efectos nocivos de la coagulación monopolar en fosa nasal.

Los enfermos tratados con éxito por el procedimiento descrito no precisaron ni ingresar ni un taponamiento suplementario o antibióticos, resultando un ahorro presupuestal importante. La relevancia socioeconómica es trascendental debido a la alta incidencia de epistaxis en urgencias ORL y habida cuenta de la ausencia de bajas laborales prolongadas. Las desventajas, junto a las pérdidas socioeconómicas elevadas, hacen obsoleto el tratamiento clásico de las epistaxis severas ante la posibilidad de un tratamiento eficaz bajo un control endoscópico.

BIBLIOGRAFIA

1. ARRUTI GONZALEZ, ECHEVERRIA ZABALZA, MEDINA SOLA y MUNILLA MONCO: «Tratamiento de epistaxis posteriores con sonda de Foley. Estudio de 235 casos». *Anales ORL Iber.-Amer.,* 5: 527-542, 1989.
2. BERNAL SPREKELSEN, M.: «Coagulación monopolar endoscópica en las epistaxis posteriores». *Acta Otorrinolaring. Esp.,* 42 (3): 177-179, 1991.
3. BORGSTEIN, J. A.: «Epistaxis and the flexible nasopharyngoscope.» *Clin. Otolaryngol.,* 12: 49-51, 1987.
4. FOLCH, D., y DROGUET, M.: «Neumotaponamiento nasal en el tratamiento de las epistaxis». *Anales O.R.L. Iber.-Amer.,* 6: 667-674, 1989.
5. HÄRING, R., y KARAVIAS, T. H.: «Elektrochirurgie. Anwendungsbereiche, Komplikationen, Sicherheitsvorschriften». *Chirurg.,* 49: 209-214, 1978.
6. HEERMANN, J., Jr.: «Endonasale mikrochirurgische Siebbeinausräumung bei Blutdrucksenkung am halbsitzenden Patienten». *HNO,* 30: 180-185, 1982.
7. HEERMANN, J., Jr.: «Intranasales mikrochirurgisches Vorgehen bei Epistaxis der Riechspalte und weitere Eingriffe mit hypotension». *HNO,* 34: 208-215, 1986.
8. LOPEZ-IBOR, L.; LASJAUNAIS, P., y HALIMI, P. H.: «La embolización en el tratamiento de las epistaxis incoercibles». *Acta Otolaring. Esp.,* 35: 279-283, 1984.
9. McGARRY, G.: «Nasal endoscope in posterior epistaxis: A preliminary evaluation». *J. Laryngol. Otol.,* 105: 428-431, 1991.
10. MELCHIOR, H.: «Gefahren der Elektrochirurgie». *Chirurg.,* 46: 370-373, 1975.
11. SEIFERT, R., y HÜLSE, M.: «Klinische Erfahrung mit der Gefäßunterbindung bei unstillbarem nasenbluten». *HNO,* 31: 177-179, 1983.
12. TOLSDORFF, P.: «Blutungsstillung in der Nase mit bipolarer Saug- und Koagulationssonde unter endoskopischer Kontrolle». *Laryng. Rhinol. Otol.,* 64: 394-398, 1985.
13. WANG, L., y VOGEL, D.: «Posterior epistaxis: Comparison of treatment». *Otolaryngol. Head and Neck Surg.,* 89: 1001-1006, 1981.
14. WARD, E.: «Electricity in medicine: Electrosurgery». *Amer. J. Surg.,* 17: 86-90, 1932.
15. WARREN, M. M.; COWAN, J. W.; SMITH, S. A., y ALLEN, C. R.: «Bradycardia during use of the electrocautery». *J. Urol.,* 1: 819-921, 1974.
16. WURMAN, L.; SACK, J.; FLANNERY, J., y PAULSON, T.: «Selective endoscopic electrocauttery for posterior

Afecciones de vías lacrimales

M. BERNAL SPREKELSEN

INTRODUCCION

La reutilización de la vía endonasal como alternativa de abordaje en el tratamiento de la patología de las vías lacrimales ha supuesto una verdadera ampliación de la cirugía endonasal en el campo de la rinología. Ya HEERMANN favoreció el empleo del microscopio para la cirugía endonasal de la vía lacrimal en los años cincuenta (10). La primera mención de la utilización de ópticas rígidas para tales fines data de 1989 (14).

ETIOPATOGENIA DE LOS TRASTORNOS DE LA VIA LACRIMAL

En recién nacidos la estenosis membranosa del canal lacrimonasal a nivel de la válvula de Hasner se observa entre un 25 al 50 por 100 (17) y los drenajes incompletos entre un 50 al 70 por 100 de la población (1). El 85 por 100 de las obstrucciones de la vía lacrimal suele resolverse de manera espontánea hacia el noveno mes de vida (16). La forma de presentación clínica es una secreción purulenta «que sale de los ojos». En la mayoría de los casos es suficiente ejercer presión sobre el saco lacrimal engrosado para abrir la válvula de Hasner o realizar un sondaje e irrigación de las vías lacrimales única para resolver la estasis (3, 17).

Especialmente en la bibliografía antigua (5) se admite la infección rinógena. MESSERKLINGER (15) menciona la posibilidad de una participación de las vías lacrimales con motivo de una sinusitis etmoidal aguda de localización anterior o en el transcurso de una sinusitis crónica con hiperplasia de mucosa en la bóveda del meato inferior, así como en la rinopatía alérgica y vasomotórica, pudiendo contribuir una hiperplasia de la válvula de Hasner o quistes cercanos al óstium del saco lacrimal a una obstrucción mecánica pura. ROSE y cols. (21) tan sólo encuentran en 73 (14 por 100) de 521 casos con dacrioestenosis demostrada, alteraciones radiológicas y clínicas de los senos paranasales.

Los gérmenes más frecuentemente involucrados suelen ser los neumococos o estafilococos. Ha de tenerse presente también una posible micosis, como las actinomicosis (17). Las lesiones iatrógenas probablemente hayan constituido la causa más común, en especial las intervenciones sobre cornetes o meato inferior. En 2.000 intervenciones endonasales sobre el saco lacrimal HEERMANN (9) encontró que en un 10 por 100 había tenido lugar una intervención de Caldwell-Luc un año antes por término medio. Otros autores con una casuística menor también mencionan este hecho (13, 21). En este sentido, resulta interesante el estudio anatómico de FLOWERS y ANDERSON (6), quienes encontraron lesiones del saco lacrimal en un tercio de casos tras las osteotomías laterales en la rinoplastia. DRAF (4), HEMPSTEAD (11), HILGENSTÖHLER (12), OSGUTHORPE y CALCATERRA (16) y WIGAND (26) no hallan en sus casuísticas una incidencia elevada (entre el 0,7 y el 3 por 100) de trastornos lacrimales tras intervenciones endonasales, como por ejemplo la meatotomía a nivel del meato inferior. La lesión del saco lacrimal parece estadísticamente más probable tras la cirugía radical de Caldwell-Luc que tras una meatotomía endonasal. No obstante, esto debe interpretarse cautelosamente, por cuanto la cirugía del saco lacrimal se sigue realizando mayoritariamente por oftalmólogos, no existiendo un control estadístico verdadero acerca de las causas del trastorno en el drenaje. Así por ejemplo, RUPRECHT y cols. (22), oftalmólogos, informan que el 33,9 por 100 de su casuística procede de cirugía ORL nasal. Por el contrario, en nuestra casuística, el grupo de enfermos remitidos por los oftalmólogos padecía mayoritariamente de una epífora o dacriocistitis crónica sin previa cirugía ORL. En un estudio sobre 92 intervenciones endonasales del saco lacrimal, WALTHER (23) encuentra un origen traumático —fracturas mayoritariamente— en un 35 por 100 e infeccioso en un 31 por 100 de los casos. Habiendo quedado obsoleta la intervención de Caldwell-Luc para la cirugía funcional de senos paranasales con la introducción de las técnicas micro o endoscópicas, ha de esperarse un descenso real de las lesiones iatrogénicas de la vía lacrimal. En nuestro colectivo de dacriocistorrinostomías no se encuentran enfermos intervenidos previamente de cirugía ORL, teniéndose en cuenta que el abordaje extranasal de senos paranasales ha quedado abolido en los Servicios de ORL de los que proceden los resultados expuestos (capítulo «Resultados de la dacriocistorrinostomía endoscópica»). Las epíforas

TABLA I: INDICACIONES DE LA DACRIOCISTORRINOSTOMIA ENDOSCOPICA

Epífora crónica.
Dacriocistitis aguda:
— De repetición.
— En fase aguda.
Abscesos saco lacrimal:
— De repetición.
— En fase aguda.
Dacriolito.
Enfermos pendientes de operación de catarata con frecuentes infecciones de vía lacrimal.

secundarias a cirugía endonasal se deben a una mala utilización de las pinzas retrógradas de Ostrum. En nuestro colectivo las epíforas iatrógenas fueron pasajeras. El hecho de que las mujeres sean las más frecuentemente afectadas apoya nuestra hipótesis de una posible irritación crónica de la vía lacrimal por parte de los colorantes contenidos en los maquillajes.

Los tumores de vías lacrimales son raros y generalmente malignos (27). La forma de presentación clínica, una epífora continua o de repetición, frecuentemente con pus debido a una dacriocistitis purulenta subyacente como primer síntoma (2), no difiere mucho de la de una infección crónica reagudizada. Por ello el estudio histológico de la pared medial del saco lacrimal resecada es importante.

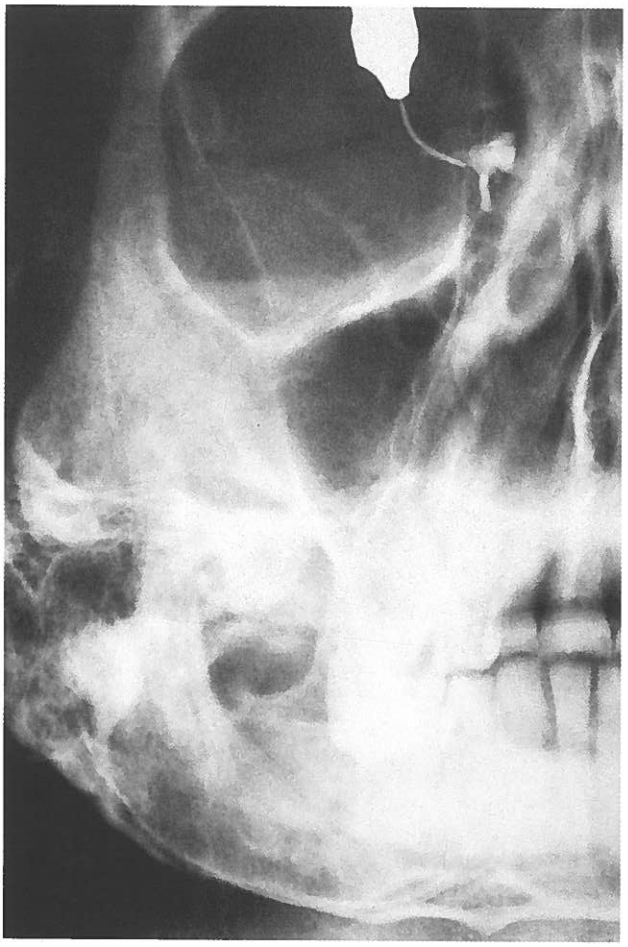

FIG. 1.—*Dacriocistografía derecha con relleno del fundus del saco lacrimal y stop intrasacal. (Ligera extravasación precanalicular de contraste.)*

DIAGNOSTICO E INDICACIONES

La dacriocistorrinostomía está indicada en una epífora crónica debida a un bloqueo permanente o de repetición en el sistema de drenaje, con o sin conjuntivitis recidivantes, en las dacriocistitis agudas de repetición, tras abscesos del saco lacrimal con o sin perforación espontánea a piel, en fase aguda de una dacriocistitis o absceso del saco, en las dacriocistitis y en las dacriocistitis crónicas con formación de un dacriolito. La indicación en las dacriocistitis crónicas no complicadas puede ser relativa, aunque en la práctica diaria muchos pacientes, mayormente mujeres de edad avanzada, están pendientes de un intervención por cataratas que precisa de la eliminación de las condiciones contaminantes inherentes a la infección crónica de la vía lacrimal (tabla I).

Los tumores de la vía lacrimal deben ser intervenidos mediante un abordaje externo. En los casos de tumoraciones exofíticas que sobrepasen los límites anatómicos de la vía lacrimal puede tomarse una biopsia por vía endonasal.

El diagnóstico diferencial debe realizarse previamente con la epífora por una hipersecreción lacrimal idiopática (17).

Aparte de una exploración endoscópica nasosinusal, los test diagnósticos preoperatorios son:

— Comprobación de la permeabilidad de la vía mediante sondaje e irrigación. Técnicamente fácil, pero con el riesgo de producir una vía falsa. Limitación: no indica ni el tipo ni el nivel de estenosis (17), pero puede indicar la existencia de una estenosis presacal cuando la cateterización de las vías lacrimales menores (canalículos) no es posible. Siempre que se logre entrar al menos en saco lacrimal, el pronóstico acerca del resultado quirúrgico es bueno.

— Dacriocistografía (fig. 1) para la visualización radiológica de la vía lacrimal y el posible nivel de estenosis o stop del contraste y con ello del drenaje fisiológico. Se trata de una prueba facultativa, por cuanto la cateterización ya

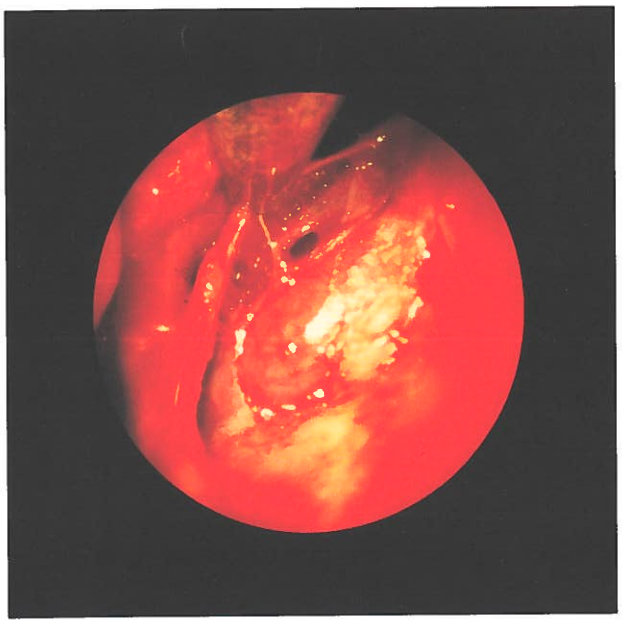

FIG. 2.—*Exposición parcial del saco lacrimal derecho tras un primer fresaje. El hueso restante se reseca mediante pinzas de Citelli o de Kerrison.*

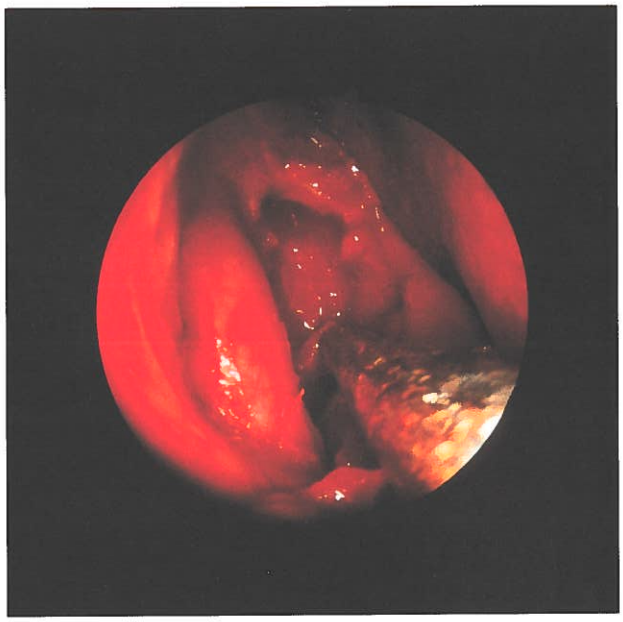

FIG. 3.—*Exposición completa del saco lacrimal derecho que debido a su contenido protruye hacia fosa nasal. El aspirador señala la bulla etmoidal abierta.*

permite verificar si la estenosis es de los canalículos, no influyendo sobre el pronóstico del resultado quirúrgico el conocimiento si el stop del drenaje es a nivel sacal o postsacal. Un dacriolito poco o nada calcificado, por ejemplo, puede dar una falsa imagen de estenosis.

— Ecografía con imágenes «A» y «B» (2) (ver diagnóstico por ecografía en el capítulo de «Ultrasonidos»). Técnica de realización fácil, pero que precisa de una gran experiencia para una interpretación fiable.

— Dacriocistografía digital por sustracción (23). Se trata de una técnica complementaria, pero no imprescindible.

La indicación quirúrgica se apoya sobre todo en la anamnesis y la exploración de sondaje, con o sin dacriocistografía.

TECNICA DE LA DACRIOCISTORRINOSTOMIA ENDOSCOPICA

Se realiza una inspección del meato medio, seguida de una infundibulotomía en los casos con un processus uncinatus procidente en meato medio o indicios de patología inflamatoria en etmoides anterior, ampliándose la cirugía sinusal a la demanda. El cornete medio suele medializarse, resecándose ocasionalmente la cabeza hipertrófica para facilitar el abordaje quirúrgico y las curas posteriores, así como para prevenir las sinequias con la pared lateral. La técnica de drenaje de la vía lacrimal hacia fosa nasal se basa en una modificación personal de la técnica de West (24, 25), Halle (7, 8) y Polyák (19, 20) y consta de los siguientes pasos (1) que se realizan bajo el control visual con la ayuda de una óptica rígida de 30°:

— Resección de un área de mucosa en la pared lateral, aproximadamente a nivel del agger nasi, por delante de la cabeza del cornete medio.

— Fresaje de la pared medial del hueso lacrimal hasta la exposición de una pequeña superficie del saco (fig. 2). Para el fresaje se emplea un pieza de mano angulada, diamantes y fresas de tamaño mediano, bajo irrigación con suero fisiológico, similar a las intervenciones en oído. Exéresis del hueso lacrimal hasta exposición del saco desde el dorso del cornete inferior hasta el fundus del saco con unas pinzas de Citelli o de Kerrison. Alternativamente puede realizarse la exéresis del hueso con gubia y martillo desde la cara anterior del saco. La exposición del fundus del saco constituye el paso clave para la consecución de un drenaje permanente (fig. 3).

— Incisión del saco verticalmente en su cara anteromedial y resección de su pared medial. Inicialmente se empleaba el bisturí falciforme, actualmente un bisturí n.° 11. Para lograr la apertura de la pared medial se prolonga la incisión anterior hacia atrás (cranial y

caudalmente) con una tijerita de Belucci. La resección medial de la pared debe ser lo más amplia posible y debe asegurarse que incluye la zona próxima al fundus. Para ello se utilizan unas pinzas rectas pequeñas de Blakesley que estiran la pared desde su porción superior en dirección al suelo de la fosa nasal.

— Cateterización de la vía a través del canalículo inferior hasta vislumbrar el catéter en fosa con salida a través de la apertura realizada.

La cateterización puede realizarse anteriormente como medida de localización del saco una vez fresado su pared ósea.

En las primeras intervenciones se cateterizaron ambos canalículos al final de la intervención de manera permanente con una sonda de silicona anudada intranasalmente durante cuatro a seis semanas. Observándose idénticos resultados sin la cateterización, la canaliculorrinostomía anular se reserva para los casos de estenosis presacales.

La modificación de la técnica según VEIS-CLAUS-GÜTTICH (28) consiste en abordar el saco anteriormente, resecando una parte del procesus frontalis del hueso maxilar en dirección hacia el saco lacrimal tras la exposición de la cresta piriforme. Esta técnica tiene sus ventajas en narices estrechas y sobre todo en niños. Personalmente no tenemos experiencia en dacriocistorrinostomías infantiles. En los niños existe la dificultad del seguimiento postoperatorio necesario. A nuestro juicio, la intervención estaría indicada ante un absceso de la vía lacrimal. Los demás trastornos de drenaje de la vía lacrimal deben intentar tratarse medicamentosamente a la espera de una resolución espontánea con el crecimiento o mediante la cateterización de la vía.

TRATAMIENTO POSTOPERATORIO

El taponamiento nasal en dedo de guante, suturado en su extremo anterior con una seda gruesa, se fija al dorso nasal para prevenir aspiraciones, retirándose a las veinticuatro-cuarenta y ocho horas, dependiendo del tipo de cirugía complementaria (cornetes, tabique, etmoides anterior).

Los cuidados postoperatorios son diarios al principio, posteriormente cada dos-tres días y aproximadamente a partir de la tercera semana cada cuatro-seis. Durante la primera semana el enfermo tiene proscrito sonarse, como medida de prevención del enfisema. Actualmente se ha reducido el número de curas a una cada tres-cuatro días en los primeros diez-catorce y cada cuatro-seis una vez finalizada la fase costras. A partir del sexto-séptimo día los enfermos realizan enjuagues nasales con solución salina (en concentración decreciente conforme cicatrice, a razón de una cucharada sopera rasa por litro de agua tibia) y en la fase de costras, vahos para el reblandecimiento de las mismas. Tras cada cura se introducen entre 1- 2 cm^3 de Terramicina® (en jeringa de 2 ml. con cánula), que por su consistencia se mantiene *in situ* más tiempo que las cremas. Hasta la tarde del día siguiente a la cura el enfermo no realiza enjuagues ni vahos para evitar la movilización precoz del antibiótico.

Es preciso advertir al enfermo sobre las incomodidades que suponen las aspiraciones repetidas en un campo recién operado, que debido a la formación de bloques de fibrina primero y de costras después difícilmente se consigue anestesiar.

Como buenas medidas coadyuvantes han de mencionarse los masajes en la porción nasal externa correspondiente con la zona de los canalículos para fomentar el drenaje lacrimal hacia fosa nasal, así como el empleo de un colirio tres veces al día para mantener un trasiego constante de líquido. El colirio puede contener antibiótico, aconsejable sobre todo en dacriocistitis purulentas.

En una última fase de granulación y edema nos ha sido muy útil la cauterización química con metacresulen-aldehído fórmico (Albothyl®, Byk Gulden), que se caracteriza por no lesionar epitelio sano, como lo hace el nitrato de plata.

En los casos de cierre espontáneo cicatricial del drenaje, que puede producirse entre la tercera y cuarta semana postoperatoria, se cateteriza nuevamente la vía bajo anestesia local, procediéndose a la extracción de posibles granulaciones o cicatrices perisacales. Es precisamente durante esta maniobra que se aprecia la exéresis de la recubierta de hueso a la altura del fundus.

BIBLIOGRAFIA

1. BERNAL SPREKELSEN, M.: «Cirugía endoscópica del saco lagrimal». En: *Cirugía endoscópica nasosinusal y de vías lagrimales. Libro del año de Otorrinolaringología 1992.* Saned, 58-65, 1993.
2. BLEIER, R., and ROCHELS, R.: «Echographische diagnostik bei nebenhöhlentumoren mit einbruch in die tränenwege». *Laryng. Rhinol. Otol.,* 66: 539-542, 1987.
3. BUSSE, H.; HOLLWICH, F., and JÜNEMANN, G.: «Plastische und rekonstruktive chirurgie der tränenwege». *Berl. Dtsch. Ophtalmol. Ges.,* 77: 111-121, 1980.
4. DRAF, W.: «Die chirurgische behandlung entzündlicher erkrankungen der nasennebenhöhlen. Indikation, operationsverfahren, gefahren, fehler und komplikationen, revisionschirurgie». *Arch. Otorhinolaryngol.,* 235: 133-305, 1982.
5. ECKEL, W.: «Rhinochirurgisch wichtige krankheiten und traumen der tränenwege und sowie ihre operative behandlung». En: Berendes, J.; Link, R., y Zöllner, F. (eds.). *Hals-Nasen-Ohren-Heilkunde in Klinik und Praxis,* 2.ª edición, tomo 2/II. Thieme. Stuttgart, 24.1-24.11, 1977.

6. FLOWERS, R. S., y ANDERSON, R.: «Injury to the lacrimal apparatus during rhinoplasty». *Plast. Reconstr. Surg.,* 42: 577-581, 1968.
7. HALLE, M.: «Dakryocystitis beiderseits mit vereiterung der siebbeinhöhlen von der Nase aus operiert». *Verh. Laryngol-Ges. zu Berlin,* 12.5.1911, 1911.
8. HALLE, M.: «Modifikation der westschen operation». *Verh. Laryngol-Ges. zu Berlin,* 26.1.1912, 1912.
9. HEERMANN, J.: «Endonasale mikrochirurgische resektion der mukosa des sinus maxillaris». *Laryngol. Rhinol. Otol.* (Stuttg.), 53: 938-942, 1974.
10. HEERMANN, H.: «Über die endonasale chirurgie unter verwendung des binokularen mikroskopes». *Arch. Ohr-Nas-Kehlk.-Heilkd.,* 171: 295-297, 1958.
11. HEMPSTEAD, B. E.: «End results of intranasal operation for maxillary sinusitis». *Arch. Otolaryngol.,* 30: 711-715, 1939.
12. HILGENSTÖHLER, G.: *Ergebnisse der operativen behandlung von isolierten kieferhöhlen- und kombinierten kieferhöhlen-siebbein-keilbeinhöhlenentzündungen.* Tesis doctoral. Aquisgrán, 1972.
13. LUND, R., and GARDE, K.: «Transmaxilläre operation für pansinusitis». *Arch. Ohr-Nas-Kehlk.-Heilkd / Z. Hals-Nas-Ohren-Heilkd.,* 160: 170- 177, 1951.
14. McDONOGH, M., and MEIRING, H.: «Endoscopic transnasal dacryocystorhinostomy». *J. Laryngol. Otol.,* 103: 585-587, 1989.
15. MESSERKLINGER, W.: «Endoskopie der nase bei Erkrankungen der tränenwege». En: Hanselmayer, H. (ed.). *Neue Erkenntnisse über Erkrankungen der Tränenwege.* Enke. Stuttgart, 1981.
16. OSGUTHORPE, J. D., and CALCATERRA, T. C.: «Nasolacrimal obstruction after maxillary sinus and rhinoplastic surgery». *Arch. Otolaryngol.,* 105: 264-266, 1979.
17. PAU, H.: «Ophtalmologische aspekte bei tränenwegstenosen». *Otorhinolaryngol. Nova,* 1: 221-226, 1991.
18. PETERSEN, R. A., and ROBB, R. M.: «The natural course of congenital obstruction of the nasolacrimal duct». *J. Pediatr. Ophtalmol. Strabismus,* 15: 246-250, 1978.
19. POLYAK, L.: «Die rhinologische behandlung von erkrankungen von erkrankungen des tränenapparates». *Sammelref. Zentralbl. Laryngol.,* 461, 1912.
20. POLYAK, L.: «Die technik der intranasalen dakryocystostomie». *Arch. Laryng. Rhinol.,* 27: H.3, 1913.
21. ROSE, K. G.; MÜLLER, W., and KÖHLER, U.: «Über die mögliche wechselbeziehung zwischen entzündlichen erkrankungen der nasennebenhöhlen und der ableitenden tränenwege». *Laryngol. Rhinol. Otol.* (Stuttg.), 48: 563-568, 1969.
22. RUPRECHT, K. W.; LEHMANN, W., and KAPP, M.: «Ergebnisse rekonstruktiver tränenwegchirurgie». *Fortschr. Ophtalmol.,* 85: 526-528, 1988.
23. WALTHER, E. K.: «Digitale subtraktionsdakryozystographie bei obstruktiven tränenwegserkrankungen und ihrer operativen behandlung nach Veis-Claus». *Otorhinolaryngol. Nova,* 1: 233-241, 1991.
24. WEST, J. M.: «A window resection of the nasal duct in cases of stenosis». *Trans. Am. Ophtalmol. Soc.,* 12: 654-658, 1909.
25. WEST, J. M.: «Eine fensterresektion des ductus nasolacrymalis in fällen von stenose». *Arch. Laryng. Rhinol.,* 24: 1-4, 1910.
26. WIGAND, M. E.: «Transnasale, endoskopische chirurgie der nasennebenhöhlen bei chronischer sinusitis. II. Die endonasale kieferhöhlen-operation». *HNO,* 29: 263-269, 1981.
27. WILHELM, H. J., and SCHÄTZLE, W.: «Zur diagnostik und therapie der tränenwegserkrankungen». En: Ganz, H., y Schätzle, W. (eds.). *HNO Praxis Heute,* tomo 3. Springer-Verlag. Berlín, Heidelberg, New York, Tokyo, 65-76, 1983.
28. Citado en ZANGE, J.: «Operationen im bereich der nase und ihrer nebenhöhlen». En: Thiel, R. (ed.). *Ophtalmologische Operationslehre.* Thieme. Leipzig, 1091-1246, 1950.

Braquiterapia de cávum y fosas nasales con soporte endoscópico

J. M.ª FABRA y J. CRAVEN-BARTLE

INTRODUCCION

La endoscopia, además de la reconocida utilidad para el seguimiento de los tumores del cávum después del tratamiento radioterápico para despistar una recidiva o guiar una eventual biopsia sobre zona alterada por la radioterapia, juega un importantísimo papel en el tratamiento con braquiterapia de rescate de las recidivas tumorales previamente tratadas con dosis radicales de teleterapia.

La aportación de la endoscopia del cávum en el tratamiento de repesca de estas recidivas tumorales se basa fundamentalmente en la posibilidad de definir, con más precisión que otros métodos, la exacta situación del tumor para delimitar el volumen a tratar con braquiterapia y comprobar la adecuada colocación de los tubos contenedores de las fuentes radiactivas.

METODO

Después de un diagnóstico de recidiva tumoral, si el comité oncológico considera que es posible la braquiterapia de rescate, se procede de la siguiente forma: en el quirófano del Servicio de Oncología se somete al enfermo a una anestesia general bajo intubación, se colocan unas tiras de algodón semiprensado embebidas en una solución de tetracaína y adrenalina al 1:1.000 durante unos diez minutos, con lo que se logra una vasoconstricción de la zona eréctil y una disminución de los reflejos nasocardiopulmonares para facilitar el estudio endoscópico. Una vez localizada la lesión se marca con una o varias semillas de plata, lo que permite la correcta localización radiográfica de la masa tumoral en dos proyecciones.

Se introducen uno o dos tubos plásticos para colocar el material radiactivo en su interior en sendas fosas nasales, dependiendo del área a tratar, y se mantienen en la situación correcta mediante un taponamiento anteroposterior y se controla la correcta situación de todo el sistema mediante la introducción de una sonda marcada en el interior de la sonda nasal y estudio radiográfico en proyecciones ortogonales. Una vez situado en la correcta posición se fija todo el sistema mediante el taponamiento, puntos, etc., y se traslada al paciente a una habitación radioprotegida donde, previo estudio dosimétrico informatizado, se sustituye la carga marcadora por la definitiva, siguiendo las normas de radioprotección de braquiterapia con carga diferida.

La exploración endoscópica dentro de este campo no sólo es útil para el tratamiento radioterápico de rescate de las recidivas tumorales de cávum, sino también en los casos en que está indicada, la braquiterapia primaria de los tumores de las fosas y del cávum.

Hemos practicado siguiendo esta metódica ocho braquiterapias de rescate de recidivas rinofaríngeas y cinco braquiterapias primarias de tumores de septum con unos resultados esperanzadores.

BIBLIOGRAFIA

CRAVEN-BARTLE, J.; CANALS, R.; MAJO, J.; GUEDEA, F.; LOPEZ-POUSA, A.; QUER, M.; FABRA, J. M., y SULERAS, A.: Abstract. 4th European Conference on Clinical Oncology, 1987.

CHEN, M. S.; LIN, F. J.; HUANG, M. J.; WANG, P. W.; TANG, S.; LEUNG, W. N., y LEUNG, W.: «Prospective hormone study of hypothalamic-pituitary function in patients with naso-pharyngeal carcinoma after high dose irradiation». *Jpn. J. Clin. Oncol.,* 19 (3): 265-270, 1989.

FEEHAN, P. E.; CASTRO, J. R.; PHILLIPS, P.; COLLIER, J. M.; DAFTARI, I., y FU, K.: «Recurrent locally advanced naso-pharyngeal carcinoma treated with heavy charged particle irradiation». *Int. J. Radiat. Oncol. Biol. Phys.,* 23 (4): 881-884, 1992.

GUEDEA, F.; ISERN, J.; BLANCO, R.; VEGA, M.; FABRA, J. M.; CRAVEN-BARTLE, J.; ANDRES, L.; QUER, M., y LOPEZ-POUSA, A.: «Nasopharyngeal carcinoma in young patients». *Bull. Cancer/Radiother.,* 80: 61-63, 1993.

LATINI, P.; PANIZZA, B. M.; CHECCAGHNI, F.; MARANZANO, E.; ARISTEI, C., y PERRUCCI, E.: «La curieterapia endocartaria dei tumori della rinofaringe dopo radioterapia esterna». *Radol. Med.,* 1-2: 143-146, 1991.

PRYZANT, R. M.; WENDT, C. D.; DELCLOS, L., y PETERS, L. J.: «Re-treatment of nasopharyngeal carcinoma in 53 patients». *Int. I. Radiat. Oncol. Biol. Phys.,* 22 (5): 941-947, 1992.

TEO, P.; TSAO, S. Y., y LEUNG, S. F.: «Afterloading intracavitary radiation treatment of nasopharyngeal carcinoma. Description of a technique and preliminary treatment results». *Acta Oncol.,* 28 (4): 525-527, 1989.

WANG, C. C.: «Improved local control of nasopharyngeal carcinoma after intracavitary brachytherapy boost». *Am. J. Clin. Oncol.,* 14 (1): 5-8, 1991.

WOLF, C. D.; GIRI, P. G., y CYTACKI, E. P.: «A unique nasopharynx brachytherapy technique». *Med. Dosim.,* 15 (3): 133-136, 1990.

Descompresión orbitaria

J. M. FABRA

El tratamiento quirúrgico de la orbitopatía maligna de Graves-Basedow se basa en la actualidad fundamentalmente en dos técnicas, la descrita por Walsh-Ogura, que combina las técnicas de Hirsh-Urbanek y Sewall, empleando una vía transantral y practicando incisiones radiales de la periórbita, y la técnica Kronlein, consistente en la extirpación de la pared lateral de la órbita y que constituye un método complementario cuando la técnica de Walsh-Ogura no proporciona un resultado funcionalmente suficiente.

Varios autores han publicado grandes series de pacientes tratados con la operación de Walsh-Ogura y en la actualidad ésta es la intervención quirúrgica más utilizada para la descompresión orbitaria. Tiene las ventajas de proporcionar el mayor espacio utilizando las fuerzas de la gravedad, la de ser extracraneal y la de evitar incisiones faciales. La morbilidad es baja, comparable a la de las intervenciones de Cadwell-Luc, de Pietrantoni y de Lima. Suele lograrse una reducción inmediata de la proptosis de 4 a 7 mm que puede mejorar en 1 ó 2 mm más durante los dos o cuatro meses siguientes. La visión suele mejorar de manera espectacular en las primeras horas de la operación.

La intervención se realiza bajo anestesia general. En el primer tiempo quirúrgico se coloca al paciente en decúbito supino con la cabeza ligeramente en extensión.

No se tapan los ojos, pero durante la intervención se lavan frecuentemente con lágrimas artificiales para evitar la desecación de la córnea.

Se efectúa una incisión clásica de Cadwell-Luc y se crea una antrostomía muy amplia en forma de raqueta a expensas de la rama ascendente del maxilar que permitirá un mejor abordaje transantral del etmoides. Se conserva siempre una pequeña placa ósea que rodea la salida del paquete infraorbitario para evitar neuralgias. En general se extirpa la totalidad de la mucosa para disminuir la hemorragia peroperatoria. Antes de abrir el etmoides se practica una meatotomía inferior que debe ser lo más grande posible, pero respetando el orificio de desembocadura del conducto lacrimonasal. A partir de aquí se inicia el segundo tiempo quirúrgico. Se coloca la cabeza en hiperextensión y bajo control microscópico abordamos el etmoides por detrás de la fosita de Vilar Fiol y del orificio de drenaje del seno maxilar justo a nivel de la superficie de contacto etmoidomaxilar, previamente valorada con el estudio cuidadoso de la tomodensitometría en cortes axiales y coronales. El objetivo es vaciar las celdillas etmoidales que están en relación directa con la órbita para crear un espacio etmoidal que pueda ser ocupado por la grasa intraorbitaria.

En este tiempo de la intervención es extremadamente útil el uso del endoscopio de 25°, que tanto por vía transantral como trasnasal permite realizar un vaciado completo del etmoides orbitario conservando la lámina papirácea del etmoides, la fijación del cornete medio y el techo del etmoides.

El tercer tiempo de la intervención se inicia con la localización del relieve del trayecto del paquete infraorbitario que es siempre muy visible y ocasionalmente dehiscente. Se inicia la fractura del piso de la órbita con el osteotomo recto de Cottle de 4 mm justo por detrás de la salida del nervio infraorbitario y se va siguiendo el borde interno de la totalidad del relieve que forman estas estructuras. Con el despegador recto de Cottle se diseca el piso de la órbita de la periórbita, evitando cuidadosamente su rotura (fig. 1). Una vez eliminado el piso de la

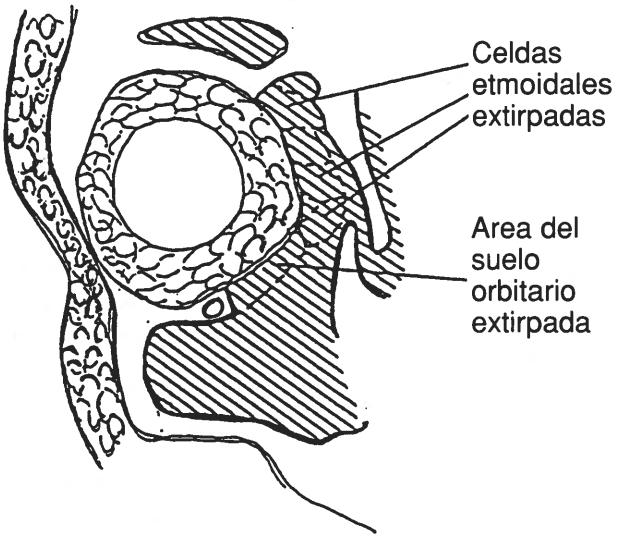

FIG. 1.

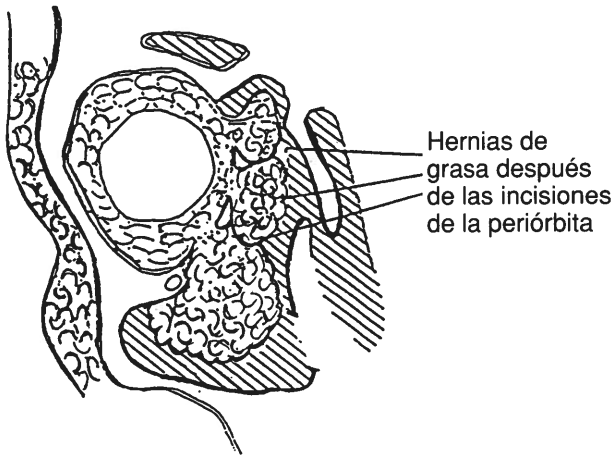

FIG. 2.

órbita, con la parte roma del despegador de Howard, se fractura la lámina papirácea. Aquí de nuevo el uso del endoscopio de 25° permite un mejor control de la exéresis de la totalidad de la pared etmoidoorbitaria. Aunque el piso de la órbita puede eliminarse por fuera del conducto infraorbitario, con ello no aportamos prácticamente ninguna ventaja y sí dos importantes inconvenientes: la neuralgia yatrogénica del infraorbitario y el riesgo de mayor grado de diplopía postoperatoria.

Una vez expuesta la totalidad de la periórbita maxiloetmoidal, se efectúan unas incisiones radiales de la misma con un bisturí falciforme o del 11. Cuatro o cinco incisiones suelen ser suficientes. La primera se realiza en la parte más alta de la periórbita etmoidal, otra en la parte media-baja de la misma y finalmente se realizan dos o tres incisiones radiales anteroposteriores en la periórbita maxilar procurando que la más externa siga el trayecto del paquete infraorbitario (fig. 2). La grasa orbitaria se hernia y ocupa con mucha facilidad el espacio etmoidomaxilar. Con la ayuda de unas pinzas se facilita esta herniación intentando igualar las proptosis para intentar un beneficio estético, aunque nosotros sólo practicamos esta intervención cuando existe una grave lesión por compresión del nervio óptico.

Los resultados de nuestros casos descompresivos siguiendo la técnica de Walsh-Ogura descrita han sido uniformemente favorables. Pacientes con pérdida de la visión tratados antes de que se presente papiledema suelen recuperar una visión útil en las primeras veinticuatro horas. Hay una disminución media del exoftalmo del orden de 4 a 5 mm, casi siempre con mejora del cierre de los ojos y una curación absoluta en los casos que existan luxaciones del globo ocular del lecho orbital. Al devolver el globo ocular a una posición anatómica más correcta disminuye la tracción sobre los músculos ya hinchados y engrosados por la miopatía secundaria a la orbitopatía maligna de Graves-Basedow.

En el postoperatorio inmediato puede aparecer o agravarse una diplopía, aunque su recuperación es frecuentemente muy rápida.

La técnica de Walsh-Ogura es en la actualidad la más utilizada en la descompresión orbitaria y en nuestras manos la posibilidad de disponer de un equipo completo de endoscopia quirúrgica nos ha facilitado la correcta y segura realización de la misma. Ya hemos hablado del valor del control endoscópico en los diferentes tiempos que hemos descrito y creemos que la técnica se puede realizar totalmente bajo control endoscópico por vía transnasal tal como defiende Kennedy como vía de elección, pero nosotros preferimos la técnica puramente endoscópica siguiendo a Stammberger en los casos en que por una razón u otra no fuere posible un abordaje por la vía transantral de Walsh-Ogura con soporte microscópico y endoscópico.

BIBLIOGRAFIA

ANDERSON, R. L., y LINBERG, J. V.: «Trasorbital approach to descompression in Graves' disease». *Arch. Ophthalmol.,* 99: 120-124, 1981.

BAHN, R. S., y cols.: «Diagnosis and management of Graves' ophthalmopathy». *Journal of Clinical Endocrinology and Metabolism,* 1990.

CALCATERRA, T. C., y THOMPSON, J. W.: «Antral-etmoidal descompression of the orbit in Graves' disease: Ten years' experience». *Laryngoscope,* 90: 1941-1949, 1980.

DELYSE, R. B.; TSE, D. T., y FARRIS, B. K.: «Ophtalmic complications of sinus surgery». *Ophthalmology,* 97: 612-619. 1990

GARRITY, J. A., y cols.: «Compression and descompression of orbital contents in Graves' ophthalmopathy». *Acta Endocrilógica,* 121 (suppl. 2): 160-168, 1989.

ZGLICZYRISKI, S., y cols.: «Treatment for severe Graves' ophtalmopathy; a three-stage management: Corticotherapy, retrobulbar irradiation, and transantral descompression». *Acta Endocrinológica,* 121 (suppl. 2): 169-178, 1989.

WALSH, T. E., y OGURA, J. H.: «Transantral orbital descompression for malignant exophtalmos». *Laryngoscope,* 67: 544-549, 1957.

Descompresión del nervio óptico

H. MASSEGUR

En los casos de traumatismos craneales con afectación del nervio óptico, las actuaciones que suelen llevarse a cabo son:

— Conducta expectante
— Tratamiento médico
— Tratamiento médico combinado con tratamiento quirúrgico.

El tratamiento quírugico realizado hasta el momento era un abordaje transnasal bajo control microscópico, pero en la actualidad es posible realizarlo mediante la técnica endoscópica.

Las indicaciones para la descompresión del nervio óptico son:

— Traumatismos
— Endocrinopatía osteopática
— Neuropatía isquémica del nervio óptico.
— Displasia fibrosa.
— Neuropatía aguda del nervio óptico asociada con necrosis aguda de la retina.
— Osteopetrosis.

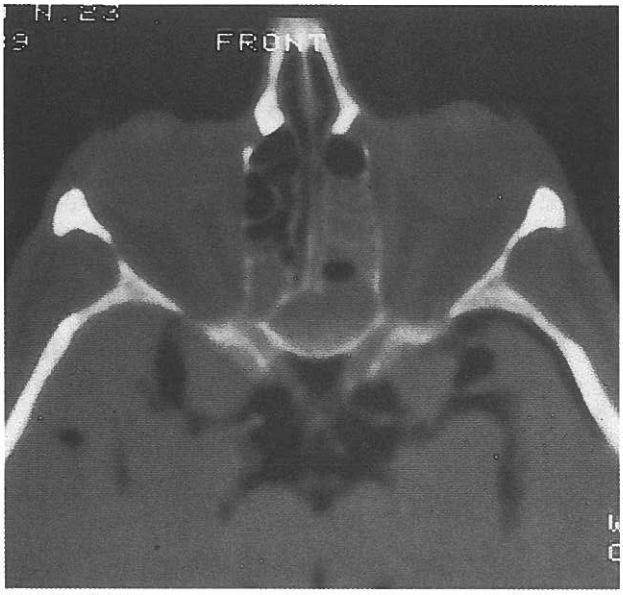

FIG. 1.—*TC axial de cadáver en el que puede apreciarse el trayecto del nervio óptico, el quiasma óptico y su relación con los senos esfenoidales.*

Cuando existe una sección completa no es posible su reparación, en cambio cuando se produce una compresión por hematoma o edema cabe la posibilidad de realizar una descompresión.

La técnica que se utiliza es la de la esfenoidectomía con conservación del cornete medio. Una vez en el interior del seno esfenoidal se identifican los relieves de la carótida y el nervio óptico (fig. 1) (en un 12 por 100 de casos la protusión del nervio óptico se encuentra en el interior de una celda de Onodi). A unos 10 mm. de distancia del canal óptico se extirpa la lámina papirácea procurando no dañar la periórbita para evitar que la herniación de la grasa orbitaria ocupe el campo operatorio. El hueso del canal óptico, en la mayoría de los casos, es muy duro, por lo que es conveniente realizar un fresado del mismo o utilizar curetas para liberar el nervio. (Existe una fresa angulada diseñada por H. Stammberger.) La liberación se realiza en un ángulo de 180°. Es discutible la necesidad de abrir la vaina neural puesto que está en continuidad con el cerebro y se producen pérdidas de líquido cefaloraquídeo. En caso de que se abra se procurará sellarla con cola de fibrina. Una vez realizada la descompresión del nervio se realizará una descompresión orbitaria por apertura de la periórbita.

Las ventajas que ofrecería esta técnica serían: menor morbilidad, resultados cosméticos excelentes, descompresión en 180° del canal óptico respeto de las fibras olfatorias y reducción del tiempo de intervención.

Por tanto, la vía endoscópica está ofreciendo día a día nuevas expectativas que, dada la poca experiencia a nivel mundial, deben aceptarse con reservas, pero no cabe duda que con las mejoras técnicas será posible, a medio plazo, intervenir con una mínima morbilidad en zonas que hasta ahora solamente eran accesibles por grandes abordajes.

BIBLIOGRAFIA

1. LUXEMBERGER, W.' JEBELES, J. A., y STAMMBERGER, H.: *Endoscopic optic nerve descompression. The Graz experience.* Poster en Current Trends, Controversies, and Perspectives in Rhinology and Sinus Surgery. New York, 1994.
2. STAMMBERGER, W., y HILLEN, B.: «Optic Nerve Descompression». *Videorevista ORL,* n.° 12, 1993.

Rinolicuorrea

M. BERNAL SPREKELSEN

La existencia de una comunicación entre endocráneo y fosa nasal, con o sin pérdida de LCR, entraña el riesgo de una meningitis ascendente, de un neumoencéfalo o de un absceso epidural o cerebral. A diferencia de las fístulas de LCR hacia mastoides u oído medio, que en condiciones normales son estériles, la probabilidad de una de las complicaciones mencionadas es alta, dado que las fosas nasales están contaminadas de manera fisiológica. El tramiento conservador en espera de un cierre espontáneo de la fístula, no exento de los riesgos citados, y especialmente de padecer una meningitis después de muchos años, constituye, en nuestra opinión, un tratamiento de resultados no predecibles. Por ello coincidimos plenamente con BENEDICT y SCHULTZ-COULON (2) en que no debe plantearse si se cierra o no el defecto, sino cómo debe realizarse.

Así, STAMMBERGER (17) menciona que durante la endoscopia de las fosas observó defectos de la rinobase recubiertos con mucosa a través de la cual se vislumbraba el LCR fluorescente tras una inyección intratecal de fluoresceína.

Básicamente ha de distinguirse entre una licuorrea traumática, iatrogénicas inclusive, las licuorreas de origen no traumático y la espontánea.

1. Las licuorreas de origen traumático no se registran en numerosas ocasiones debido a que la gravedad del estado general exige medidas vitales. Pero aun observándose una rinolicuorrea, la fístula puede encontrarse en oído medio, drenando el LCR a través de la trompa. La frecuencia de rinolicuorrea tras un TCE se cifra entre 1,6-6 (7), 2-5 (13t) y 20-50 por 100 (5). Si bien la gravedad de muchos traumatismos puede hacer presuponer de entrada la existencia de una fístula, la pérdida de LCR puede verse impedida por esquirlas óseas, un edema cerebral o el taponamiento nasal. Otro aspecto a tener en cuenta es que la fístula puede hacer su aparición semanas o meses después del traumatismo. El sitio predilecto de las fracturas frontobasales lo constituyen la pared posterior del seno frontal, el ángulo frontoetmoidal y el techo etmoidal (18).

La fístula iatrogénica, debido a la cirugía sobre la base anterior del cráneo, por abordajes externos o endonasales, presenta la ventaja del rápido reconocimiento de su localización, además de poder cerrarse en la misma intervención por cualquiera de ambas vías.

Su frecuencia es relativamente baja en comparación con el número de procedimientos quirúrgicos realizados (ver capítulos de «Complicaciones de la cirugía endoscópica nasosinusal» y «Resultados de la cirugía nasosinusal»).

2. La licuorrea no traumática se debe sobre todo a problemas de hipertensión endocraneal secundaria a tumores expansivos intra y también extracraneales y a un hidrocéfalo. Otros procesos patológicos sin hipertensión endocraneal asociados a rinolicuorreas son las malformaciones congénitas, como los celes de meninges o los cerebrales, erosiones óseas de origen osteomielítico (9) o por atrofias, por ejemplo, por osteomas frontales que erosionan la pared posterior.

La rinolicuorrea espontánea es una entidad con probable origen en un defecto congénito de la base del cráneo, más frecuentemente a nivel de la lámina cribosa (3) y en las paredes del seno esfenoidal (2), afectando preferentemente a mujeres (3).

3. La sospecha clínica se establece ante una rinorrea acuosa tras un traumatismo. Cuando la fístula se encuentra abierta, se puede observar endoscópicamente la pulsación de un reflejo luminoso (signo de Nowotny). Ciertas posturas corporales pueden incrementar la pérdida de LCR, como la flexión del tórax para atarse los zapatos, o maniobras como la de Queckenstedt, presionando sobre las venas jugulares (Test de Briant), o la de Valsalva, que aumentan la presión intracraneal. En casos de licuorrea subclínica o de rinolicuorrea asociada a epistaxis o mezclada a una rinorrea acuosa, lágrimas, saliva o incluso secreciones de quistes maxilares (9), no debe indicarse una operación sin la confirmación a través de un análisis del líquido. Debe sospecharse casi obligadamente la existencia de una comunicación con el endocráneo ante una meningitis purulenta tras un traumatismo reciente. También las meningitis purulentas repetidas, incluso sin traumatismo previo (8), aunque ocurra años después del mismo, deben hacer sospechar de una fístula encubierta o de la existencia de únicamente una cubierta de mucosa sobre una perfora-

ción antigua que, si bien no permite la salida de LCR, sí permite el paso de gérmenes hacia el endocráneo. La aparición de un neumoencéfalo es un signo patognomónico de una fístula, incluso si no se observa pérdida de LCR con el test de fluoresceína (8). El diagnóstico diferencial clínicamente más difícil es con la rinitis serosa (8).

La sospecha clínica debe apoyarse obligadamente en una exploración radiológica complementaria de una TC en sentido coronal para estudiar la frontobase.

4. El espectro de técnicas existentes para confirmación del diagnóstico es muy variado (9):

a) *Químico.* Basado en la determinación del contenido en glucosa y proteínas de la secreción. Clásicamente se decía que la licuorrea era probable cuando la concentración de glucosa era mayor al 40 por 100 y de proteínas menor al 100 por 100, pero nunca mayor al 200 por 100 (9). Dado que las secreciones nasales están sujetas a variaciones de la concentración de proteínas (4), el método no es fiable.

b) *Marcaje LCR:*

— *Contraste Rx.* Aplicación intratecal para marcaje y visualización mediante una TC. Tiene la desventaja de posibles reacciones alérgicas al contraste.

— *Isótopos radiactivos.* Técnicamente engorroso. Posibilidad de falsos positivos o de dificultad en la interpretación por alteraciones de la circulación del LCR secundarias al traumatismo (12).

— *Colorantes.* Fluoresceína sódica. Es el método clínico de elección para la verificación de una fístula. Fue introducido en el año sesenta (6) y desarrollado por MESSERKLINGER (8) y SIMON (16). Consiste en la aplicación suboccipital de 1 cm^3 o lumbar de 2 cm^3 de una solución de fluoresceína sódica al 5 por 100 (17). Mediante una óptica rígida de 30° se realiza una endoscopia con luz azul o con filtro azul para estudiar las fosas, el techo etmoidal y las trompas. La fluorescencia es visible a una concentración de hasta 1: 10 millones (17). El LCR se reconoce por su coloración verde-amarillenta.

Una epistaxis enmascara el LCR marcado, por lo que la técnica no está indicada en recién traumatizados (9).

En los casos que no se logre objetivar la licuorrea puede introducirse una esponja de merocel en la rima olfactoria y meato medio, que se retira a las veinticuatro horas, tiempo durante el cual ha podido retener posibles secreciones. La esponja se observa bajo luz azul en búsqueda de la coloración verde-amarillenta. En los recién traumatizados la permanencia de la esponja no debe superar las seis horas como medida preventiva de una meningitis ascendente (9).

STAMMBERGER (17) hace algunas advertencias para prevenir complicaciones en la utilización de este método, que en su servicio ha dado excelentes resultados en más de 800 casos. Así, recomienda no aplicar más de 0,5 ó 1 ml., según el peso corporal, no sobrepasar la concentración recomendada del 5 por 100 y sobre todo no usar la fluoresceína de aplicación externa o aquella en ampollas por su contenido en conservantes. Por ello fabrica la solución a base de polvos de fluoresceína sódica (Lab. Merck, producto n.° 3.992) mezclado con agua destilada, que es microfiltrada y esterilizada a 100° C durante treinta minutos. La solución debe desecharse a las cuatro semanas y puede guardarse a temperatura ambiental normal (17).

c) *Métodos específicos:*

Se basan en la determinación de proteínas específicas del LCR.

Para ello se precisa recolectar una mínima cantidad de LCR mediante el procedimiento de la esponja arriba indicado. En los traumatismo antiguos, sin licuorrea llamativa continua o provocable, así como en las rinorreas acuosas espontáneas, el enfermo puede llevarse un pequeño recipiente (tubito de Eppendorf) a casa para coleccionar las secreciones.

El método más específico consiste en la determinación de la $ß_2$-transferrina mediante la electroforesis con immunofijación (1, 14, 15), y su modificación, según OBERASCHER y ARRER (10, 11), consistente en la electroforesis en agarosa-gel con immunofijación y coloración del complejo immunológico con solución de nitrato de plata. Su aplicación es sumamente útil en el diagnóstico diferencial de las secreciones, ya que sólo el LCR contiene dos bandas de transferrina: la $ß_1$, al igual que en suero, lágrimas, saliva, secreciones nasales, y la $ß_2$. La especificidad de esta técnica permite determinar niveles de concentración de LCR del orden de un microlitro, equivalente a aproximadamente 1/50 parte de una gota (9). Por ser una técnica no invasiva constituye un excelente test de cribaje.

El tratamiento de las fístulas de LCR ha sido abordado en el capítulo de «Complicaciones de la cirugía endoscópica nasosinusal».

BIBLIOGRAFIA

1. BAUER, K.: «Immunfixation». *Berichte der ÖGKC,* 5: 175-177, 1982.
2. BENEDICT, M., y SCHULTZ-COULON, H. J.: «Spontane rhinoliquorrhoe». *HNO,* 30: 1-7, 1991.
3. BRÜNER, M.: «Ein Beitrag zur Definition der spontanen Rhinoliquorrhoe». *HNO,* 27: 232-236, 1979.

4. EICHNER, H.; BEBEHANI, A. A., y HOCHSTRAßER, K.: «Nasensekretdiagnostik-aktueller Stand. Normalwerte». *Laryng. Rhinol. Otol.,* 62: 561-564, 1983.
5. DIETZ, H.: *Die frontobasale Schädel-Hirnverletzung.* springer. Berlín, New York, Heidelberg, 1970.
6. KIRCHNER, F. R., y PROUD, G. O.: «Method for the identification and localization of cerebrospinal fluid rhinorrhea and otorrhea». *Laryngoscope,* 70: 921-931, 1960.
7. KLEY, W.: «Die unfallchirurgie der schädelbasis und der pneumatischen Räume». *Arch. Klin. Exp. Ohr-Nas.-Kehlk.-Heilk.,* 191: 1, 1968.
8. MESSERKLINGER, W.: «Nasenendoskopie: Nachweis, Lokalisation und Differentialdiagnose der nasalen Liquorrhoe». *HNO,* 20: 268-270, 1972.
9. OBERASCHER, G: «Diagnostik der Rhinoliquorrhoe». *European Arch. Oto-Rhino-Laryngol.,* suppl. 1993/I: 347-361.
10. OBERASCHER, G., y ARRER, E.: «Immunologische Liquordiagnostik mittels $ß_2$-Transferrin-Grundlagen und Methodik». *Laryng. Rhinol. Otol.,* 65: 158-161, 1986.
11. OBERASCHER, G., y ARRER, E.: «Erste klinische erfahrungen mit $ß_2$-Transferrin bei oto- und Rhinoliquorrhoe». *HNO,* 34: 151, 1986.
12. OTTO, H. M.; BOCK, W. J.; POLL, W.; SAUER, J., y STRÖTGES, M. W.: «Die Leistungsfähigkeit der Szintigraphie bei der Diagnostik von Liquorfisteln». *Fortschr. Röntgenstr.,* 118: 641-645, 1973.
13. PROBST, Ch.: *Frontobasale Verletzungen.* Huber. Bern, 1971.
14. RITCHIE, F. R., y SMITH, R.: «Immunofixation. I: General principles and applications to agarose gel electrophoresis». *Clin. Chem.,* 22: 497-501, 1976.
15. RITCHIE, F. R., y SMITH, R.: «Immunofixation. II: Application to typing of alpha-1-antitrypsin at acid pH». *Clin. Chem.,* 22: 1935-1939, 1976.
16. SIMON, H.: «Die Fluoresceinprobe zur Diagnostik der oto- und rhinogenen Liquorfistel». *Laryng. Rhinol. Otol.,* 59: 54-60, 1970.
17. STAMMBERGER, H.: «Komplikationen entzündlicher Nasennebenhöhlenerkrankungen einschließlich iatrogen bedingter komplikationen». *European Arch. Oto-Rhino-Laryngol.,* suppl. 1993/I: 62-95.
18. WILHELM, H. J.: «Frontobasale frakturen aus rhinochirurgischer Sicht». En: Wilhelm, H. J., y Schätzle, W. (eds.). *Kopftrauma aus interdispziplinärer Sicht.* TM-Verlag. Bad Oeynhausen, 1984.

Hipófisis

M. BERNAL SPREKELSEN

El abordaje endoscópico de la hipófisis tiene un condicionante anatómico en la necesidad de una buena neumatización del seno esfenoidal. En principio, el abordaje es parecido al transeptal, pero ligeramente oblicuo.

Las indicaciones de la cirugía endoscópica serán las mismas que las de la vía transeptal. Es importante que los tumores de hipófisis no tengan extensión parasellar.

Técnicamente se precisa de una pieza de mano alargada y ligeramente acodada, junto a pinzas de Kerrison de mordidas diferentes, que permitan fresar y resecar el hueso bastante duro del suelo de la fosa hipofisaria, por detrás del quiasma óptico, así como la coagulación para las hemorragias arteriales de fosa nasal posterior.

La ampliación del campo quirúrgico se consigue mediante la resección de la parte más posterior del vómer, creando previamente colgajos de mucosa septal de base superior o inferior, que son reposicionados sobre el relleno (grasa suprapúbica, fascia lata o músculo) del seno esfenoidal. Para no entorpecer las maniobras del instrumental quirúrgico, la óptica puede introducirse por la fosa nasal contralateral.

La localización del seno esfenoidal se realizará tanto por vía paraseptal (más segura) como transetmoidal, dado que debe identificarse el relieve correspondiente al recorrido del nervio óptico. En los casos que este relieve no sea prominente puede exponerse desde etmoides posterior el contralateral.

El cierre del seno esfenoidal con grasa suprapúbica, fascia lata o músculo debe realizarse con cola de fibrina y a cierta presión para prevenir la licuorrea iatrógena. Los colgajos de mucosa septal deben colocarse encima y apoyarse con un taponamiento en dedo de guante largo.

En el postoperatorio inmediato el enfermo no debe realizar esfuerzos que incrementen la presión intracraneal.

Hasta ahora no se tenía conocimiento de ninguna publicación al respecto.

CONTRAINDICACIONES

M. Bernal

Contraindicaciones

M. BERNAL SPREKELSEN

El espectro quirúrgico de la cirugía endoscópica se ha desarrollado paralelamente a la adecuación del instrumental y sobre todo a la creciente experiencia quirúrgica. Como hemos indicado en el capítulo anterior, la lista de patología potencialmente accesible únicamente por vía endonasal se ha ido incrementando en los últimos años. Aun así, existen afecciones nasosinusales que siguen precisando un abordaje exclusivamente externo y como mínimo un abordaje quirúrgico combinado endonasal-externo.

La tabla I enumera las contraindicaciones.

CONTRAINDICACIONES

Tumores malignos

Salvo la biopsia de un masa sospechosa de malignidad en fosas o senos, la cirugía de tumores malignos cuyos márgenes no son valorables endoscópicamente, son subsidiarios de un abordaje externo clásico, al igual que los tumores malignos de vías lacrimales.

La biopsia diagnóstica de tumores en seno maxilar es quizá una de las pocas indicaciones de la endoscopia a través de fosa canina.

En aquellos casos en los que la tumoración pueda extraerse por completo, por su escaso tamaño o por estar pediculada, en el sentido de una biopsia-excisión, ha de esperarse el resultado del estudio anatomopatológico de sus bordes para decidir el procedimiento definitivo.

En situaciones aisladas puede revalorarse la contraindicación. Como ejemplo citamos el caso de una enferma de ochenta y dos años, intervenida con anterioridad por un carcinoma adenoide quístico por un abordaje paralateronasal que presentaba cinco años después una masa plana localizada en el ángulo maxiloetmoidal con infiltración de lámina papirácea y periórbita hasta el espacio retromaxilar. La TC (fig. 1) apenas muestra una alteración, pero la biopsia confirmó una recidiva. La figura 2 corresponde a la imagen endoscópica de la tumoración. Debido al lento crecimiento de estos tumores, y teniendo en cuenta la edad de la enferma, se decidió una resección de la lámina papirácea y periórbita, sin exenteración del globo. Después de doce meses la enferma se encuentra sin molestias, con la agudeza visual del lado inalterada y sin evidencia clínica de crecimiento tumoral.

En tumores grandes e inoperables, pendientes de un tratamiento con quimioterapia y/o radioterapia, la cirugía endoscópica puede actuar paliativamente teniendo como finalidad la reducción de la masa tumoral («debulking»), en un intento de apoyo a la acción de los demás tratamientos.

TABLA I: CONTRAINDICACIONES

1. Tumores malignos.
2. Osteomas frontales grandes y/o laterales.
3. Papiloma invertido «T3» y «T4» («Tumores benignos»).
4. Tumores de la vía lacrimal.
5. Complicaciones endocraneales de sinusitis frontal.
6. Osteomielitis senos frontal/maxilar.
7. Muco-(pio-)celes laterales seno frontal.
8. Meningoceles grandes.

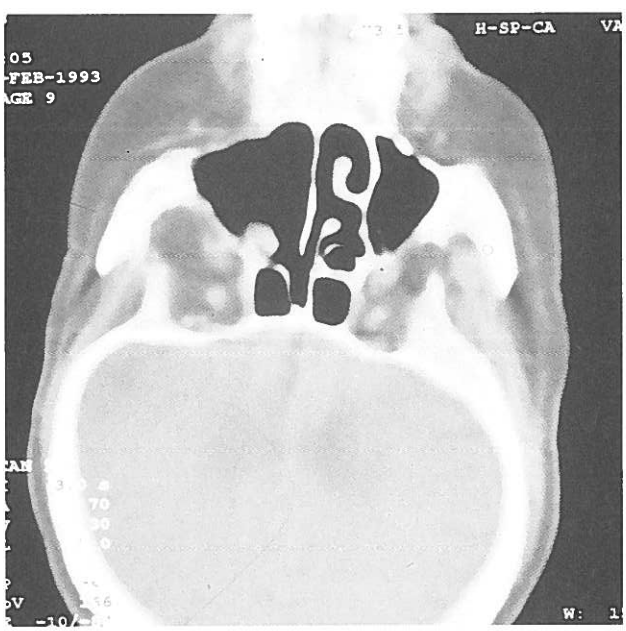

FIG. 1.—*TC coronal de enferma de ochenta y dos años con una recidiva en ángulo maxiloetmoidal izquierdo de un carcinoma adenoideoquístico.*

FIG. 2.—*Imagen endoscópica (30°) de la tumoración exofítica situada en el ángulo maxiloetmoidal. La punta del aspirador señala el borde interno de la pared posterior del seno maxilar, que queda externamente.*

FIG. 4.—*Imagen de un proceso osteomielítico del seno frontal a punto de una perforación cutánea espontánea, pendiente de un abordaje combinado.*

Osteomas frontales grandes o lateralizados

Su extracción por vía endoscópica puede presentar problemas técnicos debido a tamaño o su localización (fig. 3). Los osteomas de mayor tamaño podrían extirparse en el caso de una buena neumatización del seno en sentido anteroposterior a través de un fresaje completo del suelo. Idénticos problemas técnicos se presentan en los muco-(pio)celes frontales de localización en el receso externo.

Complicaciones endocraneales/osteomielitis

Tanto las complicaciones endocraneales con origen en el seno frontal como las osteomielitis del mismo seno (fig. 4) y del maxilar son técnicamente inabordables por vía endoscópica. En las primeras cabe esperar una erosión de la pared posterior hacia fosa craneal anterior, que es subsidiaria de un cierre por abordaje osteoplástico, combinable con una limpieza endonasal del receso frontal. Además del tratamiento medicamentoso con un antibiótico de alta penetración en tejido óseo, como la clindamicina, las osteomielitis precisan una amplia exposición y fresaje del hueso afectado hasta la aparición de vasos que llevan sangre roja. Para ello en el fresaje se precisa una exposición amplia que la endoscopia no puede asegurar.

FIG. 3.—*Radiografía de Waters que muestra un osteoma del seno frontal con una extensión lateral, subsidiario de un abordaje osteoplástico.*

Meningoceles grandes

Mientras que los meningoceles pequeños son abordables por la vía endoscópica, los de mayor tamaño tienen el problema de la difícil reconstrucción endoscópica de la base frontal con el riesgo de prolapsos cerebrales posteriormente.

CONTRAINDICACIONES RELATIVAS

Es más que obligatorio debatir la cuestión de si se debe limitar el número de procedimientos quirúrgicos endonasales cuando la patología (sinusitis crónica poliposa) recidiva.

En nuestra opinión, el abordaje endonasal supone, en manos entrenadas, un menor riesgo de complicaciones o de secuelas en comparación con un abordaje externo. Por tanto, el provecho que pueda obtener el enfermo, que mayormente es una mejoría de su insuficiencia respiratoria nasal, representa una mejor relación «precio»/calidad con un abordaje endonasal repetido. Para ello, en algunos casos, habrá que ampliar la extensión de la intervención quirúrgica realizando una cirugía endonasal más agresiva, si no se había practicado previamente.

CONTRAINDICACIONES FORMALES (ASPECTOS MEDICO-LEGALES)

Independientemente de las contraindicaciones inherentes al tipo de patología, existen contraindicaciones aún más absolutas. Son precisamente éstas las que han causado con mayor frecuencia las complicaciones publicadas hasta la fecha:

1. Instrumental inadecuado.
2. Inexperiencia quirúrgica.
3. Desconocimiento de la:
   - — Anatomía quirúrgica.
   - — Anatomía radiológica.

Evidentemente, el procedimiento quirúrgico bajo uno de los cuatro puntos citados puede implicar consecuencias médico-legales. Por ello se plantea la necesidad de encauzar el aprendizaje a través de instituciones acreditadas. Hasta entonces, o hasta la adquisición de una mínima experiencia quirúrgica, el abordaje externo en la cirugía de senos paranasales, órbita y base anterior del cráneo debe seguir vigente en un intento de evitar la desacreditación de la técnica endoscópica y en definitiva de la especialidad.

COMPLICACIONES

P. Ortega, J. Gómez-Ullate y J. García-Polo

Complicaciones de la cirugía endoscópica nasosinusal

P. ORTEGA DEL ALAMO, J. GOMEZ-ULLATE ALVEAR y J. GARCIA-POLO ALGUACIL

La cirugía endoscópica funcional de los senos paranasales es hoy considerada como una técnica segura cuando es realizada por manos expertas y seguras. A esta conclusión llegan KENNEDY (1) y otros muchos autores después de reflexionar sobre su propia experiencia y la descrita recientemente en la literatura mundial.

FRIEDMAN (2) señala que se trata de una técnica que ha probado su eficacia dado que su uso se ha universalizado, sus indicaciones y procedimientos se han sistematizado, finalmente sus resultados son equiparables e incluso superiores a los de las técnicas convencionales y su tasa de complicaciones con respecto a éstas es menor (3).

La frase lapidaria atribuida a MOSHER (1929) (4) que reproducimos a continuación: *«La manera más sencilla de eliminar a un paciente es intervernirle de una sinusitis por vía intranasal»,* refleja el temor que tradicionalmente se ha tenido a los abordajes intranasales en previsión de sus potenciales desastrosas complicaciones y que gracias a la introducción del microscopio y de los endoscopios hoy se ha casi olvidado totalmente.

El conocimiento exacto de la mecánica de producción de las complicaciones será fundamental no solamente para prevenirlas, sino además para saber identificarlas de forma inmediata a su aparición y aplicar de manera simultánea el tratamiento corrector.

Distinguiremos entre complicaciones menores, que se resolverán espontáneamente, mayores que necesitarán de reingreso, tratamiento médico agresivo (corticoesteroides por vía parenteral, diuréticos, punción lumbar, etc.), estancia en UCI, transfusión sanguínea y/o reintervención quirúrgica y que en unos casos se resolverán completamente o en otros dejarán secuelas de mayor o menor consideración, y finalmente complicaciones catastróficas que serán irreversibles y cuyas consecuencias supondrán un daño muy importante y persistente para el paciente e incluso su muerte.

Es también de interés diferenciar entre las complicaciones intraoperatorias, las postoperatorias inmediatas y las tardías, de entre las que algunas como las sinequias, son objeto de controversia, ya que unos las consideran como la complicación más frecuente y otros como un mal resultado.

Las repercusiones medicolegales que estas complicaciones van a acarrear son muy llamativas debido en parte a lo espectaculares que resultan, como muy bien destacan BOUTON y cols. (5); ello nos obligará a tomar las precauciones necesarias dentro de las que es preciso hacer hincapié en el consentimiento informado (1, 6, 7, 8, 9, 10) que solicitaremos del paciente y que deberá ser muy completo en lo referente a la descripción pormenorizada de todas las posibles complicaciones y la frecuencia de su incidencia.

STANKIEWICZ (9) recuerda que los problemas de este área son el número uno en litigación en Estados Unidos.

Deberemos admitir como multifactorial (3, 7, 9) el conjunto de elementos que van a incidir en la génesis de las complicaciones; su análisis ha de realizarse teniendo en cuenta que unos son de carácter general y por tanto involucrados en el desencadenamiento de todas ellas y que otros muy específicos solamente deberán ser contemplados en cada caso particular.

Entre los factores considerados como generales, los más importantes son los referentes a la complejidad anatómica de la zona a intervenir, la naturaleza y extensión de la enfermedad que motiva la indicación, la existencia de cirugía previa y por tanto la presencia o ausencia de estructuras anatómicas consideradas como referencia o frontera. La experiencia, habilidad y cualificación del cirujano, y por último las limitaciones técnicas, como visión monocular y deformación de las imágenes, utilización de una sola mano, diseño peculiar de los instrumentos, problemas de limpieza, vaho, etc.

El empleo de anestesia general con o sin hipotensión o local o ambas; la sistemática en la aplicación de la anestesia local o la tópica, los productos considerados como esenciales para su administración; la colocación del paciente y del cirujano en la sala de operaciones; las demás medidas encaminadas a reducir el sangrado, etc.

La tasa general de complicaciones es similar o más baja que la de las técnicas clásicas y varía del 0-1 por 100 (1, 3, 6, 7, 11, 12) en las estadísticas más optimistas, al 7-29 por 100 (10) en las más pesimistas. Estas diferencias son, entre otras cosa, imputables a la valoración o no de las complicaciones menores como hematoma o discreto enfisema palpebral a la hora de realizar estadísticas.

La afectación involuntaria en el curso del acto quirúrgico de las estructuras va a dar origen a las complicaciones más frecuentes y a las más temidas. Otras se pueden derivar indirectamente del procedimiento quirúrgico y ser imputadas a defectos en la cicatrización o a repercusiones de tipo general como la exacerbación del asma o el broncoespasmo.

Con fines didácticos haremos primero la descripción de las distintas complicaciones y después entraremos en la discusión de los factores que pudieron favorecer su aparición.

HEMORRAGIA

Es la complicación más frecuente junto con las sinequias para muchos autores (3, 6, 12) y puede presentarse intraoperatoria y postoperatoria.

Es primordial prevenirla con la asunción de una serie de medidas que citamos a continuación.

En primer lugar es preciso insistir en la necesidad de la planificación del estudio preoperatorio, que ha de ser rigurosa en lo referente a la prevención del sangrado operatorio, la determinación de los tiempos de coagulación y hemorragia, recalcificación o tiempo de cefalina, actividad de protrombina, estudio de plaquetas, función hepática, tratamiento de la hipertensión, etc.

Se deberá advertir al paciente que al menos dos semanas antes de la cirugía deberá suprimir las aspirinas y todos los preparados que contengan acetilsalicílico en su composición, así como los antiinflamatorios no esteroideos y pirazolonas.

Se tratará de evitar intervenciones cuando existan signos de infección aguda o en fases inflamatorias muy llamativas. STAMMBERGER (6) y KENNEDY (1) aconsejan que el día previo a la cirugía se explore cuidadosamente al paciente y se difiera la operación en los casos de infección evidente o de reagudización de la inflamación y se instaure el oportuno tratamiento con esteroides tópicos y antibióticos.

STANKIEWICZ (9) sugiere sobre lo ventajoso de la disponibilidad de una autotransfusión al menos en aquellos casos en los que se prevea por diferentes razones (intervenciones previas, infecciones, complicaciones de otro tipo, etc.) que el sangrado puede ser muy copioso.

STAMMBERGER (6), KENNEDY (1) y otros consideran que la realización de la intervención con anestesia local más sedación y con el paciente en posición semisentado reduce drásticamente el sangrado.

La administración de anestesia tópica (xilocaína al 4 por 100, tetracaína CLH o soluciones de cocaínal al 4-5 por 100) y local (xilocaínal al 1-2 por 100), ambas con vasoconstrictor en proporciones adecuadas (adrenalina o norepinefrina al 10/0000) y sobre todo con al menos diez minutos de anticipación (8) al inicio real de la cirugía, proporcionarán un campo exangüe.

KENNEDY (1) apunta que se debe evitar infiltrar en los puntos en los que más adelante sea previsible que pueda colisionar el endoscopio.

La hemorragia puede manifestarse de varias formas, como típicamente arterial, en sábana o en los bordes de la mucosa cuando se realiza la exéresis de un fragmento de ella o de un pólipo.

Ha sido cuantificada por casi todos los autores [STAMMBERGER (6), 30 ml.; STANKIEWICZ (9), de 75 a 100 c.c.; LEVINE (13), 65 c.c.; LAZAR (11), 20 c. c. en niños y 45 c.c. en adultos; KENNEDY (1), 115 c.c., etc.] y depende como veíamos previamente de varios condicionantes. El más importante sin duda alguna será el carácter más o menos radical del procedimiento empleado y su extensión. Si se practican septoplastia y turbinectomía, el sangrado se incrementará a casi el doble (12).

OHNISI (14) clasifica la pérdida sanguínea en leve cuando es menor de 30 c.c., moderada entre 30 y 60 y significativa cuando sobrepasa los 60 c.c.

Dentro de las hemorragias arteriales, las debidas a la afectación de la arteria etmoidal anterior puede resultar de gravedad si se produce su lesión lateralmente y el cabo se retrae en el interior de la órbita o no tener apenas trascendencia si no existe ese desplazamiento y ser fácilmente cohibida, simplemente con compresión o electrocoagulación, como hace constar STAMMBERGER (6). Este mismo autor encuentra como muy práctica en este y otros casos la aplicación de Oxicel con un algodón y manteniendo la compresión durante un minuto.

En la cola del cornete medio y próxima al septum discurren ramas de la arteria esfenopalatina que son para VLEMING (3) las primeras en frecuencia en ser involucradas y cuyo sangrado, que a veces es muy profuso, se puede reprimir igualmente con compresión o con coagulación mono o bipolar, oxicel, surgicel, etc. En casos de intensa hemorragia de la arteria esfenopalatina puede plantearse la ligadura de ésta mediante abordaje transmaxilar de la fosa pterigomaxilar, endoscópico o microscópico (3).

El accidente hemorrágico por lesión de la arteria etmoidal posterior es más raro y más grave por su

proximidad al canal óptico, y de igual manera debe ser solucionado con compresión y/o electrocoagulación, que en este caso deberá ser siempre bipolar para evitar la lesión por calor del nervio.

La sangre hace que la visión empeore o incluso desaparezca al teñir y por tanto oscurecer o llegar a cegar la óptica y es el peor enemigo con el que nos vamos a enfrentar. Debemos ser pacientes y esperar a que el sangrado remita tomando las medidas oportunas, como compresión con algodones o cotonoides impregnados en vasoconstrictores o coagulando con terminales mono (15) o bipolares antes que continuar con la intervención en condiciones muy desventajosas, y si el sangrado fuera reiterativo e imposible de cohibir nos limitaremos a practicar un correcto taponamiento, con la excepción de los casos, como más adelante veremos, en los que haya evidencia de hemorragia intraorbitaria, siendo muy aconsejable diferir para otro día el resto de la cirugía (1, 3, 6, 8, 11). En un 1 por 100 de los casos STAMMBERGER (6) difiere la cirugía por este motivo.

Hemorragias graves o incluso catastróficas son las debidas a la penetración en la base del cráneo, que se pueden presentar como subdurales, epidurales o intracerebrales (3), o desafortunadamente como masivas por afectación de la carótida y/o del seno cavernoso.

Excepcionalmente, y a consecuencia de traumatismos pequeños en la pared de estos grandes vasos, pueden producirse tardíamente aneurismas o fístulas arteriovenosas. MANIGLIA (15) en un artículo sobre accidentes catastróficos refiere un caso de muerte por hemorragia intracerebral de la arteria carótida en el transcurso de una endoscopia para toma de biopsia de una tumoración con invasión de las fosas anterior y media.

La hemorragia ocasionada por penetración en la órbita será estudiada acto seguido.

La aplicación de taponamiento nasal, al concluir la cirugía y el tiempo de permanencia de éste, depende del criterio de cada autor, por ejemplo, STAMMBERGER (6) y otros muchos (1, 8, 11, 12) no taponan por sistema.

STAMBERGER (6), maestro reconocido, aconseja de forma ocasional la colocación de fragmentos de merocel, que siempre transfixia con una seda que deja sobre la mejilla del enfermo para evitar su posible olvido en las zonas sangrantes o en las que pudiera producirse una sinequia, que mantiene a veces durante cuarenta y ocho o setenta y dos horas; sin embargo, WIGAND (7), profesor también de indudable prestigio, sistemáticamente tapona las fosas y retira el taponamiento a las veinticuatro-cuarenta y ocho horas; otros como OHNISHI (14) mantienen los tapones hasta cuatro días.

En caso de hemorragia postoperatoria, y a excepción de la coincidencia con un hematoma intraorbitario, la práctica de un taponamiento nasal anterior y/o posterior será la primera medida que con carácter de urgencia deberemos tomar. Si la hemorragia persistiera o si como antes hemos citado simultáneamente se hubiera producido un hematoma orbitario con prolapso del globo ocular, la actuación consistirá en la localización del punto de sangrado y la coagulación, la compresión con un pequeño fragmento de merocel, surgicel, gelfoam, oxicel, etc., o la identificación de la arteria y su ligadura o clampaje por el abordaje que consideremos oportuno y, por supuesto, el control de la volemia del paciente con la indicación de transfusión cuando sea precisa.

STAMMBERGER (6) después de revisar 6.000 casos encuentra que solamente 11 padecen hemorragias postoperatorias, y de ellos nada más que uno necesita transfusión. De 155 pacientes que presenta MATTHEWS (17), únicamente tres precisan taponamiento. De los 200 casos de SMITH (12) solamente 13 padecen hemorragia postoperatoria, que soluciona con taponamiento. LAZAR (11) refiere 44 casos de sangrado postoperatorio sobre un total de 773 pacientes intervenidos, de los cuales solamente cuatro reingresan por ese motivo. Finalmente nueve de los 593 pacientes recopilados por VLEMING (3) padecen hemorragia post o intraoperatoria, y de ellos dos son transfundidos.

COMPLICACIONES ORBITARIAS

Las complicaciones orbitarias son las más temidas e incluyen la ceguera por lesión directa o indirecta del nervio óptico, diplopía por afectación de los músculos extrínsecos del ojo o de los nervios oculomotores, el edema, hematoma, equimosis, enfisema palpebrales o el prolapso del globo ocular por hemorragia o paso de aire al interior de la órbita, y la epífora por lesión del conducto lacrimonasal y/o del saco.

Antes de entrar en la descripción de cada una de las posibles complicaciones es preciso para su comprensión recordar de forma somera ciertos detalles de la anatomía de la órbita.

En primer término es muy importante puntualizar lo que entendemos por:

Periórbita (espacio entre las paredes óseas y el séptum orbitario), cuyo contenido delimitado y protegido por el periostio está formado por un tejido blando de tipo adiposo con escasa vascularización.

Septum musculoaponeurótico, integrado por la musculatura extrínseca y la aponeurosis que le envuelve.

Endoórbita, por dentro de este septum, que contiene por delante al globo ocular, que sobresale en

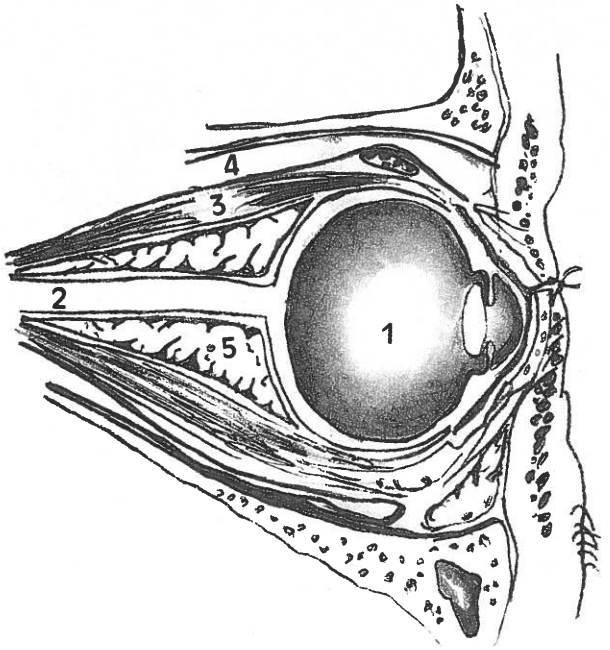

FIG. 1.—*Corte sagital de la órbita. 1: Glóbulo ocular. 2: Nervio óptico. 3: Septum musculoaponeurótico. 4: Periórbita. 5: Espacio retrobulbar.*

casi la mitad de su volumen del relieve orbitario externo y que ocupa casi por completo la parte anterior de este espacio intraorbitario dejando más libre a la parte posterior, que conocemos como espacio retrobulbar que contiene el nervio óptico, y algunos vasos arteriales, venosos y linfáticos envueltos por grasa (figs. 1 y 2).

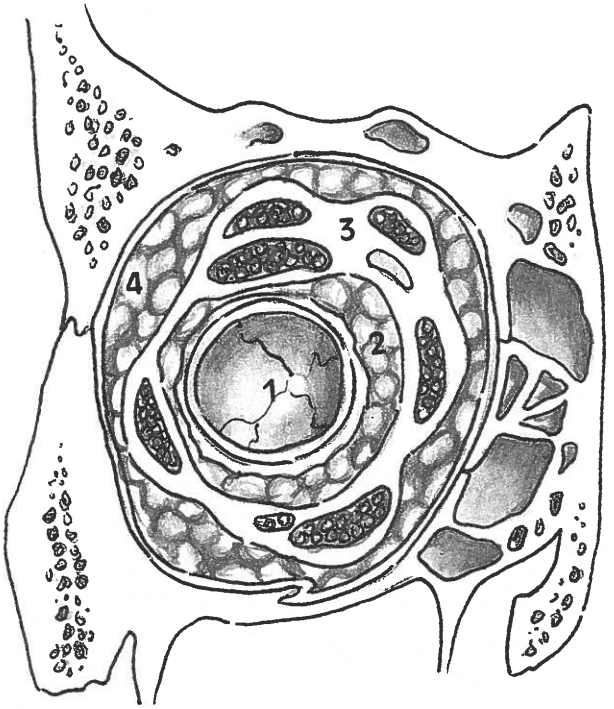

FIG. 2.—*Corte coronal de la órbita. (A nivel de etmoides anterior.) 1: Globo ocular. 2: Endoórbita. 3: Septum musculoaponeurótico. 4: Periórbita.*

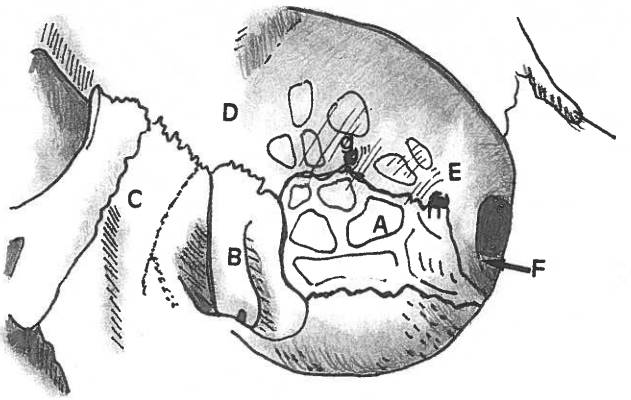

FIG. 3.—*Pared medial de la órbita. A: Lámina papirácea. B: Hueso lacrimal. C: Apófisis ascendente del maxilar superior. D: Frontal. E: Esfenoides. F: Foramen óptico. G: Foramen etmoidal anterior. H: Foramen etmoidal posterior.*

Es también necesario tener presente que la lámina papirácea es extremadamente frágil y que constituye más de la mitad de la extensión de la pared medial ósea de la órbita. El resto de esta pared estará conformado por la apófisis ascendente o frontal del maxilar superior y por el hueso lacrimal que contiene el conducto lacrimonasal por delante; el cuerpo del esfenoides por detrás, muy próximo al canal óptico, y por el hueso frontal por encima, delimitando los agujeros etmoidales anterior y posterior que darán paso a los nervios y vasos del mismo nombre (fig. 3).

El periostio orbitario, que es de consistencia dura y fibrosa, integra la primera barrera de protección del contenido de la órbita y envuelve a los vasos y nervios que atraviesan la pared a nivel de los agujeros etmoidales anterior y posterior en la línea de sutura frontoetmoidal, dejando en estos puntos libre el paso de comunicación entre el meato medio y la órbita (18).

Las comunicaciones vasculares entre los senos paranasales, la órbita y los párpados son muy abundantes y actúan a modo de mecanismo compensador.

El septum, además de compartamentalizar, mantiene a la órbita en posición, se ancla lateralmente al hueso a través de los ligamentos y tendones cantales externo e interno y permite la comunicación de la endoórbita con los párpados superior e inferior.

Alteraciones palpebrales

Como resultado de la ruptura de la pared medial de la órbita en el transcurso de una intervención quirúrgica endonasal se produce la penetración en

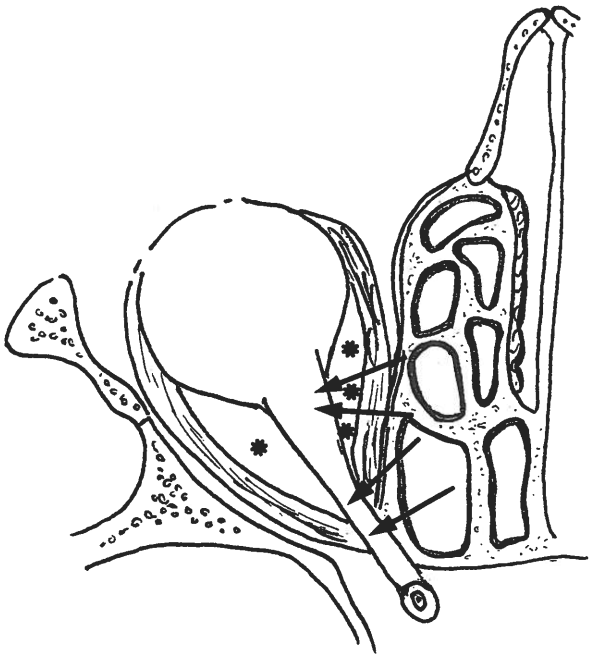

FIG. 4.—*Corte axial a nivel medio del globo ocular. Puntos de lesión del nervio óptico. Flechas: Lesión directa. *: Hematomas.*

ella, con el consiguiente trauma de los tejidos blandos intraorbitarios y la hemorragia secundaria.

El aire puede introducirse en la órbita a través de un pequeño defecto en su pared medial cuando el paciente tose, estornuda o se suena la nariz.

La traducción clínica de estas alteraciones es la aparición de edema, equimosis, quemosis o enfisema palpebral, que se presenta con determinada frecuencia y que requieren únicamente medidas conservadoras y otras de control y vigilancia, como evaluación oftalmológica, reposo en cama con la cabeza levantada, aplicación de compresas heladas sobre los párpados, evitar sonarse la nariz, etc.

Lo habitual es que estas alteraciones desaparezcan en unos días y que se resuelvan sin problemas.

Sin embargo, en ocasiones el cuadro clínico progresa y llega a producirse un prolapso del globo ocular e incluso alteraciones visuales; en estos casos será imperativo el reingreso urgente del enfermo y la asunción de unas medidas que analizaremos a continuación cuando tratemos de la ceguera.

NEUHAUS (19) describe un curioso caso de edema palpebral inferior persistente y epífora motivados por la formación de un quiste que se desarrolla a consecuencia del paso accidental a través de una pequeña fractura de lámina papirácea, del ungüento antibiótico utilizado para el taponamiento nasal a la cavidad orbitaria y de la correspondiente reacción de los tejidos circundantes ante el cuerpo extraño y que se soluciona con la resección quirúrgica.

Ceguera

Para STANKIEWICZ (18) la ceguera que ocurre durante o después de una etmoidectomía intranasal es quizá la complicación más angustiosa que puede presentarse en toda la esfera de la otorrinolaringología y cirugía de cabeza y cuello.

La ceguera se puede ocasionar por dos mecanismos diferentes: por afectación directa del nervio óptico o indirectamente por las alteraciones derivadas de la compresión del nervio y del aporte vascular que se producen a expensas de la aparición de un hematoma en la región retrobulbar.

La ceguera cuando aparece por lesión directa del nervio óptico, bien sea sección, desgarro o dislaceración, es irreversible, a excepción de los casos de lesión química o traumatismo romo (18).

Los lugares más frecuentes de afectación del nervio óptico se señalan en la figura 4 y se producen por la transgresión de la lámina papirácea a nivel de las celdas etmoidales medias y posteriores y en la unión lateral del etmoides con el esfenoides o a través de la pared lateral de éste.

MANIGLIA (16) y STAMMBERGER (6) hacen referencia a un aterrorizador caso de ceguera bilateral por sección de los dos nervios ópticos en una paciente de treinta y nueve años a la que se había sometido a una amplísima intervención (etmoidoesfenoidectomía más septoplastia) para tratamiento de una poliposis nasosinusal.

La afectación indirecta es la más frecuente, y si es tratada correctamente es reversible total o parcialmente.

La lesión se produce por penetración en la órbita y formación de hematoma intraorbitario, que conduce las más de las veces a prolapso del globo ocular y alteraciones progresivas del nervio óptico por estiramiento y compresión por el propio hematoma o por impactarse contra las paredes de su canal óseo a nivel del foramen.

Dado que el nervio tolera muy mal la isquemia, la repercusión en la agudeza visual será pronto patente.

El manejo de estos pacientes es muy delicado y ha de hacerse en estrecha colaboración con el oftalmólogo (19), al que será preciso orientar en cuanto al procedimiento utilizado y las posibles lesiones, ya que en el ambiente oftalmológico la ceguera por esta causa es muy poco conocida (18, 19).

La prevención es vital y debe consistir en la protocolización del estudio preoperatorio y en la asunción de una serie de precauciones intraoperatorias y postoperatorias.

Dentro de los criterios de selección de los pacientes será imperativo como cuando se trataba el tema de las complicaciones vasculares, el estudio riguro-

so de la coagulación, el tratamiento de la hipertensión si la hubiese, evitar la medicación que favorezca las hemorragias como aspirina, pirazolonas, etc.

Se considera aconsejable el estudio oftalmológico preoperatorio, sobre todo en los caso en los que se conozcan antecedentes de patología o cirugía oftálmicas.

El estudio de la tomografía computerizada previo a la cirugía, en cortes coronales y axiales, ha de ser meticuloso siempre en cuanto a la localización de la lámina papirácea, del nervio óptico, etc., y primordial en los sujetos que hayan sido sometidos a cirugía nasosinusal previa o padecido traumatismos en esa región.

La realización de la intervención bajo anestesia local o general tiene también en lo referente a este punto muchísima importancia. STAMMBERGER (6) y otros muchos (1, 8) ponen un especial énfasis en las ventajas de operar con anestesia local, que permite que el paciente nos avise, ya que padecerá dolor o pérdida de visión cuando se penetre en su órbita y tengamos consciencia de inmediato de la producción del daño en cuestión. Además es posible realizar en todo momento la exploración oftalmológica, en cuanto al estado de la pupila y de la respuesta de ésta a los estímulos luminosos, cosa poco viable en el caso de utilizar anestesia general.

No consideramos, sin embargo, que el realizar la intervención bajo anestesia general suponga un mayor riesgo de complicación orbitaria, ya que si se adoptan unas medidas especiales, la intervención puede ser igual de segura.

La que quizá tenga mayor importancia es la de *mantener los ojos del paciente libres de gasas, esparadrapos o cualquier otra cobertura* y poderles inspeccionar con la ayuda del ayudante o la enfermera, siempre que lo consideremos oportuno. La palpación del ojo simultánea a la realización de determinadas maniobras, sobre todo en la identificación de la zona de fractura, desgarro o dehiscencia de la lámina papirácea, es también fundamental (9, 18).

STAMMBERGER (6) recomienda que en los casos de menos seguridad depositemos todos los especímenes, fruto de la resección, en recipiente con suero o solución de Ringer y tengamos en cuenta que la grasa orbitaria flota por su baja densidad, mientras que la mucosa nasal o los pólipos se hunden.

El tratamiento ha de comenzar desde el momento de la aparición de los primeros síntomas de los cuales el más importante es el del prolapso del globo ocular.

Si éste se produce intraoperatoriamente lo primero que deberemos hacer es detener la intervención y solamente prestar atención a la posible solución de este acontecimiento.

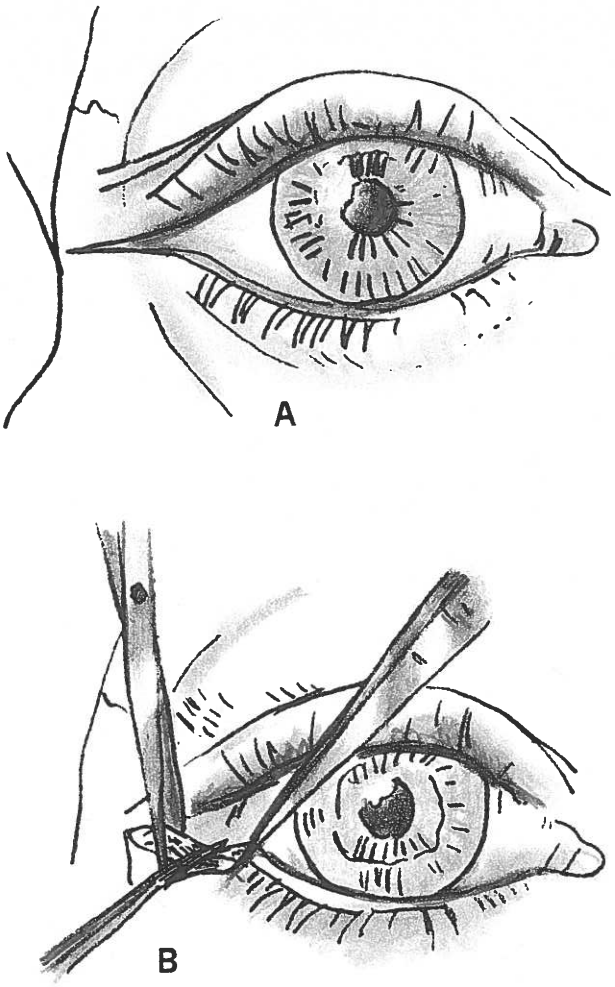

FIG. 5.—*Cantotomía externa. A: Incisión. B: Sección del ligamento.*

Si la intervención se ha hecho con anestesia local estudiaremos los reflejos pupilares con estimulación ipsi y contralateral y observación de la respuesta homo y contralateral, y por supuesto pediremos la colaboración al oftalmólogo que nos ayudará a evaluar correctamente la situación del enfermo.

Será útil en este momento el masaje del ojo, que recomienda STANKIEWICZ (9, 18), que se realizará con la mano abierta y con dos dedos simultáneamente se hará leve presión contra el párpado, tratando de reducir la presión en la órbita al redistribuir los fluidos extravasados (fig. 5). El masaje se hará durante unos minutos hasta que desaparezca el prolapso del globo y podrá repetirse más adelante si reincidiese, estando absolutamente contraindicado en los pacientes con antecedentes de cirugía ocular, bien sea por cataratas, desprendimiento de retina, trasplante de córnea, glaucoma, etc.

De la máxima importancia resultará, cuando se ha producido intraoperatoriamente eliminar la cau-

sa, tratando de hacer hemostasia con coagulación bipolar o insertando un pequeño fragmento de merocel o gelfoam o similar si no fuera posible cohibir la hemorragia de otra manera.

Jamás en este caso se deberá taponar la nariz, y si el prolapso ocular se produjese en el postoperatorio lo primero que haremos será retirar el taponamiento.

Si se instaurase en el postoperatorio inmediato, dentro del quirófano y con las medidas enumeradas previamente no ha sido suficiente, se recurrirá a la descompresión orbitaria mediante cantotomía externa o interna y eventualmente a la descompresión del nervio óptico.

Si el prolapso aparece postoperatoriamente, ya estando el paciente en la sala de recuperación o en la habitación, se instaurará en primer lugar el tratamiento conservador similar al expuesto en el caso de edema, equimosis, enfisema: posición con la cabeza levantada, compresas heladas en los párpados, masaje, evitar sonarse la nariz, estornudar con la boca abierta, etc.

Simultáneamente se solicitará consulta del oftalmólogo, que determinará si hay o no compromiso de la visión y en qué grado.

En caso de anulación de los reflejos pupilares o que se haga patente la falta o pérdida de visión se prescribirá de forma urgente tratamiento médico con:

Esteroides. Se emplearán altas dosis encaminadas a reducir el edema del nervio y por tanto las secuelas: dexametasona. Dosis inicial de 1 mg/kg. de peso corporal, intravenoso, seguido de 0,5 mg/kg. de peso corporal cada seis horas (18, 19, 20) o la equivalente en otros corticoides, que en caso de producirse mejoría esta medicación se mantendrá durante unos cinco días.

Diuréticos. Se recomiendan de dos tipos: acetazolamida (diamox), que actúa de forma lenta pero persistente y que se utilizará en una primera dosis de 500 mg. intravenosa, que se repetirá cada dos o cuatro horas, y manitol, cuya acción es más rápida y se emplea en dosis de 1 ó 2 mg/kg. en infusión intravenosa al 20 por 100. Es en estos casos interesante recordar la necesidad del control de osmolaridad y electrolítico.

Medicación oftalmopléjica. Se conoce que el tratamiento con parasimpaticomiméticos (pilocarpina, epinefrina o carbazol), agentes mióticos, puede reducir la presión intraocular, pero interfiere la respuesta pupilar a la luz y a veces la visión, con lo que se hace imposible el control de la agudeza visual, que es esencial, como acto seguido veremos, para determinar la indicación de actuación quirúrgica o no.

La paracentesis de la cámara anterior del ojo también reduce de forma considerable la presión intraocular, pero la mayor parte de los oftalmólogos la desaconsejan en estos casos por los riesgos de secuela (catarata postcirugía) que acarrea.

Hay un acuerdo unánime en que si la visión no se ha recuperado y/o la pupila sigue indiferente frente a los estímulos luminosos en una hora o un máximo de hora y media después de tratamiento médico, o que si después de recuperada la visión de nuevo se pierde, hay indicación de descompresión quirúrgica.

Descompresión orbitaria

Cantotomía lateral o externa. Se efectúa mediante una incisión lateral del canto orbitario externo que afecte a todos los tejidos incluido el rafe; se efectúa mediante incisión horizontal (fig. 6) previo clampado de los extremos anterior y posterior. La relajación del tendón cantal permite la creación de una vía de clivaje entre los párpados y el globo y por tanto el drenaje de la endoórbita.

Si la visión después de esta operación no mejorase se puede continuar con una disección roma de la órbita con el fin de evacuar los restos de sangre. Estas maniobras pueden practicarse bajo anestesia local y en la sala de recuperación (19), aunque es preferible hacerlo en el quirófano. La incisión de la cantotomía no se cierra de inmediato, ya que los bordes se edematizan tremendamente, sino que se deja abierta y se sutura al cabo de cinco días o una semana. El resultado cosmético es excelente si se ha realizado con cuidado.

Cantotomía medial o interna. Se lleva a cabo siguiendo la misma incisión que la que se hace para una etmoidectomía externa, y consiste en la disección extraperióstica de la órbita hasta llegar más o menos a la altura de la arteria etmoidal posterior. COREY (20) recomienda este abordaje en lugar de la cantotomía externa; para descomprimir la endoórbita se sirve de una serie de incisiones radiales y paralelas al eje de la órbita en el periostio que dejan libre de expansión a la grasa orbitaria y permiten el drenaje del espacio retrobulbar. Para esta autora esta vía tiene la ventaja de que con un único abordaje puede identificar los puntos sangrantes, descomprimir la órbita y continuar con una descompresión del nervio óptico si fuera precisa.

Si después de una cantotomía externa o interna y de cohibir totalmente la hemorragia la pupila sigue sin responder y la visión no se recupera se procederá de inmediato a una descompresión del nervio óptico a través de una incisión similar a la de etmoidectomía externa y de la ablación de la pared medial y/o del suelo de la órbita de manera semejante a la que se practica en los casos de afectación del nervio óptico por traumatismo facial y/o orbitario.

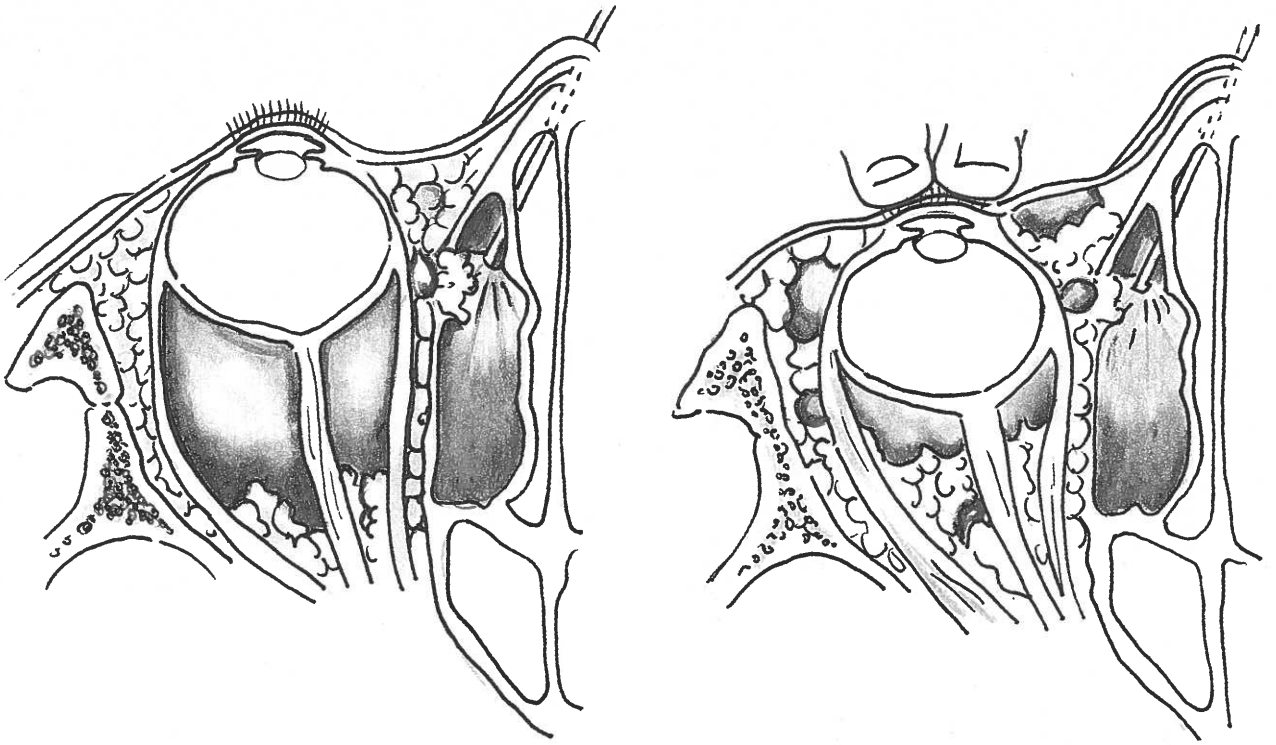

FIG. 6.—*Masaje del ojo.* STANKIEWICZ *(9, 18).*

La realización de tomografía computerizada, resonancia nuclear magnética o ecografía orbitaria (6) de forma urgente y previa a la toma de decisión quirúrgica tienen un valor extraordinario, ya que nos ayudarán a localizar el hematoma y a evaluar la integridad o no del nervio.

Diplopía

La lesión por edema, compresión, desgarro o pinzamiento de la musculatura extraocular o de los nervios oculomotores se traducirá clínicamente por el padecimiento de una diplopía.

El músculo extraocular que se afecta con más frecuencia es el recto interno por su relación de vecindad con la lámina papirácea, cuya violación es siempre la causa de estas lesiones musculares, seguido por el oblicuo superior, siendo el resto de la musculatura extraocular muy raramente afectada.

La diplopía puede ser, pues, horizontal o vertical y transitoria o persistente, dependiendo fundamentalmente de si realmente ha afectado a la integridad del músculo o de si éste se ve o no atrapado en la cicatriz o brecha ósea residual.

El examen oftalmológico será también fundamental para determinar el pronóstico y diferenciar si es muscular o neurológico.

La magnitud de la lesión será la que delimite el pronóstico en cuanto a la reversibilidad y al tiempo de duración.

Si la causa es la afectación directa del músculo con ruptura fibrilar o el atrapamiento de éste en la fractura ósea creada, hechos que se pueden ratificar con tomografía computerizada o resonancia nuclear magnética, la diplopía será persistente y necesitará de corrección quirúrgica que no deberá diferirse más allá de dos semanas, y consistirá en la reparación de los músculos o músculo afectado y/o en la colocación de una lámina de supramid en la brecha ósea (fig. 7).

El hallazgo de músculo estriado entre los especímenes por parte del patólogo nos debe conducir a pensar en la penetración en la órbita y la lesión de la musculatura extraocular (19).

En caso de afectación neurológica por la compresión de un hematoma, o mucho más rara por afectación directa del nervio oculomotor, la recuperación es lenta, hasta un año, y son más que posibles las secuelas.

Cuando las lesiones son severas o cuando la reparación quirúrgica se efectúa tardíamente las consecuencias en cuanto a limitación del movimiento ocular pueden ser persistentes.

Epífora

SERDAHL (21) en un trabajo en el que presenta ocho casos de lesión del conducto lacrimonasal, se-

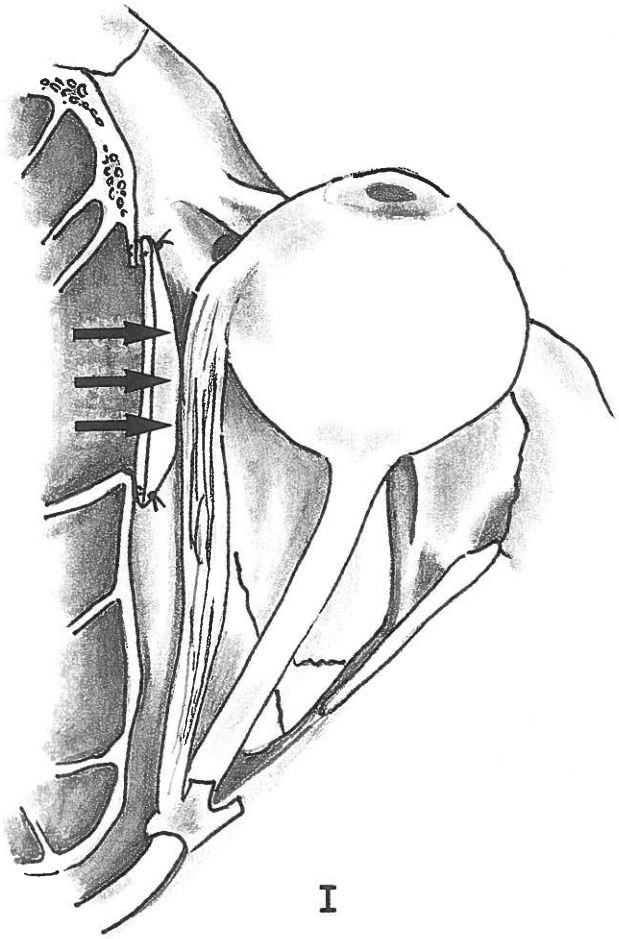

FIG. 7.—*Diplopía por atrapamiento del m. recto externo. Corrección de la brecha quirúrgica con supramid.*

cuentes a cirugía endoscópica, admite que se trata de una nueva causa de epífora muy poco conocida en la literatura oftalmológica.

La epífora había sido descrita como complicación relativamente frecuente de la cirugía convencional, por afectación del saco y del conducto en la etmoidectomía externa y en la etmoidectomía transantral de Ermiro de Lima y del propio conducto o de la válvula de Hasner en el meato inferior con la intervención de Caldwell-Luc.

De la misma manera es una complicación ocasional de la cirugía endoscópica (2 por 100 en niños y 1 en adultos) (11).

La lesión normalmente tiene lugar a nivel del hueso lacrimal, cuando se amplía la meatotomía media con la pinza de corte retrógrado, a pesar de que el hueso a ese nivel es muy duro y difícil de fracturar o aplastar.

La distancia del hueso lacrimal al óstium principal del seno maxilar varía de 3 a 6 mm. y es preciso recordar esta relación cuando tratemos de ampliarle anteriormente.

La determinación de la permeabilidad del conducto lacrimonasal se realiza con una serie de pruebas (test de Jones I y II) que se basan en la introducción de un tinte de fluoresceína y del seguimiento a lo largo del trayecto del canal lacrimonasal.

El tratamiento quirúrgico «dacriocistorrinostomía» debe de realizarse una vez constatada la persistencia de la obstrucción.

La dacriocistorrinostomía puede practicarse por vía externa o por abordaje endoscópico (22), y consiste en la permeabilización del conducto con la eliminación de las esquirlas o del hueso que la producían y en la colocación de un tubito de silicona durante varios meses para evitar la reestenosis.

El pronóstico a largo plazo es bueno, ya que se trata de una complicación reversible, aunque las más de las veces precise intervención quirúrgica.

COMPLICACIONES INTRACRANEALES

Se derivan de la penetración involuntaria en la base del cráneo. Estas pueden dar origen a fugas o fístulas de líquido cefalorraquídeo, meningitis, neumoencéfalo, abscesos epidurales o intracerebrales y hemorragias de idéntica estirpe.

La fuga de líquido cefalorraquídeo es el accidente más frecuente dentro de ellas, y resulta de la comunicación del espacio subaracnoideo con la mucosa nasal, motivada por la destrucción del hueso y de la porción de la meninge que normalmente las separa. Si ésta se produce es muy importante su reconocimiento intraoperatorio y el tratamiento simultáneo con los métodos que más adelante se detallarán.

Existen unas zonas anatómicas en las cuales el riesgo en este sentido es mayor, unas de ellas proscritas en esta cirugía y otras en las que las precauciones deben ser máximas cuando trabajemos en ellas.

El área medial a la raíz o de anclaje al cornete medio, integrada en su totalidad por la lámina cribosa, es la zona, por decirlo de alguna manera, más rigurosamente prohibida, ya que aunque el hueso es relativamente resistente, se encuentra perforado por múltiples canales por los que discurren los filetes olfatorios, que por efectos de tracción se desgarran con facilidad, dando origen a fugas de líquido cefalorraquídeo o además a exposiciones amplias de la base del cráneo si la acometida se realiza con cierta intensidad.

Los otros terrenos considerados de máximo riesgo (23) (figs. 8 y 9) son los siguientes:

— Zona de la fóvea etmoidal correspondiente a la parte más anterior y medial, integrada por hueso frontal que sobrepasa en altura a la lá-

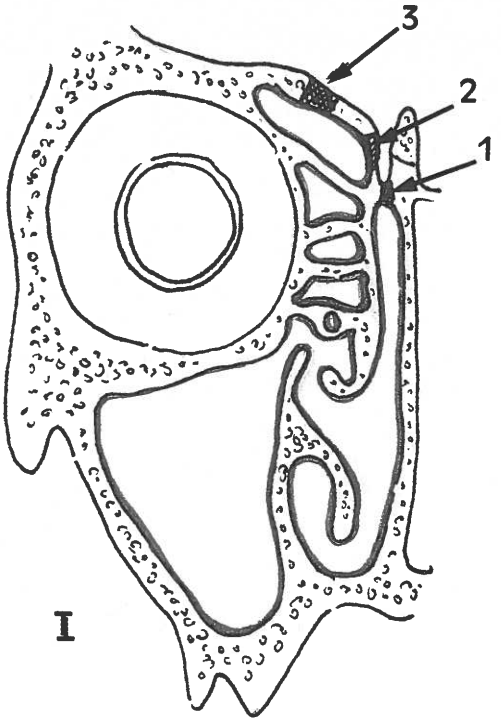

FIG. 8.—*Corte coronal a nivel de etmoides anterior. Zonas de alto riesgo de lesión meníngea. 1: Lámina cribosa. 2: Pared medial del etmoides anterior. 3: Fóvea etmoidal (hueso frontal).*

mina cribosa, que en ocasiones hace una exagerada concavidad y que a veces está perforada por pequeños filetes nerviosos, susceptibles de desgarros y de pequeñas fugas.

— La parte del techo de las celdas etmoidales anteriores, también constituido por hueso frontal, que limita con la arteria etmoidal anterior, donde el hueso es muy fino y la duramadre está firmemente adherida, próxima al receso frontoetmoidal.

— La zona de transición entre el techo del etmoides posterior, por general más elevado que el del esfenoides, en la cercanía del canal de la arteria etmoidal posterior.

— Por último, los alrededores del óstium esfenoidal.

La orientación espacial en esta técnica quirúrgica, al igual que en otras muchas, es trascendental y para conseguirla es vital la observación permanente de las referencias anatómicas, de las que la raíz superior del cornete medio es la fundamental.

La identificación del techo del etmoides es fácil por el tacto instrumental y sobre todo por el característico color amarillo que le diferencia del resto del hueso que compone las paredes y sobre todo de la duramadre, que una vez expuesta presenta una coloración más clara o blanquecina y un aspecto inconfundible por la vascularización y el latido.

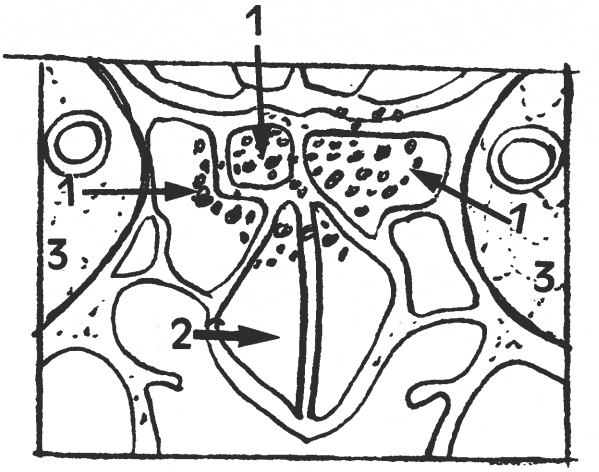

FIG. 9.—*Corte coronal a nivel del etmoides posterior. 1: Etmoides posterior. 2: Esfenoides. 3: Orbita. Los puntos negros corresponden a las zonas de más riesgo.*

Si intraoperatoriamente reconocemos la fuga de líquido cefalorraquídeo e identificamos el lugar donde se ha transgredido la base del cráneo deberemos de inmediato proceder a su reparación quirúrgica con el mismo abordaje endoscópico. Hay descritos para ello muchos procedimientos, que consisten en la oclusión con diversos materiales. El más aconsejable es el constituido por un colgajo libre de mucosa, extraído del cornete inferior, que se fija en posición con adhesivo de fibrina y se mantiene con una pieza de merocel. Otros materiales que pueden ser empleados son la fascia y el músculo temporal (24), cloruro cálcico y mioprecipitado (9), duramadre liofilizada (6), o si el desgarro o la fisura son de reducidas dimensiones a veces será suficiente con el sellado con adhesivo de fibrina y piezas de gelfoam, oxicel o espongostán.

Si desgraciadamente nos apercibimos de la lesión postoperatoriamente y además sospechamos o se objetiva mediante tomografía computerizada o resonancia nuclear magnética, que ésta es muy importante en cuanto a dimensiones, está indicado el abordaje externo bien sea por craniotomía frontal anterior o por vía de etmoidectomía externa y la oclusión en este caso se llevará a cabo con fascia o duramadre liofilizada.

En ocasiones es posible que el paciente padezca rinolicuorrea o incluso una meningitis sin que exista solución de continuidad en la estructura ósea, que sería atribuible a desgarros de la meninge producidos por tracción de los filetes nerviosos; en estos casos se han de pautar las medidas conservadoras que exponemos a continuación.

La primera y más importante es la del reposo absoluto con elevación de la cabeza en más de 30° con respecto a la horizontal. La prescripción de antibióticos de amplio espectro está controvertida en los

casos de ausencia de signos de irritación meníngea ya que podemos enmascarar una meningitis y su uso se debe limitar a los casos en que desafortunadamente ésta se produzca y siempre se ha de tratar de identificar el germen o los gérmenes causantes para poder practicar un correcto tratamiento.

Solamente con el reposo muchos casos de licuorrea ceden espontáneamente. Otros recursos, como el empleo de megadosis de corticoides o de diuréticos, deben retringirse al igual que los antibióticos a casos en los que la propia evolución sea la que los demande y las pautas son similares a las expuestas en los casos de complicación orbitaria.

La práctica de una punción lumbar y la colocación de un catéter para drenaje permanente resultará muy conveniente si la pérdida de líquido fuera tan generosa que sugiriera la conveniencia de reducir la presión de éste. Para ello existen en el mercado unos dispositivos especiales integrados por el trócar de punción que tienen un diseño especial para larga permanencia y un sistema de conducción y recipiente de colección transparente para observación.

Accidentes graves, como abscesos cerebrales, hemorragias endocraneales y otros, han sido descritos (6, 7, 16) a veces con consecuencias fatales. Es importante señalar que en casi todos los casos referido había antecedentes de fracturas y otros procesos osteolíticos de la base del cráneo por traumatismos, tumores o intervenciones quirúrgicas.

SINEQUIAS

La sinequia entre la pared medial del cornete medio y la pared lateral de la fosa nasal es la complicación más frecuente para la gran mayoría de los cirujanos (1, 3, 6, 8, 12, 25) y las más de las veces de muy poca relevancia para los pacientes, ya que en la mayoría resulta asintomática a no ser que obstruya el óstium maxilar o provoque estancamiento de secreciones en el meato medio (6).

Dentro de los factores predisponentes de los que se derivan la aparición de las sinequias, STAMMBERGER (6) resalta la estrechez del meato medio en los casos de poliposis y la existencia de cornetes medios paradójicos.

La mejor prevención para este autor (6) encaminada a evitar las sinequias es la de hacer una cirugía meticulosa tratando de conservar íntegra la mucosa de la pared medial del cornete medio, SCHAEFER (8) además sugiere como interesante el eliminar todas las celdas y la mucosa que las tapiza en la zona del Ager Nasi y resecar meticulosamente los pequeños fragmentos de hueso y mucosa que queden sueltos total o parcialmente en la zona cruenta lateral al cornete medio.

Por contra, WIGAND (7) y SMITH (12) recomiendan la resección sistematizada de la porción más caudal del cornete medio, conservando intacta la raíz, para asegurar la permeabilidad del meato medio. STAMMBERGER (6) previene contra esta maniobra, ya que, según su criterio, puede ser el origen de sinequias entre el septum y el resto de la pared medial nasal con pinzamiento de la lámina cribosa y por tanto disminución olfatoria y sobre todo por el riesgo de violación de la meninge, que puede suponer con vistas a nuevas intervenciones quirúrgicas.

Las curas postoperatorias con la limpieza exhaustiva de exudados y costras son esenciales en la prevención de las sinequias, que en caso de ser sintomáticas pueden ser fácilmente resueltas quirúrgicamente. Bastará su sección con anestesia local y la colocación de un fragmento de merocel o de silicona durante varios días a manera de cuña que impida la recidiva.

Para SCHAEFER (8) es preciso dejar claro que la sinequia entre el cornete medio y la pared medial de la fosa nasal no es una complicación exclusiva de la cirugía endoscópica, sino más bien un hallazgo obtenido gracias a la magnífica visualización que proporcionan los endoscopios y que posiblemente antes, al pasar inadvertido, no era valorado.

Otras sinequias, como la clásica del septum con el cornete inferior, son más raras y no imputables totalmente a la vía endoscópica.

OTRAS COMPLICACIONES

Como complicaciones menos frecuentes intra o postoperatorias inmediatas se han descrito broncoespasmos, exacerbación del proceso asmático, cefalea, otalgia, etc.

Dentro de las diferidas o tardías deben citarse casos de rinitis atrófica seca u ocena, mucoceles frontal y/o etmoidal, pólipos y muy rara vez parestesias o anestesia facial. Y la estenosis de la meatotomía media o de la antrotomía maxilar.

STAMMBERGER (6) comenta unos casos muy curiosos de unos pacientes que padecen fuertes dolores e inflamación de la mejilla causados por la extravasación de líquidos fungicidas en la fosa canina, accidente que se produce al inyectarles esos medicamentos por medio de un trocar en el seno maxilar, para el tratamiento de una micosis de esa localización.

FACTORES PREDISPONENTES

Experiencia del cirujano

La experiencia y destreza del cirujano es considerada por la mayoría de los tratadistas como uno

de los factores más influyentes en la génesis de las complicaciones.

Este hecho es constatado estadísticamente por STANKIEWICZ (10) con su propia experiencia en la que presenta una incidencia de complicaciones del 17 por 100 en las primeras 150 etmoidectomías, que publica en 1987 (29 por 100 sobre el número de pacientes), y de solamente el 2,2 por 100 en los 150 procedimientos, que realiza más adelante y publica dos años después.

WIGAND (7) realza este factor, y cuando refiere los dos casos de evolución fatal acaecidos en su Clínica Universitaria, comenta que en ella se han formado muchos cirujanos y que la mayor parte de los errores se cometen casi siempre por falta de experiencia.

Universalmente se recomienda el entrenamiento con la disección quirúrgica en el cadáver. STAMMBERGER (6) sugiere un mínimo de 20-30, que se deberá perfeccionar en los cursos que en nuestro país y los de nuestro entorno se realizan y que generalmente son bastante accesibles.

VLEMING (3) minimiza la incidencia de este factor, que en su experiencia es mínima y da un gran valor a la presencia activa, como ayudantes en el acto operatorio del personal más experto cuando se inician los residentes, a la vez que, por supuesto, recomienda la práctica en cadáver.

La utilización progresiva del endoscopio debe comenzar con su introducción en determinadas fases de los procedimientos quirúrgicos convencionales o microscópicos, lo que nos ayudará a familiarizarnos con la anatomía endoscópica.

Cuando nos habituemos a explorar a los pacientes de la consulta externa con los endoscopios conseguiremos, al evitarles las molestias, la delicadeza de movimientos que es precisa en el quirófano.

La selección de los pacientes con los que deberemos empezar es también esencial, evitando aquellos que pudiesen plantear problemas, que podremos fácilmente adivinar a expensas de un conocimiento de la patología, de los antecedentes previos de cirugía y sobre todo con el estudio pormenorizado y atento de la tomografía computerizada en cortes axiales y coronales.

Es muy aconsejable restringir las indicaciones en la fase de aprendizaje y comenzar con los procedimientos considerados como más sencillos, generalmente constreñidos a la parte más anterior y accesible: concha bullosa, quiste de Killian, mucocele del etmoides anterior, etc., y dejar las poliposis y otros más complicados para más adelante.

Finalmente es preciso en los comienzos limitar la utilización de los endoscopios y de los instrumentos; se recomienda usar fundamentalmente la óptica de 0°, las pinzas con moderada angulación y evitar las curetas o cucharillas. Nunca trabajar en zonas en las que la visión no sea total.

COMPLEJIDAD ANATOMICA

La zona quizá más compleja de toda la anatomía comprendida en la otorrinolaringología y la cirugía de la cabeza y cuello es la correspondiente al laberinto etmoidoesfenoidal, y la etmoidectomía endoscópica intranasal es por tanto una de las intervenciones de mayor dificultad (1).

Dentro de las estructuras de referencia la de más importancia es el cornete medio y sobre todo la raíz superior que delimita lateralmente la frontera de la cirugía.

Las variaciones que, por ejemplo, en el oído son la excepción, aquí son la norma, habiéndose podido establecer únicamente ciertas distancias, más o menos invariables, desde la narina a las diferentes estructuras, tegmen o fóvea etmoidalis, óstium esfenoidal, lámina papirácea, etc., que son susceptibles de comprobar con sondas ranuradas o milimetradas (9).

Se han realizado numerosos estudios en cadáver para delimitar en lo posible todas estas variaciones KENNEDY y cols. (25) aprovechando el material de sus cursos de disección estudian la incidencia de la dehiscencia de arteria carótida interna en la pared lateral del seno esfenoidal. RONTAL (26) lleva a cabo un interesante trabajo en 12 piezas de cadáver que describe después de decalcificación y deshidratación y de cortar y tallar con un microtomo en varias secciones. Relata las peculiaridades de las áreas consideradas como de más alto riesgo: techo etmoidal, canales de las arterias etmoidales anterior y posterior, paredes y óstium del seno esfenoidal, lámina papirácea y etmoides posterior, celdas de Haller, etc.

La presencia de una desviación septal resulta a veces un inconveniente que precisa la realización de una septoplastia antes de comenzar la intervención endoscópica, cosa que WIGAND (7) realiza casi sistemáticamente y que KENNEDY (1) y otros solamente indican en el caso de que no sea posible pasar el endoscopio de 4 mm. La realización de una septoplastia y/o turbinectomía inferior solamente inciden en la prolongación del acto quirúrgico y en una mayor pérdida sanguínea.

CIRUGIA PREVIA. NATURALEZA Y EXTENSION DE LA ENFERMEDAD

La selección de los pacientes para esta cirugía estará marcada por la extensión de la enfermedad, que deberá estar confinada a los límites anatomoquirúrgicos previamente establecidos y a la naturaleza del proceso que motivará la indicación, que en términos generales se admite que se atendrá a pa-

TABLA I: COMPLICACIONES DE LAS DIFERENTES TECNICAS. COREY (29)

	Número de pacientes	*Número de operaciones*	*Complicaciones*
Cirugía intranasal con microscopio			
BAGATELLA (1980)	30	60	4/30 (0,3%)
DIXON (1983)	181	87	0/181 (0)
ENGLISH (1986)	205	285	26 [13% (por pac.)]
	168 polipectomía y etmoidectomía	559	26 [4,5% por proc.)]
Etmoidectomía intranasal			
EICHEL (1972)	125-50	?	Equimosis orbitaria sinequia nasal
FREEDMAN (1979)	565	1.000	26/565 (4,4%)
TAYLOR (1982)	284	526	4/284 (0,1% mayores)
			8/284 (0,25% menores)
Etmoidoesfenectomía intranasal			
EICHEL (1985)	46	19	1,8%
FRIEDMAN (1975)	68	—	5,9%
FRIEDMAN (1986)	255	510	< 1,0%
Cirugía endoscópica funcional			
HEERMAN (1982)	3.000	?	1/3.000
KENNEDY (1988)	16	27	0% mayores/7% menores
STAMMBERGER (1986)	—	2.500	0% mayores/7% menores
WIGAND (1981)	84	168	0% mayores/7% menores
VLEMING (1992)	593	1.235	0,3% mayores/4,2% menores
Combinación de procedimientos			
MANIGLIA (1981)	11	22	100% (sólo relata complicaciones)

tología de estirpe inflamatoria o benigna. Quizá el papiloma invertido es la entidad límite, siendo controvertida su indicación, a excepción de los casos incipientes.

Es evidente que enfermedades muy extensas, por ejemplo, en lo referente a la poliposis, confieran más riesgo que las más limitadas, sobre todo si afectan al esfenoides o al etmoides posterior.

Un caso a parte supone toda la patología del seno frontal que demande la recalibración del receso etmoidofrontal, ya que su abordaje por endoscopia es siempre complicado, en determinadas ocasiones imposible, e incrementa el riesgo de perforar el techo etmoidal.

El padecimiento de una enfermedad con la tríada ASA o de una alergia desconocida o no tratada empeoran el pronóstico, pero no está clara su incidencia en las complicaciones.

Si ha existido cirugía previa, o si ha desaparecido el cornete medio, o si se objetivan dehiscencias en las paredes de la órbita o el techo etmoidal o lámina cribosa, y la mucosa nasal y la duramadre están fuertemente adheridas.

El antecedente de traumatismo craneoencefálico con fracturas de la base del cráneo o de intervención neuroquirúrgica previa deben ser tenidos muy en cuenta, ya que pueden derivarse consecuencias fatales (6, 7, 16).

La edad y el sexo no tienen mayor significación. Hay numerosas publicaciones que refieren estadísticas en niños (3, 11, 28) que no manifiestan tendencia alguna en este sentido.

ASPECTOS TECNICOS Y GENERALES

El empleo de los endoscopios conlleva hoy por hoy limitaciones muy importantes, como son la vi-

TABLA II: COMPLICACIONES SEGUN EL NUMERO DE PACIENTES. VLEMING (3)

	HOSEMANN y cols. (1988)	*SCHAEFER y cols. (1989)*	*HOFFMAN y cols. (1990)*	*STAMMBERGER y POSAWETTE (1990)*
Porcentaje de las complicaciones de la cirugía endoscópica de senos publicadas por pacientes operados				
Número de pacientes	220	100	100	500
Lesión de lám. papirácea	?	2	2	1,8
Hematoma orbitario	0,5	0	1	0
Ceguera	0	0	0	0
Lesión del m. recto interno	0	0	0	0
Estenosis d. nasolagrimal	0	0	0	0
Licuorrea	0,9	0	0	0
Meningitis	0	0	0	0
Neumoencéfalo	0	0	0	0
Absceso cerebral	0	0	0	0
Hemorragia (taponamiento)	?	2	1	2,2
Hemorragia (transfusión)	?	0	0	0,2
Sinequia sintomática	?	4	4	1,2
Obstrucción óstium maxilar	?	?	?	2
Exacerbación del EPOC	1,8	2	?	?
Infección	0	2	1	?
Dolor neurálgico	1,8	?	?	?
Mucocele	?	?	?	?
Exitus	0	0	0	0

?: No referido.

TABLA III: COMPLICACIONES SEGUN EL NUMERO DE LADOS OPERADOS. VLEMING (3)

	STANKIEWICZ (1989)	*STERMAN y cols. (1990)*	*LEVINE (1990)*	*VLEMING y cols. (1990)*
Porcentaje de las complicaciones de la cirugía endoscópica de senos relacionado con el número de lados operados				
Número de lados operatorios	300	167	458	1.235
Lesión de lám. papirácea	1,3	2,4	0,6	1,3
Hematoma orbitario	1,6	0	0	0,16
Ceguera	0,3	0	0	0
Lesión del m. recto interno	0	0	0	0
Estenosis d. nasolagrimal	0	0	0	0,08
Licuorrea	0,7	0	0	0,16*
Meningitis	0	0	0	0
Neumoencéfalo	0	0	0	0,16*
Absceso cerebral	0	0	0	0
Hemorragia (taponamiento)	1,7	0	1	0,89
Hemorragia (transfusión)	0	0	0	0,32
Sinequia sintomática	2	1,2	4	1,2
Obstrucción óstium maxilar	1,3	?	?	?
Exacerbación del EPOC	0	?	?	0,14
Infección	?	?	?	0,29
Dolor neurálgico	?	?	?	0
Mucocele	?	?	?	0,08
Exitus	0	0	0	0

?: No referido. *: El mismo paciente.

sión monocular, la utilización de una sola mano para la cirugía y la deformación del campo visual, a las que el cirujano endoscópico se debe habituar, ya que las ventajas de su uso son evidentes.

El conocimiento de los instrumentos, fuentes de luz, el empleo de soluciones antiniebla, la colocación del cirujano, ayudante e instrumentista, la posición del enfermo y otros han sido muchas veces citados como factores predisponentes de complicación, y de hecho tienen su importancia, pero más en lo referente a errores que se pueden subsanar con una adecuada previsión que a que tengan un valor intrínseco.

Un punto de cierta controversia es la repercusión del lado operado, ya que se admite que un cirujano diestro está más cómodo en el lado izquierdo, que es el que tiene en frente, y que uno zurdo lo estará en el lado derecho; no hemos encontrado en nuestra revisión bibliográfica nada que realmente ratifique este factor.

Lo referente al empleo de anestesia local o general ya ha sido analizado previamente y estudiada su repercusión en la hemorragia, que posiblemente sea la única que tiene.

CONCLUSIONES

Como queda constancia en la estadística recopilada por COREY (28) (tabla I), las complicaciones de la cirugía endoscópica endonasal pueden considerarse inferiores a las de los procedimientos convencionales y similares a las de las intervenciones con microscopio.

TABLA IV: COMPLICACIONES TOTALES (6)

	Complicaciones
Complicaciones de la cirugía endoscópica nasosinusal. N = 500 (STAMMBERGER, 1990)	
Lesión de lámina papirácea	9
— Con enfisema palpebral	3
— Con problemas persistentes	0
Hemorragia (taponamiento)	11
— Taponamiento posterior	1
Hemorragia (transfusión)	1
Proced. repetidos por hemorragia	10
Infiltración de tejidos blandos	5
Merocel olvidado	1
Complicaciones severas desde 1976. N = 6.000, tres cirujanos (STAMMBERGER, 1990)	
Licuorrea	3
Neumoencéfalo	1
Hemorragia intraorbitaria	2
Meningitis	0
Diplopía	0
Ceguera	0
Exitus	0
Estenosis del conducto lagrimal	0

TABLA V: COMPLICACIONES TOTALES (7)

	Complicaciones
Complicaciones de la etmoidectomía completa por poliposis etmoidal difusa. N = 200 (WIGAND, 1990)	
Ataque asmático postoperatorio*	4 (1,8%)
Neuralgia craneofacial	4 (1,8%)
Anosmia postoperatoria	2 (0,9%)
Licuorrea intraoperatoria	2 (0,9%)
Hematoma orbitario	1 (0,5%)
Exitus	0
Ceguera	0
Paresia, diplopía	0
Meningitis	0
Ocena	0

*: Tras la administración de analgésicos en pacientes con sensibilidad a los mismos no diagnosticada previamente.

El porcentaje de complicaciones en grandes series de pacientes y concerniente a varios autores, es realmente pequeño, menor al de las técnicas convencionales, y perfectamente asumible con relación al beneficio que se puede reportar al paciente. VLEMING (3) realiza un excelente trabajo de revisión y recopila datos de inestimable valor que reproducimos en las tablas II y III, en las que se presentan las complicaciones de conocidos y múltiples autores, analizadas con relación al número de pacientes y al número de lados operados.

Revisiones como las realizadas por MANIGLIA (16) han de servir para colocarnos en estado de alarma pero no para desprestigiar esta técnica con una visión catastrofista, como muy bien reseña KENNEDY (1) en total contraposición con esa idea.

Las complicaciones entendidas como mayores pueden evitarse, y de hecho se obvian con un correcto manejo de la técnica como claramente se desprende del estudio de la experiencia de STAMMBERGER (6) y WIGAND (7) (tablas IV y V), que representan a las dos escuelas de más prestigio en Europa.

La información al enfermo debe ser rigurosa y es patente la necesidad del consentimiento informado, que en todos los casos obtendremos de nuestros pacientes. Recordemos que los problemas surgidos con estos pacientes suponen el área de litigación, número uno en Estados Unidos.

Es fundamental la asistencia que se debe prestar a los principiantes por parte de los que tienen más experiencia, lo que conduce a que los riesgos sean menores y a que la práctica mejore.

La tomografía computerizada en planos coronales y axiales debe no solamente ser estudiada con toda atención previamente a la cirugía, sino que además estará expuesta y visible mientras dure el acto quirúrgico.

La monitorización de los ojos previene accidentes indeseables y por tanto es esencial el realizarla.

Conviene finalmente tener presente que la poliposis nasal es un proceso benigno y por tanto no debe ser tratada de forma demoledora, y también como muy bien señala STAMMBERGER (6) que operar con endoscopio no es sinónimo de funcionalidad si no se conoce y aplica correctamente la técnica.

BIBLIOGRAFIA

1. KENNEDY, D. W.: «Pronogstics factors, outcomes and staging in ethmoide sinus surgery». *Laryngoscope,* 102: 1-8, 1992.
2. FRIEDMAN, W. H., y KATSANTONIS, G. P.: «The role of the standard technique in modern sinus surgery». *Otolaryngol. Clin. N. Am.,* 22 (4): 759-774, 1989.
3. VLEMING, M.; MIDDELWEERD, R. J., y VRIES, N.: «Complications of endoscopic sinus surgery». *Arch. Otolaryngol. Head Neck Surg.,* 118: 617-623, 1992.

4. MOSHER: Citado por KENNEDY (1), 1929.
5. BOUTON, V.; SANSON, J.; LEGUERINEL, J.; DESPRES, P., y ALLANCHE, L.: «Dangers et complications de la chirurgie ethmoïdale». *Ann. Oto-Laryng.* (París), 108: 219-226, 1991.
6. STAMMBERGER, H.: «Functional endoscopic sinus surgery». *The Messerklinger technique.* B. C. Decker. Philadelphia, 1990.
7. WIGAND, M. E.: *Endoscopic surgery of the paranasal sinuses and anterior skull base.* Geor Thieme Verlag. Sttugart-New York, 1990.
8. SCHAEFER, S. D.; MANNING, S., y CLOSE, L. G.: «Endoscopic paranasal sinus surgery: Indications and considerations». *Laryngoscope,* 99: 1-5, 1989.
9. STANKIEWICZ, J. A.: «Complications of endoscopic sinus surgery». *Otolaryngol. Clin. N. Am.,* 22 (4): 749-758, 1989.
10. STANKIEWICZ, J. A.: «Complications in endoscopic intranasal ethmoidectomy: An update». *Laryngoscope,* 99: 686-690, 1989.
11. LAZAR, R. H.; YOUNIS, R. T., y LONG, T. E.: «Functional endonasal sinus surgery in adults and children». *Laryngoscope,* 103: 1-5, 1993.
12. SMITH, L. F., y BRINDLEY, P. C.: «Indications, evaluation, complications and results of funtional endoscopic sinus surgery». *Otolaryngol. Head Neck Surg.,* 108: 688-696, 1993.
13. LEVINE, H. L.: «Functional endoscopic sinus surgery. Evaluation, surgery and follow-up of 250 patients». *Laryngoscope,* 100: 79-84, 1990.
14. OHNISI, T.; TACHIBANA, T.; KANEKO, Y., y ESAKI, S.: «High-risk areas in endoscopic sinus surgery and prevention of complications». *Laryngoscope,* 103: 1181-1185, 1993.
15. LAWSON, W.: «The intranasal ethmoidectomy: An experience with 1,077 procedures». *Laryngoscope,* 101: 367-371, 1991.
16. MANIGLIA, A. J.: «Fatal and other major complications of endoscopic sinus surgery». *Laryngoscope,* 101: 349-354, 1991.
17. MATTHEWS, B. L.; SMITH, L. E.; JONES, R., y MILLER, C.: «Endoscopic sinus surgery: Outcome in 155 cases». *Otolaryngol. Head Neck Surg.,* 104: 244-246, 1991.
18. STANKIEWICZ, J. A.: «Blindness and intranasal endoscopic ethmoidectomy: Prevention and management». *Otolaryngol. Head Neck Surg.,* 101: 320-329, 1989.
19. NEUHAUS, R. W.: «Orbital complications: Secondary to endoscopic sinus surgery». *Ophtalmology.,* 97: 1512-1528, 1990.
20. COREY, J. P.; BUMSTED, R.; PANJE, W., y NAMON, A.: «Orbital complications in endoscopic sinus surgery». *Otolaryngol. Head Neck Surg.,* 109: 814-820, 1993.
21. SERDHAL, C. L.; BERRIS, L. E., y CHOLE, R. A.: «Nasolacrimal duct obstruction after endoscopic sinus surgery». *Arch. Ophtalmol.,* 108: 391-392, 1990.
22. MASSEGUR, H.; ADEMA, J. M.; BERNAL, M.; ORTEGA, P., y DE JUAN, M.: «Cirugía endoscópica nasosinusal y de vías lacrimales. Libro del año». *Otorrinolaringología.* Saned. Madrid, 3-65, 1993.
23. BECKER, S. P.: «Antomy for endoscopic sinus surgery». *Otolaryngol. Clin. N. Am.,* 22 (4): 677-682, 1989.
24. SCHAEFER, S. D.: «Endoscopic total spheno-ethmoidectomy». *Otolaryngol. Clin. N. Am.,* 22 (4): 277-732, 1989.
25. ADEMA, J. M.; MASSEGUR, H.; FABRA, J. M., y MONTSERRAT, J. M.: «Cirugía endoscópica nasosinusal. Experiencia en 150 casos». *Anales ORL Iber.-Amer.,* 5: 505-515, 1991.
26. KENNEDY, D. W.; ZINREICH, S. J., y HASSAB, M. H.: «La arteria carótida interna y su relación con la esfenoetmoidectomía endonasal». *Am. J. Rhinol.* (edición en castellano), 1: 12-17, 1991.
27. RONTAL, M., y RONTAL, E.: «Studying whole-mounted sections of the paranasal sinuses to understand complications of endoscopic sinus surgery». *Laryngoscope,* 101: 361-366, 1991.
28. GROSS, C. W.; LAZAR, R. H., y GURUCHARRI, M. J.: «Pediatric functional endonasal sinus surgery». *Otolaryngol. Clin. N. Am.,* 22 (4): 733-738, 1989.
29. COREY, J. P., y BUMSTED, R. M.: «Revisión endoscopic ethmoidectomy for chronic sinusitis». *Otolaryngol. Clin. N. Am.,* 22 (4): 801-808, 1989.

TRATAMIENTO DE LAS COMPLICACIONES

M. Bernal

Tratamiento de las complicaciones

M. BERNAL SPREKELSEN

Dentro de este capítulo debe distinguirse entre el tratamiento de las complicaciones propiamente dicho y las recomendaciones o maniobras profilácticas dirigidas a evitar el desenlace de estas complicaciones. Ambos aspectos serán contemplados indistintamente.

A continuación se desarrollarán las pautas de tratamiento para las siguientes complicaciones:

— Hemorragia grave.
— Lesión papirácea-periórbita.
— Enfisema orbitario.
— Hematoma orbitario.
— Lesión base frontal sospecha postop. de fístula LCR.
— Lesión n. óptico.

TRATAMIENTO DE LA HEMORRAGIA GRAVE

El origen de una hemorragia grave intraoperatoria de procedencia endonasal puede ser cualquiera de las dos (o tres) arterias etmoidales o ramas de la esfenopalatina. Las ramas de la esfenopalatina se ven involucradas más frecuentemente en epistaxis intraoperatorias, revistiendo, afortunadamente, una menor gravedad. Las derivaciones más afectadas son:

— Las ramas septales posteriores que atraviesan la pared anterior del seno esfenoidal.
— La rama de la cola del cornete medio (13).

La primera puede coagularse endoscópicamente, tal y como se ha descrito en el capítulo de «Atresia coanal». La rama de la cola del cornete se lesiona durante la resección de la cola, a nivel de la raíz tabicante posterior, correspondiente a la inserción del cornete en la pared lateral. Afortunadamente suele retraerse espontáneamente dejando de sangrar. En caso contrario puede procederse también a su coagulación. No obstante, son precisamente estas arterias, junto a las del cornete inferior y tras las turbinectomías, las responsables de la mayoría de hemorragias endonasales postoperatorias.

Las hemorragias de las arterias etmoidales son cuantitativamente de mayor abundancia, especialmente la de la etmoidal anterior, que debido a su localización más anterior suele lesionarse con mayor frecuencia que la posterior o la tercia. La retracción arterial hacia órbita es rara, por lo que su coagulación bajo control endoscópico es factible. En caso de no observarse los bordes lesionados puede coagularse directamente sobre su canal óseo. Como sequela puede aparecer una alteración de la sensibilidad a nivel de la cara externa de la nariz y parte anterior del septum por lesión del nervio etmoidal que acompaña la arteria en el interior del canal. Técnicamente, la coagulación se consigue utilizando un aspirador maleable o bien uno curvo. La manipulación intranasal de pinzas bipolares no ha sido de utilidad en nuestra experiencia (ver capítulo «Atresia coanal»).

El tratamiento intraoperatorio de este tipo de epistaxis permite proceder de manera rutinaria en el manejo del taponamiento y el tratamiento postoperatorio.

Las hemorragias graves intraoperatorias de origen extranasal, potencialmente mortales, son expresión de un abandono de los límites anatómicos de los senos paranasales o de la fosa nasal. Entre ellos cabe citar las hemorragias intracerebrales por lesión de la base frontal anterior del cráneo, afectando bien el recorrido intracraneal de alguna arteria etmoidal, más frecuentemente la anterior por su accesibilidad, o ramas de la arteria cerebral anterior, así como la lesión de la carótida interna en su recorrido esfenoidal. Referente al concepto de carótida «dehiscente» a nivel del seno esfenoidal, el cirujano prevenido debe hacer caso omiso de esta definición anatómica: la recubierta ósea en los casos no dehiscentes tiene un grosor de aproximadamente 1 mm.

El «tratamiento» consiste en el cierre inmediato del defecto óseo de la rinobase (ver páginas 212 a 214) o un taponamiento de extrema urgencia del seno esfenoidal. El control ulterior del enfermo debe incluir la TC craneal y la ayuda del neurocirujano, quien decidirá el procedimiento en función de la evolución del enfermo.

El estudio radiológico será la mejor profilaxis,

para evitar la lesión. En caso de producirse, la hemorragia apenas permite realizar un taponamiento de todo el seno esfenoidal con el material que más rápidamente se tenga a mano. El taponamiento nasal se manteniene bajo protección antibiótica durante diez días.

La reparación de la perforación a través de una craneotomía, la ligadura de la arteria a nivel cervical o la obliteración intraarterial mediante la introducción de una sonda-balón pueden ser medidas tanto alternativas como complementarias.

LESION PAPIRACEA-PERIORBITA

Sobrepasar los límites óseos de la órbita o incluso de la periórbita puede considerarse como una complicación menor sin mayor trascendencia si se tienen en cuenta las premisas de no aspirar continuamente la grasa durante la intervención ni de resecar fragmentos. Esta ultima medida puede conllevar a hemorragias lentas hacia el interior de la órbita al peligrar la lesión de vasos sanguíneos de la misma grasa. Pueden realizarse suaves intentos de reposición, si bien el mejor procedimiento es evitar toda manipulación en la zona.

Según STAMMBERGER (8) existen cinco situaciones propensas a la lesión:

1. Durante la infundibulotomía, cuando el procesus uncinatus se encuentra muy posterior o el infundíbulo es atelectático y la introducción con el elevatorio de Freer o el bisturí falciforme es demasiado profunda. (En algunos cursos prácticos se ha observado la utilización directa de unas pinzas de Blakesley para la infundibulotomía. En casos con una situación anatómica como la descrita, las secuelas pueden ser mayores. A su vez esto explica por qué la maniobra inicial de la infundibulotomía, así como toda cirugía paralela a la lámina papirácea debe acompañarse siempre del control —«monitorización»— del globo ocular.)
2. En la apertura de una bulla etmoidal pequeña o escasamente neumatizada y anclada a la lámina papirácea, el instrumento puede penetrar a través de la lámina medializada.
3. Dehiscencias naturales o defectos óseos por intervenciones previas facilitan la entrada en órbita.
4. Durante la meatotomía media, la ampliación del óstium puede ampliarse demasiado cranealmente. (Frecuentemente, la perforación de la lámina papirácea se produce en el momento del sondaje del seno maxilar con el aspirador curvo. Por ello debe vigilarse el globo ocular en el momento de presionar sobre la fontanela con el instrumento.)
5. Durante el abordaje etmoidal por vía transmaxilar, especialmente cuando existen celdillas de Haller que se encuentran en el suelo de la órbita.

Según STAMMBERGER (8), la cirugía bajo anestesia local supone una buena medida de prevención de este tipo de lesión por cuanto el enfermo siente dolor al llegar a la región, pudiendo avisar al cirujano.

Además, en las reintervenciones debe presuponerse un tejido cicatricial fibroso más endurecido que, al ser traccionado, puede llevar tras de sí algún fragmento óseo, ya sea de la lámina papirácea o de la base del cráneo. En aquellas reintervenciones en las que la orientación anatómica se ve dificultada por la ausencia del cornete medio, la búsqueda y exposición de la lámina papirácea facilita la continuación de la cirugía. Por ello la exposición circunscrita de la periórbita en estos casos, en nuestra opinión, está permitida.

Clínicamente, el prolapso de grasa orbitaria se reconoce por el color amarillento del tejido. En casos de duda, sobre todo cuando existe una hemorragia profusa que impide reconocer estructuras, puede realizarse un test de presión suave sobre el globo ocular controlando endoscópicamente posibles movimientos (9). Este test es bastante más inocuo que el test de tracción de la posible grasa orbitaria y el subsiguiente control ocular.

El tratamiento de elección consiste en evitar la zona y con ello las aspiraciones o las tracciones continuas de la grasa. Debido al peligro de hemorragia lenta procedente de la grasa orbitaria, la resección de la grasa prolapsada hacia fosa nasal está contraindicada. De molestar el prolapso la continuación de la cirugía, pueden realizarse intentos de reposición, ayudándose de fragmentos de merocel embebidos en cola de fibrina para mantenerlos *in situ* (8) o cubriéndola con un fragmento de duramadre liofilizada (14).

Es importante prohibir sonarse al enfermo y aconsejarle no retener la presión en los estornudos para evitar enfisemas intraorbitarios durante al menos una semana. Mientras, STAMMBERGER (8) favorece la prescripción de antibióticos en todos los casos, en nuestra casuística de dacriocistorrinostomías, con frecuentes exposiciones de grasa orbitaria (ver capítulo «Resultados de la dacriocistorrinostomía endoscópica»), no hemos observado complicación infecciosa alguna con la sola prohibición de sonarse durante una semana.

Lesión papirácea-periórbita:

— No resecar grasa.

— No traccionar de la grasa.

— No sonarse.

— No retener presión en el estornudo.

FIG. 1.—*Hematoma orbitario derecho inmediatamente postoperatorio con protrusión del globo ocular en enfermo todavía intubado. Como primera medida se ha retirado el taponamiento nasal.*

— Intento reposición/recubrir (facultativo).
— Antibiótico (facultativo).

ENFISEMA ORBITARIO

El enfisema orbitario debe entenderse como la complicación que sigue a la lesión de la periórbita debido a la entrada de aire y al mismo tiempo como advertencia de dicha lesión en los casos que durante la intervención no nos hayamos percatado de ella. Suele ser más frecuente tras la cirugía sobre el saco lacrimal (ver capítulo «Resultados de la dacriocistorrinostomía endoscópica») y los traumatismos centrofaciales con participación de la lámina papirácea en la fractura etmoidal, cuyo signo patognomónico es precisamente el enfisema orbitario.

Básicamente habrá que advertir al enfermo que debe acatar las dos precauciones citadas arriba para prevenir el aumento del enfisema. En el supuesto caso de aumentar el enfisema por estornudos incontrolados deberá retirarse el taponamiento para facilitar la evacuación de la presión aérea. Tambien en estos casos hemos prescindido de la antibioticoterapia profiláctica.

HEMATOMA ORBITARIO (fig. 1)

Se produce como consecuencia de una hemorragia lenta, por lesión vascular de la grasa orbitaria o, menos frecuente, por la entrada de sangre a través de defectos en la lámina papirácea o debido a un taponamiento nasal excesivamente riguroso (3), o bien como consecuencia de una hemorragia rápida debida a la lesión de alguna de las arterias etmoidales, más frecuentemente la arteria etmoidal anterior por su mejor accesibilidad.

Debido a cualquiera de las etiologías arriba mencionadas, el hematoma orbitario puede conllevar en el caso extremo a la ceguera por compresión del nervio óptico.

En los casos de hematoma de evolución lenta, no a tensión, la retirada del taponamiento suele solucionar el problema, quizá asociado a suaves masajes del globo ocular (9, 13). Cuando el hematoma orbitario crece rapidamente durante la intervención misma, la protrusión progresiva del globo o la aparición de una anisocoria —midriasis del lado afectado sin reacción al estímulo de luz— indica la descompresión orbitaria (5), ya sea por abordaje endonasal, ya sea a través de una cantotomía lateral e incisión del septum lateral inferior.

Toda sospecha de compresión progresiva e invalidante sobre el nervio óptico debe conllevar a una descompresión dentro de los siguientes sesenta a ciento veinte minutos, según diversos autores (4, 7, 10, 12), para prevenir la ceguera irreversible.

Si el hematoma aparece en el postoperatorio, las medidas de urgencia serán:

Hematoma orbitario

— Retirada taponamiento.
— Tratamiento medicamentoso.
— Masajes globo ocular.
— Control fondo de ojo/agudeza visual.
— Procedimientos diagnósticos: TC + ultrasonidos.
— Coagulación arteria etmoidal por abordaje endoscópico o externo.
— Cantotomía lateral con incisión del septum orbitario inferior.
— Descompresión orbitaria endoscópica o externa.

En función de la gravedad y la rapidez de instauración el orden de las medidas debe variar. Mientras el hematoma no esté a tensión, o sea, de evolución lenta, disponemos de suficiente tiempo para solicitar (de urgencia) una sonografía transorbitaria que permite localizar fácilmente el hematoma: una TC. Los controles del fondo de ojo y la agudeza visual deben ser repetidos para tener constancia lo antes posible de un empeoramiento. El tratamiento medicamentoso (tabla I) (10) junto a la retirada del taponamiento va encaminado a prevenir el edema del nervio, pero debe considerarse inefectivo cuando a pesar de ello la agudeza visual empeora. Es en

TABLA I: HEMATOMA ORBITARIO: TRATAMIENTO MEDICAMENTOSO ANTIEDEMATOSO (10)

— Acetazolamida 500 mg i.v.
— Manitol 0,5-1,0 mg/kg i.v.
— Dexametasona 0,1-05 mg/kg.

este estadio cuando el hematoma precisa urgentemente un drenaje. Según su localización, una resección ampliada de la lámina papirácea puede ser suficiente si el hematoma se encuentra cercano. Es aconsejable realizar la resección de la lámina papirácea hasta el canal óptico (1). En otros casos deberá procederse al drenaje más agresivo, combinando abordajes si hiciera falta e intentando buscar la fuente de la hemorragia.

El tratamiento medicamentoso también puede ser útil para las diplopias secundarias a edemas del músculo recto interno del globo ocular que aparecen tras perforaciones de la lámina papirácea seguidas de manipulaciones intraorbitarias.

LESION DE LA BASE FRONTAL

Dentro de las posibles complicaciones de la cirugía endoscópica de los senos paranasales, ésta parece ser la más temida por cuanto indica la salida del campo quirúrgico con todas las consecuencias posibles que de ello derivan.

La prevención de la lesión de la base del cráneo debe ser rutinaria y estudiarse en cada enfermo de nuevo:

a) Estudio de la TC para mejor conocimiento de la anatomía, especialmente la altura de la fosa olfatoria, zona que con mayor frecuencia se lesiona y para cuyo estudio se precisan *cortes en sentido coronal.*

b) Realización de una cirugía segura mediante la búsqueda intraoperatoria de «landmarks»: arteria etmoidal anterior, cornete medio, lámina papirácea, meato supraturbinal, reborde de la coana, etc. No traccionar de la inserción anterior del cornete medio, frecuentemente anclado en la base del cráneo. No realizar maniobras quirúrgicas medialmente al cornete medio.

c) Conocer sus propias limitaciones: abandonar los intentos de cateterización del seno frontal, no proseguir la intervención cuando el sangrado es abundante o la orientación anatómica no sea posible.

Las *perforaciones intracraneales profundas* tienen como causa una grave desorientación anatómica intraoperatoria. Las consecuencias son potencialmente letales debido a la lesión de la arteria comunicante de las arterias cerebrales anteriores, entrada en el sistema ventricular, etc.

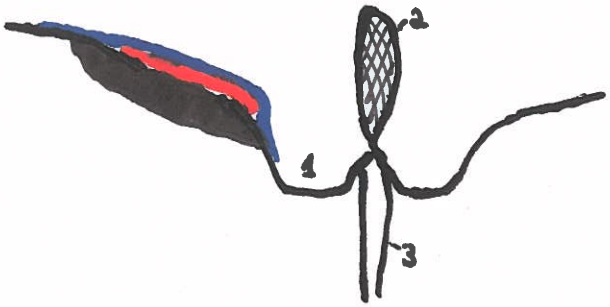

FIG. 2.—*Esquema de la reconstrucción de una lesión de la rinobase. Azul: Duramadre. Rojo: Duramadre liofilizada. Gris: Colgajo libre de cornete. 1: Fosa olfatoria. 2: Crista galli. 3: Septum.*

Aparte de interrumpir inmediatamente la intervención, se ha de pedir una TC craneal y la interconsulta del neurocirujano y del neurólogo.

La lesión ósea del techo etmoidal con o sin perforación de la duramadre, la lesión a nivel de las filas olfactorias, como *lesiones circunscritas de la base anterior del cráneo,* tienen solución en la misma intervención si son descubiertas, ya sea por vía endoscópica (14), ya sea por un abordaje externo.

Para el cierre endoscópico de la fístula se precisa del instrumental de cirugía de oído: bisturís recto y angulado de Plester (despegadores de conducto), el bisturí falciforme, duramadre liofilizada y cola de fibrina.

Los pasos a seguir son (fig. 2):

Cierre fístula LCR

— Exéresis de esquirlas óseas.

— Resección de la mucosa circundante, dejando denudado el hueso.

— Separación de la duramadre del hueso, circularmente en 2-3 mm.

— Colocación de un fragmento recortado de duramadre liofilizada por debajo de la duramadre y cara interna del hueso.

— Resección longitudinal del cornete inferior, que se desdobla, eliminándose el hueso propio, por lo que queda un colgajo libre, que es colocado sobre el hueso denudado de la perforación y cubriendo la duramadre liofilizada.

— Fijación del colgajo con espongostán, colágeno o surgicel embebido en cola de fibrina. Apoyo con un taponamiento en dedo de guante durante siete días bajo protección antibiótica y prohibición de sonarse o de estornudar con la boca cerrada. Evitar esfuerzos físicos.

La sospecha de fístula de LCR en el postoperatorio inmediato o tardío debe manejarse como ha sido descrito en las páginas 212 a 214.

Dos fístulas intraoperatorios acaecidas durante la cirugía microscópica de la base del cráneo fueron cerradas con el método descrito. Otros autores presentan excelentes resultados en sus casuísticas más importantes (2, 6, 11). La utilización del colgajo libre de cornete inferior presenta la ventaja de no precisar incisiones suplementarias para disponer de material autólogo.

En nuestra opinión, la espera del cierre espontáneo de la fístula, como ha sido propugnado por algún autor, no parece la actitud más adecuada debido a la posibilidad de padecer una meningitis de origen rinógeno aun muchos años después. Por tanto, no debe discutirse la indicación, sino el procedimiento quirúrgico.

Siempre que sea posible, el abordaje de una fístula de la base anterior del cráneo debe ser realizado por un rinocirujano. Esto revierte especial importancia para el resultado y la calidad de vida del enfermo. La cirugía endoscópica (endonasal en general) es capaz del cierre de una fístula preservando el olfato ipsilateral total o parcialmente (2). El abordaje rinoquirúrgico externo al menos no destruye en olfato del otro lado, mientras que el abordaje neuroquirúrgico supone la anosmia de por vida desde el momento en que se tienen que levantar ambos lóbulos frontales para acceder a la lámina cribosa. Este hecho habrá de tenerse en cuenta, por cuanto los traumatizados con fístulas de LCR suelen ser jóvenes y los enfermos con patología nasosinusal tampoco suelen pertenecer a la tercera edad.

Otro aspecto nada desdeñable es el del gasto sanitario ocasionado por el abordaje a través de una craneotomía.

LESION DEL NERVIO OPTICO

Se trata de una complicación extremadamente rara que, habiendo sido objeto de publicación cada vez que ha ocurrido, ha causado la impresión de ser más frecuente de lo que es en realidad.

En más de 1.500 casos operados no hemos observado ninguno con lesión del nervio óptico. El Servicio de Graz (Austria), con más de 8.000 intervenciones, tampoco ha tenido la ocasión de observar esta complicación (8).

Anatómicamente, el nervio puede sufrir una lesión directa a dos niveles: en el seno esfenoidal y cuando atraviesa una celdilla etmoidal posterior de Onodi.

Las lesiones indirectas del nervio se producen debido a trombosis de la arteria central de la retina, hematoma intraorbitarios, edemas o infecciones postoperatorios. Clínicamente se diferencian de las cegueras por lesión directa por aparecer con un tiempo de latencia de horas o días, mientras que las directas ocasionan la ceguera irreversible de inmediato.

El tratamiento de las indirectas será etiológico. El de las lesiones directas profiláctico: estudio caso por caso de la anatomía radiológica, búsqueda de celdillas de Onodi, del recorrido del nervio, preferentemente en *cortes axiales.*

BIBLIOGRAFIA

1. BOETTE, G.: «Verletzungen der Orbita aus der Sicht des Rhinologen». *HNO,* 13: 362-364, 1965.
2. HOSEMANN, W.; NITSCHE, N.; RETTINGER, G., y WIGAND, M. E.: «Die endonasale, endoskopisch kontrollierte Versorgung von Duradefekten der Rhinobasis». *Laryngo-Rhino-Otol.,* 70: 115-119, 1991.
3. LANGE, G.: *Operative Behandlung der entzündlichen Nasennebenhöhlen-Krankheiten.* En: Berendes, J.; Link, R., y Zöllner, F. (eds.). Tomo I (1). Thieme. Stuttgart, 13.13-13.24.
4. LANGNICKEL, R.: «Temporäre Erblindung nach endonasaler Siebbeinoperation». *HNO,* 26: 172-173, 1978.
5. RAUCHFUSS, A.: «Komplikationen der endonasalen Chirurgie der Nasennebenhöhlen». *HNO,* 38: 309-316, 1990.
6. RICE, D. H., y SCHAEFER, S. D.: *Endoscopic paranasal sinus surgery.* Raven Press. New York, 1988.
7. SACKS, S. H.; LAWSON, W.; EDELSTEIN, D., y GREEN, R. P.: «Surgical treatment of blindness secondary to intraorbital hemorrhage». *Arch. Otolaryngol. Head Neck Surg.,* 14: 801-803, 1988.
8. STAMMBERGER, H.: «Komplikationen entzündlicher Nasennebenhöhlenerkrankungen einschließlich iatrogen bedingter Komplikationen». *European Archives of Oto-Rhino-Laryngology,* suppl. I: 62-95, 1993.
9. STANKIEWICZ, J. A.: «Complications of endoscopic sinus surgery». *Otolaryngol. Clin. North Am.,* 22: 749-758, 1989.
10. STANKIEWICZ, J. A.: «Blindness and intranasal endoscopic ethmoidectomy: Prevention and management». *Otolaryngol. Head Neck Surg.,* 101: 320-329, 1989.
11. STANKIEWICZ, J. A.: «Cerebrospinal fluid fistula and endoscopic sinus surgery». *Laryngoscope,* 101: 250-256, 1991.
12. THOMPSON, R. F.; GLUCKMAN, J. L.; KULWIN, D., y SAVOURY, L.: «Orbital hemorrhage during ethmoid sinus surgery». *Otolaryngol. Head Neck Surg.,* 102: 45-50, 1990.
13. VLEMING, M.; MIDDLEWEERD, R. J., y DE VRIES, N.: «Complications of endoscopic sinus surgery». *Arch. Otolaryngol. Head Neck Surg.,* 118: 617-623, 1992.
14. WIGAND, M. E.: «Transnasale, endoskopische Chirurgie der Nasennebenhöhlen bei chronischer Sinusitis. III: Die endonasale Siebbeinausräumung». *HNO,* 29: 287-293, 1981.
15. WIGAND, M. E.: *Endoskopische Chirugie der Nasennebenhöhlen und der vorderen Schädelbasis.* Georg Thieme Verlag. Stuttgart-New York, 1989.

RESULTADOS Y DISCUSION

RESULTADOS DE LA CIRUGIA ENDOSCOPICA NASOSINUSAL

H. Massegur, J. M. Ademà, M. Bernal y C. Sprekelsen

RESULTADOS DE LA DACRIOCISTORRINOSTOMIA

M. Bernal

Cirugía endoscópica nasosinusal: Resultados

H. MASSEGUR, J. M. ADEMA y J. LLUANSI

INTRODUCCION

Hablar de resultados en cirugía endoscópica nasosinusal es, cuando menos, arriesgado. Tal como se apuntaba en nuestra anterior publicación (ADEMA y cols., 1991) la observación hacía pensar que esta nueva técnica daba los mismos resultados que las técnicas clásicas y lo que aportaba era una concepción distinta del tratamiento quirúrgico sobre una patología de por sí complicada. Si bien parece que en algún tipo de patología concreta se muestra realmente efectiva con una mínima agresión, como en la sinusitis circunscrita, por ejemplo, en otras los resultados dependen más de la patología en sí que de la técnica quirúrgica que se aplique sobre ella, como es el caso de la poliposis en el síndrome ASA. La dificultad en el análisis de los resultados reside en el desconocimiento de la etiopatogenia de gran parte de la patología sinusal, su relación con la patología respiratoria y la posibilidad de que una poliposis sea el primer eslabón para la manifestación de un síndrome ASA.

La inexistencia de una homologación en la clasificación de la extensión de las enfermedades sinusales hace difícil la comparación de los resultados con el resto de los autores, puesto que hay una variación de los criterios diagnósticos y pronósticos de unos a otros (WIGAND, 1990; STAMMBERGER, 1991; LAWSON, 1991; MORIYAMA, 1991; KENNEDY, 1992).

A pesar de todo analizamos nuestros resultados en 250 pacientes sin pretender darle valor estadístico, pero sí como una relación de observaciones obtenidas con la práctica durante estos años.

MATERIAL Y METODOS

Se analizan los resultados en 250 pacientes operados desde enero de 1988 hasta enero de 1992 con seguimiento mínimo de un año.

La distribución de patologías fue la siguiente:

— Veintinueve pólipos antrocoanales.

— Sesenta y dos póliposis en síndrome ASA.

— Ciento doce poliposis sin síndrome ASA, de los cuales 34 eran poliposis en asmáticos y 78 poliposis sin asma.

— Treinta y cuatro sinusitis crónicas, de las cuales seis pansinusitis y 28 eran sinusitis circunscritas.

— Siete mucoceles.

— Un schwanoma.

— Cinco aspergilomas.

Del total, 58 pacientes habían ya sido operados por diversas técnicas y de éstos 18 habían sufrido múltiples intervenciones.

A todos los pacientes se les hizo el mismo cuestionario en el que se especificaban los siguientes datos:

— Preoperatorio:
- Hábitos tóxicos.
- Enfermedades asociadas.
- Primer síntoma.
- Fecha primer síntoma.
- Otros síntomas relacionados.

— Exploración:
- Endoscopia (extensión de las lesiones. Localización).
- TC axial y coronal (descripción de las lesiones y variantes anatómicas si existen).
- Analítica previa (IgE, eosinofilia).
- Tratamientos previos (médicos y/o quirúrgicos).

— Peroperatorio:
- Tipo de intervención (unilateral o bilateral).
- Extensión de las lesiones y relación con TC.
- Anatomía patológica.
- Complicaciones.

— Postoperatorio:
- Valoración subjetiva: obstrucción nasal, olfato, mucosidades.
- Valoración objetiva: recidiva (grado), sinequias, estado de la meatotomía.
- Curas realizadas.
- Tratamiento complementario.

TABLA I: RESULTADOS OBJETIVOS

Patología (n = 250)	*Recidiva*		*No recidiva*
	Major	*Minor*	
29 p. antrocoanal .	2 (6,8%)	0	27 (93,1%)
62 pólipos ASA	21 (33,8%)	22 (35,48%)	19 (30,6%)
34 pólipos + asma ..	5 (14,7%)	18 (52,9%)	11 (32,35%)
78 pólipos sin asma	2 (2,5%)	14 (17,9%)	62 (79,4%)
6 pansinusitis	6 (100%)	0	0
28 sinusitis circuns.	0	0	28 (100%)
7 mucoceles	2 (28,5%)	0	0
1 schwannoma	1 (100%)	0	0
5 aspergilomas	0	0	5 (100%)

A todos los pacientes se les practicó TC preoperatorio. No se operó a ningún paciente si no cumplía este requisito.

En los casos de grandes poliposis se hizo tratamiento previo con corticoide sistémico durante quince días (prednisona, 60 mg. cinco días, 30 cinco días y 15 cinco días) antes de la intervención para reducir la masa poliposa y facilitar la localización de los puntos de referencia. Si se detectaba mucosidades purulentas se administraba tratamiento antibiótico.

En 30 pacientes se realizó anestesia general sin infiltración de anestésicos locales, en 110 se indujo sedación y se realizó anestesia de la zona a operar y en otros 110 se realizó bajo anestesia general, con aplicación de lidocaína 2 por 100 + adrenalina 1:1.000 tópicamente e inyección de lidocaína 2 por 100 + adrenalina 1:100.000 en la zona a operar.

Se practicó septoplastia cuando se consideró que la desviación septal podía tener alguna responsabilidad en la patología nasosinusal. Si la desviación permitía el paso de los endoscopios e instrumentos para la cirugía etmoidal, la septoplastia se posponía al final del procedimiento. La técnica quirúrgica empleada fue básicamente la descrita por MESSERKLINGER y STAMMBERGER con pequeñas modificaciones propias y ajenas que no implican un cambio sustancial en el resultado final de la operación (ver capítulo sobre técnica quirúrgica). En los primeros 150 casos se instilaba crema antibiótica y se realizaban pocos taponamientos. Actualmente apenas se utiliza crema, en su lugar se coloca un taponamiento meatal con merocel durante cuarenta y ocho horas.

El seguimiento postoperatorio se hizo cada semana durante el primer mes y más espaciados en los meses siguientes. Se recomendaron lavados de las cavidades con suero fisiológico y en verano baños de mar. Una vez desaparecidas las costras se realizó tratamiento con beclometasona o budesonida dos inhalaciones en cada fosa nasal dos veces al día. Los controles se realizaron con endoscopios rígidos y flexibles.

El período mínimo de seguimiento de un año y máximo de cuatro. Veinte paciente no volvieron a control después de un año, en 16 se había detectado recidiva de la patología y en cuatro mejoría absoluta en el último control.

RESULTADOS

A la vista de los datos (tabla I) no es posible realizar análisis estadísticos sin caer en múltiples errores. Las posibles fuentes de error serían las dificultades de clasificación de la patología operada y el límite incierto entre la poliposis del síndrome ASA y las poliposis no asociadas a la hipersensibilidad al ácido acetilsalicílico, en tanto que se trata de una patología de la mucosa respiratoria cuya evolución no es previsible. En un paciente operado por una poliposis sin ningún antecedente asmático, se desarrolló, a los ocho meses de la operación y en relación a una toma de ácido acetilsalicílico, un ataque asmático que requirió tratamiento urgente. En otros dos pacientes clasificados como poliposis ASA se produjo una mejora del cuadro respiratorio nasal y pulmonar relacionada con un cambio de ocupación.

La existencia de pacientes ya operados ensombrece el pronóstico, puesto que en un buen número de casos no era debido a la técnica quirúrgica empleada, sino de una recidiva de la enfermedad. En los pacientes operados por técnica de Cadwell-Luc la existencia de tejido fibroso en la cavidad sinusal dificulta la intervención y el resultado postoperatorio.

Algunas recidivas podrían ser explicadas por la circunstancia de que los autores, a pesar del entrenamiento en cadáver, actuaron de forma poco agresiva en los primeros casos, lo cual implicaría un procedimiento peor que el realizado una vez adquirida cierta experiencia.

En el análisis de los antecedentes no destacan hábitos tóxicos; la enfermedad asociada más frecuentemente a la poliposis es el asma bronquial. En tres casos de sinusitis circunscrita maxilar se detectó mal estado dentario: un paciente con pansinusitis crónica supurada padecía enfermedad de Reiter y estaba siendo tratado con corticoterapia sistémica, uno había sufrido un trasplante cardíaco y dos eran hipotiroideos en tratamiento.

En los casos de poliposis el primer síntoma referido fue obstrucción nasal e hiposmia y en menor proporción debutó con epistaxis (cuatro casos) e hipoacusia por otitis mucoide (tres casos). La cefalea, rinorrea purulenta y molestias faríngeas fueron el

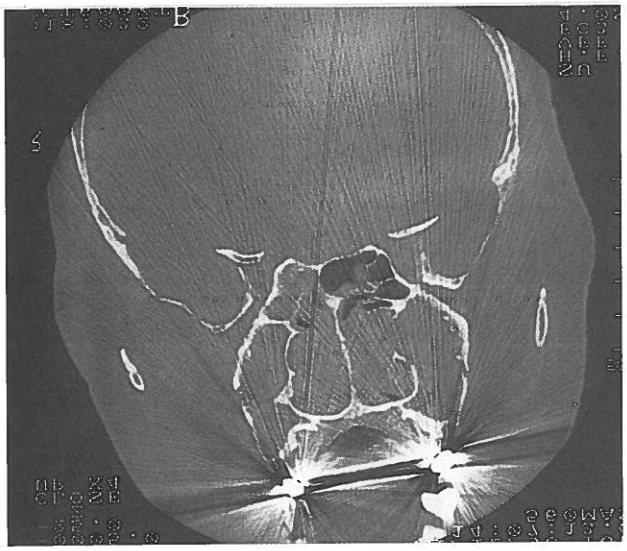

FIG. 1.—*TC de paciente con poliposis masiva, asma y alergia al ácido acetilsalicílico.*

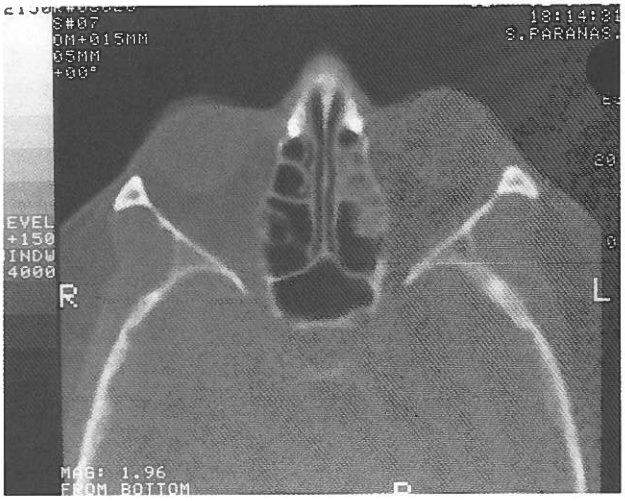

FIG. 2.—*TC de paciente afecto de sinusitis etmoidal anterior y sinusitis maxilar unilateral. Obsérvese la inexistencia de patología a nivel de etmoides posterior.*

primer síntoma en las sinusitis crónicas purulentas, tanto circunscritas como difusas.

Sorprendentemente la cefalea era el síntoma predominante en los mucoceles, probablemente porque en el momento de acudir a nuestra consulta eran conscientes de tener un «quiste o un tumor en la cabeza». La diplopía, disminución de la agudeza visual y cefalea intensa fueron los síntomas más importantes referidos por la paciente diagnosticada de schwanoma frontal. La razón de haber sido operada por vía endoscópica fue un error diagnóstico, puesto que tanto la evolución clínica como el resultado de la TC sugería mucocele frontal. Posteriormente fue reintervenida por vía externa.

La rinorrea purulenta, unilateral y persistente a pesar de los múltiples tratamientos era el síntoma más importante en los cinco casos de aspergiloma.

El tiempo transcurrido entre el primer síntoma y la primera visita era muy dilatado, más por estructura sociosanitaria que por voluntad del propio paciente.

La exploración endoscópica descubrió poliposis de diversos grados en los casos ASA. En las poliposis no ASA se encontraron desde las circunscritas a meato medio a poliposis masivas (fig. 1). En los casos de hipoacusia y epistaxis como primer síntoma el hallazgo de los pólipos fue casual al realizar la exploración de fosas nasales y rinofaringe.

Las grandes desviaciones septales se encontraron en los casos de pólipos antrocoanales de pacientes adultos en los que el pólipo ocupaba la concavidad septal estando los senos paranasales de la fosa más estrecha totalmente sanos. Se observó una circunstancia similar en la cuatro conchas bullosas operadas.

Los cinco casos de aspergiloma no fueron sospechados en la endoscopia previa y fueron diagnosticados en el momento operatorio por el aspecto de la masa fúngica. El diagnóstico inicial había sido de sinusitis crónica maxiloetmoidal circunscrita. La sinusitis circunscrita se limitaba a etmoides anterior, seno frontal y maxilar con afectación constante del infundíbulo etmoidal. No se observó afectación del etmoides posterior ni en la TC ni en el acto quirúrgico (fig. 2). En ocho pacientes afectos de sinusitis recidivantes unilaterales se pudo comprobar la existencia de cuatro cornetes pardójicos y cuatro bullosos en el lado patológico.

En cuanto al origen de los pólipos llama la atención la frecuencia con que al realizar la extirpación de la apófisis unciforme salen unidos a ella los pólipos de mayor tamaño. Algunas veces se ha encontrado mucosa claramente poliposa en la pared anterior de la bulla etmoidal y al penetrar en ésta la mucosa del interior está aparentemente sana. Los pólipos con origen en el receso frontal, ya sean aislados o dentro del contexto de una poliposis, son también frecuentes. En las poliposis difusas se encuentran abundantes pólipos en el receso esfenoetmoidal que hace difícil saber cuál es su origen teniendo en cuenta que existe degeneración polipoide de los cornetes medio y superior. En pocos casos se encuentra el origen de algún pólipo en el septum o en la pared anterior del seno esfenoidal.

La relación de la información de la TC con los hallazgos intraquirúrgicos sólo mostró discrepancia en los casos en que se encontró moco tipo «glue» en alguna cavidad sinusal informada como polipoide.

Los tratamientos médicos previos fueron múltiples y variados: antihistamínicos, corticoides tópicos y sistémicos, antibióticos y curas homeópatas. En 58 pacientes se habían realizado maniobras quirúrgicas parciales (polipectomías simples) o técnicas de Cadwell-Luc y Ermiro de Lima.

TABLA II: RESULTADOS SUBJETIVOS

Patología (n = 250)	*Mejoría*		*No*
	Importante	*Moderada*	
29 p. antrocoanal .	27 (100%)	0	2 (6,8%)
62 pólipos ASA	30 (48,3%)	25 (40,3%)	7 (11,2%)
34 pólipos + asma ..	22 (64,7%)	9 (26,4%)	3 (8,8%)
78 pólipos sin asma	70 (89,7%)	6 (7,6%)	2 (2,5%)
6 pansinusitis	0	0	6 (100%)
28 sinusitis circuns.	28 (100%)	0	0
7 mucoceles	4 (57,1%)	1 (14,2%)	2 (28,5%)
1 schwannoma	0	0	1 (100%)
5 aspergilomas	5 (100%)	0	0

Se realizaron 75 intervenciones unilaterales, de las cuales 29 se limitaron a una meatotomía media amplia para la correcta extracción de la parte sinusal del pólipo antrocoanal, 33 etmoidectomías unilaterales por sinusitis circunscritas y aspergilomas, a demanda de las lesiones, siete marsupializaciones de mucoceles en seno frontal, maxilar o esfenoidal. Cinco casos de poliposis fueron tratados unilateralmente (en dos de ellos se hizo por existencia de amaurosis unilateral, realizándose solamente etmoidectomía radical en el lado amaurótico).

La anatomía patológica de los pólipos fue de tejido inflamatorio, que en los casos asociados a asma y/o hipersensibilidad al ácido acetilsalicílico se destacaba la la abundancia de células eosinófilas.

La valoración subjetiva de los pacientes fue casi siempre mejor que la valoración objetiva. No coincide la sensación de mejoría con la apariencia de la mucosa, puesto que se detectaron recidivas menores de pólipos en pacientes que no referían molestias. La aparición de hiposmia en el postoperatorio suele coincidir con pequeñas recidivas a nivel del meato medio. Es de destacar la diferencia entre la buena valoración subjetiva y la mala evolución objetiva encontrada en los pacientes de síndrome ASA (tablas I y II). En los pacientes asmáticos a corto plazo se produce una mejora de la patología pulmonar con reducción de la medicación y estabilización de los síntomas. Las pruebas funcionales respiratorias no detectan cambios significativos ni a la mejoría ni al empeoramiento.

TABLA III: CIRUGIA ENDOSCOPICA EN REVISION

Pólipos antrocoanales: 2 (6,8%).
Pólipos ASA: 6 (3,2%).
Pólipos + asma: 4 (11,7%).
Pansinusitits: 1 (16,6%).
Mucocele: 1 (14,2%).

TABLA IV: COMPLICACIONES (n = 250)

Mayores

— Diploplía temporal: 2 (0,8%).
— Fístula LCR intraop.: 1 (0,5%).
— Paro cardíaco (recuperado): (0,4%).

Menores

— Epistaxis: 6 (2,4%).
— Hematoma palpebral: 5 (2%).
— Ataque de asma: 2 (0,8%).
— Epífora: 2 (0,8%).
— Cierre parcial meatotomía: 10 (4%).

La obstrucción nasal mejora a las cuarenta y ocho horas de la operación, pero empeora en los días siguientes, con nuevas mejoras progresivas en las semanas siguientes si se realizan curas adecuadas. El olfato sigue una evolución similar. La rinorrea posterior es persistente y puede ser el último síntoma en desaparecer. A los pacientes operados en verano se les recomiendan baños de mar a la semana de la operación y la evolución de la cavidad quirúrgica es notablemente mejor y más rápida que en los pacientes que realizan curas y lavados frecuentes. La cefalea frontal es un síntoma frecuente en la primera semana postoperatoria, sobre todo en los pacientes en los que se ha realizado una infundibulotomía amplia con sondaje y aspiración del interior del seno frontal (tablas V y VI). La persistencia de cefalea frontal a pesar del tratamiento puede requerir nueva intervención a medio plazo (dos pacientes) después de un estudio TC.

Se realizaron 14 reintervenciones distribuidas como sigue: dos pólipos antrocoanales, seis poliposis ASA, cuatro poliposis no ASA, una pansinusitis crónica y un mucocele, aunque en los casos de síndrome ASA preferimos no reintervenir a no ser que el paciente nos lo exija y además no mejore con tandas de corticoterapia sistémica (tabla III).

TABLA V: EVOLUCION DE LOS SINTOMAS (n = 250)

Síntomas	*Preoperatorio (%)*	*Postoperatorio (%)*
Obstrucción	94,8	29,6
Hiposmia	72,0	39,6
Cefalea	26,0	5,6
Rinorrea post.	72,8	36,0
Hipoacusia trans. ..	1,2	0,0
Epistaxis	1,6	0,0

TABLA VI: EVOLUCION DE LOS SINTOMAS EN LAS POLIPOSIS (n = 174)

Síntomas	*Preoperatorio (%)*	*Postoperatorio (%)*
Obstrucción	96,5	13,7
Hiposmia	97,7	41,3
Cefalea	13,2	2,2
Rinorrea post.	82,1	47,2
Hipoacusia trans. ..	2,2	0,0
Epistaxis	1,7	0,0

Como complicaciones destacan seis hemorragias postoperatorias que requirieron taponamiento; en ningún caso hubo que transfundir, dos diplopías temporales probablemente secundarias a infiltración de anestesia local, un enfisema palpebral, cinco hematomas palpebrales, dos crisis asmáticas postoperatorias inmediatas en pacientes operados bajo anestesia local, dos epíforas varios meses después de la intervención que mejoraron con tratamiento conservador, una licuorrea detectada intraoperatoriamente y tratada con un colgajo mucoso de cornete medio, una parada cardíaca que coincidió con la luxación externa del cornete inferior; se recuperó sin secuelas, y 10 cierres de meatotomía media. Las sinequias fueron frecuentes, pero raramente daban alteraciones funcionales (tabla IV).

DISCUSION

Se ha huido intencionadamente del análisis estadístico y únicamente se ha hablado de observaciones, puesto que las fuentes de error son numerosas. Es difícil analizar los resultados de una técnica quirúrgica sobre una patología cuya etiopatogenia es desconocida en la mayoría de los casos, tal como apuntan STAMMBERGER (1991), WIGAND (1990) y KENNEDY (1992). Debido a la heterogeneidad de la muestra no se ha querido caer en el error de proporcionar datos sesgados que únicamente favorecen la confusión al querer compararlos con otros autores. Es indispensable llegar a un acuerdo internacional de estadiaje de la poliposis. Existen diversas propuestas como las de WIGAND (1990), LAWSON (1991), LEVINE (1990), MORIYAMA (1991), KENNEDY (1992) o LUND (1993), pero ninguna de ellas ha sido adoptada como definitiva, por lo que no es posible realizar comparaciones de resultados ni sacar conclusiones de resultados propios.

En general nuestras observaciones no difieren de las del resto de autores.

No destacan especialmente los hábitos tóxicos, ninguno de los pacientes era fumador importante.

La existencia de asma bronquial como enfermedad más frecuentemente asociada es un hallazgo común [KENNEDY (1992), STAMMBERGER (1991), LEVINE (1990), VLEMING (1992) y GASKINS (1992)] en distintos porcentajes. El gran número de pacientes con asma e hipersensibilidad al ácido acetilsalicílico en nuestra serie puede ser debido a la circunstancia de que los autores trabajan en tres centros distintos con un área de influencia muy amplia. En cuanto a la evolución de la enfermedad nasosinusal en estos pacientes coincidimos con STAMMBERGER (1991), que si bien se observan mejorías en la severidad de su proceso asmático que se traduce en una reducción de las dosis de medicamentos y un espaciamiento de las ataques asmáticos, no se puede anticipar ningún pronóstico en la evolución de las poliposis dado que se trata de una alteración respiratoria secundaria dentro del contexto asmático. La mejora en algunos casos del problema asmático en los primeros años ha sido discutido por varios autores (LAWSON, 1991; STAMMBERGER, 1991; KENNEDY, 1992, y JANKOWSKI, 1991); sin embargo, creemos que a falta de seguimientos más amplios se puede afirmar que las intervenciones sobre las poliposis nasosinusales en los pacientes asmáticos no empeora su enfermedad. Los dos casos que sufrieron crisis asmáticas en el postoperatorio inmediato habían sido operados bajo anestesia local y podía haber intervenido un factor psicosomático más que una relación causal con la extracción de los pólipos.

El uso de los endoscopios rígidos y flexibles es indispensable tanto en las exploraciones preoperatorias como postoperatorias (VINING y cols., 1993). En el preoperatorio ofrece una visión de las alteraciones anatómicas y patológicas de las fosas nasales y en el postoperatorio permite un seguimiento más preciso, aunque esto implique que en muchos casos de mejora subjetiva del paciente deba constatarse que existe enfermedad de la mucosa que en los resultados se ha considerado como recidiva «minor».

La exploración TC preoperatoria es indispensable hasta el punto que no se opera ningún paciente si no tiene dicha exploración. Los controles TC postoperatorios sólo se realizan en casos de molestias persistentes, sobre todo cefaleas localizadas o si hay previsión de reintervención a corto plazo.

La mejora de la sintomatología se produce dependiendo de la idiosincrasia de los pacientes y en nuestro caso de la estación del año. Los pacientes que realizan baños de mar asiduamente en el postoperatorio mejoran rápidamente tanto en el aspecto subjetivo como el objetivo. A pesar de todo la cicatrización correcta de las cavidades sufre una evolución que puede durar hasta tres meses.

Los peores resultados se obtienen en pacientes que presentaban poliposis masivas, en los que tenían alguna operación previa y en los pacientes que además tenían asma y alergia al ácido acetilsalicí-

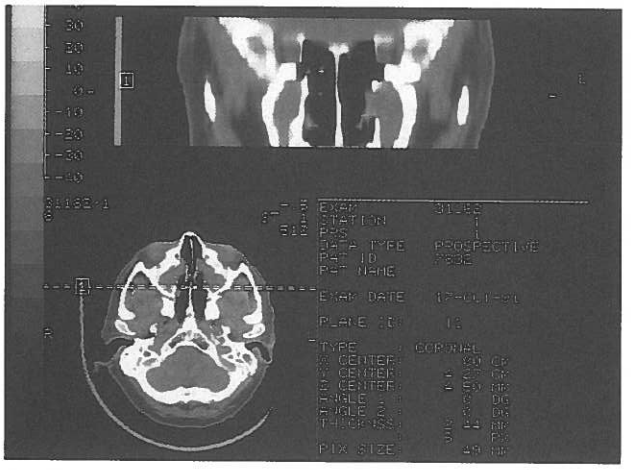

FIG. 3.—*TC postoperatorio (un año de evolución) del paciente de la figura 1. Obsérvese la existencia de patología a nivel de senos maxilares, a pesar de la etmoidectomía bilateral.*

lico (fig. 3) (TERRIER, 1991; BOUTON, 1993; FOMBEUR, y cols., 1993). Los mejores resultados se obtuvieron cuando se actuó sobre patología primaria nasosinusal circunscrita (figs. 4 y 5). Todo ello coincide con las observaciones de otros autores (LEVINE, 1990; KENNEDY, 1992; FRIEDMAN, 1990; LAWSON, 1991; STAMMBERGER, 1991; SMITH, 1993).

La abundancia de células eosinófilas en el tejido polipoideo extirpado sería, según STAMMBERGER (1991), un factor pronóstico desfavorable.

Las complicaciones en la cirugía etmoidal no dependen tanto de la técnica empleada como del entrenamiento y prudencia del cirujano, ya que la región anatómica hace que la cirugía etmoidal sea la más potencialmente peligrosa de cuantas se realizan en el cuerpo humano. A pesar de la existencia de complicaciones mayores, que afortunadamente no revistieron consecuencias, hay que reconocer la existencia de una curva de aprendizaje (STANCKIEWITZ, 1989), puesto que el mayor número de complicaciones apareció en los 150 primeros pacientes y a partir de entonces ha ido disminuyendo.

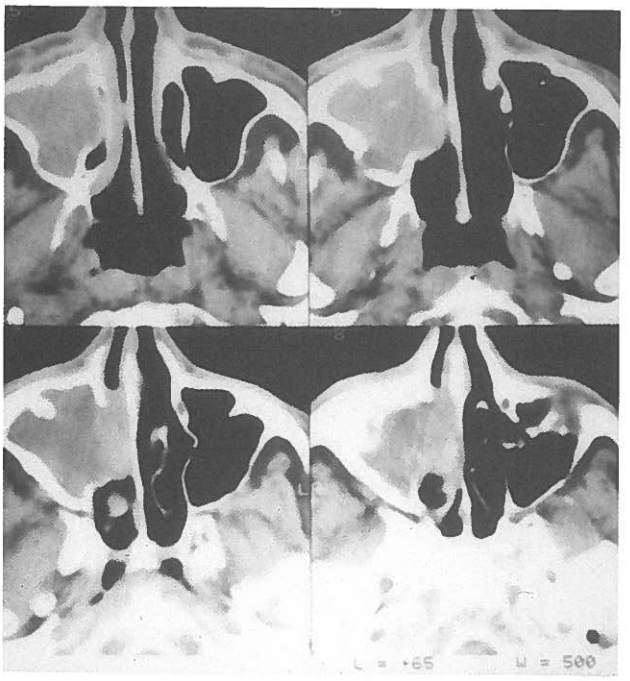

FIG. 4.—*TC de paciente afecto de sinusitis maxiloetmoidal circunscrita por aspergiloma.*

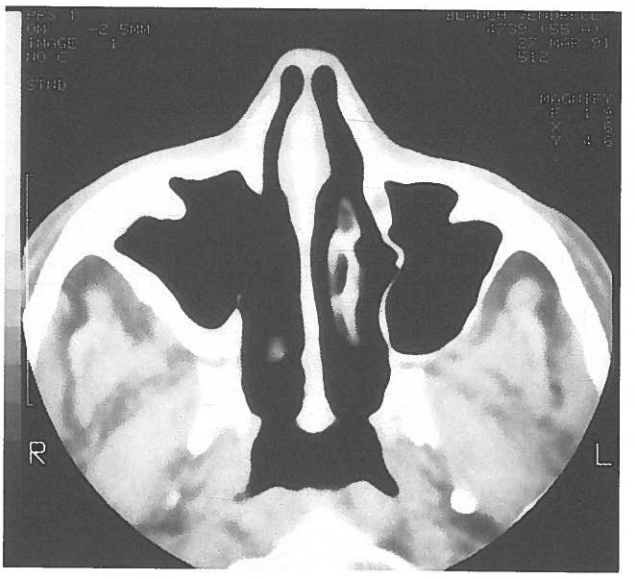

FIG. 5.—*Aspecto postoperatorio seis meses después de la intervención.*

CONCLUSIONES

La cirugía endoscópica para el tratamiento funcional de la patología nasosinusal supone un avance espectacular, en tanto que ofrece una excelente iluminación el control directo de zonas que hasta ahora había resultado imposible y permite tener a la vista los puntos de referencia principales en el campo quirúrgico. En general los resultados son mejores en patologías primarias y circunscritas a la región nasosinusal y peores en la patología que forma parte de una enfermedad respiratoria más generalizada y que en un futuro podrá ser controlada por tratamientos médicos.

Es absolutamente necesario llegar a un acuerdo en el estadiaje de las poliposis para poder realizar un seguimiento correcto de los tratamientos tanto médicos como quirúrgicos, aunque la patología en sí resulta difícil puesto que pueden experimentar variaciones en un mismo paciente sin factores aparentes y, por otra parte, difieren sobremanera las valoraciones subjetivas y objetivas, lo que hace

más difícil la exposición de resultados. Además la mala evolución de algunas entidades pueden llegar a falsear estudios que, en el momento de su publicación, es muy probable que ya haya variado tanto en el plano objetivo como el subjetivo.

BIBLIOGRAFIA

1. ADEMA, J. M.; MASSEGUR, H.; FABRA, J. M., y MONTSERRAT, J. M.: «Cirugía endoscópica nasosinusal. Experiencia en 150 casos». *Anales ORL Iber.-Amer.,* 18: 505-515, 1991.
2. BOUTON, V.: «Sphenoethmoidectomie intranasale de revision dans les affections naso-sinusiennes recidivantes notamment les polyposes». *Ann. Otolaryngol Chir. Cervicofac.,* 109: 245-253, 1992.
3. FOMBEUR, J. P.; EBBO, D.; LECOMTE, F.; SIMON, D.; KOUBBI, G., y BARRAULT S.: «Resultats preliminaires de 132 ethmoidectomies par voie endonasale». *Ann. Otolaryngol. Chir. Cervicofac.,* 110: 29-33, 1993.
4. FRIEDMAN, W. H., y KATSANTONIS, O. P.: «Intranasal ethmoidectomy: A 20 year experience». *Laryngoscope,* 100: 343-348, 1990.
5. GASKINS, R. E.: «Sistema de estadiaje quirúrgico de la sinusitis crónica». *Am. J. Rhinol.* (edición española), 3: 11-18, 1992.
6. JANKOWSKI, R.; MONERET-VAUTRIN, D. A.; GOETZ, R., y WAYOFF, M.: «Incidence of medico-surgical tretment for nasal polyps on the development of associated asthma». *Rhinology,* 30: 249-258, 1992.
7. KENNEDY, D. W.: «Prognostic factors outcomes and staging in ethmoid sinus surgery». *Laryngoscope,* 102 (suppl.): 57, 1992.
8. LAWSON, W.: «The intranasal ethmoidectomy. An experience with 1077 procedures». *Laryngoscope,* 101: 367-371, 1991.
9. LEVINE, H. L.: «Functional endoscopic sinus surgery: Evaluation, surgery and follow-up of 250 patients». *Laryngoscope,* 100: 79-89, 1990.
10. LUND, V. J., y MACKAY, I. S.: «Staging in rhinosinusitis». *Rhinology,* 31: 183-184, 1993.
11. MORIYAMA, H.; OZAWA, M., y HONDA, Y.: «Endoscopic endonasal szinus surgery: Approaches and postoperative evaluation». *Rhinology,* 29: 93-98, 1991.
12. SMITH, L. F., y BRINDLEY, P. C.: «Indications, evaluation, complications, and results of functional endoscopic sinus surgery in 200 patients (1993)». *Otolaryngol. Head and Neck Surg,* 108: 688-696, 1993.
13. STAMMBERGER, H.: *Functional endoscopic sinus surgery.* B. C. Decker. Philadelphia, 1989.
14. STANCKIEWICZ, J. A.: «Complications in endoscopic intranasal wthmoidectomy: An update». *Laryngoscope,* 99: 686-690, 1989.
15. TERRIER, G.: *Rhinosinusal endoscopy. Diagnosis and surgery.* Zambon Group. Milano, 1991.
16. VINING, E. M.; YANAGISAWA, K., y YANAGISAWA, E.: «The importance of preoperative nasal endoscopy in patients with sinonasal disease». *Laryngoscope,* 103: 512-519, 1993.
17. VLEMING, M.; STOOP, A. E.; MIDDELWEERD, R. J., y DE VRIES, N.: «Resultados de la cirugía endoscópica sinusal en pólipos nasales». *Am. J. Rhinol.* (spanish edition), 2: 7-10, 1992.
18. WIGAND, M. E.: *Endoscopic surgery of the paranasal sinuses and anterior skull base.* Thieme. New York, 1990.

Resultados de la cirugía endonasal

M. BERNAL SPREKELSEN

RESULTADOS

De los 206 enfermos revisados 74 (35,92 por 100) eran mujeres y 132 (64,08 por 100) varones. La tabla I muestra la distribución por edades de ambos grupos, siendo la edad media de 47,33 años.

Ciento cincuenta intervenciones se practicaron con el endoscopio a 78 pacientes (37,86 por 100) y en 128 (62,14 por 100) enfermos 237 operaciones se realizaron con el microscopio. Ciento setenta y ocho enfermos fueron operados de ambos lados, 13 sólo del izquierdo y 18 del derecho.

Treinta y tres enfermos habían sido explorados mediante una tomografía axial computarizada antes de la intervención (no habiendo sido incluida en el protocolo diagnóstico la petición rutinaria de esta exploración para todo enfermo de senos paranasales).

El tiempo medio transcurrido entre la intervención y la exploración fue de 23,11 meses, siendo el período más corto de 21,35 meses y de 28,88 el más largo.

Las tablas II y III muestran las enfermedades y alergias de interés existentes en el colectivo estudiado. Las molestias preoperatorias quedan enumeradas en la tabla IV, especificándose la localización, la combinación, el tipo y la evolución de las cefaleas en las tablas V, VI, VII y VIII. Los enfermos intervenidos con cirugía radical previa por abordaje externo se excluyeron de algunas tablas de evaluación. El número superior resulta de la posibilidad de presentar dos o más molestias o tipo de cefaleas.

El tipo de secreción nasal prequirúrgica se clasificó en mayoritariamente:

— Purulenta: 54 (41,85 por 100).
— Moco: 32 (24,81 por 100).
— Hemorrágica: 7 (5,43 por 100).
— Acuosa: 36 (27,91 por 100).

Los diagnósticos preoperatorios en fosas nasales se resumen en:

1. Desviación septal: 123 (59,71 por 100).
2. Poliposis: 105 (50,97 por 100), siendo 79 (75,24 por 100) bilateral y 26 (24,76 por 100) unilateral.
3. Hiperplasia cornetes: 112 (54,37 por 100), siendo 92 (82,14 por 100) bilateral y 26 (17,86 por 100) unilateral.

Los actos quirúrgicos realizados en los 206 enfermos se resumen en las tablas IX, X, XI y XII. Los resultados del estudio histológico de las muestras tomadas durante las intervenciones quedan reflejadas en las tablas XIII y XIV.

HALLAZGOS ENDOSCOPICOS POSTOPERATORIOS

Los hallazgos endoscópicos más relevantes de los cornetes medios e inferiores se resumen en las tablas XV y XVI, respectivamente. En un mismo enfermo puede darse la multiplicidad de hallazgos. Estos hacen referencia a un estado claramente patológico, observándose en un total 94 enfermos, siendo 71 (47,7 por 100) de 149 primeras intervenciones y 23 (63,9 por 100) de 36 reintervenciones.

La comparación de los resultados obtenidos y de las complicaciones intraoperatorias y postoperatorias, sobre un total de 387 lados intervenidos (178 pacientes intervenidos bilateralmente = 356 lados, 13 sólo en el lado izquierdo y 18 en el derecho). Se excluyó del conjunto a los previamente operados por abordaje externo, tipo Caldwell-Luc. Los datos de mayor interés quedan enumerados en las tablas XVIII y XIX.

La duración media del tratamiento postoperatorio fue de 66,3 días. En función de la extensión de la intervención realizada fue de 29,1 días para las intervenciones de tipo funcional y de 85,8 para las etmoidectomías radicales. El tiempo medio de curas para los enfermos reintervenidos ascendió a 93,9 días y para los operados con previa cirugía tipo Caldwell-Luc a ciento treinta y dos.

Según el grado de satisfacción postoperatorio y el hallazgo endoscópico se establecen cuatro grupos principales de enfermos intervenidos por primera vez (tabla XX).

Del grupo reintervenido 23 pacientes (63,89 por 100) presentaban un hallazgo patológico y 13 (36,11 por 100) no.

De los cuatro primeros grupos se deduce que 71 enfermos (34,47 por 100) presentaban hallazgos patológicos en el control endoscópico y 78 (37,86 por 100) no.

Junto con el colectivo reintervenido suman 94 pacientes (50,8 por 100 de 185) con y 91 (49,2 por 100 de 195) sin hallazgos patológicos.

Asimismo, 112 pacientes (54,37 por 100) se encontraban satisfechos, mientras que 37 (17,96 por 100) no.

La valoración subjetiva de su estado postoperatorio de manera gradual la expresaron los 206 pacientes de la siguiente manera (tabla XXI).

Si se comparan las molestias preoperatorias con las postoperatorias, nos encontramos en los diferentes subgrupos (tabla XXII).

En función de los hallazgos patológicos encontrados en las exploraciones endoscópicas, se establecieron cuatro categorías de extensión-gravedad de los hallazgos:

1. *Categoría I.* Enfermos en los que la exploración postoperatoria reveló alteraciones macroscópicas patológicas leves de muy probable reversibilidad bajo un tratamiento local con inhalaciones, enjuagues con suero fisiológico o corticoides tópicos.
2. *Categoría II.* Enfermos con pólipos de localización muy accesible (por ejemplo, cornete medio, meato medio), facilitando el tratamiento conservador medicamentoso o (mini-) quirúrgico.
3. *Categoría III.* Todos los enfermos con alteraciones patológicas de localización de difícil acceso (por ejemplo, etmoides posterior, seno esfenoidal) y de mayor extensión que hacen improbable la efectividad de un tratamiento conservador como en la categoría anterior.
4. *Categoría IV.* Todos los pacientes con alteraciones extendidas que con la reintervención como alternativa terapéutica.

En función de estas categorías, la distribución de los diferentes subgrupos quedó establecida de la siguiente forma (tabla XXIII).

Comparando las molestias preoperatorias y las postoperatorias, 51 enfermos (27,56 por 100) (grupo Caldwell-Luc excluido) mencionaron tener el mismo tipo de molestias antes como después de la intervención (tabla XXIV).

Otros 39 de 185 enfermos (21,08 por 100), excluyendo el grupo de enfermos intervenidos de Caldwell-Luc previamente, mencionaron tener molestias de nueva aparición (tabla XXV).

Tomando como base de cálculo la fórmula:

$$\frac{(\text{n preop} - \text{n postop}) \times 100}{\text{n preop}}$$

se obtienen las cuotas de «éxito» quirúrgico por cien para las molestias más frecuentes de 185 enfermos (incluyendo el grupo reintervenido y excluyendo el grupo Caldwell-Luc) (tabla XXVI).

DISCUSION DE LOS RESULTADOS

Datos generales

Un colectivo de 206 enfermos de 380 intervenidos en total fue estudiado retrospectivamente, después de 23,11 meses, por término medio, de una intervención endonasal de senos paranasales.

Otros autores, como HOSEMANN y cols. (12) con 220 enfermos, de los cuales sólo 90 fueron estudiados endoscópicamente, o HILKA y cols. (10) con 94 explorados con endoscopio de 164 intervenidos, así como KÜTTNER y cols. (18) con 241 e ILBERG y cols. (14) con 221, presentan colectivos de un tamaño similar, aunque con un número inferior de exploraciones endoscópicas.

La distribución por sexos (tabla I) se asemeja a la del colectivo de HOSEMANN y cols. (12), que tienen un 30,5 por 100 de mujeres y un 69,5 por 100 de varones.

La media de edad se corresponde con 47,3 años a la presentada por HOSEMANN y cols. (12) de 44,3 años y de LAWSON (20) de 48,8 años, mientras que el grupo de MATTHEWS y cols. (23) tiene treinta y nueve años. El mayor número de mujeres se encuentra entre la tercera y cuarta década, coincidiendo con el resultado de todo el colectivo de HOSEMANN y cols. (12); los varones tienen su pico de máxima frecuencia hacia la quinta década de vida.

Molestias preoperatorias

Los resultados objetivos-funcionales (endoscópicos) y subjetivos no presentaron una diferencia estadísticamente significativa ni en la distribución por edades ni por sexo.

Como que las molestias postquirúrgicas, como secuelas características tras intervenciones de tipo Caldwell-Luc, hubieran podido falsear los resultados de las técnicas puramente endonasales, el grupo «Caldwell-Luc» se excluyó de algunas tablas de evaluación. También STAMMBERGER (35) procedió de esta manera, incluyendo, sin embargo, al grupo de enfermos con alergias. Nosotros hemos tenido

en cuenta a este último grupo, pero no hemos realizado una valoración aislada, por cuanto el diagnóstico de «alergia» se realizó exclusivamente a través de la anamnesis.

Las molestias prequirúrgicas más frecuentes (tabla IV) fueron la insuficiencia respiratoria nasal, seguida de las cefaleas, la rinorrea y las alteraciones del olfato. En el grupo de HOSEMANN y cols. (12) la molestia más frecuente fue una insuficiencia respiratoria nasal que afectaba a un 45,5 por 100 de sus enfermos, así como en menor grado las cefaleas (16,4 por 100) y los trastornos del olfato (13,6 por 100). Con un 20,5 por 100, un quinta parte de su colectivo era más proclive a sufrir catarros.

En el estudio de LEVINE (21) la «descarga postnasal» de moco en el 51,2 por 100 se perfiló como la molestia de mayor frecuencia. Si bien este síntoma no quedaba incluido en nuestro cuestionario como tal, ha de ser tenido en cuenta, sobre todo, por ser la molestia menos alterable por cualquier cirugía endonasal, persistiendo frecuentemente. Las cefaleas (36,4 por 100), la insuficiencia respiratoria nasal (31,6 por 100), y los trastornos del olfato (15,6 por 100) presentan en el estudio de LEVINE (21), al igual que en los demás trabajos, una menor incidencia que en el nuestro.

Las cefaleas y las alteraciones del olfato sobresalen en frecuencia relativa en comparación con los demás estudios, junto a la mayor asociación de molestias en cada enfermo (tabla XXVII). De entrada no tenemos una explicación plausible a estas diferencias. Quizá nuestro colectivo presente unas características más típicas de una zona muy industrializada.

Las cefaleas de localización frontal (41,85 por 100) fueron las más frecuentes en nuestro grupo de enfermos coincidiendo con LEVINE (21), quien las encuentra en 82 veces de 91 en el canto medio y en 59 de 91 directamente a nivel frontal. También en la frecuencia de cefaleas combinadas, la de origen frontal con 33,3 por 100 encabeza la lista (tabla VI). ILBERG y cols. (14) no realizan ninguna descripción detallada de la localización exacta de las cefaleas, y tampoco KÜTTNER y cols. (18) o HOSEMANN y cols. (12).

La calidad del dolor (tabla VII) se define en casi el 71 por 100 como de tipo sordo, apareciendo en casi el 29 por 100 de los casos al inclinar la cabeza hacia delante y abajo (tabla VIII). Según la bibliografía consultada ningún otro autor realiza una descripción detallada de la calidad de las cefaleas.

La valoración del tipo de secreciones nasales debe hacerse con cautela, teniendo en cuenta que en la mayoría de los casos ésta venía persistiendo o recidivando desde tiempos atrás, cambiando en función del grado de infección. Tampoco el capítulo de alergias o enfermedades existentes, anotadas en 81 (39,32 por 100) y 84 (40,78 por 100) enfermos, respectivamente, es susceptible de discusión, habida cuenta que el diagnóstico de las mismas solamente se hizo a través de la anamnesis. En especial cabe resaltar la intolerancia a la aspirina, las alergias a pólenes, polvo, etc., no comprobadas. Por otra parte, sí pueden tenerse en cuenta enfermedades como el asma cuando el enfermo lleva un tratamiento continuado u otras con un diagnóstico y tratamiento llamativo: infarto agudo de miocardio, mucoviscidosis, etc.

HOSEMANN y cols. (13) tienen en su colectivo un 23,2 por 100 de enfermos con asma, similar al 21,65 por 100 en el nuestro. Por el contrario, LEVINE (21) e ILBERG y cols. (14) sólo tienen un 8,8 y 7,7 por 100 de asmáticos. El grupo de pacientes de LAWSON (20) presenta un 40 por 100 de asmáticos, si bien diferencia entre asma/sinusitis (7,8 por 100) y asma/bronquitis (32,2 por 100) .

Diagnósticos nasosinusales

Entre otros diagósticos clínicos se encontraron la desviación septal, en mayor o menor grado, en el 59,7 por 100 de los enfermos. Además, llama la atención que la poliposis y la hipertrofia de cornetes suelen presentarse de manera simétrica en ambos lados, con un porcentaje del 75,25 y 82,14 por 100, respectivamente.

LEVINE (21) halló macroscópicamente pólipos en el 52,4 por 100, LAWSON (20) en el 74,5 por 100 y HOSEMANN y cols. (13) en el 74,5 por 100. Los dos últimos autores resaltan, sin embargo, que en un 25 por 100 de los casos la indicación quirúrgica se estableció en base a una rinosinusitis resistente al tratamiento conservador medicamentoso conjuntamente con las imágenes radiológicas.

Anatomía patológica

Según HOSEMANN y WIGAND (13) y WIGAND (44) los resultados del estudio histológico pueden ser variables y focalmente diferentes. Ello explica que en la tabla XIV puedan presentarse combinaciones anatomopatológicas en una misma persona. Esa inhomogeneidad podría deberse a factores locales, señalan los mismos autores, como la aireación o la irrigación vascular, que codeterminarían el grado de afectación de la mucosa. Al mismo tiempo, las biopsias intraoperatorias no permiten inferir un pronóstico con respecto a la reversibilidad de la lesión. Junto con STAMMBERGER (32) postulan que incluso la mucosa gravemente alterada puede volver a normalizarse.

Aspectos quirúrgicos

Setenta y ocho enfermos (37,86 por 100) fueron intervenidos endoscópicamente de 150 lados y 128 (62,14 por 100) con el microscopio de 237 lados. La tabla XVIII compara ambas técnicas, excluyendo a los enfermos previamente operados de Caldwell-Luc. El porcentaje de hallazgos patológicos y no patológicos para cada técnica hace referencia a la totalidad de cada subgrupo (n1). Por ello el grupo «microscópico» tiene porcentajes mayores. El cálculo del porcentaje referido a cada técnica revela que no existe una diferencia estadísticamente significativa entre ambas.

La cirugía del cornete medio sigue siendo un punto controvertido. Mientras STAMMBERGER (32, 33) sostiene la necesidad de la integridad del cornete medio, WIGAND (45, 46) subraya que la reducción de su tamaño se precisa especialmente cuando la entrada al meato medio o al superior es estrecha. Para la etmoidectomía posterosuperior se hace necesaria, según él, la resección de la cola de cornete medio. Aún no habiendo observado ninguna desventaja debida a la resección subtotal del cornete medio, WIGAND (46) recomienda no extirpar partes no involucradas irreversiblemente. La posición de STAMMBERGER al respecto sólo es contraria a primera vista, por cuanto la escuela de Graz ha publicado trabajos sobre la cirugía funcional, mientras que WIGAND sobre la cirugía radical.

Nuestra postura es la de resecar el mínimo imprescindible y el máximo necesario, entendiendo que la participación del cornete medio en las poliposis nasosinusales masivas es prácticamente constante, aunque nunca llegamos a realizar exéresis completas del cornete medio. La resección de la cabeza nos facilitará la entrada en meato medio a la hora de llevar a cabo las curas sin el dolor que provoca el roce con la misma y evitará posibles sinequias con la pared lateral, permitiendo además la salida de moco y costras.

La obligatoriedad de la corrección de una desviación septal está muy discutida, especialmente cuando no está definido el grado de desviación susceptible de precisar una corrección. HOSEMANN y cols. (13) la realizan en el 75 por 100 de los casos. WIGAND (45) sostiene que con la movilización del cartílago septal y la lámina cuadrangular del etmoides se facilita la entrada al etmoides, especialmente al posterior, y con ello al seno esfenoidal. Nuestra experiencia personal en la utilización del endoscopio coincide con STAMMBERGER (35) al respecto, quien no realiza una septoplastia, mientras la óptica y las pinzas quirúrgicas entren sin obstáculo en fosa nasal. En todo caso ampliaríamos la indicación en aquellos casos en los que, aun no existiendo un problema de acceso durante la intervención, en las curas sí haya que esperar molestias durante su realización debido al roce. El hecho de imputar a la desviación septal el origen etiopatogénico de una mala aireación y consiguiente afectación de los senos paranasales, no se demuestra en la clínica. En numerosas ocasiones se han observado alteraciones tanto en el lado cóncavo como en el convexo de la desviación o incluso bilateralmente.

La meatotomía supraturbinal viene siendo la vía de entrada predilecta hacia el seno maxilar, habiéndose realizado en 171 enfermos (83 por 100) exclusivamente a este nivel (tabla I). El drenaje del seno a través del meato medio, propiciado por la dirección natural del transporte mucociliar, así como la existencia de óstiums accesorios, convierten este abordaje en el más fiisiológico, según WIGAND (4), quien se apoya en los trabajos de HILDING (8, 9).

El drenaje de moco a través de una meatotomía inferior es muy escaso, según STAMMBERGER (35), debido a que los senos maxilares y frontales drenan por vías preformadas hacia el meato medio. También ILBERG y cols. (14), siguiendo a MESSERKLINGER (25), abogan por una meatotomía media.

La cirugía sobre etmoides propiamente dicha (tabla XII) se realizó en función de la extensión de la patología encontrada intraoperatoriamente, dado que la petición preoperatoria rutinaria de una tomografía computarizada (TC) aún no estaba incluida en el protocolo diagnóstico. Actualmente la TC en cortes coronales forma parte de todo proceso diagnóstico en enfermos con patología nasosinusal, aun cuando el enfermo decida no intervenirse. En este último supuesto la petición de la TC tiene, aparte de una finalidad diagnóstica, también una relevancia médico-legal. Para el conocimiento de la extensión de la patología, incluso para el descubrimiento de alteraciones que en la proyección de Waters quedan enmascaradas por la superposición de estructuras, y al mismo tiempo para el conocimiento de la anatomía individual, especialmente de la zonas de riesgo, como lo son el etmoides posterior y el esfenoides, su utilidad es indiscutible. Durante la intervención misma la orientación anatómica no se realiza a través de las imágenes de la TAC, cuya aplicación en vivo viene dificultada por los distintos aumentos, sino mediante los puntos de referencia endonasales («landmarks»), como el cornete medio y especialmente su inserción anterior, el reborde de la coana, el lomo del cornete inferior, la arteria etmoidal anterior, etc.

En 74 enfermos (35,9 por 100) se realizó una cirugía funcional clásica, consistente en la liberación del infundíbulo para mejorar la ventilación de los senos yuxtapuestos.

La resección etmoidal se extendió hasta las celdillas etmoidales medias en 20 enfermos (9,7 por

100) y fue radical en 112 (54,4 por 100), de los cuales en 64 casos (31,1 por 100) se realizó la esfenoidotomía, entrando dentro de lo que WIGAND denomina «pansinusectomía» (46, 47).

Valoración subjetiva

Después de la intervención, 23,11 meses por término medio, 80 enfermos valoraron su estado postoperatorio como «mucho mejor» y otros 80 como «mejor» según la entrevista realizada, configurando un grupo importante de un 77,66 por 100. Por el contrario, 33 pacientes (16,02 por 100) no vieron mejorado su estado y 12 (5,83 por 100) y uno (0,49 por 100) lo enjuiciaron incluso como «peor» o «mucho peor», respectivamente. En este apartado no hemos introducido la calificación de «curado», por cuanto ello implica, a nuestro entender, la inexistencia de hallazgos patológicos en la endoscopia de control. Como puede observarse, no existe ninguna correlación entre la valoración subjetiva y el resultado endoscópico objetivo (tabla XX).

De los 37 enfermos descontentos 14 (37,8 por 100) habían tenido una sinusitis poliposa, 24 (64,86 por 100) presentaban hallazgos patológicos endoscópicos, 19 (51,35 por 100) alergias y nueve (24,32 por 100) enfermedades de las vías respiratorias.

Entre los 112 pacientes satisfechos, 55 (50 por 100) presentaron una sinusitis poliposa, 47 (41,96 por 100) hallazgos endoscópicos patológicos, 41 (36,6 por 100) alergias y 26 (23,2 por 100) enfermedades respiratorias.

Resulta llamativo que algunos pacientes valoraran su estado como mejorado, aun cuando en el momento de la entrevista aún tuvieran molestias. Quizá éstas fueran más tolerables que las preoperatorias.

WIGAND y HOSEMANN (47) y HOSEMANN y cols. (12) obtuvieron un resultado similar entre los 220 enfermos, con un 81,8 por 100 de «curaciones» o «mejorías» y un 18,2 por 100 de estados «inalterados» o «empeorados» a los 4,3 años postquirúrgicos por término medio. Los enfermos con poliposis enjuiciaron su sintomatología más leve que aquellos con sinusitis crónica no poliposa.

LEVINE (21) obtiene un 88,3 por 100 de éxitos en 154 enfermos con poliposis nasosinusal y en un 80,2 por 100 en 106 enfermos con sinusitis crónica no poliposa a los diecisiete meses. Considerando los 29 casos que no acudieron a la revisión como fracasos, el éxito lo cifra en 74,4 por 100 para el total de su grupo.

A la hora de valorar los éxitos y los fracasos, SCHAEFER y cols. (29) distinguen entre aquellos con poliposis nasosinusal y sinusitis crónica no poliposa, con un resultado valorado como exitoso en el 87 y 78 por 100, respectivamente, por término medio a los cinco meses postquirúrgicos.

Por el contrario, SOGG (31) obtiene ligeramente mejores resultados en las sinusitis no poliposas (73 por 100) que en las poliposas (65 por 100).

Molestias postoperatorias

Excluyendo el grupo Caldwell-Luc de la valoración, 91 (49,2 por 100) de los 185 enfermos se encontraban absolutamente bien. Del 50,8 por 100 que seguía con molestias pueden diferenciarse dos grupos: 51 (27,65 por 100) con la misma sintomatología (tabla XXIV) y 43 (23,24 por 100) con una de aparición nueva (tabla XXV).

Una de las causas que posiblemente haya llevado al enfermo a valorar negativamente la intervención es la insuficiencia respiratoria nasal. En la tabla XXII se observa cómo en el grupo de enfermos contentos la mejoría de la insuficiencia respiratoria nasal ha sido la molestia que más frecuentemente mejoró, seguida de las cefaleas y la rinorrea, mientras que el índice de corrección es sensiblemente menor en el grupo de descontentos. Volvemos a hacer hincapié que los enfermos de nuestro colectivo presentaron una mayor asociación de sintomatología preoperatoria en comparación con otros grupos.

Los porcentajes de mejoría de los diferentes autores quedan enumerados en la tabla XXIX.

La aparente diferencia en los resultados estriba que en nuestro grupo se definió como éxito la ausencia completa de la sintomatología, mientras que HOSEMANN y cols. (12) incluyen en su resumen «curación» y «mejoría» en un mismo grupo. Tomando sólo el índice de curación, HOSEMANN y cols. (12) alcanzan un 48,6 y un 35,32 por 100 de mejorías. También ILBERG y cols. (14) mencionan un porcentaje de «mejoría» en lugar de curación.

Entre la sintomatología de nueva aparición (tabla XXV) cabe destacar la rinorrea constante o recidivante (24,5 por 100), la formación de costras (15,6 por 100) y cefaleas regulares (5,5 por 100).

Hallazgos endoscópicos

El diagnóstico macroscópico prequirúrgico de poliposis se estableció en 79 enfermos bilateralmente y en 26 unilateralmente. Los resultados de anatomía patológica revelan, sin embargo, un total de 124 enfermos con sinusitis crónica poliposa. También LEVINE (21) tuvo de entrada 115 enfermos con poliposis, añadiéndose 39 más tras la intervención y el estudio anatomopatológico.

Todos los 206 enfermos fueron sometidos al control endoscópico postoperatorio.

Los hallazgos endoscópicos más importantes quedan reflejados en las tablas XV, XVI y XVII.

De éstas queremos resaltar los hallazgos patológicos observados en 71 pacientes (34,46 por 100), como son (n = lado):

a) Cornete medio: degeneración polipoide, n = 40; sinequia (medial/lateral), n = 43.

b) Cornete inferior: sinequia, n = 11.

c) Meato medio: poliposis, n = 70.

HOSEMANN y cols. (12) observaron poliposis en 32 lados de 90 enfermos explorados.

En nuestro colectivo nos encontramos que el grupo sin hallazgos patológicos (n = 78) incluía a 24 enfermos (30,76 por 100) con poliposis, mientras que en el grupo con hallazgos patológicos (n = 71) se vieron en 47 pacientes (66,2 por 100).

La intervención realizada en el grupo «con hallazgos» es «radical» en 53 (74,65 por 100) de 71 casos, en comparación con el segundo grupo, con sólo 41 (52,56 por 100) operaciones extensas en 78 enfermos, por lo que ha de presuponerse, junto al mayor número de enfermos con poliposis, una mayor ocupación de la patología en el primer grupo y una mayor tendencia a recidivar. Esta hipótesis viene avalada por el grupo reintervenido (n = 36) con 22 casos (66,1 por 100) de poliposis recidivada.

Como no todos los enfermos operados fueron explorados endoscópicamente en otros estudios retrospectivos existentes (10, 12, 13), resulta difícil valorar la existencia real de alteraciones postquirúrgicas y comparar con nuestros resultados. VLEMING y cols. (41), por ejemplo, sólo enumeran las sinequias que obligaron a reintervenir y las contabilizan como complicación. SCHAITKIN y cols. (30) encuentran sinequias entre el cornete medio y la pared lateral en el 22 por 100 de enfermos que reintervienen, pero no presentan un estudio endoscópico de los demás pacientes.

La gravedad de las alteraciones macroscópicas ha sido clasificada en cuatro categorías (tabla XXIII) de cara a un protocolo terapéutico. Un total de 26 (8) enfermos se incluyeron en la categoría III y siete (3) en la IV (entre paréntesis aquellos pertenecientes al grupo reintervenido), configurando un grupo de 33 enfermos pendientes de reintervención.

En el estudio realizado, como mínimo al año de la cirugía, HILKA y cols. (10) encontraron un 47 por 100 de recidivas en los enfermos con poliposis (n = 32). No pareció existir una correlación con el asma o la intolerancia a la aspirina. Sólo cinco casos (8,6 por 100) de 58 con sinusitis hiperplásica recidivaron.

El hallazgo de recidivas parece estar relacionado con el tiempo de latencia entre la intervención y la exploración. WIGAND (43) sólo observa un 12 por 100 de recidivas a los seis meses, mientras que DRAKE-LEE y cols. (2) tuvieron que reintervenir a más del 50 por 100 de sus enfermos por una poliposis recidivante tras un período mayor a los seis meses.

Según FRIEDMANN y KATSANTONNIUS (4), JANTTI-ALANKO y cols. (15), HOSEMANN y cols. (12) y otros, los enfermos con asma y/o intolerancia a la aspirina parecen más propensos a las poliposis recidivantes.

Para una valoración más significativa de este tipo de enfermos, a largo plazo deberían presentarse grupos con un mayor número de enfermos o realizarse estudios multicéntricos que incluyan un protocolo de tratamiento médico-quirúrgico a largo plazo.

Complicaciones

Sin duda alguna representa el punto de mayor conflictividad entre los partidarios de la cirugía endonasal y sus detractores.

Sin embargo, existen trabajos retrospectivos sobre la cirugía convencional que han demostrado que el índice de complicaciones, especialmente de las postoperatorias a largo plazo, no es nada desdeñable. La comparación entre cirugía convencional y endonasal no es, sin embargo, el objetivo de este trabajo.

Haciendo un repaso a las complicaciones de importancia ocurridas en 387 lados del colectivo (tabla 19), se han calculado los riesgos relativos de cada una en función de la técnica empleada sobre el total de lados intervenidos y el riesgo real para las secuelas permanentes (n2) de los puntos 5-10 (tabla XXX).

Cualquier complicación puede llegar a hacer pasar al cirujano por un apuro. Tanto las hemorragias como las lesiones de lámina papirácea, salvo las muy graves, suelen resolverse sin secuelas permanentes para los enfermos. En este sentido la definición de complicación se relativiza. De hecho, en una descompresión orbitaria no sólo se expone la periórbita, sino que se incide para permitir el prolapso de grasa orbitaria.

En algunos casos de reintervención, con una cicatrización abundante, la exposición de la periórbita puede ser comparable a la de la duramadre en una cirugía radical de oído, sirviendo de orientación anatómica cuando las demarcaciones naturales se borraron en intervenciones previas.

Salvo las hemorragias y las lesiones de la base del cráneo, más frecuentes con el microscopio, la incidencia de complicaciones es similar en ambas técnicas, confirmando estudios previos (3, 20, 31, 47). Si

bien la lesión de la base puede considerarse la más grave de las registradas se ha de tener en cuenta que los procedimientos microscópicos fueron realizados por un total de cuatro cirujanos, de los cuales tres aún no habían superado un centenar de intervenciones, mientras las endoscópicas sólo fueron llevadas a cabo por un especialista con más de cuatro años de experiencia de cirugía endoscópica. No habiéndose registrado hematomas orbitarios a tensión, ninguna pérdida visual parcial o total por lesión directa o indirecta del nervio óptico, meningitis, neumoencéfalos, lesión de la carótida interna o incluso muertes, que según se desprende de otras publicaciones suponen riesgos en potencia en esta cirugía (22, 47), y teniendo en cuenta además la ausencia de una TC preoperatoria en prácticamente el 85 por 100 de los enfermos, las incidencias quirúrgicas de verdadera gravedad pueden cifrarse como muy bajas en nuestro colectivo. Con la introducción de la TC de manera rutinaria y la adquisición de una mayor experiencia podemos esperar una disminución del número de complicaciones en los próximos años. De hecho, la experiencia quirúrgica es la causa primordial del índice de complicaciones, como se desprende de las publicaciones de STANKIEWICZ (36, 37).

Muchas de la neuralgias o hipoestesias registradas corresponden a enfemos reintervenidos o intervenidos por abordaje externo. Sin embargo, el estudio comparativo se ve dificultado al no contemplarse estos aspectos en los resultados de muchos autores (11, 12, 14, 16, 20, 21, 28, 29, 35, 37, 39, 42, 47).

La frecuencia de complicaciones oscila entre el 1 y el 3 por 100 (3, 10, 12, 14, 21, 31, 39, 42). VLEMING y cols. (21) tuvieron complicaciones en 52 lados (4,2 por 100) de 42 enfermos de un colectivo de 593 pacientes o 1.235 lados.

En 1.178 operaciones, WEBER y DRAF (42) tuvieron 30 fístulas de LCR (2,55 por 100), 40 lesiones de la periórbita (3,4 por 100) y dos hemorragias de la carótida interna (0,17 por 100), una de ellas letal. Haciendo una revisión de la literatura, su trabajo hace hincapié en el mayor número de complicaciones en el lado derecho del paciente, presuponiendo cirujanos habitualmente dextros.

STANKIEWICZ (36) registra un 29 por 100 de complicaciones en las primeras 150 intervenciones, para descender al 2,2 por 100 en las segundas 150, exponiendo claramente lo que él denomina «curva de aprendizaje». No obstante no descarta complicaciones por manos expertas.

Podemos resumir que la cirugía endonasal no está exenta de riesgos, que habrá que asumir y mantener al mínimo posible, mediante un entrenamiento en cadáver y una iniciación lenta en el manejo del instrumental, ya sea a base de realizar endoscopias diagnósticas en la consulta, ya sea entrenándose en el cadáver e iniciándose en intervenciones de tipo funcional.

La utilidad de la cirugía endonasal parece perfilarse, a la vista de las publicaciones recientes, como una verdadera alternativa al abordaje externo. Su efecto sobre el curso natural de algunas enfermedades nasosinusales todavía está por demostrar.

TABLA I: DISTRIBUCION DE LA EDAD POR SEXO

Años	*Varones*	*Mujeres*
0-10	1	0
11-20	4	6
21-30	8	12
31-40	21	17
41-50	37	12
51-60	33	13
61-70	21	8
71-80	7	4
> 80	0	2
Total	132	74

Total: n = 206.

TABLA II: ENFERMEDADES PREEXISTENTES (84 = 40,77% DE 206) (RESPUESTA MULTIPLE POSIBLE)

Enfermedad	*n*	*%*
Asma bronquial	21	21,65
Bronquitis crónica	34	35,06
Intolerancia aspirina	12	12,37
Mucoviscidosis	1	1,03
Hipertensión arterial	3	3,09
Enfermedad coronaria + infarto	9	9,28
Otras	9	9,28
Total	87	100

TABLA III: ALERGIAS (81 = 39,32% DE 206 ENFERMOS) (RESPUESTA MULTIPLE POSIBLE)

Alergia	*n*	*%*
Pólenes	30	24,0
Polvo casero	16	12,8
Penicilina	14	11,2
Aspirina	12	9,6
Pelos animal	11	8,8
Níquel	3	2,4
Cotrimoxazol	2	1,6
Agua clorada	2	1,6
Hongos	2	1,6
Gomas	2	1,6
Otros	31	24,8
Total	125	

TABLA IV: MOLESTIAS PREOPERATORIAS (n = 185/206)

Molestias	*n1*	*%*	*n2*	*Re-Op (n2 = 36)*
				% de n1
Insuficiencia respiratoria	162	87,57	34	20,98
Cefaleas	117	63,24	27	23,07
Rinorrea	102	55,14	17	16,66
Alteración olfato	92	49,73	18	19,56
Otras	37	20,00	6	16,21
Total	510	—	102	20,00

Grupo Caldwell-Luc excluido. Respuesta múltiple posible. Re-Op: Reintervenidos.

TABLA V: LOCALIZACION DE LAS CEFALEAS (117 = 63,24% DE 206) (RESPUESTA MULTIPLE POSIBLE/CALDWELL-LUC EXCLUIDO)

Localización	*n*	*%*
Frontal	95	41,85
Maxilar	33	14,54
Periorbicular	31	13,66
Nasal	24	10,57
Temporal	19	8,37
Occipital	14	6,17
Parietal	—	4,84
Total	227	

TABLA VI: COMBINACION FRECUENTE DE CEFALEAS (n = 78 = 42,16% DE 185) (GRUPO CALDWELL-LUC EXCLUIDO)

Combinación	*n*	*%*
Frontales puras	39	33,33
Frontal, nasal, maxilar + periorbicular	10	8,55
Frontal + temporal	9	7,69
Frontal + maxilar	5	4,27
Frontal + occipital	5	4,27
Frontal + periorbicular	5	4,27
Frontal + maxilar + periorbicular	5	4,27
Total	78	

TABLA VII: TIPIFICACION DE LAS CEFALEAS (n = 117)

Tipo de dolor	*n*	*%*
Sordo	83	70,94
Punzante	20	17,09
Indefinible	14	11,97
Total	117	100

TABLA VIII: EVOLUCION DE LAS CEFALEAS (n = 117) (RESPUESTA MULTIPLE POSIBLE)

Evolución	*n*	*%*
Mayoritariamiente cte.	43	18,54
Ondulante	60	25,86
Matutino preferentemente	59	25,43
Al agacharse	67	28,88
Total	232	

TABLA IX: CONCHOTOMIAS

Tipo	*n*	*%*
Ninguna	61	29,61
Cornete medio	94	45,63
Cornete inferior	18	8,74
Ambos cornetes	33	16,02
Total	206	100

TABLA X: CIRUGIA SOBRE SEPTUM

Tipo	*n*	*%*
Ninguna	135	65,53
Simultánea	50	24,27
Previa	18	8,74
Previa + simultánea	3	1,46
Total	206	100

TABLA XI: MEATOTOMIAS SENO MAXILAR BILATERAL

Tipo	*n*	*%*
Ninguna	27	13,11
Meato medio	171	83,01
Meato inferior	3	1,46
Ambos meatos	5	2,42
Total	206	100

TABLA XII: CIRUGIA SOBRE COMPLEJO ETMOIDAL

Tipo cirugía	*n*	*%*
1. Funcional menor	74	35,9
2. Funcional intermedia	20	9,7
3. Etmoidectomía total	48	23,3
4. 3 + esfenoidotomía	64	31,1
Total	206	100

TABLA XIII: RESULTADOS DE ANATOMIA PATOLOGICA (n = 206)

	n	*%*
Sinusitis crónica poliposa	124	60,19
Sinusitis crónica fibrosante	17	8,25
Sinusitis crónica	32	15,53
Papiloma invertido	1	0,49
Mucocele	1	0,49
Sinusitis ulcerada	1	0,49
Sin AP	30	14,56

TABLA XIV: CLASIFICACION DE LA SINUSITIS CRONICA POLIPOSA (n = 124)

	n	*%*
1. Sinusitis crónica poliposa simple	66	53,23
2. 1 + eosinófilos	39	31,45
3. 1 + metaplasias epiteliales	9	7,25
4. 1 + sinusitis crónica fibrosante	5	4,03
5. 1 + 2 + 3	3	2,42
6. 1 + carcinoma de células escamosas	1	0,81
7. 1 + sarcoidosis	1	0,81

TABLA XV: HALLAZGOS EN CORNETES MEDIOS (RESPUESTA MULTIPLE POSIBLE)

	Izquierdo		*Derecho*	
	n	*%*	*n*	*%*
Completo y anodino	49	20,16	46	18,11
Ausencia cabeza	61	25,10	67	26,38
Turbinectomía amplia	77	31,69	77	30,31
Sinequia (lateral o medial)	19	7,82	24	9,45
Degeneración polipoide ..	21	8,64	19	7,48

TABLA XVI: HALLAZGOS EN CORNETES INFERIORES (RESPUESTA MULTIPLE POSIBLE)

	Izquierdo		*Derecho*	
	n	*%*	*n*	*%*
Completo y anodino	123	62,44	127	62,86
Ausencia cabeza	15	7,61	16	7,92
Turbinectomía amplia	51	25,89	47	23,26
Sinequia (lateral o medial)	3	1,52	8	3,96

TABLA XVII: HALLAZGOS EN MEATO MEDIO (RESPUESTA MULTIPLE POSIBLE)

	Izquierdo		*Derecho*	
	n	*%*	*n*	*%*
Anodino	137	61,43	131	60,65
Poliposis	35	15,69	35	16,21
Secreción mucosa	31	13,9	31	14,35
Costras	10	4,48	10	4,63
Secreción purulenta	8	3,59	5	2,31
Granulaciones	2	0,91	4	1,85

TABLA XVIII: COMPARACION ENDOSCOPIO-MICROSCOPIO I (CALDWELL-LUC EXCLUIDO)

Enfermos	*Endoscopio (n = 78)*			*Microscopio (n = 128)*	
	n1	*n*	*% de n1*	*n*	*% de n2*
Con hallazgos patol.	(94)	39	41,5	55	58,5
Sin hallazgos patol.	(91)	32	35,16	59	64,8
Contentos	(112)	43	38,4	69	61,6
Descontentos	(37)	12	32,43	25	66,57
Cirugía funcional	(94)	35	37,23	59	52,67
Cirugía radical ...	(112)	41	36,6	71	63,4

TABLA XIX: COMPARACION ENDOSCOPIO-MICROSCOPIO II. COMPLICACIONES INTRA Y POSTOPERATORIAS (387 LADOS)

Complicaciones	*Endo. (n = 150)*	*Micro. (n = 237)*	*Total (n)*	*REC (n = 36)*	*CW (n = 21)*
Lesión lámina papirácea	9	15	24		
Hemorragia grave intraoperatoria ..	1	8	9		
Fístula LCR	0	1	1		
Defecto óseo base de cráneo (sin pérdida LCR)	0	1	1		
				REC	*CL*
Alt. vía lacrimal ...	4	2	6	(2)	(1)
Diplopía*	2	2	4	(2)	(1)
Hipoestesia facial***	9	5	14	(3)	(4)
Neuralgia facial** ..	7	11	18	(8)	(2)
Parestesias	1	1	2	(0)	(0)
Anosmia****	4	13	18	(5)	(1)

REC: Reintervenciones. CL: Caldwell-Luc (previas). * Tres pasajeras (máximo cuatro semanas); uno constante con S. Bing-Horton. ** Diez pasajeras (máximo tres meses); ocho permanentes. *** Cinco pasajeras (máximo tres meses); dos tras parotidectomía y siete permanentes. **** Diez enfermos ya tenían anosmia bilateral preoperatoria.

TABLA XX: CLASIFICACION POR GRUPOS

1. Satisfechos/sin hallazgo patológico: 65 (31,55%).
2. No satisfechos/sin hallazgos patológicos: 13 (6,31%).
3. Satisfechos/con hallazgos patológicos: 47 (22,82%).
4. No satisfechos/con hallazgos patológicos: 24 (11,65%).

Completan el total otros dos grupos de enfermos, excluidos de la valoración subjetiva:

5. Enfermos con Caldwell-Luc previa: 21 (10,19%).
6. Enfermos reintervenidos: 36 (17,48%).

TABLA XXI: EVALUACION SUBJETIVA DEL ESTADO POSTOPERATORIO (TOTAL: n = 206)

Molestias	*n*	*%*	*Re-Op (n1 = 36)*	
			n	*% de n1*
1. Mucho mejor ..	80	38,83	7	19,45
2. Mejor	80	38,83	17	47,22
3. Igual	33	16,02	9	25,0
4. Peor	12	5,83	3	8,33
5. Mucho peor ..	1	0,49	0	0,00

Re-Op: Grupo de enfermos con cirugía endonasal previa.

TABLA XXII: COMPARACION MOLESTIAS PRE-POSTOPERATORIAS

Molestia	*IRN*	*Alt. olfato*	*Cefaleas*	*Rinorreas*	*Otros grupos*
Contentos (112)	97/1	62/42	66/25	62/21	26/10
No contentos (27) ..	31/28	12/8	24/16	23/21	11/15
Hall. patol. (71)	63/18	40/35	37/12	46/38	17/23
Sin hall. patol. (78)	65/13	34/25	53/26	39/24	20/17
Re-Op (36)	34/13	18/19	27/20	17/16	6/9

IRN: Insuficiencia respiratoria nasal. Re-Op: Reintervenciones endonasales.

TABLA XXIII: CLASIFICACION DE LOS HALLAZGOS PATOLOGICOS SEGUN SUBGRUPOS

Categoría	*I*	*II*	*III*	*IV*
Grupo (n):				
Cir: «radical» (48 de 71)	7	24	12	5
Cir. fu (23 de 74)	4	11	6	2
Re-Op (23 de 36)	2	10	8	3
Total (n = 94)	13	45	26	10

Re-Op: Intervenciones endonasal previa.

TABLA XXIV: MOLESTIAS IDENTICAS (n = 51) (RESPUESTA MULTIPLE POSIBLE)

Molestias	*n*	*%*	*Re-Op (n1 = 36)*	
			n	*% de n1*
Insuf. resp. nasal	44	29,8	13	36,1
Alt. olfato	19	12,8	19	52,8
Cefaleas	40	27,0	20	55,6
Rinorrea	27	18,2	16	44,4
Otras	18	12,2	9	25,0
Total	148	100	77	—

Re-Op: Cirugía endonasal previa.

TABLA XXV: MOLESTIAS POSTQUIRURGICAS NUEVAS (n = 43) (RESPUESTA MULTIPLE POSIBLE)

Rinorrea duradera: 11 (28,2%).
Formación de costras: 7 (17,9%).
Cefaleas diferentes: 5 (12,8%).
Insuficiencia respiratoria nasal: 3 (7,7%).
Alt. olfato: 2 (5,1%).
Epistaxis recidivante: 2 (5,1%).
Mayor incidencia de sinusitis: 3 (7,7%).
Sensación de sequedad de nariz: 2 (5,1%).
Estornudos y tos: 3 (7,7%).
Sensación de anestesia facial: 1 (3,9%).

TABLA XXVI: CUOTA DE EXITO

	%
Alt. olfato	77,2
Insuficiencia respiratoria nasal	70,2
Cefaleas	65,8
Rinorrea	62,75

TABLA XXVII: MOLESTIAS PREOPERATORIAS

Autor	*n*	*INR*	*Cefaleas*	*Alt. olfato*	*Rinorreas*
HOSEMANN y cols. (1988)	220	100	36	30	20
LEVINE (1990)	250	79	91	39	128 (postnasales)
ILBERG y cols. (1990)	221	123	49	55	100
MATTHEWS y cols. (1991)	155	146	139	—	95 + 143 postnasales
HILKA y cols. (1992)	164	94	—	—	—
ONISHI y cols. (1993)	190	146	4	2	23
Nosotros (1993) .	206	162	117	92	102

TABLA XXVIII: COMPARACION ENDOSCOPIO-MICROSCOPIO III

Enfermos	*Endoscopio (n2 = 78)*			*Microscopio (n3 = 128)*	
	n1	*n*	*% de n2*	*n*	*% de n3*
Con hall. patol. ..	(94)	39	50	55	43
Sin hall. patol. ..	(91)	32	41	59	46,1
Contentos	(112)	43	55,1	69	53,9
Descontentos	(37)	12	15,4	25	19,5
Cir. funcional	(94)	35	44,9	59	46,1
Cir. radical	(112)	41	52,6	71	55,7

TABLA XXIX: PORCENTAJE DE CURACION DE LAS DIFERENTES MOLESTIAS

Molestias	*n*	*INR*	*Cefaleas*	*Rinorreas*	*Alt. olfato*
Estudio:					
HOSEMANN y cols. (1988)	(220)	93,4	93,4	85,5	84,9
HILKA y cols. (1992)	(164)	94	78	74	60
ILBERG y cols. (1990)	(221)	91,1	73,5	72	80
Nuestro estudio (1993)	(206)	70,9	65,8	62,8	77,2

TABLA XXX: RIESGOS DE COMPLICACIONES QUIRURGICAS

Complicación	*Endo: 150 lados / Micro: 237 lados*				
	n (n2)	*Endo (rrel)*	*Micro (rrel)*	*RTotal (%)*	*rreal (%)*
1. Les. papirácea	24	9 (6%)	15 (6,3%)	6,2	0,3[1]
2. Hemorragia grave	9	1 (0,7%)	8 (3,4%)	2,4	2,4
3. Fístula LCR	1	0	1 (0,4%)	0,3	0,3
4. Les. base cráneo	1	0	1 (0,4%)	0,3	0,3
5. Alt. lacrimal	6 (6)	4 (2,7%)	2 (0,8%)	1,8	1,8[2]
6. Diplopía	4 (1)	2 (1,3%)	2 (0,8%)	1,0	0,3[3]
7. Hipoestesias	14 (7)	9 (6%)	5 (2,1%)	3,6	1,8[4]
8. Parestesias	2 (2)	1 (0,7%)	1 (0,4%)	0,5	0,5
9. Neuralgias	18 (8)	7 (4,7%)	11 (4,6%)	4,7	2,1
10. Anosmia	8 (8)	4 (2,7%)	13 (5,5%)	4,7	2,1[5]
Total: n =	87	37	58	25,2	8,6[6]

[1] Equivale al caso de diplopía permanente. [2] Incluye dos reintervenciones y una Caldwell-Luc (CL) previas. [3] Incluye dos reintervenciones y una CL previas. [4] Incluye tres reintervenciones y cuatro CL previas. [5] Diez anosmias ya existentes preoperatoriamente, cinco reintervenciones y una CL. [6] Riesgo real de molestia permanente (5-10).

BIBLIOGRAFIA

1. BERNAL SPREKELSEN, M.: «Coagulación monopolar endoscópica en las epistaxis posteriores». *Acta Otorrinolaring. Esp.*, 42: 177-179, 1991.
2. DRAKE-LEE, A. B.; LOWE, D.; SWANSTON, A., y GRACE, A.: «Clinical profile and recurrence of nasal polyps». *J. Laryngol. Otol.*, 98: 783-793, 1984.
3. FREEDMAN, H. M., y KERN, E. B.: «Complications of intranasal ethmoidectomy: A review of 1,000 consecutive operations». *Laryngoscope,* 89: 421-434, 1979.
4. FRIEDMANN, W. H., y KATSANTONIS, G. P.: «The role of standard techniques in modern sinus surgery». *Otolaryngol. Clin. North Am.,* 22: 759-775, 1989.
5. HAJEK, M.: *Pathologie und therapie der entzündlichen erkrankungen der nebenhöhlen der nase.* Deuticke, Leipzig, 1909.
6. HALLE, M.: «Externe oder interne operation der nebenhöhleneiterungen». *Berlin. Klin. Wschr.,* 43: 1369-1404, 1906.
7. HALLE, M.: «Die intranasalen operationen bei eitrigen erkrankungen der nebenhöhlen der nase». *Arch. Laryngol. Rhinol.,* 29: 73-112, 1915.
8. HILDING, A. C.: «Experimental sinus surgery: Effects of operative windows on normal sinuses». *Ann. Otol. Rhinol. Laryngol.,* 50: 379-392, 1941.
9. HILDING, A. C.: «The physiology of drainage of nasal mucus. IV. Drainage of the accessory sinuses in man». *Ann. Otol.* (St. Louis), 53: 35-41, 1944.
10. HILKA, M.-B.; KOCH, T., y LASZIG, R.: «Spätergebnisse nach endonasaler siebbeinoperation unter besondere berücksichtigung der polypösen sinusitis». *HNO,* 40: 165-169, 1992.
11. HOFFMAN, D. F.; MAY, M., y MESTER, S. J.: «Functional endoscopic sinus surgery: Experience with the initial 100 patients». *Am. J. Rhinol.,* 4: 129-132, 1990.
12. HOSEMANN, W.; WIGAND, M. E.; FEHLE, R.; SEBASTIAN, J., y DIEPGEN, D. L.: «Ergebnisse endonasaler siebbein-operationen bei diffuser hyperplastischer sinusitis paranasalis chronica». *HNO,* 36: 54-59, 1988.
13. HOSEMANN, W.; WIGAND, M. E., y NIKOL, J.: «Klinische und funktionelle aspekte der endonasalen kieferhöhlen-operation». *HNO,* 37: 225-230, 1989.
14. ILBERG, C.; MAY, A., y WEBER, A.: «Zur mikrochirurgie der nasenhaupt- und nebenhöhlen». *Laryngo. Rhino. Otol.,* 69: 52-57, 1990.
15. JANTTI-ALANKO, S.; HOLOPAINEN, E., y MALMBERG, H.: «Recurrence of nasal polyps after surgical treatment». *Rhinology,* 8 (suppl.): 59-64, 1989.
16. KANE, K.: «Australian experience with functional endoscopic sinus surgery and its complications». *Ann. Otol. Rhinol. Laryngol.,* 102: 613-615, 1993.
17. KENNEDY, D. W.: «Functional endoscopic sinus surgery: Technique». *Arch. Otolaryngol.,* 111: 643-649, 1985.
18. KÜTTNER, K.; SIERING, U.; LOOKE, G., y EICHHORN, M.: «Functional endoscopic ethmoid bone revision in inflammatory sinus». *HNO,* 40: 158-164, 1992.
19. LANG, J.: *Klinische anatomie der nase, nasenhöhle und nebenhöhlen. Grundlagen für diagnostik und operation.* Stuttgart, New York, 1988.
20. LAWSON, W.: «The intranasal ethmoidectomy: An experience with 1,077 procedures». *Laryngoscope,* 101: 367-371, 1991.
21. LEVINE, H. L.: «Functional endoscopic sinus surgery: Evaluation, surgery, and follow-up of 250 patients». *Laryngoscope,* 100: 79-84, 1990.
22. MANIGLIA, A. J.: «Fatal and other major complications of endoscopic sinus surgery». *Laryngoscope,* 101: 349-354, 1991.
23. MATTHEWS, B. L.; SMITH, L. E.; JONES, R.; MILLER, C., y BROOKSCHMIDT, J. K.: «Endoscopic sinus surgery: Outcome in 155 cases». *Otolaryngol. Head Neck Surg.,* 104: 244-246, 1991.
24. MESSERKLINGER, W.: «Die endoskopie der nase». *Mschr. Ohrenheilk.,* 104: 451-456, 1970.
25. MESSERKLINGER, W.: «Technik und möglichkeiten der nasenendoskopie». *HNO,* 20: 133-135, 1972a.
26. MESSERKLINGER, W.: «Nasenendoskopie: Der mittlere nasengang und seine unspezifischen entzündungen». *HNO,* 20: 212-215, 1972b.

27. MOSHER, H. P.: «The applied anatomy and the intranasal surgery of the ethmoid labyrinth». *Trans. Am. Laryngeal Assoc.,* 34: 25-45, 1912.
28. OHNISHI, T.; TACHIBANA, T.; KANEKO, Y., y ESAKI, S.: «High-risk areas in endoscopic sinus surgery and prevention of complications». *Laryngoscope,* 103: 1181-1185, 1993.
29. SCHAEFER, S. D.; MANNING, S., y CLOSE, L. G.: «Endoscopic paranasal sinus surgery: Indications and considerations». *Laryngoscope,* 99: 1-5, 1989.
30. SCHAITKIN, B.; MAY, M.; SHAPIRO, A.; FUCCI, M., y MESTER, S. J.: «Endoscopic sinus surgery: 4-year follow-up on the first 100 patients». *Laryngoscope,* 103: 1117-1120, 1993.
31. SOGG, A.: «Long-term results of ethmoid surgery». *Ann. Otol. Rhinol. Laryngol.,* 98: 699-701, 1989.
32. STAMMBERGER, H.: «Unsere endoskopische operationstechnik der lateralen nasenwand - ein endoskopisch-chirurgisches konzept zur behandlung entzündlicher nasennebenhöhlenerkrankungen». *Laryngol. Rhinol. Otol.,* 64: 559-566, 1985.
33. STAMMBERGER, H.: «Endoscopic endonasal surgery. Concepts in treatment of recurring rhinosinusitis. Part I: Anatomic and pathophysiologic considerations. Part II: Technique». *Otolaryngol. Head Neck Surg.,* 94: 143-156, 1986.
34. STAMMBERGER, H.: «Endoscopic endonasal surgery. Concepts in treatment of recurring rhinosinusitis. Part II. Surgical technique». *Otolaryngol. Head Neck Surg.,* 94: 147-156, 1986.
35. STAMMBERGER, H., y POSAWETZ, W.: «Functional endoscopic sinus surgery: Concept, indications and results of the messerklinger technique». *Eur. Arch. Otorhinolaryngol.,* 247: 63-76, 1990.
36. STANKIEWIEZ, J. A.: «Complications of endoscopic intranasal ethmoidectomy». *Laryngoscope,* 97: 1270-1273, 1987.
37. STANKIEWIEZ, J. A.: «Complications in endoscopic intranasal ethmoidectomy: An update». *Laryngoscope,* 99: 686-690, 1989.
38. STANKIEWICZ, J. A.: «Blindness and intranasal endoscopic ethmoidectomy: Prevention and management». *Otolaryngol. Head Neck Surg.,* 101: 320-329, 1989.
39. STERMAN, B. M.; DEVORE, R. A.; LAVERTU, P., y LEVINE, H. L.: «Endoscopic sinus surgery in a residency training program». *Am. J. Rhinol.,* 4: 207-210, 1990.
40. THOMPSON, R. T.; GLUCKMAN, J. L.; KULWIN, D., y SAVOURY, L.: «Orbital hemorrhage during ethmoid surgery». *Otolaryngol. Head Neck Surg.,* 102: 45-50, 1990.
41. VLEMING, M.; MIDDELWEERD, R., y VRIES DE, N.: «Complications of endoscopic sinus surgery». *Arch. Otolaryngol. Head Neck Surg.,* 118: 617-623, 1992.
42. WEBER, R., y DRAF, W.: «Komplikationen der endonasalen mikroendoskopischen siebbeinoperation». *HNO,* 40: 170-175, 1992.
43. WIGAND, M. E.; STEINER, W., y JAUMANN, M. P.: «Endonasal surgery with endoscopic control: From radical operation to rehabilitation of the mucosa». *Endoscopy,* 10: 255-260, 1978.
44. WIGAND, M. E.: «Transnasale, endoskopische chjirurgie der nasennebenhöhlen bei chronischer sinusitits. I. Ein biomechanisches konzept der schleimhautchirurgie». *HNO,* 29: 215-221, 1981.
45. WIGAND, M. E.: «Transnasale, endoskopische chirurgie der nasennebenhöhlen bei chronischer sinusitis III. Die endonasale siebbeinausräumung». *HNO,* 29: 287-293, 1981.
46. WIGAND, M. E.: *Endoskopische chirurgie der nasennebenhöhlen und der vorderen schädelbasis.* Thieme. Stuttgart, New York, 1989.
47. WIGAND, M. E., y HOSEMANN, W.: «Microsurgical treatment of recurrent nasal polyposis». *Rhinology,* 8 (suppl.): 25-30, 1989.

Resultados de la cirugía nasosinusal

C. SPREKELSEN

INTRODUCCION

Con la cirugía endonasal hemos obtenido desde 1988 mejores resultados que con la cirugía clásica por vía transmaxilar, con menor agresividad y mejor curso postoperatorio, e incluso menos riesgos que los abordajes externos, a pesar de las graves complicaciones de vecindad descritas.

Sin embargo, no es fácil valorar los resultados a medio y largo plazo, no tanto por la mayor variedad de sus indicaciones como por la frecuente falta de superponibilidad de los datos subjetivos con los objetivos. Esto sucede especialmente en la cirugía, las pansinusitis por poliposis nasosinusales difusas y masivas con afectación bilateral, cuya tendencia a recidivar es clásicamente conocida.

El objetivo de este trabajo es valorar los resultados obtenidos exclusivamente en las poliposis nasosinusales difusas y bilaterales intervenidas durante cinco años a través de la interpretación de los síntomas subjetivos y de los datos endoscópicos y radiológicos.

MATERIAL Y METODOS

Entre el 1-4-1988 y el 31-4-1993 fueron intervenidos por vía endonasal un total de 166 pacientes afectos de poliposis nasosinusal bilateral, de los cuales 154 lo fueron por el mismo cirujano y nueve por distintos. De estos casos, 151 fueron operados en el Servicio de ORL del Hospital General Universitario de la Comunidad de Murcia.

Todos los pacientes excepto tres acudieron con suficiente regularidad a las revisiones, por lo que se incluye en el estudio definitivo un total de 163 pacientes. El seguimiento medio ha sido de veintidós meses, durante un período mínimo de un año y máximo de cuatro.

Del conjunto, 49 pacientes habían sido intervenidos previamente por poliposis, 15 con Cadwell-Luc y 34 con polipectomías con asa fría.

Los datos para la valoración de resultados fueron recogidos en un protocolo de seguimiento clínico en el que se hace constar: forma clínica de la poliposis, técnica quirúrgica, síntomas subjetivos pre y postoperatorios, endoscopia pre y postoperatoria, radiología pre y postoperatoria y complicaciones.

FORMA CLINICA DE LA POLIPOSIS

1. Poliposis solo.
2. Poliposis asociada a asma.
3. Poliposis asociada a intolerancia a la aspirina.
4. Poliposis asociada a asma e intolerancia a la aspirina (tríada ASA o síndrome de Widal).
5. Poliposis con enfermedad sistémica (disquinesia ciliar primaria y fibrosis quística).

TECNICA QUIRURGICA

El procedimiento quirúrgico endonasal fue en los primeros 61 casos combinado (microscópico más endoscópico) (1) y en los restantes endoscópico puro (2). En todos los casos se practicó una técnica muy similar consistente en la combinación de la infundibulotomía, etmoidectomía anterior y posterior, antrotomía media y/o inferior, ampliación del receso frontal y esfenoidotomía. En un gran número de ellos se practicó conchotomía media con resección de la mitad lateral del cornete medio y resección parcial (cabeza y/o cola) de cornete inferior y en algunos pacientes el primer tiempo quirúrgico fue la septoplastia.

SINTOMAS SUBJETIVOS PRE Y POSTOPERATORIOS

Se valoran insuficiencia respiratoria nasal (IRN) uni o bilateral, cefalea, rinorrea (seromucosa, mucoide, mucopurulenta), olfato (hiposmia, anosmia) y epífora.

ENDOSCOPIA PRE Y POSTOPERATORIA (OPTICA RIGIDA 30°)

a) Valoración anatomofuncional preoperatoria:
   - Fosa nasal (estrecha, pequeña, etc.).
   - Desviación de tabique (anterior/posterior, superior/inferior).

TABLA I: POLIPOSIS-CENS. POLIPOSIS SOLAS Y ASOCIADAS (n = 163)

113 (69,32%)	*31 (19,01%)*	*5 (3,06%)*	*14 (8,58%)*
Poliposis	Poliposis + asma	Poliposis + intol. AAS	Poliposis + intol. AAS + asma

Sprekelsen, 1988-1993, Hospital General Universitario de Murcia.

— Cornetes (hipertróficos, concha bullosa, colas, paradójico).
— Meato medio (accesibilidad, óstium identificable, abierto o cerrado).
— Meato inferior (presencia de contraventana, bloqueo conducto lacrimonasal).
— Receso frontal, unciforme, agger nasi.

b) Valoración postoperatoria de la mucosa: sólo es visualizable en maxilares, etmoides y esfenoides, y se clasifica como normal, hiperplásica, edematosa, degeneración polipoide focal, poliposis franca o no visualizable.

c) Valoración postoperatoria de óstiums maxilares y esfenoidales: apertura, cierre y tamaño.

RADIOLOGIA PRE Y POSTOPERATORIA

TC coronal (3 mm.) y axial (4-5 mm.), para valorar:

a) El contenido sinusal (ocupación total o parcial, imágenes de normalidad, hiperplasias, opacificaciones y pólipos).

b) El esqueleto óseo nasosinusal: senos frontales, esfenoidales y maxilares.

La TC postoperatoria se ha efectuado al año de la intervención en un total de 11 pacientes.

TABLA II: POLIPOSIS-CENS. TECNICAS (n = 281)

Etmoidectomía anterior: 260.
Etmoidectomía posterior: 210.
Infundibulotomía frontal: 180.
Antrotomía media: 231.
Antrotomía media + inferior: 32.
Antrotomía inferior: 12.
Esfenoidotomía: 96.
Conchotomía: 138.
Resec. parcial cornetes: 129.
Septoplastia: 41.

Sprekelsen, 1988-1993, Hospital General Universitario de Murcia.

TABLA III: POLIPOSIS-CENS. SINTOMAS PRE/POSTOPERATORIO

Síntomas (n = 163)	*Preoperatorio*	*Postoperatorio*
IRN	160 (98,15%)	31 (19,01%)
Rinorrea	147 (90,18%)	38 (23,32%)
Cefalea	92 (56,44%)	28 (17,17%)
Hiposmia	117 (71,77%)	38 (23,31%)
Epífora	23 (14,11%)	6 (3,68%)

Seguimiento medio: Veintidós meses (1988-1993, Hospital General Universitario de Murcia).

COMPLICACIONES

Menores. Hemorragia postoperatoria, petequias palpebrales, sinequias con IRN, epífora, cierre meatotomía.

Mayores. Fístula de LCR, nervio óptico, carótida, exitus.

RESULTADOS

La forma más frecuente de presentarse la poliposis en nuestra casuística es aislada en 113 casos y sólo en 14 se presentó como síndrome ASA (tabla I).

En los 163 pacientes con afectación bilateral se practicaron un total de 281 tiempos quirúrgicos (tabla II) para un conjunto de 10 técnicas, siendo la más frecuente la etmoidectomía anterior (260 veces) y la menos frecuente la antrotomía inferior (12 veces).

La sintomatología subjetiva referida con mayor frecuencia antes de la intervención fue la IRN (160 casos) y la menor la epífora (23 casos) (tabla III), mientras que la rinorrea estaba presente en 147, la cefalea en 92 y la hiposmia en 117. En el postoperatorio, el seguimiento de veintidós meses reducía considerablemente las cifras (tabla III y fig. 1).

La tasa de éxitos quirúrgicos referida a los síntomas subjetivos (tabla IV) es del 79,14 por 100 para la IRN, el 66,87 para la rinorrea, del 69,56 para la cefalea y del 65,72 para la hiposmia.

La mejoría de la sintomatología subjetiva se ha traducido en una apreciación global (tabla V) por parte del paciente en muy bien (42,33 por 100), bien (46,01 por 100), igual que antes (11,04 por 100) y peor que antes de la intervención (1,63 por 100). Lo que supone un 88,44 por 100 de satisfechos y un 16,67 de pacientes que están igual o peor.

La endoscopia nasosinusal practicada trimestralmente el primer año y semestralmente el segundo, en el seguimiento medio de veintidós meses ofrece los siguientes resultados (tabla VI) en la valoración, en especial de la mucosa del seno maxilar y

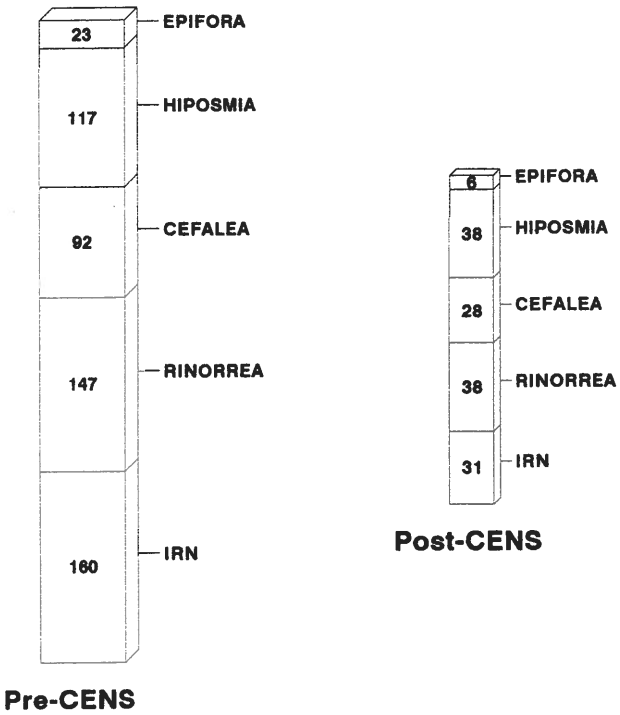

FIG. 1.—*Poliposis-CENS. Resultados (n = 163). Síntomas. Seguimiento medio: Veintidós meses (1988-1993, Hospital General Universitario de Murcia).*

etmoidal: mucosa de aspecto normal en el 27,60 por 100 de los casos, mucosa con aspecto de edema y/o hipeplasia en el 41,71, degeneración polipoide o aparición de pólipo de forma localizada en el 20,86 y poliposis difusa franca en el 9,81. Se valoró además el número de casos en los que no se pudo ver el seno maxilar por cierre de la meatotomía.

La exploración con la TC al año de la intervención mostraba las imágenes de «nasalización» de los senos paranasales con aspecto de (tabla VII) curación en el 36,90 por 100, de hiperplasia de algunas zonas de la mucosa en el 30,42, de opacidad parcial o total del conjunto sinusal en el 17,11 y de aspecto polipoide en el 14,49.

TABLA IV: POLIPOSIS-CENS. EXITOS SINTOMATICOS

Síntomas (n = 163)	*Curación*	*Porcentaje de éxitos*
IRN	129/160	79,14
Rinorrea	109/147	66,87
Cefalea	64/92	69,56
Hiposmia	79/117	65,72
Epífora	17/23	73,91

Seguimiento medio: Veintidós meses (1988-1993, Hospital General Universitario de Murcia).

TABLA V: POLIPOSIS-CENS. RESULTADOS SUBJETIVOS

Valoración global	*n = 163*	*%*
Muy bien	69	42,33
Bien	75	46,01
Igual	18	11,04
Peor	1	1,63

Seguimiento medio: Veintidós meses (1988-1993, Hospital General Universitario de Murcia).

En cuanto a complicaciones no hubo ninguna mayor y sí algunas menores:

— Seis hemorragias postoperatorias: una al despertar de la anestesia, dos antes de quitar el taponamiento, dos a las veinticuatro-cuarenta y ocho horas de haberlo quitado y una a los ocho días de la intervención. Sólo una de ellas requirió transfusión de 500 c.c. de sangre por descenso alarmante del hematócrito. Cuatro de ellas ocurrieron en los primeros 40 pacientes.

— Un hematoma palpebral discreto.

— Diez sinequias con insuficiencia respiratoria de una o dos fosas que se solucionaron con la sección y colocación de un trocito de radiografía durante doce días.

— Veintiocho sinequias sin problema respiratorio que se electrocoagularon de forma ambulatoria.

— Seis epíforas unilaterales, cuatro de las cuales se solucionaron espontáneamente y una requirió dacricistorrinostomía endonasal.

DISCUSION

La comparación de resultados de la CENS de diversos autores resulta difícil por la falta de estandarización de los criterios de inclusión de los pa-

TABLA VI: POLIPOSIS-CENS. RESULTADOS ENDOSCOPICOS

Mucosa etmoidal y maxilar	*n = 163*	*%*
Normal	45	27,60
Hiperplasia/edema	68	41,71
Deg. polipoide focal	34	20,86
Poliposis difusa	16	9,81
Meatotomía cerrada	43	26,38

Seguimiento medio: Veintidós meses (1988-1993, Hospital General Universitario de Murcia).

TABLA VII: POLIPOSIS-CENS. SCANNER POSTOPERATORIO (UN AÑO)

Imagen TC	*n = 111*	*%*
Curación	41	36,90
Hiperplasia	34	30,42
Opacidad	19	17,11
Pólipos	17	14,49

1988-1993, Hospital General Universitario de Murcia.

TABLA VIII: POLIPOSIS-CENS. RESULTADOS

	Muy bueno (%)	*Bueno / mediano (%)*	*Igual / peor (%)*
WIGAND	49	33	18
SCHAEFFER	87	13	—
FRIEDRICH	54	38	8
THOMASSIN	87	13	—
Nosotros	42	46	12
DRAF	27	54	18

cientes, de los protocolos clínicos y de las conclusiones sobre los hallazgos subjetivos y objetivos.

La disminución o desaparición de las crisis asmáticas fue un hecho evidente en 21 casos de los 31 de poliposis asociada a asma (sin sensibilidad al AAS), así como la disminución de la frecuencia e intensidad de las crisis en 10 de los 14 casos de síndrome ASA. Estos resultados no concuerdan con los de JANKOVSKI y cols. (3), que obtienen una mejoría sólo en 15 de 50 pacientes operados, mientras que FOMBEUR y cols. (4) obtienen un 60 por 100 de mejorías en poliposis con asma y mejoran las crisis los síndromes de Widal. Sin embargo, estamos de acuerdo con WIGAND y HOSEMANN (5) que afirman que la etmoidectomía en las poliposis con asma mejora de forma importante la hiperreactividad bronquial.

Si comparamos la mejoría de la sintomatología subjetiva de nuestros pacientes, con resultados de otros autores (5, 6, 7, 8, 9) en la tabla VIII, es evidente que la tasa de satisfacción como suma de resultados muy buenos, buenos y medianos es alta en casi todos, mucho más que la tasa de insatisfacción, la cual engloba a los pacientes que no mejoran y a los que empeoran con la CENS.

Sin embargo, es evidente que el grado de satisfacción subjetiva no coincide siempre con el resultado de la endoscopia y el de la TC. Por eso estamos de acuerdo con WEBER y DRAF (7) cuando afirman que la valoración del éxito es el resultado de la combinación de datos endoscópicos y de los síntomas subjetivos, pudiéndose establecer hasta tres gradaciones: el grado 1 correspondería al paciente con mucosa normal, el grado 2 con mucosa patológica y ausencia o mejoría de síntomas subjetivos y un grado 3 al paciente con mucosa patológica y persistencia o empeoramientos de los síntomas.

La conclusión fundamental es que la cirugía endoscópica de las poliposis nasosinusales ofrece resultados superiores a las técnicas clásicas. El simple hecho de mejorar la función ventilatoria y de drenaje mejora mucho la sintomatología subjetiva y las recidivas menores pueden solucionarse de forma ambulatoria en los controles periódicos.

BIBLIOGRAFIA

1. SPREKELSEN GASSO, C.; BERNAL SPREKELSEN, M., y MARTINEZ SILLA, G.: «Técnica de la cirugía nasosinusal endoscópica y microscópica combinadas». *Acta Otorrinolaring. Esp.,* 42 (8): 359-361, 1991.
2. BERNAL SPREKELSEN, M., y SPREKELSEN GASSO, C.: «Cirugía endoscópica nasosinusal. Aspectos técnicos». *Acta Otorrinolaring. Esp.,* 42 (4): 227-232, 1991.
3. JANKOVSKI, R.; GOETZ, R.; MONERET-VAUTRIN, D. A.; DAMES, P.; LALLEMANT, J. G., y WAYOFF, M.: "L'insufficiencie de l'ethmoïdectomie dans le traitement du polypose nasale». *Ann. Otolaryngol. Chir. Cervicofac.,* 105 (5): 298-306, 1991.
4. FOMBEUR, J. P.; EBBO, D.; LECOMTE, F.; SIMON, D.; KOUBBI, G., y BARRAULT, S.: «Resultats preliminaires de 132 ethmoidectomies par voie endonasal». *Ann. Oto-Laryn.* (París), 110: 29-33, 1993.
5. WIGAND, M. E., y HOSEMANN, W. G.: «Results of endoscopic surgery for the paranasal sinuses and anterior skull base». *J. Otolaryngol.,* 20 (6): 385-390, 1991.
6. THOMASSIN, J. M., y KORCHIA, D.: «Polypose naso-sinusienne. Indications, resultats. A propos de 222 ethmoidectomies». *Ann. Oto-Laryng.* (París), 108: 455-464, 1991.
7. SCHAEFER, S. D.; MANNING, S., y CLOSE, L. G.: «Endoscopic paranasal sinus surgery: Indications and considerations». *Laryngoscope,* 99 (1): 1-5, 1989.
8. FRIEDRICH, J. P.: «Polypose naso-sinusale: Bilan de l'évidement ethmoidal endoscopique». *Rev. Med. Suisse Romande,* 108: 1023-1033, 1988.
9. WEBER, R., y DRAF, W.: «Endonasale mikro-endoskopische pansinusoperation bei chronischer sinusitis. Ergebnisse und komplicationen». *Otorhinolar. Nova,* 2: 63-69, 1992.

Resultados de la dacriocistorrinostomía endoscópica

M. BERNAL SPREKELSEN

MATERIAL Y METODOS

Se revisan los resultados de 133 de 164 dacriocistorrinostomías endoscópicas realizadas entre junio de 1989 y enero de 1994 (en la Clínica ORL Universitaria de Bochum, Alemania, y en el Hospital Universitario Son Dureta).

La técnica quirúrgica y los cuidados postoperatorios se describen en el capítulo de «Epistaxis».

El estado postoperatorio se valoró mediante una exploración endoscópica con una óptica de 30° con palpación simultánea de la zona externa correspondiente al canalículo común, para visualizar el drenaje pasivo de lágrimas y parpadeos del enfermo y para registrar el drenaje lacrimal activo.

Se prescindió de una prueba de permeabilidad mediante colirio mezclado con fluoresceína, entendiéndose como buen resultado la ausencia de epífora referida por el enfermo.

Las dacriocistorrinostomías realizadas entre junio de 1989 y 1991 fueron evaluadas al año de la intervención. Dada la evolución postoperatoria observada hemos incluido en la evaluación aquellas realizadas posteriormente, aun no habiendo transcurrido un año desde su realización, al ser definitivos los resultados una vez transcurrido en período de cicatrización. Los enfermos no explorados se excluyeron del estudio.

Todas las intervenciones fueron realizadas por el autor.

RESULTADOS

Parte de los resultados ha sido presentado con anterioridad (2). De los 133 pacientes recuperados 108 fueron mujeres y 25 varones. La edad media de los enfermos fue de 64,6 años. En 84 casos se intervino el lado derecho y en 68 el izquierdo (19 de 133 habían sido intervenidos bilateralmente; dacrios n = 152).

Siete pacientes habían sido operados previamente por abordaje externo tipo Toti. No se encuentra ningún niño en el colectivo.

En 96 ocasiones se evacuó moco o pus tras la incisión del saco lacrimal. En 56 lados el saco no tenía contenido mucoso y en dos ocasiones se aspiró un dacriolito.

En 38 lados de 112 en los que se realizó una infundibulotomía y/o etmoidectomía anterior se llegó a encontrar patología inflamatoria.

Todos los estudios anatomopatológicos de la pared medial del saco demostraron una dacriocistitis crónica con diferentes grados de infiltración celular. No se obtuvo ninguna neoplasia. En las biopsias enviadas últimamente también se halló una inflamación inespecífica del hueso lacrimal.

No se observaron complicaciones intraoperatorias. En el postoperatorio inmediato aparecieron 67 hematomas menores de mejilla, 14 enfisemas subcutáneos y cuatro enfisemas orbitarios. La grasa orbitaria se expuso en 16 ocasiones. En ningún caso se registraron diplopías, epistaxis graves, ceguera o infección postoperatoria de partes blandas. En una enferma a la que se practicó una infundibulotomía simultáneamente se lesionó la arteria etmoidal anterior, coagulándose bajo control endoscópico.

En 29 casos se instauró un tratamiento antibiótico oral de una semana de duración por evacuación de pus del interior del saco lacrimal o bien por aparición de costras de origen purulento en pared lateral y meato medio, no remitentes al tratamiento conservador.

El tratamiento postoperatorio de los casos intervenidos por primera vez duró por término medio un mes.

La valoración subjetiva de los resultados relativos a epífora/dacriocistitis de repetición queda reflejada en la tabla I.

Los hallazgos endoscópicos patológicos postquirúrgicos se encuentran enumerados en la tabla II. Los casos con la cicatrización obliterativa se corresponden con aquellos en los que persistió la epífora.

DISCUSION

El abordaje endoscópico del saco lacrimal exige un dominio en el manejo de la cirugía bajo control endoscópico, debiéndose tener en cuenta la visión

TABLA I: DACRIOCISTORRINOSTOMIA ENDOSCOPICA: RESULTADOS

n = 152 lados (133 enfermos).
Epífora:
— No: n = 130 (85,5%).
— Leve: n = 16 (10,5%).
— Igual: n = 6 (4%).

Valoración subjetiva.

TABLA II: HALLAZGOS PATOLOGICOS ENDOSCOPICOS POSTOPERATORIOS

1. Sinequias parciales cornete medio-pared lateral: n = 34 (22,4%).
2. Granulomas: n = 10 (6,6%).
3. Cicatrización obliterativa: n = 5 (3,3%) (sinequia amplia).

angulada, cuando se utiliza la óptica de 30°, y la utilización simultánea de endoscopio y fresa con pieza de mano acodada. También se puede utilizar una óptica de 0° o bien el microscopio.

De entre los pasos de la técnica quirúrgica ha de resaltarse la necesidad de la exéresis del hueso lacrimal cranealmente para exposición del fundus del saco y posteriormente la resección de la pared medial del saco en dirección hacia el fundus. A lo largo del proceso cicatricial suele obliterarse el saco en dirección al ductus lacrimonasal, debiendo permanecer abierto el drenaje lacrimal cranealmente.

Resulta interesante comparar los abordaje externo y endonasal en lo que a técnica quirúrgica, indicaciones y posibles secuelas se refiere:

a) Cirugía por abordaje externo, como la clásica de Toti:

— Cicatriz externa.
— Movilización pasajera del ligamento palpebral medio (3).
— Fresaje parcial del marco óseo en el que se insertan los canalículos (5).
— Movilización del saco lacrimal que exige posteriormente un punto de sutura, favoreciendo (junto con los puntos 2 y 3) las estenosis canaliculares secundarias (6).
— Contraindicada en estado de infección aguda y en fase de abscesificación por los riesgos de diseminación.

b) La cirugía endonasal:

— No deja cicatriz visible.
— Los aparatos musculotendinosos y óseos en los que se ancla la porción horizontal de las vías lacrimales queda indemne. La ejecución correcta de la cirugía no lleva a estenosis canaliculares secundarias.
— La infección aguda o la abscesificación de la vía no contraindica la intervención, dado que el drenaje se realiza hacia fosa nasal contaminada.
— Posibilidad de corrección simultánea de desviaciones de tabique, infecciones crónicas de etmoides anterior u otras posibles causas de la alteración del drenaje.
— Las reintervenciones de cirugía sobre el saco lacrimal son de ejecución más fácil por vía endonasal debido a la menor cicatrización en comparación con la cicatriz externa.
— Riesgo de lesión de lámina papirácea y periórbita, pero sin consecuencias graves.

La pared medial del saco lacrimal debe ser enviada a estudio histológico para descartar un posible origen tumoral, que potencialmente puede quedar enmascarado por una infección concomitante.

Debido a las cicatrices existentes tras intervenciones por abordaje externo, en las reintervenciones endoscópicas la exposición y el drenaje de las vías lacrimales puede presentar dificultades. Nuestra impresión es que la cicatrización no transcurre igual en estos casos, existiendo una mayor tendencia al cierre estenótico del área. En estos casos está indicada la colocación de un catéter permanente de silicona durante un período de dos a tres meses, al igual que en las estenosis presacales.

A diferencia del postoperatorio tras una cirugía de senos paranasales, donde una costra puede permanecer una semana sin mayores consecuencias, la pequeña apertura del saco lacrimal es más susceptible de obliterarse. En algunos enfermos que volvían a presentar epífora en el postoperartorio inmediato, ésta remitía una vez realizada la cura. Creemos que buena parte de los resultados se debe precisamente en la perseverancia en el cuidado postoperatorio. A nuestro juicio, las curas suponen el 50 por 100 del éxito de la intervención. El enfermo mismo puede contribuir al éxito, especialmente con la utilización de un colirio, que como lágrima artificial mantiene abierta la vía, y la realización de masajes externos. Una recomendación al respecto ya se realizó en los casos de niños con trastornos del drenaje para resolver la estasis (ver capítulo de «Epistaxis»).

Las complicaciones intraoperatorias y postoperatorias deben calificarse de leves, especialmente al no tener consecuencias. Llama la atención el nú-

mero de hematomas periorbitarios y/o enfisemas o la exposición de grasa orbitaria. Ello no es sino la confirmación del hallazgo intraoperatorio de que el saco lacrimal se encuentra en no pocos casos inmediatamente por delante de la periórbita, es decir, a un nivel más posterior de lo que describen la mayoría de libros de anatomía. Por lo demás, con la exéresis de la pared medial del hueso lacrimal queda abierta la entrada de sangre (que con el taponamiento introducido busca el camino de menor resistencia) hacia partes blandas de la mejilla.

Para evitar enfisemas es de suma importancia prohibir sonarse durante una semana como mínimo, así como no retener la presión de los estornudos, que en ocasiones son desencadenados por la irritación que supone el mismo taponamiento nasal.

La exposición de la periórbita o incluso de grasa orbitaria no ha ocasionado problemas ni en el acto intraoperatorio ni en el transcurso del proceso de cicatrización. Al igual que en las descompresiones de la órbita, donde queda expuesta una buena parte de la grasa orbitaria en el interior de la fosa nasal, no ha sido necesaria la administración de antibióticos de manera profiláctica. WEBER y cols. (10) expusieron la grasa orbitaria sólo en siete (5,7 por 100) de 123 enfermos.

Nos ha sorprendido la larga fase de curación postoperatoria, con un promedio de treinta días. Indudablemente, la realización simultánea de cirugía sobre el etmoides anterior conlleva una prolongación de la fase de cicatrización. Por otra parte, el contenido de moco, como expresión de una infección crónica del saco lacrimal, puede ser otra razón más del retraso en la cicatrización. Finalmente, no hay que olvidar que el fresaje de la pared lateral produce una quemadura de tercer grado en las zonas donde la irrigación con suero durante el fresaje no llega. Ello explica la formación de bloques de exudado de fibrina, que pueden llegar hasta el tabique, y que es preciso eliminar por completo. Quizá la utilización de martillo y escoplo puedan paliar esto.

Una vez finalizada la cicatrización ya no varía el resultado obtenido al año de la intervención, razón por la cual en el recuento estadístico han sido incluidos también aquellos enfermos con un seguimiento menor a los doce meses.

Los resultados obtenidos, con un 85,5 y 10,5 por 100 de éxitos completos y parciales, respectivamente, son perfectamente equiparables a los conseguidos por otros autores (1, 4, 6, 7, 8, 9).

El tamaño de nuestro colectivo, mayoritariamente reclutado en Baleares, y al que WEBER y cols. (10) se aproximan con 123 casos tras diez años de cirugía, se debe especialmente a que la mayoría de oftalmólogos de Mallorca han optado por remitirnos a los enfermos con problemas de vías lacrimales. Quizá el alto porcentaje de población de edad avanzada haya permitido generar una casuística importante.

Observamos una curva ascendente en los resultados de las últimas 60 intervenciones en comparación con los primeros resultados publicados (2), que atribuimos a la mayor experiencia adquirida en la realización de las curas y a la exposición consecuente del fundus del saco lacrimal.

El alivio de la epífora crónica tras la cirugía es inmediato, incluso aún con el taponamiento *in situ*. Este hecho es un buen indicador de lo que será el resultado final.

Por su inocuidad, facilidad de acceso y resultados, el abordaje endoscópico de las alteraciones en el drenaje de la vía lacrimal debe considerarse la alternativa a la cirugía de abordaje externo.

BIBLIOGRAFIA

1. AGUIRRE VILA-CORO, A.: «Technique for endonasal dacryocystorhinostomy». *J. Ocul. Ther. Surg.,* 4: 39-43, 1985.
2. BERNAL SPREKELSEN, M.: «Resultados de la dacriocistorrinostomía endoscópica». *Anales ORL Iber.-Amer.,* XXI (1): 91-100, 1994.
3. BUSSE, H.; HOLLWICH, F., y JÜNEMANN, G.: «Plastische und rekonstruktive Chirurgie der Tränenwege». *Berl. Dtsch. Ophtalmol. Ges.,* 77: 111-121, 1980.
4. GONNERING, R. S.; LYON, D. B., y FISHER, J. C.: «Endoscopic laser-assisted lacrimal surgery». *Am. J. Ophtalmol.,* 111: 152-157, 1991.
5. HEERMANN, J.: *Endonasale mikrochirurgische Dacryo-Cysto-Rhinostomie. Deutsche plastische und Wiederherstellungschirurgie. Murnau 1977.* Springer Verlag. 1980.
6. HEERMANN, J.: «Rhinochirurgische Aspekte bei Tränenwegsstenosen». *Otorhinolaryngolog. Nova* 1: 227-232, 1991.
7. METSON, R.: «The endoscopic approach for revision dacryocistorhinostomy». *Laryngoscope,* 100: 1344-1347, 1990.
8. RICE, D. H.: «Endoscopic intranasal dacryocystorhinosotmy results in four patients». *Arch. Otolaryngol. Head Neck Surg.,* 116: 1061, 1990.
9. ROUVIERE, P.; VAILLE, G.; GARCIA, C.; TEPPA, H.; FRECHE, C., y LERAULT, P.: «La dacryocystorhinostomy par voie endonasale». *Ann. Otol. Laryngol.* (París), 98: 49-53, 1981.
10. WEBER, R.; DRAF, W., y KOLB, P.: «Die endonasale mikrochirurgische Behandlung von Tränenwegsstenosen». *HNO,* 41: 11-18, 1993.

PROTOCOLIZACION Y RECOGIDA DE DATOS

E. Esteller, J. M. Ademà, H. Massegur, M. Bernal, C. Sprekelsen y C. Orus

Sistema de estadiaje y categorización quirúrgica de la patología crónica no maligna tratada mediante cirugía endoscópica funcional nasosinusal

E. ESTELLER, J. M. ADEMA, H. MASSEGUR, M. BERNAL, C. SPREKELSEN y C. ORUS

La aparición de la cirugía funcional endoscópica nasosinusal para el tratamiento de la patología crónica no maligna ha supuesto uno de los avances más interesantes de nuestra especialidad en los últimos años (1, 2, 3).

A pesar de dos décadas de experiencia y de excelentes publicaciones sobre la anatomía y las técnicas quirúrgicas, aún existen deficiencias por lo que respecta a la comunicación de resultados y su comparación. Creemos que actualmente se hace imprescindible, como ya señalaba CALDWELL en 1893, un sistema de categorización clínica y operatoria que permita una evaluación más racional y uniforme de dichos resultados.

Recientemente ya ha habido varios intentos de diseñar sistemas de estadiaje y gradación que permitan esta uniformidad y que además, como algunos de los sistemas publicados, tengan significación pronóstica (4, 5, 6, 7).

Todos ellos, en general, abogan por una simplicidad que permita una aplicación universal y real del sistema a la práctica diaria.

Nuestra experiencia con más de 250 intervenciones (8) nos ha llevado ha diseñar un sistema que cumple con esta simplicidad y que creemos aporta los objetivos de uniformidad y significación pronóstica.

Algunos de los sistemas publicados ya están refrendados por análisis retrospectivos de los casos del autor e incluso otros como el de LUND, lo han sido en alguna reunión internacional (4). Nuestro objetivo actual es la aplicación prospectiva de nuestro sistema en colaboración interhospitalaria para evitar subjetividades y poder refrendar las características de utilidad y simplicidad que pueden conseguir su aplicación más generalizada.

Dicho sistema consta de una gradación clínica-endoscópica-radiológica (CER) utilizable preoperatoriamente y en los controles postoperatorios sucesivos y un sistema de descripción de la cirugía utilizada (MAPFE).

El sistema CER propone una gradación, progresiva en gravedad, según criterios clínicos, basados en sintomatología, respuesta a tratamientos médicos y patología asociada condicionante, criterios endoscópicos y criterios radiológicos que toman como base la TC.

Utilizamos la misma sistemática para el seguimiento postoperatorio y añadimos un prefijo para el diagnóstico clínico, en el CER prequirúrgico y anatomopatológico en el postoperatorio.

El sistema MAPFE intenta una universalización del lenguaje para la descripción de la extensión de la cirugía aplicada. En caso de realizar de forma concomitante una cirugía extrasinusal adicional empleamos un prefijo para describirla.

Finalmente en este capítulo sobre nuestro sistema de gradación presentamos la hoja de recogida de datos que utilizamos de forma rutinaria para la introducción posterior de los mismos en el programa informático.

SISTEMA CER

Sistema de categorización clínico-endoscópica-radiológica pre y postquirúrgica del paciente afecto de patología crónica no maligna nasosinusal.

C: Clínica

Grados de 0 a 5.

0: No clínica

1: IRN unilateral, en báscula o bilateral que no requiere tratamiento o bien vasoconstrictores ocasionales o bien se controla totalmente con corticoides tópicos. Puede asociar o tener exclusivamente alguno o varios de los siguientes síntomas (algias, rinorrea, clínica funcional) de forma moderada y/o controlados con la misma medicación.

2: IRN uni o bilateral que requiere tratamiento con corticoides tópicos y se controla moderadamente. Puede asociar otros síntomas (algias, rinorrea, clínica funcional) que tampoco se controlen totalmente o infecciones sinusales repetidas que requieran tratamientos antibióticos o hiposmia moderada/leve.

3: IRN uni o bilateral con o sin otros síntomas (algias, rinorrea, clínica funcional) no controlados con corticoides topicos; hiposmia grave o anosmia. Puede controlarse parcialmente con corticoides sistémicos.

4: Grados 1 a 3 que asocien otras patologías sistémicas relacionadas: asma, fibrosis quística, inmunodeficiencia, EPOC que pueden agravar o ser agravadas por la enfermedad nasosinusal.

5: Tríada ASA.

X: No evaluado.

E: Exploración endoscópica

Grados 0 a 5.

0: Endoscopia normal.

1: Poliposis minor (grado I: sólo ocupa meato medio y/o meato superior) uni o bilateral y/o mucosa nasal congestiva, hipertrófica y/o secretoria.

2: Pólipo solitario o antrocoanal.

3: Poliposis grado II (no sobrepasa borde inferior de cornete medio y/o superior) en cualquiera de las dos fosas nasales.

4: Poliposis grado III (sobrepasa borde inferior de cornete medio) y/o poliposis maior en meato superior en cualquiera de ambas fosas nasales.

5: Poliposis grado IV (ocupa toda la fosa nasal) en cualquiera de las dos fosas nasales.

X: No evaluado.

Poliposis minor = grado I.

Poliposis maior > grado I.

R: Exploración radiológica (TC)

Grados 0 a 5.

0: Radiología normal.

1: Velamiento uni o bilateral de seno maxilar total o parcial sin ocupación de fosa nasal y con o sin hipertrofia de cornetes o mucosa hipertrófica.

2: Características de grado I con ocupación de fosa nasal uni o bilateral (pólipo antrocoanal).

3: Afectación total o parcial de etmoides anterior y/o frontal con o sin características del grado I.

4: Afectación total o parcial de etmoides posterior y/o esfenoides con o sin afectación de senos anteriores.

5: Velamiento de todo el sistema sinusal y fosas nasales total o parcialmente y/o destrucción ósea de lámina papirácea (invasión orbitaria) o lámina cribosa (invasión fosa anterior).

X: No evaluado.

Prefijo para diagnóstico

Añadir prefijo al sistema CER:

Prequirúrgico: Diagnóstico clínico.

Postquirúrgico: Diagnóstico anatomopatológico.

i: Patología inflamatoria/infecciosa.

p: Poliposis.

m: Mucocele.

v: Papiloma invertido.

o: Osteoma.

k: Pólipo antrocoanal de Killian.

SISTEMA MAPFE

Codificación del tipo de cirugía endoscópica empleada.

M: Actuación sobre seno maxilar

0: No.

1: Derecho.

2: Izquierdo.

3: Bilateral.

A: Actuación sobre etmoides anterior

0: No.

1: Derecho.

2: Izquierdo.

3: Bilateral.

P: Actuación sobre etmoides posterior

0: No.

1: Derecho.

2: Izquierdo.

3: Bilateral.

F: Actuación sobre seno frontal

0: No.

1: Derecho.

2: Izquierdo.

3: Bilateral.

E: Actuación sobre esfenoides

0: No.

1: Derecho.

2: Izquierdo.

3: Bilateral.

CIRUGIA ADICIONAL

Añadir prefijo en minúscula al sistema MAPFE.

s: Septoplastia.

c: Turbinectomía o Sulsenti.

l: Lisis sinequias.

HOJA DE RECOGIDA DE DATOS (anverso)

PATOLOGIA NASOSINUSAL CRONICA
NO MALIGNA
TRATADA CON CIRUGIA ENDOSCOPICA

DATOS FILIACION:

Nombre:.....
Edad (fecha nacimiento): ___ años (__/__/__/)
Sexo: V/H
Profesión*:.....
Hospital:.....
Fecha primera visita: ___/___/___/
Residencia habitual:.....

* Especificar tóxicos concretos si conviene (niquel, madera...)

ANTECEDENTES PATOLOGICOS SISTEMICOS

Asma	(__)	HTA	(__)
Cardiopatia	(__)	Inmunodeficiencia	(__)
Diabetes	(__)	Intol. aspirina	(__)
EPOC	(__)	Mieloma	(__)
Fibrosis quística	(__)	Sarcoidosis	(__)
Hepatopatía	(__)	Ulcus	(__)
Ninguno	(__)	Otros.....	

HABITOS TOXICOS

Tabaco:	0	(No fumador)	Alcohol:	0	(No bebedor)
	1	(< 20 cigarrillos/día)		1	(< 100 gr/día)
	2	(> 20 cigarrillos/día)		2	(> 100 gr/día)

ANTECEDENTES FAMILIARES NASOSINUSALES

SI (__)
NO (__)

ANTECEDENTES PATOLOGICOS RELACIONADOS

Ninguno	(__)
Tratamiento médico previo de patologia nasosinusal	(__)
Cirugía endoscópica nasosinusal previa	(__)
Cirugía nasosinusal previa microscópica	(__)
Cirugía de Caldwell Luc previa	(__)
Cirugía septal previa	(__)
Otros.....	

DIAGNOSTICO

SINUSITIS CRONICA NO POLIPOSA	(__)
POLIPOSIS NASOSINUSAL	(__)
MUCOCELE	(__)
PAPILOMA INVERTIDO	(__)
OSTEOMA	(__)
POLIPO ANTROCOANAL	(__)

BIBLIOGRAFIA

1. SCHAEFER, S. D.; MANNING, S., y CLOSE, L. G.: «Endoscopic paranasal sinus surgery: Indications and considerations». *Laryngoscope,* 99: 1-5, 1989.
2. STAMMBERGER, H., y POSAWETZ, W.: «Functional endoscopic sinus surgery. Concept, indications and results of the Messerklinger technique». *Eur. Arch. Otorhinolaryngol.,* 247: 63-76, 1990.
3. LAZAR, R. H.; YOUNIS, R. T., y LONG, T. E.: «Functional endonasal sinus surgery in adults and children». *Laryngoscope,* 103: 1-5, 1993.
4. LUND VALERIE, J., y MACKAY, I. S.: «Staging in rhinosinusitis». *Rhinology,* 31: 183-184, 1993.
5. GASKINS, R. E.: «A surgical staging system for chronic sinusitis». *Am. J. Rhinol.,* 6: 5-12, 1992.
6. KENNEDY, D. W.: «Prognostic factors, outcomes and staging in ethmoid sinus surgery». *Laryngoscope* (suppl.) 57: 1-18, 1992.
7. YAÑEZ, C., y NURKO, B.: «Clasificación y recogida de datos de resultados en cirugía de senos paranasales». *Acta Otorrinolaring. Esp.,* 45 (1): 1-4, 1994.
8. MASSEGUR, H.; ADEMA, J. M.; BERNAL, M.; ORTEGA DEL ALAMO, P., y DE JUAN, M.: «Cirugía endoscópica nasosinusal y de vías lacrimales». En: *Libro del año de otorrinolaringología 1992,* capítulo 3. Saned, 41-66, 1993.

HOJA DE RECOGIDA DE DATOS (reverso)

SISTEMA C.E.R. PREQUIRURGICO

FECHA INICIO CLINICA: ___/___/ (aprox mes y año)

C= 0 1 2 3 4 5 X
E= 0 1 2 3 4 5 X
R= 0 1 2 3 4 5 X

VARIANTES ANATOMICAS QUE CONDICIONEN CIRUGIA

DISMORFIA SEPTAL (__)
CONCHA BULLOSA (__)
SINEQUIAS NASALES (__)
AUSENCIA DE SENO FRONTAL (__)
CORNETES PARADOJICOS (__)
N. OPTICO EN ETMOIDES POSTERIOR (__)
NINGUNA (__)

DATOS DE CIRUGIA

FECHA: ___/___/___/_
CIRUJANO:
TIPO ANESTESIA: G L
TECNICA QUIRURGICA (SISTEMA MAPFE)

M... 0 1 2 3
A... 0 1 2 3
P... 0 1 2 3
F... 0 1 2 3
E... 0 1 2 3

Prefijo:_____ s: septoplastia
c: turbinectomia o Sulsenti
l: lisis sinequias

COMPLICACIONES POSTOPERATORIAS

MAYORES		MENORES	
AMAUROSI	(__)	CRISIS ASMATICA	(__)
DIPLOPIA PERMANENTE	(__)	DIPLOPIA TRANSIT.	(__)
HEMATOMA ORBITARIO	(__)	ENFISEMA SUBCUTANEO	(__)
HEMORRAGIA GRAVE	(__)	EPIFORA	(__)
LESION CAROTIDA		HEMATOMA O EDEMA	
O SENO CAVERNOSO	(__)	PALPEBRAL	(__)
LICUORREA	(__)	HEMORRAGIA LEVE	(__)
NEUMOENCEFALO	(__)	SINEQUIAS	(__)

NINGUNA (__) OTRAS.....

SEGUIMIENTO

C.E.R. (1 mes): ___/___/___/ A.P.:....
C.E.R. (3 meses): ___/___/___/
C.E.R. (6 meses): ___/___/___/
C.E.R. (12 meses): ___/___/___/

CIRUGIA ENDOSCOPICA MIXTA

C. Sprekelsen

Cirugía endoscópica mixta

C. SPREKELSEN

INTRODUCCION

Cuando nos iniciamos en la cirugía endonasal con endoscopios rígidos de luz fría el antiguo hábito adquirido en el manejo del microscopio en cirugía nasal y otológica hacía difícil que pudiéramos prescindir por completo del mismo. Por este motivo y durante algún tiempo desarrollamos una técnica endonasal combinada que denominamos *microcirugía combinada endonasal* (MCEN) y que goza de las ventajas del microscopio y del endoscopio en el mismo acto quirúrgico, siendo el objetivo de este trabajo la exposición de la técnica combinada o mixta como alternativa válida para el cirujano que se inicia en la cirugía endonasal y ya estaba habituado al manejo del microscopio.

El empleo del microscopio para el abordaje endonasal de fosas y senos no es nuevo. En España, en 1969, PRADES ya utilizaba el microscopio quirúrgico en la cirugía endonasal de tabique y en la antrotomía por meato inferior. PRADES, BOSCH y TOLOSA en su monografía de 1974 sobre microcirugía endonasal (1) ya advierten de la obligada evolución técnica de las vías externas de abordaje de los senos paranasales hacia las vías endonasales mediante la utilización del microscopio. Sin embargo, son injustamente olvidados en la bibliografía por la mayor parte de los autores, excepto por DRAF (2). El impulso de PRADES fue seguido por muchos en la década de los setenta para la cirugía de tabique y cornetes. Y posteriormente la etapa de la neurectomía del vidiano (3) fue otro entrenamiento en la anatomía y cirugía microscópica endonasal para la generación que la practicó.

La cirugía endoscópica combinada con el microscopio, como alternativa válida a la cirugía endonasal pura, con sus mismas indicaciones, exige un profundo conocimiento de la anatomía mediante entrenamiento en cadáver, pero permite al ya iniciado en cirugía otológica y endonasal que su entrenamiento endoscópico sea más corto.

MATERIAL Y METODOS

Una de las principales dificultades que se puede presentar en la MCEN, como en cualquier cirugía endonasal, es la hemorragia peroperatoria que dificulta el acto quirúrgico. Para evitarlo es importante, lógicamente, la preparación de la fosa nasal y la anestesia. Todos los pacientes se taponan antes de entrar en quirófano con una mecha de gasa bordeada en una solución vasoconstrictora de oximetazolina, o en anestesia tópica con suprarrenina al 1:1000, siguiendo una técnica ya descrita (4).

Si la intervención es bilateral es preferible la anestesia general, que puede ser, a criterio del anestesista, o en función de su experiencia, en hipotensión controlada con nitroprusiato sódico si el paciente no presenta contraindicaciones (insuficiencia cardíaca, cardiopatía coronaria, EPOC, anemia intensa, HTA descontrolada, etc.).

La infiltración local de anestesia con adrenalina o suprarrenina para reforzar la isquemia, a nivel del agger nasi, de la apófisis unciforme y de la inserción anterior del cornete inferior, dependerá del criterio del cirujano.

La instrumentación básica es el microscopio quirúrgico con objetivo de 300× (o de 250×) y el endoscopio rígido de 4 mm. de diámetro y visión angulada de 25-30 grados. Con el microscopio se realiza la parte de la intervención en que se trabaja a lo largo de su eje óptico. Con el endoscopio se visualiza senos maxilares, esfenoides y ductus frontales, pudiendo utilizarse además un endoscopio de 70 grados para mejorar la visión y exéresis de las lesiones.

La posición del paciente es importante para contribuir a la prevención de la hemorragia y para la comodidad del cirujano. El paciente en decúbito supino está en ligero anti-Trendelemburg y la cabeza inclinada hacia delante unos 20 grados. Los ojos se dejan al descubierto y con los párpados levantados para controlar la movilidad del globo ocular durante la intervención y para mantener siempre las referencias de conjunto del campo y el instrumental con el eje visual microscópico.

Se inicia la intervención estando el cirujano situado a la derecha del enfermo. Se separa con el rinoscopio el cornete medio hacia el tabique y con la visión microscópica del conjunto de la fosa nasal se realiza la inspección y se toman referencias. Se incinde con bisturí la mucosa a nivel del agger nasi,

hacia abajo, a lo largo del reborde anterior de la unciforme; se despega y quita esta mucosa y la unciforme. En el infundíbulo meatosinusal, por la axila del cornete medio, y cruzando transversalmente su raíz pasa la arteria etmoidal anterior, que se debe respetar; si hay concha bullosa en el cornete medio se vacía y se reseca ésta parcialmente; a través de las celdas etmoidales anteriores se llega a las posteriores, respetando la pared orbitaria, que cuando el paciente no está intubado avisa su presencia por ser muy sensible al contacto del instrumental.

A continuación, si fuera necesario, se penetra muy cuidadosamente en esfenoides a través de su orificio natural que se amplía, o por debajo de él, siempre próximos al tabique nasal. Si hay que abordar los senos frontales, tras identificar el receso frontal se localiza y comprueba con una sondita curva su conducto. Se fresa o legra la pared anterior (nunca la posterior por riesgo de lesionar la etmoidal anterior) del receso hasta visualizar con ayuda del endoscopio sus paredes.

Para abordar el seno maxilar por el meato medio (antrotomía o meatotomía media), tras llegar al infundíbulo con los pasos explicados, se localiza en su pared externa el óstium y fontanelas y se sigue la técnica ya descrita (4).

Se amplía con la pinza de Ostrum y se explora el seno con la óptica de visión angulada, preferentemente de 25 ó 30 grados. No obstante, si el óstium agrandado sigue pequeño, la visualización del seno maxilar es más fácil con una óptica de 70 grados.

Al finalizar la intervención se repone el cornete medio, y si su cabeza es demasiado grande se practica una resección de la misma. Se tapona durante uno-dos días; tanto el dedo de guante relleno de gasa como la mecha de gasa bordeada son suficientes.

Si se decide practicar meatotomía inferior (antrotomía inferior), el cirujano con el microscopio verticalizado, tras separar hacia arriba con el rinoscopio el cornete inferior e infiltrar, practica una incisión de mucosa en charnela inferior respetando el orificio lacrimonasal. Con la fresa se realiza la meatotomía y se visualiza el seno con el endoscopio para ver el alcance de las lesiones y proceder a una exéresis. Después se repone el cornete inferior y se tapona ligeramente la fosa durante uno a tres días.

DISCUSION

Respecto a la preparación meticulosa de la fosa nasal con sustancias vasoconstrictoras ya señalamos (4) que es un tiempo muy importante para prevenir la hemorragia.

En nuestra opinión, la indicación más importante de la técnica de MCEN es la poliposis nasosinusal bilateral por la visión de conjunto que ofrece el microscopio de una fosa nasal obliterada y aparentemente sin topografía bien reconocible. Para ello preferimos, cuando es posible tanto desde el aspecto técnico del anestesista como de las condiciones sistémicas del paciente, la anestesia general en hipotensión. Esta, junto a las medidas locales, ayuda de forma definitiva a operar en campo exangüe, que es, por otra parte, más difícil de obtener con anestesia de base y local en estos casos. Además aunque se prolongue el tiempo quirúrgico por la bilateralidad de las lesiones, la anestesia y la ausencia de hemorragia permiten eliminar de forma meticulosa los pólipos de etmoides, esfenoides, senos maxilares y senos frontales reconociendo y respetando las estructuras anatómicas sanas.

Para el cirujano habituado al microscopio la MCEN puede ser muy interesante:

1. Como *técnica mixta definitiva,* de utilización conjunta y sistemática del microscopio y del endoscopio.
2. Como *técnica de transición* a la cirugía endoscópica pura.

El entrenamiento técnico que requiere la MCEN es relativamente rápido si previamente se ha realizado un buen entrenamiento anatómico. El microscopio, aunque la visión la da en un plano, abarca una perspectiva de conjunto del campo quirúrgico y permite utilizar las dos manos libremente, una de ellas para sujetar el rinoscopio y volverlo a voluntad.

Si se utiliza un soporte autostático para el rinoscopio queda una libre para el aspirador. La elección de uno de estos métodos depende de las preferencias del cirujano.

Es importante utilizar un objetivo de 300× o de 250× para que el instrumental no torpieze continuamente con el microscopio.

Está demostrado que la función de transporte ciliar en el seno maxilar se realiza fisiológicamente hacia su orificio natural a nivel del meato medio (5, 6), por lo que autores como STAMMBERGER (7) proscriben la meatotomía inferior por antifisiológica. Sin embargo, la experiencia en las poliposis masivas nos ha demostrado que la práctica de la meatotomía inferior, además de la media, facilita en algunos casos la exéresis completa de los mismos y por ello parece un tiempo quirúrgico sencillo y práctico tanto para el control endoscópico posterior como para la exéresis.

No es el objetivo de este trabajo defender la MCEN como una técnica superior a la cirugía endoscópica pura (CENS). La CENS tiene grandes virtudes y determinadas ventajas (4); entre otras, recordamos la luminosidad y profundidad del campo, la posibilidad de contemplar rincones o ángulos que quedan

fuera del eje visual del microscopio y la menor traumatización de la mucosa por no utilizar rinoscopio.

Es nuestra intención proponer a la MCEN como una alternativa perfectamente válida para aquellos que no se adapten a la cirugía endoscópica pura, ya que puede conseguir objetivos muy similares a ella con medios ya preexistentes en su mayor parte en cualquier servicio hospitalario sin grandes desembolsos nuevos. También es defendible como técnica de transición a la cirugía endoscópica pura como fue nuestro caso.

BIBLIOGRAFIA

1. PRADES, J.; BOSCH, J., y TOLOSA, A.: *Microcirugía endonasal.* Ponencia XIX Reunión Anual SEORL. Ed. Garsi, 3-375, 1974.
2. DRAF, W.: «Die chirurgische Behandlung entzündlicher Erkrankungen der Nasen-nebonhölen». *Arch. Otorhinolaryngol.,* 231 (1): 133-277, 1982.
3. PRADES, J.; TOLOSA, A., y SCHMIDT, R.: «Abordaje endonasal de la fosa pterigomaxilar». *Acta Otorrinolar. Esp.,* 17: 83-94, 1976.
4. BERNAL SPREKELSEN, M., y SPREKELSEN GASSO, C.: «La cirugía nasosinusal con óptica rígida de luz fría». *Acta Otorrinolar. Esp.,* 1990.
5. MESSERKLINGER, W.: «Uber die Drainage der menschlichen Nebenhölen unter normalen und pathologischen Bendingungen. Part. I». *Monatsschr. Ohrenheilk. Laryngol. Rhinol.,* 101: 56-58, 1966.
6. MESSERKLINGER, W.: «Ubber die Drainage der menchilichen Nebenhölen unter normalen und patholigischen Bedingungen. Part II». *Monatsschr. Ohrenheilk. Laryngol. Rhinol.,* 101: 313-326, 1967.
7. STAMMBERGER, H., y POSAWETZ, W.: «Cirugía sinusal por endoscopia funcional. Concepto, indicaciones y resultados de la técnica de Messerklinger». *Eur. Arch. Otorhinolaryngol.,* 247: 63-75, 1990.

LASER Y CIRUGIA ENDOSCOPICA

J. BUJÍA y J. FEYH

Análisis crítico del empleo del láser en la cirugía endonasal

J. BUJIA y J. FEYH

INTRODUCCION

Las bases teóricas de la emisión estimulada de radiación fueron establecidas en 1917 por Albert Einstein, describiendo por primera vez la interacción de los átomos, iones y moléculas en la absorción y emisión espontánea de radiaciones electromagnéticas.

Desde que hace aproximadamente veinte años STRONG y JAKO iniciaron el empleo terapéutico del láser, ha sido cada vez mayor el número de cirujanos que han incorporado este procedimiento en clínica ORL y otras especialidades debido a sus ventajas sobre las técnicas instrumentales convencionales: precisión, exanguinidad, mínima lesión tisular, mínima reacción inflamatoria y mínimo riesgo de infección. Todo ello tiene como consecuencia una rápida recuperación del paciente que permite acortar extraordinariamente el período de hospitalización, llegando incluso a hacerlo innecesario.

La cirugía rinológica con láser carbónico se ha usado ampliamente en el tratamiento de estados hemorrágicos (telangiectasias), así como para seccionar sinequias, evaporar granulomas, abrir atresias coanales, resecar parcialmente carcinomas, etcétera (2, 4, 9, 14, 16). Actualmente ya existe suficiente experiencia acumulada con el láser carbónico en la cirugía endonasal, de modo que hoy es posible realizar un análisis retrospectivo con suficiente base estadística para extraer conclusiones válidas sobre las indicaciones, técnicas y resultados de este proceder (1). Sin embargo, con este tipo de láser no se resuelven desde el punto de vista técnico muchos de los requerimientos quirúrgicos de la cirugía endonasal.

A nivel tecnológico se están desarrollando nuevos y mejores tipos de láser que aportan mayores ventajas. Simultáneamente la instrumentación está jugando un importante papel en el progreso en este tipo de cirugía, investigándose nuevas posibilidades de miniturización y flexibilidad de los instrumentos.

En este trabajo hemos realizado una revisión y puesta al día del tema, considerando las nuevas posibilidades tecnológicas en el sector de los láser en medicina y analizando críticamente nuestra propia experiencia acumulada en el Hospital Universitario de Groβhadern. Finalmente discutimos su eficacia terapéutica en unos casos y su superioridad en otros frente a los métodos instrumentales convencionales.

LASER CARBONICO (LASER CO_2)

El láser de CO_2 es un láser de tipo gaseoso que emite en el infrarrojo medio en torno a los 10.600 nm. (fig. 1). Esta radiación es invisible para el ojo humano, por lo que se utiliza simultáneamente otro láser coaxial gaseoso de helio-neón que emite a 632,8 nm.

El láser de CO_2 se utiliza tradicionalmente como instrumento de corte muy preciso debido a su alta absorción por el agua y a su pequeña capacidad de penetración (el 98 por 100 de la energía es absorbida en 1 mm. de tejido) (fig. 1). Si focalizamos la radiación láser (alta densidad de potencia), el rayo puede funcionar como un bisturí, produciendo incisiones muy finas en el tejido (tabla I). Si desfocalizamos el láser (baja densidad de potencia) se pueden vaporizar grandes superficies de tejido.

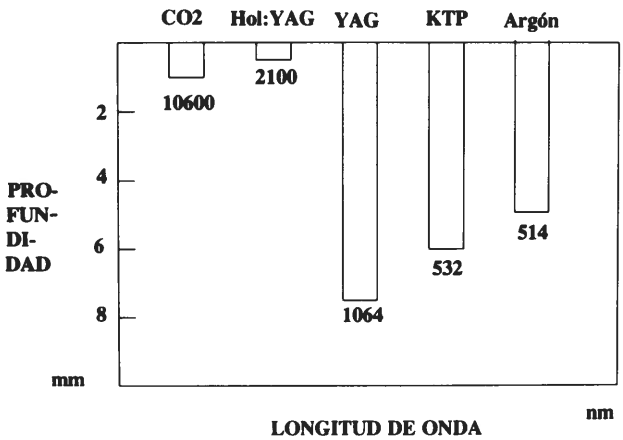

FIG. 1.—*Capacidad de penetración tisular de los distintos tipos de láser dependiendo de la longitud de onda de la radiación producida.*

TABLA I: CAPACIDADES CORTANTES DE LOS DISTINTOS DE LASER

	Tejido blando	*Tejido óseo*
CO_2	++	—
Argón	+	—
KTP	+	—
ND: YAG	+	—
Hol: YAG	+	++

Como ya se apuntó anteriormente existe una gran experiencia acumulada de la utilización del láser carbónico en la cirugía endonasal. Así, KIRSNER y McDONELL (9) describen el empleo del láser CO_2 en el tratamiento de las hiperplasias de los cornetes nasales en anestesia local logrando un éxito a largo plazo del 92 por 100. SELKIN (17, 18) lo emplea como cauterizador en las rinitis alérgicas, vasomotoras y medicamentosas de forma puntual en el cornete inferior y medio logrando un promedio de recidivas de tan sólo el 7 por 100. Sólo en un caso tuvo lugar una complicación postoperatoria en forma de epístaxis leve. De igual forma otros autores describen resultados similares (3, 20).

El éxito del empleo láser CO_2 en estos procesos patológicos endonasales radica en provocar una cicatrización fibrosa submucosa, limitándose el número de vasos responsables de la vasodilatación de los cornetes (3). Sin embargo, este tipo de láser presenta la importante desventaja de su manipulación endoscópica limitada al no poder ser transmitida su radiación a través de fibras ópticas. Dado que la transmisión sólo es posible a través de un brazo articulado, formado por tubos huecos interconectados por espejos constituyendo un sistema de reflexión múltiple, la cirugía endonasal se ha practicado con el láser acoplado a un microscopio quirúrgico o a endoscopios rígidos.

Según nuestra experiencia el láser carbónico constituye un instrumento ideal para el tratamiento de epistaxis recidivantes debidas a venectasias de localización en el tercio anterosuperior de tabique en jóvenes. En las rinitis crónicas hipertróficas y vasomotoras, la vaporización con láser en continuo, desenfocado y con baja intensidad, permite obtener buenos resultados, coincidiendo con los autores anteriormente citados. Finalmente en la poliposis nasal recidivante la vaporización con láser carbónico en continuo a baja densidad (5 watt) por vía endonasal y con control microscópico o endoscópico permite alcanzar resultados clínicos y funcionales mejores y más prolongados que la exéresis clásica con asa fría o con pinzas cortantes y similares.

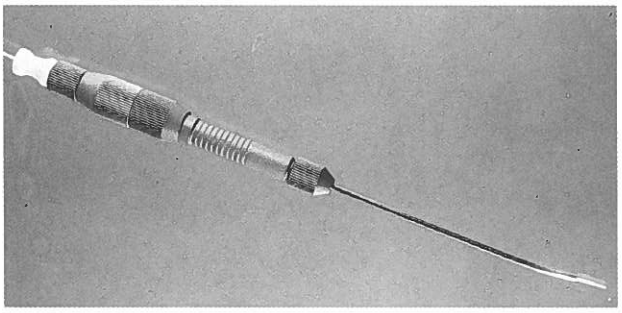

FIG. 2.—*Sistema de fibra óptica para la cirugía endonasal con láser de Argón.*

LASER DE ARGON

El láser de Argón es, como el láser carbónico, un láser de medio activo gaseoso. Su longitud de onda se sitúa entre los límites 488,0 nm (azul) a 514,5 (verde) (fig. 1). Su gran ventaja en cirugía endonasal es que los haces de radiación pueden transmitirse por fibra óptica hasta el sitio de empleo (fig. 2).

La radiación es absorbida principalmente por los grupos de hemoglobina oxigenada, siendo especialmente útil para fotocoagular los tejidos muy vascularizados (tabla I). Puede alcanzar profundidades de 5 mm. (fig. 1).

Este tipo de láser se ha aplicado con potencias de 2 watts en la cirugía de los cornetes y en la rinopatía vasomotora (12). Aprovechando sus excelentes propiedades fotocoaguladoras se ha usado con una potencia de 10 watts para realizar conchotomías con la ventaja de que se puede prescindir del tamponamiento nasal postoperatorio (10, 11).

Según nuestra experiencia el láser de Argón ofrece una gran eficacia en el tratamiento de papilomas y teleangectasias pequeñas, así como en la realización de conchotomías.

LASER DE FOSFATO-TITANIO-POTASIO (LASER KTP DEL INGLES POTASIUM TITANYL PHOSPHATE)

Este tipo de láser produce longitudes de onda de 532 nm, pudiendo ser transmitida por fibras ópticas con diámetros de 400-600 micrometros. Su capacidad de penetración tisular varía desde 0,3 hasta 6,5 mm. dependiendo del tiempo de exposición (5) (fig. 1).

Debido a su importante acción térmica se ha empleado para tratar hiperplasias de cornetes utilizando potencias de 8 watts. LEVINE (12) describió en 17 de un total de 21 pacientes tratados con este tipo de láser una importante mejoría de las molestias en un período de tiempo de doce meses. Este autor utiliza la llamada técnica de «crosshatch» con

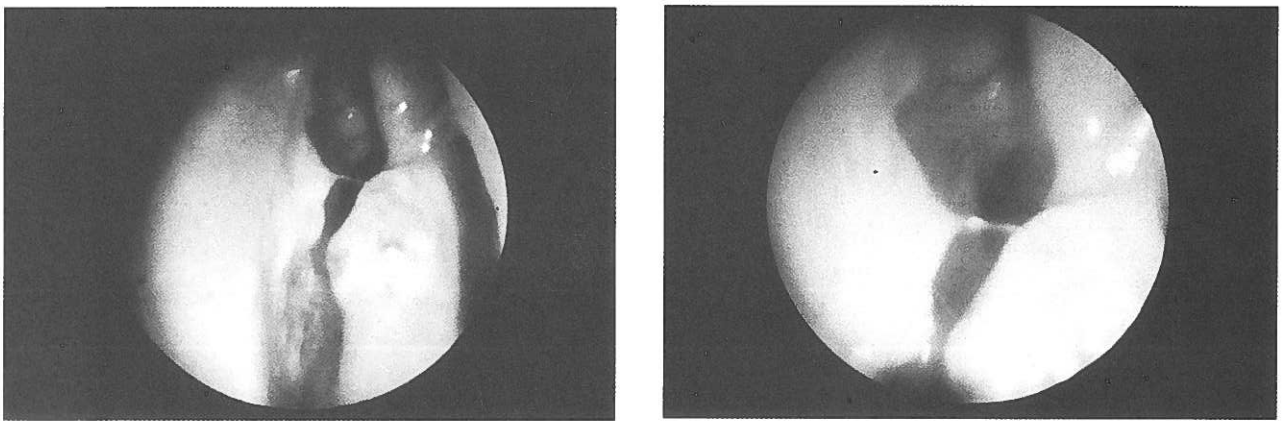

FIG. 3.—*Paciente antes (izquierda) y cuatro semanas (derecha) tras la realización de una infudibulotomía aplicando el láser de Holmium-YAG.*

aplicaciones puntuales a lo largo del cuerpo del cornete. Con ello se favorece la reepitelización a partir de las islas de mucosa no irradiadas.

El mismo autor propone el uso del láser KTP en la enfermedad de Rendu-Osler. A nuestro juicio esta indicación no es adecuada debido a su pequeña capacidad de penetración tisular y a que al exigir utilizar gafas de protección de color naranja-rojizo resulta muy difícil identificar con precisión en la mucosa nasal alteraciones vasculares de pequeño tamaño durante la sesión de tratamiento.

De igual forma que los anteriores tipos de láser no es necesario realizar un taponamiento nasal en el postoperatorio.

LASER NEODINIO-YAG (LASER ND-YAG)

Es un láser de medio activo sólido, constituyendo el neodinio el medio activo y el YAG (combinación de itrio, aluminio y granate) el soporte sólido. Su longitud de onda (1.064 nm) se sitúa muy cercana a la región de infrarrojos, siendo posible su transmisión por fibra óptica. Debido a su reducida absorción en la superficie este tipo de láser puede alcanzar profundidades de hasta 8 mm. (fig. 1).

Su excepcional capacidad de coagulación ofrece importantes ventajas en el tratamiento de lesiones muy vascularizadas, resultando especialmente apropiado para coagular zonas en las que se requiere una destrucción térmica sin reducción de tejido, por ejemplo, en la enfermedad de Rendú-Osler (19). Según nuestra propia experiencia se ha de aplicar tras un tratamiento local de limpieza de las costras empleando potencias que varían 5 y 25 watt. Al finalizar el tratamiento no es necesario aplicar un taponamiento nasal.

Con este láser es posible coagular las venectasias presentes en los cornetes y en la pared lateral de la fosa nasal. Sin embargo, las lesiones vasculares en la región septal deben ser tratadas con el láser de Argón debido a su menor grado de penetración, con lo que se evita el riesgo de provocar perforaciones septales.

El láser de Neodinio-YAG ha sido empleado por LINNARZ y cols. (13) en la cirugía endonasal de la poliposis nasal, con la importante limitación de que el tejido óseo no puede ser cortado (tabla I). Por ello este láser sólo puede ser aplicado para eliminar pólipos endonasales utilizando en estos casos potencias de 20 watts.

Finalmente este tipo de láser también ha sido utilizado para tratar la hiperplasia de cornetes nasales. Según nuestra experiencia hay que contar con una importante obstrucción nasal durante las primeras seis semanas.

LASER HOLMIUM-YAG (LASER HOL:YAG)

Es un láser de impulsos repetitivos de alta energía que produce radiaciones con una longitud de onda de 2.100 nm. Su mecanismo de acción se basa en procesos no lineales de fotoablación (15).

Con energías cedidas al medio de hasta 0,10-10 J/cm^2 se puede aplicar para eliminar tejido óseo, alcanzando temperaturas locales máximas de 70° C (tabla I).

Si se aplica con mayor energía puede producir una ionización de la materia, dando lugar a la aparición de plasmas compuestos de electrones libres y de ondas de choque, siendo la capacidad de absorción del tejido no suficiente para controlar este fenómeno (6, 7, 8).

Debido a sus capacidades de excisión de mucosa y tejido óseo este tipo de láser es el ideal para ser utilizado en la cirugía endoscópica de senos paranasales (fig. 3). Nosotros lo aplicamos empleando

0,5 J en frecuencias de 5-10 Hz. De igual forma lo hemos utilizado para realizar conchotomías y dacriocistorinotomías endonasales.

BIBLIOGRAFIA

1. BARTUAL-MAGRO, J.: *Aplicaciones del láser CO_2 en ORL.* Tesis licenciatura. Universidad de Cádiz, 1992.
2. BOSCH, J.: «El láser CO_2 en microcirugía endonasal». En: Videgain-Salaverria, G. (ed.). *El láser en ORL.* Ed. Garsi. Madrid, 191-200, 1986.
3. FUKUTAKE, T.; YAMASHITA, T.; TOMODA, K., y KUMAZAWA, T.: «Laser surgery for allergic rhinitis». *Arch. Otolaryngol. Head Neck Surg.,* 112: 35-42, 1986.
4. HEALY, G. B.: «Management of choanal atresia with the CO_2 laser». *Ann. ORL,* 87: 658-670, 1978.
5. KASS, E. G.; MASSARO, B. M.; KOMOROWSKI, R. A., y TOOHILL, R. J.: «Wound healing of KTP and argon laser lesions in the canine nasal cavity». *Otolaryngol. Head Neck Surg.,* 108: 283-292, 1993.
6. KAUTZKY, M.; SUSANI, M.; LEUKAUF, M., y SCHENK, P.: «Holmiun, YAG und Erbium: YAG-infrarotlaser-osteotomie». *Langenbecks Arch. Chir.,* 377: 300-304, 1992.
7. KAUTZKY, M.; SUSANI, M., y SCHENK, P.: «Holmiun: YAG infrarot laser und UV-excimer. Laser-Effekte auf orale Schleimhautgewebe». *Laryngo-Rhino-Otol.,* 71: 347-352, 1992.
8. KAUTZKY, M.; BIGENZAHN, W.; STEURER, M.; SUSANI, M., y SCHENK, P.: «Holmium: YAG-Laserchirurgie». *HNO,* 40: 468-471, 1992.
9. KIRSNER, R. A., y McDONELL, B. C.: «Intranasal surgery with the CO_2 laser. New dimensions in otorhinolaryngology». *Excerpta Medica,* 2: 187-188, 1985.
10. LENZ, H.; EICHLER, J.; SCHÄFER, G., y SALK, J.: «Parameters for Argon laser surgery of the lower human turbinates». *Acta Otolaryngol.,* 83: 360-365, 1977.
11. LENZ, H.: «Acht Jahre Laserchirurgie an den unteren nasenmuschelm bei Rhinopathia vasomotorica in Form der Laserstrichkarbonisation». *HNO,* 33: 422-425, 1985.
12. LEVINE, H. L.: «Endoscopy and the KTP/532 laser for nasal sinus disease». *Ann. Otol. Rhinol. Laryngol.,* 98: 46-51, 1989.
13. LINNARZ, M.; HOPF, J. U. G., y SCHERER, J.: «Die endonasale endoskopische kontrollierte lasertherapie». *Eur. Arch. Otorhinol.,* 110-111, 1992.
14. MUNTZ, H. R.: «Pitfalls to laser correction of choanal atresia». *Ann. Otol. Rhinol. Laryngol.,* 96: 43-46, 1987.
15. NUSS, R. C.; FABIAN, R. L.; SARKAR, R., y PULIAFITO, C. A.: «Infrared laser bone ablation». *Lasers Surg. Med.,* 8: 381-391, 1988.
16. RADONJIC, D.: «Application of carbon dioxide laser in oral and nasopharyngeal surgery. New dimensions in otorhinolaryngology». *Excerpta Medica,* 2: 1079-1080, 1985.
17. SELKIN, S. G.: «Laser turbinectomy as an adjunct to rhinoseptoplasty». *Arch. Otolaryngol.,* 111: 446-449, 1985.
18. SELKIN, S. G.: «Pitfalls in intranasal laser surgery and how to avoid them». *Arch. Otolaryngol. Head Neck Surg.,* 112: 285-289, 1986.
19. SHAPSHAY, S. M.; OLIVER, P., y BURLINGTON, M. A.: «Treatment of hereditary hemorrhagic telangiectasia by Nd-YAG laser photocoagulation». *Laryngoscope,* 94: 1554-1556, 1984.
20. SIMPSON, G. T.; SHAPSAY, S. M.; VAUGHAN, G. H., y STRONG, S.: «Rhinologic surgery with the carbon dioxide laser». *Laryngoscope,* 92: 412-415, 1982.

Mod. 50027