SOCIEDAD ESPAÑOLA DE OTORRINOLARINGOLOGÍA
Y PATOLOGÍA CÉRVICO-FACIAL

PONENCIA OFICIAL DEL XV CONGRESO NACIONAL

CIRUGIA DE LA BASE DEL CRANEO

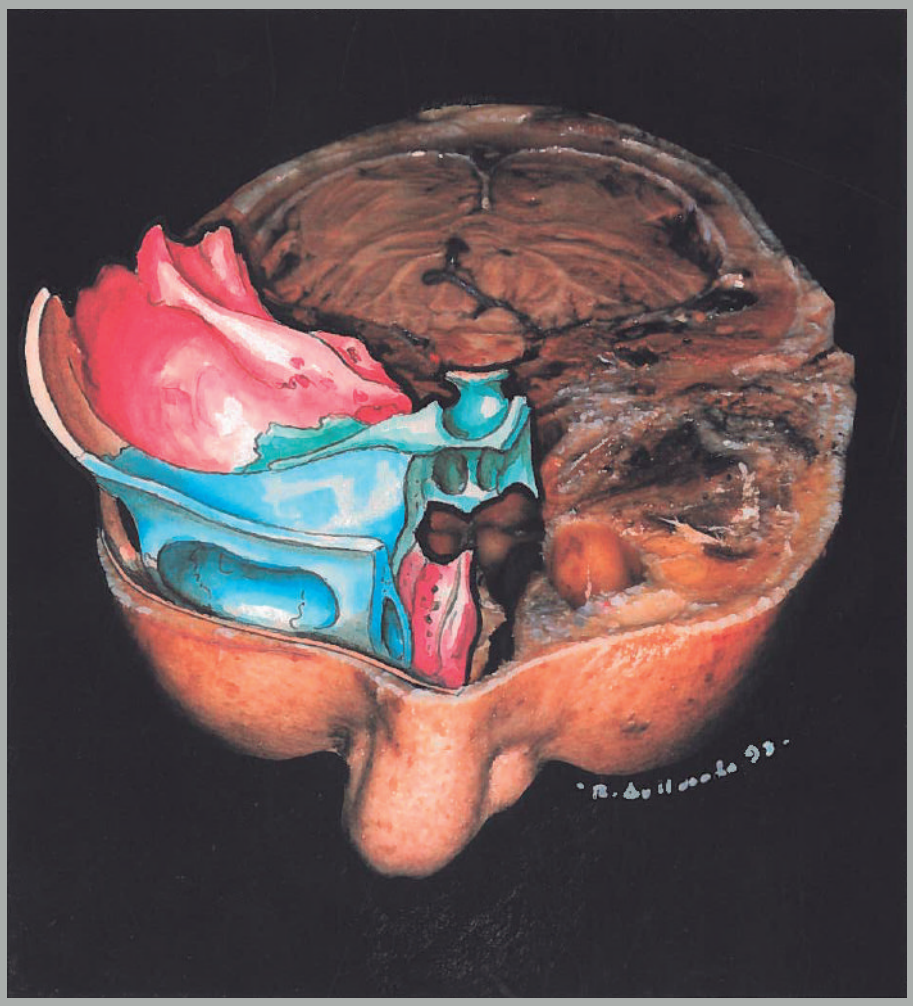

Ponentes:

J. POCH BROTO
J. TRASERRA
E. GARCÍA-IBÁÑEZ
P. CLARÓS
R. AVELLANEDA

Cádiz, 19-23 de septiembre de 1993

VELMONIT

CIPROFLOXACINO

Un Antibiótico Amplio, Certero, e...

Impaciente

AMPLIO

Amplio espectro (Infecciones otorrinolaringológicas).

CERTERO

Exelente poder de difusión y penetración en el foco infeccioso.

IMPACIENTE

Alcanza su máxima acción bactericida en menos de una hora. Permite erradicar la infección en pocos días.

POSOLOGÍA	
Otitis Media	*1 comprimido 2 veces al día de* ***VELMONIT 500 mg. o 750 mg.***
Sinusitis	

VELMONIT
CIPROFLOXACINO

COMPOSICION

VELMONIT 250:
Ciprofloxacino (clorhidrato), (DCI.):
250 mg por comprimido

VELMONIT 500:
Ciprofloxacino (clorhidrato) (D.C.I.):
500 mg por comprimido.

VELMONIT 750:
Ciprofloxacino (clorhidrato) (D.C.I.):
750 mg. por comprimido.

PROPIEDADES

Ciprofloxacino es un quimioterápico, derivado de las 4-quinolonas, con actividad bactericida. Es eficaz frente a un amplio espectro de organismos que incluye a los siguientes Gram-positivos (Staphylococcus, Streptococcus, incluído S. faecalis, Corynebacterium, Listeria, Clostridium) y Gram-negativos (E. coli, Shigella, Salmonella, Klebsiella, Enterobacter, Serratia, Proteus indol positivos e indol negativos, Haemophilus, Pseudomonas, Neisseria). No se ha observado resistencia cruzada con las penicilinas, cefalosporinas, aminoglucósidos y tetraciclinas. Los microorganismos resistentes a estos antibióticos generalmente son sensibles a ciprofloxacino.

Ciprofloxacino puede emplearse en combinación con un aminoglucósido o betalactámico, cuando exista una neutropenia o con un antibiótico activo frente a anaerobios cuando se sospeche la presencia de éstos.

INDICACIONES

Ciprofloxacino está indicado para el tratamiento de infecciones sistémicas graves (septicemia, bacteriemia, pacientes inmunodeprimidos), respiratorias, genitourinarias, gastrointestinales, biliares, intraabdominales, osteoarticulares, de la piel y de tejidos blandos, pélvicas, otorrinolaringológicas, causadas por bacterias sensibles.

POSOLOGIA

La dosificación oscila entre 250-750 mg. dos veces al día dependiendo de la gravedad, tipo de infección y sensibilidad del organismo causal.

Infecciones del tracto urinario: 250-500 mg. cada 12 horas.

Cistitis aguda no complicada: 250 mg. cada 12 horas durante tres días.

Infecciones de las vías respiratorias, infecciones osteoarticulares e infecciones de la piel y tejidos blandos: 250 a 500 mg. cada 12 horas. Esta dosis puede elevarse a 750 mg. cada 12 horas en casos de mayor gravedad, como fibrosis quística en adultos con infecciones por Pseudomonas en el tracto respiratorio inferior.

Gonorrea: una dosis única de 250 mg.

Adolescentes y niños: Como otros fármacos de este tipo, ciprofloxacino puede causar artropatía en las articulaciones que soportan peso en los animales inmaduros. Aunque no se conoce relación alguna con el hombre, no se recomienda su empleo en niños y adolescentes en crecimiento, excepto cuando el beneficio de su empleo se considere superior al riesgo potencial.

CONTRAINDICACIONES

En pacientes con hipersensibilidad demostrada a ciprofloxacino y en niños, excepto cuando los beneficios superen a los posibles riesgos.

PRECAUCIONES

En pacientes con historial clínico de trastornos convulsivos. Los pacientes deberán estar bien hidratados, recibiendo un aporte líquido adecuado, y deberá evitarse una excesiva alcalinidad de la orina.

Empleo durante el embarazo y la lactancia:

No se recomienda.

ADVERTENCIA

La administración de ciprofloxacino puede alterar la capacidad de conducir vehículos o manejar máquinas, sobre todo con ingesta simultánea de alcohol.

INTERACCIONES

Al administrar ciprofoxacino se monitorizará el posible aumento de los niveles de teofilina; también de creatinina, si conjuntamente se administra ciclosporina.

El período de administración de antiácidos se distanciará de 1 a 2 horas de la de ciprofloxacino.

EFECTOS SECUNDARIOS

Trastornos gastrointestinales: náuseas, diarreas, vómitos (descartar colitis pseudomembranosa); alteraciones del sistema nervioso central: vértigo, cefaleas, etc. que muy raramente obligarán a suspender el tratamiento; reacciones de hipersensibilidad (erupciones cutáneas) y muy raramente reacciones anafilácticas, alteraciones hepáticas y de la fórmula sanguínea.

INTOXICACION Y SU TRATAMIENTO

No se dispone de información relativa a sobredosificación. Para su tratamiento adoptar las medidas de rutina.

PRESENTACIONES Y PVP (IVA)

VELMONIT 250: Envase con 10 comprimidos de 250 mg PVP (IVA): 2.373 ptas. Envase con 20 comprimidos de 250 mg. PVP (IVA): 4.737 ptas. VELMONIT 500: Envase con 10 comprimidos de 500 mg. PVP (IVA): 4.732 ptas. Envase con 20 comprimidos de 500 mg. PVP (IVA). 9.459 ptas. Envase con 10 comprimidos de 750 mg. PVP (IVA): 7.093 ptas.

Laboratorios
Dr. ESTEVE, S.A.

© J. Poch Broto, J. Traserra, E. García-Ibáñez, P. Clarós, R. Avellaneda
Primera edición. Septiembre 1993
Prohibida la reproducción total o parcial sin el permiso de los autores
Editorial Garsi. C/ Londres. 17 - 28028 Madrid
ISBN: 84-7391-207-1
Depósito Legal: B. 3429 - 1993
Impremta de Sant Josep SA. C/ Sant Cristòfol. 21 - 08240 (Manresa)

1208 116

SOCIEDAD ESPAÑOLA DE OTORRINOLARINGOLOGÍA
Y PATOLOGÍA CÉRVICO-FACIAL

PONENCIA OFICIAL DEL XV CONGRESO NACIONAL

CIRUGIA DE LA BASE DEL CRANEO

Ponentes:

J. POCH BROTO
J. TRASERRA
E. GARCÍA-IBÁÑEZ
P. CLARÓS
R. AVELLANEDA

Junta Directiva de la Sociedad Española de Otorrinolaringología y de Patología Cérvico-Facial

Presidentes de Honor	*Prof. Andrés Sánchez Rodríguez*
	Prof. Antonio Martín-Calderín Menéndez
Presidente	*Dr. Teodoro Sacristán Alonso*
Vicepresidente general	*Dr. José M. Sánchez Fernández*
Vicepresidente de Relaciones Culturales con el Exterior	*Dr. Miguel Ciges Juan*
Vicepresidente de la Comisión Científica	*Dr. Juan Bartual Pastor*
Vicepresidente de la Comisión Profesional	*Dr. César Gavilán Alonso*
Secretario general	*Dr. Juan José Alvarez Vicent*
Secretario de actas	*Dr. Pedro López Villarejo*
Secretario de Registro y Bibliografías y bibliotecario	*Dr. Primitivo Ortega del Alamo*
Secretario de Protocolo o secretario de Relaciones Públicas	*Dr. Carlos Sprekelsen Gassó*
Tesorero	*Dr. Luis M.ª Gil-Carcedo García*
Contador	*Dr. Torcuato Labella Caballero*

VOCALES NATOS

Presidente de la Sociedad Catalana de Otorrinolaringología	*Dr. Víctor Palomar García*
Presidente de la Sociedad Andaluza de Otorrinolaringología	*Dr. Manuel Otero Gómez-Quintero*
Presidente de la Sociedad Canaria de Otorrinolaringología	*Dr. José María Cuyás de Torres*
Presidente de la Sociedad Norte de España de Otorrinolaringología	*Dr. Infante Sánchez*
Presidente de la Sociedad Gallega de Otorrinolaringología	*Dr. Nicolás García Soto*
Presidente de la Sociedad Extremeña de Otorrinolaringología	*Dr. Antonio Blasco Huelva*
Presidente de la Sociedad Navarra de Otorrinolaringología	*Dr. J. Ramón Mozota Ortiz*
Presidente de la Sociedad Valenciana de Otorrinolaringología	*Dr. Ramón López*
Presidente de la Sociedad Vasca	*Dr. Jesús Algaba Guimerá*
Presidente de la Sociedad del Suroeste de España de Otorrinolaringología	*Dr. Rafael Pérez Aguilera*
Presidente de la Sociedad Aragonesa	*Dr. Héctor Vallés Varela*
Presidente de la Sociedad de Castilla-La Mancha de Otorrinolaringología	*Dr. Carlos García Linares*
Presidente de la Sociedad Castellano-Leonesa de Otorrinolaringología	*Dr. Luis M.ª Gil-Carcedo*
Vocal 1.°	*Dr. Jorge Basterra Alegría*
Vocal 2.°	*Dr. Ramón López Martínez*
Vocal 3.°	*Dr. Manuel Dicenta Sousa*
Vocal 4.°	*Dr. Manuel Maños Pujol*
Vocal 5.°	*Dr. Juan Jesús Herranz González-Botas*
Vocal 6.°	*Dr. Julio Rama Quintela*

COMISION DE RELACIONES CULTURALES CON EL EXTERIOR

Secretario	*Dr. Manuel Sainz Quevedo*
Vocal 1.°	*Dr. José Juan Barajas Prat*
Vocal 2.°	*Dr. Fernando Navarro Ortiz*

COMISION CIENTIFICA

Secretario	*Dr. Jorge Roquette Gaona*
Vocal 1.°	*Dr. Manuel Vázquez Bobillo*
Vocal 2.°	*Dr. Casimiro García Rodríguez*

COMISION PROFESIONAL

Secretario	*Dr. Carlos Kaiser Ramos*
Vocal 1.°	*Dr. Javier Gavilán Bouzas*
Vocal 2.°	*Dr. José Martínez Vidal*

COLABORADORES

LL. Alós. Departamento de Anatomía Patológica. Hospital Clínic. Barcelona.
J. J. Alvarez Vicent. Jefe de Servicio de ORL. Hospital 12 de Octubre. Madrid.
J. Baquerizo Flores. Instituto de Otología García-Ibáñez. Barcelona.
G. Barastegui. Profesor Titular de Anatomía. Universidad de Barcelona.
B. Bathal Guede. Médico Adjunto de ORL. Hospital Universitario San Carlos. Madrid.
M. Benito López. Médico Adjunto del Servicio de Neurofisiología. C. S. Valle Hebrón. Barcelona.
J. L. Blanch Alejandro. Médico Adjunto. Hospital Clínic. Barcelona.
M. Cantón Bascuas. Instituto de Otología García-Ibáñez. Barcelona.
A. Cardesa García. Catedrático de Anatomía Patológica. Universidad de Barcelona.
A. Clarós Blanch. Clínica Clarós. Barcelona.
A. Clarós Doménech. Clínica Clarós. Barcelona.
C. Conde. Médico Adjunto de Neurocirugía. Hospital Clínic. Barcelona.
S. Crespo Varela. Instituto de Otología García-Ibáñez. Barcelona.
A. Cuchi Broquetas. Profesor Titular de ORL. Universidad de Barcelona. Jefe de Sección. Hospital Clínic. Barcelona.
J. Doménech. Profesor Titular Interino de ORL. Hospital Clínic. Barcelona.
C. Domingo Carrasco. Médico Adjunto de ORL. Hospital 12 de Octubre. Madrid.
O. Estrada Moraga. Instituto de Otología García-Ibáñez. Barcelona.
M. Estropá Torres. Clínica Estropá. Huesca.
A. Fábregat Campos. Instituto de Otología García-Ibáñez. Barcelona.
J. Fusté Clapés. Instituto de Otología García-Ibáñez. Barcelona.
J. Gámez Alguacil. Jefe de Servicio de ORL. Residencia de Guadalajara.
E. García Bastián. Clínica El Avila. Caracas (Venezuela).
L. García-Ibáñez Cisneros. Instituto de Otología García-Ibáñez. Barcelona.
E. García Fernández. Médico Adjunto de ORL. Hospital Universitario San Carlos. Madrid.
F. Gastón. Jefe de Sección de Neurocirugía. Hospital Clínic. Barcelona.
L. M.ª Gil-Carcedo. Catedrático de ORL. Universidad de Valladolid.
M. J. González Gimeno. Médico Adjunto de ORL. Hospital Universitario San Carlos. Madrid.
C. R. Guirado. Instituto de Tomodensitometría. Barcelona.
P. Hernández Weigand. Residente de ORL. Hospital Universitario San Carlos. Madrid.
A. Idígora. Médico Residente. Hospital Clínic. Barcelona.
J. Jiménez Collado. Catedrático de Anatomía. UCM. Madrid.
M. Maristany. Médico Residente. Hospital Clínic. Barcelona.
P. Mata González. Jefe de Servicio de Neurocirugía. Hospital Universitario San Carlos. Madrid.
J. R. Mérida Velasco. Profesor Titular de Anatomía. UCM. Madrid.
M. Moragas Lluís. Médico Adjunto. Hospital Clínic. Barcelona.
A. Morelló Castro. Médico Adjunto y Profesor Asociado. Hospital Clínic. Barcelona.
G. Morelló-Castro. Profesor Titular de ORL. Universidad Rovira Virgili. Reus.
G. Morgan Pérez. Residente de ORL. Hospital Universitario San Carlos. Madrid.
M. Narváez Black. Instituto de Otología García-Ibáñez. Barcelona.
A. Olmo. Médico Residente. Hospital Clínic. Barcelona.
M. Pérez Carretero. Profesor Titular de ORL. UCM. Madrid.
J. Pérez Villa. Médico Residente. Hospital Clínic. Barcelona.
A. Rigau Llauger. Instituto de Otología García-Ibáñez. Barcelona.
P. Rivas Ratera. Otorrinolaringólogo. Barcelona.
F. Rodríguez Gómez. Profesor Ayudante de ORL. UCM. Madrid.
J. F. Rodríguez Vázquez. Profesor Titular de Anatomía. UCM. Madrid.
L. Romero Castellano. Médico Adjunto de ORL. Hospital 12 de Octubre. Madrid.
F. Sabater. Médico Adjunto. Hospital Clínic. Barcelona.
J. San Román Carbajo. Residente de ORL. Hospital Universitario San Carlos. Madrid.
J. V. Sanz Casado. Profesor Titular de Anatomía. UCM. Madrid.
J. Traserra, Jr. Médico Becario. Hospital Clínic. Barcelona.
M.ª R. Vilas Díaz. Profesor Titular de ORL. UCM. Madrid.
I. Vilaseca. Médico Residente. Hospital Clínic. Barcelona.
P. Wienberg. Clínica Clarós. Barcelona.

MAREOS VERTIGOS IRRITABILIDAD ALTER[illegible] SUEÑO APATIA CEFALEAS

"HASTA CUMPLIR LOS 60 NO SABÍA LO QUE ERA EL TENER VÉRTIGO"

ADMON CONTRA LA SENSACION DE VÉRTIGO Y MAREOS EN LA VEJEZ

ADMON MEJORA LOS SÍNTOMAS DE VÉRTIGO, MAREOS, ZUMBIDO DE OÍDOS Y OTRAS ALTERACIONES PRODUCIDAS POR LA ENTRADA EXCESIVA DE CALCIO EN LAS NEURONAS Y EN LAS ARTERIAS.

PORQUE ACTÚA COMO CALCIOANTAGONISTA CON DOBLE ACCIÓN SELECTIVA NEURONAL Y VASCULAR. PROTEGIENDO LA NEURONA DE LA NECROSIS Y EVITANDO LA VASOCONSTRICCIÓN A LA VEZ QUE AUMENTA EL FLUJO SANGUINEO CEREBRAL.

CON UNA EXCELENTE TOLERABILIDAD Y COMPATIBILIDAD CON OTROS TRATAMIENTOS.

ADMON AYUDA A SUS PACIENTES DE MÁS EDAD A VIVIR UNA VEJEZ MEJOR.

ADMON 100
COMPRIMIDOS
NIMODIPINO

POR UNA VEJEZ MAS JOVEN

VERTIGOS ALTERACIONES DEL SUEÑO CEFALEAS APATIAS IRRITABILIDAD MAREOS

VERTIGOS ALTERACIONES DEL SUEÑO CEFALEAS EQUILIBRIO APATIA IRRITABILIDAD MAREOS ZUMBIDO DE OIDOS

IRRITABILIDAD VERTIGOS ALTERACIONES DEL SUEÑO CEFALEAS EQUILIBRIO APATIA MAREOS ZUMBIDO DE OIDOS

MAREOS VERTIGOS IRRITABILIDAD

ALTERACIONES DEL SUEÑO APATIA CEFALEAS EQUILIBRIO ZUMBIDO DE OIDOS IRRITABILIDAD MAREOS VERTIGOS

Composición:
Cada comprimido contiene:
Nimodipino (D.C.I.).....30 mg
Excipiente, c.s.

Propiedades:
Nimodipino posee, esencialmente, un efecto antivasoconstrictor y antiisquémico cerebral.
Vasoconstricciones como las provocadas por varias sustancias vasoactivas (serotonina, prostaglandina, histamina) y por la sangre o productos de degradación de la sangre, pueden ser prevenidas o eliminadas por nimodipino. Investigaciones en pacientes con alteraciones circulatorios cerebrales han demostrado que nimodipino dilata los vasos cerebrales y aumenta la circulación cerebral; el incremento de la perfusión es generalmente más pronunciado en áreas del cerebro con daño preliminar y circulación restringida que en las áreas sanas. Nimodipino bloquea los canales lentos de calcio de la neurona, protegiéndola de la sobrecarga del calcio asociada a procesos isquémicos y degenerativos neuronales. La mejoría es particularmente notable en pacientes con vasoespasmos cerebrales después de una hemorragia subaracnoidea.
Nimodipino produce una reducción significativa del déficit neurológico isquémico causado por vasoespasmo y de la mortalidad.

Indicaciones:
Prevención del deterioro neurológico ocasionada por vasoespasmo cerebral secundario a hemorragia subaracnoidea.
Ensayos clínicos controlados han evidenciado mejoría de los síntomas de deterioro mental relacionados con la edad, tales como trastornos cognitivos, labilidad emocional y falta de iniciativa.
Antes de iniciar el tratamiento con nimodipino debe descartarse la enfermedad de Alzheimer u otras enfermedades subyacentes que den origen a estos síntomas.

Posología:
Para la prevención de deficiencias neurológicas isquémicas a consecuencia de vasoespasmos cerebrales tras hemorragia subaracnoidea debería emplearse, después de una infusión previa de Admon solución durante 5 hasta 14 días, una dosis diaria de 2 comprimidos de Admon 6 veces al día (6 veces 60 mg), por espacio de 7 días. En el tratamiento de los síntomas de deterioro mental, se recomienda la administración de 1 comprimido 3 veces al día (3x30 mg de nimodipino). En general los comprimidos se ingieren sin masticar, con un poco de líquido, independientemente de las comidas. El intervalo entre las administraciones correspondientes no debería ser inferior a 4 horas. En caso de insuficiencia renal o hepática severa, especialmente en la cirrosis hepática, la acción y efectos secundarios de nimodipino, por ejemplo la reducción de la presión sanguínea, pueden ser más pronunciadas. En estos casos debe reducirse la dosis en concordancia con los niveles de la presión sanguínea y el E.C.G.

Contraindicaciones:
Nimodipino debería emplearse con precaución en casos de edema cerebral generalizado y en la hipertensión intracraneal grave. De acuerdo con las normas generales de empleo de medicamentos durante el embarazo, la administración de nimodipino sólo podrá establecerse con un criterio muy riguroso.

Interacciones:
En pacientes hipertensos que reciben medicamentos antihipertensivos, nimodipino puede potenciar el efecto hipotensor. La administración simultánea de cimetidina con nimodipino puede ocasionar un aumento de la concentración plasmática de nimodipino. La administración intravenosa simultánea de ß-bloqueadores debería evitarse, ya que puede conducir a una marcada reducción de la presión sanguínea. No existen conocimientos suficientes sobre las consecuencias de la administración conjunta de nimodipino con neurolépticos, antidepresivos, tranquilizantes o glucósidos cardíacos.

Efectos secundarios:
Pueden presentarse los siguientes: dolor de cabeza, molestias gastrointestinales, náuseas, rubefacción facial (flush), sensación de calor y descenso de la presión sanguínea, particularmente cuando el valor inicial es elevado.

Intoxicación y su tratamiento:
No se han descrito. No obstante, en caso de sobredosificación deberá establecerse el tratamiento sintomático oportuno.

Presentaciones:
ADMON comprimidos, estuches con 30 comprimidos P.V.P. + IVA 2.209 ptas.; estuche con 100 comprimidos P.V.P. + IVA 7.345 ptas.

Laboratorios
Dr. ESTEVE, S.A.

ZUMBIDO DE OIDOS IRRITABILIDAD

INDICE

Páginas

PROLOGO 1

FOSA ANTERIOR, SENOS PARANASALES, ORBITA

Anatomía

Anatomía de la base del cráneo anterior. R. Avellaneda 3

Cuadros patológicos

Tumores malignos rinosinusales. Patología. A. Cardesa y Ll. Alos 11

Cáncer de seno maxilar y etmoides. J. Trasera, A. Olmo, M. Maristany, I. Vilaseca y J. Traserra, Jr. 15

Discusión preoperatoria. J. Traserra 23

Cáncer de seno frontal. J. L. Blanch Alejandro 37

Tumores olfativos. J. Domenech y J. Traserra 43

Mucoceles nasosinusales. R. Avellaneda y C. Conde 49

Fracturas del compartimento anterior de la base de cráneo. P. Clarós, P. Wienberg, A. Clarós, Jr, y A. Clarós 61

Osteomas frontoetmoidoorbitarios. P. Clarós, P. Wienberg, A. Clarós, Jr., y A. Clarós 73

Displasia fibrosa craneofacial. F. Sabater y J. Pérez Villa 87

Complicaciones endocraneales de la patología infecciosa sinusal. A. Olmo, I. Vilaseca y J. Traserra 93

Mucormicosis. A. Idígora 99

Rinorrea cerebroespinal. M. Pérez Carretero, B. Bhathal Guede y F. Rodríguez Gómez ... 105

Técnicas quirúrgicas

Rinotomía paralateronasal o vía transfacial. J. Traserra 127

Exanteración orbitaria. J. Traserra y P. Clarós 135

El cáncer de seno maxilar en su relación con la base del cráneo. J. Traserra 139

Resección craneofacial o vía combinada. J. Traserra y F. Gastón 149

Cirugía orbitaria y periorbitaria. P. Clarós, A. Clarós, Jr.; A. Clarós, P. Wienberg y J. Traserra 165

Maxilotomía en bisagra o desarticulación temporal pediculada a mejilla del maxilar superior. J. J. Alvarez Vicent, L. Romero Castellano y C. Domingo Carrasco 189

Radioterapia y quimioterapia

Efecto de la quimioterapia y radioterapia en los tumores rinosinusales. J. Traserra 197

ESFENOIDES, SENO CAVERNOSO Y CLIVUS

Anatomía

Anatomía del esfenoides, seno cavernoso y clivus. R. Avellaneda 201

Páginas

Cuadros clínicos

Síndrome clínico del seno cavernoso desde el punto de vista ORL. J. Traserra, Jr. 207

Cirugía

Biopsia esfenoidal. Cirugía de la hipófisis. A. Clarós, Jr.; P. Clarós y A. Clarós 211

Cáncer de seno esfenoidal. J. Traserra, P. Clarós y A. Olmo 231

Técnicas quirúrgicas de abordaje del cávum y el clivus por vía media. L. M.ª Gil-Carcedo ... 235

FOSA MEDIA. PEÑASCO

Anatomía

Anatomía quirúrgica de la fosa media. S. Crespo y A. Fábregat 247

Anatomía quirúrgica del abordaje translaberíntico. S. Crespo, A. Fábregat y L. García-Ibáñez Cisneros 253

Cuadros clínicos

Enfermedad de Ménière. S. Crespo, A. Fábregat, M. Cantón y J. Fusté 259

Neurinoma del acústico. S. Crespo, A. Fábregat y J. Fusté 263

Diagnóstico por la imagen del neurinoma del acústico. C. R. Guirado 269

Fracturas del hueso temporal. A. Rigau y O. Estrada 273

Afectación cocleovestibular en los traumatismos craneales. G. Morelló-Castro y A. Morelló Castro 275

Facial intrapetroso. O. Estrada, A. Rigau, M. Narváez, M. Benito y C. R. Guirado 281

Colesteatoma intrapetroso. P. Clarós, A. Clarós, Jr.; A. Clarós y P. Wienberg 289

Cáncer ótico. A. Morelló, G. Morelló y J. Traserra 303

Tumores glómicos: Clínica y exploración. A. Cuchi Broquetas 311

Complicaciones endocraneales de las otitis. M. Moragas Lluis 317

Técnicas quirúrgicas

Técnicas quirúrgicas otoneurológicas. Introducción.. E. García-Ibáñez 323

Cirugía del vértigo de Ménière. E. García-Ibáñez, S. Crespo, J. Baquerizo, E. García Bastián y L. García-Ibáñez Cisneros 325

Cirugía del neurinoma del acústico. E. García-Ibáñez, S. Crespo, A. Fábregat, P. Rivas y L. García-Ibáñez Cisneros 345

Cirugía del facial intrapetroso. E. García-Ibáñez, O. Estrada, A. Rigau, J. Fusté, L. García-Ibáñez-Cisneros, M. Narváez, M. Estropá y M. Benito 369

Cirugía del glomus timpanoyugularis. E. García-Ibáñez, A. Rigau, O. Estrada, J. Baquerizo y L. García-Ibáñez Cisneros 385

REGION INTRATEMPORAL

Anatomía

Breves consideraciones sobre la fosa infratemporal (fossa infratemporalis). J. R. Mérida Velasco, J. F.Rodríguez Vázquez y J. Jiménez Collado 397

Cuadros patológicos

Angiofibroma sangrante juvenil. J. Poch Broto, M. J. González Gimeno y M. Pérez Carretero .. 409

Cáncer de rinofaringe. J. Traserra y R. Avellaneda 427

Páginas

Abordaje lateral de la base del cráneo

Abordaje lateral de la base del cráneo. Conceptos generales (I). J. Poch Broto, F. Rodríguez Gómez e I. Gámez Alguacil 433

Disección lateral de la base del cráneo (II). J. Poch Broto, J. F. Rodríguez Vázquez y J. R. MéridaVelasco 445

Vías transtemporales (III). J. Poch Broto, E. García Fernández y M. R. Vilas Díaz 461

Vía preauricular infratemporal (IV). J. Poch Broto, P. Mata González y F. Rodríguez Gómez ... 473

Vías laterales de acceso limitado (V). J. Poch Broto, P. Hernández Weigand y J. San Román Carvajo 479

Complicaciones postoperatorias (VI). J. Poch Broto, G. Morgan Pérez y B. Bathal Guede 483

PROLOGO

La ponencia que hoy sometemos a la consideración de todos nuestros compañeros de la Sociedad Española de ORL ha tenido una larga gestación. La idea nació en el Congreso de Oviedo y fue aprobada en el de Santander; el tiempo transcurrido y el decurso de nuestra especialidad en estos años no ha hecho sino confirmar la oportunidad de nuestra propuesta, cuya favorable acogida por parte de la Sociedad no podemos sino agradecer de la forma más expresiva, que no es otra que la de un trabajo que, con mayor o menor acierto, ha estado siempre presidido por el entusiasmo y el afán de hacernos merecedores de la confianza que en nosotros había sido depositada.

La base del cráneo representa una placa, que era el techo de las operaciones otorrinolaringológicas y el «suelo» de las operaciones neuroquirúrgicas. Los otorrinolaringólogos rehuían este techo, procuraban no descubrir la duramadre, pues sabían que exponía a graves complicaciones (meningitis, fístulas de líquido cefalorraquídeo, etc.).

También los neurocirujanos evitaban la base del cráneo por los senos venosos, paso de nervios craneales o posibilidad de entrar en cavidades por ellos desconocidas (rinofaringe, esfenoides, etmoides, seno frontal).

Todo ello originaba que tanto infecciones como traumatología, malformaciones y, sobre todo, tumores benignos y malignos fueran insuficientemente tratados.

La otorrinolaringología desde su consolidación como especialidad ha ido progresivamente ampliando sus horizontes y su capacidad de resolución quirúrgica gracias al avance científico y tecnológico de la medicina. Este proceso se produce en unas ocasiones por los hallazgos de otras especialidades y otras por las innovaciones que desde nuestra especialidad se han ofertado al resto del cuerpo médico. En este sentido no podemos olvidar que el microscopio operatorio se introduce en cirugía desde la otología, caracterizando a la nuestra como la más microquirúrgica de las especialidades.

Un factor básico ha sido la comprensión de la utilidad del trabajo interdisciplinar con un grupo neoquirúrgico, pues la cirugía de la base del cráneo va dirigida al tratamiento de entidades que se sitúan en los límites topográficos de ambas especialidades, de tal manera que lo que deja de ser familiar para los unos, se convierte para los otros en terreno conocido (en cualquier momento una parte del equipo estará trabajando en un aspecto nuclear de su especialidad y, por tanto, de su propia formación quirúrgica). Progresivamente todos irán adoptando actitudes del otro e irán adquiriendo, por tanto, aptitudes nuevas; éste y no otro es el modo natural en que nace una unidad de cirugía de base de cráneo y también la forma natural por la que crece y se desarrolla.

Desde la vertiente otorrinolaringológica, el cirujano de la base del cráneo debe conocer perfectamente la disección del facial tanto en el peñasco como en la parótida, debe conocer la anatomía y conservación de los receptores cocleovestibulares, todas las técnicas de cirugía cervical, pero a todo esto añadiendo el conocimiento de pares craneales, de la anatomía rinosinusal nasal y paranasal y los conocimientos técnicos de sutura de duramadre y de hemostasia de senos venosos.

La imaginería moderna ha supuesto un gran avance en toda la patología de la base del cráneo, el TAC y la RNM. Nos permiten actualmente conocer las verdaderas dimensiones y relaciones de los procesos de la base del cráneo.

Muchos de los problemas que se intentan resolver ni tan siquiera se plantearían como tales sin unas técnicas de definición de imagen impensables antes de la tomografía axial, que la resonancia nuclear ha venido a complementar, así como de la arteriografía digital. Por otra parte es preciso reconocer que las posibilidades de la radiología intervencionista han contribuido en muchas ocasiones a mejorar nuestros campos quirúrgicos.

La cirugía de la base del cráneo nace, pues, y se desarrolla como una praxis interdisciplinar, característica del quehacer de un hospital moderno a la que otros especialistas, como oftalmólogos, plásticos o maxilofaciales, no pueden ser ajenos, aportando sus técnicas y su experiencia.

Sin embargo, cuando se repasa el índice de autores de esta obra, es fácil apreciar que el peso de la misma gravita de forma casi exclusiva sobre otorrinolaringólogos, lo cual parece entrar en contradicción flagrante con los postulados anteriores y precisa de una aclaración en este prólogo.

Los ponentes hemos concebido nuestro trabajo considerando, en primer lugar, quién hacía el encargo, y en segundo, a quién iba dirigido; nuestro libro es, por tanto, un libro de Otorrinolaringología dedicado a otorrinolaringólogos, miembros como nosotros de la Sociedad, tratando de ofrecer básicamente el aspecto otorrinolaringológico de la cuestión. Hemos delimitado así cuál es nuestra parte del terreno de juego e indicando cuándo comenzaba el trabajo del o de los otros. De este concepto se deriva una limitación evidente, pero al mismo tiempo tal vez se alcanza un nivel pedagógico y una unidad conceptual, ya que lo que hemos intentado es presentar, describir y explicar cuál era nuestro lugar en este tipo de cirugía.

Cabe concluir estas consideraciones diciendo que si esta obra hubiera sido dirigida por neurocirujanos podría ser quizá mejor, pero sobre todo habría sido diferente y menos adecuada al estilo de formación de los lectores específicos para los que ha sido redactada.

Los ponentes quieren hacer patente su agradecimiento a todos los que de forma explícita figuran al frente de los diversos capítulos, pero no podemos olvidar otras colaboraciones que no saltan a los tipos de imprenta, como anestesistas, radiólogos, intensivistas, aquellos que confiaron en nosotros remitiéndonos sus pacientes, enfermeras, secretarias, dibujantes y un largo etcétera, sin los cuales nuestro trabajo diario y, por supuesto, esta obra no habrían sido posibles.

Por último, nuestro reconocimiento a Laboratorios Dr. Esteve, S. A., sin cuya generosa aportación difícilmente habría fructificado nuestro trabajo.

LOS PONENTES

Anatomía de la base del cráneo anterior

R. AVELLANEDA

La fosa anterior craneana separa el endocráneo de las estructuras de la cara y está formada por la región etmoidal, la parte nasoorbitaria del frontal y el esfenoides.

Las comunicaciones anatómicas entre el endocráneo anterior y las estructuras faciales lo constituyen las regiones de la lámina cribosa con sus filetes olfatorios del primer par craneal y el polo orbitario. Esto, junto a la fragilidad del techo de la órbita y todo el complejo de los senos paranasales, hacen de esta región una zona de complejos problemas quirúrgicos.

El estudio de la anatomía topográfica debe comprender la descripción de los planos superficiales, de la órbita, del techo de las fosas nasales con su región olfatoria, los senos frontales, el etmoides y el suelo de la fosa anterior.

PLANOS SUPERFICIALES

La región frontal está recubierta de una piel gruesa recubriendo una capa conjuntiva que emana de los músculos subyacentes y se pierde en la parte profunda de la dermis. Por debajo la capa muscular está formada por un plano superficial representado, en su parte inferior, por el músculo orbicular de los párpados cuyas fibras superiores reciben y se entrecruzan con ellas las del músculo frontal, que desciende verticalmente. Por debajo del músculo orbicular aparecen los músculos superciliares, siguiendo el mismo trayecto que el orbicular, pero sin adherirse a él. Estos dos músculos dejan libre un espacio de 3 a 8 mm. en la zona media o glabela (1). Otro pequeño músculo, el depresor de la glabela, inconstante, va desde el proceso maxilar del frontal a insertarse por encima del ligamento palpebral. En algunos casos existen fibras musculares que forman el músculo transverso de la glabela y que unen los dos orbiculares atravesando el dorso nasal y pueden unirse a las fibras descendentes del músculo piramidal de la nariz (fig. 1).

VASOS Y NERVIOS

Arterias. La irrigación procede de dos ramas. Una de ellas es la arteria supraorbitaria, rama de la arteria oftálmica que emerge por la escotadura supraorbitaria e irriga, a través de su rama supratroclear, la ceja y el aparato palpebral. La otra rama procede de la arteria temporal superficial que llega a la región mediante su ramo anterior. Esta es la mayor fuente de irrigación de la zona y es la usada para la confección de colgajos frontales en la cirugía reconstructiva (fig. 2).

Venas. Un grupo desemboca a la vena oftálmica a través de la raíz de la nariz y otro grupo externo transcurre hacia fuera, rodeando el arco cigomático para abocar a la vena temporal.

Nervios. Los nervios motores son ramas terminales del tronco temporofacial del VII par. Los sensitivos aparecen a través de la escotadura supraorbitaria, junto a los vasos, estando situados por dentro de la arteria y transcurren por debajo del músculo superciliar. Son ramos del nervio oftálmico trigeminal.

PLANO OSEO

El plano esquelético está formado por el frontal en el que sobresalen las dos eminencias o arcos su-

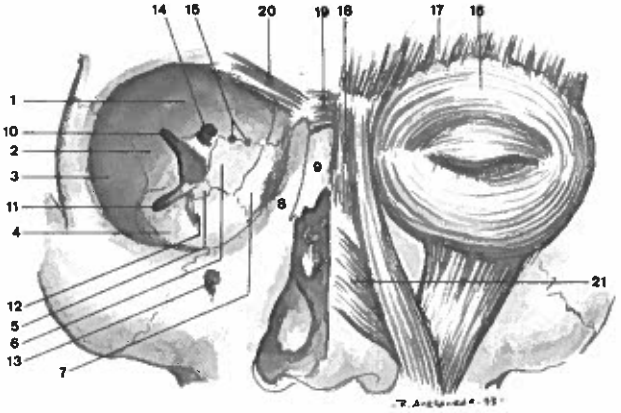

FIG. 1.—Orbita ósea: *1. Frontal. 2. Esfenoides. 3. Malar. 4. Maxilar superior. 5. Palatino. 6. Etmoides. 7. Unguis. 8. Rama ascendente maxilar. 9. Hueso propio. 10. Hendidura esfenoidal. 11. Hendidura esfenomaxilar. 12. Conducto infraorbitario. 13. Agujero infraorbitario. 14. Agujero óptico. 15. Agujeros etmoidales.* Músculos frontofaciales: *16. M. orbicular del párpado. 17. M. frontal. 18. M. piramidal. 19. M. transverso de la glabela. 20. M. superciliar. 21. M. transverso.*

FIG. 2.—Vasos y nervios superficiales. Arterias: *1. Arteria supraorbitaria. 2. Arteria temporal superficial.* Venas: *3. Vena angular y oftálmica. 4. Vena temporal superficial.* Inervación motora: *4 bis. Tronco temporofacial (VII).* Inervación sensitiva *(V): 5. Nervio supraorbitario. 6. Nervio supratroclear. 7. Nervio infraorbitario.*

perciliares que a 2 ó 3 cm. de su extremo interno presentan las escotaduras superciliares por donde emergen los vasos y nervios descritos.

La glabela es la eminencia o relieve medio de la región central más o menos pronunciado según el menor o mayor desarrollo de los senos frontales (2).

REGION ORBITARIA

La órbita puede compararse a una pirámide cuadrangular truncada de paredes y ángulos redondeados (fig. 1).

Paredes

Pared superior. Está formada por la porción horizontal del frontal en sus dos tercios anteriores y por ala menor del esfenoides en su tercio posterior. Por fuera presenta la escotadura de la foseta lacrimal y por dentro la foseta troclear en la que se inserta la polea del músculo oblicuo mayor. Esta pared es sumamente delgada y frágil.

Pared inferior. Es el suelo de la órbita y la forman en su parte media la cara superior del maxilar, en su parte anteroexterna la apófisis orbitaria del malar y en su extremo posterointerno la apófisis orbitaria del palatino. Es también delgada, papirácea en ciertas ocasiones y es el techo del seno maxilar. En su parte media aparece un canal en sentido posteroanterior que se transforma en un conducto de 2 cm. formando el conducto infraorbitario por el que transcurren el nervio del mismo nombre (V par) y los vasos infraorbitarios.

Pared interna. Está constituida de delante atrás por la rama ascendente del maxilar, del unguis, de la lámina papirácea del etmoides y de la parte anterior del cuerpo del esfenoides. Son datos de gran importancia la extrema delgadez de la lámina papirácea y la presencia en su parte anterior del canal lacrimal.

Pared externa. Formada por la apófisis orbitaria externa del temporal y por el malar.

Bordes

La unión de las cuatro paredes forman bordes redondeados:

Borde superoexterno. En su tercio externo, una escotadura alberga la glándula lacrimal. Hacia atrás se encuentra la hendidura esfenoidal formada por las dos alas del esfenoides. El ala mayor forma el labio inferior y el ala menor su labio superior. Su extremidad interna es la más amplia y sirve de inserción del anillo de Zinn, anillo tendinoso de inserción de los músculos de la órbita. Por dentro del anillo pasan los pares craneales III, VI y la rama nasal del V. Por la extremidad externa de la hendidura atraviesan el IV y las ramas frontal y lacrimal del V.

Borde superointerno. Corresponde a la sutura del frontal con el etmoides, el unguis y el maxilar. Aparecen en él los agujeros etmoidales anterior y posterior por donde penetran a las fosas nasales las arterias del mismo nombre. En su extremo interno hay el agujero óptico que forma el vértice de la órbita a 5 mm. del agujero etmoidal posterior.

Borde inferoexterno. Está formado en su parte anterior por el malar y en sus dos tercios posteriores lo constituye la hendidura esfenomaxilar. Esta hendidura tiene forma elíptica y está limitada por delante por el maxilar, por detrás por el ala mayor del esfenoides, por fuera por el malar y por dentro por la apófisis orbitaria del palatino. A través de ella pasa el ramo orbitario del nervio maxilar superior. El resto queda completamente obliterado por el periostio orbitario que separa la órbita de las fosas cigomática, temporal y pterigomaxilar.

Borde inferointerno. Formado por la sutura maxiloungueal, maxiloetmoidal y etmoidopalatina. No tiene accidentes de interés anatomoquirúrgico.

Apex orbitario (fig. 3)

Está constituido por la hendidura esfenoidal ya estudiada y por el agujero óptico que es la desembocadura del conducto óptico. Por él transcurren el nervio del mismo nombre y la arteria oftálmica, desde la cavidad craneana hasta la órbita. Su anchura es de ± 4 mm. y su trayecto de 5 a 8 mm. Su pared interna es a la vez la pared externa de las últimas celdas etmoidales y del seno esfenoidal, que

si es muy meumatizado el conducto llega a hacer procidencia en su interior, hechos de gran interés para la patología y la cirugía.

CONTENIDO DE LA ORBITA

Aparte del globo ocular deben contemplarse en la órbita los músculos, los vasos, los nervios, la conjuntiva y el aparato lacrimal.

Músculos de la órbita

Los cuatro *músculos rectos* (superior, inferior, externo e interno) tienen su origen en el tendón común de Zinn y terminan, rodeando el globo, en la esclerótica anterior en las proximidades del limbo.

De los dos *músculos oblicuos* el oblicuo mayor se origina en un largo tendón en el borde del agujero óptico que, siguiendo un trayecto superointerno, llega a la foseta troclear, donde se refleja en su polea para, convertido en fibras musculares, rodea el globo hasta insertarse en la parte superoexterna del ojo. El oblicuo menor es en realidad una continuación del mayor, rodeando la órbita hacia fuera y abajo hasta llegar su inserción a nivel de las proximidades del canal lacrimonasal.

La inervación de los rectos superior, intero e inferior es por el III par, mientras que el externo es por el VI.

El oblicuo mayor está inervado por el IV y el menor por la rama inferior del III.

Vasos de la órbita

Arterias. La arteria oftálmica, la única colateral de la carótida interna, lleva la vascularización de todos los elementos de la cavidad orbitaria. Se origina en la carótida interna cuando ésta sale del seno cavernoso. En su trayecto intracraneano circula en el espacio subaracnoideo, penetra en el canal óptico por debajo del nervio y perforando la duramadre ingresa en la órbita, situándose por debajo del nervio. En su trayecto intraorbitario lo rodea por su cara superior situándose en el borde superointerno de la órbita y corre hacia delante hasta anastomosarse con la arteria angular, rama terminal de la arteria facial (sistema de la carótida externa).

En su trayecto da tres grupos de colaterales:

— *Grupo neuroocular.* Arteria central de la retina y arterias ciliares.

— *Grupo orbitario.* Formado por las arterias musculares y la arteria lacrimal.

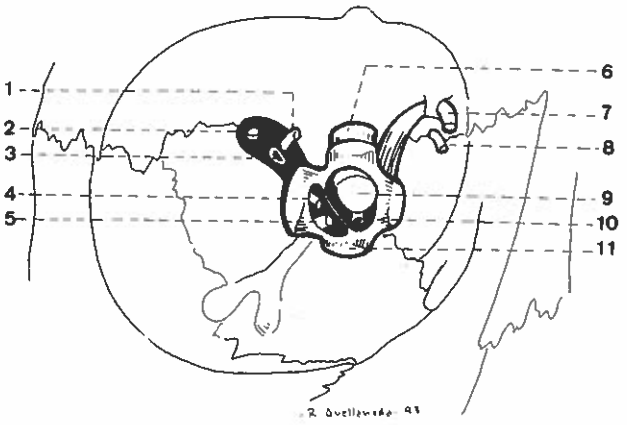

FIG. 3.—*Elementos del ápex orbitario: 1. Nervio patético. 2. Nervio lacrimal. 3. Vena oftálmica. 4. Nervio motor ocular común. 5. Nervio motor ocular externo. 6. Músculo elevador del párpado superior. 7. Músculo oblicuo mayor. 8. Arteria etmoidal anterior. 9. Nervio óptico. 10. Arteria oftálmica. 11. Anillo de Zinn.*

— *Grupo extraorbitario.* Ramos supraorbitarios, palpebrales, dorsales de la nariz y las etmoidales anterior y posterior, las más importantes desde el punto de vista de la anatomía quirúrgica basicraneal.

Venas. El drenaje venoso de la órbita se efectúa mediante las dos venas oftálmicas. Las dos drenan al seno cavernoso.

La vena oftálmica superior recorre la órbita por su parte superointerna y sale por la hendidura esfenoidal. La vena oftálmica inferior va por el suelo de la órbita a través del agujero y canal infraorbitario. Hay múltiples anastomosis entre ellas tanto a nivel orbitario como facial (vena angular).

Nervios de la órbita

Los nervios contenidos en el interior de la órbita son: un nervio sensorial, el nervio óptico, tres motores ya estudiados (III, IV y VI par), uno sensitivo, el oftálico de Willis y un centro vegetativo, el ganglio oftálmico.

Nervio óptico. Voluminoso tronco nervioso de unos 3 mm. de diámetro que sale del polo posterior del globo ocular. Tiene un trayecto intraorbitario que transcurre por el interior del cono que forman los músculos rectos y se relaciona en su camino con la arteria oftálmica que lo cruza y con el ganglio oftálmico adaptado a su cara externa. Al penetrar en el canal óptico su cara interna queda adosada al cuerpo del esfenoides y en íntimo contacto con la pared sinusal. A este nivel va acompañado por la arteria oftálmica.

En su trayecto intracraneal termina en el ángulo anterior del quiasma óptico.

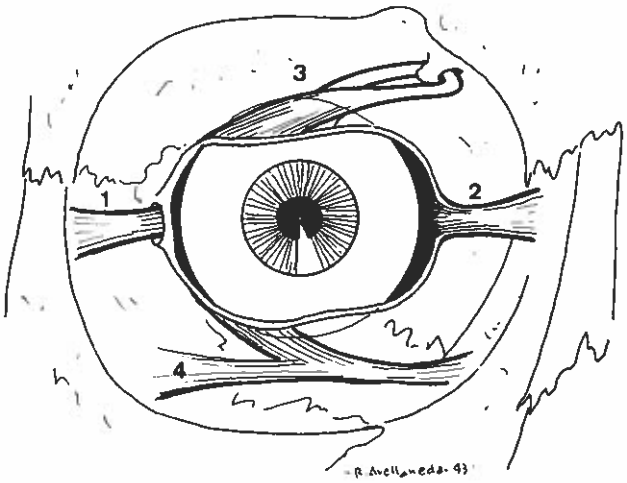

FIG. 4.—*Elementos de suspensión del globo ocular: 1. Ligamento palpebral externo. 2. Ligamento palpebral interno. 3. Músculo oblicuo mayor. 4. Músculo oblicuo menor y retinaculum bulbi.*

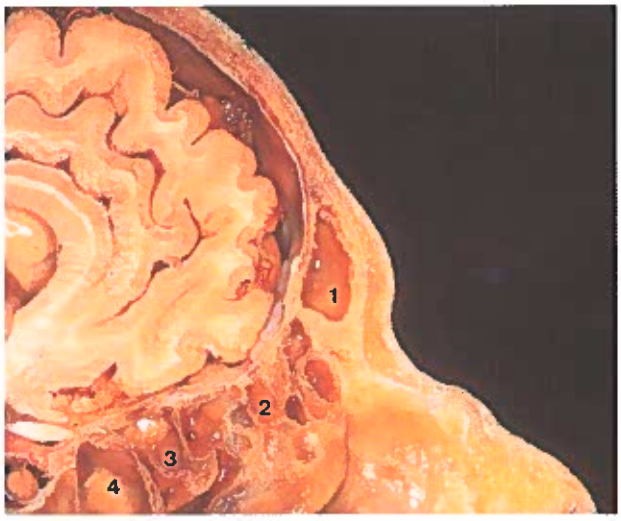

FIG. 5.—*Senos paranasales: 1. Seno frontal. 2. Etmoides anterior. 3. Etmoides posterior. 4. Seno esfenoidal.* (Cortesía profesor Barastegui.)

APONEUROSIS ORBITARIAS

Las formaciones aponeuróticas que forman las vainas alrededor de los músculos se reúnen por detrás del globo ocular formando un cono fibroso que aísla el globo de la parte posterior de la fosa. Por delante las fibras aponeuróticas se mezclan con los ligamentos palpebrales interno y externo. El ligamento externo se fija a la órbita por debajo de la sutura frontomalar y el interno a la región lacrimal.

El ojo queda suspendido por una serie de anclajes de interés quirúrgico en las orbitotomías. Los ligamentos palpebrales se unen, como hemos visto a los músculos orbitarios rectos, una sujeción superior la forma el oblicuo mayor suspendido por el aparato coclear y una sujeción inferior la constituyen unas fibras que van del oblicuo menor a la pared orbitaria inferoexterna (retinaculum bulbi inferior) (fig. 4).

La cápsula de Tenon es una membrana conjuntiva que engloba la parte posterior del globo y se continúa adaptada a la vaina del nervio óptico, por detrás. Por delante es perforada por los tendones de los músculos a fin de insertarse en la esclerótica y envía expansiones hacia los párpados y la conjuntiva ocular, con lo que el globo queda aislado completamente del resto de las estructuras orbitarias.

EL HUESO FRONTAL Y SU SENO

En la cirugía de la base del cráneo anterior la vía de abordaje transfrontal encuentra en ocasiones problemas derivados del tamaño y configuración de los senos frontales (fig. 5).

El seno frontal, cavidad formada a expensas de la evaginación embriológica de una celda del etmoides anterior, puede tener formas, límites y dimensiones diferentes. Desde la aplasia completa hasta una hiperneumatización que invadiendo la porción horizontal del hueso, formando parte del techo de la órbita, pueden encontrarse todas las morfologías (fig. 6).

Un estudio radiológico permite valorar las dimensiones y la estructura de cada cráneo.

Las dimensiones medias son para BOUCHET y CUILLERET (3) de 20 a 25 de altura, de 25 a 27 de anchura y de 10 a 15 de profundidad.

La cortical externa es en general más gruesa que la pared posterior. LANG (4) encuentra en estudios

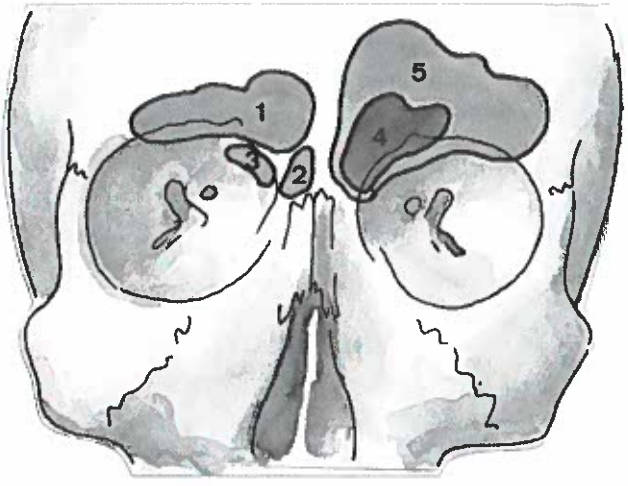

FIG. 6.—*Morfología del seno frontal: 1. Seno en posición horizontal. 2. Pequeño seno. 3. Seno orbitario. 4. Seno mediano. 5. Gran seno.*

FIG. 7.—*TAC. Gran neumatización frontal. El lado derecho es tabicado, ocupando el techo orbitario.*

de grandes series un promedio de grosor de 4 mm. para la pared anterior por 1,9 para la posterior, mientras que la profundidad de la cavidad va de 0 a 31,6 mm., siendo el promedio entre 10,4 y 16,8 mm.

Los senos muy neumatizados pueden llegar lateralmente hasta la apófisis orbitaria externa, por detrás hasta el tercio posterior de la órbita y por dentro hasta la espina nasal del frontal (fig. 7).

La cavidad sinusal, absolutamente irregular, sobre todo si es grande, puede estar dividida por tabiques incompletos formando digitaciones.

El óstium de drenaje o conducto nasofrontal comunica el seno con la cavidad nasal. Su orificio superior, en forma de embudo, está situado a 10 mm. de la línea media, algo por fuera del techo de la fosa nasal. Su trayecto es de 15 a 18 mm. y tiene una sección de 2 a 3 mm. Su dirección descendente hacia abajo, adentro y atrás es inconstante, dependiendo de la evolución de las celdas etmoidales, desembocando en las vecindades del techo del meato medio.

MASAS LATERALES DEL ETMOIDES

Las masas laterales del etmoides están «vaciadas» por el llamado laberinto etmoidal, formado por un cierto número de celdas que se abren a las fosas nasales a nivel de los meatos medio y superior.

Se relaciona por detrás con el seno esfenoidal, por fuera con la cavidad orbitaria a expensas de la lámina papirácea y por arriba con el frontal y el ala menor del esfenoides formando parte de la base del cráneo. La pared interna es la parte superior de la fosa nasal, presentando los relieves de los cornetes medio y superior. La inserción de estos cornetes no se limita a la pared de la masa lateral, sino que emiten unas láminas óseas al interior de las masas formando las raíces tabicantes que dividen las células etmoidales en diferentes regiones. La más importante es la raíz tabicante del cornete medio. Las células situadas por delante y abajo de esta raíz forman el etmoides anterior y las posterosuperiores el etmoides posterior.

Las celdas anteriores, en la evolución embriológica, habrán formado los senos maxilar y frontal, por lo que su drenaje estará situado en el meato medio, mientras que de las posteriores derivará el esfenoides y su drenaje estará a nivel del meato superior.

El sistema de células del meato superior pueden evolucionar hacia la base del cráneo anterior invadiendo los huesos vecinos. Lo más frecuente es la existencia de unas células etmoidofrontales que neumaticen la porción horizontal del hueso y una celda posterior (célula de Onodi) que contacte con el seno esfenoidal y la pared interna del canal óptico.

EL TECHO DE LAS FOSAS NASALES

El techo de las fosas nasales es un desfiladero formado en su parte anterior por la cara interna de los huesos propios y la espina nasal del frontal. La parte media es etmoidal, constituida por la lámina cribosa. En la zona posterior aparece el cuerpo del esfenoides primero oblicuo hacia abajo y atrás y cambiando después su dirección haciéndose más horizontal. En su parte oblicua aparece el óstium o conducto de desagüe. En la parte anterior el esfenoides se articula con el vómer en su línea media y lateralmente con las apófisis esfenoidales del palatino. Entre estas apófisis y la apófisis vaginal de la pterigoides se abren los canales pterigopalatinos ocupados por la arteria pterigopalatina y el nervio faríngeo de Bock.

La zona media, etmoidal, es la más angosta del techo (3 a 4 mm.) y es la región olfatoria. A través de la lámina cribosa comunican exocráneo y endocráneo, pasando por sus perforaciones vasos y los filetes del nervio olfatorio (fig. 8).

EL SUELO DE LA FOSA ANTERIOR Y LA REGION OLFATORIA

El suelo óseo de la fosa craneana anterior está limitado por delante por la región que separa la bóveda de la base y por detrás por el borde de las alas menores del esfenoides, que se unen en la línea media por el canal óptico.

En su constitución entran a formar parte la cara inferior u orbitaria del frontal, la lámina cribosa y

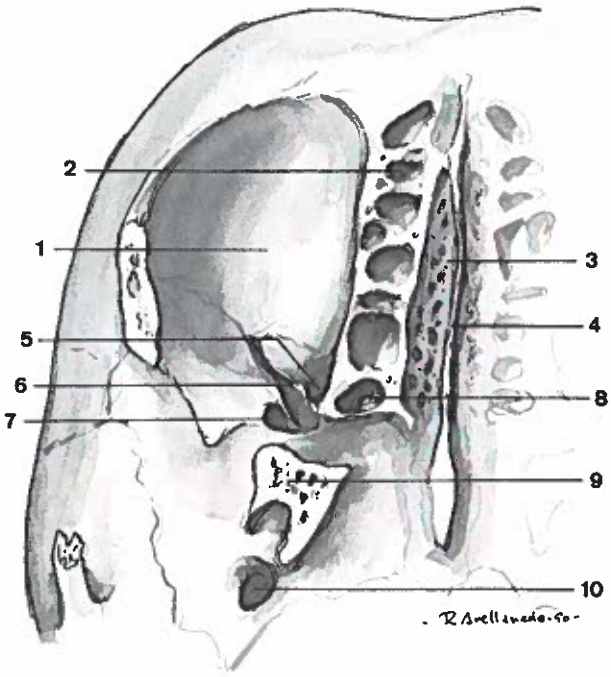

FIG. 8.—*La base exocraneana: 1. Techo de la órbita. 2. Masa lateral del etmoides. 3. Lámina cribosa. 4. Lámina perpendicular del etmoides. 5. Agujero óptico. 6. Hendidura esfenoidal. 7. Agujero redondo mayor. 8. Celda etmoidal posterior. 9. Apófisis pterigoides. 10. Agujero oval.*

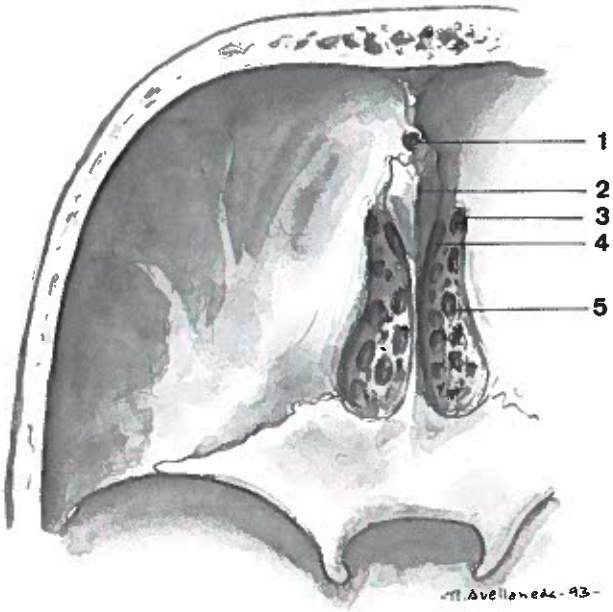

FIG. 9.—*Fosa anterior: 1. Agujero ciego. 2. Apófisis crista galli. 3. Agujero etmoidal anterior. 4. Hendidura etmoidal. 5. Lámina cribosa.*

la apófisis crista galli del etmoides y las alas menores del esfenoides.

En la línea media encontramos, de delante atrás, el agujero ciego que puede dar paso a una prolongación de la hoz del cerebro. En el viejo puede estar obliterada (5). Inmediatamente por detrás aparecen las láminas horizontales, cribosas, del etmoides de forma cuadrangular y eje mayor anteroposterior separadas en la línea media por la apófisis crista galli, punto de anclaje de la hoz del cerebro. A los lados de la apófisis quedan en un plano más inferior las láminas cribosas derecha e izquierda, formando los canales olfatorios que servirán de receptáculo en sus dos tercios anteriores a los bulbos olfatorios (fig. 9).

La longitud de la lámina cribosa puede variar, según LANG (6), entre 11,5 a 32,8 mm., siendo su promedio de 24,5 mm. El número de perforaciones según TESTUT (5) es de 25 a 30 para cada canal, situadas groseramente en tres hileras, siendo de mayor sección los agujeros externos e internos que los centrales. Para SCHMIT (7) en estudio de amplias series, encuentra entre 38 a 44 de promedio, que en casos excepcionales puede llegar a 71.

En la parte externa de la fosa se encuentran dos agujeros a nivel de la sutura etmoidofrontal. Son la entrada de los canales etmoidales anterior y posterior por los que las arterias etmoidales pasarán de la órbita a la fosa nasal. Los demás agujeros darán paso a las divisiones del nervio olfatorio y a ramificaciones de las arterias etmoidales junto a prolongaciones fibrosas de la duramadre, creando problemas a la cirugía de la región.

En la parte anterior de la lámina cribosa, y junto a la raíz de la crista galli, una perforación amplia llamada hendidura etmoidal da paso a otra prolongación de la dura, según TROLARD [cit. TESTUT (5)], se continúa con la pituitaria nasal.

La profundidad de la fosa cribiforme en relación al techo del laberinto etmoidal puede ser, según LANG y HASS (6), de 4,7 mm. a nivel del agujero etmoidal anterior, de 5,3 mm. en la parte media y de 3,8 mm. a nivel del agujero etmoidal posterior.

Lateralmente el resto de fosa anterior está formada por el frontal y presenta abombamientos y fóveas en sentido anteroposterior. La más profunda corresponde a la ya descrita zona cribiforme. De dentro a fuera aparece la fóvea endofrontal, correspondiente a la parte más externa del techo del etmoides. El punto más alto es la eminencia endofrontal relacionada con el techo de la órbita y en ocasiones a un seno frontal muy desarrollado. En la parte más externa la base se hunde en la fóvea endofrontal lateral (fig. 10).

BULBO OLFATORIO Y CINTILLA OLFATORIA

El bulbo olfatorio es una prolongación del rinen-

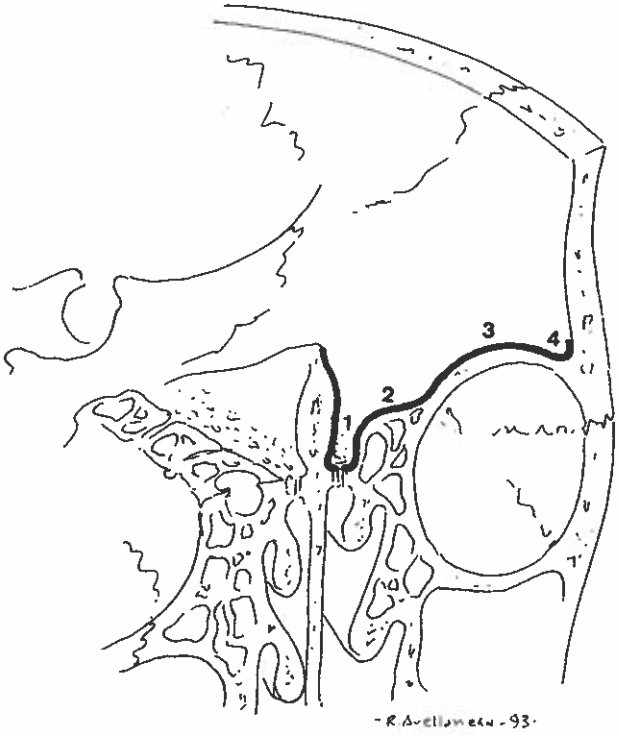

FIG. 10.—*Suelo de la fosa frontal: 1. Fóvea cribosa. 2. Fóvea mediofrontal. 3. Eminencia mediofrontal. 4. Fóvea lateral.*

céfalo que aparece situado encima de la región de la lámina cribosa etmoidal. De un tamaño de 5 mm. de anchura por 12 de longitud, continúa por su parte posterior con la cintilla olfatoria. Esta recorre hacia atrás por la superficie inferior orbitaria del lóbulo frontal, donde cubre la línea del surco olfatorio. En su trayectoria posterior se acerca a la

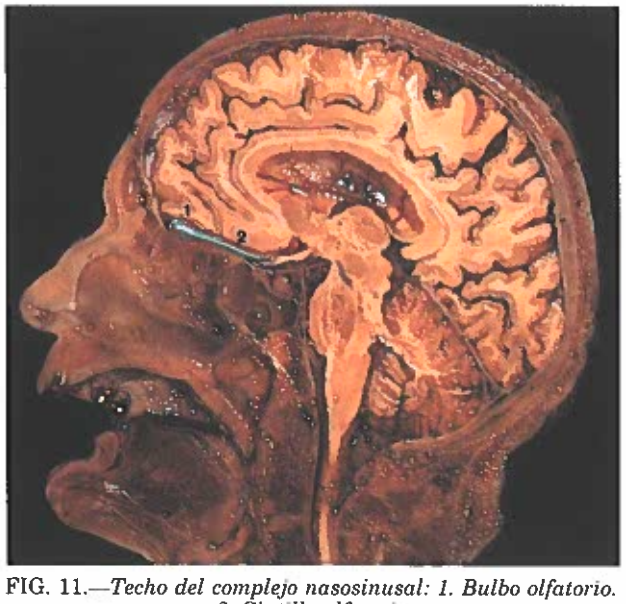

FIG. 11.—*Techo del complejo nasosinusal: 1. Bulbo olfatorio. 2. Cintilla olfatoria.*

FIG. 12.—*Bulbo olfatorio. A expensas de una inusual neumatización etmoidal el canal olfatorio derecho queda transformado en un conducto que alberga el bulbo.* (Cortesía profesor Barastegui.)

sustancia perforada anterior y se ensancha en forma triangular (trígono olfatorio) formando dos haces divergentes, las estrías olfatorias medial y lateral, para terminar perdiéndose en dicha sustancia perforada anterior (figs. 11 y 12).

LA DURAMADRE DE LA FOSA ANTERIOR

La duramadre que tapiza el cráneo adheriéndose a sus superficies óseas forma en realidad el periostio interno. A pesar de estar constituida por dos capas, una interna o meníngea y otra externa endostal, están íntimamente unidas y sólo se separan para albergar los senos venosos. Envía prolongaciones fibrosas a nivel de las suturas y de los agujeros basicraneales.

En la fosa anterior la dura adhiere íntimamente al fondo del agujero ciego, acompañada de pequeños vasos. Su irrigación depende de las ramas de la meníngea media y de las etmoidales que se anastomosan entre sí. En la parte más posterior se puede encontrar una rama que procede de la carótida interna (8) (fig. 13).

FIG. 13.—*Vascularización de la duramadre: 1. Arteria meníngea media. 2. Arteria etmoidal anterior. 3. Arteria etmoidal superior. 4. Rama de la carótida interna.*

En la zona más anterior y en toda la región de la lámina cribosa, por donde salen los filetes nerviosos y las arterias etmoidales, la dura es muy fina, ganando grosor a medida que se hace posterior, siendo muy resistente a nivel del planum esfenoidal.

El despegamiento subperióstico es fácil desde el plano esfenoidal hasta la salida de los nervios ópticos (9) y en la parte externa del techo etmoidal (10). Pero en la cirugía de exéresis etmoidofrontales por neoplasia invasivas es inevitable su lesión a nivel de los surcos olfatorios, lo que obliga a suturas herméticas postquirúrgicas (11).

BIBLIOGRAFIA

1. LANG, J.: *Anatomy of the skin and scalp in the fronto-basal approach.* In Surgery of the Skull Base, Samii y Draf. Springer-Verlag, 1989.
2. TESTUT, L., y JACOB, O.: *Tratado de anatomía topográfica.* Editorial Salvat, 1926.
3. BOUCHET, A., y CUILLERET, J.: *Anatomie topographique, descriptive et founctionelle,* n.° 8. Simep ed., 1972.
4. LANG, J.: *Clinical anatomy of the nose, nasal cavity and paranasal sinuses.* Thieme Verlag, 1989.
5. TESTUT, L., y LATARGET, A.: *Anatomía humana.* Editorial Salvat, 1969.
6. LANG, J., y HAAS, A.: «Über die sagittalausdehnung des sinus dessen wanddicke. Abstände zur lamina cribosa, die tiefe der gogenannten olfactorius-rinne und die canals ethmoidales». *Gegenbaurs Morphol. Jb.,* 134: 459-469, 1974.
7. SCHMIDT, H. M.: «Über Maβe und niveaudifferenzer der medianstrukturen der vorverer schädelgrube des menschen». *Gegenbaurs Morphol. Jb.,* 120: 538-559, 1974.
8. YASARGIL, M. G.; SMITH, R. D.; YOUNG, P. H., y TEDDY, P. J.: *Microsurgical anatomy of the basal cisterns and vessels of the brain, diagnostic studies, general operative techniques and pathological considerations of the intracranial aneurysms.* Thieme, 1984.
9. STERKERS, O., y PORTMAN, D.: *Clinique ORL. Imagerie et chirurgie des affections de la base du crâne.* Arnette, 1992.
10. LABAYLLE, J.: *Le toit de l'etmhoïde. Problèmes actuels d'oto-rhino-laryng.* Maloine, 228-251, 1966.
11. GASTON, F.: *Aspectos neuroquirúrgicos de la cirugía de los tumores etmoidales.* Tesis doctoral, 1991.

Tumores malignos rinosinusales. Patología

A. CARDESA y LL. ALOS

Los tumores malignos de las fosas nasales y senos paranasales son raros, representando aproximadamente el 1 por 100 de todos los cánceres. Por ello la experiencia sobre los mismos es limitada, lo cual a su vez es fuente de controversias. A su vez estos tumores comprenden entre el 5 y el 10 por 100 de todos los tumores malignos de cabeza y cuello, si se excluyen los tumores malignos cutáneos. Muestran un marcado predominio en varones, siendo la edad de la mayoría de los pacientes superior a los cincuenta años. Existe una clara asociación entre exposición a ciertos humos, polvos y vapores con la aparición de cánceres rinosinusales.

Según las principales series de la literatura, se originan principalmente en el seno maxilar, seguidos del etmoides y de la cavidad nasal, siendo en su mayoría carcinomas y más del 50 por 100 carcinomas escamosos. Sin embargo, publicaciones de diversos países indican la existencia de variaciones considerables en relación con el lugar de origen y con la frecuencia relativa de los diferentes tipos histológicos.

La revisión de nuestros archivos, desde 1976 a 1991, en el Hospital Clínico de la Universidad de Barcelona, nos ha provisto de un total de 120 tumores malignos rinosinusales adecuados para evaluación (tabla I). Encontramos que los carcinomas escamosos con 40 casos y un 33 por 100 de frecuencia relativa eran el tumor maligno más frecuente; sin embargo, en un porcentaje considerablemente inferior al esperado. Carcinomas indiferenciados, melanoma maligno y linfoma, con frecuencias relativas de aproximadamente un 10 por 100 cada uno de ellos, resultaron ser la segunda, tercera y cuarta forma más frecuentes de malignidad. Las frecuencias relativas de los adenocarcinomas de alto grado, neuroblastoma olfatorio, carcinoma adenoide quístico y carcinoma adenoescamoso eran también destacables. El histiocitoma maligno fibroso, con cuatro casos, era el tumor maligno mesenquimal más frecuente.

Con respecto al lugar de origen, en nuestra serie el más frecuente era el seno etmoidal, al que correspondían el 41 por 100 de los casos, seguido de la fosa nasal con 33 por 100. El seno maxilar, que en otras series ha sido considerado como el lugar de origen más frecuente de malignidad, en nuestros casos ha sido el lugar menos frecuente de los tres con solamente el 25 por 100 de los tumores.

TABLA I. TUMORES MALIGNOS RINOSINUSALES (Hospital Clinic. Universidad de Barcelona. 1976-1991)

Tipo histológico	*Frecuencia*		*Valores*		*Mujeres*		*Edad media*	*Variación edad*
	N	*%*	*N*	*%*	*N*	*%*		
Carcinoma escamoso	40	33,4	31	78	9	22	61	39-84
Carcinoma indiferenciado	14	11,5	12	86	2	14	68	57-81
Melanoma maligno	12	10	7	58	5	42	67	57-83
Linfoma	11	9	8	73	3	27	56	9-89
Adenocarcinoma alto grado	9	7,5	7	78	2	22	58	34-78
Neuroblastoma olfatorio	7	6	3	43	4	57	36	3-66
Carcinoma adenoide quístico	6	5	3	50	3	50	44	22-68
Carcinoma adenoescamoso	5	4	4	80	1	20	67	50-80
Adenocarcinoma bajo grado	4	3,4	1	25	3	75	69	57-78
Carcinoma miopitelial	2	1,7	2	100	—	—	47	29-66
Histiocitoma fibroso maligno	4	3,4	3	75	1	25	56	43-73
Schwannoma maligno	2	1,7	1	50	1	50	44	27-61
Rabdomiosarcoma	2	1,7	1	50	1	50	29	8-51
Plasmocitoma	2	1,7	2	100	—	—	57	50-65
Totales	120	100	85	71	35	29	60	3-89

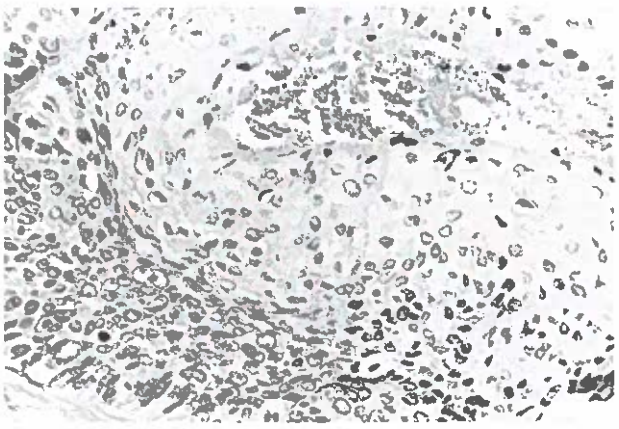

FIG. 1.—*Carcinoma escamoso.*

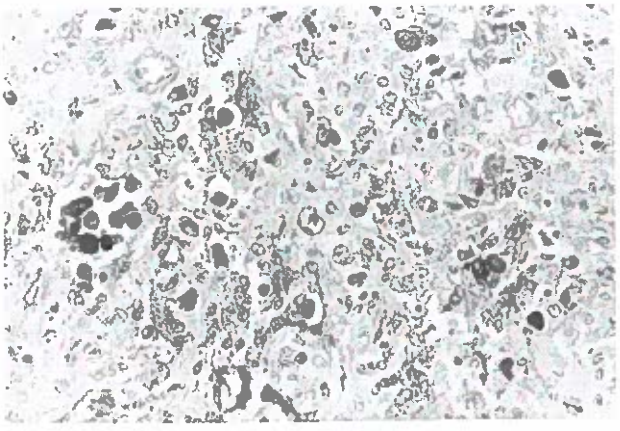

FIG. 2.—*Melanoma.*

Los carcinomas escamosos fueron encontrados casi tan frecuentemente en el etmoides como en el seno maxilar. Los carcinomas indiferenciados y adenocarcinomas de alto grado se originaban preferentemente en el seno etmoidal. Los melanomas eran doblemente más frecuentes en el seno maxilar que en otras localizaciones. Los linfomas se originaban preferentemente en la cavidad nasal.

Los carcinomas escamosos eran en general tumores de alto grado, muy agresivos, que infiltraban ampliamente en el momento del diagnóstico. Histológicamente los casos típicos tenían las características habituales de esta entidad, formando cordones y nidos de células escamosas rodeadas por un estroma reactivo (fig. 1). De los 40 carcinomas escamosos, 27 fueron del tipo común queratinizante, mientras que 10 (25 por 100) tenían las características de la variedad no queratinizante, también conocida como carcinoma de células cilíndricas o transicionales. Tres casos adicionales eran carcinomas verrucosos.

Los carcinomas de células cilíndricas característicamente mostraron en su superficie abundantes ordenaciones papilares, tapizadas por un epitelio cilíndrico multiestratificado. El estrato basal mostraba una típica disposición en empalizada. Pleomorfismo nuclear y atipias nucleares fueron frecuentes, así como las mitosis. Ruptura de la membrana basal e infiltración precoz del estroma era también un hallazgo común. Estos tumores cuando infiltran precozmente son generalmente de la forma pura, mientras que cuando muestran infiltración avanzada tienen la tendencia a mostrar transformación hacia carcinoma escamoso queratinizante u otras formas de carcinoma. En nuestra serie los carcinomas escamosos con diferenciación cilíndrica mostraron una supervivencia después de cinco años del 80 por 100, mientras que la de los carcinomas escamosos queratinizantes tras el mismo período de tiempo era del 40 por 100. Ello es un buen argumento en favor de separar estas dos entidades, cuando ello resulta histológicamente posible, tal como recomienda la OMS. Sin embargo, en otras series de la literatura ambas formas de tumores permanecen no separadas, principalmente debido a la subjetividad que puede existir en la separación de ciertos casos.

Los melanomas malignos, como ya hemos indicado, son la tercera forma más frecuente de malignidad en nuestra serie. A los 12 casos les corresponde una frecuencia relativa del 10 por 100, lo cual es sorprendentemente alto, puesto que en numerosas series la frecuencia es de aproximadamente el 3 por 100. Los melanomas pueden presentarse como masas polipoides pigmentadas, incluso en asociación con lesiones pigmentadas de la piel. Ello sugiere una posible migración de melanocitos desde la piel nasal como posible explicación de su presencia en la mucosa nasal. Nosotros hemos observado frecuentemente que los melanomas nasales se originan de melanocitos atrapados entre epitelio escamoso metaplásico de la fosa nasal.

Los melanomas pigmentados no son un problema diagnóstico, puesto que son fácilmente identificados como tales y el diagnóstico confirmado por métodos argentafínicos (fig. 2). Sin embargo, en nuestra serie cinco melanomas, el 42 por 100, eran no pigmentados, requiriendo considerable experiencia anatomopatológica para llegar al diagnóstico correcto final. El diagnóstico de melanoma es confirmado mediante técnicas de inmunohistoquímica, observando positividad para los anticuerpos HMB-45, proteína S-100 y vimentina, mientras que las citoqueratinas resultan negativas, la microscopia electrónica demuestra melanosomas y premelanosomas en el citoplasma de las células neoplásicas.

En nuestro estudio, la supervivencia de los melanomas a los cinco años era aproximadamente del 40 por 100, más o menos similar a la del carcinoma escamoso. Esto podría explicar el porqué desde el punto de vista clínico no se ha concedido excesiva importancia a la distinción entre carcinoma escamoso y melanoma maligno amelanótico. Sin embargo, en el futuro, con los nuevos tratamientos específicos para carcinoma y melanoma esta distinción resulta imperativa.

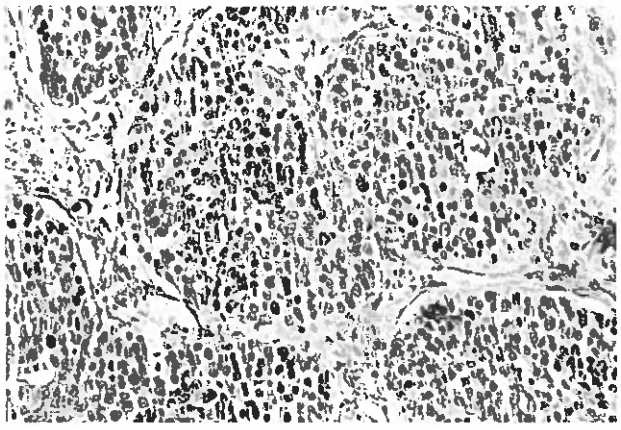

FIG. 3.—*Carcinoma indiferenciado de célula pequeña.*

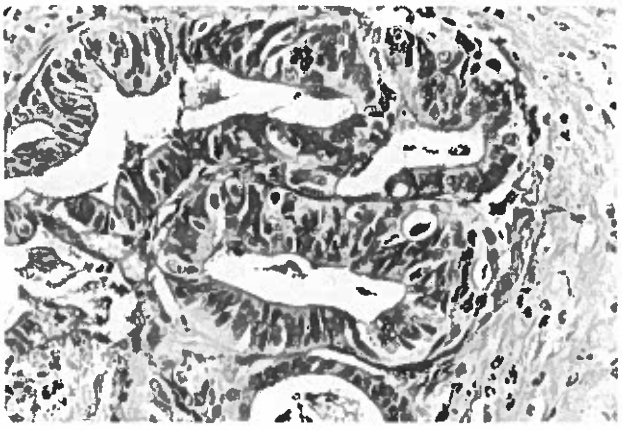

FIG. 5.—*Adenocarcinoma tipo intestinal.*

Los carcinomas indiferenciados son el segundo tumor maligno más frecuente en nuestra serie, con una frecuencia relativa de aproximadamente el 12 por 100. Estos tumores son tumores muy agresivos. Trece de los 14 casos fueron carcinomas indiferenciados de células pequeñas (fig. 3), similares a los broncopulmonares, los cuales requieren fundamentalmente tratamiento quimioterápico. Un caso adicional era un carcinoma indiferenciado de célula grande.

La mayoría de los carcinomas indiferenciados rinosinusales se originan en la región etmoidal, por ello el principal diagnóstico diferencial es con los neuroblastomas olfatorios. Sin embargo, esta última entidad muestra en microscopia electrónica muy abundantes gránulos neurosecretorios, los cuales aparecen principalmente dentro de procesos dentríticos.

Aproximadamente el 30 por 100 de los carcinomas indiferenciados de células pequeñas coexistían en nuestra serie con otros tumores menos agresivos. En tres casos se originaban debajo de un carcinoma de células cilíndricas y en otro caso en continuidad con un adenocarcinoma de bajo grado.

Los carcinomas indiferenciados tienen que ser distinguidos claramente de la variante sólida de carcinoma adenoide quístico, puesto que este tumor es la forma más frecuente de tumor derivado de glándulas salivales menores en el tracto rinosinusal. El hallazgo de formaciones tubulares y cribiforme es decisivo a la hora de establecer el diagnóstico correcto (fig. 4). Estos diagnósticos diferenciales son importantes, ya que las pautas de tratamiento que existen actualmente para estos tumores son diferentes. Además el carcinoma indiferenciado de célula pequeña rinosinusal muestra una supervivencia a los dos años del 40 por 100, la cual es muy inferior a la del carcinoma adenoide cístico, el neuroblastoma olfatorio y el carcinoma escamoso.

FIG. 4.—*Carcinoma adenoide quístico.*

En nuestra serie nueve adenocarcinomas fueron microscópicamente de alto grado, mostrando ocho de ellos una gran similaridad con los adenocarcinomas colorrectales, por lo que fueron clasificados como de tipo colónico (fig. 5). La posibilidad de una metástasis a partir del tracto gastrointestinal tiene que ser excluida clínicamente antes de que un tumor sea incluido dentro de esta categoría. Los adenocarcinomas colónicos rinosinusales probablemente se originan a partir del epitelio de superficie de la mucosa respiratoria por un proceso de metaplasia. Estos tumores se han observado principalmente en los trabajadores de la industria de la madera, desarrollándose principalmente en la región etmoidal. Estos adenocarcinomas colónicos muestran diferentes variedades histológicas que es importante distinguir, ya que cuando tienen una ordenación papilar y similaridad histológica con un adenoma velloso colorrectal se comportan de modo mucho menos agresivo.

Los adenocarcinomas papilares de tipo colónico hay que distinguirlos también de los adenocarcinomas rinosinusales de bajo grado, los cuales pueden tener características similares al cistoadenocarcinoma papilar y al carcinoma acinoso derivados de glándulas salivares menores. Una nueva variedad recientemente descrita es el llamado adenocarcinoma polimorfo de bajo grado, que se distingue de los anteriores por su polimorfismo. Todos estos últimos

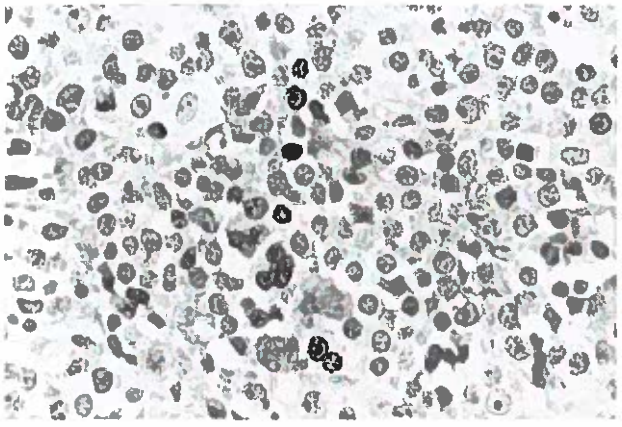

FIG. 6.—*Linfoma.*

tumores son mucho menos agresivos que los adenocarcinomas de alto grado.

En nuestra serie cinco casos fueron considerados como carcinomas adenoescamosos. Tres de ellos se originaron en el seno maxilar. Estos tumores son muy agresivos, recidivando rápidamente e infiltrando ampliamente en las estructuras circundantes. El carcinoma adenoescamoso muestra de características tanto de adenocarcinoma como de carcinoma escamoso. El diagnóstico diferencial principal y más controvertido es con el carcinoma mucoepidermoide de alto grado. Biológicamente, el carcinoma adenoescamoso se comporta mucho más agresivamente que el carcinoma mucoepidermoide de alto grado, mostrando mayor propensidad a dar metástasis a ganglios linfáticos regionales, así como también una supervivencia media menor. En nuestra serie la supervivencia media del carcinoma adenoescamoso fue del 20 por 100 después de dos años, lo cual es mucho menor que la supervivencia del carcinoma indiferenciado de célula pequeña.

Los linfomas del tracto rinosinusal representaban en nuestra serie la cuarta forma más frecuente de tumor maligno. El 64 por 100 de ellos se originaron en la fosa nasal, donde al momento del diagnóstico generalmente aparecen como lesiones bastante bien circunscritas, causando obstrucción nasal y muy poca destrucción ósea. Los linfomas pueden ser muy necróticos, con tendencia a sangrar, por lo que resultan difíciles de biopsiar y de evaluar. Hasta tiempos muy recientes estos tumores han sido etiquetados con varios nombres, entre ellos «granuloma maligno medio facial», «granuloma maligno tipo Stewart» y «reticulosis polimórfica». Sin embargo, en años recientes, debido a mejores técnicas histológicas, y especialmente con el advenimiento de la inmunohistoquímica, se ha reconocido que todos ellos son linfomas (fig. 6). Todos son positivos para el antígeno común leucocitario, lo cual acredita su estirpe linfoide, excluyendo otros tumores malignos de células pequeñas que frecuentemente ocurren en esta región.

Recientemente hemos publicado los resultados de una evaluación histológica e inmunohistoquímica de nueve linfomas rinosinusales. Cuatro casos fueron linfomas T y otros cuatro linfomas B. Un caso adicional fue considerado como linfoma linfoblástico de lineaje incierto. Estos hallazgos indicaban una mayor predominancia de linfomas B en la región rinosinusal que las previamente publicadas en poblaciones orientales, donde los linfomas T de este territorio predominan de modo casi exclusivo. Sin embargo, en nuestra serie la relación T/B de linfomas es todavía mayor que la observada en países occidentales para tumores primarios originados en ganglios linfáticos.

La supervivencia de los linfomas rinosinusales en nuestra serie es del 60 por 100 después de cinco años, lo cual comparado con otros tumores malignos de este territorio, especialmente con el carcinoma de células pequeñas, es considerablemente mejor. No se han encontrado diferencias básicas de supervivencia entre los linfomas B y T para un estadio similar. Sin embargo, tienen un pronóstico menos favorable los linfomas malignos rinosinusales cuando se asocian a seropositividad para HIV. Recientemente hemos visto un ejemplo de esta nueva variedad originándose en el seno maxilar de un varón de treinta y seis años HIV seropositivo.

Puesto que este tipo de tumores malignos es predecible que se incrementen en el futuro próximo, hemos estudiado en nuestra serie la frecuencia y la distribución de las cuatro formas más frecuentes de tumores malignos durante los últimos dieciséis años. Esto se hizo después de haber revisado y modernizado nuestros diagnósticos. Los datos obtenidos muestran que el 80 por 100 de los linfomas malignos han sido diagnosticados durante los últimos ocho años. Sin embargo, esta mayor frecuencia no ha resultado estadísticamente significativa, probablemente por no tener todavía suficiente número de casos. Sin embargo, resultó estadísticamente significativo el incremento del carcinoma indiferenciado y la disminución del carcinoma escamoso.

No es ésta la ocasión adecuada para discutir en detalle las posibles razones de estos cambios en frecuencia. Sería muy importante la contribución conjunta de diferentes centros españoles para poder precisar mejor estas tendencias. Sin embargo, se puede comentar brevemente que el incremento de los carcinomas indiferenciados, similar a lo que se ha observado en el pulmón, podría estar relacionado con el humo del cigarrillo. Por el contrario, la disminución en el carcinoma escamoso rinosinusal, principalmente el del seno maxilar, habría que atribuirlo a otras causas que por el momento son especulativas. Quizá la disminución en el contenido de precursores de nitrosaminas en la dieta, por un proceso similar al que ha causado la disminución del cáncer gástrico en los países occidentales, podría ser una explicación plausible. Algunos datos epidemiológicos apoyarían esta hipótesis.

Cáncer de seno maxilar y etmoides

J. TRASERRA, A. OLMO. M. MARISTANY, I. VILASECA y J. TRASERRA, Jr.

El cáncer rinosinusal es el que asienta en una serie de cavidades: fosas nasales, celdas etmoidales, senos maxilar, frontal y esfenoides, pero además tiene como característica el que se origina en la mucosa que recubre todas estas cavidades que en la mayoría de casos será respiratoria, pero también puede ser olfativa.

Estos cánceres rinosinusales afectan a la base del cráneo, en el techo de fosas nasales y etmoides, en la órbita, en las fosas pterigopalatina o temporal o en los raros casos de seno frontal y esfenoides en toda su estrutura.

CACHIN y cols. (1) hablan de cánceres de macizo facial superior que abarca los tejidos óseos, cartilaginosos y mucosas de recubrimiento.

Los tumores rinosinusales son un amplio campo muy complejo, tanto por:

— Etiología.

— Anatomía patológica.

— Primeros síntomas.

— Exploración.

— Clasificación.

— Métodos de diagnóstico.

Las primeras fases de carcinogénesis son muy difíciles de observar y si las llegásemos a conocer nos ilustrarían sobre la etiología; no conocemos los primeros estadios histológicos y siempre queda la duda de la posible multifocalidad y tampoco está aclarada la posible influencia etiológica de una sinusitis crónica.

Como característica especial epidemiológica es la que el adenocarcinoma de etmoides es muy frecuente en los trabajadores de la madera, en los que puede considerarse enfermedad profesional.

CLASIFICACION TOPOGRAFICA

Debido a la complejidad de la región, existen muchas clasificaciones. La primera es la de Sebileau, quien los divide en tumores de la supraestructura, de la mesoestructura y de la infraestructura. Esta clasificación es útil para interpretar varios hechos clínicos: los tumores tienden a propagarse en sentido horizontal, es decir, que un tumor del etmoides se propagará a la fosa pterigomaxilar o se exteriorizará; sin embargo, tiene inconvenientes, por ejemplo, que el cáncer del seno maxilar, que presenta una individualidad clínica muy acusada, quede repartido entre las tres estructuras: el techo pertenece a la supraestructura, la cavidad a la mesoestructura y el suelo a la infraestructura.

El cáncer de tabique también resulta separado entre la supraestructura y la mesoestructura. Para evitar esto, se propuso una clasificación muy simple: por una parte, el cáncer del seno maxilar y, por otra, las restantes localizaciones.

LEROUX-ROBERT (2) propone una clasificación basada en las tendencias a las extensiones:

— Cáncer limitado etmoides.

— Cáncer etmoido-orbitario-maxilar.

— Cáncer maxilopalatino.

— Cáncer maxilo-orbitario-malar.

En la actualidad la clasificación anatomoclínica más útil es la siguiente (fig. 1):

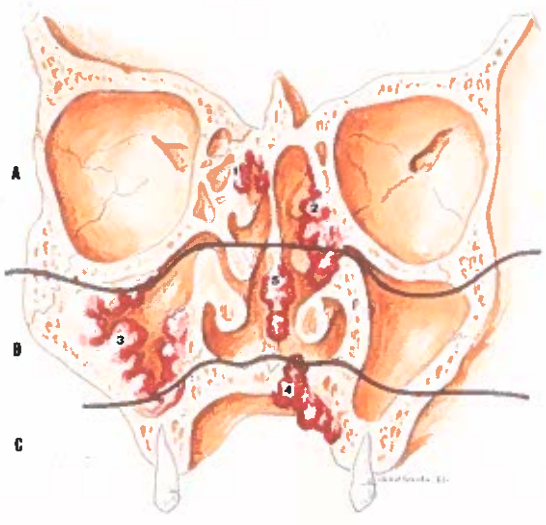

FIG. 1.—A: Supraestructura: 1) Techo etmoidal. 2) Masa lateral. B: Mesoestructura: 3) Seno maxilar. C: Infraestructura. 4) Paladar. 5) Tabique nasal.

— Cánceres raros (frontal, esfenoides).

— Cáncer de etmoides (incluyendo cáncer de techo).

— Cáncer de seno maxilar.

— Cáncer de fosas nasales (tabique y cornete inferior).

— Cáncer de la infraestructura.

SCHWAAB y cols. (3) publican 162 casos de tumores del macizo facial, sólo carcinomas, y encuentran la siguiente topografía:

— Seno maxilar: 29 por 100.

— Infraestructura: 24 por 100.

— Etmoides: 11 por 100.

— Fosas nasales: 11 por 100.

— No determinado: 25 por 100.

En una estadística de 144 casos de carcinoma, la localización es:

— Seno maxilar: 36 por 100.

— Maxiloetmoidal: 27 por 100.

— Esfenoides: 5 por 100.

— Frontoetmoidal: 3 por 100.

— Más de dos senos: 11 por 100.

CLASIFICACION TNM

La UICC sólo contempla, en su última revisión del año 1988, la utilización del TNM en los carcinomas del seno maxilar:

T1. Tumor limitado a la mucosa antral sin afectación ósea.

T2. Tumor con afectación ósea de la infraestructura, incluyendo el paladar duro y/o el meato medio.

T3. Tumor que invade cualquiera de las siguientes estructuras: piel de la mejilla, pared posterior del seno maxilar, suelo o pared medial de la órbita, seno etmoidal anterior.

T4. Tumor que invade el contenido orbitario y/o cualquiera de las estructuras siguientes: lámina cribosa, etmoides posterior, seno esfenoidal, rinofaringe, paladar blando, fosa pterigomaxilar, fosa temporal, base del cráneo.

La clasificación para los ganglios y las metástasis a distancia sigue los mismos criterios que para todos los carcinomas de vías aerodigestivas superiores. Sin embargo, dada la ausencia de clasificación para todos los tumores nasosinusales, en la literatura se han propuesto numerosas clasificaciones TNM, fuera de las aceptadas por la UICC y la AJC. Una de las más utilizadas en Europa es la del Institut Gustave-Roussy y es válida para todos los tumores nasosinusales:

T1. Tumor sin afectación ósea, de menos de 1 cm. de implantación.

T2. Tumor sin afectación ósea, de más de 1 cm. de implantación.

T3. Tumor con signos de destrucción ósea de una sola estructura (infraestructura, mesoestructura, etmoides), pero sin extenderse más allá de los límites de las cavidades rinosinusales.

T4. Tumor con signos de destrucción ósea de dos estructuras o bien con extensión fuera de los límites de las cavidades rinosinusales.

En esta clasificación son T4 todos los tumores extendidos a órbita, fosa pterigopalatina y lámina cribosa.

Síntomas del cáncer rinosinusal

Al principio es poco significativa. SAKAI y cols. (4) estudiando el cáncer de seno maxilar entre 420 casos encuentran que 134, es decir, un 32 por 100, han recibido diversas terapéuticas si haberse llegado al diagnóstico: palpectomías, operaciones de sinusitis, extracciones dentarias o han sido tratados por neuralgias.

Según estos mismos autores, los síntomas que se presentan a la primera consulta de un paciente con cáncer de seno maxilar son:

— Obstrucción nasal: 69 por 100 de los casos.

— Mucosidad nasal: 66 por 100 de los casos.

— Hemorragias: 48 por 100 de los casos.

— Exoftalmos: 38 por 100 de los casos.

— Epifora: 37 por 100 de los casos.

— Dolor ocular: 16 por 100 de los casos.

— Diplopía: 9 por 100 de los casos.

— Parestesias bucales: 83 por 100 de los casos.

— Parestesias dentales: 53 por 100 de los casos.

— Dolor dental: 29 por 100 de los casos.

— Tumoración en paladar duro: 17 por 100 de los casos.

— Trismus: 8 por 100 de los casos.

— Adenopatías: 8 por 100 de los casos.

Al comienzo de la enfermedad es difícil distinguir un cáncer de seno maxilar de una sinusitis crónica y además parece ser que un 80 por 100 de pacientes con cáncer tienen antecedentes de sinusitis crónica.

La sintomatología nasal siempre es difícil saber si está producida por el propio tumor o por los procesos de rinitis, sinusitis o poliposis sobreañadidas.

Obstrucción nasal

Es un síntoma precoz, que como tal sólo aparece en los tumores etmoidales con propagación nasal o en tumores maxilares ya propagados a fosa nasal.

Es unilateral, permanente, progresivo y rebelde a todo tipo de tratamientos.

Rinorrea

Siempre unilateral, será serosa en su principio, pero pasa rápidamente a purulenta, fétida y sanguinolenta.

Epistaxis

Se presenta también epistaxis, que no es tan abundante que haga acudir al paciente a una consulta de urgencias, pero es una pequeña cantidad de sangre roja, persistente, mezclada a las mucosidades nasales.

Alteraciones de la olfación

Pueden deberse a invasión directa de las células olfativas por el tumor o pueden deberse a la obstrucción nasal respiratoria que perturba la dirección de la corriente respiratoria, pero siempre deben estar convenientemente objetivadas para comparar con las alteraciones olfativas que pueden presentarse después de la cirugía de la base del cráneo.

Síndromes dolorosos

Aunque pueden presentarse como primer síntoma no acostumbran a serlo, sino que aparecen después de sintomatología nasal u orbitaria.

En los tumores de etmoides anterior se presenta un dolor que puede ser confundido con un síndrome álgico banal, pero son más características en estos tumores las neuralgias, que con el tiempo pasan a hipestesias y anestesias.

La sintomatología más precoz es:

Neuralgia del nasal externo e interno. Rama del oftálmico. El nasal interno va de la órbita al endocráneo y de allí a las fosas nasales por el agujero etmoidal anterior.

PIETRANTONI (5) considera la neuralgia o anestesia del territorio inervado por el nasal interno como un síntoma precoz de invasión orbitaria por parte de un tumor etmoidal, más precoz aún que los signos radiográficos.

Neuralgia del infraorbitario. Aparece en los tumores altos de seno maxilar, pues el nervio está en contacto íntimo con la cavidad sinusal, sólo separado por un delgado conducto a veces dehiscente.

Es una neuralgia que pasará muy rápidamente a hipoestesia y anestesia.

Como sintomatología álgica más avanzada puede aparecer neuralgias de la rama oftálmica (cuando se afecta en pared externa del seno cavernoso, hendidura esfenoidal, órbita).

Alteraciones oculares y lagrimales

La invasión orbitaria puede ser:

Desde seno maxilar. Soluciones de continuidad del suelo de la órbita. Vías: difusión anterior directa; difusión posterior directa; desde el seno maxilar a través del etmoides.

Desde etmoides. Existen unos factores anatómicos que favorecen las propagaciones de etmoides a órbita y consisten en que la pared interna de la órbita está formada por la lámina papirácea del etmoides, que presenta en su borde superior los agujeros etmoidales anterior y posterior, a través de los cuales pasan venas, arteria y los nervio etmoidales, anterior y posterior.

Conducto etmoidal anterior. N. nasal interno, A. etmoidal anterior.

Conducto etmoidal posterior. N. etmoidal de Luschka, A. etmoidal posterior.

Unos trayectos conjuntivos de la mucosa nasal a la órbita están formados por tejido mesenquimatoso y corresponden a vasos que partiendo del corión de la mucosa van al hueso, llegando al periostio de la órbita.

Estas inclusiones mesenquimales de la fosa nasal en órbita pueden ser el principio de deshiscencias.

A la vena oftálmica superior e inferior llegan directamente ramas venosas etmoidales.

Se ha demostrado la relación entre las venas del conducto lacrimonasal y los plexos cavernosos de los cornetes.

PIETRANTONI (5) ha demostrado la existencia de vasos que, a través de la pared ósea, unen directamente la red mucosa nasal con la cavidad orbitaria. El sistema venoso sinusal desemboca en el seno cavernoso a través de venas de la órbita.

La pared orbitaria está formada también por parte del frontal, hueso lagrimal y pared lateral del esfenoides. Está revestida de la periórbita. Pueden existir soluciones de continuidad, que se interpretan como detención de desarrollo en la lámina papirácea.

La órbita está rodeada de senos, pero con el que tiene más íntimas relaciones es con el etmoides.

Entre los síntomas oculoorbitarios encontramos:

Tumefacción del ángulo interno del ojo. Al principio se aprecia sólo con palpación y formando cuerpo con el hueso nasal o con la lámina papirácea; más adelante se aprecia ya por inspección y puede existir en fases más avanzadas una exteriorización inflamatoria o neoplásica.

Epífora y dacriocistitis. Puede ser a veces el primer síntoma, pues las celdas etmoidales anteriores y el saco lagrimal están separadas sólo por el unguis. La epífora y la dacriocistitis aparecen primero por compresión y más adelante por invasión de las vías lagrimales.

Conjuntivitis. Es consecuencia de la dacriocistitis.

Alteraciones debidas a acción del tumor sobre el globo: PORTMANN (6).

Exoftalmos. El globo ocular está «amarrado» al fondo de la órbita por el nervio óptico, pero si es comprimido va siempre hacia adelante y se escapa al lado opuesto del comprimido.

Tumor que penetra por la parte superior: exoftalmos abajo y afuera.

Tumor que penetra por la parte inferior: exoftalmos arriba. Tumor de la pared interna anterior: exoftalmos afuera. Tumor profundo: etmoides y esfenoides, exoftalmia directa.

El exoftalmos es un síntoma muy precoz.

Modificaciones de forma: Compresión anteroposterior: hipermetropía. Compresión lateral: miopía.

Lesiones nerviosas

Vías ópticas. Alteraciones del campo visual, estudiado por PIETRANTONI (5).

Nervios oculomotores. Síntomas muy tardíos por invasión de los músculos oculomotores en la órbita, más que por compresiones nerviosas.

Compresiones vasculares

Edemas palpebrales por compresiones sobre la circulación de retorno.

Se presenta aisladamente edema de párpado inferior y de párpado superior. Este último proviene de la compresión de la vena oftálmica a nivel de la hendidura esfenoidal.

Podemos distinguir tres grandes síndromes oculoorbitarios:

Síndrome oculoorbitario de los tumores etmoidales anteriores. Tumefacción del ángulo interno orbitario, alteraciones de vías y saco lagrimal, parestesias de los nervios nasal externo e interno, exoftalmos externo.

Síndrome oculoorbitario de los tumores etmoidales posteriores. Alteraciones de la motilidad ocular, alteraciones del fondo de ojo, alteraciones de la visión, edema de párpado superior, exoftalmos anterior.

Sintomatología orbitaria en los tumores del seno maxilar. Consiste en edema del párpado inferior, quemosis conjuntival, exoftalmos superior, alteraciones de la motilidad, anestesia del infraorbitario, deformaciones del reborde orbitario inferior y epífora.

Síndrome bucodentario

Muy frecuente en los tumores de la infraestructura, aparecen sin dolor, aumenta el grosor del reborde gingival; si el paciente previamente era portador de una prótesis dentaria, el odontólogo debe irla reajustando varias veces; en un estado avanzado los dientes se mueven, luego caen y finalmente en los alvéolos aparecen mamelones neoplásicos.

La sintomatología dentaria se debe a las relaciones dentarias con el sistema rinosinusal.

El primer incisivo se relaciona con el tabique.

El segundo incisivo con el suelo de la fosa nasal.

El primero y segundo premolares y el primer molar se relacionan con el seno maxilar.

Los últimos molares con la mejilla.

En el paladar duro aparece un abombamiento que el paciente percibe con la lengua, luego aparece una destrucción ósea, pero como dice POCH VIÑALS (7), la mucosa es resistente durante mucho tiempo, pero al final aparece una ulceración a la mucosa y el tumor se exterioriza en la cavidad oral.

Síndrome deformante

Toda deformación de la región facial debe hacernos sospechar un tumor maligno, pero es un síndrome tardío que aparece cuando el tumor ha sobrepasado y destruido las estructuras óseas o cuando sin destruirlas las ha deformado.

Supraestructura. Deformación del ángulo interno de la órbita. A la palpación notamos que la tumoración forma cuerpo con los huesos propios o la lámina papirácea.

En una fase más avanzada existe ulceración y exteriorización del tumor. Otras veces esta deformación no es la parte interna de la órbita, sino que lo que se deforma son los huesos propios y la apófi-

TABLA I

Autor	*Topografía tumoral*	*Años de estudio*	*N.° de casos*
KONDO y cols. (8)	Rinosinusal	1978-84	115
SAKAI y cols. (4)	Seno maxilar	1957-69	420
PIGNAT y cols. (9)	Sólo carcinomas seno maxilar	1972-82	40
BOUAZIZ y cols. (10)....	Macizo facial	1970-88	250
SCHWAAB y cols. (3) ...	Carcinomas macizo facial	1965-80	160
BUSCH y cols. (11)	Senos paranasales	1965-74	93

sis ascendente del maxilar; aparece este signo en los tumores etmoidales que se extienden hacia adelante.

Mesoestructura. La deformación comienza con infiltración del surco nasogeniano. Sigue con un abombamiento de la mejilla en la región maxilar o malar y puede llegar a alcanzar formas monstruosas.

Infraestructura. En un principio se borra el surco nasoyugal y aparece un engrosamiento del reborde alveolar.

Se borra el surco gingivoyugal.

Cáncer de etmoides

Es un tipo tumoral especial por su tendencia a la invasión de la base del cráneo, porque desde el punto de vista anatomopatológico se presentan aquí todos los adenocarcinomas, enfermedad profesional de los trabajadores de la madera y porque los síntomas de comienzo son siempre obstrucción nasal respiratoria y epistaxis. En cáncer de etmoides asienta en las celdas etmoidales, que son una serie de cavidades neumáticas, en número de tres a quince; están separadas por finos tabiques óseos y ocupan la masa lateral del etmoides, es decir, el espacio que hay entre cornete medio y pared interna de la órbita. En algunas de estas celdas el etmoides sólo forma la hemicelda estando formada la otra mitad por huesos vecinos: frontal, esfenoides y unguis.

PIETRANTONI (5) agrupa dos síndromes, en que podemos agrupar un 50 por 100 de nuestros casos de tumores.

Síndrome de la pared interna

Tumefacción del ángulo orbitario interno, afectación de las vías lagrimales: epífora, dacriocistitis, afectación de nervios nasal interno y externo, primero irritativo: parestesia, neuralgia, anestesia y exoftalmos inferoexterno.

TABLA II

Localización	*Año*	*Casos*
LEWIS (14)	1972	772
ROBIN (15)	1980	624
HOPKIN (16)	1983	561
KENT (17)	1984	250
JACKSON (18)	1977	115
SHIDNIA (19)	1984	109
LEROUX-ROBERT (2)	1974	232

Síndrome etmoidoorbitario posterior

Edema palpebral superior por compresión de las venas oftálmicas a nivel de hendidura esfenoidal. Alteraciones de la movilidad del globo. Alteraciones del fondo de ojo. Exoftalmos anterior. Cefaleas posteriores.

ESTADISTICAS SOBRE TUMORES RINOSINUSALES

Exponemos en la tabla I algunas de las estadísticas extensas que nos han ilustrado en nuestros trabajos.

RICHARD y GUERRIER (12), en la obra «Les tumeurs du massif facial superieur», publican las estadísticas de:

— MAYOT y PERRIN.

— HAGUENAUER.

— LONDERO y LACCOURREYE, BRUGUERE y cols.

— LAVERTUE y cols. (13): 103 casos (tabla II).

BATSAKIS (20) publica la siguiente estadística en la tabla III.

TABLA III

Autores	*S. maxilar*	*F. nasal*	*Etmoides*	*Esfenoides*	*Frontal*
IRELAND y BRYCE	124	22	33	—	4
OSBORN y WISTON	63	—	31	—	—
FRAZELL y LEWIS	261	113	40	1	1
TABAH	36	—	14	1	1
CONLEY	60	15	15	2	3
LEDERMAN.....	356	154	172	—	4
LEWIS y CASTRO	451	237	75	3	6

IDEA SOBRE LA SUPERVIVENCIA DE LOS TUMORES RINOSINUSALES

— BATSAKIS (20) 1975: 25 por 100 a los cinco años.

— LEE (21) 1987: 20 por 100 a los cinco años.

— SCHWAAB (3), estudiando todos los T y todos los N en los carcinomas epidermoides, encuentra un 40 por 100 a los tres años y un 33 por 100 a los cinco.

Exponemos a continuación nuestra estadística. Se trata de un grupo de tumores vistos y tratados en el Departamento de Otorrinolaringología de la Universidad de Barcelona (Hospital Clínico) entre

Estadísticas de la relación de la anatomía patológica con la localización

	Casos	*%*
C. escamoso	61	45,52
Loc. inicial		
— Etmoides anterior	15	24,59
— Maxilar	20	32,78
— Maxiloetmoidal	5	9,25
— Etmoides posterior	3	5,55
— Septum	12	19,67
— Suelo fosa nasal	4	6,55
— S. frontal	1	1,85
— S. esfenoidal	1	1,85
Adenocarcinoma	14	10,44
Loc. inicial		
— Etmoides anterior	7	50
— Maxilar	3	21,42
— Maxiloetmoidal	1	9,09
— Etmoides posterior	1	9,09
— Septum	1	9,09
— Frontal	1	7,14
Carcinoma indiferenciado	13	9,70
Loc. inicial		
— Etmoides anterior	8	61,53
— Maxiloetmoidal	1	7,69
— Etmoides posterior	1	7,69
— Septum	3	23,07
C. adenoide quístico	10	7,46
Loc. inicial		
— Etmoides anterior	3	30
— Maxilar	3	30
— Maxiloetmoidal	3	30
— Suelo fosa nasal	1	10
Melanoma maligno	10	7,46
Loc. inicial		
— Etmoides anterior	2	20
— Maxilar	4	40
— Septum	2	20
— Tabique internasosinusal	2	20
T. M. S. Linfopoyético	8	5,97
Loc. inicial		
— Etmoides anterior	3	37,5
— Maxilar	5	62,5
Neuroblastoma olfat. (NO). Neurofibrosarcoma (NF)	7	5,22
Loc. inicial		
— Etmoides anterior (NO, 2; NF, 2)	4	57,14
— Maxiloetmoidal (NO, 1; NF, 1)	2	28,5
— Etmoides posterior	3	5,55
— Septum (NO)	1	14,28
T. M. tejidos blandos	6	4,47
— Histiocitoma (H).		
— Rabdomiosarcoma (R).		
— Fibrosarcoma (F).		
Loc. inicial		
— Etmoides anterior (H, 1; R, 1; F, 1)	3	50
— Maxiloetmoidal (NO, 1; NF, 1)	2	28,5
— Etmoides posterior	3	5,55
— Septum (NO)	1	14,28
T. M. tejidos blandos	6	4,47
— Histiocitoma (H).		
— Rabdomiosarcoma (R).		
— Fibrosarcoma (F).		
Loc. inicial		
— Etmoides anterior (H, 1; R, 1; F, 1)	3	50
— Maxilar (F)	1	16,6
— Maxiloetmoidal (R)	1	16,6
— Etmoides posterior (R)	1	16,6
C. mucoepidermoide y adenoescamoso	4	2,98
Loc. inicial		
— Etmoides anterior	2	50
— Maxilar	2	50

1974-1992. Todos los que han sido intervenidos lo han sido por uno de nosotros (J. T.).

Número de casos

Tumores rinosinusales: 134 casos con suficientes datos.

Anatomía patológica:

1. C. escamoso: 61 casos (45,52 por 100).
2. Adenocarcinoma: 14 casos (10,44 por 100).
3. C. indiferenciado: 13 casos (9,70 por 100).
4. Melanoma maligno: 10 casos (7,46 por 100).
5. C. adenoide quístico: 10 casos (7, 46 por 100).
6. Tumores malignos del sistema linfopoyético (linfoma-plasmocitoma): ocho casos (5,97 por 100).
7. Neuroblastoma olfatorio (cuatro) y neurofibrosarcoma (tres): siete casos (5,22 por 100).
8. Tumores malignos de tejidos blandos: histiocitoma (uno), rabdomiosarcoma (tres), fibrosarcoma (dos): seis casos (4,47 por 100).
9. C. mucoepidermoide y adenoescamoso: cuatro casos (2,98 por 100).
10. Mioepitelioma maligno: un caso (0,74 por 100).

BIBLIOGRAFIA

1. CACHIN, Y., y cols.: «Propositions pour une etude concertée des cancers du massif facial superieur». *Cahiers d'ORL,* 9, 6: 545-557.
2. LEROUX-ROBERT, J.: «Resultats a long terme du traitement des cancers des fosses nasales et sinus accesoires». *Cahiers d'ORL,* 9, 7: 723-746, 1974.
3. SCHWAAB y cols.: «Les cancers du massif facial superieur. Experience de l'Institude Gustave-Roussy. A propos de 162 cas». *Ann. Oto-Laryngol.* (París), 105: 173-178, 1988.
4. SAKAI, S.; SHIGEMATZU, Y., y FUCHIHATA, H.: «Diagnosis and TNM classification of maxillary sinus carcinoma». *Acta Otolaryng.,* 74: 20, 1971.
5. PIETRANTONI, L., y CARMI, A.: «Contributo allo studio delle neuriti ottiche retrobulbari in raporto afatti congestivi della regione naso-orbitaria». *Rev. Oto-Neuro-Oft.,* 101, 1928.
6. PORTMAN y cols.: *Le cancer du nez.* París: Ed. Doin, 1927.
7. POCH VIÑALS, R.: *Tumores malignos de la región etmoidomaxilar.* Madrid: Ed. Paz Montalvo, 1959.
8. KONDO, M.; ANDO, Y.; INUYMA, Y., y cols.: «Maxillary squamous cell carcinomas staged by computed tomography». *Int. J. Radiation Oncology Biol. Phys.,* 12: 111-116.
9. PIGNAT, J. C.; HAGUENAUER, J. P.; RAMADE, A., y cols.: «Les épitheliomas du maxillaire supérieur». *Journal Français d'Oto-Rhino-Laryngologie,* 37: 8, 1988.
10. BOUAZIZ CHABARDES, E.; LACCOURREYE, O., y cols.: *Extension a la fosse infra-temporale des tumeurs malignes du massif facial.* Comunication préséntée à la Société de Laryngologie de Paris. Séance du 12 Novembre 1990.
11. BUSH, M. D.; STEVEN, E.; MALCON, A., y cols.: «Carcinoma of the paranasal sinuses». *Cancer,* 50: 154-158, 1982.
12. RICHARD, J. M., y GUERRIER, Y.: «Les tumeurs du massif facial superieur». *Actualités de Carcinologie Cervico-Faciale.* Ed. Masson, 1991.
13. LAVERTUE, P., y cols.: «Squamous cell carcinoma of the paranasal sinuses. The Cleverland Clinic experience 1977-1986». *Laryngoscope,* 99, 1989.
14. LEWIS, J. S.: «Cancer of the nasal cavity and paranasal sinuses». *J. Laryngol. Otol.,* 86: 255-262, 1972.
15. ROBIN, P. E.: «Diagnostic errors in cancers of the nasal cavity and paranasal sinuses». *Arch. Otolaryngol.,* 107: 138-140, 1981.
16. HOPKIN, N.: «Cancer of the paranasal sinuses and nasal cavities. Part I: Clinical features». *J. Laryngol. Otol.,* 98: 471-474, 1984.
17. KENT, S. E.: «Metastases of malignant disease of the nasal cavity and paranasal sinuses». *J. Laryngol. Otol.,* 98: 471-474, 1974.
18. JACKSON: «Malignant neoplasms of the nasal cavities and paranasal sinuses: A retrospective study». *Laryngoscope,* 87: 726-736, 1977.
19. SHIDNIA, H.: «The role of radiation therapy in treatment of malignant tumors of the paranasal sinuses». *Laryngoscope,* 94: 102-106, 1974.
20. BATSAKIS, J. G.: *Cancer of the nasal cavity and the paranasal sinuses. Tumors of the head and neck.* Baltimore: Williams, Wilkins, 1974.
21. LEE, F., y OGURA, J. H.: «Maxillary sinus carcinoma». *Laryngoscope,* 91: 133-139, 1981.

Discusión preoperatoria

J. TRASERRA

IDEA PREOPERATORIA O PRETERAPEUTICA

Para el tratamiento de los cánceres rinosinusales hay que tener una serie de conocimientos sobre epidemiología; debemos conocer perfectamente la forma anatomopatológica haber hecho un examen clínico completo, incluida endoscopia; tener un examen radiológico, tomográfico, con TAC y RNM, conociendo perfectamente las ventajas y limitaciones de cada una de estas técnicas, y debemos conocer las posibilidades, resultados y limitaciones de la radioterapia y quimioterapia.

De todas maneras el tratamiento en principio será quirúrgico y en estos tumores, que no acostumbran a producir ni metástasis ni adenopatías, los fracasos del tratamiento son siempre por recidivas locales, por lo que la curación la debemos obtener a base de mejorar las técnicas quirúrgicas.

Como dice SAMII (1), debemos tener en el preoperatorio una estrategia quirúrgica clara, debemos tener en cuenta cómo quedará la calidad de vida después de la operación y en el postoperatorio debemos estudiar cuáles han sido las limitaciones y fallos.

En esta cirugía siempre son difíciles las reglas de la cirugía carcinológica, es decir, cirugía «en bloque», pasando a distancia de las lesiones y con un examen anatomopatológico de los bordes negativos.

EXPLORACION FISICA

Es imprescindible una exploración completa de todos los territorios otorrinolaringológicos, incluyendo cuello, órbita y piel de la cara y cráneo, pero esta exploración muchas veces nos ofrece datos limitados debido a la profundidad del asiento de los tumores. Para el examen de fosas nasales y de rinofaringe disponemos actualmente de ópticas rígidas y de fibroscopia.

Se debe estudiar la visión y la oculomotricidad. Todos los nervios craneales, incluida gustación y olfación; esta última exploración es imprescindible, pues nos podemos encontrar con dos situaciones: o que el tumor produzca ya una anosmia o que esta anosmia sea el resultado de una terapéutica quirúrgica de resección combinada de base de cráneo.

Por inspección y palpación podemos ver una tumefacción maxilar, que corresponde a un cáncer maxilar que ha destruido la pared anterior; una infiltración o ulceración de la piel de esta zona.

También podemos ver una distensión nasal unilateral o bilateral, una tumoración en ángulo interno del ojo, un exoftalmos, una tumoración lateral de la órbita o de la fosa infratemporal.

Rinoscopia anterior

Los tumores rinosinusales los podemos dividir en los que son visibles por rinoscopia anterior y los que no lo son. Los cánceres visibles son los de etmoides y tabique y en cambio no se ven los de seno maxilar a no ser que se hayan exteriorizado a fosa nasal y los de techo. Cuando son visibles se descubre una voluminosa formación tumoral, que es grisácea, purulenta y sangrante y obstruye completamente la fosa nasal.

Otras veces, el tumor también sería visible por rinoscopia anterior, pero si es muy pequeño, alto o posterior, hacen falta las técnicas de endoscopia para localizarlo.

WEBER y STANTON (2) entre 200 casos de su estadística encuentran que el tumor es visible por rinoscopia en un 36 por 100 de los casos.

Rinoscopia posterior

La haremos con espejos o con ópticas. Podemos ver un tumor que asoma por parte posterior de fosas nasales (coanas) o una infiltración de la pared lateral de la rinofaringe.

EXAMENES DE IMAGINERIA

WEBER y STANTON (2) estudian el valor de los diferentes métodos de exploración complementaria, pues aunque existen los modernos métodos de diagnóstico por la imagen, siguen teniendo su valor para obtener signos radiológicos las exploraciones clásicas.

El conjunto de exámenes son: radiografías sim-

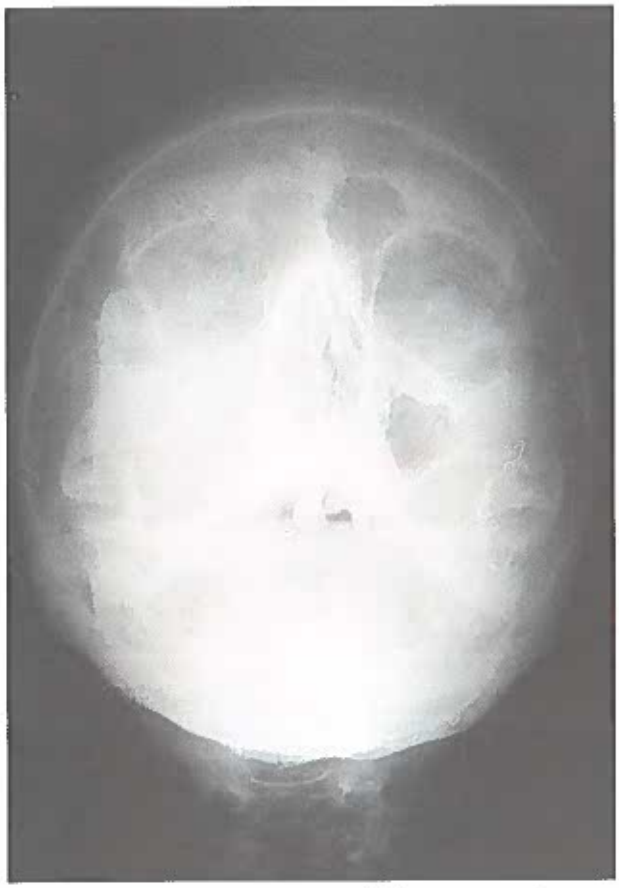

FIG. 1.—*Radiografía de senos en posición naso-mentón-placa: cáncer de seno maxilar en el que se aprecia una destrucción de las paredes óseas y una opacidad tumoral.*

FIG. 2.—*Tomografía en posición anteroposterior. Se aprecia un tumor de etmoides que penetra en órbita.*

ples, tomografías, TAC, resonancia magnética y arteriografía.

Radiografías simples

La radiografía en posición naso-mentón-placa es la primera que se hace, muchas veces sólo por sospecha de sinusitis, y si existe una neoplasia de seno maxilar, encontraremos signos radiológicos significativos: opacidad del seno y destrucción de las paredes óseas, pero esta radiografía no nos informará de la extensión a regiones vecinas (fig. 1).

Aunque está superada por los modernos métodos de TAC y RNM, esta exploración radiológica tiene un gran valor para el diagnóstico del cáncer de seno maxilar.

El cáncer de seno frontal, extraordinariamente raro, también puede sospecharse con la radiografía simple en posición naso-mentón-placa. Veremos bordes imprecisos del seno y unas imágenes «nebulosas», mezcla de destrucción ósea y sombras tumorales.

Pocos signos más podemos obtener de esta radiografía, pues los tumores etmoidales por la superposición de estructuras óseas son poco visibles, quizá sólo una extensión orbitaria de un tumor etmoidal que nos mostrará la destrucción ósea de la pared interna de la órbita.

La radiografía simple en posición de perfil nos da poca información sobre tumores de etmoides, quizá

FIG. 3.—*Tomografía en posición de perfil. Cáncer de etmoides posterior.*

FIG. 4.—*Tomografía en posición anteroposterior. Se visualizan las apófisis pterigoides.*

podrá demostrar sólo una invasión tumoral de seno esfenoidal o desde éste a endocráneo.

La radiografía de base de cráneo en posición de Hirtz era muy útil para ver la extensión del cáncer de seno maxilar a fosa pterigopalatina; actualmente el TAC nos proporciona signos de más valor, por

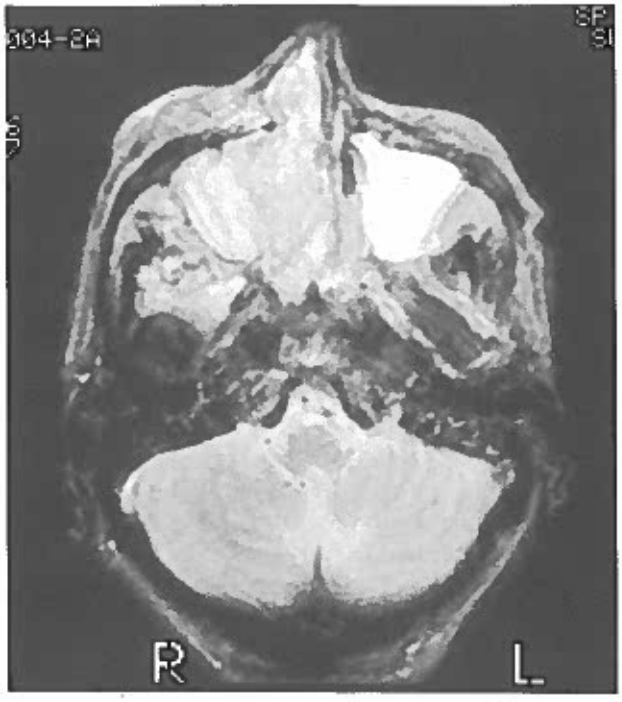

FIG. 5.—*En la RNM podemos ver la diferente señal de densidad en etmoides tumoral de lado derecho, con el contenido de supuración en lado izquierdo.*

FIG. 6.—*Vemos igualmente una densidad tumoral en contraposición a la densidad de supuración en seno maxilar.*

lo que debido a la dificultad de obtener buenas radiografías en esta posición, creemos que no debe practicarse, sino pasar directamente al TAC.

Tomografías

La tomografía anteroposterior nos da signos valorables sobre el tamaño tumoral y sobre la extensión a órbita. También en esta posición podemos ver una extensión a endocráneo, pero no podemos saber si es una lisis ósea peritumoral, un edema de la región o una verdadera extensión a endocráneo (figs. 2, 3 y 4).

Las antiguas tomografías en posición de perfil o de base de cráneo, actualmente tienen muy poco valor, pues los signos radiológicos son poco consistentes.

Debemos hacer mención de la obra titulada «La tomografía de la base del cráneo», de FISCHGOLD, DAVID y BREGEAT, publicada por Masson Ed. en 1952.

TAC y resonancia magnética nuclear

Gracias a estas exploraciones ha cambiado mucho la idea preoperatoria de los tumores. Actualmente podemos conocer su verdadero tamaño y extensiones.

No se trata de una imaginería específica de estos tumores, pero que muestra muy bien las destruc-

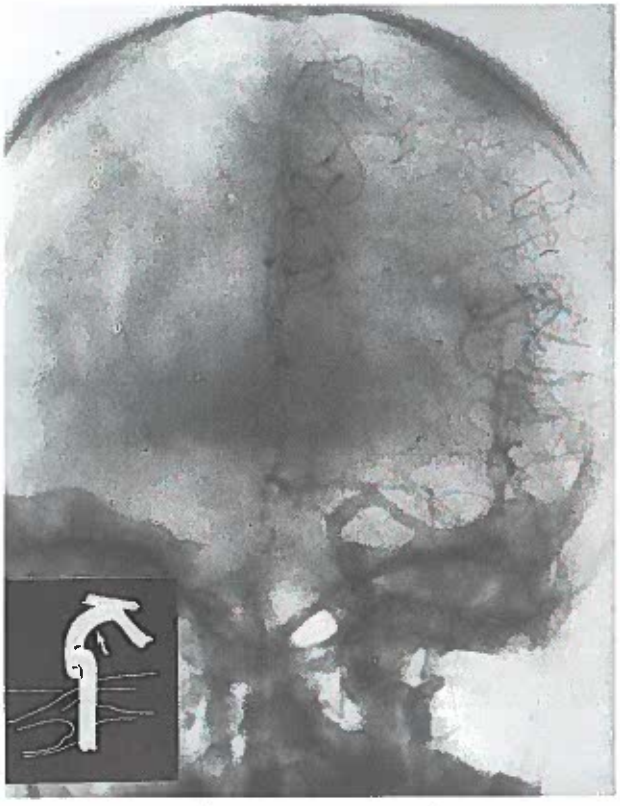

FIG. 7.—*Arteriografía en la que, por invasión tumoral del seno cavernoso se aprecia un desplegamiento de la carótida interna.*

ciones óseas irregulares, las sombras tumorales y las invasiones de tejidos blandos vecinos.

El TAC y la RNM son exámenes complementarios que, según SNYDERMAN y cols. (3), cada uno tiene sus ventajas y sus inconvenientes.

El TAC nos muestra mejor la destrucción ósea de causa tumoral y también la disposición ósea de la base del cráneo.

La RNM nos muestra mejor la invasión de tejidos blandos, especialmente sustancia cerebral. También la RNM nos permite las posiciones coronal y sagital.

El TAC nos da la misma señal de ocupación tanto si es un tumor como una supuración peritumoral (4) (figs. 5 y 6).

En cambio la RNM nos muestra diferentes densidades. Esto es muy importante en el momento de decidir una terapéutica en relación con la extensión a senos maxilar, frontal y esfenoides.

La RNM puede discriminar entre tejido tumoral, inflamatorio y retenciones líquidas sinusales con una seguridad de un 90 por 100.

MARSOT-DUPUCH y cols. (5) estudian 35 pacientes con un proceso expansivo de fosas nasales; lo evalúan mediante TAC y RNM. Se estudian en siete de entre ellos los resultados terapéuticos.

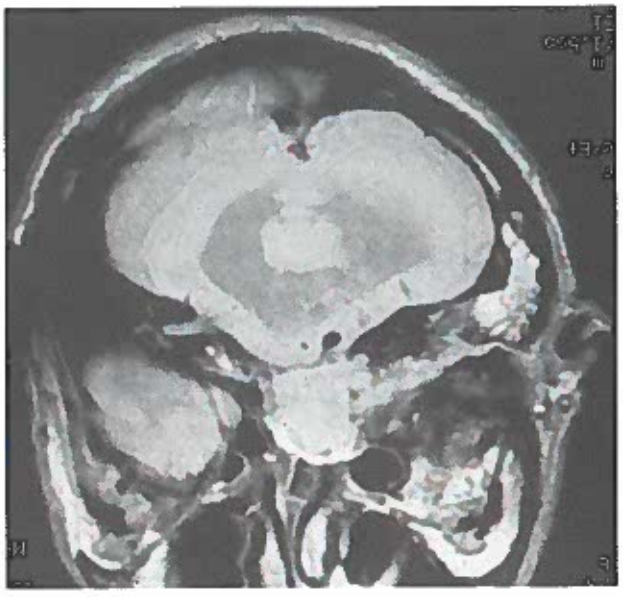

FIG. 8.—*RNM en una propagación tumoral a seno cavernoso. Se aprecia la densidad tumoral en esta estructura y la falta de flujo en carótida interna.*

Llegan a la conclusión de que la «cartografía» tumoral es superior con la RNM que con el TAC.

En el estudio de estos métodos complementarios son muy importantes las aportaciones de BOURJAT y VEILLON (6) y de MANCUSO y HANAFEE (7).

Arteriografía

El estudio de las lesiones de la base del cráneo es interdisciplinario y es básica la aportación del radiólogo, y dentro de la radiología la angiorradiología, que nos informará de la extensión de las lesiones, el aporte sanguíneo a estas lesiones, los tejidos normales adyacentes y el resultado posterapéutico.

La arteriografía nos será útil para demostrar el estado de la carótida interna intrapetrosa y del paso de la carótida interna por seno cavernoso (figs. 7 y 8).

BIOPSIA

Todos los tumores malignos rinosinusales deben ser biopsiados para confirmar el diagnóstico, pues existen una serie de procesos benignos, como son mucoceles, displasias fibrosas, micosis, etc., que dan los mismos signos que los tumores malignos: deformaciones faciales, sombras tumorales y destrucción ósea.

Podemos encontrarnos con un tumor visible en fosas nasales. Esto sucede en los tumores del tabique y los del etmoides o seno maxilar extendido ya a fosas nasales. En este caso podemos practicar la

biopsia con anestesia local, a través de fosa nasal, pero con aspiración y taponamientos preparados.

Los tumores de seno maxilar no extendidos a fosa nasal, los tumores de etmoides de evolución orbitaria y los tumores de techo de las fosas nasales, no son visibles por rinoscopia anterior.

Además, tanto los tumores visibles como los no visibles en las fosas nasales, están recubiertos del estroma-reacción que consiste en una envoltura fibrosa, gruesa, que sirve de capa limitante de los tumores y que es su membrana nutricia y además muchas veces presenta una corona de pólipos a su alrededor.

Esto hace que al practicar una biopsia de una tumoración, el resultado sea de benignidad, o poliposis, o tejido conjuntivo vascular. Por todo ello las biopsias deben ser muy profundas.

Se calcula que sólo un 25 por 100 de los tumores rinosinusales pueden ser biopsiados con resultado positivo por vías naturales.

Todo ello impone que para aclarar el diagnóstico patológico sea necesaria, en la mayoría de los casos la biopsia peroperatoria. Cuando hay sospecha clínica de tumor rinosinusal y la biopsia por vías naturales ha resultado negativa, hace falta, bajo anestesia general, obtener una biopsia de la parte profunda del tumor; muchas veces será necesaria una abertura quirúrgica del seno maxilar por vía sublabial o del etmoides por vía paralateronasal, con el paciente y familiares advertidos y con el equipo quirúrgico e instrumentos preparados para la intervención que sea necesaria, con el resultado de la biopsia peroperatoria, continuar el tratamiento quirúrgico.

En el seno maxilar siempre que haya una sospecha clínica de cáncer, las radiografías sean dudosas y el TAC nos muestra una sombra tumoral y destrucción ósea, debemos practicar una biopsia por la llamada minioperación de Caldwell-Luc.

En el etmoides si con una sospecha clínica y radiológica de tumor no hay tumoración visible en fosa nasal o si la hay la biopsia es negativa, debemos plantearnos una biopsia quirúrgica, profunda y con anestesia general, podemos practicar una biopsia por vía endonasal; se luxa el cornete medio y penetramos en el etmoides anterior por la zona de la bulla; como en toda cirugía endoscópica debemos tener mucho cuidado en la zona del etmoides superior con el nervio óptico y en toda la pared de separación con la órbita, la lámina papirácea.

Pero muchos cirujanos prefieren para la biopsia la vía externa por considerarla más segura, más directa y en la que por tener amplio campo estamos más seguros de alcanzar el centro del tumor.

En el capítulo de cirugía etmoidal describimos la técnica de abertura del etmoides, que es la adecuada en estos casos.

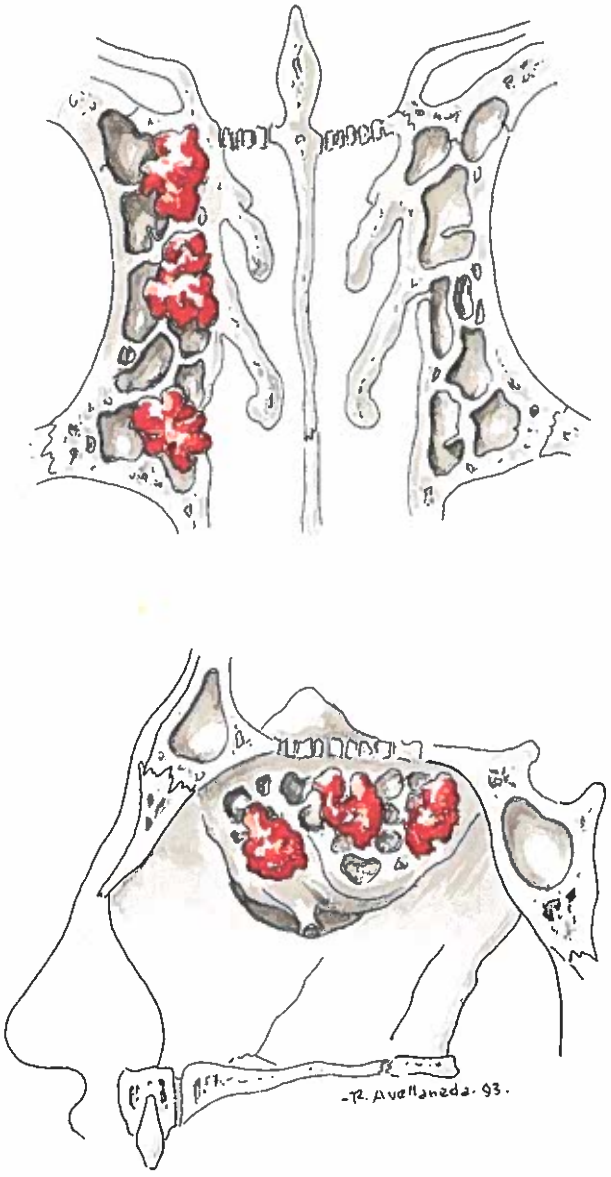

FIG. 9.—*Posibilidades de localización de un cáncer en etmoides. En corte coronal: tumores nasoetmoidales, etmoidoorbitarios y craneoetmoidales. En corte sagital el tumor se localiza en etmoides anterior, medio o posterior.*

Si la sospecha de cáncer es en el seno frontal, que es muy raro, y si esta sospecha se basa en hechos de clínica y de radiología, se debe practicar una exploración de este seno y si hace falta, biopsia. Incisión superciliar y con un trépano o fresa se practica una pequeña abertura en la pared anterior del seno frontal. Se explora el seno bajo control visual o con ópticas, se comprueba la integridad o destrucción de la pared posterior mediante palpación instrumental y se obtienen biopsias mediante cucharilla o pinza cortante de todos los tejidos sospechosos.

Biopsia del seno esfenoidal: El cáncer primitivo

es muy raro y todos los métodos de biopsia los estudiamos en el capítulo correspondiente.

Con todos estos exámenes conocemos:

1. Forma anatomopatológica. Será el resultado de la biopsia.
2. Localización primitiva.
3. Extensiones.
4. Criterios de operabilidad.

La localización primitiva es la ilustrada en la figura 1.

En los cánceres de etmoides debemos concretar más la localización. Tal como ilustramos en la figura 9 en sentido vertical, el cáncer se debe dividir en formas bajas etmoidoorbitarias y formas altas o etmoidocraneales.

Y en posición de perfil el cáncer debe ser dividido en localización anterior del etmoides anterior, localización posterior del etmoides anterior y etmoides posterior.

Extensiones

Tanto los tumores rinosinusales benignos como los malignos tienen tendencia a la extensión, que se hace a través de agujeros normales, pero sobre todo por destrucción ósea, creando nuevas vías o caminos.

Es importante conocer la acción en el hueso de la vecindad de un tumor maligno rinosinusal; el hueso puede resultar deformado, rechazado o destruido.

En el examen preoperatorio debemos conocer perfectamente el comportamiento y extensión del tumor en techo de fosas nasales y etmoides, órbita, fosa pterigopalatina, tabique nasal, rinofaringe y senos frontal y esfenoides.

Relación de un tumor etmoidal con el endocráneo

En la tabla I exponemos la propagación endocraneal en nuestra estadística. En anteriores publicaciones (8) hemos estudiado y sintetizado la actuación de un tumor en el techo del etmoides. Pueden presentarse las siguientes situaciones (fig. 10):

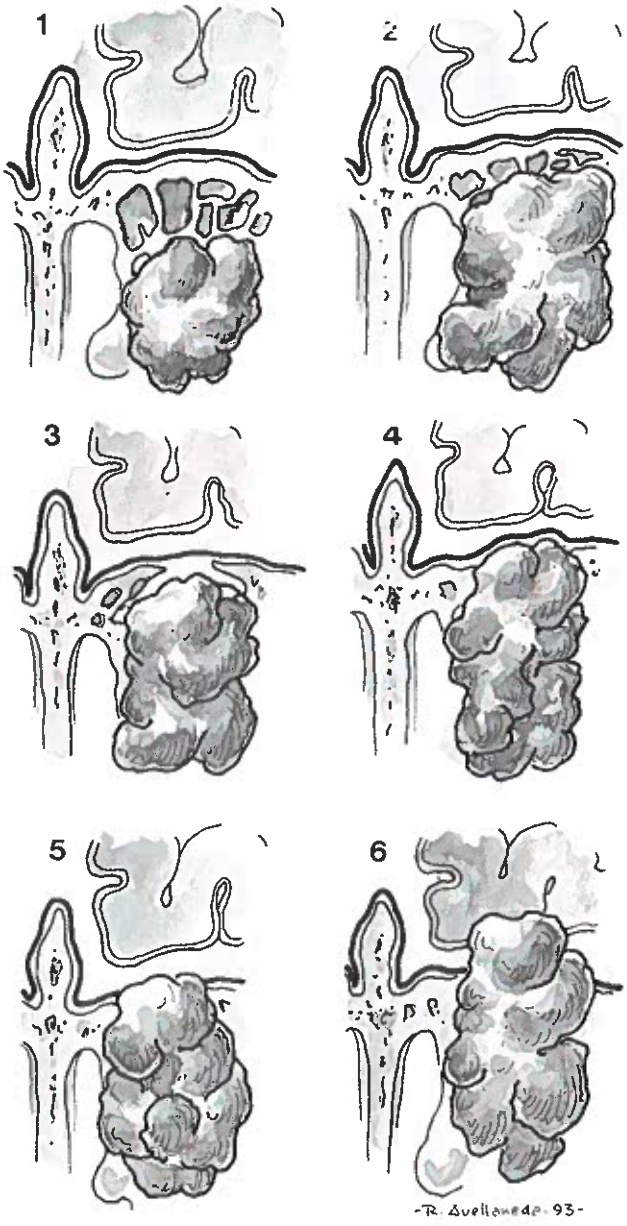

FIG. 10.—*Diferentes posibilidades del tumor etmoidal en relación al endocráneo: 1: Tumor etmoidal alejado de la lámina cribosa. 2: Tumor ya infiltrando la parte inferior de las celdas. 3: Tumor que provoca lisis ósea. 4: Tumor que asoma a endocráneo. 5: Tumor que invade duramadre. 6: Tumor que infiltra sustancia cerebral.*

TABLA I: PROPAGACION ENDOCRANEO

Localización	*Número de casos*	*Propagación a órbita*
Etmoides anterior	47	14
Maxilar	39	0
Etmoides posterior	5	2
Maxiloetmoidal	13	3

a) Tumor etmoidal lejos del techo.

b) Tumor en techo, pero que no penetra en endocráneo (fig. 11).

c) Hueso destruido, pero lo que se pone en contacto con meninges no es el tumor, sino el estroma-reacción. Esta lisis ósea se debe a que todo proceso inflamatorio y expansivo en contacto con el hueso lo adelgaza y lo hace desaparecer.

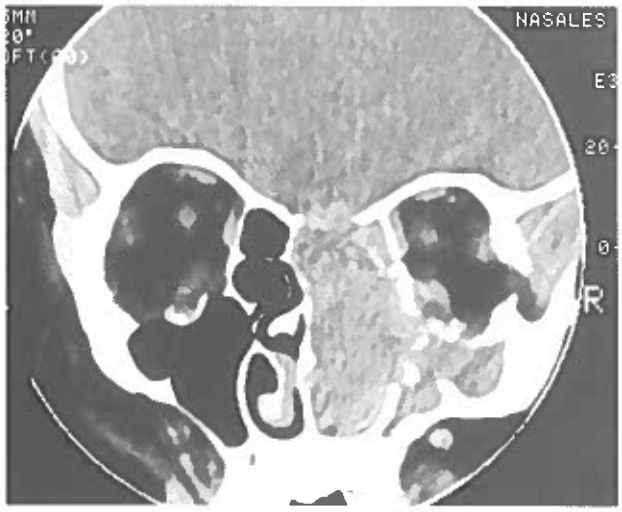

FIG. 11.—*TAC que demuestra lisis ósea, pero no aclara si el tumor penetra en endocráneo o no.*

d) Tumor que asoma en fosa craneal anterior; hay amplias destrucciones de hueso que está sustituido por mamelones neoplásicos. Esto obligará a extensas resecciones óseas para asegurarnos bordes libres de tumor (fig. 12).

e) Tumor que infiltra duramadre; hay granulaciones neoplásicas que invaden la duramadre y nos obligan a resección de la misma.

FIG. 12.—*TAC que muestra una clara invasión de duramadre.*

FIG. 13.—*RNM de un tumor con invasión cerebral.*

f) Tumor que a través de la duramadre invade sustancia encefálica (figs. 13 y 14).

Hasta hace pocos años no era posible conocer en el preoperatorio en qué fase de afectación de la pared superior estábamos; la radiografía normal nos daba muy pocos signos, las tomografías sólo signos confusos, pero ahora con el TAC y con la RNM podemos orientarnos mucho mejor; no son dos méto-

FIG. 14.—*TAC que muestra una gran invasión cerebral.*

TABLA II: PROPAGACION ORBITARIA

Localización	*Número de casos*	*Propagación a órbita*
Etmoides anterior	47	25
Maxilar	39	19
Etmoides posterior	5	4
Tabique	19	1
Maxiloetmoidales	13	10
Frontal	2	2
Esfenoides	1	1

dos que uno sea superior al otro, sino que son dos métodos complementarios.

El TAC nos muestra las destrucciones óseas de la pared superior y la RNM nos muestra la invasión intradural e intraparénquima cerebral.

La RNM es básica para conocer la extensión de un tumor de etmoides a endocráneo, pues nos permite distinguir entre tumor, duramadre y sustancia cerebral, cosa que no sucede en el TAC. Pero en cambio la RNM tiene el inconveniente de suprimir el hueso y no se ven los bordes erosionados de la lámina cribosa.

Con la RNM vemos muy bien la afectación del quiasma óptico.

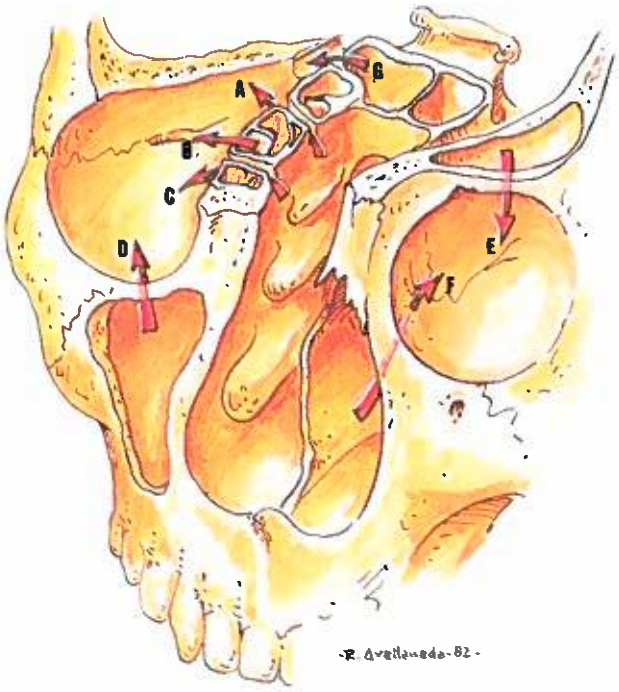

FIG. 15.—*Posibilidades de invasión de la órbita desde un tumor rinosinusal: A: Agujero etmoidal posterior y etmoides posterior. B: Etmoides anterior. C: Etmoides anterior por agujero etmoidal anterior. D: Vía directa desde seno maxilar. E: Seno frontal. F: Fosa nasal a través de etmoides. G: Seno esfenoidal.*

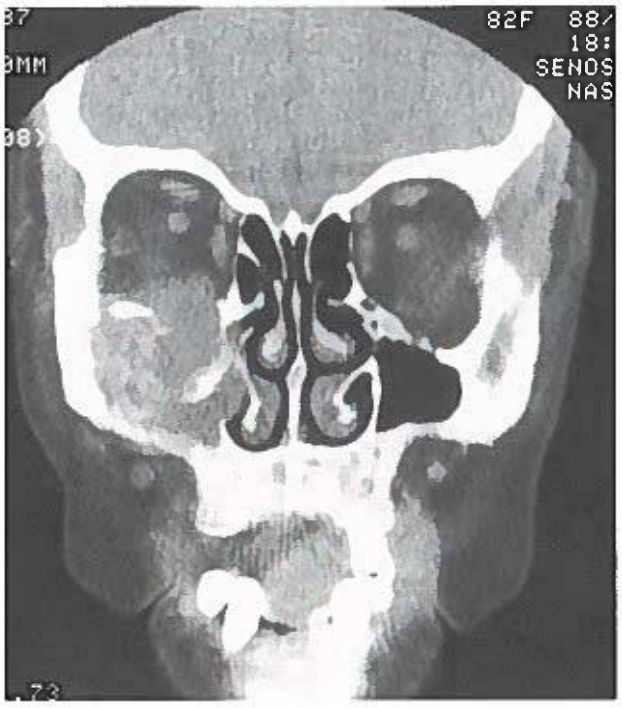

FIG. 16.—*Invasión orbitaria desde seno maxilar.*

Relación de un tumor con la órbita

En la tabla II exponemos la propagación orbitaria en nuestra estadística.

La invasión orbitaria de los tumores rinosinusales es muy frecuente. SAMII (1) dice que ocurre en un 65 por 100 de los casos.

Las extensiones intraorbitarias de los tumores rinosinusales son un problema importante en las intervenciones quirúrgicas por la gravedad que supone la exanteración orbitaria y por la dificultad quirúrgica de la zona.

BRUGERE y cols. (9) estudian 141 casos de adenocarcinoma rinosinusal y encuentran la órbita invadida en 55 casos (39 por 100), en 46 a nivel de la pared interna, 13 a nivel del suelo y en 15 el fondo de la órbita.

Todos los tumores rinosinusales pueden propagarse a órbita (fig. 15).

Cáncer de etmoides

Es el que con mayor frecuencia se propaga a órbita, pues las celdas etmoidales están directamente en relación con la pared interna de la órbita. La pared entre estas celdas etmoidales y la órbita constituye la fina lámina papirácea y algunos tumores etmoidales invaden antes la órbita sin dar sintomatología rinológica.

FIG. 17.—*Invasión orbitaria sin infiltrar la periórbita.*

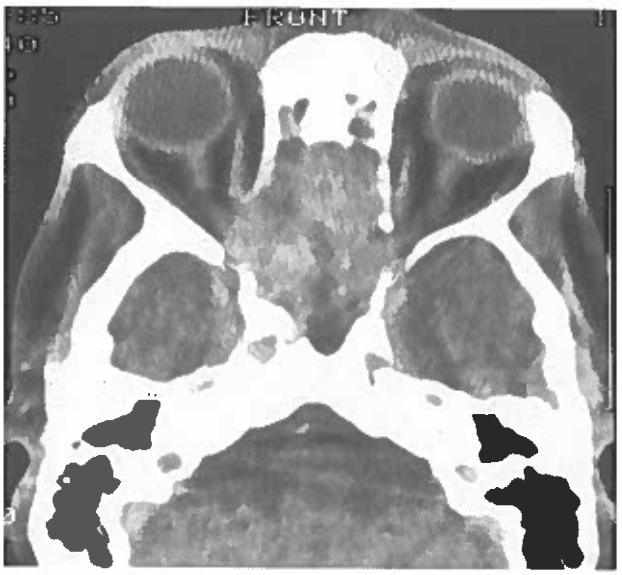

FIG. 18.—*Invasión orbitaria posterior.*

Cáncer de seno maxilar

Este tipo de tumores pueden invadir la órbita desde el techo del seno (suelo de la órbita) (fig. 16). Esta invasión es posible pero rara, es más frecuente que el cáncer de seno maxilar invada etmoides y desde aquí órbita.

Cánceres raros

Son el cáncer primitivo de seno frontal y de esfenoides; invaden directamente la órbita, el primero desde el techo y el segundo desde su polo posterior.

Actuación de un tumor maligno en la órbita

Cuando un tumor rinosinusal penetra en la órbita siempre da lugar a un exoftalmos, pues la órbita es inextensible y si hay un tumor el globo ocular debe salir hacia afuera (exoftalmos).

Nos orientarán los siguientes hechos:

Tumor en la parte anterior de la órbita (fig. 17). Acostumbran a ser tumores etmoidales anteriores, con sintomatología orbitaria precoz, que consiste en epífora, conjuntivitis, tumoración en ángulo interno del ojo, exoftalmos, pero con conservación de la agudeza visual y de la movilidad ocular. En este caso hay que abordar la órbita, pero suponemos que el tumor podrá ser separado fácilmente de la periórbita con conservación del globo ocular.

Tumor en la parte posterior de la órbita (fig. 18). Pueden ser los raros tumores de etmoides posterior, tumores de etmoides anterior muy evolucionados o tumores del seno maxilar que se han propagado a fosas pterigomaxilar y de aquí a órbita.

Como sintomatología: alteraciones de la visión, parálisis de los oculomotores y síndrome doloroso.

Este tipo de lesiones orbitarias las podemos conocer tanto por TAC como por RNM; ninguno de estos métodos es superior al otro.

Nos llama la atención la diferente manera de tratar las invasiones tumorales orbitarias por diversos cirujanos.

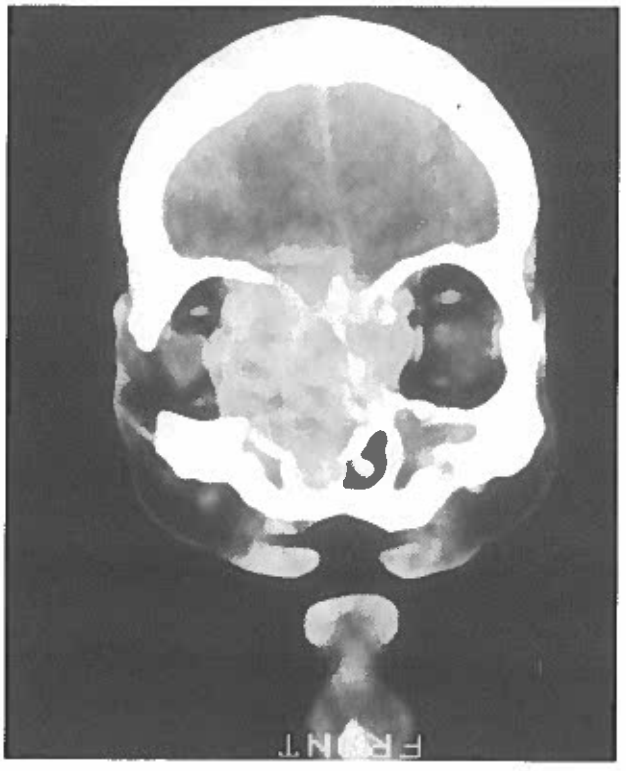

FIG. 19.—*Invasión orbitaria bilateral.*

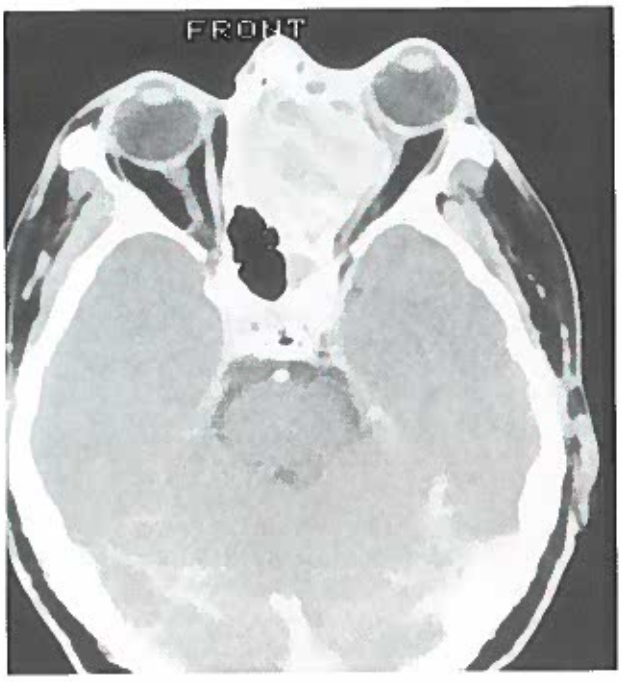

FIG. 20.—*Gran invasión orbitaria, pero que puede despegarse de periórbita.*

LORE (10) es partidario de la exanteración orbitaria en todos los tumores que penetren en esta cavidad.

LARSON (11) en 1982 dice que en la mayoría de los casos puede conservarse un ojo funcionante sin compromiso oncológico.

SISSON (12) es de la misma opinión.

En algunas ocasiones pueden presentarse invasiones bilaterales de órbita (fig. 19).

Como hemos insistido en anteriores trabajos, y de acuerdo con SEKHAR y JANECKA (13), si en un TAC vemos una ocupación orbitaria tumoral, en ningún modo indica la necesidad de exanteración orbitaria, sino que debemos conocer antes todas las posibilidades de actuación del tumor en la órbita, pues un tumor rinosinusal aún con ocupaciones importantes de órbita respetan mucho tiempo el periostio orbitario rechazándolo, pero sin invadirlo, incluso en tumores voluminosos que ocupan gran parte de la cavidad orbitaria; el periostio impide que el tumor afecte las estructuras intraorbitarias (fig. 20).

El estroma-reacción

Los tumores rinosinusales están recubiertos de una gruesa capa de tejido conjuntivo, vasos nutricios y poliposis reaccional que no es tumoral, esto nosotros lo hemos demostrado en anteriores publicaciones (8) junto con otros autores.

En la figura 21 ilustramos este estroma-reacción.

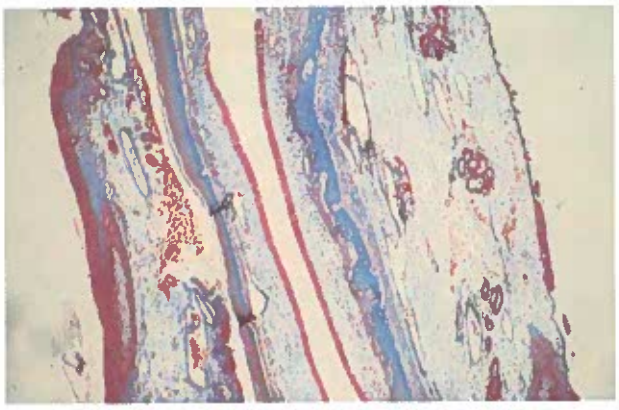

FIG. 21.—*Estudio histológico del estroma-reacción. En esta preparación hay dos membranas dobladas una contra otra como artefacto. Se ve el abundante tejido conjuntivo.*

Esta capa favorece el despegamiento de la periórbita, por lo que tumores con gran ocupación orbitaria pueden ser fácilmente despegados.

Existen las siguientes posibilidades:

1. *Tumor que sólo destruye la lámina papirácea.* Sabemos que se podrá despegar fácilmente la periórbita.
2. *Invasión importante de la órbita.* En este caso casi siempre también puede despegarse fácilmente la cápsula tumoral de la periórbita sin persistencia de restos tumorales.
3. *Invasión de la periórbita.* En este caso extirparemos un fragmento de periórbita (fig. 22); quedan músculos oculomotores al descubier-

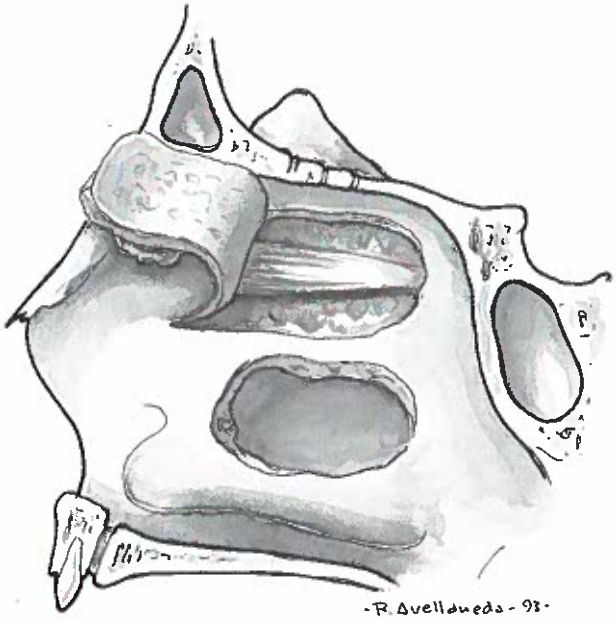

FIG. 22.—Posibilidad de extirpación de un fragmento de periórbita invadido por tumor; queda visible grasa periorbitaria y músculo oculomotor.

TABLA III: PROPAGACION FOSA PTERIGOPALATINA

Localización	*Número de casos*	*Propagación a seno cavernoso*
Etmoides anterior	47	4
Maxilar	39	22
Etmoides posterior	5	1
Maxiloetmoidal	13	3

to, lo que puede ocasionar fibrosis cicatricial de los mismos con diplopía, pero podemos conservar el globo ocular con garantías de eliminación de la neoplasia.

4. *Invasión de la grasa periorbitaria.* En este caso el tumor ha penetrado en un espacio difuso y no podemos extirparlo con garantías a no ser que practiquemos una exanteración orbitaria, pero muchas veces para conocer si el tumor sólo invade periostio o bien penetra ya en la fosa orbitaria, será necesario practicar una exploración quirúrgica, pues ningún examen de imaginería nos lo puede aclarar.
5. *Invasión de polo posterior de la órbita.* Es una situación de gran gravedad, pues es una zona difusa que impone siempre la exanteración de la órbita. El tumor puede llegar a esta parte posterior desde etmoides posterior, desde esfenoides, desde fosa pterigopalatina o desde seno maxilar. Algunos autores consideran que esta situación hace inoperables los tumores.

Invasión orbitaria desde tumores seno maxilar

Penetra por el suelo de la órbita. Generalmente

FIG. 23.—*Invasión de fosa pterigopalatina e infratemporal.*

FIG. 24.—*Invasión de fosa pterigopalatina y a través de apófisis pterigoides de la pared lateral de la rinofaringe.*

queda un pequeño reborde óseo íntegro con el agujero infraorbitario. Como sintomatología, un exoftalmos con el ojo hacia afuera y además hacia arriba.

Cáncer que penetra en la órbita por su pared externa

Esto sucede en los cánceres de seno maxilar que se extienden a fosa cigomática y de aquí a órbita; también puede estar producida esta invasión por un tumor de parótida. Muchas veces, al mismo tiempo que se destruye esta pared externa, el tumor desde el fondo de la órbita llega directamente a fosa cerebral media.

Invasión de la fosa pterigopalatina

En la tabla III exponemos esta invasión en nuestra estadística.

En primer lugar existe una confusión terminológica, pues desde BICHAT y CRUVEILHIER se le ha llamado fosa pterigomaxilar, pero aunque los clínicos y cirujanos siguen usando esta terminología, los anatómicos no la admiten.

Actualmente se considera que todas estas cavidades forman parte de la fosa infratemporal que tiene tres regiones: zona retro-maxilo-cigomática, zona de los músculos pterigoideos y fosa pterigopalatina, que es la que nos interesa aquí. Se trata de un pequeño espacio que está por detrás de la pared posterior del seno maxilar.

La invasión de esta fosa la debemos conocer muy bien en el momento de plantearnos una terapéuti-

FIG. 25.—*Cáncer de seno maxilar con invasión de tegumentos blandos y adenopatía cervical.*

ca, pues tiene unas implicaciones pronósticas y de planteamiento quirúrgico muy importantes.

La invasión de la fosa pterigopalatina se observa tanto por TAC como RNM (figs. 23 y 24).

JING y cols. (14) han estudiado mediante estos métodos de imaginería la invasión de esta fosa.

Afectación de los senos frontal y esfenoides

Para plantearnos una intervención quirúrgica es necesario conocer el estado de los senos frontal y esfenoidal. Podemos encontrarnos con las siguientes situaciones:

1. Cáncer primitivo de frontal o esfenoides. Se trata de una situación muy rara.
2. Cáncer de etmoides que penetra en senos frontal o esfenoidal. Casi siempre penetra una digitación en estos senos, pero sin adherir a la mucosa de las paredes, pueden ser «vaciados» de la tumoración con gran facilidad. Sólo en muy raras ocasiones el tumor se adhiere a las paredes del seno y esto agrava mucho el pronóstico.
3. Hay una ocupación de estos senos, pero esta situación se debe a una supuración causada por la obstrucción de los óstiums. En las exploraciones radiológicas, tomográficas y hasta en el TAC no podemos distinguir la sombra tumoral de la de la supuración y será necesario practicar una RNM que nos demuestre la diferente densidad entre tumor y supuración.

FIG. 26.—*Exteriorización de un cáncer de seno maxilar.*

Exteriorización e invasión de la piel

Pueden exteriorizarse los cánceres de etmoides y de seno maxilar. Tanto uno como el otro siguen diversas fases:

1. Destrucción de la pared ósea anterior, que en etmoides será la lámina papirácea y unguis y en seno maxilar será su cara anterior. Esta situación es visible en los exámenes radiológicos, especialmente TAC.
2. Tumor prominente en tejidos blandos, que serán el ángulo interno del ojo en etmoides y la fosa canina en seno maxilar.
3. Invasión de la piel en ambas localizaciones, que en seno maxilar será una de las principales causas de adenopatías y que obligará a la resección de la misma y siguiente reconstrucción plástica (fig. 25).
4. Exteriorización del tumor en la piel (fig. 26).

TABLA IV: PROPAGACION SENO CAVERNOSO

Localización	*Número de casos*	*Propagación a órbita*
Etmoides anterior	47	2
Maxilar	39	2
Etmoides posterior	5	1
Maxiloetmoidal	13	2

Invasión de la rinofaringe

Si un tumor etmoidal, desde etmoides posterior, invade la pared lateral de la rinofaringe se considera inoperable, esto es debido a que por existir una serie de espacios no limitados, con amarres y amplias relaciones con la base del cráneo, hasta el momento actual no podemos asegurar una extirpación eficaz (figs. 14 y 27).

FIG. 27.—*Invasión de pared lateral de rinofaringe con destrucción de apófisis pterigoides como propagación de un cáncer de seno maxilar.*

Invasión del seno cavernoso

En la tabla IV exponemos esta invasión en nuestra estadística.

El síndrome clínico de la afectación del seno cavernoso lo estudiaremos en el capítulo correspondiente, aquí nos interesan las vías de invasión desde el cáncer rinosinusal y las posibilidades de tratamiento.

La exploración fundamental es la RNM que nos permite ver la invasión tumoral, el desplazamiento de la carótida interna y la disminución del flujo sanguíneo en la misma.

En el cáncer rinosinusal el seno cavernoso se puede invadir desde etmoides a fondo de órbita y de aquí a seno cavernoso y en el cáncer de seno maxilar, invasión de la pared posterior, invasión de fosa pterigopalatina y de aquí a seno cavernoso.

Si un cáncer de senos paranasales ha invadido el seno cavernoso, debe considerarse como inoperable.

Adenopatías cervicales

Clásicamente se admite que los tumores rinosinusales, aunque afecten la base del cráneo, no producen adenopatías cervicales. Esto es importante en el momento de plantearnos la terapéutica, porque no se debe hacer tratamiento preventivo sobre las áreas ganglionares, ni quirúrgico ni radioterápico.

Si existen adenopatías cervicales el pronóstico es muy malo. STELL (15) dice que estos pacientes deben considerarse como inoperables. WEYMULLER y cols. (16) entre seis pacientes con adenopatías cervicales no tienen ninguna supervivencia y SCHECHTER y OGURA (17) en siete pacientes con adenopatías cervicales, tampoco.

JACKSON y cols. (18) revisan una serie de 115 pacientes con cáncer de senos paranasales; encuentran nueve casos de adenopatías en pacientes con cáncer de seno maxilar y ninguno en cánceres de otras localizaciones.

Parece ser, pues, que el cáncer rinosinusal con más adenopatías cervicales es el de seno maxilar.

Dicen PIGNAT y cols. (19) que en el cáncer de seno maxilar se presentan adenopatías (20 por 100) cuando el tumor afecta la cavidad bucal (cinco casos entre ocho). Pero también parece ser que son muy frecuentes las adenopatías en el cáncer de seno maxilar cuando ha destruido la pared anterior e invadido los tejidos blandos.

CRITERIOS DE INOPERABILIDAD

Se consideran tumores inoperables los que provocan:

— Invasión del lóbulo frontal.
— Invasión de la fosa craneal media.
— Destrucción de apófisis pterigoides.
— Invasión del seno cavernoso.
— Invasión del fondo de la órbita.
— Invasión de la pared lateral de la rinofaringe.

CIRUGIA PALIATIVA

La cirugía paliativa, es decir, tratamiento quirúrgico que no es radical y curativo, sino sólo par-

cial, puede estar indicado en los siguientes casos:

Cáncer de seno maxilar. Consistirá en extirpar lo máximo posible de masa tumoral y practicar una amplia abertura a fosa nasal; con ello cede la infección, la fetidez, la tumefacción externa y el dolor.

Cáncer de etmoides. Abertura externa del tumor y extirpar la mayor parte de masas tumorales, aunque persiste tumor en duramadre o en fondo de órbita. Cede el exoftalmos, el edema palpebral y los dolores.

CIRUGIA INTERDISCIPLINARIA, SOBRE TODO CON NEUROCIRUGIA

La base de esta cirugía debe ser:

— Extirpación en bloque del tumor, con márgenes libres de infiltración.

— Reconstrucción inmediata.

— Sin secuelas.

— Sin complicaciones postoperatorias.

Para ello es muy importante hacer una cirugía en un solo tiempo, pero con varios equipos. En la mayoría de casos los equipos serán otorrinolaringología y neurocirugía, aunque pueden también participar cirugía maxilofacial, cirugía reconstructiva o cirugía vascular. En cada tipo de operación predominarán más uno u otro equipo.

En algunas ocasiones será un solo equipo, pero ya no en cada tipo de operación, sino en cada caso particular hay que discutir la participación de uno u otro equipo y la proporción en que intervienen cada uno de ellos.

BIBLIOGRAFIA

1. SAMII, M., y DRAF, W.: *Surgery of the skull base. An interdisciplinary approach.* Springer-Verlag Ed., 1989.
2. WEBER, A. L., y STATON, A. C.: «Malignant tumors of the paranasal sinuses: Radiologic, clinical and histopathologic evaluation of 200 cases». *Head and Neck Surg.*, 6: 761-776, 1984.
3. SNYDERMAN, C. H.; SEKHAR, L. N.; SEN, C. N., y JANECKA, I. P.: «Malignant skull base tumors». En: Rosenblum, M. L. (ed.). *Neurosurgery Clinics of North America.* Saunders. Philadelphia, 243-254, 1990.
4. KONDO, M.; HORIUCHI, M.; SHIGA, H., y cols.: «CT of malignant tumors of the nasal cavity and paranasal sinuses». *Cancer,* 50: 226-231, 1982.

— KONDO, M.; OGAWA, K., e INUYAMA, Y.: «Prognostic factors influencing relapse of squamous cell carcinoma of the maxilary sinus». *Cancer,* 55: 190-196, 1985.

5. MARSOT-DUPUCH, K.; MEYER, B.; CHABOLLE, F., y MICHEL, G.: «Interet et limites de l'IRM dans le bilan des tumeurs du massif facial». *Actualités de Carcinologie Cervico-Faciale.* Masson Ed., 1991.
6. BOURJAT, P., y VEILLON, F.: *Le massif facial normal tomodensitometrie et IRM.* Masson Ed., 1990.
7. MANCUSO, A., y HANAFEE, W.: *Computed tomography and magnetic resonance imaging of the head and neck.* Williams and Wilkins Ed., 1985.
8. TRASERRA, J.: *Tumores etmoidofrontales.* En la ponencia «Patología de la base del cráneo». IV Congreso de la Sociedad Española de Otoneurooftalmología. Pamplona, 1990.
9. BRUGERE, J., y cols.: «Bilan des adenocarcinomes des cavites naso-sinusiennes». En *Les tumeurs du massif facial superieur. Actualités de carcinologie cervico-faciale.* Masson Ed., 55-59, 1991.
10. LORE, J. M.: *Atlas of head and neck surgery.* W. B. Saunders Co., 1973.
11. LARSSON, L. G., y MARTENSSON, G.: «Maxillary antral cancer». *The Journal of the American Medical Association,* 219: 342-345, 1972.
12. SISSON, G. A., y BECKER, S. P.: «Cancer of the nasal cavity and paranasal sinuses». En: Suen, J. Y., y Mayers, E. N. (eds.). *Cancer of the head and neck.* Churchill Livingstone. New York, 1981.

— SISSON, G. A.; TORIUM, D. M., y ATIYAH, R. A.: «Paranasal sinus malignancy: A comprensive update». *Laryngoscope,* 99 (2): 143-150, 1989.

13. SEKHAR, L. N.; JANECKA, I. P., y JONES, N. F.: «Subtemporal-infratemporal and nasal subfrontal approach to extensive cranial base tumors». *Acta Neurochir. (Wien),* 92: 83-92, 1988.
14. JING, B. S.; GOEPFERT, H., y CLOSE, L. G.: «Computed tomography of paranasal sinus neoplasmas». *Laryngoscope,* 88, 1978.
15. STELL, P. M.: «The management of carcinoma of cervical lymph nodes in head and neck cancer». *Proc. R. Soc. Med.,* 68 (2): 83, 1975.
16. WEYMULLER, E. A., y cols.: «A comparison of treatment modalities in carcinoma of the maxillary antrum». *Arch. Otolaryngol.,* 106: 625, 1980.
17. SCHECHTER, G. L., y OGURA, J. H.: «Maxillary sinus and malignancy». *Laryngoscope,* 82: 796, 1972.
18. JACKSON, R. T.; FITZ-HUG, G. S., y CONSTABLE, W. C.: «Malignant neoplasms of the nasal sinuses». *Laringoscope,* 87: 726, 1977.

— JACKSON, R. T.; MUNRO, I. R., y HIDE, T. A. M.: «Treatment of tumours involving the anterior cranial fossa». *Head Neck Surg.,* 6: 901-913, 1984.

19. PIGMAT, J. C.; HAGUENAUER, J. P.; RAMADE, A., y cols.: «Les épitheliomas du maxilaire superieur». *Journal Français d'Oto-rhino-laryngologie,* 37: 8, 1988.

Cáncer de seno frontal

J. L. BLANCH ALEJANDRO

ANATOMIA DEL SENO FRONTAL

Mencionaremos sólo unos conceptos de la pared posterior e inferior, ya que son las que juegan un papel más importante en el desarrollo y progresión del tumor.

Pared posterior

Se denomina también cerebral y consta de dos segmentos endocranianos:

— Segmento anterosuperior o vertical.

— Segmento posteroinferior u horizontal.

Los segmentos verticales de los dos senos frontales se unen en la línea media formando la cresta frontal interna donde se inserta la hoz del cerebro.

Los segmentos horizontales de los dos senos frontales están separados en la línea media por la escotadura etmoidal del frontal. En esta escotadura se sitúan las dos láminas cribosas del etmoides separadas por la apófisis crista galli y situadas en un plano subyacente al suelo del seno frontal.

Esta pared posterior es una lámina de hueso compacto muy delgada y frágil, 1 a 2 mm. de espesor. Muchas veces es dehiscente y atravesada por numerosos vasos que permiten anastomosis entre la vascularización intrasinusal y los plexos venosos extradurales.

La relación más importante es con la duramadre, la cual se separa fácilmente de dicha cara posterior excepto en la línea media, donde forma la ya citada hoz cerebral.

Por detrás, el lóbulo frontal con la parte anterior de las dos primeras circonvoluciones.

Pared inferior o suelo

Segmentos:

— Externo u orbitario.

— Interno o nasal.

El segmento externo es la vía de propagación infecciosa y tumoral hacia la órbita.

Constituye la parte anterointerna de la cavidad orbitaria; es muy delgada y está atravesada por finos vasos.

Su relación es con el contenido orbitario:

— Periostio (muy resistente).

— La polea de reflexión del músculo gran oblicuo.

— El cono músculo-aponeurótico.

— La cápsula de Tenon.

— El cojinete adiposo.

— Elementos vasculonerviosos.

El segmento interno o etmoidonasal limita por fuera con el segmento orbitario, por delante con la raíz nasal, por dentro con la pared intersinusal y por detrás con la escotadura etmoidal del frontal.

En dicha pared inferior se encuentra el orificio superior del canal nasofrontal que desemboca en el meato medio. Este canal mantiene una estrecha relación con las celdas etmoidales y con la prolongación de las mismas en el suelo del seno, lo que constituye las denominadas bullas y que incluso rechazan hacia atrás su embocadura.

El canal nasofrontal asegura el drenaje y la ventilación del seno comunicando éste con la fosa nasal, es lo que Mouret denomina la porción intraetmoidal del seno frontal. Mide 15-20 mm. y 2-4 de diámetro; su trayecto puede ser modificado según le compriman o no las celdas etmoidales que atraviesa.

EL CANCER DE SENO FRONTAL

Etiopatogenia

Ya en 1968 ACHESON y cols. (1) demostraron la asociación entre adenocarcinoma rinosinusal y trabajo con la madera. BARTON en 1977 (2) encontró relación de dichos tumores con los trabajadores de níquel.

Así como atribuimos la inhalación de sustancias cancerígenas como un factor favorecedor en el desarrollo de cánceres nasales y etmoidales, esta teoría no es aplicable al seno frontal donde no llega el

aire inspiratorio con dichas sustancias, pues antes son retenidas en la mucosa de las fosas nasales o en el laberinto etmoidal.

Es tal vez por dicha falta de aireación o ventilación que los tumores sean tan raros en el seno frontal.

En la literatura se cita un caso de un paciente afecto de cáncer de seno frontal, carcinoma escamoso, con antecedente de instilación intrasinusal de thorotrast (3), sustancia de contraste, hacía treinta años. En radioautografía de cortes tumorales se apreció restos lineales de la desintegración del torio, sustancia radiactiva del thorotrast. Diversos autores (4, 5) han constatado dicho antecedente en pacientes afectos de cáncer de seno maxilar, lo que refuerza esta posibilidad.

Otra causa discutible es la que refieren MANIGLIA y cols. (6). Encuentran en 38 casos de colesteatoma de seno frontal cuatro pacientes (15,2 por 100) que han desarrollado un carcinoma escamoso a dicho nivel. OSBORN y cols. (7) también citan un caso y sugieren que el colesteatoma epidermoide puede ser origen de una degeneración carcinomatosa, al igual que sucede en algunos casos en el oído medio.

BROWNSON y cols. (8) encuentran en una recopilación de la literatura mundial 33 pacientes afectos de neoplasia de seno frontal; cinco (16,5 por 100) con antecedente de traumatismo frontal. Esta situación sí es frecuente en el caso de los mucoceles frontales.

Anatomía patológica

Hemos citado como más frecuentes los carcinomas escamosos y los adenocarcinomas, pero también se han descrito carcinomas verrucosos (NEWMAN, 1983) y cilindromas (9), lo que indica la amplia variedad de posibilidades que nos podemos encontrar.

Clínica

En una primera fase el paciente refiere una sensación de pesadez en región frontal que puede derivar a franca cefalea. Estos síntomas acostumbran a prolongarse durante mucho tiempo y a pesar de acudir al médico no se detecta la causa.

El diagnóstico, pues, acostumbra a ser tardío.

En una segunda fase aparecen síntomas ORL más manifiestos; dado el retardo en el diagnóstico, muchas veces es el síndrome deformante el primero en manifestarse. BROWNSON y OGURA (8) en el estudio, tal vez más importante realizado hasta la fecha sobre 33 pacientes, encuentran en el 76 por 100 de los casos este síntoma como el primero.

Le sigue en importancia el dolor, ya referido en la primera fase, en un 70 por 100. Como síntomas acompañantes existe el exoftalmos, la rinorrea sanguinolenta o mucopurulenta y en escasa proporción los síntomas neurológicos, los cuales suelen aparecer en fases avanzadas.

Exploración

Se basa en la inspección y en la palpación de la tumoración frontal, ésta puede mostrar una consistencia firme en la mayoría de las ocasiones con tendencia a la infiltración cutánea, ello se debe a la progresión a través de la pared inferior del seno frontal generalmente a nivel del segmento externo u orbitario, lo que conlleva la asociación a un exoftalmos hacia abajo por ocupación de la cavidad orbitaria. Hay que tener en cuenta que el globo ocular presenta una gran resistencia a su invasión. Otras veces la palpación es altamente dolorosa en dicho nivel debido a que existe una sinusitis asociada por simple sobreinfección tumoral o por cierre del conducto naso frontal, lo que provoca un intensísimo dolor.

Se debe realizar un estudio radiográfico completo; la simple radiografía de senos nos mostrará un velamiento difuso, así como una imagen nebulosa de contornos imprecisos. Es el TAC o la RMN la que nos definirá las características de la lesión, a pesar de que la valoración de la integridad de la pared posterior a veces es dudosa.

Diagnóstico

Es por medio de una biopsia que llegamos al diagnóstico anatomopatológico, unas veces a través de la misma tumoración frontal y otras por vía quirúrgica mediante trepanación de dicha pared anterior; aquí los hallazgos quirúrgicos nos permitirán descubrir que la pared posterior se encuentra destruida (fig. 1) en un porcentaje mucho mayor que el supuesto, esto se debe a su mínimo espesor. En el mismo trabajo citado (8) los autores destacan la diferencia entre los hallazgos radiológicos y los quirúrgicos, así las radiografías mostraban sólo un 17 por 100 de afectación de pared posterior, mientras que realmente se encontraba afecto en un 74 por 100 de los casos.

Lo que sucedía es que era el periostio interno el que ofrecía mayor resistencia a la progresión tumoral y seguidamente la duramadre como eficaz barrera antes de afectar el lóbulo frontal.

También la pared interna, ya por su finura, ya por la presencia de dehiscencias, no ofrece resistencia a la progresión del tumor, por lo que no es raro que el otro seno frontal se encuentre invadido.

FIG. 1.—*Destrucción de la pared posterior del seno frontal.*

En los tumores primitivos de seno frontal es raro encontrar una progresión hacia el etmoides, sólo cuando por destrucción de la porción interna del suelo invade celdas etmoidales anteriores en concreto las de la bulla, se puede apreciar dicha invasión.

Diagnóstico diferencial

Sinusitis aguda. Es uno de los síntomas de acompañamiento más habitual. Por lo que decíamos con anterioridad, la imagen radiológica no nos diferencia claramente se trate de una u otra entidad, es por ello que muchos pacientes han sido tratados como si tuvieran sinusitis sin obtener mejoría alguna (10).

Osteoma. Aquí la imagen es muy clara, por lo que no consideramos tenga que ocasionar problema de diagnóstico alguno, sólo cuando obstruye el conducto nasofrontal y asocia una sobreinfección local. Por lo demás son de crecimiento extremadamente lento.

Mucocele. De origen, según algunos autores, común (antecedente de traumatismo), son dos entidades que se asocian con frecuencia, siendo sólo el cáncer de seno frontal el responsable de la aparición de un mucocele (5, 11). La imagen radiológica muchas veces es confusa y es la cirugía la única vía resolutiva.

La sobreinfección provoca el piocele (11, 12) y la evolución de dicho cuadro es altamente dolorosa, al igual que el tumor, provoca exoftalmos y abombamiento frontal.

Displasia fibrosa. El crecimiento desordenado del hueso a nivel frontal y con probable antecedente de traumatismo local, provoca una deformidad ósea en la zona supraciliar que podría sugerir una patología de origen sinusal; la palpación con características de extrema dureza, así como el estudio radiológico, confirman el diagnóstico.

Osteomielitis frontal. Secundaria a un proceso infeccioso, provoca pérdida de la consistencia ósea y destrucción de dichas paredes, por lo que las imágenes obtenidas sugieren un proceso invasivo.

Sarcomas osteogénicos. Originados en el propio hueso pueden con facilidad invadir el seno frontal (13).

Metástasis en seno frontal. De un tumor situado a distancia con la misma extirpe anatomopatológica.

Tratamiento

Se basa en la cirugía, esto no quiere decir que la radioterapia deba ser olvidada, ya que tras dicho tratamiento quirúrgico creemos indispensable un tratamiento complementario con radioterapia externa. El abordaje al seno frontal lo obtenemos mediante una craniotomía de su pared anterior, dependerá del tamño del tumor y de la estrategia que hemos decidido utilizar para su abordaje, esto nos obligará a utilizar una incisión coronal o bien una supraciliar o subciliar. No comentamos aquí las incisiones paranasales, ya que son tratadas con los tumores etmoidales y frontoetmoidales.

Una vez realizado el despegamiento del colgajo cutáneo muscular practicamos el despegamiento del pericondrio o pericráneo y la abertura de la pared anterior del seno frontal mediante trepanación de la misma o craniectomía por medio de la unión de varios orificios con la sierra de Gigli practicados en su superficie, lo que permitirá la reposición de dicha pared tras la intervención.

Dependerá del tamaño del tumor la abertura a realizar, en algunas ocasiones se debe trepanar el suelo del seno, lo que nos permite acceder fácilmente al conducto nasofrontal, así como realizar una cómoda extirpación en caso de invasión orbitaria.

El problema principal radica en la destrucción de la pared posterior e invasión de la duramadre, así como la progresión hacia la base del cráneo, lo que implicará la sección del reborde orbitario para poder acceder a su extirpación.

El defecto de la duramadre en la parte anterior de la base del cráneo es difícil de reparar, ya que en esta zona la dura se adhiere intensamente al hueso, lo que dificulta su despegamiento. La reparación obtiene sus mejores resultados con la utilización de injerto de dura de cadáver liofilizada (liodura), este material se puede disponer en varias medidas y antes de su aplicación se debe reblandecer en una solución de suero fisiológico. La dura es suturada mediante sutura directa y aplicación de

FIG. 2.—*Exoftalmos hacia abajo correspondiente al caso 2.*

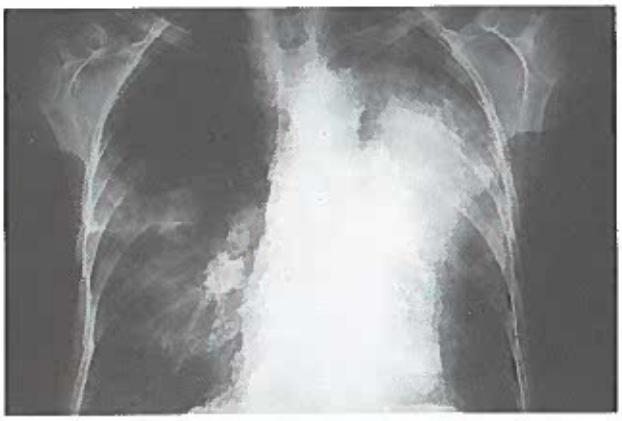

FIG. 4.—*Imagen de afectación pulmonar por adenocarcinoma en paciente del caso 2.*

fibrina adhesiva, ya que no se aconseja la utilización de material acrílico por las reacciones inflamatorias que ocasiona, así como por su resistencia a la absorción (SAMII, 1989) (14).

PRESENTACION DE CASOS

Caso 1

Z. R. F. Paciente varón de sesenta y cinco años visitado en fecha 14 de julio de 1977. Refiere como antecedentes el haber sido diagnosticado de sinusitis maxilar I en 1975 y tratado con radioterapia, siendo imposible averiguar la dosis total administrada. El paciente no mejora, persisten las cefaleas frontales y rinorrea, por lo que en febrero de 1976 es intervenido de vaciado maxiloetmoidal I por vía gingival sin resultado alguno, ya que aumentan sus síntomas añadiendo epifora y dolor en el ángulo interno del ojo. Acude a nuestra consulta, donde se le practica examen radiográfico y tomográfico, apreciándose un velado de seno frontal I con límites del mismo muy imprecisos; se interviene el 7 de julio de 1977 practicando una vía paralateronasal y apreciando unas granulaciones que destruyen la pared anterior del seno. La eliminación de las mismas nos muestran una destrucción de la pared posterior con invasión de la duramadre que se encuentra totalmente expuesta, asimismo la pared intersinusal está destruida y el tumor invade el otro seno. Por contra, el etmoides se encuentra libre de tumor. El estudio anatomopatológico es de «invasión por carcinoma pavimentoso queratinizante».

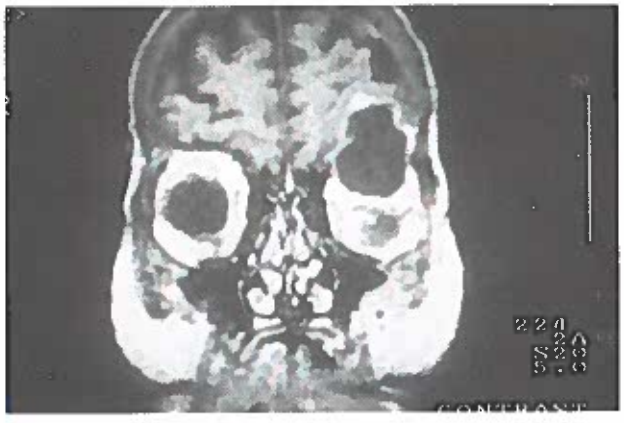

FIG. 3.—*Imagen de RMN del caso 2 con tumoración de aspecto quístico invadiendo la cavidad orbitaria.*

A pesar de la extirpación realizada, y tras tratamiento con cobaltoterapia (60 gy), el paciente falleció dos años después por progresión tumoral.

Caso 2

M. S. A. Mujer de ochenta y dos años con antecedente de adenocarcinoma pulmonar (1989) no tratado por rechazo de la paciente. En abril de 1992 inicia tumefacción ocular izquierda con exoftalmos hacia afuera y abajo, acompañado de pérdida de visión en dicho ojo (fig. 2).

Mediante estudio con RMN se aprecia un tumor de seno frontal que destruye la pared posterior y la inferior con invasión de la cavidad orbitaria (fig. 3). La ecografía informó de masa quística compatible con mucocele. En mayo, bajo anestesia general, se practica exploración quirúrgica para obtención de biopsia sin intención de exéresis alguna, ya que la paciente se opuso a ello y la neoplasia pulmonar estaba muy evolucionada; el resultado fue de «adenocarcinoma mucosecretor bien diferenciado, osteodestructivo» (fig. 4).

Consideraciones

Se puede desarrollar al igual que en los otros senos pero en una proporción netamente inferior. En

nuestro Servicio del Hospital Clinic de Barcelona tenemos una casuística de 120 casos de neoplasias de senos paranasales y sólo dos son primitivas de seno frontal (2,4 por 100). Evidentemente no incluimos aquí los tumores originados en etmoides anterior y que por progresión del mismo invaden el seno frontal. Diversos autores (15, 16, 17, 18 19) citan uno o dos casos como máximo en grandes series de pacientes neoplásicos de cabeza y cuello, lo que confirma la extremada infrecuencia de dicha localización.

Nuestra aportación nos permite aconsejar que se piense en esta localización, que no se considere inexistente, y que ante un paciente que refiere cefaleas de larga evolución se busque descartar esta causa.

BIBLIOGRAFIA

1. ACHESON, E. D.; COWELL, R. H.; HADFIELD, E. H., y MacBETH, R. G.: «Nasal cancer in woodworkers in the fourniture industry». *British Medical Journal,* 2: 587-596, 1968.
2. BARTON, R. T.: «Nickel carcinogenesis of the respiratory tract». *Journal of Otolaryngology,* 6: 412-422, 1977.
3. CANTOR, J. O.; ADELGLASS, J.; CERRETA, J. M.; KANCHERLA, P. L., y SAMARA, M.: «Collision tumor of the frontal sinus: Evidence of prior intrasinus instillation of thorotrast». *Laringoscope,* 91: 798-803, 1981.
4. KLIGERMAN, M.; LATTES, R., y RANKOW, R.: «Carcinoma of the maxilary sinus following thorotrast instillation». *Cancer,* 13: 973-976, 1960.
5. RANKOW, R.; CONLEY, J., y FODOR, P.: «Carcinoma of the maxilary sinus following thorotrast instillation». *Journal of Maxillofacial Surgery,* 2: 119-126, 1964.
6. MANIGLIA, A. J., y VILLA, L.: «Epidermoid carcinoma of the frontal sinus secondary to cholesteatoma». *Trans. Am. Acad. Ophthalmol. Otolaryngol.,* 84: 112-115, 1977.
7. OSBORN, D. A., y WALLACE, M.: «Carcinoma of the frontal sinus associated with epidermoid carcinoma». *Journal of Laryngology and Otology,* 81: 1021-1032, 1967.
8. BROWNSON, R. J., y OGURA, J. H.: «Primary carcinoma of the frontal sinus». *Laringoscope,* 81: 71-89, 1971.
9. TERRACOL, J.: «Les cylindromes du sinus frontal». *Annal. D'otolaryngologie,* 74: 1-2, 1957.
10. REDDY, K. T.; GILHOOLY, M.; WALACE, M., y ALI, M. H.: «Frontal sinus carcinoma presenting as acute sinusitis». *The Journal of Laryngology and Otology,* 105: 121-122, 1991.
11. ROBINSON, J. M.: «Frontal sinus cancer manifested as a frontal mucocele». *Archives of Otolaryngology,* 101: 718-721, 1975.
12. CHKANNIKOV, A. N.; DERIUQINA, O. V., y SILAEVA, V. V.: «A rare case of the combination of malignant tumor of the frontal sinus with a pyocele». *Vestn. Otorinolaringol.,* 6: 53, 1988.
13. GUPTA, D., y VISHWAKARNA, S. K.: «Osteogenic sarcoma of the frontal sinus». *Ann. Otol. Rhinol. Laryngol.,* 99: 489-490, 1990.
14. SAMII, M., y DRAF, W.: *Surgery of the skull base.* Springer-Verlag. Germany, 1989.
15. FREW, I. J.: «Frontal sinus carcinoma». *Journal of Laryngology and Otology,* 83: 383-396, 1969.
16. KAPUR, Y. P. R., y FAIRMAN, LL. D.: «A case of carcinoma of the frontal sinus». *Journal of Laryngology and Otology,* 72: 995-1000, 1958.
17. LEROUX-ROBERT, J., y DUFOURMENTEL, P. H.: «Cancer primitif du sinus frontal». *Societé de Laryngologie des Hopitaux de Paris,* 1956.
18. LOISEAU, G., y MARCHAND, J.: «Cancer du sinus frontal». *Société de Laryngologie des Hopitaux de Paris,* 1961.
19. TERRACOL, J., y CAMPS, F.: «Le cancer du sinus frontal». *Annal. d'Otolaryngologie,* 6: 396-406, 1956.

Tumores olfativos

J. DOMENECH y J. TRASERRA

El estesioneuroblastoma es un tumor infrecuente que asienta en el área olfatoria. Se ha denominado en la literatura de muy diversas formas, como estesioneuroepitelioma olfatorio, estesioneurocitoma olfatorio, estesioneuroblastoma olfatorio, estesioneuroma olfatorio, neuroblastoma intranasal primario o tumor de la placoda olfatoria. Puede definirse como una neoplasia maligna, agresiva y poco usual, originada en la cresta neural y capaz de comportamiento agresivo y de metastatizar (1).

La primera descripción se realizó en Francia en 1924 (2) y todas las publicaciones restantes hasta 1951 aparecieron en la literatura europea. Hasta el momento se han publicado unos 450 casos, en la mayor parte casos aislados o pequeñas series que dificultan la determinación de las características del tumor (3).

INCIDENCIA

Se estima que este tumor constituye un 3 por 100 del total de tumores de las fosas nasales y un 1,2 por 100 de los tumores malignos de esta localización (4). La incidencia es ligeramente superior en el sexo femenino según algunos autores, mientras que otros opinan lo contrario. Las edades de los pacientes se extienden desde los tres hasta los noventa y cuatro años, con dos máximos situados en las décadas segunda y sexta (5). No se ha detectado una especial incidencia racial.

ORIGEN DEL TUMOR

Las placodas olfatorias aparecen como engrosamientos epiteliales en el embrión de cuatro semanas, invaginándose posteriormente por el crecimiento del mesénquima circundante para formar las vesículas olfatorias. El estesioneuroblasto es la célula básica de esta estructura, diferenciándose en dos tipos: las células de sostén, que revisten la mucosa olfatoria, y las células neurales, a partir de las que se forman las fibras olfativas que atraviesan la lámina cribosa y forman sinapsis con los bulbos olfatorios (6). El área olfativa humana se extiende por el techo de las fosas nasales y también unos 8-10 mm. en dirección descendente a cada lado, en la parte superior del tabique y en la superficie de los cornetes superiores.

Se han emitido diversas teorías sobre el origen de este tumor, situándolo en el órgano vomeronasal de Jacobson, el ganglio esfenopalatino, la placoda olfatoria o el ganglio de Loci, aunque finalmente se ha aceptado el origen en la membrana olfatoria del techo de la cavidad nasal. La mucosa olfatoria consta de elementos derivados del estesioneuroblasto, que presenta un aspecto compatible con las células tumorales observadas en el tumor (6). El órgano de Jacobson, vestigial en la especie humana, se halla situado en la parte anteroinferior del tabique, una localización incompatible con la presentación topográfica habitual del estesioneuroblastoma.

El ganglio esfenopalatino, en la fosa pterigomaxilar, no se halla tampoco en situación de originar una masa tumoral que se extienda por el techo de la fosa nasal, a pesar de algunos casos publicados de tumores en la rinofaringe. Asimismo, se ha señalado que el tipo de roseta del estesioneuroblastoma no es compatible con un tumor originado en el neuroepitelio simpático (7).

BERGER, en su publicación original (8), situó el origen aparente del tumor en la placoda olfatoria, aunque la falta de persistencia de esta estuctura embrionaria tras el desarrollo fetal impide evidentemente que la lesión se origine ahí en un paciente adulto. Finalmente, el ganglio de Loci se halla en la parte anterior de la placoda olfatoria, de la que deriva. Origina fibras dirigidas al sistema nervioso central, cuya finalidad es poco conocida y no se considera actualmente como un posible origen para este tumor.

La presencia ocasional de focos tumorales en la parte baja de la cavidad nasal, e incluso en el interior del seno maxilar, se ha atribuido a la existencia previa de áreas de mucosa olfatoria ectópica en estas localizaciones (1).

La etiología del tumor es desconocida, aunque HERROLD (9) logró producir tumores similares en

hámsters tras la administración por diversas vías de nitrodietilamina, un posible carcinógeno.

Las células originadas parecen ser las neuronas bipolares de la membrana olfatoria, aunque no puede descartarse la posibilidad de un origen en las células epiteliales basales de esta misma membrana. Por esto motivo algunos autores denominan estesioneuroepiteliomas olfatorios a los tumores que parecen originarse en las células epiteliales, estesioneurocitomas olfatorios a los que provienen de las células nerviosas y estesioneuroblastomas olfatorios a las versiones menos diferenciadas de los anteriores (10). Esta distinción no parece tener ningún tipo de valor pronóstico (11).

HISTOLOGIA

El estesioneuroblastoma se caracteriza histológicamente por la presencia de masas de neurocitoblastos primarios y fibras neurales, aunque sin células ganglionares.

El tumor presenta algunas características similares a las de un carcinoma neuroendocrino, ya que se han observado inclusiones glandulares (13). Se han descrito casos en los que se ha comprobado la secreción de sustancias vasoactivas (5, 12), con producción de hipertensión. Estas características glandulares complican el diagnóstico y pueden deberse a la participación en el tumor de las células de sostén o a una posible combinación de glándulas seromucosas con las células tumorales (14).

Existe una considerable controversia sobre la clasificación histológica de estos tumores. Se han dividido clásicamente en tres tipos histológicos (7), aunque se trata de una subdivisión bastante antigua. El tipo I, denominado específicamente neurocitoma olfatorio, presenta islas y láminas de células pequeñas separadas por septos de tejido conectivo. Hay pocas mitosis y se aprecian raramente estructuras en forma de pseudorroseta. El tipo II se ha llamado neuroepitelioma olfatorio y presenta como característica básica la presencia de verdaderas rosetas formadas por espacios ovalados delimitados por células columnares, con núcleos orientados radialmente. El tercer tipo, denominado neuroblastoma olfatorio, muestra pseudorrosetas y abundantes fibrillas.

Otra clasificación, que puede ser más útil desde el punto de vista clínico, considera la diferenciación histológica como criterio principal y contempla cuatro categorías (1). El grado I es el más diferenciado, con una arquitectura lobular e intercomunicación entre los lóbulos. El estroma interlobular es vascular y fibroso. No se aprecia actividad mitótica y la célula tumoral individual está bien diferenciada, con un núcleo redondo. Las tinciones inmunohistoquímicas muestran estructuras axonales y neurofibrillas en un patrón de pseudorroseta (rosetas de Homer-Wright). No se aprecia necrosis, pero sí calcificaciones focales.

El grado II es el que se halla con mayor frecuencia y en él persiste el patrón lobular y el estroma vascular, aunque con menor presencia de los elementos neurofibrilares. La característica más notable es la presencia de anaplasia en las células tumorales, con actividad mitótica y sin necrosis. Pueden observarse pseudorrosetas y calcificaciones. Las tinciones especiales muestran axones, aunque con mayor dificultad que en el grado anterior. Entre las células tumorales pueden observarse ocasionalmente estructuras glandulares.

El estesioneuroblastoma de grado III presenta todavía la estructura lobular con estroma fibrovascular, aunque con mucha mayor anaplasia y proliferación celular neoplásica y una mayor actividad mitótica. El componente neurofibrilar ya es difícil de discernir y la microscopia óptica no permite evidenciar fibras axonales. No hay calcificación, aunque puede presentarse necrosis. Las estructuras que formaban pseudorrosetas en los grados anteriores forman aquí verdaderas rosetas de tipo Flexner-Wintersteiner.

Finalmente, el grado IV presenta una citología muy indiferenciada y puede ser difícil de diferenciar de otras neoplasias de células pequeñas de esta zona mediante microscopia óptica. Puede persistir la estructura lobular, pero la célula neoplásica es muy indiferenciada y anaplásica, con un aumento de actividad mitótica. La microscopia electrónica es muy útil para su diferenciación, ya que el microscopio óptico no permite apreciar estructuras en roseta, calcificaciones o axones. Las necrosis pueden ser abundantes. Las técnicas histológicas especiales mediante inmunoperoxidasa permiten apreciar todavía la estructura neural, observándose gránulos neurosecretores citoplasmáticos.

Por su parte, BATSAKIS (15) efectúa una diferenciación entre neuroblastomas auténticos, sin diferenciación olfatoria y con muchas similitudes con los neuroblastomas infantiles, y carcinomas neuroendocrinos, que combinan glándulas con gránulos similares a los de un neuroblastoma.

Sin embargo, otros autores consideran que la división en tipos o grados histológicos no aporta ninguna ventaja para el diagnóstico o tratamiento, sirviendo únicamente para complicar el tema (6).

CLINICA

La sintomatología es inespecífica y muy similar a la de cualquier tumor endonasal (6). Los síntomas habituales de presentación son obstrucción nasal

unilateral y epistaxis, aisladamente o en combinación (16), que aparecen en un 70 por 100 aproximadamente de pacientes (17). Con menor frecuencia se aprecian rinorrea o cefalea. A pesar del origen en el epitelio olfativo, la anosmia es bastante infrecuente (3). Si el tumor invade las estructuras vecinas aparecerán alteraciones oculares como diplopía, oftalmoplejía, exoftalmos o ptosis. En algunos casos el primer síntoma ha sido la aparición de una adenopatía cervical.

Es frecuente que la sintomatología persista durante un tiempo considerable antes del diagnóstico y en algunos casos existen antecedentes de polipectomía o septoplastia.

Se ha observado la existencia de cierta relación entre una mayor indiferenciación tumoral y una disminución del tiempo transcurrido desde el inicio de los síntomas hasta el diagnóstico, mientras que la mayor diferenciación histológica se relaciona de forma directa con un menor volumen tumoral y una menor infiltración y destrucción de estructuras vecinas (1).

El aspecto del tumor es carnoso o polipoideo (18), de coloración grisácea, rosada o marrón y recubierto por mucosa de aspecto normal, aunque puede estar ulcerado (15). Las masas son friables y sangran con facilidad. El tamaño es muy variable y depende del momento del diagnóstico, variando entre pequeños nódulos de menos de un centímetro hasta grandes masas que rellenan totalmente la cavidad nasal y que en algunos casos pueden extenderse hacia los senos maxilares y etmoidales o hacia la rinofaringe. Se ha descrito la coexistencia del estesioneuroblastoma con el carcinoma escamoso (19).

La invasión de las estructuras vecinas se realiza de forma insidiosa y lenta, principalmente la órbita a través de las masas laterales del etmoides y la fosa craneal anterior por la lámina cribosa.

A pesar del crecimiento lento de este tipo de tumores, se han publicado porcentajes de metástasis de entre un 10 y un 62 por 100 (20), aunque la mayor parte de los autores mencionan alrededor de un 20 por 100 (3). Además de los ganglios linfáticos cervicales, otras localizaciones típicas para las metástasis son los pulmones y la pleura, los huesos largos, la columna vertebral, vísceras abdominales y mamas, indicando que las vías de diseminación son linfáticas y hemáticas (21). La extensión intracraneal parece por lo menos tan frecuente como la metástasis, siendo cifrada por SCHWAAB y cols. (10) en un 29 por 100 y por OLSEN y DE SANTO (20) en un 47 por 100.

El comportamiento del tumor puede ser más agresivo en casos concretos, especialmente en pacientes jóvenes, aunque no exclusivamente en éstos (5).

La clasificación clínica más empleada, propuesta por KADISH (1, 5), considera topográficamente tres estadios de afectación tumoral. El estadio A comprende los tumores localizados en la cavidad nasal, el B incluye las lesiones limitadas a fosas nasales y senos paranasales y el C engloba los tumores que se extienden más allá de nariz y senos. Esta clasificación se relaciona correctamente con los porcentajes de recidiva y de supervivencia (3), a pesar de que varios autores (13, 22) han cuestionado su utilidad.

Recientemente (23) se ha propuesto otra clasificación, debido a que la anterior presenta ciertas carencias. En primer lugar, muy pocos pacientes se diagnostican en estadio A debido a la facilidad con la que el tumor invade el etmoides. La invasión en dirección descendente hacia los senos maxilares no tiene por qué empeorar el pronóstico en la actualidad, debido a que las técnicas quirúrgicas actuales son capaces de resecar perfectamente esta zona. El grupo C comprende pacientes muy heterogéneos y, por tanto, con supervivencias muy dispares.

Esta nueva clasificación, presentada por DULGUEROV y CALCATERRA, se basa en el sistema TNM y en los resultados de la evaluación mediante TC y RMN, reconociendo la afectación precoz de la lámina cribosa.

T1. Tumor en cavidad nasal y/o senos paranasales (excluyendo esfenoides), respetando las celdas etmoidales superiores.

T2. Tumor en cavidad nasal y/o senos paranasales (incluyendo esfenoides), con extensió a lámina cribosa o erosión de la misma.

T3. Tumor extendido a órbita o a fosa craneal anterior.

T4. Tumor afectando el cerebro.

Los autores hallan una correlación estadística mucho mayor entre los resultados del tratamiento y su nuevo sistema de estadiaje que empleando el anterior.

DIAGNOSTICO

Debe considerarse este tumor en todo paciente con obstrucción nasal unilateral y epistaxis recidivante. La endoscopia nasal es un útil medio diagnóstico, aunque es preferible efectuar las biopsias en el quirófano por la posibilidad de hemorragias considerables.

La radiología es imprescindible, aunque incluso con la ayuda de la tomografía computarizada de alta resolución y de la resonancia magnética no es infrecuente que las lesiones sean infravaloradas (3).

El diagnóstico diferencial debe incluir todos los tumores indiferenciados o poco diferenciados de la

cavidad nasal, comprendiendo asimismo lesiones metastásicas de células pequeñas. Es relativamente frecuente su confusión con un carcinoma indiferenciado (6), debiendo considerarse asimismo prioritariamente el carcinoma escamoso poco diferenciado, el carcinoma transicional, el adenocarcinoma poco diferenciado, el melanoma maligno, el linfoma maligno, el plasmocitoma y el rabdomiosarcoma.

No debe confiarse en la exactitud de las preparaciones histológicas peroperatorias por congelación por la dificultad que suelen presentar estas lesiones para el diagnóstico histológico.

Según McGAVRAN (24) y KAHN (25), la identificación de fibras neuronales y de gránulos secretores mediantes microscopia electrónica es diagnóstica para este tumor. JUDGE y cols. (26) desarrollaron un método alternativo para el diagnóstico, consistente en la identificación de los gránulos secretores mediante fluorescencia inducida por vapores de formaldehido. Otros autores (11) han identificado catecolaminas en el tumor y sugieren esta vía para simplificar el diagnóstico.

Las masas cervicales sospechosas pueden estudiarse mediante punción con aguja fina (3) para descartar o confirmar su relación con el tumor.

SCHMIDT y cols. (22) han presentado recientemente un sistema para diagnosticar correctamente este tumor mediante inmunohistoquímica, basándose en la presencia de citoqueratinas específicas en el tejido tumoral.

TRATAMIENTO

Debe plantearse de forma multidisciplinaria, conjuntamente con un neurocirujano y un radioterapeuta, incluyendo asimismo un oncólogo en el equipo si el paciente se halla en un estadio C (3).

El tratamiento es básicamente quirúrgico (27) combinado con radioterapia y menos frecuentemente con quimioterapia. Las lesiones de tamaño reducido pueden tratarse mediante cirugía, aunque se precisa exéresis quirúrgica con radioterapia postoperatoria en las lesiones más avanzadas.

La cirugía ha evolucionado durante los últimos años hacia técnicas más radicales que permiten un mejor abordaje y una mayor posibilidad de exéresis total de las lesiones. Diversos autores (28-31) recomiendan la participación de un neurocirujano en la intervención para realizar sistemáticamente la exéresis de la lámina cribosa, que puede realizarse desde la parte superior o desde la inferior. La resección desde el endocráneo facilita una visualización completa de los lóbulos frontales y de la duramadre antes de la exéresis, para valorar si ésta será posible en su totalidad. Este abordaje facilita asimismo la reconstrucción de la duramadre mediante homoinjertos o músculo. Es necesario disminuir la presión del LCR mediante punción lumbar (32).

La resección debe incluir el laberinto etmoidal, la pared medial del maxilar superior y la pared lateral de la nariz a través de una rinotomía lateral o de una incisión intraoral combinada con otra periorbitaria. En algunos casos es necesario sacrificar la órbita, aunque es muy infrecuente que sea precisa la exéresis del maxilar completo. Las metástasis ganglionares se tratan mediante un vaciamiento cervical radical clásico, con irradiación postoperatoria.

La práctica de vaciamiento ganglionar cervical sistemático en ausencia de lesiones aparentes es motivo de discusión, aunque muchos autores recomiendan la irradiación de las áreas ganglionares cervicales en ausencia de ganglios palpables (33).

La combinación entre la cirugía y la irradiación proporciona los mejores resultados (21, 34), aunque algunos autores (25) opinan que la cirugía sigue siendo el pilar básico y que la radioterapia debe limitarse al tratamiento paliativo de las recidivas no quirúrgicas. BILLER y cols. (35) creen que en lesiones limitadas a fosas nasales o senos paranasales la irradiación es superflua si se respetan los principios quirúrgicos básicos (craneotomía adecuada, resección de la duramadre sobre la lámina cribosa, exéresis del bulbo olfatorio y resección en un bloque de la lámina papirácea, el laberinto etmoidal y el tabique). En este bloque debe incluirse además la pared posterior y el suelo del seno frontal.

Hasta los años cincuenta se consideró al estesioneuroblastoma como muy sensible a la irradiación, principalmente debido a un seguimiento imperfecto de los pacientes. Posteriormente se ha comprobado que la irradiación por sí sola no es un medio adecuado para el tratamiento de este tumor (23), aunque tiene un papel importante en el complemento a la cirugía. La radioterapia puede administrarse antes o después de la intervención, sin alteración aparente de los resultados terapéuticos.

Se emplean dosis de 50 Gy, con un campo delimitado para englobar la lesión y respetar la órbita, si es posible. En caso de lesiones no resecables se emplean dosis paliativas de hasta 60 Gy.

Las publicaciones recientes (3) consideran importante la asociación de quimioterapia al tratamiento, empleándose la ciclofosfamida (650 mg/m^2) y la vincristina (1,5 mg/m^2) dos veces al mes (días 1 y 8), durante un período de tres meses. Esta medicación puede realizarse tanto previamente a la cirugía como tras ella.

ELKON y cols. (36) presentaron una revisión de la literatura con un total de 78 pacientes y obtuvieron

un 75 por 100 de supervivencia a los cinco años en pacientes con lesiones de tipo A, un 60 por 100 de supervivencia en pacientes con tumores de tipo B y un 41 por 100 de pacientes supervivientes con lesiones de tipo C. Ocho pacientes presentaron metástasis ganglionares locales, cuatro de los cuales pudieron ser tratadas con éxito. En otro trabajo en el que se revisaban 79 pacientes, la supervivencia combinada a los cinco años fue aproximadamente de un 60 por 100 (21).

Existe asimismo una cierta relación entre el grado de diferenciación y la supervivencia, ya que los pacientes con lesiones de grado I presentaban un 100 por 100 de supervivencia a los cinco años, pero ningún paciente alcanza esta esperanza de vida entre los que sufren tumores clasificados como de grado IV (1). Sin embargo, para otros autores esta relación no es significativa (6).

Factores pronósticos claros son el tamaño del tumor, la extensión intracraneal del mismo y la presencia de adenopatías cervicales metastásicas (10). En este último caso se estima que un 76 por 100 de pacientes sin ganglios palpables sobrevivirán a los cinco años, mientras que ninguno de los que presentan adenopatías alcanzará una supervivencia de dos años.

La supervivencia de estos pacientes aumenta paulatinamente gracias a que se diseñan técnicas quirúrgicas más especializadas y selectivas y a que se comprende mejor el curso y las características del proceso. Trabajos recientes (3) publican supervivencias del 86 por 100 en pacientes con tumores en estadio C de Kadish tras tratamiento combinado con cirugía, irradiación y quimioterapia. Sin embargo, otro estudio actual (37) habla de un 30 por 100 de supervivencia a los cinco años, por lo cual estas cifras deben tomarse únicamente como indicativas.

BIBLIOGRAFIA

1. HYAMS, V. J.: «Pathology of the nose and paranasal sinuses». En: English, G. M. (ed.). *Otolaryngology*. Lippincott. Philadelphia, 1979.
2. MILLS, S. E., y FRIERSON, H. F.: «Olfatory neuroblastoma. A clinicopathologic study of 21 cases». *Am. J. Surg. Pathol.*, 9: 317, 1985.
3. LEVINE, P. A.; McLEAN, W. C., y CANTRELL, R. W.: «Esthesioneuroblastoma: The University of Virginia experience, 1960-1985». *Laryngoscope*, 96: 742-746, 1986.
4. BRUNET, A.; PERRIN, C., y PERRIN, Ph.: «Tumeurs malignes des fosses nasales». *Encyclopédie Médico-Chirurgicale (Paris)*, 20405 A[10], 1989.
5. KADISH, S.; GOODMAN, M., y WANG, C. C.: «Olfactory neuroblastoma: A clinical analysis of 17 cases». *Cancer*, 37: 1571-1576, 1976.
6. BAKER, D. C.; FOSTER, C., y CONLEY, J.: «Esthesioneuroblastoma». En: English, G. M. (ed.). *Otolaryngology*. Lippincott. Philadelphia, 1979.
7. MENDELHOFF, J.: «The olfactory neuroepithelial tumors». *Cancer*, 10: 944-956, 1957.
8. BERGER, L.; LUC, G., y RICHARD, D.: «L'esthesioneuroepitheliome olfactif». *Bull. Assoc. Fr. Etude Cancer*, 13: 410-421, 1924.
9. HERROLD, K.: «Induction of olfactory neuroepithelial tumors in Syrian hamsters by diethylnitrosamine». *Cancer*, 17: 114-121, 1968.
10. SCHWAAB, G.; MICHEAU, C.; LE GUILLOU, C., y cols.: «Olfactory esthesioneuroma: A report of 40 cases». *Laryngoscope*, 98: 872-876, 1988.
11. MICHEAU, C.: «A new histochemical and biochemical approach to olfactory neuroblastoma». *Cancer*, 40: 314-318, 1977.
12. SINGH, W.; RAMAGE, C.; BEST, P., y ARGUS, B.: «Nasal neuroblastoma secreting vasopressin: A case report». *Cancer*, 45: 961-966, 1980.
13. SILVA, E. G.; BUTLER, J. J.; MACKAY, B., y GOEPFERT, H.: «Neuroblastomas and neuroendocrine carcinomas of the nasal cavity: A proposed new classification». *Cancer*, 50: 2388-2393, 1982.
14. LEWIS, J. S.: «Nasal tumors of olfactory origin». *Arch. Otolaryngol.*, 81: 169-174, 1965.
15. BATSAKIS, J. G.: «Pathology of tumors of the nasal cavity and paranasal sinuses». En: Thawley, S. E.; Panje, W. R.; Batsakis, J. G., y Lindberg, R. D. (eds.). *Comprehensive management of head and neck tumors*. W. B. Saunders Company. Philadelphia, 1987.
16. HOMZIE, M. J., y ELKON, D.: «Olfactory neuroblastoma: Variables predictive of tumor control and recurrence». *Cancer*, 46: 2509-2513, 1980.
17. PONS, F.; FAUBEL, M.; VENDRELL, J. B., y cols.: «Estesioneuroblastoma olfatorio». *Anales ORL Iber-Amer.*, 19: 369-378, 1992.
18. DALMAU, J.; SEIJAS, T., y ESTELLES, E.: «Neuroblastoma olfatorio. A propósito de dos casos». *Anales ORL Iber-Amer.*, 12: 315-326, 1988.
19. MILLER, C. D.; GOODMAN, M. L.; PILCH, B. Z., y cols.: «Mixed olfactory neuroblastoma and carcinoma. A report of two cases». *Cancer*, 50: 2019-2023, 1984.
20. OLSEN, K. D., y DE SANTO, L. W.: «Olfactory neuroblastoma». *Arch. Otolaryngol.*, 109: 797-802, 1983.
21. BAKER, D. C.: «Olfactory neuroblastoma». *Otolaryngol. Head Neck Surg.*, 87: 279-283, 1979.
22. SCHMIDT, J. L.; ZARBO, R. J., y CLARK, J. L.: «Olfactory neuroblastoma: Clinicopathologic and immunohistochemical characterization of four representative cases». *Laryngoscope*, 100: 1052-1058, 1990.
23. DULGUEROV, P., y CALCATERRA, T.: «Esthesioneuroblastoma: The UCLA experiencie, 1970-1990». *Laryngoscope*, 102: 843-849, 1992.
24. McGAVRAN, M. H.: «Neurogenous nasal neoplasms». *Ann. Otol. Rhinol. Laryngol.*, 79: 547-550, 1970.
25. KAHN, L. B.: «Esthesioneuroblastoma: A light and electron microscopic study». *Hum. Pathol.*, 5: 364-370, 1974.
26. JUDGE, D. M., y cols.: «Fume-induced fluorescence in diagnosis of nasal neuroblastoma». *Arch. Otolaryngol.*, 102: 97-98, 1976.
27. TRASERRA, J.: «Tumores malignos nasosinusales». En: Abelló, P., y Traserra, J. (eds.). *Otorrinolaringología*. Ed. Doyma. Barcelona, 1992.
28. KETCHAM, A. S., y cols.: «A combined intracranial facial approach to the paranasal sinuses». *Am. J. Surg.*, 106: 698-703, 1963.
29. OBERT, G. J.: «Olfactory neuroblastomas». *Cancer*, 13: 205-215, 1960.
30. KREKORIAN, E. A., y KEMPE, L. G.: «A combined oto-

laryngology-neurosurgery approach to extensive benign tumors». *Laryngoscope,* 79: 2086-2103, 1969.

31. DOYLE, P. J., y PAXTON, H. D.: «Combined surgical approach to esthesioneuroblastoma». *Am. Acad. Ophtalmol. Otolaryngol.,* 75: 526-531, 1971.
32. NEWBILL, E. T.; JOHNS, M. E., y CANTRELL, R. W.: «Esthesioneuroblastoma: Diagnosis and management». *South. Med. J.,* 78: 275-282, 1985.
33. MILLION, R. R.; CASSINI, N. J., y HAMLIN, D. J.: «Nasal vestibule, nasal cavity and paranasal sinuses». En: Million, R. R., y Cassisi, N. J. (eds.). *Management of head and neck cancer. A multidisciplinary approach.* J. B. Lippincott. Philadelphia, 1984.
34. CANTRELL, R. W.; GHORAYEB, B. Y., y FITZHUGH, G. S.: «Esthesioneuroblastoma: Diagnosis and treatment». *Ann. Otol. Rhinol. Laryngol.,* 86: 760-765, 1977.
35. BILLER, H. F.; LAWSON, W.; SACHDEV, V. P., y SOM, P.: «Esthesioneuroblastoma: Surgical treatment without radiation». *Laryngoscope,* 100: 1199-1201, 1990.
36. ELKON, D.; HIGHTOWER, S. I.; LIM, M. L., y cols.: «Esthesioneuroblastoma». *Cancer,* 44: 1087-1094, 1979.
37. LEMOINE, C.; SERRANO, E.; CALVET, H., y cols.: «Les esthésioneuromes olfactifs: A propos de 12 observations». *Revue Laryngo.,* 113: 185-189, 1992.

Mucoceles nasosinusales

R. AVELLANEDA y C. CONDE

La relación de vecindad de los senos paranasales con la base del cráneo hace que todos los procesos inflamatorios, traumáticos y tumorales tengan un potencial de invasión hacia las estructuras endocraneanas.

El mucocele sinusal, «formación seudoquística y expansiva de los senos», puede en su evolución destruir la barrera anatómica ósea que los separa de la fosa anterior y media, provocando síndromes neurológicos graves.

DEFINICION

Se trata de un seudotumor formado por una bolsa de contenido exudado inflamatorio, limitado por una pared de epitelio que puede ser desde cilíndrico, cilindrocúbico y secretante, por abundantes células calciformes, hasta una falta casi absoluta de epitelio por reacción esclerosa. Todos los intermedios han sido descritos hasta encontrar diferentes tipos dentro de un mismo caso. FLISS (1) sistematiza su evolución en diferentes estadios:

1. Epitelio que segrega abundante moco con fenómenos de vasodilatación y diapedesis, de origen inflamatorio.
2. Al pasar a un estadio crónico aparece atrofia epitelial con degeneración progresiva del epitelio hasta llegar a una sola hilera de células, que a pesar de ello no pierden su capacidad secretora (fig. 1).
3. A nivel del hueso aparecen decalcificaciones y necrosis.

El tejido conjuntivo subyacente, antes de la fase de atrofia, presenta una intensa actividad fibroblástica con dilatación capilar, edema e infiltración linfoplasmocitaria más o menos importante.

El contenido está formado por un exudado inflamatorio mucoide con células de descamación y abundantes polinucleares. En ciertas ocasiones pueden hallarse cristales de colesterina. Macroscópicamente el aspecto es de un líquido mucoso, a veces de consistencia gelatinosa, que en ocasiones puede tener el aspecto purulento. No obstante, en un 90 por 100 de los casos es estéril debido a que esta característica puriforme se debe a que la dilatación progresiva el provoca la degeneración del epitelio y produce soluciones de continuidad en su superficie. El moco pasa al estroma conjuntivo, provocando una reacción «a cuerpo extraño» con lisado de polinucleres, que al mezclarse con el contenido mucoide da las características macroscópicas de pus.

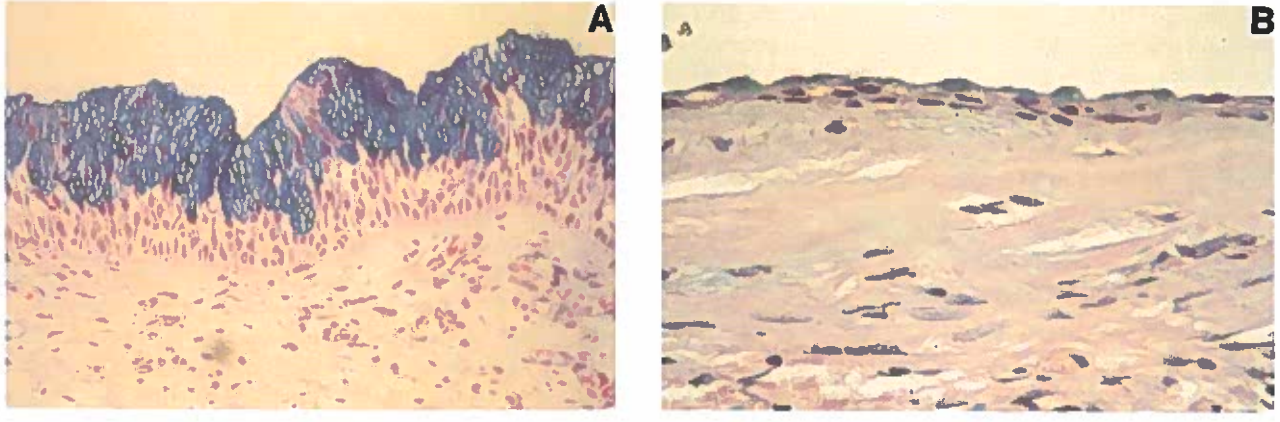

FIG. 1.—*Mucosa de mucocele frontal. A: Epitelio con abundantes elementos secretorios. B: Atrofia epitelial, que a pesar de su degeneración no pierde su capacidad de secreción mucosa. (Imágenes del mismo caso.)*

FIG. 2.—*Mucocele etmoidal. Invasión de fosa nasal y región retroorbitaria.*

LOCALIZACION Y CASUISTICA PERSONAL

Clásicamente se admite que la mayor parte de mucoceles se forman a expensas de los senos anteriores, sobre todo del complejo etmoidofrontal (90 al 95 por 100 de casos). Los etmoidomaxilares son raros (3 al 10 por 100), siendo seguidos por los etmoidoesfenoidales sólo en un 1 por 100. Los etmoidales puros, los unciungueales y los intraturbinales son muchas veces ignorados hasta que en su evolución invaden estructuras nasales o sinusales vecinas (fig. 2).

En nuestra estadística los casos seguidos últimamente, más los controlados en revisiones anteriores (2, 3), suman 23 mucoceles. De ellos 15 casos (65 por 100) son frontoetmoidales, tres son maxilares (13 por 100), un etmoidal puro (4 por 100) y cuatro esfenoidales (17 por 100).

La invasión basicraneal con alteraciones neurológicas se presentó en todos los casos de mucoceles esfenoidales (100 por 100) y en cuatro casos frontales (26 por 100). El número relativamente alto de mucoceles esfenoidales se debe a la colaboración, en tres casos, del Servicio de Neurocirugía de nuestro Hospital Clínic.

ETIOPATOGENIA

Aún hoy existen dos temas de discusión ligados, uno de ellos a la etiología, ¿por qué se forman?, y otro a la patogenia, ¿por qué mecanismo se destruye el hueso circundante?

a) *Teorías etiológicas.* Actualmente parece existir unanimidad en el que el mecanismo de formación del mucocele es la suma de un factor de obstrucción del óstium de drenaje del seno, asociado a una inflamación de la mucosa, siendo discutible cuál de ellos es el iniciador (4).

En realidad todas las teorías antiguas tienen el común denominador de un proceso que obstruye el drenaje sinusal. REVECHON y WORMS (5) defienden una teoría embriogenética parecida al mecanismo de formación de los quistes paradentarios. Sería para ellos la evolución tumoral de un quiste etmoidal que en su crecimiento bloquearía el drenaje frontal.

GUNS y LACROIX (6) hacen responsable de la obstrucción a reacciones inflamatorias bloqueantes. No obstante, para DELACROIX y MASSOL (7) es difícil asimilar un mucocele a una sinusitis, ya que la primera evoluciona con fenómenos puramente infecciosos, mientras que el mucocele lo hace como un tumor. Por otro lado, el bloqueo del meato medio, y por consecuencia la obstrucción del drenaje de los senos anteriores, es muy frecuente y el mucocele se presenta en pocas ocasiones.

La obstrucción del óstium por tumores benignos o malignos y formación del mucocele se encuentra frecuentemente en las estadísticas (8, 9).

PIQUET y DREISSENS (10) defienden la teoría de una hipersecreción inflamatoria. Para ellos sería una obstrucción del óstium por la formación de un seudoquiste inflamatorio con edema y la retención de líquido, aumentando el volumen, llevaría a la erosión del hueso vecino.

Se ha invocado también un factor de hiperviscosidad del moco debido a la presentación de mucoceles en lactantes y niños de corta edad. Como es lógico estos son exclusivamente etmoidales, ya que el seno frontal no evoluciona hasta edades más avanzadas. El concepto mucoviscidosis-mucocele ha sido estudiado entre nosotros por POCH (11). NELLY y cols. (12) que encuentran 17 mucoceles entre 92 casos de muscoviscidosis y GEOFFRAY y cols. (13), dos en cuatro enfermos. GUERRIER y cols. (14) describen un caso de dieciocho meses con hipertelorismo, craneoestenosis y neoformación del bloque etmoidoesfenoidal.

Un factor determinante en todos los estudios es la presencia, a veces muy tardía, de un antecedente traumático craneofacial, en ocasiones yatrógeno (etmoidectomías, Caldwell-Luc, polipectomías, dacriocistorrinostomías, etc.).

En nuestra estadística encontramos antecedentes traumáticos en nueve casos (38 por 100), todos ellos en los mucoceles de los senos anteriores. El único caso de mucocele etmoidal puro tenía un antecedente traumático facial hacía diez años. De los etmoidofrontales, en cuatro casos se había practicado un vaciado maxiloetmoidal (Caldwell-Luc) hacía doce, trece, diecinueve y veinte años. En tres casos había un antecedente de dacriocistorrinosto-

mía practicadas cuatro, veintiún y treinta años antes y sólo en uno existía un antecedente traumático nasofacial. En otros dos casos coincide el mucocele con un osteoma etmoidofrontal.

b) *Mecanismos de agresión ósea.* La evolución del mucocele es siempre a expensas de un desplazamiento y destrucción ósea. El mecanismo hoy en discusión tiene grandes similitudes macroscópicas con la evolución de los quistes paradentarios y el colesteatoma ótico. DESPONS y DESPONS (15) defienden la diferencia entre los quistes y el mucocele, ya que en éste el contenido es mucoide y con ausencia o escasos cristales de colesterina, mientras que el quiste es citrino y rico en cristales. Además el epitelio es pavimentoso en el quiste y cilíndrico en el mucocele. Nosotros (2) en 1976 comparábamos, desde el punto de vista bioquímico, las diferencias con el colesteatoma, con el siguiente resultado:

	Mucocele	*Colesteatoma*
Mucoproteínas	Abundantes	No existen
Proteínas	Abundantes	No existen
Lipoproteínas	Indicios	No existen
Mucopolisacáridos .	Abundantes	No existen
Esteres del colesterol	Predominio saturados Presencia de monoenoicos	Predominio monoenoicos Presencia dienoicos
Lípidos neutros	Iguales en ambos casos	

Vista la diferencia, decíamos entonces que sería necesario un estudio enzimático que hoy parece empezar a confirmarse como el responsable del proceso destructivo.

Lo que sí está demostrado es que la lesión ósea es el resultado de dos procesos, uno destructivo osteoclásico, compensado por una proliferación osteoblástica y dominando claramente el primero sobre el segundo.

Estudios recientes, tanto en quistes paradentarios como en los mucoceles en zonas con procesos inflamatorios crónicos, actúan en superficie numerosos factores que estimulan la reabsorción ósea. Entre ellos se encuentran las prostaglandinas, fundamentalmente la PGE2 (16), prostaglandinas PG12 y citoquinas. Estudios practicados en quistes odontógenos se sugiere que el principal papel lo juegan la PGE2 (17) y las prostaciclinas por su actividad como ciclooxigenasas. Estas sustancias son segregadas por los fibroblastos de la cápsula del quiste, que además es activa en la síntesis de las colagenasas. LUND y cols. (18) estudian estos factores en el mucocele, encontrando que la producción de estos intermediarios es muy superior a la que se encuentra en los senos paranasales libres de patología.

CONSIDERACIONES CLINICAS

Los mucoceles se dividen en anteriores (maxilares y etmoidofrontales) y posteriores (etmoidoesfenoidales). En relación a la invasión de las estructuras basicraneales, los esfenoides son los más agresivos.

Mucoceles maxilares

Son secundarios casi siempre a intervenciones según la técnica de Caldwell-Luc y aparecen tardíamente, después de quince a veinte años de la operación, y su clínica viene condicionada, aparte de dolores sordos y variables en intensidad, por las invasiones de vecindad, sea hacia la región yugal, orbitaria (con exoftalmos y edema palpebral por compresión venosa) o hacia la profundidad de la fosa pterigomaxilar.

Casuística personal. Hemos controlado tres casos, uno de ellos sin antecedentes valorables y los otros secundarios a operaciones de seno maxilar, uno de ellos invadiendo la fosa pterigomaxilar y otro con exteriorización a la fosa infratemporal (fig. 3).

Mucoceles etmoidofrontales

Son en todas las casuísticas los más numerosos. Clínicamente hay una fase de latencia de duración indeterminada con sintomatología exclusivamente nasal. Obstrucción, rinorrea, cefaleas, lacrimeo, etc. A continuación se alcanza la fase clínica caracterís-

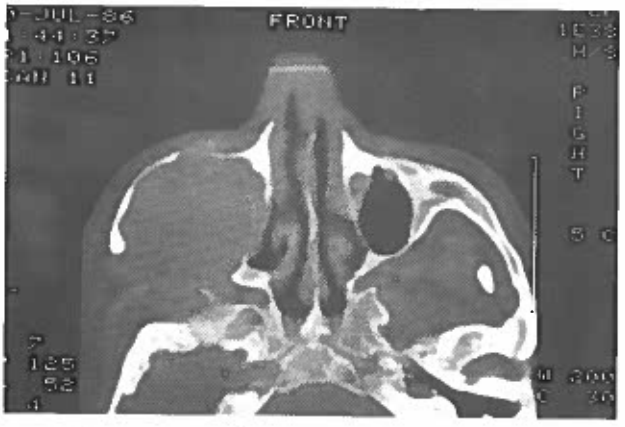

FIG. 3.—*Mucocele maxilar. Destrucción de la pared posterior del seno e invasión de la fosa pterigomaxilar.*

tica que depende de la invasión de las estructuras vecinas.

Formas etmoidales puras. Pueden asentar en el etmoides anterior o en el complejo unciungueal. Su evolución puede ser hacia la fosa nasal con obstrucción progresiva, hacia la órbita con exoftalmos y epífora si comprime la región lacrimal o invadir, por progresión superior, el seno frontal.

Formas etmoidofrontales. Se forma una gran cavidad única que engloba progresivamente las celdas etmoidales y el seno frontal. No es infrecuente que el tabique intersinusal ceda a la expansión, invadiendo el seno contralateral. Su aumento de volumen puede evolucionar con un *crecimiento medial* hacia la fosa nasal, provocando una obstrucción progresiva y un abombamiento del ager nasi y de la bulla con rechazo del cornete medio, un *crecimiento lateral* destruyendo la lámina papirácea y apareciendo exoftalmos y diploplía, un *crecimiento anterior* con deformación de la región superciliar y un *crecimiento posterior endocraneano* que destruye la pared posterior, poniendo en contacto el proceso expansivo con la duramadre. La sintomatología neurológica es inconstante, cefaleas persistentes, alteraciones del carácter, etc. Se han descrito formas comiciales. El riesgo de complicaciones infecciosas es mínimo, tanto por la dureza de la pared mucocélica como por la reacción de defensa de la duramadre. La imaginería moderna hace que en publicaciones recientes se controlen más casos que en la literatura clásica. HESSELINK y cols. (19) encuentran destrucción de la pared posterior en 11 casos de los 17 controlados.

Casuística personal. Tenemos seguidos 15 casos etmoidofrontales y uno etmoidal puro. De ellos, en cuatro había una destrucción de la tabla interna del seno frontal con la dura al descubierto y en un caso una manifiesta reacción fibrosa de defensa de la meninge (fig. 4).

Mucoceles etmoidoesfenoidales

En el presente trabajo son los más importantes. Prácticamente todos ellos son diagnosticados por la sintomatología derivada de la invasión basicraneal.

Las publicaciones clásicas los describen como casos raros. Las revisiones modernas, seguramente gracias a la imaginería actual, demuestran un aumento significativo de casos. NUGENT [cit. por RIVRON (4)] publica 81 casos en 1970.

Formas etmoidales posteriores. Cavidad única dependiente de la celda de Onodi. Su evolución es siempre hacia la pared esfenoidal, invadiéndola.

Formas esfenoidales puras. Iniciado el mucocele en un seno, rápidamente destruye el tabique medio haciéndose bilateral y tomando a veces un volumen considerable antes de un correcto diagnóstico [100 a 500 c.c. según RIVRON (4)].

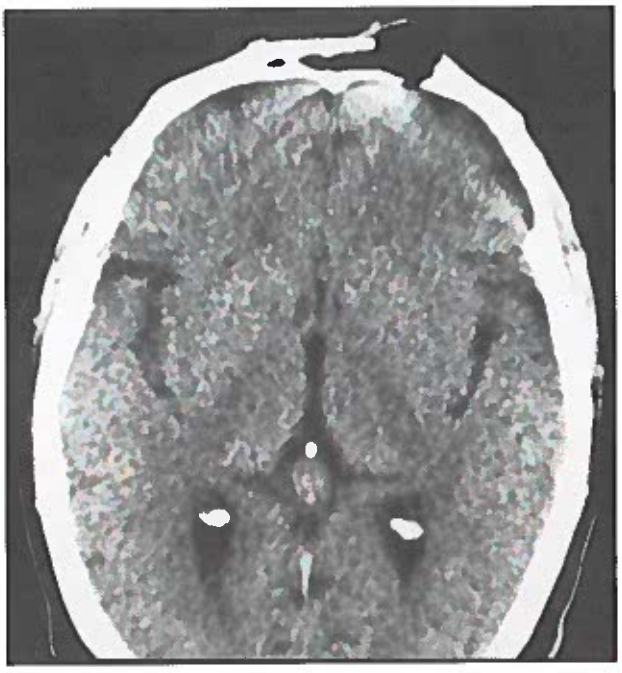

FIG. 4.—*Mucocele frontal. Destrucción de la cortical externa e invasión de la fosa cerebral anterior.*

FACTORES ANATOMICOS

El esfenoides llega a su configuración anatómica definitiva alrededor de los quince años y su volumen es muy desigual, tanto en su configuración como en su simetría. Su óstium de drenaje es estrecho, curvado y no declive. El drenaje es difícil. Las relaciones del seno con los elementos circundantes son en extremo variables y dependen del mayor o menor grado de neumatización.

La *pared anterior* es delgada. Lateralmente se relaciona con el etmoides (celda de Onodi) y medialmente forma el fondo de las fosas nasales y es donde aparece el óstium de drenaje.

La *pared inferior* es fuerte y resistente por el anclaje del hueso Vomer.

La *pared superior* forma la base de la silla turca. La fosa hipofisaria y su contenido protegen el quiasma óptico, por lo que los procesos expansivos sinusales no la afectan inicialmente. No obstante, se han descrito casos de compresión (20).

En la *zona lateral,* la parte más posterior es la pared interna del seno cavernoso. El resto está formada por el ápex orbitario, con el canal óptico y la pared interna de la órbita. El canal óptico tiene una tan íntima relación con el seno que forma con frecuencia un relieve acentuado en la cavidad. En los senos muy neumatizados hay una prolongación sinusal hacia el ala menor del esfenoides y el canal óptico puede quedar libre dentro del seno. A nivel de la hendidura esfenoidal los nervios oculomotores son

vulnerables a la compresión mucocélica. El III está en contacto con la pared sinusal, el IV transcurre por el suelo de la hendidura y el VI es el más alejado de esta región. En el seno cavernoso el más expuesto es el VI por correr adosado a la pared interna.

En conjunto puede decirse que el mucocele avanza «hacia donde puede» y su mayor facilidad la tiene hacia la órbita y el endocráneo.

En su evolución, después de rellenar el seno, erosiona progresivamente la silla turca, el canal óptico, el plánum esfenoidale, las apófisis clinoides anteriores, el vértice del peñasco hasta llegar a la excavación del basiesfenoides. Al seguir aumentando de volumen va a la cavidad craneana, al seno cavernoso, a la rinofaringe, a la fosa pterigomaxilar, al plano infratemporal y a través de la hendidura esfenoidal invade la órbita.

CLINICA

La presentación es en la edad media de la vida, entre los veinte y los sesenta años. La sintomatología se presenta por síntomas dolorosos, oftalmológicos, otorrinolaringológicos y en menor proporción por manifestaciones endocrinas.

Síndrome doloroso

En general es el inicio de la clínica. Dolor retroocular o periorbitario. En algunos casos más evolucionados puede ser occipital (21). No mejoran con los descongestionantes nasales y se acompaña de náuseas y vómitos.

Síndrome oftalmológico

Son los síntomas de alarma que llevan al enfermo a la consulta. Hay un exoftalmos en aproximadamente la mitad de los casos y generalmente es *bilateral*. Parálisis oculomotoras que empiezan por el motor ocular común. Ptosis palpebral con reflejo oculomotor conservado. En su evolución aparece compresión del nervio óptico con disminución de la agudeza visual que progresivamente aboca a una atrofia óptica. Esta es en principio unilateral, pero si el proceso es de larga evolución puede afectarse la visión contralateral (22). Por LUNGREN (21) la unilateralidad o bilateralidad depende de los factores anatómicos de mayor o menor neumatización.

Signos otorrinolaringológicos

La exploración endonasal y de la rinofaringe puede ser completamente normal. Hay que valorar la existencia de formaciones polipoideas que puedan ser la causa de la obstrucción del óstium. La imaginería actual dará el verdadero diagnóstico.

Signos endocrinos

Son excepcionales. Sólo se ha encontrado un caso de ESCHER (23) con alteraciones de amenorrea, que cedió después de la intervención. No obstante, debe buscarse sistemáticamente la posibilidad de un hipopituitarismo.

Complicaciones endocraneanas

Así como las invasiones oculares son frecuentes, las infecciones endocraneanas son excepcionales. Se han descrito abscesos cerebrales (24) y una meningitis cerebroespinal (25). El engrosamiento fibroso y la sínfisis de defensa de las meninges forman una barrera biológica a las lesiones cerebrales.

Diagnóstico diferencial

El mucocele no presenta nunca en las imágenes radiológicas las calcificaciones típicas de los condromas y craneofaringiomas, mientras que las características clínicas del mucocele con la instauración rápida de los síntomas, la falta de hemianopsia temporal, la normalidad de la función hipofisaria, la integridad de la silla turca en el TAC y sobre todo las características diferenciales de la RMN descartan el adenoma hipofisiario.

Casuística personal

Las características clínicas de nuestros cuatro casos son:

Caso 1	*Caso 2*	*Caso 3*	*Caso 4*
Mujer de 28 años	*Hombre de 57 años*	*Mujer de 37 años*	*Mujer de 42 años*
Rinitis repetidas .	Cefaleas	Ant. sinusitis	Op. sinusitis
Náuseas	Dism. visión	Cefaleas	Obs. nasal
Amaurosis	Diploplía	Dis. visión	Diploplía
Hemicránea	Paresia IV		Parálisis III-IV
Inicio brusco			Dism. visión
Palidez papila	Palidez papila	Reducc. campo	Palidez papila
	Hemianopsia		
	Papiledema		
En ningún caso alteraciones endocrinas			

FIG. 5.—*Mucocele esfenoidal. TAC que demuestra ocupación del seno por una masa que abulta y adelgaza las paredes sinusales.*

DIAGNOSTICO POR LA IMAGEN

Radiología convencional

En los mucoceles frontoetmoidales son útiles las incidencias naso-mento-placa y perfil. La desaparición del septum intersinusal, la pérdida de las digitaciones frontales dando una imagen redondeada y el adelgazamiento óseo, junto a una masa de relleno uniforme más o menos densa, dan el diagnóstico. En los mucoceles posteriores el perfil y la incidencia de Hirtz pueden objetivarse los desplazamientos y erosiones óseas, la destrucción del septum intersinusal y el abombamiento del seno.

Tomografía computadorizada

En la región frontal su interés se limita a informar sobre las destrucciones óseas de la pared posterior y la posible reacción de fibrosis de la duramadre que se presenta como una opacificación regional (26). El contenido de la cavidad aparece como una densidad homogénea y sin calcificaciones, parecida al tejido cerebral, que aumenta si se trata de un mucopiocele. La inyección de contraste no modifica la densidad (fig. 5).

Resonancia magnética

Es una exploración imprescindible, sobre todo en los mucoceles esfenoidales. Permite precisar con exactitud su extensión endocraneana, las relaciones con el seno cavernoso y la carótida interna y la diferenciación entre un contenido líquido o un tumor (figs. 6, 7 y 8).

El líquido del mucocele se presenta como una señal de alta densidad en las imágenes T_1 y T_2 ponderadas.

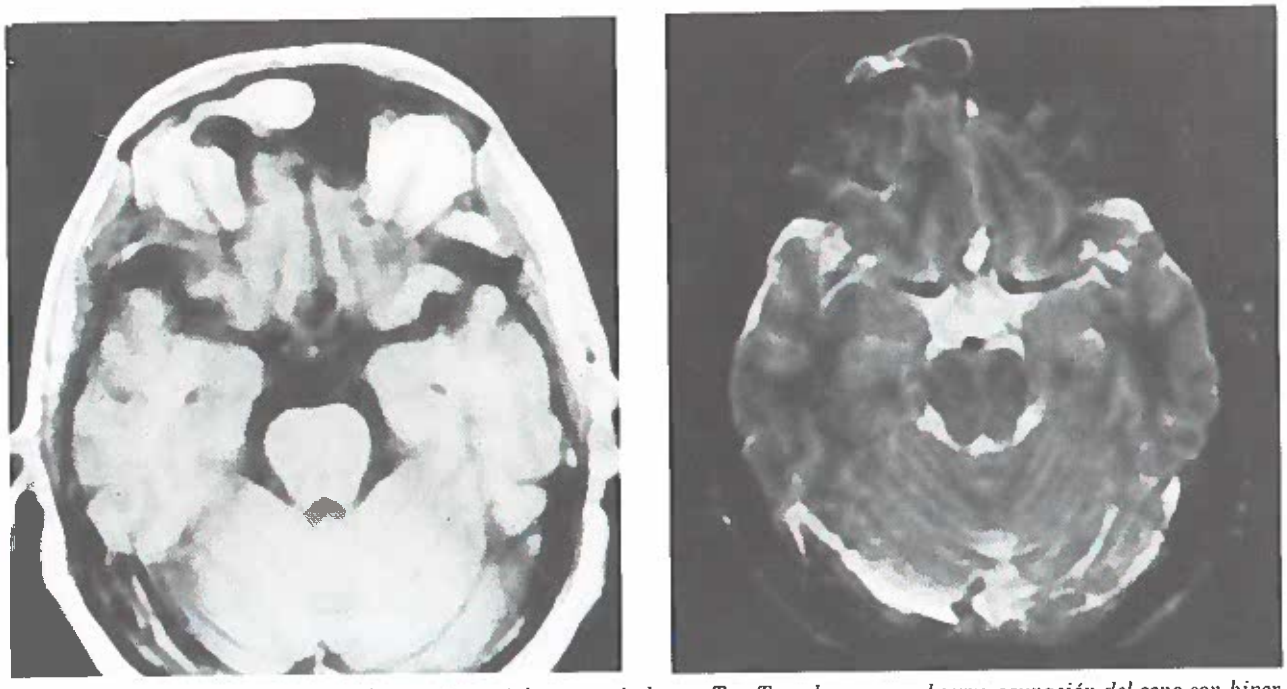

FIG. 6.—*RNM de mucocele frontal. Secuencias axiales potenciadas en T_1 y T_2 en las que se observa ocupación del seno con hiperseñal en T_1 y que en T_2 aparece hiposeñal central e hiperseñal periférica.*

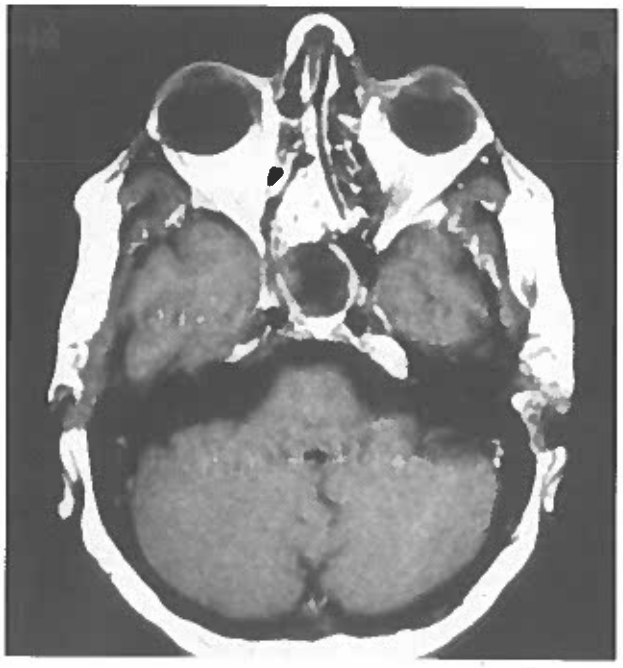

FIG. 7.—*RNM de mucocele esfenoidal. Secuencia axial en T_1 postoperatoria. Se objetiva la no ocupación del seno.*

La señal depende de la naturaleza más o menos espesa del contenido y éste depende de la edad del mucocele, ya que el aumento de glicoproteínas y la disminución del contenido acuoso modifican la intensidad de la señal con la antigüedad, por lo que siempre es necesaria la comparación de la RM con la TAC.

En la práctica un mucocele «joven» presenta más agua que contenido proteico, por lo que la señal será leve en T_1 e intensa en T_2, mientras que el contenido del mucocele «viejo» dará una señal hiperintensa tanto en T_1 como en T_2.

TRATAMIENTO

El tratamiento es eminentemente quirúrgico. La premisa principal es la eliminación de la mucosa responsable, la extirpación de los focos infecciosos si los hay y sobre todo lograr un drenaje permanente de la cavidad con la fosa nasal.

TRATAMIENTO DE LOS MUCOCELES ANTERIORES

Todos los mucoceles anteriores son abordados por vía externa, sea por un acceso *frontoorbitario* o

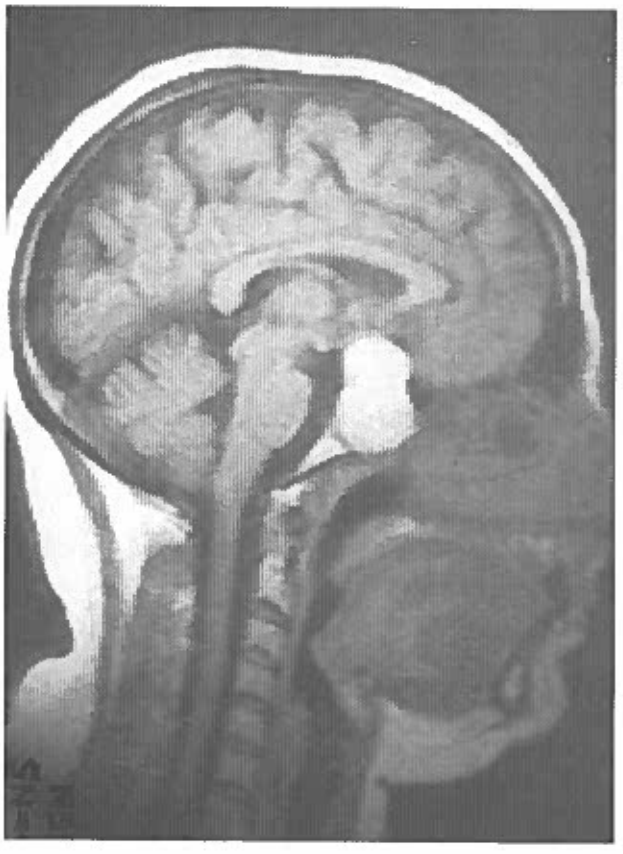

FIG. 8.—*Mucocele esfenoidal. Secuencias sagital y coronal potenciadas en T_1 en las que se aprecia una masa que ocupa el seno esfenoidal, con invasión de la cavidad sellar y la cisternaquiasmática con hiperseñal homogénea.*

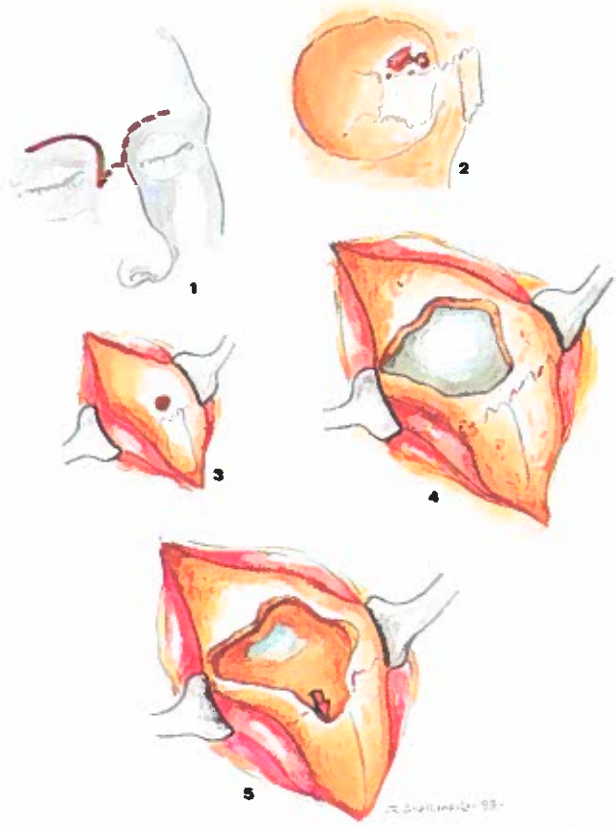

FIG. 9.—*Vía frontoorbitaria. 1. Incisión nasociliar en línea continua. En trazo discontinuo, prolongación por la raíz nasal hacia la región contralateral, en los casos de mucocele que invade ambos senos frontales. 2. Situación de la polea del músculo oblicuo mayor. La desinserción subpericóndrica debe ser cuidadosa para su readaptación postoperatoria y evitar alteraciones de diploplía. 3. Abertura del seno a nivel de la zona inmediatamente superior a la sutura frontonasal. 4. Trepanación de la pared anterior frontal. Aparece la limitante externa del mucocele, casi nunca adherida a la cortical interna del seno. 5. Cavidad vaciada de la mucosa y del contenido mucocélico. En el fondo, duramadre al descubierto. La flecha indica la dirección del conducto nasofrontal. Si es necesario para su visualización puede trepanarse la región frontonasoungueal para un mejor control del óstium del seno.*

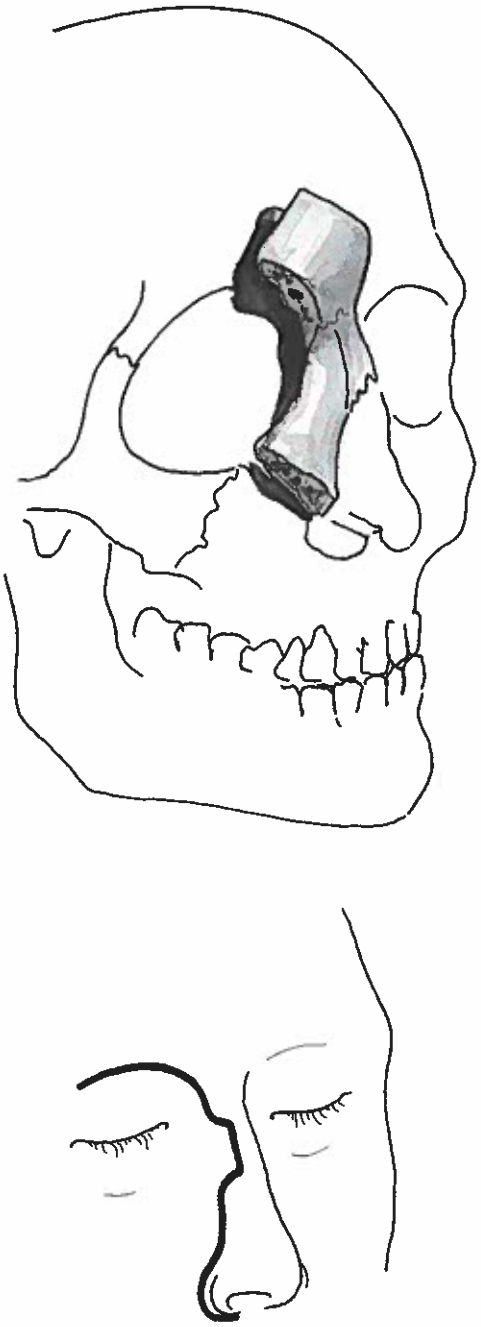

FIG. 10.—*Vía de abordaje de Cannoni. Incisión y colgajo óseo para la resección de los grandes mucoceles frontoetmoidales.*

en los grandes mucoceles con participación multifocal (etmoides posterior) por vía *frontoetmoidal.*

Vía frontoorbitaria (fig. 9). Es la vía clásica de tratamiento de las sinusitis frontales. La *incisión,* que de entrada debe profundizar hasta el hueso, va desde la parte lateral de la raíz de la nariz y sigue una línea de concavidad inferior, por la arcada superciliar, hasta su extremo externo. Puede prolongarse por la raíz nasal y si es preciso por la invasión del seno contralateral, hacerse bicoronal. Se despega el periostio denudando la región frontal, la raíz nasal, el techo orbitario y la pared interna de la órbita. En esta zona debe cuidarse especialmente el despegamiento para desinsertar la polea del tendón del músculo oblicuo mayor a fin de evitar una diploplía posterior. La *trepanación,* sea a la gubia o a la fresa, debe iniciarse algo por encima de la sutura nasofrontal. No es infrecuente encontrar en el curso del despegamiento perióstico la dehiscencia del techo de la órbita. En este caso puede trepanarse a partir del defecto óseo, pero dejando parte de la arcada superciliar para evitar defectos estéticos de hundimiento de la región. Generalmente una abertura de 3 a 4 cm. es suficiente para el control y extirpación de la mucosa. Si es previsible una mayor exposición, debe trepanarse

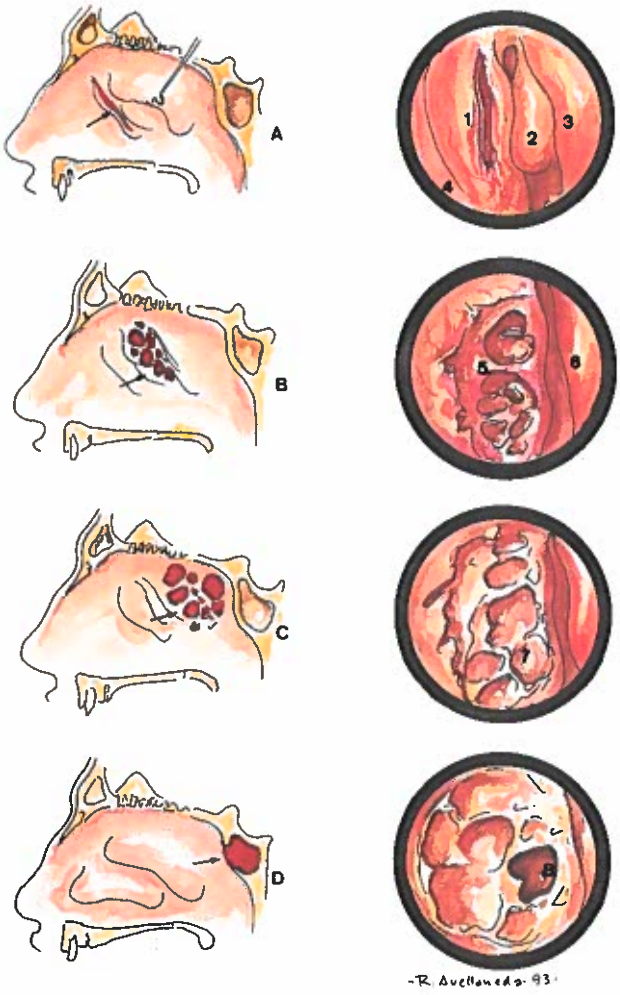

FIG. 11.—*Vía endoscópica nasosinusal. A: Incisión vertical del relieve de la apófisis unciforme (1). Por dentro queda el cornete medio (2) y el septum (3). Por fuera, el cornete inferior (4). B: Extirpación y vaciado progresivo de la apófisis unciforme, de las celdas de la bulla y del etmoides anterior hasta identificar la raíz tabicante del cornete medio (5). Debe evitarse la lesión mucosa del cornete medio (6). C: Profundización hacia el etmoides posterior resecando la raíz tabicante. La penetración debe hacerse por la zona inferointerna (7). D: Abierto ampliamente el etmoides posterior y eventualmente una celda de Onodi grande, que no debe confundirse con el esfenoides, se identifica el óstium esfenoidal (8) y se trepana a partir de éste para la aspiración y marsupialización del mucocele.*

el hueso a la fresa para obtener un colgajo osteoplástico que se repondrá al final de la intervención mediante sutura metálica.

Cuando existe una comunicación endocraneana por dehiscencia de la pared posterior y no existe adherencia dural, se extirpa la mucosa. Si hay sínfisis con la dura es preferible dejar una adherencia mucosa, tanto a nivel de la pared posterior como a la altura de la lámina cribosa, que provocar un desgarro (4). Si el mucocele afecta el espacio epidural algunos autores preconizan la extirpación de la dura invadida con obliteración neuroquirúrgica (27).

Una vez limpia la cavidad debe practicarse un curetaje inferior a partir del óstium de drenaje, ampliando su sección, y a través del etmoides comunicar la cavidad al meato medio. Si éste es amplio dejamos un taponamiento a presión durante cuatro o cinco días, suficiente en nuestra experiencia, para asegurar un drenaje permanente. Si el calibrado que se logra no es satisfactorio debe colocarse un drenaje tubular entre la cavidad y la fosa nasal durante tres a seis meses.

Vía frontoetmoidal. En los grandes mucoceles que invaden el frontal y el etmoides anterior y posterior, CANNONI (28) propone un amplio abordaje a expensas de un gran colgajo óseo formado por la extracción de la pared anterior del frontal, el hueso propio y la rama ascendente del maxilar. La incisión empieza en la cabeza de la ceja, sigue por la raíz nasal hasta la línea media, baja por el dorso hasta el fin del hueso propio y desciende por el surco nasogeniano hasta el ala de la nariz. La osteotomía se practica a sierra diamantada y en profundidad por algunos golpes de escoplo (fig. 10).

Al final la osteotomía se efectúa con hilo de acero en las zonas de hueso sólido, región frontal externa e interna, reborde orbitario y orificio piriforme.

TRATAMIENTO DE LOS MUCOCELES POSTERIORES

Los mucoceles etmoidales posteriores y los etmoidoesfenoidales pueden ser abordados por *vía etmoidal* mediante orbitotomía interna, por *vía etmoidomaxilar* o por las técnicas modernas de *cirugía endonasal.* En los mucoceles esfenoidales puros, sobre todo si existen agresiones de vecindad orbitaria o basicraneana, es necesaria una exposición amplia *trans-rino-septal.*

Vía transetmoidal

Su mayor interés según PORTMANN (29) es que el abordaje etmoidoesfenoidal sigue el trayecto más corto posible y tiene como principal inconveniente la posibilidad de lesiones de los anejos del ojo y la secuela de una cicatriz externa.

La *incisión* de 3 a 4 cm. es arqueada y sigue el cantus interno del ojo. *Despegamiento* subperióstico de los huesos propios y rama ascendente del maxilar, conservando el aparato lacrimal, hasta la sutura nasofrontal. *Trepanación* del hueso propio y rama ascendente maxilar de predominio vertical para caer sobre las celdas etmoidales anteriores, lo que permite una *etmoidectomía* amplia de todas las celdas anteriores y usando el microscopio quirúrgico de las celdas posteriores, cayendo sobre la cavi-

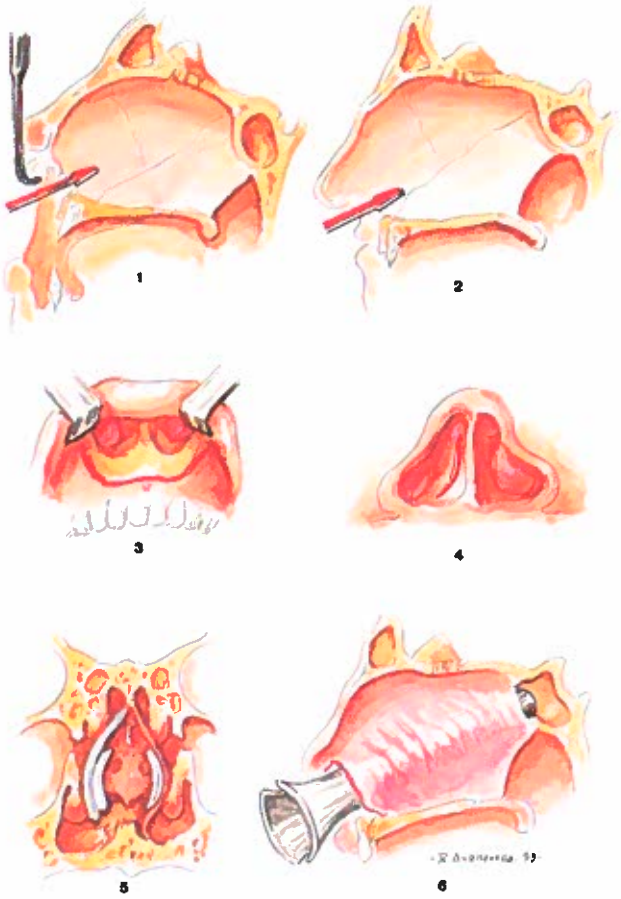

FIG. 12.—*Vía trans-rino-septal. 1) Vía de abordaje sublabial. 2) Acceso quirúrgico transnasal. 3) Incisión gingivolabial en el abordaje sublabial. Despegamiento subperióstico hasta descubrir las aberturas piriformes tanto en la vertiente externa maxilar como la región septal en la línea media. 4) Incisión endonasal de Killian que abarca el pericondrio interno de un lado y el cartílago septal. 5) Despegamiento subpericóndrico-subperióstico del septum y luxación del mismo. Colocación del especúlum de valvas largas e identificación del róstrum y óstiums esfenoidales. 6) Completada la vía transnasal, trepanación de la cara anterior esfenoidal.*

dad mucocélica. En profundidad se llega, a través del campo abierto por el propio mucocele, a la cavidad esfenoidal, dejando un amplio drenaje hacia el fondo de la fosa nasal y al meato medio.

Vía endoscópica nasosinusal (fig. 11)

Desde los trabajos de MESSERKLINGER (30) en 1967 y de WIGAND (31) en 1978, las técnicas de cirugía endoscópica nasal han supuesto un gran avance en el tratamiento de las enfermedades nasosinusales, divulgadas entre nosotros por los trabajos de ADEMA, MASSEGUR, FABRA y MONTSERRAT (32). La técnica descrita por MESSENKLINGER abriendo, a través de la bulla etmoidal, el etmoides anterior para seguir hasta el esfenoides es de utilidad para la marsupialización de los mucoceles posteriores no exteriorizados.

La operación se inicia, previa anestesia tópica mucosa e infiltración de lidocaína-adrenalina de los cornetes medio e inferior y región uniforme, con una *incisión* a nivel de la apófisis unciforme que permite a través de ella la extirpación de la apófisis, evitando lesionar el cornete medio por posibles sinequias posteriores. Se identifica la bulla etmoidal que se desfonda para penetrar en ella por la parte más inferior e interna, lo que permite vaciar el etmoides anterior hasta encontrar la inserción de la raíz tabicante del cornete medio. Resecando ésta se llega al etmoides posterior. Si existe un mucocele en esta región se penetra en la cavidad formada por la destrucción de los tabiques intercelulares, pudiendo llegar fácilmente hasta el esfenoides. Si el etmoides está sano se llega al esfenoides, empezando la trepanación por el óstium, si éste es visible, lo que permite una amplia marsupialización hacia el exterior.

La técnica de VIGAND se diferencia de la de MESSENKLINGER en que la resección se empieza de atrás hacia delante, de esfenoides a etmoides.

La intervención puede realizarse con anestesia local o narcosis. No obstante, es recomendable la anestesia general por el tiempo operatorio y la agresión quirúrgica. La técnica se inicia con la resección de la mitad posterior del cornete medio, quedando un amplio campo sobre el róstrum esfenoidal, donde se identifica el óstium. Con una pinza sacabocados se reseca la pared anterior del seno partiendo del óstium, evitando la excesiva agresión de la pared lateral externa a fin de alejar el riesgo de lesiones del nervio óptico y de la carótida interna. Limpieza de la cavidad, y si es necesario por la configuración del mucocele, se reseca hacia delante la celda de Onodi y el etmoides posterior.

Vía trans-rino-septal (fig. 12)

Es el abordaje clásico del seno esfenoidal que ideado por KILLIAN para la resección submucosa del tabique nasal fue ampliada por SEGURA para la abertura del esfenoides. Actualmente popularizada por CUSHING (33), se emplea habitualmente en neurocirugía para el abordaje de los tumores de la región sellar y parasellar.

El paciente es colocado en posición decúbito supino, con la cabeza girada hacia la derecha. Previo lavado con soluciones antisépticas de la mucosa gingival, se infiltra la mucosa gingivolabial y del tabique, como en la operación de Killian, con anestésico local adrenalinado.

La intervención puede realizarse también con anestesia general e hipotensión y la vía de acceso puede ser por la técnica clásica de Killian endonasal o por el vestíbulo bucal, que da un campo de acceso más amplio.

En pacientes con pirámide nasal y ventanas

grandes puede hacerse el abordaje transnasal, en el que la incisión se realiza en la mucosa de la fosa derecha, a unos 2 mm. del borde caudal del tabique. La incisión comprende la mucosa, el pericondrio del mismo lado y el cartílago, sin lesionar el pericondrio contralateral. Despegamiento subpericóndrico bilateral del tabique y del suelo de las fosas; con ello se consigue una vía extramucosa a ambos lados del tabique.

En pacientes con pirámide nasal pequeña es preferible el abordaje sublabial, incidiendo el surco gingivolabial superior, hasta exponer la cara anterior de ambos maxilares superiores, despegando el periostio hacia las fosas nasales, en donde se continúa con la mucosa, y en este momento la intervención sigue como en el abordaje transnasal.

Se profundiza el despegamiento subpericóndrico en profundidad hasta llegar a la porción ósea de vómer y lámina perpendicular etmoidal. Sección inferior del tabique cartilaginoso o, según la técnica de Cushing, se luxa hacia la derecha, manteniendo y siguiendo el tabique óseo como referencia de la línea media. Con ayuda del espéculo nasal de valvas largas de SEGURA se profundiza la disección subperióstica hasta alcanzar el róstrum esfenoidal. Para asegurar una correcta dirección hacia la silla turca se puede emplear en este tiempo operatorio la radioscopia intraoperatoria. Una vez alcanzado el esfenoides se diseca bilateralmente la mucosa del róstrum hasta visualizar los meatos del seno esfenoidal y se extirpa el tabique óseo, cayendo en la cavidad del mucocele.

Si la visión en profundidad es insuficiente, una presión fuerte sobre las valvas del espéculo luxan los cornetes hacia fuera, mejorando el campo.

Asegurada la marsupialización se retira el especúlum de la línea media y reintroduciéndolo por cada lado de la fosa se reponen las mucosas en la línea media. Taponamiento a presión bilateral que mantendrá en contacto el pericondrio y la mucosa para su cicatrización.

Unos puntos cierran la incisión septal si se ha practicado una vía endonasal o una sutura septal a la espina nasal si ha sido un abordaje sublabial.

BIBLIOGRAFIA

1. FLISS, A.; WASSERMAN, L.; BUIUC, S., y OSTAP, B.: «Etude sur les formes anatomocliniques et la pathogénie de la mucocèle fronto-ethmoïdale». *Les Ann. d'Oto-Laryng.*, 74: 947, 1957.
2. AVELLANEDA, R.: «Mucoceles etmoidofrontales. Posibilidades de evolución». *Ann. ORL Iber-Amer.*, III: 6-30, 1976.
3. ROURA, J.; AVELLANEDA, R., y TRASERRA, J.: «Mucoceles y osteomas fronto-etmoido-esfenoidales». En: *Patología de la base del cráneo.* IV Congr. Soc. ONO. Pamplona, 1990.
4. RIVRON, A., y BOURDINIERE, J.: «Mucocèles et pneumosinus dilatans». *Encycl. Med. Chirurg.*, París, 20465, A[10], 1990.
5. REVERCHON, L., y WORMS, G.: «Mucocele frontoetmoidal». *Arch. Inter. Laryng.*, 28: 682, 1922.
6. GUNS, P., y LACROIX, A.: «A propos des mococèles». *Les Ann. d'Oto-Laryng.*, 77: 6, 1960.
7. DELACROIX, G., y MASSOL, P.: *Mucocèle et mucueuse nasale.* Soc. ORL Latinas. XV Conventus. Bolonia, 1964.
8. BORDLEY, J. A., y BOSLEY, W. R.: «Mucoceles of the frontal sinus, causes and treatmen». *Ann. Otol.*, 82: 696-702, 1973.
9. AZOY, A.: *El etmoides.* Edit. Jims. Barcelona, 1966.
10. PIQUET, J., y DRIESSEN, J.: «La pathogénie des mucocèles». *Rev. Laryng.*, suppl. 386-370, 1951.
11. POCH, R.: *Rinología.* Edit. Mardan. Madrid, cap. XXX, 1971.
12. NELLY, J. G.; HARRISSON, G. M.; JERGER, J. F.; GREENBERG, S. D., y PRESBERG, H.: «The otolaryngologic aspects of cystic fibrosis». *Trans. Am. Acd. Op-thal. Otolar.*, 76: 313-324, 1972.
13. GEOFFRAY, B.; BOBIN, S.; MANAC'H, Y., y NARCY, P.: «Mococéle ethmoïdale du nourrison». *Ann. Oto-Laryng.*, París, 100: 55-59, 1983.
14. GUERRIER, Y.; DEJEAN, Y., y MORINEAU, C.: «Mucocèle de l'ethmoïde». *J. Fran. Otorhinolar.*, 18: 87-96, 1969.
15. DESPONS, J., y DESPONS, J. F.: «A propos des mococèles ethmoïdo-frontales». *Les Ann. d'Oto-Laryng.*, París, 90: 117-118, 1973.
16. KLEIN, D. C., y RAISZ, L. G.: «Prostaglandins: Stimulation of bone resorption in tissue culture». *Endocrinol.*, 86: 1436-1440, 1970.
17. HARRIS, M.; JENKINS, M. V.; BENNET, A., y WILLS, M. R.: «Prostaglandin production and bone resorption by dental cysts». *Nature,* 213-245, 1973.
18. LUND, V. J.; HARVEY, W.; MEGHJI, S., y HARRIS, M.: «Prostaglandin synthesis in the pathogenesis of fronto-ethmoidal mucoceles». *Acta Otolaryng.*, 106: 154-151, 1988.
19. HESSELINK, J. R.; WEBER, A. L.; NEW, P. F. J.; DAVIS, K. R., y TAVERAS, J. M.: «Evaluation of mucoceles of the paranasal sinus with computed tomography». *Radiology,* 133: 397-400, 1979.
20. GOODWIN, J. A., y GLASER, J. S.: «Chiasmal syndrome in sphenoid sinus mucocele». *Ann. Neurol.*, 4: 440, 1978.
21. LUNDGREN, A., y OLIN, T.: «Mucopyocele of the sphenoidal sinus or posterior ethmoidal cells with special reference to the apex orbite syndrome». *Acta Oto-Laryng.*, 53: 61-79, 1961.
22. LEGENT, F.: «Progres oto-rhino-laring». *Aubri-Pialoux.*, Edit. Flamarion, 351-359, 1968.
23. ESCHER, F.: «Mucocèle sphènoïdale avec syndrome hypophisaire». *Cnf. Neurol. Basel.*, 23: 305-308, 1963.
24. LINTHICUM, F.; RAND, C., y REVES, D.: «Mucocele of sphenoidal sinus». *J. Neurosurg.*, 3: 444, 1946.
25. PENDERGRASS: *Cit. Legent in Aubri-Pialoux.* Edit. Flamarion, 1968.
26. WEBER, A. L.: «Enfermedades inflamatorias de los senos paranasales y mucoceles». *Clínicas ORL de Norteamérica,* 3: 439, 1988.
27. SCHAEFER, S. D.; CLOSE, L. G., y MICKEY, B. E.: «The surgical management of epidural mucoceles». *Laringoscope,* 98: 14-17, 1988.
28. CANNONI, M.; ZANARET, M.; THOMASSIN, J. M.;

SCAVENNEC, C.; FOUCAULT, G., y PECH, A.: «L'abord fronto-ethmoïdal externe». *Ann. d'Oto-Laryng.*, 545-549, 1985.

29. PORTMANN, M.: *Traité de technique chirurgicale ORL.* Tome 2. Masson edit, 1983.
30. MESSERKLINGER, W.: «Uber die drainage der mesnclichen nasennebenhohler unter normale und pathologischen bendingunger. II. Mitterlung die stirnhohle und ihr aufuhrungsystem». *Monatsschr. Ohrenheihd.*, 101: 313-326, 1967.
31. WIGAND, M. E.; STEINER, W., y JAUMAN, M. P.: «Endonasal sinus surgery with endoscopical control: From radical operation to rehabilitation of the mucosa». *Endoscopy,* 10: 255-260, 1978.
32. ADEMA, J. M.; MASSEGUR, H.; FABRA, J. M., y MONTSERRAT, J. M.: «Cirugía endoscópica nasosinusal. Experiencia de 150 casos». *Ann. ORL Iber-Amer.*, XVIII: 505-515, 1991.
33. CUSHING, H.: *Surgycal experiences with pituitary disorders.* Philadelphia, J. B. Lippincott. Co.

Fracturas del compartimento anterior de la base de cráneo

P. CLAROS, P. WIENBERG, A. CLAROS, Jr., y A. CLAROS

INTRODUCCION

Este tipo de patología traumática afecta fundamentalmente a hombres jóvenes o de mediana edad, siendo los accidentes de tráfico la causa más frecuente, seguido de las peleas y asaltos violentos (1). Las fracturas que incluyen el complejo nasoetmoidal y los senos frontales pueden asociarse con complicaciones intracraneales, como son la rinolicuorrea y el neumocéfalo (2). En algunos casos estas complicaciones no son diagnosticadas inicialmente, acudiendo el paciente semanas o meses más tarde con meningitis, absceso cerebral, neumocéfalo tras un estornudo violento o licuorrea nasal continua o intermitente. La obstrucción o rotura del conducto frontonasal o el atrapamiento de la mucosa sinusal, entre los fragmentos óseos fracturados, puede llevar a una sinusitis frontal o a veces incluso a un mucocele o mucopiocele frontoetmoidal con afectación intracraneal. Estas complicaciones pueden tardar años en aparecer tras el traumatismo inicial.

El manejo adecuado de estos traumatismos severos del tercio anterior de la base de cráneo requiere una colaboración estrecha entre neurocirujanos y otorrinolaringólogos. Es imprescindible una exploración exhaustiva de cabeza y cuello, debiendo tener en cuenta la posibilidad de una fractura de columna cervical y buscando posibles lesiones en la región mediofacial, las órbitas, los senos paranasales y la cavidad intracraneal.

En todo paciente, especialmente si refiere antecedentes de traumatismo craneal, que presente una secreción nasal acuosa o que tenga una historia de meningitis recurrente, se debe sospechar una solución de continuidad a través de la mucosa, el hueso y la duramadre que separan los senos paranasales y la nariz del cerebro y del líquido cefalorraquídeo (LCR). Las fracturas nasoetmoidales frecuentemente se acompañan de lesión del conducto frontonasal (3).

DIAGNOSTICO DE LA FRACTURA Y SUS CONSECUENCIAS

En presencia de una rinolicuorrea hay que localizar el lugar exacto de la fuga de LCR y cerrarlo quirúrgicamente, incluso si el goteo de LCR cede espontáneamente, ya que la cicatrización de la duramadre no sella adecuadamente la cavidad craneal (4). La base de cráneo anterior está en contigüidad con la nariz y los senos paranasales. La flora bacteriana que coloniza estas regiones puede provocar meningitis, encefalitis o abscesos cerebrales, incluso años después, si el lugar de la fuga no se cierra adecuadamente con la reparación de la dura.

La rinolicuorrea puede permanecer sin diagnosticar, especialmente cuando hay una pérdida mínima o intermitente de LCR, hasta que surjan las complicaciones. Una solución de continuidad de la duramadre puede cerrarse temporalmente por sangre coagulada, mucosa lacerada, tejido orbitario o por tejido cerebral edematizado o prolapsado. La compresión de la vena yugular y la colocación de la cabeza en posición declive pueden ayudar al diagnóstico.

Una licuorrea nasal, no contaminada con sangre, puede diferenciarse de la secreción nasal y lagrimal fisiológica por la alta concentración de glucosa que contiene el LCR. En pacientes con epistaxis, este test queda desvirtuado por la alta concentración de glucosa en la sangre. A veces se puede apreciar el «signo del alo», en el cual se observa un círculo acuoso incoloro, rodeado por sangre en la cabecera del paciente o una gasa manchada con sangre procedente de la cavidad nasal.

Recientemente se han descrito dos métodos más específicos y sensitivos. Uno es la detección de β_2-transferrina, que se encuentra exclusivamente en el LCR (5), y otro se basa en la determinación de la relación albúmina-prealbúmina (6).

Si el escape de LCR es importante, puede ser detectado con inyección intratecal de un agente de contraste en un TAC de fosa craneal anterior y de senos paranasales con proyecciones coronales y sagitales. Puede haber falsos negativos si el escape de LCR es pequeño.

Otro método más preciso es la colocación de planchetas independientes de algodón, tras aplicar previamente un anestésico tópico en el receso esfe-

noetmoidal, en el meato superior y en el meato medio. Luego se procede a la inyección intratecal de fluoresceína diluida con solución de Ringer o de tecnecio radiactivo y se coloca al paciente con la cabeza en declive. Tras algunas horas, dependiendo de la magnitud de la rinolicuorrea, se extraen las planchetas de algodón y se analizan en busca de fluorescencia o radiactividad. Si se marca la plancheta colocada en el receso esfenoetmoidal sugiere un escape a través del seno esfenoidal ipsilateral o del complejo etmoidal posterior. Si se marca la situada en el meato superior sugiere un escape a través del área cribiforme ipsilateral y si alcanza el algodón colocado en el meato medio se ha de suponer un fuga a través de las celdillas etmoidales anteriores ipsilaterales o del seno frontal.

La mayoría de las fugas de LCR resultan de un daño en la duramadre a nivel del techo etmoidal y no a nivel del área cribiforme. Esto se debe a que la duramadre está firmemente adherida al hueso en el techo etmoidal y a que la base de cráneo en esta región es relativamente gruesa (7). El segundo lugar, como causa de licuorrea, lo ocupan las fracturas de pared posterior del seno frontal. El seno esfenoidal pocas veces es la causa.

Ocasionalmente la rinolicuorrea puede ser el resultado de una comunicación del endocráneo con el peñasco del temporal a causa de una anomalía congénita del oído interno o de una lesión traumática del peñasco en presencia de una membrana timpánica íntegra. El LCR escapa entonces por la trompa de Eustaquio y drena a las fosas nasales. Nosotros hemos descrito la asociación de fugas múltiples en la base de cráneo, tales como oído interno y ambas láminas cribosas del tercio anterior de la base de cráneo. Hasta que no fueron reparadas todas las fugas, el proceso de meningitis de repetición continuó. Por esa razón creemos que está indicado practicar, frente a una craneorinolicuorrea, una exploración con la TAC de los diferentes compartimentos de la base de cráneo responsables de la posible fuga (8).

TRATAMIENTO DE LA LESION TRAUMATICA Y SUS CONSECUENCIAS

Las lesiones traumáticas del compartimento anterior de la base de cráneo, que competen al especialista en otorrinolaringología y cirugía cervicofacial, son, entre otros, las fracturas o estallidos del seno frontal, las fracturas múltiples etmoidofrontales, las fracturas de la órbita y aquellas debidas a una acción iatrogénica, como puede ser la secundaria a las rinoseptoplastias poco afortunadas y la cirugía endonasal, en la que no se respetan las estructuras de la parte superior del etmoides. El tratamiento de la LCR traumática es, en nuestra opinión, fundamentalmente quirúrgico. El seno frontal se aborda con una técnica osteoplástica anterior, utilizando una incisión bicoronal o supraciliar, separando la línea de fractura de la pared posterior del seno frontal y su sellado con polvo de hueso y cola de fibrina. En otros casos hemos utilizado también además un relleno del seno frontal con un fragmento de músculo. Cuando la dehiscencia de la pared posterior es de gran tamaño y hay desgarro de la dura, ésta debe ser reparada intra y extradural con fascia lata o dura liofilizada.

Otra técnica para cerrar estos defectos es la descrita por MONTGOMERY (9), creando un colgajo de la mucosa del tabique nasal. El taponamiento intranasal aumenta el riesgo de una infección intracraneal ascendente y no debe ser mantenido demasiado tiempo. Escapes a través del seno esfenoidal se solucionan eliminando la mucosa y rellenando el seno con fascia y grasa abdominal.

En presencia de lesiones extensas que afectan el suelo de la fosa craneal anterior está indicado efectuar una craniotomía frontal para realizar un cierre intracraneal utilizando injertos de fascia. En estas intervenciones quirúrgicas extradurales, escapes pequeños o intermitentes de LCR pueden ser difíciles de visualizar. Una punción lumbar con la colocación de un catéter en el espacio subaracnoideo para la instilación de solución de Ringer estéril aumenta la presión y flujo de LCR a través de la fuga, mientras el cirujano observa el área sospechosa con el microscopio quirúrgico. El catéter puede ser útil en el postoperatorio para reducir la presión de LCR y facilitar el cierre del defecto de la duramadre, en caso de que el injerto se haya colocado por debajo. En caso de haber utilizado injertos aplicados intracranealmente, es decir, por encima del defecto, no se debe utilizar un drenaje de LCR, ya que la presión ejercida por el LCR aplica el injerto contra el defecto. Se debe utilizar cobertura antibiótica perioperatoria con uno o más antibióticos que penetren en el espacio subaracnoideo.

METODOS ACTUALES DE LA OSTEOSINTESIS EN LA TRAUMATOLOGIA DEL TERCIO ANTERIOR DE LA BASE DE CRANEO

En estos últimos veinte años el uso de miniplacas de osteosíntesis está alcanzando un importante desarrollo en la cirugía maxilocraneofacial. Nosotros utilizamos el sistema Luhr, desarrollado por H. G. LUHR, de la Universidad de Göttingen (10, 11). La utilización de estas mini o microplacas permite una fijación ósea rígida inmediata, sin otro método tradicional de fijación externa o interna. El material del cual están hechas estas placas y tornillos es el vitallium. La principal ventaja de es-



FIG. 1.—*Sistema Luhr de osteosíntesis: Microplacas.*

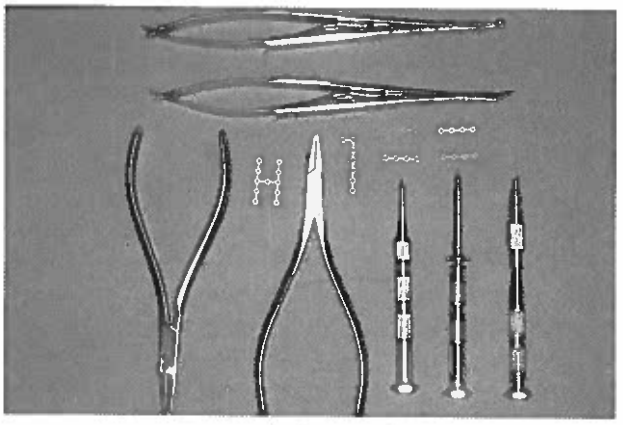

FIG. 2.—*Instrumetal quirúrgico del sistema Luhr de osteosíntesis.*

te sistema de fijación ósea rígida inmediata es el acortamiento de los períodos postoperatorios. Comparando con otros materiales se sabe que el acero inoxidable tiene una pobre biocompatibilidad, y los fabricantes de estas placas de osteosíntesis han cambiado a otros materiales o están planeando hacerlo en un futuro muy próximo. Hasta el presente tanto el vitallium como el titanio tienen unos resultados a largo plazo excelentes. La ventaja de estos nuevos materiales es que las propiedades de resistencia mecánica son mayores con grosor menor que el acero.

Básicamente los podemos dividir en tres grupos: miniplacas, microplacas y micromallas (fig. 1), con un instrumental ideado para su colocación (fig. 2).

Las miniplacas, que tienen un perfil más bajo que cualquier placa y los tornillos quedan ocultos una vez introducidos en el orificio de las placas. Se utilizan para sostener las fracturas del arco orbitocigomático o fracturas óseas faciales grandes del tercio superior, medio o inferior.

Las microplacas son placas a escala, muy pequeñas, para el uso en los huesos muy finos de las áreas maxilofaciales o craneofaciales. Su grosor es de 0,5 mm. y los tornillos son autorroscantes de 0,8 mm. de diámetro. Existen también tornillos de emergencia de vitallium de 1 mm. que evitan el cambiar de lugar la placa si se ha errado el punto de entrada de uno de ellos.

Nosotros los hemos utilizado en las fracturas conminutas de la región nasofacial, áreas infraorbitaria, nasoetmoidal y las fracturas conminutas de las paredes del seno frontal. La ventaja es que con una sola placa se puede estabilizar múltiples fragmentos del seno frontal, así como restablecer la forma del área frontal.

No deben usarse en los huesos que están expuestos a grandes tracciones de músculos fuertes, tales como los masticatorios. En estos casos previamente se tienen que estabilizar con miniplacas.

Las micromallas tienen un grosor de 0,3 mm. y están diseñados en forma de malla que permite la fijación mediante tornillos del sistema micro de 0,8 mm. Pueden moldearse con un conformador en forma de bola que ayuda a adaptarse al modo deseado en cada uno de los casos. Se utilizan para reconstruir el suelo y pared interna de la órbita o la pared anterior del seno frontal.

FRACTURAS DEL SENO FRONTAL

El seno frontal tiene una tabla anterior relativamente gruesa que es capaz de resistir la mayoría de los traumatismos. Sin embargo, el aumento de los accidentes de tráfico y de los asaltos violentos ha incrementado la incidencia de las fracturas del seno frontal. La tabla posterior es relativamente fina y está en contacto con la duramadre de la fosa craneal anterior. El seno frontal y los otros huesos de la cara forman un «cojinete» comprensible y hueco que protege las estructuras vitales intracraneales. Cuando hay fractura de pared anterior del seno frontal en la mayoría de los casos se asocia con otra de la pared posterior, con lo cual hay que tener presente la posibilidad de lesión intracraneal.

Histológicamente la mucosa del seno frontal es un epitelio pseudoestratificado ciliado con tendencia a formar mucoceles cuando se obstruye el conducto frontonasal o cuando la mucosa queda atrapada en la línea de fractura. A través de los foramina de Breschet se produce el drenaje venoso de la mucosa y pueden servir como ruta de infección intracraneal.

La incidencia de la fractura del seno frontal es proporcional a la neumatización del seno, y así hemos podido observar cómo los senos frontales hiperneumatizados son mucho más vulnerables que los de pequeño tamaño.

TABLA I: TIPOS DE FRACTURA DEL SENO FRONTAL

- De piel a fosa craneal anterior.
- Tabla anterior y posterior.
- Tabla anterior exclusivamente.
- Tabla posterior.
- Conducto nasofrontal.

El diagnóstico y manejo de las fracturas del seno frontal ha generado mucha controversia. Esto es debido al número relativamente pequeño de pacientes con esta patología traumática que acuden exclusivamente a la consulta del otorrinolaringólogo. Normalmente se trata de pacientes politraumatizados que son atendidos en los grandes centros hospitalarios, que al abandonar los mismos pueden quedar incontrolados. Gracias al uso más generalizado del TAC se ha incrementado el número de fracturas diagnosticadas, que hubiesen pasado inadvertidas en la Rx simple. Es muy difícil apreciar en la Rx simple de cráneo una fractura del conducto frontonasal o de la delgada pared posterior del seno, cuyo desplazamiento aumenta la posibilidad de daño en la duramadre o lesión intracraneal asociado a escape LCR. El TAC es el medio diagnóstico más rápido, simple y menos invasivo de este tipo de fracturas. Además, se pueden diagnosticar lesiones de los tejidos blandos, como son, por ejemplo, los hemisferios cerebrales, el nervio óptico y el contenido orbitario, y la exposición a la radiación es mínima (12). Los cortes deben ser finos, con un grosor de 2 mm. y utilizando una ventana ósea. Están surgiendo programas de ordenador que facilitan una reconstrucción tridimensional de estas fracturas (13). A pesar de todos estos avances en el diagnóstico por la imagen, sigue habiendo un porcentaje de fracturas que no se visualizan en el TAC.

Las fracturas del seno frontal se pueden clasificar en abiertas o cerradas, desplazadas o no y según comprometan la tabla anterior, posterior y/o el conducto nasofrontal (tabla I).

Las incisiones utilizadas son la bicoronal y la supraciliar. Cuando hay un traumatismo con una fractura abierta se puede abordar a través de la herida preexistente, que puede ampliarse en caso de necesidad. Los tipos de intervención se resumen en la tabla II.

TABLA II: TIPOS DE INTERVENCION

- Reducción abierta y fijación de pared anterior.
- Técnica osteoplástica.
- Cranealización.
- Ablación del seno frontal.
- Eliminación del septum intersinusal.

Hasta los años sesenta en todo traumatismo craneal lo primero era una limpieza y exéresis de todos los fragmentos óseos contaminados, seguido, tras un intervalo de tiempo, de una reconstrucción secundaria. La tendencia actual es la reconstrucción inmediata y total de estas heridas contaminadas, aunque esto no es aceptado por todos los autores por miedo a una posible infección que conlleva la pérdida del injerto o incluso la aparición de una meningitis o un absceso cerebral. También hay que tener en cuenta que estas reconstrucciones complejas aumentan el tiempo de anestesia, lo cual puede agravar la situación general y neurológica del paciente. Sin embargo, se está imponiendo la evidencia que la reconstrucción inmediata no sólo es segura, sino preferible en la mayoría de los pacientes con traumatismos frontobasilares incluso si están ya contaminados (14). Es imprescindible un estudio radiológico preoperatorio completo. Una vez que la respiración y la situación cardiovascular se han estabilizado, la situación general del paciente puede ser mejor poco tiempo tras el accidente que varios días después (4).

FRACTURAS DE LA PARED ANTERIOR DEL SENO FRONTAL

Las fracturas de la pared anterior del seno frontal sin desplazamiento o con una depresión mínima son tributarias de un tratamiento conservador. Con ayuda de Rx simples A-P de cráneo seriadas se vigila la neumatización del seno frontal. Si persiste la opacificación del seno frontal a las dos semanas se ha de suponer lesión del conducto nasofrontal que requiere tratamiento quirúrgico. Se puede utilizar una vía externa para restablecer un drenaje adecuado o eliminar el tabique intersinusal, consiguiendo el drenaje y la ventilación a través del conducto nasofrontal del seno contralateral hasta que el conducto lesionado vuelva a la normalidad. Si esto no sucede hay que practicar una cirugía más extensa (15).

Las fracturas conminutas y deprimidas de la tabla anterior requieren exploración quirúrgica, ya que si no se tratan de este modo pueden quedar defectos estéticos y aparecer mucoceles (fig. 3). La pared posterior del seno y el conducto nasofrontal pueden ser inspeccionados directamente. Las fracturas abiertas se abordan a través de la herida preexistente (fig. 4). En las fracturas cerradas se utiliza una incisión bicoronal o una incisión supraciliar bilateral. Es importante mantener al máximo el periostio y guardar o aproximar todos los fragmentos óseos para la fase de reconstrucción. Instilando azul de metileno diluido en el seno podemos evaluar la permeabilidad del conducto frontonasal. Su

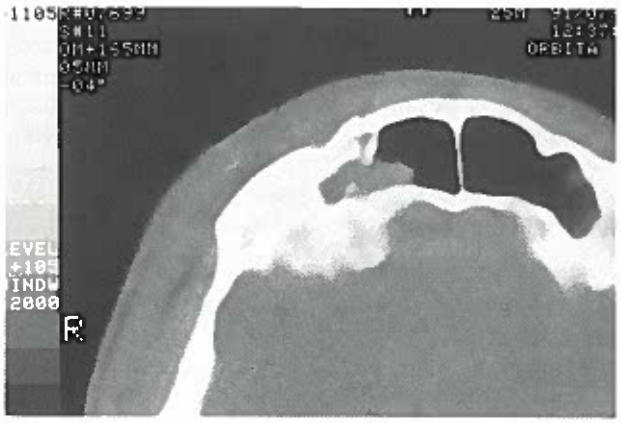

FIG. 3.—*TAC axial en el que se aprecia una fractura del seno frontal de la tabla anterior.*

obstrucción hace necesario obliterar el seno o eliminar el tabique intersinusal.

Para evitar el atrapamiento de mucosa entre las líneas de fractura y la consiguiente formación de un mucocele, hay que eliminar toda la mucosa sinusal adyacente rascando y fresando. En la reconstrucción del hueso frontal se aprovechan los fragmentos óseos cuidadosamente guardados en la primera fase de exploración y si es necesario se obtienen injertos de cortical ósea de la calota craneal. Estos fragmentos óseos se encajan a modo de un puzzle y se fijan con la ayuda de miniplacas finas y tornillos (figs. 5 y 6). Así se crea un trozo de frente rígida que cubra el defecto óseo del hueso frontal al final de la reconstrucción. Una técnica para ahorrar tiempo es la reconstrucción de este trozo de hueso frontal lejos del campo operatorio por un miembro del equipo, mientras los otros continúan la intervención. El trozo de frente rígida reconstruida se coloca en la fase final de la intervención en la zona del defecto óseo y se marcan los puntos donde deben colocarse los tornillos para unir este trozo reconstruido con el hueso craneal circundante con

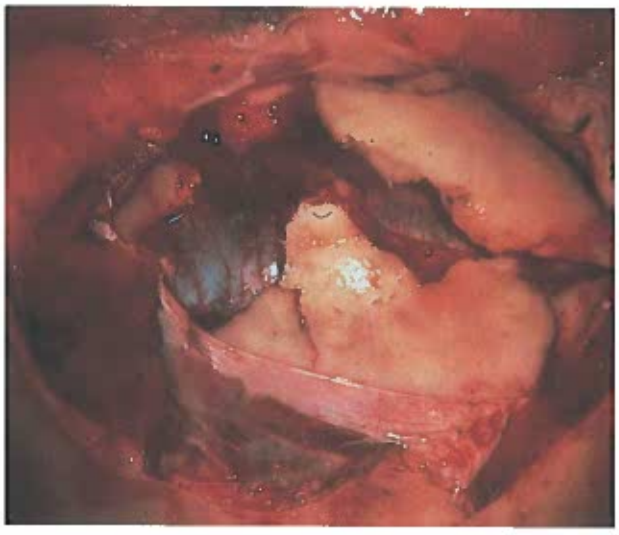

FIG. 4.—*Acto quirúrgico de una gran fractura del seno frontal con exposición de la duramadre. Puede observarse el estallido óseo de la región frontal.*

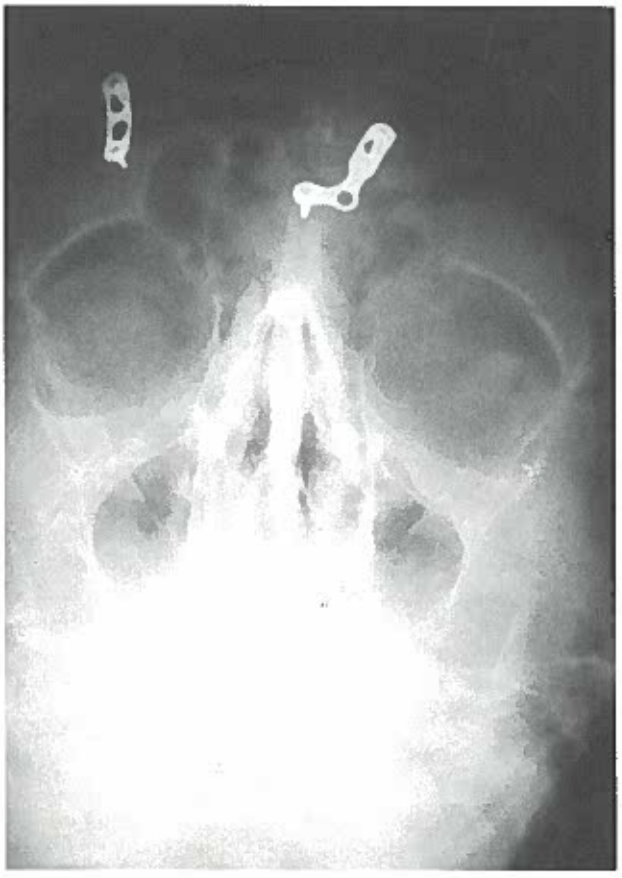

FIG. 5.—*Fractura del frontal con reconstrucción mediante osteosíntesis.*

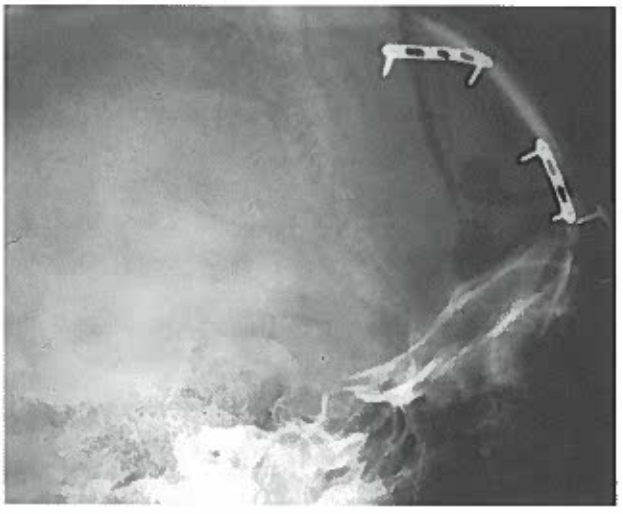

FIG. 6.—*Vista de perfil.*

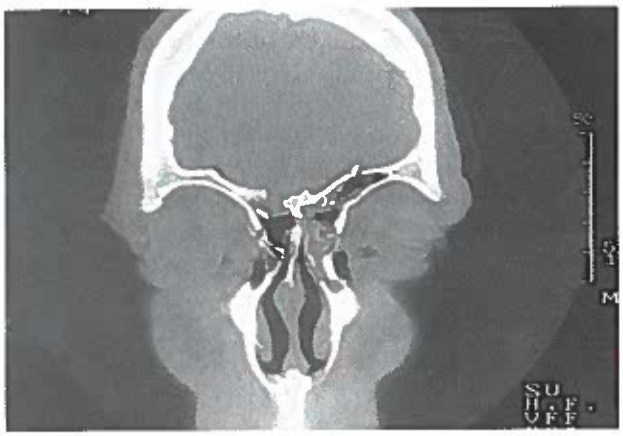

FIG. 7.—*Fractura de la tabla posterior del seno frontal.*

ayuda de la miniplaca. Un retractor fino y maleable es colocado entre el hueso craneal y la duramadre para fresar los agujeros que sirven de guía para los tornillos. Puede quedar un pequeño defecto entre el injerto óseo reconstruido y el hueso craneal circundante, que es rellenado con polvo de hueso sobrante de la intervención.

STANLEY (3) propone para esta cirugía reconstructiva inmediata las siguientes pautas:

1. Intervención precoz, idealmente a las cuatro o seis horas después del accidente y nunca más allá de las doce horas.
2. Cobertura con antibióticos de amplio espectro, empezando al ingreso en el área de urgencias y manteniéndolos durante un tiempo más largo que las pautas profilácticas habituales.
3. Tratamiento adecuado de la lesión del seno frontal, es decir, realizar una cranealización si es necesario.
4. Reconstrucción completa del suelo de la fosa craneal anterior.
5. Reconstrucción de un trozo de frente fuera del campo quirúrgico y su implantación con miniplacas rígidas y tornillos.
6. Usar injertos de cortical ósea interna de la calota craneal en la reconstrucción.
7. Recubrir la zona de la fractura con un colgajo de tejido y piel indemne y aproximarlo sin tensión.

En los casos en los que no sea posible una reconstrucción como la expuesta anteriormente, por un defecto muy importante de la pared anterior del seno frontal, siempre queda la posibilidad de practicar una técnica quirúrgica más antigua, como es la *ablación del seno frontal.* En esta técnica hay que eliminar completamente la pared anterior del seno, así como toda la mucosa que tapiza el seno, y obliterar los conductos frontonasales con músculo o fascia. La consecuencia es un defecto estético importante con una depresión de toda la frente que requiere una segunda intervención reconstructiva a los seis o doce meses con injertos óseos de costilla, cresta ilíaca o calota craneal. Actualmente pueden utilizarse materiales metálicos sintéticos no radiomagnéticos, que permiten el control ulterior con la TAC.

FRACTURAS DE LA TABLA POSTERIOR DEL SENO FRONTAL

En presencia de una fractura de la tabla posterior del seno frontal, tanto desplazadas como no desplazadas, es aconsejable una exploración quirúrgica de la zona de fractura que permite diagnosticar soluciones de continuidad de la duramadre, fracturas del conducto frontonasal y prevenir así la formación de mucoceles frontales, fugas de LCR o infecciones intracraneales (16). La exploración se puede abordar a través de una incisión supraciliar, coronal o con un colgajo osteoplástico.

Las fracturas mínimamente desplazadas o no desplazadas sin escape de LCR pueden manejarse con cobertura antibiótica y vigilancia de las posibles complicaciones. Previamente hay que eliminar toda la mucosa y comprobar la integridad de la duramadre adyacente durante la exploración quirúrgica (fig. 7).

Cuando gran parte de la pared posterior del seno está afectada o incluso falta, está indicada la *cranealización del seno frontal.* Esta técnica, realizada por vía bicoronal, permite mediante una craneotomía eliminar toda la pared posterior, dejando que el tejido cerebral de la fosa craneal anterior avance hacia adelante reemplazando el espacio que ocupa el seno frontal. Evidentemente hay que inspeccionar la duramadre y reconstruir adecuadamente la pared anterior del seno frontal. En esta reconstrucción se pueden aprovechar fragmentos óseos obtenidos de la pared posterior que se ha eliminado previamente. La constatación de un desplazamiento importante de la pared posterior con desgarro de la duramadre y escape de LCR es indicación de una craneotomía con reparación de la duramadre. Si el desgarro de la dura es muy pequeño, bastará uno o dos puntos de seda encerada. Cuando el desgarro es mayor recomendamos siempre una reparación de la dura, intra y extradural, con sellado de Tisucol®. En el postoperatorio aconsejamos repetidas punciones lumbares para disminuir la presión del LCR y así lograr una mejor adaptación del injerto de la dura (fig. 8).

Otros autores prefieren la obliteración del seno frontal en este tipo de patología, obturando los conductos frontonasales con fascia o músculo y rellenando la cavidad del seno con grasa abdominal del mismo paciente (17). Las fracturas con desgarros

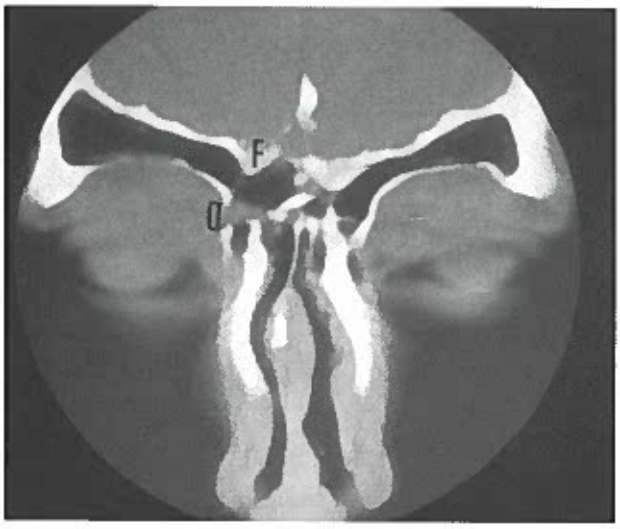

FIG. 8.—*Fractura de la tabla posterior con fuga de LCR.*

desde la piel hasta la duramadre se pueden tratar con cranealización u obliteración.

FRACTURAS DEL CONDUCTO FRONTONASAL

Las fracturas del conducto frontonasal son difíciles de diagnosticar (3). A pesar de estar protegido, es un área muy frágil y susceptible de ser dañado en traumatismos importantes. El tratamiento quirúrgico es una obliteración del seno o una recanalización con un tubo de silicona, aunque el riesgo de reestenosis es grande.

FRACTURAS DEL ETMOIDES Y AREA CRIBIFORME

Las fracturas importantes del complejo nasoorbitoetmoidal se abordan a través de una vía externa,

FIG. 10.—*TAC coronal con fractura múltiple.*

efectuando una reducción abierta y fijación interna con alambre o mejor con miniplacas. Cuando hay una pérdida extensa de hueso se pueden usar injertos de costilla o calota craneal (18).

Presentación caso clínico (S. E.)

Paciente de dieciséis años que en diciembre de 1992 sufre un accidente de circulación con aplastamiento facial y fractura conminuta de los huesos faciales (fig. 9). En el examen con TAC puede apreciarse una fractura múltiple frontal, etmoidal y maxilar con hundimiento de los huesos nasales (figs. 10 y 11). La reparación quirúrgica es por vía sublabial, llegando hasta la región orbitaria (fig. 12), y una vez alineados los fragmentos, se fijan con microplacas de osteosíntesis (fig. 13). El postoperativo fue excelente y a los quince días su imagen facial era completamente diferente (fig. 14).

El suelo de la fosa craneal anterior puede estar desplazado y a veces es imprescindible una limpieza quirúrgica del laberinto etmoidal y del área cri-

FIG. 9.—*Aspecto de la paciente en el preoperatorio.*

FIG. 11.—*TAC axial con fractura múltiple.*

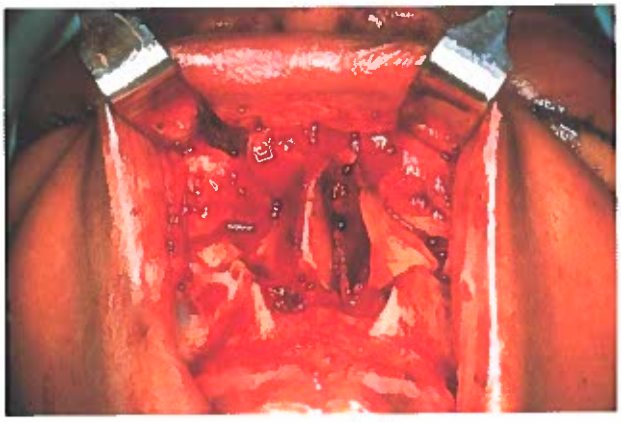

FIG. 12.—*Acto quirúrgico.*

biforme, creándose así una amplia comunicación entre la cavidad endocraneal y los senos paranasales. Esta comunicación se puede sellar con un injerto de fascia lata que cubre la región etmoidal y el techo de la órbita. El espacio resultante entre la duramadre y la fascia se puede rellenar con un injerto de grasa abdominal libre. Los defectos en el suelo de la fosa craneal anterior y los orificios del conducto frontonasal se pueden obturar con injertos óseos de la calota craneal (14).

Esta vía externa puede ser apropiada en algunos casos, aunque no solamente hay que conocer la anatomía de la región, sino que además se tiene que estar familiarizado con los cambios anatómicos que supone el trauma (figs. 15 y 16). También se han descrito procedimientos endoscópicos para cerrar estas fugas de líquido cefalorraquídeo (19). Y otros métodos de reparación de la fuga de LCR mediante colgajos locales. McCABE utiliza un colgajo de mucosa con un pedículo óseo procedente del cornete medio o septum. MONTGOMERY (15) usa un colgajo septal fijado posteriormente previa extirpación del cornete medio.

Todos estos métodos descritos, según sus autores

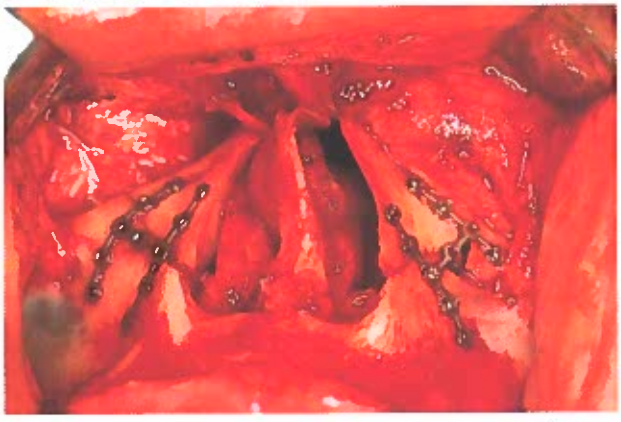

FIG. 13.—*Colocación de microplacas de osteosíntesis.*

FIG. 14.—*Imagen de la paciente a los quince días de intervenida.*

son ideales y con escasa o nula recidiva de la fuga de LCR. Sin embargo, nosotros los ponemos en duda, ya que en nuestras manos no han dado el éxito deseado. La vía subfrontal de RAVEH (20) es mucho más aceptada y sobre todo la reparación del etmoides y su fuga de LCR mediante una craniotomía transfrontal y la reparación por exposición directa de la fístula y el desgarro de la dura.

FRACTURAS DEL SENO ESFENOIDAL

La fractura del seno esfenoidal se presenta en los grandes traumatismos craneales (fig. 17). Su incidencia es baja, pero representa un reto diagnóstico y sobre todo quirúrgico, cuando afecta a las estructuras que están en relación con la región sellar y parasellar, tales como la carótida interna, seno cavernoso y los pares craneales II, III, IV y VI.

En la pared lateral del seno esfenoidal hay tres estructuras que pueden identificarse por su relieve. El nervio óptico, la arteria carótida interna y el

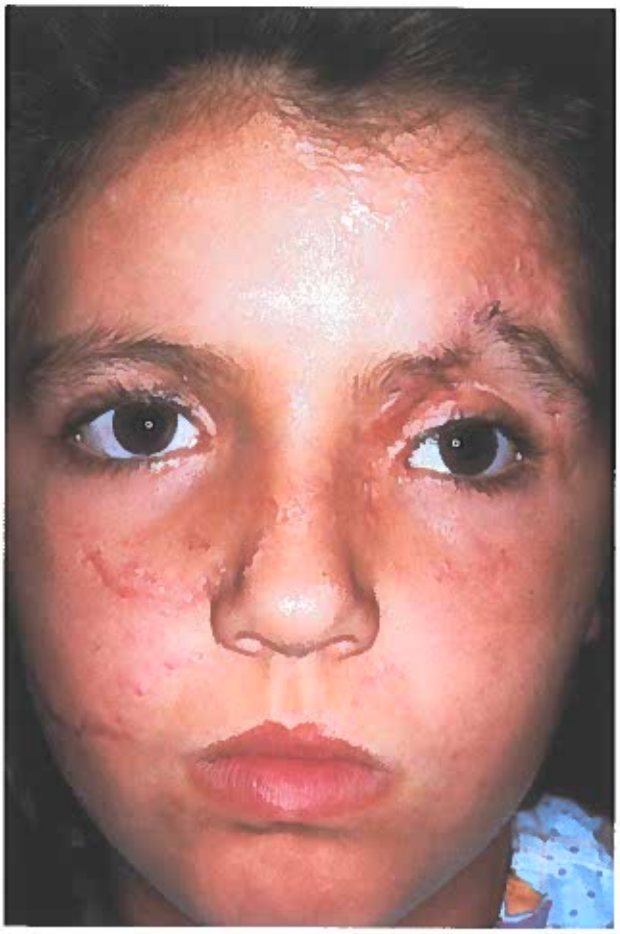

FIG. 15.—*Fractura de etmoides.*

nervio maxilar, rama del trigémino (fig. 18). El canal del nervio óptico forma un puente óseo en la pared superolateral del seno esfenoidal y ocasionalmente con las celdas más posteriores del etmoides. La porción cavernosa de la arteria carótida interna forma el relieve más prominente de la pared lateral del seno esfenoidal y se localiza en su porción

FIG. 16.—*TAC en el que se aprecia la fractura etmoidal.*

FIG. 17.—*TAC mostrando fractura del seno esfenoidal con un hematoma en su interior.*

media, inmediatamente por detrás del canal óptico. La carótida a este nivel puede estar dehiscente en un 8 por 100 de los casos (21). El nervio maxilar protruye en el hueso de la pared lateral sobre 5 a 10 mm. debajo del canal óptico.

El abordaje quirúrgico intracraneal de la región sellar y parasellar es extraordinariamente dificultosa debido a la gran retracción cerebral necesaria para su acceso. A menudo estos pacientes tienen múltiples lesiones de la dura y precisan no sólo de reparaciones intracraneales, sino también extracraneales, a través de la región esfenoidal.

El acceso quirúrgico extracraneal es del dominio del rinólogo (véase capítulo de la cirugía de la región sellar y parasellar) a través de las vías tran-

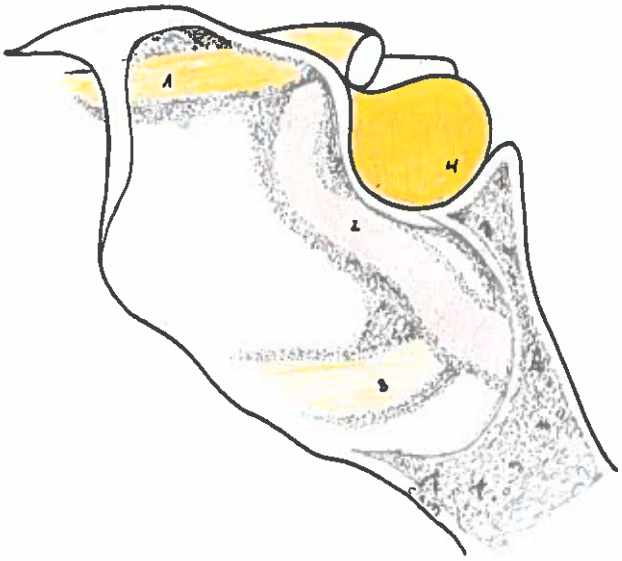

FIG. 18.—*Interior del seno esfenoidal en el que se distingue: 1) el relieve óseo del nervio óptico, 2) relieve óseo de la carótida interna y 3) relieve óseo del nervio maxilar.*

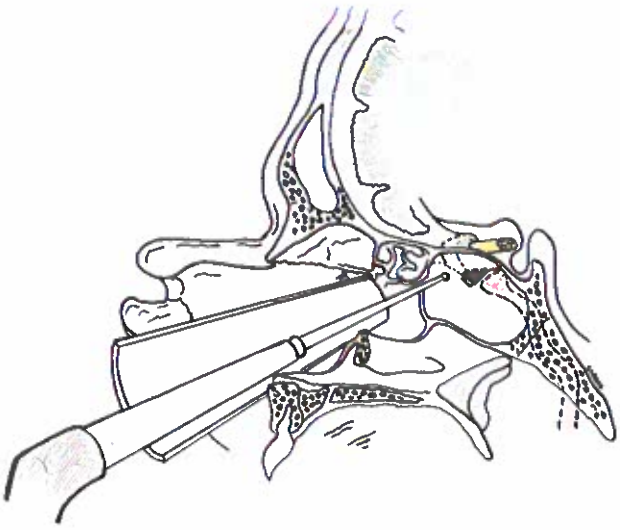

FIG. 19.—*Exposición del seno esfenoidal con el retractor de hipófisis y fresado de la porción media del canal óptico, con preservación del triángulo óseo entre el canal óptico y la carótida en la pared lateral del seno esfenoidal.*

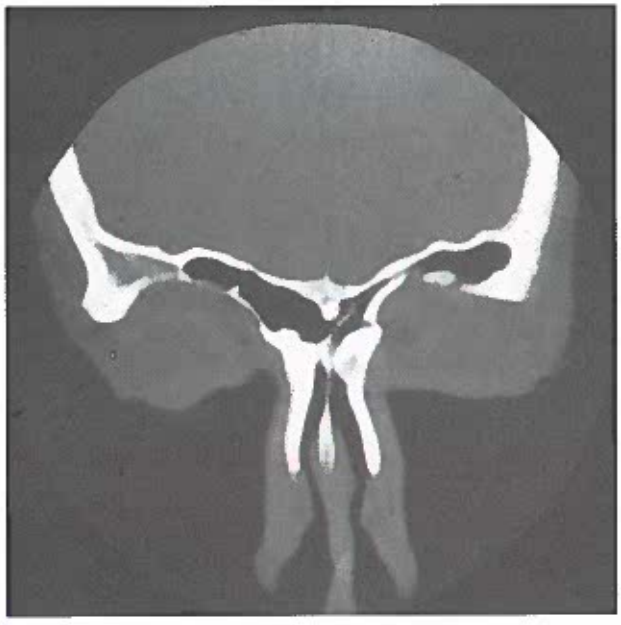

FIG. 20.—*TAC que muestra fractura del techo orbitario.*

septal y transesfenoidal (igual que para la hipofisectomía).

Como que la indicación básica es contener la fuga de LCR, lo primero que debemos hacer en este caso es localizar los puntos de fuga del mismo, para ello se extirpa totalmente la mucosa del interior del seno esfenoidal. Una vez localizada la línea de fractura, procurando no desplazar los fragmentos óseos para no lesionar las estructuras vecinas, se rellena el seno esfenoidal con polvo de hueso y cola de fibrina. A continuación se tapona con un fragmento de músculo y fascia lata. En todos los casos que hemos efectuado este sistema la fuga de LCR se ha detenido. Recomendamos igualmente repetir las punciones lumbares por espacio de varios días en el postoperatorio.

COMPLICACIONES VISUALES EN LAS FRACTURAS DEL SENO ESFENOIDAL

En algunos casos es muy difícil entender los problemas visuales que se presentan tras un traumatismo craneal, ya que el scanner o la RNM no nos exponen directamente una línea de fractura que afecte las vías ópticas. Sin embargo, en estos casos se debe sospechar que existen lesiones de las mismas, tales como edema, desgarro del nervio óptico, hematoma y compresión del nervio o neuropraxia. Sea cual sea el mecanismo lesional, el resultante de la lesión de la función neural es siempre un compromiso vascular.

Lo más importante es diagnosticar precozmente el compromiso visual y proceder a su tratamiento, que en unos casos será médico, con corticoides a altas dosis o bien quirúrgico descompresivo.

El tratamiento quirúrgico descompresivo del nervio puede seguir varias vías extracraneales. El más frecuente es el transetmoidoesfenoidal, a través de una etmoidectomía externa que permite entrar en el seno esfenoidal. La localización del canal óptico se hace en la pared superoexterna, justo por delante del seno cavernoso la carótida interna. Con una fresa diamantada se rebaja esta coraza ósea y el canal óptico queda al descubierto. Esta vía ha sido ampliamente estudiada por NIHO (22).

Otra vía es la transetmoidoesfenoidal de SOFFERMANN (23), que se realiza por vía sublabial con transposición del septum hacia la pared nasal contralateral y exéresis de la pared antral anterior, de la apertura piriforme y del cornete medio para poder acceder al seno esfenoidal (fig. 19). Esta es una modificación de la esfenoidectomía transnasal, descrita en el capítulo correspondiente.

FRACTURAS DEL TECHO DE LA ORBITA

Fracturas del reborde orbitario y tercio medio

Las fracturas aisladas del techo y marco superior de la órbita no son tan frecuentes como las del suelo de la órbita (fig. 20). Cuando un traumatismo actúa en este punto se puede producir una fractura del tercio medio del techo orbitario con un desplazamiento mínimo, que no suele requerir tratamiento (fig. 21). En otros casos la fractura es mayor y

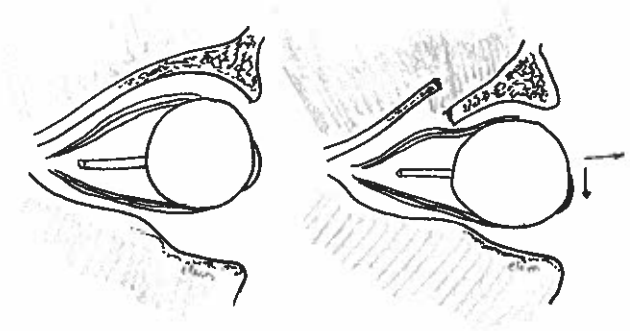

FIG. 21.—*Fractura del techo orbitario con desplazamiento del globo hacia abajo y afuera.*

hay desplazamiento hacia abajo, lo que condiciona que el globo ocular también se desplace hacia abajo con compromiso de la musculatura extraocular.

Indicación quirúrgica

La necesidad de actuación quirúrgica se presenta cuando hay un desplazamiento importante del globo ocular, herniación de los tejidos blandos o cuando hay una gran ruptura frontobasilar. La TAC nos dará exactamente la necesidad de cirugía.

Lo más frecuente es que se presente una fractura del reborde superior de la órbita asociada a una fractura del seno frontal, ya que el techo de la órbita forma parte del suelo del seno frontal y del complejo etmoidal supraorbitario. En este lugar es muy posible que se dañe el sistema de drenaje. El edema postraumático puede enmascarar esta lesión y por ello es necesario explorar visualmente el conducto nasofrontal. La TAC de alta resolución será capaz de mostrarnos las fracturas de las tablas del seno frontal y su asociación con las etmoidonasales u orbitarias, pero no será posible ver, en la mayoría de los casos, este sistema de drenaje.

Técnica quirúrgica

Por motivos estéticos es preferible reparar estas lesiones por vía coronal, aunque una vía supraciliar también es apta. La tabla anterior se reconstruye con miniplacas y si el conducto nasofrontal está dañado se intentará reconstruir con un colgajo de mucosa nasal procedente de la pared lateral de la fosa nasal.

Fracturas de la lámina papirácea

Es la zona más fina de la órbita. Su fractura aislada es extremadamente rara. Se reconoce porque se puede apreciar en el TAC aire en el interior de la órbita y se presenta una hemorragia de la región etmoidal (figs. 22 y 23).

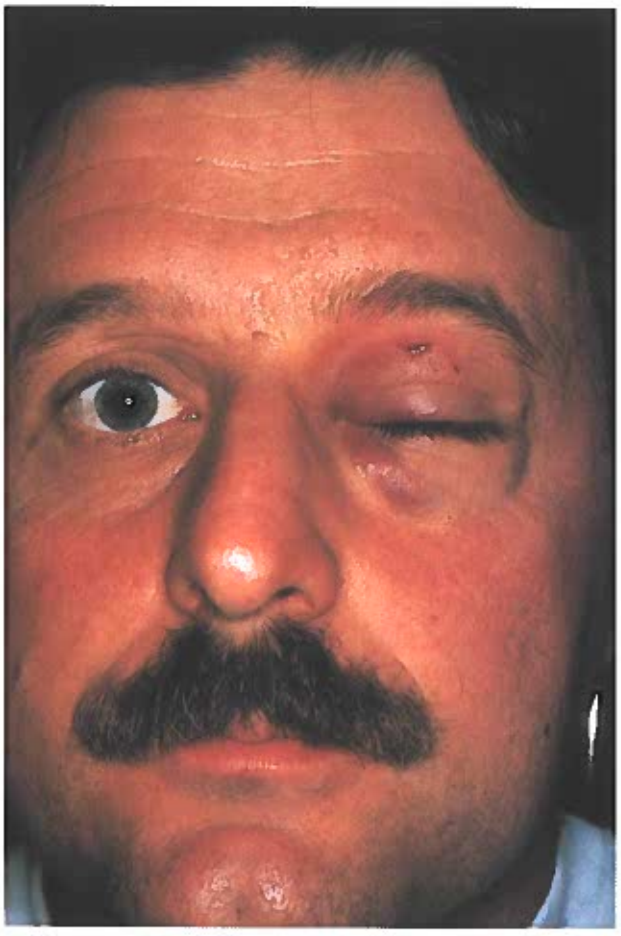

FIG. 22.—*Paciente con fractura de la lámina papirácea de la órbita y enfisema orbitario.*

Tratamiento quirúrgico

La indicación quirúrgica estará en consonancia con la sintomatología que se presente, tal como pérdida visual postraumática, complicaciones orbi-

FIG. 23.—*TAC coronal del paciente anterior con imagen de aire en el interior de la órbita.*

FIG. 24.—*TAC que muestra una fractura del tercio posterior de la órbita y que produjo un síndrome del ápex orbitario.*

tarias y el grado de destrucción del complejo etmoidal. La técnica quirúrgica adecuada suele ser por vía endoscópica y mediante una etmoidectomía transnasal.

Fracturas del tercio posterior del techo de la órbita

Estas fracturas ocurren como extensión de otras fracturas. El desplazamiento óseo, sin embargo, es menor que en el tercio anterior o medio. La fractura de la región del ápex se acompaña de una sintomatología típica de pérdida visual, ya sea por compresión directa, por hematoma en el interior del canal o por una lesión axonal directa. El síndrome del ápex orbitario se caracteriza por una oftalmoplejía (lesión del III, IV y VI pares), ptosis, edema orbitario y lesión del ramo oftálmico del trigémino (fig. 24).

Todo este tipo de lesiones son fácilmente detectables en la TAC y obviamente cuando el síndrome del ápex orbitario está presente se precisa de actuación quirúrgica inmediata.

BIBLIOGRAFIA

1. SHOCKELY, W. W.; STUCKER, F. J.; GAGE-WHITE, L., y ANTONY, S. O.: «Frontal sinus fractures: Somes problems and some solutions». *Laryngoscope,* 98: 18-22, 1988.
2. MARENTETTE, L. J., y VALENTINO, J.: «Traumatic anterior fossa cerebrospinal fluid fistulae and craneofacial considerations». *Otolaryngol. Clin. North. Am.,* 24: 151-163, 1991.
3. STANLEY, R. B., Jr., y BECKER, T. S.: «Injures of the nasofrontal orifices in frontal sinus fractures». *Laryngoscope,* 97: 728-731, 1987.
4. SAMII, M., y DRAF, W.: *Surgery of traumatic lesions of the anterior skull base. Surgery of the skull base.* Springer-Verlag. Berlín-Herdelberg, 127-153, 1988.
5. OBERASCHER, G.: «Cerebrospinal fluid otorrea-rhinorrhea. Salzburg concert of CSF diagnosis». *Laryng. Rhinol. Otol.,* 67: 375-381, 1988.
6. BOHNER, J., y HESSE, W.: «Albumin/präalbumin-Qquotient zu diagnostik der liquorrhoe». *Lab. Med.,* 13: 193, 1989.
7. TÖNNIS, W., y FROWEIN, R. A.: «Liquorfisteln un pneumatozelen nach verletzungen der vorderen schädelbasis». *Zbl. Neurochir.,* 12: 323-347, 1952.
8. CLAROS, P.; GUIRADO, C.; CLAROS, A.; CLAROS, A., Jr.; CLAVERIA, M. A., y WIENBERG, P.: «Association of spontaneous anterior fossa CSF rhinorrea and congenital perilymphatic fistula in patient with recurrent meningitis». *Int. J. Pediatr. Otolaryngol.* (aceptado para publicación), 1993.
9. MONTGOMERY, W. W.: «Cerebrospinal fluid rhinorrhea». *Otolaryngol. Clin. North Am.,* 6: 757-771, 1973.
10. LUHR, H.: «Indications for use of a microsystem for internal fixation in craniofacial surgery». *Journal of Craniofacial Surg.,* 1: 35-52, 1990.
11. LUHR, H. G.: «Zur stabilen osteosynthese bei unterkieferfrakturen». *Dtsch. Zahnärt. Z.,* 23: 754, 1968.
12. WALLIS, A., y DONALD, P. J.: «Frontal sinus fractures: A review of 72 cases». *Laryngoscope,* 98: 593-598, 1988.
13. KOLTAI, J. P., y WOOD, G. W.: «Tree-dimensional CT reconstruction for the evaluation and surgical planning of facial fractures». *Otolaryngol. Head Neck Surg.,* 95: 10-15, 1986.
14. STANLEY, R. B., Jr.: «Management of severe frontobasilar skull fractures». *Otolaryngol. Clin. North Am.,* 24 (1): 139-150, 1991.
15. MONTGOMERY, W. W.: *Surgery of the upper respiratory system,* 2nd ed., vol. 1. Lea & Febiger. Philadelphia, 1979.
16. DONALD, P. J.: «Frontal sinus fractures». En: Cummings, C. W. (ed.). *Otolaryngology-head and neck surgery.* Mosby. St. Louis, 1: 901-921, 1986.
17. WILSON, B. C.; DAVIDSON, B.; COREY, J. P., y HAYDON, R. C.: «Comparison of complications following frontal sinus fractures managed with exploration with or without obliteration over 10 years». *Laryngoscope,* 98: 516-520, 1988.
18. HEINE, R. D.; CATANE, G. A.; BAVITZ, J. B., y GRENADIER, M. R.: «Naso-orbital-ethmoid injury: Report of a case and review of the literature». *Oral Surg. Oral Med. Oral Pathol.,* 69: 542-549, 1990.
19. PAPAY, F. A.; BENNINGER, M. S.; LEVINE, H. L., y cols.: «Transnasal transeptal endoscopic repair of sphenoidal cerebral spinal fluid fistula». *Otolaryngol. Head Neck Surg.,* 101: 595-597, 1989.
20. RAVEH, J., y VUILLEMIN, T.: «The surgical one-stage management of combined cranio-maxillo-facial and frontobasal fractures». *J. Craniomaxillofac. Surg.,* 16: 160-172, 1988.
21. FUJII, K.; CHAMBERS, S. M., y RHOTON, A. L.: «Neurovascular relationships of the sphenoid sinus». *J. Neurosurg.,* 50: 31-39, 1979.
22. NIHO, S.; NIHO, M., y NIHO, K.: «Decompression of the optic canal by the thransethmoidal route and decompression of the orbital fissure». *Can. J. Ophthalmol.,* 5: 22-40, 1977.
23. SOFFERMANN, R. A.: «Sphenoethmoid approach to the optic nerve». *Laryngoscope,* 91: 184-196, 1981.

Osteomas frontoetmoidoorbitarios

P. CLAROS, P. WIENBERG, A. CLAROS, Jr., y A. CLAROS

INTRODUCCION

El hueso frontal contiene dos cavidades neumáticas y asimétricas: los senos frontales, cuyo suelo forma parte del techo de la órbita, y su pared posterior contacta con la fosa cerebral anterior. A veces nos podemos encontrar con tres o más cavidades.

Los senos frontales, embriológicamente, son unas evaginaciones de las celdas etmoidales anteriores, que al crecer se van insinuando en el hueso frontal (1). A los dos años de vida se individualizan, a los seis-ocho años se aprecian radiológicamente y acaban su desarrollo a los quince o veinte años.

Fisiológicamente su función es la producción de moco, la resonancia de la voz y la disminución de peso del cráneo (2). El conducto frontonasal drena las secreciones producidas en el seno frontal hacia el meato medio.

Los osteomas del seno frontal son una patología poco frecuente, pero tampoco constituyen una rareza, siendo el tumor benigno más frecuente de nariz y senos paranasales. En 1941, TEED (3), en una revisión de la literatura, encuentra 321 casos. HALLBERG (4), de la Clínica Mayo, en 1950 presenta 40 casos. WILKES (5), en 1976, de la misma institución, presenta 16 osteomas del seno frontal y 12 de la región frontoetmoidal, recogidos en un período de veintisiete años. FU y PERZIN (6), en un estudio de 256 tumores no epiteliales, que afectaban a la cavidad nasal, senos paranasales y nasofaringe encuentran 28 osteomas. En nuestro país GIL-CARCEDO (7) comunica en 1987, en un extenso trabajo sobre osteomas recogidos entre 1965 y 1986 en el Hospital Clínico Universitario de Valladolid, 26 casos, de los cuales 18 asentaban en el seno frontal y dos eran de localización frontoetmoidal.

Los osteomas de los senos paranasales aparecen con mayor frecuencia en el seno frontal, seguido por el seno etmoidal y el seno maxilar (8, 9, 10). La localización en el seno esfenoidal es excepcional. MONTGOMERY (11), en una revisión de 300 casos, encuentra que un 80 por 100 son osteomas frontales, un 16 por 100 etmoidales y un 4 por 100 maxilares. HALLBERG (4), en 1950, aporta 51 casos de osteomas, 40 de los cuales se originan en el seno frontal, nueve en los senos etmoidales y dos en seno maxilar. HARRISON (12), en 1984, recopila 26 osteomas, de los cuales 17 son frontales, seis etmoidales, dos maxilares y uno esfenoidal.

EPIDEMIOLOGIA

La incidencia de los osteomas es difícil de precisar con exactitud, ya que muchos son asintomáticos y no se diagnostican. CHIDREY (13) revisó 3.510 radiografías craneales consecutivas realizadas por cualquier razón y encontró una incidencia del 0,43 por 100.

La edad en la cual aparecen síntomas de los osteomas frontales va de la segunda a la quinta décadas, siendo muy raros en edades superiores o inferiores (14).

En nuestra serie hay 10 casos, de los cuales tenemos:

— Tres casos menores de veinte años.

— Cinco casos entre veinte y cuarenta años.

— Dos casos mayores de cuarenta años.

La relación hombre mujer es de dos a uno aproximadamente (15). Y la incidencia respecto al lado, donde asienta el osteoma etmoidofrontal, parece ser el izquierdo el más común.

ETIOLOGIA

La etiología de los osteomas continúa siendo controvertida. Tres teorías principales han sido propuestas, que incluyen causas embriológicas, traumáticas e infecciosas.

La teoría embriológica postula que el encuentro de dos tejidos embriológicamente diferentes favorece la aparición de tumores. La unión del cartílago etmoideo y del hueso frontal membranoso sería el punto de origen del osteoma. Sin embargo, muchos osteomas frontales están localizados lejos de esta zona de unión frontoetmoidal.

Algunos autores explican la predominancia del

osteoma en hombres debido al mayor número de traumatismos en éstos respecto a las mujeres. Sin embargo, sólo una minoría presenta historia de traumatismos. SMITH (16) sólo encuentra antecedentes de traumatismo en la región frontal en uno de 22 casos y HALLBERG (4) en tres de 51 casos estudiados.

La causa infecciosa también ha sido propuesta, pero es posible que ésta sea secundaria al osteoma y no su causa.

ANATOMIA PATOLOGICA

El osteoma osteoide es una lesión osteoblástica benigna de crecimiento lento y contiene hueso maduro. En la mayoría de los casos se presenta en los huesos largos del esqueleto (8, 9).

Macroscópicamente se presenta como una lesión en la superficie de un hueso cortical que puede ser sésil o pediculada. En ciertas ocasiones se necrosa dicho pedículo y entonces el osteoma queda flotando en el interior del seno o bien queda suelto entre las estructuras que le rodean, como es el caso descrito por MAÑOS (17), de un osteoma de gran tamaño localizado en el etmoides con ocupación total del mismo y con extensión maxilar y esfenoidal. Dentro del seno frontal, la zona de implantación más frecuente es la pared anterior y el ángulo orbitario interno.

FU y PERZIN (6) han publicado un extenso estudio clínico-patológico acerca de la naturaleza de los osteomas de los senos paranasales. Establecen que hay dos formas histológicas características. Una es la forma ebúrnea, que se compone de hueso duro y denso, conteniendo únicamente una mínima parte de tejido fibroso; la otra es el osteoma maduro o esponjoso, que contiene largas trabéculas de hueso lamelar maduro, separado por tejido fibroso. A veces el osteoma esponjoso puede ser observado en la periferia de los osteomas ebúrneos. Ocasionalmente aparecen osteomas mixtos que contienen las características de las dos entidades antes mencionadas.

Los osteomas son, pues, lesiones benignas, generalmente bien localizadas, y con poca tendencia a recurrir, a no ser que la exéresis haya sido incompleta.

Es dudoso que el osteoma sea una auténtica neoplasia. Muchos autores lo consideran más bien como un hamartoma.

DIAGNOSTICO DIFERENCIAL

En el diagnóstico diferencial de los osteomas hay que tener presente otras entidades patológicas osteofibrosas de los senos paranasales. Estas lesiones radiológicamente pueden dar una imagen similar, pero sus bordes están menos definidos que los de los osteomas (16).

FU y PERZIN (6) distinguen los osteomas de otras lesiones menos frecuentes, como son el osteoma fibroso, la displasia fibrosa y el fibroma osificante.

El osteoma fibroso básicamente es un osteoma compuesto por abundante hueso maduro lamelar, con una mayor cantidad de tejido fibroso entre las trabéculas. Aparece en el mismo grupo de edad y tiene un comportamiento benigno, al igual que el osteoma.

La displasia fibrosa tiene varias características diferenciales. Radiológicamente presenta unos límites irregulares y poco definidos. Se manifiesta a una edad joven, casi siempre en la primera o segunda década de la vida. Histológicamente no presenta cápsula y se pueden distinguir dos componentes: un tejido fibroso con células fibroblásticas fusicelulares y otro de hueso trabecular irregular sin células osteoblásticas. Si la exéresis de este proceso benigno es incompleta tiende a recidivar. La radioterapia está contraindicada, ya que puede inducir una malignización hacia un sarcoma osteogénico. Si se asocian alteraciones endocrinas y pigmentación cutánea estamos ante un síndrome de Albright.

El fibroma osificante también aparece en las primeras décadas de la vida. Microscópicamente se ve un predominio de tejido fibroso con algo de tejido óseo. El estroma fibroso es altamente celular y con diferentes grados de maduración. El tejido óseo está compuesto por osteoblastos y osteoide. Una variante de esta entidad es el fibroma osificante psamomatoso que ocurre típicamente en niños jóvenes, en la región de los senos etmoidales. Se distingue de la displasia fibrosa por seguir creciendo al acabar el desarrollo esquelético y por presentar cápsula, que a veces puede ser visible radiológicamente (12). Clínicamente este tumor tiene una mayor agresividad y requiere, por tanto, una exéresis quirúrgica más extensa.

Otros tumores osteofibrosos menos frecuentes en esta localización son los osteoblastomas benignos y los tumores de células gigantes (18, 19).

El síndrome de Gardner es una asociación de osteomas, tumores de tejidos blandos (tumores fibrosos subcutáneos, quistes sebáceos y epidermoides) con una poliposis intestinal (20). Es una enfermedad hereditaria autosómica dominante y el 50 por 100 de la descendencia se verá afectada. Esto se describió en una familia del estado de Utah entre 1950-1953, viendo que existía una dominancia mendeliana por la enfermedad.

El cirujano de cabeza y cuello debe tener presen-

te este síndrome, ya que los primeros signos frecuentemente aparecen en la región facial (8). El no asociar la presencia de estos osteomas y tumores de tejido blando a una poliposis intestinal puede ser grave, ya que la incidencia de degeneración maligna de estos pólipos gastrointestinales es del 40 por 100.

El diagnóstico de síndrome de Gardner no se hace antes de los treinta años, por lo que el consejo genético llega casi siempre tarde, ya que en un 50 por 100 se transmite. La proporción en que se presenta es aproximadamente de un paciente por millón.

FIG. 1.—*Aspecto externo de una paciente con osteoma fronto-orbitario.*

CLINICA

El diagnóstico de los osteomas frontales se basa en su clínica y muy especialmente en la radiología simple de cráneo, donde se visualizan unas zonas hiperdensas como resultado de la hiperostosis y la calcificación. Está bien delimitado con una densidad uniforme que puede variar de un tumor a otro. El osteoma no se acompaña de zonas líticas ni erosione en la vecindad.

GIL-CARCEDO (7) propone la clasificación en tres estadios clínicos:

1. Osteomas en primer estadio o período asintomático. Generalmente se corresponde con tumores pequeños, absolutamente silentes, que se descubren casualmente en un estudio rutinario de los senos paranasales.
2. Osteomas en segundo estadio o período de estado. Son neoformaciones de talla considerable que se diagnostican por las molestias, especialmente por el dolor que originan.
3. Osteomas en tercer grado o período de invasión y complicaciones. Estos tumores, de gran tamaño, rebasan el área anatómica que les es propia, originando signos y síntomas a expensas de su crecimiento.

La sintomatología al principio es muy pobre o nula, de forma que al comienzo existe una larga fase de latencia, en que sólo una radiografía, que generalmente se practica a raíz de una cefalea o un traumatismo craneal, revelará la existencia de un osteoma. Los síntomas se presentan cuando el tumor crece y comprime las zonas vecinas. El síntoma más frecuente es el dolor frontal o facial (fig. 1).

El crecimiento hacia abajo produce una invasión de la órbita, provocando la aparición de síntomas oculares, destacando el exoftalmo y la diplopía. Después del dolor las manifestaciones clínicas más frecuentes son las oftalmológicas, ya que la dirección del crecimiento hacia la órbita es la que ofrece menos resistencia. El desplazamiento del globo ocular es lo más característico. Si el osteoma es frontal el globo será desplazado hacia abajo y afuera y si es etmoidal el desplazamiento será lateral. El exoftalmo tiene la característica de ser unilateral e irreductible, evolucionando muy lentamente, y conservándose la motilidad ocular. En los osteomas etmoidales el desplazamiento lateral del globo ocular puede simular un hipertelorismo. Las parálisis o paresias de los músculos oculomotores suelen ser excepcionales y tardías. Otras veces suelen presentarse alteraciones de la agudeza visual debido a una neuritis óptica. También puede aparecer una celulitis orbitaria o una epífora por compresión de las vías lacrimales (21).

La extensión posterior endocraneana es más rara e insidiosa, pudiendo dar lugar a graves complicaciones, tal como alteraciones motoras y sensitivas, meningitis, escape de líquido cefalorraquídeo por fosas nasales y neumatocele con o sin hipertensión craneal (22).

El crecimiento hacia delante produce una tumefacción y deformación de los contornos de la frente.

La obstrucción del ductus frontonasal desencadena una sinusitis frontal que a veces puede acabar en un mucocele o mucopiocele.

El osteoma de seno esfenoidal, muy raro, plantea problemas diagnósticos con un meningioma y clínicamente aparece un cuadro de pérdida de visión por compresión del nervio óptico.

DIAGNOSTICO RADIOLOGICO

Radiología convencional

La radiología es diagnóstica en todos los casos. Aparece como una condensación regular y homogénea, muy hiperdensa, excepto en aquellas zonas más fibrosas (el grado de densidad depende de la

FIG. 2.—*Rx simple que muestra un osteoma frontoetmoidoorbitario de grandes dimensiones.*

proporción de tejido óseo y tejido fibroso). No se acompaña de zonas líticas ni de erosiones en la vecindad.

Redondeados o pediculados entre el seno frontal, el seno etmoidal y la órbita, puede extenderse al endocráneo (figs. 2 y 3). A veces pueden plantearse problemas diagnósticos entre un osteoma esfenoidal y un osteomeningioma, al ser la radiología similar, aunque el primero es muy infrecuente.

Tomografía computarizada

La tomografía computarizada nos aporta el concepto de relación entre el osteoma y los tejidos vecinos. Variando las características del TAC se puede estudiar la estructura interna del osteoma, valorando el grado de tejido compacto y fibroso existente antes de la intervención (figs. 4 y 5).

FIG. 3.—*Rx de perfil craneal.*

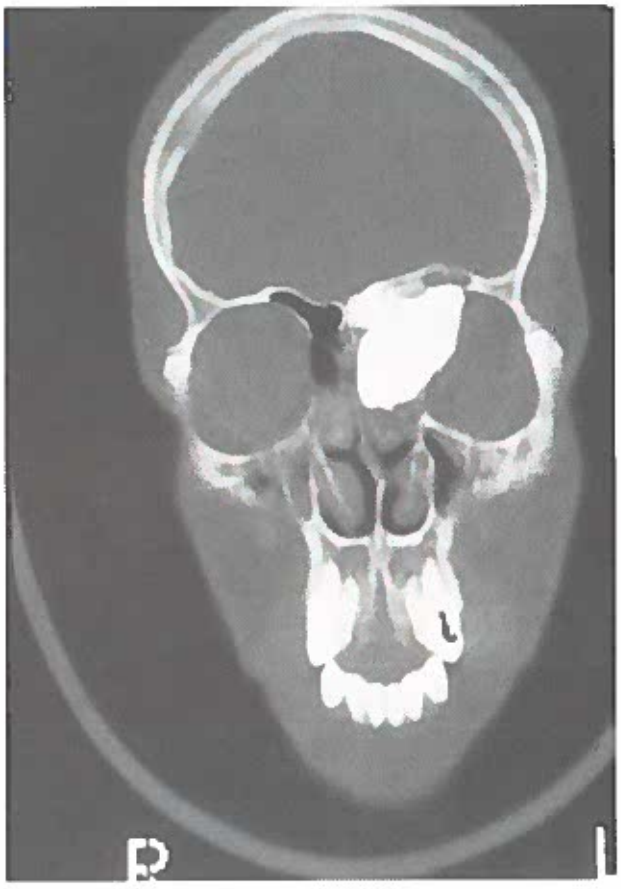

FIG. 4.—*TAC coronal de un paciente con un gran osteoma.*

TRATAMIENTO QUIRURGICO

¿Cuándo se debe intervenir un osteoma?

La indicación más clara es la presencia de un osteoma que ya está produciendo signos y síntomas (23). El conocido potencial de crecimiento, que ha

FIG. 5.—*TAC axial en el que se aprecia la invasión del espacio orbitario por el osteoma.*

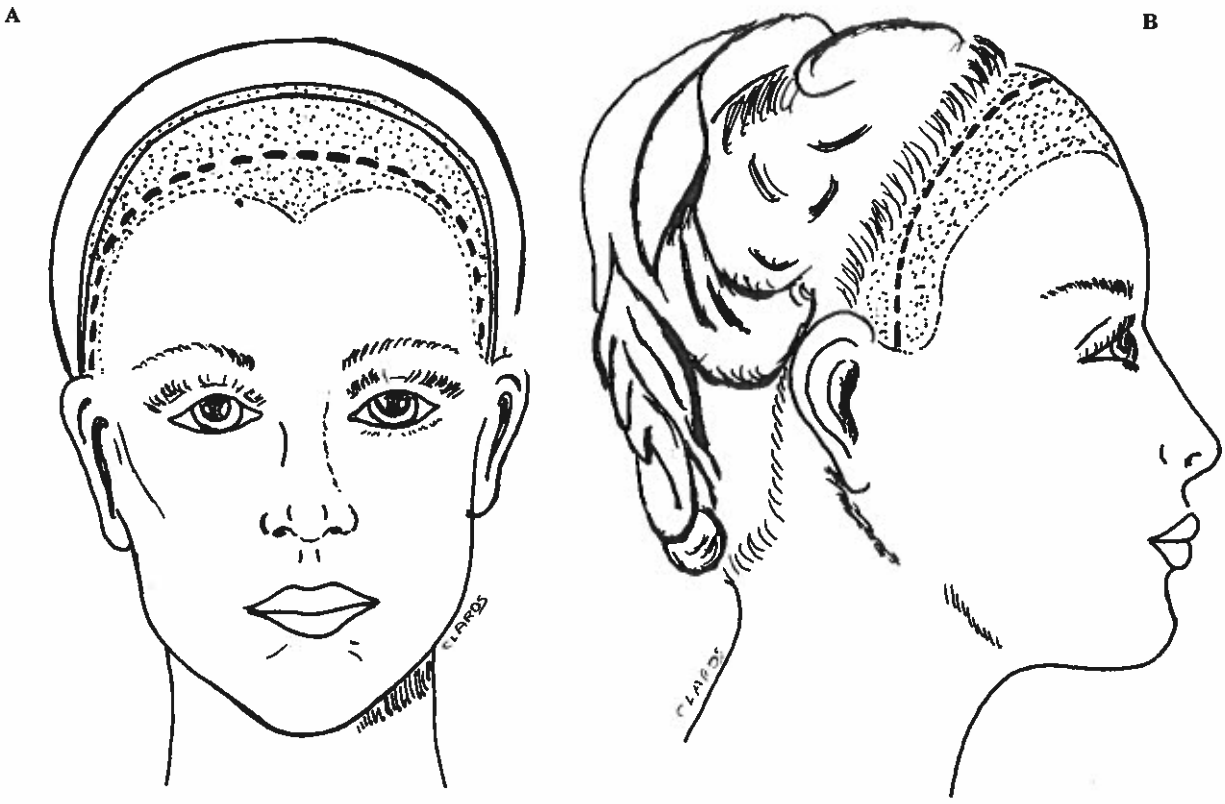

FIG. 6.—*A: Incisión bicoronal vista de frente. B: Incisión bicoronal vista lateral.*

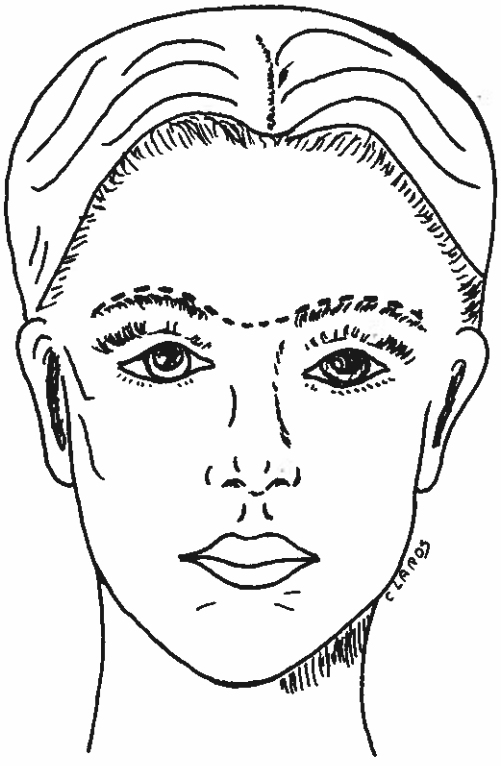

FIG. 7.—*Incisión supraciliar bilateral.*



FIG. 8.—*Incisión combinada única.*

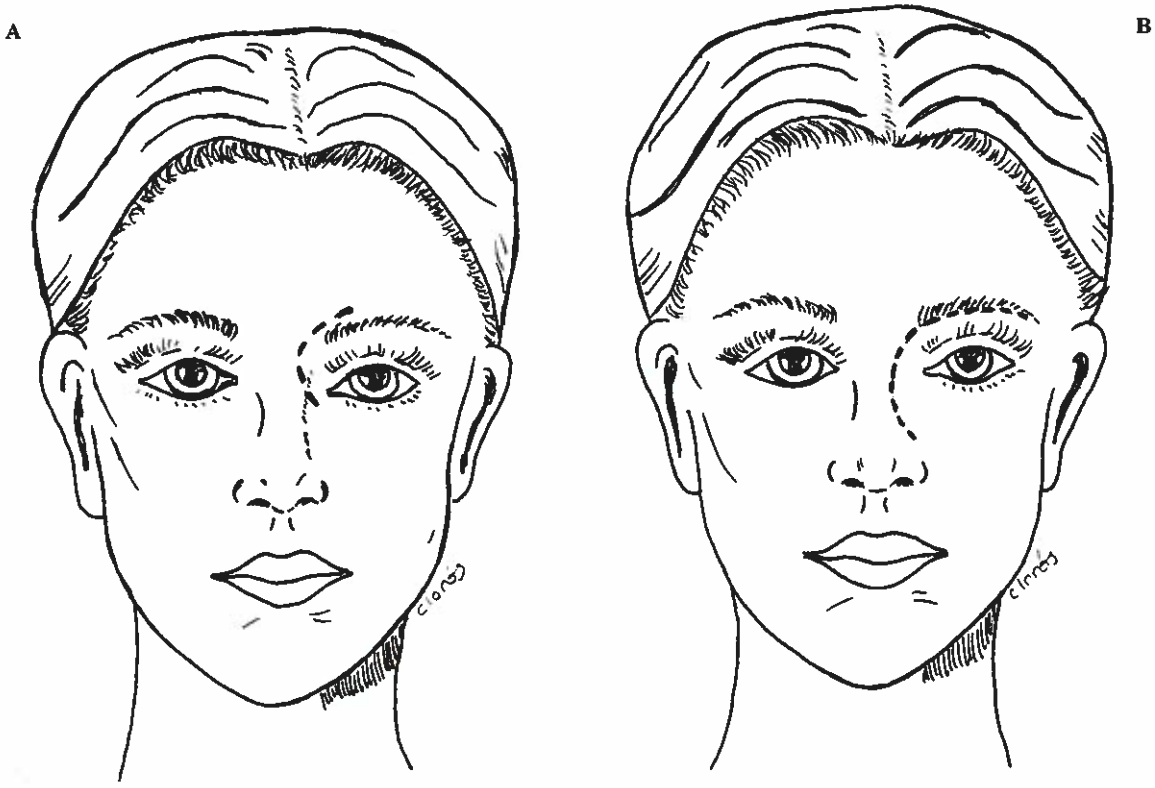

FIG. 9.—*A: Incisión paralateronasal con extensión limitada. B: Incisión paralateronasal con extensión supraciliar.*

sido documentado radiológicamente en un paciente (24), y las posibles complicaciones orbitales e intracraneales aconsejan la cirugía para evitar el progreso de estas complicaciones.

Cuando se encuentra un osteoma asintomático, el paciente puede ser seguido con controles radiológicos para detectar su posible crecimiento, pero hay que explicar al paciente su situación para que no abandone el seguimiento. Otros autores piensan que todo osteoma debe ser extirpado, argumentando que todo tumor pequeño llegará a ser grande, con lo cual aumentan las complicaciones y la dificultad quirúrgica (21).

SMITH y CALCATERRA (16) proponen la realización de una TAC de senos paranasales para conocer la localización y extensión del tumor. Si el osteoma se localiza en el conducto frontonasal y ocupa más del 50 por 100 del volumen del seno frontal, deberá ser extirpado.

TRATAMIENTO QUIRURGICO DE LOS GRANDES OSTEOMAS DE LA REGION ANTERIOR DE LA BASE DE CRANEO

Nos vamos a referir exclusivamente a los *osteomas grandes* de dimensiones que ocupan las regio-

FIG. 10.—*Incisión supraciliar.*

FIG. 11.—*Levantamiento de la pared anterior del seno frontal.*

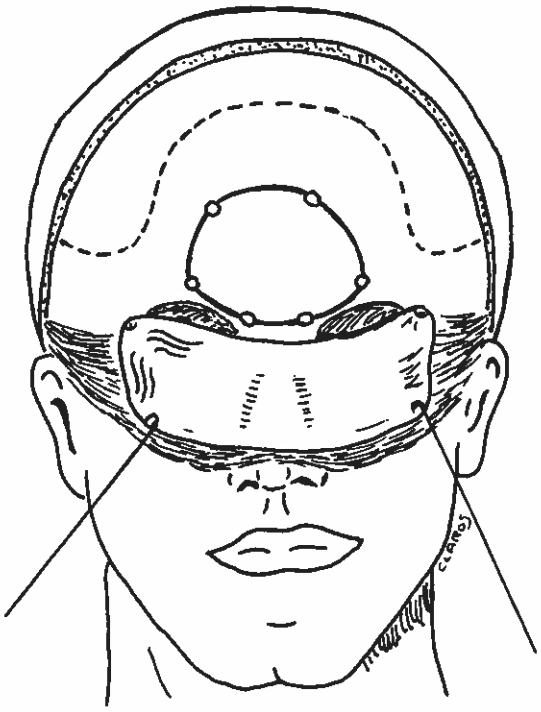

FIG. 12.—*Craniectomía anterior con seis orificios de trépano.*

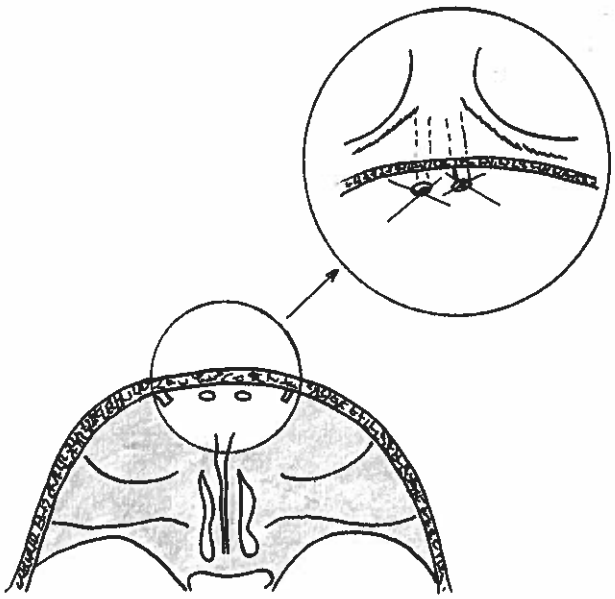

FIG. 14.—*Vista endocraneana de la exéresis de un osteoma junto con la pared posterior del seno frontal. Para la cranealización del seno hay que obliterar el ductus frontonasal.*

nes frontoetmoidoorbitaria de la base de cráneo en su región anterior.

Por un lado, hay que practicar la exéresis quirúrgica, y por el otro, reconstruir esta región frontal por los diferentes procedimientos.

En nuestra experiencia creemos que es mucho mejor reconstruir el seno frontal con el propio hueso que el aislamiento del mismo. Esto no siempre es posible y hay casos en los que la pérdida de hueso cortical es tan extensa que nos obligará a recurrir a la utilización de otros medios osteoplásticos. Entre ellos preferimos el uso del hueso autólogo. En los casos que no es posible, utilizaremos las resinas sintéticas o las placas metálicas.

La técnica del colgajo osteoplástico ya fue descrita a finales del siglo XIX y ulteriormente recordada por TATO (25) y MACBETH (26) en 1954 y GOODALE y MONTGOMERY (27) en 1958. En nuestro país la introduce RODRIGUEZ-ADRADOS y cols. (28) en 1959.

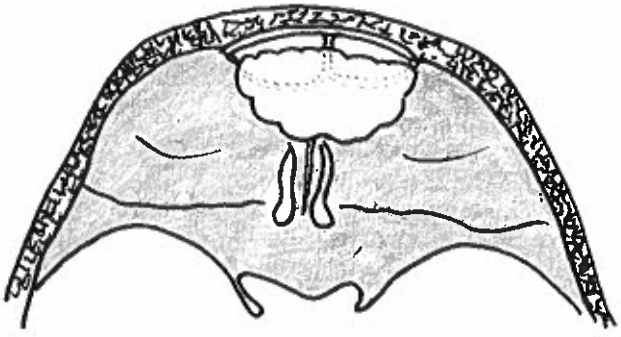

FIG. 13.—*Vista endocraneana de un osteoma del frontal que asienta y sobrepasa la pared posterior de seno frontal.*

La técnica quirúrgica incluye una serie de pasos quirúrgicos que vamos a describir brevemente.

Incisión cutánea con sus variantes

a) *Bicoronal.* Tiene la posibilidad de ser muy estética y, por tanto, socialmente muy aceptable. Su indicación tiene lugar cuando el osteoma está localizado en la región frontal y no tiene una invasión etmoidal baja y aún mayormente si ocupa la órbita o pared posterior del seno frontal (figs. 6 A y B).

b) *Incisión supraciliar unilateral o bilateral* unidas por la raíz nasal en un pliegue cutáneo. Con esta incisión ceñimos nuestra actuación hacia la región frontal alta, por lo que tenemos que saber sus limitaciones. Tiene indicación en aquellos pacientes con calvicie presente o que se esté iniciando (fig. 7).

c) *Incisión combinada única.* Es aquella incisión coronal que se extiende a una paralateronasal mediante una incisión por el ángulo externo de la región frontal, respetando el ramo frontal del nervio facial. La indicación de esta incisión está en aquellos casos de grandes osteomas de la región frontal que se extienden a la región orbitaria en su vertiente interna o bien en su descenso hacia la región etmoidal (fig. 8).

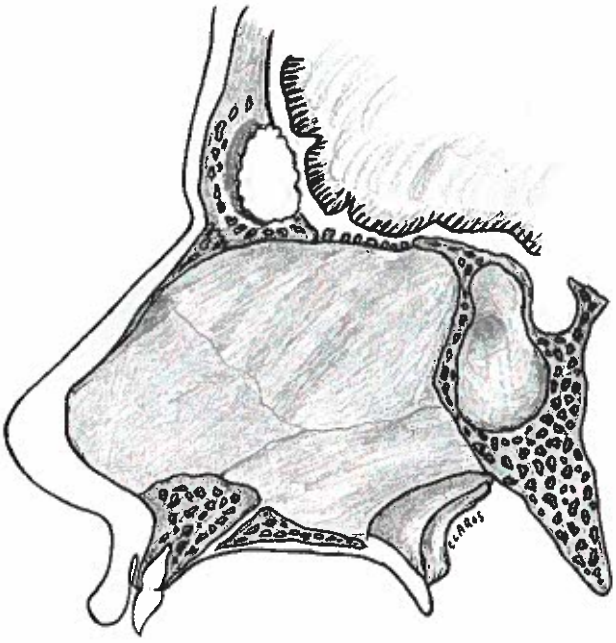

FIG. 15.—*Osteoma frontal asentando e invadiendo la pared posterior del seno.*

d) *Incisión paralateronasal alta* es la propia de la etmoidectomía externa. Permite una exposición de la apófisis ascendente del maxilar superior, el unguis, la fosa lagrimal y la lámina papirácea del etmoides (figs. 9 A y B). Aparentemente es una vía estrecha, pero da de sí más de lo que nos podemos imaginar, como sugieren MEHTA y GREWAL (29).

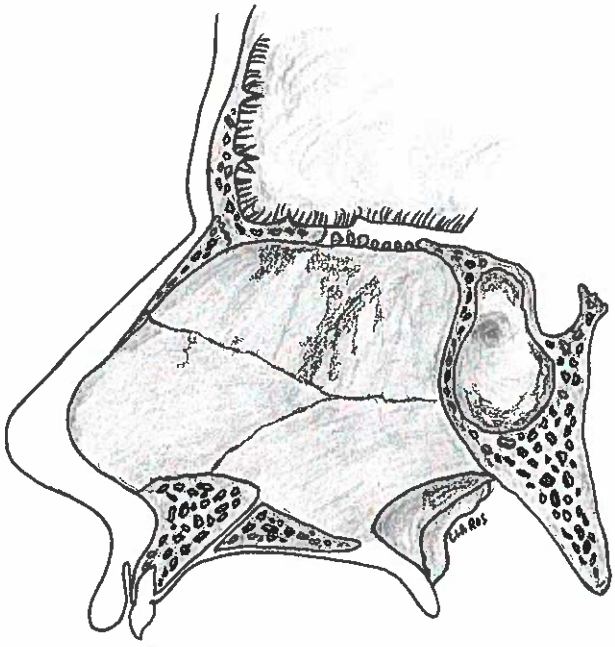

FIG. 16.—*Cranealización del seno frontal postexéresis del osteoma y pared posterior del seno frontal.*

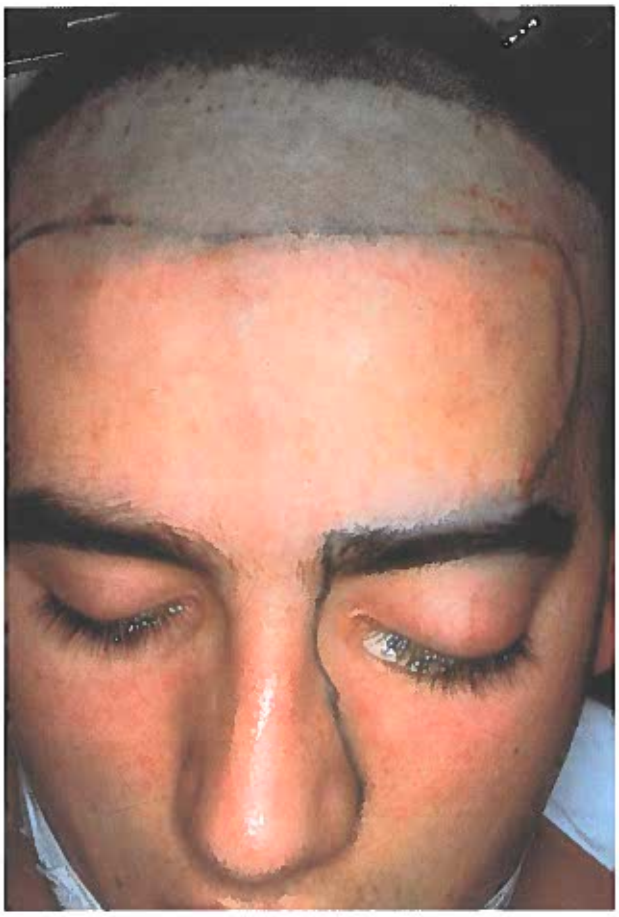

FIG. 17.—*Incisión combinada única.*

Delimitación del seno frontal

Se efectúa mediante el uso de una plantilla en material plástico que previamente se ha tomado sobre un cliché radiográfico, que se coloca sobre los arcos supraciliares y centrada sobre la raíz nasal, con ello conoceremos bastante aproximadamente su extensión.

Con el motor y la fresa de corte se marcan los límites del seno frontal hasta su total delimitación. A continuación levantamos el colgajo osteoplástico que colocamos en una batea con suero fisiológico y Rifocina® en solución.

Exéresis del osteoma

Se realiza con las variaciones adecuadas a cada caso. En unos casos es el vaciado endotumoral y en otros el fragmentado del mismo. La revisión del ductus frontonasal, garantizando su permeabilización, es fundamental antes de reconstruir el seno.

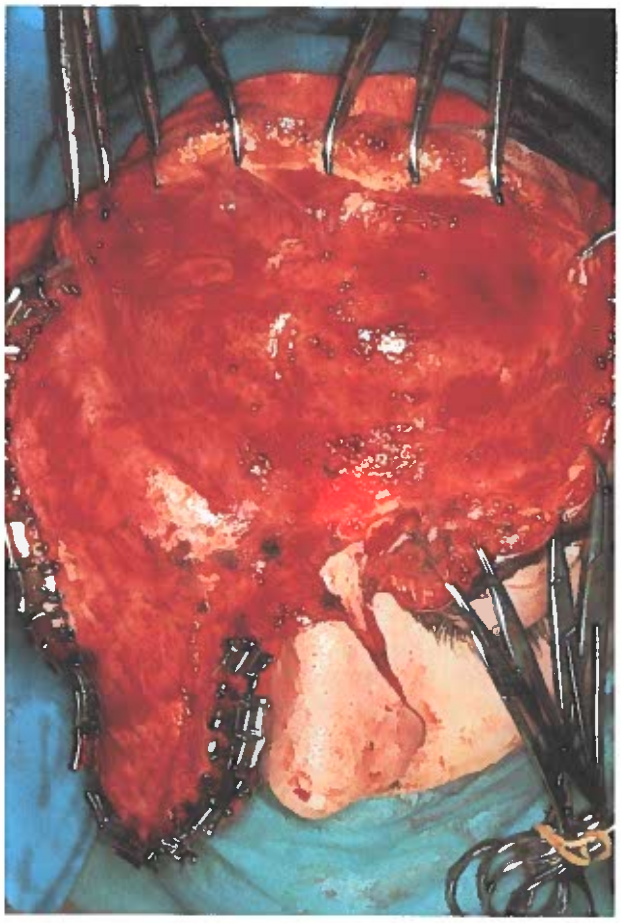

FIG. 18.—*Levantamiento del colgajo cutáneo.*

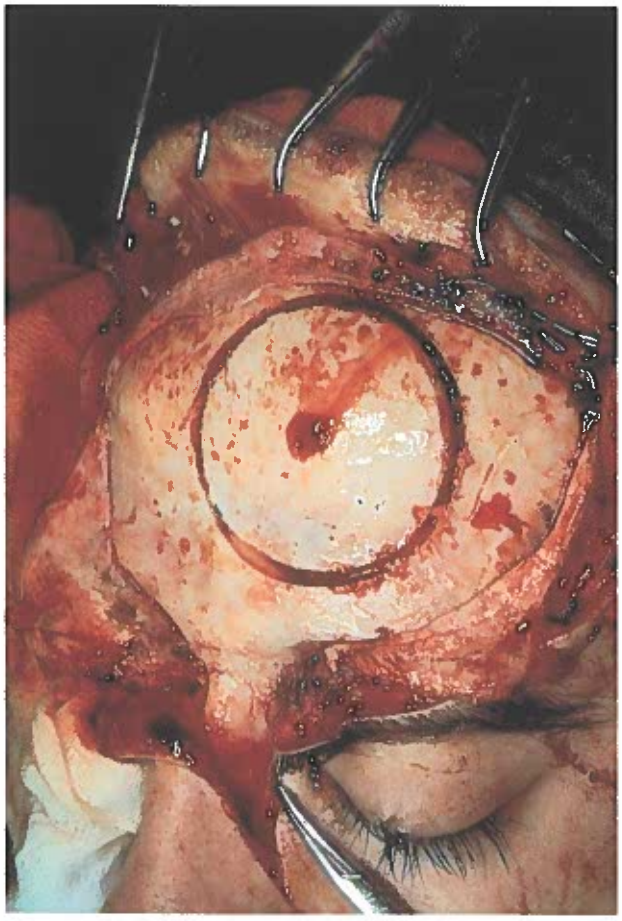

FIG. 19.—*Craneotomía a la trefina.*

Reposición del colgajo óseo y su fijación

Se lleva acabo mediante miniplacas de titanio o con puntos de osteosíntesis en los diferentes ángulos del colgajo óseo. El único inconveniente de utilizar estas suturas metálicas es que nos limita el uso de control radiográfico con RNM en un futuro.

La resección de grandes lesiones óseas de la región frontoetmoidal con una vía de abordaje transfacial exclusivamente puede causar lesiones de las estructuras intracraneales. Por ello EDGERTON (30) introduce el uso de la vía de abordaje craniofacial para el tratamiento de los grandes osteomas. Estas técnicas deben llevarse a cabo con la participación de los dos equipos, el otorrinolaringológico y el neuroquirúrgico. La exposición amplia de la región preservará las estructuras vitales.

Las complicaciones que se pueden presentar en este tipo de cirugía están bien especificadas y descritas por KETCHAM y cols. (31). Estas incluyen las infecciones, la fuga del líquido cefalorraquídeo, lesiones orbitarias, lesiones intracraneales, etcétera.

ADAPTACION DE LA TECNICA QUIRURGICA SEGUN LA LOCALIZACION DE OSTEOMA

Osteomas puramente frontales

En esta localización lo que va hacernos variar de técnica quirúrgica será la implantación del osteoma o la invasión de la pared posterior del seno frontal. Si el osteoma respeta la pared posterior o es posible respetarla, hecho que puede conocerse con un estudio radiográfico del perfil craneal, entonces hacemos un abordaje anterior del seno mediante una incisión cutánea biocoronal o supraciliar (fig. 10), según las necesidades cosméticas del paciente. Para aquellos pacientes con calvicie es mejor la supraciliar. Para los demás es la incisión bicoronal bilateral la más adecuada.

Una vez expuesto el periostio se levanta y procedemos a fenestrar el hueso frontal a la fresa, siguiendo los límites de la cavidad sinusal frontal, para reponerle una vez extirpado el osteoma (fig. 11).

El osteoma muchas veces es imposible de extir-

FIG. 20.—*Abertura del seno frontal.*

par en bloque, por ello procederemos a la sección del mismo y lo extraeremos en fragmentos. Ello nos permite una menor abertura de la cavidad frontal. Otra forma es el vaciado endotumoral del osteoma y luego extirpar su cortical.

Cuando el osteoma asienta ampliamente sobre la pared posterior del seno utilizaremos un abordaje

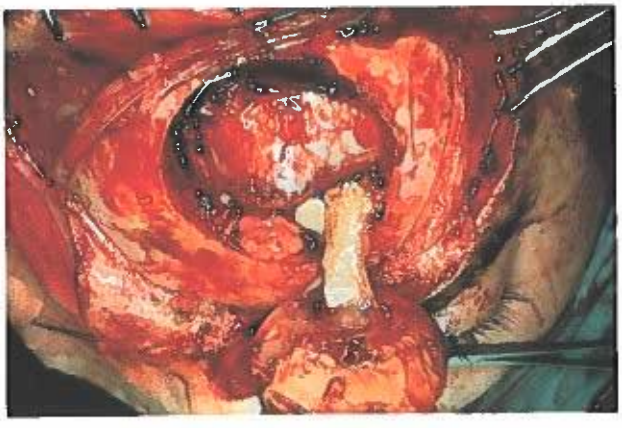

FIG. 21.—*Mucopiocele del frontal.*

FIG. 22.—*Osteoma frontoetmoideoorbitario.*

transcraneano. La incisión es bicoronal y mediante seis orificios de trépano levantamos el colgajo óseo de la bóveda craneana (fig. 12). Se desplaza el lóbulo frontal hacia atrás sin necesidad de abrir la dura y se nos expone muy bien la pared posterior del seno frontal que es abierta a la fresa. Una vez extraído el tumor por el sistema más adecuado, ya sea fragmentado o entero, procedemos a la obliteración del ductus frontonasal con polvo de hueso y Tissucol® (figs. 13 y 14), y de este modo conseguimos la cranealización del seno frontal (figs. 15 y 16).

Osteomas etmoidales

Practicamos una incisión lateronasal alta (fig. 9 B) que puede extenderse hacia la región de la ceja. La entrada en la órbita se hace separando el periostio orbitario que incluye el contenido de la órbita. La orbitotomía será superior o superointerna, pero siempre conservando el saco lagrimal. Así, queda bien expuesta la apófisis ascendente del maxilar superior, la fosa lagrimal y la lámina papirácea del etmoides. Generalmente podemos observar el

FIG. 23.—*Fragmento óseo procedente de la tabla interna del hueso frontal.*

FIG. 24.—*Utilización del fragmento óseo del frontal para reconstruir la órbita.*

osteoma que protruye en esta región, lo cuarteamos y extirpamos a fragmentos. El cierre se efectúa previa recolocación y sutura de la polea del oblicuo mayor.

Esta técnica, que parece muy estrecha, es en muchos casos suficiente para la exéresis de osteoma

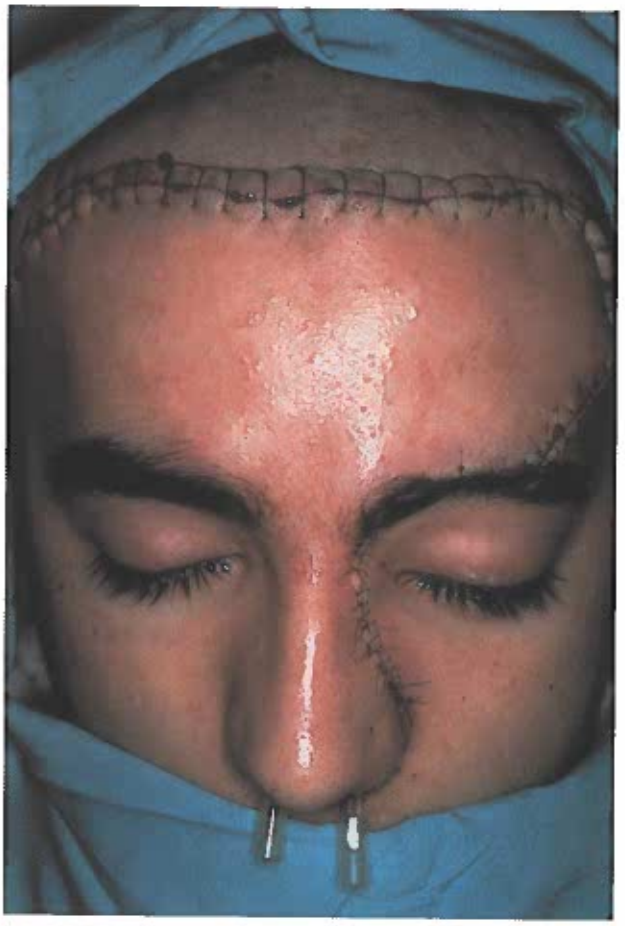

FIG. 25.—*Tiempo cutáneo de la intervención quirúrgica.*

FIG. 26.—*TAC axial de control después de la exéresis del osteoma.*

de mediano y gran tamaño. GIL CARCEDO (32) la ha utilizado en osteomas de grandes dimensiones.

OSTEOMAS FRONTOETMOIDOORBITARIOS

La aproximación quirúrgica que utilizamos para los osteomas gigantes que ocupan el seno frontal, el etmoides y la órbita, con posibilidad de invasión de la fosa anterior del cráneo, es la que denominamos abordaje frontoorbitonasal.

La incisión cutánea se realiza a nivel de la raíz del cuero cabelludo y de ahí desciende por la región temporal hasta unirse con el reborde orbitario del lado en el que el osteoma se ha extendido a la órbita, para luego continuarse con una incisión paralateronasal, que se hará más o menos baja según las necesidades. Es la que llamamos incisión combinada única (fig. 17).

Una vez liberado el colgajo cutáneo e incindido el periostio craneal en forma de «T», se expone la tabla ósea del frontal (fig. 18).

Si se sospecha una invasión endocraneana se practica una craneotomía frontal con trefina para poder abordar el techo de la órbita (fig. 19) y además como medio para poder reparar la dura en el caso de que se encuentre dañada o si se desgarra durante la extirpación del osteoma. La reparación de la dura la hacemos con un fragmento de fascia lata por dentro y fuera de la misma.

El seno frontal se abre mediante un colgajo osteoplástico que expone perfectamente el interior del seno y el osteoma (fig. 20). Cuando se encuentra obstruido el canal nasofrontal por el propio osteoma aparecerá un mucocele o mucopiocele (fig. 21).

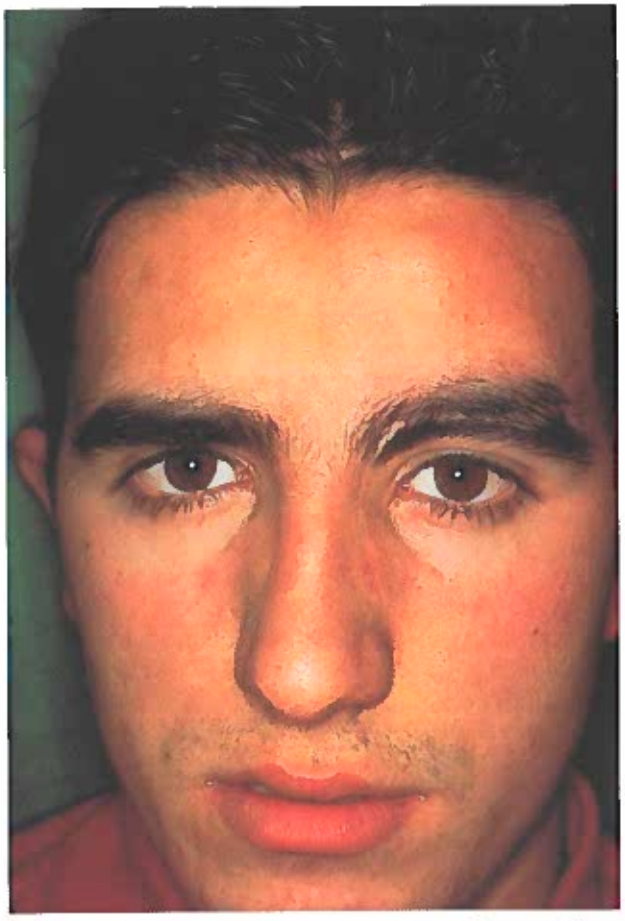

FIG. 27.—*Resultado a los nueve meses de la intervención.*

El osteoma es mejor extraerlo fragmentado mediante el motor (fig. 22) o bien realizando un vaciamiento endotumoral hasta que queda una cortical fina y fácil de extraer, pues con el sistema clásico de desenclavamiento y apalancamiento (popular hammer and chistel technique) puede producirse una fractura irradiada o una brecha meníngea.

La pared interna y techo de la órbita si está rota, como ocurre frecuentemente (fig. 23), se reconstruirá con un fragmento de hueso frontal procedente de la craniotomía (fig. 24), que tiene la forma cóncava conveniente. Se fijan con osteosíntesis todos los fragmentos óseos. No hay que olvidarse de garantizar la permeabilización del ductus frontonasal.

La sutura cutánea se realiza con dos tipos de filamentos. Uno más grueso para el tramo del cuero cabelludo y uno más fino para el tramo facial (fig. 25).

A los pocos días exploramos la motilidad ocular para comprobar la buena dinámica del globo. La TAC nos servirá para controlar el estado de la cavidad quirúrgica que iremos repitiendo bianualmente para ver si hay recidiva tumoral (fig. 26).

El resultado estético a corto plazo es bueno y mejor a largo plazo (fig. 27). Al ser una vía más agresiva, queda limitada a los casos de gran tamaño, extensión múltiple y difícil exéresis.

BIBLIOGRAFIA

1. MARTINEZ VIDAL, J.: «Cirugía de los senos frontales». *Acta ORL Esp.*, 31: 287-296, 1980.
2. GARCIA RODRIGUEZ, M. R.; CABANAS LOPEZ, A.; FERNANDEZ DOMINGUEZ, A., y GARCIA RODRIGUEZ, J. F.: «Técnica de osteoplastia frontal. A propósito de un caso de osteoma frontal gigante». *Acta ORL Esp.*, 42 (1): 61-66, 1991.
3. TEED, R. W.: «Primary osteoma of the frontal sinus». *Arch. Otolaryngol.*, 33: 255-292, 1941.
4. HALLBERG, O. E., y BEGLEY, J. W., Jr.: «Origin and treatment of osteomas of the paranasal sinuses». *Arch. Otolaryngol.*, 51: 750-760, 1950.
5. WILKES, S. R.; TRAUTMANN, J. C.; DE SANTO, L. W., y CAMPBELL, R. J.: «Osteoma an unusual cause of amaurosis fugax». *Mayo Clin. Proc.*, 54: 258-260, 1979.
6. FU, Y. S., y PERZIN, K. H.: «Non epithelial tumors of the nasal cavity, paranasal sinuses, and nasopharynx: A clinicopathologic study». *Cancer*, 33: 1289-1305, 1974.
7. GIL-CARCEDO, L. M.; ALARCOS, E.; ALARCOS, A., e IZQUIERDO, J. M.: «Osteomas. Presentación de 26 casos. Características generales. Cuadro clínico». *Anales ORL Iber-Amer.*, XIV, 2: 201-224, 1987.
8. BATSAKIS, J. G.: *Tumors of the head and neck.* 2nd edition. William and Wilkins Company, 405-406, 1979.
9. MICHAELS, L.: *Ear nose an throat histopathology.* Springer Verlag, 221, 1987.
10. VARBONCOEUR, A. P.; VANBELOIS, H. J., y BOWEN, L. L.: «Osteoma of the maxillary sinus». *J. Oral Maxilofac. Surg.*, 48: 882-883, 1990.
11. MONTGOMERY, W. W.: «Osteoma of the frontal sinus». *Ann. Otol. Rhinol. Laryngol.*, 69: 245, 1960.
12. HARRISON, D. F.: «Osseous and fibro-osseous conditions affecting the craniofacial bones». *Ann. Otol. Rhinol. Laryngol.*, 93: 199-203, 1984.
13. CHILDREY, J. H.: «Osteomas of the sinuses, the frontal and sphenoid bone». *Arch. Otolaryngol.*, 30: 63-72, 1939.
14. SAMY, L. L., y MOSTAFA, H.: «Osteoma of the nose and paranasal sinuses with a report of 21 cases». *J. Laryngol. Otol.*, 85: 449-469, 1971.
15. ATALLAH, N., y JAY, M. M.: «Osteomas of the paranasal sinuses». *J. Laryngol. Otol.*, 95: 291-304, 1981.
16. SMITH, M. E., y CALCATERRA, T. C.: «Frontal sinus osteoma». *Ann. Otol. Rhinol. Laryngol.*, 98: 896-900, 1989.
17. MAÑOS, M.: «Osteomas del seno frontal». *Acta ORL Esp.*, 31: 303-310, 1980.
18. STEFANYSZYN, M. A.; HANDLER, S. D., y WRIGHT, J. E.: «Pediatric orbital tumors». *Otolaryngol. Clin. North. Am.*, 21, 1: 103-118, 1988.
19. WEBER, A. L.: «Tumors of the paranasal sinuses». *Otolaryngol. Clin. North. Am.*, 21, 3: 439-454, 1988.
20. GARDNER, E. J., y RICHARDS, R. D.: «Multiple cutaneous and subcutaneous lesions ocurring simultaneously with hereditary polyposis and osteomatosis». *Am. J. Hum. Genet.*, 5: 139, 1953.
21. QUESADA, P.; ORTIZ, F., y GONZALEZ, M.: «Osteomas gigantes etmoidosinusales». *ORL Dips.*, 285-291, 1975.

22. FERLITO, A.; PESAVENTO, G.; RECHER, G., y cols.: «Intracranial pneumocephalus». *J. Laryngol. Otol.*, 103: 634-637, 1989.
23. SCHWARTZ, M. S., y CROCKETT, D. M.: «Management of a large frontoethmoid osteoma with sinus cranialization and cranial bone graft reconstruction». *Int. J. Ped. Otolaryngology*, 20: 63-72, 1990.
24. SPENCER, M. G., y MITCHELL, D. B.: «Growth of a frontal sinus osteoma». *J. Laryngol. Otol.*, 101: 726-728, 1987.
25. TRATO, J.: «Surgical treatment of the frontal sinus by the external route». *Laryngoscope*, 64: 504, 1954.
26. MACBETH, R. G.: «The osteoplastic operation for chronic infection of the frontal sinus». *J. Laryngol.*, 68: 465, 1954.
27. GOODALE, R., y MONTGOMERY, W.: «Experience with the osteoplastic anterior wall approach to the frontal sinus». *Arch. Otolaryng.*, 68: 271-283, 1958.
28. RODRIGUEZ-ADRADOS, F.; RUBIO, J. P., y SANCHEZ, J.: «Técnica osteoplástica en el acceso quirúrgico al seno frontal. Resultados estéticos». *Acta ORL Esp.*, 3: 3, 1959.
29. METHA, B. S., y GREWALL, G. S.: «Osteoma of the paranasal sinuses along with a case report of an orbito-ethmoidal osteoma». *J. Laryng. Otol.*, 77: 601, 1963.
30. EDGERTON, M. T.; PERSING, J. A., y JANE, J. A.: «The surgical treatment of fibrous dysplasia: With emphasis on recent contributions from craniomaxillo-facial surgery». *Am. J. Surg.*, 202: 459-479, 1985.
31. KETCHAM, A. S.; HOYE, R. C.; VAN BUREN, J. M., y JOHNSON, R. H.: «Complications of the intracranial facial resection for tumors of the paranasal sinuses». *Am. J. Surg.*, 112: 591, 1966.
32. GIL-CARCEDO, L. M.; ALARCOS, E.; ALARCOS, A., e IZQUIERDO, J. M.: «Osteomas. Presentación de 26 casos. Indicaciones. Tratamiento». *Anales ORL Iber-Amer.*, XIV, 4: 369-387, 1987.

Displasia fibrosa craneofacial

F. SABATER y J. PEREZ VILLA

INTRODUCCION

La displasia fibrosa es una entidad benigna poco frecuente que se caracteriza por el reemplazamiento de hueso sano por tejido osteofibroso con distintos grados de metaplasia ósea (1-3).

La revisión de la literatura reciente sobre dicha entidad no nos permite aportar novedades significativas ni desde el punto de vista clinicopatológico ni terapéutico. Por el contrario, y como consecuencia directa del avance que han experimentado las técnicas de diagnóstico por la imagen en los últimos años, es notoria la mejora en la valoración de la extensión y características de la displasia fibrosa.

CARACTERISTICAS GENERALES Y REVISION DE LA LITERATURA

En los últimos años la correlación entre los datos clínicos, los datos radiológicos y los hallazgos histopatológicos han permitido diferenciar las distintas lesiones osteofibrosas que afectan los huesos del cráneo. Antes de 1946 estas lesiones eran clasificadas de forma un tanto arbitraria, por lo que los conceptos de displasia fibrosa, fibroma osificante, osteoblastoma, osteocondrosarcoma, etc., eran confundidos o considerados como formas diferentes de un mismo proceso.

Para la confección de este capítulo se ha ampliado y actualizado la información existente mediante una búsqueda bibliográfica por el sistema Medline, incluyendo la literatura francoanglosajona desde el año 1987 hasta la actualidad.

La OMS define la displasia fibrosa como «proceso benigno de naturaleza probablemente malformativa, caracterizado por la presencia de tejido fibroso conectivo con una disposición arremolinada característica y en el que se encuentran trabéculas de hueso inmaduro, no laminar».

En el año 1938, LICHTENSTEIN describió la displasia fibrosa como una entidad definida, de etiología desconocida, que comprometía varios huesos (displasia fibrosa poliostótica). Más adelante, LICHTENSTEIN y JAFFE (1942) comunicaron la existencia de diferentes manifestaciones clínicas, es decir, formas solitarias o «monostóticas» y formas múltiples o «poliostóticas», asociadas o no a síndromes extraesqueléticos (4).

La etiología de dicha enfermedad es aún hoy desconocida, aunque algunos autores apoyan el antecedente traumático o la disfunción hormonal como posible agente etiológico. Las teorías más importantes al respecto son:

1. Anomalía congénita del desarrollo (LICHTENSTEIN y JAFFE, 1942) (4).
2. Proceso reparativo postraumático (SCHLUMBERGER, 1946) (5).
3. Alteración hormonal (ALBRIGHT, 1937) (6).
4. Hiperplasia de osteoblastos en respuesta a un estímulo no identificado (CHANGUS, 1957) (7).
5. Mutación de una célula somática (EDGERTON, 1985) (8).

CLASIFICACION ANATOMOCLINICA

Clínicamente las displasias fibrosas pueden clasificarse, según BATSAKIS (3) y de acuerdo con BELEVAL y SCHNEIDER (9), en:

a) *Displasia fibrosa monostótica.* Una o múltiples lesiones confinadas a un solo hueso. Raramente se acompaña de manifestaciones extraesqueléticas.

b) *Displasia fibrosa poliostótica.* Múltiples lesiones afectando a más de un hueso, pero con tendencia hacia una distribución unilateral.

c) *Displasia fibrosa diseminada.* Múltiples lesiones dispersas por todo el esqueleto, acompañadas de otras manifestaciones extraóseas.

THOMA (10) recomendó que la forma poliostótica fuese denominada displasia fibrosa facial.

La forma clínica diseminada puede acompañarse de áreas de pigmentación cutánea y a veces de disfunciones endocrinas con pubertad precoz en las mujeres, un síndrome descrito por ALBRIGHT en 1937. Puede asociarse también a otras disfunciones

endocrinas, como la acromegalia, hipertiroidismo hiperparatiroidismo (EHRING y WILSON, 1972) y síndrome de Cushing (BENJAMIN y McROBERTS, 1973).

Existe una forma hereditaria que afecta exclusivamente la mandíbula, y que es considerada por algunos autores como una forma de displasia fibrosa, conocida con el nombre de «querubismo».

CARACTERES CLINICOS

La displasia fibrosa comienza generalmente en la infancia (11). La enfermedad es a menudo asintomática y generalmente sólo es diagnosticada en la vida adulta. La proporción de la forma monostótica frente a la poliostótica es de 4:1. Es más frecuente en mujeres. Ocasionalmente se reactiva durante el embarazo y puede estabilizar su evolución en el transcurso de la vida.

Los huesos afectados con mayor frecuencia son el macizo craneofacial y la parrilla costal, aunque cualquier hueso del esqueleto puede verse afectado. Otros huesos comúnmente afectados son el tercio superior del fémur y la tibia. Las lesiones craneofaciales están presentes en el 50 por 100 de los casos de las formas poliostóticas (12). Según otros autores (FRIES, 1957) (13), existe afectación craneofacial en todas las formas poliostóticas y en el 30 por 100 de las monostóticas.

Dentro de la localización craneofacial, los maxilares son los huesos más comúnmente afectos (14), seguidos de la mandíbula. El cráneo, de forma aislada, se afecta raramente. La localización etmoido-esfenoidal es asimismo poco frecuente (15, 16). La afectación del hueso temporal ocurre en el 18 por 100 de la enfermedad craneofacial (13).

El cuadro se inicia en forma de un aumento de volumen y deformidad de una zona del esqueleto facial. Esta deformidad es indolora y lentamente progresiva. Puede iniciarse a nivel de la pared anterior del seno maxilar, en forma de abombamiento de un hemipaladar, en el reborde alveolar superior o inferior, en las ramas ascendentes del maxilar superior o en la zona frontal.

Si el aumento de tamaño tumoral es muy importante, puede aparecer dolor de moderada intensidad (5 por 100 de los casos) o también dolor de características neurálgicas. Los dientes pueden desplazarse y el globo ocular puede presentar exoftalmos y proptosis (fig. 1). La mucosa que recubre la displasia está siempre indemne. En algunos casos puede presentarse afectación del nervio óptico, diplopía y anosmia. En el hueso temporal, el desarrollo de un colesteatoma de conducto auditivo externo secundario a un severo estenosamiento del canal, tiene lugar en una tercera parte de los casos (17).

FIG. 1.—*Caso clínico. Displasia fibrosa con exoftalmos y proptosis.*

CARACTERES HISTOPATOLOGICOS

Aspecto macroscópico

Cuando se realiza la resección quirúrgica de una lesión de displasia fibrosa, se observa una coloración blanco-amarillenta en la zona afecta.

En ocasiones puede observarse un claro engrosamiento del hueso alterado, con adelgazamiento cortical. Al seccionar la lesión se aprecia una disminución de la consistencia del hueso. Esta disminución de la consistencia es de grado variable y se encuentra en relación directa con la composición microscópica de la lesión. En algunos casos la consistencia es tal que permite la sección directa del hueso sin decalcificación y sin utilización de material cortante.

Aspecto microscópico

Desde el punto de vista histopatológico, no existen diferencias entre las lesiones de forma monostótica y las de forma poliostótica.

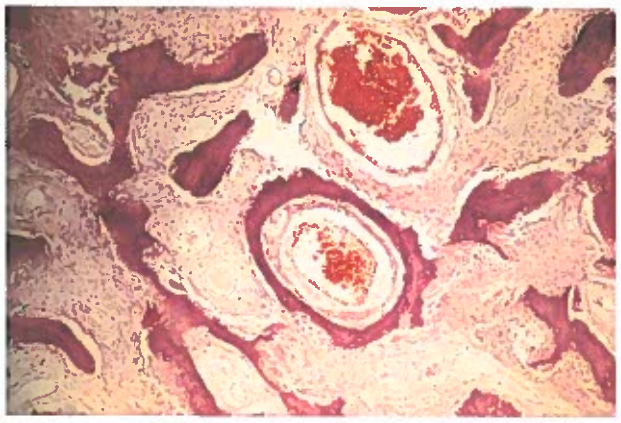

FIG. 2.—*Displasia fibrosa: aspecto microscópico.*

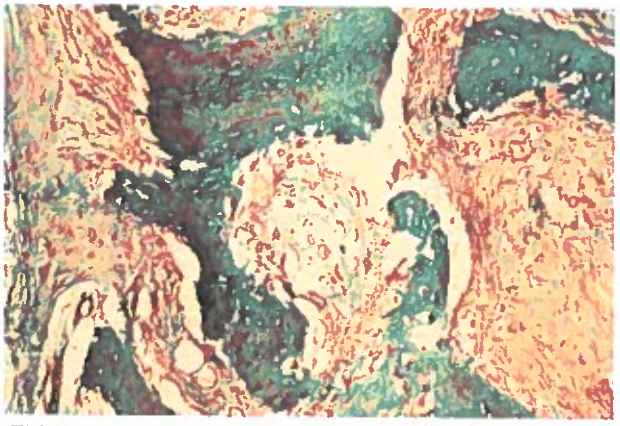

FIG. 3.—*Displasia fibrosa: tinción con tricrómico de Mason.*

Se observa abundante tejido fibroso, por entre el cual se encuentran múltiples trabéculas óseas inmaduras compuestas por tejido óseo plexiforme. El componente fibroso es densamente celular.

Las trabéculas óseas se forman directamente a partir del tejido fibroso, sin revestimiento osteoblástico, por lo que puede ser considerado como una verdadera metaplasia ósea del citado tejido fibroso. Las trabéculas así formadas son irregulares y no siguen orden o patrón de crecimiento alguno, dando lugar a una compleja trama. Esta disposición se identifica con más claridad por medio de técnicas histológicas, como el tricrómico de Mason (figs. 2 y 3).

Existen componentes asociados que pueden observarse de forma excepcional, como son el tejido cartilaginoso, células multinucleadas gigantes o el desarrollo de quistes.

Por contra, para autores como PORTMANN (18), resulta clara la diferenciación entre dos variedades histopatológicas:

1. *Forma compacta.* Hueso denso, grueso, homogéneo.
2. *Forma fibroquística.* Quistes adyacentes conteniendo líquido albuminoso o hemorrágico separados por tabiques fibrosos. La cortical aparece adelgazada, el diagnóstico con un quiste aneurismal (con el que en ocasiones se asociaría) puede resultar complicado.

Para la mayoría de autores, las claves del diagnóstico histopatológico residen en la ausencia de ribete osteoblástico, así como en la inmadurez del tejido óseo neoformado.

La utilización del microscopio de luz polarizada se muestra efectiva para la demostración de hueso plexiforme, inmaduro, en el que no existe la ordenación lamelar característica del tejido óseo maduro.

El diagnóstico diferencial microscópico puede plantearse ocasionalmente con tumores malignos, fibrosarcoma (por la densidad del tejido fibroso) u osteosarcoma (por la formación de tejido óseo plexiforme). En el pasado estos procesos se han confundido con otras lesiones de tipo fibroóseo, debido fundamentalmente a confusiones terminológicas.

DEGENERACION MALIGNA

La incidencia de la transformación maligna en la displasia fibrosa es de uno de cada 200 casos, siendo dicha proporción mucho más alta en pacientes tratados con radioterapia (SLOW y cols., 1971). La transformación sarcomatosa no ha sido descrita en el hueso temporal, en oposición a las restantes localizaciones (SCHWARTZ y ALPERT, 1964). El período entre el diagnóstico y la aparición del sarcoma varía entre dos y treinta años, según los casos. Generalmente el tumor maligno que se desarrolla sobre una displasia es el fibrosarcoma (HUVOS y cols., 1972). Sin embargo, han sido publicados otros tumores como osteosarcomas y más raramente condrosarcomas o tumores malignos de células gigantes. Se ha observado que el pronóstico de estos tumores malignos que se originan en el seno de una displasia fibrosa es relativamente bueno comparado con el tumor maligno del mismo tipo originado en huesos normales.

CARACTERES RADIOLOGICOS

Las manifestaciones radiológicas de la displasia fibrosa son generalmente muy características. Hay, a grandes rasgos, tres modelos radiográficos típicos:

1. *Tipo «pagetoide» (56 por 100).* Se alternan áreas radiodensas con áreas radiotransparentes.
2. *Tipo esclerótico (23 por 100).* Densidad homogénea. Es la forma más frecuente cuando hay afectación de las cavidades sinusales.

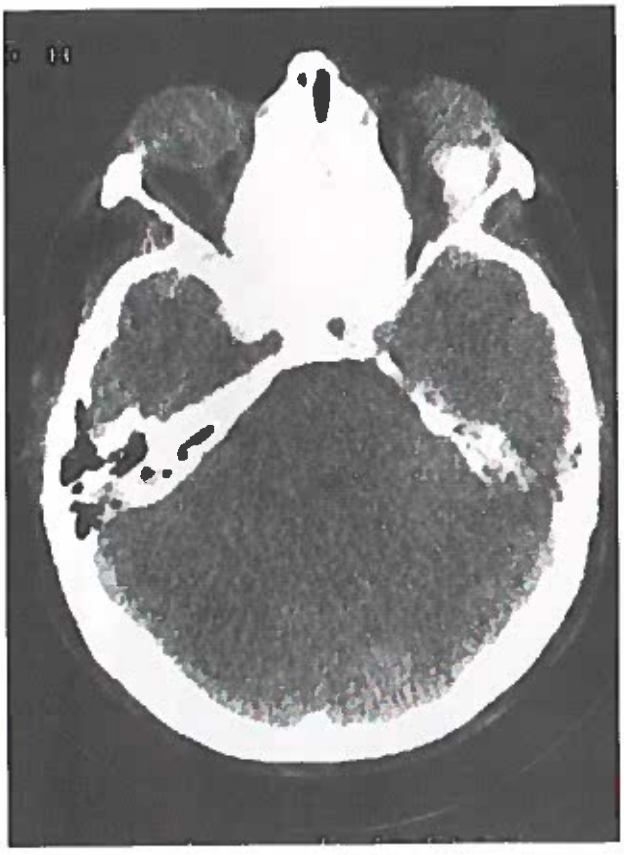

FIG. 4.—*Caso clínico: TAC.*

FIG. 5.—*Caso clínico: TAC.*

3. *Tipo cístico (21 por 100).* Formaciones quísticas múltiples con bordes densos.

El diagnóstico radiológico diferencial deberá incluir los meningiomas, osteomielitis y tumores malignos (19).

Diversos autores han destacado las ventajas de usar múltiples modalidades de imagen en la evaluación de esta patología.

El TAC, además de la radiología simple y la tomografía, es una prueba de gran interés especialmente para determinar la extensión del proceso, concretamente en aquellos casos en que se sospeche una extensión orbitaria. Es también el método de exploración de elección en aquellos casos en que el proceso se extiende y desborda al hueso (figs. 4 y 5).

Es útil también como método de seguimiento postquirúrgico o en aquellos pacientes en que se sospeche una degeneración maligna del proceso (20).

Esquemáticamente, pues, la TAC es una exploración en extremo eficaz por los siguientes motivos: 1) delimita la extensión del hueso afecto; 2) demuestra el grado de proptosis; 3) detecta las lesiones orbitarias y la posible afectación del canal óptico, senos y cavidad nasal; 4) ayuda al planteamiento quirúrgico; 5) confirma el diagnóstico cuando el estudio radiológico habitual es confuso; 6) ayuda a evaluar una posible degeneración maligna del proceso, y 7) orienta en la determinación del lugar donde se realizará la biopsia.

RICCIARDELLI (21) ha demostrado la utilidad de la TAC multiplanar modificada para permitir reconstrucciones anatómicas globales de alteraciones craneofaciales complejas. Ello podría tener valor en casos seleccionados de displasia fibrosa, en los cuales se plantea un «contouring» óseo para conseguir una simetría facial.

La RMN resulta útil para mostrar la extensión y vascularización de la masa fibrosa intradiploica, así como la posible distorsión de las estructuras cerebrales subyacentes (22). PAILING y cols. (23) han analizado tumores del macizo facial y senos, encontrando que la RMN era superior a la TAC para demostrar afectación del nervio óptico, arterias carótidas y cerebro. Un espectro característico de señales de RMN ha sido descrito por MUELLER (24). La señal en T1 estaría claramente disminuida, con una intensidad similar a la del músculo esquelético. La señal en T2, por contra, sería muy variable.

Recientemente se ha utilizado la gammagrafía ósea para el estudio radiológico de la displasia fibrosa, demostrándose de gran utilidad para delimitar la extensión de la enfermedad en los casos poliostóticos (25, 26).

Técnicas como la escintigrafía cerebral ^{99m}Tc-HMPAO han sido utilizadas asimismo por algunos autores (22) con la intención de verificar una perfusión cerebral ipsilateral adecuada, así como excluir una «steal» cerebral significativa. El ^{99m}Tc es un agente lipofílico cuya distribución cerebral refleja el flujo sanguíneo en las diferentes áreas encefálicas. Es utilizado en la enfermedad cerebrovascular, demencia, localización de focos epilépticos, etc. En la displasia fibrosa ofrece información acerca de la capacidad de la circulación intracraneal para abastecer los requerimientos metabólicos del tejido cerebral normal.

TRATAMIENTO

Los protocolos terapéuticos en esta patología son difíciles de realizar, debido al bajo número de casos diagnosticados en cada unidad y a la gran variedad de presentaciones posibles.

El tratamiento de elección de la displasia fibrosa es el quirúrgico. El tipo de intervención quirúrgica puede variar entre un simple «contouring» para extirpación del hueso afecto, «remodeling», y reemplazamiento del hueso displásico. Se ha comprobado un creciente recidivante en aproximadamente un 25 por 100 de las lesiones tratadas mediante «contouring» simple del hueso afecto (21).

De acuerdo con JACKSON (2), la resección quirúrgica debe ser completa e intentar una reconstrucción plástica en el mismo acto quirúrgico. Dicha resección completa solamente será posible cuando la lesión sea de pequeño tamaño y bien delimitada. Sin embargo, en las lesiones poliostóticas, multifocales o con límites mal definidos la resección sólo podrá ser realizada de forma parcial. En estos casos se ha descrito que dicha lesión residual puede experimentar un crecimiento extraordinariamente rápido (27). El tratamiento radioterapéutico estará contraindicado dado el riesgo de degeneración maligna del proceso (28).

No obstante, el tratamiento quirúrgico de la displasia fibrosa no deberá llevarse a cabo de forma sistemática: pequeñas lesiones asintomáticas serán tributarias de abstención quirúrgica y conducta expectante.

En conclusión, y de acuerdo con LELLO (29), las indicaciones para el tratamiento de la displasia fibrosa poliostótica de localización craneofacial serán:

1. Deformidad severa.
2. Dolor resistente al tratamiento médico.
3. Presentación de sintomatología funcional grave por invasión endocraneana (diplopía, pérdida de agudeza visual, aumento de la presión intracraneal, etc.).
4. Exoftalmos.
5. Compresión del nervio óptico o del quiasma.
6. Degeneración maligna.

Algunos autores recomiendan durante la fase de crecimiento activo, aunque sólo sea una resección parcial, el tratamiento quirúrgico del proceso para mantener, proteger o restaurar ciertas funciones vitales (visión, respiración nasal, etc.).

El seguimiento postquirúrgico deberá realizarse cada dos o tres meses durante el primer año y posteriormente seguir controles periódicos hasta que el proceso alcance la fase de inactividad, momento en el cual podrá realizarse cirugía reconstructiva si fuera necesario.

BIBLIOGRAFIA

1. SHAFER, W. G.; HINE, M. K., y LEVY, B. M.: *A textbook of oral pathology*, 4th ed. Philadelphia: Saunders, 1983.
2. JACKSON, I. T.; HIDE, P. K., y cols.: «Treatment of craneo-orbital fibrous dysplasia». *J. Max-Fac. Surg.*, 10: 138, 1982.
3. BATSAKIS, J. G.: «Non-odontogenic tumours of the jaws». En: *Tumours of the head and neck*, 2nd ed. Baltimore: Williams and Wilkins, 1979.
4. LICHTENSTEIN, L., y JAFFE, H. L.: «Fibrous dysplasia of bone». *Arch. Path.* (Chicago), 33: 777-816, 1942.
5. SCHLUMBERGER, H. G.: «Fibrous dysplasia of single bones (monostotic fibrous dysplasia)». *Military Surgery*, 99: 504-527, 1946.
6. ALBRIGHT, F., y cols.: «Syndrome characterized of osteitis fibrosa disseminata, areas of pigmentation and endocrine dysfunction with precocious puberty in females». *New England J. of Medicine*, 216: 727-746, 1937.
7. CHANGUS, G. W.: «Osteoblastic hyperplasia of bone: histoche mical appraisal of fybrous dysplasia of bone». *Cancer*, 10: 1157-1165, 1957.
8. EDGERTON, M. T., y cols.: «The surgical treatment or fybrous dysplasia». *Annals of Surgery*, 202 (4): 459-479, 1985.
9. BELEVAL, G. S., y SCHNEIDER, R. W.: «Fibrous dysplasia of bone». *Cleve. Clin. Q.*, 21: 158, 1953.
10. THOMA, K. H.: *Oral Surgery*, vol. 2. CV Mosby. St. Louis. 978-982, 1969.
11. LABELLA, T.; LOZANO, A., y VALCARCEL, A.: «Displasia fibrosa monostótica del maxilar superior». *Acta ORL Española*, vol. 32, fase 4, 1981.
12. ZACHARIADES, N. S., y cols.: «Albright syndrome». *Int. J. Oral Surg.*, 13: 53, 1984.
13. FRIES, J. W.: «The roentgen features of fibrous dysplasia of the skull and facial bones: A critical analysis of 39 pathologically proved cases». *Am. J. of Roentgenology*, 77: 71-88.
14. HAYWARD, J. R., y cols.: «Monostotic fibrous dysplasia of the maxilla». *J. Oral Surg.*, 31: 625, 1973.
15. FARACI, R. P., y KETCHAM, A. S.: «Fibrous dysplasia of the sphenoid sinus in an adolescent male». *J. Surg. Oncol.*, 7: 461, 1975.

16. GIL CARCEDO, L. M., y GONZALEZ, M.: «Monostotic fibrous dysplasia of the ethmoid. Surgical treatment using a combined endocraneal and transfacial approach». *J. Laryngol. Otol.*, 100: 429-434, 1986.
17. CAMILLERI, A. E.: «Craniofacial fibrous dysplasia». *J. Laryngol. Otol.*, 105: 662-666, 1991.
18. PORTMANN, M., y cols.: «Clinique ORL, imagerie et chirurgie des affections de la base du crâne». *Soc. Fr. d'Oto-Rhino-Laringologie et Pathologie Cervico-Faciel.* Ed. Arnette, 1991.
19. WORTH, H. M., y STONEMAN, D. W.: «Osteomyelitis, malignant disease and fibrous dysplasia». *Dent. Radiogr. Photogr.*, 50: 1, 1977.
20. DAFFNER, R. H., y cols.: «Computed tomography of fibrous dysplasia». *AJR*, 139: 943-948, 1982.
21. RICCIARDELLI, E. J.: «Three-dimensional computed tomography in a case of craniofacial fibrous dysplasia». *Ann. Otol. Rhinol. Laryngol.*, 101: 275-279, 1992.
22. CONRAD, G. R., y cols.: «HMPAO scintigraphy, MRI, and CT of a vascular fibrous dysplasia of the craniofacial bones». *Clin. Nucl. Med.*, 16, 10: 743-746, 1991.
23. PAILING, M. R., y cols.: «Tumor invasion of the anterior skull base: A comparison of MR and CT studies». *JCAT*, 11: 824, 1987.
24. MUELLER, D. P.: Fibrous dysplasia of the sphenoid sinus». *Ann. Otol. Rhinol. Laryngol.*, 101, 1992.
25. NANCE, F. L., y cols.: «Technetium bone as an adjunt in the management of fibrous dysplasia». *Oral Surg.*, 50: 199-206, 1980.
26. McCORMICK, C. C.: «Computed tomography of the maxillary antre and adjacent regions». *Australas Radiol.*, 24: 7-19, 1980.
27. WASS, S. H.: «Simple tumours and hyperostoses of the upper jaw». *J. Laryng. Otol.*, 66: 165, 1952.
28. TANNER, H. C., y cols.: «Sarcoma complicating fibrous dysplasia. Probable role of radiation therapy». *Oral Surg.*, 14: 837, 1961.
29. LELLO, G. E., y cols.: «Craniofacial polyostotic fibrous dysplasia». *J. Max-Fac. Surg.*, 13: 267-272, 1985.
30. AVELLANEDA, R.; TRASERRA, J., y MATEU, J. A.: «Displasias fibrosas». *Acta ORL Española*, vol. 32, fase 4, 1981.

Complicaciones endocraneales de la patología infecciosa sinusal

A. OLMO, I. VILASECA y J. TRASERRA

La patología infecciosa sinusal, ya sea aguda o crónica, puede en ocasiones extenderse a las estructuras adyacentes complicando el cuadro local y añadiendo nuevas connotaciones clínicas, pronósticas y terapéuticas. La estrecha relación anatómica de los senos paranasales con regiones de vital importancia, como las cavidades orbitaria y endocraneal, justifica por sí misma la posibilidad de dichas complicaciones. El conocimiento detallado de las vías de comunicación macro y microscópicas entre estas estructuras nos permitirá orientar correctamente estos procesos tanto desde el punto de vista médico como quirúrgico (fig. 1).

Dentro de las complicaciones de los procesos infecciosos sinusales, las orbitarias siguen siendo hoy por hoy las primeras en orden de frecuencia. Sin embargo, la extensión intracraneal, aún ocupando el segundo lugar, tiene un mayor interés desde el punto de vista pronóstico y el tratamiento adecuado tiene una importancia vital. Las complicaciones endocraneales incluyen osteomielitis, absceso epidural, empiema subdural, absceso cerebral, meningitis y trombosis de los senos cavernoso y longitudinal superior.

A pesar de la elevada incidencia de la sinusitis, no es frecuente que se produzcan complicaciones endocraneales en el momento actual debido al importante desarrollo que ha experimentado la terapéutica antibiótica. Así, BLUESTONE y STEINER, en un estudio realizado en 1965 sobre 38 pacientes con sinusitis frontal aguda, encontraron cuatro (11 por 100) casos de complicación endocraneal (1). Más recientemente, en 1991, CLAYMAN y cols. calculan en 3,7 por 100 la incidencia de complicaciones intracraneales de sinusitis aguda o crónica (2).

Los senos frontal, etmoidal, esfenoidal y maxilar pueden ser afectados de forma individual o en combinación causando complicaciones endocraneales. No obstante, los senos más habitualmente implicados en estos procesos son los senos frontales y las celdas etmoidales. La incidencia de estas complicaciones tienen un ligero predominio por el sexo masculino en una relación aproximada de 1,3:1 (2) y suceden con mayor frecuencia en las tres primeras décadas de la vida (3).

El factor predisponente más frecuente para la complicación intracraneal es una fisiología sinusal alterada por una patología sinusal crónica. Esta puede deberse a infección, procesos alérgicos, exposiciones químicas o traumatismos. Otros factores predisponentes son las dehiscencias congénitas de paredes óseas, fracturas, enfermedad de Paget, displasia fibrosa, osteopetrosis, así como estados de inmunosupresión o diabetes.

La propagación de la infección sinusal hacia el endocráneo puede producirse por traumatismos penetrantes, por contigüidad afectando los distintos planos tisulares o por continuidad a través del sistema venoso del diploe. En el primer caso, al constituir la duramadre una barrera de vital importancia contra la infección y para prevenir futuras complicaciones de la sinusitis, cualquier solución de continuidad de la misma deberá ser cerrada, y en

FIG. 1.—*Relaciones anatómicas entre los senos paranasales y la base del cráneo.*

FIG. 2.—*Exposición quirúrgica de una osteomielitis del hueso frontal en un paciente varón de veintiocho años.*

caso de pérdida de sustancia, reconstituida con dura liofilizada, periostio o fascia lata. En cuanto a la extensión por contigüidad se produce una osteítis focal que dará lugar a micro o macrofístulas, dependiendo de la evolución del proceso infeccioso (4). En el mecanismo de continuidad se produciría una tromboflebitis cortical, ya que al estar las venas diploicas de Breschet desprovistas de válvulas, el flujo podrá circular en cualquier sentido (5).

En relación al estudio microbiológico, los cultivos de aspirados sinusales acostumbran a ser polimicrobianos. Generalmente será el cultivo de la supuración endocraneal el que nos dará el diagnóstico definitivo. Sin embargo, en ocasiones, los cultivos son estériles debido a tratamientos antibióticos previos. Entre los distintos gérmenes más frecuentemente aislados destacan *S. aureus,* anaerobios, *S. epidermidis,* neumococo y más raramente gramnegativos y hongos (6).

Dentro de las complicaciones endocraneales de la patología infecciosa sinusal podemos distinguir dos grandes grupos: 1) complicaciones osteomeningoencefálicas, y 2) complicaciones vasculares.

COMPLICACIONES OSTEOMENINGOENCEFALICAS

Osteomielitis

Habitualmente ocurre en relación con un traumatismo o una sinusitis crónica. La tromboflebitis se extiende a través del hueso haversiano comprometiendo la irrigación arterial y produciendo una necrosis avascular. El microorganismo más frecuentemente implicado es el *S. aureus.* El diagnóstico inicial es difícil, ya que las imágenes radiológicas típicas de decalcificación y regeneración aparecen de manera tardía. El tratamiento consiste en una adecuada antibioticoterapia endovenosa junto a un amplio desbridamiento del hueso afecto. Este no debe omitirse, ya que el hueso necrótico impide la adecuada llegada del antibiótico. En el caso que sea precisa una reconstrucción del hueso frontal, ésta debe ser realizada en un segundo tiempo usando craneoplast o autoinjertos óseos cuando tengamos la certeza de que la infección haya remitido. En la figura 2 podemos apreciar la exposición quirúrgica del hueso frontal en un caso de osteomielitis del mismo. Se trata de un paciente varón de veintiocho años que acudió a nuestro servicio refiriendo una cefalea intensa de localización frontal junto con un proceso inflamatorio local, sin remisión con el tratamiento antibiótico, que precisó el desbridamiento quirúrgico de todo el hueso afecto.

Absceso epidural

La presencia de una colección purulenta situada entre la bóveda craneal y la duramadre se asocia frecuentemente a casos de enfermedad sinusal crónica con exacerbaciones agudas. Suele afectar al seno frontral donde, a diferencia de la región etmoidal o esfenoidal, la duramadre se haya pobremente adherida. La sintomatología no suele ser muy aparatosa. Moderada cefalea, fiebre baja y la ausencia de déficits neurológicos dificultan en ocasiones la sospecha clínica. Ocasionalmente existe hipertensión endocraneal y el estudio del LCR suele ser normal. La tomografía computerizada muestra generalmente una colección epidural a menudo asociada con edema cerebral subyacente. Pero en ocasiones el absceso todavía no es visible en la TC y constituye un hallazgo quirúrgico. El tratamiento se basa en una adecuada protección antibiótica y en el abordaje quirúrgico de dicha colección, en el cual debe resecarse el hueso necrótico (7) y la totalidad del tejido granuloso situado sobre la duramadre, usando generalmente para ello una doble cureta. Si la duramadre se encuentra intacta conviene preservarla íntegra y no abrirla.

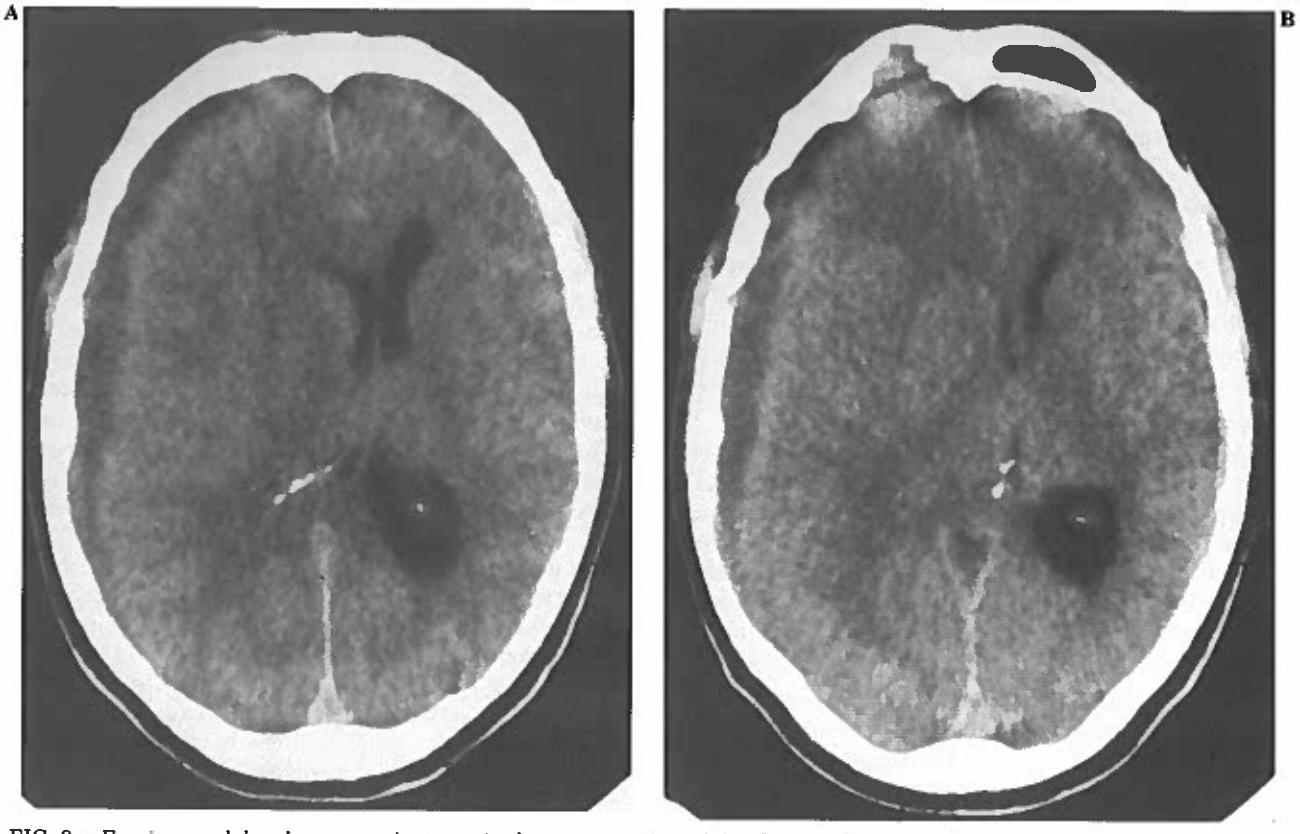

FIG. 3.—*Empiema subdural en un paciente varón de cuarenta años originado a partir de una sinusitis frontal. Se aprecia el considerable efecto masa que explica la clínica neurológica (A) y a un nivel más inferior la dehiscencia de la pared posterior del seno frontal (B).*

Empiema subdural

La aparición de un empiema subdural suele asociarse con infecciones de la esfera ORL cuando nos referimos a adultos o jóvenes, mientras que en niños suele ser una secuela de una meningitis mal tratada. Se ha descrito que aproximadamente un 70 por 100 de los empiemas subdurales se originarían a partir de una infección sinusal, mientras que un 20 por 100 serían secundarios a un foco otológico (8). Los gérmenes más frecuentemente implicados son los estreptococos, estafilococos y, con menor frecuencia, proteus. Suele originarse a partir de una sinusitis frontal que se disemina a través de las venas emisarias mediante un proceso de tromboflebitis. La clínica, a diferencia de la localización epidural, es muy florida, con cefalea intensa, fiebre, trastornos de la conciencia, edema frontoorbitario, signos meníngeos y convulsiones. La tomografía computerizada confirma el diagnóstico y localiza la colección. El tratamiento incluye un drenaje temprano a través de una amplia craneotomía, intensa terapéutica antibiótica y esteroides sistémicos para reducir el edema cerebral. El abordaje quirúrgico y limpieza sinusal son necesarios, e incluso algunos autores propugnan que ambos drenajes, el otorrinolaringológico y el neuroquirúrgico, deberían ser simultáneos, por disminuir de esta manera de un modo significativo el índice de reexploraciones quirúrgicas (6). Para la exposición correcta del seno frontal se utiliza una incisión supraciliar, o bien por motivos estéticos, una bicoronal, abordando después la pared anterior del seno frontal con gubia o con fresa. En este último caso con irrigación continua de suero fisiológico para evitar el recalentamiento óseo. Si las características del hueso son óptimas se puede realizar una tapa ósea en bisel pediculada inferiormente por el periostio, que luego se podrá recolocar, cerrando así la pared anterior sinusal. En las figuras 3 A y B mostramos las imágenes típicas que ofrece la tomografía computerizada. En concreto se trata de un varón de cuarenta años que presentaba una sintomatología neurológica muy florida y en el que la exploración radiológica fue diagnóstica. En la figura 3 A se aprecia claramente el importante efecto masa del empiema subdural y a un nivel más inferior se describe la deshiscencia de la pared posterior del seno frontal izquierdo (fig. 3 B).

Absceso cerebral

Antes de la era antibiótica la mayoría de abscesos cerebrales originados en el área ORL eran de

origen ótico, pero desde la introducción de los antibióticos predominan los de origen sinusal. La localización más frecuente es el lóbulo frontal, aunque también se han descrito abscesos temporales secundarios a sinusitis esfenoidal o a esteomielitis esfenoidal debida a sinusitis maxilar.

Histológicamente la formación de una cápsula es el mecanismo de respuesta más importante para limitar el absceso. Dicho proceso dura aproximadamente dos semanas y distinguimos una fase de encefalitis precoz (uno-tres días), que en su evolución se necrosará centralmente, quedando rodeado por una zona de inflamación activa con proliferación vascular y formación de cápsula.

Los gérmenes implicados con más frecuencia son los estreptococos, estafilococos y anaerobios, aunque pueden encontrarse también gramnegativos, sobre todo en neonatos. La clínica inicial se debe más al efecto masa que a la naturaleza infecciosa de la entidad. El hemograma puede ser normal y la punción lumbar peligrosa por el riesgo de enclavamiento (9).

En la actualidad el diagnóstico se basa en la TC. En fase de encefalitis precoz veremos una hipodensidad irregular que puede no captar contraste. En la encefalitis tardía una extensa área hipodensa con captación de contraste en anillo difuso y delgado y en la fase de cápsula una clara captación anular.

El tratamiento consiste en altas dosis de antibióticos por vía endovenosa. Empíricamente se utilizan antibióticos de amplio espectro que difundan bien a través de la barrera hematoencefálica. Para evitar la herniación del encéfalo debe asociarse dexametasona a altas dosis o bien agentes osmóticos, como la urea o el manitol. El abordaje quirúrgico depende del estado del paciente, la localización del absceso y del grado de encapsulación (10). La aspiración a través de un orificio de trépano es preferible en pacientes muy graves, con múltiples abscesos, o aquellos con una pared pobremente desarrollada. En ocasiones la punción-aspiración se aprovecha para la irrigación local con antibióticos. Aunque no es infrecuente que el absceso se resuelva con terapéutica conservadora, la tendencia neuroquirúrgica actual en pacientes con un absceso cerebral consiste generalmente en administrar antibióticos y corticosteroides hasta que el absceso esté bien encapsulado y luego extirparlo quirúrgicamente incluyendo toda la cápsula.

En cuanto al pronóstico, a pesar de los avances diagnósticos y el tratamiento conservador, no ha sido posible reducir la mortalidad por debajo del 40 por 100. Ahora bien, cuando el absceso se ha generado a partir de un proceso crónico con una cápsula bien formada, la mortalidad después de la exéresis quirúrgica desciende al 10 por 100 (11).

Es imprescindible en un segundo tiempo, y después de un estudio otorrinolaringológico exhaustivo, el abordaje y limpieza de las cavidades sinusales causantes de la patología infecciosa endocraneal.

Meningitis

Constituye la complicación endocraneal más frecuente (12). Entre los gérmenes más habituales encontramos el estreptococo β-hemolítico, neumococo, haemophilus y estafilococo. Clínicamente destacan la cefalea, fiebre alta, signos meníngeos, así como convulsiones, somnolencia e incluso coma. La punción lumbar en este caso será diagnóstica, mientras que la TC suele ser normal. El tratamiento incluye antibioticoterapia endovenosa, corticoesteroides si hay edema, anticonvulsivantes y naturalmente el drenaje quirúrgico del foco sinusal. El momento de la intervención ha sido ampliamente discutido. Mientras unos autores consideran que debe realizarse un tratamiento intensivo inicial con antibióticos hasta mejorar el estado del paciente, otros creen que la cirugía de urgencia sobre el seno afecto ofrece mayores posibilidades de una rápida recuperación (13). En cualquier caso es importante exponer la duramadre para descartar la existencia de un absceso epidural o un defecto en la propia dura que pudiera hacer sospechar un empiema subdural. En las figuras 4 A y B mostramos la radiología de un paciente varón de veintitrés años que presentó una meningitis secundaria a una sinusitis frontal y en el que fue necesario el drenaje quirúrgico del foco sinusal (fig. 4 C).

COMPLICACIONES VASCULARES

Trombosis del seno cavernoso

Suele originarse a partir de un foco infeccioso etmoidal o esfenoidal, ya sea directamente o a través de la vena oftálmica. La trombosis acostumbra a extenderse a otras estructuras venosas, produciéndose meningitis o abscesos de diversa localización. El estafilococo, estreptococo y neumococo suelen ser, por orden de frecuencia, los gérmenes aislados en el hemocultivo. La clínica incluirá las manifestaciones de un cuadro infeccioso asociado a síntomas orbitarios, como oftalmoplejía, quemosis, papiledema, engrosamiento de las venas retinianas, edema de la raíz nasal y parestesias. La extensión séptica al resto del organismo ocurre en el 40 por 100 de los casos, afectando fundamentalmente tejido muscular, pulmones y otras vísceras.

El diagnóstico se basa en la clínica, la TC con contraste y la RMN, aunque la angiografía o venografía selectiva también pueden ser útiles.

A

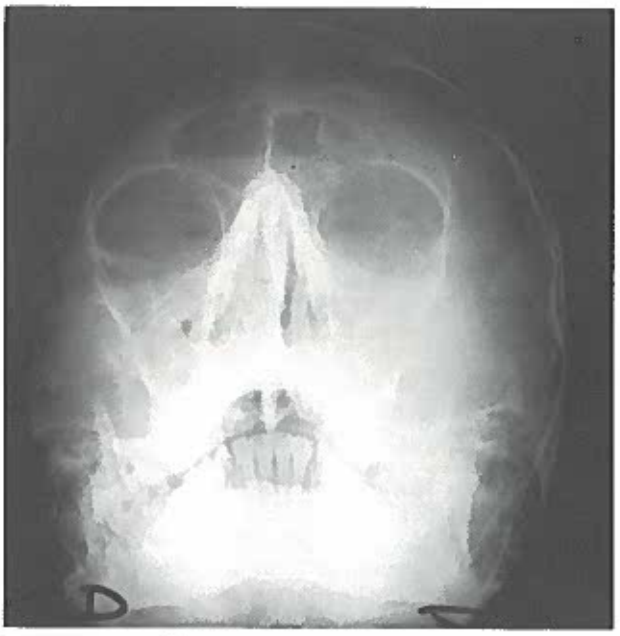

B

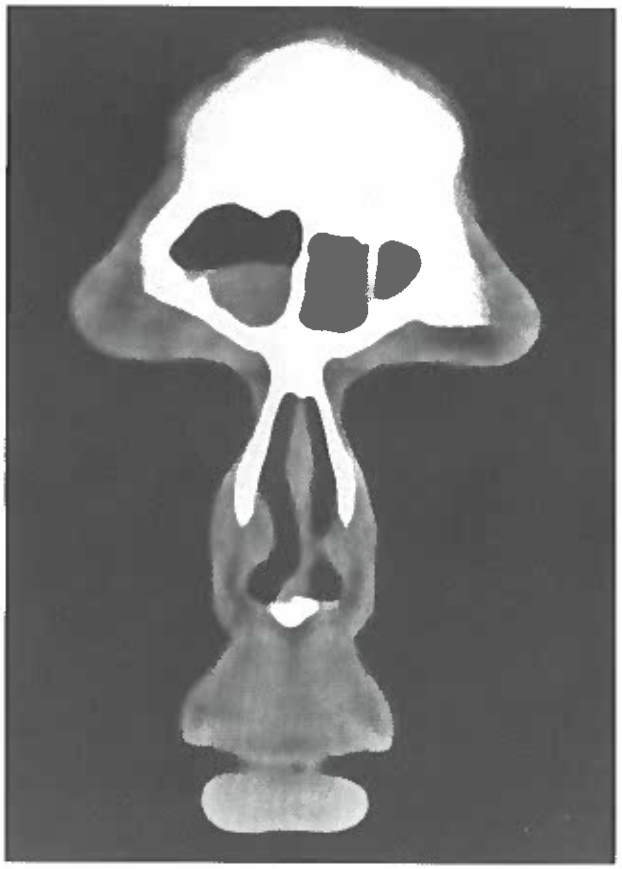

C

FIG. 4.—*Meningitis secundaria a sinusitis frontal en un paciente varón de veintiún años. La radiología simple (A) y el TAC (B) muestran claramente el foco sinusal. La C muestra la exposición quirúrgica del seno frontal necesaria para evitar recidivas.*

El tratamiento de la trombosis del seno cavernoso consiste básicamente en antibioticoterapia endovenosa. Se ha discutido mucho sobre la conveniencia del uso asociado de anticoagulantes; sin embargo, un estudio reciente con 878 casos parece concluir que éstos no deben ser utilizados. Es importante descartar la existencia de una insuficiencia suprarrenal aguda por afectación hipofisaria, así como una complicación endocraneal asociada que requiera drenaje. Se ha propugnado también la ligadura de la vena angular en casos de trombosis ascendente para prevenir la trombosis del seno cavernoso. La exposición de dicha vena se realizaría entre el canto interno del ojo y la raíz nasal.

Con un diagnóstico y tratamiento precoces, puede llegarse a una supervivencia de un 70-80 por 100. Sin embargo, las complicaciones asociadas tienen una elevada incidencia, siendo las secuelas más frecuentes la parálisis de nervios craneales y la amaurosis.

Trombosis del seno longitudinal superior

Es una complicación rara que se origina generalmente por diseminación directa a partir de una sinusitis frontal y que suele asociarse con abscesos

epidurales o subdurales. Aparecen generalmente déficits neurológicos focales o difusos, y en su evolución se aprecia papieledemama, coma y decorticación. El diagnóstico se realiza mediante TC con contraste o RMN, aunque la mayoría de ocasiones es un hallazgo de autopsia.

El tratamiento quirúrgico consiste en la exposición del seno longitudinal tras remoción ósea, procediéndose a la ligadura y exéresis de dicho seno cuidando de preservar el drenaje venoso del tercio posterior para prevenir el edema cerebral.

BIBLIOGRAFIA

1. BLUESTONE, G., y STEINER, R.: «Intracraneal complications of acute frontal sinusitis». *S. Med. J.,* 58: 1-10, 1965.
2. CLAYMAN, G. L., y ADAMS, G. L.: «Intracranial complications of paranasal sinusitis: A combined institutional review». *Laryngoscope,* 101: 234-239, 1991.
3. MANIGLIA, A.; VAN BUREN, J., y BRUCE, W. B.: «Intracranial abscesses secondary to nasal, sinus and orbital infections in adults and children». *Arch. Otolaryngol. Head and Neck Surg.,* 115: 1424-1429, 1989.
4. SANCHEZ, J. M.; YARNOZ, M. J.; URIBARRI, J. B., y GRANDE, J.: *Complicaciones de la sinusitis.* FAES Departamento Científico. Bilbao, 1991.
5. FAIRBANKS; VANDERVEEN, T. S., y BORDLEY, J. F.: «Intracranial complications of sinusitis». En: English, G. M. (ed.). *Otolaryngology.* J. B. Lippincott. Philadelphia, 2: 38, 1984.
6. HOYT, D., y FISHER, S. R.: «Otolaryngologic management of patients with subdural empiema». *Laryngoscope,* 101, 1991.
7. GALLBRAITH, J. G., y BARR: «Epidural abscess and subdural empiema». En: Thompson, R. A., y Green, J. R. (eds.). *Advances in neurology.* Raven Press. New York, 1974.
8. BANNISTER, G.; WILLIAMS, B., y SMITHS: «Treatment of subdural empiema». *J. Neurosurgery,* 55: 82-88, 1981.
9. CARMEL, P. W.: «Focal infections of the nervous system». En: Rudolph, A. M. (ed.). *Pediatrics,* 17th ed. Norwalk CT Appleton-Century-Crofts, 61, 1982.
10. BELLER, A. J.: «Brain abscess, review of 89 cases over a period of 30 years». *J. Neurol. Neurosurgery Psychiatry,* 36: 757, 1973.
11. WALLENFANG, T. H.; REULEN, H. J., y SCHÜNEMANN, K.: «Therapy of brain abscess». En: Scheifer, W.; Klinger, M., y Brock, M. (eds.). *Avances in neurosurg, vol. 9. Brain abscess and meningitis.* Springer. Berlín-Heidelberg-New York.
12. ABELLO, P., y TRASERRA, J.: *Otorrinolaringología.* Ed. Doyma, S. A., 1992.
13. PORTMANN, J. M.; STERKERS, R., y CHARACHON: *Clinique ORL, imagerie et chirurgie des affections de la base du crâne.* Société Française d'Oto-Rhino-Laryngologie et de Pathologie Cervico-Faciale. Arnette, 1992.

Mucormicosis

A. IDIGORA

INTRODUCCION

El término de mucormicosis agrupa a un conjunto de infecciones oportunistas causadas por hongos inferiores del orden de los *Mucorales,* pertenecientes a la clase *Zygomycetes.* Estas infecciones afectan por lo general a individuos con alteración importante de las defensas inmunitarias.

Hasta hace pocos años la mucormicosis se asociaba a enfermos diabéticos descompensados, sobre todo en situación de cetoacidosis. El incremento en los últimos años de esta infección se debe a los avances de la medicina y la terapéutica actual, con un aumento de la supervivencia de los pacientes con alteraciones inmunológicas y la utilización creciente de tratamientos inmunosupresores. Por tanto, no es de extrañar que cada vez se diagnostique más este tipo de infecciones oportunistas en enfermos neoplásicos, trasplantados, grandes quemados, afectos de insuficiencia renal e incluso en enfermos con SIDA.

Aunque la localización más frecuente es la rinocerebral, existen otras formas, como son la pulmonar, la gastrointestinal, la diseminada y la cutánea.

ETIOLOGIA Y EPIDEMIOLOGIA

Existen en la naturaleza unas 175 especies de hongos capaces de producir patología en el ser humano. La mayoría de estas especies sólo son capaces de afectar a la piel y tejido subcutáneo, siendo muy pocos los que vencen los mecanismos de defensa humanos e invaden tejidos profundos provocando micosis sistémicas o profundas. Dentro de este grupo distinguiremos las micosis sistémicas producidas por *hongos patógenos primarios,* que son capaces de afectar al ser humano sin necesidad de tener los mecanismos de defensa alterados (tabla I), y por otro lado, el grupo de las micosis sistémicas oportunistas producida por *hongos oportunistas,* que solamente causan enfermedad en el hombre cuando éste tiene una alteración importante de las defensas. Dentro de este grupo encontramos a la mucormicosis.

La base para clasificar los hongos en clases es el tipo de esporas que producen durante la reproducción sexuada; así, encontramos tres clases: *Zygomicetes, Ascomycetes* y *Basidiomycetes.* La clase *Zygomicetes* la podemos subdividir en tres órdenes: *Mucorales, Entomophthorales* y *Zoopagales.* Los agentes causantes de la mucormicosis pertenecen al orden de los *Mucorales,* y dentro de éstos, los gérmenes que tienen mayor interés en patología humana son *Mucor, Absidia* y *Rhizopus.* Se trata de hongos de distribución universal, pudiéndose encontrar en el suelo, vegetales, estiércol e incluso en la región nasal de un individuo sin patología. Poseen una organización micelar sin tabiques o septums; las hifas son gruesas, con un diámetro medio de 10-20 μ, y se ramifican en ángulo recto.

PATOGENIA

La invasión de los hongos puede acaecer por vía nasal, pulmonar, gastrointestinal o a través de la piel, causando las diferentes formas de mucormicosis. Una vez las hifas han invadido un tejido, éstas tienen predilección por los vasos sanguíneos, causando arteritis, trombosis y secundariamente isquemia y necrosis tisular; este es el mecanismo principal de extensión de la infección una vez establecida. Ocasionalmente, la invasión se propaga a través de los linfáticos y menos frecuente por invasión directa. La afectación de las paredes arteriales es un hecho constante, efectuándose a través de

TABLA I: MICOSIS PROFUNDAS O SISTEMICAS

Hongos patógenos primarios:

- Blastomicosis.
- Coccidioidomicosis.
- Histoplasmosis.
- Paracoccidioidomicosis.

Hongos oportunistas:

- Aspergilosis.
- Candidiasis.
- Criptococosis.
- Mucormicosis.

ella la generalización de la infección debido a la aparición de infartos y necrosis de los tejidos. La invasión de los nervios, huesos y tejido graso también es posible, siendo el músculo el único tejido que normalmente es respetado.

FACTORES PREDISPONENTES

Las distintas formas clínicas de mucormicosis se han visto relacionadas con el tipo de enfermedad de base, encontrándose la cetoacidosis diabética asociada a la forma rinocerebral en más del 70 por 100 de los casos. La casi totalidad de mucormicosis pulmonar se da en enfermos afectos de leucosis o linfomas no controlados, siendo la neutropenia el factor más importante, ya que en más del 90 por 100 de estos casos se encuentran cifras de neutrófilos inferiores a 500/mm^3. La forma intestinal afecta sobre todo a enfermos urémicos y malnutridos después de una ingestión masiva de esporas. Los grandes quemados son los que más frecuentemente se asocian a la forma cutánea, por colonización de las heridas por esporas, con posible diseminación posterior.

Sólo en un 4 por 100 de pacientes afectos de mucormicosis no se ha encontrado enfermedad de base. Los principales factores predisponentes son: diabetes (cetoacidosis), enfermedades hematológicas (leucemias y linfomas), tratamiento con citosatáticos, corticoides e inmunosupresores, neutropenia, uremia, desnutrición, grandes quemados, septicemias, SIDA y toda enfermedad que altere las defensas inmunitarias del huésped.

En los últimos años se han descrito varios casos de mucormicosis en pacientes en programa de diálisis que recibieron tratamiento prolongado con desferoxamina para tratar la sobrecarga de hierro y aluminio. Aunque el mecanismo de acción no es conocido, se cree que la desferoxamina podría alterar la actividad de los neutrófilos, según apunta WINDUS y cols. (1).

FORMAS CLINICAS

Existen varias formas clínicas de mucormicosis que vienen determinadas por la vía de entrada de los hongos. Así, tenemos la mucormicosis rinocerebral, la pulmonar, la cutánea y la diseminada.

Mucormicosis rinocerebral

Esta es la forma más frecuente de mucormicosis. La acidosis, y especialmente la cetoacidosis diabética, ha sido implicada en la mayoría de los casos de la forma rinocerebral.

FIG. 1.—*Secuela palatina de una mucormicosis rinocerebral.*

La infección generalmente empieza en nariz y/o paladar, invadiendo la mucosa y diseminándose rápidamente hacia los senos paranasales, extendiéndose a través del etmoides hacia la región retroorbitaria, ascendiendo por el ápex orbitario hacia el sistema nervioso central.

Como síntomas iniciales podemos encontrar una cefalea unilateral, dolor en la región facial y/o ocular, epífora, ptosis palpebral, epistaxis, letargia y celulitis orbitofacial. Los enfermos suelen presentarse con cierta obnubilación, síndrome febril generalmente moderado y leucocitosis. El LCR puede mostrar cambios inespecíficos o no presentar ninguna alteración, incluso existiendo una afectación cerebral.

La afectación de los senos paranasales es prácticamente constante, pudiéndose encontrar también lesiones a nivel de paladar (fig. 1), que suelen consistir en úlceras necróticas a nivel de la mucosa y de un exudado purulento negruzco. SPONSLER y cols. (2) constatan que en casi el 50 por 100 de los casos existe un déficit visual, aunque sólo en el 10 por 100 se evidencia una invasión ocular.

En la diseminación de la infección hacia el sistema nervioso central, a través de la pared lateral del seno cavernoso, puede invadir la arteria carótida interna y causar trombosis de la misma y secundariamente también trombosis de todo el seno cavernoso. La afectación de los pares craneales es también un hecho habitual, siendo el II, III, IV y VI los primeros, causando ceguera, oftalmoplejía, proptosis y midriasis, como muy bien describen PILLSBURY y cols. (3). El V y el VII par se afectan posteriormente en la progresión de la infección hacia el cerebro.

El diagnóstico de la mucormicosis rinocerebral se basa en la biopsia de la mucosa nasal, palatal o sinusal, según la localización de las lesiones; ésta muestra la existencia de hifas gruesas, sin tabi-

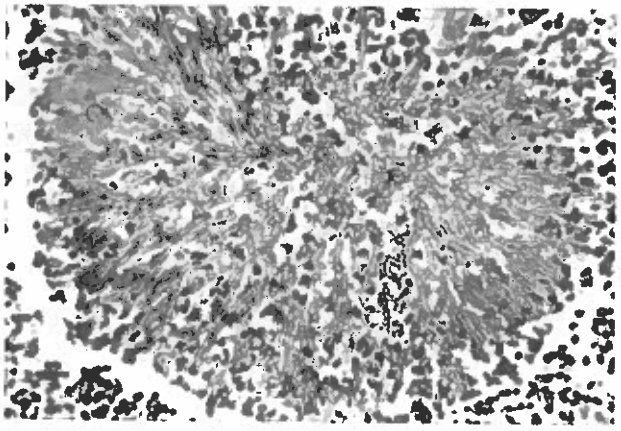

FIG. 2.—*Abundantes hongos formando un trombo arterial (con tinción de hematoxilina-eosina).*

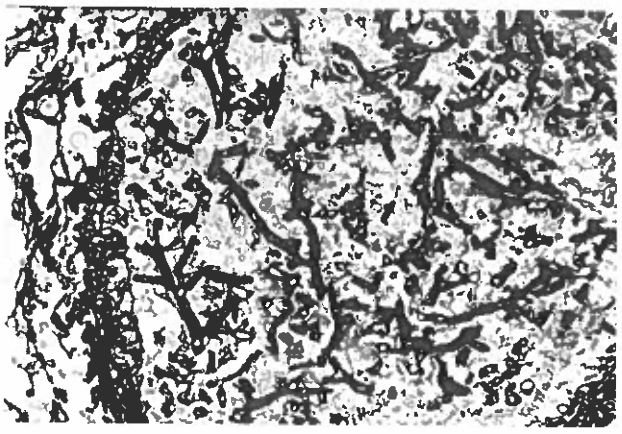

FIG. 3.—*Se aprecian gruesas hifas con ramificaciones en ángulo recto (con tinción de plata-metenamina).*

ques y con ramificaciones en ángulo recto. Estos hallazgos pueden verse mediante visualización directa con KOH al 10 por 100, con la tinción típica de hematoxilina-eosina, o más claramente con tinción especial de plata-metenamina (figs. 2 y 3). También podemos observar invasión fúngica de las paredes arteriales con producción de trombosis e infartos. El cultivo realizado en medio de Sabouraud no es del todo fiable, ya que estos hongos pueden encontrarse en la región nasal de un individuo normal o crecer por contaminación ambiental.

Según McNULTY (4) la supervivencia de los pacientes sin patología previa y los afectos de diabetes tienen mejor pronóstico, siendo de más del 75 y del 60 por 100, respectivamente, encontrando solamente una supervivencia del 10 por 100 en los enfermos afectos de otra enfermedad de base. En cuanto a la supervivencia global de la mucormicosis rinocerebral, en una revisión de la literatura realizada por BLITZER y cols. (5) en 1980 encontramos que es de aproximadamente el 50 por 100, aumentando al 70 por 100 si consideramos sólo la década de los años setenta. Este aumento es atribuible al diagnóstico precoz, al tratamiento con anfotericina B y a los amplios drenajes quirúrgicos cada vez más completos.

Mucormicosis pulmonar

La infección pulmonar por hongos mucorales se produce por inhalación de esporas en enfermos afectos de leucemia, linfoma o neutropenia severa y menos frecuente en diabéticos e insuficientes renales. En estos pacientes, la presencia de fiebre e infiltrados pulmonares que evolucionan desfavorablemente a pesar de un tratamiento antibiótico adecuado tiene que hacernos pensar en la existencia de una forma invasiva de aspergilosis o mucormicosis; según LOEVNER y cols. (6), ésta se complica frecuentemente con infartos hemorrágicos, causando una invasión y trombosis de la arteria pulmonar. La infección bacteriana previa puede facilitar esta sobreinfección fúngica.

Los síntomas más frecuentes son: fiebre elevada, dolor en punta de costado, tos y hemoptisis. La radiología puede mostrar imágenes muy variables de afectación pulmonar.

El diagnóstico viene dado por la biopsia pulmonar profunda, con visualización directa de los hongos. El cultivo de esputo es generalmente negativo y no diagnóstico, ya que aunque resulte positivo requiere de confirmación histológica. La fibrobroncoscopia puede en alguna ocasión ayudar al diagnóstico mediante biopsia o cepillado endobronquial.

Mucormicosis diseminada

Esta forma suele ocurrir como complicación de una forma pulmonar, siendo por este motivo el pulmón el órgano más frecuentemente afectado. En segundo lugar en frecuencia encontramos al sistema nervioso central, con formación de infartos, trombosis, abscesos y hemorragias. El pronóstico de estos enfermos es infausto.

Mucormicosis gastrointestinal

Esta forma clínica es muy rara, y generalmente se da en enfermos con alteraciones a nivel del tracto gastrointestinal, como son colitis amebiana, pelagra, kwashiorkor y uremia. La zona más afectada es el estómago, seguido del íleon terminal y colon, según citan LEHER y cols. (7).

La clínica es de abdomen agudo, con enterorragias, vómitos y signos de perforación intestinal. Esta forma suele diagnosticarse post mortem, encontrando en la necropsia úlceras necróticas con trombosis y gangrena. Los mucorales también pueden

FIG. 4.—*Paciente con mucormicosis a la que se le practicó una exanteración de la órbita.*

colonizar úlceras gástricas sin que exista invasión; aquí el pronóstico es más esperanzador.

Mucormicosis cutánea

La afectación cutánea por hongos mucorales se da en grandes quemados y heridas quirúrgicas de enfermos inmunodeprimidos. Como en las otras formas de mucormicosis, las lesiones se caracterizan por infartos, trombosis y necrosis. A través de la piel puede darse la diseminación de la infección con afectación de otros órganos de la economía.

TRATAMIENTO

La mucormicosis es una enfermedad grave y en muchas ocasiones mortal; el éxito del tratamiento depende de la precocidad del diagnóstico y el inicio rápido del mismo.

El tratamiento se sustenta en tres pilares básicos: amplio desbridamiento quirúrgico de todo el tejido necrótico, tratamiento antifúngico con anfotericina B y control de la enfermedad de base.

Tratamiento quirúrgico

El tratamiento quirúrgico tiene que ser precoz y radical, estando el tipo de cirugía marcado por la extensión de la infección; la cirugía a demanda requiere de amplios drenajes sinusales, en ocasiones exanteración de la órbita (fig. 4), palatectomías e incluso son necesarias intervenciones quirúrgicas repetidas con el fin de asegurar la extirpación de todo el tejido desvitalizado y necrótico.

Algunos autores como MEYERS y cols. (8) han preconizado la irrigación local de anfotericina B en combinación con la administración sistémica de la misma.

Control de la enfermedad de base

Muy importante para el éxito del tratamiento es la corrección de la cetoacidosis en el caso de los diabéticos, la rehidratación, el control de la uremia, etc., para conseguir un buen control metabólico del paciente, ayudando a que el esfuerzo terapéutico realizado llegue a buen fin.

Tratamiento antifúngico

En la actualidad el único tratamiento antifúngico eficaz es la anfotericina B. Las dosis de este fármaco son difíciles de establecer a causa de la toxicidad básicamente renal del mismo.

Los test de sensibilidad *in vitro* no resultan representativos de la eficacia de la anfotericina B *in vivo,* ya que se ha visto que en muchas ocasiones difiere, encontrándose resistencias *in vitro* que no se corroboran *in vivo;* por tanto, ya que no existe otra terapéutica antifúngica eficaz y la sensibilidad *in vivo* no es reproductible *in vitro,* estos test no son en absoluto necesarios para empezar el tratamiento con anfotericina B.

Clásicamente el tratamiento empieza con una dosis de prueba de 1 mg. disuelto en 100 ml. de suero glucosado al 5 por 100. Si esta dosis es bien tolerada, al día siguiente se administra 0,25 mg/kg. en 500 ml. de glucosado al 5 por 100 a pasar en dos-seis horas, incrementándose de 5-10 mg. diarios hasta una dosis de 0,5-0,6 mg/kg/día o hasta que aparecen signos de toxicidad. En los casos más graves de mucormicosis el incremento de la dosis puede realizarse de forma más rápida, empezando con la dosis de prueba de 1 mg. y si es bien tolerada se continúa el mismo día (seis a ocho horas después de la dosis de prueba), administrando cada doce horas dosis crecientes con incrementos de 10-15 mg. hasta llegar a una dosis diaria de 0,8-1 mg/kg. La duración y la dosis total acumulada de anfotericina B en el tratamiento de la mucormicosis no está bien establecido, aunque la mayoría de autores coinciden en que la dosis total tiene que ser de al menos 2 g., llegándose en algunos casos a administrar hasta 4 g.

La administración de anfotericina B causa un pico febril dependiente de la dosis que comienza alrededor de las dos o tres horas postadministración y dura aproximadamente una hora. Para prevenir esta reacción febril se aconseja la administración de 25-50 mg. de hidrocortisona añadido a la solución de anfotericina. También es útil la administración de un antihistamínico o bien la utilización de la meperidina.

La toxicidad renal es el efecto tóxico más importante, causando en un principio una nefrotoxicidad

reversible relacionada con la dosis diaria, y posteriormente una nefrotoxicidad irreversible que está en relación con la dosis total acumulada. Cuando la creatinina llega a niveles superiores a 3 mg/100 ml., la dosis de anfotericina B tiene que disminuirse o suspenderse durante unos días hasta conseguir una recuperación de la función renal. Otros efectos indeseables con los que nos podemos encontrar son la anorexia, náuseas, vómitos, pérdida de peso, cefaleas, hipotensión e hipopotasemia, que se corrige con facilidad con suplementos de potasio.

Existen otros tratamientos que han sido descritos aunque no han llegado a generalizarse, como son el tratamiento del paciente en cámara hiperbárica de oxígeno, defensado por FERGUSON y cols. (9); administración de 5-flucitosina conjuntamente con la anfotericina B y la utilización de anfotericina B liposomial en lugar de la clásica anfotericina B, que según un estudio preliminar de LOPEZ-BERESTEIN y cols. (10), se trata de un tratamiento con igualdad de eficacia, menor toxicidad y menor tiempo de infusión (de diez a quince minutos *versus* dos a seis horas de la anfotericina B).

BIBLIOGRAFIA

1. WINDUS, D. W.; STOKES, T. J.; JULIAN, B. A., y FENVES, A. Z.: «Fatal rhizopus infections in hemodialysis patients receiving deferoxamine». *Ann. Intern. Med.*, 107: 678-680, 1987.
2. SPONSLER, T. A.; SASSANI, J. W.; JOHNSON, L. N., y TOWFIGHI, J.: «Ocular invasion in mucormycosis». *Surv. Ophthalmol.*, 36: 345-350, 1992.
3. PILLSBURY, H. C., y FISHER, N. D.: «Rhinocerebral mucormycosis». *Arch. Otolaryngol.*, 103: 600-604, 1977.
4. McNULTY, J. S.: «Rhinocerebral mucormycosis: Predisposing factors». *Laryngoscope*, 92: 1140-1143, 1982.
5. BLITZER, A.; LAWSON, W.; MEYERS, B. R., y BILLER, H. F.: «Patients survival factors in paranasal sinus mucormycosis». *Laryngoscope*, 90: 635-648, 1980.
6. LOEVNER, L. A.; ANDREWS, J. C., y FRANCIS, I. R.: «Multiple mycotic pulmonary aneurysms: A complication of invasive mucormycosis». *AJR*, 158: 761-762, 1992.
7. LEHRER, R. I.; HOWARD, D. H.; SYPHERD, P. S.; EDWARDS, J. E.; SEGAL, G. P., y WINSTON, D. J.: «Mucormycosis». *Ann. Intern. Med.*, 93: 93-108, 1980.
8. MEYERS, B. R.; WORMSER, G.; HIRSCHMAN, S. Z., y BLITZER, A.: «Rhinocerebral mucormycosis. Premortem diagnosis and therapy». *Arch. Intern. Med.*, 139: 557-560, 1979.
9. FERGUSON, B. J.; MITCHELL, T. G.; MOON, R.; CAMPORESI, E. M., y FARNER, J.: «Adjunctive hyperbaric oxygen for treatment of rhinocerebral mucormycosis». *Rev. Infecc. Dis.*, 10: 551-559, 1988.
10. LOPEZ-BERESTEIN, G.; FAINSTEIN, V.; HOPFER, R.; MEHTA, K.; SULLIVAN, M. P.; KEATING, M.; ROSENBLUM, M. G.; MEHTA, R.; LUNA, M.; HERSH, E. M.; REUBEN, J.; JULIANO, R. L., y BODEY, G. P.: «Liposomial amphotericin B for the treatment of systemic fungal infections in patients with cancer: A preliminary study». *J. Infect. Dis.*, 151: 704-710, 1985.

Rinorrea cerebroespinal

M. PEREZ CARRETERO, B. BHATHAL GUEDE
y F. RODRIGUEZ GOMEZ

La fuga de LCR a través de la FN supone la existencia de una brecha osteomeníngea, generalmente localizada en la parte central del piso anterior de la base del cráneo, que pone en comunicación los espacios subaracnoideos con la FN o los senos. Esta puede localizarse en la pared posterior del seno frontal, en el techo del etmoides, en la lámina cribosa o más posteriormente en el plano esfenoidal. Estas fístulas representan una patología realmente rara en la clínica ORL, a la que de tarde en tarde nos tenemos que enfrentar los rinólogos.

Es un proceso conocido desde muy antiguo. Una de las primeras publicaciones que se refieren a ella es seguramente la de WILLIS en 1682 (1). Más tarde BILDOO en 1700 (2) y MILLER en 1826 (3) describen casos de distinta etiología. DANDY en 1926 (4) comunica el primer éxito de cierre quirúrgico por vía endocraneal y DOHLMAN en 1948 (5) el primer abordaje extracraneal. Posteriormente, gracias al advenimiento de las modernas técnicas de diagnóstico, abundan las referencias sobre este tema.

Su estudio sigue manteniendo un alto interés por tratarse de una afección potencialmente grave y por las diferentes actitudes ante el tratamiento quirúrgico. El desarrollo reciente de la cirugía de la base del cráneo no sólo ha supuesto un aumento de los casos de rinorrea cerebroespinal (RCE), sino que también ha aumentado el interés por este problema.

La RCE presenta múltiples problemas que no siempre son fáciles de resolver. Ejemplo de ellos son las dificultades de compresión patogénica y de diagnóstico topográfico de muchos casos de RCE criptogenéticos. En este trabajo de revisión del problema excluiremos cualquier tipo de comentario sobre las RCE de origen otológico, las cuales merecen un tratamiento específico en capítulo aparte.

ETIOPATOGENIA Y CLASIFICACION

La localización más frecuente de la fístula en todas las estadísticas (6) es la lámina cribosa y el techo de las células etmoidales, por tratarse de la zona más vulnerable del macizo craneofacial. Siguen en cuanto a frecuencia el seno esfenoidal y la pared posterior del seno frontal, en uno u otro orden de acuerdo con su etiología.

La salida del LCR puede hacerse directamente hacia la fosa nasal, como en las fístulas localizadas en la lámina cribosa, o indirectamente hacia un seno y de éste hacia la fosa nasal (fig. 1). Ejemplos de fístulas indirectas son las de la pared profunda del seno frontal de origen traumático, en que la fuga se exteriorizará a través del canal nasofrontal, generalmente en forma abundante e intermitente por retención en su cavidad, y las del seno esfenoidal, exteriorizadas en la parte posterior de las FN a través del orificio sinusal, y que se originan generalmente en la fosa media.

En último término su etiopatogenia es siempre la misma: rotura de la aracnoides y dura asociada a un defecto óseo y lesión mucosa junto un gradiente de presión del LCR superior a la fuerza de tensión de cicatrización de los tejidos desgarrados (7).

Es clásico distinguir formas traumáticas y espontáneas. Las causas más frecuentes son los traumatismos directos e indirectos, las erosiones producidas por neoplasias intra y extracraneales y las yatrogénicas. Aproximadamente el 80 por 100 de las RCE están causadas por fracturas de la base del cráneo, el 16 por 100 son secundarias a intervenciones en la FN, senos y base del cráneo y solamente el 3-4 por 100 se pueden considerar como espontáneas (8). Sin embargo, estas cifras deben ser consideradas como meramente orientativas, ya que su variación (9, 10) parece estar íntimamente relacionada con el medio en el que se desarrolle nuestra labor asistencial.

De las diversas clasificaciones propuestas, la más utilizada es la de OMMAYA y cols. (1968) (11). Aunque elimina el término de espontánea, dando por supuesto que aquellas RCE con etiopatogenia difícil de establecer responderían a un problema malformativo, incluye como dato clasificador de primer orden la normo o hipertensión endocraneal, lo cual a nuestro juicio le confiere un gran valor práctico. Aun a sabiendas de sus insuficiencias, seguiremos en nuestra exposición esta clasificación:

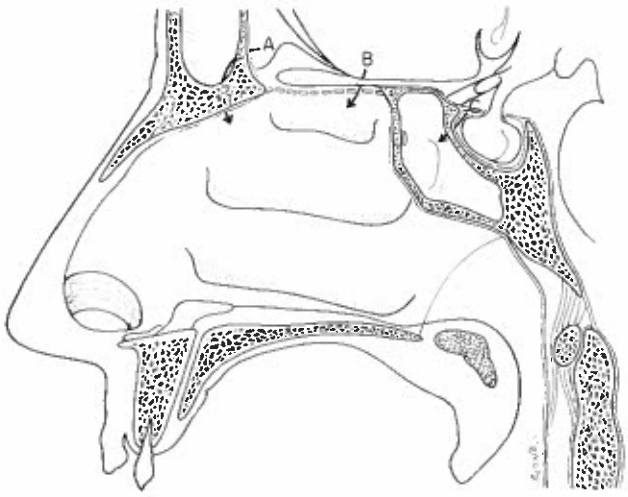

FIG. 1.—*Tipos de fístulas. A y C: Indirectas a través de seno frontal y esfenoidal. B: Directas a través de lámina cribosa y techo de las células etmoidales.*

1. Traumáticas:
   — Inmediatas.
   — Tardías.
2. No traumáticas:
   a) Con presión endocraneal normal:
      — Malformaciones.
      — Atrofias focales.
      — Destrucción ósea por tumor o inflamación.
   b) Con hipertensión endocraneal:
      — Tumorales.
      — Hidrocéfalo.

RCE traumáticas

Según la mayoría de las estadísticas (8, 12), más del 85 por 100 de todas las RCE serían de origen traumático.

Accidentales

Son con diferencia las más frecuentes (13), las mejor conocidas y las que tienen mejor pronóstico desde un punto de vista estadístico. Su frecuencia se reparte por igual en traumatismos cerrados ligeros, moderados y graves (14). Una RCE se presenta aproximadamente en el 2 por 100 de todos los traumas craneales (13) y el 20 por 100 de las fracturas mediofaciales (15). Además se han encontrado RCE en el 3 por 100 de los traumatismos cerrados del cráneo, en el 9 por 100 de los penetrantes y en el 10 al 30 por 100 de las fracturas de base de cráneo (16). Aproximadamente el 30 por 100 de todas las fracturas de la base del cráneo afectan a la parte anterior del mismo y alrededor del 10 por 100 de todas las fracturas basales anteriores van acompañadas de lesiones durales (17). Su mayor frecuencia en la actualidad está sin duda en relación con el aumento de los accidentes de circulación.

En los traumas occipitales, aun en ausencia de fractura manifiesta, puede ocurrir un desgarro de las cisternas de los nervios olfatorios por un mecanismo de contrachoque (14, 18). Pero en general para que un traumatismo de la fosa craneal anterio dé lugar a una fístula de LCR deben lesionarse la aracnoides, la dura, el hueso, el periostio y la mucosa, y aunque la RCE puede aparecer tras un traumatismo craneal mínimo, son las fracturas de tipo abierto o comunicante las que fundamentalmente la producen. Entre ellas se incluyen las que penetran en los senos, como las de la pared posterior del seno frontal, del techo del etmoides y del seno esfenoidal. En los traumatismos del tercio medio de la cara puede ocurrir un colapso de las estructuras del espacio interorbitario, con lo que algún fragmento óseo del etmoides puede lesionar la dura provocando la fístula de LCR.

Su localización más común es el área de la fosa etmoidal, lámina cribosa (19) y pared posterior del seno frontal (12, 20). Según PROBST (1990) (18), el 69 por 100 se localizan en la lámina cribosa-etmoides, el 48 por 100 en el seno frontal y el 17 por 100 en el seno esfenoidal.

El que este tipo de fracturas vayan asociadas a lesiones durales en el techo del etmoides se debe a que en esta zona el hueso es delgado y firmemente adherido a la dura (17, 21, 22); particularmente en aquellas áreas donde vasos y nervios entran o salen del cráneo, como lámina cribosa o conductos etmoidales, donde la dura está muy adherida a la vaina perineural fijando los nervios a los agujeros óseos (fig. 2). Además la dura es mucho más fina en la zona de la lámina cribosa, fóvea etmoidalis y apófisis crista galli. La masa en T que forman la apófisis crista galli y la lámina cribosa es bastante resistente y se desplaza como una unidad, lo que crea fracturas en la porción media de la fosa etmoidal (23).

Otro de los puntos débiles es la pared posterior del seno frontal y sobre todo su segmento etmoidofrontal. Es muy frágil y delgada, con la dura íntimamente adherida a ella, particularmente en el joven, ello significa mayor facilidad de incarceración de ésta en los bordes de una línea de fractura.

Las fístulas aisladas del seno esfenoidal tras un traumatismo accidental suelen ser hallazgos de autopsia, pues la frecuente afectación del seno cavernoso y carótida interna en estos casos hace que sean mortales antes de toda maniobra médica.

La persistencia de una fístula de LCR a través de los bordes de una línea de fractura está en rela-

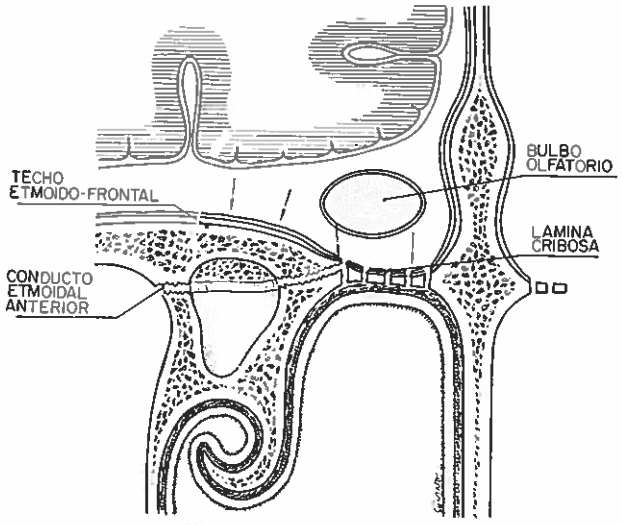

FIG. 2.—*Localización más frecuente de las fístulas de LCR en la base anterior del cráneo. Lámina cribosa con sus foramina y techo del etmoides.*

ción con una serie de factores de tipo mecánico (movilidad y desplazamiento de fragmentos óseos e incarceración de la dura en los bordes de la fractura), isquemia o infección locales, hipertensión intracraneal, etc., que dificultan la cicatrización de los tejidos blandos en su entorno (22).

La fístula de LCR a que conduce el trauma en esta zona tras el desgarro de la dura puede aparecer de modo inmediato o días o semanas después. La aparición tardía puede deberse a un aumento de la presión endocraneal tras el traumatismo, a lisis de un coágulo que obturaba la brecha ósea, a dehiscencia posterior de la dura, a reabsorción del edema de partes blandas, a retracción de los bordes de la herida meníngea o a isquemia y necrosis de los tejidos blandos en el contorno de la línea de fractura (8, 20). También en el curso de la evolución puede herniarse la dura a través de la línea de fractura. Los cambios fisiológicos constantes en la presión del LCR puede conducir a una hernia progresiva y posteriormente a la fistulización (21).

Postoperatorias

Son originadas tras intervenciones neuro y rinoquirúrgicas. Es una de las complicaciones de la cirugía nasosinusal bien conocida por los rinólogos. La mayoría ocurren durante la etmoidectomía endonasal, que es una de las más peligrosas intervenciones en el campo ORL (24). En la actualidad este tipo de errores técnicos se ven más raramente debido a la mejora de las técnicas quirúrgicas, además suelen resultar menos graves al ser mejor reconocidas y tratadas de inmediato (22).

Las consecutivas a la técnica de Ermiro de Lima en principio dependen de lesiones en el área cribodural. ONISHI (1981) (25), en un examen anatómico sistemático de lesiones tras etmoidectomía, ha comprobado dehiscencias óseas principalmente localizadas en cinco sitios: pared medial del hueso etmoidal, junto al orificio óseo etmoidal anterior, inserción ósea del cornete medio, región anterolateral del techo del etmoides y región del conducto del etmoidal posterior.

Este tipo de lesiones se producen por causas bien conocidas. La lámina cribosa está situada siempre más baja que el techo del laberinto etmoidal. Pero en algunas ocasiones puede estar en una situación más baja de lo normal. Según los estudios de KEROS (1962) (26) existen profundas variaciones individuales en cuanto a profundidad de la fosa olfatoria y distancia entre la lámina cribosa y el punto más alto del laberinto etmoidal. En el 70 por 100 de los casos aquella está a unos 4-7 mm. por debajo del nivel de la célula etmoidal más próxima y en el 18 por 100 de los casos 8-16 mm. por debajo de este plano. Durante la etmoidectomía se puede lesionar la lámina cribosa por actuar no suficientemente en sentido lateral o porque, aun haciéndolo lateralmente a la inserción del cornete medio, la lámina cribosa es más ancha de lo normal y forma la parte medial del techo del laberinto etmoidal (27).

En la etmoidectomía por vía nasal la fístula en el área de la lámina cribosa puede producirse sin romper ésta, por simple arrancamiento de los manguitos aracnoideos, verdaderas pequeñas cisternas que atraviesan la lámina cribosa a lo largo de los filetes olfatorios en su trayecto a través de los orificios de la misma (28). Generalmente esta cirugía intranasal suele comenzar con la resección del cornete medio, conservando la parte del mismo próxima y lateralmente a la lámina cribosa. En este tiempo los filamentos olfatorios con sus vainas de LCR corren peligro potencial de desgarro, sobre todo en la parte lateral de su porción anterior y media. Para evitarlo el cirujano deberá esforzarse al máximo en preservar un margen de mucosa y hueso en la base del cornete medio.

Las ocasionadas por la cirugía endoscópica nasal son raras (17, 29) y producidas, también en la lámina cribosa, por un error técnico al arrancar las fibras olfatorias. Este accidente debe ser prevenido mediante un perfecto conocimiento anatómico y una apropiada referencia quirúrgica intraoperatoria. Son más frecuentes en las reintervenciones de poliposis en las que la lesión ocurre típicamente en el techo del etmoides en el punto de salida de la arteria etmoidal anterior en la parte lateral de la lámina cribosa al traccionar de los pólipos adheridos a la dura en este punto (17). Por todo ello las intervenciones en la zona de la lámina cribosa y de la fóvea etmoidalis deben ser llevadas a cabo con las mayores precauciones (12).

En la cirugía del tabique puede ocurrir RCE si se produce una fractura de la lámina perpendicular del etmoides con lesión de la cribosa.

Las fístulas yatrogénicas de LCR en el seno esfenoidal, de peor pronóstico, se producen en el 68 por 100 de los casos tras cirugía hipofisaria transesfenoidal (30) y ocasionalmente tras la hipofisectomía transfrontal (31), lo que evidentemente no significa que sean porcentualmente abundantes. Probablemente su incidencia ha aumentado en estos últimos tiempos en los que la cirugía endonasal y transesfenoidal de los adenomas de la hipófisis se ha divulgado ampliamente; 3-6 por 100 de todos los pacientes sometidos a cirugía de los tumores hipofisarios presentan RCE (8, 32). También se han descrito RCE tras la dacriocistorrinostomía y después de la resección de tumores raros de base de cráneo como meningiomas o estesioneuroblastomas.

RCE no traumáticas o espontáneas

En este grupo se incluyen las fístulas más raras que aparecen fuera de todo antecedente traumático o quirúrgico. El defecto se encuentra habitualmente en el área de la lámina cribosa (33), particularmente en su borde posterior o en el techo del seno esfenoidal. Se consideran secundarias cuando la causa puede ser determinada (tumores, hidrocéfalo, etc.) o idiopáticas, más controvertidas sin duda, cuando la causa desencadenante no puede ser encontrada. Estas últimas a veces pueden presentarse con un episodio de estornudo o proceso catarral menor de vías altas (34, 35, 36).

Con presión endocraneal normal o de causa local

El 55 por 100 de las fístulas no traumáticas tienen presión endocraneal normal (34). Aquí también la fístula está situada generalmente en la lámina cribosa, siguiendo en frecuencia el seno esfenoidal y las células etmoidales (6, 37). Según SHUGAR y cols. (1981) (34), el 90 por 100 se origina a través de vías potenciales y congénitas y el 10 por 100 restante está en relación con tumores o procesos infecciosos. Su patogenia puede ser debida a:

Malformaciones o alteraciones congénitas menores en el piso anterior de la base del cráneo. Estas incluyen expansiones del espacio subaracnoideo a través de los foramina de la cribosa, del canal etmoidal anterior o del diafragma de la silla turca y la persistencia del agujero ciego o de la hendidura olfatoria embrionaria (11).

Estas zonas óseas muy frágiles conducen a un contacto directo de la meninge con el exterior. La génesis de la fístula estaría ligada a las pulsaciones del LCR y su normal fluctuación con medias de 80 mm. cada pocos segundos (38). Estas presiones, en conjunción con las citadas malformaciones, pueden causar erosiones focales del hueso. En la región de la lámina cribosa no son imprescindibles estos defectos óseos al existir los foramina, lo cual explica que el taponamiento de esta región pueda parar una RCE (10).

También existiría relación de estas fístulas con los conductos vasculonerviosos etmoidales: en el anterior son muy frecuentes dehiscencias de hasta más de 6 mm. en sus paredes; los posteriores más de la mitad de las veces presentan dehiscencias de más de 3 mm., y además en el 33 por 100 de los individuos existen conductos terciarios situados aproximadamente 1 mm. por encima de la lámina cribosa, presentando en el 39 por 100 dehiscencias de unos 2 mm. (28).

Cuando están presentes expansiones laterales del seno esfenoidal hacia las alas mayores, foramen rotundum o pterigoides puede ocurrir, aunque raramente, fistulización desde la fosa craneal media hacia el mismo.

La causa más frecuente de fístula en el seno esfenoidal es una entidad llamada síndrome de silla turca vacía (STV). Los tres casos de nuestra casuística localizados en esta zona se acompañaban de STV. En el 10 al 27 por 100 de los casos de síndrome de STV está presente la RCE. Su fisiopatología no está aún bien definida. Desde OMMAYA y cols. (1968) (11) es clásico distinguir síndromes de STV secundarios y primarios. Los primeros serían debidos raramente a una hipertensión endocraneal y con más frecuencia a tratamiento quirúrgico o radioterápico o a hemorragia y posterior reabsorción de un tumor preexistente con pérdida de masa intrasellar y ocupación secundaria de este espacio por un aracnoidocele. Los primitivos probablemente son debidos a una debilidad congénita o funcional del diafragma sellar que permite la herniación de la aracnoides a su través provocada por los movimientos pulsátiles del LCR (39). La fistulización posterior se originaría por erosión lenta del suelo sellar por estas pulsaciones del LCR.

Las RCE causadas por malformaciones congénitas mayores están representadas por el meningoencefalocele endonasal o sinusal y la repermeabilización de un vestigio de canal craneofaríngeo con fístulas situadas justamente debajo del techo del ala menor del esfenoides y trayecto fistuloso a través del clivus hasta el seno esfenoidal (40).

Atrofias focales. Su génesis estaría ligada a las pulsaciones normales del LCR que podrían adelgazar, posiblemente por isquemia, la lámina cribosa o las paredes de la silla turca, de modo parecido a como formarían las profundas excavaciones de la bó-

FIG. 3.—*RCE post-etmoiditis aguda. Imagen Rx con afectación del etmoides izquierdo correspondiendo a la clínica de etmoiditis aguda.*

veda craneal. Este espacio erosionado se rellenaría con bolsas aracnoideas que más tarde conducirían a la fístula (11).

Un dato a favor de esta hipótesis es que la RCE no traumática comienza habitualmente en la edad adulta y también que con la edad ocurre un aumento fisiológico de la presión endocraneal, pasando en condiciones normales de 40 mm. en el niño a 140 en el adulto. Estas diferencias de presión ligadas a las malformaciones citadas anteriormente conducirían a erosiones óseas y darían lugar a la ruptura de dichas prolongaciones aracnoideas (7).

Otros factores favorecedores serían las fluctuaciones de la presión del LCR debidas a las ondas normales de presión arterial y respiración y también a los aumentos de esta presión en algunas posiciones de la cabeza y con los esfuerzos. Estos últimos durante una crisis de estornudos o accesos de tos pueden ser suficientes para provocar un aumento fisiológico y transitorio de la presión endocraneal que desencadene la RCE. Estos aumentos fisiológicos de la presión del LCR, que normalmente no son capaces de erosionar el hueso, pueden, sin embargo, ser el factor precipitante.

Otra posible causa de atrofia focal es la originada por la presión de la arteria carótida interna en su trayecto a lo largo del cuerpo del esfenoides (40).

Erosión ósea por tumores o inflamaciones. Casi la mitad de las RCE no traumáticas son causadas por tumores: adenoma hipofisario particularmente (41), meningioma, craneofaringioma y tumores nasosinusales. Lo hacen tras erosionar el suelo óseo y tejidos blandos, bien directamente o por acción indirecta a través del aumento de la presión endocraneal (42, 43).

También por un mecanismo inverso al anterior, un proceso agudo nasosinusal puede provocar la fístula. Puesto que el techo de las células etmoidofrontales es muy delgado, es de suponer que pueda erosionarse en caso de sinusitis. Uno de nuestros últimos casos lo hizo tras una etmoiditis aguda. Se trataba de una mujer de cuarenta y cinco años con un cuadro clínico muy claro de etmoiditis aguda (fig. 3). Con tratamiento médico curó clínicamente, pero una semana después presenta una RCE franca del mismo lado. Operatoriamente se comprobó que la lesión estaba localizada en la parte media del techo del etmoides.

RCE con hipertensión endocraneal

La hipertensión endocraneal representa un modo patogénico de RCE bien documentado. Dentro de este grupo la causa más frecuentemente incriminada es, sin lugar a dudas, los tumores, en especial de la fosa cerebral anterior. Las revisiones bibliográficas (11, 44, 45) indican que aproximadamente el 45 por 100 de las RCE espontáneas cursan con aumento de la presión endocraneal y dentro de éstas el 84 por 100 corresponden a tumores de crecimiento lento; el 16 por 100 restante corresponde a hidrocéfalos de distinta etiología.

Una hipertensión endocraneal de tipo crónico, de origen congénito o adquirido, puede ser bien soportada por el enfermo, y aun si cursa de modo transitorio, la fistulización sólo tendría lugar si existen vías potenciales para ello. Por esto la localización de la fístula está situada lógicamente en las zonas débiles de la base del cráneo: etmoidofrontal y lámina cribosa. La hipertensión endocraneal entrañaría una erosión progresiva de estas estructuras óseas poco vascularizadas y, por tanto, frágiles (43).

DIAGNOSTICO

Clínico

Es fácil en casos de RCE manifiesta o con una historia de meningitis recidivante. Todo ello depende, como puede comprenderse, de la causa, del sitio en que se encuentra la comunicación y de su tamaño. Por tanto, una buena historia es el primer paso para alcanzar un diagnóstico correcto.

En las espontáneas, frecuentemente su comienzo

es insidioso, pudiendo permanecer desconocidas durante años, porque la fuga de LCR es poco importante o no se exterioriza. Incluso RCE abundantes con fístulas posteriores esfenoidales el LCR puede ser deglutido y no exteriorizarse. Cuando la rinorrea es evidente, suele ser clara, acuosa, incolora. No cabe su confusión con las rinitis inflamatorias o vasomotoras, que sobrevienen en un contexto muy diferente. En algunas RCE de origen oscuro existen a veces largos períodos de remisión incluso superiores a los doce meses. La debida a tumores hipofisarios suele ser copiosa, persistente y progresiva (41).

Las postraumáticas pueden no ser evidentes en el momento del traumatismo, aparecer dentro de las cuarenta y ocho horas (14, 34) o muchos años después (13). PROBST (1990) (18) las encuentra manifiesta en las dos terceras partes de los casos tras el accidente y en el tercio restante tres o más meses después. Las precoces suelen ser profusas y continuas, indicando la existencia de una amplia solución de continuidad osteomeníngea. Las más copiosas se producen por fracturas que afectan el seno esfenoidal o la lámina cribosa, donde no existe masa cerebral que comprima la brecha, y cuando una atrofia postraumática hace comunicar el ventrículo lateral con la fístula. En el resto de los casos la RCE es esporádica.

Aproximadamente el 20 por 100 dan como síntoma inicial una meningitis y casi todas las que se manifiestan de esta manera son postraumáticas (8). El riesgo de esta meningitis en las primeras tres semanas después del trauma es del 3-11 por 100 (8, 46). Cuando la RCE se presenta años después del trauma el episodio traumático puede haber sido olvidado por el paciente o ser recordado como un traumatismo banal al que se le prestó poca atención. No es raro en estos casos que tengan lugar episodios repetidos de meningitis antes de que sea sospechada la existencia de una RCE, como en uno de nuestros casos.

La presentación de la rinorrea es caprichosa. Habitualmente es un goteo acuoso nasal unilateral, continuo o intermitente. Puede desencadenarse o variar en determinadas posiciones de la cabeza o con esfuerzos que provoquen aumento momentáneo de la presión endocraneal. Por ejemplo, después de un episodio de estornudo o durante los esfuerzos de la tos o defecación. Su cese suele acompañarse de cefalea, que se alivia con el nuevo comienzo de la rinorrea. Su cantidad es muy variable: desde pocos centímetros diarios o limitada a algunas gotas por la mañana al despertarse hasta pérdidas de 250 c.c.

En los casos mínimos o dudosos ayuda a confirmar el diagnóstico el aumento de la licuorrea inclinando la cabeza hacia adelante durante un tiempo, mientras hace un esfuerzo o con la compresión de las yugulares.

FIG. 4.—*Diagnóstico clínico de la RCE y recogida del LCR para análisis.*

En aproximadamente el 20 por 100 de los casos postraumáticos existen cefaleas debidas a pneumoencéfalo (20, 47) y suelen acompañarse de anosmia o hiposmia en más del 40 por 100 de los casos (14, 47). El resto de la exploración física puede ser negativa.

Diagnóstico de laboratorio

Lo fundamental es demostrar la salida de LCR por la FN obteniendo una muestra del mismo (fig. 4). Si es abundante puede ser recogido directamente y enviado al laboratorio para identificación. Simplemente se puede afirmar que se trata de LCR cuando se encuentra una tasa de glucosa mayor de 30 mg/dl. con niveles normales de glucosa en sangre. Cuando la destilación es muy pequeña o se encuentra contaminada por sangre, pueden existir más dificultades.

Hoy es raro tener que recurrir a pruebas clásicas, como la del pañuelo o la del signo del doble anillo. Si existen sospechas de RCE durante una intervención rinosinusal sí es útil recurrir al signo del doble anillo colocando una gota del líquido serosanguinolento sobre un paño o papel de filtro. Las tiras de papel para la glucosa es un procedimiento más sensible, más específico, de técnica fácil y con resultados más fiables y rápidos. Se deben usar tiras de papel impregnado con reactivo enzimático de glucosa-oxidasa, caso contrario se pueden obtener falsos resultados positivos. Un resultado negativo de los test para la glucosa elimina prácticamente la existencia de RCE, mientras que si es francamente positivo la sugiere.

En caso de duda, por ejemplo en muestras muy pequeñas o moderadamente contaminadas con sangre, se puede recurrir en el laboratorio a la identificación inmunoelectroforética del doble arco de la beta-2-transferrina, una proteína específica del LCR, que no se encuentra habitualmente en el suero, se-

creciones nasales, saliva o lágrimas. Es un método poco usado, cuyas virtudes serían su excelente sensibilidad, especificidad, rapidez (48, 49, 50).

Si aún persisten dudas sobre la naturaleza del líquido investigado, puede inyectarse un marcador radiactivo del LCR, por ejemplo ^{111}In DPTA (20) y demostrar, mediante escintigrafía, su concentración a las cuatro y venticuatro horas en tapones de algodón colocados en la fosa nasal de modo similar a como se hace en los métodos de localización. Este método es de gran utilidad en la llamada rinorrea «seca», inactiva, intermitente o mínima en el curso de una meningitis.

Diagnóstico topográfico

La planificación de una reparación quirúrgica lo más racional y limitada, con las menores complicaciones y secuelas, necesita una localización preoperatoria precisa. Este es un problema a veces realmente difícil y complejo, sobre todo en los casos de RCE intermitente y espontánea. Y ello por las siguientes razones: tamaño pequeño de la fístula, localización muy variable, evolución caprichosa (detención espontánea, recidivas iterativas) y tamaño mayor o menor de los defectos óseos. En las postraumáticas las dificultades suelen ser menores y sólo en casos de una lesión ósea mínima (51).

Valor de la exploración física. Nunca deben olvidarse los datos de la investigación clínica. Si la RCE es unilateral, generalmente es debida a un defecto del mismo lado. Si cae hacia adelante con la cabeza erecta o inclinada hacia atrás sugiere localización en la lámina cribosa, techo del etmoides o seno frontal. Si sólo aparece con la cabeza inclinada hacia adelante hace suponer un origen en seno esfenoidal u oído medio. La actitud de YESSENOW y McCABE (1989) (12) es significativa. Señalan que después de haber utilizado todos los métodos modernos de localización, los han abandonado y se apoyan sólo en los datos exploratorios. Para ellos si el goteo viene siempre del mismo lado éste sería el lado de la fístula. Si la pérdida es activa en el momento del examen tras inclinar la cabeza hacia adelante, el lado del goteo es el de la fístula, puesto que en esta posición el LCR no puede pasar a la otra fosa. Entonces para decidirse por el tratamiento quirúrgico mediante etmoidectomía externa sólo necesitan descartar que el LCR venga de la fosa posterior a través de la trompa, lo cual es muy sencillo. Su origen desde el seno frontal se identifica rápidamente con la visión de una línea de fractura o defecto óseo en la pared posterior del mismo mediante tomografía computerizada (TC). Y si la RCE se origina en el seno esfenoidal puede ser tratada por la misma vía.

Las técnicas especiales utilizadas normalmente son las radiológicas, los trazadores inyectados intratecalmente y la cisternografía. Ahora bien, los métodos diagnósticos actuales han sustituido casi por completo a las vigentes hace no muchos años.

Revisaremos el valor de los que aún se siguen utilizando:

Rx simples. Siguen siendo útiles para hacer un estudio panorámico de la base del cráneo y regiones vecinas en caso de fracturas y lesiones destructivas. La información que pueden aportar son signos indirectos, como opacificación, nivel hidroaéreo o presencia de aire en el espacio aracnoideo que cambia de sitio con los cambios de posición de la cabeza (15).

Las tomografías orientadas por la clínica y las Rx simples pueden mostrarnos los defectos óseos, en general sólo los de tamaño notable, o una opacidad sinusal por colección de LCR junto a la zona sospechosa. Sus mayores limitaciones son la falta de resolución en la zona de la cribosa por la delgadez e irregular transparencia de ésta en lesiones óseas mínimas y en casos con fracturas múltiples bilaterales (51). Los resultados en cuanto a localización de la fístula son aproximadamente con tomografías, 21 por 100, y con politomografías, 53 por 100 (6). Desde luego la TC ha demostrado ser muy superior a estas técnicas Rx convencionales.

Colorantes vitales. El único colorante que se sigue usando es la fluoresceína en inyección intratecal. Es una sustancia ligeramente alcalina que difunde rápidamente y puede ser detectada con luz ultravioleta en diluciones elevadas. Ha sido utilizada por numerosos autores sin ninguna reacción de intolerancia (9). Sin embargo, hay datos bibliográficos que le atribuyen un 25 por 100 de complicaciones neurológicas (52). Por ello algunos autores no aconsejan su empleo o hacerlo sólo intraoperatoriamente a dosis muy bajas. El uso intraoperatorio facilitaría la localización precisa del defecto dural. También está indicado su empleo asociada a la endoscopia en aquellos casos en que no haya podido localizarse la fístula por otros medios (7).

La técnica consiste en una punción suboccipital extracción de 1 ml. de LCR e inyección de 1 ml. de fluoresceína sódica al 5 por 100. Después se mantiene al paciente en pronación con la cabeza ligeramente más baja que el resto del cuerpo. Si la fístula es amplia podemos ver aparecer a los pocos minutos el colorante verde amarillento en la FN. Mediante examen endoscópico se puede buscar el sitio de salida en la lámina cribosa, etmoides anterior o posterior o esfenoides.

Si se trata de una fístula pequeña con pérdida discreta de LCR puede ser difícil reconocer este punto de salida. En tales casos STAMBERGER y cols. (1991) (17) aconsejan el empleo de la fuente de luz azul para mostrar la fluorescencia, con lo que aún ligeras cantidades de LCR aparecen como trazos

FIG. 5.—*Estudio de circulación de LCR tras administración intratecal de ^{99m}Tc-DTPA. Salida de material radiactivo por FN izquierda. No es posible localizar con exactitud el sitio de la fístula.*

brillantes blanco verdosos. En caso de negatividad es útil colocar uno o varios taponcitos de merocel en el techo de la FN y observarlos a las pocas horas con esta luz. Algunos autores (53) encuentran este método muy sensible.

Cisternografía isotópica. Actualmente se usan como radiotrazadores el ^{99}Tc y el ^{111}In DPTA inyectados por vía suboccipital. En casos favorables puede localizarse el lado y el sitio por donde se escapa el LCR: imagen radiactiva homogénea patognomónica que cruza desde la base del cráneo hacia la fosa nasal (fig. 5). La experiencia clínica enseña que esta técnica, incluso recurriendo a métodos de sensibilización como la sobrecarga hídrica, suele indicar groseramente, pero no localizar con precisión la fístula (51). Sus resultados positivos alcanzan el 36-67 por 100 (6, 14, 54). Da numerosos porcentajes de error (54), particularmente cuando la fístula se sitúa en la parte más posterior del suelo de la fosa cerebral anterior. Sin embargo, ha sido útil para demostrar la existencia real de LCR extracraneal en RCE intermitentes no diagnosticadas por otros medios (55).

Otros inconvenientes son: puede dar falsos negativos aún en casos de fístulas relativamente importantes; dificultad a veces en la detección de una pequeña porción de LCR radiactivo en la superficie de una mucosa anfractuosa y diferenciarlo de un artefacto en las rinorreas mínimas; a veces indica que existe una RCE bilateral y no es el caso. Da un 33 por 100 de resultados falsamente positivos (54),

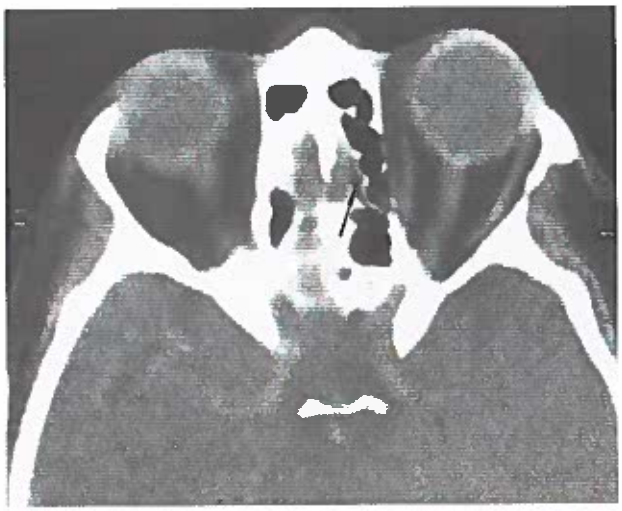

FIG. 6.—*TAC. Pequeño defecto óseo en la parte posterolateral de la lámina cribosa, comprobado quirúrgicamente.*

al parecer por la difusión muy importante a nivel de las secreciones nasales debido a la absorción del isótopo por la corriente sanguínea o por su paso a través de los nervios olfatorios (21). Cada vez es menos utilizada a favor de la cisternografía isotópica CT con metrizamida.

TC. El diagnóstico de estas lesiones ha sido mejorado significativamente por la TC, que puede mostrar además una pequeña cantidad de aire intracraneal. La TC de rutina en condiciones basales nos puede informar de la existencia de una lesión endocraneal (hidrocéfalo, STV, neoformaciones obstructivas) y proporcionarnos imágenes de lesiones óseas y patológicas de los senos: brecha ósea en el techo del etmoides o en la lámina cribosa (fig. 6). Con ella podemos obtener signos indirectos de la fístula. Por ejemplo, el 82 por 100 de las postraumáticas (18) presentan habitualmente fracturas de huesos finos, como la lámina cribosa y hernias cerebrales, cuya demostración facilita el diagnóstico de fístula aún en ausencia de RCE o neumoencéfalo.

La cisternografía con metrizamida TC es el procedimiento que ha demostrado en casi todos los estudios ser el más eficaz (33, 54, 56, 57, 58, 59). Produce pocas complicaciones y da gran contraste con el aire de los senos (57). La metrizamida es un contraste triyodado, soluble en agua, no ionizado, con una neurotoxicidad muy baja. Se reabsorbe rápidamente por el espacio subaracnoideo, siendo el único contraste para el que no parece que exista riesgo de aracnoiditis crónicas tardías. La fístula viene identificada por los tres criterios manejados por MANELFE y cols. (1982) (57): 1) imagen del contraste atravesando un defecto óseo, más nítida en el momento de mayor licuorrea; 2) defecto óseo y contraste extracraneal junto a él, y 3) demostración del contraste en un seno o en la FN con opacifica-

ción del tapón de algodón correspondiente a una zona.

Los resultados positivos que varían del 22 al 100 por 100, dependen de los criterios Rx de localización empleados y de la presencia o no de RCE activa: MAMO y cols. (1982) (60), 22 por 100 sin RCE activa; MANELFE y cols. (1982) (57), 83 por 100 con RCE activa y 33 por 100 en no activa; PRERE y cols. (1986) (51), 75 por 100 en casos de RCE activa; CHOW y cols. (1989) (59), 87 por 100 con RCE activa y 100 por 100 para NAIDICH y MORAN (1980) (54), con aumento artificial de la presión del LCR. Sus posibilidades dependen en gran parte de la si la RCE es activa en el momento del estudio. Se puede concluir que la cisternografía TC con metrizamida es actualmente el método más útil para demarcar el sitio de la brecha osteodural, pero debe ser realizada de preferencia en período de rinorrea activa.

Fluoroscopia de sustracción digital. La fluoroscopia de sustracción digital en vídeo de tiempo real utilizada por primera vez por TAKAHASHI y cols. (1988) (61) en la RCE postraumática, detecta de modo dinámico el sitio exacto de la fístula. Consiste en esencia en inyectar intratecalmente metrizamida bajo fluoroscopia digital en tiempo real a 12,5 imágenes/segundo (62) con aumento artificial de la presión del LCR en los casos de RCE no activa. Sus resultados positivos son en RCE activa superiores al 80 por 100 (62, 63). Tanto los casos en que la RCE se acompañe de hipertensión endocraneal como cuando se combina con métodos de aumento de la presión endocraneal, proporciona la detección dinámica del sitio exacto de la RCE. El mayor inconveniente es que sólo da imágenes valorables en proyección lateral.

RM. Es menos eficaz que la TC para detectar los defectos óseos, algo fundamental en la localización topográfica de la fístula, pero es una técnica no invasiva muy útil para descartar otro tipo de lesiones de las regiones adyacentes endocraneales y sinusales. Precisa mejor la naturaleza de una imagen en estas regiones, por ejemplo, la de un meningocele en cortes sagitales, frontales y coronales. Algunos neurorradiólogos (62) la usan como técnica de primera mano.

PET. La tomografía de emisión de positrones es una técnica moderna que se ha empleado recientemente para localizar las fístulas de LCR. Es similar a la cisternografía isotópica. Se realiza tras la inyección intratecal de ^{68}Ga EDTA. Aún no existen datos concluyentes, pero parece útil cuando se complementa con la TC (64).

TRATAMIENTO

Toda fístula rinocerebral persistente es un peligro de meningitis purulenta mortal. La indicación quirúrgica debe ser planteado tras considerar cuidadosamente todos los datos, el resultado de los test específicos y los hallazgos obtenidos mediante radiodiagnóstico. Su finalidad es obturar la solución de continuidad meníngea, cortar la fuga de LCR y evitar las complicaciones infecciosas. Como es natural depende de la etiología, tiempo de evolución y localización. En RCE postraumáticas o tumorales la intervención debe al mismo tiempo tratar las lesiones asociadas de la base del cráneo y macizo facial.

Indicación de la cirugía

La experiencia clínica demuestra que un 30 por 100 de las fístulas postraumáticas que aparecen precozmente cierran espontáneamente dentro de los tres meses siguientes (65). En cambio en las que aparecen más tardíamente es raro que lo hagan sin intervención (13, 34). Efectivamente es raro que las fístulas aisladas localizadas en la zona de la fosa etmoidal y de la lámina cribosa no se cierren tras la reducción de las fracturas faciales asociadas (22). Por ello en este tipo de fístulas, dependiendo de la importancia de las lesiones parenquimatosas cerebrales, se aconseja un tiempo de espera antes de la intervención. Este puede ir desde cinco días en casos de fuga muy abundante hasta una semana en traumatizados con RCE persistente o que aparece más tarde (8). En tales casos algunos especialistas no operan. En cambio, algunos neurocirujanos (66) se inclinan por la intervención aún en casos de cierre espontáneo. Desde luego existen razones para ello: el 20-60 por 100 de estos casos hacen meningitis posteriores aunque hayan cerrado (8, 14). La cicatriz es inconstante e insatisfactoria, bien porque persista una brecha microscópica o por la formación secundaria de un pequeño meningocele. Estos hechos explican probablemente que ciertas complicaciones endocraneales sean observadas de forma extremadamente tardía, a veces veinticinco años después del accidente (65).

PROBST (1990) (18) piensa que se debe decidir sobre bases individuales. Como casos extremos podemos señalar jóvenes con buen estado general y lesiones circunscritas que sólo requieran una intervención limitada ó viejos con mal estado general y lesiones extensas que precisarán intervenciones más amplias. Lo que está bastante claro es que se deben operar precozmente los casos con grandes defectos óseos de la base del cráneo con hernia meningoencefálica o fragmentos óseos penetrantes en el endocráneo (67).

Con lo dicho es preciso planear una sincronización de la cirugía en los casos consecutivos a un traumatismo. Una vez solventados los problemas neuroquirúrgicos y eventualmente estabilizadas las fracturas maxilofaciales, condición para el éxito de la in-

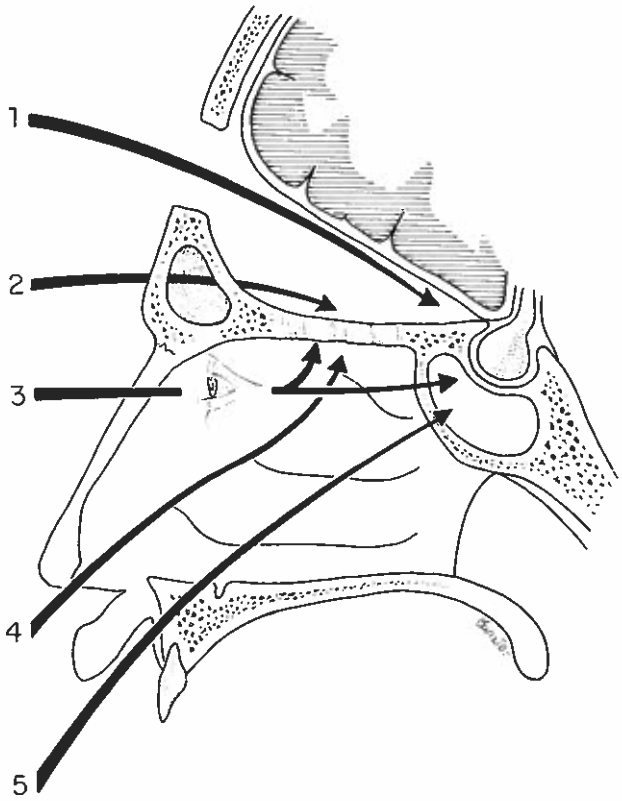

FIG. 7.—*Vías de abordaje: 1) Intracraneal. 2) Frontosupraetmoidal. 3) Transetmoidal externa. 4) Endonasal. 5) Transeptal. Modificado de Portmann.*

tervención, es el momento para el tratamiento por nosotros de las lesiones del techo del etmoides y del cierre de la fístula de LCR (68).

En las fístulas yatrogénicas descubiertas durante la intervención deberá repararse el defecto dural de inmediato. Si se descubre en el postoperatorio está indicado un tratamiento conservador, ya que la mayoría de estos casos curan espontáneamente. Por ejemplo puede cicatrizar espontáneamente una fístula originada por el arrancamiento de un filete olfatorio durante una intervención rinosinusal si la inflamación local origina una esclerosis secundaria. Ahora bien, si la fuga es masiva tras una intervención, es preciso proceder a su cierre quirúrgico.

Tratamiento conservador

Tiene algún fundamento en las RCE postraumáticas. Consiste en el reposo en cama con la cabeza en posición alta, evitando tos, estornudos, sonado y esfuerzos (laxantes). Si no cede en tres días se pueden hacer punciones lumbares diarias durante cuatro días, extrayendo 150 ml. de LCR cada día (67) o colocar un shunt lumboperitoneal. El uso del shunt como forma de tratamiento conservador ha sido muy controvertido. Es verdad que proporciona una disminución de la presión del LCR que facilita la cicatrización de la lesión meníngea y su efecto sería muy importante en casos de hipertensión endocraneal (69). Ahora bien, sin el cierre previo de los defectos osteodurales su funcionamiento defectuoso puede ocasionar por efecto de sifón pneumoencéfalo o meningitis (70). Por ello generalmente se suele emplear como complemento de la cirugía en el postoperatorio.

En las RCE espontáneas con presión endocraneal elevada es preciso tratar ésta, con lo que en la mayoría de los casos se resuelve la RCE. En caso de no hacerlo es preciso operar (8).

En las RCE espontáneas con presión endocraneal normal no está indicado el tratamiento conservador (43). El shunt podría entrar en consideración como tratamiento primario en el anciano o cuando no se logra localizar el sitio de la fístula (71).

Tratamiento quirúrgico

Se han diseñado bastantes técnicas quirúrgicas para el cierre de estas fístulas (fig. 7).

a) Intracraneales o neuroquirúrgicas.

b) Extracraneales.

- Rinoquirúrgicas-transinusales.
  - Transnasales: Transeptal. Endoscópicas.
- Infratemporal.

La elección de la técnica quirúrgica más apropiada debe tener en cuenta los siguientes aspectos:

1. Amplitud de exposición del defecto dural y óseo.
2. Magnitud de la intervención.
3. Conservación de la función olfatoria.

Generalmente el mayor problema es optar por un abordaje intra o extracraneal, cada uno con sus ventajas e inconvenientes. Desde luego la elección de uno u otro depende en parte de la localización, pero se puede afirmar que generalmente no se apoya en unas reglas universalmente aceptadas, sino más bien en el servicio neuro o rinoquirúrgico donde vaya a parar el enfermo, en la experiencia del cirujano y de la disposición de medios apropiados. Por tanto, es aconsejable llegar a una sistematización sobre qué casos son susceptibles de tratamiento rinológico y con qué técnica, y cuáles de tratamiento neuroquirúrgico, bajo las diversas circunstancias patológicas, evolución y localización.

Vía alta neuroquirúrgica supra o transfrontal

La craneotomía frontal, mediante el tallado de un colgajo osteoplástico frontal uni o bilateral, fue

la vía normalmente utilizada en tiempos pasados para el cierre quirúrgico de este tipo de fístula. En caso de duda de la existencia de defectos bilaterales los neurocirujanos optan por el bilateral.

No describiremos la técnica bien detallada en todos los tratados. Señalaremos que la exploración de la base del cráneo, sutura y/o plastia meníngea y sellado de la lesión puede hacerse por vía intra o extradural. La primera más fiable y más fácil proporciona una exposición máxima de la base del cráneo anterior, incluso hasta los bordes libres de las alas menores del esfenoides y tubérculo de la silla turca. Implica más riesgos de infección cerebral, pero es la preferida por la mayoría de los neurocirujanos, a pesar de que precisa mayor retracción cerebral por ser más sencilla (14, 18). La extradural requiere menos retracción encefálica, pero la elevación de la dura del piso anterior es más laboriosa.

Ventajas. Muchos neurocirujanos consideran que es un abordaje confortable y completo, puesto que permite la valoración y el tratamiento de lesiones cerebrales asociadas y una reparación por sutura de la duramadre; satisfactorio mecánicamente hablando y seguro.

Inconvenientes. Sus riesgos y complicaciones son los de todo abordaje intracraneal, que es verdad que realizada en las mejores condiciones hoy día son mínimos (14). Supone un riesgo de edema cerebral en traumatizados recientes mucho mayor que el abordaje subbasal rinoquirúrgico (8). Además del mayor tiempo de hospitalización es preciso señalar tasas de complicaciones, fracasos y secuelas más elevadas que con las vías bajas. Estos han ido mejorando con el advenimiento de los antibióticos y la mejora de la propia técnica gracias al empleo del microscopio operatorio, lo que obliga a menor retracción cerebral, a la descompresión operatoria mediante punción lumbar, al acortamiento del tiempo operatorio por el uso de pegamentos en lugar de suturas y al abordaje limitado en las lesiones posteriores etmoidales y esfenoidales, pero aún siguen siendo altas. La revisión de la literatura señala entre 18 y 40 por 100 de fracasos (20, 45, 72).

Su secuela más constante es la anosmia si no estaba ya presente. Frecuentemente es bilateral, aunque cuando se usa la craneotomía unilateral el déficit es menor (28).

Nos parece interesante recordar las indicaciones que FRECHE (1978) (73) reserva para esta vía:

1. *Fístulas que precisen la exploración del cerebro subyacente.* Es preciso reconocer que un porcentaje no despreciable de casos precisan dicha exploración y está claro que esto sólo lo posibilita el acceso endocraneal, que permite por sí solo el tratamiento completo de las lesiones, la reparación de la meninge y el cierre de la brecha ósea. Por ejemplo:
   - RCE traumáticas importantes o muy abundantes, que evolucionan en un contexto neurológico sugerente de lesión cerebral. PROBST (1990) (18) considera este proceder el único posible en el 69 por 100 de los casos recientes de origen postraumático en las que es preciso abrir el endocráneo para tratar hematomas, etc.
   - RCE asociadas a pneumatocele.
   - RCE espontáneas de etiología tumoral.
   - Fracaso de la vía transinusal (45).
2. *Fístulas de topografía mal sistematizada:*
   - Casos de dudosa o imposible identificación preoperatoria en cuanto a localización topográfica. Algunos autores en estos casos prefieren la vía rinoquirúrgica (7). Alrededor del 25 por 100 de los senos esfenoidales presentan extensiones laterales que son sitios potenciales de fístula postraumática al comunicar tales extensiones con el suelo de la FCA. En tales casos la vía transeptal no expone bien estas extensiones, siendo preferible entonces una exposición directa de la fosa media por craeotomía.
   - RCE postraumáticas con lesiones múltiples o bilaterales (32 por 100 para PROBST, 1990) (18). Es evidente que las bilaterales precisan una exploración bilateral por vía endocraneal. Si la bilateralidad no es del todo clara o no está confirmada por los exámenes clínicos es necesario proceder con prudencia, con sentido crítico, sobre si es conveniente realizar en primer lugar un tratamiento por abordaje extra o endocraneal.
   - RCE en fracturas irradiadas de la bóveda.
   - RCE en fracturas conminutas de la pared posterior del seno frontal. La mejor forma de tratar este tipo de lesiones es el acceso combinado transinusal y neuroquirúrgico con apertura del seno frontal. Ello permite la sutura-sellado dural y facilita la extirpación de la tabla posterior para la necesaria exclusión del seno (22).

Técnicas extracraneales rinológicas

Casi todas ellas se han desarrollado para evitar las complicaciones y buscando mayores cotas de éxito que con las vías intracraneales. Llegan al piso anterior de la base del cráneo a través de las cavidades rinosinusales, por tanto, nos son más familiares. Estarían indicadas en las fístulas localiza-

das en la lámina cribosa, techo del etmoides, pared posterior del seno frontal y seno esfenoidal; zonas en que proporcionan una excelente visualización (20). Numerosas publicaciones señalan unos resultados mejores que la vía endocraneal (6, 9, 20, 74). Su elección dependerá en gran parte de la situación de la brecha osteomeníngea, por ejemplo, unilateral, pero también del hábito del cirujano. Veamos las técnicas a seguir según la localización de la fístula.

Tratamiento de las fístulas criboetmoidales

Vía frontosupraetmoidal. Es una alternativa aceptable a la craneotomía frontal o transfrontal para el tratamiento de este tipo de fístulas. Proporciona una exposición extradural directa de la cara superior del techo del etmoides por una vía que podemos considerar mixta extraintracraneal (75) a través del seno frontal, por encima de las células etmoidales anteriores.

La técnica consiste en la apertura del seno frontal mediante una ventana externa con un colgajo osteoplástico frontal que puede practicarse a través de una incisión por encima de la ceja o mejor coronal. El tiempo fundamental es el del trazado de una amplia ventana ósea en la parte inferior de la pared posterior del seno frontal, de tal modo que quede por debajo del seno longitudinal inferior. A través de ella, y despegando la duramadre, se accede a la gotera olfatoria que se libera cuidadosa y progresivamente mediante microdisección. Este gesto empieza por el sulcus olfatorio junto a la apófisis crista galli y sigue a ras del techo etmoidofrontal y la cara superior de la lámina cribosa. Este tiempo es muy laborioso debido a las fuertes adherencias entre la dura y los orificios de la cribosa que representan los filetes del olfatorio y por fuera de ellos los pedículos etmoidales en la zona de unión entre el proceso etmoidofrontal y el alar de la apófisis crista galli.

Bajo visión microscópica es fácil ahora localizar la zona fistulosa, sellarla con un injerto de fascia o periostio y si es preciso efectuar una plastia ósea para contener la hernia meníngea (65). El cierre se asegura por la recolocación en su sitio del colgajo osteoplástico frontal. Se deja un tubo en el conducto nasofrontal o si se cree conveniente se procede a la exclusión del seno.

Se trata de una técnica extradural que facilita el acceso unilateral del suelo de la fosa craneal anterior de un modo más directo que la vía alta neuroquirúrgica. Por tanto, necesita un menor despegamiento de la dura y poca retracción encefálica para su ejecución. Como aquélla, facilita un sellado apropiado de la brecha osteodural y además presta atención a un correcto tratamiento del seno frontal. Puede presentar dificultades en casos con ángulo posteroinferior muy obtuso que señala la existencia de una célula etmoidofrontal muy desarrollada. En muchos casos la exposición es insuficiente. Los resultados obtenidos han mejorado con el uso de músculo, fascia y cola hasta sólo 1,9 por 100 de fracasos (76).

Vía externa transetmoidal. En los últimos cuarenta años se han diseñado diferentes técnicas quirúrgicas por la vía infrabasal extradural a través del etmoides orientadas a la reparación de las fístulas localizadas en el techo de las células etmoidales, en la lámina cribosa, en la pared posterior del seno frontal o en el seno esfenoidal. Su objetivo es una exposición adecuada de la lámina cribosa y del techo del etmoides por su cara inferior.

Aunque la etmoidectomía externa es una técnica descrita en esta obra por el profesor TRASSERA, iremos describiendo sus tiempos para recalcar en ellos los gestos más importantes a tener en cuenta en la corrección de la RCE, ya que es la técnica para nosotros más satisfactoria.

— *Incisión* clásica de Chiari a mitad de camino entre el canto interno y el dorso nasal. Se prolonga hacia arriba siguiendo el borde inferior de la ceja hasta la vertical del centro de la órbita y por abajo sobre la pared externa del hueso propio nasal hasta su borde inferior.

— *Presentación de la cara anteroinferior del seno frontal y del reborde orbitario interno.* Es igual que en la etmoidectomía clásica.

— *Despegamiento del periostio de la lámina papirácea.* Tiempo asimismo similar al de cualquier etmoidectomía.

— *Exploración del seno frontal.* En los casos con historia de traumatismo craneofacial, o con dudas sobre la localización de la fístula en el piso anterior del cráneo, trepanamos inicialmente el seno frontal con la fresa y lo exploramos por endoscopia, para cerciorarnos con seguridad que no hay una dehiscencia en su pared posterior.

— *Etmoidectomía.* Penetración en el etmoides perforando el hueso lacrimal inmediatamente por detrás de su cresta. Desde este punto se sigue la osteotomía en todos los sentidos para incluir la parte correspondiente de la apófisis ascendente, una pequeña porción del hueso propio y toda la lámina papirácea por delante del orificio etmoidal posterior. A través de esta ventana, y tras incidir la mucosa, entramos en el techo de la parte anterior de la fosa nasal. A partir de este momento utilizamos el microscopio quirúrgico e instrumentos de microcirugía. Para trabajar en un campo más amplio y para la visualización de la lámina cribosa, resecamos el cornete medio totalmente o dejamos solamente su tercio posterior de acuerdo con las necesi-

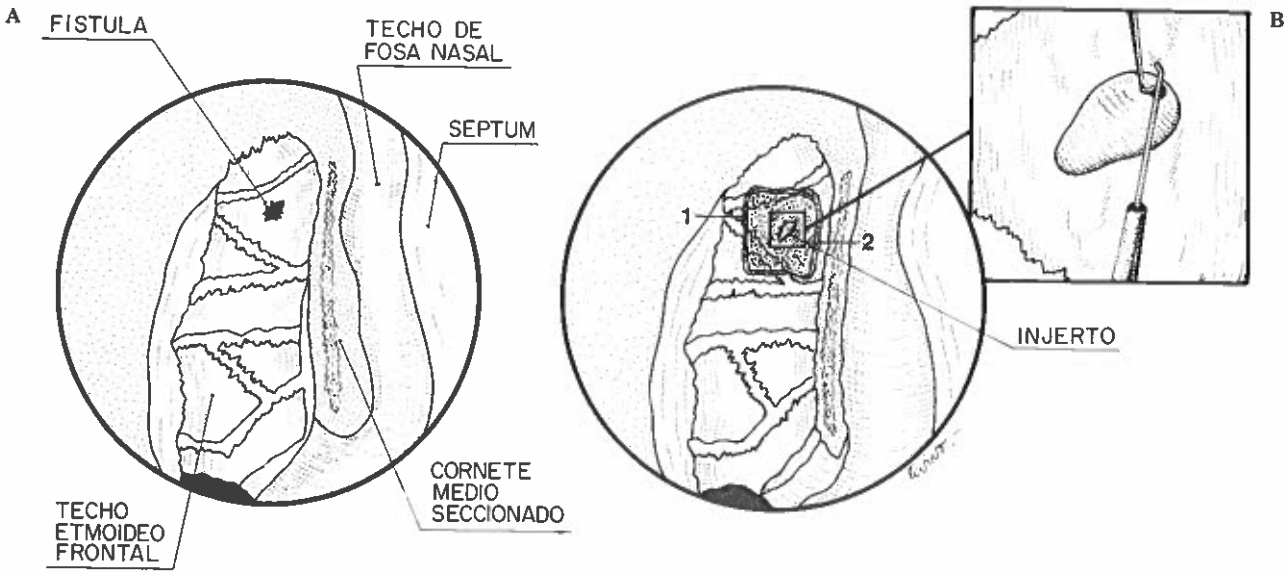

FIG. 8.—*A: Techo del etmoides después de la etmoidectomía. Fístula anterior vista una vez eliminada la mucosa. B: Colocación de un doble injerto de fascia interosteodural (2) e infrabasal (1). (Modificado de Klossek y Fontanel.)*

dades. Esto va a depender del sitio de localización de la fístula y de la amplitud de la FN. Si es anterior puede dejarse la cola del cornete, recordando que el borde posterior de unión de la lámina conchal a la cribosa está situada a nivel del tercio posterior de la apófisis crista galli en el plano frontal (28). Cuidadosamente, y bajo visión microscópica, se eliminan célula por célula de adelante a atrás empezando por el anger nasi, la apófisis unciforme y la bulla etmoidalis. Un dato interesante es que el hueso de la base del cráneo que forma el techo del etmoides es más blanco y más duro que el del laberinto etmoidal (77). Trabajando con un campo lo más exangüe posible y teniendo en cuenta posibles alteraciones de la anatomía normal en casos traumáticos, es fácil no confundir una célula con un prolapso de la dura.

— *Identificación de la fístula.* Siguiendo estos pasos se suele encontrar la zona de comunicación nasocraneal y observar directamente la salida del LCR. Es una vía que nos permite llegar al esfenoides y encontrar dehiscencias muy posteriores. En uno de nuestros enfermos hemos podido, alcanzando el techo en la región yuxtaesfenoidal, localizar muy bien allí la hernia meningoencefálica y el punto fistuloso. En otros hemos podido comprobar perfectamente la salida del LCR junto a la raíz de un filete olfatorio. Puede que a veces resulte difícil encontrar la fístula, pero casi siempre se logra siguiendo el plano etmoidofrontal y de la lámina cribosa (fig. 8 A). Nosotros nunca hemos tenido que recurrir a la inyección intratecal peroperatoria de fluoresceína, pues la demostración del punto de salida del LCR suele venir facilitado por el aumento de su presión de salida secundario a la hiperpresión que acompaña a la anestesia general. En caso de dificultades recurrimos al aumento artificial de esta presión con la compresión de las yugulares.

— *Preparación del lecho para el injerto.* Una vez identificada la fístula, se alisa el hueso. Si el injerto se va a colocar entre la dura y el hueso, se levanta la dura cuidadosamente unos milímetros en todo el contorno desde los bordes del defecto óseo que sirve para calzar aquél. Esta maniobra nos es además útil para comprobar la consistencia del contorno óseo de la fístula. Desde luego esta maniobra supone el sacrificio, al menos parcial, de algunos filetes del olfatorio.

— *Elección de técnica de reparación.* A través de los años se han ido diseñando diversas técnicas. Puede cerrarse la fístula con diversos colgajos locales (5, 8, 78, 79) (fig. 9) o bien con injertos libres de periostio, fascia lata, fascia temporal, liodura, etc. (9, 65). En 1948 DOHLMAN (5) describió por primera vez una técnica extracraneal para reparar una fístula en la lámina cribosa mediante rotación de un colgajo de mucosa nasal. MONTGOMERY (1973) (79) emplea un colgajo mucoperióstico del tabique de base posterior (figs. 4 y 9). McCABE (1976) (78) y YESSENOW y McCABE (1989) (12) usan un colgajo osteomucoperióstico de cornete medio o septal para cubrir los defectos de la fóvea etmoidales o de la lámina cribosa. Ellos exponen tras etmoidectomía externa la fóvea etmoidalis. Si no encuentran aquí la fístula, extirpan el cornete medio y la buscan en la lámina cribosa. Si la fístula está situada en el techo etmoidofrontal la cierran con un colgajo osteo-

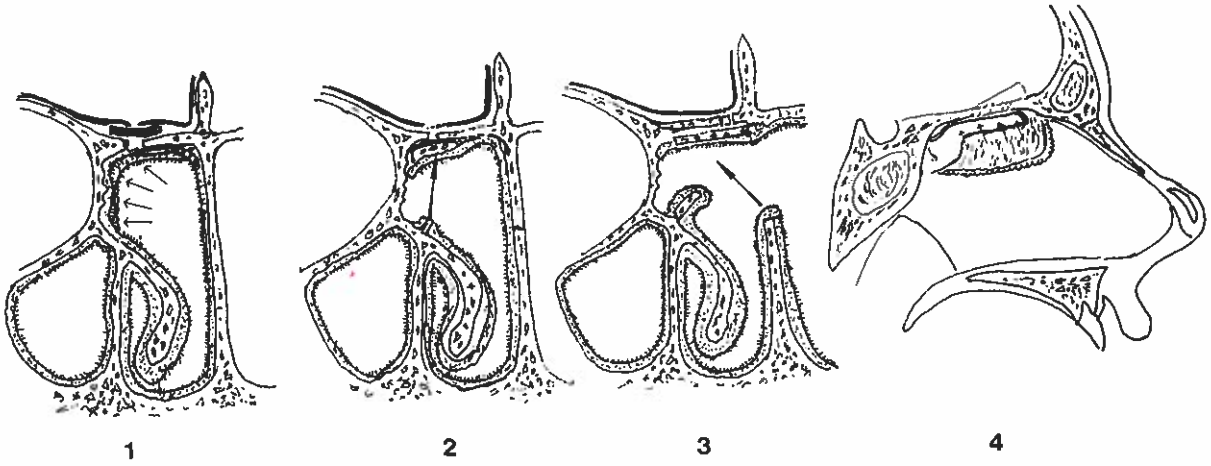

FIG. 9.—*Colgajos plásticos: 1: Miningerode: con colgajo mucoperióstico de cornete medio. 2: McCabe: con colgajo osteomucoperióstico de cornete medio. 3: McCabe: con colgajo osteomucoperióstico septal de base inferior. 4: Montgomery: con colgajo mucoperióstico septal de base posterior.*

mucoperióstico del cornete medio. En el caso de localizarla en la lámina cribosa el cierre se lleva a cabo con un colgajo osteomocoperióstico septal de base superior (figs. 9: 2 y 3). Con su técnica no tienen ningún fracaso. Nosotros empleamos injertos libres, por ello es lo que describimos con detalle. Si el tamaño que se necesita es grande empleamos un injerto de fascia lata o temporal. Cuando el defecto es más pequeño se puede emplear también un fragmento de liodura o de galea tomada a través de la misma incisión.

— *Preparación, colocación y fijación del injerto.* La fascia se prensa del mismo modo que en las timpanoplastias y se deja secar a fin de que tenga una consistencia apergaminada que facilita mucho su manejo, sobre todo en los casos de colocación interosteodural. El injerto se apoya en la zona fistulosa rebasando ampliamente el defecto y se fija con cola de fibrina (fig. 10). Si el defecto óseo tiene más de 4-5 mm. los bordes del injerto los introducimos cuidadosamente bajo el contorno de la ventana ósea, fijándolo de modo similar. Este tiempo se facilita disminuyendo la presión endocraneal. La reparación se refuerza apoyando sobre la zona otro fragmento externo fijado igualmente (fig. 8 B 2 recuadro). Para reparar los defectos óseos pequeños o medianos suele ser suficiente con la plastia conjuntiva. Si son más amplios es aconsejable un cierre más sólido con un injerto óseo que sirve de protección y aislamiento del contenido endocraneal y de soporte de la dura. Esta es una condición necesaria para alcanzar resultados a largo plazo, si recordamos que el efecto martillo-yunque del pulso arterial cerebral puede originar una nueva dehiscencia o una hernia con subsiguiente isquemia en el contorno del defecto óseo, provocando la recurrencia de la fístula.

Como indicaciones para la reparación ósea nos puede orientar las ideas de los neurocirujanos. Así, PROBST (1990) (18) aconseja realizar este cierre óseo en las siguientes situaciones de RCE postraumáticas: 1) RCE abundantes (probable atrofia cerebral o apertura de las cisternas basales o un ventrículo); 2) fístulas localizadas en una lámina cribosa situada muy profundamente y que se consideran desfavorables, y 3) RCE postetmoidectomía (peligro de viabilidad del injerto). Se puede utilizar hueso esponjoso de cresta ilíaca en forma de láminas y astillas o uno o varios fragmentos delgados de hueso con su periostio tomados de la zona de abordaje o de sus proximidades. Para facilitar la contención se fija de modo parecido, colocados por debajo del injerto dural, calzando sus bordes entre la pared del hueso de la base del cráneo y la dura (68) (fig. 11). YESSENOW y McCABE (1989) (12) en defectos grandes, por ejemplo postumorales, emplean un colgajo osteomucoperióstico con casi todo el septum. Des-

FIG. 10.—*Injerto de fascia colocado sobre fístula de la lámina cribosa izquierda (flechas). x bolas de espongostán bajo el techo del etmoides.*

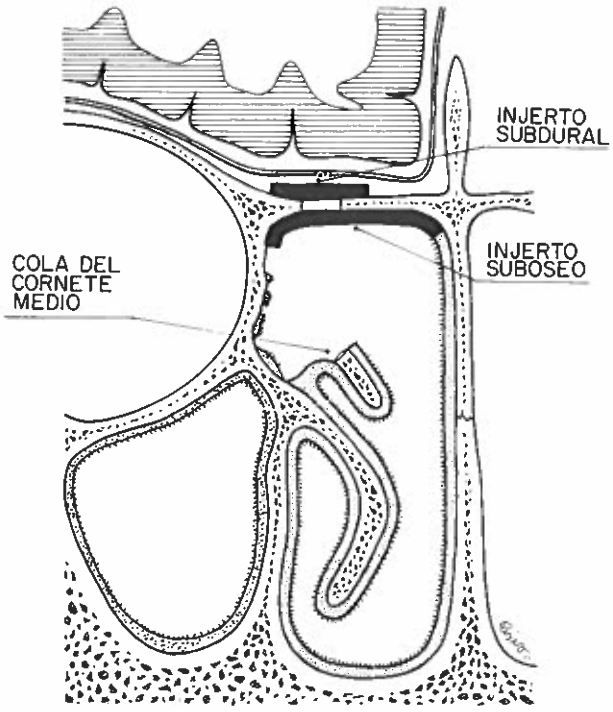

FIG. 11.—*Técnica de reparación de fístula y defecto óseo. Injerto óseo bajo la dura y conjuntivo bajo el techo del etmoides.*

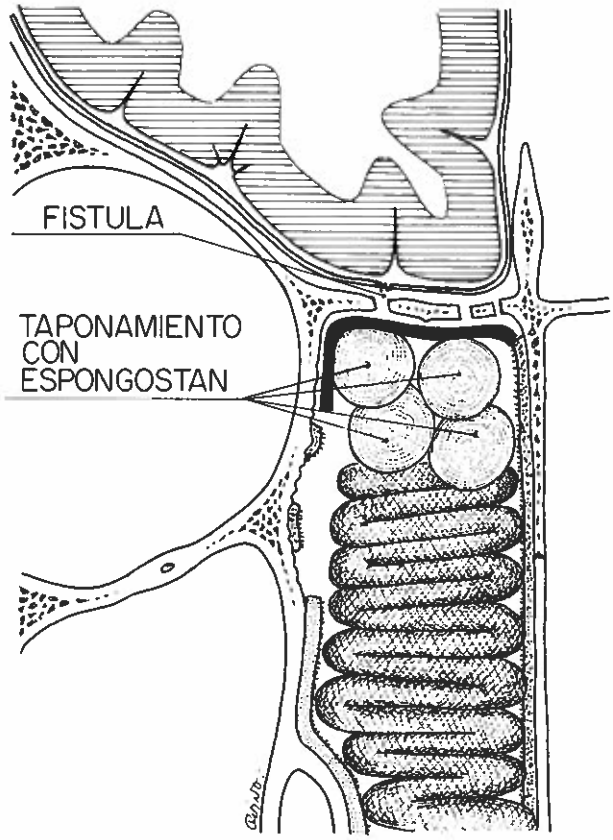

FIG. 12.—*Contención del injerto con dos pisos de taponamiento.*

pués el cierre se completa con el injerto conjuntivo y cola de fibrina.

— *Contención del injerto.* Para ello se recurre a diversos artificios. En general, además de su fijación con cola biológica, se practica un taponamiento de sostén ligeramente compresivo de esponja de gelatina o surgicel humedecidos en antibióticos. Bajo éste se apoya un segundo piso de taponamiento, ejerciendo ligera presión hacia arriba, con gasa oleosa de linitul o gasa bordeada untada de antibiótico (fig. 12).

— *Sutura y cuidados postoperatorios.* La incisión cutánea es suturada por planos con material apropiado. La mayoría de los autores no creen necesario emplear en el postoperatorio un drenaje lumboperitoneal (12). Nosotros no los hemos empleado nunca. Durante una semana el enfermo debe mantener reposo estricto y no sonarse la nariz bajo ningún motivo. El taponamiento de gasa antiséptica se deja al menos diez días en los que se va instilando antibióticos para mantenerlo lo más estéril posible. A partir de entonces se va retirando parcial y progresivamente, dejando la parte superior en el lugar dos semanas.

Ventajas:

— Es una vía de acceso sencilla que proporciona una excelente visualización de la lámina cribosa y de la fóvea etmoidalis; una exposición bastante buena del área etmoidal posterior y esfenoidal (7) y que posibilita el desbridamiento amplio de lesiones sinusales postraumáticas con drenajes apropiados que eviten infecciones o mucoceles.

— Sus riesgos y complicaciones, precoces o retardadas, del tipo empiema subdural, meningitis purulenta o infección local, podemos considerarlos mínimos. Frente al abordaje endocraneal la principal ventaja es que evita el daño del lóbulo frontal, sobre todo cuando por esta última vía es preciso acceder al planum esfenoidal. Su benignidad es extrema al evitar una craneotomía (7).

— Los resultados que se obtienen actualmente con esta técnica son en general excelentes (7, 28), dando en algunas un 100 por 100 de curaciones (12). Ahora bien, en muchas series también se describen rinorreas transitorias postoperatorias y recidivas tardías que han necesitado una o varias intervenciones (80). Podemos decir que la experiencia ha probado que se trata de una vía eficaz para la aplicación del material oclusivo.

— Sus secuelas son escasas y desde luego menores que en las técnicas neuroquirúrgicas (28).

Como cualquier otro tipo de técnica puede provocar anosmia unilateral, que es la secuela más frecuente. Es difícil cifrar ésta, puesto que puede haberse originado por la misma causa que la RCE, pero su carácter operatorio es indudable en ciertos casos. También es cierto que cuando las raíces nerviosas están aún intactas, como se trata de una técnica que expone la base del cráneo desde abajo, en teoría hace posible conservar parcialmente la función olfatoria, incluso en el lado de la lesión. Las alteraciones estéticas son mínimas, pues la cicatriz residual suele ser muy discreta y no se altera el aspecto facial.

Inconvenientes:

— Imposibilidad de despistar y tratar en el mismo tiempo las lesiones óseas o cerebrales asociadas.

— Estrechez del campo operatorio que impide la práctica de suturas de la dura.

— Mayores riesgos infecciosos al trabajar a través de las cavidades rinosinusales y necesitar taponamiento prolongado de la fosa nasal.

La utilización del miscrocopio operatorio ha hecho que el campo operatorio parezca mayor y la utilización de pegamentos orgánicos para lograr una buena aposición del injerto hacen innecesarias las suturas meníngeas en la mayoría de las fístulas. Nuestra experiencia no ha constatado accidentes sépticos postoperatorios. Todos estos hechos creemos que minimizan en buena medida estos inconvenientes, por lo menos ante fístulas pequeñas en RCE espontáneas y sin lesiones asociadas.

Indicaciones de la vía externa transetmoidal:

Concretaremos las indicaciones fundamentales que seguimos nosotros:

— RCE espontáneas. En los casos en que se ha logrado una correcta localización de la fístula, y el estado general del paciente lo permite, se consideraría de elección este abordaje rinoquirúrgico externo (20).

— RCE postoperatorias consecutivas a técnicas rinológicas, fundamentalmente la de Ermiro de Lima.

— RCE consecutivas a fracturas basales sin lesiones neurológicas. Este tipo de fístulas suelen cerrar espontáneamente tras la adecuada reducción y fijación de las fracturas concomitantes nasoetmoidales del reborde supraorbitario y de la glabela. Si ello no es suficiente pueden ser tratadas en la mayoría de los casos mediante esta técnica extracraneal rinoquirúrgica, en particular si se logra localizar correctamente la fístula (22). Es una vía que permite buena exposición de la base anterior del cráneo en el área etmoidal y de la lámina cribosa, la identificación de la brecha y su cierre.

— RCE intermitente con lesiones mínimas o nulas al diagnóstico por imagen o en sujetos ancianos. Este abordaje estaría justificado frente al neuroquirúrgico por tratarse de un tipo de intervención ciertamente limitado y menos agresivo (65).

— Fracasos de las técnicas neuroquirúrgicas. En caso de fracaso de la vía neuroquirúrgica puede dar buenos resultados. Este hecho es citado por numerosos autores, lo que está de acuerdo con nuestra experiencia. Por tanto, está justificada su utilización en ellos y puede considerarse a veces como un recurso o técnica de repesca.

Transnasal microquirúrgica y endoscópica. La difusión de la etmoidectomía microquirúrgica endonasal ha abierto nuevas posibilidades en el tratamiento de estas lesiones. Esta técnica proporciona una excelente visualización del techo del etmoides y fosa nasal, y cuando es posible conservar el cornete medio reponiéndolo al final de la operación, modificar muy poco la fisiología nasal. Tras colocar un separador de Prades en el meato medio se eliminan todas las células del etmoides hasta presentar el techo; se localiza la salida del LCR y se procede a su sellado de modo similar a como hemos señalado antes.

En fechas recientes se ha empleado para reparación de RCE de diversas etiologías en el techo del etmoides y seno esfenoidal la técnica quirúrgica endoscópica transnasal (29, 81, 82). Se empieza con una etmoidectomía endonasal con resección más o menos amplia, según las necesidades de exposición de la base del cráneo. Aquí también la resección completa del cornete medio facilita la verificación y el trabajo en el techo de la fosa nasal y de las células etmoidofrontales. Completada la etmoidectomía y con una buena hemostasia es posible localizar bajo visión y palpación la zona fistulosa. Entonces se denuda el hueso de mucosa en unos milímetros en el contorno de la misma y se procede a su cierre con un injerto conjuntivo, apoyando después sobre él un colgajo mucoso tomado de la cara lateral del cornete medio o del tabique nasal, fijándolo en bloque con fibrina adhesiva (17). También se puede sellar simplemente extrayendo un fragmento mucoso del borde del cornete inferior que se fija como injerto libre sobre la zona de la fístula mediante abundante cola de fibrina (24). La intervención finaliza con un taponamiento similar al de la vía externa transetmoidal, siguiendo parecidos cuidados postoperatorios.

No tenemos experiencia en tratar con esta técnica la RCE, pero algunos autores (24) la consideran

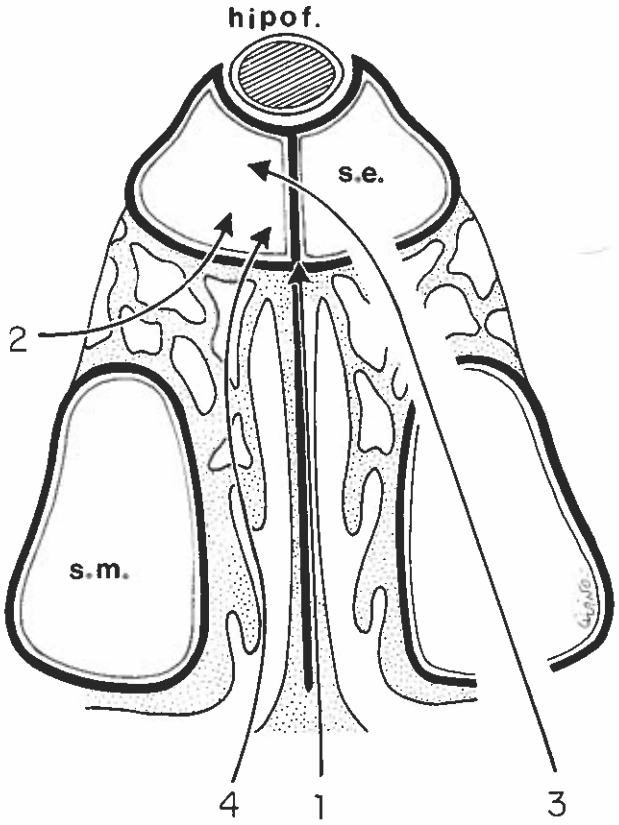

FIG. 13.—*Vías rinoquirúrgicas para las fístulas esfenoidales. 1: Transeptal. 2: Transetmoidal. 3: Transmaxilar. 4: Transnasal. Modificado de Hamberger y Kinnman.*

suficientemente segura en las fístulas durales pequeñas de la parte anterior de la base del cráneo. Pero el abordaje parece muy limitado en las de otra localización o tamaño (17).

Para concluir este apartado diremos que nuestras preferencias se inclinan por la vía transetmoidal externa. Es poco traumática y permite al mismo tiempo una exposición amplia del suelo de la fosa craneal anterior. Su escasa morbilidad, fácil realización y sellado eficaz que proporciona la hacen muy atractiva en las fístulas de la fóvea etmoidalis y de la lámina cribosa. Los avances más notables en los últimos años en esta técnica son el empleo sistemático del microscopio operatorio en los tiempos quirúrgicos de etmoidectomía y de cierre de la brecha osteodural, junto con la aplicación de colas biocompatibles de fibrina.

Tratamiento de las fístulas de la pared posterior del seno frontal

El mejor abordaje es el extracraneal. Puede hacerse mediante incisión coronal o en el ángulo interno del ojo y mediante un colgajo osteoplástico frontal unilateral de base inferior. Tras identificar la fístula generalmente se extirpa su mucosa cureteando también el óstium en el infundibulum, se obtura éste con hueso, se recubre el defecto dural con fascia o se coloca ésta bajo los bordes del defecto de la pared posterior, se sella con cola de fibrina y se rellena el seno con grasa abdominal. Sus ventajas e inconvenientes son los mismos que los señalados para las vías extracraneales de las fístulas criboetmoidales (20, 43).

Tratamiento de las fístulas de localización esfenoidal

El cierre quirúrgico de las fístulas de LCR de la región esfenoidal puede ser realizado por vía endocraneal o transfacial. La primera es preconizada cuando la fístula es de origen extrasellar con el fin de explorar la base del cráneo. En el resto de las situaciones el abordaje clásico endocraneal es cada vez menos utilizado por presentar numerosos inconvenientes: mortalidad bastante elevada, anosmia, riesgo de lesión del nervio óptico y una exposición poco óptima de la zona origen de la fístula. Sin embargo, tenemos que decir que dos de nuestros casos intervenidos por vía alta no presentaron complicaciones ni recidivas.

En la actualidad, y en razón de su benignidad, los métodos rinológicos son los más utilizados por la mayor parte de los autores, tanto en RCE espontáneas (aracnoidocele), postoperatorias o excepcionalmente traumáticas. En cuanto a técnicas, hoy día siguen vigentes las siguientes: transeptal, transetmoidal, transmaxilar y transnasal (fig. 13). Aunque todas las técnicas quirúrgicas esfenohipofisarias son desarrolladas por el doctor P. CLAROS, en este libro, señalamos los detalles técnicos más importantes respecto a la RCE de esta localización.

Transeptoesfenoidal. Muchos autores (8, 20) consideran a esta vía como la mejor. Después de la eliminación de la pared anterior del seno esfenoidal, y bajo visión con el microscopio o el endoscopio nasal de 2,7 mm. de 30 y 70 grados, se extirpa el tabique intersinusal, se elimina la mucosa sinusal y se inspecciona la cavidad hasta encontrar la fístula. El endoscopio rígido con diversos grados permite inspeccionar el suelo, paredes y techo de la cavidad sin peligro de causar lesiones, lo que no siempre permite hacer la visión plana directa que da el microscopio binocular.

El siguiente paso es la obturación de la brecha. Para ello se reduce la hernia aracnoidea, si existe, y se coloca un fragmento aponeurótico de fascia de unos 2 cm^2 entre la dura y el hueso dehiscente (81) fijándola con la cola de fibrina. El seno esfenoidal debe ser rellenado para mantener fija la aponeurosis. Este se tapona con el tipo de material seleccio-

nado por el cirujano, por ejemplo, con polvo de hueso, hueso esponjoso, aponeurosis o cemento (83) o también con colgajos musculares (81). Se puede completar el relleno con esponja de fibrina que facilita la adherencia del tejido conectivo al hueso, con lo que no se hace necesario el uso de pegamentos orgánicos. También se puede intentar cubrir el seno con un colgajo mucoso del tabique (84) o de la pared lateral de la nariz (14). Es conveniente reconstruir la pared anterior del seno con un fragmento de hueso o cartílago septal.

La experiencia de numerosos autores es que este tipo de fístulas se controlan bien con esta técnica extracraneal transeptoesfenoidal (65). Es sin duda la que proporciona el abordaje más directo, al ser medial al seno esfenoidal, con una exposición suficientemente amplia. Es la vía más utilizada en los casos de RCE con STV por su benignidad y porque permite tratar a la vez la fístula y la STV.

Su mayor inconveniente es la distancia desde el punto del abordaje al seno esfenoidal, lo que indudablemente dificulta el trabajo microquirúrgico. Sin duda alguna, existen problemas serios de utilización de esta vía en los casos de cirugía o patología previa traumática del septum. En tales situaciones es aconsejable optar por la vía transetmoidal.

Externa transetmoidal. Si la fístula está localizada en el seno esfenoidal y se ha abordado por esta vía, después de realizada la etmoidectomía se procede del siguiente modo: en primer lugar, se debe buscar como punto de referencia el orificio del seno esfenoidal. A continuación se reseca la parte posterior del tabique nasal para mejorar la exposición (79) y mediante cucharilla se hace una abertura en la pared anterior del seno en este punto, procurando dejar la parte más baja de la misma que servirá de contención del relleno posterior. Se continúa con la resección del tabique intersinusal, exploración micro o endoscópica hasta descubrir la lesión, eliminación de la mucosa con gran prudencia en particular en el ángulo superoexterno, sellado de la fístula colocando el injerto de fascia en forma de bolsa de tabaco, fijación con cola de fibrina y rellenado del seno con un tapón compresivo de esponja de gelatina. Se puede facilitar la contención con un fragmento óseo recogido durante el tiempo de etmoidectomía.

Transmaxilar. También se puede acceder al seno esfenoidal a través del seno maxilar realizando una osteotomía a lo Denker con luxación medial de la parte alta de esta pared y etmoidectomía (85). Es conveniente extirpar el borde posterior del tabique.

Esta vía tan familiar a todos los rinólogos a nuestro entender proporciona un acceso muy bueno, permite un perfecto sellado, no deja cicatriz externa y no imposibilita una reintervención. El empleo del microscopio o endoscopio resuelve la mayoría de las pequeñas dificultades técnicas. En nuestra opinión debe ser la de elección si el diagnóstico por imagen no demuestra amplias dehiscencias óseas en la silla turca.

Transnasal microscópica y endoscópica. Ha sido empleada al parecer con éxito por algunos autores para tratar la RCE (17, 24). La técnica sigue reglas similares a las descritas. Su ventaja es el mejor control del techo o las paredes laterales gracias al empleo de las ópticas angulares. Ya hemos señalado del aprovechamiento de esta técnica en las otras vías.

Vía infratemporal

HERZOG y cols. (1989) (86) en un caso de RCE debida a persistencia del conducto craneofaríngeo han utilizado con buen resultado el abordaje de la fosa infratemporal tipo C de Fish. Según ellos, proporciona una buena exposición en las fístulas localizadas en la región paraesfenoidal de la fosa infratemporal. Otra ventaja sería permitir una adecuada obliteración del seno esfenoidal y de la región paraesfenoidal sin pérdida del soporte inferior, como ocurre con las vías basales anteriores. Si la técnica se practica con corrección, la única secuela remarcable sería una sordera conductiva.

Nosotros pensamos que se trata de un abordaje excesivamente alejado en sentido lateral de la zona fistulosa y muy traumático por necesidad, por lo que podría reservarse para los fracasos de las vías transesfenoidales.

Para concluir, es evidente que se trata de una afección situada en la frontera de dos especialidades: la ORL y la neurocirugía. El papel que juega el ORL es primordial en el diagnóstico y cuando el desgarro meníngeo es la única lesión, en su tratamiento mediante técnicas rinoquirúrgicas. Las técnicas deben valorarse frente a los problemas concretos que plantea cada caso. Su elección va a depender en gran medida de la seguridad en la localización preoperatoria de la fístula. Cuando es mala obliga a una amplia exposición de la base del cráneo anterior por vía neuroquirúrgica, mientras cuando la localización es precisa, parece más adecuado un método más limitado rinoquirúrgico.

A nuestro entender la mejor actitud es la discusión con el neurocirujano con el objeto de tomar decisiones y asociar técnicas de ambas disciplinas en un cuadro de equipo rinoneuroquirúrgico. Estamos convencidos que esta colaboración es de importancia decisiva para que una valoración individualizada de cada caso permita una adecuada decisión terapéutica.

BIBLIOGRAFIA

1. WILLIS. Cit. por Poch y cols., 1981.
2. BILDOO, 1700. Cit. por Lewin, 1966.
3. MILLER, D.: «Case of hydrocephalus chronicus with some unusual symptoms and appearances on dissection». *Trans. Med. Chir. Soc. Edinburgh,* 2: 243-248, 1826. Cit. por Laun, 1982.
4. DANDY, W. E., 1926. Cit. por Calcaterra, 1980.
5. DOHLMAN, G.: «Spontaneous cerebrospinal rhinorrhea». *Acta Otolaryngol.,* 67 (supl.): 20-23, 1948. Cit. por Yossenow y McCabe, 1989.
6. HUBBARD, J. L.; McDONALD, T. J.; PEARSON, B. W., y LAWS, E. R.: «Spontaneous cerebrospinal fluid rhinorrhea: Envolvig concepts in diagnosis and surgical management based on the Mayo Clinic from 1970 through 1981». *Neurosurgery,* 16: 314-321, 1985.
7. BECKHARDT, R. N.; SETZEN, M., y CARRAS, R.: «Primary spontaneous cerebrospinal fluid rhinorrhea». *Otolaryngol. Head Neck Surg.,* 104: 425-432, 1991.
8. LOEW, F.; PERTUISET, B.; CHAUMIER, E. E., y JASCHE, H.: «Traumatic, spontaneous and postoperative CSF rhinorrhea». *Adv. Tech. Stand. Neurosurg.,* 11: 169-207, 1984.
9. CALCATERRA, T. C.: «Extracraneal surgical repair of cerebrospinal rhinorrhea». *Ann. Otol. Rhinol. Laryngol.,* 89: 108-116, 1980.
10. POCH VIÑALS, R., y PEREZ CARRETERO, M.: «Craneolicuorrea nasal». En: *Progr. ORL Pat. Cerv. Facial.* Salvat. Barcelona, 11: 113-118, 1981.
11. OMMAYA, A. K.; DICHIRO, G.; BALDWIN, M., y PENNYBACKER, J. B.: «Nontraumatic cerebrospinal fluid rhinorrhea». *J. Neurol. Neurosurg. Psychiatry,* 31: 214-225, 1968.
12. YESSENOW, R. S., y McCABE, B. F.: «The osteo-mucoperiosteal flap in repair of cerebrospinal fluid rhinorrhea. A 20 year experience». *Otolaryngol. Head Neck Surg.,* 101: 55-558, 1989.
13. CHALHOUN, K. H.; WEINER, R. L.; THEILEN, F. W.; QUINN, F. B., y STIERNBERG, C. M.: «Cerebrospinal fluid rhinorrhea 41 years after injury». *Otolaryngol. Head Neck Surg.,* 98: 90-91, 1988.
14. LAUN, A.: «Traumatic cerebrospinal fluids fistlas in the anterior and midle cranial fosa». *Acta Neurochir. (Wien),* 60: 215-222, 1982.
15. LEWIN, N.: «Cerebrospinal fluid rhinorrhea in non missile head injuries». *Clin. Neurosurg.,* 12: 237-252, 1966.
16. DAGI, F. T., y GEORGE, E. D.: «The management of cerebrospinal fluid leaks». En: Schmidek y Sweet (eds.). *Operative neurosurgical techniques: Indications, methods and results.* Grune and Stratton. Orlando, 149-69, 1988.
17. STAMMBERGER, H.; KOPP, W.; DEKORNFELD, T. J.; HAWKE, M., y HASLER, G.: *Funcional endoscopic sinus surgery. The meerklinger technique.* B. C. Decker. Philadelphia, 1991.
18. PROBST, C. H.: «Neurosurgical treatment of traumatic frontobasal CSF fistulae in 300 patients (1967-1989)». *Acta Neurochir. (Wien),* 106: 37-47, 1990.
19. CANTILLO, E.; CAÑADILLAS, F.; JURADO, A.; ROLDAN, J., y LOPEZ VILLAREJO, P.: «Estudio clínico y topográfico de ocho casos de rinolicuorrea». *Act. ORL Esp.,* 38, 5: 317-320, 1987.
20. PARK, J.; STRELTZOW, V. V., y FRIEDMAN, W. H.: «Current management of cerebral fluid rhinorrhea». *Laryngoscope,* 93: 1294-1300, 1983.
21. CALCATERRA, T. C.: «Diagnosis and management of ethmoid cerebrospinal rhinorrhea». *Otolaryngol. Clin. North Am.,* 18: 99-105, 1985.
22. MARENTETTE, L. J., y VALENTINO, J.: «Traumatic anterior fossa cerebrospinal fluid fistulae and craneofacial considerations». *Otolaryngol. Clin. North Am.,* 24, 1: 151-163, 1991.
23. MORLEY, T. P., y HETHERINGTON, R. F.: «Traumatic cerebrospinal fluid rhinorrhea and otorrhea, pneumocephalus and meningitis». *Surg. Gynecol. Obstet.,* 104: 88-98, 1957.
24. WIGAND, M. E.: *Endoscopic surgery of the paranasal sinuses and anterior skull base.* G. Thieme Verlag. Stuttgart, 1990.
25. ONISHI, T.: «Bony defects and dehiscences of the roof of the etmoid cells». *Rhinology,* 19: 195-202, 1981.
26. KEROS, P.: «Uber die praktische bedentung der niveauunterchiede der lamina cribosa des ethmoides». *Z. Laryng. Rhinol.,* 41: 808-813, 1962.
27. KRMPOTIC-NEMATIC, J.; DRAF, W., y HELMS, J.: *Surgical anatomy of head and neck.* Springer-Verlag. Berlín Heidelberg, 1985.
28. LANG, J.: *Clinical anatomy of the nose, nasal cavity and paranasal sinuses.* G. Thieme Verlag. Stuttgart, 1989.
29. STANKIEWIC, J. A.: «Cerebrospinal fluid fistula and endoscopic sinus surgery». *Laryngoscope,* 101, 3: 250-256, 1991.
30. ROBINSON, A. E.; MEARES, B. M., y COREE, J. A.: «Traumatic sphenoid sinus effusion». *Am. J. Roentgenol.,* 101: 795-801, 1967.
31. CAMPBELL, R. L.; ZEMAN, W., y JOYNER, J.: «Spontaneous rhinorrhea due to pituicytoma». *J. Neurosurg.,* 25: 208-210, 1966.
32. CIRIC, I. S., y TARKINGTON, J.: «Trassphenoidal microsurgery». *Surg. Neurol.,* 2, 3: 207-212, 1974.
33. TOLLEY, N. S.; LLOYD, G. A., y WILLIAMS, H. O.: «Radiological study of primary spontanous CSF rhinorrhea». *J. Laryngol. Otol.,* 105, 4: 274-277, 1991.
34. SHUGAR, J. M.; SOM, P. M.; EISMAN, W., y BILLER, H. F.: «Non traumatic cerebrospinal fluid rhinorrhea». *Laryngoscope,* 81: 114-120, 1981.
35. WIDER, D. J.; GEURKINK, N. A., y SAUNDERS, R. L.: «Spontaneous cerebrospinal fluid otorhinorrhea». *Am. J. Otol.,* 6: 416-422, 1985.
36. POCH BROTO, J.; POCH VIÑALS, R., y PEREZ CARRETERO, M.: «Craneolicuorrea nasal: Un problema rinológico». *Arq. Portug. ORL,* 3: 25-32, 1986.
37. RAJSKEKHAR, V.; MATHAI, K. V.; CHANDY, M. J., y ABRAHAM, J.: «Non-traumatic cerebrospinal fluid rhinorrhea: The "normal pressure leaks"». *Acta Neurochir. (Wien),* 96, 3-4: 114-117, 1989.
38. OMMAYA, A. K.: «Cerebrospinal fluid rhinorrhea». *Neurology,* 14: 106-113, 1964.
39. CHAABOUINI, M.; CHEBIHI, S., y BEN HADJ HAMIDA, F.: «Manifestations ophtalmologiques dans les selles turciques vides. A propos de 4 observations». *Sem. Hop. Paris,* 67: 1422-1424, 1991.
40. HOOPER, A. C.: «Sphenoidal defects: A possible cause of cerebrospinal fluid rhinorrhea». *J. Neurol. Neurosurg. Psychiat.,* 34: 739-742, 1971.
41. CARROL, W. R.; COHEN, S., y SULLIVAN, M. J.: «Spontaneous CSF rhinorrhea: An unusual presentation of a pituitary adenoma». *Otolaryng. Head Neck Surg.,* 3: 380-383, 1991.
42. NUKIEWITCZ, A.; DEFEO, D. R.; KOHUT, R., y FIERSTEIN, S.: «Cerebrospinal fluid rhinorrhea as a presen-

tation of pituitary adenoma». *Neurosurgery,* 6: 195-197, 1980.

43. BRIANT, D. R., y BIRD, R.: «Extracranial repair of cerebrospinal fluid fistulae». *J. Otolaryngol.,* 11: 191-197, 1982.
44. BRISMAN, R.; HUGHES, J., y MOUNT, L.: «Cerebrospinal fluid rhinorrhea». *Arch. Neurol.,* 22: 245-252, 1970.
45. HUDSON, W. R., y HUGHES, L. A.: «Cerebral rhinorrhea: Diagnosis and management». *S. Med. J.,* 68: 1520-1523, 1975.
46. MINCY, J. E.: «Posttraumatic cerebrospinal fluid fistula of the frontal fossa». *J. Traum.,* 6: 619-622, 1966.
47. OMMAYA, A. K.: «Spinal fluid fistula». *Clin. Neurosur.,* 23: 363-392, 1976.
48. OBERASCHER, G.: «A modern concept of cerebrospinal fluid diagnosis in oto- and rhinorrhea». *Rhinology,* 26 (supl.): 89-103, 1988.
49. FRANSEN, P.; SINDIC, C. J.; THAUVOY, C.; LATERRE, C., y STROOBANDT, G.: «Highly sensitive of beta-2 transferrin in rhinorrhea and otorrhea as a marker for cerebrospinal fluid (CSF) leakage». *Acta Neurochir. (Wien),* 106, 3-4: 98-101, 1991.
50. YOKOYAMA, K.; HASEGAWA, M.; SHIBA, K. S.; TOMITA, S.; SUGIYAMA, K.; KIN, H.; YUZIRIHAR, M., y WANATAWE, I.: «Diagnosis of CSF rhinorrhea: Detection of tau-transferrin in nasal discharge». *Otolaryngol. Head Neck Surg.,* 98: 328-332, 1988.
51. PRERE, J.; PUECH, J. L.; DEROOVER, N.; ARRUE, P. H.; TREMOULEY, M., y MMANELFE, C.: «Rhinorrées et meningites par breches osteomeningées traumatiques de l'etage anterior de la base du crane. Place de la cisternographie computerisée aux hydrosolubles». *J. Neuroradiology,* 13: 278-285, 1986.
52. MOSELEY, J. I.; CARTON, C. A., y STERN, W. E.: «Spectrum of complications in the use of intrathecal fluorescein». *J. Neurosurg.,* 48: 765-767, 1978.
53. OBERASCHER, G., y ARRER, E.: «A new method for using fluorescein to demostrate oto and rhinorrhea». *Arch. Otolaryngol.,* 243: 117-120, 1986.
54. NAIDICH, T. B., y MORAN, C. J.: «Precise anatomic localization of a traumatic sphenoethmoidal cerebrospinal fluid rhinorrhea by metrizamide CT cisternography». *J. Neurosurg.,* 53: 222-228, 1980.
55. CURNES, J. T.; VINCENT, L. M.; KOWALSKY, R. J.; McCARNEY, W. H., y ATAAB, E. V.: «CSF rhinorrhea: Detection and localization using overpressure cisternography with ^{99m}Tc-DTPA». *Radiology,* 154: 795-799, 1985.
56. SCHAEFER, S. F.; DIHEL, J. T., y BRIGGS, W. H.: «The diagnosis of CSF rhinorrhea by metrizamide CT scanning». *Laryngoscope,* 90: 871-875, 1980.
57. MANELFE, C.; CELLERIER, P.; SOBEL, D.; PREVOST, C., y BONAFE, A.: «Cerebrospinal fluid rhinorrhea: Evaluation with metrizamide cisternography». *AJNR,* 3: 25-30, 1982.
58. LUOTUONEN, J., y JONKINEN, J.: «Localization of a CSF fistula by metrizamide CT cisternography». *J. Laryngol. Otol.,* 100: 955-958, 1986.
59. CHOW, J. M.; GOODMAN, D., y MAFEE, M. F.: «Evaluation of CSF rhinorrhea by computerized tomography with metrizamide». *Otolaryngol. Head Neck Surg.,* 100: 99-105, 1989.
60. MAMO, L.; COPHIGNON, J.; REY, A., y THUREL, C.: «A new radionuclide method a for the diagnosis of posttraumatic cerebrospinal fistula: A study of 308 cases». *J. Neurosurg.,* 57: 92-98, 1982.
61. TAKAHASHI, T.; MUTSUGA, N.; SOKI, T., y HANDA, T.: «Localization of dural fistulas using metrizamide digital substraction fluoroscopic cisternography». *J. Neurosurg.,* 68: 721-725, 1988.
62. WAKHLOO, A. K.; VELTHOVEN, V.; SCHUMACHER, M., y KRAUS, J. K.: «Evaluation of MR imaging, digital substraction cisternography, and CT cisternography in diagnosing CSF fistula». *Acta Neurochir. (Wien),* 111: 119-127, 1991.
63. BYRNE, J. V.; INGRAM, C. E.; MACVICAR, D.; SULLIVAN, F. M., y UTTLEY, D.: «Digital substraction cisternography: A new approach to fistula localization in cerebrospinal fluid rhinorrhea». *J. Neurol. Neurosurg. Psychiatry,* 53, 12: 1072-1075, 1990.
64. APPLEBAUN, E. L., y CHOW, J. M.: «CSF leaks». En: Cummings y cols. (eds.). *Otolaryngology head and neck surgery,* 2th ed. Mosby Year Book, Inc. St. Louis, 5: 965-974, 1993.
65. VANEECLOO, F. M.; JOMIN, M., y POLLET, T. H.: *Rhinorrée cerebrospinale.* EMQ. ORL. Masson. París, 20365 A10, 1989.
66. ELJAMEL, M. S., y FOY, P. M.: «Post-traumatic CSF fistulae, the case for surgical repair». *Br. J. Neurosurg.,* 4, 6: 479-483, 1991.
67. COOPER, P. W., y KASSEL, E. E.: «Computed tomography and cerebrospinal fluid leak». *J. Otolaryngol.,* 11: 319-326, 1982.
68. ELIES, W.: «Selected aspects of ENT surgery in central midfacial lesions». En: Schlag, G., y Redl. H. (eds.). *Fibrin sealant in operative medicine. Otorhinolaryngology.* Springer-Verlag. Berlín Heidelberg, 1: 68-75, 1986.
69. LEMKE, T. H., y PIRSIG, W.: «Non-traumatic cerebrospinal rhinorrhea and condrodystrophy». *Acta Otolaryngol.,* 1-2: 127-132, 1979.
70. BLEACH, N. R.; STANWORTH, P. A., y STANSBIE, J. M.: «Spontaneous cerebrospinal fluid rhinorrhea (an investigation problem)». *J. Laryngol. Otol.,* 102: 633-635, 1988.
71. BRET, P.; HUPPERT, J.; MASSINI, B.; LAPRAS, C., y FISHER, G.: «Lumbo-peritoneal shunt in non-hydrocephalic patients. A review of 41 cases». *Acta Neurochir. (Wien),* 80: 90-92, 1986.
72. WETSMORE, G. A., y WHITTMAN, D. E.: «Cerebrospinal fluid rhinorrhea and its management». *Br. J. Surg.,* 69: 489-491, 1982.
73. FRECHE, C. H.: *Voies rhinologiques basses dans le traitement des rhinorrées cerebrospinales.* 2.° Col. ORL H. Foch, 1978.
74. PARSKY, M. S.; ROTHSTEIN, S. G.; BREDA, S. D.; COHEN, N. L.; COOPER, P., y RANDSOHOFF, J.: «Extracraneal repair of cerebrospinal fluid otorhinorrhea». *Laryngoscope,* 101, 2: 134-136, 1991.
75. BREMOND, G.; MAGNAN, J.; MILLIET, J. R., y BUBUS, K.: «L'abord fronto-susethmoïdal. Son intèrèt au cours des rhinoliquorrhées». *Ann. Otol. Laryngol. (Paris),* 101: 47-52, 1984.
76. RAVEH, J.; VUILLEMIN, T. H., y SUTTER, F.: «Subcraneal management of 395 combined frontobasal midface fractures». *Arch. Otolaryngol. Head Neck Surg.,* 1114-1122, 1988.
77. BOENINHAUS, H. G.: «Trauma of the anterior cranial fossa and intracranial complications of nasal disease». En: Nauman (ed.). *Head and neck surgery. Indications, techniques, pitfalls.* Georg Thieme Pub. Stuttgart, 2: 8, 1980.
78. McCABE, B. F.: «The osteo-mucoperiostel flap in repair of cerebrospinal fluid rhinorrhea». *Laryngoscope,* 86: 537-539, 1976.

79. MONTGOMERY, W. W.: «Cerebrospinal rhinorrhea». *Otolaryngol. Clin. North Am.*, 6, 3: 757-771, 1973.

80. CHABANNES, J.; COLNET, G.; COMMUN, C. H.; RIGAL, M. C., y BONARD, M.: «Problèmes diagnostiques et therapeutiques des breches osteomeningées et des fistules liquidiennes traumatiques de l'etage anterieur de la base du crane. A propos de 95 cas». *Neurochirurgie*, 33: 112-117, 1987.

81. PAPAY, F. A.; MAGGIANO, H.; DOMINGUEZ, S.; HASSENBUSCH, S. J.; LEVINE, H. L., y LAVERTU, P.: «Rigid endoscopic repair of paranasal sinus cerebrospinal fluid fistula». *Laryngoscope*, 99, 11: 1195-1201, 1989.

82. MATTOX, D. E., y KENNEDY, D. W.: «Endoscopic management of cerebrospinal fluid leaks and cephaloceles». *Laryngoscope*, 100, 8: 857-862, 1990.

83. OLOFSSON, J., y BYNKE, O.: «Transantral repair of cerebrospinal fluid fistulas using bone chips, tisselr, facis and plaster of paris». *Acta Otolaryngol.*, 449: 89-92, 1988.

84. MONTGOMERY, W. W., y WILSON, W. R.: «Cirugía de los senos frontales, etmoidales y maxilares». En: Paparella-Shumrick, E. (ed.). *Rinología*. Panam. Madrid, 14, 1991.

85. HAMBERGER, C. A., y KINNMAN, J.: «Transsphenoidal surgery of the pituitary gland». En: Naumann, H. H. (ed.). *Head and neck surgery*. Georg Thieme Pub. Stuttgart, 2: 10, 1980.

86. HERZOG, J.; MAKEK, M., y FISH, U.: «Lesions of Rathke's duct: Another indication for the infratemporal fossa approach». *Otolaryngol. Head Neck Surg.*, 101: 302-308, 1989.

Rinotomía paralateronasal o vía transfacial

J. TRASERRA

TECNICAS QUIRURGICAS PARA EL TRATAMIENTO DE LOS CANCERES DEL ETMOIDES

Las podemos dividir en vías transfaciales, que pueden ser con o sin exanteración de órbita y con abordaje de duramadre por vía baja, y vías con abertura craneal: la resección craneofacial mixta o combinada, las vías restringidas, la vía transenofrontal y la vía anterolateral.

VIAS TRANSFACIALES

Son vías de abordaje clásicas que nos sirven para el tratamiento de los tumores benignos y malignos de fosas nasales, senos paranasales y órbita, y son también vías de acceso a regiones más profundas: rinofaringe, fosa pterigopalatina, clivus y base del cráneo.

Las principales vías son:

— Abertura del etmoides.

— Etmoidectomía con opérculo.

— Etmoidectomías parciales.

La etmoidectomía total no puede hacerse por vía transfacial anterior, sólo por vía combinada.

Consideraciones generales

Requiere un perfecto conocimiento anatómico de la región nasofrontoorbitaria. Nos permiten llegar directamente a la lámina cribosa, que aquí está situada a mucha profundidad debido al espesor del hueso frontal y a la existencia del infundíbulo y el conducto nasofrontal.

Diversos autores han estudiado esta vía: DOYLE (1), SCHRAMM y MYERS (2), CALCATERRA y cols. (3), HARRISON (4), quien describe 100 casos; MERTZ (5), que publica 226 casos; SAMII y DRAF (6), GIL-CARCEDO (7) y LAWSON (8), con 165 casos.

Incisión

Aquí en la incisión podemos usar el término de rinotoma paralateronasal, que quiere decir una incisión, no una operación. Fue descrita por MOURE; puede ampliarse con sección del labio superior o prolongando la incisión supraorbitaria (fig. 1).

La sección del labio superior es necesaria siempre que se deba hacer cirugía de la órbita o del hueso maxilar. No es necesaria ninguna incisión horizontal, pues la sección del labio superior, junto con la incisión sublabial, permite llegar a la parte externa del maxilar y no presenta los grandes defectos estéticos de las incisiones horizontales (fig. 2).

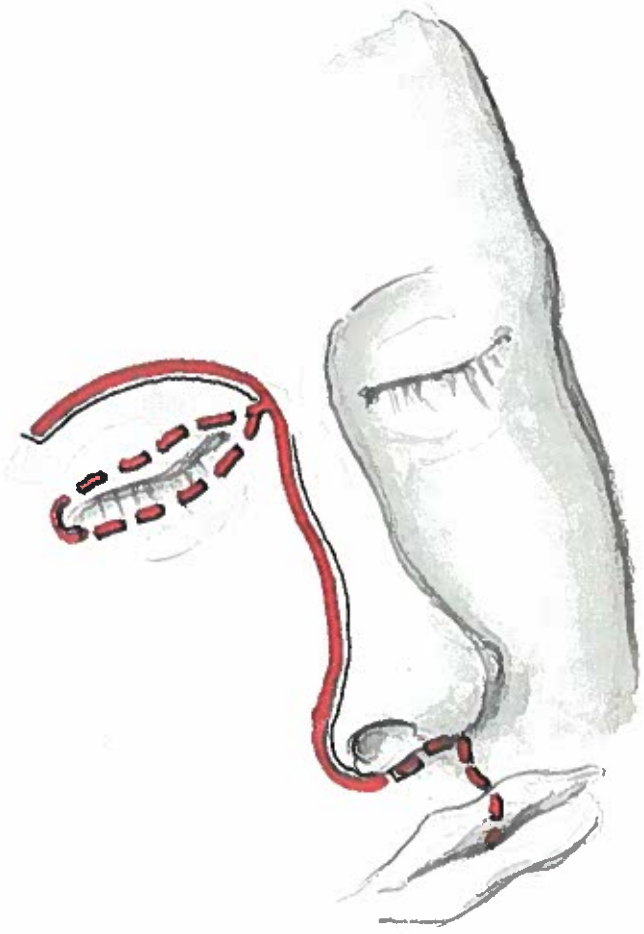

FIG. 1.—*Incisión paralateronasal en trazo continuo. En trazado discontinuo, en la parte superior, la incisión en párpados para la exanteración orbitaria y en la parte inferior la sección del labio superior.*

FIG. 2.—*Incisión paralateronasal, con sección del labio superior ya suturada.*

Comienza en la unión del tercio interno con los dos tercios externos superciliares, evitando el párpado superior, el trazado continúa vertical, paramedio al dorso nasal y desciende oblicuo hacia afuera para alcanzar la unión del ala nasal con la mejilla.

Esta incisión debe hacerse con el bisturí completamente perpendicular al plano óseo, seccionando hasta periostio; la única forma de lograr un despegamiento correcto es incindir el periostio.

En vez de seccionar el ala nasal en unión con mejilla, podemos contornear todo el orificio nasal, con lo que la incisión es más estética y con menos trastornos funcionales (9).

LABAYLE (10) propone una incisión en la parte media del dorso nasal, en vez de trazarse sobre la pared lateral. Tiene la ventaja de permitir un buen despegamiento de los huesos nasales y a la larga el resultado estético es bueno.

Los trazados horizontales en principio no deben realizarse, pues en el postoperatorio crean edemas de párpado inferior y adherencias en profundidad.

LEROUX-ROBERT (11) propone una incisión horizontal debajo de párpado inferior en caso de afectación del maxilar.

ZANGE (12) propone una incisión horizontal en párpado inferior para abordar el maxilar, pero creemos que se obtiene suficiente campo con la incisión paralateronasal ampliada con la sección de labio superior.

En caso de extensión al suelo de la órbita y a la región malar, si no basta este amplio despegamiento paralateronasal, puede hacerse una incisión aislada, horizontal, de unos 2 cm., en la parte retromalar de la arcada cigomática, tal como describen ANDRE (13) y LACCOURREYE (14).

Pero de todas maneras en algunas circunstancias nos interesará un abordaje total del macizo etmoidomaxilar, con perfecta visión de maxilar, etmoides, raíz nasal, reborde alveolar, orificio piriforme, apófisis malar y apófisis orbitaria externa, para ello podemos usar las incisiones de HAUTANT, MONDO y VERGER o la de FERGUSON.

Despegamiento y exposición ósea

Una vez incindidos los tejidos blandos, incluido el periostio, despegamos hacia adelante el hueso propio y la rama ascendente del maxilar y hacia atrás vamos despegando el periostio en la pared interna de la órbita; se secciona el ligamento palpebral interno. Este ligamento por su tendón directo se une a la rama ascendente del maxilar superior a 5 mm. de sutura frontomaxilar y su tendón reflejo se inserta en el unguis; hay que despegarlo con cuidado: despegamos la periórbita de las paredes interna e inferior de la órbita, la lámina papirácea con identificación de las arterias etmoidales, identificación de las suturas frontoetmoidal y etmoidoesfenoidal. En este momento podemos encontrarnos con que el tumor etmoidal invade la órbita.

Despegamiento del sistema lagrimal: se despega cresta lagrimal anterior, fosa lagrimal y cresta lagrimal posterior.

Las vías lagrimales constituyen una barrera que de momento debemos respetar. Continuando el despegamiento en profundidad, llegamos a los agujeros etmoidales anterior y posterior. Se cauterizan las arterias etmoidales.

Desde la abertura piriforme se despega la mucosa nasal de suelo y de meato inferior; si es posible también de meato medio.

Despegamiento externo del reborde orbitario inferior, de todo el tercio interno del suelo de la órbita y de toda la pared anterior del seno maxilar.

En el campo debe quedar expuesto hueso frontal, huesos propios nasales, sutura nasofrontal, rama

ascendente del maxilar, pared anterior del seno maxilar (respetando el contenido del conducto infraorbitario) y el reborde orbitario.

Al despegar la periórbita nos encontraremos con las arterias etmoidales anterior y posterior que deben ser cauterizadas o ligadas. Los otorrinolaringólogos tienen ya experiencia en la hemostasia de estos vasos en la cirugía de la hemostasia en casos de epistaxis.

Si decidimos hacer cauterización de la arteria etmoidal posterior debemos tener en cuenta que el nervio óptico está sólo a 5 mm. detrás de la misma.

Después de esta exposición se pueden plantear tres posibilidades:

Simple abertura del etmoides

Se trata de una técnica muy conocida por los otorrinolaringólogos para el tratamiento de las etmoiditis por vía externa (fig. 3).

Indicaciones:

a) Obtención de biopsias.

b) Osteomas y mucoceles.

c) Papilomas invertidos.

d) Tratamiento de procesos supurados etmoido-orbitarios.

e) Vía de acceso a seno esfenoidal.

f) Exploración base del cráneo.

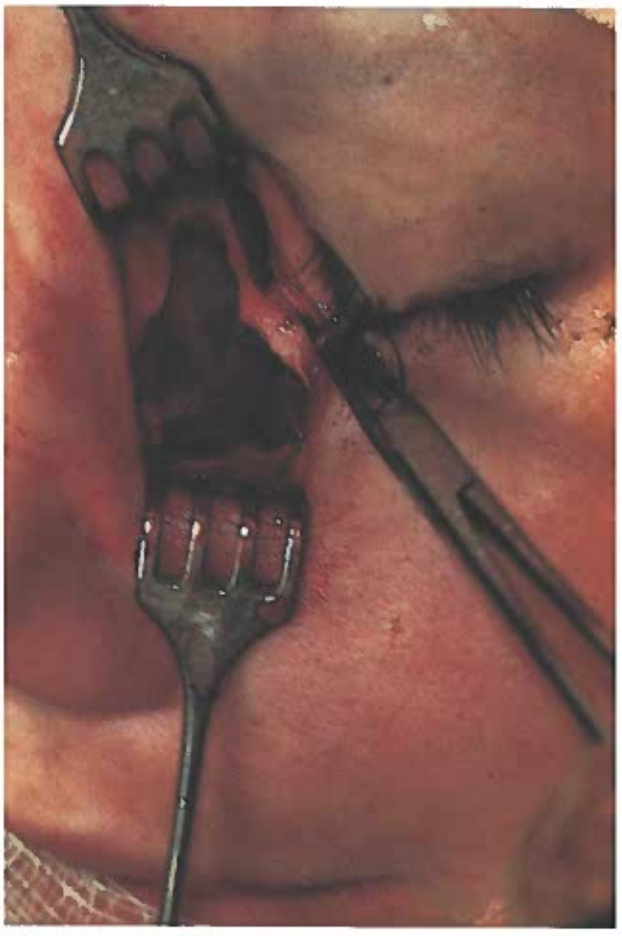

FIG. 3.—*Abertura simple del etmoides.*

Etmoidectomía con opérculo

El opérculo puede ser repuesto o no. La reposición del opérculo óseo lo podemos hacer en los tumores benignos, en el tratamiento de rinorrea cerebroespinal y en algunos cánceres pequeños alejados, pero no está indicado en patología neoplásica porque:

1.° Ya no podemos intentar la extirpación en monobloc.

2.° Es peligroso reponer el colgajo óseo si el cáncer está cerca.

3.° Si debemos hacer radioterapia postoperatoria puede provocar necrosis óseas.

La extirpación y no reposición del opérculo tiene la ventaja de continuar la intervención bajo control visual de las lesiones en etmoides y fosa nasal.

Tallamos un opérculo óseo que está formado por hueso frontal, hueso propio, rama ascendente de maxilar superior, reborde orbitario y cara anterior del seno maxilar. En este opérculo debemos tener en cuenta la existencia del ligamento palpebral interno y las vías lagrimales; ambos elementos están en relación directa con el opérculo.

Se comienza el tallado del opérculo en el seno frontal; usaremos escoplo, cizalla o sierra oscilante. A continuación, en la parte media nasoorbitaria, sección paramedia de huesos propios hacia afuera y sección de rama ascendente de maxilar, disección de conducto lagrimal y sección del tercio interno del suelo orbitario.

Terminamos el tallado de este opérculo seccionando con escoplo la pared anterior del seno maxilar.

Cuando hemos retirado el opérculo, tenemos el etmoides abierto y podemos extirpar tumores benignos o hacer una etmoidectomía más o menos completa en caso de tumores malignos que estén a distancia de la pared anterior.

La reposición del opérculo será exacta si hemos hecho la sección con escoplo o cizalla, con lo que no hay ninguna pérdida de hueso. Se hace con hilo de acero. Como dicen PECH y cols. (15), muchas veces no hace falta un opérculo completo, sino que puede ser parcial: frontonasal o nasomaxilar.

FIG. 4.—*Etmoidectomía con conservación del techo de fosas nasales y etmoides.*

Etmoidectomía parcial

Consiste en extirpar toda la masa lateral del etmoides, pared externa orbitaria, pared interna con los cornetes, pared inferior desde el seno maxilar, pero conservando la pared superior: techo de fosas nasales y de etmoides.

Las indicaciones son cánceres del etmoides alejados del techo (fig. 4).

Las secciones óseas se harán con fresa, sierra oscilante o instrumentos cortantes: cizalla, gubias y escoplos. Nosotros preferimos estos últimos instrumentos, pues al hacer un corte limpio y sin calentamiento no interfieren la biología del hueso.

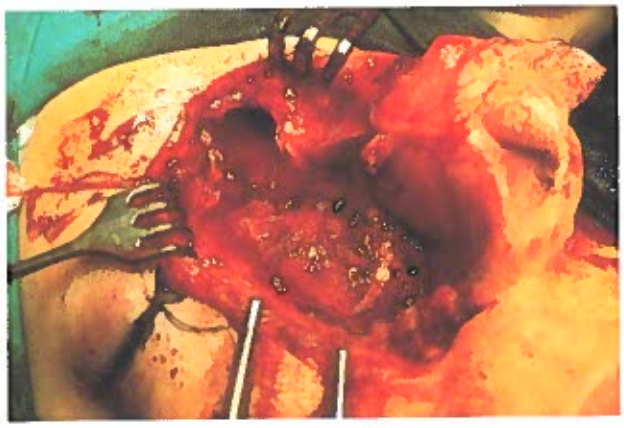

FIG. 5.—*La abertura de senos frontales y maxilar nos permite abordar el tumor etmoidal desde arriba y desde abajo.*

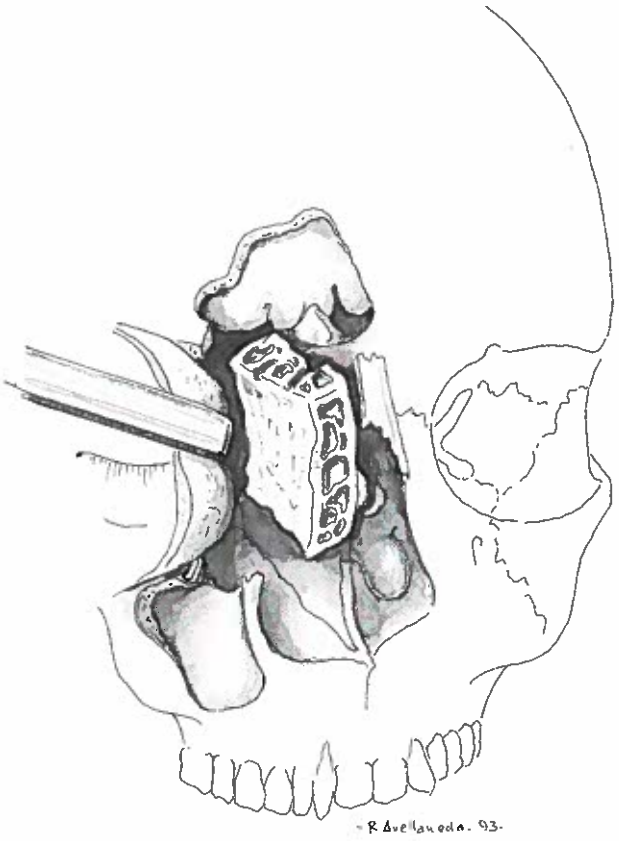

FIG. 6.—*Podemos ver cómo la abertura y trepanación de los senos maxilar y frontal son imprescindibles para la extirpación en un bloque de la masa lateral del etmoides.*

DOYLE (1) describe una etmoidectomía por vía paralateronasal en la que extirpa toda la pared interna de la órbita, la pared anterior y toda la pared internasosinusal, que posteriormente es reconstruida.

DJALILIAN describe su técnica para abordaje de tumores olfativos a través de rinotomía paralateronasal. Extirpa el hueso nasal y el lagrimal, toda la pared etmoidoorbitaria, la pared anterior y suelo del seno frontal. También se extirpa el tercio interno del suelo de la órbita y se abre el seno maxilar; todo esto permite un amplio acceso a la lámina cribosa.

En esta técnica debemos, después de la incisión y el despegamiento, abrir el seno frontal, el maxilar y despegar la mucosa nasal.

Los pasos son los siguientes:

1. Trepanación del seno frontal, extirpando sus paredes anterior e interna; esto nos permite abordar el tumor desde arriba (fig. 5).
2. Abertura del seno maxilar, que será más o menos extensa según el tumor invada o no este seno. Nos permite abordar el tumor desde abajo (fig. 6).

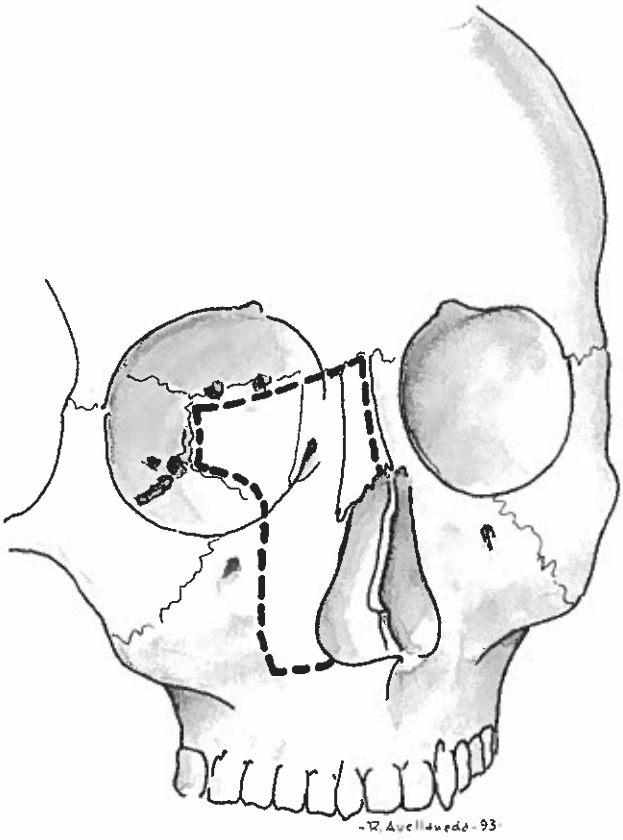

FIG. 7.—*Osteotomías. Podemos ver la sección media o paramedia de los huesos nasales, la sección etmoidal por debajo de agujeros etmoidales, la sección etmoidoesfenoidal, la sección en suelo de órbita, la sección en maxilar superior que se une a la abertura de seno maxilar y la sección desde seno maxilar a abertura piriforme.*

3. Despegamiento de la mucosa nasal.
4. La órbita ya está despegada hacia afuera.

SAMII y DRAF (6) hablan de la posibilidad de extirpar una gran porción de tumor, dejando sólo un fragmento adherido a las zonas más difíciles que pueden extirparse en mejores condiciones, casi siempre estas zonas son altas y después de la primera extirpación, a continuación extirpar el resto tumoral fresando el hueso a distancia y extrayendo la pieza de hueso y pedículo tumoral.

Nos interesa tener claro dónde se implantan o dónde han comenzado los tumores etmoidales.

A continuación pasamos a las osteotomías (fig. 7):

1. Osteotomía paramedia de los huesos propios.
2. Sección horizontal de la rama ascendente del maxilar superior, a nivel de la abertura piriforme, hasta el seno maxilar abierto.
3. Sección vertical desde la parte media de la fosa canina (abertura del seno maxilar) hasta el tercio interno del reborde orbitario inferior.
4. Sección transversal, desde el hueso propio y la rama ascendente a través de la lámina papirácea, siempre por debajo de los agujeros etmoidales, que son la referencia del nivel al que se encuentra la meninge.
5. Sección posterior vertical, desde el agujero etmoidal posterior hasta el maxilar, uniendo esta incisión con la sección del reborde orbitario.
6. Sección con cizalla del tabique internasosinusal.

En principio esta extirpación debe hacerse con la pared anterior del etmoides íntegra, sin ver el tumor y extirpando todo el etmoides como una «caja», pero esto muchas veces no es posible.

Muchas veces lo que hacemos es levantar un opérculo como ha sido descrito en el párrafo anterior y hacemos todas las maniobras de osteotomías bajo control visual y otras veces llegamos a la extirpación del tumor en dos tiempos.

Si el tumor del etmoides invade la fosa nasal y tiene tendencia a extenderse hacia abajo, hacia seno maxilar, podemos utilizar la técnica llamada maxilectomía medial (16), que consiste en extirpación de todo el laberinto etmoidal, toda la pared interna de seno maxilar (pared internasosinusal) y huesos unguis y palatino, y todo ello con o sin sección del labio superior.

Algunas veces es posible conservar las vías lagrimales, nunca en tumores malignos, sólo en los benignos, para ello despegaremos saco y vías con mucho cuidado, tallando un cuadrado de mucosa nasal alrededor del orificio de salida de vías lagrimales; se separan todas estas estructuras hacia afuera y al final de la operación se sutura el cuadrado de mucosa a los tejidos blandos de la mejilla (6).

En este tiempo quirúrgico puede usarse el microscopio operatorio.

Si es necesaria la sección de vías lagrimales, en principio quedan abiertas a fosa nasal y no se presentará epífora.

Etmoidectomía casi total (extirpación de todo el etmoides menos el techo)

En el curso de esta intervención quirúrgica por vía paralateronasal, nos interesa sobre todo la invasión del techo o pared superior para hacer las maniobras en la duramadre antes citada. Para tener un campo más amplio disponemos de tres maniobras:

a) Sección superior del tabique.
b) Charnelización de la pirámide nasal.
c) Exanteración de la órbita.

Sección parte superior del tabique nasal para ampliar campo

Los tumores del techo de fosas nasales siempre son bilaterales y los tumores de las masas laterales del etmoides se hacen bilaterales a través del tabique, por todo ello debemos extirpar casi siempre la mitad superior del tabique. Esta maniobra, además de ayudar a la extirpación completa de la neoplasia amplía la visión de la base del cráneo.

Ya LEROUX-ROBERT (11) dice que todos los cánceres de etmoides deben considerarse bilaterales.

BRIDGER (17) estudia 15 pacientes con cáncer de etmoides y encuentra extensión endocraneana en cinco casos, tumor bilateral en otros cinco casos y extensión orbitaria en seis.

Se secciona la parte superior ósea del tabique a ras de la lámina cribosa, se practica una sección posterior en vómer, dejando sólo una pequeña parte de tabique en la coana, se secciona el borde anterior del tabique a unos 4-6 mm. de su inserción en la pirámide y se secciona en el suelo de fosas nasales, extirpando toda la pieza. Con ello ampliamos extraordinariamente nuestra visión de la base del cráneo.

FIG. 8.—*Después de la exanteración orbitaria y de la trepanación de seno frontal, se nos amplía mucho la parte de techo visible en la exploración quirúrgica.*

Charnelización de la pirámide nasal

Es una técnica que así amplía más la visión sobre la base del cráneo. Consiste en la sección ósea y cartilaginosa de pirámide nasal en el lado de la incisión paralateronasal, a continuación sección del tabique nasal en su inserción en la pirámide, tal como ha sido descrito en el capítulo anterior sobre la extirpación del tabique y finalmente secciones óseas del lado sano. Con ello podemos girar completamente la pirámide nasal sobre lado sano. BILLER y LAWSON (18) describen lo que llaman rinotomía superior, que consiste en extirpación bilateral del etmoides, previa charnelización de la pirámide nasal; puede estar asociada o no a craneotomía bifrontal.

Exanteración orbitaria

La exanteración orbitaria nos permite un amplio campo para abordar la base del cráneo por vía exocraneal. Ampliaremos la incisión paralateronasal con la incisión en párpados superior e inferior, que será lo más económica posible (fig. 1).

De todas maneras adaptaremos la incisión a la posible invasión del canto interno o de los párpados superior e inferior.

La mejor prevención de la recidiva orbitaria es la exanteración de la órbita. KETCHAM (19) encuentra que la supervivencia es el doble en los casos en los que se realiza exanteración orbitaria que en los que no se hace.

Para practicar la exanteración orbitaria debemos despegar el globo ocular desde abajo. Se resecan las paredes anterior e inferior del seno frontal, la pared anterior del seno maxilar y entonces incidimos el periostio orbitario en las paredes superior y externo; se despega y con tijera curva se secciona en profundidad el nervio óptico y arteria oftálmica, que se hemostasiará con coagulación bipolar.

Estudio del techo después de exanteración orbitaria

Después de la extirpación de la masa lateral del etmoides, de la sección y extracción de la mitad superior del tabique, y sobre todo después de la exanteración orbitaria, tenemos una importante extensión de techo de etmoides expuesto.

Esto nos permite extirpar el hueso invadido por tumor, siempre teniendo en cuenta lo que podemos despegar y lo que no (fig. 8).

Por vía inferior podemos llegar hacia atrás hasta la pared anterior del seno esfenoidal, hacia adentro sólo hasta techo de fosas nasales y hacia afuera podemos extendernos al techo de la órbita. Despegamos la duramadre con un pequeño despegador y si

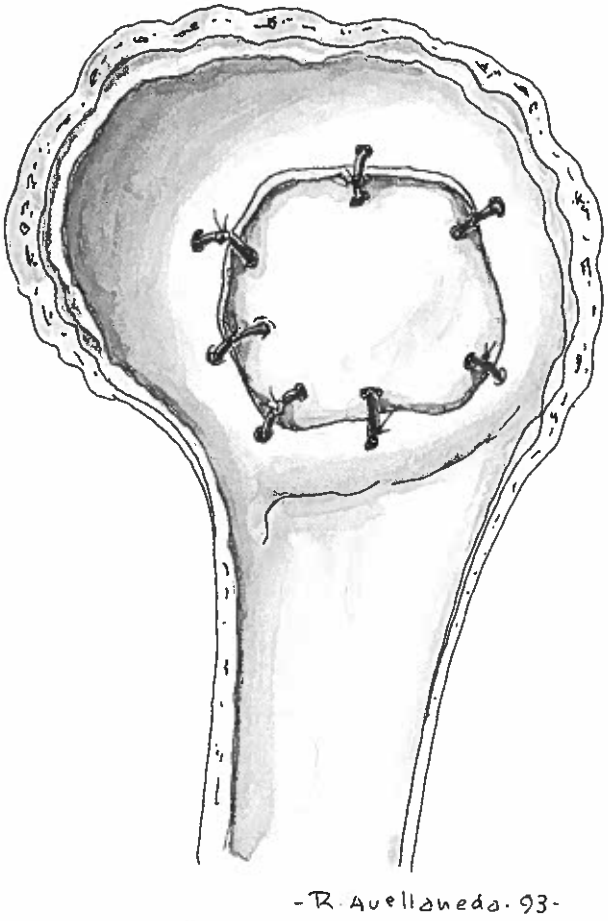

FIG. 9.—*Sutura de liodura para reparar una brecha de duramadre extirpada, todo ello por vía transetmoidofrontal.*

hay una zona de duramadre invadida debe ser resecada con mucho cuidado; se usará coagulación bipolar para la hemostasia y la pieza resecada se remite a anatomía patológica.

Nos interesa sobre todo las posibilidades de reconstrucción de la duramadre por vía baja, pues pueden presentarse infiltración neoplásica, desgarros y licuorrea.

Un desgarro puede suturarse directamente, colocando encima un adhesivo de tejido, pero si hay que extirpar un fragmento por infiltración neoplásica, no basta una simple sutura, sino que se debe practicar una plastia de duramadre liofilizada, que se sutura directamente a los bordes (fig. 9).

Siempre debemos tener en cuenta que la fosa craneal anterior es mucho más baja sobre la fosa nasal que sobre el etmoides y órbita (fig. 10).

Se refuerza la sutura con fibrina adhesiva y se apoya la duramadre reconstruida con un taponamiento que debe mantenerse el mayor tiempo posible, si puede ser catorce días (6).

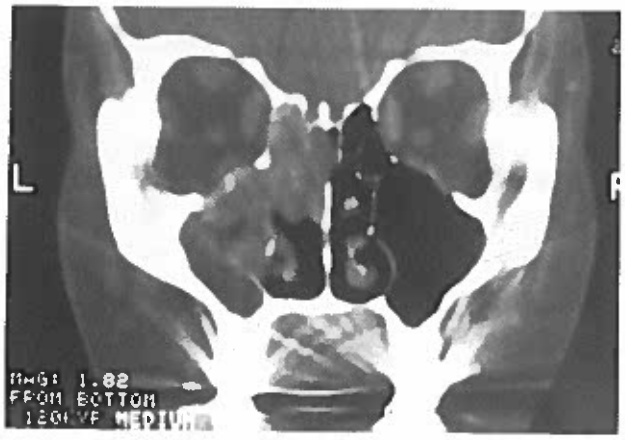

FIG. 10.—*Podemos ver que la fosa craneal anterior es alta encima de la órbita, más baja encima de etmoides y aún más baja en techo de fosas nasales, dato a tener en cuenta en la cirugía.*

Reconstrucción y cierre

El degloving mediofacial

El principio de esta técnica sería el permitir una exposición y resección correcta de los tumores sin necesidad de incisiones transfaciales.

La incisión será sublabial y bilateral, despegamos hacia arriba y lateralmente.

Este campo nos permite el acceso a la fosa pterigopalatina, al paladar y permite, si hace falta, la maxilectomía total.

A continuación se trepana la pared anterior del seno maxilar, con lo que vemos directamente las lesiones y se practican las secciones óseas que sean necesarias, desde pared internasosinusal hasta cigoma y desde agujero infraorbitario hasta paladar.

Resecando la pared posterior del seno maxilar y el palatino tenemos visión y posibilidad de actuación sobre fosa pterigopalatina, rinofaringe y clivus.

COMPLICACIONES DE LAS RINOTOMIAS PARALATERONASALES

MERTZ (5) describe 226 casos de rinotomía paralateronasal, con un 2 por 100 de complicaciones inmediatas y un 15 por 100 de complicaciones tardías. Las complicaciones inmediatas son: una meningitis, dos hemorragias y un paro cardíaco. Las complicaciones tardías son 14 pacientes con ectropión y epífora, tres fístulas de líquido cefalorraquídeo, un hematoma, un mucocele frontal, hematoma, neuralgia facial, resultados estéticos deficientes en cinco casos y diversos problemas nasales en otros ocho.

Las principales complicaciones son lagrimales, dacriocistitis y estenosis de conducto lagrimal.

A pesar de las grandes resecciones que practicamos en esta cirugía, no se acostumbran a presentar complicaciones infecciosas y los resultados, tanto estéticos como funcionales, son buenos.

Las complicaciones las podemos dividir en leves y graves.

Dentro de las complicaciones leves podemos considerar la formación de costras nasales, que con el tiempo tienen tendencia a mejorar.

En cuanto a complicaciones visuales, la diplopía por despegamiento del ligamento palpebral interno o por despegamiento troclear, se presentan pocas veces si se aplica bien la periórbita al hueso restante.

Y como complicaciones graves: hemorragias postoperatorias que obligan a revisión quirúrgica, salida de líquido cefalorraquídeo, ceguera o diplopía y fallo de la sutura paralateronasal con formación de una fístula nasocutánea; esto acostumbra a ocurrir sólo en caso de irradiación postoperatoria.

Exanteración orbitaria

J. TRASERRA y P. CLAROS

EXANTERACION ORBITARIA

Consiste en la extirpación completa de todo el contenido orbitario que en este caso se realizará siempre en una sola pieza junto con el tumor de etmoides o maxilar.

La exanteración orbitaria supone una gran agravación de la mutilación del paciente, pues además de la pérdida de visión existe la gran deformación facial que supone la falta del globo ocular.

La necesidad de exanteración orbitaria ha sido discutida ya en el trabajo anterior y depende de los exámenes preoperatorios.

Una vez se decide la exanteración podemos realizar diferentes tipos de operación, tal como describen MEYER y ZAOLI (20).

Tipo I. Conservación de párpados y conjuntiva palpebral.

Tipo II. Se extirpa la conjuntiva palpebral.

Tipo III. Extirpación de párpados por invasión tumoral.

FIG. 11.—*Extirpación de maxilar superior con la piel externa junto con exanteración orbitaria con extirpación de párpados por invasión tumoral.*

FIG. 12.—*Reconstrucción cutánea mediante colgajos del caso anterior.*

FIG. 13.—*Pieza patológica en la que se demuestra que el tumor desde seno maxilar invade la órbita, el párpado inferior y se pone en contacto con globo ocular.*

FIG. 14.—*Preparación microscópica de la pieza anterior: tumor en contacto con globo ocular.*

En la intervención tipo I la incisión será complementaria de la paralateronasal, desde ésta saldrán dos incisiones que, trazadas a unos 6 mm. del borde libre de los párpados, se unen en los extremos externo e interno de la abertura palpebral. Se disecan a continuación los planos superficiales, es decir, los párpados, el superior hasta reborde orbitario inferior; en este momento debemos tener bien localizado por dónde entra el tumor en la órbita y seccionar el hueso alrededor del mismo. A continuación con bisturí se secciona periostio y tejidos blandos hasta hueso, tanto en pared superior como inferior de la órbita.

Se separan párpado superior e inferior con un gancho hacia afuera. Con un periostotomo se despegan todos los tejidos blandos de los huesos orbitarios, excepto en la parte inferior o interna, donde el globo ocular está unido al tumor.

El globo ocular se deja unido sólo al pedículo posterior, que finalmente se secciona de arriba abajo con una tijera acodada; se hace una hemostasia provisional con una gasa.

Se revisa la cavidad operatoria practicando unas hemostasias, sobre todo la arteria oftálmica que hemostasiaremos con coagulación o con un punto.

La exanteración orbitaria plantea un problema difícil.

Pueden presentarse los siguientes casos:

1. Pacientes que no tenían extensión a órbita, se practicó una extirpación quirúrgica del tumor y posteriormente presentaron una recidiva orbitaria.
2. Pacientes que presentan una extensión del tumor a la órbita; extirpamos este tumor de la órbita, pero sin exanteración del globo. Interesa conocer el número de recidivas que se presentan.
3. Pacientes a los que se practicó exanteración orbitaria y pueden presentarse nuevas recidivas orbitarias o una recidiva en otras zonas relacionadas con la órbita (endocráneo, fosa temporal, fosa pterigopalatina); en igualdad de lesiones interesa comparar si son mejores los resultados cuando se practica la exanteración. Esto se debería a que con exanteración

FIG. 15.—*Preparación microscópica. Tumor en contacto con la parte posterior del globo, que obliga a exanteración orbitaria.*

orbitaria se pueden extirpar mejor las lesiones y se puede aplicar radioterapia postoperatoria sin lesiones sobre globo ocular.

Una serie de circunstancias patológicas obligan a la exanteración de la órbita:

— Invasión del globo ocular (fig. 14).

— Invasión polo posterior de la órbita (fig. 15).

— Invasión de párpados (figs. 11, 12 y 13).

SOM (21) en su serie de 90 cánceres de seno maxilar entre los 27 pacientes con exanteración de órbita sólo sobreviven tres, en cambio tiene una supervivencia de 27 entre los 63 pacientes a los que no se practica exanteración orbitaria.

CHEESMAN (22) entre 100 casos practica exanteración en 36.

Comparando estas cifras parecería que la exanteración de órbita no mejora los resultados y desde entonces se comienza a afinar más las indicaciones de exanteración orbitaria. Así como al principio se practicaba siempre que existe destrucción ósea con entrada de tumor en la órbita, después de los trabajos de SISSON (23) se valora la posibilidad de respetarla.

WEYMULLER (24) y LARSON (25), y sobre todo después de profundos estudios anatomopatológicos de las piezas de intervenciones, se han sistematizado las indicaciones de las diferentes invasiones en la órbita, tal como describimos en el capítulo 1.3.

Pero la exanteración orbitaria si está bien indicada contribuye a que sea más completa la extirpación tumoral y a mejorar la supervivencia de los pacientes.

TERZ y cols. (26, 27) presentan un 72 por 100 de supervivencias a los tres años en 22 pacientes T3 y T4, carcinomas escamosos del seno maxilar en los que se ha practicado exanteración de órbita y resección craneofacial combinada.

El cáncer de seno maxilar en su relación con la base del cráneo

J. TRASERRA

En principio el seno maxilar está alejado de la base del cráneo. Entre las dos estructuras tenemos la órbita, pero en la práctica el cáncer de seno maxilar afecta muchas veces la base del cráneo a través de la invasión de la fosa pterigopalatina, que forma parte de la base del cráneo y precisamente la gran gravedad del cáncer de seno maxilar se debe a esta invasión. Ya dicen DEBRY y cols. (28) que el pronóstico del cáncer de seno maxilar localizado en paredes posterior y externa es muy malo.

No expondremos en este trabajo todas las técnicas de tratamiento del cáncer de seno maxilar, sino solamente los mecanismos de invasión de la fosa pterigopalatina, su significado pronóstico y las técnicas quirúrgicas posibles.

INVASION POSTERIOR DEL CANCER DE SENO MAXILAR

El cáncer de seno maxilar desde la pared posterior invade la zona pterigomaxilar, pero aunque este nombre es muy usado por los clínicos, no es admitido por los anatómicos.

La llamada fosa pterigomaxilar es una parte de la fosa infratemporal y no hay barreras entre una y otra, y dentro de esta zona podemos distinguir:

— Fondo de la fosa pterigopalatina.

— Apófisis pterigoides.

— Zona de los pterigoideos.

— Zona retromaxilocigomática.

Con una visión amplia, todas estas estructuras están en la fosa infratemporal.

El seno maxilar se relaciona con la fosa infratemporal por sus paredes posterior y lateral. La cara lateral se relaciona con el hueso cigomático y la zona retromaxilocigomática (fig. 16).

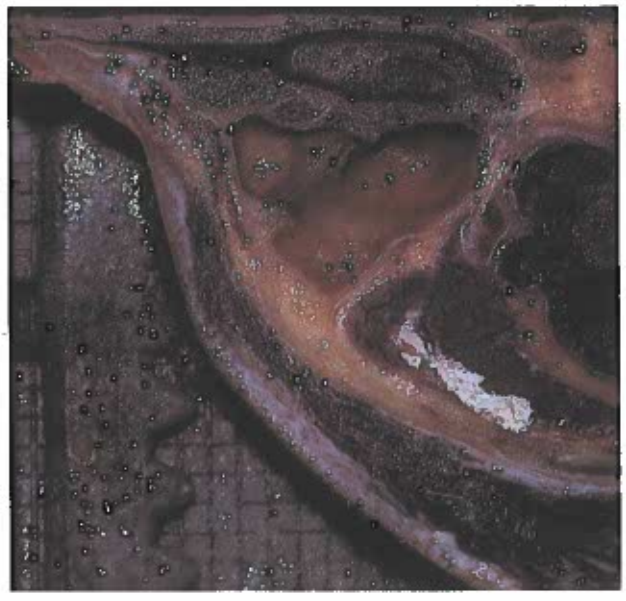

FIG. 16.—*Relación anatómica de la pared posterior del seno maxilar con la región pterigopalatina: apófisis y músculos pterigoides.* (Cortesía del profesor Rabischong.)

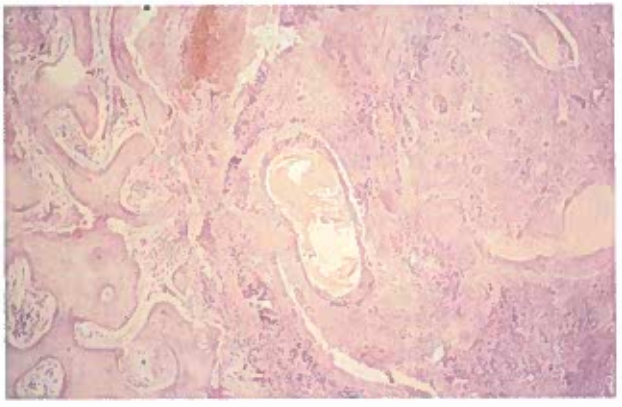

FIG. 17.—*Resonancia magnética nuclear. En posición de perfil podemos ver la relación de la pared posterior del seno maxilar con la apófisis pterigoides.*

El fondo del seno maxilar corresponde a la región de la apófisis pterigoides en la parte inferior y por su parte superior, al fondo de la fosa pterigopalatina (fig. 17). El borde anterior de la apófisis pterigoides se apoya directamente sobre la cara posterior del seno maxilar, en la parte inferior, sólo está separada la apófisis pterigoides del seno maxilar en la parte superior.

El tumor, en primer lugar, destruye la pared posterior del seno y se pone en contacto con el periostio que recubre los órganos de esta zona. El periostio resiste mucho tiempo a la invasión tumoral y es posible despegar el tumor de este periostio, pero en casos más avanzados el tumor adhiere al periostio que ya deberá extirparse, ligando siempre la arteria maxilar interna y en casos más avanzados sobrepasa el periostio y difunde por toda la zona, afectando sucesivamente fosa pterigopalatina, apófisis pterigoides, músculos pterigoideos y región retromaxilomalar.

Frecuencia invasión fosa pterigopalatina

Estudiando grandes estadistas:

Autor	*Casos*	*% invasión*
SCHWAAB (29)	162 Macizo facial	27
BOUAZIZ (30)	92 T. maxilar	38
DEBRY (28)	29 T. maxilar	35
KONDO (31)		70

SCHECTER y OGURA (32) estudian en 1972 el seguimiento de 50 pacientes de cáncer de seno maxilar y encuentran recidivas locales en 19. Relacionan estas recidivas con los siguientes hechos en el momento de la primera intervención: márgenes de resección positivos, seis casos; invasión de apófisis pterigoides, cinco; extensión a etmoides, dos; extensión orbitaria, uno; tumor muy poco diferenciado, tres, y sin encontrar ninguna explicación, dos.

KONDO y cols. (31) estudian 49 TAC de tumores de seno maxilar y encuentran 70 por 100 de destrucciones de pared posterior del seno y 70 por 100 de invasiones de partes blandas (grasa).

SCHWAAB (29) estudia 162 casos de tumores del macizo facial, sólo carcinomas, y encuentra las siguientes extensiones: órbita sola, 25; fosa pterigomaxilar sola, 19; órbita + FPM, 13; órbita + base cráneo, tres; órbita, base cráneo, FPM, uno; órbita + piel, dos, y piel sola, tres.

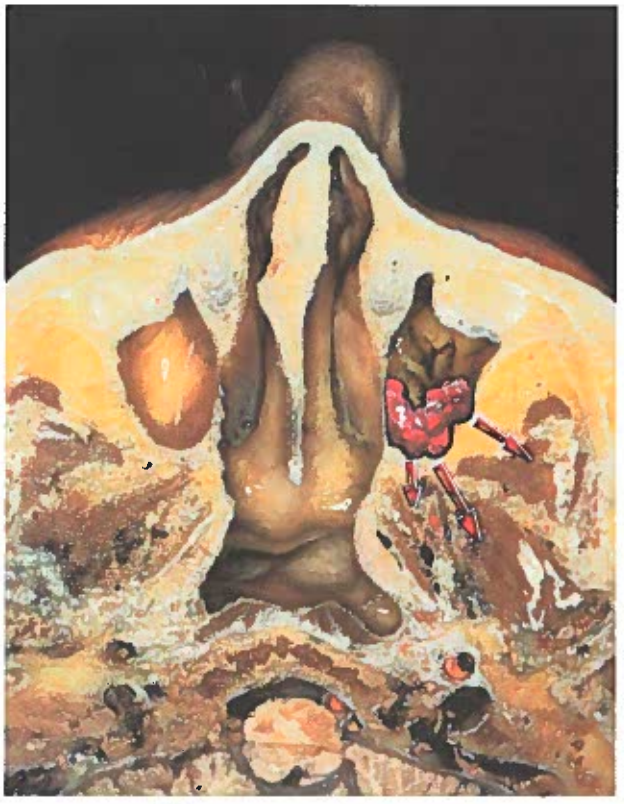

FIG. 18.—*Posibilidad de extensión de un tumor de la pared posterior del seno maxilar: a apófisis pterigoides, a región de músculos pterigoideos o a pared externa.*

Dentro de la invasión de la fosa pterigopalatina, nos interesará mucho conocer cuáles son las estructuras invadidas, pues varía mucho el pronóstico y las posibles técnicas de terapéutica (fig. 18).

BOUAZIZ y LACCOURREYE (30) encuentran la siguiente topografía de extensión tumoral: número de casos, 12; destrucción pared posterior de seno maxilar, 12; fosa pterigopalatina, seis; apófisis pterigoides, 10; músculos pterigoideos, nueve, y región retromaxilomalar, seis.

Esta invasión es de extraordinaria gravedad porque el tumor, desde la fosa pterigopalatina, puede ir a la órbita por la fisura orbitaria inferior o al endocráneo por el agujero redondo.

Esto nos explica que casi nunca se presenta una invasión aislada de la fosa infratemporal, sino que va asociada a invasión de órbita, de etmoides o de paladar.

Para conocer cuáles son las estructuras invadidas, disponemos de la imaginería y la clínica (fig. 19).

Mediante la imaginería debemos intentar conocer las siguientes invasiones:

1. Destrucción de la tuberosidad maxilar.

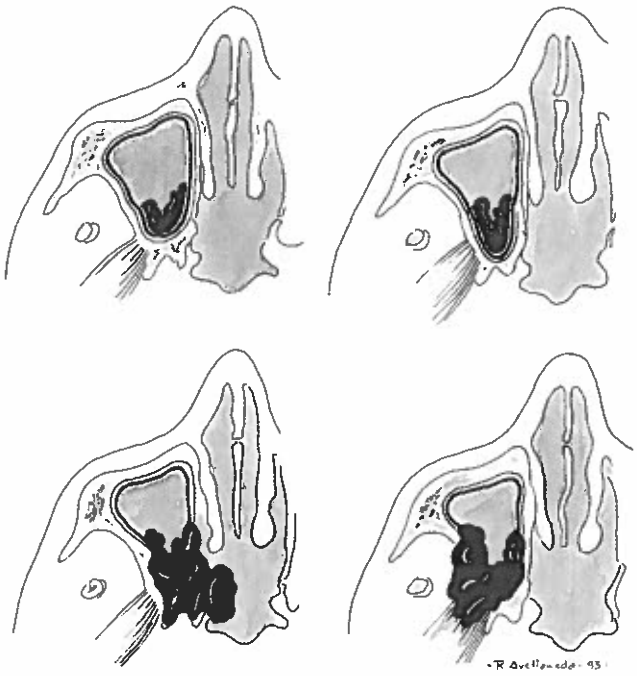

FIG. 19.—*Tumor localizado en pared posterior del seno maxilar que puede extenderse a pared lateral de rinofaringe o a la zona de músculos pterigoideos.*

2. Destrucción pared ósea posterior, seno maxilar, con conservación del periostio de la región.
3. Destrucción del periostio con invasión de los tejidos grasos.
4. Destrucción ósea de la apófisis pterigoideas (fig. 20).
5. Infiltración músculos pterigoideos. Han sido importantes los estudios de KONDO y cols. (31). Han estudiado 49 TAC practicados en cáncer de seno maxilar.
6. Paso a fosa infratemporal.

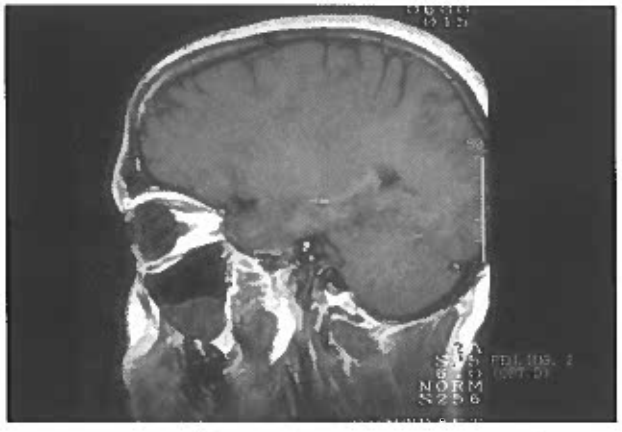

FIG. 20.—*Caso de infiltración de la apófisis pterigoides, vemos la infiltración tumoral del hueso de la apófisis.*

7. Paso a órbita por su vértice posterior, a través de la fisura orbitaria inferior.
8. Paso a endocráneo desde zona pterigoidea y desde el agujero oval (figs. 21, 22 y 23).

SEMIOLOGIA

La sintomatología de las propagaciones de estos tumores se explica por la afectación de los órganos que encuentran. Clásicamente se decía:

Estructura afectada	*Síntomas*
Músculos pterigoideos.	Trismus.
A. maxilar interna.	Hemorragias.
Plexo venoso pterigoideo.	Edema párpado inferior.
Nervio maxilar superior.	Algias.

Pero es una sintomatología tardía e inconstante.

Trismus

Se conoce poco la incidencia de este síntoma cuando hay invasión de la fosa infratemporal.

En principio todo paciente afecto de una neoplasia de maxilar que presente trismus nos debe hacer sospechar una invasión de la zona pterigoidea.

LACCOURREYE y BOUAZIZ (30) encuentran que un 45 por 100 de los tumores maxilares que invaden las FIT presentan trismus, esto quiere decir que la mitad de las invasiones de FIT no presentan trismus.

FIG. 21.—*Destrucción de la pared posterior del seno maxilar, pero conservación de la apófisis pterigoides.*

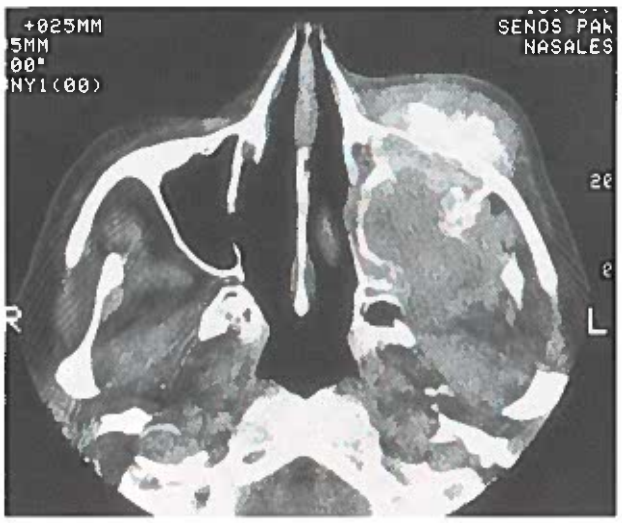

FIG. 22.—*Destrucción de la pared posterior del seno maxilar, destrucción de apófisis pterigoides e invasión de fosa infratemporal.*

FIG. 23.—*Destrucción de las paredes posterior y externa, invasión de fosa pterigopalatina y desde aquí se ha producido invasión de seno cavernoso.*

Dolor característico de fosa infratemporal

Profundo, subtemporal, periauricular, tipo hemicráneo, nos debe hacer sospechar una extensión posterior.

Neuralgia del nervio mandibular

Es rara y nos indicaría una invasión muy posterior de la fosa infratemporal.

Nervio maxilar

Invasión característica del cáncer de seno maxilar, es frecuente pero poco característica. Se presentan dolores en el territorio de distribución del nervio que pasan después a hipoestesia y a anestesia. Pueden presentarse afectación de las ramas de este nervio: alveolares posteriores, nasales o palatinas. Pero como hemos descrito en anteriores publicaciones, el nervio maxilar superior puede estar afecto en el techo del seno maxilar o en la fosa pterigopalatina.

Edema párpado inferior

Hemorragias

La invasión de la fosa pterigopalatina como factor pronóstico

Podemos encontrarnos con que el tumor invade fosa infratemporal de entrada, y aunque hagamos un tratamiento correcto, las recidivas son muy elevadas, llegan a un 60 por 100 (30).

Estas recidivas se presentarán en las siguientes estructuras: en músculos pterigoideos, 54 por 100; fosa temporal, 45 por 100; órbita, 36 por 100, y base del cráneo, 18 por 100.

Nos interesa conocer la razón por la que se fracasa en el tratamiento de los tumores rinosinusales.

SCHWAAB (29) estudia 162 casos y encuentra: recidiva local, 26; adenopatías, 11; permeación ganglionar, uno; evolución local + ganglionar, uno; metástasis, cuatro, y ganglios + metástasis, dos.

Estudiando 79 pacientes fallecidos entre todos los de la serie, encuentra que 42 han fallecido por evolución cancerológica: local, 27; ganglionar, tres; metástasis, seis; local + ganglios, dos; ganglio + metástasis, uno; local + metástasis + segunda localización, uno; segunda localización, uno; enfermedades intercurrentes, seis, y muerte sin precisión, 31.

En el trabajo de LAVERTUE (33) de 48 casos de cáncer de seno maxilar, 30, es decir un 62,5 por 100, presentan recidivas después del tratamiento, la mayoría locales, que dependerán del tamaño del tumor tratado de entrada, así recidivan el 33 por 100 de T1, el 50 por 100 de T2, el 68 por 100 de T3 y el 75 por 100 de T4.

Todas estas consideraciones nos llevan al planteamiento de la cirugía del cáncer de seno maxilar, desde un punto de vista amplio, en relación con la cirugía de la base del cráneo.

FIG. 24.—*Después de incisión y despegamiento se exponen los huesos que deben ser seccionados para la extirpación del maxilar.*

TECNICAS QUIRURGICAS PARA EL TRATAMIENTO DEL CANCER DE SENO MAXILAR

Usaremos siempre la incisión paralateronasal con sección del labio superior e incisión gingival.

En algún caso de extensión a región malar podemos discutir la necesidad de una incisión horizontal. La extirpación del maxilar puede ser más o menos amplia con exanteración de órbita si hace falta y hasta con resección de piel que posteriormente deberá ser reparada con colgajos, según expone GIL-CARCEDO (7).

Perspectivas terapéuticas invasión fosa pterigopalatina

Algunos autores consideran esta invasión como contraindicación a cirugía radical. Esto es debido a que la exéresis de esta extensión es imposible y además la parte lateral de esta zona se continúa hacia arriba con la fosa infratemporal y por aquí se extienden los tumores de seno maxilar.

Si en el preoperatorio hemos encontrado una invasión de la fosa pterigopalatina, nos podemos plantear las siguientes posibilidades:

1. Maxilectomía total con vaciamiento de la fosa.
2. Maxilectomía parcial con conservación de la pared inferior palatodentaria e intentar el vaciamiento de la fosa a través de la cavidad del seno maxilar; esta técnica la usaremos sobre todo cuando la invasión no había sido detectada y la encontramos en el curso de la operación.
3. Maxilectomía ampliada lateralmente (fig. 30).
4. Maxilectomía con abordaje lateral a través de la mandíbula.

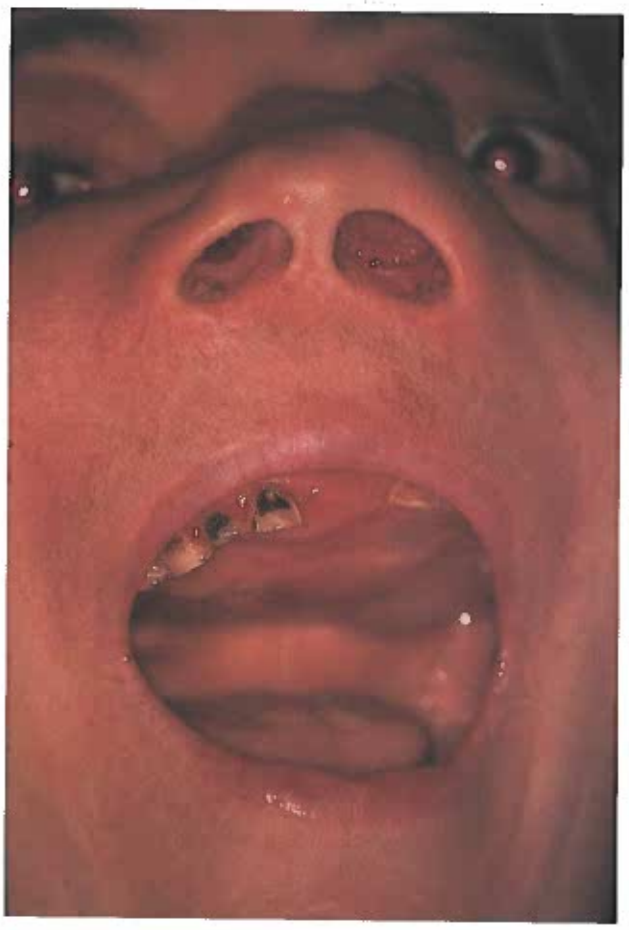

FIG. 25.—*Tumor de seno maxilar que asoma por fosa nasal, pero sobre todo invade toda la infraestructura.*

Maxilectomía total

Una vez hecha la incisión y despegados los tejidos blandos, se practican las osteotomías que representamos en la figura 24.

Siempre en esta intervención donde encontramos más dificultades es en la parte inferior, según BLITZER, LAWSON y FRIEDMAN (34) (fig. 25). Se practica una palatotomía ósea por línea media, extirpando el incisivo ipsilateral y conservando el paladar blando, que se separa del óseo con bisturí eléctrico. La sección posterior, con escoplo entre maxilar y apófisis pterigoides, sólo se puede hacer cuando estamos seguros de que no hay invasión posterior del

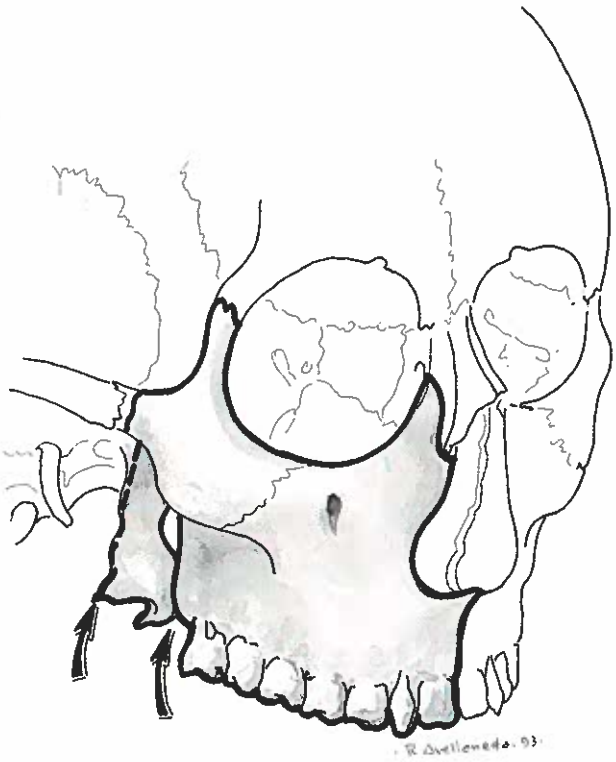

FIG. 26.—*Extirpación de maxilar superior y las dos flechas señalan la posibilidad de separar el maxilar superior de apófisis pterigoides o de seccionar la apófisis.*

FIG. 27.—*Maxilectomía parcial con conservación del suelo palatodentario.*

tumor; cuando la hay, debemos incluir la apófisis pterigoides en la pieza, la seccionaremos por su base con un osteotoma curvo, nos queda la pieza amarrada por tejidos blandos que seccionaremos; después de la extracción de la pieza se produce una importante hemorragia por lesión de la maxilar interna y sus ramas. Se contendrá mediante taponamiento y posteriormente se ligan o cauterizan las ramas sangrantes (fig. 26).

Es necesario estudiar la pieza, practicar biopsias peroperatorias si hay dudas y nueva resección.

Maxilectomía parcial con conservación de la pared inferior del seno (figs. 27 y 28)

Esta operación se acostumbra a realizar cuando en el curso de la intervención encontramos una invasión posterior del tumor; es necesario disponer de un amplio campo, extirpación de toda la pared anterior del seno maxilar, etmoidectomía o simple abertura del etmoides, extirpación de toda la pared internasosinusal y en este momento debemos comenzar la extirpación de la pared posterior ósea al lado de la tumoración. La debemos extirpar en su totalidad, desde el suelo hasta el techo del seno, a continuación se secciona el periostio y vamos disecando el tumor; en la parte baja la pared posterior del seno maxilar está en contacto con la apófisis pterigoides, en cambio en la parte alta tenemos toda la profundidad de la fosa. Debemos hacer hemostasia de la arteria maxilar interna y a través de esta vía podemos extirpar el tumor y la

FIG. 28.—*Maxilectomía parcial, conservación del suelo palatodentario, exanteración de órbita y exploración del techo de fosas nasales y etmoides.*

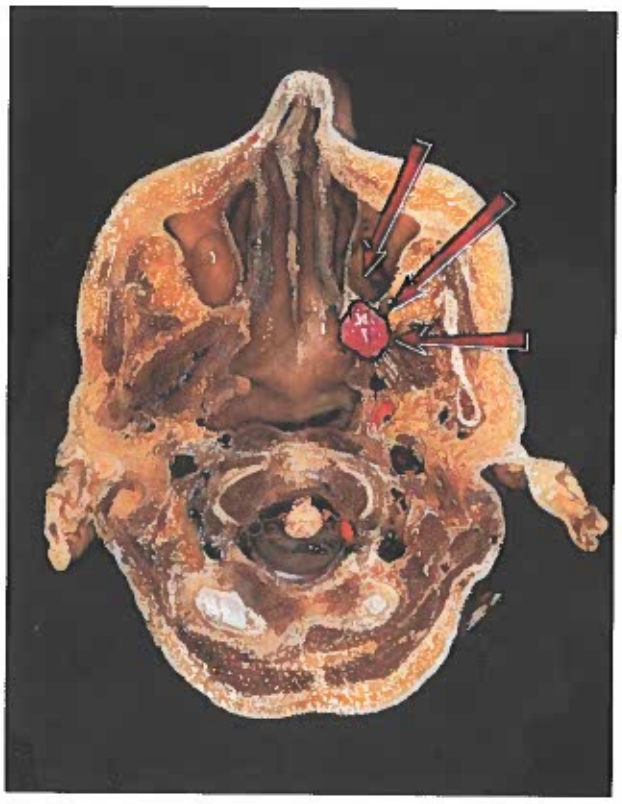

FIG. 29.—*Diferentes vías por las que se puede llegar a un tumor pterigopalatino: anterior transseno maxilar, lateral y transmandibular.*

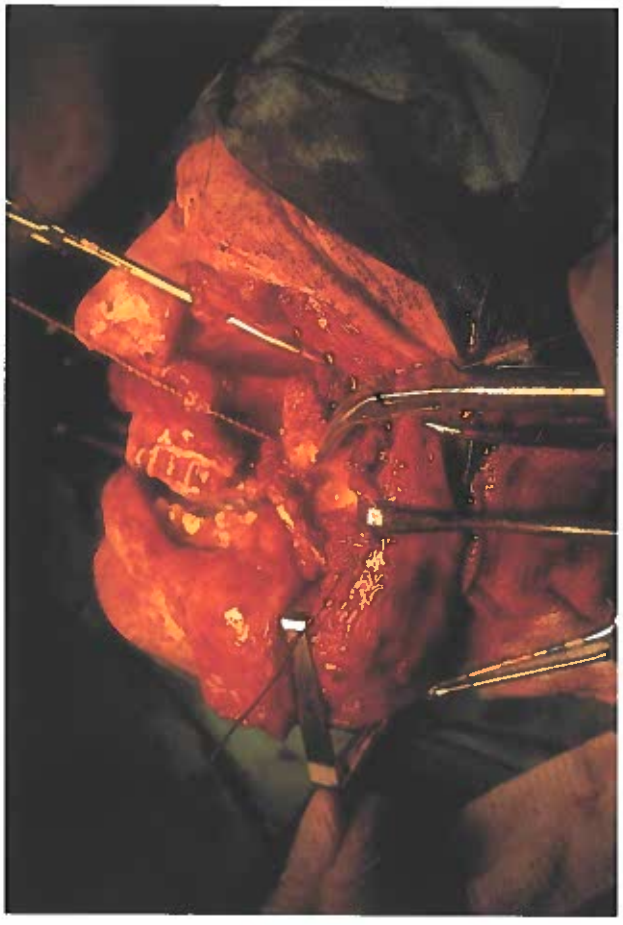

FIG. 30.—*Abordaje lateral de maxilar superior para extirpación del tumor en fosa pterigopalatina.*

apófisis pterigoides, seccionándole por su parte alta. Los músculos pterigoideos son accesibles con dificultad y muchas veces queda un trismus como secuela.

Maxilectomía ampliada lateralmente (fig. 29)

Un avance en la resolución del problema que supone la invasión de la fosa pterigopalatina constituyen los accesos laterales. BARBOSA (35) y CONLEY (36) proponen un amplio colgajo cutáneo que permite el abordaje anterior del maxilar y lateralmente seccionar la mandíbula, extirpar los músculos pterigoideos y seccionar la apófisis pterigoides a ras de la base del cráneo. Esta vía nos permitirá la extirpación de toda la extensión tumoral a la fosa.

Esta vía ha sido estudiada por DINGMAN y CONLEY (37), ATTENBOROUGH (38) y PECH (15). Pero LACCOURREYE (14) dice que el resultado oncológico siempre es malo y debemos meditar mucho antes de proponer esta técnica.

La incisión debe ser amplia, paralateronasal, con sección del labio superior, pero al llegar a la raíz nasal se dirige hacia afuera por párpado superior, inferior o ambos, dependiendo de la actuación en órbita; esta incisión continúa sobre el malar y termina en la articulación temporomaxilar.

Esta incisión nos crea tres colgajos, tal como describe BARBOSA (35), uno inferior de pedículo posteroinferior que incluye labio superior y mejilla, expone el maxilar superior, malar, arco cigomático y rama ascendente de maxilar, hasta la articulación. Otro colgajo superior que bien despegado expone toda la región supraorbitaria y el músculo temporal y un colgajo medio, que corresponde a la pirámide nasal que hemos desplazado al otro lado.

A continuación se practican las secciones musculares: debemos seccionar masetero, temporal y pterigoideos. A continuación se practican osteotomías mandibulares y cigomáticas que nos permitan extraer el arco cigomático y una gran porción de la rama ascendente de la mandíbula. Después de la ligadura de la arteria maxilar interna, podemos seccionar la apófisis pterigoides desde su base y practicar una resección completa de todo el contenido de la región pterigopalatina.

Maxilectomías con abordaje lateral a través de mandíbula

Se diferencia de la técnica de Conley en que aquí hacemos una doble incisión: la paralateronasal, que nos permite la extirpación del cáncer del seno maxilar, y una segunda incisión independiente, vertical y preauricular.

La indicación principal es el cáncer de seno maxilar con extensión pterigopalatina, pero sin exanteración orbitaria.

Vía transcigomática limitada

Se traza una incisión vertical preauricular con una prolongación en cuero cabelludo, arqueada; despegamiento por debajo de la aponeurosis temporal para no lesionar las ramas del facial. Se incide y despega el periostio a partir del borde superior de la apófisis cigomática; se secciona por los dos extremos la apófisis cigomática, que se reclina hacia abajo sujeta al masetero.

El músculo temporal lo podemos seccionar por arriba y reclinarlo hacia abajo o seccionar la apófisis coronoides y junto con todo el músculo temporal reclinarlo todo hacia arriba.

El cierre quirúrgico se hace mediante la osteotomía de la coronoides y del cigoma. Esta técnica se conoce como vía de abordaje limitada, transcigomática. Esta técnica tiene bastantes limitaciones, pues no permite extirpar tumores externos, no permite un buen abordaje de la parte inferior de la fosa y además tenemos la barrera del cóndilo mandibular, que también podría ser resecado y repuesto.

La indicación es sólo para tumores benignos, pues se llega de una manera insuficiente a la parte inferior.

Vía transmandibular superior

La incisión es idéntica a la parotidectomía y es sobre todo importante para el tratamiento de la extensión de los tumores malignos del lóbulo profundo de la parótida.

Pero en caso de tumores malignos de seno maxilar extendidos a región pterigoidea, no permite un control suficiente de la base del cráneo.

Comenzamos con la sección de los ligamentos entre parótida y trago, esto nos permite exponer el borde posterior de la rama ascendente de la mandíbula.

Sección de las inserciones del masetero en la superficie de la mandíbula, despegamiento hacia arriba, con ello reclinamos la parótida y el facial hacia arriba y quedan protegidos.

Se hace una osteotomía horizontal en la rama vertical de la mandíbula por encima de la espina se Spixs.

Se separan los dos bordes de sección, uno hacia arriba y otro hacia abajo. En este momento vemos tendidos de arriba abajo, por debajo de la mandíbula, el nervio alveolar inferior por detrás y el nervio lingual por delante. Con ello llegamos directamente a la región de los pterigoideos.

La reconstrucción se hace a base de una osteosíntesis de los dos fragmentos de mandíbula con hilo de acero y sutura del periostio.

La indicación será sobre todo para los tumores localizados en la región pterigoidea. Es la gran vía para tumores del lóbulo profundo de la parótida extendidos a fosa infratemporal.

OBWEGESER (39) describe la técnica que llama de acceso temporal a la región retromaxilar. Hace una incisión bicoronal que prolonga con otra preauricular, secciona el arco cigomático que pedicula hacia abajo con el músculo masetero. Secciona la apófisis coronoides, que dirige hacia arriba unida al músculo temporal. Se coloca un abrebocas y al abrir la boca al máximo queda expuesta la fosa pterigopalatina. Se liga la arteria maxilar interna y se seccionan los músculos pterigoides.

Pero en caso de tumores malignos extensos esta técnica no es suficiente, hará falta además de la sección de la apófisis coronoides que dejamos unida al temporal, una resección de la rama ascendente de la mandíbula que luego puede ser repuesta.

Vía transmaxilar inferior

Se trata de una técnica quirúrgica conocida ya desde hace tiempo. DINGMAN y CONLEY (37) la proponen para completar la exéresis de los cánceres maxilares, fundamentalmente su extensión posterior.

La incisión es cervical desde la punta de la mastoides hasta la región hioidea.

Despegamiento de partes blandas y exposición del ángulo de la mandíbula.

Sección de la mandíbula por su ángulo y sección de las inserciones del pterigoideo externo; esto nos permite la rotación de la rama ascendente de la mandíbula.

Permite un abordaje de la zona maxilar posterior para extirpación de tumores.

Tenemos un amplio acceso a zona pterigoidea y a zona retromaxilomalar.

Es la mejor vía para la extirpación de cánceres maxilares con extensión posterior.

Reintervenciones en caso de recidivas

Si después del tratamiento quirúrgico de un cáncer de seno maxilar, se haya tratado o no la región pterigopalatina, se presenta una recidiva en esta zona, practicamos una nueva intervención.

El pronóstico es muy malo, aunque se reopere. CONLEY (36) dice que la supervivencia es nula a los cinco años. SCHWAAB (29) encuentra una supervivencia del 17 por 100 a los tres años y LACCOURREYE (14) un 17 por 100 también a los tres años.

WETMORE y cols. (40) describen un abordaje preauricular a la fosa infratemporal.

Con una incisión de parotidectomía extendida hacia arriba hasta la implantación del cabello, sobrepasando la línea media. Los dos tercios inferiores del colgajo se despegan de la glándula parótida. La porción frontal del colgajo se diseca del plano superficial de la fascia temporal. Por encima de esta fascia temporal quedan las ramas orbicular y cigomática del facial.

Se diseca la fascia temporal hacia abajo, junto con las dos ramas del facial, por debajo del arco cigomático.

Como se hace en todas estas técnicas se secciona el arco cigomático, desde su origen hasta la articulación temporomaxilar, se dirige hacia abajo, pediculado al músculo masetero.

A continuación seccionamos la apófisis cigomática horizontalmente por la sutura frontocigomática y verticalmente en la parte externa del seno maxilar.

Se secciona la apófisis coronoides de la mandíbula y se dirige hacia arriba junto con el músculo temporal.

Esta técnica nos permite la visión de la fosa pterigopalatina, de la apófisis pterigoides y de la pared posterior del seno maxilar. Podemos extirpar todas las lesiones y la reconstrucción se hará rellenando con el músculo temporal y volviendo a colocar la apófisis y arco cigomáticos que suturamos con hilo de acero. WETMORE y cols. (40) por esta vía han intervenido un schwanoma, dos meningiomas, un carcinoma escamoso y un sarcoma sinovial.

La gran ventaja de esta técnica es que la extracción del malar permite una buena visión de la fosa infratemporal, tal como ya fue descrito por MANN (41).

Las técnicas de WETMORE y OBWEGESER (40), las vías preauriculares de acceso a la fosa pterigopalatina, tienen una serie de ventajas: 1) el acceso es directo; 2) pueden conservarse bien las ramas del facial, y 3) obtenemos un acceso directo a la fosa pterigopalatina, fondo de órbita y pared posterior del seno maxilar.

Resultados del tratamiento del cáncer de seno maxilar

La supervivencia se relaciona con la extensión del tumor: será a los cinco años de un 75 por 100 en los T2, de un 28,5 por 100 en los T3 y de un 19,4 por 100 en los T4.

BIBLIOGRAFIA

1. DOYLE, P. J.: «Approach to tumors of the nose, nasopharynx and paranasal sinuses». *Laryngoscope,* 78: 1756, 1968.
2. SCHRAMM, V. L., Jr.; MYERS, E. N., y MAROON, J. C.: «Anterior skull base surgery for benign and malignant disease». *Laryngoscope,* 89, 1979.
3. CALCATERRA, T. C.; THOMPSON, J. W., y PAGLIA, D. E.: «Inverting papillomas of the nose and paranasal sinuses». *Laryngoscope,* 90: 53, 1980.
4. HARRISON, D. F. M.: «A critical evaluation of present day attitudes to the treatment of antro-ethmoidal cancer». *J. Otolaryng.,* II: 148-150, 1982.
5. MERTZ, J. J.; PEARSON, B. W., y KERY, E. B.: «Lateral rhinotomy indications technique and review of 226 cases». *Arch. Otolaryngol.,* 109: 236, 1983.
6. SAMII, M., y DRAF, N.: *Surgery of the skull base. An interdisciplinary approach.* En: Draf, W., y Samii, M. (eds.). *Surgery of the skull base.* Springer-Verlag, 1989.
7. GIL CARCEDO, L. M.: *El abordaje en el tratamiento quirúrgico de los tumores de cabeza y cuello.* Ponencia Sociedad Española ORL, 1992.
8. LAWSON, W., y BILLER, H.: «Lateral rhinotomy». En: Blitzer, Lawson y Friedman (eds.). *Surgery of the paranasal sinuses.* Saunders, Co., 1991.
9. BEBEAR, J. P.; BAGOT d'ARC, M., y DIEGO DE PAVIA, A.: «A propos de 30 cas de tumeurs malignes du bloc ethmoidal operés par voie mixte endocranienne et para-latero-nasal». *Arquivos Portuguese de ORL,* 11: 1, 1993.
10. LABAYLE, J.: «Critique des voies d'abord du massif facial». *Problèmes actuels d'oto-rhino-laryngologie.* Recueil annuel des conferences de l'hopital Boucicant, 1964.
11. LEROUX-ROBERT, J.: «Resultats a long terme du traitement des cancers des fosses nasales et sinus accesoires». *Cahiers d'ORL,* 9, 7: 723-746, 1974.
12. ZANGE, J.: «Operationen im bereich der nase un ihrer mebenhöhlen». En: Thiel, R. (ed.). *Ophthalmologishe operationstehre.* VEB Thieme. Leipzig, 1950.
13. ANDRE, P., y LACCOURREYE, H.: «Etude critique des voies d'abord du massif facial et perfectionnements techniques dans les resections totales du massif facial». *Cahiers d'ORL,* 9: 6, 1974.
14. LACCOURREYE, A.: «Etude critique des voies d'abord du massif facial et perfectionement: Techniques dans les resections totales du massif facial». *Cahiers d'ORL,* 9, 6: 615-620, 1974.
15. PECH, A.; FRECHE, Ch.; CANNONI, M.; ROUVIER, P., y cols.: *Etat actuel de la chirurgie des sinus.* Librarie Annette. 75006 París, 181-203, 1982.

16. SESSION, R. B., y LARSON, P. D.: «Enbloc ethmoidectomy and medial maxillectomy». *Arch. Otolaryngol.*, 103: 195-202, 1977.
17. BRIDGER, G. P.: «Radical surgery for ethmoid cancer». *Arch. Otolaryngol.*, 106: 630-634, 1980.
18. BILLER, J., y cols.: «Malignant nasopharyngeal tumor. A neurological and neuroradiological view». *Surg. Neurol.*, 14: 197-201, 1980.
19. KETCHAN, A. S., y VAN BUREN, J. M.: «Tumors of the paranasal sinuses, a therapeutic challenge». *Ann. J. Surg.*, 150 (4): 406-413, 1985.
20. MEYER, R., y ZAOLI, G.: *Chirurgia rinoconstructiva della regione orbitaria dopo exanterio.* Ed. Minerva Médica. Torino, 1971.
21. SOM, P. M.; LAWSON, W.; BILLER, H. F., y cols.: «Ethmoid sinus disease: CT evaluation in 400 cases. Part I, II, III. Craniofacial resection». *Radiology,* 159 (3): 591-609, 1986.
22. CHEESMAN, A. D.: «Craniofacial resection for tumors of the ethmoid and anterior skull base». *Neurological surgery of the ear and the skull base.* Zurich, 1989.
23. SISSON, G. A.; TORIUMI, D. M., y ATIYAH, R. A.: «Paranasal sinus malignancy: A comprehensive update». *Laryngoscope,* 99: 143, 1989.
24. WEYMULLER, E. A.: «Carcinoma of the maxillary sinuses». *Head Neck Surg.*, 4 (I): 87, 1981.
25. LARSON, D. L.; CHRIST, J. E., y JESSE, R. H.: «Preservation of the orbital contents in cancer of the maxillary sinus». *Arch. Otolaryngol.*, 108, 1982.
26. TERZ, J. J.; ALKSNE, J. F., y LAWRENCE, W.: «Craniofacial resection for tumors invading the pterygoid fossa». *Ann. J. Surg.*, 118: 732-740, 1969.
27. TERZ, J. J.; YOUNG, H. F., y LAWRENCE, W.: «Combined craniofacial resection for locally advanced carcinoma of the head and neck». *Ann. J. Surg.*, 140: , 1980.
28. DEBRY, C.; BOUILLON, F.; METHELIN, A., y cols.: «Cancers du maxillaire supérieur. Etude retrospective à partir de 29 cas». *Ann. Otolaryngol. Chir. Cervico-Fac.*, 106: 83-90, 1989.
29. SCHWAAB, G.; MAMELLA, G.; ZBAREN, P., y cols.: «Les cancers du massif facial supérieur. Experience de l'Institut Gustave Roussy. A propos de 162 cas». *Ann. Otol-Laryngol.* (París), 105: 173-178, 1988.
30. BOUAZIZ, A.; LACCOURREYE, y cols.: «Extension a la fosse infra-temporale des tumeurs malignes du massif facial». *Ann. Otolaryngol. Chir. Cervico Facial,* 1991.
31. KONDO, M.; MORIUCHI, M.; SHIGA, H., y cols.: «CT of malignant tumors of the nasal cavity and paranasal sinuses». *Cancer,* 50: 226-231, 1982.
31. KONDO, M.; OGAWA, K., e INUYAMA, Y.: «Prognostic factors influencing relapse of squamous cell carcinoma of the maxillary sinus». *Cancer,* 55: 190-196, 1985.
32. SCHECHTER, G. L., y OGURA, J. H.: «Maxillary sinus malignancy». *Laryngoscope,* 82: 796, 1972.
33. LAVERTUE, y cols.: «Squamous cell carcinoma of the paranasal sinuses. The Cleveland Clinic experience, 1977-1986». *Laryngoscope,* 99: 1130-1136, 1989.
34. BLITZER, A.; LAWSON, W., y FRIEDMAN, W.: *Surgery of the paranasal sinuses.* W. B. Saunders Company, 1985.
35. BARBOSA, J. F.: «Surgery of extensive cancer of paranasal sinuses». *Arch. of Otolaryngology,* 73: 129-138, 1961.
36. CONLEY, J.: «The risk of the orbit in head and neck cancer». *Laryngoscope,* 95: 515-522, 1984.
37. DINGMAN, D. L., y CONLEY, J.: «Lateral approach to the pterygomaxillary region». *Ann. Otol. Rhinol. Laryngol.*, 79: 967, 1970.
38. ATTEMBOROUGH, N. R.: «Maxillectomy via a temporal approach». *J. Laryngol. Otol.*, 94: 149, 1980.
39. OBWEGESER, N. L.: «Temporal approach to the TMJ, the orbit and the retromaxillary infracranial region». *Head and Neck Surgery,* 1985.
40. WETMORE, S. J.; SUEN, J. Y., y SNYDERMAN, N. L.: «Preauricular approach to infratemporal fossa». *Head and Neck Surgery,* 1986.
41. MANN, W.: Ultraschall IM Kopf-Hals-Bereich Springer. Berlín, Heidelberg, New York, Tokyo.

Resección craneofacial o vía combinada

J. TRASERRA y F. GASTON

Las vías combinadas de resección craneofacial surgen para mejorar los malos resultados que teníamos con la cirugía del etmoides por vía anterior, pues eran casi constantes las recidivas cuando había afectación del techo. En 1974 TRAISSAC y VERHULST (1) entre 131 casos de cánceres de etmoides y del seno maxilar vistos entre 1952 y 1972, tienen una supervivencia a los cinco años de sólo un 17 por 100.

PIQUET y cols. (2) en 70 casos vistos entre 1960 y 1970, encuentran un 21 por 100 de supervivencia a los cinco años; entre ellos el mejor resultado es el de los cánceres de etmoides (35 por 100), y el peor, los extensos cánceres maxiloetmoidales (10 por 100).

INDICACIONES DE RESECCION CRANEOFACIAL (fig. 1)

— Invasión de lámina cribosa.
— Invasión esfenoidal.
— Cáncer primitivo de esfenoides.
— Cáncer primitivo de seno frontal.
— Invasión fondo de la órbita.
— Destrucción de apófisis pterigoides.

HISTORIA DE LA CIRUGIA COMBINADA CRANEOFACIAL

Las técnicas quirúrgicas combinadas craneofaciales fueron descritas por primera vez por DANDY en 1941, hablando de tumores orbitarios.

RAY y McLEAN, dos años más tarde, describen un abordaje combinado facial anterior y craneal para la exéresis de un retinoblastoma.

La primera descripción de un abordaje craneofacial realizado para la extirpación de un tumor etmoidal corresponde a SMITH, utilizándolo para la exéresis de un tumor de seno frontal (SMITH, 1954) (3).

En 1959 fue MALECKI (4) quien describe una vía de abordaje transcraneal y transfacial específicamente diseñada para la extirpación de la lámina cribosa del etmoides.

KETCHAN, VAN BUREN y OMMAYA (5) describieron en 1963 técnicas mixtas de abordaje craneofacial para estos tumores, que permitían la extirpación «en bloque» de los mismos.

TESSIER, GUIOT y ROUGERIE (6) en 1967 demostraron que podía separarse quirúrgicamente el suelo de la fosa craneal anterior mediante osteotomías e implantes de injertos óseos.

DEROME (7) en 1972 presentó a la Sociedad Francesa de Neurocirugía un trabajo monográfico sobre cirugía de los tumores etmoidales, donde establece las normas de actuación básicas de esta cirugía.

Describe la exéresis de los tumores etmoidales mediante un abordaje subfrontal extradural.

SHAH (8) en 1977 publicó una técnica de resección craneofacial también dedicada a la cirugía de los tumores etmoidales.

BEBEAR, PORTMANN y RIEMAN (9) en 1979 establecieron de forma reglada los principios de esta cirugía, publicando en 1982 su experiencia con 28 pacientes.

A partir de estas fechas, un reducido grupo de autores describen su experiencia personal en esta cirugía, utilizando casi todos ellos las técnicas de los autores citados: BEBEAR (9), DEROME en 1983 (7),

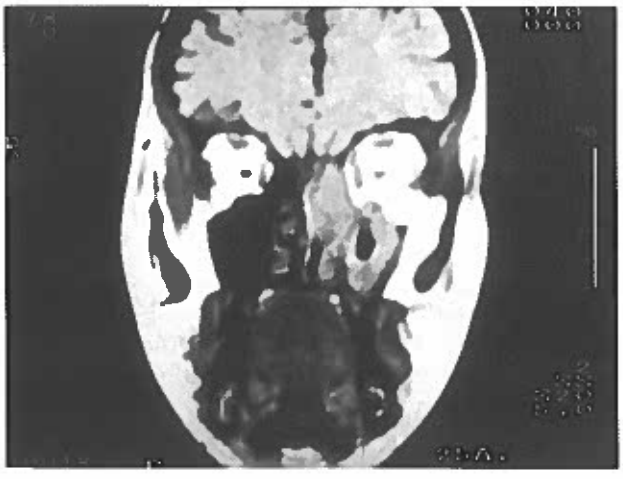

FIG. 1.—*RNM que muestra un tumor etmoidal en relación con base de cráneo. Es indicación de resección craneofacial.*

KETCHAN (5), ROUX en 1985 y 1987 (10), SISSON (11), SAMII (12) y JANECKA en 1989 (13).

A partir de 1984, IAN JACKSON (14) describió una serie reglada de osteotomías basicraneales anteriores, que permiten amplios accesos a la base craneal a fin de facilitar la exéresis de los tumores de esta zona (1984, 1985, 1986 y 1990).

En los últimos años de la década de los ochenta se despierta un interés inusitado por la cirugía de la base del cráneo, describiéndose gran número de vías de abordaje para toda ella.

SEKHAR (1988, 1989, 1990 y 1993) (15) publica magníficas monografías con la descripción de vías quirúrgicas de abordaje a la fosa craneal anterior, y al resto de la base craneal agresivas, pero que permiten enfrentarse a lesiones hasta entonces consideradas inaccesibles.

SAMII en 1989 (12) también publica su tratado de cirugía de base craneal exponiendo su amplísima experiencia y describiendo en detalle sus técnicas.

En estos años se crean equipos dedicados a la cirugía de la base craneal, colaborando múltiples especialistas (otorrinolaringólogos, maxilofaciales, neurocirujanos, plásticos, anestesistas, etc.), y se celebran reuniones internacionales dedicadas monográficamente a esta cirugía que comienza a considerarse una subespecialidad muy diferenciada.

Numerosos autores publican su experiencia: ALMEFTY (16), DEROME (7), JANECKA (13), KRESPI (17), SAMII (12), SEKHAR (15), GASTON (18), etc.

En la actualidad los avances en técnicas quirúrgicas, anestesiología, microcirugía y el interés despertado en la clase médica ha permitido desarrollar esta cirugía hasta límites insospechados hace muy pocos años, permitiendo la exéresis de casi cualquier lesión que afecte a la base del cráneo.

NOMENCLATURA

Aunque históricamente TESSIER (6), BEBEAR (9) y PORTMANN (19) son los primeros que hablan de la exéresis de los tumores etmoidales por vía frontal extradural, SAMII (1989) (12) y SEKHAR (1987 y 1993) (15) publican sus tratados de cirugía de base craneal y son los que establecen la nomenclatura de esta cirugía.

SEKHAR habla de la cirugía combinada de cráneo y cara y describe las técnicas de abordaje dándoles el nombre de: 1) resección craneofacial anterior, y 2) resección craneofacial anterolateral, refiriéndose a las intervenciones que requieren una craneotomía frontal más o menos extensa más un abordaje paralateronasal facial diseñadas para la extirpación de los tumores etmoidales, de senos paranasales, espacio parafaríngeo, seno esfenoidal y fosa pterigomaxilar.

Esta nomenclatura engloba y sustituye a las denominaciones tan utilizadas en otorrinolaringología de:

— Vía transfrontal extradural.
— Vía transfrontal intra.
— Vía combinada craneofacial.
— Vía mixta craneofacial.
— Abordaje mixto craneofacial.

Estos abordajes permiten acceder a las estructuras de la bae craneal anterior medial y paramedial.

Si nos referimos al abordaje craneal anterior, podremos realizar exéresis de lesiones que afecten a:

— Lámina cribosa etmoidal.
— Laberinto etmoidal superior.
— Orbitas.
— Pared anterior de seno esfenoidal.
— Seno esfenoidal.
— Senos frontales.

La vía anterolateral incluye la posibilidad de abordar con amplitud a:

— Fosa orbitaria.
— Fosa maxilar.
— Región infratemporal.

DESCRIPCION DE LA TECNICA QUIRURGICA

La intervenión incluye dos tiempos quirúrgicos:

— Craneotomía frontal.
— Abordaje facial paralateronasal.

Craneotomía frontal

Incisión cutánea

Suele utilizarse la incisión bicoronal preauricular.

Ventajas:

— Efecto cosmético inmejorable (no deja cicatriz visible).
— Permite la obtención de un amplio colgajo de galea, de forma triangular o rectangular de base supraorbitaria, bien vascularizado, que en el momento del cierre quirúrgico se utiliza para implantarlo sobre los techos orbitarios y sobre el defecto óseo etmoidal, cerrando la comunicación entre el endocráneo y fosas nasales.

  Este colgajo de galea para algunos autores como SEKHAR (1987 y 1993) (15) hace innecesario en muchas ocasiones el implante óseo utilizado para cerrar el defecto óseo etmoidal.

FIG. 2.—*Incisiones para la resección craneofacial: Paralateronasal que continúa con incisión craneal. Incisión bicoronal aislada que combinará con cualquier incisión paralateronasal y finalmente incisión en T por centro de pirámide nasal y por centro de frente; cruzará con la incisión horizontal bilateral.*

Para estos autores sólo si el defecto es muy amplio debería colocarse hueso con la finalidad de proporcionar un soporte craneal basal al cerebro, evitando así herniaciones del mismo a fosa nasal.

— La incisión bicoronal permite en los casos que debe realizar un abordaje lateral, abordar la región temporomandibular sin problemas.

— La incisión bicoronal no interfiere para nada en la incisión del tiempo quirúrgico posterior paralateronasal.

De no recurrirse a la incisión bicoronal, pueden realizarse las mostradas en las figuras 2 y 3.

Craneotomía bifrontal media o mediolateral

Tan extensas como se precisen, mediante trépanos frontales y sierras (fig. 4).

Cuando el abordaje es etmoidal, la craneotomía frontal media, bilateral, puede ser de menor tamaño. El borde inferior de la craneotomía, de ser posible, debe estar situado por encima del límite superior de los senos frontales, aunque si éstos son de gran tamaño, o están invadidos por la tumoración el borde inferior de la craneotomía, pasará a través del seno, lo que implica unas precauciones a la hora de cerrar la craneotomía, que explicamos más adelante (fig. 5).

Una vez abierta la craneotomía, tendremos expuesta la duramadre de los polos frontales, y mediante retracción y despegamiento de la base craneal, expondremos la base ósea frontal.

A fin de evitar el daño cerebral por compresión excesiva, puede utilizarse un drenaje ventricular o lumbar que facilita la maniobra.

Mediante despegamiento de la duramadre basal, podemos exponer toda la base ósea frontal.

Anatómicamente los límites nos vienen señalados por el yugum esfenoidal, nervios ópticos y bor-

FIG. 3.—*Señala incisión vertical nasal, frontal y unión con incisión craneal.*

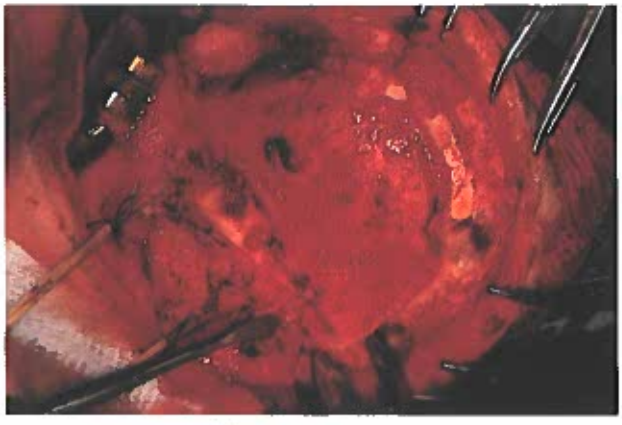

FIG. 4.—*Exposición y trepanación del hueso frontal.*

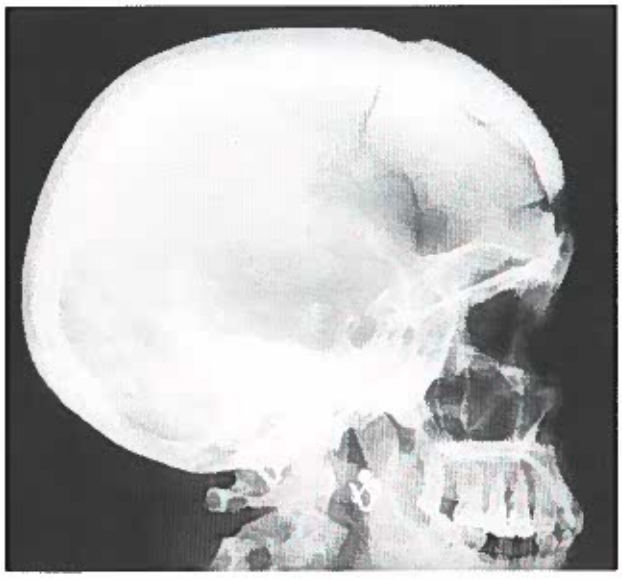

FIG. 5.—*Opérculo frontal ya repuesto.*

des de las alas esfenoidales, aunque en los límites laterales de la base frontal puede exponerse también la fosa temporal parcialmente.

Una vez expuesta la base craneal ósea frontal, dispondremos las osteotomías más convenientes que nos permitan un cómodo y amplio acceso al tumor etmoidal.

Osteotomías frontobasales

Generalmente se realiza una osteotomía de la totalidad del hueso etmoidal, lo que nos permite el abordaje a etmoides, laberinto etmoidal superior y órbitas.

Es la osteotomía clásica de esta región.

La osteotomía etmoidal, siempre bilateral, se realizará por fuera de la lámina cribosa.

Se realiza con fresa, sierra oscilante y escoplos (fig. 6).

Con frecuencia esta osteotomía está favorecida por la destrucción ósea ocasionada por la infiltración tumoral (fig. 7).

La osteotomía etmoidal deberá ser lo más amplia posible, incluyendo, si es necesario, los techos y paredes internas orbitarias (fig. 8).

Con frecuencia realizamos osteotomías que permiten extirpar en bloque la porción central anterior del hueso frontal, el nasión, el borde inferior de la craneotomía frontal y el suelo craneal etmoidal con las láminas cribosas.

Se realizan seccionando con escoplo las paredes mediales orbitarias a nivel de su unión con el techo (fig. 9).

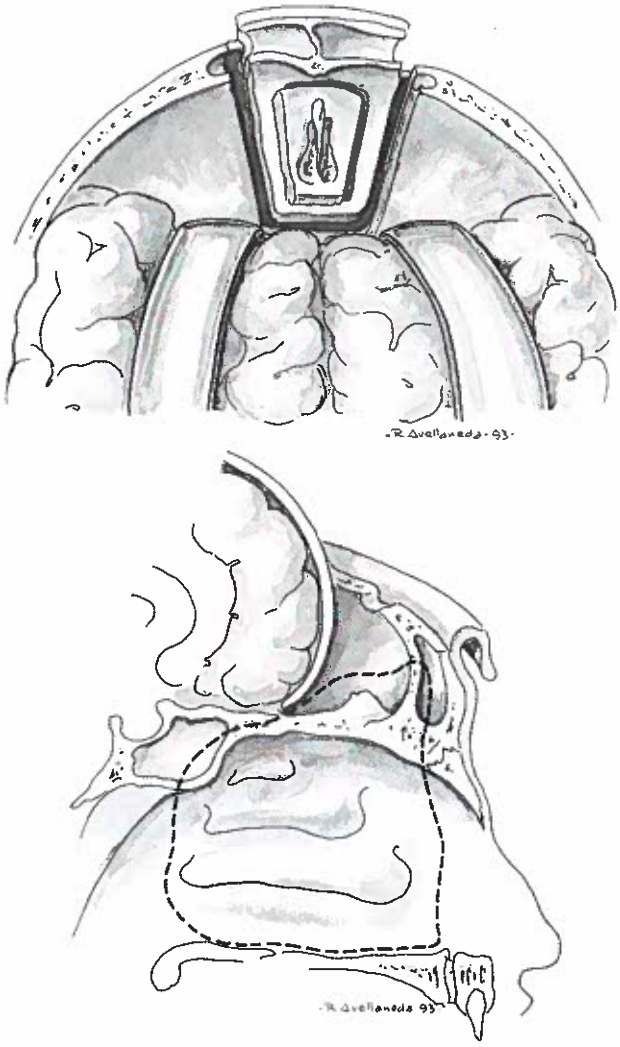

FIG. 6.—*Visión de base del cráneo y vista de perfil con la extirpación ósea señaladas. En la figura superior extracción del seno frontal; en la inferior, cranealización.*

Seno frontal

Al realizar la craneotomía frontal media, con frecuencia intencionadamente o no, se abre el seno frontal.

El cirujano deberá conocer el tamaño y morfología del seno mediante radiografías a fin de evitar su apertura si es posible.

Cuando se abre, la porción superior del seno frontal queda englobada en el colgajo óseo y la cavidad abierta.

Esta situación requiere un manejo específico a fin de evitar complicaciones tardías o precoces que pueden alterar de forma grave el postoperatorio.

Entre las complicaciones probables citaremos:

— Osteomielitis de hueso frontal.

FIG. 7.—*RNM que muestra un tumor etmoidal bilateral, tributario de resección craneofacial.*

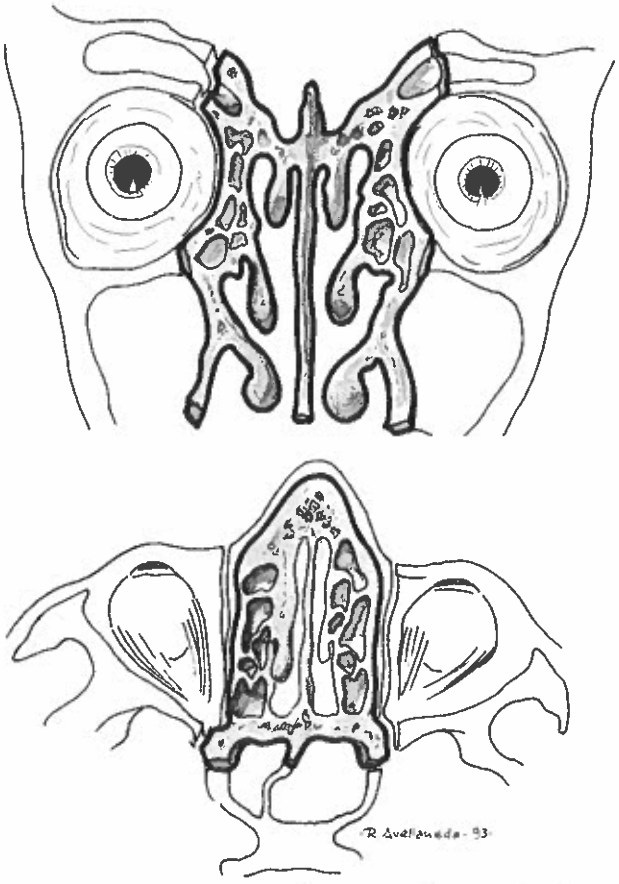

FIG. 8.—*Esquema de la resección craneofacial con extirpación bilateral del etmoides.*

— Abscesos del compartimento subcutáneo, subperióstico o epidural de la vecindad.

— Mucoceles o mucopioceles frontales.

— Colecciones aéreas endocraneales, a veces importantes y siempre potencialmente sépticas.

La incidencia de estas complicaciones tras la craneotomía frontal en esta clase de cirugía no está muy bien documentada.

MONTGOMERY (20), SCHRAM y MAROOM (21) en 1979 describen algunos casos (uno y siete, respectivamente) con complicaciones de este tipo.

MANN (1988) (31) ensaya diversos tipos de manejos del seno frontal abierto en las craneotomías frontales:

— Oblitera totalmente el seno frontal abierto con músculo. Presenta 25 casos, comprobando que se neumatizan de nuevo 16. Presenta cinco infecciones.

— En 11 pacientes incinde el seno horizontalmente, cranealizando la porción superior, ocluyendo la inferior con galea y respetando el conducto. Diez de estos senos permanecieron neumáticos y uno se infectó.

— En otros tres pacientes abrió el seno mediante una incisión vertical, presentando una infección.

En nuestra opinión, derivada de una dilatada experiencia de abrir senos en craneotomías y sufrir diversas complicaciones cuando se abre el seno fron-

FIG. 9.—*Vista desde el endocráneo la brecha ósea de extirpación etmoidal.*

tal durante la cirugía de los tumores etmoidales, debe siempre cranealizarse su cara interna, debe extirparse toda la mucosa y ocluir entonces el conducto frontonasal. Nosotros lo hacemos con músculo e hystoacryl o tissucol.

No aconsejamos la cera quirúrgica que puede utilizarse de no disponer de las colas biológicas citadas.

Es importante extirpar toda la mucosa, pues de dejar restos, éstos se infectarán cuando se infecte la mucosa nasal aunque no haya continuidad entre ellas, favoreciendo la aparición de infecciones postoperatorias.

De no cranealizarse todo el seno y si se conserva el conducto nasofrontal, puede conservarse la porción inferior del seno, ocluida por encima con fascia, que funcionará como un miniseno (ver esquema), llegando a epitelizarse de nuevo por migración de la mucosa desde el conducto.

Como medida adicional de seguridad, en el momento del cierre de la craneotomía se colocará una plastia (galea o lyodura) cubriendo la porción inferior del seno.

McINTOSH y HAGEN (31) describen una técnica osteoplástica del seno frontal que consiste en seccionar toda la pared anterior de ambos senos frontales, que previamente hemos dibujado sobre el hueso de acuerdo con las radiografías.

Esta pared frontal se dirige hacia abajo y adelante, en charnela inferior, supraorbitaria. A continuación se extirpa toda la mucosa de ambos senos frontales, completándola con fresado de la pared.

Se practica toda la craneotomía frontal y todos los tiempos quirúrgicos y se termina la intervención reponiendo el hueso frontal, rellenando el seno con grasa abdominal y reponiendo y fijando la pared anterior de los senos frontales.

Duramadre

Realizada la craneotomía frontal se debe proceder a despegar la duramadre de la base craneal frontal. Deben tenerse en cuenta:

- La duramadre siempre se desgarra a nivel de los surcos olfatorios y cristagalli; se debe, pues, proceder siempre al cierre de dichos desgarros.
- El no realizarlo es una omisión grave, pues aparecerá con toda seguridad una fístula de LCR.
- Los desgarros se suturarán con puntos sueltos de seda, asegurando el hermetismo del cierre con pegamentos biológicos (hystoacril).
- Si la infiltración tumoral de la duramadre hace necesario la extirpación de porciones extensas de ésta, se procederá al cierre mediante la colocación de láminas de fascia o duramadre liofilizada, pero el cierre deberá ser siempre hermético.

TIEMPO RINOLOGICO

Rinotomía paralateronasal

Mediante una incisión paralateronasal, que puede o no incluir el labio, se expone la fosa nasal, maxilar superior y órbita.

Mediante osteotomías de pared de seno maxilar, se aborda la fosa nasal, el rostrum esfenoidal, el seno esfenoidal, pared interna orbitaria, techo de fosas nasales (abierto por la osteotomía etmoidal) y fosa pterigomaxilar.

Extirpación tumoral

Expuesta la región etmoidal y la fosa nasal, procederemos a la exéresis tumoral, actuando de manera diferente si el tumor es benigno o maligno.

En caso de tumores benignos (displasias fibrosas, neurofibromas, meningiomas, etc.), se extirpará el tumor en su totalidad, intentando respetar la arquitectura craneofacial en lo posible e incluso la mucosa nasal. En caso de tumores óseos, el fresado permite exéresis completas.

Cuando el tumor es maligno, el concepto es de cirugía oncológica: se debe extirpar, a ser posible, en bloque toda la lesión realizando la exéresis por tejido sano, comprobando la ausencia de tumor mediante muestra anat. pat. en los bordes.

Los límites anatómicos están señalados por el periostio orbitario, que actúa de barrera y tarda en estar infiltrado; las paredes óseas orbitarias pueden extirparse sin problemas.

Si el periostio está sobrepasado por el tumor y el contenido orbitario infiltrado, deberá considerarse la exéresis del contenido orbitario.

El límite posterior endocraneal de la cirugía estarán marcado por los nervios ópticos, carótidas y senos cavernosos.

Hacia etmoides inferior y fosas nasales se extirpará todas las estructuras afectadas (tabique, cornetes, mucosa, seno maxilar).

La infiltración de duramadre requiere la extirpación de la misma por zona sana y su reposición con sustitutivos durales.

Si el cerebro está infiltrado, probablemente el tumor sobrepasa el estadio quirúrgico.

La actuación en orden descrito, abordaje craneal

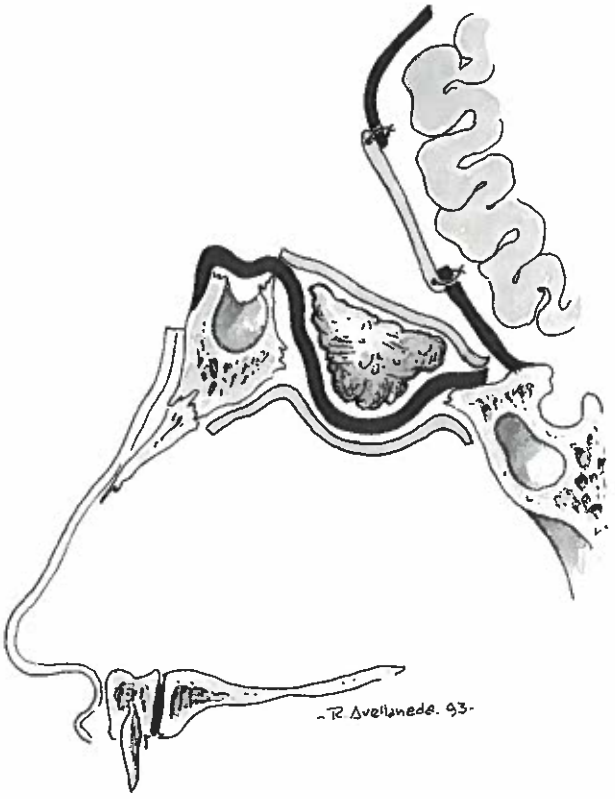

FIG. 10.—*Reconstrucción de arriba abajo de la duramadre, colocación de un injerto, material sólido (hueso) que obtura la brecha, otro injerto por debajo en base del cráneo y posibilidad de injerto libre en techo fosas nasales.*

(equipo neuroquirúrgico) y abordaje paralateronasal (equipo otorrinolaringológico) permite asegurar una exéresis radical de la lesión.

Cierre quirúrgico

La exéresis de los tumores etmoidales mediante el abordaje craneofacial anterior, crea una enorme

FIG. 11.—*La flecha pequeña señala duramadre reconstruida; la flecha grande, colocación de liodura.*

FIG. 12.—*TAC postoperatorio en el que vemos la amplia cavidad operatoria y el injerto óseo colocado.*

comunicación entre endocráneo y fosas aéreas faciales, que debe cerrarse herméticamente.

La mayor parte de las complicaciones que sufren los pacientes están en relación con la persistencia de esta comunicación entre endocráneo y fosas nasales.

El cierre debe de ser, pues, hermético y su correcta ejecución es primordial para evitar problemas postoperatorios (fig. 10).

Además, el cierre debe proporcionar un soporte basal cerebral suficientemente sólido para evitar la herniación de cerebro y dura a fosas nasales (fig. 11).

Si el defecto etmoidal es limitado en extensión, procederemos a cerrarlo con el colgajo de galea, revertido y colocado tapizando los techos orbitarios, suturado a la duramadre basal o al hueso del techo orbitario, donde habremos realizado unos pequeños orificios con brocas de pequeño tamaño.

LONG y SEKHAR (15) consideran este cierre suficiente y no proceden a la colocación de injertos óseos.

Si el defecto etmoidal y de base craneal es amplio, colocan además implantes óseos para asegurar el soporte basal cerebral (fig. 12).

El implante óseo lo colocan sobre la galea.

Diversos autores europeos utilizan otros materiales para asegurar el cierre. Hemos podido recoger los siguientes:

— Serrín de hueso con colas biológicas (CZORNY, 1986) (22).

— Cemento acrílico.

— Hueso autólogo obtenido de cresta ilíaca (BEBEAR, 1982) (9).

— Implantes de coral madrepórico (ROUX, 1988) (10).

— Implantes de material cerámico.

— Membranas biológicas (de cerdo).

— Implantes cerámicos de fosfato cálcico.

A partir de 1990 se utilizan también los implantes de colágeno comercializados bajo la marca de Vicryl.

En nuestros pacientes utilizamos placa de hueso obtenido de cresta ilíaca del mismo paciente. Es un material excelente si se cumplen los siguientes requisitos: el implante óseo debe encajar perfectamente en el orificio etmoidal. Para ello es conveniente realizar la etmoidectomía con fresa, lo que permite darle la forma requerida y retocar los perfiles del defecto óseo y del implante hasta que coincidan.

El injerto óseo debe colocarse con la cortical hacia endocráneo y la esponjosa hacia fosas nasales, sobre todo si no se coloca galea, ya que la esponjosa permite un más rápido recubrimiento por mucosa nasal.

Los pequeños defectos de continuidad (los poros) que puedan quedar, los ocluimos con serrín óseo y tissucol.

Preferimos garantizar la estanqueidad del conjunto utilizando una capa más:

— De galea revirtiendo el colgajo.

— De fascia lata obtenido previamente.

— De duramadre de cadáver liofilizada (lyodura).

— De láminas de vicryl colágeno.

En este momento de la intervención seremos generosos en la utilización de pegamentos biológicos a fin de garantizar un cierre hermético del conjunto.

Mediante este abordaje intracraneal transfrontal podemos extirpar las lesiones de etmoides superior, alcanzamos ambas órbitas porción superior de tabique nasal, seno esfenoidal y expansiones intracraneales.

La cirugía se completa con el abordaje facial mediante una incisión paralateronasal que nos permitirá alcanzar las lesiones etmoidales inferiores, las órbitas, el seno esfenoidal en toda su extensión, el seno maxilar, tabique nasal, fosa pterigomaxilar y región parafaríngea.

SEKHAR (15), AL-MEFTY (16), SCHRAM (21), KRESPY (17) y otros han descrito en los últimos cinco años abordajes quirúrgicos combinados transbasales de extraordinaria agresividad que permiten acceder a toda la extensión de la base craneal, ampliando los límites de esta cirugía.

Complicaciones

Las podemos agrupar en diversas categorías:

Neurológicas

— *Edema cerebral y/o contusión cerebral* secundarios a la retracción cerebral frontal. Puede prevenirse mediante la utilización de drenajes lumbares o ventriculares durante la cirugía a fin de disminuir la compresión cerebral.

A fin de que no pase desapercibida, deberemos practicar TAC de control postoperatorio en las primeras veinticuatro horas y colocar sensores de presión intracraneal con registro de la misma.

— *Hematomas subdurales o epidurales.*

— *Lesiones de nervios craneales.* Incluimos la inevitable lesión de los nervios olfatorios. Los nervios ópticos y oculomotores pueden constituir una seria secuela para estos pacientes.

La disección y manipulación cuidadosa y la utilización de microscopio permiten evitar su lesión.

— *Alteraciones de las funciones cerebrales.* Incluimos en este apartado los síndromes de tipo frontal secundarios a la retracción cerebral, que ocasionalmente pueden ser graves, con desorientación y agitación.

Fístulas de líquido cefalorraquídeo

Indican que el cierre quirúrgico de la duramadre ha sido imperfecto.

Si la fístula es franca, requiere el cierre quirúrgico inmediato.

Si es de bajo flujo, podemos esperar cuarenta y ocho-setenta y dos horas practicando PL de descarga.

Si no se soluciona la aparición de meningoencefalitis es la norma.

La presencia de pérdidas de LCR debe investigarse ya en el postoperatorio inmediato mediante interrogatorio a paciente sobre la presencia de líquido en faringe, etc.

Neumoencefaloceles

La presencia de pequeñas cantidades de aire epidurales, es normal los primeros días de la intervención.

Su aumento o la presencia de aire intradural en los espacios aracnoideos, e incluso en el sistema ventricular, indican la presencia de comunicación entre endocráneo y fosas aéreas (fig. 13).

Aunque generalmente se asocia a fístulas de LCR, puede no presentarse esta última.

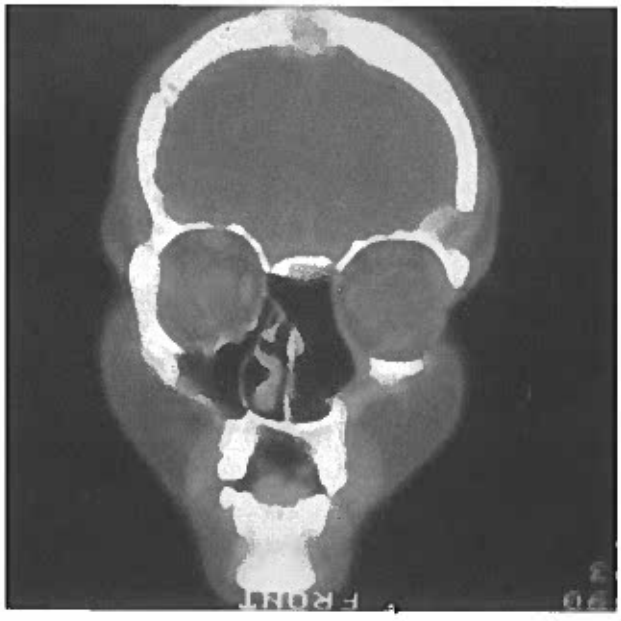

FIG. 13.—*Neumoencefalocele como complicación postoperatoria.*

En ocasiones provoca una dilatación ventricular cerebral aguda y requerirá un drenaje ventricular.

Si no se soluciona cerrando el lugar de la comunicación, el riesgo de infección encefálica es muy importante.

Infecciones

Incluimos los abscesos en la zona operatoria, órbitas, senos maxilares, etc.

Pueden proporcionar graves problemas por el edema orbitario que presentan. Debe por ello realizarse, siempre que se manipule la órbita, una tarsorrafia profiláctica.

La aparición de complicaciones sépticas se disminuye utilizando profilaxis antibiótica per y perioperatoria.

Osteomielitis

Afectan a hueso frontal y órbita, de difícil solución espontánea. Requieren intervenciones de limpieza.

Suelen estar en relación con la apertura del seno frontal y presentan una evolución tórpida.

Mortalidad en esta cirugía

Está en relación con la agresividad del acto quirúrgico y con la aparición de complicaciones, generalmente de tipo séptico.

A medida que se ha ido perfeccionando el cierre quirúrgico, ha disminuido.

En nuestra experiencia, sólo dos de 26 casos de tumores etmoidales han fallecido peroperatoriamente, uno a consecuencia de una hemorragia incoercible y el otro tras presentar un gran neumoencefalocele y una meningitis secundaria.

Ambos pacientes presentaban enormes tumoraciones, que posiblemente habían sobrepasado el estadio quirúrgico.

Otros autores publican su casuística particular:

— VAN BUREN (1968) (23), 31 casos, tres exitus.

— KETCHEN (1973) (5), 54 casos, dos exitus.

— SISSON (1975) (11), ocho casos, cero exitus.

— PORTMANN (1978) (19), 13 casos, un exitus.

— SCHRAM (1978) (21), 12 casos, cero exitus.

Actualmente el abordaje craneofacial anterior presenta una mínima mortalidad debido a la profilaxis antibiótica y a la efectividad del cierre quirúrgico.

La cirugía combinada craneofacial es una cirugía de larga duración. Los equipos quirúrgicos deben estar preparados para soportarla.

Al intervenir equipos quirúrgicos de diversas especialidades, debe establecerse además una estrategia quirúrgica que permita una mayor efectividad y menor cansancio.

En principio debe programarse para una sola sesión operatoria, estableciendo en los tumores etmoidales la secuencia quirúrgica siguiente:

— Abordaje craneal anterior o anterolateral. Estudio tumoral. Definición de la extensión de la extirpación, incluyendo la cirugía de duramadre, cerebral, orbitaria.

— Abordaje transfacial paralateronasal. Osteotomías faciales y exéresis tumoral radical.

— Reconstrucción craneal y cierre de la osteotomía etmoidal.

En la actualidad el límite de las indicaciones quirúrgicas viene señalado por la expansión tumoral endocraneal y a seno cavernoso, aunque los abordajes descritos por SEKHAR (15) y otros permiten exéresis de múltiples tumores en esta región.

Resultados de la cirugía

Están en relación con la histología del tumor y con el momento de la cirugía (figs. 14 y 15).

Si la extensión tumoral es limitada, no infiltra fosa pterigomaxilar ni endocráneo y si la exéresis es radical el resultado es bueno o excelente.

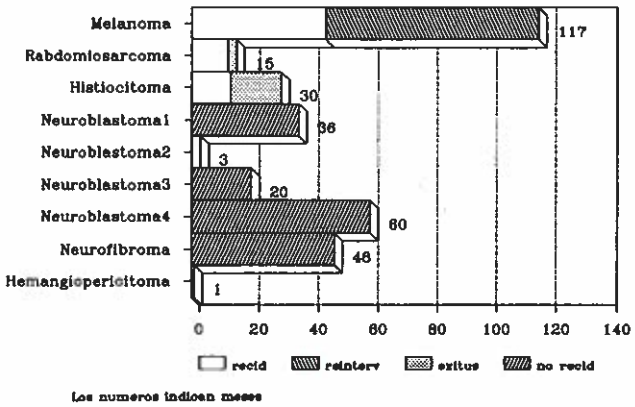

FIG. 14.—*Nuestra estadística de resección craneofacial.*

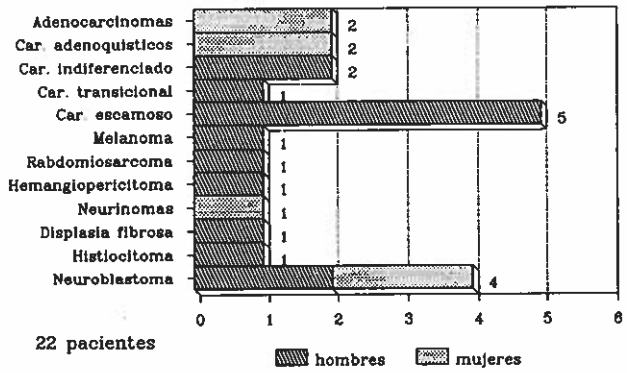

FIG. 15.—*Nuestra estadística de resección craneofacial separa los pacientes por sexos y por diagnóstico anatomopatológico.*

La utilización de quimioterapia preoperatoria y/o postoperatoria ha mejorado notablemente el tiempo de recidiva tumoral.

Los tumores puramente etmoidales presentan en la actualidad un pronóstico de vida a los cinco años de más del 50 por 100.

Los tumores cuya extensión sobrepasa la región etmoidal, y sobre todo los carcinomas etmoidales, la sobrevida a los cinco años no supera el 30 por 100.

Los pacientes sometidos a esta cirugía presentan una calidad de vida excelente.

En nuestra casuística, el tiempo de recidiva de los carcinomas etmoidales oscila de dos meses a sesenta y uno.

En los tumores malignos no carcinomatosos, el tiempo de recidiva, si la exéresis ha sido radical, se alarga notablemente (hasta ciento diecisiete meses).

La utilización de quimioterapia preoperatoria parece aumentar este tiempo de recidiva.

La variedad de tumores y la diferencia de estadios de extensión de los mismos cuando llegan a la cirugía hacen difícil valorar el valor real de la cirugía.

Si el tumor es extirpable en su totalidad, la indicación operatoria es indiscutible.

Si la tumoración infiltra endocráneo, seno cavernoso o región parafaríngea, se deberá matizar la conveniencia de la intervención, aunque la descripción de vías quirúrgicas, cada vez más agresivas y eficaces, han ampliado los límites de esta cirugía.

Según BRIDGER (24) la resección craneofacial supone un gran incremento de la supervivencia de estos pacientes.

CHEESMAN (25) en resecciones craneofaciales tiene 100 casos, de los que 36 tienen un seguimiento de más de cinco años, 38 de años y los otros menos. Tiene un grupo del 60 por 100 de pacientes curados sin enfermedad.

SCHRAMM (21) tiene 24 casos operados de lesiones malignas. Entre ellos 16 vivos sin evidencia de tumor.

BEBEAR (9) presenta 30 casos operados entre 1974 y 1982: 10 carcinomas epidermoides, 16 adenocarcinomas, un cilindroma y tres estesioneuroblastomas.

Entre estos 30 casos, ocho pacientes fallecidos, dos por complicaciones postoperatorias, uno por enfermedad intercurrente, uno por meningitis a los cuatro años, dos por recidiva local, uno por recidiva ganglionar y uno por metástasis.

En cuanto al tiempo de supervivencia:

Igual o mayor a tres años, 20 casos, 14 supervivencias.

Igual o mayor a cinco años, 14 casos, 10 supervivencias.

SUNDARESAM y SHAH (26) tienen 30 pacientes operados entre 1975-1985, con un promedio de supervivencia de cinco años y 18 pacientes están bien y libres de lesión. Dicen que los resultados están en relación con los tipos histológicos; los mejores resultados se obtienen en los adenocarcinomas y carcinomas escamosos.

KETCHAM y cols. (5) publican en 1972 catorce años de experiencia con 48 pacientes tratados. La supervivencia a los cinco años sin enfermedad es del 53 por 100.

SISSON y BYTELL (11) en ocho casos, tres muertes por recidivas, tres vivos sin enfermedad y dos perdidos de vista.

VIAS TRANSFRONTALES REDUCIDAS

Las complicaciones que se presentan en la resección craneofacial combinada son muchas, llegan al 30 por 100, y siempre son graves.

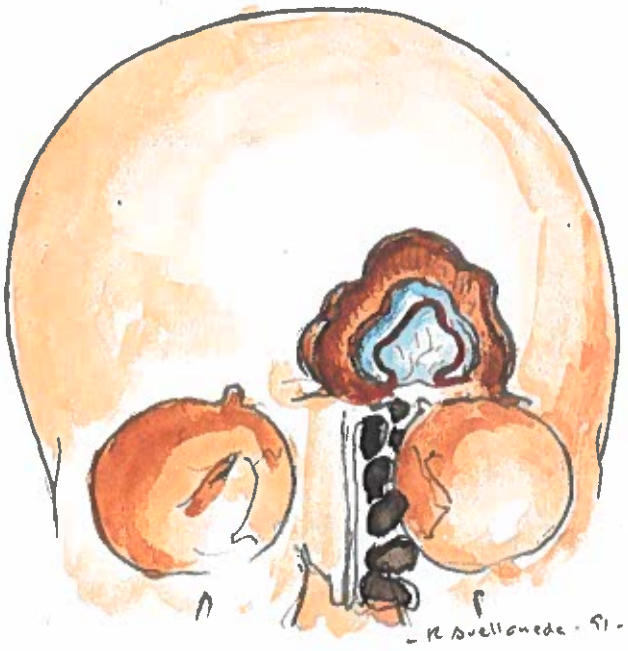

FIG. 16.—*Técnica de Labayle: trepanación anterior del seno frontal, trepanación posterior y exposición de duramadre.*

FIG. 17.—*Técnica de Labayle, visión lateral. Podemos ver el acceso a base del cráneo.*

Para evitar estas complicaciones se han descrito una serie de técnicas menos traumáticas que usaremos en caso de tumores no demasiado extensos.

JACKSON (14) llama a estas técnicas abordaje intracraneal limitado y lo indica en los tumores de etmoides.

Para evitar complicaciones debemos tener en cuenta los siguientes principios:

1. Exposición de la parte anterior de la base del cráneo sin necesidad de retracción del lóbulo frontal.
2. Uso de colgajos vascularizados.
3. Evitar deformaciones faciales y mutilaciones palatinas.

Consideraremos las siguientes técnicas:

1. Trepanación del hueso frontal reducida.
2. Abertura de la pared posterior del seno frontal.
3. Técnica de Labayle.

Trepanación frontal reducida

CHEESMAN (25) describe esta técnica mediante una incisión paralateronasal prolongada hacia zona frontal; se hace despegamiento, hemostasia y descubrimiento de toda la pared interna de la órbita (fig. 18).

Practicamos la trepanación frontal mínima; en la parte inferior del hueso queda comprendida la parte superior de ambos senos frontales.

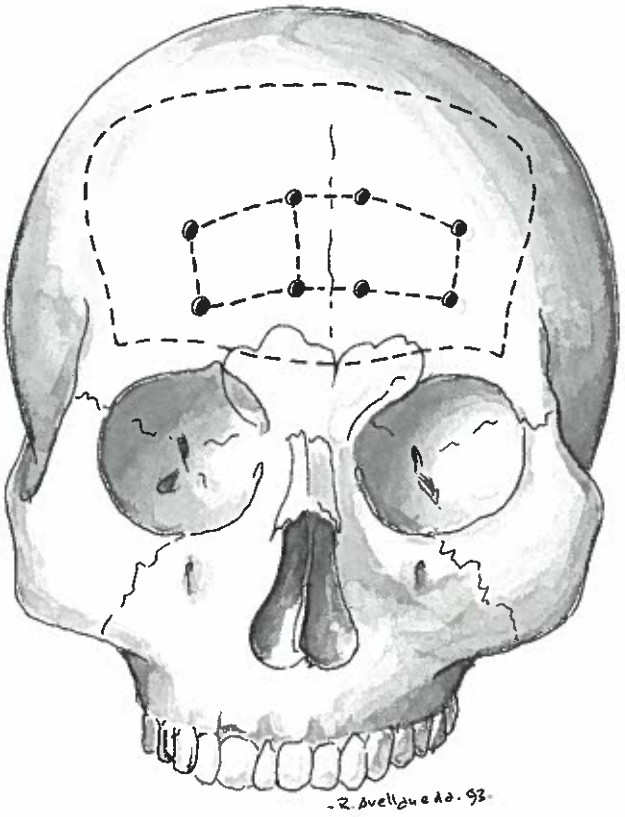

FIG. 18.—*Diferentes trepanaciones frontales reducidas, abarcando o no el seno frontal.*

CANTU y cols. (27) vuelven a ser partidarios de la pequeña craneotomía en vez de las grandes resecciones. Sería sólo como un agujero de trépano más o menos ampliado; tiene la ventaja de disminuir las complicaciones sépticas óseas. Con fresa eléctrica tallamos un colgajo de hueso que se separa completamente y que posteriormente se repondrá. Este colgajo tendrá 2,5 × 3 cm. Por la parte inferior la osteotomía entra en el seno frontal y debe continuarse en su pared posterior.

Separación de la duramadre, que será difícil, sobre todo en la región central de la apófisis crista galli y de los filetes olfativos. Esta dificultad nos viene agravada por el poco campo del que disponemos.

A continuación retracción mínima de la masa cerebral hacia atrás que también será difícil.

Sección de la pieza ósea que debe ser resecada; se hará con fresa eléctrica o con escoplo. No se abre el seno esfenoidal.

Se practica a continuación la extirpación del etmoides por la vía paralateronasal según hemos descrito en el capítulo correspondiente, siempre con abertura del seno maxilar y se extrae la pieza operatoria en monoblock por la incisión inferior, paralateronasal.

Esta vía permite tratar las extensiones a órbita a seno maxilar y fosa pterigopalatina.

Vía transeno frontal

PANJE (32) describe una técnica que consiste en una incisión paralateronasal + incisión bifrontal superciliar.

A continuación se levanta un opérculo óseo de pirámide nasal y pared anterior de ambos senos frontales; para este tiempo es imprescindible conocer muy bien el tamaño de estos senos frontales y existen diversas modificaciones dependiendo de este tamaño.

A continuación se abre la pared posterior del seno frontal con fresa, y esto nos permite una visión de la base del cráneo correspondiente a la lámina cribosa. Este acceso permite una resección intradural o extradural, después de la extirpación la reconstrucción de la dura se hará con fascia o con ligadura.

Dice este autor que si se ha extirpado solamente la lámina cribosa, no es necesario el injerto óseo.

LAWSON y BILLER (28) describen la técnica llamada rinotomía superior. Se practica un despegamiento cutáneo y después se despegan ambas órbitas de su pared interna, seccionando el ligamento palpebral; vamos despegando la periórbita hasta encontrar la arteria etmoidal anterior y la sutura frontoetmoidal; sección de ambos huesos nasales en la línea media. Se dirige la pirámide nasal hacia abajo, sujeta por la continuidad de tejidos blandos laterales.

Se practican las osteotomías para extirpar la pieza tumoral y si hay una extensión endocraneal se hace una craneotomía media para extraer el bloque etmoidal en una sola pieza.

BRIDGER y SHAHEEN (24) describen la técnica de sinusectomía frontal para el abordaje de la fosa craneal anterior. Consiste en una rinotomía paralateronasal que se extiende en forma de T por encima de ambas cejas; trepanación de la pared anterior del seno frontal y a continuación, trepanación de la pared posterior, se despega y levanta la duramadre, cuanto menos mejor.

Técnica de Labayle (29)

Consiste en la exéresis de la pared posterior del seno frontal y del techo del etmoides para exponer la zona meníngea subyacente.

Para realizar esta técnica hace falta conocer perfectamente la disposición de la duramadre, que puede despegarse fácilmente de la pared posterior del frontal y del techo de las masas laterales; hacia atrás sólo podemos despegar hasta el yugo esfenoidal, hacia afuera puede despegarse extensamente sobre techo orbitario y hacia adentro no puede despegarse la zona olfativa.

La técnica consiste en practicar una craneotomía de la pared anterior del seno frontal, hueso propio nasal y rama ascendente del maxilar, trepanación con fresa de la pared posterior del seno frontal; este agujero se agranda con pinza gubia, previo despegamiento y protección de la duramadre. A continuación se secciona la fina pared ósea del techo del etmoides y el tumor que llega hasta esta pared, con cuidado de proteger la duramadre con un despegador o con algodones (figuras. 16 y 17).

Las indicaciones de esta técnica son: traumatología, tumores benignos rinosinusales y los cánceres de etmoides que han llegado hasta techo de etmoides, pero sin invadir la duramadre.

RESECCION CRANEAL ANTEROLATERAL

TERZ y cols. (30) describen una serie de técnicas que nos permiten extirpar tumores que, iniciados en senos paranasales, abarcan fosa craneal anterior, fosa craneal media parcialmente, fosa infratemporal y región pterigopalatina (fig. 19).

JANECKA y SEKHAR (13) describen una técnica en la que se añade a la resección craneofacial anterior una resección lateral.

FIG. 19.—*Tumor que, de seno maxilar, invade la fosa infratemporal y sería un caso para resección anterolateral.*

En el tratamiento de los cánceres rinosinusales esta técnica tendría aplicación en tumores de etmoides extendidos a endocráneo, órbita y región infratemporal, pero sobre todo en cánceres de seno maxilar extendidos a fosa pterigopalatina, de aquí a órbita y a fosa infratemporal.

Se trata de una cirugía muy difícil, con complicaciones y secuelas, y que debemos valorar muy bien las posibilidades de curación del paciente frente a los problemas quirúrgicos y postquirúrgicos.

Se trata de una técnica en la que la participación del equipo neuroquirúrgico es básico; llevan el principal peso de la intervención y del preoperatorio, además de todos los exámenes que hemos estudiado hasta ahora.

Es necesario disponer de biopsia, examen otorrinolaringológico completo, examen oftalmológico, endoscopia, radiografías, TAC y resonancia nuclear magnética y con ello tendremos una idea de la extensión a endocráneo, a órbita, a fosa pterigopalatina y a fosa infratemporal. Pero además en este caso nos interesará conocer la relación del tumor con carótida intracavernosa y carótida intrapetrosa, por lo que según SCHRAMM (21) practicaremos angiografía carotídea, estudios monitorizados de la tolerancia a la oclusión temporal o permanente de la carótida interna y estudios de la circulación cerebral y este autor llama a esta técnica la resección craneofacial ampliada.

Técnica quirúrgica

Incisión bicoronal, combinada con paralateronasal.

La resección ósea incluye frontal bilateral, techo de la órbita, pared externa del lado correspondiente, malar y sección de la apófisis cigomática, despegamiento de la duramadre hasta el nervio óptico y seno cavernoso; según los autores que describen la técnica, en el curso de la misma operación puede extirparse el seno cavernoso si está invadido por tumor (fig. 20).

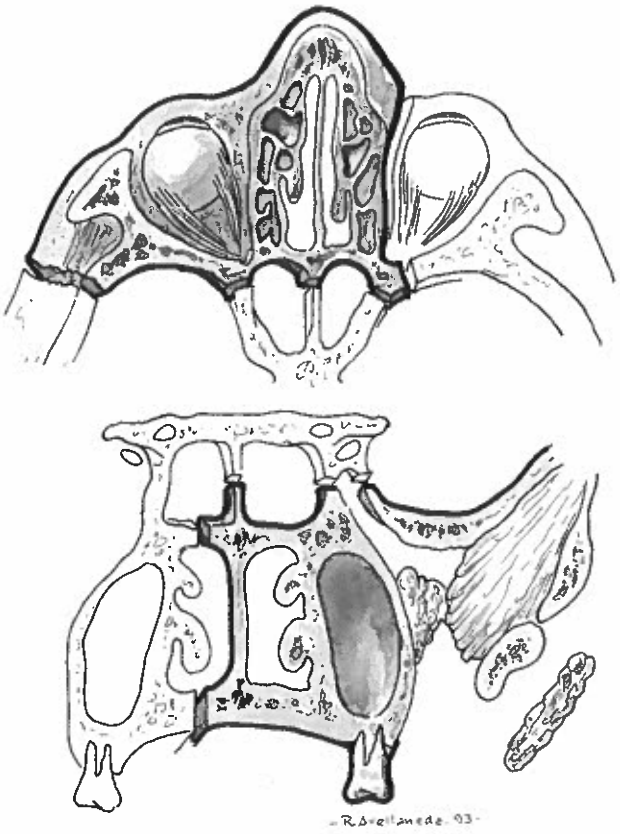

FIG. 20.—*Esquema de las extirpaciones en la resección craneal anterolateral.*

También puede añadirse o no a está técnica la exanteración de la órbita.

SCHRAMM (21) en su aportación a esta técnica añade a la resección craneofacial anterior un abordaje transtemporal-infratemporal. Se practica una incisión bicoronal que se prolonga en el lado afecto con una incisión preauricular que desciende por el cuello hacia adelante hasta la región tirohioidea.

A continuación hay que seccionar, despegar y movilizar el cigoma, músculos temporal y masetero, articulación temporomaxilar y sobre todo tener mucho cuidado con la parótida y las ramas del facial.

La craneotomía se hace mediante una sección horizontal baja en el lado del tumor entre ángulo externo de la órbita y conducto auditivo externo; se separa la duramadre y se hacen los dos trazos verticales de craneotomía, uno anterior y otro pos-

terior; se secciona la base del cráneo por la escama infratemporal, por fuera del agujero oval, se secciona la fosa glenoidea y se pasa por delante de la cóclea y el conducto auditivo externo óseo. Se diseca la carótida interna y se llega al seno cavernoso.

Algunas veces esta vía debe ser completada con un abordaje paralateronasal. La reconstrucción de la base del cráneo se hace con colgajos de periostio o galea y la reconstrucción de la parte lateral con músculo vascularizado que se sutura por microcirugía a la circulación carotídea.

SCHRAMM (21) ha operado con esta técnica 24 tumores malignos y cuatro benignos. De los 24 tumores malignos tiene 16 vivos sin evidencia de enfermedad.

VIGILANCIA POSTERAPEUTICA

ST. PIERRE y BAKER (31) ven que si los pacientes presentan recidivas son precoces. Así en su estadística todos los pacientes que mueren, el 40 por 100 es durante el primer año y la supervivencia es igual a los cuatro que a los cinco años.

MARSOT-DUPUCH y cols. (32) dicen que hay que hacer un control con TAC o RNM a los tres meses y uno anual a continuación, a no ser que una sospecha clínica nos lleve a adelantar las exploraciones.

Pero de todas maneras es difícil distinguir entre tejido tumoral y tejido cicatricial fibroso.

LEROUX-ROBERT (33) en su extensa serie de 232 casos propios, encuentra que con un seguimiento de cinco años basta, pues sólo un pequeño número de casos presentarán recidivas, complicaciones o metástasis que puedan ser causa de muerte pasados cinco años.

TRATAMIENTO DE LAS RECIDIVAS

En estos pacientes se presentan muchas veces recidivas. Estas recidivas pueden ser después de cirugía y después de radioterapia.

Después de radioterapia todos los autores están de acuerdo que puede practicarse otro tipo de cirugía hasta la resección craneofacial.

Una recidiva después de cirugía, si está en los límites de operabilidad, puede volverse a operar y más de una vez.

LAVERTUE (34) publica la reoperación de ocho de los 23 casos de cáncer de seno maxilar que presentan recidivas.

HAGUENAUER y cols., entre 104 casos de carcinomas etmoidomaxilares, 46 pacientes han presentado al menos una recidiva, entre ellos 34 han muerto por esta recidiva u otras siguientes y 12 pacientes vivientes, seis con enfermedad y seis libres de enfermedad, con un tiempo de vigilancia de tres años.

BIBLIOGRAFIA

1. TRAISSAC: «Résultats du traitement des cancers de l'ethmoide et du sinus maxillaire. A propos de 131 cas». *Cahiers d'ORL*, 9: 749-755, 1974.
2. PIQUET, J. J., y cols.: «Les résultats du traitement des epitheliomas du maxillaire supérieur». *Cahiers d'ORL*, 9: 761-767, 1974.
3. SMITH, R. R.; KLAPP, C. T., y WILLIANS, J. M.: «Surgical treatment of cancer of the frontal sinuses and adjacent areas». *Cancer*, 7: 991-994, 1954.
4. MALECKI, J.: «New trends infratemporal sinus surgery». *Acta Otolaryngol.*, 50: 137-140, 1959.
5. KETCHAM, A. S.; WILKINS, R. H.; VAN BUREN, J. M., y SMITH, R. R.: «A combined intracranial facial approach to the paranasal sinuses». *Am. J. Surg.*, 106: 698-703, 1963.

— KETCHAN, A. S.; CHRETIEN, P. B.; VAN BUREN, J. M.; HOYE, R. C.; BEAZLEY, R. M., y HERDT, J. R.: «The ethmoides sinuses: A reevaluation of surgical resection». *Amer. J. Surg.*, 126: 469-476, 1973.

— KETCHAN, E. A., y cols.: «Complications of intracranial facial resection for tumors of the paranasal sinuses». *Am. J. Surg.*, 112: 591-596, 1966.

— KETCHAN, A. S., y BUREN, J. M.: «Tumors of the paranasal sinuses: A therapeutic challenge». *Am. J. Surg.*, 150 (4): 406-413, 1985.

6. TESSIER, P.: «Conjunctival approach to orbital floor and maxilla in congenital malformation and trauma». *J. Maxillofac. Surg.*, I: 3, 1973.
7. DEROME, P.: «Les tumeurs spheno-ethmoidales. Possibilités d'exérèse et de reparation chirurgicales». *Neurochirurgie*, supl. 1, 1972.

— DEROME, P.; AKERMAN, M., y ANQUEZ, L.: «Les tumeurs spheno-ethmoidales. Possibilités d'exérèse et de reparation chirurgicales. Rapport de la Société de Neurochirurgie de Langue Française». *Neurochirurgie*, 15 (supl. 1): 1-164, 1964.

— DEROME, P.: «Chirurgie des tumeur osseuses de la base du crane». *Revue de Laryngologie*, 104, 3: 283-285, 1983.

8. SHAH, J. P., y GALICICH, J. H.: «Craniofacial resection for malignant tumors of ethmoid and anterior skull base». *Arch. Otolaryngol.*, 103: 514-517, 1977.
9. BEBEAR, J. P.; STOLL, D., y DARROUZET, V.: «L'etmoidectomie totale par voie mixte rhinoneurochirurgicale pour les tumeurs malignes de l'etage antérieur. 14 ans d'experience-62 cas». *Rev. Laryngol.*, 111: 3, 1990.

— BEBEAR, J. P., y BAGOT D'ARC, M.: «L'ethmoidectomie totale par voie mixte: Frontal extra-durale et paralateronasale». *Revue de Laryngologie*, 103: 179-188, 1982.

— BEBEAR, J. P.; STOLL, D., y WINTER, C.: *Intéret de l'abord chirurgical mixte, endocranien et paralateronasal dans les cancers de l'ethmoide: A propos de 22 cas.* Comm. XIV Congrés Soc. Franç. Carcinologie Cervicofaciale. Lyon, 1981.

— BEBEAR, J. P., y STOLL, D.: «Epidemiologie des cancers de l'ethmoide». *Revue de Laryngologie*, 103, 3: 173-176, 1982.

— BEBEAR, J. P.; BAGOT D'ARC, M., y PAVIA, A.: «A propos de 30 cas de tumeurs malignes du bloc ethmoidal opérés par voie mixte endocranienne et para-latero-nasal». *Arch. Portugueses ORL*, II, 1: 9-25, 1983.

10. ROUX, F. X.; LOTY, B.; BRASNU, D., y cols.: «Reconstruction de l'etage antérieur de la base du crane a l'aide de grefons de corail». *Neurochirurgie*, 34: 110-113, 1988.

— ROUX, F. X.; BRASNU, D.; MENARD, M., y cols.: «Adenocarcinoma of the ethmoid sinuses. Results of a new protocol based on inductive chemotherapy combined with surgery. Four years experience». *Acta Neurochir. (Wien)*, 98 (3-4): 129-134, 1989.

— ROUX, F. X.; BRASNU, D.; LACCOURREYE, H.; FABRE, A., y CHODKIEWICZ, J. P.: «Les adenocarcinomes ethmoidaux operés en un temps par voie transfacial et sous frontales après chimiotherapie d'induction». *Neurochirurgie*, 33 (5): 365-370, 1987.

11. SISSON, G. A.: «Symposium III: Treatment of malignancies of paranasal sinuses. Discussion and summary». *Laryngoscope*, 80: 945, 1970.

— SISSON, G. A., y cols.: «Carcinoma of the paranasal sinuses and cranial-facial resection». *J. Laryngol. Otol.*, 90: 59-68, 1969.

— SISSON, G. A.; BYTELL, D. E.; BECKER, S. P., y cols.: «Carcinoma of the paranasal sinusses and cranial-facial resection». *J. Laryng.*, 1: 59-69, 1976.

— SISSON, G. A.; TORIUM, D. M., y ATIYAH, R. A.: «Paranasal sinus malignancy: A comprehensive update». *Laryngoscope*, 99 (2): 143-150, 1989.

— SISSON, G. A., y BECKER, S. P.: «Cancer of the nasal cavity and paranasal sinuses». En: Suen, J. Y., y Mayers, E. N. (eds.). *Cancer of the head and neck*. Churchill Livingstone. New York, 1981.

12. SAMII, M., y DRAF, W.: *Surgery of the skull base. An interdisciplinary approach*. Springer-Verlag, 1989.

13. JANECKA, I. P., y SEKHAR, L. N.: «Surgical management of cranial base tumors: A report on 91 patients». *Oncology*, 3: 69-74, 1989.

— JANECKA, I. P.; SEN, C. N.; SEKHAR, L. N., y ARRIAGA, M. A.: «Facial translocation: A new approach to the cranial base». *Otolaryngol. Head Neck Surg.*, 103: 413-419, 1990.

— JANECKA, I. P.; CHANDRA, N. S.; LALIGAN, N. S., y ARRIAGA, M.: «Facial translocation: A new approach to the cranial base». *Otolaringol. Head and Neck Surg.*, 103, 3: 413-419, 1990.

14. JACKSON, I. T.: «Craniofacial approach to tumors of the head and neck». *Clin. Plas. Surg.*, 12 (3): 375-388, 1985.

— JACKSON, I. T.; MARSH, W. R., y HIDE, T. A. H.: «Treatment of tumors involving the anterior cranial fossa». *Head Neck Surg.*, 6: 901-913, 1984.

— JACKSON, I. T.; ADHAM, M. N., y MAARSH, W. R.: «Use of the galeal frontalis myofascial flap in craniofacial surgery». *Plast. Reconst. Surg.*, 77: 905-910, 1986.

15. SEKHAR, L. N., y MILLER, A. R.: «Operative management of tumors involving the cavernous sinus». *J. Neurosurg.*, 64: 879-889, 1986.

— SEKHAR, L. N.; JANECKA, I. P., y JONES, N. F.: «Subtemporal-infratemporal and basal subfrontal approach to extensive cranial base tumors». *Acta Neurochir.*, 92: 83-92, 1988.

— SEKHAR, L., y JANECKA, I.: *Surgery of cranial base tumors*. Raven Press. New York, 1993.

16. AL-MEFTY, O.: «The suppra-orbital pterional approach to skull base lesions». *Neurosurgery*, 21: 474-477, 1987.

17. KRESPI, Y. P.: «Cancer surgery of the skull base». *Clin. Plast. Surg.*, 12: 389-392, 1985.

18. GASTON, F.: *Vías quirúrgicas subfrontales en patología de la base del cráneo*. En: Avellaneda, R. Ponencia al Congreso Nacional de la Sociedad Española de Otoneurooftalmología. Pamplona, 1990.

19. PORTMANN, M.; BEBEAR, J. P., y BAGOT D'ARC, M.: «L'ethmodectomie totale par voie mixte endo-cranienne et paralateronasale (à propos de 39 cas)». *Cahiers ORL*, XIX, 10: 906-915, 1984.

— PORTMANN, M., y BEBEAR, J. P.: «Total ethmoidectomy by a combined extradural frontal and lateral paranasal approach». *Bull. Acad. Natl. Med. (Paris)*, 167 (3): 239-243, 1985.

20. MONTGOMERY, W. W.: *Surgery of the upper respiratory system*, vol. I. Lea and Febiger. Philadelphia, 1971.

21. SCHRAMM, V. L.; MYERS, E. N., y MAROON, J. C.: «Anterior skull base surgery for benign and malignant diseases». *Laryngoscope*, 89: 1077-1091, 1979.

22. CZORNY, A., y MARIEL, P. H.: «Nouvelle technique de recouvrement endo-nasal des greffons osseux aprés exérèse des tumeurs ethmoido-frontales». *Neurochirurgie*, 33: 84-86, 1987.

23. VAN BUREN, J. M.; OMMAYA, A. K., y KETCHAN, A. S.: «Ten year's experience with radical combined craniofacial resection of malignant tumors of the paranasal sinuses». *J. Neurosurg.*, 28: 341, 1968.

24. BRIDGER, G. P.; BALDWING, M., y GONSKI, A.: «Anterior craniofacial resection for ethmoid and nasal cancer with free flap reconstruction». *Aust. N. Z. J. Surg.*, 56 (11): 843-847, 1986.

— BRIDGER, G. P.: «Radical surgery for ethmoid cancer». *Arch. of Otolaryngology*, 106: 630-634, 1980.

25. CHEESMAN, A. D.; LUND, V. J., y HOWARD, D. J.: «Cranio-facial resection for tumors of the nasal cavity and paranasal sinuses». *Head Neck Surg.*, 8: 429-435, 1986.

— CHEESMAN, A. D.: «Craniofacial approach for ethmoidal tumors». En: Ballantyne, J. C., y Harrison, D. F. N. (eds.). *Operative surgery. Nose and throat*, 4th ed. Butterworths. London, 1986.

26. SUNDARESAN, N., y SHAH, J. P.: «Craniofacial resection for anterior skull base tumors». *Head Neck Surg.*, 10: 219-224, 1988.

27. CANTU y cols.: *Our experience in anterior craneofacial resections*. Comunication in I Congress International of the Craneal Base. Hannover, 1992.

28. LAWSON, W., y BILLER, H.: «Lateral rhinotomy». En: De Blitzer, Lawson y Friedman (eds.). *Surgery of the paranasal sinuses*. Saunders, Co., 1991.

29. LABAYLE, J.: «Le toit de l'ethmoide». *Problèmes actuels d'oto-rhino-laryngologie*. Maloine, 1966.

— LABAYLE, J.: «Critique des voies d'abord du massif facial». *Problèmes actuels d'oto-rhino-laryngologie*, 1964.

30. TERZ, J. J.; YOUNG, H. F., y LAWRENCE, W.: «Combined craniofacial resection for locally advanced carcinoma of the paranasal sinuses». *Am. J. Surg.*, 140: 618-624, 1980.

— TERZ, J. J.; ALKSNE, J. F., y LAWRENCE, W.: «Craniofacial resection for tumors invading the pterygoid fossa». *Am. J. Surg.*, 118: 732-740, 1969.

31. McINTOSH y HAGEN: *Transfrontal sinus approach to the anterior base of the brain. Neurological surgery of the ear and the skull base.* Proceeding of the sixth International Symposium. Zürich, 28 de mayo a 2 de junio de 1988, 339-349.

— MANN, W.: *Ultraschall IM Kopf-Hals-Bereich.* Springer. Berlín, Heidelberg, New York, Tokyo.

— ST. PIERRE y BAKER: «Squamous cell carcinoma of the maxillary sinus. Analysis of 66 cases». *Head and Neck Surgery,* 1983.

32. MARSOT-DUPUCH y cols.: «Intéret et limites de l'IRN dans le bilan des tumeurs du massif facial». *Les tumeurs du massif facial supérieur.* Masson, 1991.

— PANJE y cols.: *The transfacial-intracranial «swinging» nasofrontal bone flap approach to the anterior cranial skull base.* The University of Chicago. Pritzker School of Medicine. Department of Neuroradiology.

33. LEROUX-ROBERT, J.: «Résultats a long terme du traitement des cancers des fosses nasales et de sinus accesoires». *Cahiers d'ORL,* 9, 7: 723-746, 1974.

34. LAVERTUE, P., y cols.: «Squamous cell carcinoma of the paranasal sinuses. The Cleveland Clinic experience, 1977-1986». *Laryngoscope,* 99, 1989.

— BILLER, H. F.; SHUGAR, J. M. A., y KRESPI, Y. P.: «A new technique for wide field exposure of the base of the skull». *Arch. Otolaryngol.,* 107: 698-702, 1981.

Cirugía orbitaria y periorbitaria

P. CLAROS, A. CLAROS, Jr., A. CLAROS,
P. WIENBERG y J. TRASERRA

INDICACION QUIRURGICA DE LA ORBITA

Las indicaciones quirúrgicas de la órbita para el otorrinolaringólogo y cirujano cervicofacial son, entre otras, la descompresión quirúrgica en el exoftalmo tiroideo, la práctica de biopsias, la reconstrucción orbitaria postraumática, la exéresis tumoral y de cuerpos extraños, el drenaje de las colecciones purulentas procedentes de las complicaciones de la sinusitis (entre éstas, celulitis orbitaria, mucoceles, etmoiditis abscesificadas, etc.), las malformaciones craneofaciales y por último la exanteración orbitaria en los procesos malignos de la órbita y estructuras periorbitarias.

En esta cirugía es conveniente actuar conjuntamente con el oftalmólogo en muchos casos y con el neurocirujano en otros, ya que los abordajes cambiarán según la localización y extensión de las lesiones.

IMAGINERIA ORBITARIA

En los últimos años ha cambiado el sistema de explorar la región orbitaria y periorbitaria, haciéndose cada vez más accesible y efectiva para el cirujano que se ocupa de ella.

La radiología convencional está limitada a aquellos tumores óseos duros, tales como el osteoma (remitimos al lector al capítulo de Osteomas).

En la práctica, el TAC, con o sin contraste, nos permite definir los márgenes de las lesiones y las características de la etiología inflamatoria, vascular y la de algunos tumores sólidos. La diferenciación de la densidad nos permitirá reconocer la grasa de las estructuras cálcicas, el lugar de asentamiento y la invasión endocraneal. El TAC es, especialmente en los cortes coronales, un medio diagnóstico preciso para delimitar y diagnosticar lesiones que afectan al marco óseo de la órbita o aquellas que secundariamente lo implican. El TAC tridimensional, particularmente en cirugía reconstructiva de la órbita, permite planificar el acceso y la resolución de los implantes.

Los estudios vasculares, arteriografías y flebografía son sólo útiles en los procesos tumorales vasculares y mediante la embolización podemos preparar preoperatoriamente al paciente para disminuir el sangrado.

La ecografía es muy utilizada por los oftalmólogos. Este alumbramiento se produce tímidamente en 1957 para consolidarse a partir de 1958, gracias a OKSALA, el primero de los grandes autores que en oftalmología avalan la utilidad clínica de la ecografía. A partir de entonces las continuas aportaciones han ido perfeccionando la tecnología y como consecuencia directa ha ido aumentando su aplicación clínica. En este proceso dos han sido las claves que han marcado su evolución: la ecografía bidimensional y la técnica de contacto. La ecografía bidimensional, aplicada en oftalmología desde 1958, ofrece una información topográfica y morfológica que facilita extraordinariamente la exploración y completa la información obtenida por el sistema clásico de ecografía A. Sin embargo, este sistema obtiene poca difusión debido a la complejidad de la técnica de inmersión necesaria para su utilización. Es necesario esperar a 1972 para que la ecografía B realmente se desarrolle y popularice cuando BRONSON diseña la técnica de contacto.

Consecuencia de esta aportación es la mayor difusión que adquiere la ecografía, y en el momento actual la ecografía de contacto, con los sistemas A y B, es la técnica de elección en oftalmología.

Sin embargo, la aplicación de los ultrasonidos en el diagnóstico oftalmológico no está restringida simplemente al diagnóstico ocular, sino que se extiende a otros dos grandes campos: la biometría y la órbita.

La medida de la longitud axial del globo, de las estructuras que lo componen o de las distancias que las separan entre sí, tienen importancia en diversas áreas, pero especialmente en dos: en el control del crecimiento de un ojo buftálmico en el glaucoma congénito y en el cálculo de la potencia dióptrica de las lentes intraoculares, a implantar en la cirugía de la catarata, como sustitutas del cristalino, técnica en auge en los últimos tiempos.

En la órbita el planteamiento es diferente. De la

FIG. 1.—*Resonancia magnética de órbita en la que podemos apreciar una tumoración posterosuperior.*

misma forma que en los dos aspectos antes citados el papel de la ecografía es indiscutible, en la órbita no sólo es discutido y subestimado, sino que también frecuentemente, por qué no decirlo, despreciado.

Para nosotros la resonancia nuclear magnética nos da una información adicional respecto a las estructuras orbitarias, la invasión tumoral, el trayecto del nervio óptico y los músculos extrínsecos. Además nos aporta información en los tumores vasculares o incluso nos muestra si el periostio orbitario está o no invadido y la invasión del compartimento endocraneal (figs. 1 y 2).

TECNICAS QUIRURGICAS

Aunque hay variaciones sobre ellas, nosotros vamos a describir las que puede utilizar el otorrinolaringólogo solo o bien en alguna de ellas con el apoyo del neurocirujano.

Nos referiremos a la orbitotomía anterior, la lateral, la superior y la transnasosinusal.

FIG. 2.—*El paciente de la RNM anterior en la que podemos apreciar un desplazamiento del globo ocular hacia abajo y afuera.*

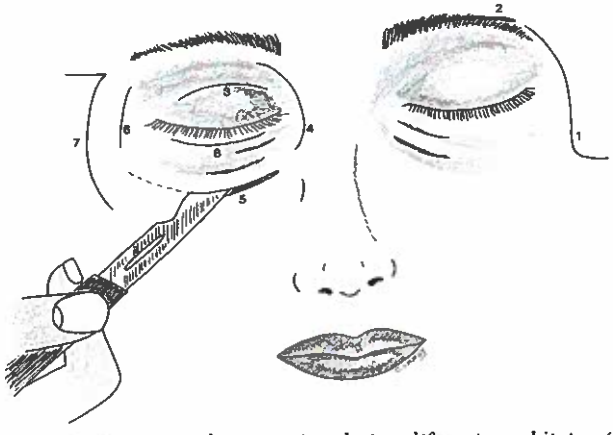

FIG. 3.—*Esquema demostrativo de las diferentes orbitotomías: 1: Orbitotomía lateral. 2: Orbitotomía anterior ciliar. 3: Orbitotomía anterior transpalpebral. 4: Orbitotomía anterior superointerna. 5: Orbitotomía anteroinferior. 6: Orbitotomía anteroexterna. 7: Orbitotomía lateroinferior. 8: Orbitotomía anterior subciliar.*

Orbitotomía anterior

Esta puede hacerse transconjuntival, extraperióstica o transeptal, siguiendo las diferentes incisiones periorbitarias (fig. 3).

Orbitotomía anterior transconjuntival

Es la adecuada a las lesiones perioculares e intraconales. Los músculos rectos pueden desinsertarse y movilizarse según convenga. También se puede utilizar para la descompresión de la órbita la vía transconjuntival, como hace McCORD (1).

Orbitotomía anterior extraperióstica

Esta es la más frecuentemente utilizada por nosotros, ya que nos permite abordar la patología que con mayor incidencia acude a nuestras clínicas, que es aquella que se localiza en el espacio periorbitario o aquella que afecta a las estructuras óseas del marco orbitario, tal como los mucoceles, quistes dermoides o fracturas orbitarias.

La incisión cutánea se hace sobre el reborde orbitario que nos permite exponer el periostio, cuyo levantamiento nos deja libre el espacio extraperióstico para la exploración y exéresis de las lesiones (figs. 4 A-D).

Presentación de un caso clínico: Tuberculoma de órbita (figs. 5 A-G). Paciente de dieciséis años, con lesión corneal izquierda de la infancia, con ceguera de dicho ojo y que desde hace unos meses presenta un desplazamiento progresivo del globo ocular derecho. En el estudio con RNM se puede apreciar una tumoración en el ángulo superointerno del marco

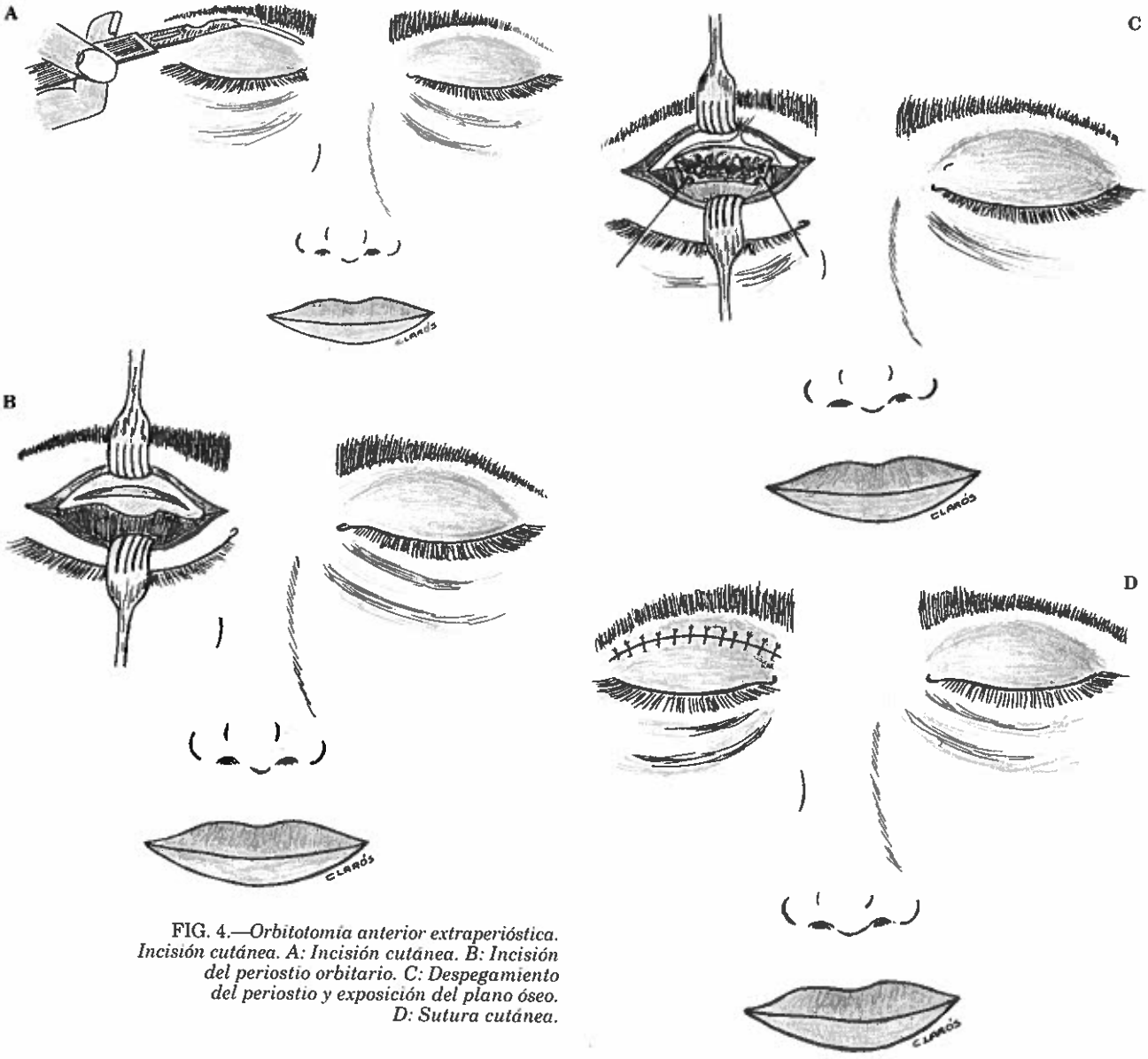

FIG. 4.—*Orbitotomía anterior extraperióstica. Incisión cutánea. A: Incisión cutánea. B: Incisión del periostio orbitario. C: Despegamiento del periostio y exposición del plano óseo. D: Sutura cutánea.*

orbitario que desplaza el globo ocular hacia abajo y afuera. Se decide practicar una orbitotomía anterior extraperióstica para explorar y extirpar el proceso tumoral. El tumor estaba adherido al plano perióstico y pudo despegarse bien de la periórbita. El marco óseo se fresó para lograr una exéresis lo más radical posible. El diagnóstico anatomopatológico fue de un tuberculoma orbitario. El período postoperativo cursó sin alteraciones y la motilidad ocular fue normal, así como la proptosis que se corrigió espontáneamente. La agudeza visual de este ojo se conservó. Un tratamiento específico se le administró por espacio de un año.

Cuando la etiología es tumoral maligna este abordaje extraperióstico debe evitarse solamente para la realización de biopsia, ya que romperíamos la barrera que representa el periostio orbitario en la extensión y en el tratamiento oncológico. Cuando se utilice será para la exéresis quirúrgica del tumor con biopsia peroperatoria.

Orbitotomía anterior transeptal

La incisión de esta vía se practica siguiendo los pliegues naturales de los párpados en lugar donde asiente el tumor (figs. 6 A-C).

La disección de las fibras del músculo orbicular es fácil y sin mayor dificultad en sentido horizontal. Cuando se tenga que actuar sobre el músculo elevador del párpado hay que separar sus fibras de

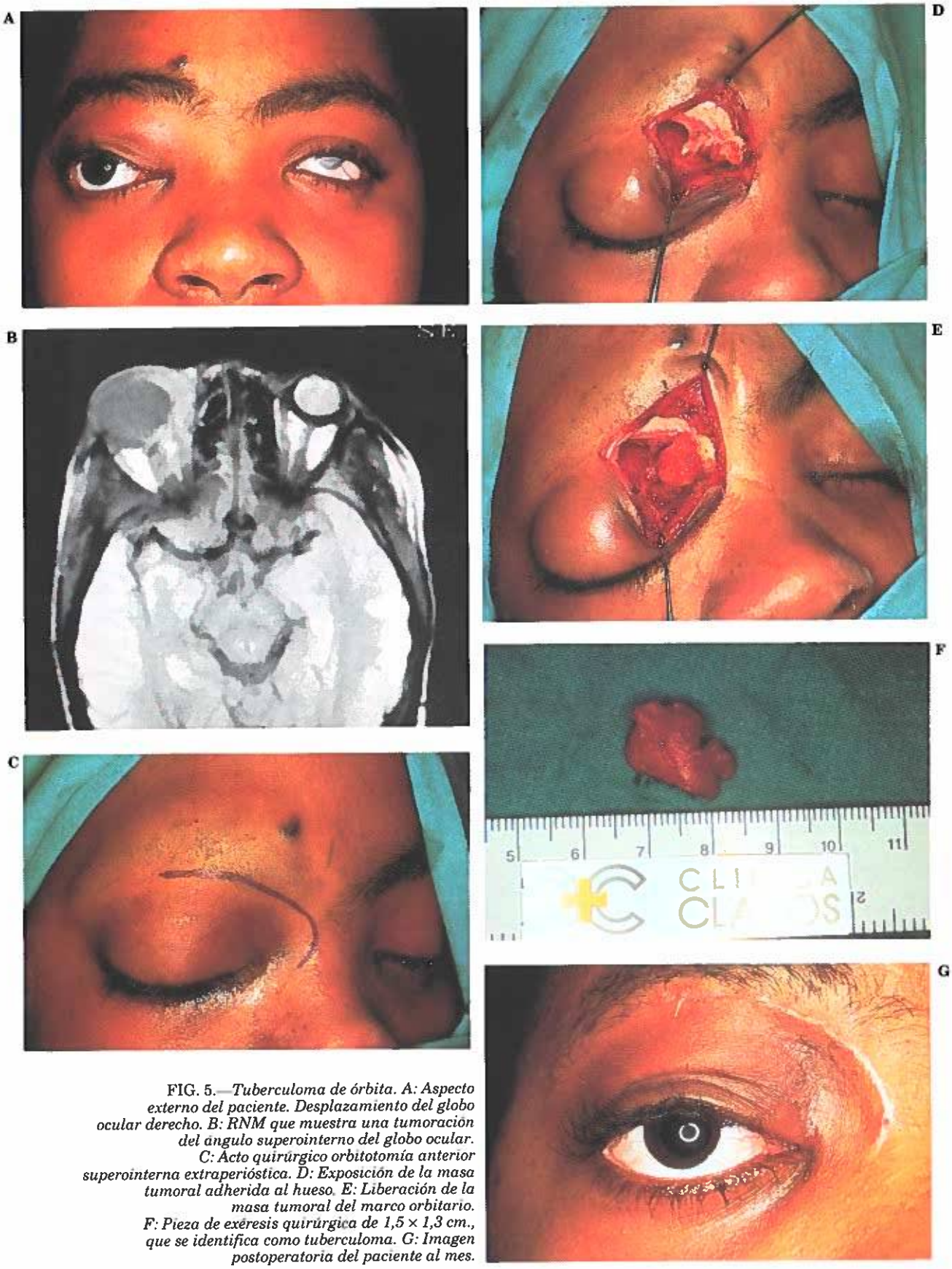

FIG. 5.—*Tuberculoma de órbita. A: Aspecto externo del paciente. Desplazamiento del globo ocular derecho. B: RNM que muestra una tumoración del ángulo superointerno del globo ocular. C: Acto quirúrgico orbitotomía anterior superointerna extraperióstica. D: Exposición de la masa tumoral adherida al hueso. E: Liberación de la masa tumoral del marco orbitario. F: Pieza de exéresis quirúrgica de 1,5 × 1,3 cm., que se identifica como tuberculoma. G: Imagen postoperatoria del paciente al mes.*

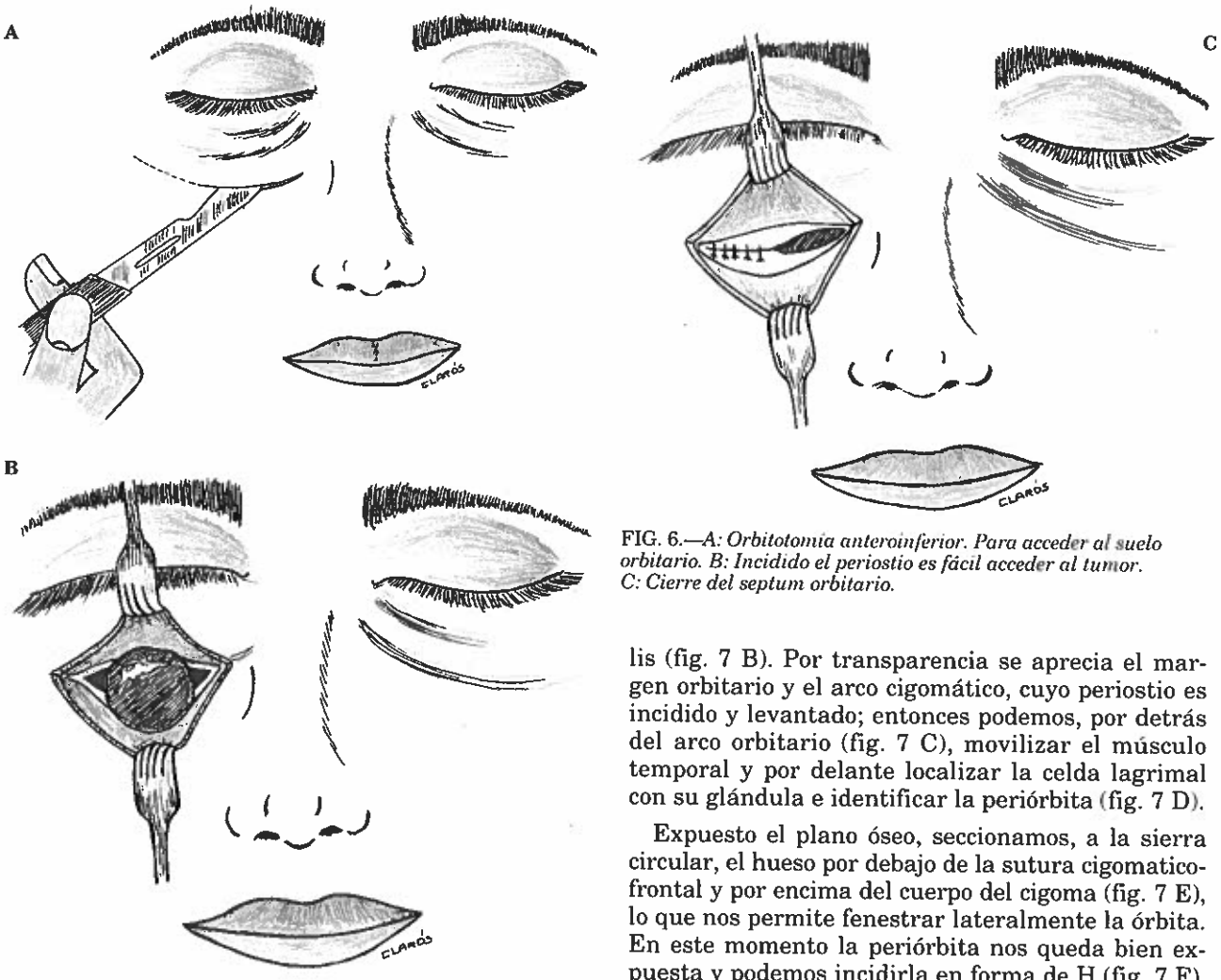

FIG. 6.—*A: Orbitotomía anteroinferior. Para acceder al suelo orbitario. B: Incidido el periostio es fácil acceder al tumor. C: Cierre del septum orbitario.*

modo vertical y luego resuturarlas para evitar su lesión permanente.

Orbitotomía lateral

Orbitotomía lateral tipo Kronlein

Está basada en la clásica intervención quirúrgica de la pared lateral descrita por KRONLEIN, aunque ha sido modificada ampliamente.

Permite la exéresis de la mayoría de los tumores que ocupan la cavidad orbitaria y que no son posibles de extraer por vía anterior.

La incisión cutánea varía según la localización de la lesión. Si ésta se encuentra en la parte lateral o superior, una incisión en forma de S es suficiente (fig. 7 A), y cuando la lesión es inferior o inferolateral, se practica una prolongación de la incisión hacia el párpado inferior. Esta incisión se extiende sobre el margen lateral de la órbita y del proceso cigomático frontal. Se despega superficialmente el plano cutáneo hasta que aparece la fascia temporalis (fig. 7 B). Por transparencia se aprecia el margen orbitario y el arco cigomático, cuyo periostio es incidido y levantado; entonces podemos, por detrás del arco orbitario (fig. 7 C), movilizar el músculo temporal y por delante localizar la celda lagrimal con su glándula e identificar la periórbita (fig. 7 D).

Expuesto el plano óseo, seccionamos, a la sierra circular, el hueso por debajo de la sutura cigomaticofrontal y por encima del cuerpo del cigoma (fig. 7 E), lo que nos permite fenestrar lateralmente la órbita. En este momento la periórbita nos queda bien expuesta y podemos incidirla en forma de H (fig. 7 F). En este punto debemos identificar el músculo recto externo, que es fácil, si previamente le hemos colocado un punto de sutura de seda y traccionando de él vemos cómo se mueve (fig. 7 G).

A partir de este momento estamos en el interior del contenido orbitario y utilizamos el microscopio quirúrgico para poder separar el tumor de las estructuras nobles. El instrumental quirúrgico lo cambiamos por los microinstrumentos adecuados. Cada caso requerirá una técnica apropiada y la colaboración o no del oftalmólogo.

El cierre quirúrgico lo realizamos con la sutura del periostio con puntos sueltos de material reabsorbible. La recolocación del marco orbitario se hace sujetando con puntos que pasan por un pequeño orificio que previamente hemos hecho con un taladro (fig. 7 H).

Se sutura el periostio orbitario con la fascia del músculo temporal mediante puntos sueltos, dejando un drenaje evacuador que se mantiene durante veinticuatro horas y el cierre cutáneo se cierra de la forma habitual (fig. 7 I).

Las medidas postoperatorias adecuadas son evi-

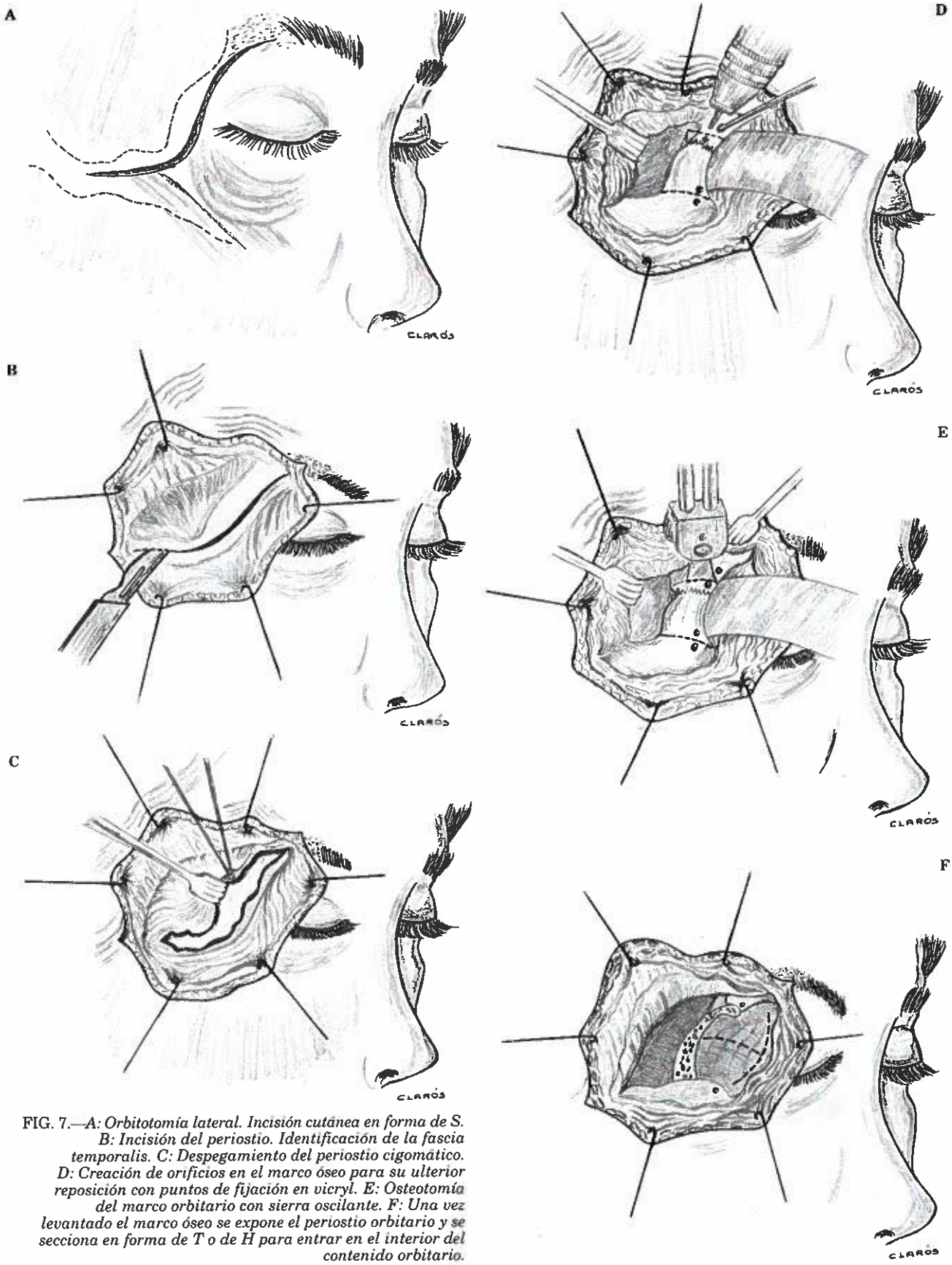

FIG. 7.—*A: Orbitotomía lateral. Incisión cutánea en forma de S. B: Incisión del periostio. Identificación de la fascia temporalis. C: Despegamiento del periostio cigomático. D: Creación de orificios en el marco óseo para su ulterior reposición con puntos de fijación en vicryl. E: Osteotomía del marco orbitario con sierra oscilante. F: Una vez levantado el marco óseo se expone el periostio orbitario y se secciona en forma de T o de H para entrar en el interior del contenido orbitario.*

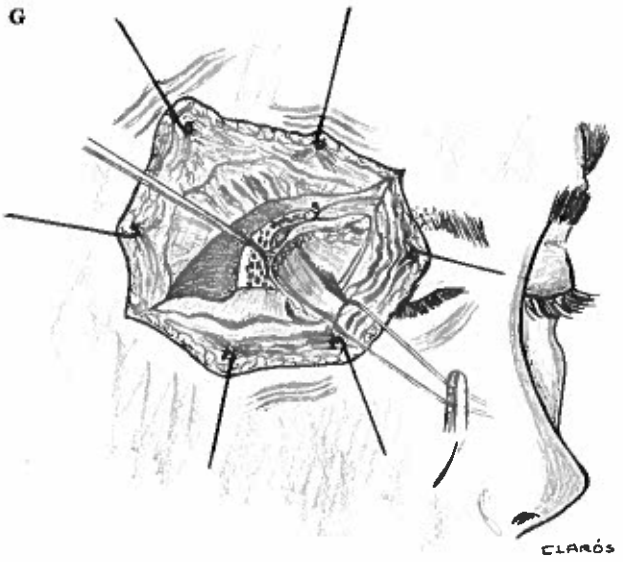

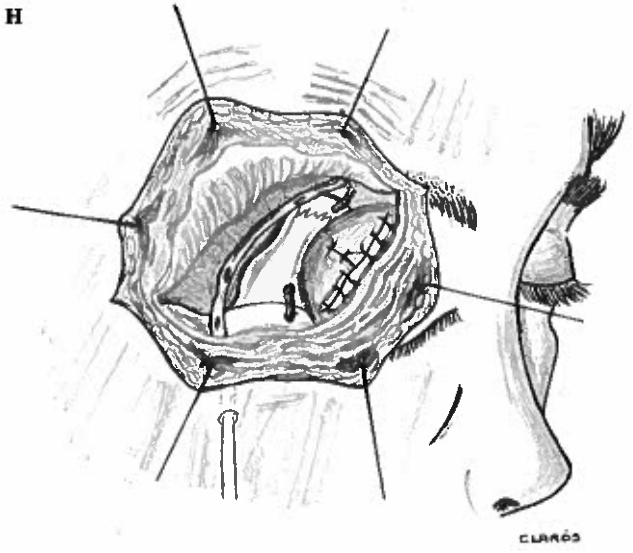

FIG. 7.—*G: La identificación del músculo recto externo se hace traccionando de él mediante un punto de tracción. El tumor puede extirparse previa identificación de las estructuras. H: Sutura de la periórbita. Reposición del marco cigomático con puntos de vicryl y colocación de un minidrenaje aspirativo. I: Cierre cutáneo en dos planos.*

tar el hematoma y minimizar el edema postquirúrgico. Si las maniobras de tracción durante la exéresis tumoral fueron cuidadosas, la motilidad ocular está garantizada.

Una incisión cutánea más estética es la coronal con prolongación preauricular y la exposición orbitaria es parecida. En la actualidad preferimos ésta.

Orbitotomía lateroinferior

Este tipo de aproximación quirúrgica está indicada para aquellos tumores que ocupan el ángulo inferoexterno de la órbita y del marco orbitario (la base del proceso frontocigomático), respetando o no el contenido orbitario.

La incisión sigue la semicircunferencia orbitaria en la parte más lateral, y en su porción superior tiene una prolongación posterior, para así poder evitar el colgajo cutáneo más o menos, según las necesidades (fig. 8 D). Una vez levantado el colgajo cutáneo se identifica el periostio del arco cigomático y malar y se incide con el bisturí eléctrico. Con un despegador levantamos el periostio orbitario (que nos protegerá del contenido orbitario) para poder separa el tumor. La disección del suelo orbitario es fácil, ya que está el espacio perivisceral (entre el periostio orbitario y la hoja perivisceral orbitaria).

Las estructuras nobles más delicadas son los filetes del ramo superior del nervio facial, los nervios palpebrales que se distribuyen por el músculo supraciliar y el orbicular. Más arriba tenemos el ramo frontal. Pues bien, estas estructuras pueden lesionarse fácilmente; sin embargo, la motilidad está prácticamente compensada por los filetes restantes. El sangrado procede del ramo malar de la arteria transversal de la cara.

Con la exposición del arco cigomático y del malar podemos identificar la fosa temporal. Según las necesidades existentes, la disección de los tumores de esta región es relativamente fácil (fig. 8 E).

Una vez extirpado el tumor, regularizamos el plano óseo con una fresa diamantada y, según la cantidad ósea ausente, podemos reconstruir mediante un fragmento de hueso procedente de la calota o de la cresta ilíaca. En muchos casos no es necesario, ya que el plano muscular puede sustituir la dehiscencia ósea.

Esta vía la hemos utilizado en lesiones tales como histiocitosis X, tumor de Ewing, angiomas, grandes dermoides, etc.

La cicatriz es bastante estética y da un gran

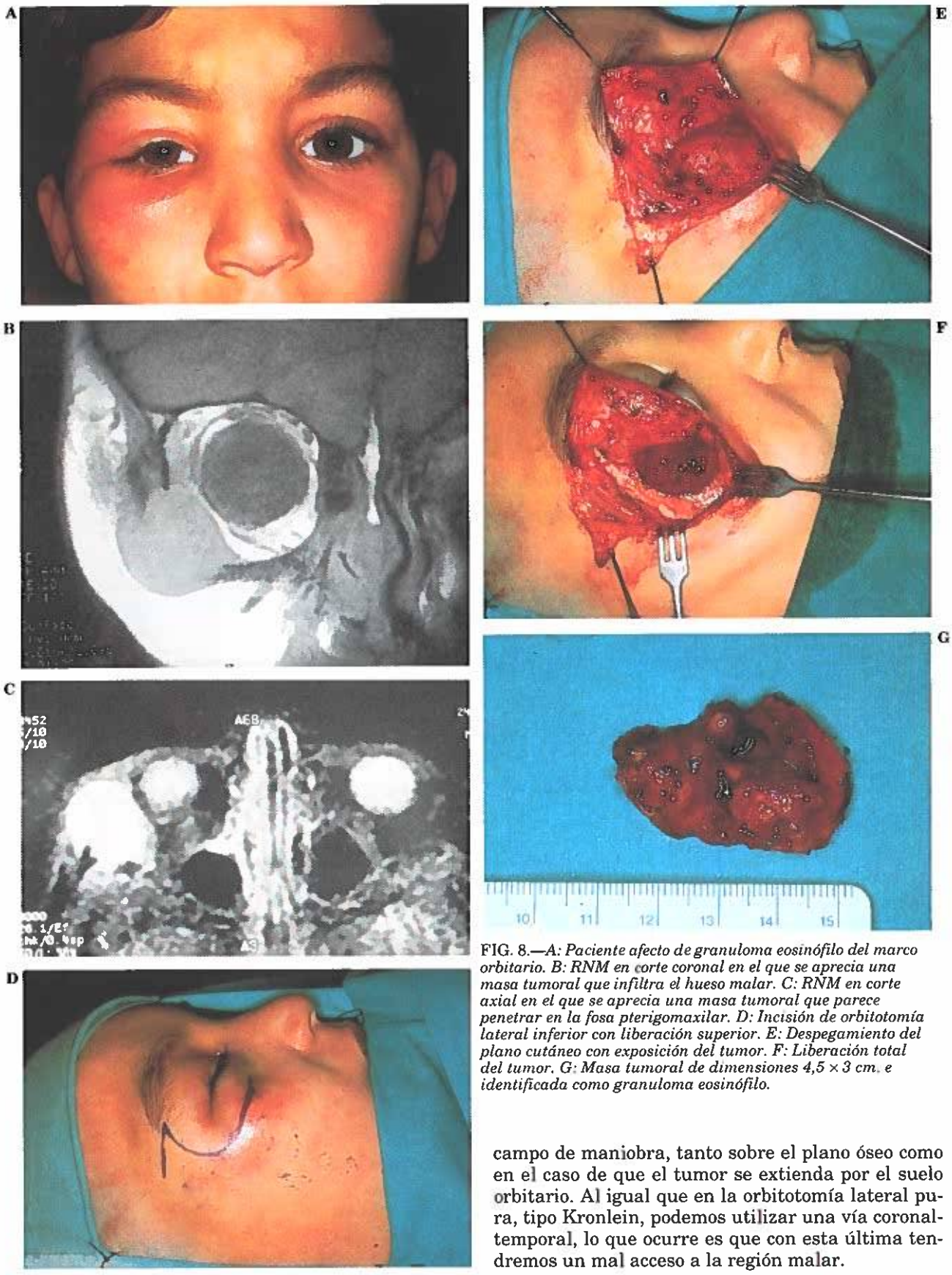

FIG. 8.—*A: Paciente afecto de granuloma eosinófilo del marco orbitario. B: RNM en corte coronal en el que se aprecia una masa tumoral que infiltra el hueso malar. C: RNM en corte axial en el que se aprecia una masa tumoral que parece penetrar en la fosa pterigomaxilar. D: Incisión de orbitotomía lateral inferior con liberación superior. E: Despegamiento del plano cutáneo con exposición del tumor. F: Liberación total del tumor. G: Masa tumoral de dimensiones 4,5 × 3 cm. e identificada como granuloma eosinófilo.*

campo de maniobra, tanto sobre el plano óseo como en el caso de que el tumor se extienda por el suelo orbitario. Al igual que en la orbitotomía lateral pura, tipo Kronlein, podemos utilizar una vía coronal-temporal, lo que ocurre es que con esta última tendremos un mal acceso a la región malar.

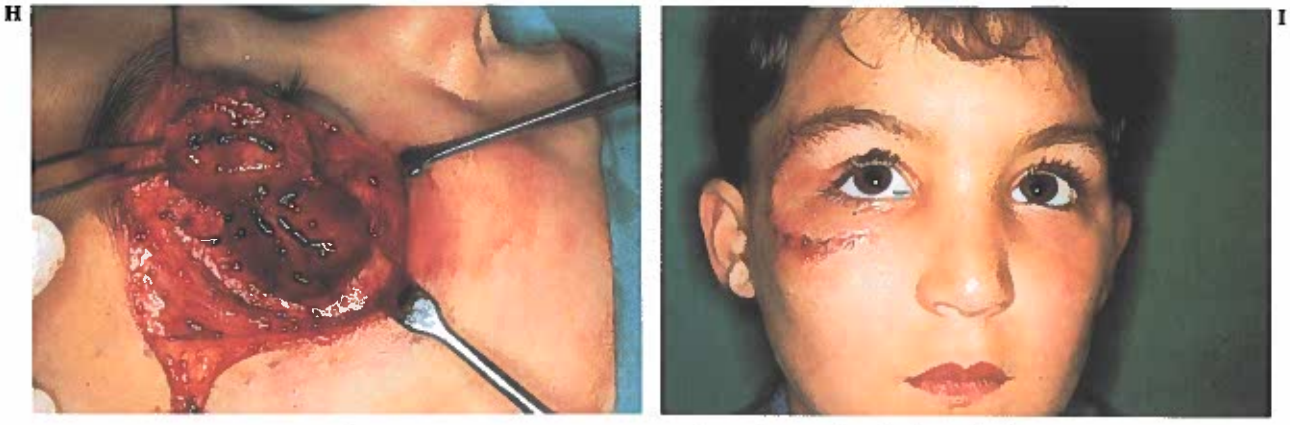

FIG. 8.—*H: Cavidad una vez extirpado el tumor. En el fondo puede apreciarse el periostio orbitario. I: Imagen del paciente a los ocho días de ser intervenido. La motilidad ocular está conservada.*

Presentación de un caso clínico: Granuloma eosinófilo del marco orbitario (figs. 8 A-I). Paciente varón de nueve años de edad que presenta una tumefacción orbitaria externa de dos semanas de evolución que no cede con tratamiento médico. La RNM muestra una tumoración ovalada que nace en el hueso orbitario, que lo insufla y rompe la cortical interna y externa. El contenido orbitario está bien conservado. Con la sospecha de un posible granuloma eosinófilo se practica una orbitotomía lateral inferior y se extirpa una masa ovalada de 4,5 × 3 cm., que se identifica en el estudio peroperatorio como granuloma eosinófilo del marco orbitario. Un tratamiento médico ulterior complementa la terapia de esta forma monostótica de la histiocitosis X.

Orbitotomía superior o vía combinada frontotemporal-orbitocigomática

Esta es una vía neuroquirúrgica por excelencia, indicada para la exéresis de las lesiones que se localizan en el ápice o en la región orbitocraneal, con o sin extensión endocraneal. En el primer caso puede ser llevada a cabo por el otorrinolaringólogo y en el segundo se debe actuar con un equipo mixto otoneuroquirúrgico. En nuestra práctica diaria preferimos y recomendamos siempre esta actuación en equipo, que es más ventajosa en todos los sentidos.

La técnica consiste en practicar una incisión bicoronal clásica, o extenderse por delante del trago, siguiendo la línea de incisión de la parotidectomía, con disección del nervio facial para los tumores que se extiendan hacia la fosa pterigopalatina o fosa infratemporal (fig. 9). Levantado el colgajo cutáneo en sus diferentes variedades, se nos expone la fascia temporal superficial que se esconde a lo largo del proceso frontocigomático. Con un periostiotomo se despega el origen del músculo masetero, por debajo del arco y del cuerpo del cigoma (fig. 10). El músculo temporal también se secciona dejando la fosa temporal libre (fig. 11). Ahora nos queda bien expuesta la región superior y lateral de la órbita, cubierta por el periostio craneal. Con un craneotomo de aire comprimido se practica una craneoto-

FIG. 9.—*Incisión coronal con extensión a la región parotideo-cervical.*

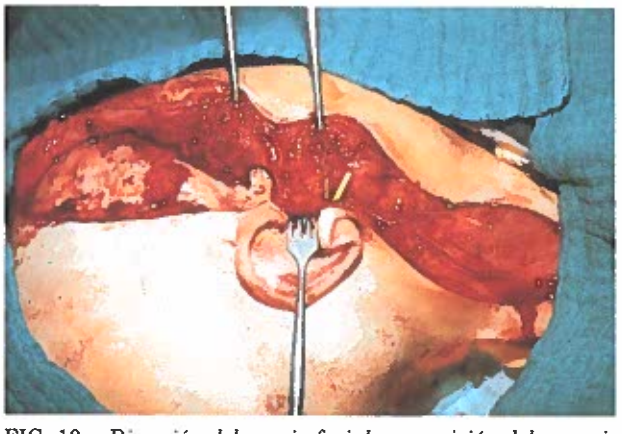

FIG. 10.—*Disección del nervio facial y exposición del arco cigomático.*

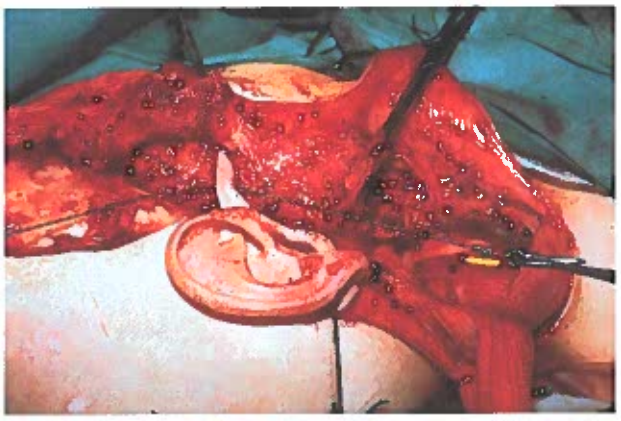

FIG. 11.—*Sección con la sierra oscilante del arco cigomático que nos permite entrar en la fosa infratemporal.*

mía frontotemporal-esfenoidal (fig. 12), que puede ser ampliada al techo y pared lateral de la órbita con un osteotomo, incluyendo o no el cuerpo del cigoma (fig. 13); en su defecto también puede hacerse con una trefina, que es mucho más rápida. La exposición quirúrgica que nos ofrece este acceso quirúrgico permite la exéresis de todos los tumores que se extienden por el techo de la órbita, pared lateral y algunos de la región pterigopalatina y región infratemporal (figs. 14, 15 y 16).

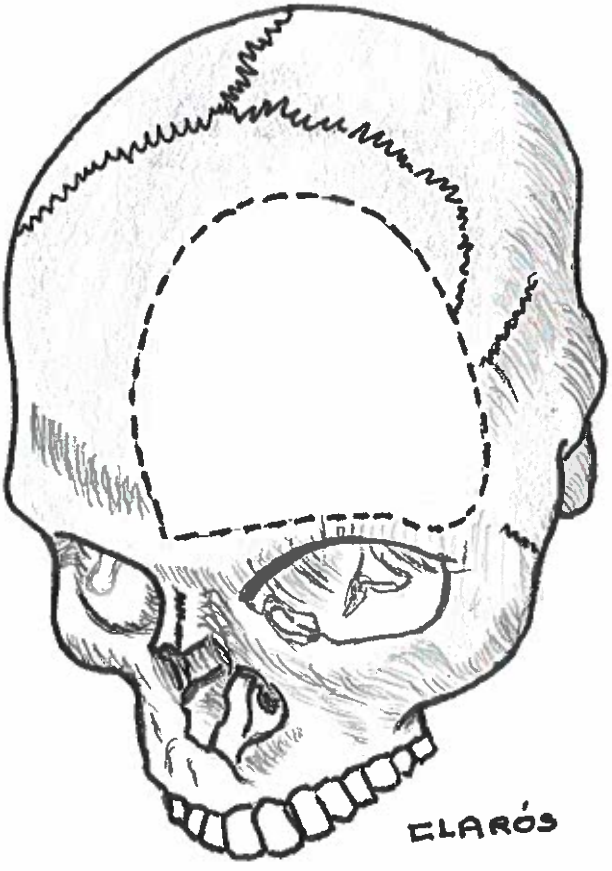

FIG. 12.—*Craneotomía frontotemporoesfenoidal.*

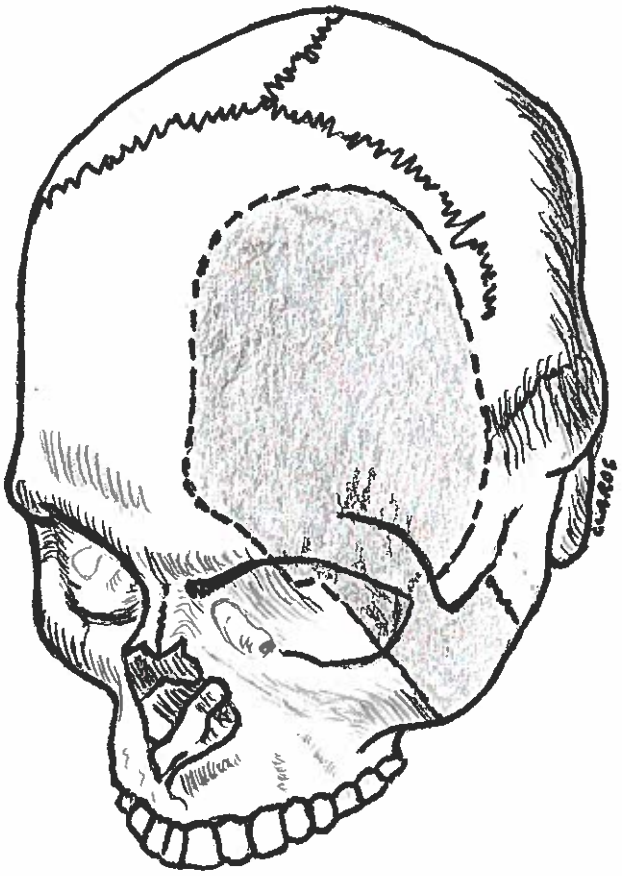

FIG. 13.—*Craneotomía frontotemporoorbitocigomática.*

Cuando la dura está infiltrada por el tumor, esta vía nos permite la resección quirúrgica de una parte de ella y su reaparición inmediata mediante parcheado con dura liofilizada.

Una vez extirpado el tumor, hay que proceder a la reconstrucción del techo y paredes de la órbita, con fragmentos de la tabla interna del hueso frontal (fig. 17). A continuación se repone el reborde superior y lateral de la órbita, así como el arco cigomático. Esta reconstrucción sirve para evitar el enoftalmo y la transmisión de las pulsaciones vasculares de los vasos cerebrales al globo ocular. Esta vía neuroquirúrgica permite obtener unos buenos resultados cosméticos, así como una gran exposición de las lesiones oncológicas.

Orbitotomía transinusal o descompresión quirúrgica de las órbitas por vía transmaxiloetmoidal

Esta cirugía es la que utilizamos en la descompresión quirúrgica de las órbitas para el tratamiento del exoftalmo endocrino.

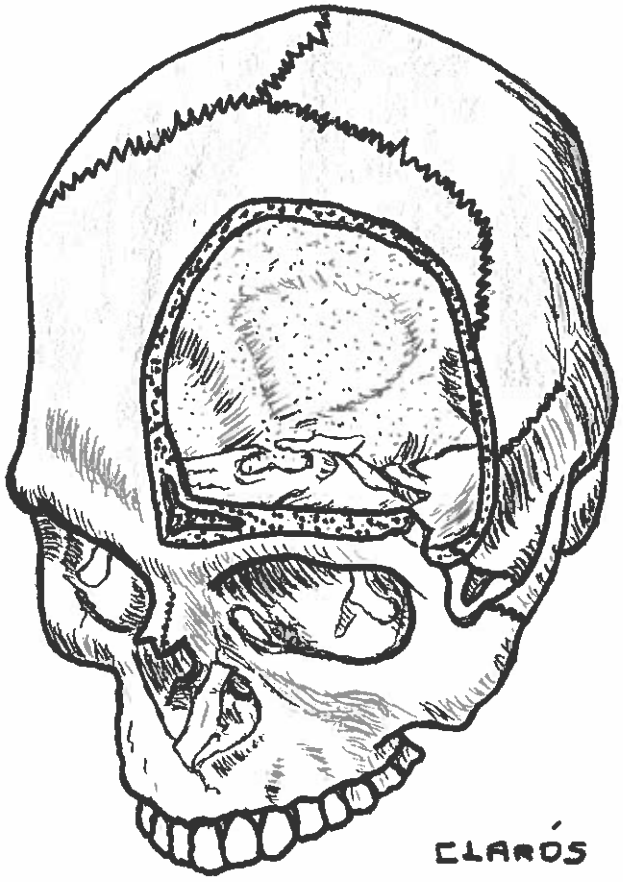

FIG. 14.—*Craneotomía frontotemporoesfenoidal tras la retirada de la estructura ósea.*

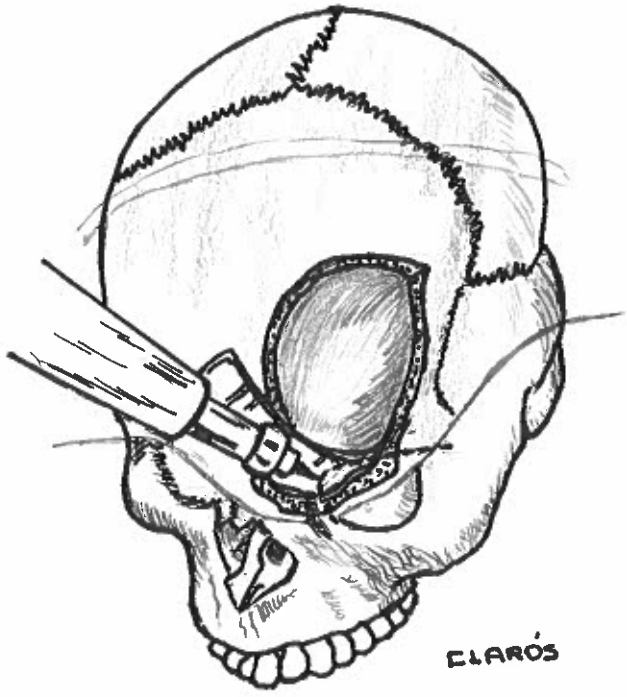

FIG. 15.—*Sección del techo de la órbita con la sierra oscilante.*

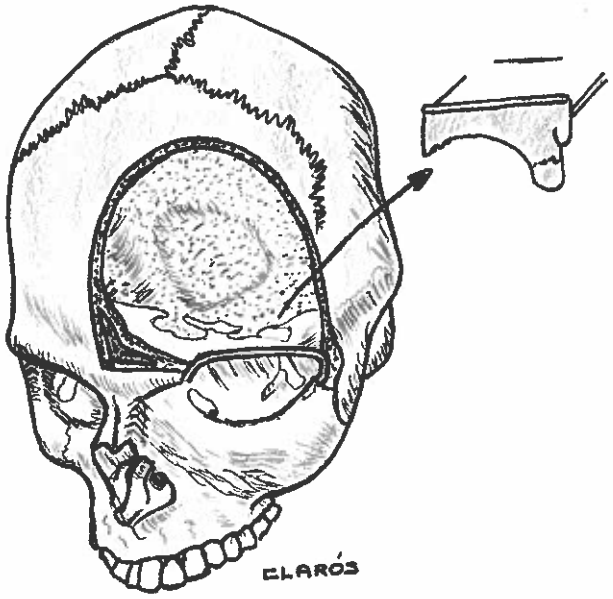

FIG. 16.—*Destechado de la órbita.*

La oftalmopatía endocrina es una de las causas más frecuentes de exoftalmos. Puede presentarse en pacientes hipertiroideos, normotiroideos o incluso en hipotiroideos. En 1825, PARRY describió por primera vez trastornos relacionados con el tiroides. En 1935 y en 1940, ROBERT GRAVES y CARL VON BASEDOW completan el cuadro clínico que luego se conocería con el nombre de enfermedad de Graves-Basedow, que está constituida por una tríada característica: hipertiroidismo, oftalmopatía endocrina y dermatopatía o mixedema pretibial. Su etiología es poco conocida y actualmente se le atribuye un origen autoinmune.

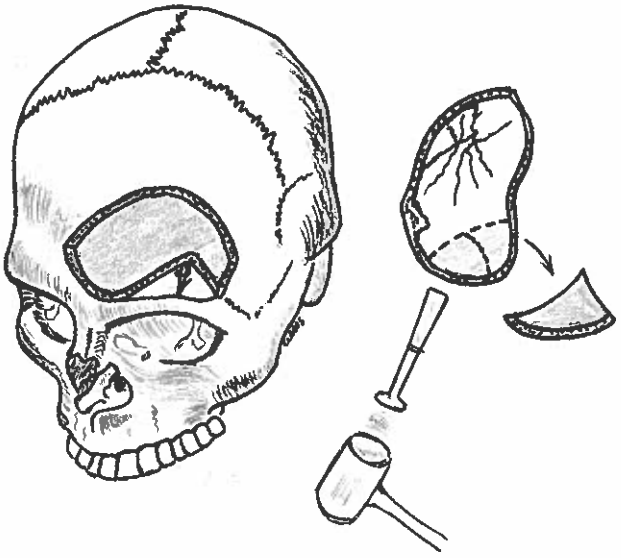

FIG. 17.—*Reconstrucción del techo y paredes laterales de la órbita con fragmentos de la tabla interna del hueso frontal.*

FIG. 18.—*Afectación de la musculatura extrínseca en el exoftalmo endocrino.*

Como decíamos al comienzo, puede presentarse una oftalmopatía endocrina sin que los test bioquímicos se encuentren alterados. Por ello cualquier paciente con un exoftalmo, parálisis unilateral en la elevación, ausencia de parpadeo, retracción palpebral e incluso con limitación parcial de un músculo ocular, puede ser considerado en principio, y hasta que no se demuestre lo contrario, como un hipertiroideo. Por lo que vemos que hay dos procesos totalmente distintos, que pueden ser asociados o no: el hipertiroidismo y la oftalmopatía endocrina, lo que explicaría que la oftalmopatía neuroendocrina pueda darse en las tres situaciones anteriormente descritas. Y por ende, aunque los exámenes funcionales endocrinos del tiroides sean normales, no se excluye una oftalmopatía endocrina (2).

El exoftlamo endocrino forma parte de lo que denominaremos oftalmopatía endocrina, cuyos principales signos son: retracción palpebral, exoftalmo, disminución de la motilidad ocular, neuropatía óptica y edema palpebral.

La retracción palpebral es la más típica de la oftalmopatía endocrina en sus formas hipertiroidea y eutiroidea. Puede presentarse con o sin exoftalmo y puede corregirse con el tratamiento médico del hipertiroidismo. La retracción del párpado es diferente de los demás elementos de la oftalmopatía endocrina. A pesar de ello, el músculo de Müller y el elevador del párpado pueden fibrosarse y retraerse. El músculo más afectado es el recto inferior, con el consiguiente desplazamiento del globo ocular hacia abajo. Le sigue en frecuencia la afectación del músculo recto medial (fig. 18).

La patogenia es aún oscura. Sin embargo, se acepta actualmente que ciertos factores, ya sean anticuerpos circulantes o bien linfocitos T, actúan sobre la órbita, estimulando a los fibroblastos a producir una mayor cantidad de glicógeno, colágeno y mucopolisacáridos (ácido hialurónico), siendo este último muy hidrófilo. Por todo ello, y debido a este mecanismo, nos encontramos con que la grasa orbitaria está aumentada, edematizada e infiltrada (linfocitos y plasmocitos), así como las fibras musculares, con lo que se produce un músculo engrosado y fibrótico.

La órbita es una cavidad cerrada, ya que por delante está ocluida por el septum orbitario, que es una membrana fibrosa que se extiende del relieve orbitario al tarso. Este actúa como un diafragma funcional, lo que hace más peligroso el aumento del volumen orbitario.

El síndrome de hipertensión orbitario se caracteriza porque, gracias al septum orbitario, todo aumento del volumen orbitario establece una dificultad en el retroceso venoso, con lo que el exudado aumenta y a su vez aumenta el osbtáculo.

Después de una descompresión hay una mejoría superior a la esperada, ya que el retorno venoso mejora y con ello disminuye la compresión intraorbitaria. Al aumentar la musculatura extrínseca, la grasa se desplaza hacia los párpados herniándose y empujando el septum.

La exploración del exoftalmo incluirá una serie de exámenes: endocrinos (tiroideo), oftalmológicos, en los que se medirá la motilidad ocular, el reflejo pupilar y el examen corneal, y la medida del exoftalmo, que tiene valor si se realiza con medidas correctas y por el mismo observador y el mismo exoftalmómetro de Hertel. La medida de la población tiene una proptosis normal de 18 mm. En los sujetos miopes se puede dar un ligero aumento hasta un máximo de 21 mm. A partir de los 23-24 mm., el exoftalmo debe ser considerado como de una relativa urgencia.

La valoración del exoftalmo y del estado de la musculatura se puede hacer con unas pinzas con dientes y traccionando el globo hacia arriba. Si el músculo es normal, el globo sigue; si el músculo está fibrótico, no. Esto es lo que dará el pronóstico y la cantidad a descomprimir.

El examen radiográfico sirve para explorar la órbita y los senos paranasales, aunque mucho más útil es el examen con scanner, en donde puede verse un aumento del grosor muscular y del volumen de la grasa. Los músculos pueden ser normales y el volumen graso aumentado. Los músculos engrosados con mayor frecuencia suelen ser el recto inferior y recto medial. La zona engrosada suele ser el vientre del músculo, respetando la inserción. Cuando los músculos están todos ellos engrosados a nivel de ápex, hay una compresión del nervio óptico. Dicho nervio se encuentra estirado y ha perdido su trayecto sinuoso característico.

La cavidad orbitaria tiene aproximadamente unos 30-40 c.c., de los que el globo ocular ocupa un 50 por 100, los músculos un 20 por 100 y la grasa orbitaria un 25 por 100.

Los hallazgos anatomopatológicos en este ente patológico son una hiperplasia del músculo (au-

FIG. 19.—*Preparación histológica de una órbita afecta de exoftalmo endocrino.*

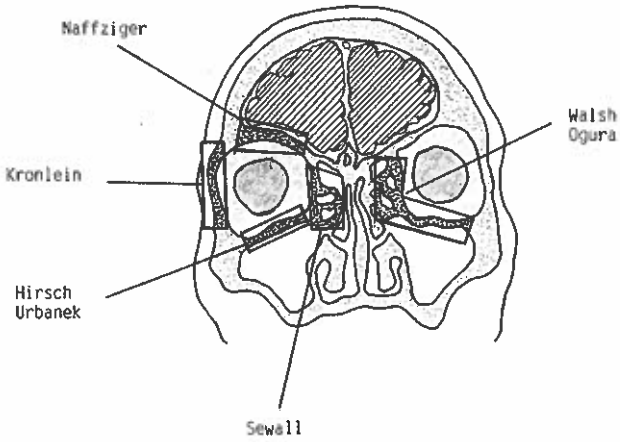

FIG. 20.—*Las diferentes vías utilizadas para la descompresión de la órbita.*

mento de los fibroblastos intersticiales y de células inflamatorias de la musculatura extrínseca) y un aumento de la grasa orbitaria (está aumentada, edematizada e infiltrada) (fig. 19).

La evolución que puede seguir el exoftalmo es doble. Por un lado, está la hipertensión orbitaria que evoluciona hacia la pérdida de visión, y por otro, la queratopatía lagoftálmica (lesión de la córnea por imposibilidad de cerrar el ojo), que por una infección secundaria conduce a una úlcera bacteriana y de aquí a una endoftalmitis que se extiende a panoftalmitis y finalmente la ceguera.

Como únicas opciones terapéuticas tenemos la médica, la radioterapia y la cirugía. La médica con la administración de esteroides es indicado en aquellos casos en que la evolución es escasa y no hay fibrosis muscular, ya que si ésta ya está presente no sirven de nada. Se utilizan dosis altas de cortisona (60-200 mg. por día) como dosis de ataque, dejando luego una dosis de mantenimiento durante meses. La aplicación de radioterapia a dosis de 20 Gy sobre el espacio orbitario retroorbitario disminuye más el número de linfocitos y se administra en fracciones de 1,8 a 2 Gy en 10 sesiones durante diez a quince días. Su indicación es relativa, pues conlleva un período latente largo. La cirugía sobre las órbitas, descrita por DOLLINGER en 1911, como una variante de la orbitotomía lateral de Kronlein, fue la primera referencia hecha en la literatura para conseguir mayor espacio en la oftalmopatía tiroidea malignizada desde que fue descrita por GRAVES en 1835. Posteriormente, en 1930, HIRSH y URBANEK (3) proponen la descompresión del suelo orbitario. SEWAL (4) de la pared interna de la órbita; en 1936, mientras que NAFFZIGER (5), en 1933, lo realiza por el techo orbitario a través de una vía neuroquirúrgica. En 1947, OGURA (6) combina la descompresión orbitaria de la pared interna y del suelo de la órbita conjuntamente. Esta es la técnica utilizada por nosotros desde 1980 (fig. 20).

Antiguamente se había utilizado la vía lateral de Kronlein, pero sólo reduce 2-3 mm. el exoftalmo. La descompresión de la pared interna e inferior de la órbita puede hacerse mediante la descompresión antroetmoidal transpalpebral o mediante la descompresión etmoidotransmaxilar de la órbita. La primera es la técnica de McCord (1) y no es efectiva para la descompresión del nervio, pero produce menos problemas musculares. La segunda tiene mayor acción descompresiva del nervio, ya que la descompresión del ápex depende de la extirpación suficiente de pared ósea inferior y medial, pero también es la que produce más descompensaciones musculares, precisando de cirugía de los músculos extraorbitarios con más frecuencia.

La resección de la pared lateral de la órbita reduce el exoftalmo en 4-5 mm. y la resección de la pared inferior e interna lo hace entre 7-10 mm.

La cirugía está indicada cuando existe riesgo importante visual, como es el caso de la queratopatía lagoftálmica o de la neuropatía óptica, o cuando existe un problema estético importante. Si la descompresión se hace antes de los nueve meses de iniciarse los síntomas de la neuropatía óptica, se puede recuperar la visión en un 90 por 100 de los casos, excepto si la córnea ha sido ulcerada.

La operación se lleva a cabo bajo anestesia general, con el pacientes semisentado, en posición de antitrendelenburg. La técnica consiste en abrir el antro maxilar como para una antrostomía maxilar de Caldwell-Luc. A continuación se lleva a cabo una etmoidectomía completa a través del seno maxilar (fig. 21). Este es el punto principal de la intervención y de la realización correcta de la misma se podrán obtener mejores o peores resultados. El seno esfenoidal puede o no abrirse, dependiendo de la preferencia del cirujano.

El suelo y la pared medial de la órbita se reseca (desde el canal del nervio infraorbitario hasta la lá-

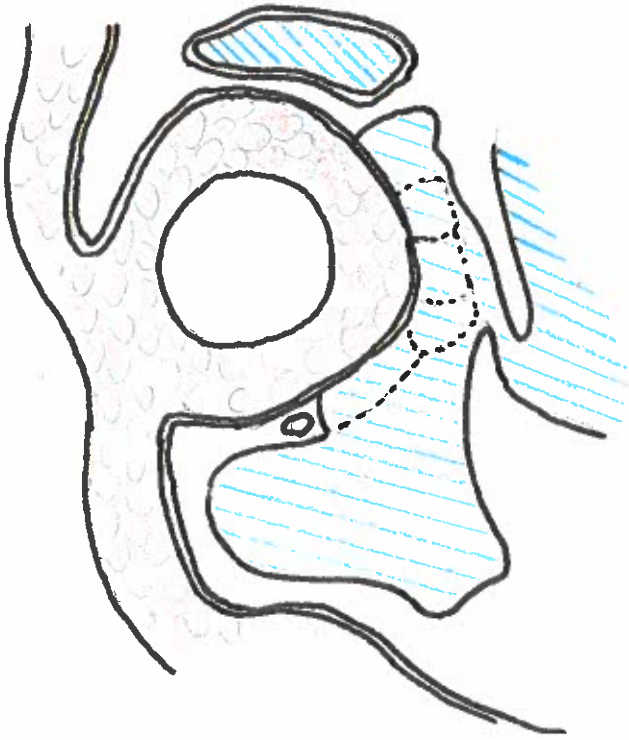

FIG. 21.—*Maxiloetmoidectomía total.*

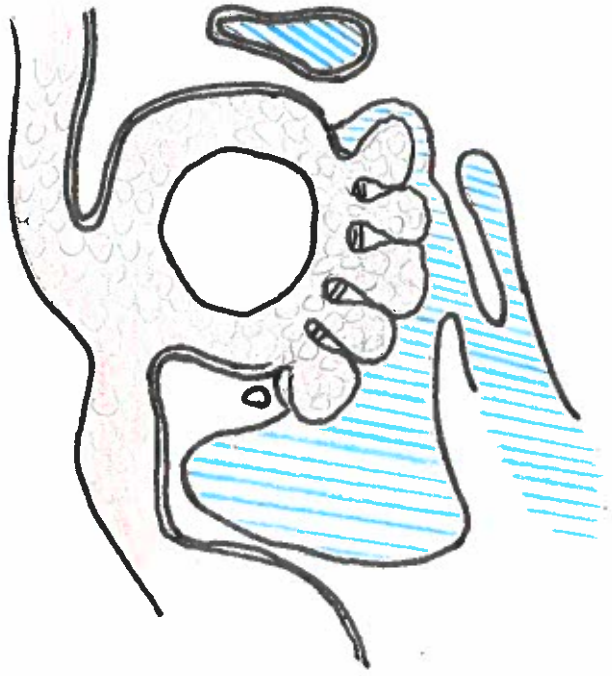

FIG. 22.—*Incisiones de la periórbita y herniación de la grasa orbitaria a través de las mismas.*

mina papirácea), preservando el nervio infraorbitario y el borde anterior de la órbita. La lámina papirácea debe ser resecada de delante hacia atrás, cuidando de no resecar la porción más posterior, próxima al área del nervio óptico. Esta resección se realiza fácilmente con unas pinzas dentadas que exponen el periostio orbitario. Se abre la periórbita mediante varias incisiones. Las incisiones iniciales se realizan en dirección posteroanterior, con un pequeño bisturí, muy cortante, horizontalmente, justo por debajo del extremo inferior del músculo recto medial. En este momento la grasa orbitaria se prolapsa a través de estas incisiones periorbitarias hasta llenar la mayor parte del espacio etmoidal (fig. 22), y la protusión del ojo se reduce inmediatamente. Para garantizar el drenaje del antro se crea una gran antrostomía por debajo del cornete inferior. Hay que tener especial cuidado con la lámina cribiforme, que puede ser asimétrica y puede estar más abajo de lo esperado, lo cual puede dar lugar a fugas de líquido cefalorraquídeo. Para evitar estas eventuales complicaciones la tomografía computarizada es particularmente útil (7).

En la actualidad esta técnica quirúrgica puede hacerse por endoscopia nasosinusal, siguiendo el mismo principio de la etmoidectomía total y exéresis de la lámina papirácea.

FIGS. 23 (izquierda) y 24 (derecha).—*Paciente en el preoperatorio y postoperatorio.*

FIGS. 25 (izquierda) y 26 (derecha).—*Pre y postoperatorio.*

En el postoperatorio inmediato mantenemos los ojos vendados durante veinticuatro horas. Al día siguiente retiramos los apósitos oculares y valoramos la motilidad ocular. Si la descompresión fue básicamente etmoidal y maxilar hasta el nervio infraorbitario, no hay prácticamente estrabismo, pero si ésta ha sido etmoidal y muy amplia en el suelo, sobrepasando el canal del nervio infraorbitario, el estrabismo se presenta en el 80 por 100 de los casos, ya que la herniación del contenido orbitario hacia el seno maxilar así lo condiciona.

Como complemento quirúrgico en algunos casos actuaremos sobre la motilidad ocular con la cirugía del estrabismo. Pero debemos recordar que la fibrosis de la musculatura ocular del exoftalmo tiroideo condiciona situaciones especiales que modifican el resultado. Se aconseja no efectuar esta cirugía hasta pasados seis meses de la descompresión de la órbita, con el fin de que haya desaparecido todo el edema, inflamación y cicatrices.

La retracción palpebral se trata resecando en su totalidad por vía conjuntival el músculo de Müller que tiene inervación simpática y seccionando la inserción del músculo elevador del párpado en el borde superior del tarso.

Los resultados suelen ser satisfactorios, clasificándolos en efectos inmediatos, tales como el retroceso ocular con mejoría cosmética y los efectos colaterales, como la mejoría de la oculomotricidad, mejoría del edema palpebral, el blefaroxalación y la mejoría de la agudeza visual (figs. 23-30).

En muchos casos es difícil obtener simetría ocular, aun a pesar de intentarlo, ya que una de las características de la enfermedad de Graves es el exoftalmo asimétrico. La severidad de la oftalmopatía no está relacionada necesariamente con el grado de proptosis, por lo que el principio de esta operación no es conseguir una posición simétrica ocular, sino una adecuada descompresión orbitaria.

En nuestro caso se ha llevado a cabo una descompresión orbitaria transantral en 45 pacientes, 36 mujeres y nueve varones, desde 1980 hasta la actualidad. El grado de recesión de la proptosis oscila entre los 2 y los 10 mm., con una media de 6 mm. de recesión inmediata, una mejoría cosmética y una rápida disminución de la quemosis conjuntival. La pérdida de agudeza visual mejora en la mayoría de los pacientes, a condición de que no sean casos muy avanzados. En nuestra serie sólo un 15 por 100 de los casos han necesitado de cirugía de estrabismo.

FIGS. 27 (izquierda) y 28 (derecha).—*Pre y postoperatorio.*

FIGS. 29 (izquierda) y 30 (derecha).—*Pre y postoperatorio.*

En los casos en que el exoftalmo no se ha reducido en la medida esperada, hemos practicado una tarsorrafia externa de 3 mm., que permite disminuir la hendidura palpebral mejorando el aspecto estético, así como la sección del músculo de Müller.

Las complicaciones en nuestra serie han sido muy escasas. Dos pacientes sufrieron una sinusitis secundaria que curó con antibióticos. Un 30 por 100 presentaron una hipoestesia de la región maxilar que al año cedió por término medio. No hemos tenido ningún caso de meningitis ni de fuga de LCR.

CELULITIS ORBITARIA

Las complicaciones orbitarias de las sinusitis son poco frecuentes, pero, sin embargo, aún están presentes en nuestros centros médicos, sobre todo en los niños, ya que la propagación del proceso infeccioso se hace con cierta facilidad (fig. 31).

Aunque inicialmente el tratamiento será médico, hay indicaciones para la cirugía, tales como la persistencia del cuadro de temperatura, la afectación de la motilidad ocular, proptosis o pérdida visual. La TAC nos mostrará el absceso orbitario y nos impondrá una terapia médica o quirúrgica (fig. 32).

La pérdida de la agudeza visual con un absceso orbitario sigue siendo un caso para drenar quirúrgicamente.

FIG. 31.—*Celulitis orbitaria por etmoiditis.*

FIG. 32.—*TAC axial del paciente anterior en el que se aprecia un absceso orbitario que comprime el contenido de la órbita.*

Tratamiento

Si los senos no están afectados la órbita se drena directamente, dependiendo dónde esté localizado el absceso. Cuando es secundaria a una sinusitis, procedemos a drenar la colección purulenta a través de una etmoidectomía transnasal o bien una etmoidectomía externa.

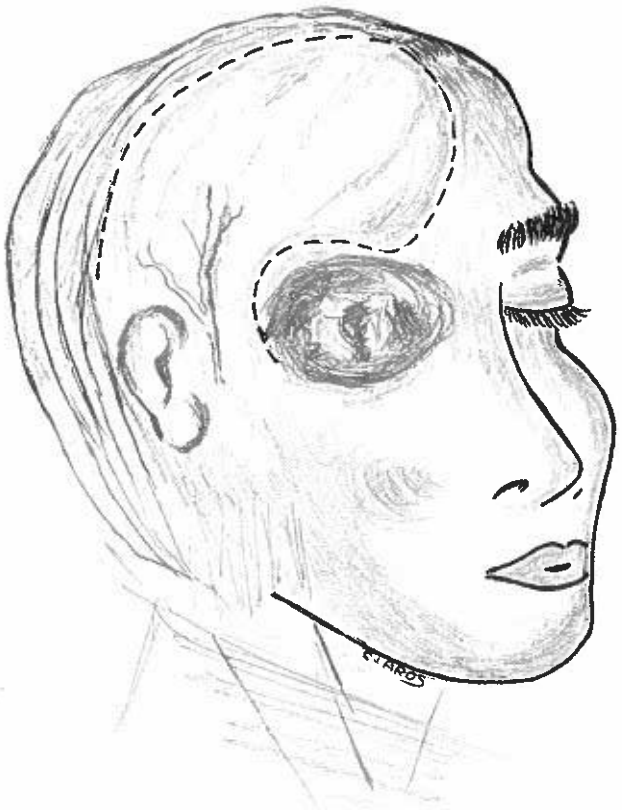

FIG. 33.—*Colgajo frontal para reconstrucción de la cavidad orbitaria exanterada. Puede apreciarse el trayecto de la arteria temporal superficial.*

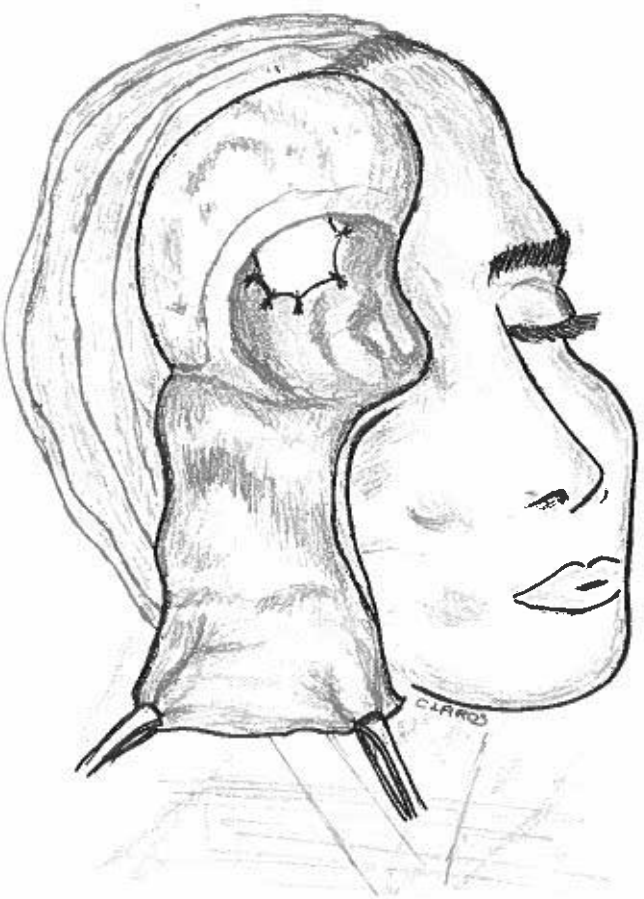

FIG. 34.—*Reparación con un injerto libre de piel de la brecha, si la hay, con la cavidad endocraneal y disección del colgajo cutáneo.*

RECONSTRUCCION QUIRURGICA DE LA CAVIDAD ORBITARIA ONCOLOGICA

Los tumores benignos que invaden la órbita tienden a empujar a la periórbita, pero sin invadirla. Esto permite preservar todo el contenido orbitario. La invasión orbitaria, por los tumores malignos vecinos, justifica e indica el sacrificio de los elementos orbitarios. A su vez, también hay que plantearse la exanteración orbitaria cuando un tumor benigno recidiva y puede extenderse a la región intracraneal.

La terapéutica quirúrgica de los tumores malignos de los senos con extensión a la órbita obligan a un tratamiento radical. Cuando el tumor asienta en el seno maxilar y la base de cráneo está libre, la exanteración orbitaria estará indicada para frenar el proceso. Los tipos histológicos pueden variar desde los carcinomas de células escamosas, adenocarcinomas, histiocitoma maligno, sarcomas, melanomas y carcinoma adenoidoquístico.

La reconstrucción de las cavidades se hará utilizando fragmentos óseos e injertos de piel. Otras alternativas son los colgajos de la galea, los colgajos

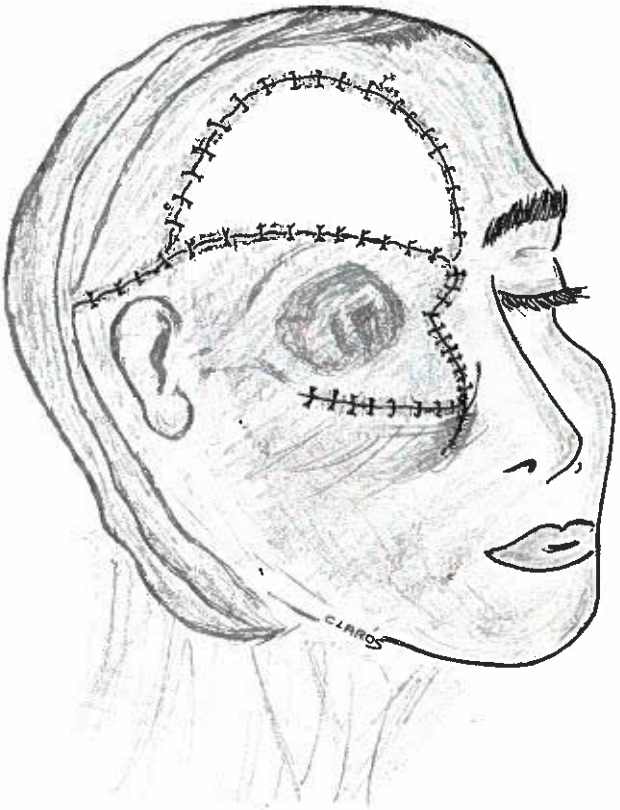

FIG. 35.—*La cavidad orbitaria se ha cerrado con el colgajo frontal y la zona dadora se ha cerrado con un injerto libre de piel.*

FIG. 37.—*Disección del colgajo frontoparietal.*

pericraneales (8), los colgajos miocutáneos (9) y los colgajos libres con anastomosis microvascular (10).

Los injertos cutáneos son de fácil aplicación, pero sólo proporcionan una fina protección sobre la dura traumatizada o sobre el periostio craneal. Los colgajos miocutáneos son más gruesos y protegen mejor la fuga de líquido cefalorraquídeo, aunque pueden ocultar una posible recidiva del tumor. Estos tienen además la ventaja de proporcionar una buena vascularización de la zona y si es necesaria una radioterapia postoperatoria, previenen en parte la osteonecrosis secundaria.

Nosotros utilizamos solamente el colgajo frontal por rotación y el miocutáneo de pectoral mayor, tal como describiremos.

FIG. 36.—*Defecto cutáneo en una paciente intervenida de un carcinoma de seno maxilar con afectación cutánea.*

FIG. 38.—*Rotación del colgajo frontoparietal y sutura sobre la región maxilar.*

FIG. 39.—*Carcinoma de seno maxilar previo a la reconstrucción con colgajo en isla del pectoral mayor.*

Técnica reconstructiva con colgajo frontal

Una vez efectuada la exanteración orbitaria o bien si ésta se ha hecho en un acto previo, se procede al marcado colgajo frontal (fig. 33), llegando a

FIG. 40.—*Dibujo del colgajo en isla del músculo pectoral mayor.*

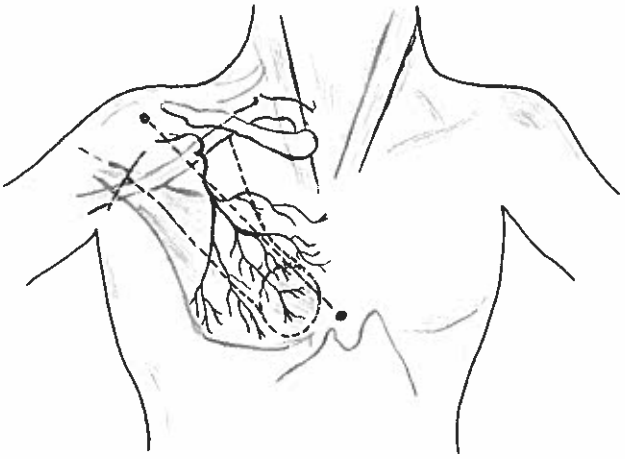

FIG. 41.—*Recorrido de los vasos acromiotorácicos y tallado del colgajo en isla del músculo pectoral mayor.*

sobrepasar la línea media. Este colgajo está bien vascularizado por la arteria temporal superficial, por lo que es un material de excelente calidad.

Una vez marcado se procede a su disección hasta el borde inferior de la órbita. Cuando en el techo de la órbita hay una comunicación con el endocráneo se cierra con un injerto libre de piel, de modo que la cara epitelial quede en contacto con la dura y la cruenta en el interior de la órbita (fig. 34).

Por último el gran colgajo frontal se adapta sobre el fondo de la cavidad orbitaria, de modo que no queden espacios muertos y la zona dadora se cubre con un injerto libre de piel (fig. 35).

Este procedimiento puede también utilizarse para cerrar los defectos cutáneos después de la cirugía de la región maxilar (figs. 36, 37 y 38).

Técnica reconstructiva con colgajo miocutáneo del pectoral mayor de Ariyan

Este colgajo en isla está basado en la circulación del músculo pectoral, cuya mayor parte está representada por un pedículo axial neurovascular formado por la vena y la arteria acromiotorácicas y el nervio pectoral lateral (11). Se pueden disecar los tejidos de modo que se deje solamente dicho pedículo unido a una extensión variable de piel y músculo, que serán elevados y transportados para cubrir los grandes defectos resultantes de la exanteración orbitaria y regiones periorbitarias por lesiones oncológicas (fig. 39).

El primer punto de referencia es buscar el eje vascular que se localiza en el eje que va por la pared anterior del tórax, desde el vértice del hombro hasta el apéndice xifoides (fig. 40). En segundo lugar, se talla el colgajo en isla que hay que transportar por delante y debajo del pezón. Se despega y

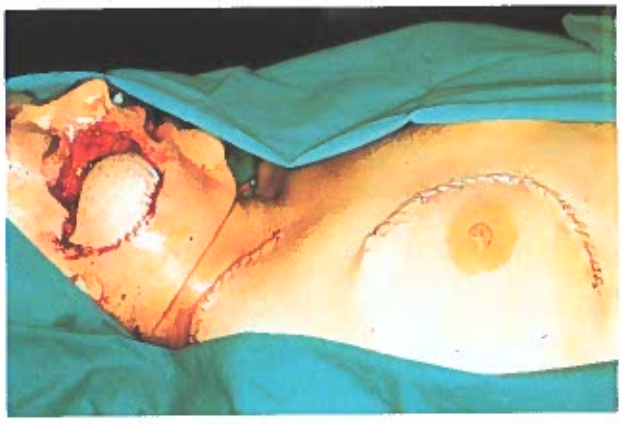

FIG. 42.—*Colocación del colgajo en isla con tunelizado cervical.*

FIG. 43.—*Vista global de la reconstrucción con el colgajo en isla.*

para evitar que con las maniobras de disección se estrangulen los vasos se sutura los límites circulares de la isla, uniendo la fascia y la aponeurosis. Con los dedos se buscan hasta localizar los vasos acromiotorácicos que salen en ángulo recto en la mitad de la clavícula (fig. 41). De ahí en adelante la disección se hará bajo el control visual de dicho paquete neurovascular, despegándolo del músculo pectoral menor y serrato. Mediante una incisión cervical escalonada se tuneliza el colgajo hasta por encima de la clavícula. Luego se tuneliza de nuevo la piel mandibular y se lleva la isla cutánea hasta la región orbitaria exanterada que se sutura a los límites de la cavidad. Se cierra la zona dadora dejando un drenaje aspiratorio (fig. 42 y 43).

RECONSTRUCCION DEL ESPACIO ORBITARIO CON IMPLANTES OSTEOINTEGRADOS Y EPITESIS

Introducción

La osteointegración se define como un proceso químicamente activo y asintomático, en el cual se obtiene y se mantiene una buena fijación de materiales aloplásticos en el interior de un hueso funcional. Este método ya fue descrito inicialmente para el tratamiento de los pacientes edéntulos por BRÅNEMARK (12) en 1970. Es a partir de 1977 que en el Departamento de Otorrinolaringología del Hospital Sählgren, de la Universidad de Goteburgo, en Suecia (13), se utiliza por primera vez los implantes osteointegrados extraorales para el tratamiento de pacientes carentes de pabellón auricular que precisan de prótesis auditiva. Conocedores de la técnica, nosotros empezamos a trabajar con este método desde 1989, utilizándolo en las diferentes áreas maxilofaciales.

En el campo de la cirugía craneomaxilofacial, la aplicación con éxito de la osteointegración incluye la implantación de prótesis de pabellón auricular, prótesis nasales, prótesis hemifaciales y prótesis orbitarias. Las ventajas que mayormente nos ofrecen son una mejor sujeción, menor irritación cutánea y una adhesividad muy estética (14).

Técnica quirúrgica

El procedimiento quirúrgico se basa en la práctica de dos tiempos quirúrgicos, que pueden efectuarse con anestesia local, si el paciente es adulto y tranquilo o bien en su defecto con anestesia general. En el primer tiempo quirúrgico se colocan los implantes en la región orbitaria. Estos implantes permanecen por espacio de seis meses hasta que en la segunda fase se exteriorizan mediante las llamadas pilastras. Una vez el edema postoperatorio ha desaparecido, en unas tres o cuatro semanas se procede a la confección de la epítesis en silicona, incluyendo un iris y pupila artificial.

Primer tiempo quirúrgico

Se realiza normalmente en régimen ambulatorio y con anestesia local. La piel se incide superior e inferiormente como hemos anotado en las orbitotomías anteriores superior e inferior. El periostio se rebate y se deja el hueso del reborde orbitario expuesto, escogiendo la zona con mayor grosor de estructura ósea y en mejores condiciones. Se escogen cuatro puntos para colocar los implantes de titanio, que suelen ser dos arriba y dos abajo. Con una fresa de corte y un protector que permite sólo penetrar el hueso 3 mm. marcamos los puntos donde deseamos colocar nuestros implantes. Este fresado será siempre con abundante irrigación. Si hay suficiente grosor es mejor taladrar unos 4 mm., esto dependerá en cada caso.

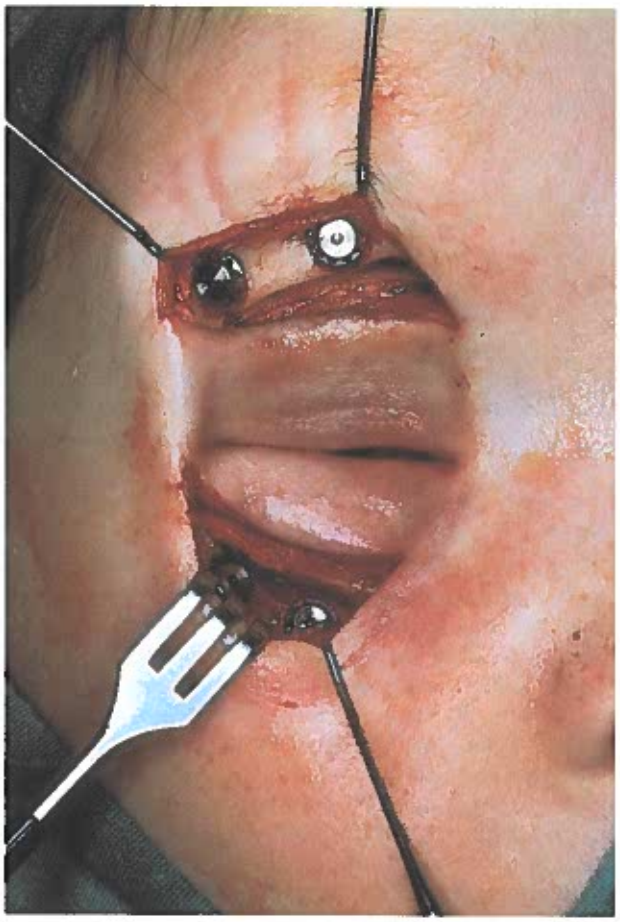

FIG. 44.—*Reconstrucción orbitaria con implantes osteointegrados. Primera fase.*

A continuación con el cilindro helicoidal ampliamos el orificio inicial y realizamos un encastado sobre la cortical del hueso para un mejor asentamiento del implante.

El paso siguiente es terrajear el orificio con el cortavueltas a velocidad lenta, de 15 r.p.m. Cuando se llega al final se invierte el sentido de giro para retirar la terraja y ahora colocamos, mediante el dispositivo adecuado, el implante de titanio, que son de 3 × 3,75 o de 4 × 3,75 mm. Sobre su orificio central colocamos el tornillo protector para que no se invaginen los tejidos blandos y a continuación se recubren con el periostio mediante puntos de dexon 4/0. La piel se cierra con seda de 4/0. Un pequeño apósito ocular lo cubre por espacio de tres-cuatro días y se retiran los puntos a los ocho días. Actualmente esperamos seis meses antes de proceder al segundo tiempo (fig. 44).

FIG. 45.—*Reconstrucción orbitaria con implantes osteointegrados. Segunda fase.*

Segundo tiempo quirúrgico

Se realiza con anestesia local, previa infiltración con xylocaína adrenalizada al 0,5 por 100. Teniendo en mente la localización de los implantes, seis meses antes colocados, se coloca encima del tornillo de cierre del implante un bisturí circular que haciéndolo girar sobre sí mismo nos secciona la piel hasta el propio implante y entonces se reseca todo el tejido subcutáneo hasta quedar expuestos los implantes. Sobre éstos colocamos las pilastras de titanio que según las necesidades tienen una altura de 4, 4,5 ó 5 mm. Se corona cada una de ellas con las tapas de cicatrización y se las rodea en forma de ocho de guarismo con una gasa bordeada embebida en pomada antibiótica para favorecer la cicatrización cutánea alrededor de las columnas.

La gasa se cambia cada dos o tres días, hasta que ha cicatrizado totalmente, cosa que ocurre a las dos semanas aproximadamente. En este momento procedemos a la toma de las impresiones de la cavidad orbitaria para la fabricación de la epítesis (fig. 45).

Tercera fase: Fabricación de la epítesis (fig. 46)

Se limpia cuidadosamente la piel en contacto con los cilindros y se procede a colocar las copias o guías para poder obtener la impresión en alginato. Una vez fraguado, éste se recubre con yeso para evitar oscilaciones.

Sobre la impresión de alginato se adaptan los cilindros de copia. Para obtener el original se recubren de yeso y nos servirá para colocar la base de acrílico donde incluiremos los imanes. Se modela la epítesis en cera, calculando su altura y orientación. A continuación se fabrica el molde definitivo con silicona en el que se incluye una prótesis ocular del mismo color que la contralateral. Se vulcaniza y se procede a la colocación externa y definitiva de la epítesis ocular.

El pronóstico para la osteointegración en el reborde óseo del marco orbitario no es tan bueno como en la mastoides. En la órbita el éxito es del 76,5 por 100 (13). Esto es debido a que muchos de estos

FIG. 46.—*Toma de impresiones en una reconstrucción de órbita.*

pacientes han tenido un tratamiento con radioterapia, a causa del proceso neoplásico que obligó a la exanteración orbitaria. En los casos no irradiados la razón está en que el hueso orbitario es más fino y menos resistente que el mastoideo.

FIG. 47.—*Paciente con exanteración orbitaria por adenocarcinoma de la glándula lagrimal. Prerreconstrucción con implante osteointegrado.*

FIG. 48.—*La paciente anterior después de la reconstrucción orbitaria.*

Como medida complementaria es aconsejable en los casos no irradiados esperar seis meses entre la primera y la segunda fase y en los irradiados un año. Tras la irradiación está demostrado que la médula ósea reacciona fibrosándose, los osteoblastos disminuyen y los vasos sanguíneos, sobre todo los capilares y vénulas, se esclerosan. Todo ello conduce a una cicatrización ósea más lenta y a un hueso neoformado desmineralizado. La conclusión sería que la irradiación influye negativamente en la incorporación de los implantes de titanio en los tejidos óseos, incluso después de un período de cicatrización de tres meses.

En nuestra casuística tenemos, hasta la actualidad, un total de ocho órbitas reconstruidas por este método. Las causas etiológicas de la exanteración fueron: dos casos de rabdomiosarcoma orbitario, un caso de neuroblastoma orbitario y cinco casos de carcinoma escamoso (figs. 47 y 48).

Es muy importante respetar la técnica de implantología con el fin de lograr una buena osteointegración. La calidad de la estructura ósea del hueso receptor es un elemento primordial y por ello aquellos campos irradiados plantean problemas. En la actualidad, en el Departamento de Otorrinolaringología del Hospital de Sählgren, se están haciendo ensayos para mejorar la osteointegración de estos implantes, con sesiones de oxigenoterapia hiperbárica, sin llegar a conclusiones definitivas.

BIBLIOGRAFIA

1. McCORD, C. D.: «Current trends on orbital decompression». *Ophthalmology*, 92: 21-23, 1985.
2. CLAROS, P.: «Endocrine exophthalmos». *Arquivos Portugueses de ORL*, VII, 2: 21-28, 1988.
3. HIRSH, O.: «Surgical decompression for malignant exophthalmos». *Arch. Otolaryngol.*, 51: 325-331, 1950.
4. SEWAL, E. C.: «Operative control of progressive exophthalmos». *Arch. Otolaryngol.*, 24: 621-624, 1936.
5. NAFFZIGER, H.: «Progressive exophthalmos following

thyroidectomy: Its pathology and treatment». *Am. Surg.*, 94: 582-586, 1931.

6. WALSH, T. E., y OGURA, J. H.: «Transantral orbital decompression for malignant exophthalmos». *Laryngoscope,* 67: 544-568, 1957.
7. CLAROS, P.: *Fibrin sealant in ENT and facial surgery.* Ed. Mayo. Barcelona, 1988.
8. JACKSON, I. T.: «Craniofacial approach to tumors of the head and neck». *Clin. Plast. Surg.,* 12: 375-388, 1985.
9. ROSEN, H. M.; SIMEONE, F. A., y BRUCE, D. A.: «Single composite resection and reconstruction of malignant anterior skull base tumors». *Neurosurgery,* 18: 7-11, 1986.
10. BARROW, D. L.; NAHAI, F., y FLEISCHER, A. S.: «Use of free latissimus dorsi musculocutaneous flaps in various neurosurgical disorders». *J. Neurosurgery,* 58: 252-258, 1983.
11. ARIYAN, S.: «The pectoralis major myocutaneous flap. A versatile flap for reconstruction in the head and neck». *Plast. Reconstr. Surg.,* 63: 73, 1979.
12. ADELL, R.; LEKHOLM, U.; ROCKLER, B.; BRANEMARK, P. I.; LINDHE, J.; ERIKSON, B., y SBORDONE, L.: «Marginal tissue reactions at osseointegrated titanium fixtures. A 3-year longitudinal prospective study». *Int. J. Oral Maxillofac. Surg.,* 15: 39-44, 1986.
13. TJELLSTROM, A.: «Osseointegrated systems and their applications in the head and neck». *Adv. Otolaryngol. Head Neck Surg.,* 3: 39-70, 1989.
14. CLAROS, P., y CLAROS, A.: «Utilización de los implantes osteointegrados en otorrinolaringología y cirugía maxilofacial». *Monografía. Avances en cirugía.* Hospital San Joan de Deu. Barcelona, 1993.

Maxilotomía en bisagra o desarticulación temporal pediculada a mejilla del maxilar superior

J. J. ALVAREZ VICENT, L. ROMERO CASTELLANO y C. DOMINGO CARRASCO

INTRODUCCION

Existen tres tipos de tratamiento para los tumores benignos y malignos de cabeza y cuello: físico, químico y quirúrgico, intentando la curación definitiva. Quizá prima todavía la cirugía sobre un porcentaje elevado de estos tumores (excepción de linfomas, etc.).

Es, pues, el cirujano el que recibe al enfermo y sienta las bases del tratamiento, así como la elección de la técnica quirúrgica a seguir. La elección debe hacerse en función de los siguientes parámetros:

— Abordaje del lugar tumoral (cómodo, amplio, asequible).

— Posibilidad de exitrpación completa (zonas de asiento y expansión).

— Posibilidad de cierre y reconstrucción (funcional y estético).

Si bien estos parámetros en otras zonas de nuestra especialidad son más fáciles de conseguir, en la base del cráneo y zona rinofaríngea se hacen extremadamente difíciles. Si hacemos un abordaje amplio y que nos dé fácil acceso, la reconstrucción posterior es dificultosa o viceversa.

FIG. 1.—*Incisión de la fibromucosa palatina.*

Ya en 1820, y por tanto quince años antes de la anestesia de Morton, se practica la primera maxilectomía. Lógicamente las hemorragias eran copiosas. La extirpación del maxilar produce un campo amplio a la rinofaringe, pero queda una alteración estética indeseable.

El término *maxilectomía* es ambiguo, ya que puede ser total o parcial si se extirpan sólo algunas zonas del maxilar. En este último caso se dejan estructuras que faciliten el aspecto estético del enfer-

FIG. 2.—*Osteotomía de la apófisis pterigoides.*

FIG. 3.—*Incisión previamente marcada.*

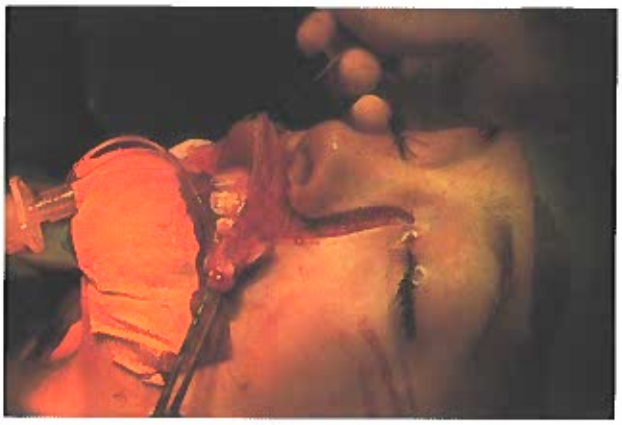

FIG. 5.—*Incisión de partes blandas.*

mo sometido a estas intervenciones (1). El término de maxilotomía debemos dejarlo para la fractura y dislocación del maxilar, así como su posterior reposición, no extirpando entonces ningún fragmento del maxilar, el cual queda, por tanto, restituido anatómicamente en su totalidad.

Numerosas técnicas se han ideado para el abordaje transfacial de la zona rinofaríngea para llegar a la difícil accesibilidad del clivus, rinofaringe, seno esfenoidal, retropterigoides, espacio retromaxilar, suelo de la órbita, etc., y no producir grandes deformidades como ocurre con abordajes cervicales (2, 3, 4, 5, 6, 7, 8, 9, 10, 11, 12, 13, 14, 15, 16, 17, 18, 19, 20, 21).

Todas las técnicas tienen su utilidad y bien realizadas e indicadas un éxito casi seguro; sin embargo, el acceso transfacial al área retromaxilar, o desarticulación temporal pediculada a mejilla del maxilar superior, ideada por el español HERNANDEZ ALTEMIR (22), es el fin primordial de este capítulo.

La técnica, como bien dice el autor, será modificada por otros en lo sucesivo. Pero no desecha ni menosprecia las técnicas clásicas y sirve para conseguir un campo apropiado (prácticamente a cielo abierto) y una fácil reposición y reconstrucción facial con las mínimas secuelas estéticas. Surge idealmente para la extirpación de angiofibromas gigantes y es ampliable a otro tipo de tumores (cordoma, etcétera).

RECUERDO ANATOMICO

El maxilar superior y la mandíbula son los huesos más grandes de la cara. El maxilar superior es una pirámide que contiene la cavidad del seno maxilar. Por arriba limita con la cavidad orbitaria, por debajo con la cavidad oral y por dentro con la cavidad nasal. Se articula con ocho huesos.

1. En la línea media y encima de los incisivos se articula con el homólogo contralateral.
2. Arriba y adentro se articula con el nasal.
3. Encima de éste con el frontal.

4 y 5. En la pared interna de la órbita se articu-

FIG. 4.—*Incisión ampliada hacia reborde supraorbitario.*

FIG. 6.—*Exposición de escotadura piriforme.*

FIG. 7.—*Exposición de huesos propios nasales.*

FIG. 9.—*Exposición del arco cigomático.*

la con el unguis y la lámina papirácea del etmoides.

6 y 7. La apófisis palatina del maxilar se articula con el vómer y el palatino.

8. Por fuera forma el arco cigomático con el malar.

La inervación del maxilar superior depende por completo de la segunda rama del trigémino o nervio maxilar superior. Nace en el anglio de Gasser y sale por el agujero redondo mayor atravesando sucesivamente la fosa pterigomaxilar y el conducto infraorbitario, del que sale dividiéndose en varias ramas terminales (nn. dentarios, nn. suborbitarios, etcétera).

La irrigación sanguínea deriva de la maxilar interna (arteria maxilar superior), la cual en su recorrido se divide en tres porciones: mandibular, pterigoidea y pterigomaxilar. De esta última porción salen las ramas para el maxilar superior:

— *Alveolar posterosuperior.* Da ramas para los conductos dentarios posteriores del maxilar.

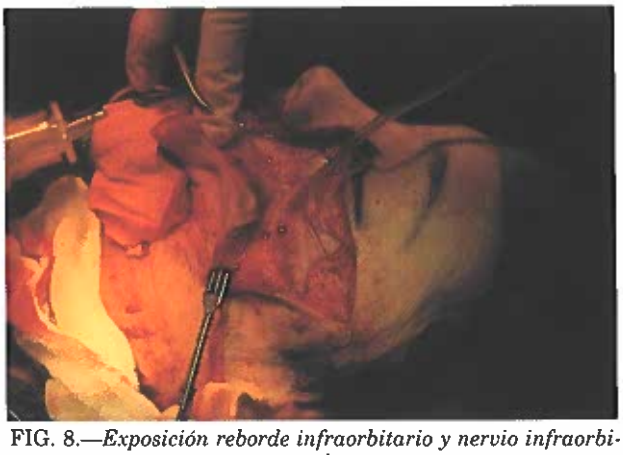

FIG. 8.—*Exposición reborde infraorbitario y nervio infraorbitario.*

— *Infraorbitaria.* Atraviesa la hendidura esfenopalatina, el conducto infraorbitario y se desparrama por la mejilla.

— *Palatina descendente o palatina superior.* Atraviesa el conducto palatino posterior y viene a vascularizar toda la mucosa de la bóveda palatina.

— *Esfenopalatina.* Es la rama terminal de la maxilar interna. Atraviesa el agujero esfenopalatino y se divide en dos ramas. La interna

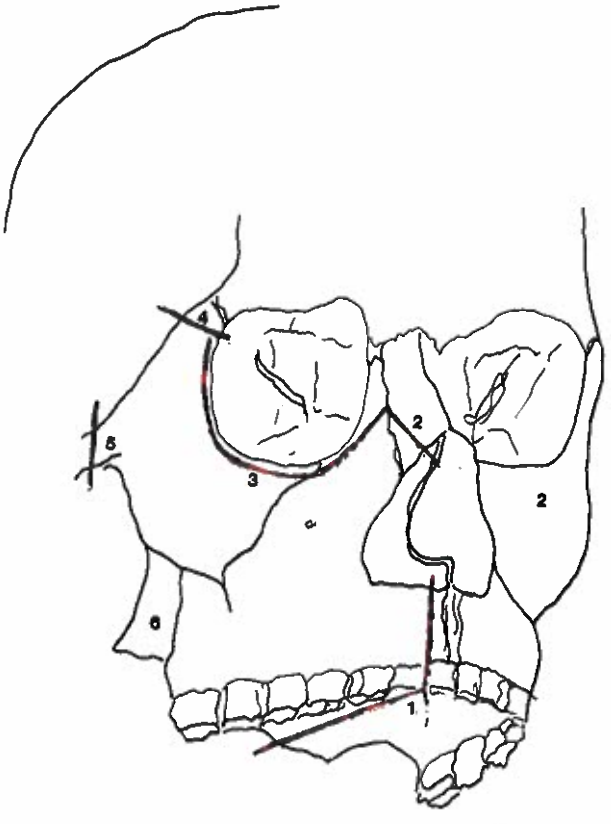

FIG. 10.—*Osteotomías. 1: Palatina. 2: Huesos propios. 3: Suborbitaria. 4: Frontoorbitaria. 5: Cigomática. 6: Pterigoidea.*

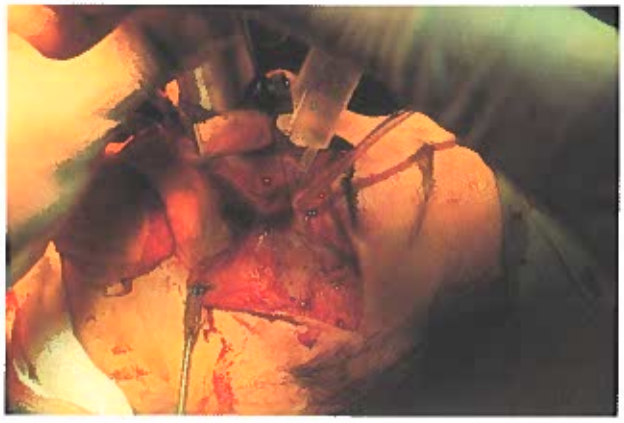

FIG. 11.—*Osteotomía del reborde infraorbitario.*

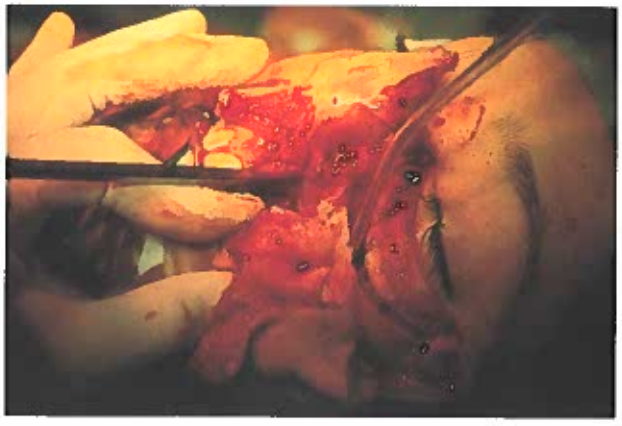

FIG. 13.—*Luxación del maxilar.*

se distribuye por el tabique nasal y la externa por los cornetes y meatos.

— Los tejidos blandos son irrigados por la arteria facial.

INDICACIONES DE LA TECNICA

De acuerdo con las bases anatómicas de vascularización e inervación, el doctor HERNANDEZ ALTEMIR ideó una técnica de acceso a todo el espacio retromaxilar consistente en la desarticulación temporalmente del maxilar superior pediculado a la mejilla. Ello evitará las necrosis y demás secuelas indeseables de otras técnicas.

Esta vía está indicada para permitir el aceso a los espacios:

— Retromaxilar.
— Paramaxilar externo.
— Retropterigoideo.
— Cigomático.
— Etmoidal.
— Rinofaríngeo y nasal.
— Esfenoidal.
— Clivus.
— Base del cráneo.
— Suelo orbitario.

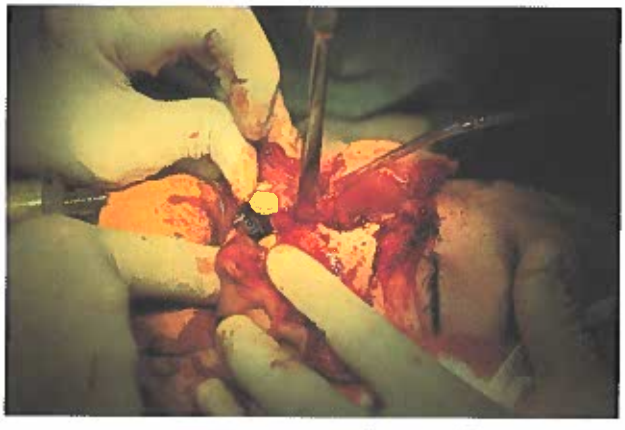

FIG. 12.—*Osteotomía del paladar óseo.*

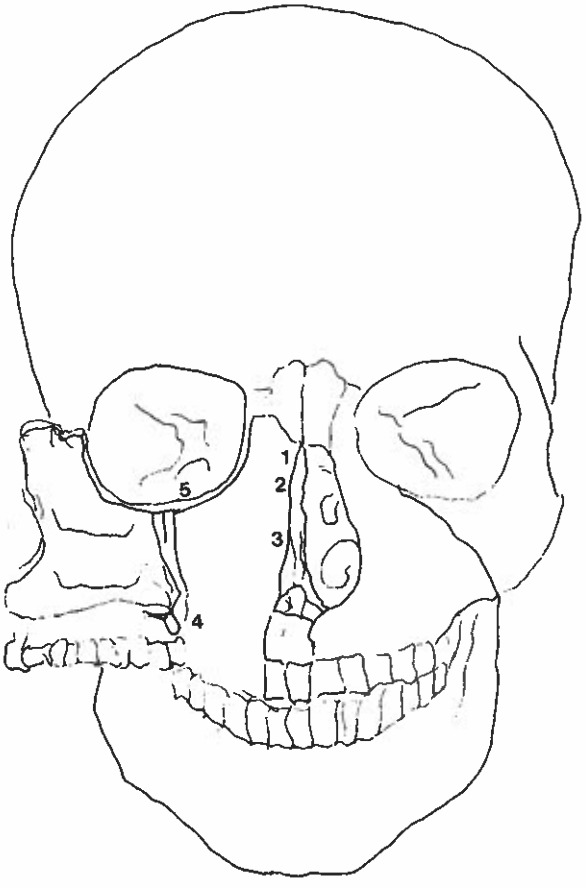

FIG. 14.—*Zonas de exposición quirúrgica con la maxilotomía. 1: Etmoides. 2: Seno esfenoidal. 3: Clivus. 4: Fosa pterigomaxilar. 5: Suelo de la órbita.*

FIG. 15.—*Reconstrucción con duramadre liofilizada del reborde orbitario extirpado.*

FIG. 17.—*Visualización de septum y cávum.*

DESCRIPCION DE LA TECNICA

La describimos con los tiempos tal y como nosotros la realizamos:

Tiempo 1. Anestesia por intubación orotraqueal, o mejor aún, previa traqueotomía.

Tiempo 2. Tarsorrafia temporal.

Tiempo 3. Infiltración de la fibromucosa palatina e incisión de la misma siguiendo el reborde gingivopalatino hasta la tuberosidad del lado a intervenir (fig. 1).

Tiempo 4. Osteotomía pterigomaxilar (apófisis pterigoides) aprovechando la incisión del tiempo anterior (fig. 2).

Tiempo 5. Incisión previamente marcada desde el labio superior en línea media, surco nasolabial, bordea la nariz hasta llegar a la comisura palpebral interna e incluso sobrepasarla. Desde la comisura palpebral, de una manera horizontal hasta el arco cigomático (figs. 3 y 4).

Tiempo 6. Exposición de estructuras óseas subyacentes a la incisión:

— Arcada dentaria, prolongando la sección del labio con la de la mucosa gingival (fig. 5).

— Escotadura piriforme, despegando la mucosa nasal del suelo y de la cara externa de la fosa. Queda así expuesta la cara interna ósea del maxilar (fig. 6).

— Reborde orbitario interno, y huesos propios nasales, hasta el seno frontal (fig. 7).

— Exposición del reborde orbitario inferior y del nervio infraorbitario (se debe seccionar) (fig. 8).

— Exposición del arco cigomático y borde externo de la órbita (fig. 9).

De esta manera quedan expuestas todas las superficies óseas para comenzar las osteotomías (fig. 10).

Tiempo 7. Osteotomía de la apófisis cigomática (fig. 9) con sierra de Gigli.

Tiempo 8. Reborde orbitario inferior a pocos milímetros del suelo orbitario, desde la pared externa

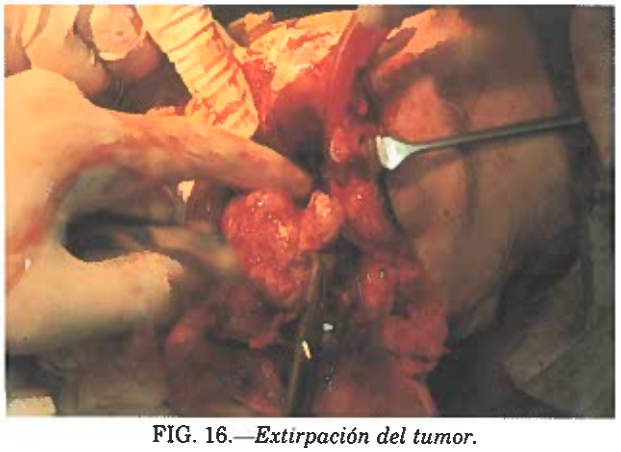

FIG. 16.—*Extirpación del tumor.*

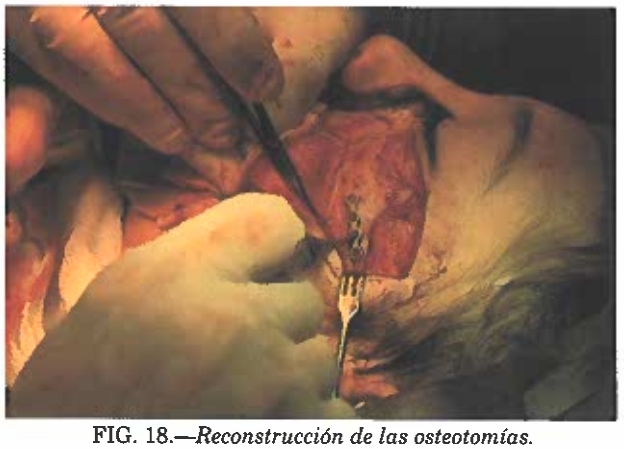

FIG. 18.—*Reconstrucción de las osteotomías.*

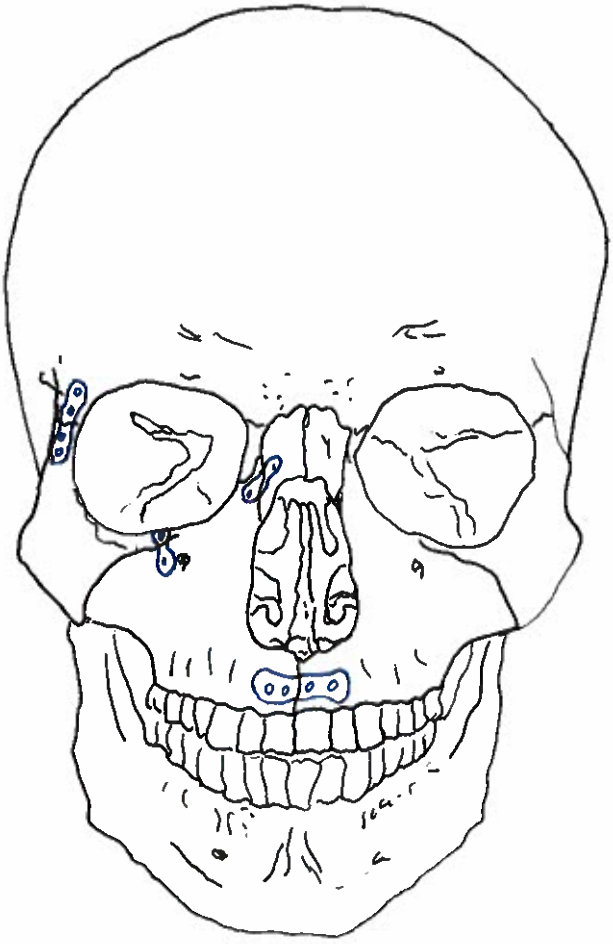

FIG. 19.—*Reposición ósea.*

de la órbita hasta la región frontomaxilar (huesos propios nasales) (fig. 11).

Tiempo 9. Osteotomía del paladar óseo a entre los dos incisivos de ese mismo lado hasta el reborde palatino posterior, en paralelo al enclave teórico del tabique nasal (fig. 12).

FIG. 21.—*Imagen estética a los quince días de la intervención.*

Tiempo 10. Terminadas las osteotomías es fácil la luxación del maxilar usando como bisagra los tejidos blandos de la mejilla (piel y tejido celular subcutáneo). Quedando expuesta toda la zona del cávum y rinofaringe al abrir completamente la puerta realizada. El bloque luxado mantiene su vascularización durante la intervención a expensas de las arterias faciales (figs. 13 y 14).

El autor recomienda ser conservador con la mayor parte de las estructuras mucosas, vasculares y nerviosas. Si bien nosotros no hemos tenido complicación alguna eliminando la arteria palatina, no suturando el supraorbitario, e incluso llevándonos la pared y el suelo de la órbita, que reconstruimos con duramadre liofilizada en caso de tumoraciones que obligan a extirpaciones importantes, como en los tumores que invaden la pared orbitaria (fig. 15).

La maxilotomía unilateral es fácil y de reconstrucción inmediata. Conservando el dorso nasal y septum puede realizarse de una manera bilateral para mayor acceso a la región tras abrir ambos maxilares.

Queda así expuesto todo el campo quirúrgico que permite extirpaciones de grandes tumores, con visua-

FIG. 20.—*Cierre de la mucosa palatina.*



FIG. 22.—*Imagen estética a los seis meses de la intervención.*

FIG. 23.—*Imagen de cordoma rinofaríngeo.*

lización del pedículo en los angiofibromas y con acceso a las regiones definidas anteriormente (figs. 16 y 17).

Tiempo 11. Reconstrucción con placas metálicas de las osteotomías (figs. 18 y 19).

Tiempo 12. Reconstrucción de las partes blandas (figs. 20, 21 y 22), quedando una imagen estética muy aceptable.

CONSIDERACIONES A ESTA TECNICA

La incisión:

— No daña estructuras nobles.

— No deja secuelas funcionales.

— No deja secuelas estéticas.

La vía de abordaje:

FIG. 24.—*Imagen de cordoma rinofaríngeo ya extirpado.*

FIG. 25.—*Imagen de cordona rinofaríngeo.*

— Es amplia y a cielo abierto.

— A zonas inaccesibles o al menos de abordaje insuficiente por otras técnicas.

— La fácil exposición de estas regiones permite la exéresis tumoral completa con garantías.

La luxación del maxilar:

— No requiere su posterior reimplantación.

— No conlleva su posible necrosis.

— Puede emplearse bilateralmente en un solo tiempo.

Ampliación, en caso necesario, por procesos neoformativos y oncológicos de maxilotomía a maxilectomía total en el transcurso de la intervención, no habiendo deteriorado otras estructuras que nos permitan la restitución y reconstrucción como en cualquier maxilectomía total.

Es vía de tratamiento combinado para varios especialistas:

— Neurocirujanos.

FIG. 26.—*Imagen de angiofibroma nasofaríngeo.*

— Oftalmólogos.
— Otorrinolaringólogos.
— Maxilofaciales.

En los últimos diez años en nuestro Servicio del Hospital 12 de Octubre hemos realizado maxilectomías totales o parciales en patología no inflamatoria en los siguientes procesos:

— Treinta y cuatro maxilectomías totales por carcinoma.
— Dieciocho maxilectomías parciales por angiofibroma.
— Seis maxilectomías por estesioneuroblastoma.
— Veintiuna maxilectomías por papiloma invertido.
— Ocho dislocación o subluxación maxilar por angiofibromas y cordomas.

Nosotros hemos empleado esta técnica:

— Para angiofibroma nasojuvenil, que invadía el seno esfenoidal.
— En carcinoma adenoides quístico de etmoides con invasión de pared interna de la órbita. Ello requirió la reconstrucción de esta pared con liodura.
— Para cordoma.
— En sarcoma maxilar (cara interna). Se conservó la parte externa del maxilar.
— En estesioneuroblastoma (figs. 23, 24, 25 y 26).

Realmente desde que efectuamos este tipo de intervenciones de maxilotomía en bisagra la utilizamos sistemáticamente para todo tipo de tumor maxilar y como vía de acceso a la rinofaringe, ampliando la extirpación ósea si es necesario y reconstruyendo con otras estructuras (colgajo de músculo temporal, etc.) (23, 24) si fuera preciso. La visibilidad y accesibilidad ha sido muy satisfactoria, igual que la cosmética y funcionalidad, y afortunadamente sin complicaciones importantes. Nos resulta de gran satisfacción la realización de una técnica quirúrgica ideada por un cirujano español, el doctor HERNANDEZ ALTEMIR.

BIBLIOGRAFIA

1. MICKELSON, S. A., y NICHOLS, R. D.: «Denker rhinotomy for inverted papilloma of the nose and paranasal sinuses». *Henry Ford Hosp. Med. J.*, 38 (1): 21-24, 1990.
2. BENNINGER, M. S.; LAVERTU, P.; LEVINE, H., y TUCKER, H. M.: «Conservation surgery for inverted papillomas». *Head Neck*, 13 (5): 442-445, 1991.
3. CALEARO, C., y BIGNARDI, L.: «Suprahyoid transpharyngeal approach to the median skull base in surgery of rhinoangiofibroma». *Acta Otorhinolaryngol. (Ital.)*, 11 (1): 3-11, 1991.
4. COCKE, E. W.; ROBERTSON, J. H., y cols.: «The extended maxillotomy and subtotal maxillectomy for excision of skull base tumors». *Arch. Otolaryngol. Head Neck Surg.*, 116 (1): 92-104, 1990.
5. CRUMLEY, R. L., y GUTIN, P. H.: «Surgical access for clivus chordoma. The University of California. San Francisco experience». *Arch. Otolaryngol. Head Neck Surg.*, 115 (3): 295-300, 1989.
6. GATES, G. A.: «The lateral facial approach to the nasopharynx and infratemporal fossa». *Otolaryngol. Head Neck Surg.*, 99 (3): 321-325, 1988.
7. GLANZ, H.: «Surgical therapy of malignoma of the inner nose and paranasal sinuses». *Strahlenther. Onkol.*, 165 (6): 420-424, 1989.
8. GRANICK, M. S.; RAMASASTRI, S. S., y cols.: «Reconstruction of complex maxillectomy defects with the scapular-free flap». *Head Neck*, 12 (5): 377-385, 1990.
9. JAMES, D., y CROCKARD, H. A.: «Surgical acces to the base skull and upper cervical spine by extended maxillotomy». *Neurosurgery*, 29: 3, 1991.
10. KOMISER, A., y SILKEN, D.: «Achieving better functional outcome after maxillectomy: Surgical and prosthetic considerations». *Laryngoscope*, 101 (5): 567-569, 1991.
11. MATTHIESSEN, D. T., y MANFRA-MARRETTA, S.: «Results and complications associated with parcial mandibulectomy and maxillectomy techniques». *Probl. Vet. Med.*, 2 (1): 248-275, 1990.
12. OSGUTHORPE, J. D., y WEISMAN, R. A.: «Medial maxillectomy for lateral nasal wall neoplasms». *Arch. Otolaryngol. Head Neck Surg.*, 117 (7): 751-756, 1991.
13. POGREL, M. A.: «Inferior hemi-maxillectomy for treatment of palatal tumors». *J. Oral Maxillofac. Surg.*, 46 (1): 85-87, 1988.
14. PRICE, J. C.; HOLLIDAY, M. J., y cols.: «The versatile midface degloving approach». *Laryngoscope*, 98 (3): 291-295, 1988.
15. RZAEV, R. M.; DZHAVADOVA, Ash., y AKHUNDOV, G. G.: «Removal of juvenile angiofibroma of the nasopharynx by nasomaxillary approach». *Vestn. Otorinolaringol.*, 2: 73-74, 1988.
16. SAKAI, S.; MORI, N., y cols.: «The role of extensive Denkers operation in combined therapy for maxillary sinus carcinoma». *Nippon Jibiinkoka Gakkai Kaiho*, 94 (2): 214-224, 1991.
17. SALISBURY, S. K.: «Problems and complications associated with maxillectomy, mandibulectomy and oronasal fistula repair». *Probl. Vet. Med.*, 3 (2): 153-169, 1991.
18. SMITH, P. G.; GRUBB, R. L., y cols.: «Combined pterional-anterolateral approaches to cranial base tumors». *Otolaryngol. Head Neck Surg.*, 103 (3): 357-363, 1990.
19. TRASSERRA, L., y cols.: «Maxillectomy in childhood». *J. Craniomaxillofac. Surg.*, 19 (4): 155-160, 1991.
20. UTTLEY, D., y cols.: «Surgical management of midline skull base tumors». *J. Neurosurg.*, 71: 705-710, 1989.
21. YUMOTO, E., y OKAMURA, H.: «Transmandibular transpterygoid approach to the nasopharynx, parapharyngeal space and skull base». *Ann. Otol. Rhinol. Laryngol.*, 101 (5): 383-389, 1992.
22. HERNANDEZ ALTEMIR, F.: «Acceso fransfacial al área retromaxilar». *Rev. Iberoam. Cirug. Oral y Maxilofac.*, 5: 13, 1983.
23. MEYER, H. J.; SCHMIDT, W., y cols.: «Modification of the microvascular reanastomosed latissimus dorsi flap for reconstruction after extensive maxillary resection». *HNO*, 39 (6): 218-223, 1991.
24. PHILLIPS, J. G., y PECKITT, N. S.: «Reconstruction of the palate using bilateral temporalis muscle flaps: A case report». *Br. J. Oral Maxillofac. Surg.*, 26 (4): 322-325, 1988.

Efecto de la quimioterapia y radioterapia en los tumores rinosinusales

J. TRASERRA

QUIMIOTERAPIA

Actualmente la quimioterapia es un arma importante para el tratamiento de los cánceres de cabeza y cuello y en los tumores rinosinusales también debe tenerse en cuenta.

ROUX (1) propone un protocolo terapéutico que consiste en:

— Quimioterapia de inducción.
— Cirugía por vía combinada rinológica y endocraneal.
— Radioterapia postoperatoria pero sólo en algún caso especial.

Con el protocolo quimioterápico (cisplatino + 5 fluoracilo) este autor obtiene en el 60 por 100 de los casos una reducción tumoral de un 50 por 100.

Esta respuesta nos sirve también como pronóstico, pues se ha demostrado que la supervivencia es mayor en los pacientes que responden bien a la quimioterapia que en los que no lo hacen.

La intervención quirúrgica se realiza entre dos y cuatro semanas después del tercer ciclo de quimioterapia.

Ya en 1974, PIQUET (2) propone un tratamiento preoperatorio con bleomicina intraarterial y dice que ha conseguido regresiones tumorales muy importantes.

SCHWAAB (3) en su serie realiza quimioterapia preoperatoria en 16 casos, por vía intraarterial en 14, pero esta quimioterapia intraarterial no puede realizarse en muchos pacientes por la extensión etmoidal del tumor, ya que las arterias etmoidales dependen de la carótida interna, en la que no podemos hacer quimioterapia.

La medicación quimioterápica que aplica este autor es:

— Metotrexate.
— Oncovin + bleomicina.

También este autor tiene una serie de 64 casos tratados con radioterapia, entre ellos nueve con quimioterapia previa y uno con quimioterapia postradioterapia.

SCHWAAB y cols. (3) proponen también el siguiente esquema terapéutico:

Si el tumor es operable:

Primer tiempo. Quimioterapia intraarterial.

Segundo tiempo. Cirugía de exéresis.

Tercer tiempo. Radioterapia postoperatoria.

Si el tumor es inoperable:

Primer tiempo. Radioterapia y al llegar a 46 Gy, nueva valoración del tumor; si es operable, extirpación, y si no lo es, continuar la radioterapia hasta dosis curativas de 65-75 Gy.

Según estos mismos autores, la quimioterapia intraarterial preoperatoria reduce el tumor, pero no aumenta la supervivencia de una manera significativa. Así, SCHWAAB (3) encuentra la supervivencia:

	Tres años (%)	*Cinco años* (%)
Sin quimioterapia	50	43
Con quimioterapia	53	45

DEBRY y cols. (4) dicen que la asociación quimioterapia + cirugía + radioterapia es lo que proporciona mejores resultados.

SUNDARESAN y SHAH (5) proponen en los estesioneuroblastomas intervención quirúrgica y quimioterapia.

En las siguientes figuras podemos ver el efecto preoperatorio de la quimioterapia (figs. 1, 2 y 3).

TRATAMIENTO RADIOTERAPICO

La radioterapia es una terapéutica muy útil en el cáncer rinosinusal, pero existen muchos métodos de aplicación de la misma.

Pueden tratarse los tumores con radioterapia como único tratamiento.

FIG. 1.—*Gran tumor etmoidal con invasión base de cráneo, destrucción del tabique e invasión de la órbita.*

Ya dice SCHWAAB (3) que se obtienen mejores resultados con cirugía + radioterapia que con radioterapia sola.

Con radioterapia sola: 32 por 100 de curación a los tres años y 27 por 100 a los cinco.

Con cirugía + radioterapia: 55 por 100 a los tres años y 48 por 100 a los cinco.

Pero no haremos un esquema rígido de tratamiento, sino que dependerá de la forma anatomopatológica.

En linfomas y plasmocitomas comenzamos el tratamiento con radioterapia.

En todo el resto de tumores: carcinomas escamosos, carcinomas indiferenciados, carcinomas transicionales, adenocarcinomas, melanomas, schwanomas malignos, histiocitomas malignos, etc.; el tratamiento se comienza con cirugía. GALLAGHER y BOLES (6) publican 63 casos de cáncer de seno maxilar vistos entre 1955 y 1964 y con un seguimiento de cinco años. Estudiando el conjunto de casos, desde T1 a T4 el resultado es de 0 por 100 de curaciones en los pacientes no tratados, un 50 por 100 en los pacientes tratados con cirugía sola, un 16 por 100 en los tratados con sólo radiaciones y un 60 por 100 en los tratados con cirugía + radiaciones.

También TABB y BARRANCO (7) publican el resultado de la supervivencia de 108 casos de cáncer de seno maxilar vistos entre 1958-1968.

Supervivencia. No tratados, 0 por 100; quimioterapia sola, 0 por 100; radioterapia sola, 0 por 100; radiaciones + quimioterapia, 10 por 100; cirugía sola, 62 por 100, y cirugía + radioterapia preoperatoria, 32 por 100.

ST. PIERRE y BAKER (8) encuentran que la peor supervivencia en cánceres de seno maxilar se da en los casos tratados con radioterapia sola, 15 por 100, luego los pacientes tratados con cirugía sola, 20 por 100, y la mejor supervivencia en los pacientes tratados con cirugía + radioterapia, un 58 por 100.

FIG. 2.—*El mismo caso después de quimioterapia. Vemos la gran reducción tumoral.*

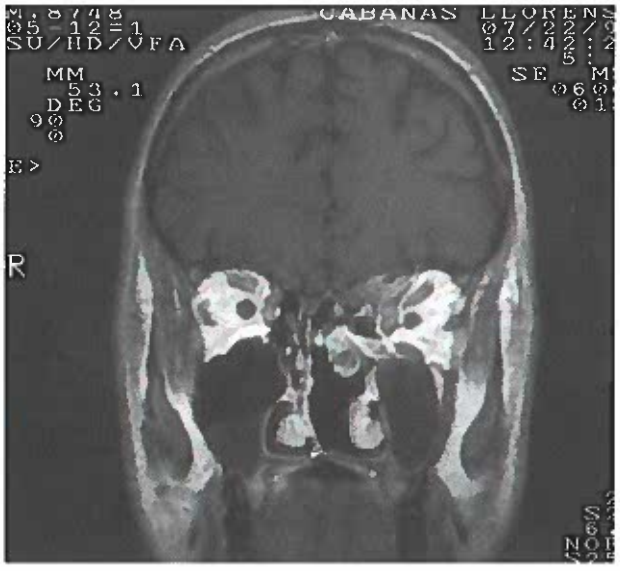

FIG. 3.—*El mismo caso después de quimioterapia explorado mediante RNM. Vemos que el tumor ha quedado muy reducido y localizado en parte alta de etmoides y fosa nasal.*

Es evidente que en el cáncer de seno maxilar se obtienen los mejores resultados con terapéutica combinada de radioterapia + cirugía o cirugía + radioterapia.

En algunas series de pacientes se ha practicado radioterapia preoperatoria, que ahora se tiende a abandonar; actualmente se hace o quimioterapia preoperatoria o radioterapia postoperatoria.

En las técnicas de radioterapia preoperatoria se administran 6.000 rads durante seis semanas y se hace el tratamiento quirúrgico entre cuatro y seis semanas después de terminado el tratamiento radioterápico.

Irradiación postoperatoria

BEBEAR (9) recomienda irradiación postoperatoria en todos los tumores extensos.

Se realiza sobre lecho tumoral, de 50 a 70 Grays.

Ha sido recomendada por MARANDAS y cols. (10), PIQUET y cols. (2) y BRUGUERE y BATAINI (11). Tiene el riesgo, sobre todo si se ha hecho una cirugía combinada, de provocar una osteorradionecrosis.

BIBLIOGRAFIA

1. ROUX, F. X.; BRASNU, D.; MENARD, M., y cols.: «Adenocarcinoma of the ethmoid sinuses. Results of a new protocol based on inductive chemotherapy combined with surgery. Four years experience». *Acta Neurochirur. (Wien),* 98 (3-4): 129-134, 1989.
2. PIQUET, J. J., y cols.: «Les resultats du traitement des epitheliomes du maxillaire superieur». *Cahiers d'ORL,* 9: 761-767, 1974.
3. SCHWAAB, G.; MAMELLE, G.; ZBAREN, P.; MARANDAS, y cols.: «Les cancers du massif facial superieur. Experience de l'institud Gustave Roussy. A propos de 162 cas». *Ann. Otol-Laryngol. (Paris),* 105: 173-178, 1988.
4. DEBRY, H. G.; BOUILLON, F.; METHELIN, A., y cols.: «Cancers du maxillaire superieur. Etude retrospective a partir de 29 cas». *Ann. Otolaryngol. Chir. Cervico Fac.,* 106: 83-90, 1989.
5. SUNDARESAN, N., y SHAH, J. P.: «Craniofacial resection for anterior skull base tumors». *Head Neck Surg.,* 10: 219-224, 1988.
6. GALLAGHER, T. M., y BOLES, R.: «Carcinoma of the maxillary antrum». *Laryngoscope,* 80: 924-932, 1970.
7. TABB, H. G., y BARRANCO, S. J.: «Cancer of the maxillary sinus». *Laryngoscope,* 81: 818-827, 1971.
8. ST. PIERRE y BAKER: «Squamous cell carcinoma of the maxillary sinus. Analysis of 66 cases». *Head and Neck Surgery,* 1983.
9. BEBEAR, J. P.; STOLL, D., y DARROUZET, V.: «L'etmoidectomie totale par voie mixte rhinoneurochirurgicale pour les tumeurs malignes de l'etage anterieur. 14 ans d'experience: 62 cas». *Rev. Laryngol.,* III: 3, 1990.
10. MARANDAS y cols.: *Bilan des adenocarcinomes des cavités naso-sinusiennes. Les tumeurs du massif facial superieur.* Richard, J. M., y Guerrier, Y. Ed. Masson.
11. BRUGUERE y BATAINI: «Les carcinomes du nasopharynx. Aspects cliniques et evolutifs». *Bulletin du Cancer (Paris),* 3: 62, 1975.

Anatomía del esfenoides, seno cavernoso y clivus

R. AVELLANEDA

La región formada por el cuerpo del esfenoides con sus senos, el seno cavernoso y la región del clivus constituyen el centro geográfico del cráneo. En él, aparte de su patología propia, pueden confluir los tumores e inflamaciones de las fosas nasales, del etmoides, del cávum rinofaríngeo y de la región esfenotemporal de la fosa media.

Esta región y su complejidad anatómica es el fruto de la evolución de los vertebrados y de los procesos de la verticalización. El aumento de la masa encefálica y los fenómenos que han llevado a la bipedestación han desplazado la columna vertebral de la posición horizontal a la vertical y han arrastrado el proceso esfenoidal hacia adelante (fig. 1).

La formación de las fosas anterior y media ha obligado a la plicatura de la masa cerebral y a un estiramiento de la duramadre. El paso de vasos y nervios desde la cavidad craneana a la región cervical ha condicionado los cambios bruscos de dirección de los huesos y de las partes blandas.

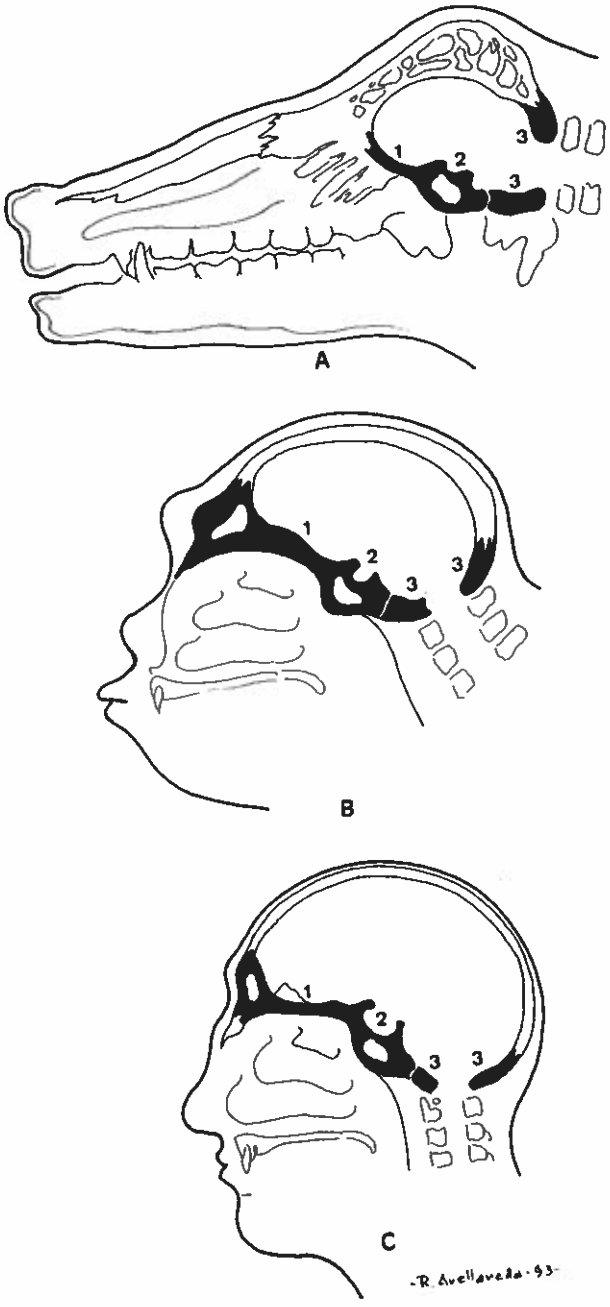

FIG. 1.—*Filogenia basicraneal. La bipedestación obliga a la angulación de la base del cráneo y a la formación de la región del clivus y de la fosa posterior. A: Mamífero cuadrúpedo. B: Homínido. C: Hombre. 1: Proceso etmoidal. 2: Proceso esfenoidal. 3: Proceso occipital, con el agujero occipital.*

SENO ESFENOIDAL

El seno esfenoidal está formado por la neumatización del cuerpo del esfenoides a partir de una celda del etmoides posterior.

El seno ocupa el cuerpo esfenoidal formando dos cavidades separadas por un tabique intermedio y se abre en un óstium en la parte posterosuperior de las fosas nasales.

Su forma es cúbica y su desarrollo es sumamente irregular, lo que lleva a grandes diferencias tanto en su volumen como en su simetría (fig. 2).

Según GRÜNWALD (1), no existe seno en el 1 a 1,5 por 100 de casos.

Dimensiones y volumen

Clásicamente se diferencian cuatro tipos de senos en relación al volumen.

Según BROUCHET y CUILLERET (2) un 6 por 100 son senos pequeños con una cavidad ovoide prehipofisaria de 1 cm^2. Un 60 por 100 son grandes, de un volumen de 9 a 10 cm., ocupando la totalidad

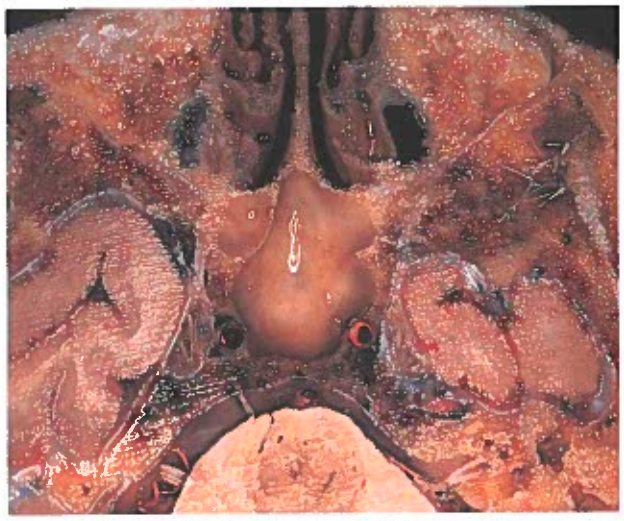

FIG. 2.—*Seno esfenoidal. Gran asimetría esfenoidal. El seno derecho está en contacto con los dos senos cavernosos. El izquierdo está limitado a una pequeña celda anterior.* (Cortesía profesor Barastegui.)

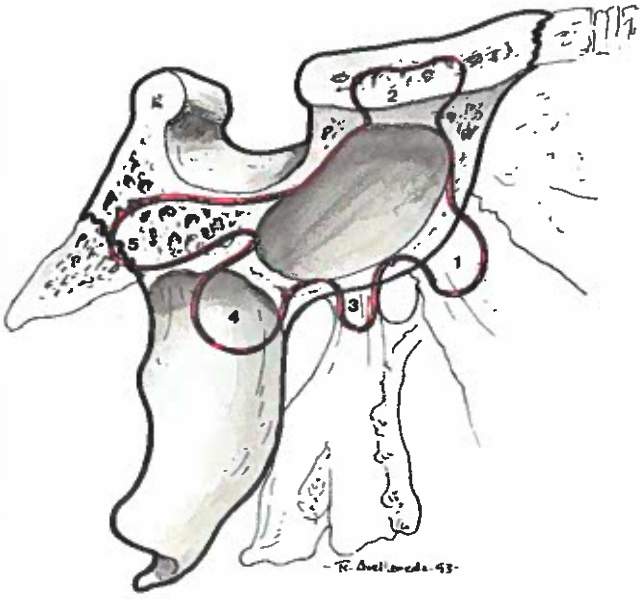

FIG. 3.—*Recesos y prolongaciones esfenoidales. 1: Receso septal. 2: Receso laterosuperior. 3: Receso palatino. 4: Receso pterigoideo. 5: Receso basilar.*

del cuerpo y son, a la vez, prehipofisarios e infrahipofisarios. Por último, un 4 por 100 son gigantes, vaciando la totalidad del cuerpo y sus límites consisten en una mínima capa ósea.

LANG, BRESSEL y PAHNKE (3), en recientes mediciones, describen también cuatro tipos, dando una terminología actual y las siguientes mediciones:

1. *Senos conchales.* Son los más pequeños y se encuentran un 3 por 100 de casos.
2. *Senos presellares.* De tamaño medio, en un 23 por 100.
3. *Senos sellares.* Son cavidades grandes, apareciendo en un 28,6 por 100.
4. *Senos postsellares.* Según estos estudios son los más frecuentes, encontrándose en un 47,6 por 100 de casos, presentándose con mucha mayor incidencia en el hombre que en la mujer.

Septum intersinusal

No siempre está en la línea media. En muchas ocasiones tiene forma de S o de C y es frecuente la presencia de septums accesorios. ELVANY y cols. (4) los encuentran en un 76 por 100 de casos, siendo unilaterales en un 48 por 100 y bilaterales en un 28 por 100.

Recesos y prolongaciones

En los grandes senos no solamente está neumatizado el seno, sino que pueden aparecer prolongaciones hacia los elementos vecinos (fig. 3):

— *Receso septal.* Neumatización anteroinferior que invade el tabique óseo.

— *Receso laterosuperior.* Invade la raíz de las alas menores y de la región clinoidea anterior. El canal óptico queda haciendo prominencia en el interior del seno. Según TESTUT (5) se presenta en un 8,3 por 100 de casos, pero según LANG y cols. (6) en un 38 por 100 por encima del nervio y en un 33 por 100 por debajo de él.

— *Receso pterigoideo.* La invasión de la base de

FIG. 4.—*Gran neumatización esfenoidal con invasión de ambas apófisis pterigoides.*

FIG. 5.—*Seno cavernoso. 1: Región posterior del seno. 2: Carótida interna. 3: Nervio óptico. 4: Seno esfenoidal. 5: Etmoides posterior.* (Cortesía profesor Barastegui.)

la apófisis pterigoides puede poner en contacto la pared del seno con el agujero redondo mayor y el conducto vidiano (fig. 4).

— *Receso alar.* Siempre coexiste con un receso pterigoideo, pudiendo llegar hasta las vecindades del agujero oval.

— *Receso palatino.* Va hacia delante, en la parte anterior e inferior del seno, llegando al techo de la fosa pterigomaxilar y pudiendo contactar con la parte superior y posterior del seno maxilar.

— *Receso basilar.* Invade el clivus, poniendo el seno en relación de vecindad con la región protuberancial. Es una prolongación sumamente rara.

Ostium esfenoidal

Situado en la pared anterior de los senos se abre generalmente a nivel de la pared posterosuperior de las fosas nasales, correspondiendo a la parte alta del seno en un 89,5 por 100 de casos y en la parte media en un 10,5 por 100 (6).

Su forma es ovalada y mide de 2,44 mm. en un 70 por 100 de casos, pudiendo llegar hasta los 3,5 mm. en los más amplios.

Su visión a través de las fosas nasales es difícil por la interposición de la cola del cornete medio.

SENO CAVERNOSO

El llamado seno cavernoso es, en realidad, una fosa que, entre otras estructuras, presenta un abundante plexo venoso (fig. 5).

Esta fosa está formada por dentro y por debajo, por el periostio esfenoidal, mientras que por arriba y por fuera está constituida por la duramadre.

En la parte superior, la dura es continuidad de la meninge sellar, mientras que por fuera pasa de delante atrás por el borde inferolateral de la hendidura esfenoidal, por el borde externo de los agujeros redondo mayor y oval, y se continúa con el cávum de Meckel que rodea el nervio trigémino y con el que tiene íntimo contacto. Por detrás, la fosa queda cerrada por la duramadre, que pasa de la fosa media a la posterior.

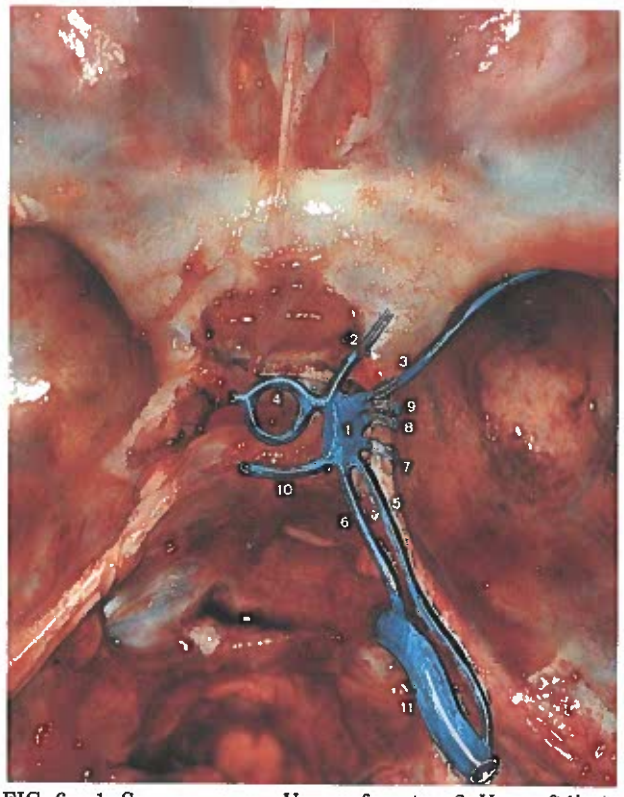

FIG. 6.—1: *Seno cavernoso.* Vasos aferentes. *2: Vena oftálmica. 3: Seno esfenoparietal de Breschet. 4: Seno coronario perihipofisario.* Vasos eferentes. *5: Seno petroso superior. 6: Seno petroso inferior. 7: Seno carotídeo de Rektorzik (agujero rasgado anterior). 8: Vena emisaria del agujero oval. 9: Vena emisaria del agujero redondo mayor. 10: Seno occipital transverso (plexo basilar). 11: Seno lateral.*

Esta cavidad presenta diferentes perforaciones:

— *Orificios óseos.* Hendidura esfenoidal, agujero oval, redondo menor y rasgado anterior.

— *Orificios arteriales.* Arteria carótida interna y sus ramas.

— *Orificios nerviosos.* Motor ocular externo (VI), que corre junto a la carótida interna en profundidad, motor ocular común (III), patético (IV) y trigémino (V) que atraviesan de atrás a delante, junto a la pared externa de la fosa.

— *Sistema venoso.* Formado por una red trabecular de sangre venosa que llena todos los espacios que dejan libres la arteria y los nervios y constituye el concepto clásico de seno cavernoso.

Todos estos elementos venosos forman una llamada por VIGNAUD (7) «encrucijada de drenaje venoso», a través de vasos aferentes y eferentes (fig. 6).

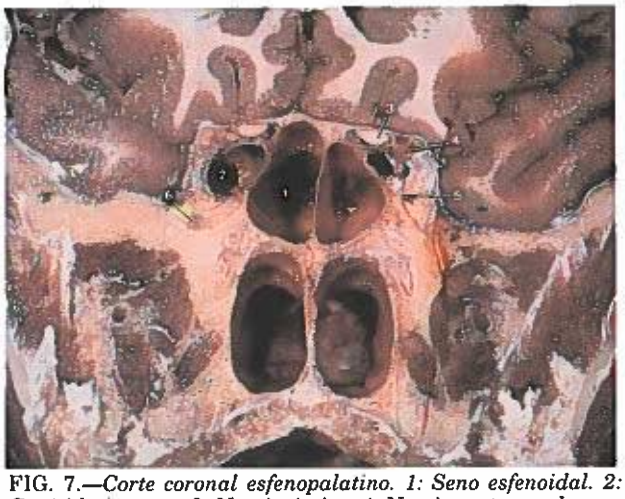

FIG. 7.—*Corte coronal esfenopalatino. 1: Seno esfenoidal. 2: Carótida interna. 3: Nervio óptico. 4: Nervio motor ocular común. 5: Nervio motor ocular externo. 6: Nervio maxilar superior.* (Cortesía profesor Rabischong.)

Vasos aferentes

- Por delante, las venas de la órbita, la temporal superficial y la meníngea media. Estas dos últimas se encuentran a veces reunidas formando el seno esfenoparietal de Breschet.
- Por dentro, el seno perihipofisario que se une con el seno cavernoso contralateral.

Vasos eferentes

- Por detrás llegan los senos petrosos superior e inferior.
- Por fuera, el seno carotídeo de Rektorcik, que saldrá por el agujero rasgado anterior, la vena emisaria del agujero oval y la emisaria del agujero redondo mayor.

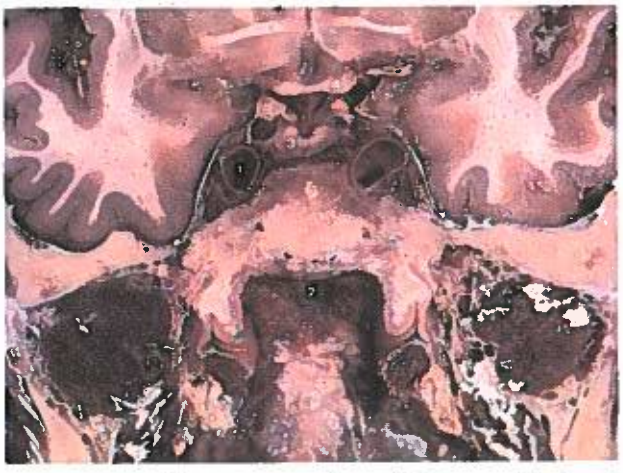

FIG. 8.—*Corte coronal del seno cavernoso. 1: Carótida interna. 2: Cávum rinofaríngeo. 3: Hipófisis. 4: Quiasma óptico.* (Cortesía profesor Rabischong.)

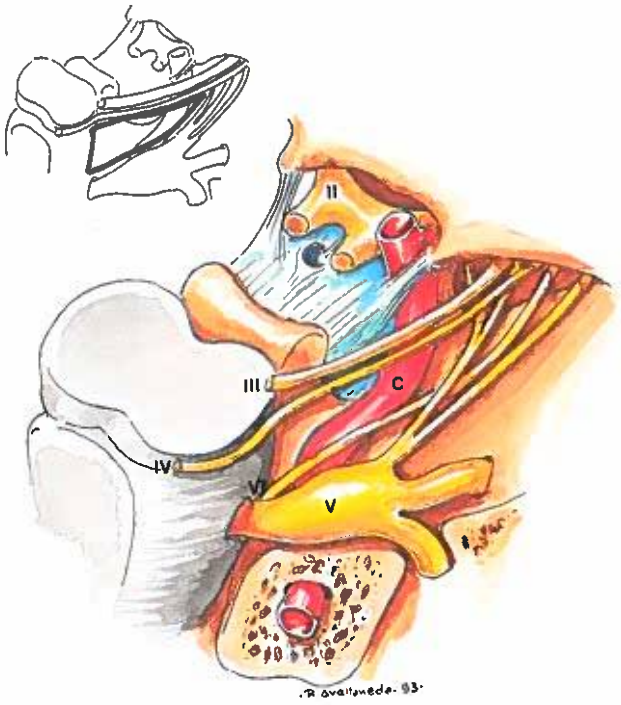

FIG. 9.—*Región cavernosa. II: Nervio y quiasma óptico. III: Nervio motor ocular común. IV: Nervio patético. V: Nervio trigémino. VI: Nervio motor ocular externo. C: Arteria carótida interna. En esquema, triángulo de Parkinson, vía de abordaje del seno cavernoso.*

- Por dentro, el plexo basilar, que atravesando la región media unirá los dos sistemas venosos derecho e izquierdo (figs. 7 y 8).

En los grandes senos esfenoidales las estructuras de la fosa cavernosa pueden hacer relieve en la pared sinusal externa. Por la parte superior, el nervio óptico, aunque no forma parte del seno. En toda la pared externa puede hacer procidencia el relieve sinusoide de la carótida interna. En la región media, el nervio recto externo (VI), y en la zona más inferior, el nervio maxilar (V).

El recorrido de los pares craneales III, IV y V por la pared externa del seno hace que, en la cirugía de la región (fístulas arteriovenosas, aneurismas, etc.), sus trayectos divergentes sean puntos de referencia en los abordajes laterales. PARKINSON (8) describe una zona triangular de referencia formada por un vértice anterior que se abre hacia atrás, constituyendo su lado superior los nervios III y IV, que corren juntos por la parte alta y el lado inferior la rama oftálmica del V que se abre hacia abajo por el suelo de la región (fig. 9).

REGION DEL CLIVUS

Es la parte más profunda y constituye el límite de la región centrocraneal. Quirúrgicamente es la zona de más difícil acceso (fig. 10).

FIG. 10.—*La región del clivus. 1: Seno esfenoidal. 2: Basiesfenoides. 3: Basioccipital. 4: Atlas. 5: Axis. 6: Hipófisis. 7: Eje bulboprotuberancial. 8: Cávum rinofaríngeo.* (Cortesía profesor Barastegui.)

El clivus está formado por la lámina cuadrilátera del esfenoides y la apófisis basilar del occipital. La sutura esfenooccipital es casi vertical y en los senos esfenoidales grandes se encuentra prácticamente junto a la pared posteroinferior del seno. El promedio de longitud desde el seno hasta la punta, que es el reborde del agujero occipital, según ISSONG (9), es de 28 mm.

El arco anterior del átlas y la apófisis odontoides del axis forman el límite inferior de la región.

Los tumores primitivos más frecuentes son los cordomas que pueden aparecer en toda la longitud de los restos de la notocorda, siendo la región más afectada la parasellar, alrededor de la sincondrosis esfenoparietal. Pero el clivus puede ser invadido secundariamente por los procesos tumorales de la rinofaringe, de las celdas etmoidales posteriores y del seno esfenoidal.

El acceso anatómico a la región profunda que constituye el clivus puede ser abordada a través de las estructuras cervicofaciales por diferentes vías:

Vía frontal. Por el suelo de la fosa anterior se llega a la región sellar con resección del bloque etmoidoesfenoidal y siguiendo la técnica descrita por DEROME (10) llegar al clivus, pero la parte alta del mismo no puede ser liberada al estar tapada por la dura de la silla, por lo que tiene que ser completada, si es necesario, por un acceso transeptal.

Vía rinoseptal. Es la misma vía transesfenoidal que se efectúa para llegar a la fosa hipofisaria y puede completar la anterior.

Vía transoral. Mediante la retracción del velo del paladar y a través de la pared posterior de la faringe. Esta vía permite llegar a la región inferior del clivus y a las primeras vértebras cervicales.

Vía transmandibulocervical. A través de la sección mandibular y disección del espacio suprahioideo. Permite un campo de acción sobre el cuerpo del esfenoides, el clivus, las primeras vértebras y los espacios laterales infratemporales (11).

BIBLIOGRAFIA

1. GRÜNWALD, L.: *Desckiptive und topographische anatomie der nase uns ihner nebenhölen.* En: Denker y Khaler. Springer, 1925.
2. BOUCHET, A., y CUILLERET, J.: *Anatomie topographique, descriptive et fonctionelle.* Simep, 8, 1971.
3. LANG, J.; BRESSEL, S., y PAHNKE, J.: «Sinus sphenoidalis». *Klinische Anatomie des Zugangsweges zur Hypophysenregion Gegenbaurs Morphol.*, 56: 297-307, 1988.
4. ELWANY, S.; YACOUT, M.; TALAAT, M.; EL-NAHASS, M., y GUINIED, A.: «Surgical anatomy of the sphenoid sinus». *J. Laryng.*, 97: 227-241, 1983.
5. TESTUS, L., y LATARGET, A.: *Tratado de anatomía humana.* Salvat Edit., 1943.
6. LANG, J.: *Clinical anatomy of the nose, nasal cavity and paranasal sinuses.* Thieme, 1989.
7. VIGNAUD, J.; CLAY, C.; LASJAUNIAS; FISCH, C.; SALVOLINI, L., y PERUGINI, S.: «Anatomie et imaginerie de la loge caverneuse». *Enciclop. Med. Quirurg. Ophtalm.*, 21.006 C^{10}, 1986.
8. PARKINSON, D.: «Carotid cavernous fistula: Direct repair with preservation of the carotid artery». *J. Neurosurg.*, 38: 99-106, 1973.
9. ISSING, P.: *Scientific reseachments at the Dep. of Anatomy.* Univ. Würzburg. Cit. por Lang, 1985.
10. DEROME, P.: «The transbucal approach to tumor invading the skull base». En: Schmideak, H. H., y Sweet, W. H. (eds.). *Operative neuro-surgical technique.* Grune and Strutlon, 1988; 618: 63, 1988.
11. KRESPI, Y. P., y SISSON, G. A.: «Transmandibular exposure of the skull base». *The American Jour. of Surgery*, 148: 534-538, 1984.

Síndrome clínico del seno cavernoso desde el punto de vista ORL

J. TRASERRA, Jr.

La fisura orbitaria o hendidura esfenoidal constituye la parte anterior del seno cavernoso, por lo que el llamado síndrome del seno cavernoso muchas veces afecta al seno y la hendidura esfenoidal. La sintomatología depende de los elementos afectados que son los descritos en el capítulo de la anatomía.

El síndrome de la hendidura esfenoidal comprende:

— Parálisis de los nervios craneales III, V y VI.
— Pupila dilatada sin reactividad.
— Ausencia del reflejo de acomodación.
— Ptosis.
— Alteraciones sensitivas por afectación de la primera rama del trigémino, que consisten en anestesia de la córnea, de la frente y del párpado superior.
— Exoftalmos ligero por encharcamiento de las venas oftálmicas.

Cuando a este síndrome se añade una ceguera con edema papilar y dilatación de las venas del fondo del ojo aparece el síndrome del ápex orbitario.

El síndrome del seno cavernoso anterior se confunde muchas veces con el síndrome de la hendidura orbitaria superior y puede estar afectado el nervio óptico.

El síndrome del seno cavernoso medio se caracteriza por una parálisis de los músculos extrínsecos del ojo, alteración de la parte sensitiva del trigémino y no hay alteración de las ramas motoras de este nervio (figs. 1 y 2).

El síndrome del seno cavernoso posterior consiste en parálisis de oculomotores y afectación tanto sensitiva como motora del trigémino.

Hasta hace poco se consideraban como inoperables las lesiones de seno cavernoso, pero actualmente varios cirujanos como SEKHAR (1) dice que la mayoría de tumores no invaden, sino que comprimen el seno cavernoso y pueden despegarse. Ha descrito el tratamiento quirúrgico de las neoplasias de seno cavernoso y esfenocavernosas. El cirujano de seno cavernoso debe conocer perfectamente la anatomía del mismo, debe conocer las técnicas de microcirugía y, como dice SEKHAR (1), también debe haber estudiado en profundidad la aportación de todos los cirujanos a este campo.

Se trata de una operación que entra de lleno en la neurocirugía.

Desde el punto de vista quirúrgico la dificultad o la posibilidad de una intervención depende de la afectación de la carótida interna, así los tumores más fáciles de intervenir son los que no afectan la carótida interna; un grado más avanzado son los que la desplazan, después los que la rodean, luego los que la estrechan y finalmente los que la invaden, y sobre todo los bilaterales.

Debemos tener en cuenta que es necesaria la oclusión de la carótida interna, lo que produce un tanto por ciento elevado de déficit neurológicos.

En cuanto a indicaciones de la cirugía en procesos de origen otorrinolaringológico, los tumores malignos no deben operarse, aún menos los metastásicos, y nunca los bilaterales.

Sería una vía quirúrgica para tratamiento de meningiomas, cordomas y craneofaringiomas.

LESOIN (2) describe las distintas técnicas de acceso al seno cavernoso.

DOLENC (3) publica 63 pacientes con tumores de seno cavernoso operados, entre los que no hay ningún tumor maligno ni propagado ni metastásico.

De acuerdo con CUCHI y COMAS (4), las patologías causantes de lesiones del seno cavernoso son neoplásica, inflamatoria, vascular y traumática.

TUMORES PRIMITIVOS

Tumores primitivos, competencia del neurólogo y que el otorrinolaringólogo diagnosticará frecuentemente por exclusión ante una parálisis asociada. Los tumores primitivos son raros; habitualmente se trata de meningiomas o neurinomas, hecho que se ve favorecido por estar el seno rodeado totalmente de duramadre. Hay ciertos tumores de base de cráneo que sin ser primitivos del seno lo afectan

FIG. 1.—*Parálisis de oculomotores por una afectación del seno cavernoso por tumor rinofaríngeo.*

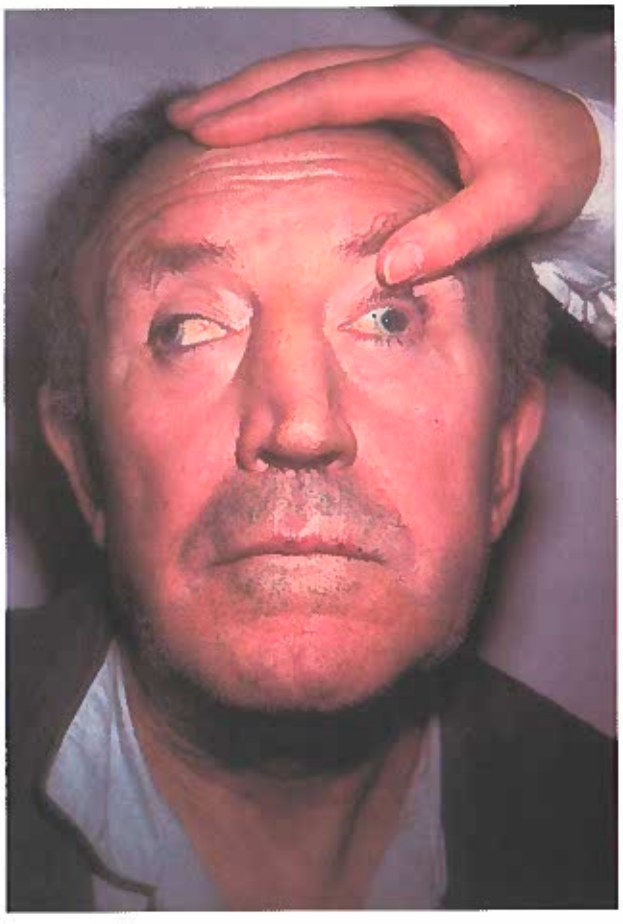

FIG. 2.—*El mismo caso, levantando el párpado superior paralizado para ver las alteraciones de la movilidad ocular.*

por vecindad, tal como los craneofaringiomas y cordomas.

TUMORES PROPAGADOS DESDE RINOFARINGE

Un cáncer de rinofaringe puede invadir directamente el seno cavernoso afectando primero el seno esfenoidal por destrucción de su suelo y desde aquí se dirige lateralmente al seno cavernoso. Cuando en la evolución del cáncer de la rinofaringe se presenta oftalmoplejía con amaurosis o sin ella y con dolores trigeminales, podemos estar seguros de la invasión del seno cavernoso (5); esto indica una gran extensión del tumor que se ha hecho endocraneal (fig. 3).

PROGRESION REGIONAL DE TUMORES RINOSINUSALES

Los tumores rinosinusales pueden afectar al seno cavernoso; el cáncer de etmoides con un paso previo a través de la zona posterior de la órbita (fig. 4) y el cáncer de seno maxilar destruyendo su pared posterior, invadiendo la fosa pterigopalatina y desde aquí alcanzando el seno cavernoso por su parte inferior. En estos casos toda parálisis de oculomotores y pérdida de visión, aunque las parálisis

FIG. 3.—*Pieza procedente de necropsia en el que se aprecia la extensión directa de un tumor de rinofaringe a seno cavernoso.*

FIG. 4.—*Invasión del seno cavernoso por un tumor rinosinusal que previamente ha invadido a órbita.*

FIG. 6.—*Pieza de necropsia de una afectación del seno cavernoso de origen metastásico desde carcinoma de hipofaringe.*

no sean de todos los nervios, nos deben hacer sospechar la afectación del seno cavernoso (fig. 5).

TUMORES METASTASICOS OTORRINOLARINGOLOGICOS

Ya por la clínica notamos que a diferencia de los tumores benignos: meningiomas, schwanomas y cordomas, y también de los aneurismas, las metástasis neoplásicas causan una oftalmoplejía de instauración muy rápida con un intenso dolor.

Debemos sospechar una metástasis en el seno cavernoso en todo paciente que presente una oftalmoplejía dolorosa de rápida instauración y con grave afectación del estado general, sobre todo si ya sabíamos que el paciente estaba afecto de un tumor de mama, lengua, rinofaringe, laringe, linfoma, tiroides, etc.

FIG. 5.—*RNM en la que apreciamos una invasión del seno cavernoso por propagación directa desde el temporal.*

Nos interesa saber sobre todo la posibilidad de metástasis en seno cavernoso del cáncer de laringe.

TRASERRA (6) ha publicado tres casos, de ellos uno bilateral y uno con estudio necrópsico (fig. 6).

Las metástasis bilaterales son raras, han sido estudiadas por MILLS (7). En todos estos casos de cáncer de laringe se presentaban voluminosas adenopatías que fueron tratadas mediante vaciamiento ganglionar radical. Se explicaría la metástasis de seno cavernoso por émbolos neoplásicos que suben a contracorriente por la yugular interna, o después de la ligadura o antes, y llegan al seno cavernoso. En estos casos será muy interesante el estudio anatomopatológico de las piezas quirúrgicas ganglionares para conocer la relación de la adenopatía con la yugular interna.

METODOS DE DIAGNOSTICO

Actualmente son básicos el TAC y la RNM.

En algún caso puede interesar la angiografía carotídea para el estudio del desplazamiento, la compresión o la obturación de la carótida interna a su paso por el seno cavernoso.

Con la TAC y la RNM ha cambiado completamente el diagnóstico por la imagen de estas lesiones, pues antes con radiografías y tomografías podían sospecharse estos tumores, pero no se veían.

El TAC tiene la ventaja de mostrar el hueso y la tumoración, pero en la RNM las imágenes son más claras y además puede verse el flujo vascular en carótida interna (figs. 7 y 8).

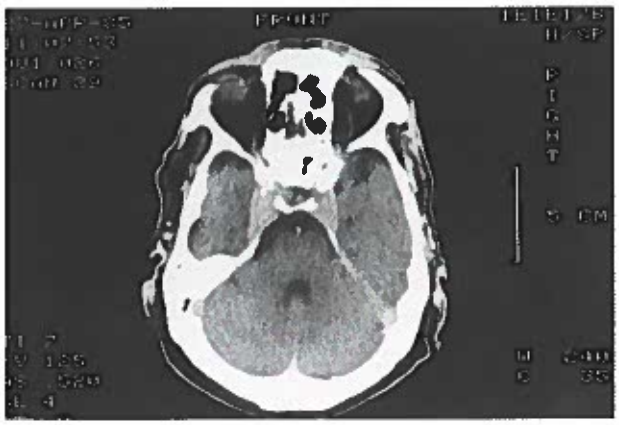

FIG. 7.—*TAC en el que se demuestra invasión del seno cavernoso.*

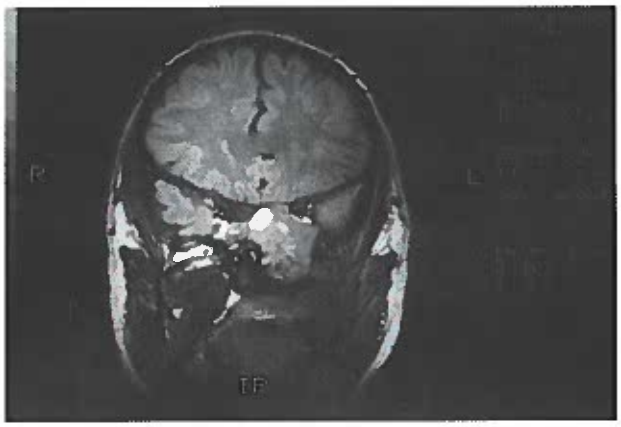

FIG. 8.—*RNM en la que apreciamos invasión del seno cavernoso.*

AFECCIONES INFLAMATORIAS

La mayoría tienen origen otorrinolaringológico. De acuerdo con EAGLETON (8) las dividimos en:

1. *Oftálmicas.* La infección llega al seno cavernoso por la vía oftálmica, casi siempre por una infección estafilocócica del ala nasal, labio, párpados o dentaria. Se trata de una infección ya muy clásicamente conocida, por vía retrógrada desde las venas angular y facial. Era muy frecuente y grave antes de la época antibiótica.
2. *Pterigoideas.* La infección llega al seno cavernoso por vía del plexo venoso pterigoideo; se propagan por aquí infecciones dentarias posteriores de mandíbula, de seno maxilar, faringe o amígdalas.
3. *Esfenoidal.* Infecciones que llegan directamente desde el seno esfenoidal.
4. *Auricular.* La infección penetra en el seno por trombosis del seno petroso inferior o por una petrositis.
5. *Amigdalar y pterigopalatina.* A través de una tromboflebitis de las venas amigdalares la infección pasa a la yugular interna y a través del seno petroso inferior hasta llegar al seno cavernoso.

PROCESOS VASCULARES

Son puramente neuroquirúrgicos tanto por su clínica como por su tratamiento. Los más importantes son las fístulas carotidocavernosas.

PROCESOS TRAUMATICOS

También neuroquirúrgicos, tanto por la etiología, pues forman parte de los traumatismos de la base del cráneo, como por la clínica y tratamiento.

BIBLIOGRAFIA

1. SEKHAR, L. M.: *Tumors of the cavernous sinus.* First International Skull Base Congress. Comunication L-210. Hannover, 1992.
2. LESOIN y cols.: «The direct microsurgical approach to intracavernous tumors». En: Dolemc, V. (ed.). *The cavernous sinus.* Springer Verlag, 1989.
3. DOLEMC, V.: *The cavernous sinus.* Springer Verlag, 1989.
4. CUCHI, A., y COMAS, J.: «Parálisis asociadas de los nervios oculomotores en la patología tumoral del seno cavernoso». En: *Pars craneales.* Société ORL Latine. XXVII Conventus. Palma de Mallorca, 1988.
5. TRASERRA, J., y AVELLANEDA, R.: «Modalites de l'extensión tumorale des cancers de rhinopharynx». *Bull. Cancer Paris,* 62: 3, 1975.
6. TRASERRA, J., y cols.: *Metastasic involvement of the cavernous sinus from primary pharyngolaryngeal tumors Mead and Merck,* 12: 429, 1990.
7. MILLS, R. P.: «Bilateral cavernous sinus metastasis and oftalmoplegia». *J. Neurosurgery,* 55, 1981.
8. EAGLETOM, W.: *Thrombo-phlebite infectieuse du sinus cavermeux.* Ed. Masson. París, 1926.

Biopsia esfenoidal. Cirugía de la hipófisis

A. CLAROS, Jr.; P. CLAROS y A. CLAROS

Clásicamente el seno esfenoidal ha estado relegado a un segundo plano en la patología rinosinusal dada su ubicación anatómica alejada y la escasa patología que habitualmente suele presentar. Nos haremos eco de las palabras vertidas por antiguos maestros de la otorrinolaringología y recogidas por la monografía de C. CAÑIZO y A. CAÑIZO (1) en 1973, la cual llenó un enorme vacío en el conocimiento de esta patología. Entresacamos las palabras de HARTZ en 1870: «El seno esfenoidal escapa a toda intervención manual e instrumental.» HAYECK en 1882 aseguraba «no haber en aquella época un cirujano lo suficientemente hábil para abrir un seno esfenoidal». Autores como CANUYT-TERRACOL en 1925 afirmaban con la veracidad de la escuela francesa que «la punción del seno y su lavado son utilizados excepcionalmente por los especialistas osados; por último, la trepanación antral por vía endonasal es considerada como una operación difícil y peligrosa». En 1936, LAURENS aún sentenciaba: «La anatomía del seno esfenoidal ha sido descuidada y dejada con el rango de celda de origen interno y sus afecciones se reconocen en la sala de autopsias y su terapéutica entra dentro de la empleada para la fosa media del cráneo y era considerada como inaccesible a la vista del cirujano.» PULIDO en su tesis doctoral en 1958 se refiere a los problemas nasosinusales con las siguientes palabras: «Nos dimos cuenta que las lagunas abarcaban todos los aspectos de la clínica, desde la anatomía y etiopatogenia hasta la terapéutica.» En la obra de CAÑIZO (1) destacamos un pequeño comentario que creemos ha sido fundamental en el desarrollo de las técnicas de estudio del seno esfenoidal: «Indudablemente sería de gran interés conseguir, si fuera posible, que el seno esfenoidal pudiera ser explorado de la misma manera y con la misma perfección que el seno maxilar.» Hemos comenzado el recuento histórico en el año 1870 y podemos comprobar cómo un siglo más tarde poco ha cambiado con respecto a este seno, y si no veamos los comentarios vertidos por CH. FRECHE en 1978 (3): «Le sinus esphenoïdal caché à la partie la plus haute et reculée des fosses nasales est encastré dans la base du crâne, ce qui a priori n'engage ni a l'explorer, ni a l'operer.» El mismo autor precisaría más adelante las ventajas que aportaría el microscopio quirúrgico y los endoscopios para su exploración. Sin embargo, en los últimos quince años el interés por este seno paranasal posterior va en aumento. Efectivamente, gracias a las nuevas tecnologías exploratorias como son los endoscopios rinosinusales y la tomografía computarizada, en la actualidad se relacionan sintomatologías difusas con patologías del seno esfenoidal. Así, rinorreas banales posteriores, trastornos oculares o algias pseudomigrañosas encuentran muchas veces su origen orgánico en este seno esfenoidal. Pero además las grandes ventajas de la cirugía endoscópica con microscopio quirúrgico o con sistemas ópticos telescópicos permiten el abordaje de tumores más allá del seno esfenoidal, en el espacio sellar.

Por otra parte, el redescubrimiento de la cirugía transesfenoidal y las nuevas técnicas e instrumentos en la cirugía de los tumores de la base del cráneo han supuesto un avance rapidísimo en la rinoneurocirugía.

CONSIDERACIONES ANATOMICAS DEL SENO ESFENOIDAL

Creemos es obligado mentar de pasada los rasgos anatómicos más sobresalientes del seno esfenoidal que no su anatomía, que ya ha sido descrita en otro capítulo.

En su origen, el seno esfenoidal es una evaginación del receso etmoidoesfenoidal que hasta aproximadamente los tres años no comenzará a neumatizarse. A partir de los siete años la progresión celular se extiende progresivamente hacia la silla turca y durante la adolescencia a la base del esfenoides. A los catorce años se considera prácticamente definitiva la neumatización esfenoidal. La gran variación individual en la neumatización hace imposible marcar una pauta del proceso de celularización ósea. PULIDO en 1958 (2) encuentra hasta un 4 por 100 de las 50 piezas anatómicas estudiadas con agenesia unilateral del seno esfenoidal.

El seno esfenoidal es, pues, una cavidad excavada en el cuerpo del esfenoides con volúmenes muy variables que oscilan entre los 0,1 a 30 ml., con valores promedio de 5-7,5 ml. y con medidas medias de

19,5 mm. de alto, 23 mm. de fondo (rango, 4-44 mm.) y 17,4 mm. (rango, 2,5-34 mm.) de ancho (4). Cuanto más grande es más fina son sus paredes y por tanto más prominencia en su interior hacen los elementos anatómicos que lo circundan. En el estudio de 100 cráneos mediante radiografía, la extensión de la neumatización en las alas mayores del esfenoides representó un 28 por 100 y en las formas bilaterales en un 16 por 100 (22).

Si consideramos el seno esfenoidal como una estructura de aspecto cúbico, los riesgos radican en, al menos, tres de las seis caras de que se compone:

a) *La cara anterior* del cubo está constituida por la pared esfenoidonasal, es decir, aquella que contiene los orificios de drenaje de los senos esfenoidales. Los orificios de drenaje de los senos esfenoidales se sitúan en la mitad superior de esta pared, sólo a unos pocos milímetros del techo nasal (8 mm.), a 10 ó 15 mm. del suelo del seno y a tan sólo 5 mm. laterales al septum nasal. Tienen un diámetro de 2 a 3 mm. y pueden ser redondos o elípticos. Queda limitada por delante por las celdas etmoidales posteriores, que al mismo tiempo van a enmascararla, no dejando libre más que una pequeña apertura entre el septum nasal en la zona medial y la cola del cornete medio y superior lateralmente. Este punto ha sido denominado por TERRIER (5) como el *receso etmoidoesfenoidal,* tiene unas dimensiones reducidas en forma de ovoide y se dispone en un plano algo oblicuado hacia atrás. La relación inferior de esta zona la constituye la arcada coanal. El grosor de la pared anterior es variable, siendo el punto más fino alrededor de la apertura del orificio del seno y el más grueso en la zona inferior en la conjunción de las paredes anterior e inferior del cubo. Pero en su conjunto es la pared más débil del cubo esfenoidal. Cuanto mayor sea la neumatización del seno esfenoidal más papirácea serán sus paredes.

b) *Cara superior.* La lámina cribosa se halla en la unión de la pared superior con la pared anterior del cubo esfenoidal, por lo que si se realizan maniobras sin visión directa o intempestuosas sobre la región el riesgo de fístula, existe. RITTER (6) en 1978 encontró grosores óseos de tan sólo 1 mm. entre el seno y la duramadre.

c) *Cara posterior.* La unión de la pared superior con la posterior va a corresponder con una imagen reconocible en los senos bien neumatizados como un saliente de coloración amarillenta que corresponde a la silla turca.

d) *Cara lateral.* El seno cavernoso aparece en ocasiones por transparencia bajo una coloración azulada que hay que diferenciar de la coloración rojiza del sifón carotídeo en los senos grandes. Para VAN ALYEA (4) la proyección de la carótida interna sobre la pared lateral del seno se presenta en el 65 por 100 de los individuos. El detalle más frecuentemente vulnerable es el relieve del nervio óptico, el cual transcurrirá por dentro del canal óptico en el ángulo formado por las paredes lateral y superior del seno, adoptando la forma de un saliente oblicuo hacia delante y fuera (fig. 1). Esta prominencia tubular puede ser dehiscente en ocasiones y hace obligatoria la abstención instrumental si no es bajo rigurosa supervisión visual directa. Para DIXON (7) el 8 por 100 de los 1.600 cráneos estudiados presentan una prominencia en el seno por parte del nervio óptico, mientras que el nervio vidiano sólo representa el 7 por 100.

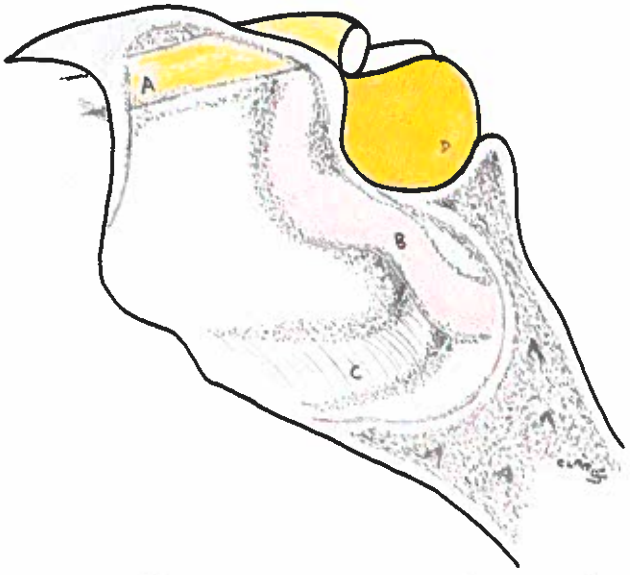

FIG. 1.—*Relaciones laterales del seno esfenoidal. A: Nervio óptico. B: Carótica interna. C: Nervio maxilar interno. D: Hipófisis.*

VARIACIONES ANATOMICAS DEL SENO ESFENOIDAL

La forma de los senos esfenoidales presenta una variabilidad individual altísima con tendencia a mantener un tabique intersinusal medializado. Para DIXON (7) el 22 por 100 de los cráneos tienen un tabique intrasinusal, de los cuales sólo algunos tienen dehiscencias. El tamaño de los senos varía desde la gran cavidad única hasta los senos hiperneumatizados que se prolongan hacia las clinoides y las alas laterales, lo cual los convierte en peligrosos al proteger las estructuras vecinas sólo con una fina capa ósea.

TECNICAS QUIRURGICAS PARA EL ABORDAJE DEL SENO ESFENOIDAL, LA REGION SELLAR Y PARASELLAR

Para el abordaje de las lesiones ubicadas en el hueso esfenoides, bien sea a nivel interno como en

sus vecindades, se han venido desarrollando una serie de vías de acceso, que podríamos agrupar en:

— Endoscópicas.
— Transfaciales.
— Transcraneales.
— Mixtas.

Técnicas quirúrgicas endoscópicas sobre el seno esfenoidal y región sellar

En el estudio y tratamiento de las lesiones propias del seno esfenoidal hemos de hacer la consideración de que siempre que queramos abordarlo, la vía más lógica, fácil y segura será la endoscópica. Sin embargo, durante muchos años ha existido un gran inconveniente para esta vía, consistente en los sistemas de iluminación y visualización en la profundidad del seno esfenoidal. En la actualidad las novedades consistentes en las ópticas tipo Hopkins han permitido revolucionar todo el tema de la cirugía endoscópica rinosinusal. Haremos un sucinto repaso a cuáles son las necesidades instrumentales:

Instrumentalización mínima para la endoscopia esfenoidal

Las necesidades instrumentales no son excesivamente elevadas, pero sí que requieren un buen equipo de lentes telescópicas en diferentes ángulos de visión (0°, 30° y 70°) de diámetros entre 2,7 y 4 mm. dependiendo de la amplitud del receso etmoidoesfenoidal. Un trócar de punción con su vaina, un speculum tipo Killian de valvas finas y rectas, una espátula y unas pinzas tipo Hajekkofler (punch de esfenoides) y de borde cortante suave y otras pinzas de cazoleta para biopsia, todas de 120-170 mm. de longitud. Un juego de aspiradores de grosores diferentes y longitud entre 150 y 200 mm. con un segmento acodado para no dificultar la maniobrabilidad.

Tipos de actuaciones endoscópicas sobre el esfenoides

— La endoscopia diagnóstica.
— La endoscopia terapéutica.

Endoscopia diagnóstica del esfenoides

La gran información que generan los estudios radiográficos a la tomografía computarizada o la resonancia nuclear magnética sobre la celda sinusal más posterior nos permite devolver un protagonismo robado al seno esfenoidal, pero al mismo tiempore crea un problema al rinólogo al exigirle con mayor frecuencia la práctica de una maniobra no exenta de riesgo con la única finalidad de verificar o cambiar un diagnóstico realizado con medios incruentos. Las técnicas previas de apertura del seno esfenoidal, según criterios clásicos, ha supuesto un obstáculo importante al conocimiento de la patología esfenoidal al no estar exentas de un elevado riesgo quirúrgico.

En la actualidad es posible realizar este estudio con anestesia local y de forma ambulatoria, con un índice de complicaciones bajísimo y con las garantías que concede la visión directa del campo de trabajo y sus relaciones anatómicas.

La endoscopia diagnóstica pura es rara, pues habitualmente se practican gestos de tipo terapéutico de forma complementaria; sin embargo, vamos a pasar a describir esta técnica exploratoria.

La intervención comienza con el enfermo en decúbito supino en posición de Trendelenburg, con sedación o anestesia general y una buena anestesia tópica con tetracaína adrenalinada e infiltración con anestésico local tipo bupivacaína con adrenalina aplicada mediante una aguja de anestesia epidural números 20-25 en la arcada septal y la pared anterior del seno esfenoidal, una vez realizada una luxación suave del cuerpo y cola del cornete medio y/o superior. Nosotros preferimos la anestesia general de base porque nos permite una mayor comodidad y el empleo de las ópticas de 4 mm. que dan mejor calidad de imagen, pero que molestan más al paciente.

Una buena endoscopia nasal previa nos orientará de las posibles incidencias que podremos encontrarnos en el curso de la intervención, tales como una pequeña cresta septal, hipertrofia de las colas de cornetes, estenosis de las fosas nasales, etc.

El gesto terapéutico se inicia con una luxación del cornete medio suave y progresiva hacia la pared nasal, que a menudo puede producir pequeñas hemorragias autolimitadas. Un buen mechado con la solución adrenalinada tópica suele cohibirla rápidamente. Para la luxación podemos emplear la propia óptica envuelta con la vaina, pero a fin de no dañarla y para tener una mejor visión en todo momento preferimos la espátula atraumática. Para localizar la hendidura etmoidoesfenoidal podemos orientarnos directamente a través del cuerpo y las colas del cornete medio y superior o podemos tomar las coordenadas a partir de la arcada coanal, para ello se sigue el lomo del cornete inferior hasta la coana y entonces se remonta con la óptica y su vaina hacia arriba, luxando el cornete medio y el superior hasta exponer el esfenoides. De hecho, cuando no se localiza el óstium de drenaje del seno esfenoidal se recurre a una maniobra combinada para aportar el máximo de seguridad.

Una vez ubicado el seno esfenoidal, y siempre previo estudio a la tomografía computarizada en posición axial y coronal que nos oriente en cuanto a tamaño, morfología y relieves, procederemos a la apertura del seno. Para ello podemos proceder a cateterizar el óstium natural con una sonda y a continuación disponer el trocar en el mismo orificio. Con un movimiento suave de rotación, y siempre direccionando el mango a la pared nasal y ligeramente hacia arriba para evitar un movimiento desafortunado que pudiera herir las estructuras vecinas. De esta forma procederemos a agrandar el óstium lo suficiente como para que pueda penetrar el endoscopio o las pinzas para abrir más el esfenoides o lo que llamaríamos la nasalización del seno.

Algunos autores aconsejan realizar la punción justo por debajo del óstium por el riesgo que puede representar una estenosis circular del mismo en la fase cicatricial. Al mismo tiempo creen que esto permitiría realizar una punción lavado a través de la cánula del trocar y la salida se realizaría por el agujero natural. Hay que recordar que la distancia normal desde la narina hasta la pared esfenoidal es de 7 cm., por lo que es aconsejable realizar una marca en el trocar para evitar la penetración exagerada con el consiguiente riesgo. En el caso de que las coordenadas habituales fallen y no se conozca exactamente la situación del seno, es preferible que antes de realizar innumerables intentos se busque ayuda en un amplificador de imagen durante la maniobra.

Una vez en el interior del seno lo primero será retirar los restos de huesos y sangre que puedan quedar y a continuación conviene efectuar siempre un reconocimiento visual detenido. Si contiene colección purulenta se realizará una aspiración cuidadosa, y si es posible, recolección de muestra para laboratorio. Un lavado posterior y un estudio de las paredes se impone. En el caso de que la apertura del seno sea pequeña o se haya realizado de forma pericircular al óstium, la colocación de una sonda tipo Poetz o Albertini nos permitirá realizar lavados en los días siguientes.

En caso de existir lesiones de la mucosa del seno esfenoidal procederemos a la extracción para biopsia. Para ello, si el orificio de la punción es pequeño, deberemos colocar la óptica en el exterior del seno y con las pinzas entrar a ciegas para hacer la presa. Una alternativa son las pinzas acodables con óptica incorporada de 30° y de tamaño 2,7 mm, de forma que el conjunto pasa por el interior del trocar y por tanto dentro del seno. Este sistema permite realizar la toma de material para su estudio biópsico con control visual.

Si se respetan los puntos peligrosos que se han mencionado anteriormente no tienen por qué esperarse complicaciones.

Endoscopia terapéutica del seno esfenoidal

Es difícil establecer el límite de dónde acaba la endoscopia puramente diagnóstica y dónde comienza la terapéutica, pero diríamos que la terapéutica es aquella que se aborda desde el principio sabiendo el tipo aproximado de lesión que existe y teniendo definida la técnica quirúrgica para extraer la lesión. Por contra, la diagnóstica es aquella que sólo busca recabar información complementaria.

La endoscopia terapéutica del seno esfenoidal puede realizarse a través de:

a) Cirugía esfenoidal transinusal por vía endoscópica.

b) Cirugía transesfenoidal por vía endoscópica.

a) *Cirugía esfenoidal transinusal.* El tratamiento quirúrgico de las lesiones del seno esfenoidal se realizan de forma aislada o en conjunto con la cirugía de los senos paranasales, dependiendo del tipo de patología y de la extensión. Según la técnica que empleemos para llegar al esfenoides:

— *Etmoidoesfenoidectomía endonasal.* En el curso de un vaciamiento etmoidoesfenoidal por vía endoscópica tipo Stammberger comenzamos por una unciformectomía, apertura de la bulla etmoidal y apertura de todo el etmoides anterior y posterior siguiendo las lesiones mucosas que pudieran observarse. Una vez realizada la nasalización del etmoides anterior y posterior con resección de las zonas patológicas y previo control hemostático podemos pasar a plantearnos la apertura de la pared esfenoidal.

  En el caso de etmoidoesfenoidectomía radical tipo Wigand el orden es inverso, procediéndose a realizar primero la resección de la mitad posterior del cornete medio y a continuación la etmoidectomía posterior y esfenoidectomía para pasar después a la etmoidectomía anterior retrógrada.

  Una vez abierto el esfenoides agrandaremos con la pinza de Citelli de esfenoides (más fina y larga) los márgenes de la antrostomía hasta que dejen un espacio suficiente como para poder manipular su interior bajo control directo. Con las pinzas procederemos a resecar las lesiones o fragmentos de la mucosa sospechosa para laboratorio de anatomía patológica.

— *La esfenoidectomía aislada.* En ocasiones, y cada vez de más en más desde la aparición de la TC, la patología exclusiva en el seno esfenoidal se ha hecho más frecuente. Lesiones como quistes, abscesos, micosis, pólipos, tumores y otros pueden localizarse a este nivel.

En estos casos la apertura del esfenoides se realiza directamente sin hacer partícipe el etmoides. Para ello se requiere la misma preparación del paciente que para la endoscopia diagnóstica, con una buena vasoconstricción para exponer el campo. La resección de la mitad posterior del cornete medio bajo control visual es aconsejable en aquellos casos en que la hendidura etmoidoesfenoidal sea muy estrecha. Si no es suficiente con realizar una luxación del cornete medio y superior hacia la pared lateral con suavidad para no desgarrar la mucosa, punto importante para evitar un sangrado molesto que puede prolongarse toda la intervención. En el caso de haber dismorfias septales posteriores o una gran hipertrofia de los cornetes inferiores una septoplastia o una luxación de los mismos puede ser muy útil.

Con la pared esfenoidal expuesta y con el óstium a la vista podemos proceder a agrandarlo tanto como permitan sus límites. Si el orificio del seno no es visible realizaremos una maniobra de palpación suave con el propio aspirador en busca de una zona de debilidad ósea o con el trocar bajo control visual y con mucho tiento. Una vez localizado y abierto el seno procederemos a ampliar su trepanación mediante las pinzas de Hajek-Kofler hasta permitir la exposición correcta y la exéresis de la lesión.

El taponamiento con oxicelulosa y/o Merocel® permiten dar por finalizado el procedimiento. Los cuidados postoperatorios son los propios de toda cirugía endoscópica sinusal.

b) *Cirugía transesfenoidal por vía endoscópica de la hipófisis.* Este tipo de endoscopia terapéutica del seno esfenoidal hay que diferenciarla de la cirugía hipofisaria transfacial que se abordará en el capítulo siguiente. Como definición genérica será aquella cirugía de la región sellar que utiliza como elemento de iluminación y visualización los sistemas ópticos telescópicos y que se realiza a través de una esfenoidectomía simple endoscópica.

La motivación de este abordaje de la hipófisis tiene una doble intencionalidad: la biopsia y la hipofisólisis.

— *Biopsia hipofisaria transesfenoidal por vía endoscópica.* El instrumental y la técnica son los mismos que para la endoscopia del seno esfenoidal. La variante comienza una vez se ha agrandado el orificio creado en la pared nasal del seno esfenoidal; con el mismo trocar (5 mm.) se realiza un movimiento de rotación contra la pared posterior del seno en la zona del suelo de la sella hasta romper el fino tabique óseo. Es aconsejable que se haga bajo control radiográfico. Con la cánula instalada en esta posición se procede a entrar en el compartimento de la silla turca con una óptica de visión directa (0°) equipada de pinzas para la biopsia de la lesión. Si se prefiere se puede retirar la cánula y a través del orificio creado se utilizarán pinzas y endoscopio por separado.

Los riesgos inherentes a esta maniobra son altos por la visión reducida que supone el trabajar a través del pequeño orificio sellar creado por el trocar.

— *Hipofisectomía transesfenoidal por vía endoscópica.* En realidad no se trata de una verdadera cirugía hipofisaria, sino de la destrucción de la glándula por esta vía. Se han utilizado dos elementos destructivos diferentes: el material radiactivo y las infiltraciones de alcohol.

El empleo de agujas radiactivas en la región sellar que algunos autores aconsejan para las algias severas de neoplasias hormonodependientes utiliza el mismo proceder que para la biopsia de la hipófisis, con la colocación de las pequeñas agujas de radium en el parénquima glandular (3).

Mientras que la destrucción de la hipófisis por la infiltración con alcohol absoluto se realiza bajo control estereotáxico una vez realizada la esfenoidectomía por visión endoscópica. Entonces se realiza una punción de la pared posterior del seno bajo control radiográfico con un trocar tipo punción lumbar habiendo calculado la distancia a la que debe penetrar. Se inyectan 1 ó 2 c.c. de alcohol absoluto. Los resultados reportados por sus defensores son buenos hasta el presente (8), sobre todo para las algias hormonodependientes rebeldes. Hay que prever que en los siguientes días el paciente desarrollará una diabetes insípida.

En la actualidad se utilizan para calmar estos dolores la vía intratecal mediante catéter, lo cual es más fácil y seguro.

Técnicas quirúrgicas transfaciales del seno esfenoidal, región sellar y parasellar

Las vías transfaciales forman parte del arsenal quirúrgico que debe conocer el otorrinolaringólogo para abordar las lesiones de la base del cráneo que se localicen a nivel esfenoidal, en la silla turca y regiones parasellares. A diferencia de las vías endoscópicas en las que se aprovecha durante la exposición la anatomía facial, en las transfaciales es necesario crear caminos a través del macizo facial.

Si hacemos un rápido repaso histórico veremos cómo este abordaje ya fue utilizado desde principios de siglo y con resultados muy buenos para la

época. En 1897, GIORDANO sugiere la conveniencia de un abordaje transesfenoidal a raíz de los estudios anatómicos que realiza. SCHLOFFER (Innsbruck) en 1907 realizó una vía transfacial mediante una incisión paralateronasal que comprende también la columella. Desplaza la pirámide nasal hacia el lado derecho para intervenir la región sellar a través del seno esfenoidal. HIRSCH (Viena) en 1910 realiza su primer abordaje transetmoidal que culmina en 1912 con la descripción de la vía transeptoesfenoidal con abordaje transnarinario como forma de abordaje de la silla turca. En el mismo año, CUSHING propone la modificación gingivolabial que permite una más amplia, y por ende, más cómoda exposición. Este autor realiza un total de 338 intervenciones, de las cuales las tres cuartas partes lo fueron por esta vía, y lo sorprendente es que en el año 1907 tan sólo refiere mortalidad de un 5,8 por 100; recordemos que estamos en la era preantibiótica y las meningitis postquirúrgicas son muy frecuentes. La seguridad de la vía de abordaje se hace patente, pero como contrapunto la visión casi imposible del campo quirúrgico obliga a maniobras ciegas y a exéresis incompletas; el propio CUSHING opina que con suerte se llega a resecar la mitad o incluso sólo un tercio del tumor. N. DOTT en 1925 acaba de perfilar y estandarizar este abordaje. A partir de la década de los treinta la técnica transeptoesfenoidal ha sido ampliamente utilizada, aunque sus muchos detractores siempre han argüido la práctica a ciegas como poco convincente. G. GUIOT (París), que seguía practicando la vía transfacial, rebatió estos argumentos al utilizar en el quirófano el control radiofluoroscópico y posteriormente el microscopio quirúrgico. Mensaje que recogió, entre otros, J. HARDY (Montreal), quien elevaría la cirugía de la pituitaria por vía transesfenoidal al máximo exponente que mantiene en la actualidad.

Con los avances en anestesiología y neurocirugía, las vías transcraneales comienzan a utilizarse a partir de los años cincuenta; sin embargo, la experiencia de craniectomías, tanto anteriores como medias, es rápidamente plagada de complicaciones. Para ANGELL-JAMES (9) en 1967 en las vías transcraneales existe una mortalidad de hasta un 12 por 100; es fácil la lesión de los filetes olfatorios y de los nervios ópticos, y la exposición insuficiente dificulta el empleo del microscopio quirúrgico. Por ello han resurgido las técnicas transfaciales como las de elección en la mayoría de los casos y la colaboración entre el otorrinolaringólogo y el neurocirujano se hace imprescindible.

De entre las diferentes vías que podemos utilizar vamos a mencionar:

1. Vía sublabial.
2. Vía transnasal.
3. Vía transetmoidal.
4. Vía transmaxiloetmoidoesfenoidal.

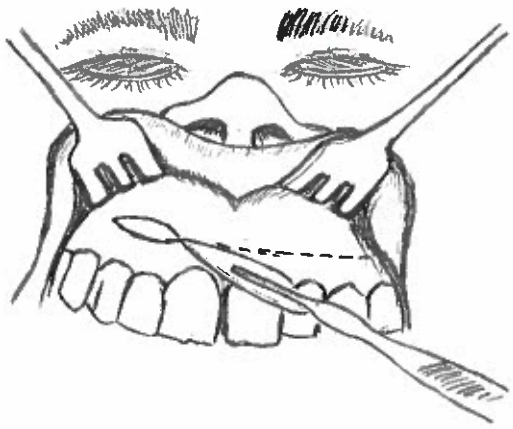

FIG. 2.—*Vía sublabial. Incisión.*

Sublabial

Esta vía utiliza como punto de entrada el vestíbulo del labio superior y en la actualidad es la que se practica de forma más extendida. Es algo más lenta de ejecución que la transnasal, pero permite una exposición del campo más amplia y una mejor visualización de la silla turca. Como inconvenientes en relación a la transanasal se le atribuyen incomodidades postquirúrgicas inmediatas en los pacientes portadores de prótesis dentales.

El acto quirúrgico comienza con la preparación de las cavidades oral y nasal mediante una solución jabonosa antiséptica acuosa tipo hexomedin. Una infiltración adrenalinada (1/100.000 ó 1/200.000) con anestésico local se recomienda para evitar el sangrado propio de la mucosa yugal y nasal. La infiltración la realizamos en el vestíbulo nasal, espina nasal anterior, a lo largo del septum nasal, y si es posible mediante una aguja fina de punción espinal del receso etmoidoesfenoidal. Una vez infiltrado realizamos un taponamiento nasal embebido en anestésico tópico de mucosas con adrenalina. Este último paso proporcionaría una prolongación del efecto vasoconstrictor y eliminaría el componente doloroso del especulum nasal autostático.

La posición del enfermo es el decúbito supino con flexión de la cabeza hacia un lado y del cuerpo hacia el contralateral de forma que permita alinear perfectamente el eje de trabajo del cirujano con respecto al eje de las fosas nasales. Se preparan los campos quirúrgicos de la cabeza y pierna (para extracción de fascia lata si precisa).

La intervención se inicia con la incisión de la mucosa gingivolabial al bisturí eléctrico desde el segundo premolar superior derecho (número 15) al segundo premolar superior izquierdo (número 25) (fig. 2). La incisión se hará respetando un margen mínimo de mucosa gingival de 0,5 cm. para no descarnar la encía. La profundidad del corte llegará

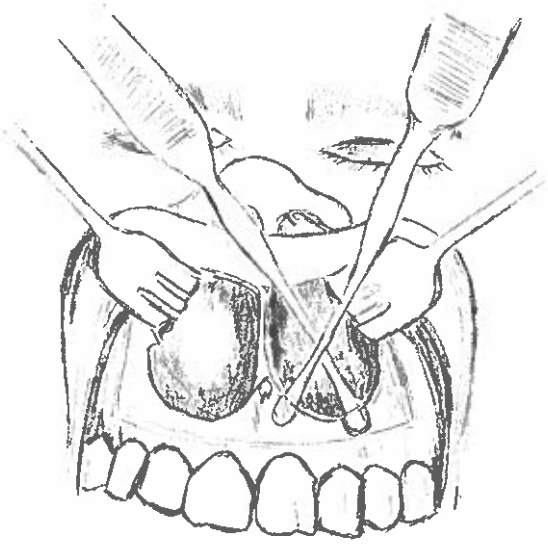

FIG. 3.—*Vía sublabial. Exposición de la apertura piriforme y despegamiento de la mucosa nasal.*

FIG. 4.—*Vía sublabial. Agrandamiento del marco óseo de la apertura piriforme.*

hasta el plano óseo haciendo hemostasia cuidadosa. Con un desperiostizador se levanta el periostio hacia arriba, debiendo exponerse la espina nasal y las ventanas de la apertura piriforme, así como el borde anterior del septum nasal (fig. 3). En este punto hay que hacer un despegamiento delicado para poder exponer el entrecruzamiento de fibras que rodean el cartílago. Se despega la mucosa del suelo de la apertura piriforme y se asciende medialmente a nivel del septum y lateralmente para exponer bien toda la apertura piriforme. Es aconsejable realizar una ampliación de las ventanas nasales mediante unas pinzas de hueso (fig. 4).

Con un aspirador-despegador de Guillen o un disector suave se realiza la entrada en el plano subpericóndrico del tabique nasal en su lado izquierdo. Se despega con cuidado el pericondrio del cartílago septal desde el borde caudal del septum hasta el borde posterior del vómer y desde el pie del tabique hasta el techo de las fosas nasales. A nivel del suelo de las fosas nasales el clivaje se lleva a cabo hasta la pared externa nasal. La idea es exponer en una sola cavidad submucosa la mitad nasal izquierda. Se separa el septum cartilaginoso de su inserción en el pie septal y en el vómer y el etmoides, rechazando el tabique hacia la derecha. La conservación del pericondrio y la mucosa en la mitad septal derecha contribuiría a la mejor nutrición del cartílago en el postoperatorio. Al mismo tiempo se practica un despegamiento del suelo nasal derecho que permita lateralizar más la lámina cuadrangular del tabique. A nivel del septum posterior en el lado derecho se despega la mucosa a nivel de periostio hasta el borde superior del vómer, tal y como se hizo en el otro lado. El separador de Killian o el separador autostático de Hardy (10) se puede ya colocar en posición, para ello se procede a introducirlo con mucho cuidado para no desgarrar la mucosa. Una vez en posición se van abriendo lentamente las valvas por medio de la palomilla destinada a tal fin y con frecuencia se hace audible el ruido de crujido al luxar los cornetes hacia la pared nasal. La visión aumenta con el separador (fig. 5) y con unas pinzas de hueso tipo Luc, Lillie-Koffler o Ferris-Smith se procede a la resección del septum óseo hasta llegar a la pared anterior del cuerpo del esfenoides. Los fragmentos de lámina perpendicular del etmoides que se extraen se mantienen en solución de suero fisiológico y Betadine®. GIL-CARCEDO (11) hace lo mismo, pero reseca también todo el cartílago cuadrangular septal para su posterior replazamiento. El separador se vuelve a recolocar aprovechando el máximo de amplitud de campo posible.

La exposición que se obtiene en este momento es la del cuerpo del esfenoides con una lisis central que son los restos del vómer y a cada lado los orificios de drenaje del seno esfenoidal (fig. 6). Los datos de profundidad del seno esfenoidal nos vienen descritos por el TAC, una radiografía de perfil de cráneo y comprobados sobre la marcha por el intensificador de imagen. Podemos ya instalar el microscopio quirúrgico, preferentemente con una óptica de 300 mm. y unos objetivos rectos de 12,5 ×. A partir de ahora trabajaremos ya con aumentos y con iluminación directa. La pared anterior esfenoidal se abre mediante presión suave con el aspirador en los senos muy neumatizados. En aquellos que la pared sea más resistente recurriremos a pinzas de esfenoides tipo punch de Stammberger o Hajek-Kofler, o incluso a escoplo; los márgenes se-

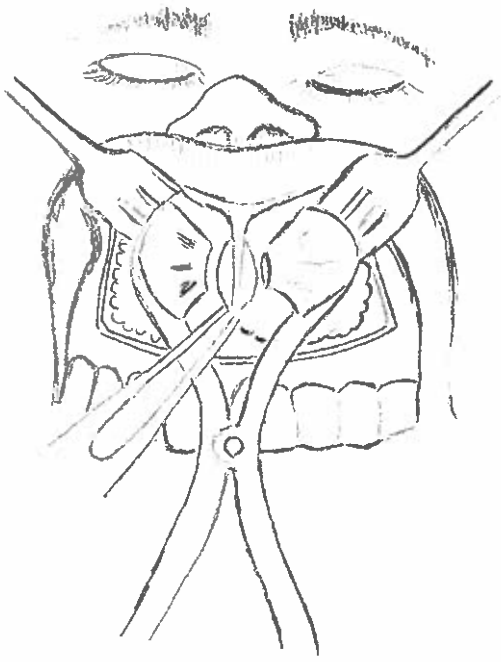

FIG. 5.—*Vía sublabial. Exposición submucosa de las fosas nasales. Desinserción del septum cartilaginoso.*

rán recortados con las pinzas de hueso para esfenoides y así permitir la máxima apertura (fig. 7). La pared intersinusal se elimina fácilmente y es aconsejable la resección de toda la mucosa del seno para reducir el sangrado y evitar un posible mucocele postoperatorio. FAHLBUSCH y cols. (12) aconsejan colocar un algodón embebido en peróxido de hidrógeno para desinfección del seno y con finalidad hemostática. La imagen al microscopio del suelo de

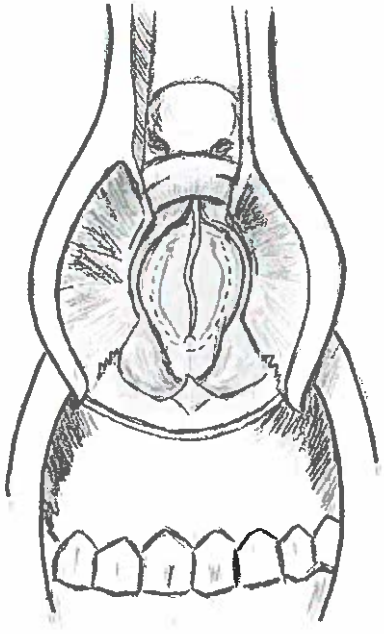

FIG. 6.—*Vía sublabial. Exposición del esfenoides previa resección del septum óseo.*

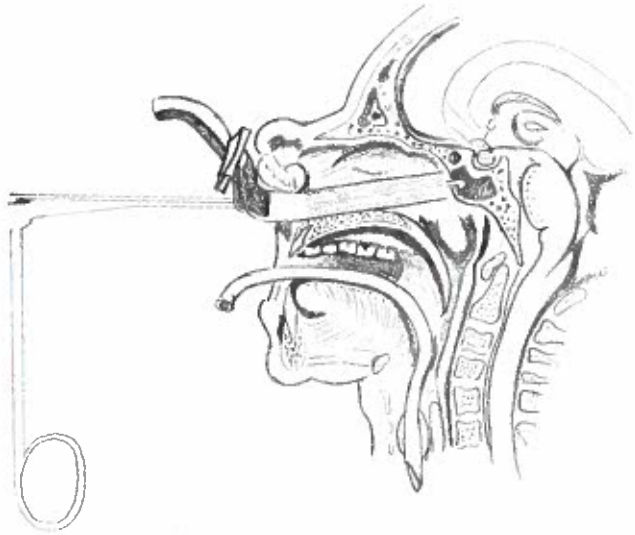

FIG. 7.—*Vía sublabial. Emplazamiento del speculum autostático de Hardy y fenestración del seno esfenoidal.*

la silla turca se hace visible, pero es aconsejable asegurar la ubicación con el intensificador de imagen. El grosor del suelo es variable, pues en ocasiones el crecimiento tumoral ha erosionado el hueso hasta dejarlo en una fina lámina ósea que se abre con un ganchillo de neurocirugía. En otras ocasiones puede necesitarse el concurso de un escoplo al ser muy grueso el suelo sellar. Normalmente iremos a buscar la implantación del septum intersinusoesfenoidal y comenzar a rebajar allí con una cucharilla de hueso, punch de esfenoides (fig. 8) o al motor (siempre y cuando en el TAC no se evidencie un tabique esfenoidal anómalo o lateralizado).

Los bordes de la fenestración de la silla se van ampliando para exponer correctamente la duramadre, la cual habitualmente suele estar íntegra. Es importante valorar el color para huir de las zonas azuladas que, en ocasiones, corresponden a pequeños vasos venosos que comunican los dos senos cavernosos a nivel de la silla, en general en su parte alta. Es posible encontrar zonas donde la lesión tumoral haya abierto la duramadre, en especial en su

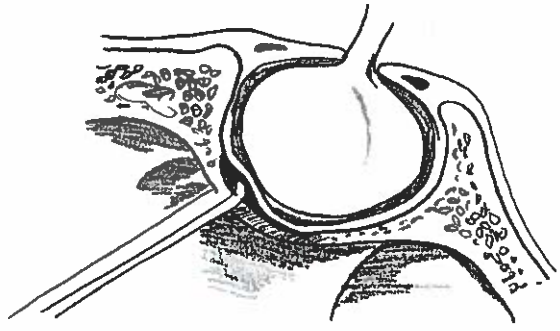

FIG. 8.—*Vía sublabial. Apertura de la silla turca.*

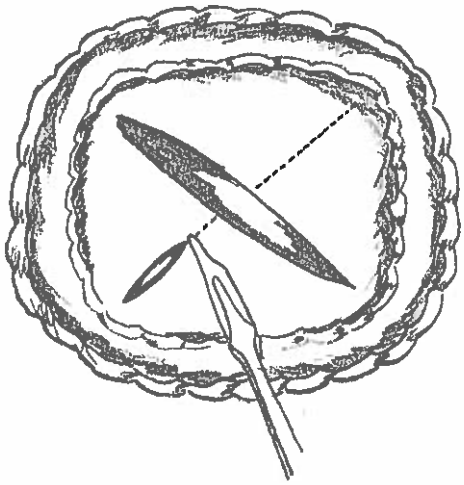

FIG. 9.—*Vía sublabial. Fenestración del marco óseo del suelo sellar y exposición de la duramadre. Incisión en cruz de la duramadre.*

región anterior. Con la duramadre bien expuesta procederemos primero a cauterizar su superficie bien sea de forma circular al marco óseo o en cruz, tal y como pensemos realizar la incisión. Antes de abrir es aconsejable realizar una punción de seguridad (siempre bajo control radiográfico) y valorar el contenido por si es líquido hemático o quístico, como consecuencia de aneurismas o tumores quísticos o silla vacía. En caso negativo procedemos a realizar una incisión en cruz sobre la duramadre (fig. 9), siempre en profundidad como para abrir las dos capas, pues de lo contrario se corre el riesgo de desgarrarlas y que se produzca una hemorragia procedente del seno cavernoso. Los pequeños vasos de la dura, que ahora comenzarán a sangrar, los controlaremos con una pinza bipolar. Se rebaten los cuatro colgajos triangulares creados y estamos ya en condiciones de liberar la hipófisis, así en los adenomas difusos típicos diseccionaremos la glándula mediante una cucharilla suave comenzando por la parte inferior que aún contacta con la duramadre abierta (fig. 10). Después de abajo hacia arriba se despega de las paredes laterales, siempre con mucha delicadeza para no herir ni la carótida ni el seno cavernoso. Es importante no traccionar de la masa tumoral para no desgarrar los bucles vasculares; con la cucharrilla se van retirando los pequeños fragmentos que se disgregan, y por último se realiza la disección en la parte alta de la silla (fig. 11). Es importante no rasgar el diaphragma sellae, pues de lo contrario podrían ocurrir fístulas de licuor. Es frecuente que en los tumores con componente supra o parasellar en cuanto se abre la silla o se comienza a eliminar tejido se produzca una hernia espontánea del tumor extrasellar (fig. 12). Este efecto de herniación es muy interesante por-

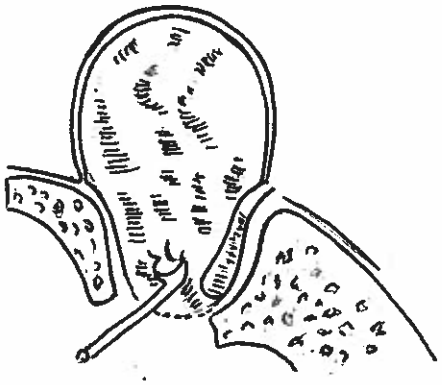

FIG. 11.—*Vía sublabial. Vaciamiento intracapsular del tumor con conservación del resto de la hipófisis sana.*

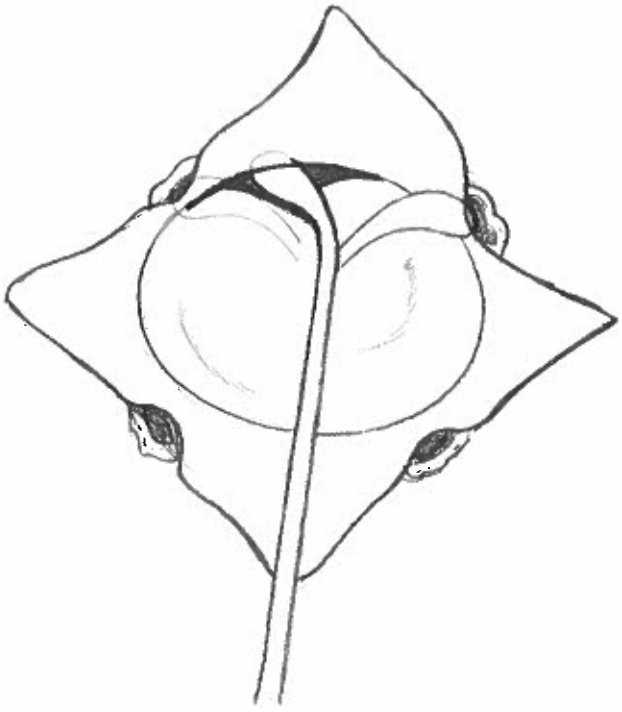

FIG. 10.—*Vía sublabial. Rebatimiento de los cuatro colgajos triangulares de la duramadre y despegamiento de la hipófisis de sus adherencias.*

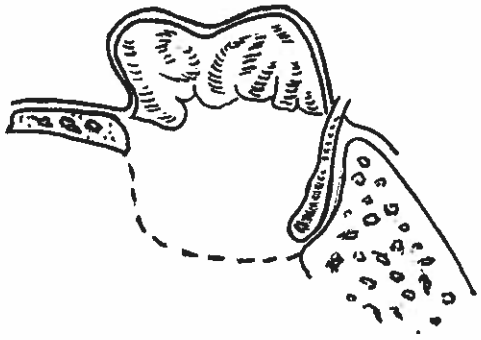

FIG. 12.—*Vía sublabial. Hernia espontánea de la cápsula y restos tumorales durante la cirugía parcial con conservación de la hipófisis sana.*

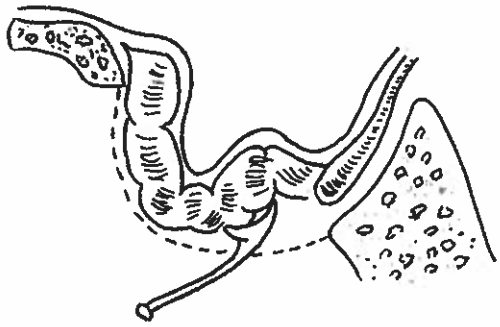

FIG. 13.—*Vía sublabial. Hernia provocada del resto tumoral y su cápsula que facilitará su extracción.*

que va a permitir la exéresis progresiva del tumor incluso en aquellos casos de gran tamaño. En las ocasiones en que ésta no se produce, algunos autores (14) preconizan realizar una infiltración de aire (15-25 ml.) en la región lumbar para ayudar a la hernia tumoral a través de la silla turca. La compresión de las yugulares (fig. 13) podría tener el mismo efecto para FAHLBUSCH y cols. (12). Si la cápsula no se hernia es posible hacerla descender con una cucharilla y con mucho cuidado al remover en el espacio endocraneano. Si la cápsula aparece limpia de tumor a la inspección al microscopio o con lentes de endoscopia sinusal puede darse por concluida la exéresis, puesto que en general el aspecto macroscópico ya es de por sí demostrativo.

Es aconsejable dejar siempre los restos de glándula de aspecto normal; ésta se localiza habitualmente como una membrana fina en posición superolateral (fig. 14). Cuando se traten de microadenomas en el espesor de la glándula es fácil que al abrir la duramadre no se exterioricen, por lo cual es recomendable (14) realizar una incisión profunda en la glándula y al manipular las partes laterales de la hipófisis mediante compresión con los despegadores se produce la salida herniaria del microadenoma. El aspecto visual al microscopio quirúrgico es suficientemente claro como para que no exista duda con respecto a la extensión del pequeño adenoma. Sin embargo, es fácil que puedan quedar restos que condicionen a recidiva y por el momento no existe ningún método que garantice la completa eliminación de restos tumorales.

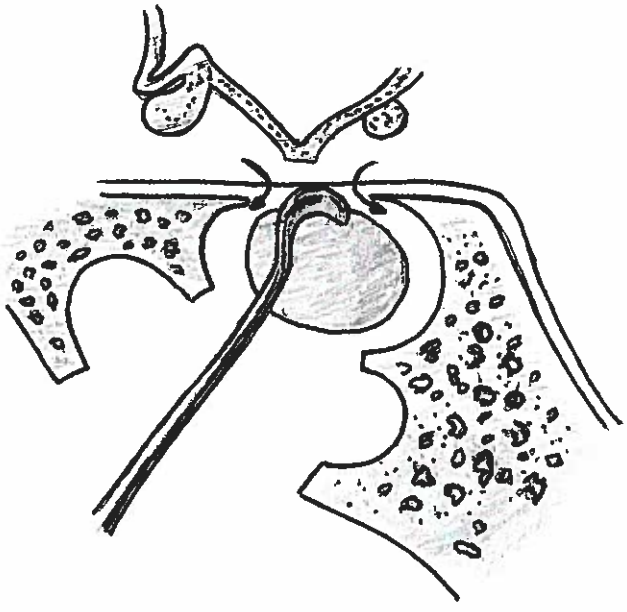

FIG. 14.—*Vía sublabial. Resección de la lesión hipofisaria con conservación del tejido sano.*

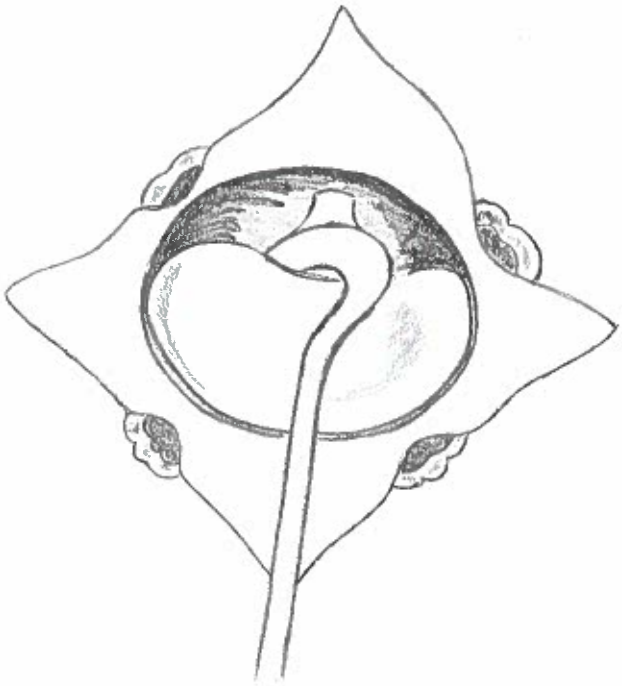

FIG. 15.—*Hipofisectomía total. Despegamiento de la hipófisis y exposición del tallo hipofisario.*

En las metástasis carcinomatosas o para las retinopatías diabéticas, la técnica de hipofisectomía es la misma que para los microadenomas, comenzando por una disección cuidadosa de toda la glándula hasta llegar a exponer el tallo de la hipófisis (fig. 15), una vez esté en el campo visual procederemos a su sección con microtijeras (fig. 16). Si existen muchas adherencias es posible que se deba extraer la glándula de forma muy fragmentada, por lo que luego debe buscarse en toda la silla turca restos de tejido (fig. 17).

Esta vía de abordaje se utiliza también para exponer el tercio alto del clivus, para ello una vez se ha abierto el suelo de la silla se procede a una osteotomía a la pinza en dirección inferior dejando abierto el clivus y procediendo a biopsiarlo o a la resección de las pequeñas lesiones.

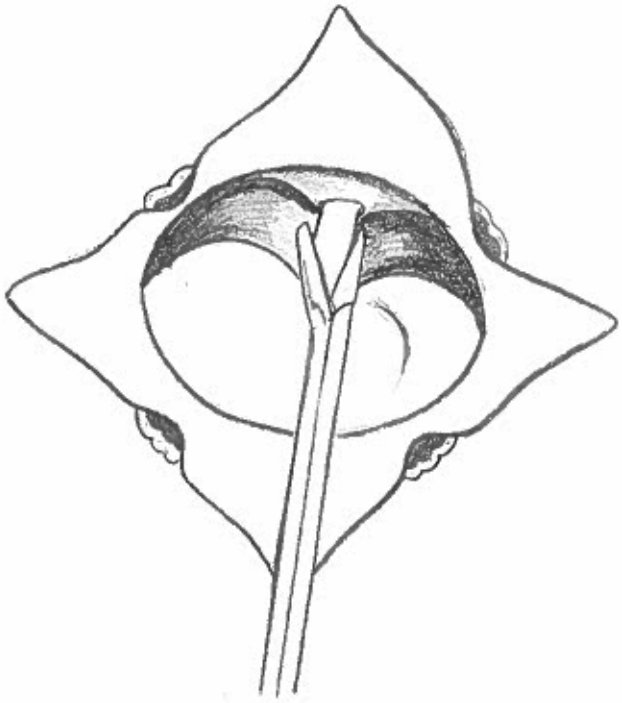

FIG. 16.—*Hipofisectomía total. Sección a la tijera del tallo hipofisario. Conservación del diaphragma sellae.*

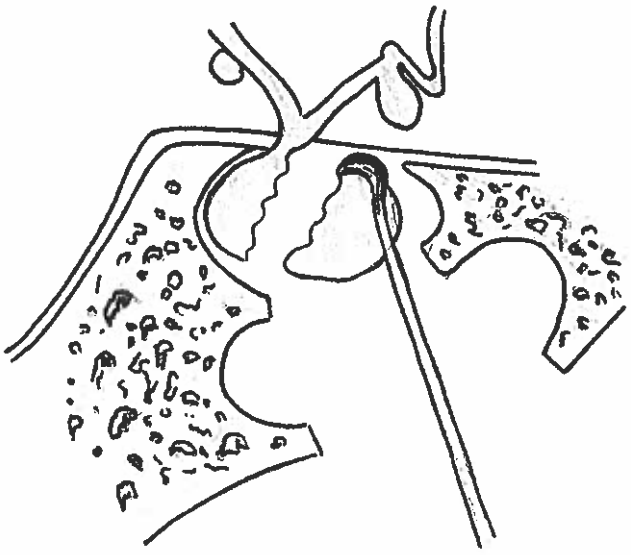

FIG. 17.—*Hipofisectomía total. Extracción de la hipófisis con movimientos suaves y despegamiento de sus paredes a las adherencias en duramadre.*

El cierre comienza con la revisión hemostática y el relleno de la cavidad con grasa abdominal o con fibra muscular del propio paciente que introducimos en la silla, los colgajos de la duramadre se acercan a la línea media y mediante un fragmento de cartílago o incluso hueso procedente del septum nasal anclado en los bordes de la ventana ósea del suelo de la región sellar se constituye el primer soporte. Nosotros utilizamos además cola de fibrina para reforzar la trama del tejido utilizado como relleno. El seno esfenoidal se rellena igualmente con músculo y una segunda capa de cartílago acabará de cerrar el seno esfenoidal. Este segundo proceder se aconseja solamente en el caso de sospecha de fístula de líquido cefalorraquídeo durante la cirugía; sin embargo, nosotros lo empleamos de forma sistemática. La frecuencia de fístulas de LCR en esta cirugía es baja; para FAHLBUSCH (12) no es superior al 1 por 100. Sin embargo, más frecuente es la existencia de pequeñas fugas en los próximos días que controlaremos mediante las punciones medulares repetidas (45-60 ml. durante tres o cuatro días) o por evacuaciones repetidas a través de catéter intratecal.

El tabique nasal se repone en su posición original y si el septum óseo que se guardó al principio no se ha utilizado para el cegamiento del esfenoides se procede a recolocarlo. Desde las fosas nasales se restituye la mucosa en su situación con la ayuda de un despegador suave. Realizamos un taponamiento con oxicelulosa en las regiones altas de la fosa nasal y con Merocel® en las fosas que se retira a las cuarenta y ocho horas. Nosotros aconsejamos punciones lumbares de descarga en el postoperatorio de aquellos enfermos que presentaron una fístula potencial. La intervención concluye con la sutura de la mucosa nasal y de la mucosa yugal con material reabsorbible 3/0 (de preferencia con catgut).

Desde que se retira el taponamiento nasal procedemos a administrar gotas vasoconstrictoras nasales para movilizar las secreciones y evitar una sobreinfección secundaria. En el caso de que durante el postoperatorio surgiera una cefalea intensa y/o trastornos visuales habría que sospechar una hemorragia postoperatoria tardía que obligaría a una reintervención de descompresión por la misma vía. El control de la diabetes insípida y demás trastornos hormonales que se podían presentar lo dejamos en manos del equipo endocrinológico.

Esta vía en la actualidad está siendo cada vez más utilizada como abordaje de la región sellar e incluso para aquellas lesiones que se escapan de la localización sellar. Su morbilidad es menor que las transcraneales, es fácil de repetirla si lo requiere y sus resultados son tan buenos como los transcraneales en cuanto a mejoría visual y resección de la región sellar.

En las secuelas traumáticas del seno esfenoidal o de la silla turca con fístula de LCR a medio y largo plazo evolutivo el abordaje transesfenoidal se convierte en técnica fundamental. En estas fugas por fosas nasales o por faringe el estudio isotópico para localizar el punto de fuga se convierte en funda-

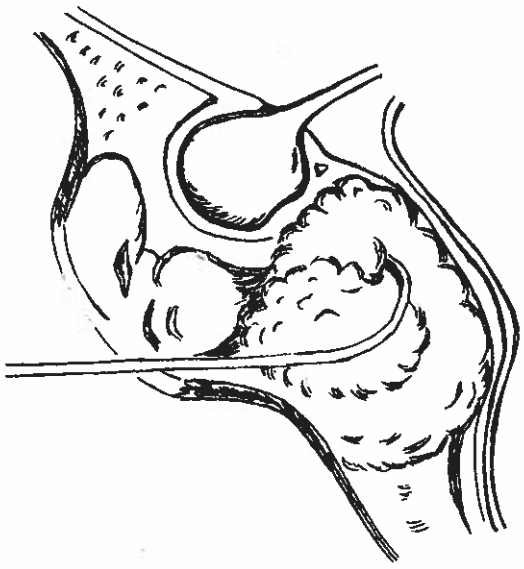

FIG. 18.—*Resección del tumor del cuerpo esfenoidal por vía transinusoesfenoidal.*

mental, pues tanto en el TAC como en la RNM puede pasar por alto. La reparación plástica del techo del seno esfenoidal como su relleno permitirán controlar el escape líquido y evitar las complicaciones infecciosas.

En el caso de las sillas turcas vacías, en las cuales se puede desarrollar también una fuga de licuor el planteamiento, es exactamente el mismo que en los postraumáticos.

La vía transesfenoidal es ideal para los microadenomas (diámetro menor de 10 mm. o aquellos que no se ven en el TAC, pero que dan alteraciones endocrinas del tipo de hipersecreción glandular). Las exéresis selectivas de estas microlesiones han permitido la cura de lesiones tipo acromegalia, enfermedad de Cushing y el síndrome de galactorrea-amenorrea, sin dejar déficit hormonales residuales.

Para todas las demás lesiones tanto suprasellares como parasellares la vía transesfenoidal es la indicada con la excepción de aquellas lesiones en reloj de arena por un diafragma muy estrecho o cuando haya una gran extensión en la fosa anterior o media.

La vía de abordaje transesfenoidal es muy útil también para tumores del tipo meningioma, cordoma del clivus (fig. 18). Los craneofaringiomas tienen un riesgo alto de adherencias al III ventrículo, por lo que la vía transesfenoidal puede ser peligrosa.

Una de las aplicaciones de esta vía es la resección de hipófisis normales en enfermos afectos de cáncer de mama o próstata avanzados. También se ha indicado en las retinopatías diabéticas.

Una contraindicación lógica para la cirugía transesfenoidal es la existencia de patología inflamatoria aguda de los senos maxilares. Cuando la tumoración se localiza exclusivamente por encima de la silla turca sin afectación sellar es preferible la vía transcraneal.

Transnasal

Fue la primera vía que se describió; sin embargo, las mejoras que realizó la escuela de Viena permitieron rápidamente decantar las preferencias de los cirujanos a la sublabial. Es algo más rápida y directa que la sublabial, pero se le atribuye una visión más estrecha y en ocasiones el speculum no llega hasta el esfenoides (acromegálicos). Sus diferencias radican en que el abordaje se realizará exclusivamente a través de las narinas, con una incisión hemitransfixiante derecha o con una incisión transfixiante total. Se despega el pericondrio septal y el periostio del suelo nasal, se desinserta el septum del pie septal y en las incisiones hemitransfixiantes se secciona el cartílago septal para liberarlo de la columela. La lámina cuadrangular septal se rechaza hacia la pared nasal conservando su unión al mucopericondrio por uno de los lados. El septum óseo se extrae. Es muy importante realizar una buena incisión sublabial como prolongación de la incisión del septum para permitir una correcta colocación del speculum autostático de Hardy (22). Con la exposición del esfenoides los restantes tiempos son muy parecidos a la vía sublabial.

Transetmoidal

Esta vía utiliza la técnica del abordaje por la etmoidectomía externa. La visión que proporciona se ha considerado menor, más estrecha y el riesgo de lesionar el globo ocular es mayor (18). Sin embargo, todavía tiene sus indicaciones. Ya en 1912 CHARI propuso utilizar esta vía lateral para el abordaje de las lesiones que radicaban a nivel de la silla turca. BLOC (18) sugiere que sería un buen abordaje para los niños en los que la neumatización esfenoidal es pobre.

La intervención comienza con el paciente en decúbito supino y en posición de antitrendelenburg con una inclinación de 15-30°, los ojos protegidos con pomada y una fina sutura palpebral. Se recomienda una vasoconstricción de la mucosa nasal como en toda cirugía nasosinusal. A mitad de la distancia entre el canto interno orbitario y el dorso nasal se realiza una incisión de 3 cm. de largo. Se incide hasta el hueso y se rechaza el ligamento del canto interno y la bolsa lagrimal. Se identifica la arteria etmoidal anterior que se campla o se liga. Se despega el periostio orbitario y se rechaza hacia

fuera el globo ocular exponiendo la pared interna de la órbita. Se despega el periostio orbitario y se rechaza hacia fuera el globo ocular exponiendo la pared interna de la órbita. Se localiza la arteria etmoidal posterior que entra en la unión del frontal y la lámina papirácea. Este vaso es el límite posterior de la disección etmoidal (4-7 mm. más atrás está el foramen óptico) y transcurre por las celdas etmoidales posteriores a nivel del techo, de forma que externamente nos orientará de la profundidad del etmoides. Se abre la lámina papirácea y se expone la mucosa nasal que al incidirla nos descubrirá el cornete medio. Por vía combinada transetmoidal y nasal realizaremos la exéresis del cornete medio. Es aconsejable dejar la inserción del meato medio en la pared nasal (raíz tabicante del cornete medio) como referencia. El etmoides anterior aparece entonces a la vista y será suficiente ir eliminando los restos de la mucosa y celdas. Se abre el etmoides posterior y se extirpa su mucosa hasta entrar en la gran celda posterior de Onodi. Se identifica el óstium del seno esfenoidal y se crea un amplio colgajo de mucosa con charnela inferior. Es recomendable comprobar la correcta posición del seno esfenoidal con la ayuda de un intensificador de imagen en el quirófano.

Con un trocar abriremos por rotación el óstium esfenoidal lo suficiente como para que puedan entrar unas pinzas de esfenoides tipo Hajek-Kofler y nasalizar completamente el seno (fig. 19). Se retira toda la mucosa del seno y con la ayuda de microscopio quirúrgico con objetivo de 300 mm. se repara en la mancha amarillenta en el propio hueso que será la región hipofisaria. Con mucho cuidado se va decapando la fina cortical del fondo de la región sellar hasta exponer la duramadre. Una incisión en cruz de la cápsula permitirá exponer la glándula. Como medida de precaución se recomienda realizar una punción sobre la cápsula hipofisaria antes de su apertura para descartar un abordaje directo sobre la carótida. Con las espátulas acodadas y siempre bajo control visual con microscopio procederemos al clivaje de la glándula y exposición del tallo. Verificaremos la hipofisectomía total o parcial según indicación y después de un control hemostático es aconsejable el relleno de la cavidad resultante mediante un buen paquete con fascia lata y cola de fibrina o grasa abdominal. El colgajo mucoso que se creó durante el abordaje va a cerrar y aislar este montaje. Encima del colgajo aconsejamos colocar un almohadillado con oxicelulosa y merocel en taponamiento nasal. Los planos cutáneos se cierran con cuidado y si es posible con una intradérmica que deje poca cicatriz.

Es recomendada para los niños, los cuales tienen escasa neumatización del seno esfenoidal y para los pacientes con lesiones recurrentes que han sufrido ya cirugías previas. En principio el eje de trabajo dirigirá el instrumental hacia el cuerpo esfenoidal, con lo que los accidentes en las paredes laterales serían menores; sin embargo, su visión es más reducida.

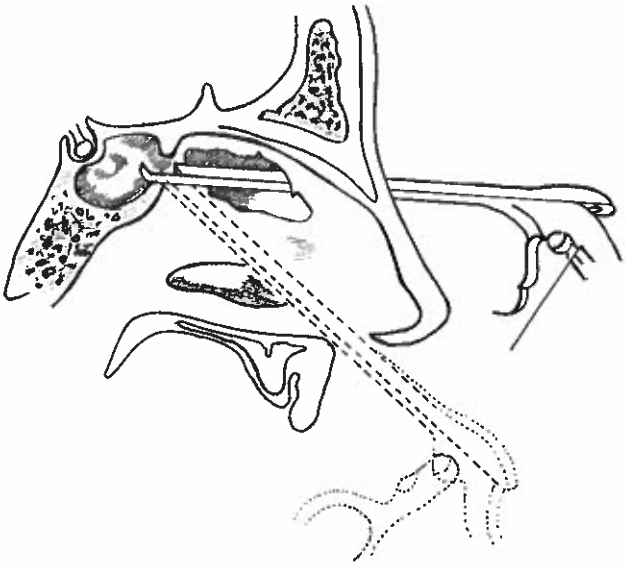

FIG. 19.—*Vía transetmoidal. Apertura conjunta del esfenoides por vía transnasal y transetmoidal.*

Transmaxiloetmoidoesfenoidal

Técnica que se basa en el abordaje clásico con maxilectomía tipo Roux-Denker completado con un vaciamiento etmoidal como la técnica de Ermiro de Lima. Una vez expuesto el seno esfenoidal se extirpa su pared anterior, el tabique intersinusoesfenoidal y la región posterior del tabique óseo para agrandar la luz sinusal. Con el seno expuesto se procede a la eliminación del suelo de la silla.

En 1961, HAMBERGER (23) expone su experiencia con 163 casos de cirugías en la región sellar realizadas a través de esta técnica, y aunque los detractores de las vías laterales arguyen que son peligrosas, este autor no presenta complicaciones importantes.

Vías quirúrgicas transcraneales de región sellar y parasellar

Las indicaciones quedan relegadas a la extensión a la fosa anterior o a la fosa media de la lesión. Los tumores invasivos y aquellos que tienen su origen fuera de la silla turca deberían ser tratados por vía transcraneal intradural. Los tumores extensos en la cavidad craneal o en la base del crá-

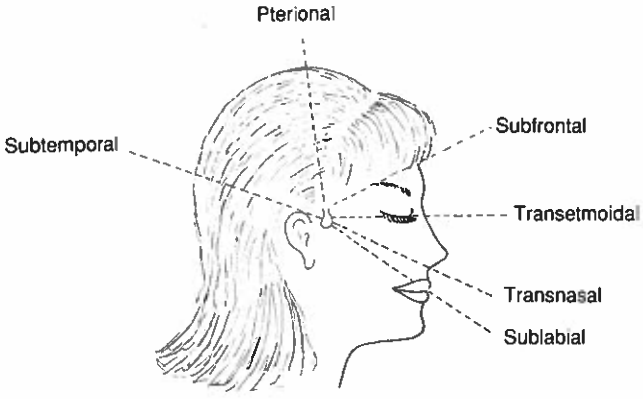

FIG. 20.—*Comparación de las diferentes vías de abordaje de la hipófisis.*

neo pueden beneficiarse de la cirugía combinada por ambas vías que se realiza comenzando primero por el abordaje transesfenoidal inicialmente para practicar dos o tres semanas más tarde la vía transcraneal (12, 23). Los tumores que comprimen el quiasma o los pares craneales III por hemorragias internas o quistes pueden requerir la descompresión por vía transesfenoidal y luego el tratamiento combinado.

Los tumores suprasellares que poseen su propia cápsula y que crecen profusamente en el endocráneo están rigurosamente contraindicados intervenir por la vía transesfenoidal.

Las vías transcraneales se indican en las grandes extensiones suprasellares hacia delante por el riesgo del quiasma, hacia atrás más allá de los límites de las clinoides posteriores, lateralmente hacia el seno cavernoso y la fosa temporal.

Estas vías de abordaje son de dominio neuroquirúrgico, por lo que tan sólo pasaremos a enumerarlas (fig. 20).

1. *Subfrontal.* Fue propuesta por primera vez por KRAUSE en 1907. Se realiza un abordaje óseo bifrontal, de forma que la visión desde el exterior es amplia, pero requiere una buena retracción de los dos lóbulos frontales, lo que se traduce normalmente en una anosmia por tracción de los filetes olfatorios. En los casos en que exista una fijación del quiasma se complica por la tracción que se puede efectuar. Requiere drenaje lumbar para facilitar el acceso a la región infraquiasmática.
2. *Pterional.* Esta vía es la practicada para exponer el polígono de Willis en los casos de aneurisma.
3. *Subtemporal.* Fue el primer abordaje del que tenemos noticia por vía transcraneal, en 1904, a cargo de HORSLEY. Es poco empleada por el riesgo de hernia del lóbulo temporal por el edema postoperatorio.

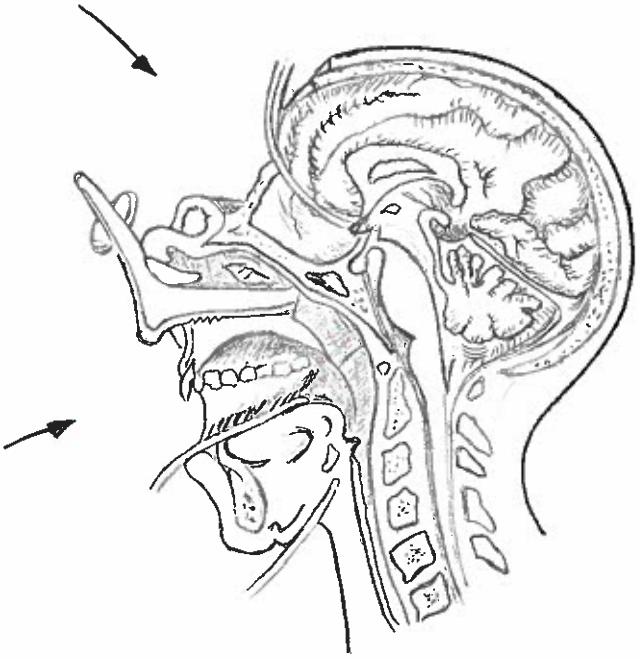

FIG. 21.—*Vía mixta para el abordaje de la región sellar y parasellar.*

Vías mixtas para el abordaje del seno esfenoidal, región sellar y parasellar

En ocasiones es posible que la lesión tumoral sea muy grande o que desborde los límites del esfenoides, por lo que es aconsejable la práctica de un abordaje combinado entre una vía transfacial y una transcraneal. Se pueden realizar las dos simultáneamente; sin embargo, la mayoría de autores aconsejan comenzar con la sublabial y a las tres o cuatro semanas realizar el abordaje subfrontal. Esto permitiría reducir el volumen tumoral y antes de que se instaure el proceso de fibrosis se procede a la resección suprasellar (fig. 21).

EXPLORACIONES COMPLEMENTARIAS

El estudio de la región sellar y del seno esfenoidal mediante la resonancia nuclear magnética es de importancia capital en estos enfermos con tumor invasivo selar o del clivus. La información que proporciona sobre el tamaño del tumor, extensión, características como hemorragias o cambios quísticos y sobre todo la definición de los contornos tumorales frente a las estructuras vecinas. La ubicación de la arteria carótida está definida en la RNM coronal en muchas ocasiones haciendo innecesaria la realización de una arteriografía carotídea.

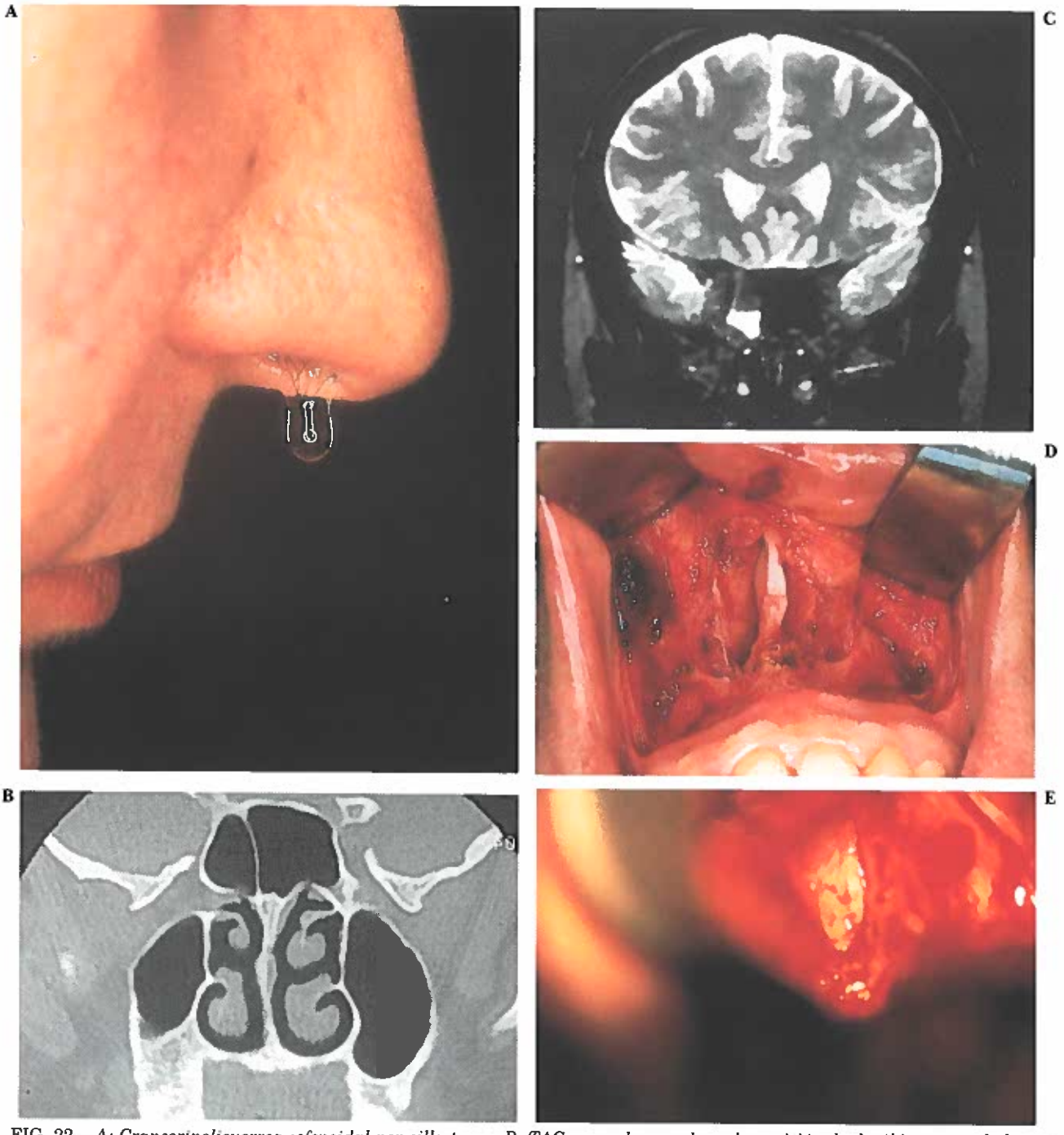

FIG. 22.—*A: Craneorinolicuorrea esfenoidal por silla turca. B: TAC coronal normal por la posición de decúbito prono de la paciente que provocó el vaciado esfenoidal. C: RNM coronal. Ocupación líquida del seno maxilar derecho. D: Vía de abordaje sublabial. E: Exposición del seno esfenoidal.*

La definición tumoral frente a las estructuras óseas es más evidente en la tomografía computarizada. Es también muy importante para conocer el estado y las dimensiones de los senos paranasales, en especial para la referencia del septum intersinusoesfenoidal.

La utilidad de la radiografía convencional radica en el conocimiento de forma y tamaño de la silla turca.

El estudio neurológico es importante, puesto que la extensión parasellar se acompaña con frecuencia con parálisis craneales del III, IV y VI por su proximidad anatómica. Estas mismas parálisis también se pueden encontrar en las extensiones agudas in-

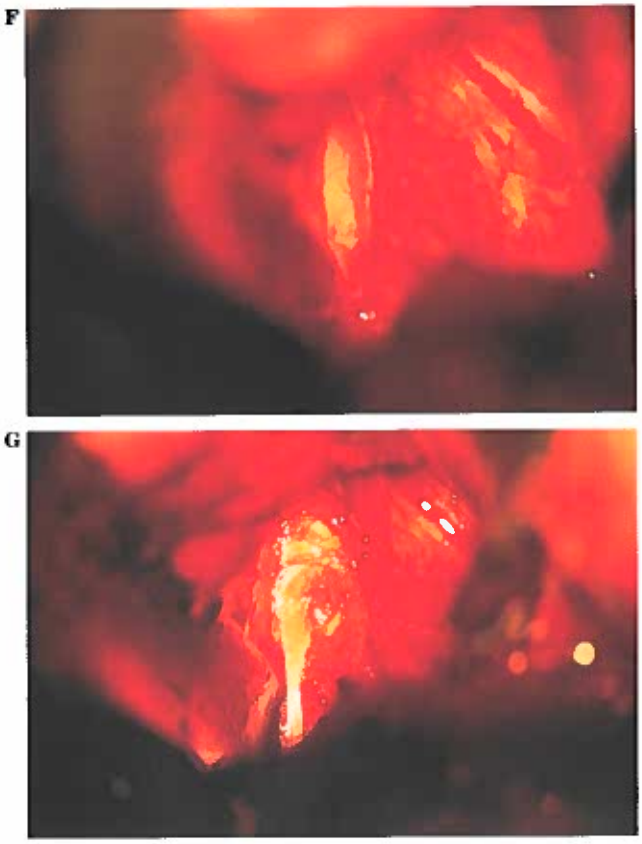

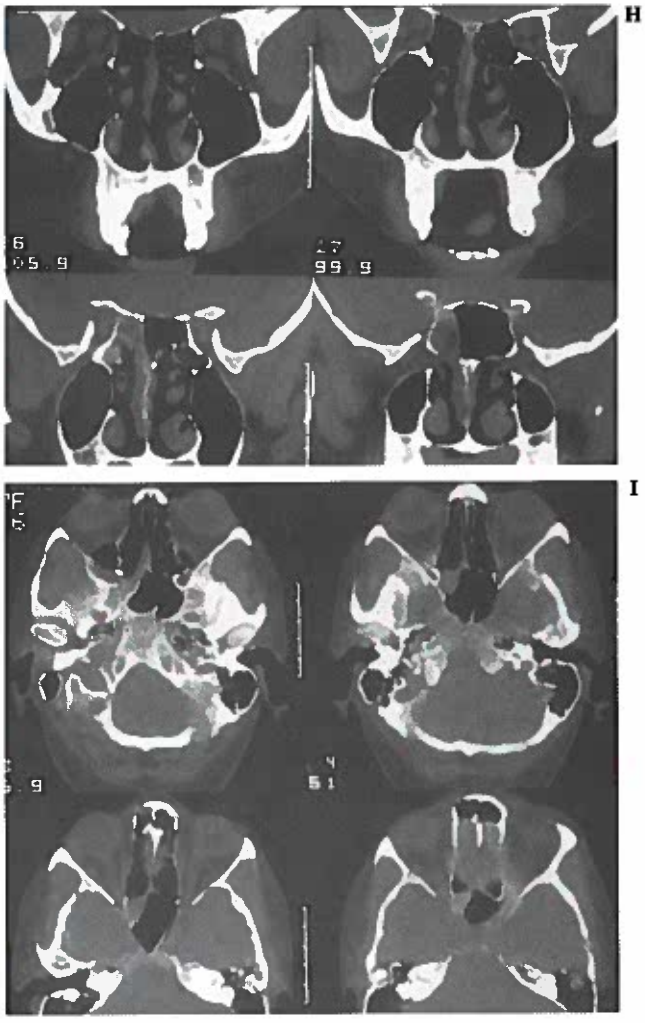

FIG. 22.—*F: Apertura del seno esfenoidal. G: Relleno del seno esfenoidal con músculo y fascia. H: TAC coronal postoperatorio. Cegamiento del seno esfenoidal derecho. I: TAC axial postoperatorio. Cegamiento del seno esfenoidal derecho.*

trasellares a raíz de una hemorragia o infarto de pequeñas lesiones intrasellares.

El estudio oftálmico es importante realizarlo, en especial en aquellas lesiones supraselares que ex-

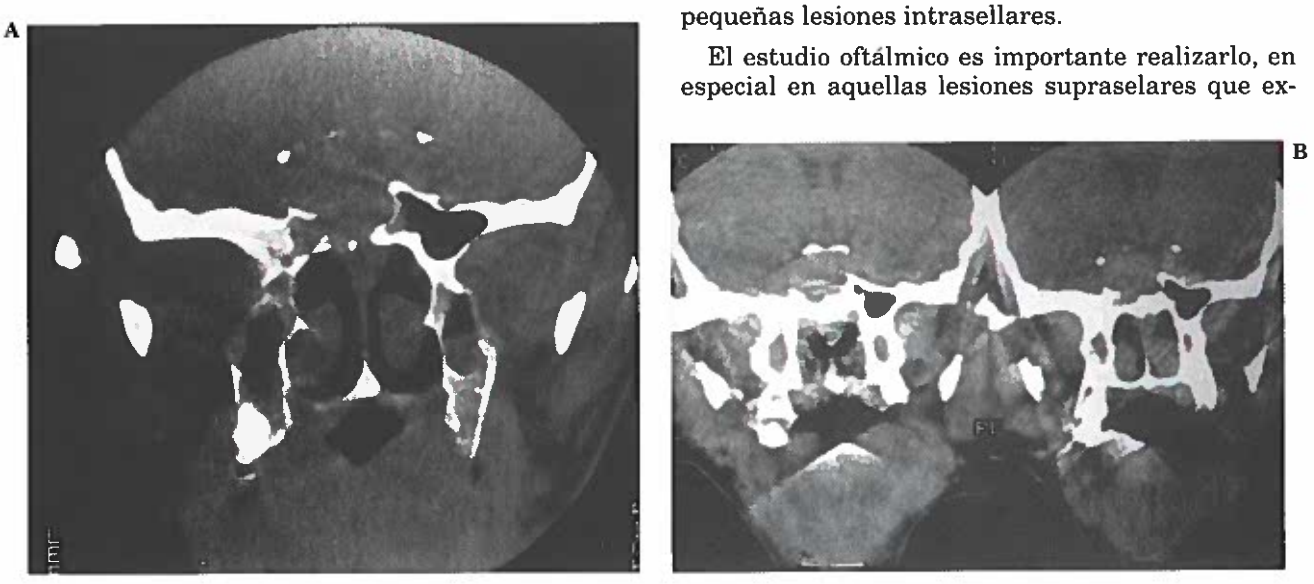

FIG. 23.—*A: Adenoma sellar y suprasellar en corte coronal TAC. B: Adenoma sellar y suprasellar en corte coronal TAC. Cortes más posteriores.*

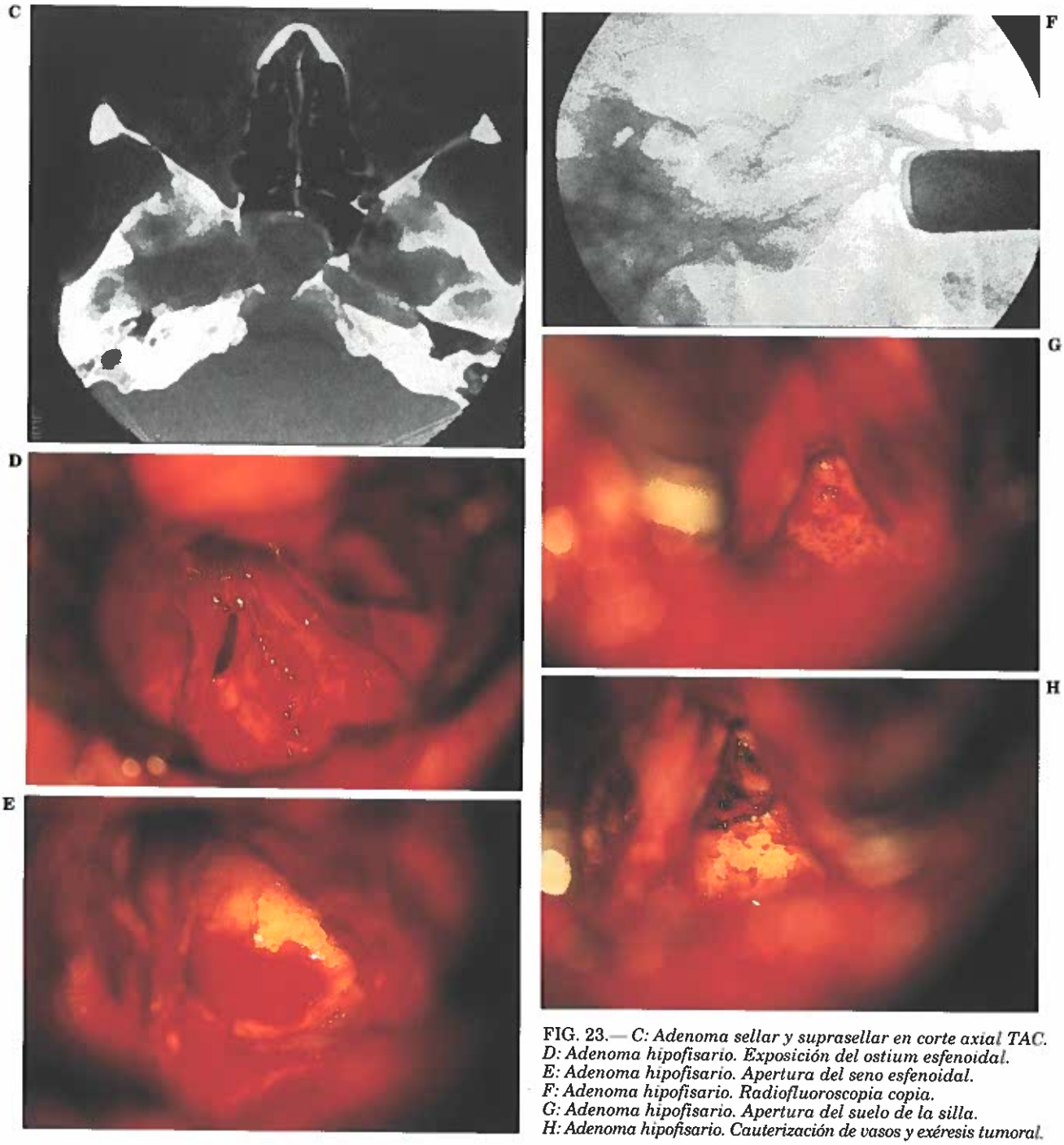

FIG. 23.— *C: Adenoma sellar y suprasellar en corte axial TAC.*
D: Adenoma hipofisario. Exposición del ostium esfenoidal.
E: Adenoma hipofisario. Apertura del seno esfenoidal.
F: Adenoma hipofisario. Radiofluoroscopia copia.
G: Adenoma hipofisario. Apertura del suelo de la silla.
H: Adenoma hipofisario. Cauterización de vasos y exéresis tumoral.

ceden los 15 mm. del plano del diaphragma sellae. En esos casos se realiza un estudio de campos visuales y agudeza visual.

El estudio endocrinológico está indicado desde el momento en que hay participación de la hipófisis en el proceso. El estudio de la función hormonal del adenoma o de la hipófisis anterior se realiza mediante test dinámicos. El estudio de prolactina es directo en sangre, mientras que el estudio del Cushing y acromegalia requiere baterías de test analíticos.

CASOS ILUSTRATIVOS

Caso clínico 1. Craneorinolicuorrea (fig. 22 A)

Paciente femenina de cincuenta y seis años de edad que acude por presentar craneorinolicuorrea de diez días de evolución que aparece de forma espontánea (fig. 22 A). Como antecedentes hay un traumatismo craneal por accidente de tráfico cuatro meses antes. En la exploración se objetiva la ri-

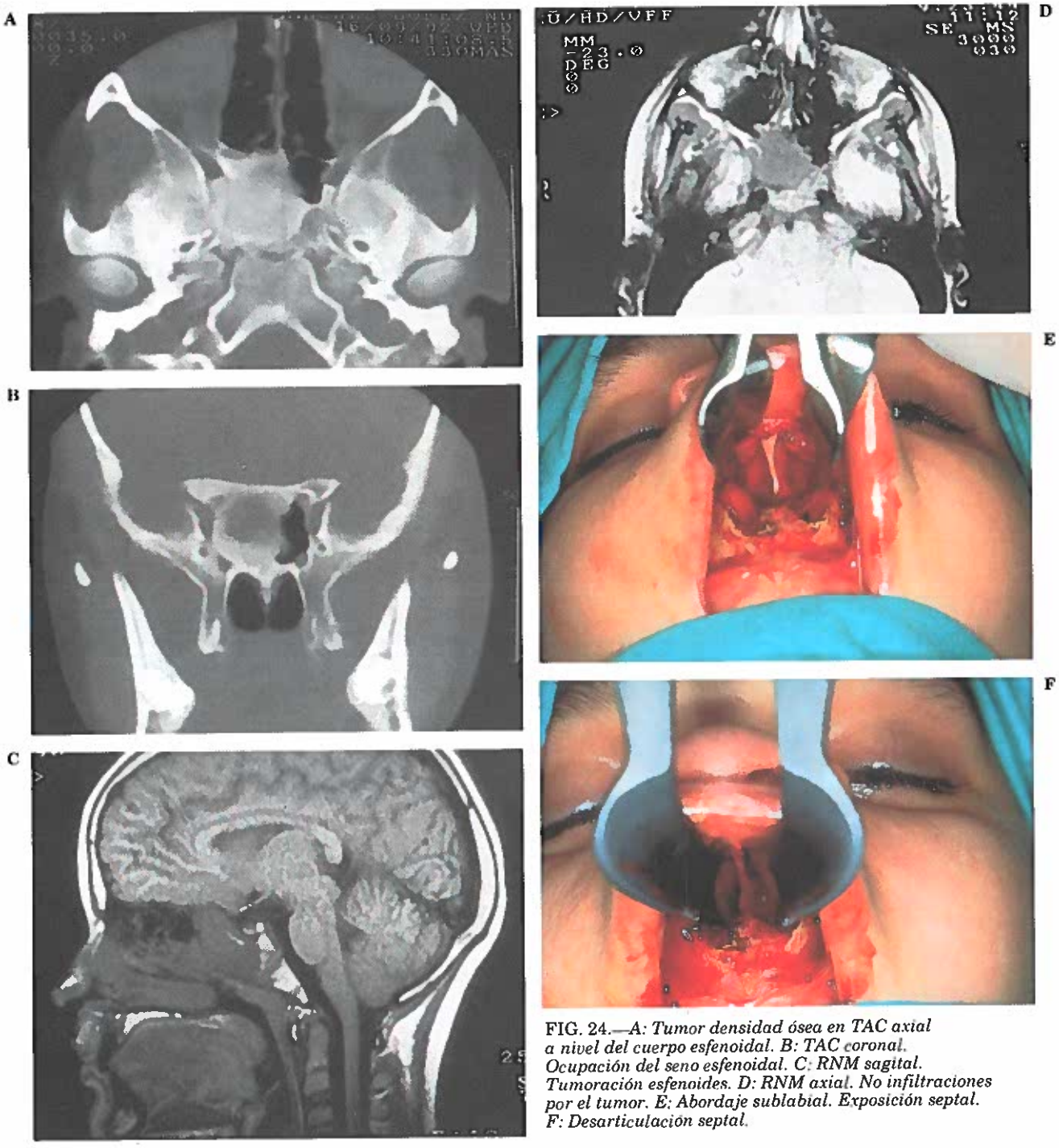

FIG. 24.—*A: Tumor densidad ósea en TAC axial a nivel del cuerpo esfenoidal. B: TAC coronal. Ocupación del seno esfenoidal. C: RNM sagital. Tumoración esfenoides. D: RNM axial. No infiltraciones por el tumor. E: Abordaje sublabial. Exposición septal. F: Desarticulación septal.*

nolicuorrea permanente y cuyo estudio es compatible con licuorrea. Se solicitó estudio a la TAC, donde se visualiza una ocupación del seno esfenoidal derecho en el estudio con la paciente en decúbito supino y la cabeza en hiperextensión, mientras que en decúbito prono se vacía por vía natural el nivel líquido y no se detecta en la TAC (fig. 22 B). A nivel de la clinoides anterior parece existir una pequeña dehiscencia. En el estudio de la RNM evidencia un derrame en el seno esfenoidal derecho (fig. 22 C) y una silla turca semivacía (frecuente para la edad), siendo el resto normal.

La cisternografía isotópica confirmó la fuga líquida, por lo que se procedió a realizar un abordaje sublabial (fig. 22 D), exposición del seno esfenoidal (fig. 22 E), se abre (fig. 22 F) y en su interior contenía líquido. Se extrajo la mucosa esfenoidal para

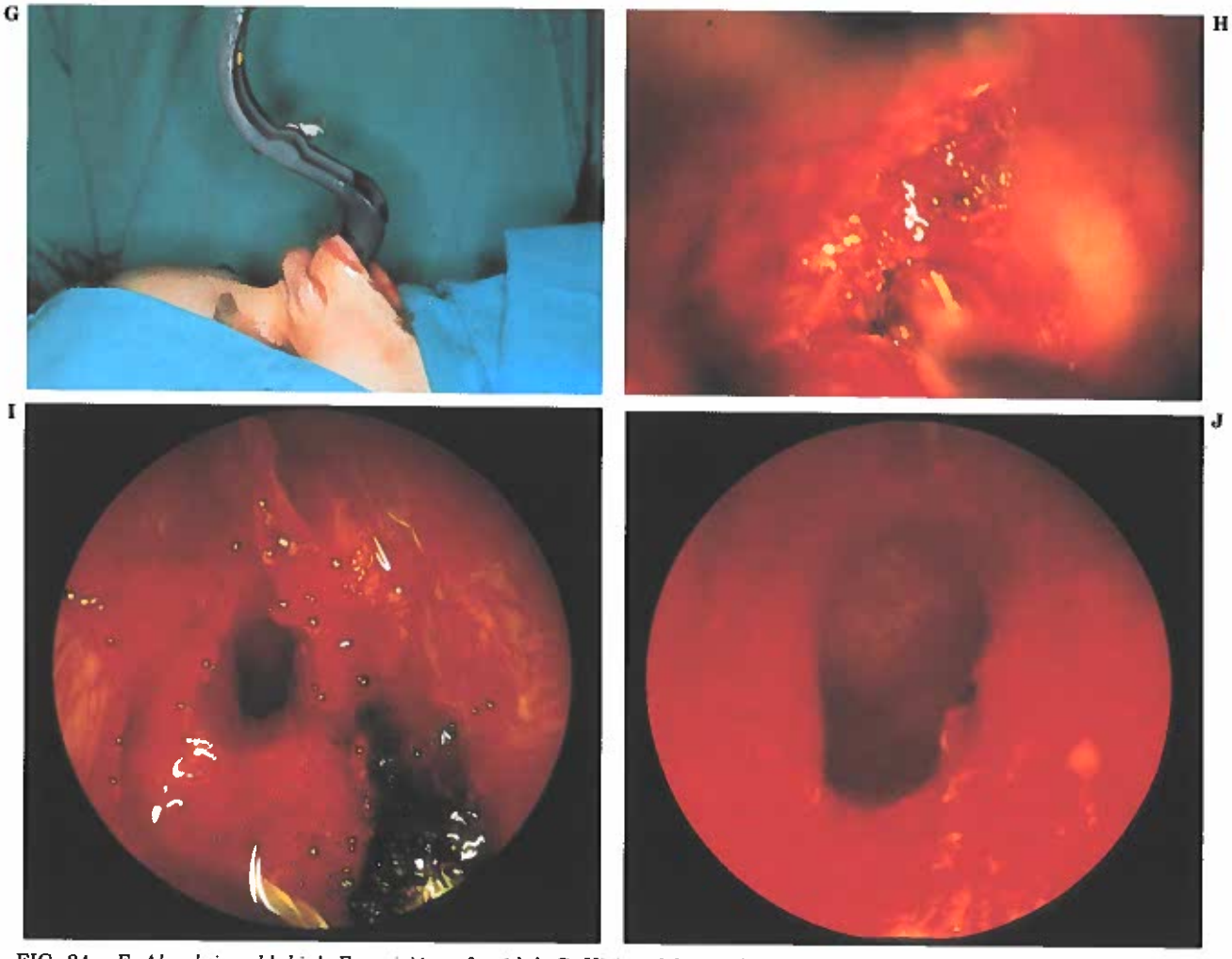

FIG. 24.—*F: Abordaje sublabial. Exposición esfenoidal. G: Visión del speculum autostático de Hardy. H: Abordaje sublabial. Apertura seno esfenoidal. I: Abordaje sublabial. Apertura seno esfenoidal. Imagen tumoral. J: Abordaje sublabial. Interior seno esfenoidal.*

evitar mucoceles posteriores y se raspó con cucharilla de hueso la zona fistulosa. Se aplicó una obturación del seno esfenoidal con cola de fibrina, músculo y fascia lata en capas (fig. 22 G); por último se cerró el seno con cartílago septal y se repuso los planos mucosos, un taponamiento con merocel y placas de silastic mantuvieron en posición el septum y la mucosa nasal, se practicaron punciones lumbares de descarga en los primeros cinco días del postoperatorio.

El seguimiento en los dos años siguientes no ha mostrado signos de recurrencia ni en la clínica, ni en el TAC ni la RNM (figs. 22 H e I).

Caso clínico 2.
Adenoma hipofisario (fig. 23 A)

Paciente femenina de cincuenta y nueve años de edad, afecta de adenoma hipofisario que acude remitida para tratamiento quirúrgico. El estudio a la TAC muestra una lesión expansiva de la silla turca con extensión suprasellar y una buena neumatización esfenoidal, en particular, del seno esfenoidal derecho (figs. 23 A, B y C). Se practica abordaje sublabial clásico con exposición del óstium del seno esfenoidal (fig. 23 D), ampliación del marco óseo (fig. 23 E) y por control radiofluoroscópico (fig. 23 F), se situó el suelo de la silla turca, se eliminó el hueso (fig. 23 G) y previa cauterización (fig. 23 H) procedemos a la exéresis tumoral.

Caso clínico 3.
Displasia fibrosa (figs. 24 A-J)

Paciente femenina de un año de edad remitida por su oftalmólogo al encontrarle tumoración esfenoidal en el estudio a la TAC de su neuritis retrobulbar derecha. En el TAC se aprecia un proceso expansivo lento que lesiona y remodela las paredes

óseas (fig. 24 A), con erosión del suelo de la silla turca y de la base craneal en la fosa anterior (fig. 24 B). La imagen es similar en la RNM (figs. 24 C y D).

Se realizó una vía sublabial (figs. 24 E, F y G) que permitió abordar la masa tumoral y realizar una exéresis a cucharilla. Los fragmentos tumorales fueron de consistencia ósea, con trabéculas abundantes y muy hemorrágicas (figs. 24 H, I y J).

El resultado de la anatomía patológica fue de displasia fibrosa. La evolución posterior ha sido excelente.

BIBLIOGRAFIA

1. CAÑIZO, C., y CAÑIZO, A.: *La exploración del antro esfenoidal en las sinusitis crónicas.* Ed. Graficesa, 1973.
2. PULIDO, R.: «Aportación al conocimiento anatómico e histológico de los senos perinasales, con algunas sugerencias para la terapéutica quirúrgica de las sinusitis». Tesis doctoral. *Acta ORL Iber. Amer.,* IX, 6: 425-521, 1958.
3. FRECHE, Ch.; ROUVIER, P.; PIQUET, J.; HAGUENAUER, P.; TRAISSAC, L.; PEYNEGRE, R.; BEREZIN, A.; ROMANET, Ph.; FOMBEUR, P.; SIMON, C.; THOMASSIN, M.; JAKOBOWICZ, M.; LERAULT, Ph.; REMACLE, M.; SAVARY, M., y GARCIA-TAPIA, R.: *Les sinus esphenoïdal. L'endoscopie diagnostique et therapeutique en ORL.* Rapport Société Française d'Oto-Rhino-Laryngologie et de Pathologie Cervico-Faciale. Ed. Arnette, 415-422, 1989.
4. VAN ALYEA, O. E.: *Nasal sinuses an anatomic and clinical consideration,* 2nd ed. Williams & Wilkins. Baltimore, 1951.
5. TERRIER, G.: *L'endoscopie rhinosinusale moderne. Monografia Inpharzan.* Lugano, 1978.
6. RITTER, F. N.: *The paranasal sinuses: Anatomy and surgical technique,* 2nd ed. Mosby. St. Louis, 1978.
7. DIXON, F. W.: «A comparative study of the sphenoid». *Am. Otol. Rhinol. Laryngol.,* 46: 687-698, 1937.
8. LERAULT, Ph.; DEUMIER, R., y DONZELLE, G.: *L'hypophysiologie a l'alcool par voie endoscopique.* Compte rendu des seances du congres de la Soc. Fr. d'ORL et CCF. París, 1982.
9. ANGELL-JAMES, J.: «Transethmoido-sphenoidal hypophysectomy». *Arch. Otolaryng.,* 86: 256-260, 1967.
10. HARDY, J.: «Transphenoidal operations on the pituitary». *Ann. of the Royal College of Physicians and Surgeons of Canada,* 13, 4: 294, 1980.
11. GIL-CARCEDO, L. M., e IZQUIERDO, J. M.: *Abordaje del esfenoides. La región sellar. El clivus. Tumores de cabeza y cuello.* Ponencia Sociedad Española de ORL y Patología Cérvico-Facial, 1992.
12. FAHLBUSCH, R., y BUCHFELDER, M.: «The transsphenoidal approach to invasive sellar and clival lesions». En: Laligam, N. Sekhar, y Janecka, I. P. (eds.). *Surgery of cranial base tumors.* Raven Press Ltd. New York, 1993.
13. PRADES, J.; BOSCH, J.; TOLOSA, A., y cols.: *Microcirugía endonasal.* Ponencia oficial de la Soc. Esp. de ORL. Acta ORL Española, XXV: IV, 1974.
14. LAWS, E. R., Jr.: *Transsphenoidal approach to lesions in and about the sella turcica. Operative neurosurgical techniques.* Sahmidek Sweet, 309-319.
15. CUMMINGS, Ch. W., y JOHNSON, J.: *Transethmoidal approach to the pituitary. Operative neurosurgical techniques.* Sahmi dek Sweet, 339-343.
16. DRAF, W.: *Endoscopy of the paranasal sinuses.* Springer-Verlag. Berlín, 1983.
17. RICE, D. H., y SCHAEFER, S. D.: *Endoscopic paranasal sinus surgery.* Ed. Raven Press, 1988.
18. BLACK, P. M., y ZERVAS, N.: *Surgical management of sellar and parasellar lesions. Operative neurosurgical techniques.* Sahmi dek Sweet, 299-307.
19. OLSON, D. R.: «Transsphenoidal surgery». En: Brackmann, D. E. (ed.). *Neurological surgery of the ear and skull base.* Raven Press. New York, 1982.
20. MOSELEY, J. I.; CALCATERRA, C., y RAND, R. V.: «Transnasal transphenoidal approach to the pituitary». *Microneurosurgery.*
21. HARDY, J.: «Subnasal transpheoidal approach to the pituitary». *Microneurosurgery.*
22. MORLEY, T. P., y WORTZMAN, G.: «The importance of the lateral extensions of the sphenoidal sinus in post traumatic cerebrospinal rhinorrea and meningitis». *J. Neurosurgery,* 22: 326-332, 1965.
23. HAMBERGER, C. A.; HAMMER, G.; NORLEN, G., y SJOGREN, B.: «Transphenoidal hypophysectomy». *Arch. Otolaryng.,* 74: 32-36, 1961.

Cáncer de seno esfenoidal

J. TRASERRA, P. CLAROS y A. OLMO

RAREZA

Son tumores extraordinariamente raros y esta rareza podría deberse a que la mucosa del seno esfenoidal casi no tiene elementos glandulares y que el seno está en posición muy alta en las fosas nasales, completamente alejado de la corriente respiratoria y suponiendo que los cánceres rinosinusales se deben a la inhalación de productos cancerígenos, algunos pocos conocidos pero la mayoría desconocidos; estos cancerígenos no llegan a la mucosa del seno esfenoidal.

HARBISON (1) dice que representan el 0,3 por 100 de todos los tumores rinosinusales. En nuestra estadística de 131 casos publicada en este trabajo, tenemos un solo caso.

MOORE y cols. (2) dicen que son el 1 por 100 de todos los tumores rinosinusales.

En estos tumores puede contrastar que en unas estadísticas sean muy raros y en otras algo más frecuentes. Nosotros seguimos creyendo que son extraordinariamente raros, más que los carcinomas de seno frontal, pero lo que ocurre es que alguna vez se confunden los carcinomas primitivos de esfenoides con tumores de etmoides posterior propagados a esfenoides.

Presentamos el único caso de carcinoma de seno esfenoidal que hemos diagnosticado entre un total de 131 tumores malignos de senos paranasales hallados en nuestro servicio.

Po último se discuten varios aspectos de estos tumores analizando su incidencia, tipos anatomopatológicos, anatomía del seno esfenoidal, la presentación clínica, métodos exploratorios diagnósticos, el tratamiento y el pronóstico.

CASO CLINICO

Paciente varón de setenta años de edad con antecedentes de diabetes mellitus 2, simpatectomía cervical de Raynaud y glaucoma.

Acudió a urgencias por presentar un síndrome confusional agudo y fiebre. Interrogada la familia refieren que el paciente se quejaba de cefaleas desde hacia varios meses, además de hipoestesias a nivel trigeminal inferior. La exploración de pares craneales fue normal, a excepción del hallazgo de una ptosis parpebral izquierda y un ligero exoftalmos del mismo lado. El resto de pruebas habituales de ingreso fueron normales, por lo que se realizó un estudio radiológico con el siguiente resultado:

TAC: Ocupación del seno esfenoidal izquierdo con destrucción de los límites óseos a nivel del etmoides posterior e invasión de ápex orbitario izquierdo (fig. 2 A).

RNM: Imágenes sugestivas de proceso expansivo infiltrativo a nivel del seno esfenoidal izquierdo que se extiende a las celdas etmoidales posteriores y al ápex orbitario izquierdo. Discreta proptosis del globo ocular izquierdo (fig. 2 B).

Se indicó una exploración quirúrgica por vía transmaxiloetmoidal (Cadwell-Luc) para la obtención de una biopsia, que dio como resultado anatomopatológico el de carcinoma escamoso.

La indicación terapéutica propuesta fue la de una combinación de radioterapia y quimioterapia que el paciente decidió realizarse en otro centro.

ANATOMIA PATOLOGICA

Revisando todas las estadísticas y trabajos hemos encontrado que el tipo más frecuente es el carcinoma escamoso con un 35 por 100, seguido del carcinoma transicional con un 17 por 100 y del adenocarcinoma con un 10 por 100. Luego un grupo con muy diversos tipos anatomopatológicos, pero de casos únicos o muy escasos que incluye plasmocitomas, linfoepiteliomas, carcinomas indiferenciados, condrosarcomas, linfomas, carcinomas mucoepidermoides, etc.

DURHAM, MACKENZIE y FOY (3) describen un rabdomiosarcoma embrionario de seno esfenoidal, que se presenta en un niño de nueve años, con ptosis palpebral, diplopía y dolor retroocular.

BATES y HERDMAN (4) describen un condrosarcoma de esfenoides.

Unas breves pero importantes consideraciones

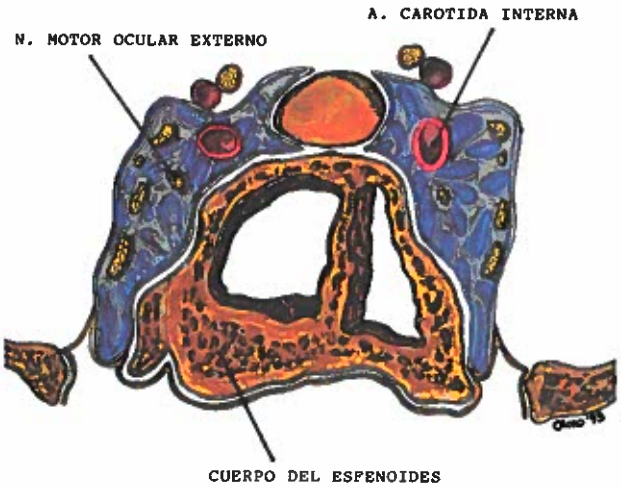

FIG. 1.—*Corte frontal del seno cavernoso a nivel del plano de la hipófisis que muestra la localización medial del sexto par craneal en relación al resto de nervios.*

anatómicas van a sernos de gran utilidad a la hora de interpretar el cuadro clínico. La neumatización del seno esfenoidal se realiza durante los primeros años de la vida y finaliza en el adulto, de tal manera que su forma será extraordinariamente variable, condicionando esto su mayor o menor aislamiento de las estructuras neurovasculares que lo rodean. El seno esfenoidal se halla contenido en el interior del cuerpo del esfenoides; ambos senos se encuentran divididos por una fina lámina ósea. Citaremos sus paredes describiendo los elementos neurovasculares que contienen:

— *Pared lateral.* Quizá la de más importancia ya que contiene estructuras tan vitales como la arteria carótida interna, el seno cavernoso y una serie de pares craneales (oculomotores: III, IV y VI junto al trigémino con su 2.ª y 3.ª ramas, la maxilar superior y oftálmica). En la figura 1 ilustramos un corte frontal del seno cavernoso a nivel del plano de la hipófisis que muestra la localización medial del sexto par craneal en relación al resto de nervios, lo cual lo hace más susceptible a la invasión neoplásica.

Para que pueda ser considerado un cáncer como primitivo de seno esfenoidal debe cumplir con las siguientes características:

— No haber comenzado con sintomatología rinológica, sino neurológica.

— Que no haya invasión tumoral ni de fosas nasales ni de etmoides, o que ésta sea mínima.

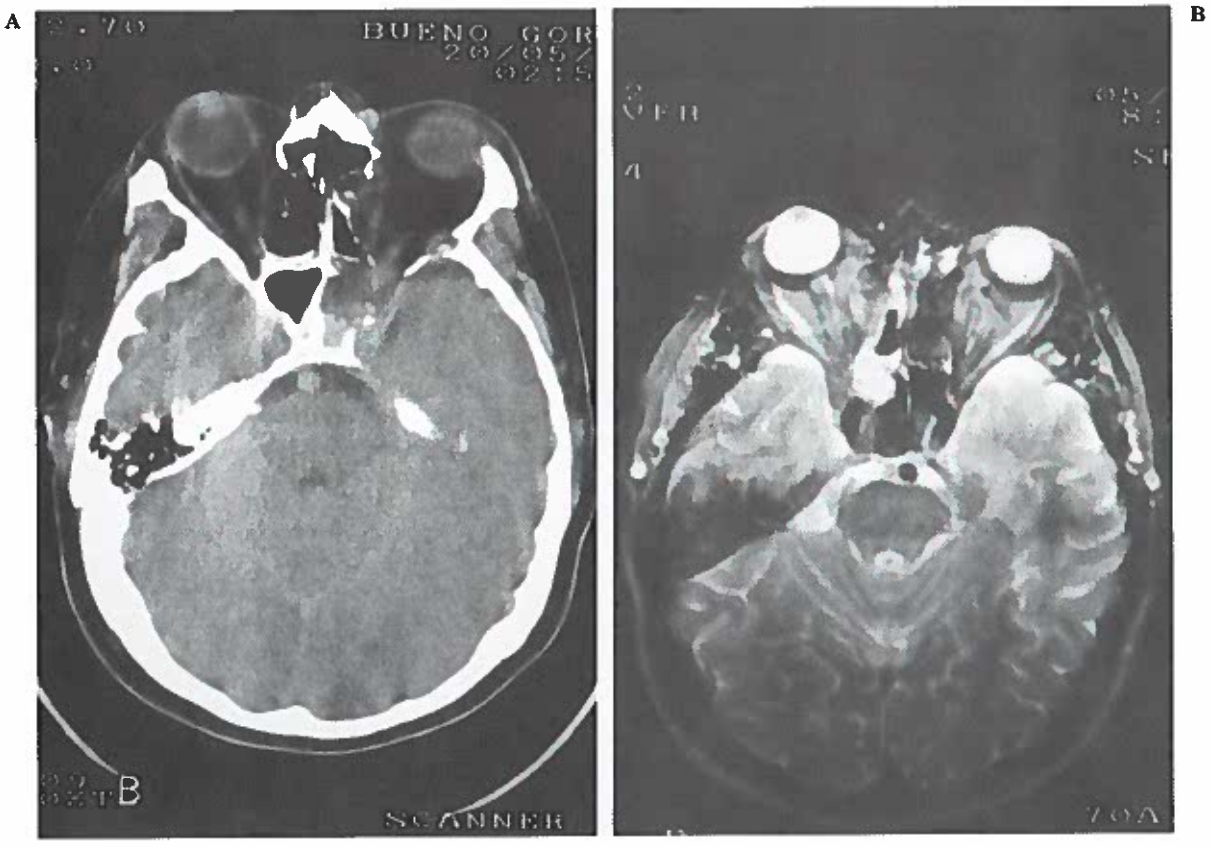

FIG. 2.—A y B: *Proceso expansivo infiltrativo a nivel del seno esfenoidal izquierdo que se extiende a las celdas etmoidales posteriores y al ápex orbitario izquierdo.*

— Que esté íntegra la pared anterior del esfenoides, como sucede en los casos de DURHAM (3), MOORE (2) y el propio que presentamos.

— Que por anatomía patológica podamos excluir que se trate de un tumor propagado desde rinofaringe (carcinoma indiferenciado), un tumor hipofisario o un tumor nervioso.

De acuerdo con MOORE (2), en los cánceres primitivos del seno esfenoidal, la pared anterior y la pared inferior son las últimas destruidas; se destruye antes la pared lateral por donde se propagará el tumor al seno cavernoso y la pared superior por donde lo hará al endocráneo.

El cáncer de seno esfenoidal, siempre que se extiende en profundidad en la mucosa de la pared externa, penetra en seno cavernoso, pues es la pared menos resistente.

SINTOMATOLOGIA

El proceso comienza siempre con un síndrome doloroso vago que se localiza en el centro de la cabeza, sin sintomatología nasal; es muy difícil llegar al diagnóstico en esta fase, cuando el tumor no ha sobrepasado el seno esfenoidal; se llega al diagnóstico casi siempre cuando el tumor ya ha invadido el seno cavernoso.

El síntoma prioritario es la cefalea en un 31 por 100 de los casos, seguido por la diplopía en un 25 por 100. Más raramente aparecen una disminución de la agudeza visual, 14 por 100; dolor y/o parestesias faciales, 10 por 100; metástasis a distancia, 6 por 100; ptosis, 5 por 100; epistaxis, 3 por 100, y un último grupo con el 2 por 100 cada uno en los que se hallan hipoacusia, alteraciones de la conciencia, dolores dentales, óticos y mastoideos.

Creemos que el cuadro clínico debe ser dividido en dos partes:

— *Síndrome neurooftalmológico.* En él destaca por encima de todos el síndrome esfenocavernoso, prácticamente en el 50 por 100 de los casos, lo cual se traduce por una afectación completa de la pared laterosuperior del seno esfenoidal. Este síndrome puede ir acompañado de proptosis, 28 por 100, o bien sin ella, 21 por 100. La parálisis aislada del sexto par craneal la hallamos en un 23 por 100, un cuadro desconocido o mal definido en el 12 por 100, afectación del quiasma óptico en el 9 por 100, papiledema en el 5 por 100 y una parálisis aislada del tercer par en el 2 por 100 de los casos.

— *Clínica neurológica no oftalmológica.* En primer lugar la cefalea con el 46 por 100, dolor y/o parestesias faciales por afectación del trigémino con el 17 por 100, con el mismo porcentaje del 17 por 100 afectación de pares craneales, tales como el I, VII, VIII, IX, X, XI y XII, la afectación de la función intelectual se produce en un 7 por 100 de los casos y muy raramente alteraciones piramidales, meningitis, hipertensión endocraneal, alteraciones de la marcha y afectaciones masivas del tronco cerebral (5).

Cabe destacar dentro de la parálisis de nervios craneales la afectación del III y del VI par craneal, que en un caso de MOORE (2) es bilateral y es el primer síntoma.

Dentro de la afectación de los nervios sensitivos es frecuente la hipoestesia de la rama oftálmica del trigémino, que en el caso de DURHAM (3) es el primer síntoma. Puede también aparecer afectación de la segunda rama del trigémino.

Afectación del nervio óptico

Tal como hemos descrito en el capítulo del síndrome del seno cavernoso, no es una afectación del seno, sino ya una extensión tumoral.

EXPLORACION

Los métodos de exploración son sobre todo radiológicos (6, 7). Las radiografías estándar nos dan pocos signos; quizá sólo la radiografía de perfil puede demostrarnos una destrucción de la pared superior o posterior del seno esfenoidal.

Estos tumores son actualmente muy bien definidos mediante las técnicas modernas radiológicas. Efectivamente, la resonancia nuclear magnética diferencia el tumor de las estructuras musculares, de las mucosas inflamadas y de las secreciones contenidas en los senos, para ello contamos con la ayuda de las imágenes en T1 y sobre todo en T2-CW. El TAC nos permite definir perfectamente el grado de afectación ósea (8).

Junto a la radiología, la metodología exploratoria diagnóstica se complementa con las técnicas de abordaje del seno esfenoidal, encaminadas principalmente a la obtención de biopsias. A las ya clásicas vías transmaxiloetmoidal o Cadwell-Luc, transseptal, etc., se une actualmente la esfenoetmoidectomía endoscópica endonasal, que si bien ofrece una mayor comodidad exige por parte del cirujano un perfecto conocimiento de las anomalías que pueden hallarse en el seno, como muy certeramente demuestra KENNEDY. La arteria carótida interna se halla dehiscente hasta en un total del 22 por 100 de senos esfenoidales explorados (9).

TRATAMIENTO Y RESULTADOS

El tratamiento está basado principalmente en la radioterapia, si bien se propugna una combinación de esta terapia junto a la aplicación de quimioterapia.

El pronóstico es realmente malo, ya que se describen el 93 por 100 de muertes a los dos años (10).

No se consideran estos tumores con posibilidades quirúrgicas, pues siempre el diagnóstico se hace en el estado de invasión del seno cavernoso y ya en el capítulo correspondiente hemos dicho que el seno cavernoso no puede operarse cuando está invadido por neoplasia.

BIBLIOGRAFIA

1. HARBISON, J. W.; LESSELL, S., y SELHORST, J. B.: «Neuro opthalmology of sphenoid sinus carcinoma». *Brain*, 107: 855-870, 1984.
2. MOORE, G.; MASSEY, J., y JONKERS, A.: «Abducens nerve paralysis: A potential presentation of sphenoid sinus cancer». *Otolaryngology, Head and Neck Surgery*. 94: 2, 1986.
3. DURHAM, L.; MARCKENZIE, I. J., y FOY, P.: «Embryonal rhabdomyosarcoma of the sphenoid sinus». *The Journal of Laryngology and Otology*, 102: 836-837, 1988.
4. BATES y HERDMAN: «Chondrosarcoma of the sphenoid: A case report and review». *The Journal of Laryngology and Otology*, 102: 727-729, 1988.
5. HOPKIN, N.; McNICOLL, W; DALLEY, V. M., y SHAW, H. J.: «Cancer of the paranasal sinuses and nasal cavities». *J. Laryngol. Otol.*, 98: 585-595, 1984.
6. IRELAND, P. E., y BRYCE, D. P.: «Carcinoma of the accesory nasal sinuses». *Ann. Otol. Rhino. Laryngol.*, 75: 698-703, 1966.
7. BENNET, M.: «Paranasal sinus malignancies». *Laryngoscope*, 80: 933-945, 1970.
8. COBETA, I.; RODRIGUEZ, R.; VIDAL, A. M., y SHAW, H.: «Cáncer de los senos paranasales y de la cavidad nasal (151 casos)». *Acta ORL Esp.*, 38 (4): 209-213, 1987.
9. KENNEDY, D. W.; ZINEREICH, S. J., y HASSAB, M. H.: «La arteria carótida interna y su relación con la esfenoetmoidectomía endonasal». *American Journal of Rhinology* (ed. española), 1 (1): 12-17, 1991.
10. VAN WART, C. A.; DEDO, H. H., y COY, E. G.: «Carcinoma of the esfenoid sinus». *Annals of Otology, Rhinology and Laryngology*, 83: 318-322, 1973.

Técnicas quirúrgicas de abordaje del cávum y el clivus por vía media

L. M.ª GIL-CARCEDO

INTRODUCCION

Al tratar los abordajes por la línea media, el cávum rinofaríngeo y el clivus o región basilar del occipital conforman una unidad como objetivo quirúrgico, diferenciándose las distintas actuaciones únicamente por la profundidad del recorrido de acceso.

Al cávum y al clivus se puede llegar por muy diversos caminos, lo que es lógico si consideramos que están situados aproximadamente en el centro geométrico de la cabeza. Se han diseñado abordajes transcraneanos, transfaciales y cervicales, y en ellos se han previsto rutas por la línea media y trayectos por vías laterales. En este capítulo vamos a exponer los abordajes transfaciales y cervicales por la vía media.

Consideramos accesos laterales al cávum (nasofaríngotomías laterales) los abordajes transpterigoideos por mandibulotomía lateral (ROSS y SUKIS, 1966; ZEHM, 1966; PINSOLLE, 1989), las vías transcigomáticas de MÜNDNICH (1954), modificada de SAMY y GIRGIS (1965) o de ANTONELLI (1987), las craniotomías frontotemporales (JAFEK, 1973), etc.; no serán motivo de estudio en nuestro espacio.

Cuando nos refiramos a los abordajes de clivus no describiremos la vía intracraneal subtemporal, que es la indicada para problemas intradurales de localización basilar, la obviamos por ser un abordaje al clivus estrictamente neuroquirúrgico y que no utiliza la progresión por la línea media. Esta vía subtemporal debe ser reservada para conflictos intradurales; es una cirugía difícil, la presencia de vasos arteriales (cerebral posterior, comunicante posterior, arteria del tentorio, y no lejos carótida, tronco basilar y cerebral superior), pares craneales (III y IV), senos (seno del tentorio, seno petroso, seno lateral, vena petrosa) y estructuras nobles (tronco del encéfalo, lóbulo temporal) hacen delicada su ejecución. Una descripción clara y concreta de este abordaje puede encontrarse en IZQUIERDO (1992).

INDICACIONES DE LOS ABORDAJES DEL CAVUM Y EL CLIVUS

El abordaje del cávum puede ser necesario por distintos acontecimientos patológicos de muy variada naturaleza:

— Hiperplasias, malformaciones, traumatismos, cuerpos extraños, hemorragias:
  - Hiperplasia de las adenoides.
  - Pólipo solitario de Killiam (GIL-CARCEDO, 1975).
  - Diafragmas fibrosos (GIL-CARCEDO, 1986).
  - Quistes (de retención, de la bursa faríngea).
  - Atresias de coanas.
  - Teratomas.
  - Hemorragias rinofaríngeas y nasales posteriores.
  - Cuerpos extraños enclavados.

— Tumores benignos:
  - Angiofibroma juvenil.
  - Adenomas de glándulas salivares minor.
  - Papilomas.
  - Cordomas (benignos/malignos).
  - Condromas.

— Tumores malignos:
  - Carcinomas epidermoides.
  - Cilindromas.
  - Plasmocitoma solitario extramedular.
  - Fibrosarcoma.
  - Hemangioendotelioma maligno.
  - Leoimiosarcoma. Rabdomiosarcoma.
  - Extensión al cávum de tumores adyacentes.

La indicación fundamental para el abordaje del clivus con vía transfacial por la línea media son los tumores de esa localización, con la condición de que sean claramente extradurales. Sólo cuando el tumor es intradural o cuando siendo en realidad extradural traspasa la duramadre, debe generalmente utilizarse un abordaje intracraneal subtemporal.

La neoformación más frecuente es el cordoma del clivus, apareciendo excepcionalmente osteomas, colesteatomas u otros. Son todos de rara frecuencia, por ello no existen grandes series quirúrgicas en este tipo de abordajes.

El cordoma, debido a que se origina en vestigios de la notocorda, es siempre extradural y al ser la duramadre una poderosísima barrera divisoria rara vez logra perforarla.

Los cordomas suelen debutar en la edad media de la vida y son más frecuentes en el varón. Aparecen relacionados con el raquis, bien en situación sacrocoxígea (65 por 100), bien en la extremidad cefálica (35 por 100), siendo esta localización la que interesa al ORL. Estos cordomas cefálicos aparecen en clivus, cávum, silla turca o próximos a las primeras vértebras cervicales.

En un momento dado el cordoma puede mostrarse como un abultamiento en el cávum, pero invadiendo silla, seno esfenoidal e incluso celdas etmoidales, destruyendo el clivus y creando patología de pares craneales, sin que importe ya el lugar originario de implantación.

Cuando protruyen en nasofaringe aparecen como una masa cubierta por una mucosa intacta «que empuja» en el ángulo posterosuperior del cávum. La imaginería diagnóstica hace sospechar el proceso, que se confirma por el estudio histopatológico de una toma. El tumor evoluciona silente con crecimiento local, sin producir nunca adenopatías ni metástasis a distancia, sólo da síntomas si ocupa ampliamente el cávum o si crea patología compresiva endocraneana.

TECNICAS QUIRURGICAS DE ABORDAJE DEL CAVUM POR VIA MEDIA

La vía natural

Abordaje ciego a través de la boca abierta. Consiste en acceder al cávum por la boca abierta, bajando la lengua con un depresor adecuado; el instrumento que va a trabajar en la rinofaringe se introduce hacia arriba por detrás del velo del paladar. Es el procedimiento habitual para la resección de las vegetaciones adenoides, se puede utilizar para la exéresis de un pólipo solitario y para la toma de biopsia cuando el objetivo es amplio y fácilmente accesible.

Visualización por reflexión a través de la boca abierta. Puede realizarse con anestesia tópica o bajo anestesia general. La depresión de la lengua y la protracción del velo del paladar (con protractor autostático o con tractores de goma) permiten ver el cávum reflejado en un espejillo y actuar con visión indirecta en un lugar seleccionado.

Esta sencilla rinoscopia posterior clásica permite maniobrar con gran precisión en tomas de biopsias, en la extirpación de pequeñas neoformaciones benignas, en la resección de diafragmas (GIL-CARCEDO y cols., 1986), etc. Es además un método complementario que permite controlar desde el cávum las actuaciones instrumentales llevadas a cabo sobre las coanas desde las fosas nasales (en la imperforación coanal, en cauterizaciones vasculares, etc.).

Visión por nasofaringoscopio. La utilización de un nasofaringoscopio rígido o flexible puede dirigir la actuación del instrumento introducido por vía natural a través de la boca.

Vía sublabial transmaxilar

Trata de acceder ampliamente a la rinofaringe creando una cavidad común, más o menos amplia, que incluye seno maxilar, fosa nasal, el mismo cávum y ocasionalmente la fosa pterigomaxilar.

La incisión sublabial, paralela a la línea dentaria, es similar a la de la intervención de CALDWELL-LUC (1985), debiéndose sobrepasar medialmente el frenillo labial superior y llegando posterolateralmente hasta el tercer molar.

La previa inyección de solución vasoconstrictora (adrenalina 1/200.000) evita en gran parte el sangrado de la zona facilitando el despegamiento de las partes blandas del plano óseo subyacente.

El despegamiento será rigurosamente subperióstico y deberá exponer: por arriba, el reborde orbitario inferior hasta el ángulo inferoexterno de la órbita (contorneando y respetando el conducto y nervio infraorbitarios), lateralmente hasta el borde inferior o masetérico del malar, medialmente todo el perímetro homolateral de la apertura piriforme; por debajo, la incisión permite —además de presentar netamente las eminencias verticales originadas por las raíces dentarias— una disección perfecta de la espina nasal anterior en ambas vertientes.

Claramente expuesto el plano óseo facial e instalados los separadores, se procede a penetrar en el seno maxilar a través del sitio más delgado de su pared anterior. Con gubia y martillo y pinza osteotómica se reseca por completo esta pared anterior para que quede perfectamente visible toda la cavidad antral (fig. 1 A).

Si la lesión que obligó a la intervención, generalmente una neoformación, llega al seno maxilar a través de la pared nasal o de la posterior pterigomaxilar, será ya observada en este momento (GIL-CARCEDO, 1975).

Continuamos progresando en el abordaje con dos maniobras fundamentales:

La primera consiste en la resección, con gubia y pinza osteotómica, de la zona homolateral de la apertura piriforme (correspondiente a la apófisis ascendente del maxilar superior) y de la porción nasal de la cara interna del maxilar superior (pared ósea entre fosa nasal y antro). La resección completa del cornete inferior es indispensable; la

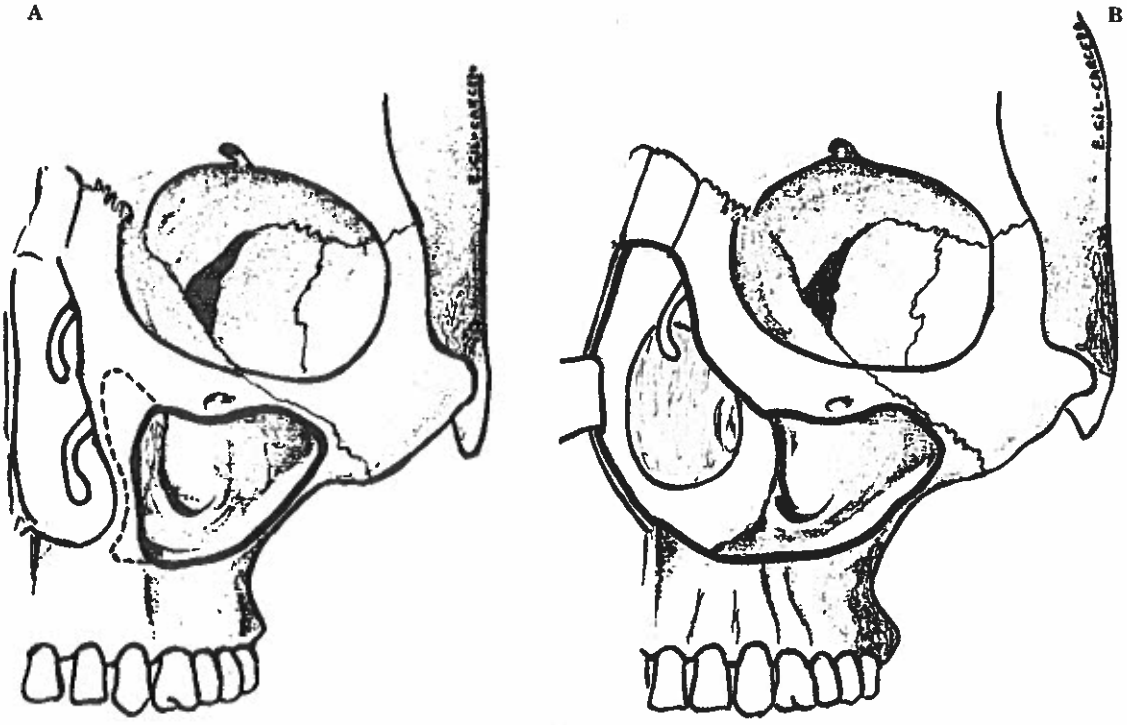

FIG. 1.—*Vía transmaxilar. A: Se ha resecado la pared anterior del seno maxilar; queda visible la cavidad antral. La línea de puntos señala la progresión de la resección ósea. B: Se ha retirado la apófisis ascendente del maxilar superior, la pared ósea entre fosa nasal y seno maxilar y el cornete inferior. Una vez liberado de sus inserciones el tabique nasal se lateraliza para ampliar el campo.*

estructura ósea del cornete medio puede conservarse, pues su borde inferior es craneal con respecto al borde superior de las coanas. La exposición del conducto lacrimonasal no proporciona problemas adicionales. En resumen, con esto habremos ejecutado una modificación de la clásica técnica de DENKER (1905) (fig. 1 B).

La segunda maniobra, interesante para lograr una buena ampliación del campo, tiene como propósito la lateralización del septum nasi hacia la fosa nasal opuesta. Para ello se realiza la incisión septal hemitransfixiante vertical de Killiam, se confeccionan los túneles superiores y se desarticula el esqueleto del tabique de sus inserciones superiores e inferiores (con maniobra similar a la expuesta por nosotros, GIL-CARCEDO, 1992).

En este momento, con una buena instrumentación separadora, tenemos perfecto acceso a la cavidad formada por fosa nasal y seno maxilar, a la coana homolateral ampliada por la movilización del septum y a través de ella disfrutaremos de una amplia visión del cávum rinofaríngeo. El uso del microscopio operatorio resulta imprescindible en las actuaciones finales.

Existen posibilidades de ampliación de la técnica. La resección de la pared posterior del seno maxilar con escoplo de Goldwin-Wood de 2 mm. permite el seguimiento de extensiones tumorales a la fosa pterigomaxilar (la arteria maxilar interna será ligada o clipada). La exéresis del cornete medio y eventualmente la etmoidectomía permiten el control del etmoides y del techo de las fosas nasales.

Este abordaje facilita una amplia actuación nasal, maxilar, pterigomaxilar y en el cávum rinofaríngeo sin necesidad de incisiones externas. Se debe informar al paciente de la segura incidencia de un cuadro pseudoocenatoso postoperatorio de intensidad no previsible.

Vía paralateronasal transmaxilar

Guarda notables similitudes con la técnica descrita anteriormente. Utilizan ambas una ruta nasomaxilar para progresar hasta el cávum. Se diferencian principalmente en que aquí se necesita una incisión cutánea de uno u otro tipo; en contrapartida a este inconveniente propociona un campo quirúrgico más amplio que permite abordar además pared interna de la órbita y etmoides, esfenoides y base del cráneo con buen control de las cubiertas meníngeas.

Para superar la piel puede utilizarse la incisión paralateronasal de MOURE, que comienza algo por encima del canto interno del ojo delante y debajo de la raíz de la ceja, desciende contorneando la nariz por delante de la cresta lacrimal anterior, por el

límite entre pirámide nasal y mejilla, para terminar despegando el ala nasal.

En ocasiones esta incisión puede ser insuficiente, debiendo prolongarse: arriba siguiendo el reborde orbitario superior por el recorrido de la ceja y debajo seccionando el labio superior dividiéndolo verticalmente justo en la línea media. Obtenemos así una Weber-Ferguson modificada que permite exponer perfectamente la pared interna y el suelo de la órbita y la totalidad del maxilar superior (GIL-CARCEDO, 1992).

La incisión preconizada por YOEL (1986) no da mejor campo que la WEBER-FERGUSON y al no ir por la línea media del labio superior y al cruzar horizontalmente la mejilla tiene unos resultados cosméticos muy desfavorables.

Una vez efectuada la incisión se realiza un meticuloso despegamiento de las partes blandas utilizando legra fina y periostotomo ancho, presentando la cara anterior del maxilar superior, mostrando bien la apertura piriforme, los rebordes orbitarios inferior e interno, la sutura maxilomalar y el hueso propio homolateral. La disección del saco lacrimal y la progresión por la pared interna de la órbita (GIL-CARCEDO, 1992) se ejecutará sólo si es precisa la exposición de la cavidad orbitaria.

Tras el despegamiento, si a pesar de la cuidadosa infiltración vasoconstrictora previa no se ha logrado un campo exangüe, se conseguirá una perfecta hemostasia, fundamental para continuar avanzando a través del plano óseo.

La apertura ósea podemos realizarla de dos maneras.

La clásica de Moure (PORTMANN, 1983; HARRISON, 1987; QUESADA y cols., 1992), que con escoplo o sierra eléctrica separa los huesos propios en la línea media, contornea el reborde orbitario inferior, entra en el seno maxilar con una osteotomía paralela al plano palatodentario que se prolonga hasta el suelo de la fosa nasal y completa la sección ósea con un trazado vertical externo. La extracción previa del cornete inferior facilita la visión y la ejecución del trabajo óseo. Por apalancamiento y tracción se extrae una lámina ósea conformada por el hueso propio, la apófisis ascendente y parte de la cara anterior del maxilar superior; esta lámina será repuesta y suturada en su lugar en el tiempo de reconstrucción.

Otro camino posible a través de las estructuras óseas es la combinación de una «charnelización» de la pirámide nasal (GIL-CARCEDO, 1992) con un abordaje del seno maxilar a lo Denker. Con una de las incisiones cutáneas descritas, tras efectuar osteotomías laterales a derecha e izquierda de la pirámide y seccionar el tabique, se pivota la totalidad de la nariz sobre la partes blandas de un lado. En el lado opuesto al de la charnela se logra, con gubia y pinza osteotómica, una cavidad común entre fosa nasal y seno maxilar, retirando la apófisis ascendente, la pared anterior del seno y la lámina ósea que separa fosa y seno con el cornete inferior incluido (fig. 1 B).

Con una de estas brechas óseas establecemos un amplio campo que comprende fosa nasal, seno maxilar y cávum rinofaríngeo. Desde él, con escoplo o pinza gubia podemos avanzar fácilmente hacia fosa pterigomaxilar a través de la pared posterior del seno, a etmoides tras la resección del cornete medio o penetrar en senos esfenoidales. La utilización del microscopio operatorio resulta imprescindible.

Las hemorragias de la zona son en general fáciles de cohibir por taponamiento compresivo de unos minutos. La arteria maxilar interna puede proporcionar hemorragias alarmantes, y más si es anómala en relación con tumores vasculares. En estos casos la ligadura de la carótida externa es de escaso valor (HARRISON, 1987), pues aunque la maxilar interna es rama terminal de ella, recibe además flujo colateral de otras procedencias, siendo frecuente el de la arteria esfenoidal o el de la oftálmica, ramas de la carótida interna.

Una posibilidad que debe ser considerada es la embolización arterial antes de la cirugía de un tumor vascular del cávum. Trombosar selectivamente los vasos nutricios del tumor minimiza la hemoragia operatoria, pero no deben olvidarse las complicaciones menores y mayores de esta técnica (THOMPSON, 1979). De hecho, HARRISON (1987) la ha empleado en sólo dos pacientes de su serie de 44 casos de angiofribroma nasofaríngeo. IBAÑEZ, PIÑAS y QUESADA (1990) sólo la utilizan dos veces y PIQUET (1985) la aconseja sólo en caso de recidivas complejas. Pensamos al respecto como SHAH (1987), con una adecuada exposición del tumor en un amplio campo quirúrgico y una apropiada movilización del espécimen no es difícil resecar un angiofibroma in toto con mínima hemorragia.

Estas vías transmaxilares son de elección para llegar al cávum cuando se trata de tumores voluminosos e imprescindibles en caso de participación paranasal o pterigomaxilar. Aunque no en la proporción de JONES y cols. (1986) —que de sus 40 casos de angiofibroma operan 39 con rinotomía y sólo uno por vía transpalatina— creemos que estos abordajes son los más recomendables por su amplia exposición del campo y por sus variadísimas posibilidades de ampliación a regiones limítrofes.

Vía transpalatina

Esta técnica —diseñada por BRUNK (1909) para operar la atresia de coanas— utiliza para llegar al

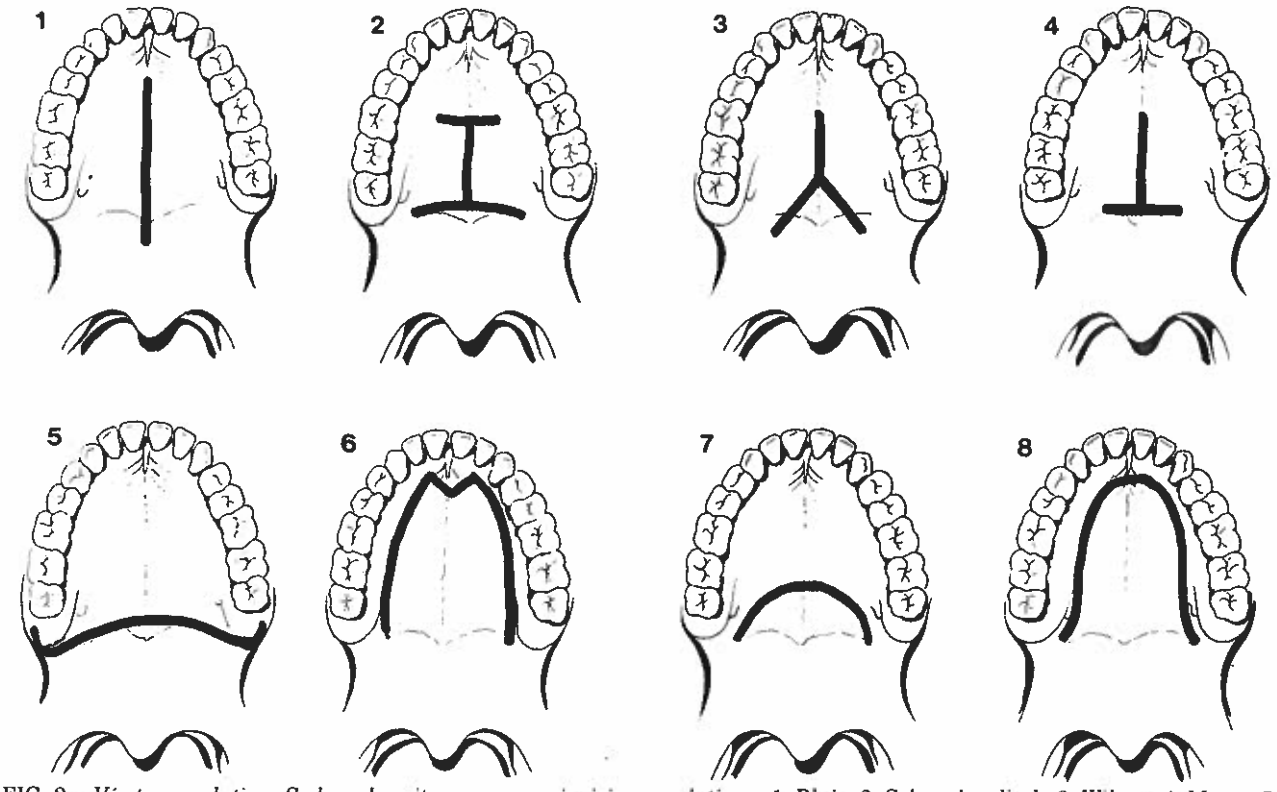

FIG. 2.—*Vía transpalatina. Se han descrito numerosas incisiones palatinas. 1: Blair. 2: Schweckendieck. 3: Wilson. 4: Meyer. 5: Pregechtel. 6: Steinzeug. 7: Ruddy. 8: Incisión en U de Owen.*

cávum un camino que discurre entre paladar duro y paladar blando. Es de ejecución simple, de reconstrucción fácil y concede un campo operatorio aceptable. QUESADA y cols. (1990) la consideran la menos traumática y la más sencilla para la extirpación del angiofibroma juvenil. Es muy útil para la visualización del tercio posterior de las fosas nasales, el cávum y los senos esfenoidales, pero para ampliar lateralmente el campo hacia seno maxilar, laberinto etmoidal o fosa pterigomaxilar debe combinarse con una de las vías transmaxilares descritas (LEGENT, 1978).

La incisión palatina tiene tres posibilidades fundamentales. La infiltración con solución de adrenalina facilita notablemente el trabajo al disminuir favorablemente la hemorragia operatoria.

La incisión más usual es la de trazado en U, arqueada paralela a la arcada dentaria superior, a 3 ó 4 mm. del reborde gingival y que llega simétricamente en ambos lados hasta el último molar (IBAÑEZ y cols., 1990; QUESADA y cols., 1992) (8) (fig. 2).

Otra posibilidad es prolongar esta incisión arqueada por el pilar anterior en uno de los lados con la sistemática de LORE (1990), o continuar esta sección del pilar anterior contorneando el reborde alveolar posterior por detrás del último molar, siguiendo después por el surco gingivolabial hasta la apertura piriforme, es decir, combinarla con una vía de Sardana (PECH y CANNONI, 1987; SARDANA, 1965).

También puede utilizarse una incisión longitudinal media, siguiendo el rafe medio desde detrás de los incisivos hasta la úvula (con o sin sección de ésta en la línea media) (WALDMAN y cols., 1981). NESSEL y MÜNDNICH (1980) reúnen hasta ocho incisiones distintas descritas por diversos autores (fig. 2).

Decolando con un despegador de tabique a ras de hueso desde la incisión en U, se logra con facilidad un colgajo de pedículo posterior, que al separarse muestra bien todo el esqueleto del paladar duro hasta su límite posterior. El lugar más delicado de disecar es a ambos lados, en la zona posteroexterna de la bóveda palatina a nivel del tercer molar, donde se encuentra el orificio del conducto palatino mayor, por el que llegan la arteria palatina rama del maxilar interna (que debe respetarse al menos en un lado) y el nervio palatino anterior. Una forma de obtener una exposición adicional ampliando el campo sin interrumpir el trayecto vascular se logra movilizando la arteria tras eliminar el hueso circundante (LORE, 1990).

Ya expuesto el paladar duro, se elimina extensamente con pinza gubia la cantidad necesaria de su borde posterior para obtener un campo lo más cómodo posible. La mucosa de las fosas nasales se incide

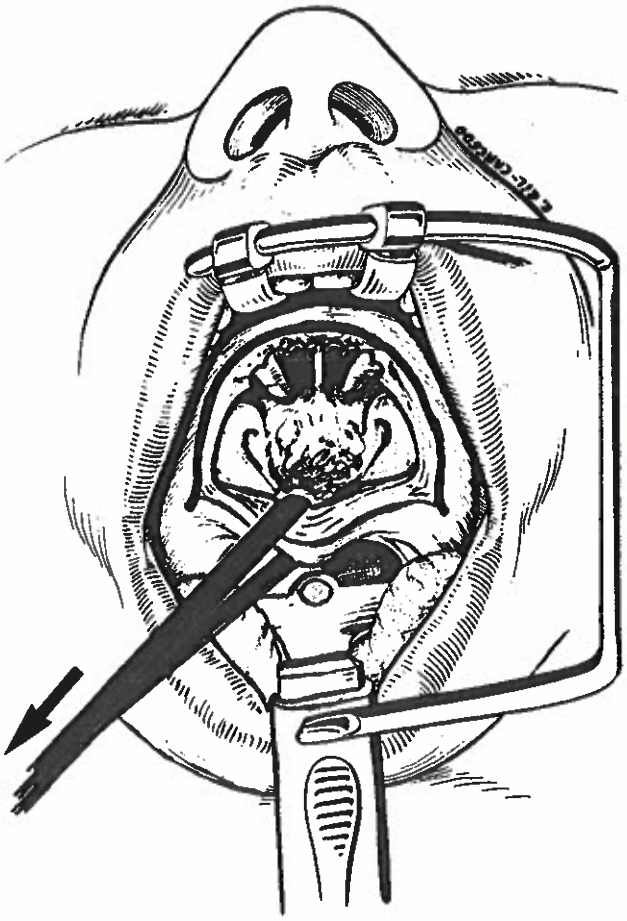

FIG. 3.—*Vía transpalatina. El abrebocas autostático Davis-Boyle mantiene expuesta la cavidad oral. Se ha despegado el colgajo después de efectuar una incisión en U. Un lazo elástico (flecha) tracciona el velo del paladar. Ha sido resecado el borde posterior del paladar óseo. Se expone así perfectamente el cávum, el borde posterior del septum y las colas de los cornetes inferiores.*

transversalmente y se separa, visualizándose entonces sin dificultad el cávum nasofaríngeo (fig. 3).

Si se ha efectuado una hemostasia cuidadosa, al terminar la intervención es suficiente un taponamiento nasofaríngeo suave con esponja de fibrina. La reconstrucción debe ser meticulosa, resulta fácil suturando cuidadosamente el colgajo palatino a la mucosa gingival. En los raros casos en que el colgajo no se adapte bien a su lecho, puede ser útil un vendaje almohadillado discretamente compresivo anclado en las piezas dentarias superiores.

TANDON y cols. (1988) utilizan con frecuencia esta vía transpalatina en casos primarios sencillos; sin embargo, en los complejos y en las recidivas emplean abordajes transmaxilares. Este abordaje transpalatino permite un buen control de la hemorragia, pero las vías transmaxilares proporcionan un acceso más directo al lugar de trabajo, procurando una visión excelente del tercio posterior de las fosas, la rinofaringe, el espacio pterigomaxilar y el área etmoidoorbitaria. La combinación de ambos abordajes puede ser muy útil en la exéresis de grandes masas con afectación de la fosa pterigomaxilar (MONTGOMERY, 1971).

Abordaje del cávum por faringotomía transhioidea

Para mostrar la rinofaringe a través de la región alta del cuello la llave quirúrgica del abordaje es el hueso hioides; si se logra crear el camino adecuado en esta zona límite entre cara y cuello obtendremos una ruta que expone ampliamente el cávum.

El paciente debe situarse en decúbito supino y con un rodillo bajo los hombros para lograr la hiperextensión del cuello.

La incisión cutánea la realizamos siguiendo el borde superior del hioides, ligeramente arqueada con concavidad superior, se extiende simétricamente a ambos lados hasta sobrepasar el borde anterior del esternocleidomastoideo. Desde ella creamos dos colgajos, uno superior y otro inferior, formados por piel, plastima colli y tejido celular.

La disección del colgajo superior debe dejar ver el diafragma de los milohioideos, el vientre anterior de los digástricos y el borde inferior de las glándulas submaxilares. La disección del colgajo inferior expone la musculatura infrahioidea, asomando en la línea media la protrusión producida por la nuez de Adán y la escotadura tiroidea. En el eje de unión de ambas disecciones se sitúa el cuerpo del hioides, que debe despegarse por su cara anterosuperior y por su borde inferior de las inserciones musculares que posee, cuidando que la sección muscular ocurra a ras de hueso.

Liberado todo el cuerpo de las inserciones musculares supra e infrahioideas, se secciona a ambos lados con cizalla a nivel de las astas menores y se extrae el fragmento óseo resultante.

Con esta maniobra de abordaje se evita la lesión del hipogloso que discurre en profundidad con respecto a las astas mayores y se elude asimismo el pedículo laríngeo superior (nervio laríngeo superior y arteria laríngea superior) que penetran por la membrana tirohioidea.

Al resecar el cuerpo del hioides la progresión quirúrgica se sitúa inmediatamente delante de las valléculas, a las que debe llegarse con exactitud evitando «perderse» por los tejidos de la base de la lengua. Una palpación bimanual con la maniobra de Hayes Martin puede ser útil en este momento.

Abierta la luz faríngea nos encontramos en el campo: arriba la base de la lengua, abajo la epiglo-

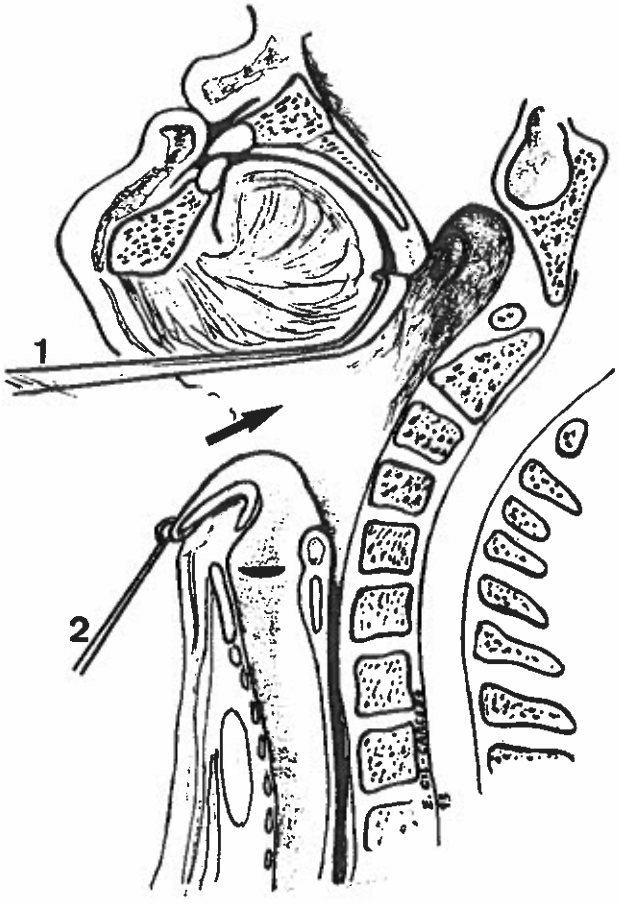

FIG. 4.—*Abordaje al cávum por faringotomía suprahioidea. El separador superior (1) tracciona enérgicamente la lengua hacia adelante y arriba; el velo del paladar puede ser apartado con el mismo separador o con un lazo elástico oronasal. El instrumento inferior (2) separa la epiglotis. La flecha muestra el amplio espacio de abordaje al cávum.*

tis y al fondo y a los lados las paredes posterior y laterales de la oro e hipofaringe (fig. 4).

El espacio quirúrgico se logra introduciendo separadores arriba y abajo. El inferior simplemente sujeta las partes blandas y carga la epiglotis. El superior debe traccionar enérgicamente de la base de la lengua hacia adelante, exponiendo las paredes posterior, superior y laterales del cávum rinofaríngeo.

La instalación de un separador autostático apoyado en ambos lados del campo mejora la visibilidad. La separación del velo del paladar con tractores elásticos oronasales permite ver en escorzo el área coanal.

TECNICAS QUIRURGICAS DE ABORDAJE DEL CLIVUS POR VIA MEDIA

Abordaje transfacial del clivus (vía septal-transesfenoidal)

Esta vía, considerada de elección por ROUGERIE y cols. (1967), deriva de las clásicas de HIRSCH

FIG. 5.—*Región clival. 1: Tabique nasal. 2: Seno esfenoidal. 3: Apófisis basilar del occipital. La flecha fina señala el tronco basilar. La flecha gruesa apunta a la tienda del cerebelo.*

(1912) y CUSHING (1912) para el abordaje transfacial de la silla turca. Nosotros (GIL-CARCEDO e IZQUIERDO, 1992) hemos expuesto recientemente una variante de la tradicional Hirsch-Cushing-Segura.

Cualquier camino que exponga ampliamente el seno esfenoidal es válido, siempre que sea netamente medial. Si consideramos la línea media virtud fundamental en el abordaje de la silla turca (GIL-CARCEDO, 1992), con mayor motivo lo es en el abordaje del clivus, pues la tunelización del campo es aún más larga, el control radiológico va a ser posible en los ejes craneocaudal y ventrodorsal, pero precario en sentido lateral.

Nuestra modificación de la vía Hirsch-Cushing-Segura para la cirugía de la hipófisis es válida como primera parte del abordaje al clivus (GIL-CARCEDO e IZQUIERDO, 1989).

A través de una incisión septal hemitransfixiante amplia en el vestíbulo nasal izquierdo (en los cirujanos dextros), se crean unos túneles entre el esqueleto septal osteocartilaginoso y el revestimiento mucoperiosticopericondral que lo recubre. Estos túneles superiores pueden, si se precisa una mayor amplitud, unirse a unos túneles inferiores que resultan de despegar el revestimiento mucoperióstico del suelo de la fosa. Es decir, se utiliza una vía similar a la maxilapremaxila (COTTLE, 1958; COTTLE, 1963). La espina nasal anterior y el reborde inferior de la apertura piriforme son resecados.

Esta gran exposición del septum permite retirar cómodamente su esqueleto, el cartílago cuadrangular en un solo fragmento y en otro la lámina vertical del etmoides y la zona más craneal del vómer. Las piezas son conservadas en medio estéril.

A través de este espacio intraseptal visualizamos el pico o róstrum del esfenoides, disecamos toda la cara anterior del cuerpo y detectamos los óstium de entrada a los senos (fig. 5).

Realizado este tiempo nasal, se efectúa una extensa incisión gingivolabial en la línea media, que a través de la apertura piriforme se une con el espacio intraseptal creado, lo que permite introducir por debajo del labio superior el separador autostático para seno esfenoidal.

A partir de aquí resulta imprescindible el apoyo microscópico y el control radiológico peroperatorio para realizar con seguridad el tiempo del seno esfenoidal. Resecamos el tabique intersinusal para convertir en una cavidad única el cuerpo del esfenoides, encontrándonos así en la antesala de la sella turcica, en la que generalmente no es necesario penetrar (fig. 5).

Desde esta cavidad esfenoidal se ataca con fresa la pared posterior, es decir, se perfora la apófisis basilar del occipital, hasta llegar a la superficie endocraneal del clivus en la zona tumoral en la que deseamos actuar.

El trabajo será sustancialmente distinto según el grado de neumatización del cuerpo del esfenoides y dependiendo de la naturaleza y localización del tumor.

En los esfenoides no neumatizados (el tipo conchal de HAMMER y RADBERG, 1958, que puede estimarse que existe en un 3 por 100 de los casos), la técnica resultará tremendamente dificultosa debido al gran espesor de la pared ósea a fresar, en general esta modalidad anatómica deberá considerarse como una contraindicación del abordaje transfacial.

En los senos de tipo sellar (86 por 100) o presellar (10 por 100) varía en grosor la pared posterior, con lo que la cantidad de fresado para llegar al clivus será diferente, desde escasos milímetros hasta alrededor de 1 cm. La naturaleza de la lesión es también a considerar, en el caso más frecuente, resección de un cordoma; esta pared ósea puede estar sensiblemente adelgazada o hasta dehiscente, debido a la acción deletérea del tumor.

Es imprescindible un estudio con rigurosa imaginería diagnóstica en el preoperatorio, considerando que el problema es aún más complicado ante la posibilidad de una distinta profundidad en el seno derecho y en el izquierdo, pudiendo resultar, por ejemplo, presellar en un lado y sellar en el otro. La implantación no perfectamente medial del septum intersinusal, que es frecuente, y los tabicamientos accesorios deben también tenerse en cuenta.

La localización de la lesión condiciona asimismo la dirección del fresado. TARLOV (1983) clasifica en cuatro grupos los tumores del clivus, según su localización: tumores que afectan al dorsum sellae, de la porción alta del clivus, de la zona media del clivus y del bajo clivus próximos al agujero occipital. En nuestro criterio cualquier lesión extradural

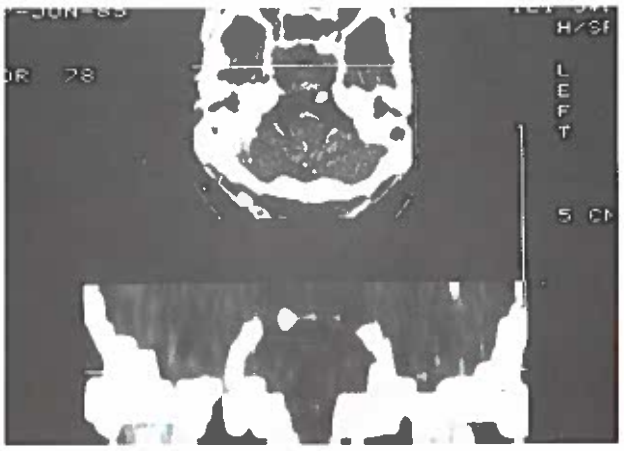

FIG. 6.—*Cordoma del clivus que ha destruido ampliamente la región.*

puede ser intervenida por la ruta transfacial. Las formas altas retrosellares obligarán a una penetración en la silla turca para, a través de su cavidad, actuar en el dorsum; las formas bajas forzarán a un fresado al ras del suelo del seno.

El orificio que obtenemos con la fresa al taladrar la apófisis basilar tendrá un eje transversal aproximado de 13 mm., el eje craneocaudal puede ampliarse y dirigirse preferentemente hacia arriba o hacia abajo a la demanda de la situación del tumor. Como decíamos, el morbo habitual, dentro de las escasas indicaciones de cirugía del clivus, es el cordoma, la erosión e infiltración ósea producida por el tumor hacen que el fresado-cureteado encuentre fácilmente el área lesional (figs. 6 y 7).

En la intervención los cordomas muestran varias lobulaciones de color rojo pardusco o gris pálido (LEROUX-ROBERT y cols., 1976). Su estructura es más o menos quística, con zonas translúcidas, gelatinosas, mucoides y con contenido fluido de color marrón-gris. Están bien limitados por una cápsula fibrosa que al dividirse en tractos les parcela separando las distintas lobulaciones del tumor. Algunos lóbulos están constituidos casi exclusivamente por un contenido mucinoso oscuro. Esta estructura peculiar obliga a una exploración meticulosa en la periferia de la zona de exéresis para procurar que si no es posible una resección total segura, al menos se erradique la mayor cantidad posible de neoformación (figs. 6 y 7).

La evolución de los cordomas es lenta, hasta en veinticinco años, pero progresiva y fatal. Uno de nuestros casos, proviniente de un hospital de una provincia limítrofe, tras una evolución con patología progresiva de pares craneales durante años, ingresó en estado de coma y tras la resección/evacuación del tumor por vía transfacial, obtuvo una mejoría inmediata espectacular.

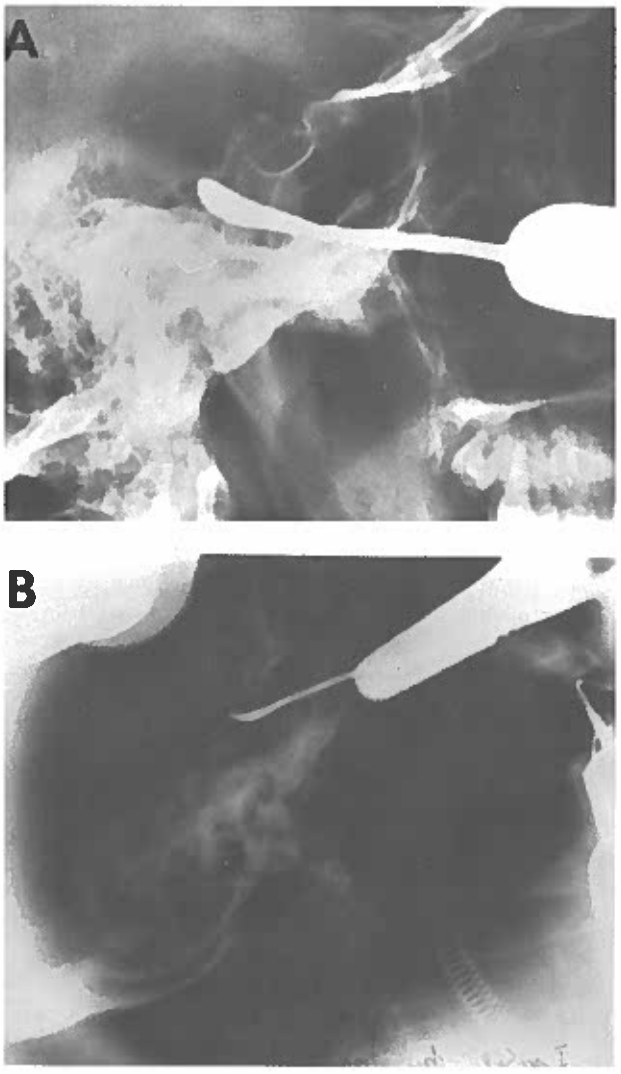

FIG. 7.—*Vía septal-transesfenoidal para el abordaje transfacial del clivus. A: La cucharilla está situada extraduralmente en el clivus. B: Extenso cordoma del clivus que está siendo extraído por abordaje transfacial.*

Resecado el tumor reaparece después de algunos años, pues frecuentemente la exéresis es sólo subtotal. La vía transfacial teóricamente permite un cómodo abordaje a las recidivas reutilizando el trayecto quirúrgico; nosotros no hemos operado aún ningún caso recidivado.

Vía mandibuloglosopalatina para el abordaje del clivus por la línea media

Recientemente WOOD y cols. (1990) han descrito una muy interesante modificación de las clásicas vías faríngea de LOWE (1909) y palatina de KLINGER (1967), diseñada para resolver las malformaciones congénitas o adquiridas que cursan con invaginación craneovertebral. Nosotros sólo tenemos la experiencia de haberla ejecutado en el cadáver, indudablemente es algo laboriosa, pero discurre por territorios muy conocidos para el otorrinolaringólogo; al ser rigurosamente medial se le puede suponer una muy escasa morbilidad y unas mínimas secuelas y la exposición del cávum, el clivus y los primeros cuerpos vertebrales es ventajosísima.

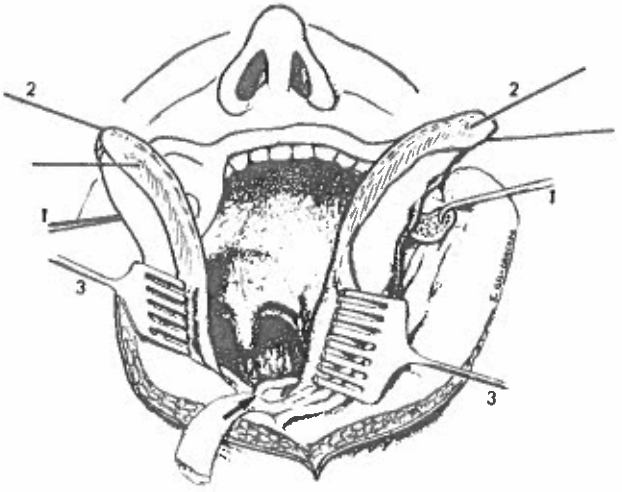

FIG. 8.—*Vía mandibuloglosopalatina para el abordaje del clivus por la línea media. 1: Unos ganchos separan hacia los lados las ramas de la mandíbula, que se han seccionado en la línea media. 2: Unos hilos tractores separan la hemilengua derecha de la hemilengua izquierda. 3: Potentes separadores traccionan lateralmente ambas porciones simétricas de la base lingual. Al fondo observamos: abajo la epiglotis (flecha), arriba ampliamente expuesto el paladar, que será incindido en la línea media, abordándose así holgadamente el cávum.*

Al abordar traumáticamente las vías aerodigestivas superiores resulta imprescindible la ventilación peroperatoria por traqueotomía, manteniendo después la canulación los días precisos.

La incisión vertical y media que divide en su centro el labio inferior y desciende hasta la quilla tiroidea permite despegar bien la cara anterior y el borde inferior de la mandíbula y disecar el suelo de la boca y el cuerpo del hioides.

La osteotomía mandibular media debe trazarse angulada o en escalón, como se practica habitualmente en cirugía oncológica orofaríngea (GIL-CARCEDO, 1992).

La buena separación de ambas ramas mandibulares permite la sección media de la lengua, discurriendo justamente por el rafe central hasta el pliegue glosoepiglótico medio (fig. 8).

El suelo de la boca se separa también exactamente por la línea media, penetrando entre ambos conductos salivares, dejando una sublingual a cada lado. El cuerpo del hioides, si la maniobra se ve favorable, puede ser incindido verticalmente en la línea media.

En este momento tenemos una brecha quirúrgica que, bien y simétricamente separada, muestra un campo limitado por debajo por las valléculas, la cara laríngea de la epiglotis, la pared posterior de la hipofaringe y ambos lados el comienzo de los senos piriformes (fig. 8).

Se traza una incisión media desde el paladar duro, que se continúa dividiendo en la línea media el paladar blando y la úvula. El revestimiento de la cara oral del paladar duro se separa hacia ambos lados desde la línea media, resecando la cantidad precisa del borde óseo palatino posterior y del borde dorsal del vómer.

Hasta aquí toda la metodología quirúrgica es convencional y los otorrinolaringólogos expertos en cirugía oncológica de cabeza y cuello están bien familiarizados con ella. Más detalles concretos sobre la progresión hasta aquí descrita pueden encontrarse en los respectivos capítulos de nuestra obra «Tratamiento quirúrgico de los tumores de cabeza y cuello» (1992).

Separando este acceso palatino medio se expone amplísimamente la totalidad de la nasofaringe, con facilidad de maniobra sobre la apófisis basilar del occipital. Se efectúa una incisión media desde el borde posterior del vómer que discurre por el techo y la pared posterior del cávum y desciende luego por el centro de la orofaringe hasta el plano de los aritenoides, seccionando la musculatura faríngea posterior verticalmente en el centro.

Separando hacia ambos lados las partes blandas se expone el substrato óseo del área basicraneal-cervical anterior: arriba el cuerpo del esfenoides articulado delante con el vómer y detrás con la apófisis basilar del occipital, después el ángulo diedro del cávum formado por esta apófisis basilar y la cara anterior de los cuerpos del atlas y el axis.

Con este abordaje se puede actuar por encima de la línea atlantooccipital de Fischgold y la línea de Chamberlain (KAPLAN, 1966), con unas intervenciones sobre el clivus que serían las incluidas en este capítulo o por debajo de ellas abordando las primeras vértebras cervicales.

BIBLIOGRAFIA

ANTONELLI, A. R.: «Diagnosis, staging and treatment of juvenil nasopharyngeal angiofibroma». *Laryngoscope,* 97: 1319-1325, 1987.

BRUNK, A.: «Ein neuer fall von einseitigen, knöchernem choanenverschlus. Operationsversuch vom gaumen aus». *Z. Ohrenheilk,* 59: 221-223, 1909.

COTTLE, M. H.; LORING, R.; FISCHER, G., y GAGNON, I.: «The maxilla-premaxilla approach to extensive nasal septum surgery». *Arch. Otolaryng.,* 68: 301-313, 1958.

COTTLE, M. H., y LORING, R.: «The expanding scope of nasal surgery». *Arch. Otolaryng.,* 77: 437-440, 1963.

GIL-CARCEDO, L. M., y SANZ, C.: «Angiofibroma juvenil en seno maxilar». *Acta ORL Esp.,* 26: 109-120, 1975.

GIL-CARCEDO, L. M.: «Pólipos coanales de Killiam en el niño». *Acta ORL Esp.,* 26: 41-60, 1975.

GIL-CARCEDO, L. M.; ZARAGOZA, L., y GONZALEZ, M.: «Diafragmas fibrosos de la rinofaringe». *Acta ORL Esp.,* 37: 197-202, 1986.

GIL-CARCEDO, L. M.: «Vías para la resección del maxilar superior». En: *Tratamiento quirúrgico de los tumores de cabeza y cuello.* Ed. Garsi. Madrid, 115-130, 1992. ISBN 84-7391-202-0.

GIL-CARCEDO, L. M.: «Intervenciones combinadas en oncología nasoparanasal». En: *Tratamiento quirúrgico de los tumores de cabeza y cuello.* Ed. Garsi. Madrid, 131-140, 1992. ISBN 84-7391-202-0.

GIL-CARCEDO, L. M.: «Abordaje del esfenoides. La región sellar. El clivus». En: *Tratamiento quirúrgico de los tumores de cabeza y cuello.* Ed. Garsi. Madrid, 225-234, 1992. ISBN 84-7391-202-0.

GIL-CARCEDO, L. M.: *Tratamiento quirúrgico de los tumores de cabeza y cuello.* Ed. Garsi. Madrid, 1992. ISBN 84-7391-202-0.

HAMMER, G., y RADBERG, C.: «Anatomish röntgenologische studien über die verhältnisse zwischen sella turcica und sinus sphenoidalis». *Arch. Ohr. Nas. Kehlkopfheikl.,* 173: 284-293, 1958.

HARRISON, D. F. N.: «The natural history, pathogenesis, and treatment of juvenile angiofibroma». *Acta Otolaryngol. Head Neck Surg.,* 113: 936-942, 1987.

HIRSCH, O.: «Die operative behandlung von hypophysentumoren nach endonasalen methoden». *Arch. Laryng. u Rhin.,* 26: 529-540, 1912.

IBAÑEZ, J. M.; PIÑAS, J., y QUESADA, P.: «Angiofibromas nasofaríngeos juveniles. Estado actual». *ORL DIPS,* 6: 297-320, 1990.

IZQUIERDO, J. M.: «Abordaje intracraneal a la región clival. Región sellar y esfenoides». En: Gil-Carcedo (ed.). *Tratamiento quirúrgico de los tumores de cabeza y cuello.* Ed. Garsi. Madrid, 232-233, 1992. ISBN 84-7391-202-0.

JAFEK, B. W.: «Juvenil nasopharyngeal angiofibroma: Management of intracranial extension». 1973. Cit. por Quesada, P., y cols.: «Angiofibromas nasofaríngeos». En: Gil-Carcedo (ed.). *Tratamiento de los tumores de cabeza y cuello.* Ed. Garsi. Madrid, 1992.ISBN 84-7391-202-0.

JONES, G. C.; DE SANTO, L. W.; BREMER, J. W., y NEEL, H. B.: «Juvenil angiofibromas». *Arch. Otolaryngol. Head Neck Surg.,* 112: 1191-1193, 1986.

KAPLAN, E. B.: *Surgical approaches to the neck, cervical spine and upper extremity.* Ed. W. B. Saunders Co. Philadelphia (USA). 1986.

KLINGER, M.: «Klivustumoren». Cit. por Rougerie, J., y cols.: «Les voies d'abord des chordomes du clivus». *Neuro-Chirurgie,* 13: 559-570, 1967.

LEGENT, F.: «Etude critique des voies d'abord pour l'éxèrese des fibromes nasopharyngiens». *Cahiers Otorhin.,* 13, 8: 755-758, 1978.

LEROUX-ROBERT, J., y DE BRUX, J.: «Chordomes de l'extrémité céphalique». En: *Histopathologie ORL et cervico-faciale.* Ed. Masson. París, 1976. ISBN 2-225-45793-X.

LORE, J. M.: «Exposición transpalatina de la nasofaringe». En: Loré (ed.). *Cirugía de cabeza y cuello.* Ed. Médica Panamericana. Buenos Aires, 1990. ISBN 950-06-1346-8.

MONTGOMERY, W. W.: «Surgery of the nasopharynx». En: *Surgery of the upper respiratory system.* Vol. I. Ed. Lea Febiger. Philadelphia, 1971. ISBN 0-8121-0276-2.

MÜNDNICH, K.: «Surgery of the nasopharynx». Cit. por Nes-

sel, E., y Mündnich, K.: En: Naumann (ed.). *Head and neck surgery.* Vol. 2. Ed. Georg Thieme Publ. Stuttgart, 1980. ISBN 3-13-546901-8.

NESSEL, E., y MÜNDNICH, K.: «Surgery of the nasopharynx». En: Nauman (ed.). *Head and neck surgery.* Vol. 2. Ed. Georg Thieme Publ. Stuttgart, 1980. ISBN 3-13-546901-8.

PECH, A., y CANNONI, M.: «Le fibrome naso-pharyngien». En: Guerrier, Y. (ed.). *Traité de technique chirurgicale ORL et cervico-faciale.* 2.ª ed., tomo 3. Masson. París, 107-130, 1987. ISBN 2-225-80588-1.

PINSOLLE, J.: «Approach to the pterygomaxillary space and posterior part of the tongue by lateral stair step mandibulotomy». *Arch. Otolaryng. Head Neck Surg.,* 115: 313-315, 1989.

PIQUET, J. J.: «Surgical treatment of angiofibromas of the nasopharynx. 34 cases». *Rhinology,* 27: 149-154, 1989.

PORTMANN, M.: «Chirurgie des tumeurs malignes de l'etage moyen». En: *Traité de technique chirurgicale ORL et cervico-faciale.* Tomo 2. Ed. Masson. París. 150-185, 1983. ISBN 2-225-74680-X.

QUESADA, P.; IBAÑEZ, J. M., y PIÑAS, J.: «Angiofibromas nasofaríngeos». En: Avellaneda, R. (ed.). *Patología de la base del cráneo.* Ed. MCR. Barcelona, 1990. ISBN 84-7625-039-8.

QUESADA, P.; IBAÑEZ, J. M., y LAO, J.: «Angiofibromas nasofaríngeos. Vías de abordaje». En: Gil-Carcedo, L. M. (ed.). *Tratamiento quirúrgico de los tumores de cabeza y cuello.* Ed. Garsi. Madrid, 235-242, 1992. ISBN 84-7391-202-0.

ROSS, D. E., y SUKIS, A. E.: «Nasopharyngeal tumors. A new surgical approach». *Am. J. Surg.,* 111: 524-529, 1966.

SAMII, L. L., y GIRGIS, I. H.: «Transzygomatic approach for nasopharyngeal fibroma with extrapharyngeal extension». *J. Laryngol. Otol.,* 81: 584-588, 1965.

SARDANA, D. S.: «Nasopharyngeal fibroma: Extension into cheek». *Arch. Otolaryngol.,* 81: 584-588, 1965.

SHAH, J. P.: «Excision of a nasopharyngeal angiofibroma». En: Shah, J. P. (ed.). *Head and neck surgery. Face, skull and neck.* Ed. Wolfe Medical Publ. Ltd. London, 1987. ISBN 0-7243-0844-0.

TANDON, D. A.; BAHADUR, S.; KACKER, S. K., y GOULATIA, R. K.: «Nasopharyngeal angiofibroma. A nine year experience». *J. Laryngol. Otol.,* 102: 805-809, 1988.

TARLOV, E.: «Surgical management of tumors of the tentorium and clivus». En: Schmidekc, H. H., y Sweet, W. H. (eds.). *Operative neurosurgical technique.* Cap. 26. Ed. Grune and Stratton Publ., 1983.

THOMPSON, J. N.; FIERSTEIN, S. B., y KOHUT, R. B.: «Embolization techniques in vascular tumors of the head and neck». *Head and Neck Surg.,* 21: 25-34, 1979.

WALDMAN, S. R.; LEVINE, H. L.; ASTOR, F.; WOOD, B. G.; WEINSTEIN, M., y TUCKER, H. M.: «Surgical experience with nasopharyngeal angiofibroma». *Arch. Otolaryngol.,* 107: 677-682, 1981.

WOOD, D. E.; GOOD, T. L.; HAHN, J.; BUMPHREY, F.; BELL, G., y WOOD, B. G.: «Decompresion of the brain stem and superior cervical spine for congenital/acquired craniovertebral invagination: An interdisciplinary approach». *Laryngoscope,* 100: 926-931, 1990.

YOEL, J.: «Tumores del cávum». En: *Atlas de cirugía de cabeza y cuello.* Ed. Salvat. Barcelona, 490-493, 1986. ISBN 84-345-2575-X.

ZEHM, S.: *Die topographie des retromaxillären raumes in chirurgischer sicht. habil.-schrift.* Würzburg, 1986.

Anatomía quirúrgica de la fosa media

S. CRESPO y A. FABREGAT

INTRODUCCION

En la cirugía del conducto auditivo interno el abordaje quirúrgico por fosa media es aquel que permite acceder al conducto a través de su techo o pared superior.

Dentro de la fosa craneal media limitaremos nuestra descripción al conducto auditivo interno y a las estructuras anatómicas adyacentes que delimitarán el campo quirúrgico en un abordaje transtemporal.

A la hora de realizar este abordaje es muy importante tener un perfecto conocimiento anatómico de esta región, dada su importancia vital y la de las estructuras que contiene.

ANATOMIA DE LA FOSA CRANEAL MEDIA

El primer y más importante punto de referencia lo constituye la arteria meníngea media cuando atraviesa el agujero redondo menor o foramen esfenoespinoso. Dicha arteria representa el límite más anterior de la vía de abordaje por fosa media (fig. 1).

Hacia atrás se identifica una prominencia ósea, más o menos marcada, la eminencia arcuata. Entre ésta y la arteria meníngea media, en una dirección paralela al eje sagital del cráneo, se encuentran las fibras del nervio petroso superficial mayor. Estas penetran por el hiato de Falopio para alcanzar el ganglio geniculado. Por lo general tanto este ganglio como la porción más proximal del nervio petroso superficial mayor están cubiertos por hueso petroso. Sólo entre un 5-15 por 100 (según diferentes autores) están expuestos parcial o totalmente.

Por debajo del nervio petroso superficial mayor, cerca de la cortical y a 1 mm. de la pared anterior del conducto auditivo interno, se encuentra la espira basal de la cóclea.

Por último, el límite más medial de esta vía de abordaje lo constituye el seno petroso superior.

El plano del conducto auditivo interno está situado entre el nervio petroso superficial mayor y hiato de Falopio por delante y la eminencia arcuata por detrás. Estas dos estructuras son perpendiculares una de la otra y forma un ángulo interno que comprende la zona de localización del conducto auditivo interno.

En las últimas décadas varios autores han descrito diferentes métodos de localización del conducto auditivo interno en la cirugía de la fosa media.

En 1960, W. HOUSE propone localizar el CAI por vía retrógrada. Una vez identificado el nervio petroso superficial mayor se sigue su recorrido hasta el ganglio geniculado. Desde éste se descubre la porción laberíntica del facial, llegando de esta manera al fondo del conducto auditivo interno.

Por el contrario, FISH (1970) toma el canal semicircular superior como referencia fundamental. Este canal forma con el conducto auditivo interno un ángulo de 60°, cuyo vértice está situado a nivel de la ampolla de dicho canal. Este se identifica fresando sobre la eminencia arcuata, aunque en la mayor parte de los casos se sitúa algo por delante de la misma. Se individualiza la línea azul del canal. Por delante de ésta y formando un ángulo de 60° con ella se localiza el fondo del conducto auditivo interno.

PIALOUX, FREISS y NARCY (1972) han demostrado que el laberinto nunca está situado medialmente a un plano que pasa a 28 mm. de la escama del tem-

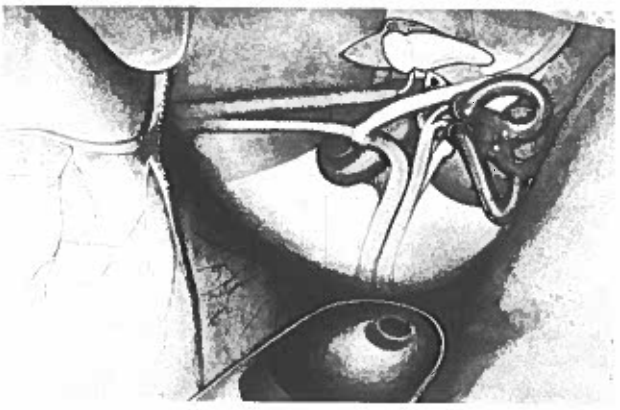

FIG. 1.—*Visión topográfica de las estructuras anatómicas en relación con el CAI en el abordaje por fosa media.*

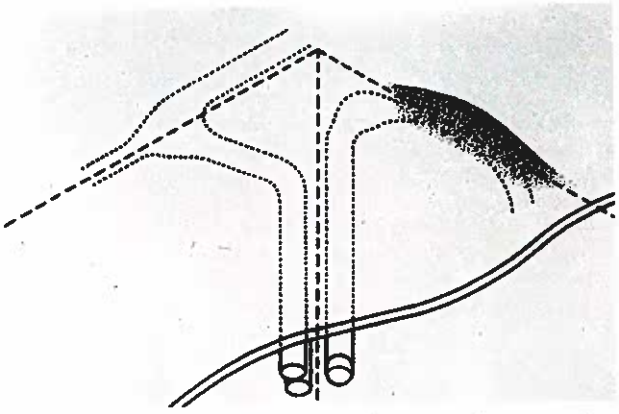

FIG. 2.—*Método de localización del CAI, según E. García-Ibáñez.*

FIG. 3.—*Poro acústico interno y su contenido el paquete acústico facial. Obsérvese la relación de los otros pares craneanos.*

poral. Por tanto, fresando por dentro de este plano, sobre el eje biauricular, se localizará el conducto auditivo interno evitando la lesión del laberinto.

PRADES (1973) sugiere la localización del CAI en un triángulo formado por la eminencia arcuata, el seno petroso superior en un trayecto de 2 cm. y el eje del conducto auditivo interno. Este último se localiza sobre una línea imaginaria que forma con el seno petroso superior un ángulo de 60°.

GARCIA-IBAÑEZ toma como puntos de referencia para la localización del conducto auditivo interno el nervio petroso superficial mayor y la eminencia arcuata (fig. 2). Imaginando una línea que sigue la dirección de cada una de estas dos estructuras, ambas coincidirán en un punto, formando un ángulo abierto hacia adentro. En la bisectriz de este ángulo y a 5 mm. de su vértice se encuentra el fondo del conducto, el cual podrá ser identificado sin necesidad de exponer la línea azul del canal semicircular superior ni el ganglio geniculado.

Debido a las variantes anatómicas, estos diferentes criterios de localización del conducto auditivo interno deben ser complementarios entre sí y deben ser aplicados según los hallazgos anatómicos al exponer la región.

CONDUCTO AUDITIVO INTERNO

El conducto auditivo interno es un canal óseo, más o menos cilíndrico, que pone en comunicación las estructuras laberínticas con la fosa craneal posterior a nivel del ángulo pontocerebeloso.

Ambos conductos auditivos internos están situados en un plano frontal biauricular, de tal forma que sus ejes describen con respecto al eje biauricular un ángulo de 8° abierto hacia atrás.

Dicho de otro modo, se sitúan en una línea imaginaria que prolonga hacia el endocráneo el conducto auditivo externo.

A su vez, el eje del conducto auditivo interno forma con el eje de la eminencia arcuata un ángulo de 60° (Girard).

Las dimesiones del conducto auditivo interno son extremadamente variables, lo cual se debe a la diferente neumatización del peñasco. En términos generales podemos decir que si bien la longitud de las paredes es muy variable, las paredes posterior y superior son más cortas que la anterior e inferior. Los diámetros del conducto auditivo interno, por el contrario, son relativamente constantes y oscilan entre 4,8 y 5 mm.

Es importante destacar que en el 95 por 100 de los casos los conductos auditivos internos son simétricos (VALVASSORI y PIERGE, 1964) y sólo en un 10 por 100 se pueden observar asimetrías anatómicas sin significación patológica.

En el conducto auditivo interno podemos distinguir dos extremidades y cuatro paredes: la extremidad medial constituye el poro acústico interno y la lateral el fondo del conducto.

PORO ACUSTICO INTERNO. SUS RELACIONES

De forma oval o elíptica el poro acústico es el orificio de apertura del conducto auditivo interno en la fosa craneal posterior, a nivel del ángulo pontocerebeloso. Está situado en la pared posterior del peñasco, en la unión del tercio anterior con el tercio medio, más cerca de su borde superior. Orientado hacia atrás y adentro presenta un borde posterior nítido, cóncavo hacia adelante, mientras su borde anterior es suave y se confunde con la pared posterior del peñasco (fig. 3).

El poro acústico está en relación hacia atrás con el cerebelo, hacia adentro con el tronco cerebral, fundamentalmente con la protuberancia, y hacia adelante con la pared posterior del peñasco. Esta

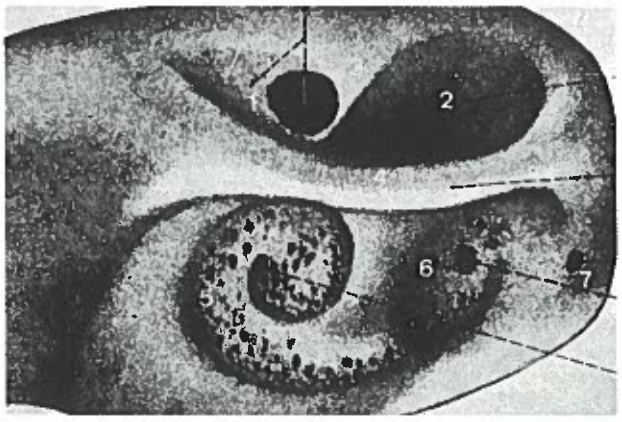

FIG. 4.—*Fondo del CAI: 1: Fosita facial. 2: Fosita vestibular superior. 3: Bill's bar. 4: Cresta falciforme. 5: Fosita coclear. 6: Fosita vestibular inferior. 7: Orificio singular de Morgagni.* (Tomada de Pernkopf.)

FIG. 5.—*Cóclea y vestíbulo abiertos. Su relación con el fondo del CAI.*

última, cubierta por su duramadre, está limitada hacia arriba por la tienda del cerebelo, cuyo borde interno se inserta en la cresta petrosa por donde transcurre el seno petroso superior. En este espacio así delimitado, el paquete acusticofacial constituye el elemento central. El VIII par es el elemento más voluminoso e inferior, cuyas fibras cocleares y vestibulares son difíciles de identificar a este nivel.

Las fibras vestibulares sufren un movimiento de torsión respecto a las cocleares, pasando de ser posteroinferiores al atravesar el poro a posterosuperiores cuando entran en el tronco cerebral.

Inferiormente al poro acústico, y en un trayecto casi horizontal, cruzan este espacio los nervios mixtos IX, X y XI para emerger a través del agujero rasgado posterior.

Por encima y por delante del poro emergen las raíces sensitivas y motoras del trigémino (V par).

Por detrás del poro acústico y a 10 mm. de su borde posterior se encuentra, en la pared posterior del peñasco, la hendidura del acueducto del vestíbulo. Sobre esta hendidura y a unos 5 a 6 mm. del poro existe una excavación que corresponde a la fosa subarcuata.

Hacia afuera y atrás y por debajo del poro se encuentra el saco endolinfático alojado en la foseta ungueal del peñasco. Este separa el poro acústico del seno lateral.

FONDO DEL CONDUCTO AUDITIVO INTERNO. SUS RELACIONES

Es un fondo de saco óseo que representa la extremidad externa del conducto auditivo interno y se encuentra en estrecha relación con las estructuras laberínticas.

En el plano anteroposterior, el fondo del conducto se encuentra dividido por una cresta transversal más o menos horizontal, la cresta falciforme, en dos compartimentos: superior e inferior (fig. 4).

El compartimento superior, a su vez, está dividido por una cresta vertical, la Bill's bar, en dos fositas. La anterior es la fosita facial, por donde pasa el VII par y el nervio intermediario de Wrisberg, y constituye el inicio del segmento laberíntico del canal de Falopio. La posterior es la fosita vestibular superior, que presenta dos orificios: uno, superior para el paso de los nervios ampular superior y externo, y otro, inferior, que está atravesado por el nervio utricular. Esto tres nervios constituyen en el conducto auditivo interno el nervio vestibular superior.

El compartimento inferior, algo mayor que el superior, está a su vez dividido, por una cresta vertical poco pronunciada, en dos fositas. La anterior o coclear es un área cribosa dispuesta en espiral, por donde pasan las fibras del nervio coclear. La fosita posterior es la fosita vestibular inferior, por donde pasa el nervio sacular. Posteroinferiormente a ésta se encuentra el orificio singular de Morgagni, por donde pasa el nervio ampular posterior o singular. Este junto con el nervio sacular constituyen dentro del conducto auditivo interno el nervio vestibular inferior.

El fondo del CAI se relaciona con la base de la cóclea, a través de la fosita coclear, y con el vestíbulo (fig. 5). En su relación con este último, constituye una lámina ósea fina y frágil que lo separa del conducto auditivo interno. Tanto a nivel del conducto como a nivel del vestíbulo existe una cresta ósea horizontal que divide ambas estructuras en dos compartimentos. Del lado vestibular se denomina cresta vestibular, la cual separa el sáculo del utrículo, y del lado del conducto constituye la cresta falciforme.

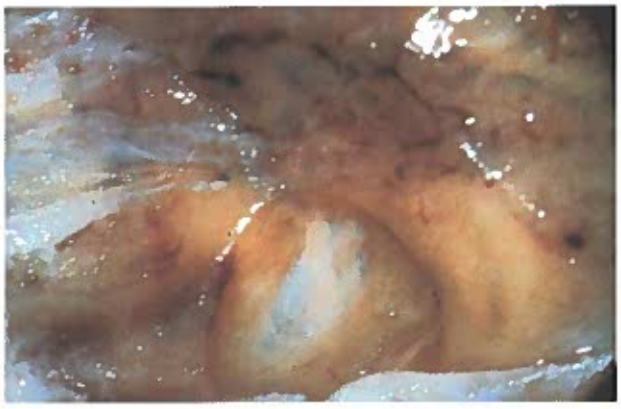

FIG. 6.—*Fresado de la pared superior del CAI en la neurectomía en la neurectomía vestibular por fosa media.*

FIG. 7.—*Amplia esqueletización del CAI hasta el borde posterosuperior del peñasco en la exéresis de un neurinoma por fosa media. Obsérvese por transparencia la cóclea y el vestíbulo a ambos lados del fondo y el canal semicircular superior abierto.*

PAREDES DEL CONDUCTO AUDITIVO INTERNO

Desde el punto de vista quirúrgico interesa conocer algunas características de las paredes superior y posterior del conducto auditivo interno por constituir zonas de abordaje quirúrgico del mismo.

Como ya hemos señalado, la pared superior es la que se trepana en la cirugía por fosa media (figs. 6 y 7), y según CORDOVA (1972) mide por término medio 4 mm. de espesor. Por lo general ebúrnea y de gran consistencia, esta pared puede estar neumatizada por celdillas que enmascaren la situación del conducto auditivo interno o bien que nos hagan pensar en falsas aperturas del mismo. Dichas variantes anatómicas pueden ser previstas en los estudios tomográficos o tomodensitométricos del oído en posición coronal.

La pared posterior, que se destruye en la vía de abordaje translaberíntica y en la suboccipital, presenta un espesor mayor a medida que nos acercamos al fondo del conducto.

CONTENIDO

El conducto auditivo interno está constituido por el paquete nervioso formado por los nervios facial, intermediario de Wrisberg, coclear y vestibulares rodeados por su vaina pial, por los vasos y por los plexos simpáticos que los rodean.

La piamadre que reviste los elementos del paquete vasculonervioso se adhiere íntimamente al neurilema.

El conjunto del paquete está rodeado por la aracnoides, que se prolonga hasta el fondo. Esta puede encontrarse tabicando el conducto auditivo interno en compartimentos que contienen LCR.

La duramadre de la fosa craneal posterior al penetrar en el conducto auditivo interno se adhiere al contorno del poro acústico y se funde con el periostio formando una lámina duroperióstica muy gruesa cerca del poro y fina en el fondo.

Todas estas vainas meníngeas junto con el periostio se unen entre sí y se adhieren al fondo del CAI.

El nervio facial y el intermediario de Wrisberg, que a nivel de la fosa posterior se encuentran separados, al penetrar en el conducto auditivo interno se unen y quedan envueltos en la misma vaina pial, discurriendo sobre el nervio coclear.

El nervio facial entra en el CAI, cerca del borde posterior del poro acústico interno. Por un movimiento de torsión el facial se vuelve el elemento más anterior del paquete y se apoya en un canal óseo labrado en la pared anterior hasta entrar en el canal de Falopio, a nivel de la fosita facial.

El VIII par antes de entrar en el poro acústico presenta una parte anterior más voluminosa que forma el nervio coclear y una parte posterior más fina, el nervio vestibular.

En el conducto entre el nervio vestibular superior y el intermediario de Wrisberg existen pequeñas anastomosis, que según EYRIES y CHOUARD (1970) están formadas por fibras parasimpáticas procedentes del nervio intermediario de Wrisberg. Su sección es fundamental y obligada en las neurectomías vestibulares.

Es importante resaltar que sólo a nivel del fondo del conducto es posible identificar y separar cada uno de los nervios del paquete acusticofacial. En cambio, cerca del poro, si bien la diferenciación entre VII y VIII par está clara, todas las fibras estatoacústicas forman un único tronco difícil de separar.

FIG. 8.—*Visualización del contenido nervioso del compartimento superior: facial delante y vestibular superior detrás.*

FIG. 10.—*Angulo pontocerebeloso. Paquete acústico facial. Relación con la AICA y sus ramas.*

En el abordaje por fosa media, tras la apertura de la pared superior del conducto auditivo interno, se visualizarán los nervios del compartimento superior (fig. 8). En éste, el nervio facial está por delante y el vestibular superior por detrás. Los elementos nerviosos del compartimento inferior quedan ocultos y sólo podrán ser visualizados mediante maniobras de disección (fig. 9).

VASCULARIZACION DEL ANGULO PONTOCEREBELOSO Y DEL CAI

La vascularización del ángulo pontocerebeloso y por tanto la del conducto auditivo interno es muy variable, siendo su esquematización muy complicada.

A grandes rasgos podemos decir que se efectúa a través de ramas arteriales del tronco basilar, principalmente por la arteria cebelosa anteroinferior (AICA). Esta, en general, nace como un tronco único (72 por 100), aunque en algunos casos su origen es duplicado o triplicado.

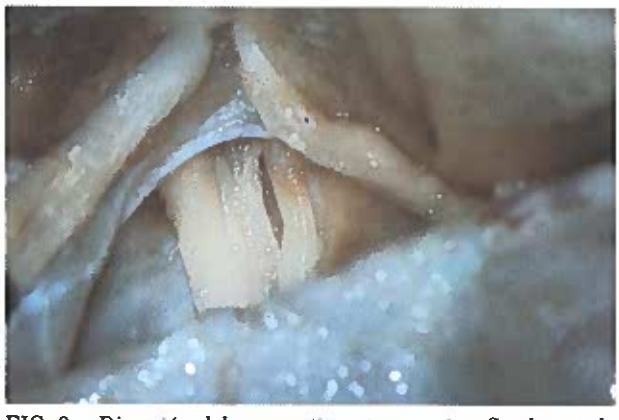

FIG. 9.—*Disección del compartimento superior. Se observa la cresta falciforme y por debajo de la misma los nervios coclear y vestibular inferior.*

Desde su origen esta arteria discurre alrededor de la protuberancia, donde se relaciona con el nervio patético (IV par). Tras cruzarlo, el tronco principal de la AICA penetra en el ángulo pontocerebeloso, donde una o varias de sus ramas entran en estrecha relación con el VII y VIII par.

Según la relación anatómica con estos nervios y el conducto auditivo interno, los troncos de la AICA se divide en tres segmentos: premeatal, meatal y postmeatal (fig. 10).

El segmento premeatal comienza en el tronco basilar, camina alrededor del tronco cerebral hasta llegar al paquete acusticofacial y a la región del meato.

El segmento meatal está localizado en la vecindad del conducto auditivo interno. Frecuentemente formado por un asa vascular, de convexidad lateral, el bucle meatal se dirige hacia el conducto auditivo interno o penetra en él. Esta asa vascular puede situarse entre los nervios, inferior o anteroinferior a los mismos.

El segmento postmeatal comienza en la zona distal a los nervios y discurre hacia el tronco cerebral para vascularizar éste y el cerebelo.

En su recorrido a través del ángulo pontocerebeloso, la AICA da nacimiento a las arterias auditivas internas, perforantes-recurrentes y subarcuatas.

La arteria auditiva interna o laberíntica, única o múltiple, entra en el conducto auditivo interno. A este nivel da ramas para irrigar el hueso y la duramadre del conducto, la porción intracanalicular de los nervios y termina dando origen a las arterias vestibulares, cocleares y cocleovestibulares, las cuales vascularizarán los órganos del oído interno.

Las arterias perforantes-recurrentes se dirigen hacia el meato, raramente forman un bucle en su interior, y posteriormente presentan un recorrido recurrente a lo largo del paquete acusticofacial, pa-

ra llegar al tronco cerebral. Dan ramas a los nervios facial y auditivo, así como al tronco cerebral en la zona de emergencia de los mismos.

La arteria subarcuata nace medialmente al poro, penetra a través de la duramadre que recubre la fosa subarcuata y entra en el canal petromastoideo. En algunos casos nace en el interior del conducto auditivo interno. En éstos, la arteria llega al canal petromastoideo, bien sea a través de la fosa subarcuata (haciendo un bucle recurrente a nivel del poro) o bien atravesando el muro del meato.

RESUMEN

La anatomía del oído interno a través de la fosa media requiere un conocimiento exhaustivo que sólo puede adquirirse mediante el trabajo de laboratorio y la práctica quirúrgica con un otoneurocirujano experimentado.

BIBLIOGRAFIA

BOCCA, E., y GARCIA-IBAÑEZ, E.: «Anatomía quirúrgica del conducto auditivo interno». *Acta ORL Iber-Amer.*, XX (3): 233-245, 1969.

FELLETTI, V.; SINGARELLI, S.; PONCI, S., y FORMENTI, A.: «Condotto uditivo interno». *Atlante d'Anatomia Chirurgica dell'Osso Temporale.* Lib. Ghedini SRL. Milán, 121-132, 1982.

FELLETTI, V.; SINGARELLI, S.; PONCI, S., y FORMENTI, A.: «Via soprapetrosa extradural o della fossa cranica media». *Atlante d'Anatomia Chirurgica dell'Osso Temporale.* Lib. Chedini SRL. Milán, 174-185, 1982.

GARCIA-IBAÑEZ, L.: *Anatomía quirúrgica del conducto auditivo interno.* Ponencia oficial «Cirugía del conducto auditivo interno». *Acta ORL Esp.*, III: 23-40, 1973.

GARCIA-IBAÑEZ, E., y GARCIA-IBAÑEZ, J. L.: *Vías de abordaje del conducto auditivo interno.* Ponencia oficial «Cirugía del conducto auditivo interno». *Acta ORL Esp.*, V: 51-59, 1973.

GARCIA-IBAÑEZ, E., y GARCIA-IBAÑEZ, J. L.: *Cirugía del vértigo.* Ponencia oficial «Cirugía del conducto auditivo interno». *Acta ORL Esp.*, VIII: 193-207, 1973.

LANG, J.: «Anatomy of the posterial cranial fossa». *Surgery of cranial base tumors.* Raven Press, 11: 131-146, 1993.

MONRUBIA, V., y GOODHIL, V.: «Anatomía y fisiología clínicas del oído periférico». *El oído. Enfermedades, sordera y vértigo.* Salvat, I: 3-34, 1986.

PORTMANN, M.: «La voie de la fosse cerebrales moyenne. Diagnostic et traitment des neurinomes de l'acoustique. Pierre Fabre. Toulouse, 201-209, 1983.

PORTMANN, M.; STERKERS, J. M.; CHARACHON, R., y CHOUARD, C. H.: *Le conduit auditive interne.* Arnette. París, II: 13-27, 1973.

PORTMANN, M.; STERKERS, J. M.; CHARACHON, R., y CHOUARD, C. H.: *Le conduit auditive interne.* Arnette. París, III: 28-35, 1973.

PORTMANN, M.; STERKERS, J. M.; CHARACHON, R., y CHOUARD, C. H.: *Le conduit auditive interne.* Arnette. París, IV: 36-51, 1973.

RHOTON, A. L., Jr.: «Anatomie microchirurgicale des neurinomes de l'acoustique». *Diagnostic et traitment des neurinomes de l'acoustique.* Pierre Fabre. Toulouse, 15-36, 1983.

RHOTON, A. L., Jr.: «Microsurgical anatomy of acoustic neuromes». *Surgery of cranial base tumors.* Reven Press, 42: 686-713, 1993.

TRAN BA HUY, P.; BASTIAN, D., y OHRESSER, M.: «Anatomie de l'oreille interne». *Encycl. Med Chir (París, France). Oto-rhino-laryngologie,* 20020 A^{10}, 4.6.04.

WIGAND, M. E.; AURBACH, G.; HAID, C. T.; BARG, M., y GOERTZEN, W.: «Topographical anatomy of the internal auditory canal. Implications for functional surgery in the cerebello-pontine angle». *Acta Otolaryngol.* Stockh, 111 (2): 269-272, 1991.

Anatomía quirúrgica del abordaje translaberíntico

S. CRESPO, A. FABREGAT y L. GARCIA-IBAÑEZ CISNEROS

INTRODUCCION

La vía translaberíntica fue descrita por primera vez por PANSE a comienzos del siglo y posteriormente fue mejorada y sistematizada por W. HOUSE en 1961. Más adelante este abordaje fue ampliado por PECH y CANNONI, siendo esta ampliación muy importante a la hora de realizar la exéresis de un neurinoma.

El abordaje translaberíntico del conducto auditivo interno es aquel que accede al mismo a través de la mastoides, en la que mediante una demolición total del laberinto y esqueletización del conducto, éste se aborda por su pared posterior.

Esta vía de acceso tiene dos ventajas fundamentales:

— Otorga un amplio campo quirúrgico.

— Permite acceder al fondo del conducto auditivo interno donde, gracias a que a ese nivel las relaciones anatómicas son siempre estables, es posible realizar una correcta identificación de su contenido nervioso.

En este capítulo describiremos las estructuras anatómicas encontradas en esta vía de abordaje y que van a delimitar el campo quirúrgico, refiriéndonos fundamentalmente a la vía translaberíntica ampliada.

MASTOIDECTOMIA

La vía translaberíntica requiere la realización de una amplia mastoidectomía.

Sus límites superficiales estarán dados por:

— *Superiormente* por la cortical que recubre la duramadre de fosa media. Dicho límite coincide aproximadamente con una línea que prolonga hacia atrás la apófisis cigomática.

— *Inferiormente* por la punta de la mastoides.

— *Anteriormente* por la pared posterior del conducto auditivo externo, la cual será respetada.

— *Posteriormente* por la duramadre de fosa posterior retrosinusal.

En el curso de esta amplia mastoidectomía se esqueletizan progresivamente, de superficie a profundidad, diferentes estructuras anatómicas.

En un plano superficial se identifican (fig. 1):

— La cortical que recubre la duramadre de fosa media.

— El ángulo senodural o ángulo de Citelli, el cual está formado por la convergencia de las corticales óseas que recubren la duramadre de fosa media y el seno lateral.

— El seno lateral y la cortical que recubre la duramadre de fosa posterior retrosinusal.

El seno lateral constituye la estructura anatómica más posterior que atraviesa la cavidad mastoidea y luego de profundizarse en dicha cavidad, se drena en el golfo de la yugular. Su dirección y situación es muy variable y depende de la neumatización mastoidea.

La extensa exposición por detrás del seno lateral permite ampliar el campo quirúrgico y facilita la retracción del mismo, como más adelante describiremos. A este nivel aparecen una o más venas emisarias que van a drenar en el seno lateral.

— La cresta digástrica, a nivel de la punta de la mastoides, la cual será denudada en su por-

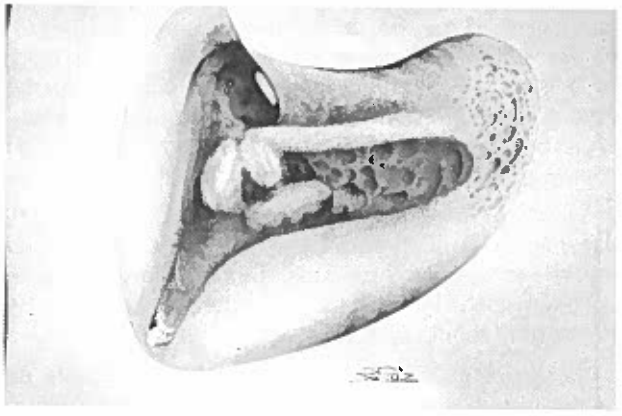

FIG. 1.—*Mastoidectomía.*

ción más posterior, con la consiguiente exposición del músculo digástrico.

— La pared posterior del conducto auditivo externo que será adelgazada y contorneada en toda su extensión.

En un plano más profundo, y tras la demolición del septo de Körner, se llega al antro mastoideo. En este momento se reconocen el additus ad antrum y en su pared medial el relieve óseo formado por el canal semicircular externo.

La apertura del additus permite visualizar el cuerpo y la apófisis corta el yunque, referencia fundamental a la hora de localizar la porción mastoidea del nervio facial.

La ampliación del campo quirúrgico se realiza esqueletizando el ángulo durodural por arriba y eliminando las celdas retrolaberínticas por detrás.

El ángulo durodural es un ángulo diedro, de alrededor de 60-70°, formado por la convergencia de las corticales que recubren la duramadre de fosa media y la duramadre de fosa posterior. Es la continuación en profundidad del ángulo senodural, que corresponde por endocráneo al seno petroso superior, el cual transcurre por el borde posterosuperior del peñasco.

El nervio facial, localizado en la base de la pared posterior del conducto auditivo externo, debe ser esqueletizado al máximo desde el segundo codo hasta el agujero estilomastoideo, mateniendo la integridad del canal de Falopio. Esto se hará en base a dos referencias fundamentales que establecen la trayectoria del nervio facial: por arriba la apófisis corta del yunque y por abajo la cresta digástrica (fig. 2).

Una vez identificado el nervio facial podemos descubrir el seno lateral en su totalidad sin riesgo de lesionar estructuras nobles.

La esqueletización del mismo es indispensable para realizar su retracción, con lo cual se logra tener una visión más tangencial de la fosa posterior. La retracción del seno lateral se puede hacer de varias formas, ya sea denudándolo completamente, ya sea dejando un casquete óseo sobre el mismo o bien labrando dos islotes de hueso. De esta forma el seno lateral se puede llevar hacia atrás y adentro, con lo cual se amplía considerablemente el campo quirúrgico.

Ya retraído el seno lateral se expone, por delante del mismo, la duramadre de fosa posterior. La misma constituye la guía más fiable para acceder al poro acústico interno (hacia adelante) y al golfo de la yugular (hacia abajo).

La posición de la porción mastoidea del golfo de la yugular es muy variable y al igual que el seno lateral, depende de la neumatización mastoidea.

FIG. 2.—*Esqueletización del nervio facial desde su segundo codo hasta el agujero estilomastoideo. Se observa la cuerda del tímpano.*

El golfo de la yugular constituye la estructura anatómica más inferior y profunda de la mastoides. Se localiza en el espacio comprendido entre la tercera porción del nervio facial por delante, el seno lateral por detrás, el bloque laberíntico por arriba y la punta de la mastoides por debajo.

Su correcta exposición es obligada en el abordaje translaberíntico, ya que constituye el límite más inferior de esta vía de acceso.

La posición del domo de la yugular condiciona el acceso al conducto auditivo interno. Según PORTMANN, en el 15 por 100 de los casos puede observarse golfos muy altos, que requieren ser esqueletizados y retraídos para de esta forma ampliar el acceso al conducto auditivo interno.

Al esqueletizar el golfo, es importante tener en cuenta que al fresar entre éste y el nervio facial se puede poner en comunicación la mastoides con la caja timpánica. Esto es posible cuando existen senos timpánicos muy profundos, cuya apertura puede provocar en el postoperatorio licuorreas hacia la caja timpánica y la trompa de Eustaquio.

LABERINTECTOMIA

Constituye el siguiente paso en el abordaje translaberíntico.

La demolición laberíntica comienza a nivel del canal semicircular externo, desde su extremo ampular hacia atrás. El canal de Falopio es paralelo a la porción más anterior del canal semicircular externo, pero se separa de éste en su extremo no ampular formando un ángulo de 7° abierto hacia atrás. Esto es muy importante en el momento que se desea adelgazar al máximo el canal de Falopio.

Al mismo nivel del canal semicircular externo, pero unos milímetros más profundo, se encuentra la ampolla del canal semicircular superior, la cual, una vez

FIG. 3.—*Inicio de la laberintectomía. Los tres canales semicirculares han sido abiertos.*

FIG. 4.—*Se completa la laberintectomía con amplia exposición del vestíbulo, observándose su pared medial y el ductus endolinfático.*

abierta, permite localizar y demoler dicho canal hasta la crux communis. En este momento se abre el extremo no ampular del canal semicircular posterior y se continúa su demolición hasta su extremo ampular. Este se encuentra en estrecha relación con el segundo codo y la tercera porción del nervio facial (fig. 3).

Es importante conservar la ampolla del canal semicircular superior, ya que corresponde a la entrada del nervio facial en el conducto auditivo interno y se encuentra a 3,8 mm. del ganglio geniculado. El extremo ampular del canal semicircular superior representa entonces el límite anterosuperior del fresado.

En la confluencia de las ampollas de los canales semicirculares superior y externo, el vestíbulo se abre espontáneamente, y entre ambas ampollas pueden aparecer los filetes nerviosos del nervio vestibular superior.

Por otra parte, la ampolla del canal semicircular posterior constituye una referencia anatómica importante, ya que a su nivel termina el nervio vestibular inferior.

El vestíbulo debe ser expuesto ampliamente. Su pared profunda o medial se encuentra a 0,1-0,6 mm. del fondo del conducto auditivo interno y el mismo se proyectará en el espacio situado entre la ampolla del canal semicircular externo y la ampolla del canal semicircular posterior (fig. 4).

Dicho de otro modo, el conducto auditivo interno se localizará en un plano que forma un ángulo de 30° (abierto hacia atrás) con la segunda porción del nervio facial.

EXPOSICION DEL CONDUCTO AUDITIVO INTERNO

Efectuada la demolición total del laberinto, el conducto auditivo interno debe ser individualizado y expuesto en sus 180° posteriores.

Entre la pared inferior del conducto y la cúpula del golfo de la yugular se encuentra el acueducto coclear. Su localización es esencial, ya que se encuentra situado inmediatamente por encima del IX par craneal.

Una vez disecada la pared inferior del conducto auditivo interno, se fresa entre el poro acústico y el seno lateral para terminar por fresar la pared superior del conducto auditivo interno, entre éste y el seno petroso superior.

En la pared superior del conducto auditivo interno, el peligro de su exposición se encuentra en su porción más anterior y está dado por el nervio facial. Dicho nervio, para entrar en el fondo del conducto auditivo interno, se separa del nervio vestibular superior, se hace más superficial y queda situado por encima y un poco por delante del mismo.

En el fondo del conducto auditivo interno, para localizar la entrada del nervio facial en el canal de Falopio, es necesario identificar la Bill's bar. Esta es una cresta ósea que, a nivel del compartimento superior, separa el nervio facial del vestibular superior. Se identifica en la parte más anterior y superior del fondo del CAI.

También a nivel del fondo del conducto auditivo interno se debe exponer la cresta falciforme. Esta cresta separa el compartimento superior del inferior. Por tanto, su identificación permite individualizar el nervio vestibular superior por arriba y el nervio vestibular inferior por debajo de la misma.

La exposición del conducto auditivo interno en la vía translaberíntica ampliada queda finalizada cuando se ha denudado todo el campo quirúrgico comprendido entre duramadre de fosa media por arriba, golfo de la yugular por abajo y duramadre de fosa posterior por atrás. En dicho campo el conducto auditivo interno queda completamente esqueletizado desde el poro acústico hasta el fondo, siendo conveniente conservar intacto el recubrimiento duroperióstico hasta su completa exposición.

FIG. 5.—*Amplia apertura del CAI en el abordaje del ángulo pontocerebeloso por vía translaberíntica.*

FIG. 6.—*Apertura del fondo del CAI. La sección de ambos nervios vestibulares permite observar el nervio facial por encima de la cresta falciforme y el nervio coclear por debajo.*

Esto es importante sobre todo en el fondo, ya que por ser mucho más superficial existe mayor riesgo de lesionar elementos nerviosos.

APERTURA DEL CONDUCTO AUDITIVO INTERNO

La apertura de la vaina duroperióstica conduce de inmediato a la visualización del contenido del conducto auditivo interno.

Dicha apertura es diferente según se realice una neurectomía cocleovestibular por vía translaberíntica o la exéresis de un neurinoma. Evidentemente en este último caso dicha apertura es mucho más amplia e incluye la sección de duramadre de fosa posterior.

En ambos casos, en el fondo del conducto, la vaina dural se abre con un microganchito a nivel de la Bill's bar. La razón fundamental de esta maniobra radica en que a esta altura el plano de clivaje entre el nervio vestibular superior y el nervio facial es muy nítido y fácil de encontrar. De este modo se evita la lesión del nervio facial.

Ya abierto el conducto auditivo interno en el plano más superficial se encuentran los nervios vestibulares. Por encima de la cresta falciforme se halla el nervio vestibular superior y por debajo de la misma el nervio vestibular inferior (fig. 5).

El nervio facial queda oculto parcialmente por el nervio vestibular superior porque a nivel del fondo se superficializa, se separa y se sitúa por encima y por delante del mismo. De esta forma el nervio facial atraviesa la fosita facial para continuarse luego con la porción laberíntica.

Excepto en el fondo del conducto, el nervio facial se localiza en el plano más profundo o anterior, por encima de la cresta falciforme.

Cuando existe un neurinoma que ocupa el conducto auditivo interno, dicho nervio puede ser desplazado por el desarrollo tumoral. Frecuentemente es desplazado anterior o anterosuperiormente, aunque puede ser en otras direcciones. Por esta razón es importante localizarlo en el fondo, donde las relaciones anatómicas son estables.

Además en los neurinomas, la vaina duroperióstica del poro acústico está anormalmente engrosada y adherida al tumor y al nervio facial. Su sección entraña riesgos para la integridad del nervio facial.

El nervio coclear, situado en el plano profundo o anterior por debajo de la cresta falciforme, no es visible si no realizamos maniobras de disección o sección de los nervios vestibulares.

Si bien las fibras de los nervios vestibulares y coclear son claramente identificables y separables a nivel del fondo, en el poro acústico dichos nervios se reúnen en un solo tronco estatoacústico, siendo difícil su diferenciación.

Como conclusión es importante resaltar que a nivel del fondo los cuatro nervios son bien individualizables y sólo existen anastomosis muy laxas acusticofaciales entre el nervio vestibular superior y el intermediario de Wrisberg.

Esquemáticamente se disponen de la siguiente forma (fig. 6):

— Posterosuperiormente, el nervio vestibular superior.

— Posteroinferiormente, el nervio vestibular inferior.

— Anterosuperiormente, el nervio facial.

— Anteroinferiormente, el nervio coclear.

Con referencia al contenido arterial del conducto auditivo interno hay que tener en cuenta el bucle de la arteria cerebelosa anteroinferior, que en el 54

por 100 de los casos (A. RHOTON, Jr.) puede llegar al poro o bien protruir en el interior del conducto auditivo interno.

RESUMEN

El abordaje translaberíntico constituye una vía de acceso con la que el otoneurocirujano está muy familiarizado.

Se trata de una vía laboriosa, donde las variables anatómicas pueden dificultar el acceso al conducto auditivo interno, pero cuya finalidad primordial es obtener una amplia exposición del ángulo pontocerebeloso, pudiendo a la vez acceder al fondo del conducto.

BIBLIOGRAFIA

BOCCA, E., y GARCIA-IBAÑEZ, E.: «Anatomía quirúrgica del conducto auditivo interno». *Acta ORL Iber-Amer.*, XX, 3: 233-245, 1969.

CANNONI, M.; PECH, A.; PELLET, W.; THOMASSIN, J. M., y TRIGLIA, J. M.: «Les procidences du golfe de la yugulaire au cours des voies trans-labyrinthiques elargies pour neurinome de l'acoustique». *Neurinomes de l'acoustique. Acquisitions et controverses.* Pierre Fabre. Toulouse, II: 191-193, 1986.

CHARACHON, R.; DE ROUGEMENT, J.; CHIROSSEL, J. P., y GRATACAP, B.: «Les advantages de la voie translabyrinthique». *Neurinomes de l'acoustique. Acquisitions et controverses.* Pierre Fabre. Toulouse, II: 181-190, 1986.

FELLETTI, V.; SINGARELLI, S.; PONCI, S., y FORMENTI, A.: «Mastoide». *Atlante d'anatomia chirurgica dell'osso temporale.* Lib. Ghedini. Milán, 33-52, 1982.

FELLETTI, V.; SINGARELLI, S.; PONCI, S., y FORMENTI, A.: «Chirurgia del condotto uditivo interno». *Atlante d'anatomia chirurgica dell'osso temporale.* Lib. Ghedini. Milán, 149-164, 1982.

GARCIA-IBAÑEZ, J. L., y GARCIA-IBAÑEZ, E.: *Vías de abordaje del conducto auditivo interno.* Ponencia oficial «Cirugía del conducto auditivo interno». Madrid, V: 59-66, 1973.

GARCIA-IBAÑEZ, E.; RIVAS, P.; CRESPO, S.; RIGAU, A.; ESTRADA, O., y GARCIA-IBAÑEZ, L.: *Tumores del ángulo pontocerebeloso. Las distintas vías transtemporales.* Ponencia oficial «El abordaje en el tratamiento quirúrgico de los tumores de cabeza y cuello». Soc. Esp. ORL y Pat. Cerv. Facial. Madrid, XXXII: 445-460, 1992.

HOUSE, W., y HITSELBERGER, W. E.: «La voie translabyrinthique». *Diagnostic et traitement des neurinomes de l'acoustique.* Pierre Fabre. Toulouse, 193-200, 1981.

ROBIER, A.; VELUT, S.; CAPELIER, Y.; MERCIER, Ph., y JAN, M.: «Voie translabyrinthique. Anatomie chirurgicale». *Neurinomes de l'acoustique. Acquisitions et controverses.* Pierre Fabre. Toulouse, II: 175-179, 1986.

SAUVAGE, J. P., y VERGNOLLES, Ph.: «Anatomie de l'oreille moyenne». *Encycl. Med. Chir. (Paris, France) Oto-Rhino-Laryngologie,* 20015 A^{10}, 4.9.06, 18 págs.

SULTAN, A.: «La voie translabyrinthique». *Traité de techniques chirurgicales de l'oreille.* Maloine, 319-324, 1988.

TRAN BA HUY, P.; BASTIAN, D., y OHRESSER, M.: «Anatomie de l'oreille interne». *Encycl. Med. Chir. (Paris, France) Oto-Rhino-Laryngologie,* 20020 A^{10}, 4.6.04.

Enfermedad de Ménière

S. CRESPO, A. FABREGAT, M. CANTON y J. FUSTE

CUADRO CLINICO

Introducción

Fue PROSPERO MENIERE quien en 1861 describe por primera vez la enfermedad de Ménière y adjudica al oído interno una sintomatología atribuida hasta ese momento a un desorden del sistema nervioso central.

La enfermedad de Ménière ha sido también llamada vértigo o síndrome de Ménière. Ambas denominaciones son inexactas. En la primera el vértigo parece ocupar un lugar fundamental; sin embargo, es la hipoacusia el síntoma que nos marca la evolución y el pronóstico de la enfermedad, así como la eficacia terapéutica.

Tampoco es correcto denominarla síndrome, ya que ésta implica la existencia de una etiología conocida.

La enfermedad de Ménière es, por definición, una afección idiopática que afecta al conjunto del laberinto membranoso. Se observa en el adulto, sin predominio de sexos y presenta un cuadro clínico caracterizado por crisis vertiginosas acompañadas de síndrome neurovegetativo importante, acúfenos y una hipoacusia con sensación de plenitud en el oído. Su evolución es paroxística, pero imprevisible, y probablemente el sustrato anatomopatológico es un hidrops endolinfático.

El diagnóstico de esta enfermedad es clínico y se basa en la coexistencia de síntomas cocleares y vestibulares que aparecen en forma de crisis. Su sintomatología se explica porque está afectado todo el laberinto membranoso.

Histopatología

La característica esencial de la enfermedad de Ménière viene dada por una dilatación del laberinto membranoso. Dicho hidrops es constante en el canal coclear, provocando una distensión progresiva de la membrana de Reissner, que se inicia a nivel del helicotrema. El sáculo, casi constantemente dilatado, se pone en contacto con el utrículo, los canales semicirculares y la platina del estribo, provocando adherencias con dichas estructuras.

Más raramente se dilatan el utrículo y los canales semicirculares, en cuyo caso estaría comprometida la mácula utricular y las ampollas de dichos canales.

La presencia de un hidrops no es sinónimo de enfermedad de Ménière, ya que al inicio de la enfermedad éste puede no existir. Por otra parte, puede ser producido por procesos inflamatorios o tóxicos laberínticos, osteítis sifilítica o enfermedad de Paget.

Además de la dilatación, en el laberinto membranoso pueden observarse verdaderas rupturas. Estas pueden llevar a la formación de fístulas permanentes entre los espacios endo y perilinfáticos. La existencia de múltiples áreas de ruptura en el laberinto membranoso sugiere que, más que debidas a un aumento de la presión, se producen por la existencia de zonas de fragilidad aumentada en las membranas laberínticas.

Clínica

Como ya hemos señalado, la enfermedad de Ménière es una entidad de claro diagnóstico clínico caracterizada por una tríada sintomática. La misma está constituida por crisis vertiginosas rotatorias, hipoacusia y acúfenos unilaterales, que en ocasiones se asocian a una sensación de plenitud auricular.

Los exámenes complementarios no harán más que corroborar el diagnóstico clínico.

Crisis vertiginosa

Es el síntoma más espectacular e incapacitante de la enfermedad, aunque no es el más importante. Su forma de aparición, su duración, intensidad y frecuencia son muy variables.

Las crisis vertiginosas pueden aparecer en cualquier momento, incluso pueden despertar al enfermo durante la noche. Factores como el estrés, la fatiga, la ansiedad, el consumo excesivo de sal favorecen el desencadenamiento de las crisis.

En ocasiones, las crisis vertiginosas son precedidas de signos premonitorios auditivos unilaterales, caracterizados por la instauración o modificación de un acúfeno existente, el aumento de una hipoacusia y/o la sensación de plenitud auricular.

Una vez sobrevenida la crisis, se caracteriza por ser de tipo rotatorio, acompañada de síntomas neurovegetativos como náuseas, vómitos, sudoración, cefaleas, diarreas, etc.

En pocos minutos la crisis llega a su acmé y obliga al paciente al reposo en cama. Tiene una duración de varias horas, no sobrepasando nunca las veinticuatro horas. No se acompaña de alteraciones de la conciencia ni signos neurológicos.

Al ceder la crisis vertiginosa el paciente puede sentirse bien, puede quedar con un malestar durante algunos días o bien con cierta inestabilidad e intolerancia a los movimientos.

Más adelante las crisis sobrevienen sin auras y no son de tipo rotatorio, sino de lateropulsión, flotación, etc.

Intercaladas entre las crisis típicas, pueden existir ataques frustros fugaces de pérdida del equilibrio desencadenados por movimientos rápidos de la cabeza o de la mirada.

Otra forma de presentación, aunque rara, son crisis de comienzo brusco y de una violencia tal que provocan la caída del paciente al suelo, sin pérdida de conocimiento y que son debidas a un espasmo de los músculos flexores de los miembros inferiores. Dichas crisis no son precedidas de auras, tienen corta duración y han sido denominadas «drop attack» o «catástrofe otolítica de Tumarkin». Ciertos autores refieren en la etiología de estas crisis una isquemia periódica del tallo cerebral en la sustancia reticular. La frecuencia de las crisis es muy variable, pero tras alcanzar un acmé dichas crisis disminuyen en frecuencia e intensidad a medida que evoluciona la enfermedad.

Hipoacusia

La disminución de la agudeza auditiva, presente siempre durante las crisis, tiene un valor localizador y diagnóstico.

Se trata de una hipoacusia neurosensorial, frecuentemente unilateral, que al inicio sólo afecta a las frecuencias graves y presenta fluctuaciones características con retorno a la normalidad una vez que cede la crisis.

Dicha hipoacusia se puede acompañar de una sensación de plenitud o presión en el oído afectado. Además existen signos que nos hablan de su origen endococlear como son la alteración de la discriminación, la algiacusia, la diplacusia y la distorsión sonora.

En su evolución, la hipoacusia puede estabilizarse durante meses o años. Con el tiempo esta hipoacusia endococlear aumenta en forma lentamente progresiva, afectándose todas las frecuencias y perdiendo sus características fluctuaciones. Finalmente la curva audiométrica se invierte y desciende en las frecuencias agudas. La cofosis es excepcional.

Se ha descrito un síndrome (síndrome de Lermoyez), donde la fluctuación de la audición es inversa a la enfermedad de Ménière clásica, es decir, la audición mejora durante o después de la crisis. Es el vértigo que hace oír.

Acúfenos

Al igual que la hipoacusia, los acúfenos tienen un valor localizador del oído afectado.

Su tonalidad es variable, pudiendo ser continuos o intermitentes. Por lo general dichos acúfenos se acentúan o aparecen en el período que precede a la crisis.

Otras manifestaciones clínicas

— Cefaleas, migrañas y rinopatías vasomotoras han sido señaladas por ciertos autores, pero su relación patogénica es discutida.

— Comportamiento psicoafectivo. Es indiscutible el papel que juegan el estrés, la fatiga, los fracasos personales o profesionales, así como los shocks afectivos en la aparición de las crisis. Ciertos autores describen un perfil psicológico en estos pacientes. Frecuentemente inteligentes y cultos son meticulosos, perfeccionistas y hasta obsesivos.

Si bien todo esto es posible, no menos cierto es que las crisis pueden alterar también el comportamiento psíquico del paciente.

Historia natural

La enfermedad de Ménière, al inicio, casi siempre unilateral, es una afección imprevisible e irracional.

Esquemáticamente pueden describirse en ella cuatro etapas evolutivas:

— *Etapa de inicio.* Se produce entre los treinta y cincuenta años, y por lo general debuta con uno de los síntomas descritos. Sin embargo, en menos de un año el cuadro clínico completo se instaura.

— *Etapa activa.* En ésta es característica la fluctuación de los síntomas.

— *Etapa prefinal.* La afectación cocleovestibular se hace irreversible. Las crisis vertiginosas son menos intensas, pero con una sensación de inestabilidad permanente y un deterioro auditivo cada vez más importante y no fluctuante.

— *Etapa final.* Se produce la curación clínica de los vértigos, pero a expensas de una hipoacusia severa, estabilizada en 70 a 80 dB, con una hiporreflexia vestibular. Es la muerte funcional del laberinto.

En su evolución, la enfermedad de Ménière puede hacerse bilateral entre el 5 y 46 por 100 de los casos según diversos autores.

Evidentemente que dicha bilateralización plantea un grave problema funcional, donde toda decisión terapéutica deberá tener en consideración esta amenaza evolutiva.

Signos

El examen ORL muestra una hipoacusia neurosensorial.

Si el examen se efectúa durante la crisis, el vértigo se objetiva por la presencia de un nistagmus típicamente horizontorotatorio, de dirección cambiante según el estadio de la crisis.

Un nistagmus de tipo irritativo bate hacia el oído afecto; por el contrario el de tipo destructivo lo hará hacia el oído sano. En todo caso, y sobre todo en la enfermedad de Ménière bilateral, la dirección del nistagmus observado no permite suponer de antemano cuál es el oído afectado.

En las formas evolucionadas de la enfermedad es clásico observar el signo de Hennebert (signo de la fístula sin fístula). Este signo se caracteriza por la aparición de un nistagmus con los cambios de presión provocados en el conducto auditivo externo. Está ligado a la fibrosis intralaberíntica que se produce entre la platina del estribo y las estructuras vestibulares.

El examen neurológico en esta enfermedad debe ser normal.

EXPLORACION FUNCIONAL

Se hará de acuerdo con los siguientes exámenes complementarios:

Audiometría tonal y vocal

La audiometría tonal pone en evidencia una hipoacusia perceptiva. Como ya fue mencionado al inicio de la enfermedad sólo se afectan las frecuencias graves. Sin embargo, en su evolución se van comprometiendo progresivamente todas las frecuencias, existiendo en etapas avanzadas un descenso del umbral auditivo en las frecuencias agudas.

Esta hipoacusia se acompaña de reclutamiento, lo que se pone en evidencia en el test de Fowler, en el test de Metz y en la audiometría vocal.

El examen audiométrico también es utilizado para seguir la evolución de la enfermedad y establecer un pronóstico.

Potenciales evocados auditivos troncoencefálicos

Deben solicitarse sistemáticamente. En ellos se encuentra reclutamiento tanto a nivel de las latencias como en las amplitudes de las ondas.

Pero los potenciales evocados auditivos troncoencefálicos son importantes porque permiten descartar la patología retrococlear.

Electronistagmografía

Es poco característica. No existe una fórmula patognomónica clásica en la enfermedad de Ménière. Sin embargo, esta prueba es importante para realizar diagnósticos diferenciales con otros tipos de síndromes vertiginosos.

En la enfermedad de Ménière nunca se encuentra una arreflexia vestibular ni una perfecta compensación.

El trazado electronistagmográfico es diferente, según se realice durante la crisis vertiginosa o en el período intercrítico.

En el período crítico pueden existir cuadros de hiper o hiporreflexia.

— La hiperreflexia se traduce por un nistagmus espontáneo horizontorotatorio dirigido hacia el lado afecto de grado II o III. En las pruebas rotatorias se encuentra una escritura regular amplia del lado afecto con la velocidad de la fase lenta netamente elevada. El umbral del trazado puede confundirse con el nistagmus espontáneo. En las pruebas calóricas se observa una hiperreflexia del lado afecto o una preponderancia direccional de tipo irritativo.

— La hiporreflexia se traduce como un nistagmus espontáneo dirigido hacia el lado sano de grado I o II. En las pruebas rotatorias se observa dicha hiporreflexia y elevación del umbral en el oído afecto. En las pruebas calóricas también se constata esta hiporreflexia o bien una preponderancia direccional hacia el lado sano.

En el *período intercrítico* la exploración electronistagmográfica muestra al inicio de la enfermedad una actividad normal. En su evolución algunas anomalías pueden ser encontradas:

— El nistagmus espontáneo se presenta en un 60 por 100 de los casos. Este es generalmente unidireccional, horizontal y se dirige hacia el lado sano.

— La hiporreflexia unilateral del oído enfermo se observa en un 40 por 100 de los casos en todos los estadios de la afección. Jamás existe una arreflexia vestibular y su presencia debe hacer sospechar el diagnóstico de neurinoma.

— La preponderancia direccional se encuentra en un tercio de los casos debido a la hiporreflexia.

— Las pruebas rotatorias son normales en el 85 por 100 de los casos. Su alteración consiste en una asimetría de las respuestas más frecuentemente en relación con una hiperreflexia. A menudo se observa reclutamiento vestibular.

— Las pruebas calóricas son normales en el 80 por 100 de los casos.

Diagnóstico diferencial

Este debe establecerse con otras patologías como el neurinoma del acústico de presentación menieriforme, la otosclerosis incipiente, las fístulas laberínticas, la lues, las tubotimpanitis y el barotrauma con hipoacusia súbita.

BIBLIOGRAFIA

BRUNAS, R.: «Síndromes vestibulares periféricos». *Sistema vestibular y trastornos oculomotores.* Ateneo, XXVIII: 457-467, 1985.

CLAUSEN, C. F.: «Neurootologische betrachtungen zum morbus Ménière». *Z. Laryng. Rhinolh.*, 52: 196-200, 1973.

CHOUARD, C. H., y MEYER, B.: «Chirurgie des vertiges». *Encycl. Med. Chir. (Paris, France) Otorhino-Laryngologie,* 20210 A[10], 4-1976, 13 págs.

GARCIA-IBAÑEZ, J. L.; VERGARA TRUJILLO, J.; GARCIA-IBAÑEZ, E., y BELTRAN DE SCALS, J. A.: *Clínica y exploración de los procesos patológicos del conducto auditivo interno. Enfermedad de Ménière.* Ponencia oficial «Cirugía del conducto auditivo interno». XVIII Reunión Anual de la Sociedad Española de Otorrinolaringología. Madrid, II: 83-88, 1973.

GARCIA-IBAÑEZ, J. L., y GARCIA-IBAÑEZ, E.: *Vías de abordaje del CAI. Vía de la fosa media.* Ponencia oficial «Cirugía del conducto auditivo interno». XVIII Reunión Anual de la Sociedad Española de Otorrinolaringología. Madrid, V: 51-59, 1973.

GARCIA-IBAÑEZ, E., y GARCIA-IBAÑEZ, J. L.: *Cirugía del vértigo.* Ponencia oficial «Cirugía del conducto auditivo interno». XVIII Reunión Anual de la Sociedad Española de Otorrinolaringología. Madrid, 193-211, 1973.

GLASSOCK, M. E.; JOHNSON, G. D., y POE, D. S.: «Long term results following middle fosse vestibular nerv section». *Otolaryngol. Head Neck Surg.,* 100 (1): 35-40, 1989.

GOODHILL, V., y HARRIS, I.: «Vértigo periférico, laberintitis y síndrome de Ménière». *El oído. Enfermedades, sordera y vértigo.* Salvat, 543-556, 1986.

HALLPIKE, C. S., y CAIRINS, H.: «Observations on the pathology of Meniere's syndrome». *J. Laryngol. Otol.,* 53: 625-655, 1938.

JOHNSONS, E. W.: *Audiometric results in Meniere's disease.* Bárány Society Meeting. Los Angeles (USA), 1974.

LEE, A.; MARKER, y McCABE, B. F.: «Enfermedad de Ménière y otros trastornos laberínticos periféricos». *Otología Paparella-Shumrick,* 2.ª ed. Ed. Panamericana, 1161-1168.

McKENNIS, A. T.: «Vestibular neurectomy. Middle fosse approach for Meniere's disease». *AORN-J,* 50 (4): 787-791, 794-797, 1989.

PARKER, D. J., y THORNTON, R. D.: «Cochlear travelling wave velocities calculated from derived components of the cochlear nerve and brainstem evoked responses of the human auditory system». *Scand. Audiol.,* 7: 67-70, 1978.

POIVRET, Ph., y LABAEYE, P.: «La maladie de Ménière. Signes clinique et para-cliniques. Physiopatologie». *Journal Française d'Oto-Rhino-Laryngologie,* 33 (5), 1984.

PORTMANN, M.; STERKERS, J. M.; CHARACHON, R., y CHOUARD, C. H.: «Pathologie fonctionnelle. Vertiges». *Le conduit auditive interne.* Arnette. París, II: 235-248, 1973.

PORTMANN, M.; STERKERS, J. M.; CHARACHON, R., y CHOUARD, C. H.: «Chirurgie. Voies d'abords et techniques». *Le conduit auditive interne.* Arnette. París, I: 97-117, 1973.

PORTMANN, M.; STERKERS, J. M.; CHARACHON, R., y CHOUARD, C. H.: «Chirurgie. Complications de la chirurgie du conduit auditif interne». *Le conduit auditive interne.* Arnette. París, II: 175-189, 1973.

SCHUKNECHT, H. F., y GULYA, A. J.: «Endolymphatic hydrops and overview and classification». *Ann. Otol. Rhinol. Laryngol.,* 106 (supl.): 1-20, 1983.

SILVERSTEIN, H.: «Neurectomy procedures for vertigo». *Surgery of the ear and temporal bone.* Raven Press, 26: 287-294, 1993.

SULTAN, A. A.: «La voie sus-petreuse». *Traité de techniques chirurgicales de l'oreille.* Maloine. París, 277-292, 1988.

TRAN BA HUY, P.; BRETTE, M. D., y CHIC, M.: «Maladie de Ménière». *Encycl. Med. Chir. (Paris, France) Otorhino-Laryngologie,* 20205 A[10], 4-1989, 18 págs.

WRYGHT, A.: *Dizziness: A guide to disorder of balance.* Croom, Helm. London, 1988.

ZENNER, H. P.: «K induced motility and depolarization of cochlear hair cells. Direct evidence for a new pathophysiological mechanism in Ménière's disease». *Arch. Otorhinolaryngol.,* 243 (2): 108-111, 1986.

ZINI, C.; MAZZONI, A.; GANDOLFI, A.; SANNA, M., y PASANISI, E.: «Retrolabyrinthine *versus* middle fossa vestibular neurectomy». *Am. J. Otol.,* 9 (6): 448-450, 1988.

Neurinoma del acústico

S. CRESPO, A. FABREGAT y J. FUSTE

CUADRO CLINICO

Introducción

El neurinoma del acústico es un tumor benigno, más concretamente un schwannoma, que se origina en la rama vestibular del VIII par craneal. Constituye el 8 por 100 de todos los tumores intracraneales (Olivecrona) y representa el tumor más frecuente del ángulo pontocerebeloso (70-80 por 100; FOHANNO, 1967) (85 por 100; HOUSE).

A finales del siglo XVIII aparecen las primeras descripciones de estos tumores.

SANDIFORT en 1777 dio a conocer la primera descripción necrópsica de un neurinoma del acústico. Desde entonces diversos autores realizan descripciones del cuadro clínico de estos tumores (LA SOURCE, CHARLES BELL, CRUVELIER). En 1810, LEVEQUE-LA SOURCE correlacionan la sintomatología clínica de una paciente que debutó con vértigos y luego presentó cefaleas, amaurosis, acúfenos y sordera de oído izquierdo, inestabilidad y desviación de la lengua, con hallazgos necrópsicos de un tumor fibroso en el ángulo pontocerebeloso, que podríamos catalogar de un neurinoma.

En 1853, TOYNBEE utiliza por primera vez el término de neurinoma del acústico para nombrar un tumor limitado al conducto auditivo interno.

Posteriormente se le han asignado diferentes nombres a este tipo de tumor, como schwannoma, schwannoglioma, fibroma, neurofibroma, fibromixoma, etc., lo cual nos habla de la incertidumbre sobre su origen embriológico. Hoy en día el término más usado es el de neurinoma o schwannoma.

Histopatología

La gran mayoría de los neurinomas del acústico nacen del tronco vestibular del VIII par y preferentemente del nervio vestibular inferior (fig. 1).

Son tumores intracanaliculares que se desarrollan hacia el ángulo pontocerebeloso.

Rara vez se originan en el nervio coclear. En el 10 por 100 de los casos nacen en la porción extracanalicular del VIII par, constituyendo un tumor puramente intracraneal, sin expansión en el conducto auditivo interno. Son tumores del ángulo pontocerebeloso.

El origen preferentemente vestibular podría ser debido a un exceso relativo de células de schwann en los ganglios vestibulares y en la porción vestibular del nervio. Este exceso explicaría la formación de islotes celulares en el origen del desarrollo tumoral.

El neurinoma del acústico es una proliferación tumoral que, a diferencia de los neurofibromas (enfermedad de Von Recklinghaussen), se produce marginalmente al nervio que le da origen, el cual será comprimido pero no lesionado.

Se trata de tumores encapsulados cuya cápsula, de mayor consistencia a medida que se aproxima al ángulo pontocerebeloso, se adhiere firmemente al poro acústico interno. Dicha cápsula engloba las ramas vasculares de las arterias cerebelosas anteroinferior y posteroinferior que nutren el tumor.

El aspecto macroscópico de estos tumores es variable según su tamaño. Los pequeños tumores tienen forma esférica o piriforme y son de aspecto regular. Son translúcidos, de color amarillo grisáceo o pardo y de consistencia como el caucho.

Por el contrario, los tumores más voluminosos son polilobulados y mamelonados, y se vuelven cada vez más amarillentos a medidas que evoluciona la degeneración grasa tumoral. Al corte el tejido no

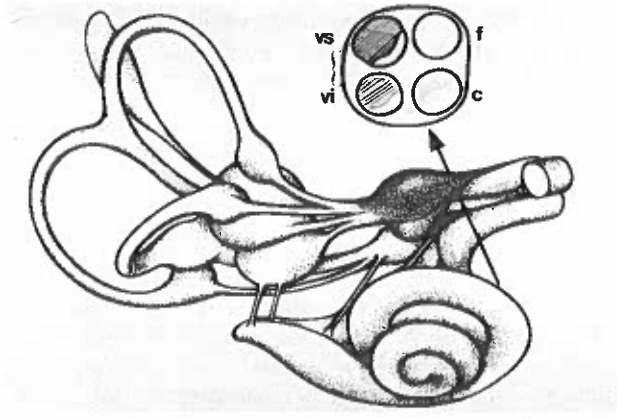

FIG. 1.—*Origen del neurinoma a partir de los nervios vestibulares.*

FIG. 2.—*Hallazgo del neurinoma intracanalicular en pieza necrópsica.*

es homogéneo y presenta áreas hemorrágicas, necróticas, quísticas y/o zonas coloreadas por la reabsorción del pigmento sanguíneo.

Microscópicamente, los tumores pequeños menores de 2 cm. son habitualmente muy ricos en células y poco vascularizados. En cambio, los tumores grandes tienen menor densidad celular, pero una neovascularización muy abundante, a veces de tipo angiomatoso. El aspecto microscópico de los tumores permite explicar su comportamiento frente al producto de contraste, sea yodo o gadolinio. Los tumores de pequeño y mediano tamaño, cuya densidad celular es muy elevada, presentan un aspecto homogéneo frente al medio de contraste. Todo lo contrario ocurre en los tumores de gran tamaño, donde existe degeneración microquística que evoluciona a la macroquística, hemorragias y necrosis tumorales.

Evolución y desarrollo tumoral

Generalmente el crecimiento tumoral de los neurinomas del acústico es lento y asintomático en su primer período de desarrollo. Esto se confirma con las descripciones de diversos autores sobre hallazgos de pequeños tumores en piezas necrópsicas de pacientes que no habían referido sintomatología otológica (fig. 2).

Por otra parte, la degeneración maligna de estos tumores es excepcional y aún puesta en duda. La mayoría de los autores aceptan esta posibilidad en casos esporádicos de la enfermedad de Von Recklinghaussen.

Dado que los neurinomas del acústico normalmente nacen en el interior del conducto auditivo interno, la sintomatología inicial es consecuencia de la afectación directa o por compresión del contenido nervioso del conducto.

Al inicio se produce una disociación de las fibras del nervio vestibular inferior, luego el tumor infiltra el nervio coclear, y por último, el vestibular superior.

En su evolución, por lo general, el nervio facial es empujado hacia la cara anterosuperior del tumor o bien aplastado, siendo muy difícil su disección.

La afectación del sistema vascular puede dar lugar a manifestaciones clínicas atípicas, como una hipoacusia súbita, secundaria a una isquemia en el órgano de Corti por compresión de la arteria laberíntica.

En su desarrollo el tumor altera las paredes óseas del conducto auditivo interno. El hueso afectado por compresión e isquemia se desmineraliza antes de ser destruido, provocando imágenes radiológicas características. Sin embargo, estos hallazgos son inconstantes, ya sea porque el tumor nace en el ángulo pontocerebeloso o bien porque se trata de un tumor blando en un conducto amplio.

Normalmente, el crecimiento tumoral se efectúa hacia el ángulo pontocerebeloso por ser ésta una región de menor resistencia.

Hacia adentro, crece hacia el tronco cerebral, que se encuentra a aproximadamente 1 cm. del poro acústico, al cual puede adherirse.

Hacia delante, se afecta fundamentalmente el trigémino por desplazamiento, elongación y, a veces, dislaceración de sus fibras. Rara vez se ve afectado el VI par.

Hacia atrás y abajo pueden ser desplazados e infiltrados los nervios mixtos (IX, X, XI), así como comprimido el floculus y los plexos coroideos del IV ventrículo.

Es necesario precisar que los nervios motores tienen una mayor resistencia mecánica al estiramiento que los nervios sensitivos. Por esta razón, un tumor de dimensiones considerables podrá dar manifestaciones de afectación sensitiva de los nervios sin que aparezcan signos de afectación motora.

El desarrollo tumoral puede inducir a un bloqueo intermitente de la cisterna del ángulo pontocerebeloso, lo cual se expresa clínicamente por una fluctuación de la sintomatología neurológica.

Más tardíamente aparece una hidrocefalia obstructiva.

Considerando el crecimiento tumoral, es posible clasificar los neurinomas del acústico en IV estadios:

Estadio I. Tumor intracanalicular con o sin dilatación del conducto auditivo interno (aprox. 1 cm.) (fig. 3).

Estadio II. Tumor que desborda el poro, penetra en el ángulo pontocerebeloso sin contactar con el ner-

FIG. 3.—*Neurinoma intracanalicular. Estadio I. RMN con gadolinio (Centro RMN).*

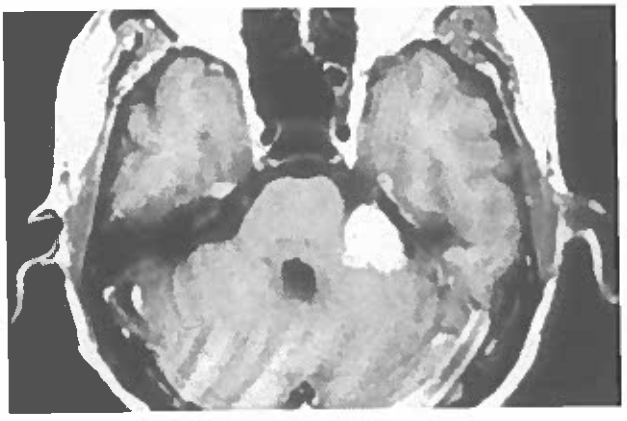

FIG. 5.—*Neurinoma de ángulo pontocerebeloso que no desplaza el tronco. Estadio III. RMN con gadolinio (Centro RMN).*

vio trigémino ni el tronco cerebral (aprox. 2-2,5 cm.) (fig. 4).

En estos dos estadios la sintomatología es cocleovestibular sin sintomatología neurológica.

Estadio III. Tumor que invade totalmente el ángulo pontocerebeloso, llegando a contactar con el tronco cerebral pero sin desplazarlo. La afectación del trigémino determina este estadio, añadiéndose a la sintomatología cocleovestibular una disminución o abolición del reflejo corneal (aprox. 3 cm.) (fig. 5).

Estadio IV. Tumor de gran tamaño, que se impacta en el tronco cerebral y lo desplaza, pudiendo afectar a los nervios mixtos y en ocasiones a los oculomotores. Puede aparecer un síndrome cerebeloso y un síndrome de hipertensión endocraneana (fig. 6).

Clínica

Los neurinomas del acústico se diagnostican, por lo general, entre los treinta y cinco y sesenta años de edad, existiendo un leve predominio en el sexo femenino.

Por lo general se trata de tumores unilaterales, pero cuando aparecen entre la primera y segunda década de la vida, frecuentemente son tumores bilaterales pudiendo ser la única manifestación de la enfermedad de Von Recklinghaussen.

La velocidad de crecimiento tumoral, por lo general lenta, es variable según la edad, el sexo y el tamaño tumoral. Según los estudios de NOREN y GREITZ (1992), los neurinomas crecen más rápidamente en los jóvenes, en los hombres y cuando se trata de pequeños tumores (menores de 1,5 cm.).

Síntomas auditivos

No existe curva audiométrica tonal patognomónica del neurinoma del acústico. Sin embargo, la hipoacusia neurosensorial unilateral es un signo revelador en el 95 por 100 de los casos. En un principio sólo se afectan las frecuencias agudas. Posteriormente de forma continua y progresiva se comprometen el resto de las frecuencias, llegando a la cofosis. Dicha pérdida auditiva se acompaña pre-

FIG. 4.—*Neurinoma intra y extracanalicular. Estadio II. RMN con gadolinio (Centro RMN).*

FIG. 6.—*Gran neurinoma de ángulo pontocerebeloso con compresión del tronco cerebral. Estadio IV. RMN sin gadolinio (Centro RMN).*

cozmente de una alteración de la discriminación vocal, existiendo una disociación entre el umbral vocal y tonal.

En raras ocasiones puede revelarse como una sordera brusca, probablemente debida a factores vasculares isquémicos.

Asimismo, en el 4 ó 5 por 100 de los casos la hipoacusia puede ser fluctuante, la cual acompañada de una plenitud auricular simula una enfermedad de Ménière, enmascarándose el diagnóstico.

Por último, entre el 1 y 6 por 100 de los casos la audición puede ser normal.

Con respecto a los acúfenos, éstos constituyen un síntoma inicial en el 10 a 30 por 100 de los casos. Son producidos por compresión del nervio coclear. De timbre variable, constantes o intermitentes, llaman la atención del enfermo y su persistencia es uno de los motivos de consulta.

Síntomas vestibulares

La afectación del nervio vestibular aparece en el 80 por 100 de los casos. Sin embargo, su traducción funcional, la inestabilidad o el vértigo no constituyen normalmente un signo revelador.

Los síntomas vestibulares se traducen por una inestabilidad constante o debida a los cambios posturales, no invalidante. Pueden existir alteraciones en la marcha, desequilibrios, lateropulsiones o agorofobias.

Es raro encontrar crisis vertiginosas típicas, aunque pueden aparecer durante el crecimiento tumoral.

La evolución lenta del tumor provoca una compensación progresiva del déficit, lo que explica la sintomatología vestibular poco florida.

El nistagmus espontáneo es la traducción objetiva del sufrimiento vestibular.

Síntomas de expansión tumoral

Alteraciones neurológicas

La afectación de los pares craneales supone la existencia de un neurinoma superior a 2,5 cm. (estadio III).

Nervio trigémino

La afectación de este nervio es el primer síntoma de expansión extracanalicular del tumor.

Las sensaciones subjetivas de parestesias y/o tumefacción de la mejilla se encuentran en el 30-50 por 100 de los casos. Sin embargo, el examen clínico lo objetiva en el 90 por 100 de los casos por una disminución o abolición del reflejo corneal.

La neuralgia del trigémino asociada o no a una hipoestesia de la cara raramente constituye un síntoma característico.

La afectación motora de este nervio es inusual y traduciría un gran tumor que invade el V par.

Nervio facial

Este nervio expresa tardíamente su afectación. Con frecuencia se trata de una paresia discreta o bien de fasciculaciones, como un hemiespasmo.

Las parálisis faciales periféricas regresivas, etiquetadas de idiopáticas, son poco frecuentes, pero están reconocidas en toda la literatura.

HITSELBERGER subraya la frecuencia de la afectación de las fibras sensitivas de este nervio. Estas se manifiestan por dolor en el pabellón o en la región mastoidea del lado del tumor.

Por compromiso del nervio intermediario de Wrisberg se encuentran alteraciones del gusto en los dos tercios anteriores de la lengua, reducción de la secreción lacrimonasal y disminución de la sensibilidad en el área de Ramsay Hunt.

La exploración funcional de este nervio permite detectar un número no despreciable de afectaciones subclínicas.

Otros pares craneales

La afectación de los nervios mixtos (IX, X y XI) testimonia siempre un desarrollo avanzado del tumor y una extensión inferior del mismo.

Este compromiso se traduce con mayor frecuencia por trastornos de la deglución y la voz, paresia del velo del paladar y abolición del reflejo nauseoso.

La afectación del VI y XII par es rara.

Síntomas cerebelosos

Aparecen en estados avanzados y se manifiestan del lado correspondiente a la lesión, variando mucho de un día al otro.

Se puede observar una ataxia cerebelosa, afectación de la palabra, hipotonía o una incoordinación motora.

Síntomas de hipertensión endocraneana

Manifestados por cefaleas como primer síntoma, tienden a disminuir con el diagnóstico precoz, el cual es posible efectuar cada vez más gracias a los avances tecnológicos.

Es raro observar edema papilar e hidrocefalia.

EXPLORACION FUNCIONAL

El paciente será estudiado mediante los siguientes exámenes complementarios:

— *Audiometría tonal y vocal,* cuyos patrones han sido descritos con anterioridad.
— *Potenciales evocados auditivos troncoencefálicos.*
— *Electronistagmografía.*
— *Examen neurológico completo,* para valorar la afectación de pares craneanos, la presencia de síndrome cerebeloso y/o de hipertensión endocraneana.

Potenciales evocados auditivos troncoencefálicos

Dentro de las técnicas de exploración del sistema auditivo los potenciales evocados auditivos son muy sensibles a los neurinomas, aún en aquellos casos de tumores de pequeñas dimensiones. Su trazado permite distinguirlos claramente de las patologías endococleares como la enfermedad de Ménière.

Constituyen el índice más precoz y más fiable de la presencia de un neurinoma y en el trazado pueden aparecer elementos de retrococlearidad varios meses antes de que la tomografía axial computerizada revele su presencia.

Sin embargo, en algunos casos pueden detectarse pequeños neurinomas por RMN con gadolinium, siendo normal el trazado en los potenciales evocados auditivos.

Los signos de retrococlearidad observados en el neurinoma no son patognomónicos de éste; evidentemente pueden encontrarse en otras patologías retrococleares, como son las malformaciones vasculares del ángulo pontocerebeloso, los tumores de otros nervios craneanos y del cerebelo.

Diferentes alteraciones pueden encontrarse en los potenciales evocados auditivos.

Todos los autores consideran el aumento de I-III IPL (ipsilateral) a la lesión como el índice más sensible de la presencia de un neurinoma. Este aumento puede ser detectado por un incremento del valor absoluto del intervalo o bien por una diferencia demasiado importante entre los intervalos de las latencias de I-III del lado afecto comparado con los del lado sano. Esta diferencia de intervalos I-III no debe exceder de 0,2 ms.

Este parámetro es mucho más sensible que el aumento del valor absoluto de la latencia de la onda V, ya que puede estar aumentado, tanto en las patologías retrococleares como oído medio.

Si el tumor es de grandes dimensiones el intervalo III-V obtenido por estimulación del oído contralateral está aumentado y refleja una compresión del tronco significativa.

En un número considerable de tumores la onda V está ausente o se observa un trazado desestructurado, en cuyos casos las latencias entre las diferentes ondas no podrán ser calculadas. La ausencia de onda V podría ser explicada por dos mecanismos: una lesión del VIII par o una alteración de la vascularización del nervio coclear. Existen tres posibilidades para aumentar la amplitud de la onda V: la disminución de la recurrencia del estímulo a 10 seg., la utilización de un electrodo colocado dentro del CAE y la realización de una electrococleografía al mismo tiempo que los potenciales evocados. Sin embargo, a pesar de todos estos intentos la onda V es imposible de identificar.

El aumento de la latencia de la onda V y la conservación del umbral de obtención constituyen elementos de retrococlearidad. La presencia de la onda I o la ausencia total de registro de ondas hace sospechar la presencia de una lesión retrococlear. Inicialmente se creía que el enlentecimiento de la velocidad de conducción era producida por la compresión del nervio. Sin embargo, los trabajos de DON y EGGERMONT muestran las modificaciones de los potenciales en algunos pacientes con neurinomas.

Algunos presentan un déficit homogéneo en todas las frecuencias auditivas, con un aumento del intervalo I-V IPL a nivel de los potenciales correspondientes a cada banda de frecuencia.

Otros tienen un déficit no homogéneo. Sin embargo, el aumento aparente de intervalo I-V IPL puede estar relacionado a las pérdidas de los componentes del potencial, ligado a las bandas de frecuencia deficitarias.

Todo esto implica que la interpretación correcta de los potenciales no debe realizarse sin el conocimiento del audiograma del paciente.

Electronistagmografía

Traduce un síndrome deficitario radicular, progresivo y unilateral.

El nistagmus espontáneo es hallado en el 90 por 100 de los casos. Sin embargo, su presencia no implica un paralelismo con el tamaño del tumor.

En las pruebas calóricas hallamos una hiporreflexia o una arreflexia unilateral en el 95 por 100 de los casos.

En las pruebas rotatorias encontramos una hiporreflexia en el 90 por 100 de los casos y un fenómeno de compensación.

La lenta evolución del neurinoma produce una compensación que se traduce por el enlentecimiento de la presencia de signos centrales.

Estos aparecen cuando el tumor adquiere grandes dimensiones y comprime el tronco cerebral.

BIBLIOGRAFIA

ANTONELLI, A. R.; BONFIOLLI, F., y CAPIELLO, J.: «Auditory evoked potential related to magnetic resonance». *Scand. Audiol. Supple.* Sweden, 30: 191-196, 1988.

ARRAEZ, M. A.; FERNANDEZ-NOGUERAS, F. J., y ARJONA, V.: «The preservation of hearing in surgery for acoustic neurinoma». *Acta Otorrinolaringol. Esp.*, 42 (3): 201-204, 1991.

BENITEZ, J. T., y ARSENAULT, M. D.: «Brainsistem auditory evoked response en retro-cochlear lesions». *ORL*, 51: 332-338, 1989.

BRACKMANN, D. E.: «The middle fossa approach». *Surgery of cranial base tumors.* Raven Press, 24: 367-377, 1992.

CHARACHON, R.: «Voies d'abord latérales». *Clinique ORL. Imagerie et chirurgie des affections de la base du crâne.* Arnette. París, III: 254-260, 1992.

CHARACHON, R.; DE ROUGEMONT, J.; CHIROSSEL, J. P., y GRATACAP, B.: «Surgery of acoustic neurinoma. A propos of a personal series. Development of techniques and results». *Rev. Laryngol-Otol-Rhinol-Bord*, 110 (1): 43-49, 1989.

DON, M., y EGGERMONT, J. J.: «Mechanisms of central conduction time prolongation in brain-stem auditory evoked response». *Arc. Neurol.*, 41: 349-382, 1986.

GARCIA-IBAÑEZ, E., y GARCIA-IBAÑEZ, J. L.: *Cirugía del conducto auditivo interno.* Ponencia oficial. Acta ORL Española. Madrid, VIII: 219-223, 1973.

GARCIA-IBAÑEZ, E.; RIVAS, P.; CRESPO, S.; RIGAU, A.; ESTRADA, O., y GARCIA-IBAÑEZ, L.: *Tumores del ángulo pontocerebeloso. Las distintas vías transtemporales.* Ponencia oficial. «El abordaje en el tratamiento quirúrgico de los tumores de cabeza y cuello». Sociedad Esp. ORL. Ed. Garsi. Madrid, XXXII: 445-458, 1992.

GOODHIL, V.: *El oído. Enfermedades, sordera y vértigo.* Salvat, S. A., 23: 498-509, 1986.

GUERRIER, Y.: «Le neurinome de l'acoustique». *Les chaiers d'ORL de chirurgie cervico-faciale et d'audiophonologie.* Ferrrier, XVI, 1991.

HERNER, S. G., y LOUIS, E. R.: «Diagnosis of acoustic neurinoma». *Neurosurgery*, 9: 373-379, 1981.

HOEHMANN, D.: «Pre and postoperative hearing thresholds and brainstem responses in patients with acoustic neuroma: Follow-up study using the middle fossa approach». *Am. J. Otol.*, 12 (3): 172-178, 1991.

HOUSE, J. W., y BRACKMANN, D. E.: «Brainstem audiometry in neurotologic diagnosis». *Arch. Otolaryngol.*, 105: 305-309, 1979.

LAZORTHES, Y.; CLANET, M., y FRAYSSE, B.: *Diagnostic et traitement des neurinomes de l'acoustique. Première partie.* Pierre Fabre. Toulosse, 11-100, 1981.

MARQUET, J.: «Consideration sur le traitement chirurgical de tumeurs de l'angle ponto-cerebelleux». *Neurinomes de l'acoustique.* Pierre Fabre. Toulouse, 43-49, 1986.

MOFFAT, D. A.; BAGULEY, D. M.; HARDY, D. G., y JSUI, Y. N.: «Contralateral auditory brainstem respons abnormalities in acoustic neuroma». *The Journal of Laryngology and Otology*, 103: 835-838, 1989.

NADOL, J. B., Jr.: «Cerebellopontine angle tumors». *Surgery of the ear and temporal bone.* Raven Press, 35: 391-413, 1993.

PAPARELLA-SHUMRICK: «Manifestaciones otológicas de enfermedad retrococlear». *Otorrinolaringología*, 2.ª ed. Panamericana, 1188-1196, 1978.

PECH, A.; TRIGLIA, J. M., y PELLET, W.: «Le neurinoma de l'acoustique». *Encycl. Med. Chir. (Paris, France) Oto-rhino-laryngologie*, 20250 A[10] 7-1987, 12 págs.

PORTMANN, M.: «La voie de la fosse cerebrale moyenne». *Diagnostic et traitement des neurinomes de l'acoustique.* Pierre Fabre. Toulouse, 201-209, 1981.

PORTMANN, M.; DAUMAN, R.; DURIEZ, F.; PORTMANN, D., y DHILLON, R.: «Modern diagnostic strategy for acoustic neuromas». *Archives of Oto-Rhino-Laryngology*, 246: 286-291, 1989.

PORTMANN, M.; STERKERS, J. M., y CHARACHON, R.: *Clinique ORL. Imagerie et chirurgie des affections de la base du crâne.* 2.ª partie, 4: 141-146; 3.ª partie, 3: 254-260. Arnette. París,1992.

PORTMANN, M.; STERKERS, J. M.; CHARACHON, R., y CHOUARD, C. H.: Chirurgie. I: 102-117, II: 175-181; Pathologie, I: 185-217. Le Conduit auditive interne. Arnette. París, 1973.

SAMII, M.; MATTHIES, C., y TATAGIBA, M.: «Intracanalicular acoustic neurinomas». *Neurosurgery*, 29 (2): 189-198, 1991, discussion, 198-199.

SELTERS, W. A., y BROCKMANN, D. E.: «Acoustic tumor detection with brain-stem electric response audimetry». *Arch. Otolaryngol.*, 103: 181-187, 1977.

SHELTON, C., y HITSELBERGER, W. E.: «The treatment of small acoustic tumors: Now or later?». *Laryngoscope*, 101 (9): 925-928, 1991.

STERKERS, J. M.: «La logique de la chirurgie du neurinome de l'acoustique». *Neurinomes de l'acoustique.* Pierre Fabre. Toulouse, 53-55, 1986.

STERKERS, J. M.; DESGEORGES, M.; STERKERS, O., y GROB, R.: «Acoustic neurinoma of the elderly». *Rev. Laryngol-Otol-Rhinol-Bord*, 110 (1): 55-57, 1989.

SULTAN, A.: «La voie sus-petreuse». *Traité de techniques chirurgicales de l'oreille.* Maloine, 277-292, 1988.

THOMSEN, J.; NYBOL, J.; BORUM, P.; JOS, M., y BARFOED: «Acoustic neurinomas». *Arch. Otolaryngol.*, 107: 601-607, 1981.

TOS, M., y THOMSEN, J.: *Acoustic neuroma.* Kugler Publications, 141-192: 211-235, 1992.

VIGNAUD, J.: «Tumeurs de la base du crâne». *Clinique ORL. Imagerie et chirurgie des affections de la base du crâne.* Arnette. París, IV: 141-147, 1992.

WIEGAND, D. A., y FISKEL, V.: «Acoustic neuroma the patient's perspective: Subjective assessment of symptoms, diagnosis, therapy and outcome in 541 patients». *Laryngoscope*, 99: 179-187, 1989.

Diagnóstico por la imagen del neurinoma del acústico

C. R. GUIRADO

EVOLUCION HISTORICA

En los últimos veinte años ha sido sorprendente la evolución de la tecnología y los cambios que ha presentado el radiodiagnóstico.

Quizá podemos decir que el neurinoma del acústico y la reproducción de su imagen sea el ejemplo más significativo de dicha evolución.

El primer neurinoma del acústico fue diagnosticado por SCHÜLLER en su conocida proyección para la mastoides.

Otra proyección radiológica simple y unilateral era la de STENVERS, que requería determinados criterios de perfección, obteniéndose los conductos auditivos internos deformados en «pico de flauta».

Otra proyección simple, aunque bilateral, era la de Schuller II.

La erosión de los límites del conducto auditivo interno, así como las asimetrías de los poros acústicos, en especial la dilatación, eran los signos que se consideraban sospechosos de la existencia de una tumoración.

La cisternografía opaca, con introducción de Pantopaque por punción lumbar, permitía delimitar el neurinoma, pero era bastante engañosa esta técnica para predecir el tamaño del mismo.

Posteriormente aparecieron los tomógrafos con barrido complejo con los cuales era posible obtener cortes seriados cada milímetro del hueso temporal. La proyección de Schüller II, bilateral comparativa, era la más frecuentemente elegida para el estudio comparativo.

La era del TC o TAC vino a significar un gran avance en el diagnóstico del neurinoma, ya que con una simple inyección endovenosa de contraste yodado se podrían observar los límites del proceso expansivo y era más precisa la evaluación de su tamaño.

También se incorporó la neumomeatografía al TC, siendo posible evidenciar por separado los nervios componentes del paquete acusticofacial y en algunos casos podría observarse la arteria cerebelosa anteroinferior conformando el llamado «bucle de la AICA».

Este método era el indicado en los casos en que se sospechaba un neurinoma intracanalicular.

Finalmente, la llegada de la resonancia magnética ha conmocionado el diagnóstico y se ha impuesto como método preferente por la versatilidad de planos que permite obtener, así como por lo inocuo del método en el que no existen radiaciones ionizantes.

CLASIFICACION DE INTERES RADIOLOGICO EN LOS NEURINOMAS

Desde el punto de vista del radiodiagnóstico consideramos tres tipos de neurinomas del acústico:

— *De desarrollo intracanalicular puro.* Son aquellos que crecen dentro del conducto óseo y que, por tanto, llegan a producir erosiones o agrandamientos del mismo, sea observándose formas de cúpula en los límites superior e inferior del conducto auditivo interno o bien dilataciones limitadas al poro acústico.

— *De desarrollo intra y extracanicular.* Son los más frecuentes. Poseen una parte que crece igualmente en el estuche óseo del conducto auditivo interno, mientras que el resto crece en la cisterna pontocerebelosa, donde alcanzan mayor desarrollo y volumen.

— *De desarrollo exclusivamente extracanalicular.* Este tipo de tumor crece en la cisterna del ángulo pontocerebeloso, suelen alcanzar tamaños considerables y no producen alteraciones a nivel del conducto auditivo interno. Este último tipo es el más infrecuente de todos.

Si recordamos la evolución histórica del diagnóstico del neurinoma del acústico podremos comprender que este último grupo de tumores, que no llegaban a afectar las estructuras óseas, no eran representados y en su mayor parte permanecían ignorados, hasta tanto no se observaban graves alteraciones neurológicas en el paciente que obligaban a reconsiderar la exploración.

FIG. 1.—*Sección axial con CT en un caso de dilatación unilateral moderada del poro acústico y conducto auditivo interno.*

No existe, pues, una relación progresiva entre la afectación ósea de la paredes del conducto auditivo interno y el tamaño de la tumoración. Pequeñas modificaciones del grosor del poro acústico pueden corresponderse con un tumor de gran calibre (fig. 1).

Por el contrario, una gran erosión en la punta del peñasco puede corresponderse con un tamaño de tumoración inferior (fig. 2).

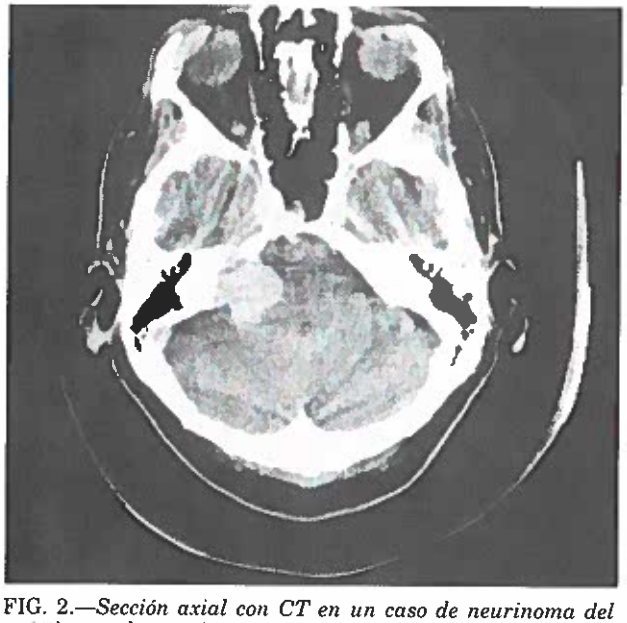

FIG. 2.—*Sección axial con CT en un caso de neurinoma del acústico en el que existe gran erosión del conducto auditivo interno.*

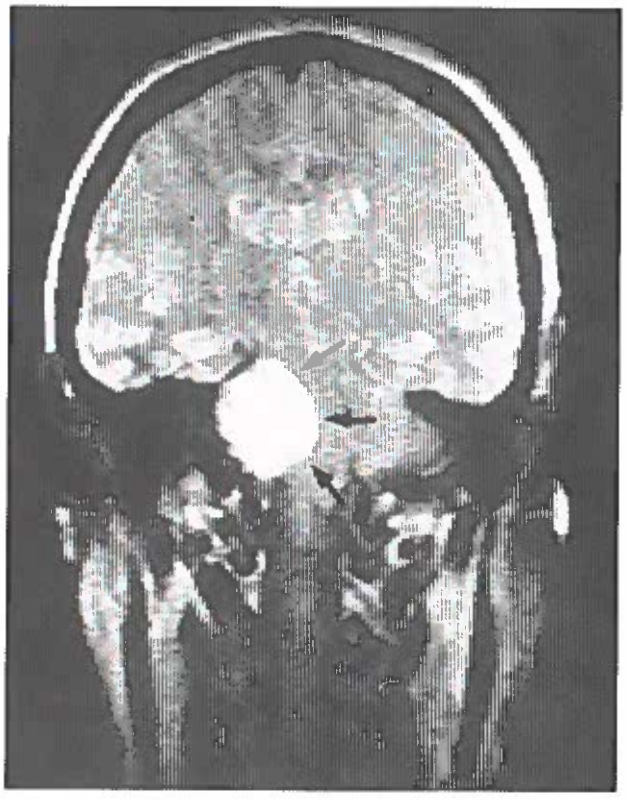

FIG. 3.—*Neurinoma del acústico en una sección coronal con resonancia magnética.*

Limitaciones actuales del TC

La tomografía computarizada queda en la actualidad limitada al diagnóstico de los tumores del segundo y tercer grupo, por lo que sólo los procesos que afectan a la cisterna del ángulo pueden evidenciarse tras la inyección endovenosa de contraste yodado.

Los neurinomas intracanaliculares sólo pueden ser vistos con este método si se realiza una punción lumbar y se introduce aire en el ángulo, la llamada neumomeatocisternografía, sistema éste bastante agresivo para el paciente.

Aplicación diagnóstica de la resonancia magnética

En la actualidad resulta ser el método de elección por lo inocuo del método, ya que no usa radiaciones ionizantes y el uso de contrastes es poco frecuente.

En secuencia T1, el neurinoma presenta una intensidad de señal semejante al parénquima cerebral, mientras que en T2 es mejor la demarcación del líquido cefalorraquídeo, el puente y el cerebelo. Asimismo, el T2 sirve para diferenciarlo de otros procesos expansivos (fig. 3).

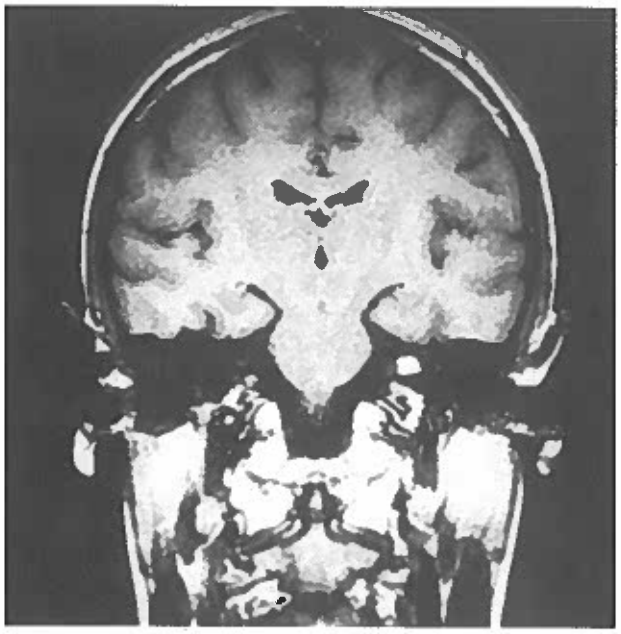

FIG. 4.—*Sección coronal con resonancia magnética de la fosa posterior. Con el uso del gadolinium se refuerza la señal de la tumoración.*

Estas secuencias permiten evidenciar el neurinoma de tipo extracanalicular, fundamentalmente.

Sin embargo, para obtener la imagen del neurinoma de desarrollo intracanalicular puro es imprescindible el uso del gadolinium, sustancia paramagnética que produce un aumento notable de la señal de la tumoración (fig. 4).

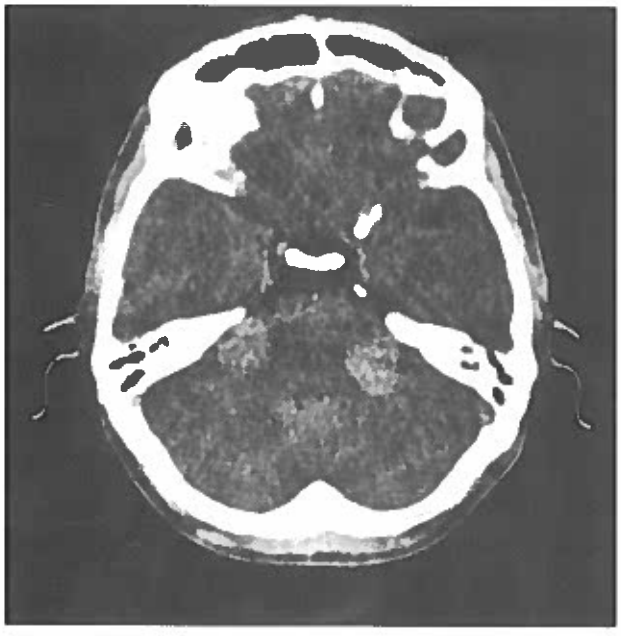

FIG. 5.—*CT axial en un caso de neurinoma bilateral (enfermedad de Recklinghausen).*

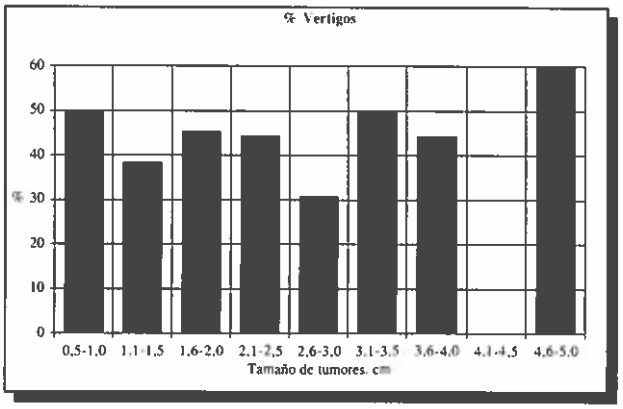

FIG. 6.—*Esquema que representa el porcentaje de casos hallados en relación al tamaño del neurinoma. Los mayores porcentajes corresponden a tamaños pequeños.*

Tumores de escasos milímetros pueden ser evidenciados inclusive, como se han descrito últimamente, algunos de desarrollo intracoclear, nunca demostrables con otros métodos de diagnóstico.

Enfermedad de Recklinghausen

En casos de enfermedad de Recklinghausen es posible encontrar una afectación bilateral del nervio acústico, con masas expansivas que bilateralmente replecionan las cisternas pontocerebelosas (fig. 5).

La gran sensibilidad de la resonancia magnética puede demostrar la afectación simultánea de otros nervios craneales además del acústico.

Diagnóstico diferencial

Debe tenerse en cuenta que otros tumores pueden aparecer en el ángulo pontocerebeloso como, por ejemplo, meningiomas, colesteatomas primarios, granulaciones, etc.

Consideraciones finales

Paralelamente a la evolución sufrida en la exploración por la imagen del neurinoma, también ha sufrido cambios la evaluación clínica de estos procesos.

En el caso de tumores grandes, de 4 ó 5 cm. y en personas de edad, se prefiere hacer controles periódicos de las alteraciones sufridas en el tamaño de la tumoración. En estos estudios de control periódico se han demostrado crecimientos muy lentos a lo largo de los años, que a veces han contraindicado la cirugía.

Por otra parte, en la búsqueda del pequeño neurinoma, aquellos abordables por fosa media y que producen escasas complicaciones al paciente, se han intensificado notablemente las exploraciones de la fosa posterior, tanto con la tomografía computarizada como por la resonancia magnética.

En nuestra experiencia personal, en 100 casos de neurinoma del acústico, se demostró que con el incremento del número de exploraciones se había aumentado considerablemente en los últimos años el porcentaje de tumores intracanaliculares hallados, de pequeño tamaño, mientras que los de gran tamaño pasaban a ser los menos frecuentes (fig. 6).

Podemos establecer como conclusión que de esa mutua colaboración entre radiólogos y otólogos es el paciente el que finalmente se ha beneficiado, tanto por la mayor inocuidad de la exploración por la imagen como por la reducción de las secuelas postquirúrgicas.

BIBLIOGRAFIA

1. NEWTON, T.; HASSO, A., y DILLON, W.: *Computed tomography of the head and neck.* Raven Press, 1988.
2. PHELPS, P., y LLOYD, G.: *Radiology of the ear.* Blackwell Scientific Publications, 1983.
3. VALVASSORI, G. E.; POTTER, G., y HANAFFEE, W.: *Radiología en ORL.* Salvat Editores, 1987.
4. VIGNAUD, J.: *The ear.* Masson Publishing. USA, 1986.
5. VOGL. T. J.: *MRI of the head and neck.* Springer-Verlag, 1991.

Fracturas del hueso temporal

A. RIGAU y O. ESTRADA

ALTERACIONES DEL NERVIO FACIAL

Las fracturas de hueso temporal son causa frecuente de parálisis faciales debido al trauma que sufre el nervio facial en su largo recorrido. Dichas fracturas son ocasionadas por accidentes laborales y de tráfico, así como también por heridas producidas por armas de fuego, proyectiles, cascos de metralla, etc.

Los traumatismos producidos por armas de fuego, proyectiles o cascos de metralla son los llamados de causa directa, y los producidos por accidentes son los llamados indirectos, ya que las lesiones se producen por contragolpe y pueden ser propagados desde la bóveda o la base de cráneo o bien por una caída sobre los talones o de nalgas.

Con el objeto de hacernos una idea conceptual de las áreas lesionadas por dichas fracturas, llegar a un diagnóstico fiable, valorar el pronóstico y, asimismo, instituir el tratamiento quirúrgico adecuado es necesario que tengamos un conocimiento básico del trayecto del nervio facial, para lo cual nos servimos de la sectorización que de dicho nervio hace HOUSE (1963).

Sección pontocerebelosa. Va desde la salida del tronco cerebral hasta el poro acústico interno. Esta porción puede ser abordada por la vía suboccipital, translaberíntica y fosa media.

Sección intrameatal. Va desde el poro acústico hasta el acueducto de Falopio (fondo de CAI). Esta sección puede ser abordada por vía suboccipital, transmeatal, translaberíntica, fosa media y retrolaberíntica parcialmente.

Sección laberíntica. Va desde el acueducto de Falopio (fondo de CAI) hasta el ganglio geniculado (abordaje fosa media y translaberíntica).

Sección timpánica. Va desde el ganglio geniculado al segundo codo. Abordaje por timpanotomía transcanal, aticoantrotomía, fosa media y translaberíntica.

Sección mastoidea. Va desde el segundo codo al agujero estilomastoideo (abordaje retroauricular).

Sección parotoidea y facial. Situada por debajo del agujero estilomastoideo, es abordada a través de los tejidos blandos del cuello y de la cara (fig. 1).

Seguidamente describiremos las fracturas más frecuentes:

— *Fracturas longitudinales.* Entre todas ellas las más frecuentes (90 por 100) están localizadas a lo largo de la pirámide petrosa y se extiende a lo largo del borde anterior de la pirámide, irradiándose a la porción escamosa del temporal; suele afectar la caja timpánica y el techo del conducto auditivo externo hasta llegar al agujero rasgado anterior.

— *Fracturas transversales.* Estas fracturas se producen perpendicularmente al eje del peñasco, existiendo en algunos casos afectación del con-

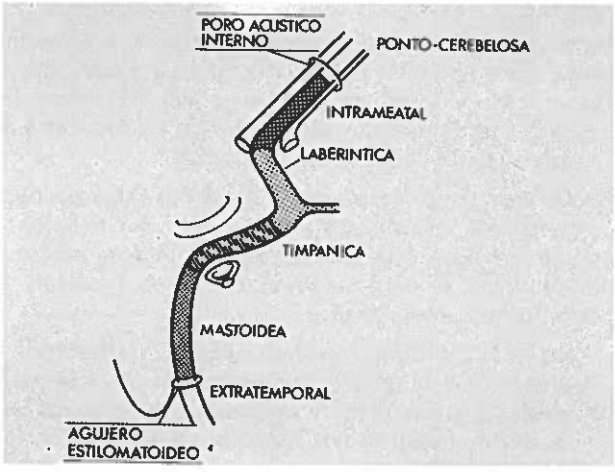

FIG. 1.—*Trayecto del nervio intrapetroso con sus sectores.*

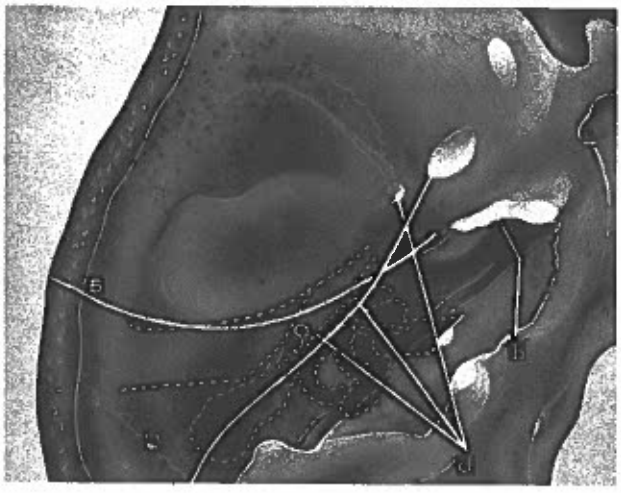

FIG. 2.—*Líneas de fractura más frecuentes transversales y longitudinales.*

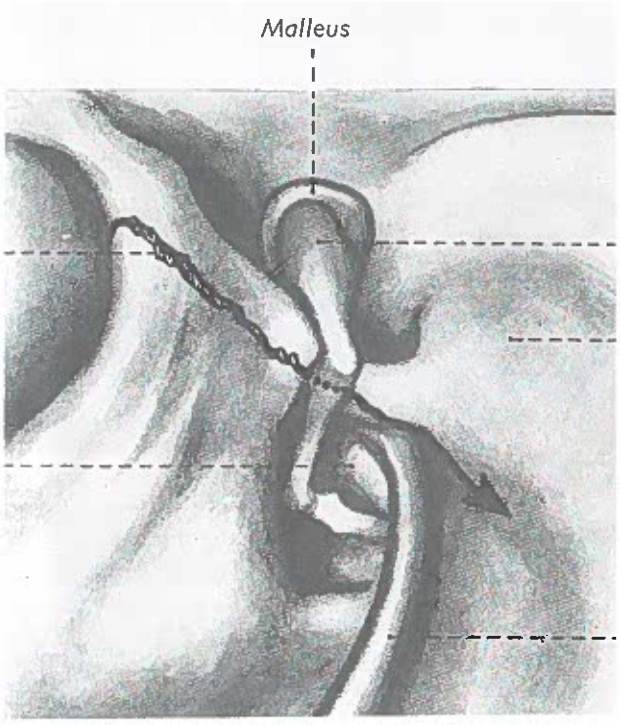

FIG. 3.—*Líneas de fractura afectando la pared posterior del CAE y la cadera osicular.*

ducto auditivo interno, llegando a veces a la cóclea; hay ocasiones en que también está afectado el vestíbulo, la cóclea y el canal de Falopio.

— *Fracturas oblicuas.* Son las más graves y suelen lesionar a la apófisis mastoidea, la pared posterior del conducto auditivo externo, el canal semicircular posterior, el canal de Falopio y la cóclea (figs. 2, 3 y 4).

CUADRO CLINICO

Ante un paciente que ha sufrido un traumatismo craneal observaremos una serie de signos que nos orientarán acerca de la gravedad de la lesión y de esta manera establecer el diagnóstico, pronóstico y posterior tratamiento adecuado según el caso.

Los signos a valorar son los siguientes:

Otorragia. Por lo general suele ser muy importante; está presente en las fracturas longitudinales y oblicuas debido a la lesión timpánica; en las transversales sólo se observa imagen de hemotímpano.

Salida de líquido cefalorraquídeo. Es signo de fractura del oído interno por ruptura meníngea y timpánica.

Equimosis. Se observan en las fracturas longitudinales, sobre todo las perioculares, que determinan que existe fractura de base de cráneo prolongada a la fosa craneal anterior.

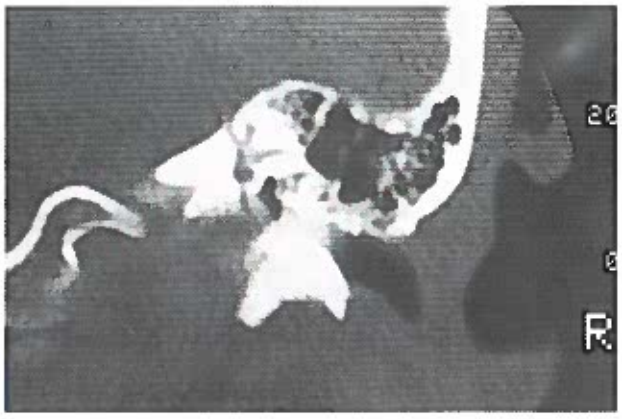

FIG. 4.—*TAC de fractura transversal afectando el laberinto posterior.*

Parálisis facial. Esta puede ser inmediata, como suele suceder en las fracturas transversales que afectan al nervio facial en su porción laberíntica o intrameatal. Es muy raro que el nervio se seccione en su totalidad; podría tratarse de estiramientos o aplastamientos. En estos casos es conveniente plantearse la posibilidad quirúrgica en cuanto el paciente esté en condiciones para efectuarla.

También las parálisis pueden ser tardías, como sucede en las fracturas de Falopio, primera y segunda porción de facial, o bien por hematomas y edemas. En estos casos la cirugía debe estar indicada según la evolución de las pruebas pronósticas, electromiografía, electroneurografía, sialografía, etc.

Alteraciones auditivas. Generalmente en las fracturas longitudinales la audición está conservada; puede también existir una sordera de conducción debido a lesiones de la cadena osicular (disyunciones auriculares) o bien microfracturas o tejido fibroso postraumático y hemotímpano. Si en este tipo de fracturas existe un compromiso funcional del oído interno debe pensarse en la existencia de una fractura transversal agregada. La recuperación auditiva en estos casos puede hacerse por medio de timpanotomía exploradora con el objeto de eliminar adherencias, fibrosis o bien reconstruir la cadena osicular si es preciso. Cuando las fracturas son transversales suelen ocasionar una sordera profunda neurosensorial que puede llegar hasta una cofosis.

Estudio radiológico. Es de vital importancia para este tipo de lesiones con el objeto de clarificar el tipo de fractura. Las peticiones radiológicas más utilizadas son el estudio tomográfico en posición de Schüller o transorbitaria.

En la actualidad, la tomografía computerizada y la resonancia magnética son exploraciones imprescindibles ante cualquier patología cocleovestibular o del nervio facial provocadas por un traumatismo.

Afectación cocleovestibular en los traumatismos craneales

G. MORELLO-CASTRO y A. MORELLO CASTRO

INTRODUCCION

En las fracturas de cráneo se encuentra afectada la base del mismo aproximadamente en la mitad de los casos, y en la mitad de ellas la línea de fractura alcanza el peñasco, lo que provoca importantes consecuencias funcionales sobre el laberinto y el nervio facial, a la vez que abre una vía de infección hacia el endocráneo. En cuanto al sexo predomina el masculino respecto al femenino en un 60 por 100 (GHORAYEB, 1989) (1).

BASES ANATOMICAS

El peñasco se encuentra en la base del cráneo. Presenta una serie de dehiscencias y al mismo tiempo, en su interior hay labradas unas cavidades. Esto comporta la presencia de una serie de líneas débiles o de menor resistencia, que determinarán la dirección de las líneas de fractura. Estas son:

— Una línea transversal que va del agujero rasgado posterior al conjunto de los agujeros rasgado anterior, redondo y oval.

— Una línea axial o eje neurosensorial, que sigue la vía de penetración del estímulo sonoro desde el conducto auditivo externo, atravesando la caja timpánica hasta llegar al laberinto.

— Una línea paralongitudinal que sigue el eje neumático del temporal: tubo-tímpano antral.

ETIOLOGIA

Las fracturas del hueso temporal son debidas generalmente a traumatismos (GAMEIRO, 1988) (2). Aunque la consideración primordial en todo traumatismo craneal de importancia es mantener la vida del paciente, el otorrinolaringólogo debería de participar desde el principio en el equipo que atiende a éstos (HOUGH, 1982) (3).

SUNDERLAND (1977) (4) clasifica los agentes causantes de los traumatismos craneales del modo siguiente: 1) armas de fuego; 2) sección quirúrgica; 3) compresión; 4) tracción; 5) isquemia; 6) congelación; 7) sobrecalentamiento; 8) radiación; 9) descargas eléctricas; 10) ultrasonidos; 11) productos químicos, y 12) rayo láser.

Se consideran tres factores importantes en la producción de las fracturas craneales (DIAMOND, 1979) (5):

— La zona de impacto en el cráneo en donde se produce la lesión.

— La velocidad a la cual se produce el impacto.

— La dirección del agente causante.

La causa más frecuente que produce los traumatismos son los accidentes de circulación, que presenta una mayor incidencia en individuos jóvenes en el 63 por 100 entre los diez y treinta años (BEBEAR, 1984) (6), siendo uno de los motivos primordiales de fallecimiento antes de los treinta y cuatro años, aunque también hay que mencionar los accidentes laborales y las agresiones.

Dejando aparte las lesiones directas del peñasco por arma de fuego, las fracturas son:

— Habitualmente por impacto sobre la bóveda craneal e irradiación hacia la base. Algunas veces es por contragolpe.

— Fracturas directas de la base, por hundimiento del raquis en las caídas de nalgas (fracturas de Fetizert) o por impacto recibido en el mentón.

En la mayoría de los casos la línea de fractura determina su gravedad y el tipo de lesión nerviosa.

El mecanismo que produce las lesiones en los elementos nerviosos del hueso temporal puede ser de tipo directo o indirecto. En las primeras o de tipo directo se produce una sección o agresión originada por la misma línea de fractura. En las lesiones de mecanismo indirecto la línea de fractura no compromete directamente el nervio, pero puede existir un hematoma, edema o neuritis irritativa que le afecte (MORELLO, 1989) (7).

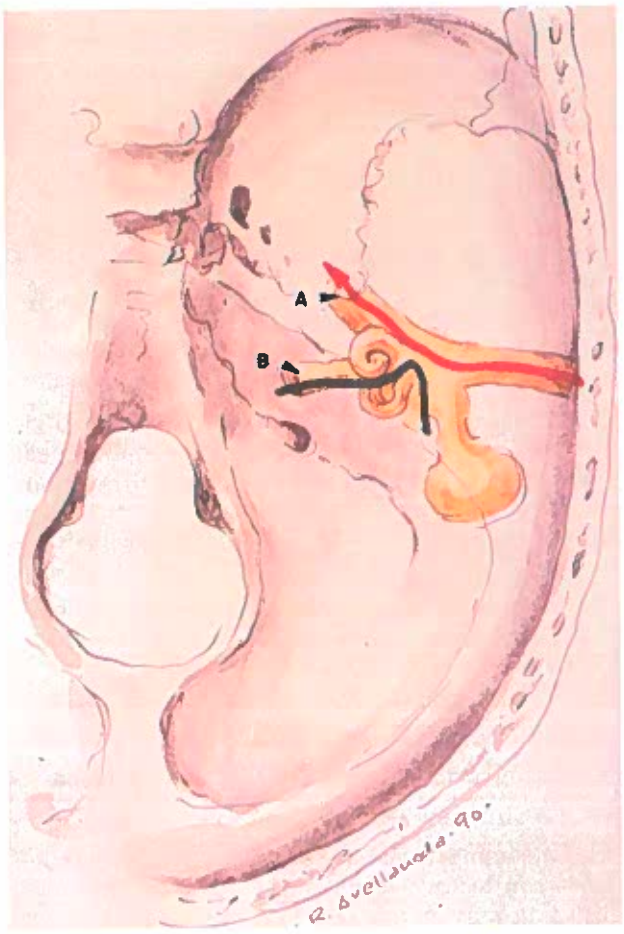

FIG. 1.—*A: Línea roja. Fractura longitudinal. B: Línea verde, que muestra el recorrido del nervio facial.*

TIPOS DE FRACTURAS DEL HUESO TEMPORAL

Mención aparece merece la simple conmoción laberíntica, en la que no se ha llegado a producir fractura aparente. Dentro de las numerosas posibilidades que hay en la clasificación de las fracturas de peñasco usaremos la de RAMADIER y CHAUSSE (1937) (8) y modificada por McHUGH (1959) (9), que se basa en dos criterios: el clínico y el anatómico. El primero dependerá de si la fractura afecte al laberinto o a la caja timpánica, y el segundo se basará en las líneas de menor resistencia del peñasco descritas anteriormente.

De acuerdo con ello, una fractura de peñasco podrá ser: longitudinal o timpánica, transversal o laberíntica, fractura axial completa (Chausse) o timpanolaberínticas y un tipo de fractura compleja, la oblicua posterior. También están las extralaberínticas y extratimpánicas.

Fracturas longitudinales o timpánica. Suelen ser la más frecuentes, representando un 70-80 por 100 del total de ellas. La incidencia en éstas de parálisis facial es relativamente baja, representa un 20 por 100. Cursa con hipoacusia de transmisión. Devienen de impacto laterales, parietales o parietotemporales (BUFFE, 1990) (10). Este tipo de fractura empieza clásicamente en la escama, sigue a través de la pared superoexterna del conducto auditivo externo, atraviesa el techo del oído medio y desde allí continúa a lo largo del conducto carotídeo, por delante de la cápsula del laberinto, para ir a terminar en la fosa craneal media (HOUGH, 1982) (fig. 1).

Fracturas transversales o laberíntica. Aunque son menos frecuentes, representan el 10 ó 30 por 100; presentan una incidencia más alta de parálisis facial, cercana al 50 por 100. Son consecuencias de impactos frontales u occipitales (BUFFE, 1990) (10). Cursa con hipoacusia neurosensorial. Esta fractura se extiende transversalmente desde la fosa craneal posterior, pasa a través de la pirámide petrosa y llega hasta la fosa craneal media. La línea de fractura suele empezar en el agujero occipital, para seguir entre distintos agujeros como el rasgado posterior y el condíleo anterior o a través del conducto auditivo interno y la cápsula laberíntica (HOUGH, 1982) (3) (fig. 2).

Fracturas axiales. Siguen el eje neurosensorial, desde el meato auditivo hasta el poro acústico, y afectan las estructuras de todos los elementos neurológicos del oído (fracturas timpanolaberínticas).

Fracturas atípicas. Destacaremos la fractura oblicua posterior que se inicia por detrás como una fractura timpánica, hasta alcanzar el oído interno en su mitad anterior, y la fractura axial incompleta que, iniciada en la parte externa del eje sensorial, se detiene en la caja timpánica sin alcanzar el oído interno.

Fracturas extralaberínticas y extratimpánicas. Las primeras son las de punta de peñasco que afectan a los nervios trigémino y motor ocular externo; las segundas pueden afectar la mastoides y son, en general, lesivas para el nervio facial, respetando la audición y el equilibrio, o hay una fractura del conducto auditivo externo que se evidenciará sólo con una otorragia.

CUADRO CLINICO Y EXPLORACION

En cuanto a la conmoción laberíntica simple su cuadro clínico está caracterizado por una sordera neurosensorial recuperable y trastornos del equilibrio. La presencia de un nistagmus postural objetiviza la presencia del síndrome.

Las fracturas evolucionan en tres episodios con caracteres bien diferenciados:

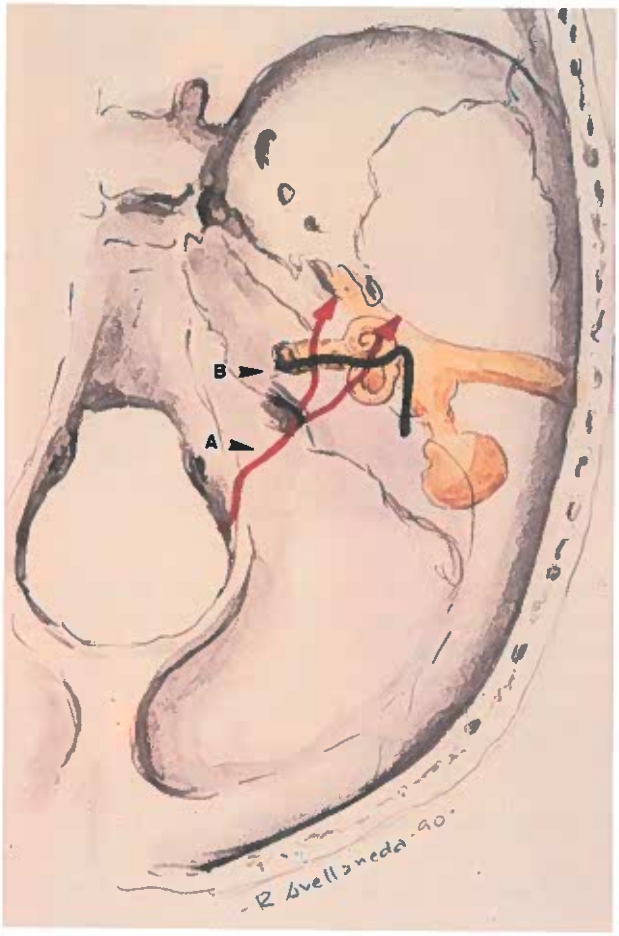

FIG. 2.—*A: Línea roja. Fractura horizontal, inicio de la línea de fractura desde el agujero occipital para seguir entre distintos agujeros; rasgado posterior, condíleo anterior o conducto auditivo interno y la cápsula laberíntica. B: Línea verde que muestra el recorrido del nervio facial.*

Período neuroquirúrgico

Corresponde a la primera semana. En el paciente domina la problemática de su trauma craneal. Desde el punto de vista otológico debemos limitarnos a recoger los signos que nos indicarán una fractura de peñasco (AGUILAR, 1986) (11) como:

- Otorragia (signo de Laugier), más raramente hemotímpano o hemorragia tubárica, en cuyo caso se eliminará la secreción hemática por la boca.
- Parálisis facial, inmediata o tardía, difícil de explorar en un paciente comatoso.
- Nistagmus paralítico (late hacia el lado sano), denotando la destrucción del laberinto posterior.
- Estrabismo convergente por parálisis del motor ocular externo.

En esta fase no se pueden realizar una buena otoscopia ni tampoco buenas exploraciones funcionales.

Período neurológico

Corresponde a la segunda y tercera semana, y es el momento en que hay que hacer el balance otológico. Se realizará:

- *Inspección.* Se observa la posible presencia de equimosis en mastoides (fractura longitudinal) o en faringe (fractura por hundimiento).
- *Otoscopia.* Se observa si hay lesiones en el conducto auditivo externo o en el tímpano, valorando la presencia de hemotímpano, licuorrea u otorragia.
- *Audiometría.* Nos servirán para clasificar si la sordera es de transmisión por lesiones en el mecanismo transmisivo o perceptiva debido a lesiones cocleares que serán parciales y reversibles en la conmoción, y parciales o totales, pero irreversibles, en las fracturas. Las frecuencias más afectadas son la 2.000 Hz y la 4.000 Hz. En la serie de pacientes estudiados por TOS (1973) (12) (los resultados fueron el 24 por 100 normales, el 57 por 100 mostraban hipoacusia de transmisión, el 4 por 100 hipoacusias neurosensoriales y el 11 por 100 de cofosis). Las cofosis no son raras y afectan del 5 al 10 por 100 de los pacientes y se ven sobre todo en las fracturas transversales, donde su frecuencia es del 75 al 100 por 100. En cambio en los pacientes estudiados por GHORAYEB (1989) (3) (encuentra el 3 por 100 de los sujetos con una audición normal, el 17 por 100 presentan hipoacusia de percepción, el 47 por 100 una hipoacusia mixta y el 33 por 100 una hipoacusia de transmisión). La audiometría del tronco cerebral nos orientará sobre si el nivel de la lesión es endococlear, troncular o radicular. Estudiaremos las latencias y las amplitudes de las ondas I y V, el retraso de la onda I de la V y la diferencia entre la I y la V.
- *Impedanciometría.* Se valorará las alteraciones en la curva timpanométrica que se altera cuando hay ruptura de la cadena de los huesecillos.
- *Exploración vestibular.* Se presentan alteraciones vestibulares en un 10 a 20 por 100. Se valorarán los signos espontáneos nistagmus paralítico o desviaciones corporales hacia el lado de la lesión, arreflexia vestibular en la prueba calórica o asimetría en la prueba rotatoria pendular.
- *Examen del nervio facial.* Se ha de realizar una exploración completa del nervio facial. Las parálisis que se presentan de una manera inmediata son de mal pronóstico, mientras que las tardías acostumbran a tener una recuperación espontánea.

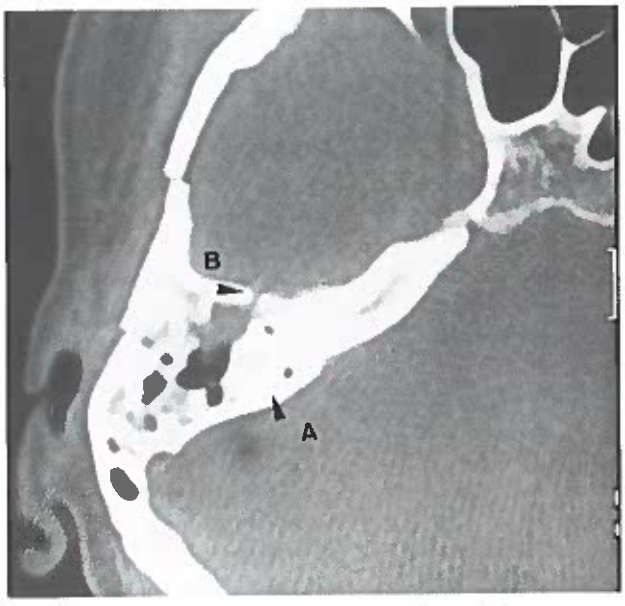

FIG. 3.—*Scanner en corte axial. Se aprecian múltiples fracturas que afectan la escama y el peñasco. A: Fractura horizontal que afecta la pared posterior del peñasco comunicando con los canales semicirculares. B: La otra fractura se aprecia a nivel anterior del tegmen timpani comunicando con la fosa temporal.*

— *Exploración neurológica.* Se valorará en ella los pares craneales III, VI (estrabismos) y el V (anestesia corneal).

SECUELAS

Es la fase propiamente terapéutica (ABELLO, 1992) (13).

Podemos encontrar: licuorrea persistente, pudiendo proceder de la cara anterior del peñasco o de la cara interna de la caja timpánica; meningitis

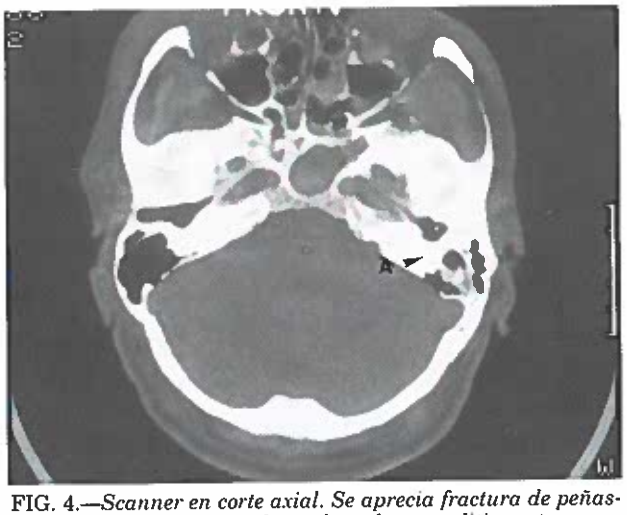

FIG. 4.—*Scanner en corte axial. Se aprecia fractura de peñasco longitudinal que afecta al conducto auditivo externo.*

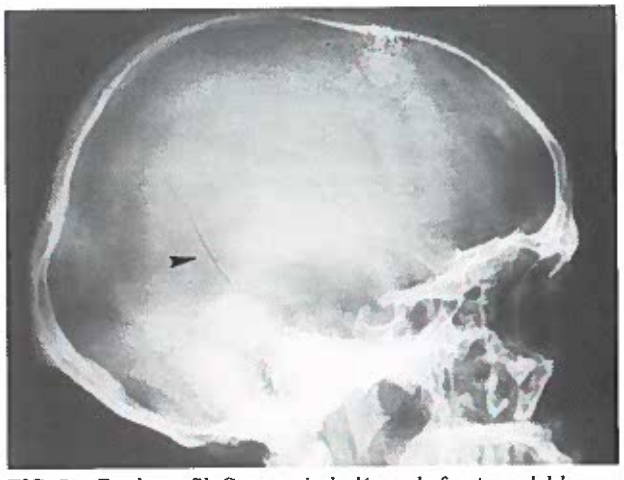

FIG. 5.—*Rx de perfil. Se aprecia la línea de fractura del hueso temporal que afecta a la escama.*

recidivante debido a que las fracturas de la pared interna de la caja timpánica no consolidan (hueso primario de la cápsula laberíntica) y determinan la complicación meníngea de las otitis; sordera de transmisión residual, principalmente por luxaciones de la cadena osicular.

Secuelas cocleovestibulares

— *Fístula perilinfática.* Se presenta sordera variable y vértigo con los cambios de posición y maniobra de Valsalva.

— *Síndrome laberíntico periférico,* que puede presentarse como una laberintoplejía, con carácter definitivo e irrecuperable, o como una conmoción con recuperación lenta pero espontánea.

— *Síndrome radicular por aracnoiditis* con vértigo, nistagmus espontáneo, sordera neurosensorial sin recruitment e hiporreflexia corneal.

EXAMEN RADIOLOGICO

El examen radiológico es fundamental para el diagnóstico exacto de las líneas de fractura. Constituye el estudio más difícil de la radiología del temporal. Se dará énfasis al TAC (figs. 3 y 4) en sus dos proyecciones axial y coronal por la gran utilidad que representa la visualización de las fracturas. Aunque no se deben descartar el haber realizado las radiografías de perfil (fig. 5) (WORMS, SCHULLER y STENVERS), así como las tomografías (PÖSCHL, GUILLEN y STENVERS).

TRATAMIENTO

Tratamiento otológico. El único tratamiento que debe plantearse en una fase temprana es el aborda-

je quirúrgico de una parálisis facial inmediata; el resto de las lesiones se resolverán posteriormente.

Tratamiento de las sorderas de transmisión. Las sorderas de transmisión, ya sean debidas a una dislocación o a una rotura de la cadena osicular, se tratarán quirúrgicamente utilizando la técnica que precise la lesión, ya sea una miringoplastia, una reconstrucción osicular o tímpano osicular.

Tratamiento de los vértigos residuales. Los vértigos residuales sólo requieren un tratamiento quirúrgico en los casos de fístulas perilinfáticas, con timpanotomía y sellado de la zona dehiscente.

En la persistencia de síndromes laberintoprimos debe acudirse a la rehabilitación. En los casos de conmoción laberíntica debe administrarse tratamientos farmacológicos.

Debe descartarse también la existencia de un síndrome radicular por aracnoiditis del ángulo pontocerebeloso, que sería tributario de tratamiento neuroquirúrgico.

Licuorreas residuales. La persistencia de una otorraquia y de las meningitis recidivantes tardías obliga, aunque las otorraquias suelen ceder en pocos días, a una exploración quirúrgica del oído.

AGRADECIMIENTOS

Agradecemos al profesor J. Traserra y al doctor E. García-Ibáñez el habernos propuesto escribir este capítulo de la ponencia y al doctor R. Avellaneda el habernos cedido sus dibujos personales donde mostramos las líneas de fractura del hueso temporal.

BIBLIOGRAFIA

1. GHORAYEB, B. Y., y RAFIE, J. J.: «Fractures du rocher. Bilan de 123 cas». *Ann. Otolaryngol.*, 106: 294-301, 1989.
2. GAMEIRO DOS SANTOS, A.: *Reparations des lesions intrapetreuses du nerf facial.* XXVII Conventus Societas Otorhinolaringologica Latina. Ed. J. Uriach & Cía., 1988.
3. HOUGH, J. V. D.: En: Paparella-Shumrick (eds.). *Traumatismos otológicos otorrinolaringológicos,* 2.ª ed. Ed. Médica Panamericana, 1982.
4. SUNDERLAND, S.: *Nerve and nerve injuries,* 2.ª ed. Churchill Livingstone. Edinburgh, 1977.
5. DIAMOND, C., y FREW, I.: *Trauma involving the facial nerve. The facial nerve.* Oxford Medical Publications, 1979.
6. BEBEAR, J.: «Traumatic facial palsy and fractures of the petrous bone». En: Portmann, M. (ed.). *Facial nerve.* Masson. New York/París, 94-96, 1984.
7. MORELLO, A.; GASTON, F.; TRASERRA, J., y MORELLO-CASTRO, G.: *Traumatic paralysis of the facial nerve.* Kugler & Ghedini. Amsterdam, 230-241, 1990.
8. RAMADIER, J., y CHAUSSE, R.: *Traumatismes de l'oreille.* Masson. París, 1937.
9. McHUGH, H. E.: «The surgical treatment of facial paralysis and traumatic conductive deafness in fractures of the temporal bone». *Ann. Otol. Rhinol. Laryngol.*, 68: 855-889, 1959.
10. BUFFE, P.: «Les fractures du rocher». *Encycl. Med. Chir. (Paris, France) Oto-Rhino-Laryngologie,* 20220 A^{10} 6, 1990.
11. AGUILAR, E. A.; HALL, J. W., y MACKEY-HARGADNE, J.: «Neuro-otologic evaluation of the patient with acute, severe head injuries: Correlations among physical findings, auditory evoked responses and CT». *Otolaryngol. Head Neck Surg.*, 94: 211-219, 1986.
12. TOS, M.: «Course and of secuelae to 248 petrosal fractures». *Acta Otolaryngol.*, 75: 353-354, 1973.
13. ABELLO, P.: Fracturas de peñasco. En: Abelló, P., y Traserra, J.: *Otorrinolaringología.* Ed. Doyma., 233-239, 1992.

Facial intrapetroso

O. ESTRADA, A. RIGAU, M. NARVAEZ, M. BENITO y C. R. GUIRADO

INTRODUCCION E HISTORIA

Gran parte de las lesiones que sufre el nervio facial son debido al largo recorrido que efectúa y que además lo hace dentro de un canal óseo muy estrecho. Autores como FISCH opinan que la mayoría de los edemas de dicho nervio suceden a nivel de su entrada en el canal de Falopio medial al ganglio geniculado.

La patología más conocida del nervio facial es la llamada parálisis de Bell, que debe su nombre al famoso anatomista y cirujano CHARLES BELL, quien fue el primero que en 1829 presentó en Londres un ensayo sobre los nervios de la cara.

A partir de estos descubrimientos y a lo largo de los años se han sucedido hechos fundamentales que han culminado con aportaciones quirúrgicas relevantes, tales como T. DROBNICK, quien en 1879 efectúa la primera anastomosis del nervio espinal accesorio hasta el agujero estilomastoideo en un paciente que había sufrido una parálisis facial debido a un proceso supurativo petroso.

En 1927, S. BUNNELL fue el primero en realizar con éxito una sutura sobre el nervio facial.

En 1932, BALLANCE y DUEL KETTEL efectúan la descompresión del nervio facial en ciertos casos de parálisis de Bell. En 1938, TERENCE CAWTHORNE introdujo la utilización del microscopio quirúrgico para esta clase de intervenciones, dándose un paso gigante para el perfeccionamiento de las técnicas quirúrgicas utilizadas actualmente.

El nervio facial en su recorrido intrapetroso puede sufrir alteraciones de su función por diferentes causas como son: fracturas del hueso temporal; lesiones yatrogénicas de la cirugía otológica en cirujanos con poca experiencia (en la actualidad menos frecuentes); traumatismos craneales que, según unos autores como G. SHAMBAUGH, son partidarios de realizar una revisión inmediata del nervio, desde el CAI hasta el agujero estilomatoideo cuando se presenta la parálisis; parálisis facial en el recién nacido por aplicación de fórceps en el momento del parto; estas lesiones, por lo general, son reversibles, aunque deben vigilarse con estudios posteriores y efectuar la cirugía conveniente, ya sea descompresión o sutura del nervio. Los tumores localizados a nivel del ángulo pontocerebeloso también son causa de parálisis facial (neurinoma del acústico y neurinoma del facial entre los más frecuentes), tumores de parótida, así como también los glomus yugularis y colesteatoma primarios.

El tratamiento quirúrgico de la afectación que producen estos tumores deberá realizarse durante el acto operatorio o bien más adelante en un segundo tiempo como sucede en el caso del neurinoma del acústico, en que se efectúa una anastomosis hipoglosofacial, de cuya técnica hablaremos más tarde.

También existen enfermedades como el herpes zoster o síndrome de Ramsay-Hunt producido por un virus que ocasiona parálisis facial súbita; se piensa que la parálisis es debida a un edema del ganglio geniculado.

Existen casos en que se produce una parálisis facial en la que no existe etiología precisa, son las llamadas idiopáticas, utilizándose el término parálisis de Bell para designarlos. Hay diferentes teorías acerca de su aparición, la más conocida es la originada por el virus del herpes simple; otros como BLAT y MAY hablan de una inflamación de la cuerda del tímpano.

Hoy día ADOUR afirma que es debida a una ganglionitis viral geniculada después de haber revisado 400 casos de parálisis viral de Antoni, habiendo investigado con imágenes de resonancia magnética nuclear con gadolinio. Sugiere tratar sólo con corticoides y aciclovir, recomendando no efectuar la descompresión del nervio.

Dado que en opinión de muchos autores que han hecho múltiples estudios acerca del sitio de compresión del nervio dentro del acueducto de Falopio, cirujanos otólogos como FISCH recomiendan la descompresión del segmento meatal por fosa media. NEWTON J. COKER y MICKEL A. MASH proponen esta cirugía a aquellos pacientes cuyos estudios seriados de ENoG demuestran una degeneración axonal del 90 por 100 o más, y parálisis de tres semanas de evolución, debiendo hacerla lo más pronto posible para preservar los axones restantes.

CUADRO CLINICO

Las agresiones sobre el nervio facial son múltiples. Los síntomas y signos estarán dados por las diferentes entidades nosológicas que afectan a dicho nervio en su trayecto tanto directa como indirectamente.

Las lesiones en el nervio facial pueden ocurrir en el núcleo, ángulo pontocerebeloso, trayecto intratemporal o en su salida del agujero estilomastoideo. Las causas más comunes son los traumatismos, tumores, infecciones o de origen idiopático dentro de la cual se engloba la parálisis de Bell.

Parálisis facial central. En este cuadro encontramos una afectación de las vías o centros corticales, conservando el facial superior; respeta la frente, el tono y la expresión facial. Su causa puede estar en un accidente cerebrovascular y se debe realizar un examen completo del facial. Su manifestación clínica está relacionada con la expresión anatomofisiológica, determinada por el entrecruzamiento de las vías a partir de los núcleos bulbares del facial.

Parálisis facial nuclear. Es debida a la lesión de los núcleos del facial sitos en el tronco cerebral. Clínicamente cursa como una parálisis total, agregándose signos neurológicos bulboprotuberanciales y ligeras alteraciones del facial superior contralateral.

Parálisis facial periféricas. Pueden ser completas o, por el contrario, sólo lesionar alguna de sus ramas, dependiendo de la altura de la lesión.

Las lesiones por debajo de la salida de la cuerda del tímpano y las extratemporales dejarán indemnes todas las ramas intratemporales. Las localizadas por debajo del ganglio geniculado y por encima de la apófisis piramidal tendrán afectado el músculo del estribo y la cuerda del tímpano, debiendo entonces existir hiperacusia dolorosa, hemiageusia homolateral, hiposialia submaxilar homolateral y un aumento de las proteínas de dicha saliva por encima del 40 por 100 en relación al lado sano (VERGARA y GARCIA-IBAÑEZ, 1973).

Las lesiones a nivel del ganglio geniculado dan un déficit de la lacrimación homolateral, a nivel de CAI afectan a todas sus ramas y además trastornos cocleovestibulares importantes.

SEDDOM clasificó las lesiones de los nervios de la manera siguiente: neuropraxia, axonotmesis y neurotnesis. En la primera existe un bloqueo de la conducción y no hay afectación de las estructuras ni degeneración axonal. En la segunda hay degeneración axonal y lesión de diferentes estructuras del nervio. En la tercera existe sección del nervio.

SUNDERLAND amplía esta clasificación de la siguiente manera:

1. Similar a la neuropraxia, en la cual existe interrupción de la conducción nerviosa en el punto lesionado con disminución o abolición de la contractura muscular voluntaria; sólo hay una fragmentación y posterior reabsorción de la vaina de mielina. No hay degeneración valeriana, ni fibrilación ni atrofia muscular y la recuperación se hará en semanas o meses.
2. En él existe integridad de la vaina fibrosa, con desorganización del cilindro eje, degeneración walleriana, y por tanto fibrilación y parálisis de la musculatura dependiente de dicho axón. Al quedar el tubo endoneural y crecer el axón, la recuperación axonal es buena, puesto que reinerva el territorio muscular que le corresponde; no hay sincinesias.
3. Hay ruptura de la vaina fibrosa con degeneración waleriana y por tanto fibrilación y parálisis de la musculatura dependiente de dicho axón. La recuperación será incompleta y por errores de reinervación presentarán sincinesias.
4. Destrucción de todas las estructuras del nervio, salvo de su vaina epineural. La recuperación será parcial con abundantes errores de reinervación e importantes secuelas.
5. Neurotnesis o sección total del nervio.

EXPLORACION CLINICA

Para el estudio de las lesiones del nervio facial intrapetroso existen varias pruebas exploratorias para valorar su función. La exploración consta de dos partes: facial sensitivo (topodiagnóstico) y facial motor.

El nervio facial está formado por unas 10.000 fibras. De ellas, 3.000 son sensitivas, sensoriales y vegetativas. Las sensitivas corresponden a la zona de Ramsay-Hunt, las sensoriales a la cuerda del tímpano que dan sensibilidad a los dos tercios anteriores de la lengua y las vegetativas corresponden al núcleo lacrimal y al núcleo salivar superior, que inervan las glándulas lacrimales, la mucosa de las fosas nasales y las glándulas submaxilares y sublinguales. Las 7.000 fibras restantes son motores inervando la musculatura facial homolateral.

Describiremos a continuación las diferentes secciones topográficas del nervio facial:

Facial intracraneal. Va desde su salida del tronco cerebral a nivel del ángulo hasta su entrada a través de CAI por el agujero anterosuperior (zona muy estrecha por un espolón óseo origen de compresión) al canal de Falopio.

Facial intrapetroso. Consta de cuatro segmentos: intrameatal, laberíntico, timpánico y mastoideo. El

primero se extiende desde el poro acústico hasta el acueducto de Falopio en el fondo del CAI; el segundo va desde el fondo de CAI hasta el primer codo (ganglio geniculado con la salida de nervios petrosos superficiales); el tercero va desde el ganglio geniculado hasta el segundo codo, y el cuarto, desde el segundo codo hasta el agujero estilomastoideo.

Facial extratemporal. Se inicia en el agujero estilomastoideo. Es puramente motor y da de tres a cinco ramas que inervan la musculatura de la cara y el cuello.

Las técnicas de exploración del nervio facial sensitivo son:

— Para el nervio lacrimal se utiliza el test de Schirmer. Con la ayuda de dos tiras de papel filtro colocadas a nivel palpebral estimulando con sales amoniacales producimos las lágrimas; se dejan cinco minutos en el fondo del saco conjuntival. Los resultados los comparamos con los del lado contralateral. Esta prueba tiene valor si las diferencias son más del 35 por 100, determinándose así afectaciones a nivel del ganglio geniculado o por encima del mismo.

— Para la cuerda del tímpano se utilizan el flujo salival, test de proteínas salivales y la electrogustometría. La prueba del flujo salival consiste en valorar las diferencias de cantidad de saliva segregada por el lado sano y el afecto. Una secreción de más del 35 por 100 en el lado afecto es signo de buen pronóstico; si en dos controles sucesivos es mayor del 35 por 100 indica buena evolución. El test de proteínas salivares (VERGARA y GARCIA-IBAÑEZ, 1973) como la prueba anterior se extrae líquido salival de ambos conductos de Warton, en las parálisis faciales se pone de manifiesto un claro aumento de las proteínas en el lado afecto. A medida que la lesión se recupera disminuye su concentración. Este es un test útil como prueba pronóstica de las lesiones a nivel de la cuerda del tímpano. La electrogustometría consiste en dar estímulos eléctricos unipolares en los bordes de los dos tercios anteriores de la lengua. Una diferencia de intensidad del lado afecto con el sano se considera patológica, pudiendo detectarse las lesiones faciales supracordales que afectan al segmento mastoideo.

— El reflejo del músculo del estribo se explora con el impedanciómetro, con él estudiamos las lesiones producidas a la altura o por encima de la emergencia del nervio estapedial (segmento timpánico). Tiene validez esta prueba cuando no existe lesión bilateral del oído medio y el oído interno estimulado también es normal. Tiene valor pronóstico. La presencia o reaparición del reflejo estapedial, entre la segunda y la cuarta semana, es signo de buen pronóstico.

Cada axón está rodeado por el endoneuro. Estos a su vez se agrupan en fascículos rodeados por el epineuro y éstos a su vez rodeados por el perineuro. La distribución fascicular varía en los diferentes trayectos del nervio. Entre el tronco cerebral hay varios fascículos, después de la región mastoidea hay dos o tres fascículos; distal a la región estilomastoidea está organizado en 6 o 10 fascículos. Cuando se lesiona el nervio en zonas con poca organización son frecuentes las sincinesias y hemiespasmos.

La exploración del facial motor consta de dos partes:

Exploración clínica

La exploración clínica emplea la valoración en grados de House:

— Normal, función facial normal en todas sus áreas.

— Disfunción leve, ligera o leve debilidad de la musculatura apreciable tan sólo en una inspección meticulosa. En reposo, simetría y tonos normales. En movimiento la frente es normal, buen cierre palpebral y no hay desviación de la comisura bucal, sólo ligera asimetría. No presenta tampoco sincinesias, contracturas ni espasmos hemifaciales.

— Disfunción moderada. En reposo existe diferencia clara entre las dos regiones faciales, sin ser desfigurante. En movimiento existe incompetencia en el cierre palpebral completo; hay movimientos en la región frontal. Asimetría de la comisura bucal en movimiento máximo. Se incluyen en este grupo, independiente de la función motora, los pacientes con contracturas, espasmo facial y sincinesias no desfigurantes.

— Disfunción moderadamente severa, debilidad y/o asimetría desfiguradora. En reposo, simetría y tono normal. En movimiento, ausencia de movimientos en la región frontal con imposibilidad para el cierre total palpebral con esfuerzo máximo. Se incluyen en este grupo, independiente de la función motora, los pacientes con espasmo facial y sincinesias severas.

— Disfunción severa. Existe tan sólo ligera actividad motora perceptible. En reposo, asimetría con caída de la comisura bucal y disminución o ausencia del pliegue nasolabial. Ausencia de movimiento en la región frontal,

cierre palpebral incompleto y tan sólo ligero movimiento del párpado con esfuerzo máximo. No hay sincinesias, hemiespasmo ni contractura.

— Parálisis facial total: pérdida total del tono muscular, inexistencia de movimientos faciales, sincinesias, contracturas o espasmo facial.

Exploración neurofisiológica

— La electromiografía estudia las respuestas de conducción de los músculos de la cara. Se inserta una aguja coaxial en el músculo, obteniendo una actividad eléctrica. En reposo no se obtiene ninguna actividad y al contraer voluntariamente se irán reclutando unidades motoras, dependiendo de la intensidad voluntaria de dicha contracción; si hay una lesión axonal las fibras musculares dependientes de dicho axón quedan denervadas, originando potenciales espontáneos de menor amplitud, llamados potenciales de fibrilación. Además tampoco podremos contraer dichas fibras musculares, por ello los patrones eléctricos normales obtenidos al pedir la contracción voluntaria serán menos frecuentes e incluso ausentes en lesiones completas, valorando la actividad espontánea y voluntaria.

— La electroneurografía estudia las respuestas eléctricas del nervio, estimulando el facial a nivel del agujero estilomastoideo; se recogen los potenciales del orbicular de los ojos, del orbicular de los labios y del frontal. Por medio de unos electrodos colocados en dicho músculo se da un estímulo supramaxilar de 0,2 milisegundos de duración. Se obtiene una respuesta motora con unas características de amplitud, área y latencia que dependerán de la integridad de dicho nervio. Los resultados son valorables si existe una diferencia con el contralateral.

El porcentaje de pérdida de axones de un nervio lesionado viene dado por la amplitud de la respuesta eléctrica.

La valoración de la afección del nervio viene dada por la exploración conjunta de la clínica y neurofisiológica.

En el bloqueo puro la exploración clínica nos da una pérdida parcial o total de la actividad motora de la hemicara correspondiente, dependiendo de la totalidad o parcialidad de dicho bloqueo. La electroneurografía es normal, pues en los bloqueos, aunque existe una interrupción en el paso del estímulo, no hay degeneración axonal. La EMG no detecta actividad espontánea de denervación.

Así en la axonotmesis por sección parcial o completa, la exploración clínica nos da una pérdida parcial o total de la actividad motora de la hemicara, dependiendo de totalidad o parcialidad de dicho bloque, igual que ocurre en el bloqueo. En la ENG se detecta potenciales normales si han transcurrido menos de siete días desde la lesión, ya que se estimula el nervio en la proximidad del agujero estilomastoideo por debajo de la lesión y el nervio puede conservar aún axones que no han degenerado, dando una falsa respuesta. Pasados siete días de la lesión no se obtiene potenciales motores o bien están disminuidos, dependiendo de la pérdida de axones. La EMG no debe valorarse antes de las dos semanas. Para que el músculo muestre una clara actividad de denervación tiene que haber ocurrido la degeneración axonal y transcurrir un tiempo antes de originarse la actividad espontánea de las fibras musculares.

En la lesión mixta la exploración clínica da una pérdida parcial o total de la actividad motora de la hemicara correspondiente, dependiendo de la totalidad o parcialidad de dichas lesiones. En la ENG los hallazgos estarán en relación con el porcentaje de axonopraxia y axonotmesis que tenga. En la EMG igualmente habrá más o menos fibrilación, dependiendo del porcentaje de axonotmesis o axonopraxia.

En conclusión, la clínica por sí sola no nos permite conocer el tipo de lesión ni dar, por tanto, un pronóstico evolutivo. Se debe esperar por lo menos unos siete días antes de efectuar una ENG. El pronóstico de la evolución de la lesión viene dado por el porcentaje de las fibras afectas detectadas:

— Si los potenciales del lado afecto muestran una conservación respecto al sano superior al 50 por 100, la recuperación será buena.

— Si los potenciales conservan entre el 30-50 por 100, en el 66 por 100 de estos casos tienen una buena recuperación, el 20 por 100 presentan algunas secuelas y en el 10 por 100 quedan con secuelas moderadas.

— Si los potenciales oscilan entre el 10-30 por 100, siempre quedan secuelas.

— Si el potencial es inferior al 10 por 100, quedan secuelas severas.

Evidentemente en el pronóstico de las lesiones influyen factores como la edad (mucho mejor pronóstico en niños) u otras patologías asociadas como la diabetes.

LA EXPLORACION POR LA IMAGEN DEL FACIAL INTRAPETROSO

Radioanatomía del canal óseo del facial

La tomografía computarizada permite evidenciar las diferentes porciones anatómicas del acueducto de

FIG. 1.—*TC en incidencia coronal del peñasco derecho normal. El facial timpánico aparece en sección transversa, bajo el canal semicircular externo.*

FIG. 2.—*TC corte axial normal de ambas pirámides petrosas a nivel del fondo del conducto auditivo interno y primera porción del facial.*

Falopio mediante secciones de un espesor de 1 mm. que reproducen su trayectoria anatómica a través de la pirámide petrosa.

Dada la complicada evolución en el espacio del facial intrapetroso, varias posiciones radiológicas resultan necesarias para ponerlo en evidencia.

Los cortes coronales con TC serán demostrativos a la altura de las mastoides de la porción descendente del nervio, desde su segundo codo hasta el agujero estilomastoideo.

Varios milímetros por delante, en la misma posición, podremos ver la segunda porción o segmento timpánico, inmediatamente por debajo del canal semicircular externo y en sección transversal (fig. 1).

Más anteriormente veremos su primer codo o área del geniculado.

Para completar la visualización del canal, las secciones axiales serán requeridas, en especial para el examen del fondo del conducto auditivo interno, así como del inicio de la primera porción, llamada laberíntica (fig. 2).

En esta incidencia axial la segunda porción aparece en sección longitudinal, de delante hacia atrás, hasta llegar al segundo codo.

En pacientes jóvenes con una adecuada flexibilidad cervical, es posible obtener imágenes sagitales directas del peñasco, que nos permitirán evidenciar, en una de ellas, el segmento mastoideo del nervio facial, desde el segundo codo hasta el agujero estilomastoideo.

Finalmente, la resonancia magnética ha venido a aportar, en lo que al facial se refiere, la imagen del nervio propiamente dicho, no así de su canal óseo, del cual no se obtiene una señal adecuada por este método.

La resonancia magnética permite además la posibilidad de obtener cortes en todos los planos del espacio, siendo este factor de extraordinario interés para evidenciar la estructura anatómica que nos ocupa.

La imagen patológica

Diversas son las lesiones del nervio facial que pueden diagnosticarse mediante métodos de imagen, entre ellas citaremos las fracturas, los tumores, las anomalías de desarrollo y la patología inflamatoria.

Las fracturas

El diagnóstico de la localización precisa del trazo de fractura del canal óseo del nervio facial es de sumo interés para el cirujano otólogo ante la posibilidad de una descompresión.

Para visualizar el traumatismo, la TC es la mejor modalidad diagnóstica que podemos utilizar.

Las lesiones más frecuentes producen una solución de continuidad en el hueso petroso, que a lo largo de su recorrido pueden interesar al acueducto de Falopio.

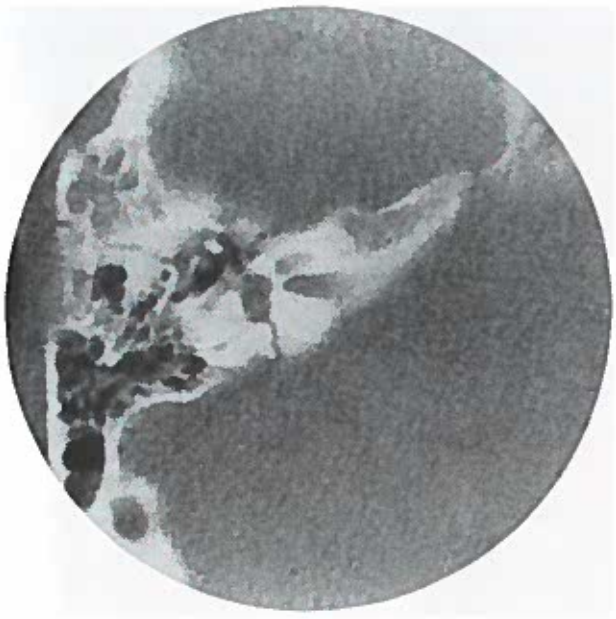

FIG. 3.—*Fractura transversa del temporal derecho, que atraviesa el vestíbulo y secciona el facial en su segunda porción.*

FIG. 4.—*TC corte coronal a nivel de la segunda porción del facial que aparece dehiscente por la presencia de un colesteatoma atical.*

Mucho más raras son las lesiones traumáticas producidas por el impacto de un osículo en el segmento timpánico del canal del facial durante una dislocación de cadena (1).

El primer segmento del facial puede afectarse en el caso de fracturas axiales o transversas que interesen al peñasco (fig. 3).

La lesión del segundo codo ocurre en los casos de traumatismos en los que la línea de fractura atraviesa de forma oblicua el temporal.

Por el contrario, las lesiones de la tercera porción ocurren en aquellas fracturas que interesan la mastoides.

En este capítulo debe incluirse también las lesiones yatrogénicas del canal óseo del facial, resaltando el interés diagnóstico de la TC al demostrar la topografía de la lesión.

Patología tumoral

Los tumores que afectan al nervio facial pueden dividirse en dos grupos:

— Tumores de origen en el nervio propiamente dicho.

— Tumores que secundariamente afectan al nervio de origen en la vecindad.

Los neurinomas del facial corresponden al primer grupo y pueden aparecer en cualquier parte de su trayecto, siendo más frecuentes los que se desarrollan en su porción mastoidea; sin embargo, algunos autores discuten una mayor frecuencia a nivel del geniculado (2).

En todos los casos este tumor produce un ensanchamiento fusiforme del canal óseo, caracterizándose por sus bordes lisos y regulares.

La resonancia magnética muestra una notable elevación de la señal tumoral luego de la inyección de gadolinium, permitiendo localizar con precisión la extensión del tumor .

Este método resulta de gran interés en este grupo de patología, ya que permite evidenciar una posible extensión del tumor hacia el ángulo pontocerebeloso, así como en el espacio laterofaríngeo o la parótida (3).

Otros tumores que pueden afectar el nervio facial son los meningiomas, que producen lesiones similares a las descritas en el caso de los neurinomas.

Imágenes semejantes, pero mucho menos frecuentes, aparecen en el caso de los hematomas y los hemangiomas.

El segundo grupo de tumores son los que desde estructuras vecinas pueden lesionar secundariamente al nervio facial, como es el caso de los colesteatomas, cordomas, quemodectomas, etc.

Los colesteatomas primarios tienen desarrollo preferente en el techo del conducto auditivo interno, pudiendo lesionar al facial en el fondo del CAI, primera porción y primer codo.

Por el contrario, los colesteatomas secundarios, cuyo desarrollo se presenta en el oído medio, afectarán con mayor frecuencia al segmento timpánico (fig. 4).

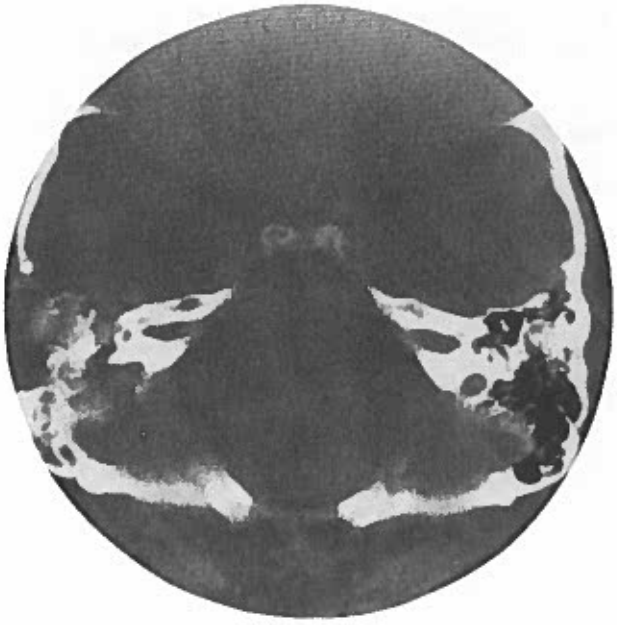

FIG. 5.—*Corte axial de las pirámides petrosas mediante TC en el que la mastoides derecha aparece erosionada por un carcinoma que lesiona el facial en su tercera porción.*

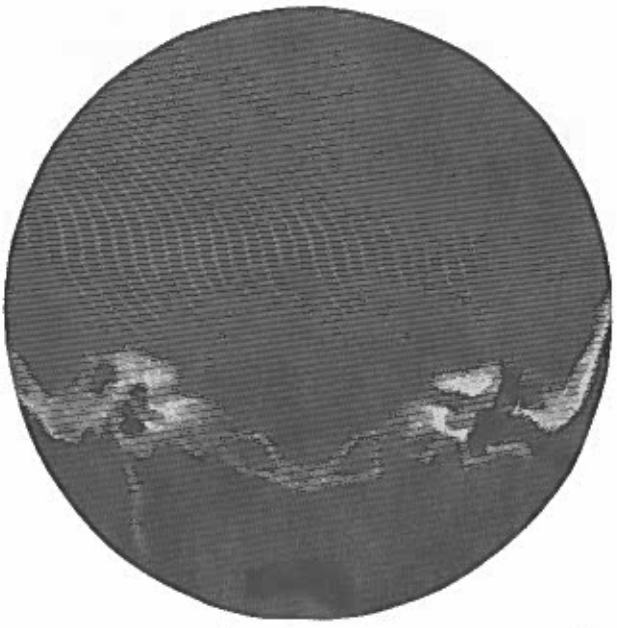

FIG. 7.—*Corte coronal bilateral de los oídos con TC. En el lado derecho se aprecia un canal del facial mastoideo de situación muy anterior en un caso de atresia.*

Otros tumores que pueden lesionar al nervio son los carcinomas de origen en el conducto auditivo externo y que pueden en su expansión hacia la mastoides lesionar al facial en su tercera porción (fig. 5).

En este segundo grupo de tumores mencionaremos además a los cordomas, los quemodectomas, la carcinomatosis leptomeníngea y las metástasis.

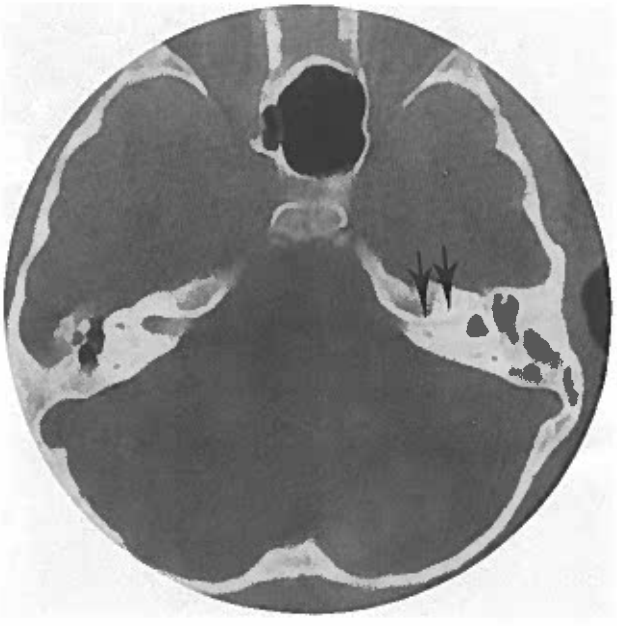

FIG. 6.—*Sección en posición coronal de los peñascos mediante TC. Las flechas indican un conducto auditivo interno izquierdo muy estenosado.*

Asimismo incluiremos aquellas lesiones pseudotumorales de comportamiento agresivo, como la histiocitosis X, la granulomatosis de Wegener y la otitis media maligna, que secundariamente pueden llegar a producir una parálisis facial.

Patología inflamatoria

La parálisis se acompaña de un edema del nervio facial, motivo por el cual la resonancia magnética con inyección de gadolinium permite ver una señal neta en T1 en el trayecto del acueducto de Falopio, sin que se observe en estos casos deformaciones tumorales (3).

Patología malformativa

Con la TC y en pacientes con alteraciones de desarrollo del oído, es posible advertir al cirujano, en el caso de una eventual intervención, sobre la situación del acueducto de Falopio, que puede sufrir variaciones relacionadas con las anomalías malformativas.

En el caso de una parálisis facial congénita es posible encontrar una ausencia del canal óseo del facial timpánico, asociada a una hipoplasia del canal en su porción mastoidea (4).

Asimismo se han hallado casos en nuestra experiencia personal de una estenosis congénita del conducto auditivo interno (fig. 6).

Otra anomalía de mayor frecuencia es encontrar un facial mastoideo de situación desplazada hacia adelante respecto del conducto auditivo externo (fig. 7).

Otra posibilidad es que la tercera porción del nervio aparezca bifurcada en dos ramas diferentes (5).

Conclusión

La revisión de los diferentes apartados de la patología del nervio facial ponen de manifiesto el gran valor del diagnóstico por la imagen.

En el caso de una parálisis facial que no responde a los tratamientos habituales, una CT y RM deben ser efectuados como requisito imprescindible.

De hecho, el conocimiento de la radioanatomía del acueducto de Falopio y de sus posibles variantes anatómicas se agrega como otro factor a considerarse previo a la cirugía del oído en general.

BIBLIOGRAFIA

1. VIGNAUD, J.; JARDIN, C., y ROSEN, L.: *The ear.* Masson Publishing. USA, 1986.
2. PHELPS, P., y LLOYD, G.: *Radiology of the ear.* Blackwell Scientific Publications. London, 1983.
3. VEILLON, F.: *Imagerie de l'oreille.* Flamarion Medecine-Sciences. París, 1991.
4. VALVASSORI, G.: «Inner ear anomalies». *Ann. Otol. Rhinol. Lar.,* 78: 929, 1969.
5. JENSEN, J.: «Congenital anomalies of the inner ear». *Radiol. Clin. N. Am.,* 12: 473, 1974.

Colesteatoma intrapetroso

P. CLAROS, A. CLAROS, Jr., A. CLAROS y P. WIENBERG

Los colesteatomas que se desarrollan en el peñasco del hueso temporal son raros y requieren una sospecha diagnóstica elevada para ser detectados en estadios iniciales. Sin duda, constituyen un reto quirúrgico para los otoneurocirujanos. Actualmente la tomografía axial computarizada (TAC) y la resonancia nuclear magnética (RNM) hacen posible un diagnóstico mucho más precoz y preciso.

DEFINICION

Hay un error frecuente en la descripción y definición de este tipo de patología. El concepto de colesteatoma congénito y adquirido está bien establecido y aceptado por todas las escuelas. Los colesteatomas congénitos o epidermoides pueden localizarse en el interior del cráneo (los llamados intracraneales), dentro del peñasco (denominados colesteatomas intrapetrosos) y en la mastoides o en el oído medio (que son los colesteatomas de oído medio congénitos). Los colesteatomas secundarios o adquiridos son el resultado de una otitis media crónica, y se desarrollan en el oído medio y mastoides. Tanto los congénitos intracraneales o de oído medio, como los adquiridos, pueden ocasionalmente extenderse e invadir el peñasco, pero entonces no debemos hablar de verdadero colesteatoma intrapetroso, sino más bien de colesteatoma extendido al peñasco.

Por lo que hemos dicho hay, pues, que matizar entre colesteatomas localizados primariamente en peñasco (colesteatomas intrapetrosos verdaderos), que son siempre congénitos, y colesteatomas extendidos al peñasco, es decir, aquellos colesteatomas, ya sean congénitos o adquiridos, que secundariamente invaden el peñasco.

ANATOMIA QUIRURGICA

En la figura 1 vemos la ilustración de las áreas petrosa, perilaberíntica y mastoidea. Las celdillas neumatizadas perilaberínticas son una vía de comunicación entre el espacio formado por oído medio y mastoides y la pirámide petrosa. Por tanto, una supuración ótica puede extenderse por estas celdillas y afectar la región petrosa. A su vez, en una petrositis se puede exponer quirúrgicamente esta zona sin destruir el laberinto membranoso a través de estas celdillas perilaberínticas.

ETIOLOGIA

Los colesteatomas intrapetrosos hacen dudar de su verdadero origen primitivo, ya que el macizo petroso está en estrecha relación con las cavidades del oído medio y mastoides. ¿Cómo explicar la inclusión de restos epidérmicos embrionarios en el hueso temporal? El origen de la inclusión epidérmica embrionaria varía según los autores. Para MICKULICZ (2) es a partir de la formación de la vesícula ótica, según BOTTCHER (2) es a partir del acueducto del vestíbulo y para TEED (29) es el resultante de un vestigio del órgano paratimpánico.

El monomorfismo histológico del colesteatoma está más bien a favor de una inclusión relativamente tardía y ulterior a los fenómenos branquiales. El hueso temporal se forma por la soldadura de tres huesos primitivos: el timpanal, la escama y el hueso petroso. De consistencia cartilaginosa, al principio del tercer mes de vida intrauterina, el conducto auditivo externo, cuyo fondo está formado

FIG. 1.—*Areas petrosa, perilaberíntica y mastoidea. Estas son las vías por las que se puede extender el colesteatoma en el interior del peñasco. También quedan reflejadas las dos localizaciones, más frecuentes del asiento del colesteatoma intrapetroso: la supra y la infralaberíntica.*

por un tapón epitelial ectoblástico, originará el bosquejo del hueso timpanal por densificación del mesénquima vecino. Indudablemente la inclusión epitelial se produce en la época de la formación del conducto auditivo externo y éste a partir del tapón epitelial. En función de hechos clínicos irrefutables, se puede emitir la hipótesis según la cual los elementos epidérmicos ectópicos se despiertan bajo la influencia de procesos exteriores, tales como una inflamación o un traumatismo.

Esto permite explicar la rareza del colesteatoma primitivo del peñasco, pues los restos ectoblásticos «cuanto más enterrados están en profundidad, menos posibilidades tienen de ser afectados por las diferentes agresiones susceptibles de desencadenar su potencial» (34, 35).

Muchas lesiones óseas intrapetrosas proceden posiblemente de la piel del conducto auditivo externo, que migró a través de dehiscencias óseas en una etapa muy posterior a la del desarrollo fetal. Los estudios que ANSON (1) y MAFEE (22) han efectuado sobre el feto ponen de manifiesto que el conducto auditivo interno y el anillo timpanal están en próxima relación durante la vida fetal temprana y pueden permitir la migración del epitelio a través del área que se convertirá en el foramen lacerum. Incluso a los siete meses el feto carece de punta ósea de peñasco y la cóclea está situada en el ápex. En el nacimiento un rudimentario hueso apical, medial a la cóclea, empieza a desarrollarse y continúa creciendo hasta la edad adulta, incluso hasta después del cierre de las epífisis de los huesos largos.

¿Cuáles son los puntos en los que debemos basarnos para afirmar la naturaleza congénita del colesteatoma del hueso temporal?

1. En ausencia de supuración ótica. Aquel colesteatoma que se ha desarrollado tras un tímpano normal y en ausencia de antecedentes óticos.
2. Cuando se asocia a una supuración. El colesteatoma que se descubre debe estar en un lugar lo suficientemente alejado de la caja de tímpano para poder afirmar que los fenómenos supurativos óticos son secundarios al colesteatoma.
3. Si la extensión intrapetrosa predomina y lo define como tal.

DETALLES HISTORICOS

En 1922, CUSHING (9) fue el primero en proponer que el colesteatoma de la punta del peñasco tenía que ser congénito y que la supuración de oído que podía asociársele era secundaria. JEFFERSON y SMALLEY (20) en 1938 observaron que ciertas parálisis faciales eran secundarias a tumores epidermoides del hueso temporal. En 1953 HOUSE fue el primero en describir el colesteatoma congénito que afectaba exclusivamente al oído medio. TYTUS y PENNYBACKER (31) en 1956 describieron seis casos de colesteatoma de la punta del peñasco que se asociaban con parálisis facial y lesiones del trigémino.

En 1961, CAWTHORNE y GRIFFITH (4) presentaron una serie de 13 pacientes con colesteatomas de la punta del peñasco que tenían características comunes, tales como las de ser jóvenes y asociarse a una parálisis facial homolateral, concluyendo que de acuerdo con CUSHING (8), estas lesiones tenían un origen congénito. En 1975, PERON y SCHUKNECHT (24), en una revisión de la literatura, encuentran 40 casos de lesiones colesteatomatosas intrapetrosas.

ANATOMIA PATOLOGICA

Histológicamente los colesteatomas congénitos y adquiridos son idénticos. Su constitución queratínica y epitelial demuestra su crecimiento lineal característico de la piel ordinaria y con un triple potencial de actuación: descamativo, erosivo y migratorio.

Dentro de los colesteatomas intracraneales debemos distinguir tres variedades, en función de su lugar de implantación:

1. Los colesteatomas intracraneales de contigüidad petrosa.
2. Los colesteatomas petromastoideos de contigüidad intracraneal.
3. Los colesteatomas intrapetrosos.

Colesteatomas intracraneales de contigüidad petrosa

Son aquellos que se desarrollan en el ángulo pontocerebeloso. Representan el 6,5 por 100 de los tumores de esta región y el 20 por 100 de los colesteatomas craneoencefálicos. Tienen su origen en los espacios subaracnoideos de las cisternas basales posteriores y pertenecen al grupo de los vertebrobasilares o retroselares de LEPOIRE y PERTUISET (21). Para estos autores el colesteatoma del ángulo pontocerebeloso ocuparía preferencialmente una situación más anterior que la del neurinoma del acústico y no sobrepasaría el plano del pedículo acústico facial. Su extensión es intradural y subaracnoidea. En numerosos casos existe una prolongación prepontina susceptible de alcanzar la lámina basilar.

En la proximidad del peñasco este colesteatoma puede comprimir los elementos vasculonerviosos (VIII, VII y V par, arterias cerebelosas y venas petrosas). Ulteriormente puede invadir el conducto auditivo interno y producir lesiones intrapetrosas

por osteólisis. En este estado evolutivo es muy difícil afirmar dónde tuvieron su lugar de nacimiento estos tumores. Las adherencias con la duramadre representan el problema mayor sobre el plano quirúrgico, lo que obliga con frecuencia a dejar fragmentos de matriz junto a la duramadre. Los signos clínicos iniciales son una neuralgia del trigémino, seguida de una afectación del tronco acusticofacial: acúfenos, sordera, vértigos, hemiespasmo facial y parálisis facial.

La patogenia de estos tumores pertenece de lleno a las inclusiones epidérmicas embrionarias. Son, por tanto, los quistes epidermoides del ángulo pontocerebeloso y se distinguen de los quistes dermoides por la presencia de anejos cutáneos (pelos y glándulas sebáceas) en estos últimos.

Colesteatomas petromastoideos con extensión intracraneal

Al alcanzar el colesteatoma la duramadre, debido al aporte nutricio, crece aceleradamente. El resto de la matriz, poco adherente al hueso, puede entonces necrosarse y aparecer rápidamente una infección. Esta necrosis puede constituir un secuestro óseo. Debutando a nivel del canal semicircular superior se extiende a la mastoides. En ciertos casos este secuestro es susceptible de afectar toda la pirámide petrosa. En contacto con la duramadre, la matriz prolifera en su superficie, separando las meninges del endostio subyacente. A partir de las cavidades del oído medio la extensión intracraneana puede hacerse directamente por osteólisis del tegmen atical y antral con invasión de la fosa cerebral media por destrucción de las celdas mastoideas y en particular del grupo intersinusodural, con denudación del seno lateral y propagación a la fosa cerebelosa, o indirectamente a través de la pirámide petrosa y desde allí hacia las fosas cerebelosas y cerebral media.

No es raro encontrar en la práctica otológica un voluminoso colesteatoma en el oído medio, en contacto con la duramadre, que sea extirpable totalmente mediante un vaciamiento petromastoideo, sin necesidad de utilizar una vía translaberíntica o una vía de fosa media.

Colesteatomas intrapetrosos

Primitivamente intrapetrosos si son de origen congénito o como resultado de una propagación de las lesiones del oído medio, cuando son de origen secundarios, estos colesteatomas producen destrucciones similares a nivel del hueso temporal. Las propiedades destructivas del colesteatoma se explicarían por los fenómenos comprensivos y enzimáticos.

La extensión y propagación de estos colesteatomas es muy variable. Hacia atrás el colesteatoma puede producir una amplia cavidad mastoidea y a través del laberinto posterior emitir prolongaciones hacia el conducto auditivo interno. Hacia dentro, ya sea a partir de la región hipotimpánica, pasando por debajo del laberinto y penetrando en el conducto auditivo interno por su cara inferior, con invasión del golfo de la yugular y del canal carotídeo, o bien a partir del ángulo superior interno de la caja, pasando por encima del ganglio geniculado y de la primera porción del canal de Falopio, prolongándose hacia dentro del vestíbulo. Después de destruir la ampolla del canal superior, el colesteatoma alcanza el conducto auditivo interno. Hacia adelante el colesteatoma puede destruir el ápex petroso, propagándose a través de las células intercarotideococleares e invadir el canal carotídeo. En otros casos la extensión puede ser de forma tan masiva que alcance la punta del peñasco después de haber destruido totalmente el macizo petroso, quedando el bloque laberíntico posterior destruido por completo, el facial expuesto, el conducto auditivo interno denudado y aflorar el colesteatoma en el endocráneo, presentándose entonces sintomatología neurológica.

Dada la existencia de los planos óseos de clivage en las estructuras del peñasco, el colesteatoma puede extenderse a lo largo de éste de forma única o bien lobulada. El problema puede estar en que en algunas ocasiones quede una bolsa de colesteatoma aislada e independiente de la masa principal, interpretándose este colesteatoma intrapetroso residual como una recidiva, cuando no lo es.

EPIDEMIOLOGIA

Edad

En todas las estadísticas de colesteatomas intracraneales hay una clara predominancia de aparición en adultos jóvenes (13). En las estadísticas de LEPOIRE y PERTUISET (21) vemos que el 48 por 100 de los enfermos tenían entre veinte y cuarenta años.

En nuestra estadística personal, de ocho pacientes que hemos podido tratar quirúrgicamente de colesteatomas intrapetrosos, vemos que la edad de aparición estaba entre los dieciséis y cuarenta y ocho años.

Sexo

Es curioso ver cómo su repartición sexual es diferente según se trate de colesteatomas primitivos del endocráneo o colesteatomas originarios del hueso temporal. Así, en los colesteatomas de la fosa posterior que nos presenta TYTUS y PENNYBACKER (31) (16 hombres y 14 mujeres) o la de LEPOIRE y

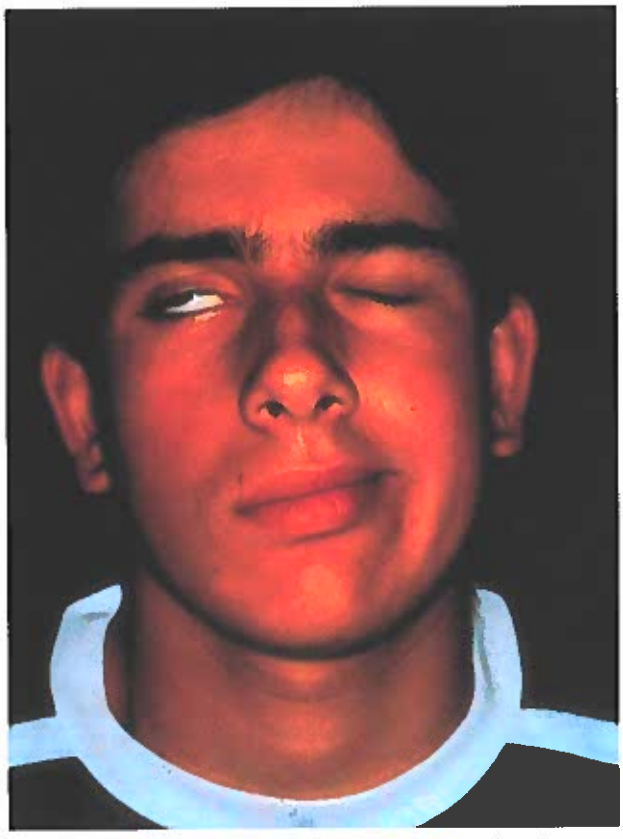

FIG. 2.—*Aspecto de un paciente (F. G. M.) de dieciséis años con parálisis facial afecto de colesteatoma intrapetroso.*

PERTUISET (21) (46 mujeres y 51 hombres) no se aprecia diferencia entre uno u otro sexo.

Sin embargo, en lo que concierne a los colesteatomas de origen temporal, tanto congénitos como adquiridos, puede verse una mayor incidencia en los hombres (80-85 por 100) frente a las mujeres.

Entre los ocho pacientes intervenidos quirúrgicamente por nosotros, hay siete hombres y una mujer.

SINTOMATOLOGIA CLINICA

La región del ápex del hueso temporal es una zona con poca inervación sensitiva y permite que ciertas lesiones expansivas no se manifiesten hasta alcanzar un tamaño considerable. Los signos y síntomas son inicialmente muy inespecíficos. En unos casos es una simple cefalea parietal o del vértex como signos de irritación de la duramadre de la región de la fosa media. En otros es una sensación de opresión en el oído o bien una otitis media serosa como consecuencia de una compresión extrínseca sobre la trompa de Eustaquio.

En la mayoría de los pacientes no es posible su diagnóstico hasta que los síntomas están más establecidos. Los síntomas de debut suelen ser una hipoacusia neurosensorial de tipo retrococlear o bien una parálisis facial. En la serie de PERON y SCHUKNECHT (24), en el momento de diagnóstico del colesteatoma intrapetroso, el 94 por 100 presentaron sordera neurosensorial y el 83 por 100 parálisis facial. En otros pacientes, aunque en menor número, es un vértigo o un acúfeno persistente el síntoma inicial. Cuando el colesteatoma afecta al trigémino se presentan parestesias o hipoestesias en la región de la tercera rama de éste por compresión en la salida del foramen ovale. En otros casos serán los signos indirectos de una compresión de la carótida interna, tales como el vértigo o pequeños trastornos visuales. Cuando la extensión tumoral adquiere una mayor importancia y se extiende al orificio rasgado posterior, hay compresión del IX, X y XI par craneal. Anteromedialmente el tumor puede extenderse y comprimir el seno cavernoso causando paresia del III, IV, V y VI par (12). La rotura de la cápsula hacia el espacio subaracnoideo puede ser origen de una meningitis aséptica (10).

En ciertos casos, como el presentado por TRASERRA (30), hay antecedentes personales de un traumatismo craneal sufrido unos años antes. Esto ya fue descrito por SCHROER (26) en 1958.

Lo más habitual es, pues, una hipoacusia asociada a una parálisis facial. La hipoacusia es neurosensorial, por destrucción laberíntica en la mayoría de los casos, pero puede ser de transmisión por afectación de la cadena osicular o en presencia de una otitis media serosa. La parálisis facial puede ser progresiva, si bien precedida a menudo de un hemiespasmo facial o una parálisis facial total súbita. En otros casos puede tratarse de repetidas crisis de parálisis facial que se recuperan espontáneamente (figs. 2 y 3).

Los colesteatomas adquiridos, que secundariamente invaden la pirámide petrosa, se diferencian de los colesteatomas congénitos de esta región por presentar casi siempre supuración ótica, hipoacusia mixta y afectar casi exclusivamente al VII y VIII par craneal, siendo extremadamente rara la afectación de otros pares craneales.

DIAGNOSTICO DIFERENCIAL

Diferentes patologías pueden surgir en esta pequeña región del hueso temporal, en la que existen celdillas neumatizadas, médula ósea, cartílago, estructuras nerviosas y vasculares (13). En la tabla I se resume esquemáticamente.

Granuloma de colesterol

Es una entidad distinta del colesteatoma y es la lesión quística más frecuente del ápex. Representa

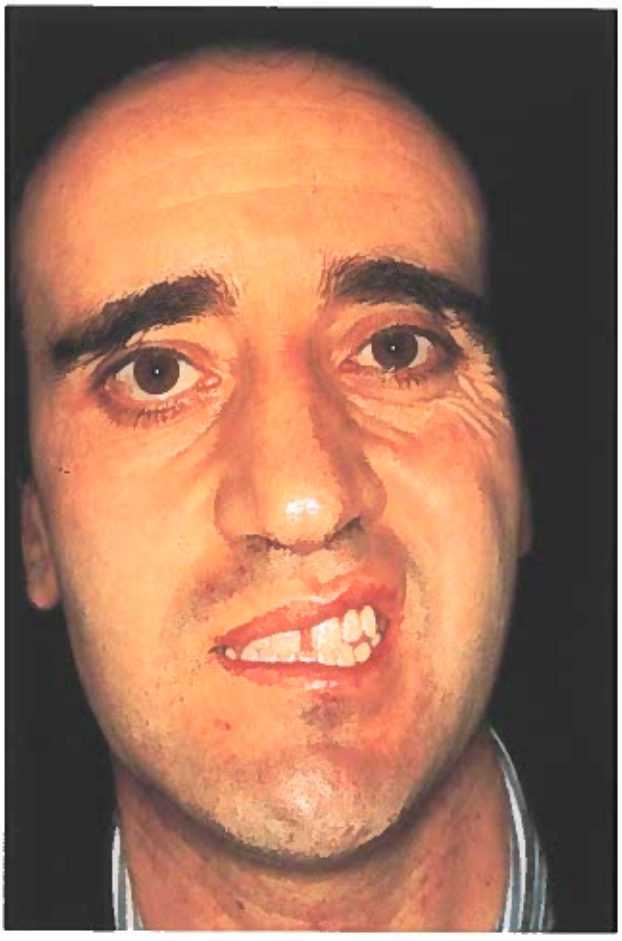

FIG. 3.—*Aspecto de un adulto (V. B. V.) de cuarenta años con parálisis facial, cofosis y cuadro vertiginoso homolateral como síntomas de un colesteatoma intrapetroso.*

TABLA I: PATOLOGIAS DE LA PIRAMIDE PETROSA

Lesiones sólidas

Benignas

— Neurofibroma o neurinoma.
— Condroma.
— Meningioma.
— Paraganglioma.

Malignas

— Condrosarcoma.
— Granuloma eosinófilo.
— Linfoma.
— Metástasis tumorales.

Lesiones quísticas

Vasculares

— Aneurisma carótida interna.
— Dilatación venosa.

No vascular

— Petrosis (absceso).
— Granuloma de colesterol.
— Colesteatoma.

una reacción granulomatosa formada por tejido fibroso conectivo y relleno de un líquido amarillento, marrón o verdoso, de viscosidad variable. Es el resultado de la obstrucción completa de los tractos neumatizados de la pirámide petrosa (27).

Las imágenes de TAC del colesteatoma congénito y del granuloma de colesterol frecuentemente son indistinguibles. Gracias a la RNM estas dos lesiones pueden ser identificadas. Los colesteatomas congénitos aparecen como áreas homogéneas de mediana intensidad en T1 y de alta intensidad en T2. En cambio los granulomas de colesterol dan una señal de alta intensidad, tanto en T1 como en T2, y frecuentemente hay áreas de baja intensidad en la periferia de la lesión por depósito de hemosiderina (32, 33).

Esta patología raramente cursa con parálisis facial. En cambio los colesteatomas apicales frecuentemente se presentan con parálisis facial.

La descompresión quirúrgica está indicada cuando hay una erosión ósea importante con afectación de la dura, déficit de pares craneales o cefaleas persistentes. Conviene dejar un drenaje de silastic entre la cavidad quirúrgica y áreas neumatizadas del hueso temporal (15, 27). GLEESON y FISCH (17) proponen la vía infratemporal para la resección completa del granuloma de colesterol.

Colesteatoma del ángulo pontocerebeloso

En él la afectación del trigémino es mucho más precoz que en el neurinoma del acústico, en el que sólo se presenta en los estados extracanaliculares.

Neurinoma del acústico

Por su frecuencia debe ser evocado en los procesos destructivos de la punta del peñasco. Sobre el plano sintomático, la similitud de su evolución lenta y afectación del nervio facial, lo hacen confundir en ocasiones.

El estudio radiográfico, tomográfico y scanner muestran una erosión del conducto auditivo interno, y en el scanner, al inyectar contraste, se descarta el colesteatoma.

Meningioma

Desarrollándose en la cara endocránea posterior del peñasco, el meningioma puede traducirse en un

síndrome del ángulo pontocerebeloso. Sin embargo, se le puede distinguir a veces por una lesión más precoz de la rama vestibular y por algias faciales más frecuentes.

Las tomografías del peñasco muestran a menudo una imagen de condensación a nivel del ápex petroso (delante del porus acústico), zona de implantación frecuente de este tumor, y la presencia de calcificaciones, aunque inconstante, evocan su naturaleza.

Vasculares

Los quemodectomas del glomus yugularis pueden plantear dudas diagnósticas, si bien los estudios radiográficos vasculares con inyección de contraste permiten diagnosticarlas.

Petrositis

En la época preantibiótica la petrositis secundaria a la otitis media era muy frecuente. La destrucción ósea, con la consiguiente irritación de la dura y afectación de los pares craneales adyacentes con signos de infección, representa el síndrome de Gradenigo (otorrea, parálisis del VI par y neuralgia del V). Los antibióticos y la cirugía mastoidea han hecho disminuir de forma considerable esta infección, pero ocasionalmente aparece. Está indicado el drenaje quirúrgico urgente de esta región (14).

EXPLORACION CLINICA

Audiometría

En los colesteatomas intrapetrosos primario, la audiometría tonal liminar muestra una hipoacusia neurosensorial. La audiometría vocal evidencia una inteligibilidad muy inferior a la que se le podía suponer al ver la audiometría tonal, mostrando un trazo en campana típico de lesión radicular. La audiometría tonal supraliminar nos pone de manifiesto un *recruitment.* Todas estas características son propias de las lesiones retrococleares. En el estudio con potenciales evocados auditivos aparecen ondas III, IV y V y el intervalo I-III y el I-V son mayores de lo normal.

Cuando se trata de un colesteatoma que secundariamente invade el ápex petroso, la audiometría tonal es del tipo mixto, con una inteligibilidad proporcional a la pérdida auditiva. Los potenciales evocados auditivos tienen intervalos I-V y I-III normales y propios de hipoacusia neurosensorial.

Examen vestibular

El colesteatoma intratemporal se caracteriza por una hipo o una arreflexia del vestíbulo homolateral, debida a la erosión laberíntica. En la práctica clínica el estudio electronistagmográfico es siempre preferible, pues permite un estudio objetivo y definitivo, distinguiendo la nistagmogénesis espontánea de la provocada por estimulación. Las pruebas de aceleración sinusoidal amortiguada, el estudio de los movimientos oculares pendulares y la estimulación calórica concurren a decidir sobre el nivel lesional, que puede ser periférico, radicular, nuclear o supranuclear.

Exploración del nervio facial

Como hemos podido constatar, la lesión del nervio facial está en el primer plano de la escena clínica para todas las variedades de colesteatomas otoneuroquirúrgicos, y su estudio detallado aporta datos útiles para el diagnóstico topográfico y el pronóstico operatorio.

Test de Schirmer

Investigando la lacrimación, este test comparativo, cuando es netamente positivo, evoca una lesión geniculada o suprageniculada del VII homolateral con hiposecreción lacrimal.

Gustometría

La estimulación química, y sobre todo eléctrica a nivel de las dos terceras partes anteriores de la lengua, permiten cuando el umbral gustativo está netamente disminuido o abolido de un lado, suponer una lesión del nervio por encima de la emergencia de la cuerda del tímpano. El test salivar de Blatt, del mismo valor topográfico que la gustometría, compara la secreción salivar de los dos lados. Para la mayoría de los autores este test salivar no tiene valor más que si la salivación del lado paralizado no sobrepasa el 10 por 100 de la secreción contralateral.

Sensibilidad de la zona de Ramsay Hunt

No es frecuente encontrar hiposensibilidad o anestesia cutánea de la región meatoconchal.

Reflejo estapediano

Objetivado por la impedanciometría, en el caso de que sea posible (tímpano íntegro, oído contralateral no excesivamente sordo, ausencia de lesiones homolaterales que fijen la platina, etc.). La ausencia del reflejo estapediano en el curso de una parálisis facial evoca una lesión suprapiramidal de la tercera porción del nervio facial.

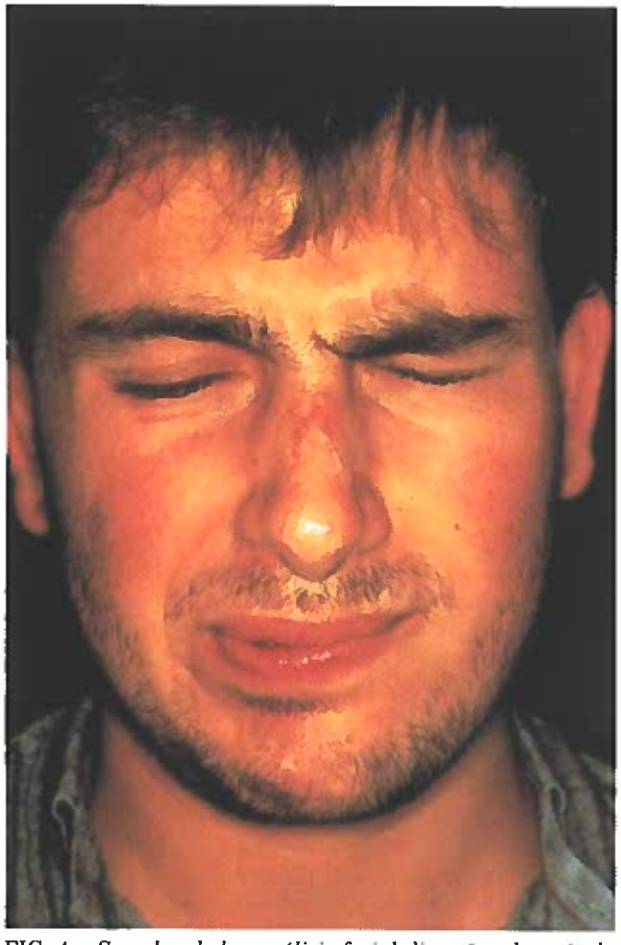

FIG. 4.—*Secuelas de la parálisis facial diez años después de haber sido intervenido del colesteatoma intrapetroso.*

FIG. 5.—*Tomografía en posición de Guillen, en la que puede apreciarse una imagen lítica producida por un colesteatoma intrapetroso supralaberíntico.*

Electromiografía

El trazado electromiográfico patológico se caracteriza por signos espontáneos y provocados. En reposo se pueden registrar potenciales de fibrilación muy finos y de amplitud muy débil, correspondiendo a la actividad espontánea y aislada de una fibra muscular denervada. En la contracción el trazado está empobrecido y con el esfuerzo puede producirse un fenómeno de sumación temporal. Los test combinados de estimulación-detección testimonian una lesión más o menos profunda de la conducción del nervio. Cuando la parálisis es completa y antigua, el examen de estimulación es muy interesante para juzgar el interés de una reparación quirúrgica a nivel del nervio. En todos los nervios faciales afectados por la erosión del colesteatoma se confirma la lesión periférica del nervio.

Estamos de acuerdo con OPPENRAAY (23) cuando dice que muchos pacientes con un colesteatoma de peñasco son diagnosticados de una parálisis de Bell y no se les presta mayor importancia; con ello el colesteatoma sigue su evolución. Esto es lo que ocurrió en uno de nuestros pacientes de dieciséis años de edad que era portador de una parálisis facial izquierda de varios meses de evolución y diagnosticada de a frigore por su médico de cabecera. Estudiado convenientemente, pudimos hallar un colesteatoma intrapetroso. Hoy, a los diez años de haber sido intervenido, aún persisten marcados signos de su parálisis facial (fig. 4). En general las parálisis faciales producidas por un colesteatoma supralaberíntico sólo se recuperan parcialmente y en el EMG persisten siempre potenciales de denervación.

Podríamos concluir este apartado de exploraciones diciendo que una parálisis facial progresiva, que se acompaña de una sordera de percepción homolateral y arreflexia vestibular, nos debe hacer sospechar un colesteatoma intrapetroso (4).

EXPLORACION RADIOGRAFICA

Durante años los diferentes estudios radiográficos convencionales, tomografías, mielografías y angiografías eran el único medio de estudio para alcanzar un diagnóstico más o menos cierto de una lesión en el ápex del peñasco (fig. 5).

Hoy las cosas han cambiado. El scanner y la resonancia nuclear magnética permiten un estudio más exacto y concreto. En el scanner los colesteatomas intrapetrosos se muestran como lesiones de baja densidad que no se modifican con la inyección de contraste. Las estructuras óseas se presentan como erosionadas o roídas, lo que las distingue de las lesiones de

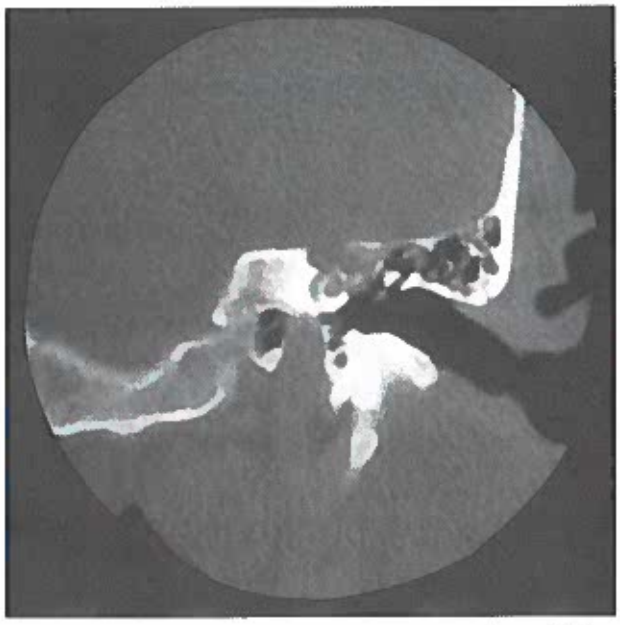

FIG. 6.—*TAC coronal del oído en el que se aprecia un colesteatoma intrapetroso que afecta a la cóclea y rompe el suelo de la fosa media.*

los meningiomas que son isodensas o ligeramente hiperdensas y al inyectar contraste vemos cómo se forma una masa bien circunscrita (figs. 6, 7 y 8).

El TAC, con cortes de 1,5 mm. de espesor, sigue siendo el estudio inicial de elección en la patología intratemporal, ya que las estructuras y contornos óseos se aprecian mejor que en la RNM. Sin embargo, si la lesión sobrepasa los límites del hueso temporal, la RNM muestra más claramente los límites intra y extracraneales sin necesidad de usar contraste. En algunos casos el TAC y la RNM son complementarios. El TAC demostrando los márgenes de la erosión ósea y la RNM el interior de la masa, dentro del área de erosión ósea (32, 33).

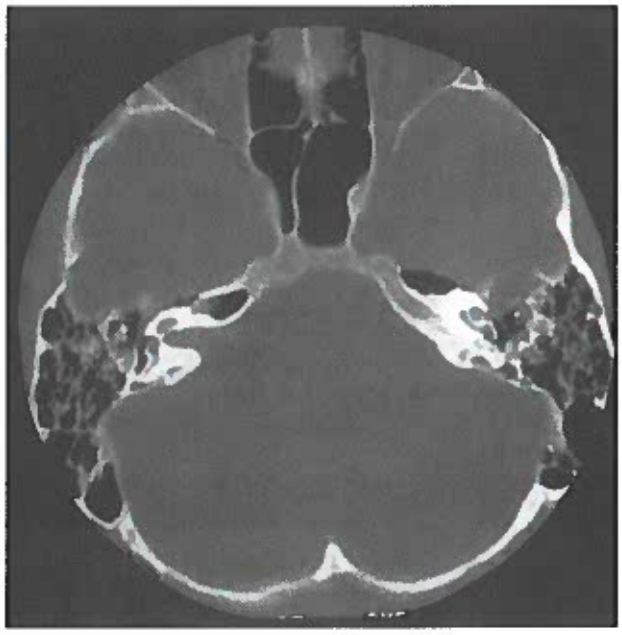

FIG. 7.—*TAC axial de otro caso en el que se aprecia la ruptura de la cortical ósea del peñasco izquierdo con salida de colesteatoma a la fosa media.*

FIG. 8.—*TAC coronal de una gran destrucción coclear producida por un colesteatoma intrapetroso.*

Hay que alertar acerca de los falsos positivos en las imágenes de RNM. Toda lesión visualizada en el hueso temporal por la RNM ha de ser confirmada por el TAC, ya que la médula ósea intratemporal produce en T1 unas imágenes similares a muchas lesiones del ángulo pontocerebelosos (11). GACEK (14) postula que esas imágenes representan anomalías venosas. Estas lesiones no deben ser exploradas quirúrgicamente y los pacientes deben ser vigilados clínica y radiológicamente para detectar un posible crecimiento de la lesión.

En los glomus el scanner juega un gran papel diagnóstico, ya que sin contraste se muestra como lesiones de baja densidad y con contraste como lesiones de alta densidad. La angiografía aún es útil para conocer si hay un compromiso de arteria carótida.

El TAC y la RNM también nos informan de la naturaleza quística o sólida de las lesiones.

TRATAMIENTO QUIRURGICO

Frontera entre la otología y la neurocirugía, el espacio subdural peripetroso no es obstáculo para numerosas lesiones patológicas de origen temporal o intracraneano. HOUSE fue el primero en sensibilizar a los otólogos y a los neurocirujanos sobre el interés de una estrecha colaboración en la cirugía peripetrosa y la hace una realidad en Los Angeles (Estados Unidos) en 1960.

La otoneurocirugía peripetrosa corresponde a una modalidad de técnicas precisas y adaptadas particu-

larmente al tratamiento de tumores, en las cuales el colesteatoma no es, sin embargo, el más frecuente de sus indicaciones. Debe cumplir dos imperativos fundamentales: la benignidad del acto y el respetar los elementos neurológicos. De hecho, la matriz del colesteatoma puede adherirse a estructuras esenciales del cerebro y el querer erradicarlo en su totalidad puede ser un gran peligro. El único tratamiento del colesteatoma intrapetroso es su total erradicación, pero su matriz es a menudo muy fina y está firmemente adherida a la duramadre, a los nervios y a los vasos. En estos casos el lóbulo temporal está siempre muy esclerótico y puede formar cuerpo con la matriz del colesteatoma debido a las reacciones químicas que han producido el contacto de ambas.

La vía de abordaje quirúrgico depende de la topografía de las lesiones y para esto es necesario un riguroso estudio preoperatorio. Entre las técnicas quirúrgicas debemos mencionar la suboccipital, la translaberíntica y la vía de la fosa media o subtemporal.

Vía suboccipital

Vía clásica en neurocirugía que permite abordar el ángulo pontocerebeloso y el conducto auditivo interno, dejando la duramadre y el seno lateral desplazados sobre la cara posterior del peñasco.

Indicaciones. Está indicada para la extracción de colesteatomas del ápex petroso que se extienden intracranealmente o para aquellas formaciones epidermoides que se desarrollan inicialmente en el ángulo pontocerebeloso.

Vía translaberíntica-transcoclear

Descrita en 1978 por HOUSE, DE LA CRUZ y HITSELBERGER (19), tiene por objeto llegar al fondo del conducto auditivo interno y de aquí al ángulo pontocerebeloso, destruyendo las estructuras cocleovestibulares intrapetrosas. Esta vía de abordaje exige que estas funciones estén ya comprometidas por las lesiones colesteatomatosas.

Anterior, posterior o mixta, esta vía se practica en el curso de un vaciamiento petromastoideo, cuando el colesteatoma ha invadido las cavidades del oído medio y en este caso permite un buen control de la unión de las lesiones intrapetrosas (salvo para el ápex y el canal carotídeo) y el ángulo. Las prolongaciones colesteomatosas hacia la fosa posterior pueden ser erradicadas directamente o utilizando una vía suboccipital combinada cuando el tumor está demasiado adherido a la fosa posterior. Por contra, las prolongaciones hacia la fosa cerebral media, la cirugía reparadora de la primera porción del nervio facial y de su ganglio geniculado, la preservación de una función cocleovestibular y las prolongaciones hacia el ápex hicieron abandonar esta vía en provecho de la vía de la fosa media.

Indicaciones. Se limita a aquellos colesteatomas secundarios de las cavidades del oído medio o primitivos del temporal con una función cocleovestibular dañada y cuando las extensiones tumorales no comprometen seriamente ni la fosa cerebral media ni la primera porción del facial ni el ápex petroso. Esta técnica puede utilizarse también para la marsupialización del colesteatoma. Una buena indicación es para cuando no es posible garantizar una extirpación total. El tiempo de cicatrización y cuidados de la gran cavidad, así como el riesgo de una fístula, hacen de esta técnica una vía de utilidad muy concreta.

Vía de la fosa media

Descrita en 1969 por GLASSCOCK (16), permite abordar la cara superior del peñasco por debajo de la duramadre y llegar al conducto auditivo interno, canal de Falopio, cavidades del oído medio y todas las estructuras intrapetrosas (cóclea, vestíbulo, canal carotídeo).

Es una vía de excelencia para el tratamiento de la descompresión del nervio facial en su primera porción y en el tratamiento del vértigo con buena reserva coclear, actuando sobre la sección del nervio vestibular y ganglio de Scarpa. Otra de sus finalidades es la del tratamiento de los colesteatomas intrapetrosos.

Indicaciones. La vía transtemporal supralaberíntica está especialmente indicada en las lesiones que se sitúan en la región supralaberíntica, entre la espira basal de la cóclea, el fondo del conducto auditivo externo y la ampolla del canal semicircular superior. El espacio supralaberíntico tiene una significancia anatómica especial porque el ganglio geniculado del nervio facial está situado en la unión de las porciones intra y extradurales del nervio facial. En este punto el espacio subaracnoideo, rodeando a la porción laberíntica del nervio facial, se detiene y el nervio se transforma en estructura monofascicular a multifascicular. El ganglio geniculado es un lugar de fusión embriológica que favorece la aparición de hamartomas. Esta vía tiene su indicación cuando la audición es buena y existe la esperanza de poder preservar el aparato cocleovestibular y su función. Especial mención de su indicación está en aquellos casos de oído funcional único, con lesión colesteatomatosa supralaberíntica. La extirpación parcial de las lesiones debe ser considerada.

Contraindicaciones. Cuando la hipoacusia está presente es preferible una vía translaberíntica, practicando una petrosectomía subtotal con extirpación de la cápsula ótica, ya que además nos permitirá llegar a la región infralaberíntica, retrolaberíntica y a la punta del peñasco.

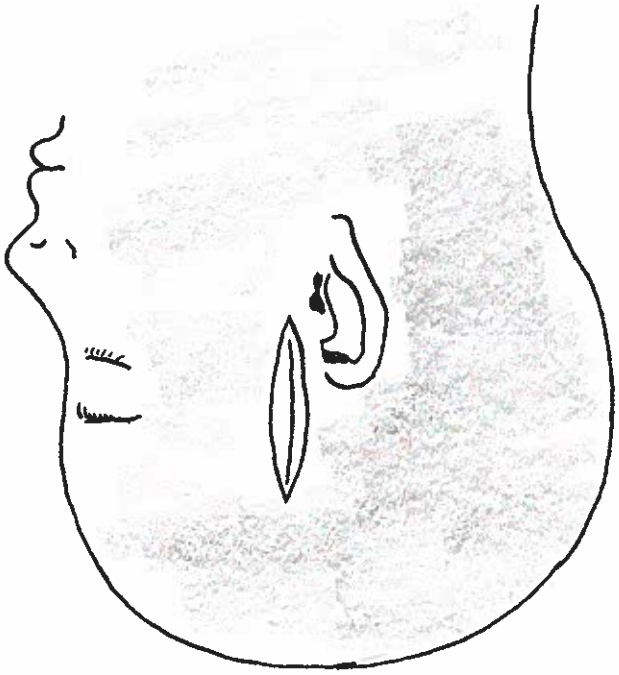

FIG. 9.—*Incisión vertical de 2 cm. del trago que llega a la región escamosa del temporal.*

FIG. 11.—*Separador ortostático en la fosa media para retraer la dura. Se expone el piso de la fosa media craneana apreciándose la eminencia arcuata y la ruptura de la cortical con salida de colesteatoma.*

Técnica quirúrgica

El cirujano debe sentarse en la cabeza del enfermo y la orientación que tendremos es la de «arriba hacia abajo», en comparación con la cirugía otológica de rutina. Se practica una incisión vertical 2 cm. anterior al trago, que se prolonga hasta la porción escamosa del hueso temporal (fig. 9). Se practica una craneotomía retirando una porción rectangular del hueso temporal escamoso (fig. 10). Se talla la comunicación intraextracraneal de modo tal que su base se corresponda con el piso de la fosa media. Mediante un retractor autosostenido de House-Urban se retrae la dura, exponiendo el piso de la fosa craneana media. Al elevar la dura con el retractor se identifican tres límites importantes: 1) la arteria meníngea media, a medida que deja el foramen espinoso y sigue por la dura sobre la fosa craneana media; 2) el nervio petroso superficial mayor, que pasa entre la dura y el piso de la fosa craneana media (este nervio pasará por debajo y atrás de la arteria meníngea media), y 3) la eminencia arcuata, formada por el conducto semicircular superior (figs. 11, 12 y 13).

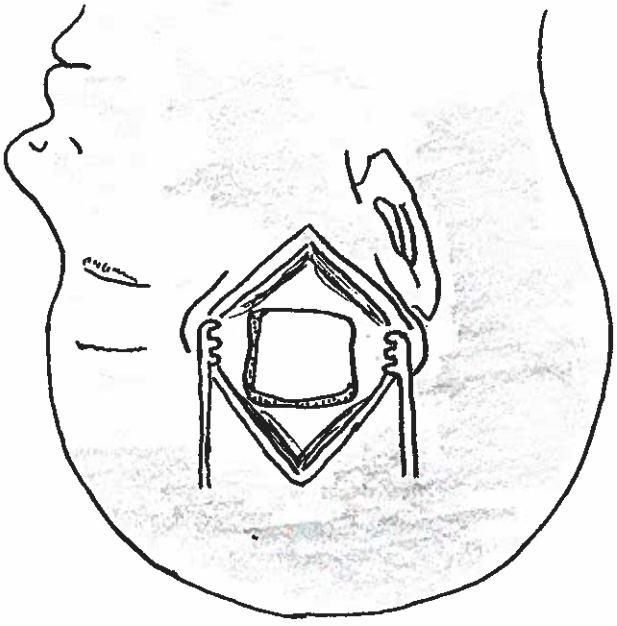

FIG. 10.—*Craneotomía rectangular del hueso temporal escamoso.*

En la mayoría de los casos ya podemos observar cómo el colesteatoma ha reventado la cortical y emerge del techo del temporal. Se diseca el colesteatoma identificando el nervio facial y siguiendo su trayecto, así como la espira basal de la cóclea. El hueso laberíntico se encuentra a menudo erosionado, ya sea el canal superior, el posterior o el lateral, así como la espira basal de la cóclea o el fondo del conducto auditivo interno. En algunas ocasiones hemos visto cómo se presenta una reacción fibrótica en uno de los canales semicirculares, que aun a pesar de haber prácticamente desaparecido por la acción del colesteatoma, la audición se conserva. Y al extirpar el colesteatoma

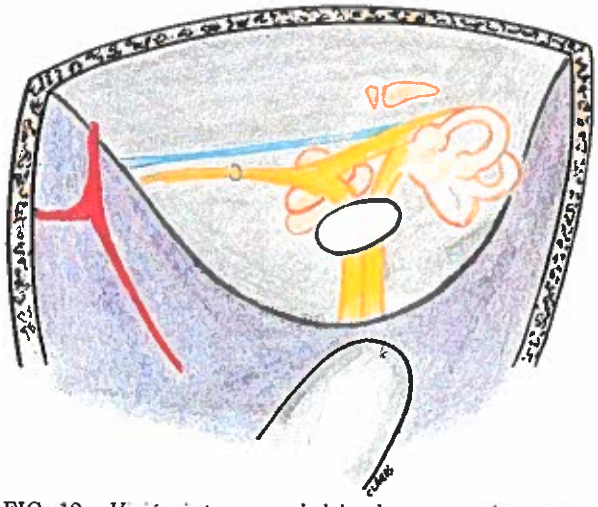

FIG. 12.—*Visión intracraneal del colesteatoma intrapetroso de localización supralaberíntica, erosionando la espira basal de la cóclea.*

es cuando se presenta la cofosis en el postoperatorio (figs. 14 y 15).

Una vez la exéresis ha sido total, colocamos un injerto de músculo o de fascia temporal sobre la región, fijado con cola de fibrina. La expansión del lóbulo temporal sellará definitivamente esta brecha. Cuando el nervio facial está seriamente dañado o seccionado hay que efectuar un injerto del facial por esta vía tras la exéresis quirúrgica del colesteatoma. La craniectomía se repone y se sutura el músculo temporal en forma de cruz con puntos de seda de la forma descrita en el capítulo adecuado.

En los casos en los que el colesteatoma se extiende de los canales semicirculares a la mastoides es muy difícil tratar adecuadamente estos casos mediante la vía supralaberíntica, por lo que asociamos

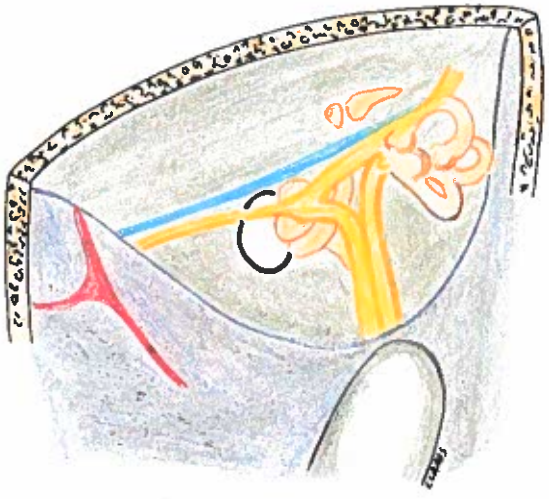

FIG. 13.—*Visión intracraneal del colesteatoma intrapetroso de localización infralaberíntica.*

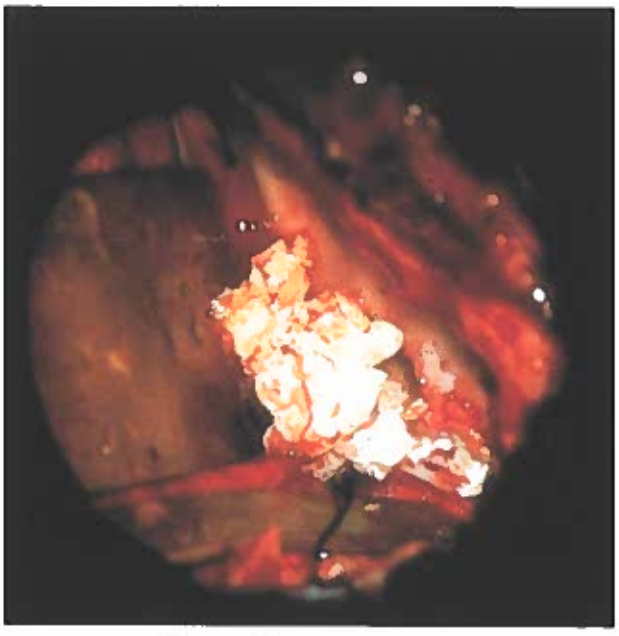

FIG. 14.—*Exposición quirúrgica del colesteatoma por vía de la fosa media.*

entonces una vía transtemporal-transmastoidea, extirpando completamente la cápsula ótica y transformando la operación en una mastoidectomía con petrosectomía subtotal y obliteración de la cavidad.

Secuelas

La hipoacusia de conducción se presenta cuando para extirpar el tumor debemos extraer la cabeza

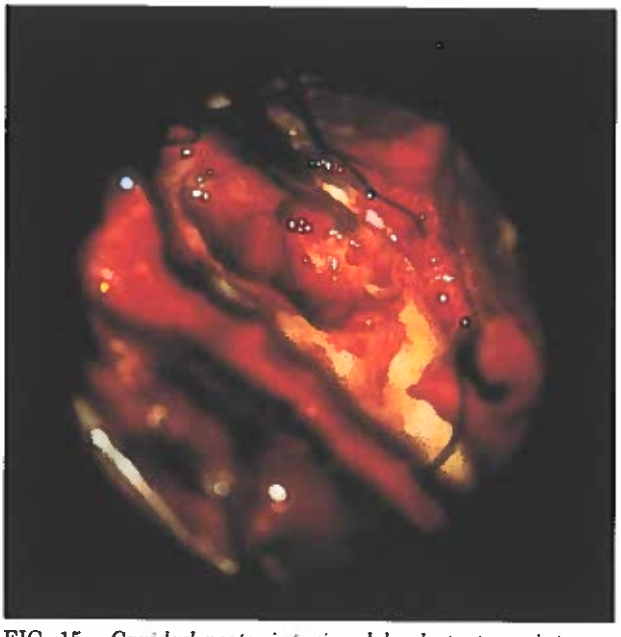

FIG. 15.—*Cavidad postquirúrgica del colesteatoma intrapetroso. En el fondo de la cavidad puede verse el nervio facial completamente denudado.*

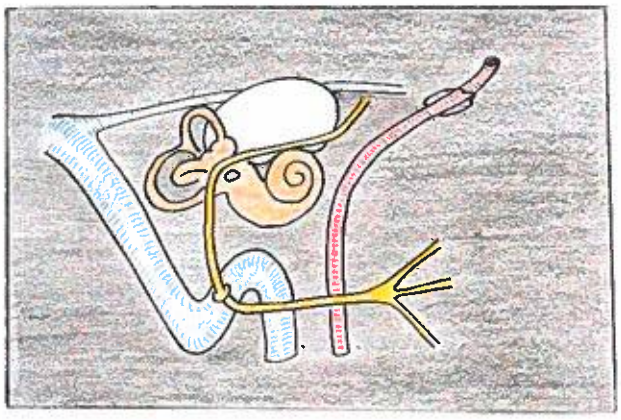

FIG. 16.—*Colesteatoma intrapetroso de localización supralaberíntica.*

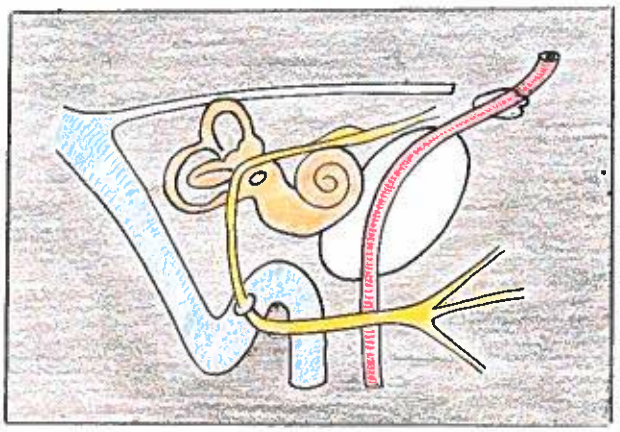

FIG. 17.—*Colesteatoma intrapetroso de localización infralaberíntica-apical.*

del martillo y el yunque. En este caso, un año más tarde, por vía endocanal practicamos una osiculoplastia con interposición del yunque sobre el estribo.

La hipoacusia neurosensorial se debe a la erosión por el colesteatoma de la parte superior de la espira basal de la cóclea y sobre todo cuando esta erosión se ha extendido al compartimento medio infralaberíntico y apical del peñasco. De todos modos la preservación de la audición es impredictible, ya que ésta puede perderse o preservarse en casos con grandes fístulas de los canales semicirculares.

La parálisis facial se debe a la destrucción del nervio por el colesteatoma. Si la parálisis facial está presente antes de la operación, el injerto nervioso siempre está indicado en el acto quirúrgico. Recordemos que la parte laberíntica del nervio facial es especialmente frágil. La preservación del nervio facial es posible sólo en los casos de colesteatomas supralaberínticos diagnosticados precozmente, que en el preoperatorio muestran una paresia del facial, lo que presupone una compresión mínima del nervio (fig. 4).

ELECCION DE LA TECNICA QUIRURGICA SEGUN LA LOCALIZACION DEL COLESTEATOMA INTRAPETROSO

Nuestra experiencia quirúrgica nos permite clasificar la localización del colesteatoma intrapetroso, en relación al hueso temporal, bajo los siguientes grupos:

Colesteatoma supralaberíntico (fig. 16), que se sitúa en la región que se extiende entre la espiral basal de la cóclea, el fondo del conducto auditivo interno y la ampolla del canal semicircular superior. Esta es la forma más frecuente. En estos casos la lesión del facial puede ser el primer síntoma, asociado a cefaleas y a una hipoacusia neurosensorial.

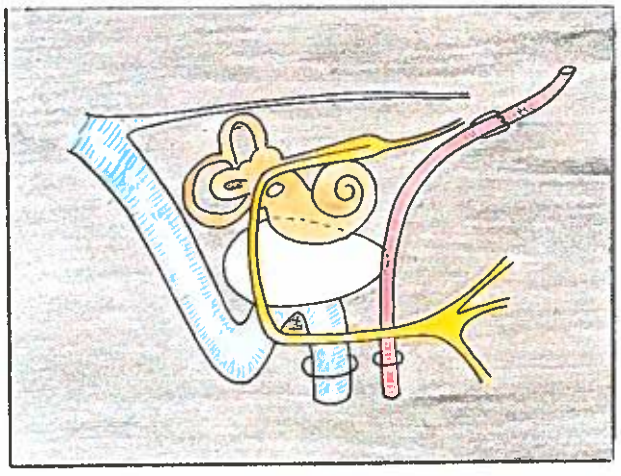

FIG. 18.—*Colesteatoma intrapetroso de localización infralaberíntica retrococlear.*

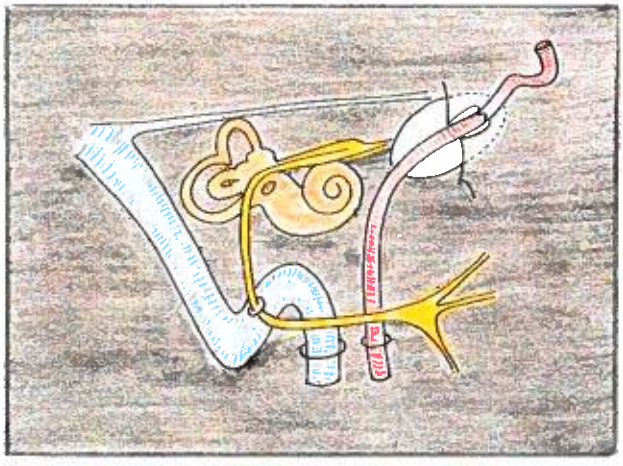

FIG. 19.—*Colesteatoma intrapetroso de localización apical y penetra a través del foramen lacerum.*

La técnica quirúrgica aconsejada es la subtemporal. Si la pérdida auditiva es total y la invasión endocraneana es escasa, se puede utilizar una vía transcoclear-transmastoidea.

Colesteatoma intralaberíntico-apical (fig. 17), que se sitúa entre la cápsula ótica y la porción vertical de la arteria carótida interna. El síntoma inicial es una parálisis facial progresiva lenta.

La técnica quirúrgica más adecuada es una vía combinada transcoclear-transmastoidea con una infratemporal.

Colesteatoma infralaberíntico retrococlear (fig. 18), que se sitúa medialmente a la cóclea, y entre el segmento vertical de la carótida interna y el segmento mastoideo del nervio facial, quedando el nervio facial siempre por delante. Su incidencia es escasa.

La vía quirúrgica es combinada, transmastoideo-translaberíntico y la vía infratemporal.

Colesteatoma apical (fig. 19) es un tipo de lesión que se sitúa entre el espacio parafaríngeo, el foramen lacerum y la región parasellar. Al estar tan cerca de las pterigoides la vía adecuada es la infratemporal.

BIBLIOGRAFIA

1. ANSON, B. J.; BAST, T. H., y RICHANY, S. F.: «The fetal and early postnatal development of the tympanic ring and related structures in man». *Ann. Otol. Rhinol. Laryngol.*, 64: 802-823, 1985.
2. BOTTCHER y MICKULICZ. Citados por Sultan y Deguine.
3. CAWTHORNE, T.: «Congenital cholesteatoma». *Arch. Otolaryngol.*, 78: 248-252, 1963.
4. CAWTHORNE, T., y GRIFFITH, A.: «Primary cholesteatoma of the temporal bone». *Arch. Otolaryngol.*, 73: 252-261, 1961.
5. CAWTHORNE, T.: «Cholesteatoma congenital». *Acta ORL Belgica*, 10 (6): 613, 1966.
6. CLAROS, P.: «Contribution à l'etude du cholesteatome chez l'enfant et l'adolescent». *Cahiers d'ORL*, 11: 463-478, 1976.
7. CLAROS, P.; CLAROS, A., Jr., y CLAROS, A.: *Colesteatoma intrapetroso.* Ponencia patología base de cráneo. IV Congreso Nacional de la Sociedad Española de Oto-Neuro-Oftalmología. Editorial MCR, 1990.
8. CUSHING, H.: *Intracranial tumors.* Charles Tomas (ed.). Springfield, 111, 1932.
9. CUSHING, H.: «A large epidermoid cholesteatoma of the parieto occipital region deforming the left hemisphere without cerebral symptoms». *Surg. Gynecol. Obstet.*, 34: 557, 1922.
10. FLOOD, L. M., y KEMINK, J. L.: «Surgery in lesions of the petrous apex». *Otolaryngol. Clin. North. Am.*, 17: 565-575, 1984.
11. FRANKLIN, D. J.; JENKINS, H. A.; HOROWITZ, B. L., y COKER, N. J.: «Management of petrous apex lesions». *Arch. Otolaryngol. Head Neck Surg.*, 115: 1121-1125, 1989.
12. GACEK, R. R.: «Diagnosis and management of primary tumors of the petrous apex». *Ann. Otol. Rhinol. Laryngol.*, 84 (supl. 18): 1-20, 1975.
13. GACEK, R. R.: «Evaluation and management of primary petrous apex cholesteatoma». *Otolaryngol. Head Neck Surg.*, 88: 519-523, 1980.
14. GACEK, R. R.: «Cystic lesions of the petrous apex». En: Nadol, J. B., y Schuknecht, H. F. (eds.). *Surgery of the ear and temporal bone.* Raven Press Ltd. New York, 423-434, 1993.
15. GHERINI, S. G.; BRACKMANN, D. E.; LO, W. W. M., y SOLTI-BOHMAN, L. G.: «Cholesterol granuloma of the petrous apex». *Laryngoscope*, 95 (6): 659-664, 1985.
16. GLASSCOCK, M. E.: «Middle fossa approach to the temporal bone». *Arch. Otology*, 90: 41-47, 1969.
17. GLEESON, M. J.; FISH, U.; MAKEK, M., y VALAVANIS, A.: «Mucosal cyst of the petrous apex». En: *Neurological surgery of the ear and the skull base.* Sixth International Symposium. Zurich, 1988. Kugler and Ghedini Publications. Amsterdam, Berkely, Milano, 3-10, 1989.
18. HOUSE, W. F., y DOYLE, J. B.: «Early diagnosis and removal of primary cholesteatoma causing pressure to the VIIth nerve». *Laryngoscope*, 72: 1055, 1962.
19. HOUSE, W. F.; DE LA CRUZ, A., y HITSELBERGER, W. E.: «Surgery of the skull base: Transcochlear approach to the petrous apex and clivus». *Otorhinolaryngology*, 86: 770-779, 1978.
20. JEFFERSON, G., y SMALLEY, A. A.: «Progressive facial palsy produced by intra-temporal epidermoids». *J. Laryngol. Otol.*, 53: 417-443, 1938.
21. LEPOIRE, J., y PERTUISET, B.: *Les kystes épidermoides cranio-encéphaliques.* Ed. Masson. París, 1957.
22. MAFEE, M. E.; AIMI, K., y VALVASSORI, G. E.: «Computed tomography in the diagnosis of primary tumors of the petrous bone». *Laryngoscope*, 94: 1423-1430, 1984.
23. OPPENRAAY, J.: «The dangerous diagnosis of Bell's palsy». *Laryngoscope*, 73: 113, 1959.
24. PERON, D. L., y SCHUKNECHT, H. F.: «Congenital cholesteatoma with other anomalies». *Arch. Otolaryngol.*, 101: 498-505, 1975.
25. PERON, D. L., y SCHUKNECHT, H. F.: «Congenital cholesteatoma *vs* cholesteatoma of the petrous apex». *Otolaryngol. Head Neck Surg.*, 94: 322-327, 1986.
26. SCHROER, R.: «Zwei traumatische mittelohr cholesteatome». *Z. Laryngol. Rhinol. Otol.*, 37: 573, 1958.
27. SMITH, P. G.; LEONETTI, J. P., y KLETZKER, G. R.: «Differential clinical and radiographic features of cholesterol granulomas and cholesteatomas of the petrous apex». *Ann. Otol. Rhinol. Laryngol.*, 97: 599-604, 1988.
28. SULTAN, A., y DEGUINE, C.: *Conferences d'Oto-rhino-laryngologie.* Libraire Maloine. París, fascicule 3.
29. TEED, R. W.: «Cholesteatoma verum tympani. Its relationship to first epibranchial placode». *Arch. Otolaryng.* (Chicago, USA), 24: 455-474, 1936.
30. TRASERRA, J.: «Colesteatomas del peñasco». *ORL DIPS*, 119-126, 1982.
31. TYTUS, J. S., y PENNYBAKCER, J.: «Pearly tumors in relation to the central nervous system». *J. Neurol. Neurosurg. Psychiatry*, 19: 241-259, 1956.
32. VALVASSORI, G. E.: «Diagnosis of retrochoclear and central vestibular disease by magnetic resonance imaging». *Ann. Otol. Rhinol. Laryngol.*, 97: 19-22, 1988.
33. VALVASSORI, G. E., y GUZMAN, M.: «Magnetic resonance imaging of the posterior cranial fossa». *Ann. Otol. Rhinol. Laryngol.*, 97: 594-598, 1988.
34. WAYOFF, M.: «Kyste épidermique double de la fosse temporale chez un ancien opéré de cholesteatome de l'oreille». *Ann. Otolaryngol.* (París), 78: 420-422, 1961.
35. WAYOFF, M.: *Otites chroniques cholestéatomateuses.* EMC 20 095 A 20.

Cáncer ótico

A. MORELLO, G. MORELLO y J. TRASERRA

CANCER DE OIDO Y HUESO TEMPORAL

En el oído y el hueso temporal pueden aparecer tumores primarios, como el carcinoma escamoso o el adenocarcinoma; tumores metastásicos, como el adenocarcinoma de próstata, carcinoma de mama o carcinoma renal, y tumores por invasión por contiguidad desde elementos adyacentes como el caso del cáncer de rinofaringe (1).

TUMORES MALIGNOS DEL OIDO EXTERNO

Tanto el pabellón auricular como el conducto auditivo externo constituyen una localización predilecta para las diversas lesiones cutáneas malignas y premalignas, hecho favorecido por su exposición a los diversos agentes ambientales (2) (fig. 1).

El carcinoma del pabellón auricular supone alrededor de un 6 por 100 de todos los tumores cutáneos, procediendo el tumor en dos terceras partes de los casos del pabellón y en una tercera parte del CAE.

El carcinoma escamoso representa un 55 por 100 de estos tumores y el basocelular alrededor de un 40 por 100, aunque también podemos encontrar formas anatomopatológicas más raras como el adenocarcinoma de glándulas ceruminosas (3).

El tratamiento en principio es siempre quirúrgico y varía según la localización inicial de la lesión y su extensión. El tratamiento combinado de cirugía más radioterapia mejora en muchos casos el resultado de la cirugía sola, aunque no se aconseja la utilización de la radioterapia como único tratamiento (4).

Sin embargo, otros autores consideran que los carcinomas superficiales (carcinoma *in situ)* de piel también pueden ser tratados mediante radioterapia con kilovoltaje superficial con fotones de 100 a 140 kV mediante 3.500 cGy repartidos en cinco fracciones durante una semana (5).

Las metástasis ganglionares son poco frecuentes y de aparición tardía, siendo excepcionales las metástasis a distancia. En su evolución natural si no reciben tratamiento estos tumores de oído externo invadirán membrana timpánica y cavidades de oído medio y hueso temporal hasta llegar a la invasión endocraneal.

CANCER DE OIDO MEDIO Y HUESO TEMPORAL

El cáncer de oído medio y hueso temporal es, afortunadamente, una entidad clínica poco frecuente que presenta a la vez importantes dificulta-

FIG. 1.—*Imagen de afectación de CAE y concha por cáncer ótico.*

FIG. 2.—*Imagen que corresponde a la visión otomicroscópica de granulaciones que ocupan CAE en un cáncer ótico.*

des tanto a la hora de su diagnóstico como de su tratamiento, siendo muestra de ello el hecho de que la tasa de supervivencia del 30 por 100 a los cinco años ha permanecido casi invariable durante el transcurso de las últimas décadas (6).

La afectación por tumores malignos de oído externo y medio ya se conocía desde finales del siglo XVIII, aunque la primera descripción de esta patología no fue publicada hasta 1803 por POLITZER (7).

ROSSENWASSEN (8) y CONLEY (9) estiman que aparece un cáncer de oído medio cada 5.000-20.000 casos de patología ótica.

La localización inicial en oído medio es muy difícil de diagnosticar en los inicios de la enfermedad, apareciendo en muchos casos asociada a otitis crónicas supuradas de larga evolución, ya que hasta un 85 por 100 de los casos de carcinoma de oído medio se desarrollan en oídos afectos de una otitis media crónica anterior (4).

En la mayoría de casos estos tumores son carcinomas de células escamosas, aunque también se describen esporádicamente casos de rabdomiosarcoma, linfomas malignos, adenocarcinoma y mucho más raramente melanomas (11), coristoma de glándula salivar (12) y tumores ampicrinos (13) (tumores que muestran capacidad exocrina).

En el oído interno el cáncer sólo aparece por progresión desde los tejidos vecinos o por metástasis a distancia. No se han descrito tumores malignos primarios del oído interno (14).

El diagnóstico, como manifiesta CUCHI y cols. (14), se basa en la clínica y la radiología. SAVIC encontró en 11 de 13 pacientes con carcinoma de células escamosas que una otitis media crónica de larga evolución había precedido al proceso maligno y en sólo dos casos se había desarrollado el tumor sin infección crónica previa. Es por ello que la mayoría de los pacientes se diagnosticaron en un estadio avanzado de la enfermedad con el carcinoma destruyendo el hueso a su alrededor y afectando, la base del cráneo.

El examen otológico muestra una perforación timpánica asociada a una otorrea serosanguinolenta, a menudo sobreinfectada. Cualquier imagen en la que se aprecie tejido de granulación debe ser tenida en consideración y se debe practicar una biopsia de la misma (fig. 2).

La hipoacusia puede ser transmisiva, perceptiva o mixta, dependiendo de la localización tumoral.

La parálisis facial puede apreciar hasta en un 50 por 100 de los casos, pudiendo afectarse también otros pares craneales como el VIII, IX, X y XI, ensombreciéndose el pronóstico en estos casos. El resto de síntomas pueden ser parecidos a los que presenta una otitis crónica.

Tabla de LEWIS (15), GOODWIN y JESSE (16), en la que plasman, en orden decreciente, la frecuencia de los distintos síntomas en el cáncer ótico:

	%
Supuración	78
Dolor	63
Sordera	48
Parálisis facial	35
Tumefacción	26
Hemorragia	26
Prurito	19
Acúfenos y vértigo	10-15
Adenopatías cervicales	10
Cefaleas y vómitos	< 10

Respecto a la propagación de estos tumores se aprecia que los originados en las celdas mastoideas se extienden intracranealmente hacia fosa media y los de oído medio o CAE se extienden hacia los tejidos blandos preauriculares, cavidad glenoidea y articulación temporomandibular. Esta extensión preauricular a través de las fisuras de Santorini justifica la práctica de una parotidectomía junto con la resección del hueso temporal (6).

ESTADIAJE Y CLASIFICACION TNM

No existe acuerdo en la literatura en cuanto a la clasificación de los cánceres de oído, motivo por el que existen diversas propuestas, que agrupa CUCHI y cols. (14) destacando las más significativas.

FIGS. 3 y 4.—*Estudio radiológico mediante tomografía axial computerizada en lo que se aprecia la extensión neoplásica anterior hacia la articulación temporomandibular y gránula parotídea.*

La clasificación del cáncer de oído de la AMC (American Joint Committee) se basa en el tamaño en centímetros y profundidad de la infiltración (27).

T: Primario.

Tx: El tumor primario no se encuentra.

Tis: Carcinoma *in situ*.

T0: No existe primario.

T1: Tumor de 2 cm. o menos, en su mayor diámetro, estrictamente superficial o exofítico.

T2: Tumor mayor de 2 cm., pero no mayor de 5 cm. en su mayor diámetro, o con mínima infiltración de la dermis, prescindiendo del tamaño.

T4: Tumor incluyendo otras estructuras, tales como cartílago, músculo o hueso.

N: Adenopatía. La invasión ganglionar cervical se evalúa como en el resto de neoplasias de cabeza y cuello.

Nx: La adenopatía regional no puede cuantificarse.

N0: No evidencia de adenopatía regional.

N1: Adenopatía homolateral, móvil, no adherida.

N2: Adenopatía móvil, contralateral o bilateral.

N3: Adenopatías fijadas.

M: Metástasis a distancia.

Mx: No se hallan metástasis.

M0: No existen metástasis.

M1: Metástasis a distancia existentes y halladas.

GOODWIN y JESSE (16) establecen un sistema de estadiaje basado en las características anatomoclínicas de series existentes, así estadio I equivale a localización en CAE; estadio II, localización en CAE y tímpano sin invadir caja; estadio III invade caja, mastoides y base de la pirámide petrosa.

EXAMEN RADIOLOGICO

El examen tomográfico computorizado de alta resolución con ventana ósea ha permitido matizar mucho más exactamente la extensión tumoral en los estudios preoperatorios, dejando obsoleto el examen tomográfico convencional. ARRIAGA (17) evalúa la eficacia del estudio preoperatorio con TAC de alta resolución, comparando los hallazgos radiológicos con los histopatológicos en el cáncer de conducto auditivo externo, apreciando una correlación altamente significativa (figs. 3 y 4).

Actualmente, la resonancia nuclear magnética parece ser otra técnica útil que permite determinar la extensión tumoral, en especial las expansiones endocraneales. La angiografía carotídea puede ser útil para afectaciones de la arteria carótida interna y el estudio de la fase venosa para estudiar la afectación del bulbo yugular (6) (figs. 5 y 6).

Presentamos 21 casos de la casuística propia del Servicio de ORL del Hospital Clínico, recogidos desde 1974 hasta 1992, agrupados en la tabla I, con los datos resumidos por CUCHI (14) (fig. 7).

TRATAMIENTO

El tratamiento debe individualizarse para cada paciente. Se debe remarcar que para obtener una mayor supervivencia se debe pasar necesariamente por un diagnóstico precoz y un programa radical de tratamiento. Se debe enviar al laboratorio de anatomía patológica cualquier tejido de granulación para descartar la posibilidad de la existencia de un carcinoma en un cuadro de otitis crónica.

Una vez diagnosticado el carcinoma se deben realizar los estudios de diagnóstico por la imagen para determinar la extensión del tumor. Se pueden extirpar los tumores limitados al CAE con una resección parcial de hueso temporal. La extensión a oído

FIG. 5.—*Examen radiológico mediante resonancia nuclear magnética en el que se aprecia la afectación neoplásica de CAE, oído medio y mastoides.*

FIG. 6.—*Mediante esta técnica de exploración se puede evidenciar la invasión inicial a nivel de meninges en fosa craneal media.*

medio y celda mastoideas requieren o una resección temporal subtotal o una resección temporal parcial con mastoidectomía radical y petrosectomía. La inclusión del ápex petroso en la resección no mejora la supervivencia, aunque sí empeora la morbilidad. La radioterapia radical postquirúrgica debe indicarse, pues resulta esencial para lograr el máximo control local posible, así como para mejorar los índices de supervivencia (18) (fig. 8).

La eficacia de la radioterapia postquirúrgica ha sido demostrada amplia y fehacientemente.

GO (19) encuentra varios casos de supervivencia mayor de cinco años, en los cuales el examen histológico demostró unos márgenes invadidos por tumor residual. Por tanto, para obtener una mejoría de la supervivencia hay que definir aquellos grupos que se pueden beneficiar de una combinación de diversos métodos de tratamiento (20).

Algunos autores como ARENA (6) mantienen que la resección en bloque del hueso temporal, seguido de radioterapia postoperatoria, es el tratamiento más seguro y efectivo en el cáncer de hueso temporal.

Sin embargo, otros autores como KINNEY (21), consideran que la petrosectomía total no es la intervención, en principio, más adecuada a causa del mal pronóstico de estos tumores. Este autor nos marca las siguientes puntualizaciones:

— La exéresis «paso a paso» de un tumor grande, seguido de radioterapia postoperatoria, proporciona al menos una supervivencia igual que en las resecciones en bloque del hueso temporal. La operación es secuencial y permite la toma de decisiones y su innovación.

— Si el tumor afecta la zona anterior del CAE, la parótida se convierte en el margen anterior de resección.

— Los ganglios linfáticos cervicales se afectan en muy pocas ocasiones (10-15 por 100), por lo que no se realiza un vaciado ganglionar radical de forma sistemática.

Las diversas técnicas de resección subtotal y total del hueso temporal se hallan magníficamente documentadas y descritas por diversos autores como SAUNDERS-PAPARELLA (22) y FISH (23).

La mortalidad actual de este tipo de cirugía ha descendido hasta valores próximos al 5 por 100. FISH (23) en su tratado de microcirugía de la base del cráneo describe la técnica de petrosectomía subtotal. Para este autor esta intervención representa la exanteración completa de todas las celdas neumáticas existentes en el hueso temporal. Al final de intervención sólo queda la cápsula ótica y una lámina delgada que recubre la duramadre.

En primer lugar se realiza una incisión retroauriculotemporal a nivel de la línea del nacimiento del cabello para que la sutura de la herida quede al final por detrás de la cavidad quirúrgica. Se abate

TABLA I: RESUMEN DE LA CASUISTICA [CUCHI y cols. (14)]

Sexo	*E*	*Localiz.*	*AP*	*Síntomas iniciales*	*Tratamiento*
H	63	CAE	CB	Costra CAE (intervenido en dermatología). Hipoacusia mixta postquirúrgica.	Q + TF
H	71	CAE	CE	Tumoración exofítica.	Q + TF
H	73	Mastoid.	CB	Supuración retroauricular.	Q + TF
H	58	CAE	CE	Otorr/ea/agia larga evolución. Tumefacción; ulc.	TF
H	81	Mastoid.	CB	Costra retroauricular (1 a.). P. facial (2 m.).	Q + TF
H	67	Oído medio	CB	Ulc. sangrante.	Q + TF
H	57	Mastoid.	CB	Ulc. otorrea/agia. Hipoacusia/acúfeno.	Q + TF + PQT
H	45	CAE	CB	Ulc. (no otorrea).	Q + TF
H	53	Oído medio.	CE	Hipoacusia (1 m.); el ORL descubre masa sangrante.	Q + PQT
M	84	CAE	CE	Otorrea (1 a.)/agia (2 s.).	Q
H	39	CAE	CB CE C. aden.	Otorrea (1 a.). Granulac. sangrantes (1 m.). Quist.	Q + TF
H	69	CAE	CB	Faltan datos.	Q
M	72	CAE Parótida.	CE	Otorrea (2 a.)/agia. Ocasional.	TF
H	64	CAE	CB	Ulc. sangrante.	Q
H	80	CAE	CE	Tumoración exofítica.	Q
H	78	CAE	CE	Tumor (8 m.)/otorragia (6 m.).	Q + TF
H	73	CAE	CE	Otorrea (20 a.)/agia (1 m.).	TF
H	76	CAE	CB	Tumef. CAE/hipoac.	Q
H	56	M. temp.	CE	P. facial.	Depase
M	62	CAE	CE	Otorrea + granulación.	Q + TF
M	73	Oído medio	CE	Otorrea + otorragia.	Q + TF

el colgajo de periostio mastoideo hacia delante, seccionando el CAE a nivel de la unión de sus porciones ósea y cartilaginosa.

A continuación se realiza una mastoidectomía ampliando hacia abajo los márgenes con la desinserción del músculo esternocleidomastoideo de la punta de la mastoides y superiormente se retrae el músculo temporal hacia arriba. De esta forma queda un campo amplio que se extiende desde la punta de la mastoides hasta por encima de la línea temporal y desde el arco cigomático hasta 1 cm. por detrás de la vena emisaria mastoidea. Se identifica la meninge de fosa media, el seno lateral, las celdillas de la punta de la mastoides y el antro mastoideo.

A continuación se extirpa la piel de CAE y la membrana timpánica. Una vez identificado el nervio facial hasta la ranura digástrica se fresan todas las celdillas del oído medio y la mastoides. Se rebaja la pared superior del CAE y se extirpa el yunque y la cabeza del martillo. También se rebaja la pared posterior del CAE hasta llegar a nivel del nervio facial. Las celdillas neumáticas se fresan en el siguiente orden: retrosignoideas, retrofaciales, retrolaberínticas, supralaberínticas, infralaberínticas, pericarotídeas y supratubáricas (fig. 9).

En los casos que sea necesario se oblitera con músculo el foramen de desembocadura de la trompa de Eustaquio y se puede extirpar la punta de la mastoides. Se completa el procedimiento con la sutura de la herida en dos planos.

En algunas ocasiones, tumores del lóbulo profundo de la parótida que se fijan a la base del cráneo o

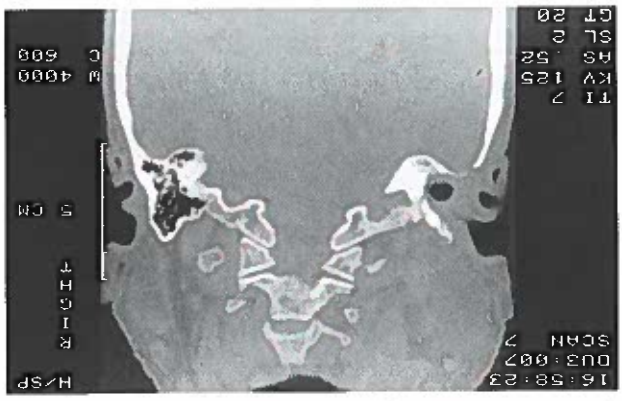

FIG. 7.—*Imagen de TAC postoperatoria en la que se ha realizado una petrosectomía parcial con esqueletización de nervio facial, mastoidectomía medial y laberintectomía parcial.*

tumores cutáneos de la zona preauricular que crecen en profundidad puede obligar a una petrosectomía con disección de la fosa retromandibular. Cuando estos tumores alcanzan la punta de la mastoides y la porción inferior del anillo timpánico, se extirpan estas dos estructuras (mastoidotimpanectomía parcial).

Cuando el tumor invade el hueso del techo de la fosa retromandibular, tanto la mastoides como el hueso temporal van a quedar incluidos en la resección (mastoidotimpanectomía total).

Si el tumor invade la cavidad glenoidea, la exéresis ha de incluir el cóndilo, la porción posterior del arco zigomático y la base de la fosa media (petrosectomía ampliada).

No se puede coneguir una resección tumoral en bloque si el tumor ha invadido porciones considerables de la duramadre, de la fosa media, la pared

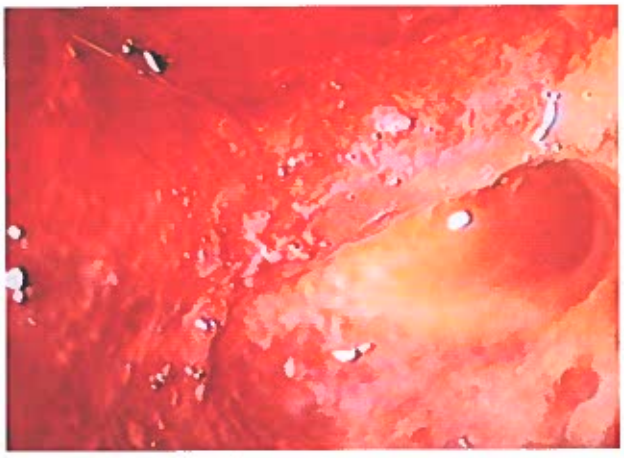

FIG. 8.—*Imagen quirúrgica en la que se ha fresado la pared superior y parte de la pared posterior de CAE con identificación y apertura del antro. Las granulaciones que corresponden al carcinoma afectan pared interna de caja, ático, aditus ad antrum y porción superior del antro mastoideo.*

FIG. 9.—*Tejido neoplásico que afecta y rodea tercera porción y afecta celdillas infrafaciales, así como la zona de ranura digástrica y punta mastoides.*

medial del hueso temporal, el seno lateral o la arteria carotídea interna (fig. 10).

También se han propuesto otros tratamientos alternativos o coadyuvantes en este tipo de tumores, como la resección tumoral más criocirugía en cáncer cutáneo superficial de tumores no melanogénicos (24) o como tratamiento con braquiterapia para el cáncer inicial de conducto auditivo (25). Presenta la ventaja esta técnica de tener una carga de radiación mucho menor en los tejidos que rodean el CAE, con lo cual se podrían evitar algunos efectos adversos de la radioterapia convencional como la necrosis y los secuestros óseos.

Finalmente, mencionamos el tratamiento con interferón, tanto en el carcinoma de células basales como en el de células escamosas.

Se ha demostrado que el interferón leucocítico natural humano (HNLI) y el recombinante IFN alfa 2c aplicado a nivel local estimulan la reacción

FIG. 10.—*En la imagen, el instrumento quirúrgico señala la afectación neoplásica de la meninge de la fosa craneal media.*

inmune en el lugar del tumor. En localizaciones difíciles de tratar se debe considerar esta terapia que actúa en el foco de lesión por sus posibles efectos beneficiosos (26).

BIBLIOGRAFIA

1. ROSSENWASSER, H., y PARISIER, S. C.: «Tumores del oído medio y mastoides». En: Paparella-Shumrick (eds.). *Otorrinolaringología,* 2.ª ed. W. B. Saunders, 750-773, 1987.
2. WILKINSON, J. D.; ROOK, A.; WILKINSON, D. S.; GLIBING, F. J. G.; CHAMPION, R. H., y BURTON, J. C.: «Enfermedades del pabellón auricular». *Tratado de dermatología,* 4.ª ed. Doyma, 2301-2320, 1989.
3. NADASDY, T.; KEMENY, E.; MOLNAR, G.; SAVAY, L.; KRENACS, T., y ORMOS, J.: «Adenocarcinoma of ceruminous glands. Ultrastructural, immunohistochemical and lectin histochemical studies». *Acta Morphol. Hung.,* 39 (2): 157-165, 1991.
4. GAVILAN ALONSO, C., y GAVILAN BOUZAS, J.: «Carcinoma del oído». En: Abelló, P., y Traserra, J. (eds.). *Otorrinolaringología.* Doyma, 239-241, 1992.
5. LIM, J. T.: «Irradiation of the pinna with superficial kilovoltage radiotherapy». *Clin. Oncol. R. Coll. Radiol.,* 4 (4): 236-239, 1992.
6. ARENA, S., y KEEN, M.: «Carcinoma of the middle ear and temporal bone». *American Journal of Otology,* 9 (5): 351-356, 1988.
7. STELL, P. M.: «Carcinoma of the external auditory meatus and middle ear». *Clin. Otolaryngol.,* 9: 281-299, 1984.
8. ROSSENWASSEN, H.: «Neoplasms involving the middle ear». *Ann. Otol. Rhinol. Laryngol.,* 74: 55-572, 1965.
9. CONLEY, J. J.: «Cancer of the middle ear and temporal bone». *N. Y. State J. Med.,* 9: 1575-1579, 1974.
10. SAVIC, D. L., y DJERIC, D. R.: «Malignant tumours of the middle ear». *Clin. Otolaryngol.,* 16 (1): 87-89, 1991.
11. COLE, D. J.; MACKAY, G. J.; WALKER, B. F.; WOODEN, W. A.; MURRAY, D. R., y COLEMAN, J. J.: «Melanoma of the external ear». *J. Surg. Oncol.,* 50 (2): 110-114, 1992.
12. CEJAS-MENDEZ, D. L.; DE SERDIO-ARIAS, J. L., y GORALSKY-FILONOV, S.: «Choristoma of the salivary gland and dermoid cyst of the middle ear in a 3 year-old girl. A propos of a case». *An. Otorrinolaringol. Iber. Amer.,* 19 (3): 275-282, 1992.
13. FAVERLY, D. R.; MANNI, J. J.; SMEDTS, F.; VERHOFSTAD, A. A., y VANHAELST, U. J.: «Adeno-carcinoid or amphicrine tumors of the middle ear a new enti-ti?». *Pathol. Res. Pract.,* 188 (1-2): 16271, 1992.
14. CUCHI, M. A.; BIURRUN, O.; AVELLANEDA, R., y TRASERRA, J.: «Cáncer del temporal». *Patología de la base del cráneo.* IV Congreso Nacional de la Sociedad Española de Oto-Neuro-Oftalmología. Ed. MCR, S. A., 233-252, 1990.
15. LEWIS, J. S.: «Surgical management of tumors of the middle ear and mastoid». *J. Laryngol. Otol.,* 97 (4): 299-311, 1983.
16. GOOWING, W. F., y JESSE, R. M.: «Malignant neoplasms of the external auditory canal and temporal bone». *Arch. Otolaryngol.,* 106 (11): 675-679, 1980.
17. ARRIAGA, M.; CURTIN, H. D.; TAKAHASHI, H., y KAMERER, D. B.: «The role of preoperative CT scans in staging external auditory meatus carcinoma: Radiologic-pathologic correlation study». *Otolaryngol. Head Neck Surg.,* 105 (1): 6-11, 1991.
18. WILLGING, J. P., y PENSAK, M. L.: «Temporal bone resection». *Ear, Nose, Throat J.,* 70 (9): 612-617, 1991.
19. GO, K. G.; ANNYAS, A. A.; VERMEY, A.; ROBINSON, P. H.; BELOPAVLOVIC, M., y MEHTA, D. M.: «Evaluation of results of temporal bone resection». *Acta. Neurochir. Wien.,* 110 (3-4): 110-115, 1991.
20. BIRZGALIS, A. R.; KEITH, A. O., y FARRINGTON, W. T.: «Radiotherapy in the treatment of middle ear and mastoid carcinoma». *Clin. Otolaryngol.,* 17 (2): 113-116, 1992.
21. KINNEY, S. E., y WOOD, B. G.: «Malignancies of the external ear canal and temporal bone: Surgical techniques and results». *Laryngoscope,* 97: 158-164, 1987.
22. SAUNDERS, W. H.; PAPARELLA, M. M., y MIGLETS, A. N.: «Surgery for neoplasms and cyst of the ear». *Atlas of ear surgery,* 3.ª ed. The C. V. Mosby Company, 105-148, 1980.
23. FISCH, U., y MATTOX, D.: «Subtotal petrosectomy». *Microsurgery of the skull base.* Thieme Medical Publishers, Inc., 4-73, 1988.
24. NORDIN, P.: «Curettage and cryosurgery as a safe method for treatment of non-melanoma skin cancer of the nose and ear». *Lakartidningen,* 88 (30-31): 2523-2525, 1991.
25. MAYER, A.; POLGAR, I.; POLLER, I., y THALACKER, U.: «The brachytherapy of carcinoma of the external auditory canal». *Strahlenther Onkol.,* 168 (3): 162-164, 1992.
26. IKIC, D.; PADOVAN, I.; PIPIC, N.; KNEZEVIC, M.; DJAKOVIC, N.; RODE, B.; KOSUTIC, I.; BELICZA, M., y CAJKOVAC, V.: «Interferon therapy for basal cell carcinoma and squamous cell carcinoma». *Int. J. Clin. Pharmacol. Ther. Toxicol.,* 29 (9): 342-346, 1991.
27. BEAHRS, O. H., y MYERS, M. H.: *Manual for staging of cancer.* J. B. Lippincott Co. Philadelphia, 1983.

Tumores glómicos: Clínica y exploración

A. CUCHI BROQUETAS

INTRODUCCION: BASES HISTOLOGICAS

Las primeras descripciones de lo que hoy conocemos como «glomus yugular» fueron hechas probablemente por VALENTIN (1840), quien describió su «ganglia timpánica», y KRAUSE (1878) su «glándula timpánica». Ambos autores describen un tejido semejante al ganglionar, desarrollándose en el interior del hueso temporal en estrecha relación con el bulbo de la yugular. Pero el crédito por el auténtico reconocimiento de las relaciones histológicas entre este tejido y el corpúsculo carotídeo es debido a GUILD en 1941. Este autor originariamente llamó a esta estructura *glomus jugularis,* pero en un trabajo posterior (GUILD, 1953) aceptó el término *glomus jugulare,* acordado por LATTES y WALTNER (1949). LATTES también sugiere que el término genérico para denominar estas estructuras en todo el cuerpo debería ser: tejido paraganglionar no cromafín.

Las células paraganglionares derivan de la cresta neural y se encuentran ampliamente distribuidas por el sistema nervioso autónomo, siendo los lugares más usuales la carótida, el vago, a lo largo de la aorta y sus principales ramas en el complejo glómico yugular, vejiga, el área paraadrenal y sobre todo en la médula adrenal. Las células paraganglionares y la médula suprarrenal segregan adrenalina y noradrenalina e histológicamente (según su afinidad tintorial por las sales de cromo) son tinción cromafín positiva o negativa, de ahí el término paraganglio cromafín. Los paraganglios con reacción cromafín negativa se denominarían no-cromafines; éstos normalmente no segregan hormonas. El componente nervioso es principalmente sensorial, y aunque el corpúsculo carotídeo actúa fisiológicamente como quemorreceptor, respondiendo a los cambios de pH, saturación de oxígeno y cambios de tensión, el glomus yugular no es funcionalmente activo como quemorreceptor.

Los estudios de GUILD en 1953 estaban basados en 88 huesos temporales, en los cuales encontró tres corpúsculos glómicos en cada uno. Se situaban en íntima relación con las ramas timpánicas del glosofaríngeo o la rama auricular del vago. Ambos nervios tenían igual distribución en los corpúsculos glómicos.

Los glomus se nutren de fibras sensoriales procedentes del nervio adyacente y en la mayoría de los casos el aporte sanguíneo procede de la arteria faríngea ascendente. Aparte su estrecha relación con los dos nervios, su posición anatómica era variable, pero aproximadamente el 50 por 100 se encontraba en la adventicia del bulbo yugular y el 25 por 100 en la mucosa del promontorio.

Histológicamente eran similares al corpúsculo carotídeo con células epitelioides entrelazadas en un estroma altamente vascularizado de vasos capilares y precapilares. La porporción entre células y vasos era variable, y GUILD distinguió dos grupos: los corpúsculos glómicos celulares y los vasculares, con ligera predominancia de los primeros. El tamaño era asimismo variable, pero tendían a una forma ovoide con el diámetro mayor de 0,5 mm., con igual distribución en los dos oídos en ambos sexos y en el grupo de edad de la quinta década.

TUMORES DEL GLOMUS YUGULAR

Hay varias referencias de tumores vasculares en el oído al final del siglo XIX y principios del XX (SIMPSON, 1958). En particular, LUBBERS (1937) señalaba el caso de un tumor metastásico del corpúsculo carotídeo en el oído, coincidiendo con un tumor idéntico en la bifurcación carotídea contralateral.

ROSENWASER en 1945 fue el primer cirujano en señalar las relaciones entre estos tumores y el glomus yugular, ya descrito como formación fisiológica normal. En 1942 extirpó un tumor vascular del oído medio y la mastoides; al realizar el examen histológico encontró que el tumor era muy similar al corpúsculo carotídeo, pero no halló otro tumor primario en el cuello y llamó al que había extraído del oído «corpúsculo carotídeo semejante a tumor». En su trabajo publicado en 1945, ROSENWASER propuso que este tumor, crecido en la región del glomus timpanoyugular, descrito por GUILD, fuera considerado como una entidad con características propias. Desde entonces han habido diversas propuestas para denominar este tumor en un intento de indicar su origen. WISHIP y JENKINS (1948) usaron simplemente el término

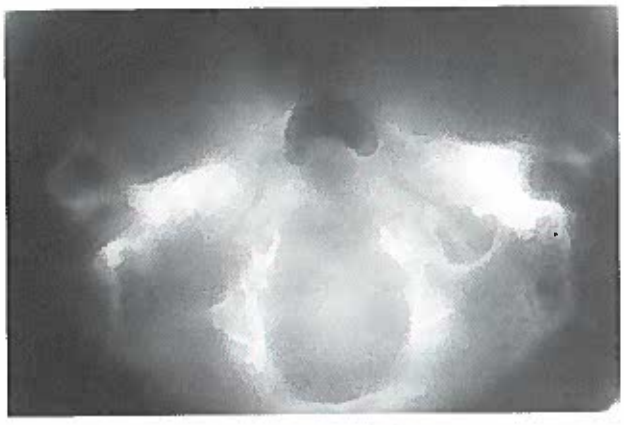

FIG. 1.—*Aspecto histológico de un tumor glómico.*

«glomus yugular». En 1949, LATTER y WALTNER propusieron el nombre de paragangliomas no cromafines, y en 1950, MULLIGAN introduce el término general de «quemodectoma», tanto para los tumores del corpúsculo carotídeo como los del glomus yugular, basándose en su apariencia histológica común y su probable origen en el tejido quemorreceptor. BOYD, LEVES y GRIFFITH en 1959 refutan este término porque no se había podido demostrar la función quimiorreceptora del glomus yugular.

La experiencia sugiere que estos tumores deberían ser considerados como paragangliomas no cromafines. El término más usado es el de tumores glómicos, siendo los términos «tumor de glomus timpánico» y «tumor del glomus yugular» sugestivos de la descripción clinicotopográfica de tipos particulares de estos tumores (ABELLO, P., y OLIVER, B., 1990).

Anatomía patológica

El examen histológico del tumor del glomus yugular muestra una apariencia similar al glomus yugular no tumoral.

Citológicamente no es muy activo, con escasas mitosis y una fina cápsula bien definida. De todas maneras pueden ser localmente invasivos y destructivos del hueso y del nervio facial. En series de diferentes autores aparece remarcada su gran tendencia a crecer e infiltrar a través del sistema aéreo de las celdas mastoideas (fig. 1).

Sexo y edad

El tumor glómico, al contrario que el corpúsculo glómico, muestra un predominio en mujeres, pero ambas formaciones son más numerosas en el rango de edades medias de la vida.

Actividad endocrina

Se tiende a considerarlos paraganglios no cromafines sin función endocrina, pero ha habido un creciente número de referencias de tumores vasoactivos (DUKE, 1964; CHEESMAN, 1987) y clínicamente es importante buscar la evidencia de la actividad endocrina mediante la detección en orina de los metabolitos dopamina y ácido 3-methoxy-4-hydroximandélico (ácido vanilmandélico), así como, en ocasiones, secreción de catecolaminas, somatostatina, colecistoquinina y polipéptidos intestinales vasoactivos.

Multicentricidad

Los tumores glómicos son algunas veces multicéntricos, presentándose en ambos oídos (WINSHIP, 1951) o conjuntamente con otros paragangliomas, siendo el del corpúsculo carotídeo el que ocupa el segundo lugar en coincidencia (SPECTOR, 1975).

Metástasis

El tumor del glomus yugular es considerado generalmente de baja malignidad, pero causa problemas por su situación en la compleja anatomía de la base del cráneo. De todas maneras hay casos bien documentados de tumores del glomus yugular malignos con metástasis ganglionares y a distancia; afortunadamente la incidencia es muy escasa (BROWN, 1947).

Historia natural y modo de aparición

El lento crecimiento de estos tumores hace que el diagnóstico sea tardío y cuando el tumor ya es grande. ALFORD y GUILFORD (1962) hallaron que la media de retraso en el diagnóstico desde el inicio de los síntomas era de seis meses. Los extremos eran de cuarenta y dos años a dos semanas. Los primeros síntomas debidos a la afectación del oído medio pasan generalmente desapercibidos. Los más hallados son hipoacusia de transmisión y acúfenos pulsátiles. No es infrecuente el hallazgo casual en una exploración de rutina de una masa rojiza protruyendo detrás de la membrana timpánica con un aspecto «en sol naciente», pero bastante alta proporción el tumor no se diagnostica hasta la aparición de parálisis de algún par craneal. Casi el 30 por 100 de los casos en diversas series presentan parálisis facial; las paresias se deben a la compresión de los nervios en el foramen yugular. La otalgia y otorragia son otros síntomas posibles (tabla I).

Lógicamente la localización inicial del tumor condicionará la clínica, la evolución, la facilidad

TABLA I

Síntomas y signos	*Casos*	
	Número de casos	*Porcentaje*
Sordera	18	86
Masa en oído medio	15	71
Acúfeno (pulsátil)	14 (5)	64 (24)
Déficits pares craneales	11	52
II	1	5
VI	1	5
IX	6	29
X	7	33
XI	5	24
XII	7	33
Vértigo	5	24
Otorrea	2	10
Manifestaciones endocrinas	1	5

CHEESMAN, A. D., 1987.

diagnóstica, la conducta terapéutica y el pronóstico. De esta manera tendrán un enfoque muy distinto una tumoración originada en el glomus de la adventicia que rápidamente afecta al agujero rasgado posterior que un tumor a nivel de la mucosa del promontorio que en primer lugar invadirá el oído medio abombando hacia afuera la membrana timpánica. Así, desde LUNDGREN en 194, surgen diferentes intentos de clasificación topográfica de estos tumores en relación al origen anatómico, las manifestaciones clínicas o las características radiológicas.

Clasificación

Ha habido diferentes tipos de clasificación. Exponemos dos aspecto, escogidos por otros autores (ABELLO, P., 1990). En la tabla II en función de su origen y lugar de aparición (tumores glómicos timpánicos o yugulares), así como grados diferentes según el volumen.

También en base a la extensión y localización anatómica se toma en consideración la clasificación de FISH (tabla III), que los agrupa según las estructuras invadidas.

Exploración

Los casos que se presentan en forma de masa roja retrotimpánica por sí mismos hacen pensar en el diagnóstico. Otras causas que provocan una imagen semejante al tumor glómico son un bulbo yugular procidente o una carótida o ramo aberrante (CUCHI, 1993). El tímpano rojo por una otitis media es de diagnóstico obvio por la historia clínica. Si el enrojecimiento afecta al marco y al conducto puede

TABLA II: CLASIFICACION DE GLASSCOCK Y JACKSON (1982)

Glomus timpánico

I. Pequeña masa limitada a promontorio.
II. Tumor que llena por completo el espacio del oído medio.
III. Tumor que ocupa caja y se extiende a la apófisis mastoides.
IV. Tumor que ocupa caja y mastoides, atraviesa la membrana timpánica y ocupa conducto auditivo externo y puede alcanzar la carótida interna.

Glomus yugular

I. Pequeño tumor, que invade golfo de la yugular, oído medio y mastoides.
II. Se extiende por debajo de la arteria carótida interna y puede tener extensión endocraneal.
III. Se extiende al ápex petroso y puede tener extensión endocraneal.
IV. Se extiende al clivus, más allá del ápex petroso o hacia la fosa temporal y puede tener extensión endocraneal.

TABLA III: CLASIFICACION DE FISCH, U. (1978)

Tipo A. Tumores limitados a la cavidad del oído medio.
Tipo B. Tumores delimitados a la región timpanomastoidea, sin destrucción del hueso del compartimento infralaberíntico.

Tipo C

C1. Tumores que destruyen el orificio rasgado posterior, con afectación limitada de la porción vertical del conducto carotídeo.
C2. Tumores que destruyen el comportamiento infralaberíntico del peñasco y afectan la porción vertical del conducto carotídeo.
C3. Se le añade la afectación del compartimento apical del peñasco, con invasión del segmento horizontal del conducto carotídeo.

Tipo D

D1. Extensión intracraneal inferior a 2 cm. de diámetro.
D2. Extensión intracraneal superior a 2 cm.
DPt. Extensión intracraneal inoperable.
Di. Intradural.
De. Extradural.

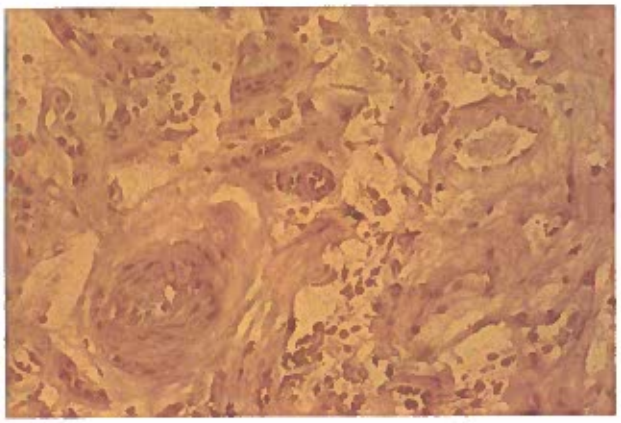

FIG. 2.—*Imagen tomográfica de un tumor glómico que dilata el agujero rasgado posterior.*

pensarse en un carcinoma escamoso que además con frecuencia sangra profusamente. Este caso, junto con los neuromas de los últimos pares craneales, tienen síntomas comunes.

El primer paso en la exploración es un cuidadoso examen clínico. La observación de la membrana timpánica al microscopio permitirá ver la pulsación de la masa y palparla; generalmente tiene un tacto blando. La hipoacusia es de transmisión. El examen neurológico de los pares craneales proporciona considerable información en relación a la extensión del tumor.

La otoscopia con especulum de Siegle mejorará la detección de una masa retrotimpánica. La exploración mediante impedanciometría permite en determinados casos la obtención de una curva timpanométrica en la que pueden observarse pequeñas irregularidades sincrónicas con el pulso.

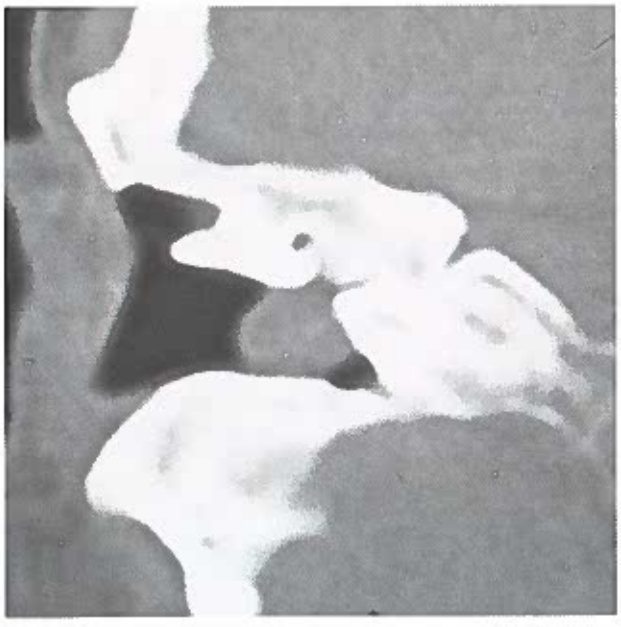

FIG. 3.—*TAC de un tumor glómico intratimpánico.*

FIG. 4.—*Ocupación de caja, celdas mastoideas y erosión del canal del facial.*

Diagnóstico por la imagen

Las técnicas de imagen son básicas para el diagnóstico de certeza, y con los avances de la última década podemos obtener una detallada información de las características del tumor. El TAC, la angiografía digital y la RNM son los pilares básicos de esta exploración, pero se deben mencionar, por los datos que pueden aportar, la tomografía y la venografía.

La tomografía de mastoides permite ver la erosión y agrandamiento del ARP (fig. 2). La ausencia de la cresta ósea entre el canal carotídeo y la fosa yugular es una imagen muy sugestiva del tumor de glomus.

La venografía retrógrada con cateterismo de la yugular se consideró interesante en su momento para permitir el diagnóstico diferencial entre tumor de glomus timpánico y tumor de glomus yugu-

FIG. 5.—*Dilatación del agujero yugular izquierdo.*

FIG. 6.—*Erosión de la cara anterosuperior del peñasco, bloque laberíntico y agujero rasgado posterior.*

FIG. 8.—*Proyección axial de una RNM correspondiente a un tumor glómico que capta el galodinio, con erosión del foramen yugular y el temporal desplaza hacia adelante la arteria carótida interna. La lesión se expande a fosa posterior.*

lar. De todas maneras con las técnicas actuales, TAC de alta resolución y RNM, esta técnica invasiva ha quedado en desuso.

La tomografía computadorizada (TC) permite visualizar las destrucción óseas y también las partes blandas intratimpánicas, endocraneanas y cervicales. Es interesante señalar que en la caja timpánica pueden visualizarse los límites redondeados de los glomus incipientes (fig. 3). Una TAC que muestre un agujero rasgado posterior ensanchado con conservación de la cortical es sugestivo de presión por dilatación del golfo de la yugular; si hay erosión ósea es sugestiva de tumor. Si la fosa yugular es normal, pero hay sospecha clínica de glomus, es imprescindible una reconstrucción digital en diferentes planos, especialmente coronal. Asimismo, la TC permite detallar las invasiones múltiples de los glomus voluminosos (figs. 4, 5 y 6).

FIG. 7.—*Imagen RNM de alta señal en T2 de un peñasco glomus intratimpánico.*

Es en los tumores pequeños en los que la RNM permite una buena visualización de los tejidos blandos, pero menos detalles de las estructuras óseas. Es muy útil en la delimitación exacta de la extensión y en las recidivas. La administración de galodinio permite ver pequeñas masas intratemporales (figs. 7, 8 y 9).

La angiografía con técnicas de substracción y re-

FIG. 9.—*Proyección coronal del caso de la figura 7, en que se visualiza la proyección caudal del tumor siguiendo el trayecto del paquete vasculonervioso.*

FIG. 10.—*Angiografía digital de un tumor glómico cuya vascularización depende de la arteria faríngea ascendente.*

construcción digital tiene gran valor en el estudio de esta patología: confirma su naturaleza vascular, delimita la extensión e identifica los pedículos que lo nutren (fig. 10).

Estudio endocrino

Es un dato analítico interesante la determinación en orina de veinticuatro horas del nivel de ácido vinilmandélico (normal: 7 mg/24 h.), sobre todo en pacientes con tensión arterial elevada.

Estudio histológico

La biopsia, en medio quirúrgico, como primer paso de la exéresis en los casos de fuerte sospecha clínica, no ofrece problemas excesivos y, por el contrario, proporciona la máxima seguridad diagnóstica.

BIBLIOGRAFIA

ABELLO, P., y OLIVER, B.: *Tumores del glomus yugularis.* Ponencia oficial IV Congreso Nacional de la Sociedad Española de Oto-Neuro-Oftalmología. Pamplona, 3: 295-312, 1990.

ALFORD, B. R., y GUILFORD, F. R.: «A comprehensive study of tumours of the glomus jugulare». *The Laryngoscope,* 72: 765-787, 1962.

BROWN, J. S.: «Glomus jugulare tumours: Methods and difficulties of diagnosis and surgical treatment». *The Laryngoscope,* 77: 26-27, 1967.

CUCHI, A.; MORELLO, A., y TRASERRA, J.: «Glomus timpánico (diagnóstico fácil)». *Vídeo Revista de ORL.* Provimed, S. L., 1993.

CHEESMAN, A. D.: «Glomus and the others tumors of the ear». En: Brow's, S., y Baeth, J. B. *Otolaryngology. Otology.* Fifth edition. Ed. Butterworth, 23: 546-559, 1987.

CHEESMAN, A. D., y SYMON, L.: «Surgery of glomus jugulare tumours». En: Symon, D. G. (ed.). *Operative surgery, neurosurgery volume.*

DUKE, W. W.; BOSHELL, B. R.; SOTERES, P., y cols.: «A norepinephrine-secreting glomus jugulare tumor presenting as a phaeochromocytoma». *Annals of Internal Medicine,* 60: 1040-1047, 1964.

FISH, U.: «Infratemporal approach of tumors of the temporal bone and base of skull». *J. Laryngology Otol.,* 92: 949-967, 1978.

GUILD, S. R.: «A hitherto unreconized structure, the glomus jugularis in man». *Anat. Rec. Supl.,* 2, 79: 29, 1941.

GUILD, S. R.: «The glomus jugulare: A nonchromaffin paraganglion in man». *Annals of Otology, Rhinology and Laryngology,* 62: 1045-1071, 1953.

KRAUSE, W.: «Die glandula tympanica des menschen». *Zentralblatt, für Medizin Wissenesch,* 16: 737-739, 1878.

LATTES, R., y WALTNER, J. G.: «Nonchromaffin paraganglioma of the middle ear». *Cancer,* 2: 447-468, 1949.

LUBBERS, J.: «Gezwel van het os petrosum met gecombineerde hersenzenuwverlaming (syndroom foramen jugulare, Burger) en gelijktijdig gezwel van caroticum aan de andere zijde». *Nederlands Tijdschrift voor Geneeskunde,* 81: 2566-2567, 1937.

MULLIGAN, R. M.: «Chemodectoma in the dog». *American Journal of Pathology,* 28: 680-681, 1950.

OLDRING, D., y FISCH, U.: «Glomus tumors of the temporal region: Surgical therapy». *American Journal of Otolaryngology,* 1: 7-18, 1979.

ROSENWASSER, H.: «Carotid body tumor of the middle ear and mastoid». *Archives of Otolaryngology,* 41: 64-67, 1945.

SIMPSON, L. C., y DALLACHY, R.: «A review of tumours of the glomus jugulare with reports of three further cases». *Journal of Laryngology and Otology,* 72: 194-226, 1958.

SPECTOR, J. G.; MAISEL, R. H., y OGURA, J. H.: «Glomus jugulare tumours. A clinico-pathological analysis of the effects of radiotherapy». *Annals of Otology Rhinology and Laryngology,* 83: 26-32, 1974.

THOMAS y CLARKE, K.: «Tumours of the glomus jugulare not associated with jugular vein». En: Winship, T., y Louzan, J. (eds.). *Archives of Otolaryngology.* Butterworths. London, 54: 378-383, 1951.

VALENTIN, G.: «Ueber eine gangliöse anschwellung in der jacobsonchen anastomose des menschen». *Archiv. für Anatomie, Physiologie und Wissenshaftliche Medicin Novorno.* Leipzing, 287-290, 1840.

WINSHIP, T.; KLOPP, C. T., y JENKINS, W. H.: «Glomus jugularis tumors». *Cancer,* 1: 441-448, 1948.

Complicaciones endocraneales de las otitis

M. MORAGAS LLUIS

En la literatura clásica observamos que las otitis medias agudas o crónicas pueden presentar complicaciones a nivel cerebral.

En la actualidad, debido al uso de antibióticos en el tratamiento de estas otitis, las complicaciones cerebrales han disminuido espectacularmente, pero aún se describen casos, y así YADAV cita 44 meningoencefalitis entre 15.090 otitis.

Los gérmenes que predominan en estas complicaciones son los *Hemofilus influenzae, Proteus, Pseudomona aeruginosa* y otros gramnegativos.

Causas de estas complicaciones

— Otitis agudas. En general ocurre en pacientes con mal estado general debido a diabetes, afecciones hemáticas...

— Otitis crónicas simples que pueden dar lugar a una laberintitis.

— Otitis subagudas. Que cursan con poca clínica, pero que presentan grandes lesiones de osteítis que pueden producir cualquier tipo de complicación. Ello se debe a un tratamiento antibiótico incorrecto, por lo que se produce una mastoiditis.

— Otitis media colesteatomatosa.

— Intervenciones quirúrgicas otológicas.

Debemos tener en cuenta una serie de síntomas que nos pueden alertar sobre una complicacion de una otitis:

— La presencia de un dolor sordo o lacerante de localización mastoidea, temporal o temporooccipital.

— Una otorrea fética, con cambio de coloración, espesa.

— Dolor muy intenso por retención de supuración.

— Fiebre, fatiga, inapetencia y alteración del estado general.

Las complicaciones que se pueden producir son:

— Laberintitis.

— Meningitis.

— Abscesos cerebrales.

— Tromboflebitis del seno lateral.

LABERINTITIS

Es la inflamación localizada o difusa de las estructuras laberínticas. Puede ser debida a una infección general (por proceso vírico) o de vecindad (colesteatoma...) o en ocasiones por un traumatismo accidental o quirúrgico (estapedectomía). La laberintitis puede ser circunscrita o difusa y ésta a su vez serosa o supurada (2).

Laberintitis circunscrita o fístula laberíntica

Es la erosión de la cápsula laberíntica en una zona de extensión variable. La localización más frecuente es el conducto semicircular externo y luego el promontorio.

La causa habitual es el colesteatoma, cuya matriz produce la destrucción ósea.

Clínicamente aparece un vértigo al realizar movimientos de cabeza o al manipular el oído. Con el espéculo de Siegle se obtiene un nistagmo y manifestaciones vertiginosas.

Cuando la fístula está localizada en el conducto semicircular externo la compresión produce un nistagmo horizontal hacia el lado explorado y la descompresión hacia el lado contrario. Pero pueden darse falsos negativos porque el propio colesteatoma impide que los cambios de presión lleguen a la fístula y falsos positivos por una movilidad anormal de la platina del estribo.

Solicitamos un TAC para visualizar la fístula laberíntica, pero en ocasiones una erosión incompleta de la cápsula laberíntica puede aparecer como una verdadera fístula.

El tratamiento de la fístula laberíntica provocada por un colesteatoma es quirúrgico mediante una limpieza de toda la cavidad operatoria, extirpando la matriz del colesteatoma, procurando respetar la

membrana endostal que protege el interior. Cubrimos la fístula con una fascia de músculo temporal.

La existencia de una fístula no nos impide realizar una técnica quirúrgica cerrada.

Cuando la fístula es muy grande (fístula de promontorio) aconsejamos conservar la matriz del colesteatoma y realizar una técnica quirúrgica abierta que permita la descamación hacia el exterior.

Laberintitis serosa

Es la inflamación intralaberíntica difusa que no produce pus. Es un proceso inflamatorio reversible.

Clínicamente hay un vértigo espontáneo en un paciente afecto de una infección ótica, con náuseas y nistagmo irritativo (dirigido al lado afecto).

El cuadro se resuelve mediante tratamiento médico con antibióticos y corticoides e intervención quirúrgica del proceso del oído medio (colesteatoma).

Laberintitis supurada

Es la infección laberíntica difusa con formación de pus, con pérdida de la función laberíntica coclear y vestibular, debido a la entrada de organismos piógenos al laberinto.

Clínicamente aparece un vértigo intenso con vómitos, postración en cama, sordera neurosensorial y acúfenos.

En la exploración encontramos un nistagmus paralítico (fase rápida bate hacia lado sano), signo de la fístula negativo, cofosis y arreflexia vestibular.

Complicaciones

La presencia de fiebre, cefalea y rigidez de nuca nos hace pensar en una complicación endocraneal, como meningitis, tromboflebitis y abscesos cerebrales.

Tratamiento

En primer lugar administramos antibióticos y recomendamos reposo en cama. Una vez cede la sintomatología aguda debemos intervenir quirúrgicamente para extirpar el colesteatoma. Cuando haya importantes lesiones fungosas que penetren en el laberinto aconsejamos realizar una laberintectomía amplia que asegure el drenaje, pero no es necesario alcanzar todos los elementos sensoriales. Cuando tenemos que abrir el laberinto a nivel de los conductos y de las ventanas se aconseja descomprimir el acueducto de Falopio para evitar paresia o parálisis facial.

MENINGITIS OTOGENAS

La meningitis es una enfermedad infecciosa específica que ocurre esporádicamente y a brotes epidémicos caracterizada por una inflamación de las meninges cerebroespinales y que clínicamente cursa con una gran variedad de síntomas. Este concepto emitido por W. OSLER hace cien años se puede mantener actualmente, aunque hoy los progresos en antibioterapia han alterado el desarrollo de estas infecciones (2).

Por otro lado, la evolución de la cirugía origina otras variedades de infecciones intracraneales, como las producidas en los postoperatorios de las craneotomías y las meningitis por gérmenes oportunistas en los síndromes por inmunodepresión en los enfermos oncológicos o en los afectos de SIDA.

Los gérmenes más frecuentes son el neumococo, estafilococo, estreptococo y en ocasiones el *Hemofilus influenzae,* el *Proteus* y el piociánico. En ocasiones no encontramos el germen causal.

Las afecciones otológicas que pueden provocar una complicación meníngea son:

— Las otitis crónicas.

— Raramente las otitis agudas.

— Las meningitis postoperatorias.

— Las fracturas del peñasco.

— Malformaciones que comuniquen las meninges con el oído medio.

Etiopatogenia

Los microorganismos pueden alcanzar la cavidad craneal por tres vías principalmente:

— Por diseminación hematógena.

— Por propagación retrógrada en que el foco de infección envía un pequeño trombo infectado a través de una vena emisaria.

— Por contigüidad. La infección se propaga directamente hacia el espacio subaracnoideo proveniente de focos infecciosos próximos.

También los traumatismos craneoencefálicos en los que hay una fisura de la base del cráneo con rotura de la duramadre que produce una fístula de LCR favorece el acceso directo de los microorganismos desde estas cavidades sépticas a la cavidad intracraneal.

Síntomas

— Cefalea con una serie de características propias:
  - No cede con antiálgicos habituales.
  - Aumenta con el esfuerzo o con la tos.
  - Se acompaña de fotofobia.

— Fiebre.

— Rigidez de nuca con los signos de Koernig y Brudzinski.

Otros síntomas son los vómitos y el deterioro del nivel de la conciencia. Raramente se producen signos focales neurológicos porque no hay una masa que ocupe espacio, aunque pueden haber convulsiones.

Las meningitis supuradas pueden provocar laberintitis destructivas que cursarán con cofosis bilaterales que pueden ser causa de sordomudez en edades prelocutivas. Las sorderas cocleares también pueden ser debidas a los tratamientos con aminoglucósidos frente a estas meningitis, por lo que no logramos saber la verdadera etiología de una sordera postmeningítica.

El *diagnóstico* de la meningitis se obtiene mediante la punción lumbar y el estudio y cultivo de LCR.

Observamos una pleocitosis con abundancia de pleoformo nucleares, aumento de proteínas y disminución de glucorragia.

Debemos realizar un antibiograma para conocer y tratar específicamente el germen causal.

Tratamiento

El tratamiento médico con antibióticos dependerá del germen causal y del antibiograma, pero en general se recomienda la administración de vancomicina 1 g/12 horas y la ceftazidina 0,5 g/8-12 horas.

Cuando la meningitis es secundaria a una otitis media aguda el foco otológico cede con el mismo tratamiento aplicado a la meningitis, pero si es debido a un colesteatoma, el tratamiento quirúrgico del oído es imprescindible para solucionar y evitar las recidivas de la complicación neurológica.

ABSCESOS CEREBRALES

Un absceso cerebral es un proceso supurativo localizado en el parénquima cerebral, en donde hay destrucción histológica y un efecto de masa intracraneal como si existiera una verdadera lesión expansiva (4).

Actualmente hay un aumento significativo de los abscesos cerebrales debido a la mayor cantidad de pacientes inmunodeprimidos por tratamientos quimioterápicos, por los trasplantes y por el SIDA.

Los abscesos de origen ótico se producen por infecciones de oído medio que erosionan el tegmen antri, el ático o la porción petrosa del hueso temporal, extendiéndose hacia el lóbulo temporal.

Las infecciones a través de la ventana oval y redonda hacia el acueducto del vestíbulo o la cóclea o hacia el CAI, y de ahí al parénquima cerebral, son muy raras.

Las mastoiditis agudas y crónicas colesteatomatosas pueden extenderse hacia la fosa posterior y producir abscesos cerebelosos.

Las infecciones óticas también se extienden de forma retrógrada por una tromboflebitis en una vena emisaria del hueso temporal hacia la fosa media o posterior. Estas venas emisarias conectan con una vena cortical o con uno de los senos venosos próximos (seno lateral, seno petroso superior o inferior).

Los agentes microbianos causantes de estos abscesos son: *Stafilococo aureus, Streptococo viridans,* bacilos coliformes, neumococos, difteroides, anaerobios, hongos como aspergilus y candida y el toxoplasma gondi en pacientes con SIDA.

Histopatología

La formación de una cápsula de colágeno es el mecanismo de respuesta más importante para delimitar el absceso cerebral.

La formación de dicha cápsula requiere dos semanas de tiempo:

— Fase de cerebritis precoz del primer al tercer día, con congestión vascular e inflamación con infiltrado de polimorfonucleares, linfocitos y células plasmáticas que emigran de los vasos (vasculitis).

— Fase de cerebritis tardía del cuarto al noveno día.

  En esta fase se dan los cambios más significativos con una zona de necrosis central rodeada por una zona de inflamación activa. Hay una gran proliferación vascular y los fibroblastos comienzan a formar una red, precursora de la cápsula.

— Fase de cápsula precoz de los días décimo al decimotercero.

— Fase de cápsula tardía a partir de día decimocuarto, con una cápsula fibrosa con macrófagos y linfocitos, vasos y fibroblastos y una zona más periférica de gliosis reactiva.

FIG. 1.—*Absceso cerebral.*

Hay una serie de factores que influyen en la formación de una cápsula:

— Germen responsable. Los gérmenes anaerobios retrasan la formación de la cápsula, en cambio los gérmenes aerobios promueven la formación de sólidas cápsulas.

— Los corticoides disminuyen el edema perilesional y disminuye la capacidad de formar cápsula.

— Los antibióticos en la fase de cerebritis pueden detener la formación de una cápsula y evitar la formación del absceso.

Clínica

El cuadro clínico depende de la localización del absceso.

El síntoma más frecuente es la cefalea intensa y progresiva en un 70 por 100 de los casos.

Puede haber síndrome de hipertensión endocraneal con náuseas y vómitos (25-50 por 100), edema de papila, crisis convulsivas (30-50 por 100).

FIG. 2.—*Absceso cerebral.*

Signos cerebelosos con nistagmus, vértigo, dismetría y ataxia.

Fiebre no muy elevada (50 por 100).

Rigidez de nuca y signos meníngeos (25 por 100).

Signos deficitarios locales, como afasia, hemiparesia, alteraciones de la conciencia. Cuando se produce un agravamiento súbito del cuadro indica un enclavamiento o una apertura del absceso a los ventrículos cerebrales.

Diagnóstico

Ante la sospecha de un absceso cerebral debemos investigar si hay un foco infeccioso activo (sinusitis, otitis, mastoiditis) o enfermedad infecciosa previa ya curada.

Podemos practicar unas radiografías craneales simples, aunque actualmente el diagnóstico definitivo nos lo aporta el TAC (figs. 1, 2 y 3).

FIG. 3.—*Absceso cerebeloso.*

Mediante el scanner podemos observar el absceso encapsulado, si es único o múltiple, y determinar exactamente su localización.

Las abscesos otógenos suelen ser únicos y de gran tamaño; en cambio, los metastásicos por infecciones pulmonares o por inmunosupresión son múltipes o multilobulados.

En la fase de cerebritis precoz el TAC da una imagen de hipodensidad irregular que no capta contraste. En la fase de cerebritis tardía hay una extensa área de baja densidad con captación de contraste en anillo difuso y delgado.

En la fase de cápsula precoz hay una clara captación anular.

Tratamiento

El tratamiento del absceso formado consiste en la eliminación del absceso mediante intervención o aspiración, acompañándose de tratamiento antibiótico (3).

En caso de cerebritis realizar un tratamiento antibiótico puede ser suficiente. Los antibióticos que mejor atraviesan la barrera hematoencefálica son el trimetropín, tiamfenicol, metronidazol, cefalosporinas, vancomicina, kanamicina. El tratamiento antibiótico lo mantendremos entre seis y ocho semanas.

Se discute la utilización de corticoides, aunque son útiles por su potente efecto frente el edema cerebral.

Cuando el absceso es debido a una infección ótica debemos actuar quirúrgicamente sobre dicho foco realizando una cirugía radical amplia.

TROMBOFLEBITIS DEL SENO LATERAL

Suele ocurrir en la mastoiditis crónica por propagación directa de la infección al erosionarse la lámina del seno lateral. La tromboflebitis del seno lateral también puede deberse a infecciones que se propagan desde el cuero cabelludo o desde huesos adyacentes siguiendo la vena emisaria mastoidea que va al seno lateral. En ocasiones se afecta el seno petroso superior.

En primer lugar se forma un absceso perisinusal, apareciendo seguidamente un trombo mural en la pared del vaso. El crecimiento de este trombo puede llegar a ocluir toda la luz del seno.

El trombo puede supurar y propagarse, con lo que la infección avanza a lo largo de la pared del vaso, pudiendo ocurrir una bacteriemia, una septicemia y embolias sépticas que alcancen territorios intracraneales.

Actualmente todas estas complicaciones son raras debido al tratamiento antibiótico. Los gérmenes infectantes más habituales son el estreptococo hemolítico, el neumococo, *Proteus, Escherichia coli, Stafilococo aureus,* pseudomonas y *Hemophilus influenzae* (1).

Clínica

En primer lugar aparece cefalea, malestar y febrícula. Cuando el trombo mural se infecta aparece bacteriemia y septicemia con taquicardia, escalofríos y picos febriles. Entre los episodios febriles el paciente tiene estados de alerta y de encontrarse bien, aunque puede desarrollarse una anemia y hemólisis.

Al ocluirse la luz e interferirse la circulación de líquido cefalorraquídeo ocurre cefalea, edema de papila y aumento de presión del líquido.

Si el trombo toma la vena emisaria mastoidea puede haber edema de la apófisis mastoides (signo de Griesinger).

La propagación hacia abajo se manifiesta por afectación de la vena yugular interna. Aparece una paresia de los pares craneales IX, X, XI por edema e inflamación de la luz en el agujero rasgado posterior.

La quemosis, la ptosis palpebral, el dolor retroorbitario y el edema de papila sugieren la afectación del seno cavernoso.

Para el diagnóstico debemos realizar una angiografía que nos demuestra la oclusión del seno lateral. El TAC cerebral visualiza las lesiones inflamatorias próximas, ya sean cerebritis y abscesos o infartos hemorrágicos secundarios a trombosis de las venas corticales que desaguan al seno lateral.

Tratamiento

El tratamiento es siempre quirúrgico, aunque debemos iniciarlo con antibióticos por vía parenteral (ampicilina intravenosa).

En el tratamiento quirúrgico del foco otológico se recomienda iniciarlo con una ligadura de la vena yugular interna a nivel cervical.

Luego actuaremos sobre el foco ótico mediante una mastoidectomía amplia eliminando el absceso perisinusal.

Si el seno lateral está ocluido y contiene un absceso debemos abrir el seno y extraer el trombo infectado. La incisión de la pared del seno se cierra y se protege con aponeurosis temporal.

CONCLUSION

Las complicaciones endocraneales de las infecciones de origen ótico aún existen, a pesar de los pro-

gresos en los tratamientos médicos y quirúrgicos. Puede deberse a afecciones ORL mal tratadas o afecciones virulentas en función del germen o del terreno.

Su diagnóstico ha cambiado radicalmente por los progresos de la radiología actual, que permite un diagnóstico precoz de las lesiones abscesadas.

Su tratamiento es médico-quirúrgico. Ello supone una intensa colaboración entre el internista, el ORL y el neurocirujano (5).

BIBLIOGRAFIA

1. PAPARELLA: *Shumrick (otología)*. Edit. Médica Panamericana.
2. ABELLO, P., y TRASERRA, J.: *Otorrinolaringología*. Edit. Doyma.
3. SAMMI, M., y DRAF, W.: *Surgery of the skull base*.
4. BRITT, R. H.: «Brain abscess». En: Wilkins, Rh., y Rengachary, S. S. (eds.). *Neurosurgery*, vol. III. N. Y.
5. VANEECLOO, F. M.: *Les infections endo-crániennes d'origine ORL*. Ponencia de la Sociedad Francesa de ORL, 1992.

Técnicas quirúrgicas otoneurológicas. Introducción

E. GARCIA-IBAÑEZ

La otoneurocirugía comenzó una nueva era cuando el doctor WILLIAM HOUSE en los años sesenta realizó por primera vez un abordaje del conducto auditivo interno a través de la fosa media para intentar descomprimirlo de un foco otoscleroso invasivo.

Lógicamente la intervención no tuvo el éxito deseado, pero abrió una serie de posibilidades quirúrgicas que nadie sospechaba en aquel momento y que han marcado toda una época.

Aquel abordaje en cambio sirvió para sistematizarse en otras patologías como alteraciones del nervio facial, en la neurectomía vestibular para el vértigo de Ménière, en la exéresis de otros tumores, colesterol-granulomas, colesteatomas primitivos, neurinomas, que tenían su principal implantación en el techo del peñasco y que no permitían ser abordados de otra forma sin destruir la audición. Paralelamente se revivió el abordaje translaberíntico, curiosamente realizado por PANSE en 1904, y junto con el doctor W. HITSELBERGER formaron un equipo otoneuroquirúrgico que creó escuela en los años venideros.

La vía translaberíntica empezó a utilizarse como técnica destructiva, pero segura, en el vértigo de Ménière, y una vez sistematizada fue la vía de abordaje ideal para la extirpación de tumores del acústico de tamaño medio y grande por su menor morbilidad y mayor posibilidad de conservación del nervio facial con respecto a los abordajes neuroquirúrgicos del momento.

Posteriormente otros autores se incorporaron a la disciplina otoneuroquirúrgica y otras vías de abordaje han sido desarrolladas, como la retrosigmoidea, la retrolaberíntica y otras, dándose a cada una la indicación precisa según la patología y las preferencias de cada cirujano.

Sin embargo, en la actualidad existen dos abordajes que destacan entre los demás por sus posibilidades actuales y futuras. Son el translaberíntico y el transtemporal o de fosa media.

La mayoría de las patologías pueden ser abordadas por estas vías y a ellas se hará referencia más detallada en este capítulo.

Los actuales medios técnicos y el diagnóstico por la imagen van a permitir cada vez más una localización precoz de estas patologías y van a hacer de la otoneurocirugía una disciplina más útil y segura. Sin embargo, no son técnicas simples, su complejidad requiere un conocimiento exhaustivo de la anatomía del peñasco, y la importancia de los órganos que se manejan debe imponer un respeto a la hora de decidir una técnica.

El cirujano debe tener un absoluto conocimento anatómico y una gran experiencia quirúrgica y en ocasiones la colaboración con el neurólogo o neurocirujano pueden resultar imprescindibles.

Cirugía del vértigo de Ménière

E. GARCIA IBAÑEZ, S. CRESPO, J. BAQUERIZO,
E. GARCIA BASTIAN y L. GARCIA-IBAÑEZ CISNEROS

CIRUGIA DEL SACO ENDOLINFATICO

La descompresión del saco endolinfático, descrita por primera vez por GEORGES PORTMANN en 1927, es una técnica quirúrgica conservadora que se utiliza en el tratamiento de la enfermedad de Ménière. Realizada al inicio de la enfermedad, esta cirugía permite salvar la audición antes de que se instaure la tríada sintomática que la caracteriza.

El éxito de la descompresión del saco endolinfático depende de un diagnóstico precoz, de indicaciones precisas, de un ductus endolinfático permeable y de una buena técnica quirúrgica.

Sin embargo, a pesar de todo ello la detención de la evolución de la enfermedad y la remisión de la sintomatología vertiginosa sólo se encuentra en un 50 a 60 por 100 de los casos. Los mejores resultados se obtienen en pacientes que presentan un acueducto del vestíbulo dilatado.

Indicaciones

La descompresión del saco endolinfático, como toda la cirugía del vértigo, siempre estará indicada ante el fracaso de un tratamiento médico bien conducido durante por lo menos un año. Es el paciente quien debe solicitar el tratamiento quirúrgico, debiéndosele explicar sus ventajas, inconvenientes y posibilidades de mejoría clínica.

La selección de los pacientes candidatos a este tipo de cirugía debe ser muy rigurosa. Estará indicada en aquellos enfermos que presentan una hipoacusia fluctuante, en los que tienen más de sesenta y cinco años o bien que presentan un mal estado general y en los casos de enfermedad de Ménière bilateral.

Técnica quirúrgica

El enfermo se coloca en decúbito dorsal, con un proclive de aproximadamente 30°, y con la cabeza girada hacia el lado opuesto a intervenir.

Con electrobisturí se realiza una incisión a 1 cm. por detrás del surco retroauricular y paralelo al mismo, desde la implantación de pabellón hasta la punta de la mastoides (fig. 1).

Dicha incisión, que comprende piel y tejido celular subcutáneo, permite exponer el plano musculoperióstico. En éste se efectúan dos incisiones: una continúa hacia atrás la raíz del cigoma, pasando por el borde inferior del músculo temporal; la otra se extiende oblicuamente desde la punta de la mastoides y pasa por detrás de la supuesta localización del seno lateral, hasta encontrar la primera incisión.

El colgajo musculoperióstico así formado se desperiotiza, se colocan dos separadores autoestáticos y de esta forma queda expuesta ampliamente la cara externa de la mastoides.

Con fresa de tugnsteno grande, bajo aspiración-irrigación continua y con control microscópico, se realiza una mastoidectomía simple lo suficientemente amplia para poder exponer la parte posterior del seno lateral (fig. 2).

Superficialmente dicha mastoidectomía quedará delimitada:

Superiormente por la cortical que cubre la duramadre de fosa media.

Inferiormente por la cresta digástrica.

Anteriormente por la pared posterior del conducto auditivo externo.

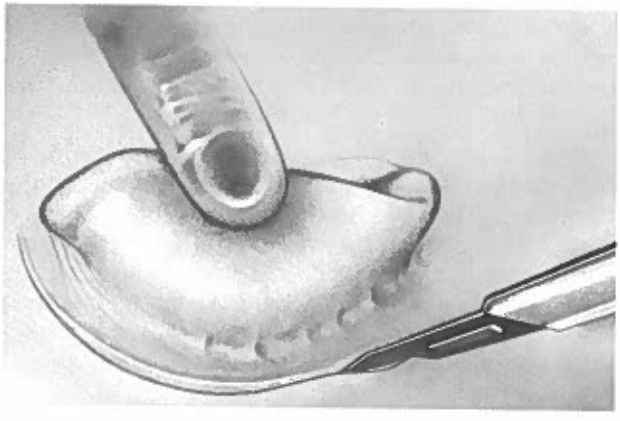

FIG. 1.—*Incisión retroauricular clásica.*

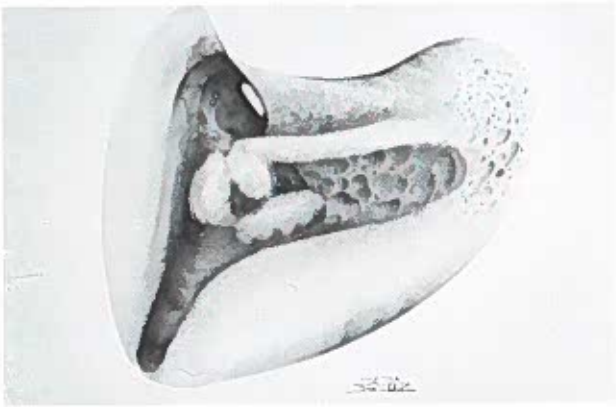

FIG. 2.—*Mastoidectomía amplia con exposición del seno lateral y bloque laberíntico.*

Posteriormente por la cortical que cubre el seno lateral.

El seno lateral se diseca en toda su longitud hasta prácticamente el golfo de la yugular. Su posición en la cavidad mastoidea es muy variable. Puede estar muy próximo a la cortical o bien cercano a la pared posterior del CAE, en cuyo caso oculta el antro mastoideo.

En estos casos de senos laterales procidentes es indispensable realizar su depresión para ampliar el campo quirúrgico y de esta forma poder acceder al saco endolinfático. Para deprimir el seno lateral, con fresa diamantada, se efectúan tres surcos que siguen la dirección del mismo. Uno pasa por su borde posterior, en la unión con la duramadre de fosa posterior, otro por encima y otro por su borde anterior, también a nivel de la unión de la duramadre de fosa posterior. De esta forma quedan delimitados dos islotes de hueso que permiten, por un lado, deprimirlo hacia atrás y adentro y por otro protegerlo.

Una vez abierto el antro se amplía el *additus ad antrum* hasta visualizar la apófisis corta del yunque, la cual indicará la dirección donde frecuentemente se encuentra el saco endolinfático.

En la cara profunda del additus se identifica el relieve óseo producido por el canal semicircular lateral u horizontal, otra referencia importante para localizar dicho saco endolinfático.

Este es un desdoblamiento de la duramadre de fosa posterior que está localizado en la cara profunda de la mastoides. Se encuentra situado entre el seno lateral por detrás, el bloque laberíntico por arriba y la tercera porción del nervio facial por delante, debajo de una línea imaginaria que continúa hacia atrás el eje del canal semicircular lateral y que es perpendicular al canal semicircular posterior.

Se identifica la porción mastoidea del nervio facial.

FIG. 3.—*Exposición de la duramadre posterior y del saco endolinfático entre el seno lateral y el conducto semicircular posterior.*

Posteriormente, utilizando el seno lateral como referencia con fresa diamantada, se denuda ampliamente la duramadre de fosa posterior entre las estructuras mencionadas.

Profundamente a la tercera porción del nervio facial se identifica el saco endolinfático, cuyo aspecto difiere del de la meninge cerebelosa. En el vivo el saco endolinfático se reconoce por su vascularizacion, por su coloración nacarada y por la sensación táctil de resistencia que se tiene al despegar la meninge cerebelosa en el punto donde el ductus endolinfático penetra en el acueducto del vestíbulo (fig. 3).

La denudación de la duramadre de fosa posterior, a partir del borde anterior del seno lateral, evita la exposición de la línea azul en el canal semicircular posterior y, por tanto, el riesgo de cofosis. Además permite un mejor despegamiento de la duramadre cerebelosa.

Esta denudación debe ser muy amplia para permitir identificar el saco endolinfático y el ductus endolinfático, a su entrada en el acueducto del vestíbulo, a través de su orificio inferior (foseta ungueal).

Una amplia decompresión implica la eliminacion de todo resto óseo, 2 a 3 mm. por fuera de los límites del saco, con la finalidad de permitir una buena dilatación.

Posteriormente se incide longitudinalmente el saco endolinfático, quedando en comunicación con la cavidad mastoidea.

En caso de efectuarse la colocación de un drenaje puede hacerse hacia la cavidad mastoidea o al espacio subaracnoideo, según se utilicen la válvula de Arenberg o la prótesis de House, respectivamente.

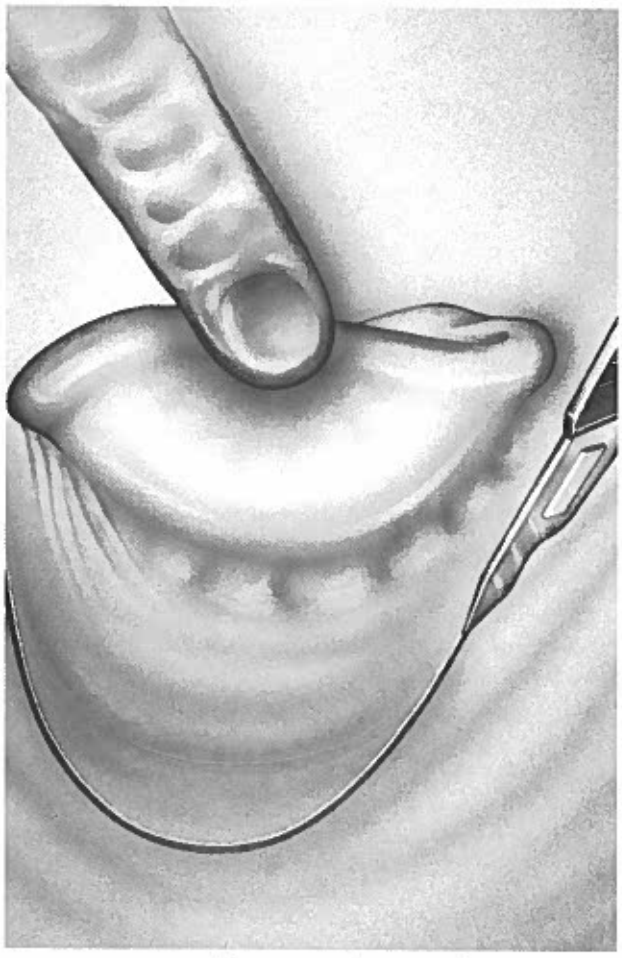

FIG. 4.—*Incisión retroauricular ampliada.*

En el segundo caso suele colocarse un colgajo de músculo libre como pared externa del saco.

Se cierra la cavidad mastoidea suturando el colgajo musculoperióstico y los planos más superficiales. No se deja drenaje.

La evolución postoperatoria es buena. El enfermo es dado de alta al día siguiente, realizándose el primer control a la semana de la intervención.

Sin embargo, los resultados en cuanto a la eliminación de las crisis vertiginosas no suelen superar el 60 por 100 de los casos.

LABERINTECTOMIA TRANSLABERINTICA

Es considerada como la vía de abordaje de elección de la enfermedad de Ménière en pacientes con una gran pérdida de audición en el oído afecto o con una mediana pérdida de audición en pacientes con edad avanzada o contraindicaciones para efectuar cirugía por fosa media.

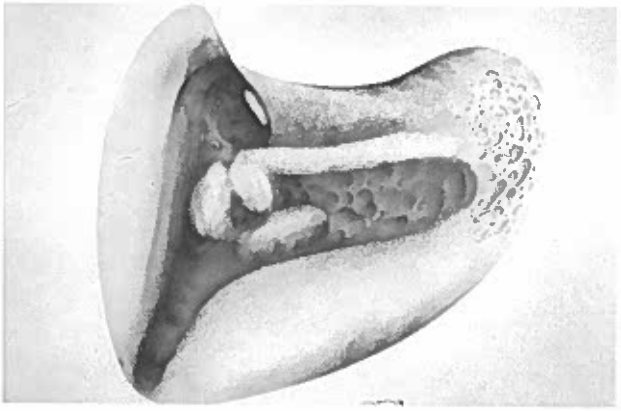

FIG. 5.—*Mastoidectomía amplia.*

Abordaje

Se realiza una incisión elíptica de piel y plano musculoperióstico, comenzando aproximadamente a 1 cm. por encima del borde superior del hélix, la cual se extiende posteriormente, alejándose del surco retroauricular unos 6-8 cm. en su centro, para descender luego hacia la punta de la mastoides hasta 1 cm. por debajo de la misma (fig. 4).

Esto permitirá, si fuese necesario, exponer el seno lateral y el golfo de la yugular sin verse entorpecidos por un obstáculo óseo o muscular.

Efectuada esta incisión en un solo corte hasta el plano óseo y desperiotizados los planos superficiales, se colocan dos separadores autoestáticos de mastoides de tal forma que el pabellón es reclinado hacia adelante y el músculo temporal hacia arriba, quedando ampliamente expuesta la superficie mastoidea.

Con fresa de corte, bajo aspiración-irrigación continua y con control microscópico, se realiza una amplia mastoidectomía con conservación de la pared posterior del conducto auditivo externo, que se extenderá posteriormente por lo menos 2 cm. por detrás del seno lateral. En este punto hay que recordar la presencia de la vena emisaria, la cual puede ser retraída, ligada o coagulada con pinza bipolar (fig. 5).

Esta amplia exposición permite una completa visualización por transparencia y que en ocasiones puede ser útil para aumentar la visibilidad del campo en mastoides pequeñas.

Identificado el ángulo senodural, el cual permite precisar el origen del seno petroso superior, y expuesto el antro y la rama corta del yunque, se procede a identificar por transparencia, con fresa diamantada, el nervio facial desde su segundo codo hasta su salida por el agujero estilomastoideo.

Esta amplia mastoidectomía quedará entonces delimitada por el nervio facial por delante, el seno

FIG. 6.—*Laberintectomía.*

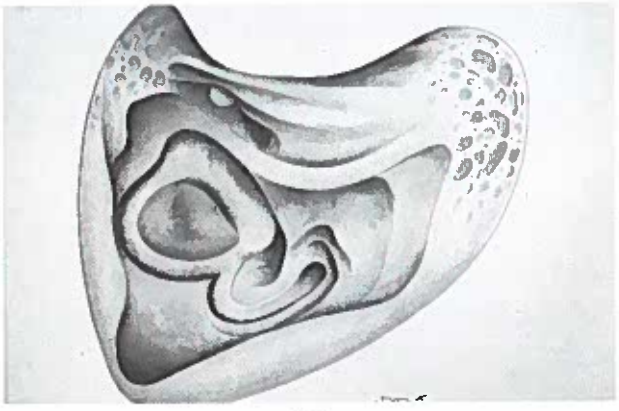

FIG. 7.—*Exposición del vestíbulo.*

sigmoideo y la duramadre de fosa posterior por detrás, la duramadre de fosa media por arriba y el golfo yugular por abajo.

En los casos de mastoides muy pequeñas se debe ampliar al máximo el campo quirúrgico. Para ello se debe denudar la duramadre de fosa media 1-2 cm. por encima del seno petroso superior y se debe fresar el puente óseo situado entre el seno lateral y el golfo yugular, así como esqueletizar este último.

Se procede entonces a realizar la laberintectomía, sabiendo que el conducto auditivo interno se proyecta en el espacio comprendido entre el canal semicircular externo y el canal semicircular posterior.

Con fresa de corte se abre primero el canal semicircular horizontal o lateral, teniendo siempre presente su proximidad con la porción timpánica del nervio facial. La disección se continúa hacia adelante hasta la ampolla del canal semicircular lateral. En el mismo plano, pero escasos milímetros más profunda, se encuentra la ampolla del canal semicircular superior, la cual, una vez abierta, nos permite localizar dicho canal. La ampolla del canal semicircular superior corresponde a la entrada del facial en el canal de Falopio (fig. 6).

A nivel de la confluencia de las ampollas de los canales semicirculares superior y horizontal el vestíbulo se abre espontáneamente y entre esas dos ampollas es posible observar el filete nervioso del vestibular superior.

Se diseca el canal semicircular posterior hasta su extremo ampular. Esta constituye una referencia anatómica importante, ya que delimita la terminación del nervio vestibular inferior e indica la proximidad del nervio facial en su tercera porción.

Se abre ampliamente el vestíbulo de forma de localizar los límites superior e inferior del conducto auditivo interno, recordando la situación de las ampollas de los canales semicirculares superior y posterior (fig. 7).

El fresado debe continuarse con fresa diamantada hasta visualizar por transparencia el CAI, pero sin abrirlo.

Todo el membranoso debe ser aspirado teniendo cuidado de que no quede ningún resto ampular en utrículo ni sáculo.

El cierre se realiza como siempre por planos, no siendo en este caso necesario ningún tipo de relleno en la cavidad mastoidea.

Complicaciones y resultados

Es un tipo de cirugía que no suele presentar complicaciones al ser una técnica totalmente extradural.

Lógicamente si se han respetado las estructuras no debe haber problemas ni afectación de la función del nervio facial.

La eliminación de las crisis vertiginosas suele ser inmediata y el paciente puede abandonar la hospitalización en dos días aproximadamente, dependiendo del grado de inestabilidad que presente.

Es bien sabido que se ha de pasar un período de compensación obligado, y aunque variable en tiempo (de uno a tres meses), suele ser algo más prolongado que en la neurectomía vestibular.

NEURECTOMIA TRANSLABERINTICA (VESTIBULAR Y COCLEOVESTIBULAR)

Técnica

El abordaje translaberíntico ha sido ya descrito, por lo que relataremos someramente este tiempo quirúrgico.

Previa incisión retroauricular y amplia masteoidectomía se comienza la laberintectomía con la ablación del canal semicircular horizontal. A partir

FIG. 8.—*Amplia exposición del vestíbulo.*

de éste se hace la demolición del resto del bloque laberíntico: canal semicircular superior, canal semicircular posterior y vestíbulo (fig. 8).

Es importante mantener íntegra la pared interna del vestíbulo y la ampolla del canal semicircular superior, pues en esta zona afloran las terminaciones del nervio vestibular superior, que nos serán muy útiles para la localización del CAI.

En este momento la fresa de diamante es de gran utilidad. Primero para adelgazar al máximo el codo del facial y obtener así el mayor campo posible para la visión del fondo del conducto, que en caso de un facial prominente puede estar dificultado. Segundo para comenzar el tiempo más delicado de la intervención, que es el fresado lateromedial de la zona donde suponemos se encuentra el CAI.

Para ello tomamos como referencia las terminaciones del nervio vestibular superior y con delicadas maniobras, siempre bajo irrigación-aspiración continua, adelgazamos la pared no solamente del fondo del CAI, sino también más medialmente. Esto es importante con objeto de no profundizar en

FIG. 9.—*Apertura del CAI y sección del nervio vestibular.*

un campo demasiado estrecho que dificultaría las maniobras posteriores. Una vez que comienza a verse la transparencia gris azul del CAI, las precauciones deben extremarse.

El conducto debe exponerse por transparencia en un área de unos 5-6 mm. por lo menos, dejando intacta la vaina dural, y sobre ésta una delgadísima lámina ósea que la proteja ante una posible escapada de la fresa. Con un microescarificador se liberan estos fragmentos, quedando la vaina descubierta.

La apertura de ésta se realiza con el ganchito o con el microbisturí en un punto que debe ser lo más cercano posible a la ampolla del canal semicircular superior, donde se encuentra la terminación ampular del correspondiente nervio y donde la vaina tiene menor consistencia, o incluso queda reducida a una simple envoltura aracnoidea.

Se deja fluir libremente el LCR y por medio de un ganchito se libera el nervio vestibular superior, teniendo la precaución de identificar antes su separación con el canal del facial (Bill's bar) (fig. 9).

Realizando esta maniobra correctamente es difícil herir el nervio facial. En caso contrario las posibilidades de lesión son grandes, dada la íntima relación entre ambos nervios. A continuación se realiza con la misma maniobra la liberación del nervio vestibular inferior situado más anteriormente. Una vez liberados ambos el facial es perfectamente visible en un plano más posterior, siempre bajo el ángulo de visión del cirujano (fig. 10).

Los pequeños vasos de la red arterial del CAI que suelen discurrir entre ambos deben preservarse si es posible, pues su sección podría comprometer la irrigación del nervio facial.

Con la ayuda de un ganchito o con la microtijera se liberan las anastomosis acusticofaciales, quedando ambos vestibulares separados y formando ya un tronco único. Manteniéndolos en ligera tensión por medio del aspirador se realiza la neurectomía con la microtijera.

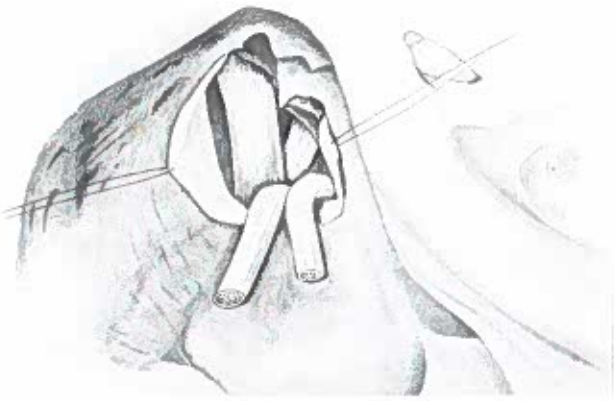

FIG. 10.—*Nervios vestibulares seccionados y exposición del nervio facial y nervio coclear.*

Neurectomía coclear. Si la técnica a realizar es una neurectomía cocleovestibular, la demolición ósea y la exposición de la pared posteroinferior del conducto debe ser más amplia con objeto de tener una visión más directa del nervio coclear.

Una vez seccionados los vestibulares puede verse el coclear situado en profundidad en la zona más anterior del conducto. Si las condiciones anatómicas son favorables pueden verse incluso las terminaciones de este nervio abriéndose en espiral para penetrar en la criba espiroide. La desinserción debe realizarse en este punto con la ayuda del ganchito, de igual manera que se hizo en los nervios vestibulares, practicando luego la neurectomía coclear (fig. 11).

Cierre del conducto auditivo interno. Siempre debe realizarse una perfecta oclusión de la abertura del CAI, ya que las posibilidades de fístula por esta vía de abordaje son mayores que en la fosa media.

En primer lugar debe cerrarse la cavidad atical por medio de una pieza de músculo temporal libre colocado a presión en la zona previa extracción del yunque. Esto constituye un cierre de seguridad y en caso de fallar el sellado del conducto puede evitar la fístula sin mayores consecuencias.

El cierre de la cavidad debe ser extremadamente meticuloso. En primer lugar se repone la vaina en su posición original, que aun no cubriendo a la abertura en su totalidad, facilitará la formación de adherencias.

Puede ser útil utilizar materiales adhesivos como la cola de fibrina, cerrando con fascia o músculo el fondo de la cavidad, cubriendo ampliamente el CAI.

A continuación se utiliza una gran pieza de grasa abdominal, previamente extraída, de forma que ocupe toda la cavidad mastoidea y presione ligeramente sobre el músculo y sobre el CAI, procediéndose después a la sutura por planos.

FIG. 11.—*Neurectomía coclear.*

Es un tiempo quirúrgico que debe ser meticuloso, ya que así se pueden evitar complicaciones como la fístula de LCR.

Postoperatorio

Los cuidados postoperatorios de estos pacientes no suelen requerir excesivas atenciones.

Es conveniente una observación periódica de las constantes vitales y el nivel sensorio, aunque la posibilidad de complicaciones es aquí menor que en la cirugía del neurinoma o de la fosa media.

Complicaciones

En general tienen un carácter menos grave que en la cirugía por fosa media.

La paresia facial temporal se puede presentar, pero no es frecuente. Mucho más difícil es la parálisis definitiva.

La fístula de LCR es posible si no se procede a un cierre cuidadoso de la cavidad y de la caja timpánica.

La persistencia de la fístula podría obligar a una reintervención siempre molesta y que ensombrece el resultado final.

NEURECTOMIA VESTIBULAR POR FOSA MEDIA

Introducción

En la actualidad la neurectomía vestibular por fosa media es la técnica quirúrgica de elección para el tratamiento del vértigo periférico.

Descrita por primera vez por PERRY (1904) para el tratamiento de la enfermedad de Ménière, fue abandonada y retomada sucesivamente por otros autores debido a las complicacines operatorias.

W. HOUSE (1961) pudo demostrar que dicha técnica era posible sin dañar la cóclea ni el canal semicircular superior y sin peligro de lesionar la integridad del nervio facial.

Es gracias a este autor que se abre una nueva época en la cirugía de la fosa media, no sólo para practicar la sección de los nervios vestibulares, sino también para realizar la exéresis de neurinomas del acústico intracanaliculares, para el abordaje de la primera porción del nervio facial, para la exéresis de colesteatomas congénitos, etc.

En nuestro centro la neurectomía vestibular por fosa media es la técnica quirúrgica más utilizada para el tratamiento del vértigo periférico. Su indicación prínceps está en la enfermedad de Ménière, aunque también se emplea para el tratamiento de la neuronitis vestibular, del vértigo postraumático y del vértigo secundario a una cirugía otológica.

Otras técnicas, como la descompresión del saco endolinfático, la laberintectomía translaberíntica y la laberintectomía cocleovestibular, son utilizadas con menor frecuencia y en casos muy concretos, ya que las posibilidades de éxito son menores.

Cirugía del vértigo por fosa media

La neurectomía vestibular por fosa media es, como ya hemos dicho anteriormente, la técnica quirúrgica de elección en el tratamiento de la enfermedad de Ménière. Dicha cirugía estará indicada cuando, a pesar de un tratamiento médico bien conducido, las crisis son de una intensidad y frecuencia tal que incapacitan al enfermo o bien cuando su actividad laboral así lo requiere.

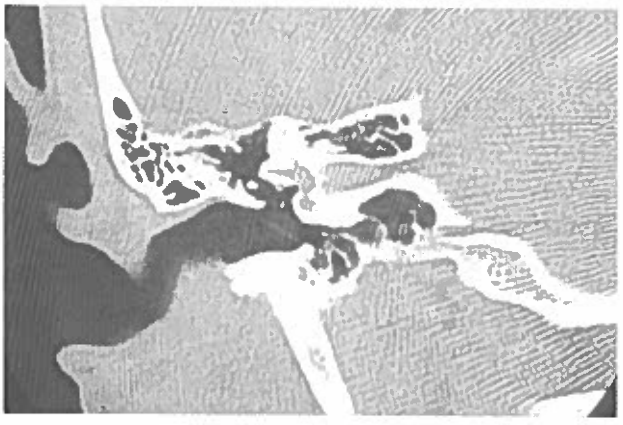

FIG. 12.—*TAC de las relaciones anatómicas del CAI.* (Instituto Dra. Guirado.)

Otras patologías pueden ser tratadas con esta técnica, como son el vértigo postraumático, la neuronitis vestibular o el vértigo secundario a una cirugía otológica.

Por último, también es posible practicar la neurectomía vestibular por fosa media en aquellos pacientes en los cuales han fracasado otras cirugías previamente realizadas para el tratamiento de su vértigo.

La neurectomía vestibular, técnica eficaz pero no exenta de riesgos, estará indicada en aquellos pacientes menores de sesenta y cinco años con buen estado general, con buena audición o moderada pérdida auditiva y portadores de un Ménière unilateral.

Por tanto, es importante una buena historia clínica y un examen cocleovestibular, el cual nos permite establecer el umbral auditivo del lado afecto y del oído contralateral, así como el diagnóstico de patología endococlear.

Es indispensable un estudio radiológico para descartar otras patologías que se presentan con un síndrome ménièriforme, como puede ser un neurinoma del acústico, un bucle de la arteria cerebelosa anteroinferior en el CAI, una estenosis del CAI, etcétera. Pero también este estudio radiológico nos permitirá conocer en el preoperatorio la situación y profundidad del CAI en la fosa media, la neumatización o no de su techo y sus relaciones anatómicas, en especial con el canal semicircular superior, todo lo cual será de gran utilidad en el acto quirúrgico (fig. 12).

Técnica quirúrgica

Posición del enfermo

El enfermo será colocado sobre la mesa de operaciones en decúbito supino, con la cabeza girada ha-

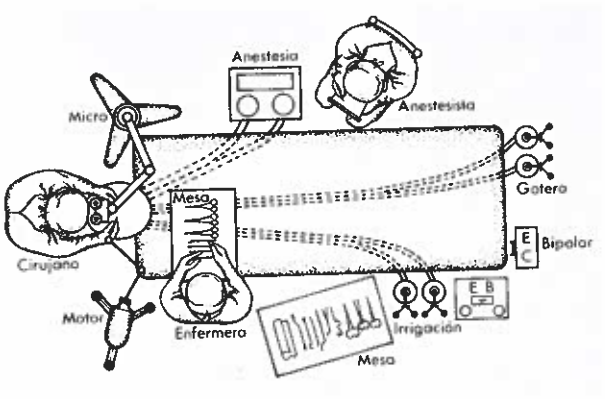

FIG. 13.—*Posición del cirujano y quirófano.*

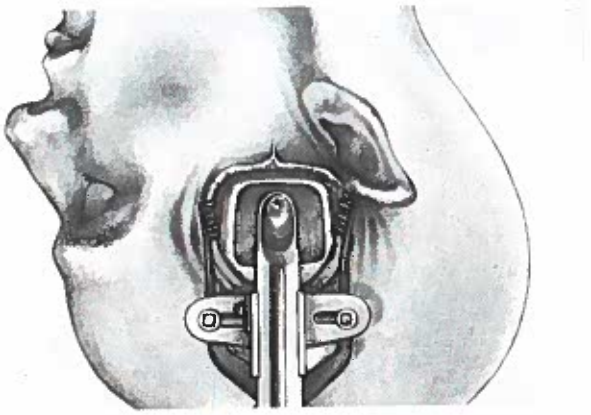

FIG. 14.—*Craniectomía temporal y adaptación del separador autostático.*

cia el lado contrario al oído a intervenir, de forma tal que el eje biauricular sea perpendicular al plano de la mesa de operaciones (fig. 13).

Sala de operaciones e instrumental

La disposición en la sala de operaciones es diferente a la que habitualmente está familiarizado el otólogo. Este se situará por detrás de la cabeza del enfermo y la instrumentista del lado del oído a operar.

Por otra parte, en esta intervención no es necesario un gran arsenal de instrumentos quirúrgicos, aunque eso sí es indispensable tener un separador autoestático, una espátula de duramadre, un elevador, microganchitos de diferentes tamaños y microtijeras.

El separador autoestático de García-Ibáñez permite una gran movilidad y facilidad de movimientos, así como al mismo tiempo mantiene el campo quirúrgico limpio de sangre durante la intervencion, ya que está dotado de aspiración continua en la espátula (fig. 20).

Técnica quirúrgica propiamente dicha

Se comienza con una incisión longitudinal en la región temporal, la cual parte del trago, 2 cm. por delante del mismo y mide 10 cm. de longitud. Dicha incisión debe llegar hasta el plano muscular, el cual se despega de los planos superficiales. Una vez colocado el retractor autoestático, con electrobisturí se secciona el músculo temporal, desde el arco cigomático hacia arriba, dejando totalmente expuesta la base del cigoma.

La incisión no debe sobrepasar inferiormente el arco cigomático, con objeto de no lesionar la rama frontal del nervio facial. Se extrae un pequeño injerto libre de músculo temporal, el cual servirá, una vez realizada la neurectomía, para sellar la pequeña cavidad.

Luego de desperiotizar y exponer la escama del temporal, utilizando fresa de corte y aspiración-irrigación continua, se realiza la craniectomía, la cual estará centrada en la base del cigoma. Dicha craniectomía consiste en efectuar una abertura en forma de trapecio, cuyo lado inferior, de unos 3 cm. de longitud, se labra inmediatamente por encima de la base del cigoma y cuyos lados restantes miden unos 4 cm. cada uno (fig. 14).

De esta forma la abertura trapezoidal tendrá una base superior más ancha, lo cual nos facilitará la realización de las maniobras endocraneales.

Con un periostótomo se extrae el fragmento óseo, el cual conservamos para reponerlo luego de finalizada la intervención, con objeto de mantener una protección sobre la zona operatoria.

Expuesta de esta forma la duramadre de fosa temporal, se controlan todos los puntos hemorrágicos, sea por medio de coagulación bipolar o bien con cera de hueso, cuando el sangrado proviene del tejido diploico.

Se comienza la elevación de la duramadre y cuidadosamente se despegan las adherencias fibrosas existentes entre duramadre y hueso, las que frecuentemente son acompañadas de vasos sanguíneos. Las pequeñas hemorragias producidas por esta maniobra serán controladas con coagulación bipolar.

Ya bajo control microscópico, y una vez colocado el separador autoestático de diseño nuestro, el cual permitirá mantener retraído el lóbulo temporal y expuesto el campo quirúrgico en forma estable, se continúa el despegamiento hacia adelante y en profundidad hasta visualizar la entrada en la arteria meníngea media en el foramen espinoso, la cual constituye el límite anterior del campo quirúrgico. En dicho campo se indentifica por detrás la eminencia arcuata y entre ésta y la arteria meníngea media, el nervio petroso superficial mayor. Las fibras de este nervio deben ser separadas cuidadosamente, ya que pueden ser confundidas con adhe-

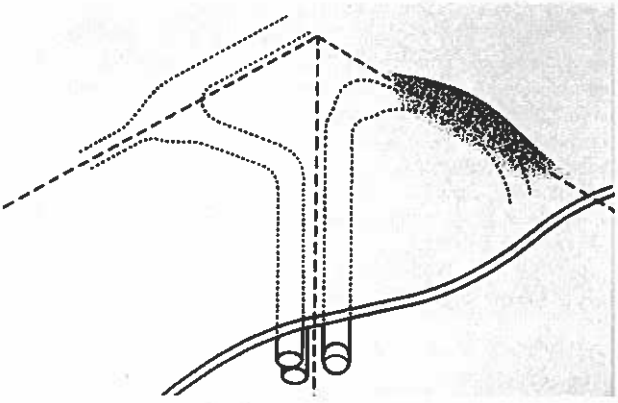

FIG. 15.—*Localización del CAI según García-Ibáñez.*

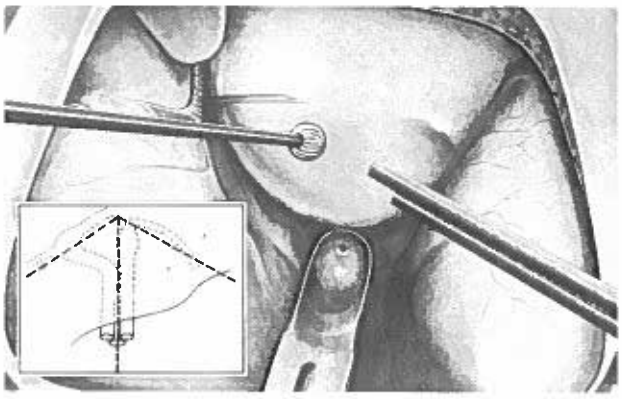

FIG. 17.—*Exposición del campo quirúrgico entre nervio petroso superficial mayor y eminencia arcuata.*

rencias fibrosas, y por otra parte se acompañan de un plexo vascular que irriga la porción intrapetrosa del nervio facial. Su tracción provocaría no sólo una molesta hemorragia, sino también el compromiso del nervio facial. Una vez identificadas las estructuras anatómicas que delimitan el campo quirúrgico se procede a exponer el conducto auditivo interno (fig. 16).

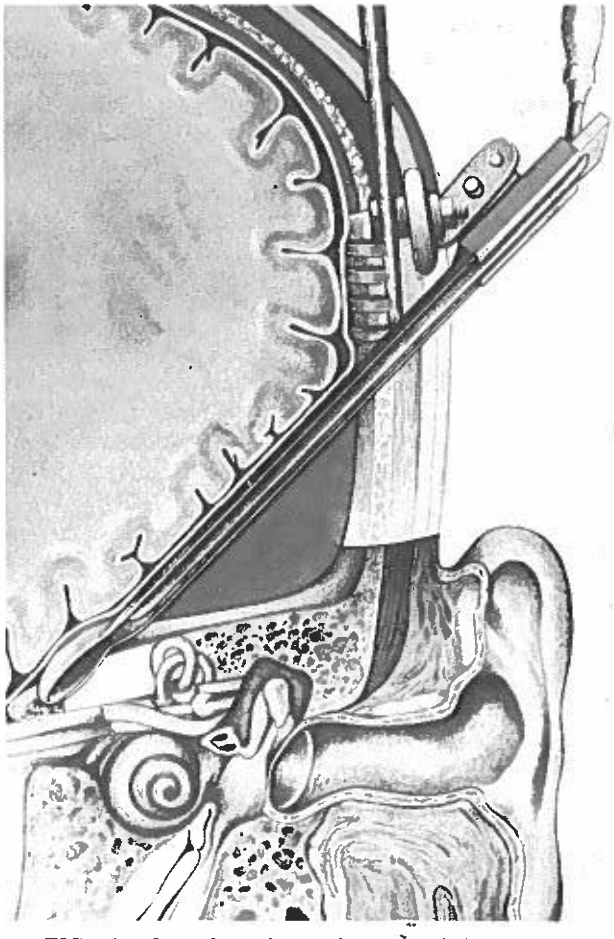

FIG. 16.—*Corte frontal con adaptación de la espátula.*

Existen diferentes métodos para la localización del CAI.

En 1961 W. HOUSE preconiza el siguiente método: una vez localizados el canal semicircular superior y el nervio petroso superficial mayor, con fresa diamantada se expone totalmente este nervio hasta llegar al ganglio geniculado y desde aquí se localiza la porción laberíntica del facial para llegar al CAI. Este método tiene el inconveniente de lesionar las fibras del nervio facial o su vascularización, lo que puede dar lugar a paresias faciales postoperatorias.

En 1970 U. FISCH expone por transparencia el canal semicircular superior y trazando hacia adelante un ángulo imaginario de 60° localiza el CAI. La desventaja de este método es la posibilidad de una hipoacusia o cofosis postoperatoria producidas ya sea por trauma sonoro como por la apertura accidental del canal semicircular superior.

Debido a los inconvenientes surgidos con los anteriores métodos, GARCIA-IBAÑEZ propone una nueva técnica para la localización del CAI que consiste en la utilización de la eminencia arcuata y del nervio petroso superficial mayor como puntos básicos de referencia. Imaginando una línea que sigue la dirección del nervio petroso superficial mayor y otra que sigue la dirección de la eminencia arcuata, ambas coinciden en un punto que forma un ángulo abierto hacia adentro. En la bisectriz de este ángulo y a 5 mm. de su vértice se encuentra el fondo del CAI, el cual podrá ser expuesto sin necesidad de exponer el ganglio geniculado ni la línea azul del canal semicircular superior (figs. 15 y 17).

Sin embargo, en ocasiones resulta difícil poner en evidencia la eminencia arcuata, en cuyo caso se debería seguir la técnica descrita por W. HOUSE.

Por tanto, el conocimiento de los diferentes métodos para localizar el CAI adquiere suma importancia cuando existen variantes anatómicas o dificultades quirúrgicas que entorpecen su localización.

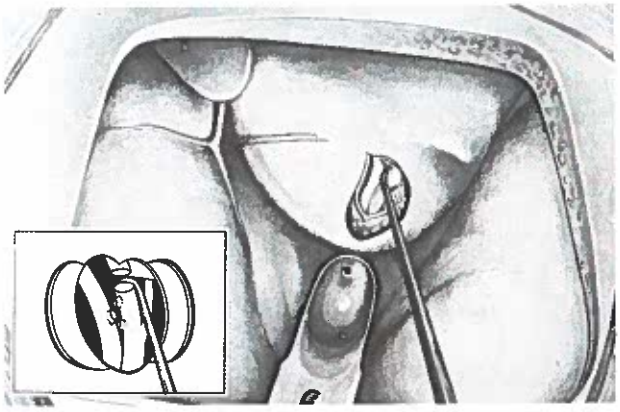

FIG. 18.—*Apertura del CAI y sección del nervio vestibular.*

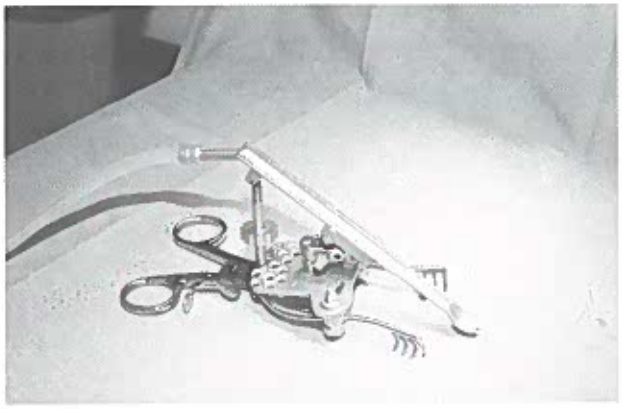

FIG. 20.—*Separador autostático para fosa media de García-Ibáñez.*

Dada la delicadeza de las estructuras anatómicas adyacentes al CAI, se realiza su exposición con fresa diamantada y bajo aspiración-irrigación continua.

El CAI deberá visualizarse por transparencia hasta el fondo, manteniendo intacto el recubrimiento duroperióstico para evitar una molesta licuorrea.

Es a nivel del fondo del CAI donde la separación de las fibras nerviosas es evidente, el cual quedará expuesto una vez localizada la Bill's bar, la cresta vertical que divide el compartimiento superior (fig. 21).

Una vez identificada la Bill's bar sabemos que el nervio facial se encuentra por delante de la misma y el nervio vestibular superior por detrás. Entonces por medio de un microbisturí o ganchito se incide la vaina longitudinalmente del lado vestibular, evitando profundizar excesivamente para no lesionar los vasos y las fibras nerviosas. Esta maniobra provoca la salida de LCR (figs. 18 y 22).

Ya abierto el CAI, se visualizan los nervios vestibular superior y facial, las anastomosis entre ambos y pequeños vasos sanguíneos que discurren entre ellos, tributarios de la arteria auditiva interna o de sus ramas.

No es conveniente realizar la coagulación bipolar de estos vasos, ya que si se seccionan inmediatamente se produce una retracción que detiene la hemorragia y, por otra parte, se evita una maniobra agresiva dentro del CAI. En caso de ser absolutamente necesaria la coagulación bipolar, debe ser practicada con exquisita precisión.

Identificado el contenido nervioso del compartimiento superior del CAI, con un microbisturí o microtijeras se seccionan las anastomosis vestibulofaciales. Posteriormente, con un ganchito se desinserta el nervio vestibular superior en su punto de entrada a la fosita vestibular superior, y una vez reclinado éste podemos observar, en condiciones favorables, la cresta falciforme que divide el fondo del CAI. Debajo de ésta se visualiza el nervio vestibular inferior, el cual también será desinsertado del fondo del (figs. 23 y 24).

Debido a las posibles reinervaciones parciales, ya descritas por W. HOUSE (1969) y H. FISCH (1970), es necesario realizar la extirpación del ganglio de Scarpa. Para ello, una vez desinsertados los nervios se mantienen en tensión por medio del aspirador y con una microtijera se seccionan. De esta forma se efectúa una completa neurectomía (figs. 19, 25 y 26).

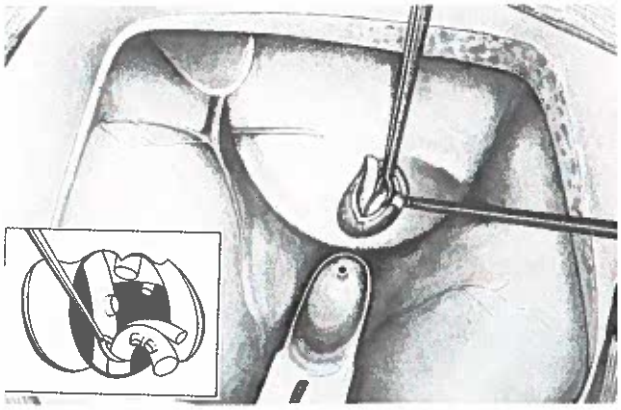

FIG. 19.—*Neurectomía vestibular.*

FIG. 21.—*Cirugia. Exposición del CAI y de la Bill's bar.*

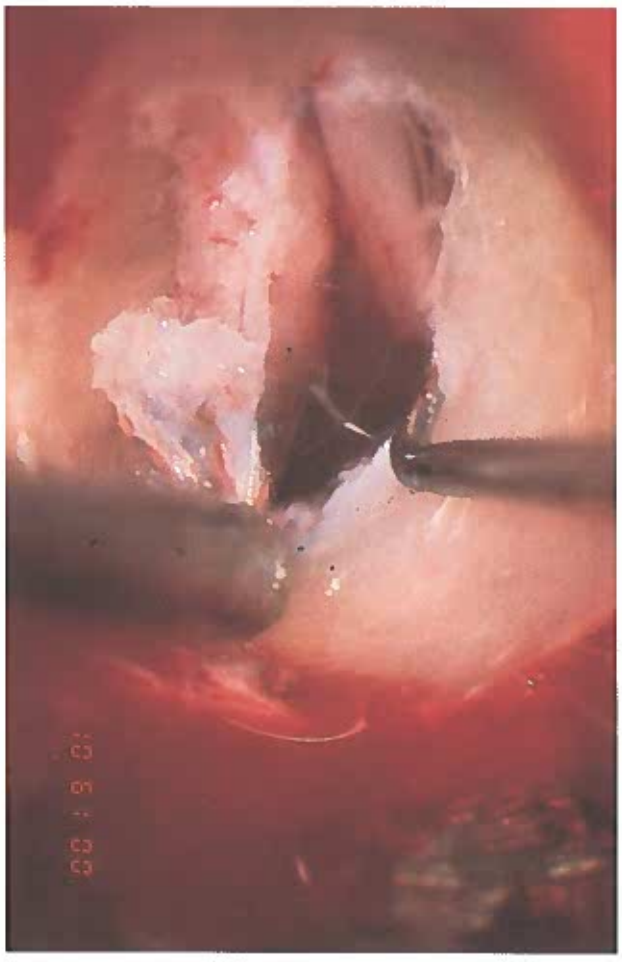

FIG. 22.—*Apertura del CAI. Nervio facial y vestibular superior.*

FIG. 23.—*Sección del nervio vestibular superior.*

Se repone entonces la duramadre a su posición original como primer tiempo de cierre. Las adherencias reaccionales formarán un sellado perfecto del CAI, siempre y cuando evitemos la salida de LCR y, por tanto, la posibilidad de una fístula postoperatoria.

La reexpansión del lóbulo temporal provocará un cierre perfecto de la zona; sin embargo, ésta no se produce en forma inmediata y queda un espacio muerto entre la duramadre y el hueso, que favorece la colección sanguínea y la salida de LCR.

Por esta razón cerramos la brecha operatoria, interponiendo el injerto libre de músculo temporal extirpado al inicio de la intervención (fig. 27).

Retirado el separador autoestático y realizada una perfecta hemostasia, se repone el fragmento óseo de la craniectomía.

En pocas semanas la zona marginal libre de hueso se rellenará con tejido fibroso, produciéndose un cierre perfecto. De esta forma quedará protegido el lóbulo temporal, sobre todo ante posibles traumatismos de la región.

Por último, se realiza un cuidadoso cierre por planos, previo control de una perfecta hemostasia de los planos superficiales.

No se deja drenaje para evitar la posible puerta de entrada a la infección y favorecer así la curación de la herida operatoria.

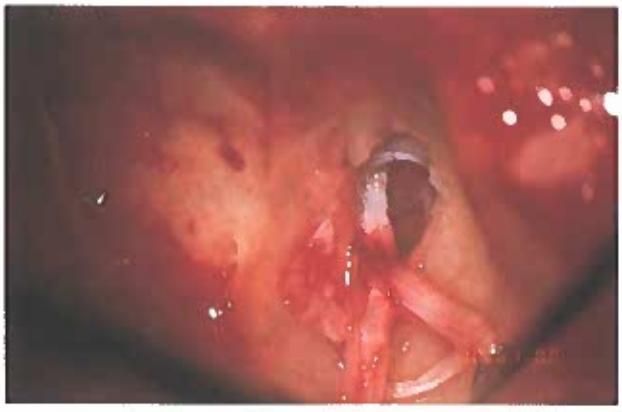

FIG. 24.—*Sección de ambos nervios vestibulares.*

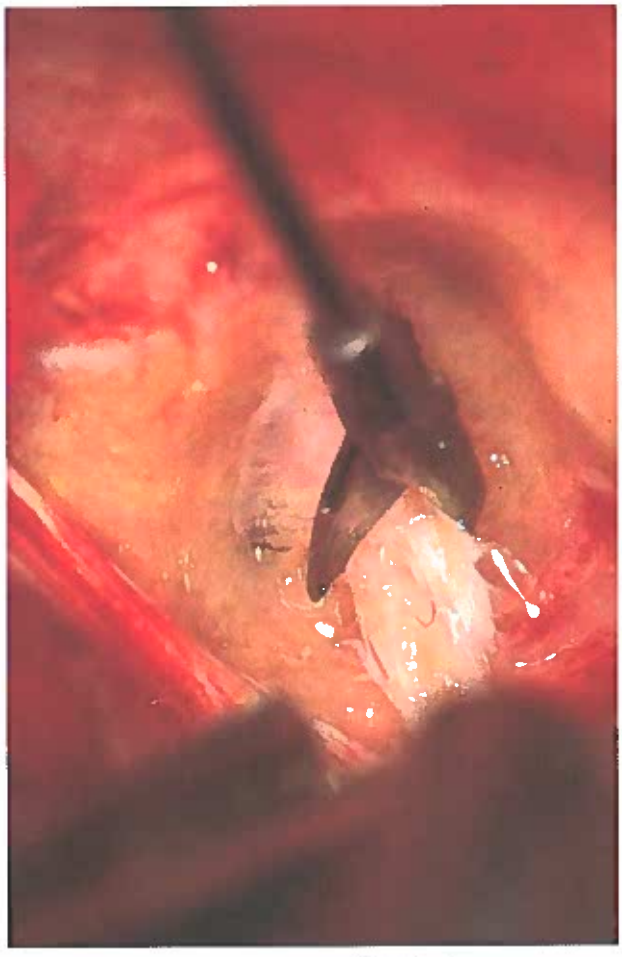

FIG. 25.—*Neurectomía vestibular.*

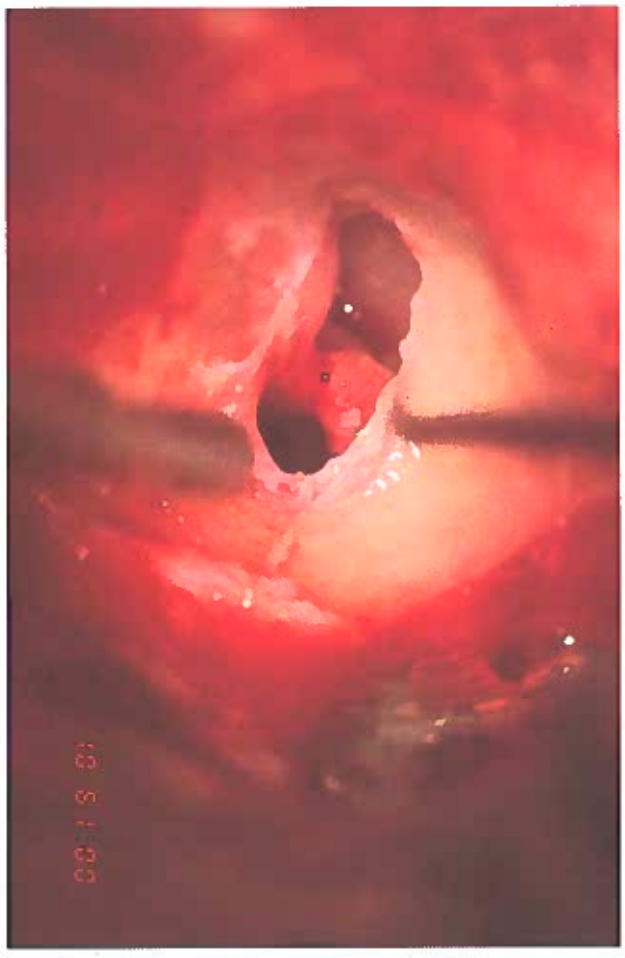

FIG. 26.—*Contenido del CAI con nervio facial y nervio vestibular seccionado.*

Postoperatorio

En las primeras veinticuatro horas estos pacientes permanecerán en la unidad de cuidados intensivos, con controles periódicos de las constantes vitales, del nivel del sensorio y del fondo de ojo, con el objeto de detectar precozmente cualquier complicación postoperatoria importante.

Siempre se prescribirá una medicación antibiótica, antiinflamatoria y antivertiginosa, y se realizará el correspondiente tratamiento sintomático en casos de vómitos o dolor.

Complicaciones postoperatorias

Hematoma extradural

Es la complicación más grave, que si no es diagnosticado y tratado precozmente, conduce al exitus del paciente.

En presencia de esta complicación el enfermo debe ser reintervenido de urgencia, realizándose la evacuación de la colección hemática y el control riguroso de todos los puntos sangrantes.

Paresia o parálisis facial

Es otra complicación molesta. Pueden ser debidas a una lesión o tracción directa sobre el nervio; a una tracción indirecta realizada ya sea al actuar sobre el nervio vestibular como al seccionar las anastomosis vestibulofaciales o bien a la alteración de la vascularización microscópica del CAI.

Sin embargo, las paresias temporales pueden producirse a pesar de efectuar una correcta técnica quirúrgica.

Las parálisis completas e irreversibles son excepcionales y generalmente debidas a accidentes quirúrgicos.

Fístula de LCR

La tercera complicación es la fístula de LCR manifestada por una rinorraquia.

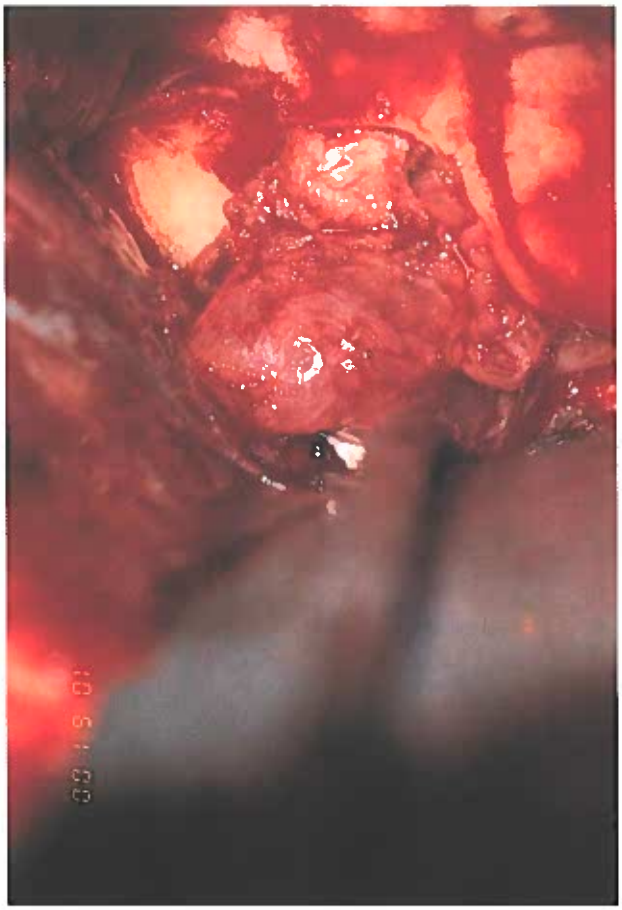

FIG. 27.—*Sellado del CAI con músculo.*

La fístula puede producirse en aquellos casos de neumatización del techo del CAI, el cual al ser expuesto deja celdillas abiertas, que si no son perfectamente selladas permiten el paso de LCR hacia la cavidad timpánica y la trompa.

En estos casos debe instaurarse tratamiento médico para disminuir la tensión del LCR, con lo cual frecuentemente las fístulas cierran. En caso contrario deben cerrarse quirúrgicamente.

Hematoma subcutáneo

Una complicación menos importante es el hematoma subcutáneo en la herida operatoria, el cual deberá ser evacuado quirúrgicamente.

Meningitis

Es una complicación muy rara. Ante su sospecha se deberá efectuar una punción lumbar con estudio del LCR e identificación del germen, así como un exhaustivo examen neurológico.

Confirmada esta complicación, se prescribirá el correspondiente tratamiento médico.

Resultados

Sobre un total de casi 1.000 neurectomías vestibulares por fosa media controlados a corto y largo plazo (diez-diecisiete años) se alcanza la eliminación de los vértigos en el 97,4 por 100 de los casos. En el 11 por 100 persiste inestabilidad, más o menos ligera, que se manifiesta sobre todo con los cambios bruscos de posición, pero compatible con un normal desarrollo de la actividad sociolaboral.

Sólo presentan vértigos el 2,6 por 100 de los pacientes.

La audición a largo plazo se conserva en el 51,5 por 100 de los casos, es peor en el 38,6 por 100, existiendo cofosis en el 9,9 por 100 de los pacientes, de los cuales el 3,9 por 100 fueron cofosis postoperatorias.

En cuanto a los acúfenos las valoraciones subjetivas de los pacientes nos daban unos resultados del 38 por 100 de desaparición o mejoría.

No habían apreciado variaciones el 44,3 por 100 de los pacientes y el 17,7 por 100 los juzgaban peor.

Conclusiones

A pesar de las publicaciones aparecidas sobre las neurectomías vestibulares por vía retrolaberíntica, la vía de la fosa media presenta evidentes ventajas que no son superadas por ninguna otra vía de abordaje.

La ventaja fundamental es la anatómica. En la fosa media las relaciones anatómicas son estables y los nervios son perfectamente identificables en el fondo del conducto auditivo interno.

A este nivel se encuentran totalmente separados y sólo existen anastomosis laxas entre el nervio vestibular superior y el nervio facial o mejor dicho con el intermediario de Wrisberg.

Esto permite la desinserción, a nivel del fondo del CAI, de ambos nervios vestibulares, respetando a su vez la integridad anatómica de los nervios coclear y facial.

En el trayecto, entre el fondo del CAI y el tronco, el nervio coclear sufre una rotación de unos 90° con respecto al nervio vestibular inferior para quedar bajo éste, y ambos se fusionan.

SILVERSTEIN y cols. en 1986 señalan que en el 25 por 100 de los pacientes no es posible visualizar el plano de clivaje cocleovestibular; por tanto, es sólo en el fondo del CAI donde es posible realizar la neurectomía de ambos vestibulares. Y esto sola-

mente se logra en la vía de la fosa media, ya que en la retrolaberíntica el fondo del CAI no se puede visualizar sin lesionar estructuras anatómicas adyacentes.

Por otra parte, cuando las fibras cocleares y vestibulares están unidas formando el tronco estato-acústico, no es conveniente ni aconsejable separarlas para evitar una lesión del nervio coclear.

Si bien los defensores de la vía retrolaberíntica dicen que el campo quirúrgico es familiar, esto es cierto sólo hasta llegar al ángulo pontocerebeloso, ya que en éste la cirugía es difícil, desconocida y con pocas probabilidades de ser practicada en el cadáver.

En cambio, la vía de la fosa media puede ser difícil al inicio, a la hora de localizar el CAI, pero luego se vuelve una cirugía más fácil, en donde las relaciones anatómicas son estables, pudiendo ser fácilmente practicada en el cadáver.

Por otra parte, la vía de la fosa media es, a diferencia de la retrolaberíntica, extradural.

La duración de la intervención es más corta, entre treinta-cuarenta y cinco minutos, lo cual se explica por una mayor experiencia y por la aparición de instrumentos cada vez más sofisticados. El tiempo que el CAI permanece abierto es muy corto y la salida de LCR limitada. En cambio, la vía retrolaberíntica requiere un tiempo de demolición ósea prolongado, gran apertura con salida abundante de LCR y exposición prolongada del ángulo pontocerebeloso.

Por último diremos que las fístulas de LCR en la fosa media sólo se ven en el 1 por 100 de los casos, debido a que la pequeña cavidad queda perfectamente sellada con músculo y posteriormente por la compresión que efectúa el lóbulo temporal.

En la vía retrolaberíntica se observan entre el 10-20 por 100 de los pacientes, ya que la brecha quirúrgica es muy amplia.

Pero es importante destacar que a pesar de todas las ventajas de la vía de la fosa media, en ésta el campo quirúrgico es estrecho y sólo el perfecto conocimiento de la anatomía del temporal, adquirido en el laboratorio, permitirá la práctica de esta técnica.

NEURECTOMIA VESTIBULAR RETROLABERINTICA

El abordaje retrolaberíntico ha sido empleado, además de en la neurectomía vestibular, para la extirpación parcial de tumores del acústico, ya que no permite una exéresis total al no poderse exponer el interior del CAI. También está descrita, aunque la eficacia es discutible, en la descompresión vascular del ángulo pontocerebeloso.

Se trata de una vía otoneuroquirúrgica por excelencia, ya que toda la parte de demolición ósea de la intervención se realiza por vía mastoidea.

Todo este tiempo de demolición es otológico y extradural y es un campo familiar para el otólogo, que además puede entrenarse en el hueso temporal.

Sin embargo, hay que tener en cuenta que la segunda parte es ya intradural y que se trabaja en el ángulo pontocerebeloso, zona en la que hay que tener un buen entrenamiento anatómico y quirúrgico, dada la importancia de las estructuras que se manejan.

Por otra parte, la posibilidad de una fístula postoperatoria de LCR es evidente, dada la amplia apertura dural, y por tanto también la de una eventual meningitis.

En general para un cirujano que practique ambas técnicas no presenta ventajas sobre la neurectomía por fosa media, como se describirá en resultados y complicaciones.

Sin embargo, una buena realización técnica permite excelentes resultados en la enfermedad de Ménière, muy superiores a la cirugía de saco endolinfático.

En general podemos decir que la mejor técnica funcional para eliminar el vértigo es la sección de los nervios vestibulares. La elección del abordaje dependerá de la experiencia del cirujano, la necesidad o no de trabajar conjuntamente con el neurocirujano y por supuesto de los resultados.

Técnica quirúrgica

El paciente es intervenido bajo anestesia general en decúbito dorsal con la cabeza girada en sentido contrario al cirujano, como en cualquier cirugía mastoidea.

La esterilidad y preparación del campo quirúrgico deben cuidarse al máximo, dadas las estructuras que se van a abordar.

La preparación implica un afeitado y exposición algo más amplia y posterior que en la cirugía mastoidea.

La incisión es igualmente más posterior hasta 3 ó 4 cm. por detrás del surco retroauricular y, por tanto, de forma ovalada. La profundidad del corte debe ser hasta el hueso, lo que permitirá un gran colgajo que puede ser útil en la sutura (fig. 28).

Se realiza una amplia mastoidectomía al límite de las estructuras anatómicas y posteriormente se va ampliando con objeto de exponer el seno lateral en su totalidad. Como en toda esta cirugía, se utilizará la fresa de corte o diamantada con irrigación-

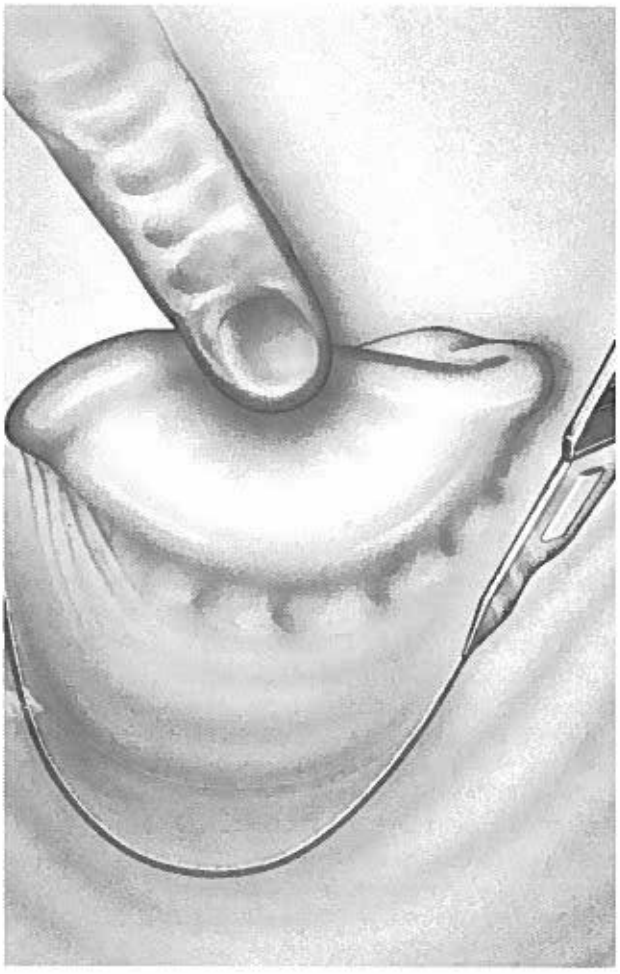

FIG. 28.—*Incisión retroauricular ampliada.*

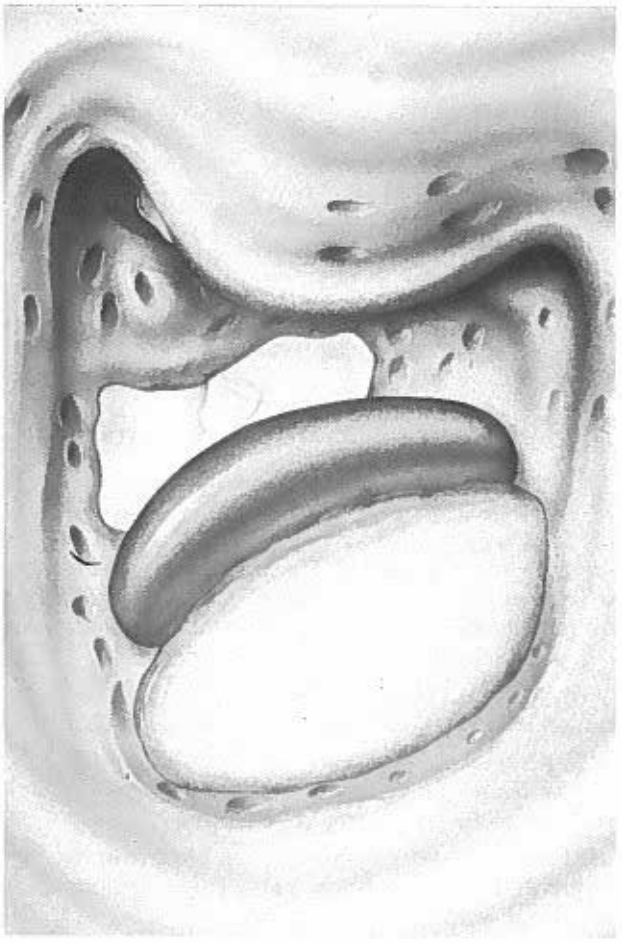

FIG. 30.—*Exposición de la duramadre de la fosa posterior y del seno lateral.*

arpiración continuada, dependiendo de las estructuras sobre las que se trabaje (fig. 29).

La duramadre de la región suboccipital posterior al seno lateral debe ser expuesta para permitir una retracción del seno suficiente para un buen abordaje del ángulo (fig. 30).

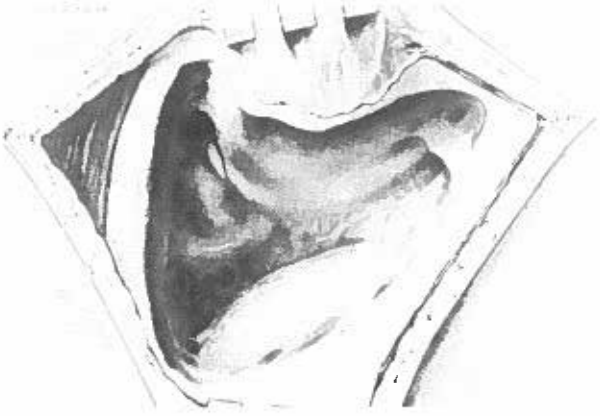

FIG. 29.—*Mastoidectomía amplia.* (Tomada de House.)

Anteriormente el límite estará marcado por el nervio facial y el bloque laberíntico que debe ser esqueletizado, pero no abierto, en especial en conducto semicircular posterior que delimitará el borde anterior del campo quirúrgico. Este debe ser adelgazado casi hasta su transparencia para permitir la máxima visibilidad.

El límite superior será la duramadre de la fosa media, que en general basta exponer por transparencia. El inferior será el golfo de la yugular, que igualmente debe verse por transparencia, pero no exponerlo. Solamente en caso de un golfo muy alto que no permite una buena visibilidad del campo quirúrgico debe ser expuesto y retraído con la ayuda de la coagulación bipolar y surgicel®.

Toda la cortical ósea entre el seno lateral y el conducto semicircular posterior debe ser eliminada al límite de las estructuras anatómicas, con objeto de mejorar la visibilidad del ángulo.

La incisión de la duramadre se hace en alto, por debajo del seno petroso superior hasta el hueso de los canales semicirculares posterior y superior. Otra

FIG. 31.—*Apertura dural y exposición de los nervios acústico y facial.*

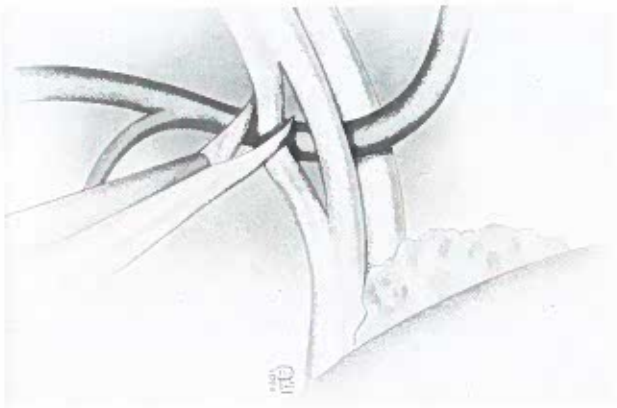

FIG. 33.—*Sección del nervio vestibular.*

incisión puede hacerse inferiormente entre el seno lateral y el golfo yugular. La tercera se hará al límite anterior del seno lateral, de modo que se forme un colgajo de duramadre pediculado anteriormente y que englobe el saco endolinfático (fig. 31).

El colgajo dural se rebate anteriormente, exponiéndose de esta forma el ángulo pontocerebeloso.

El seno lateral y el cerebelo deben ser protegidos por lentinas que eviten el contacto directo del aspirador y los instrumentos sobre éstos.

El nervio estatoacústico se encuentra aproximadamente sobre una línea que sería la prolongación del canal semicircular lateral.

El nervio facial se encuentra por delante de éste y en ocasiones es necesario desplazarlo para una correcta visualización.

Frecuentemente están recubiertos por una vaina aracnoidea que debe ser cuidadosamente seccionada para una correcta visibilidad.

Superiormente puede verse el nervio trigémino de grandes dimensiones e inferiormente los pares craneales IX, X y XI.

Especial atención debe tenerse con la arteria cerebelosa anterior inferior (AICA), que frecuentemente aparece en el campo quirúrgico y en muchas ocasiones discurre entre el nervio facial y el nervio coclear.

El tiempo más delicado y problemático de la intervención es la identificación y separación del nervio vestibular del coclear. En la casuística de cirujanos expertos en este abordaje se describen hasta un 25 por 100 de casos en los que el clivaje entre el vestibular y el coclear no pudo ser realizado con seguridad.

El vestibular normalmente está colocado superiormente al nervio coclear y tiene un color ligeramente más grisáceo que este último.

El plano del clivaje debe establecerse con un ganchito romo con objeto de no lesionar sus fibras. En ocasiones una pequeña arteriola pasa entre ambos (fig. 32).

Una vez identificada la separación se corta el nervio vestibular aproximadamente a medio centímetro de distancia del tronco cerebral, normalmente con un bisturí acodado en ángulo recto con la parte cóncava roma. Inmediatamente se observa una ligera retracción de ambos extremos (figs. 33 y 34).

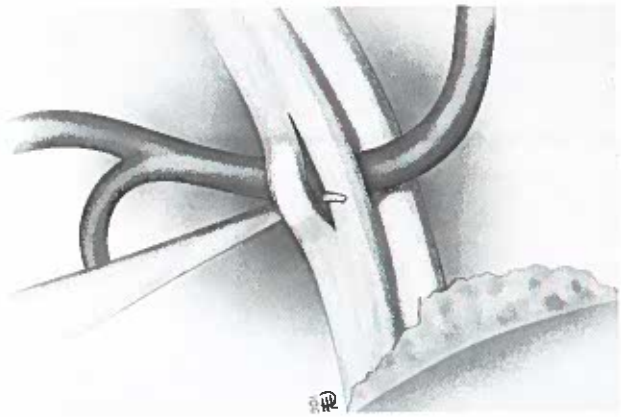

FIG. 32.—*Separación del nervio vestibular y coclear.*

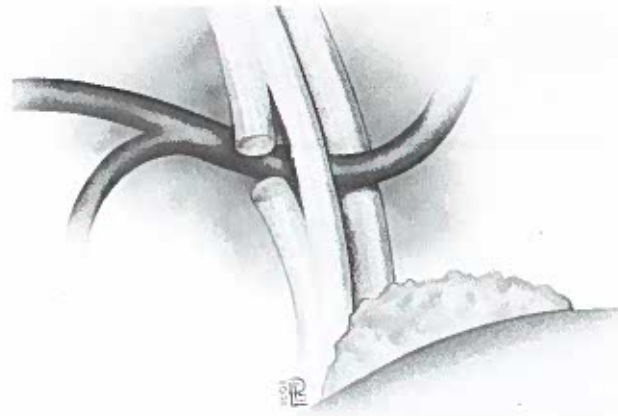

FIG. 34.—*Nervio vestibular seccionado.*

La precisión de la sección es importante, pues de ello dependerá el resultado de la intervención. Sin embargo, en ocasiones es difícil y por ello se han descrito casos de recidivas vertiginosas al no haberse seccionado totalmente las fibras vestibulares por temor a lesionar el nervio coclear.

Este punto es quizá uno de los más importantes a comparar con la neurectomía vestibular por fosa media, donde la separación de ambos nervios con el fondo del CAI es evidente.

El cierre de la cavidad debe realizarse con grasa abdominal, aunque si es posible puedan aproximarse a los bordes de la duramadre con puntos de sutura.

La grasa se colocará en forma de tiras o en un bloque único que ocupa toda la cavidad mastoidea. Es muy importante un correcto sellado para evitar la posibilidad de una fístula de LCR.

Se sutura el colgajo retroauricular con puntos reabsorbibles en profundidad y seda o grapas en la piel.

Complicaciones y resultados

La complicación descrita con más frecuencia en esta vía de abordaje es la fístula de LCR.

Hay que tener en cuenta que el sellado con grasa abdominal tiene unos límites de compresión que no deben ser sobrepasados, pues podría producirse una afectación del nervio facial e incluso el coclear, o de compresión del ángulo por la misma grasa, lo que provocaría lógicamente alteraciones en la función de los nervios o incluso consecuencias más graves por la compresión del ángulo pontocerebeloso. Por tanto, debe ser limitada y ello puede provocar en algunos casos un cierre no completo con la consecuente fístula de LCR.

En estos casos, y si pasados algunos días la fístula persiste, el paciente debe ser reintervenido y proceder a un sellado más perfecto.

El riesgo de meningitis en estos casos es alto y el control del paciente debe ser muy meticuloso.

La posibilidad de una cofosis postoperatoria varía según autores entre el 1 y el 7 por 100, sin que se conozca con seguridad el mecanismo de su aparición.

La parálisis facial está también descrita entre un 2 y un 8 por 100, aunque suele ser temporal y remitir en un período de tiempo más o menos limitado.

Los resultados sobre la eliminación del vértigo también son variables, pero ningún autor los da superiores al 97 por 100 y algunos incluso con gran experiencia no sobrepasan el 85 por 100 de casos.

BRACKMAN y cols. describen 11 casos en los que pacientes operados de neurectomía vestibular por esta vía tuvieron que ser reintervenidos por fosa media debido a la persistencia de sus crisis vertiginosas. La explicación del autor es que en un 25 por 100 de los casos intervenidos por vía retrolaberíntica el plano de disección entre coclear y vestibular no fue claramente delimitado, por lo que posiblemente fue insuficiente la sección de fibras vestibulares.

En términos generales el autor describe un 93 por 100 de éxitos en la eliminacion del vértigo por abordaje retrolaberíntico.

En conclusión se puede decir que la neurectomía vestibular retrolaberíntica ofrece buenos resultados para la eliminación del vértigo en la enfermedad de Ménière. Sin embargo, desde nuestro punto de vista ofrece algunas desventajas respecto al abordaje por fosa media. En primer lugar, aunque el cirujano esté familiarizado con el abordaje mastoideo, no lo está con el ángulo pontocerebeloso, lo que limitaría la supuesta ventaja de esta vía sobre la fosa media.

El tiempo de demolición ósea es largo y debe ser cuidadoso para no lesionar el laberinto, y aunque la primera parte es extradural, la segunda es intradural; por tanto, el riesgo es mayor que en la fosa media, en la que sólo en el último momento al abrir el CAI y seccionar los nervios se procede intraduralmente.

La mayor apertura de la duramadre, y en ocasiones las dificultades de un sellado perfecto con la grasa abdominal, provocan una mayor incidencia de fístula de LCR y, por tanto, de riesgo de meningitis.

En la fosa media la apertura es mínima y la misma compresión del lóbulo temporal hace un cierre perfecto, por lo que la incidencia de fístulas es casi inexistente, y si ocurren, suelen cerrar por sí solas.

Por último, la disección y sección del nervio vestibular por vía retrolaberíntica es más difícil, ya que el nervio estatoacústico forma un tronco único en el ángulo, en ocasiones de difícil diferenciación.

Esto no sucede cuando se realiza por fosa media, ya que en ésta el facial como el coclear y vestibular siguen cada uno un camino separado y, por tanto, su identificación y correcta sección es más segura.

Por otra parte, el tiempo quirúrgico de una y otra intervención es siempre más prolongado en la retrolaberíntica, debido a la mayor demolición ósea necesaria.

En general la neurectomía vestibular está considerada como la técnica más segura para la eliminación de las crisis vertiginosas en la enfermedad de Ménière, siendo algo más favorable el abordaje por

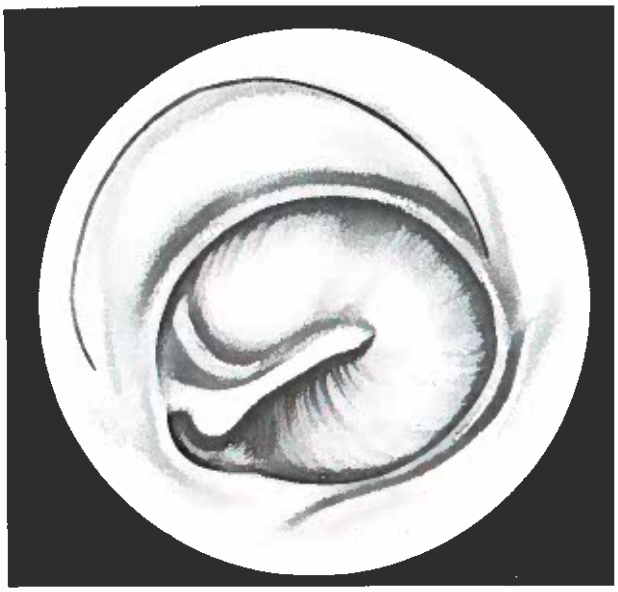

FIG. 35.—*Incisión endomeática.*

fosa media, debido a las consideraciones anteriormente descritas.

VIA TRANSVESTIBULAR (TRANSPROMONTORIAL)

Introducción

Descrita por vez primera por ALVAREZ DE COZAR y ANTOLI CANDELA, es una vía de abordaje puramente otológica; puede ser utilizada para la neurectomía vestibular en caso de cofosis. Dado su estrecho campo quirúrgico, una exéresis total de neurinoma del acústico, incluso en tumores pequeños, es más difícil de realizar. Además se produce una cofosis, siendo la principal desventaja de este abordaje.

En la actualidad es una vía sin indicaciones concretas al haber sido superada por otras técnicas.

Técnicas

Vía de abordaje endoaural. El colgajo timpanomeatal se despega ampliamente, siendo reclinado el tímpano de las 12 a las 5 (fig. 35).

El conducto auditivo externo es agrandado con la fresa diamantada, hasta observarse la totalidad de la ventana oval, redonda, la pirámide y el tendón del estribo. Se retiran el yunque y el estribo y es fresada la ventana oval hasta la ventana redonda, alargando hacia adelante la demolición del promontorio hasta 2 mm. por delante del nervio de Jackobson, abriendo ampliamente el vestíbulo y la cóclea (fig. 36).

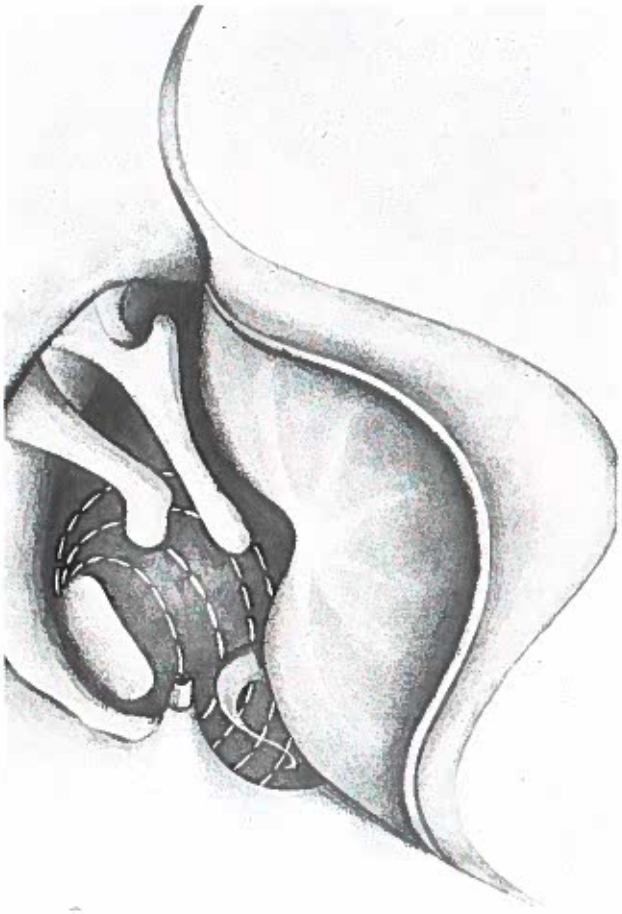

FIG. 36.—*Despegamiento del mango del martillo y extirpación del estribo.* (A. de Cozar.)

El fresado diamantado debe ser prudente bajo aspiración-irrigación, recordando que la segunda porción del facial está justo atrás; el ganglio geniculado y la primera porción del facial justo encima (fig. 37).

El fondo del conducto auditivo interno es azul y el líquido cefalorraquídeo comienza a brotar. El fre-

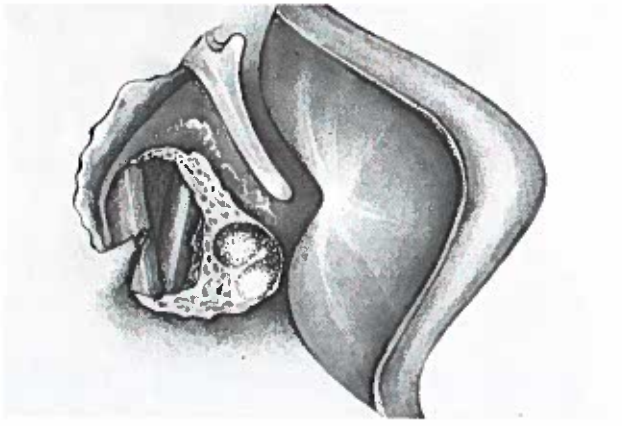

FIG. 37.—*Fresado promontorial progresivo y exposición del fondo del CAI.* (A. de Cozar.)

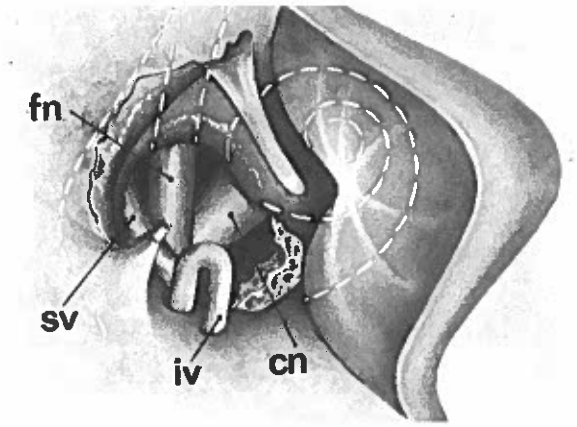

FIG. 38.—*CAI expuesto con nervio vestibular seccionado.* (A. de Cozar.)

sado se continúa con prudencia hasta la apertura del conducto auditivo interno, que se finaliza con instrumentos manuales.

Se deja durante uno o dos minutos escapar el líquido cefalorraquídeo, ello permite verificar si no se encuentran elementos vasculares importantes al contacto con los nervios vestibulares que debemos seccionar (fig. 38).

Es necesaria la utilización de microsinstrumentos y en ocasiones puede ser necesaria la coagulación bipolar.

Una vez seccionados los vestibulares y verificado que existe una buena hemostasia, el orificio es recubierto por un trozo de fascia de temporal, sobre la cual irá músculo temporal como un tapón, que será perfectamente sellado con cola de fibrina.

El tímpano es reclinado en su situación natural y el conducto taponado.

Si el abordaje ha sido retroauricular, se realiza sutura por planos del pabellón auricular.

En general es un abordaje familiar para el otólogo experimentado. Sin embargo, no está exento de riesgos y la cofosis consecutiva a la intervención hacen de ella una técnica no funcional.

En la actualidad puede ser sustituida por un abordaje translaberíntico que permite una mayor visibilidad y menor riesgo.

BIBLIOGRAFIA

Enfermedad de Ménière

BOCCA, E., y PIGNATARO, O.: «Las indicaciones a la neurotomía vestibular por la vía transtemporal». *Acta Otorrinolaring. Esp.*, 21/1: 7, 1970.

CHOUARD, C. H.: «Le traitement chirurgical des vertiges par la neurectomie vestibulaire». *Rev. Laryng.* (Bordeaux), 94: 51, 1973.

CHOUARD, C. H.: *Revascularización quirúrgica del oído interno.* Primer Curso Int. Otoneurocir. Valencia, 1973.

CHOUARD, C. H., y MEYER, B.: «Chirurgie des vertiges». *Encycl. Med. Chir. (Paris, France). Otorhino-laryngologie,* 20210 A[10], 4-1976, 13 págs.

DE LA CRUZ, A., y McELVEEN, J. T.: «Hearing preservation in vestibular neurectomy». *Laryngoscope,* 94: 874-877, 1984.

GARCIA-IBAÑEZ, E.: *Tratamiento otológico del vértigo.* Acad. Cienc. Méd. Barcelona, 1971.

GARCIA-IBAÑEZ, J. L., y GARCIA-IBAÑEZ, E.: «Vías de abordaje del CAI. Vía de la fosa media». Ponencia oficial «Cirugía del conducto auditivo interno». XVIII Reunión Anual de la Sociedad Española de Otorrinolaringología. Madrid, V: 51-59, 1973.

GARCIA-IBAÑEZ, E., y GARCIA-IBAÑEZ, J. L.: «Cirugía del vértigo». Ponencia oficial «Cirugía del conducto auditivo interno». XVIII Reunión Anual de la Sociedad Española de Otorrinolaringología. Madrid, 193-211, 1973.

GLASSCOCK, M. E.; JOHNSON, G. D., y POE, D. S.: «Long term results following middle fosse vestibular nerv section». *Otolaryngol.-Head-Neck-Surg.,* 100 (1): 35-40, 1989.

McKENNIS, A. T.: «Vestibular neurectomy. Middle fosse approach for Meniere's disease». *AORN-J,* 50 (4): 787-791, 794-797, 1989.

PORTMANN, G.: «The saccus endolymphaticus and operation for draining the same for the relief of vertigo». *J. Laryng.,* 42: 809, 1927.

PORTMANN, M.; STERKERS, J. M.; CHARACHON, R., y CHOUARD, C. H.: «Chirurgie. Voies d'abords et techniques». *Le conduit auditive interne.* Arnette. París, I: 97-117, 1973.

PORTMANN, M.; STERKERS, J. M.; CHARACHON, R., y CHOUARD, C. H.: «Chirurgie. Complications de la chirurgie du conduit auditif interne». *Le conduit auditif interne.* Arnette. París, II: 175-189, 1973.

SCHUKNECHT, H. F., y GULYA, A. J.: «Endolymphatic hydrops and overview and classification». *Ann. Otol. Rhinol. Laryngol.* (suppl.), 106: 1-20, 1983.

SILVERSTEIN, H.: «Neurectomy procedures for vertigo», *Surgery of the ear and temporal bone.* Raven Press, 26: 287-294, 1993.

SULTAN, A. A.: «La voie sus-petreuse». *Traité de Techniques Chirurgicales de l'Oreille.* Maloine. París, 277-292, 1988.

ZINI, C.; MAZZONI, A.; GANDOLFI, A.; SANNA, M., y PASANISI, E.: «Retrolabyrinthine *versus* middle fossa vestibular neurectomy». *Am.-J.-Otol.,* 9 (6): 448-450, 1988.

Neurectomía vestibular retrolaberíntica

DE LA CRUZ, A., y McELVEEN, J. T.: «Hearing preservation in vestibular neurectomy». *Laryngoscope,* 94: 874-877, 1984.

HITSELBERGER, W. E., y PULEC, J. L.: «Trigeminal nerve (posterior root) retrolabyrinthine selective section». *Archives of Otolaryngology,* 96: 412-415, 1972.

MARTIN, R. G.; GRANT, J. L.; PEACE, D.; THEISS, C., y RHOTON, A. L., Jr.: «Microsurgical relationships of the anterior inferior cerebellar artery and the facial-vestibulocochlear nerve complex». *Neurosurgery,* 6: 583-607, 1980.

McDANIEL, A. B.; SILVERSTEIN, H., y NORRELL, H.: «Retrolabyrinthine vestibular neurectomy with and without monitoring of eight nerve potentials». *American Journal of Otology,* supplement issue 23-26, 1985.

McKENZIE, K. G.: *Intracranial division of the vestibular por-*

tion of the auditory nerve por intractable vertigo, with report of two cases. Transactions of the Academy of Medicine (Toronto), 1932.

SILVERSTEIN, H., y NORRELL, H.: «The retrolabyrinthine approach to the cerebello pontine angle». En: *Neurosurgical surgery of the ear.* Aesculapius Publishing. Birmingham, Alabama, 2: 318-322, 1979.

SILVERSTEIN, H., y NORRELL, H.: «Retrolabyerinthine vestibular neurectomy». *Otolaryngology. Head an Neck Surgery,* 90: 778-782, 1982.

SILVERSTEIN, H.; WAZEN, J.; NORRELL, H., y HYMAN, S. M.: «Retrolabyrinthine vestibular neurectomy with simultaneous monitoring of eight nerve action potentials and electrocochleopgraphy». *American Jounal of Otology,* 5: 552-555, 1984.

Vía transvestibular (transpromontorial)

ALVAREZ DE COZAR, F., y ANTOLI-CANDELA, F.: «Chirurgie transvertibulair». *Rev. Laryng.* (Bordeaux), 91: 927, 1970.

ANTOLI-CANDELA, F.: «Tratamiento otoneuroquirúrgico de los neurinomas del acústico». *Prog. Otorrinolaring.,* 265, 1970.

ARIAS, A.: «La sección vestibular por la vía transvestibular en el Ménière». *Rev. Otorrinolaring.* (Valencia), 7: 129, 1972.

Cirugía del neurinoma del acústico

E. GARCIA-IBAÑEZ, S. CRESPO, A. FABREGAT, P. RIVAS
y L. GARCIA-IBAÑEZ CISNEROS

INTRODUCCION

La cirugía del neurinoma comienza a finales del siglo pasado cuando CHARLES BALANCE (1894) extirpó con éxito un neurinoma por vía suboccipital en una paciente de cuarenta y nueve años, disecando el tumor con el dedo, con lo cual arrancó el V y VII pares. La enferma se recuperó y doce años más tarde seguía con vida, aunque con parálisis facial y enucleación de un ojo por queratitis trófica.

Durante este siglo la evolución de la cirugía del neurinoma ha sido muy espectacular.

En 1904, PANSE, debido a la elevada mortalidad de la vía suboccipital, propone la vía translaberíntica como camino más directo en el abordaje del ángulo pontocerebeloso. A la vez BORDCHARDT utiliza por primera vez la vía transigmoidea, pero con dificultades, debido a las precarias técnicas hemostáticas conocidas hasta ese momento.

La vía translaberíntica fue rápidamente olvidada porque surgieron numerosos problemas técnicos, de instrumental y complicaciones postoperatorias.

Es en realidad con HARVEY CUSHING que se abre la era quirúrgica, cuando en 1917 publica una monografía sobre «Tumores del nervio acústico y el síndrome del ángulo pontocerebeloso».

Su contribución clínica fue la de subrayar el valor semiológico de la sordera unilateral y la de individualizar el síndrome del ángulo pontocerebeloso.

En el plano quirúrquico CUSHING, teniendo en cuenta la alta mortalidad, propone el abordaje suboccipital bilateral, con vaciamiento intracapsular subtotal. Esta cirugía permitía disminuir la hipertensión intracraneal y evitar las lesiones del tronco cerebral, con lo que la mortalidad descendió del 80 al 20 por 100. Sin embargo, las recidivas eran frecuentes y graves.

Estos motivos llevaron a W. DANDY a proponer en 1934 la resección total del tumor por vía suboccipital unilateral, con lo que se redujo aún más la mortalidad (10 por 100), pero con morbilidad elevada (parálisis de pares craneales, ataxia cerebelosa). Hasta ese momento el nervio facial fue sacrificado.

Posteriormente, OLIVECRONA se preocupa de la conservación del nervio facial y publica una serie en la que se mantenía la integridad del nervio facial en un 65 por 100.

En 1955 comienza la era microquirúrgica.

Los otorrinolaringólogos fueron los primeros en familiarizarse con las técnicas de microcirugía, y es en 1961 que WILLIAM HOUSE las promueve en la exéresis total de los tumores por la vía de la fosa media y más tarde (1962) por la vía translaberíntica.

En este período W. HOUSE demuestra que el abordaje del conducto auditivo interno por fosa media puede hacerse sin dañar la cóclea ni el canal semicircular superior, conservando además la integridad del nervio facial. Promueve entonces un método de localización del conducto auditivo interno que será expuesto más adelante.

Las técnicas descritas por W. HOUSE permitieron acceder a los otorrinolaringólogos a la cirugía del neurinoma, territorio reservado hasta el momento a los neurocirujanos. Sin embargo, la colaboración otoneuroquirúrgica pareció ser la más adecuada, como lo demostraron W. HOUSE y W. HITSELBERGER.

Estos autores en 1968, sobre una serie de 200 tumores, señalan una mortalidad del 7 por 100. Once años más tarde W. HOUSE y cols. muestran una reducción de la mortalidad al 2,6 por 100 sobre un estudio de 500 tumores.

Estos resultados son debidos a un diagnóstico más precoz y al avance de las técnicas microquirúrgicas y anestésicas.

En la era actual dichas técnicas microquirúrgicas son complementadas por la información aportada por las modernas técnicas del diagnóstico por la imagen. Esto, más el perfeccionamiento de la microcirugía, no sólo ha disminuido al mínimo la mortalidad, sino que ha reducido sensiblemente la importancia de las secuelas postoperatorias, sobre todo en lo que concierne al nervio facial.

ABORDAJE POR FOSA MEDIA

La vía de la fosa media, también llamada transtemporal o supralaberíntica, permite abordar el te-

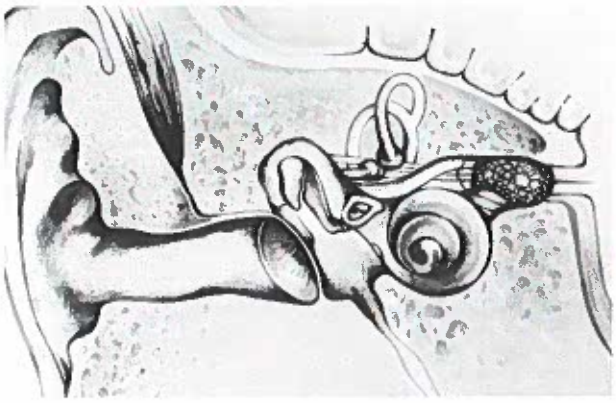

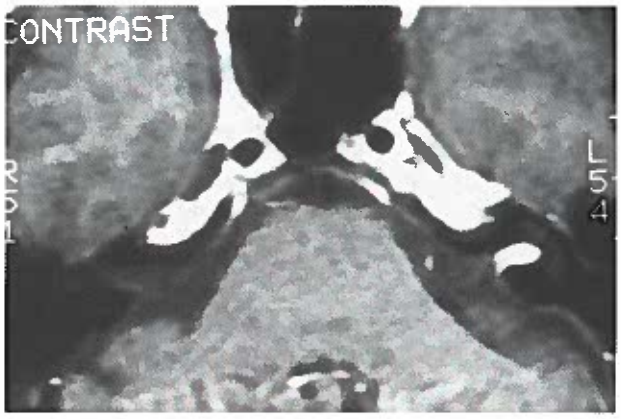

FIGS. 1 y 2.—*Tumor intracanalicular. Indicación fosa media.*

cho del peñasco y, por tanto, el conducto auditivo interno en el espacio extradural. Es la única vía que permite verificar el contenido del conducto auditivo interno desde el fondo al poro acústico sin lesionar órganos nobles del laberinto posterior y la cóclea. Esto nos permite conservar el nivel auditivo preoperatorio.

Es una cirugía bien reglada, bien tolerada por el enfermo, pero que requiere un conocimiento perfecto de la anatomía del hueso temporal.

Indicaciones de la fosa media

El abordaje por fosa media, vía elegante pero limitada, se reserva para pequeños neurinomas intracanaliculares o neurinomas que se extienden menos de 1 cm. en el ángulo pontocerebeloso, según algunos autores (figs. 1 y 2). Para otros como WIGAND el tamaño no es contraindicación en general utilizando el abordaje de la fosa media ampliado, aunque las posibilidades de conservar la audición disminuyen a medida que aumenta el tamaño del tumor.

Además del tamaño tumoral, para la elección de esta vía es necesario tener en cuenta el nivel auditivo del oído afecto y del contralateral. La fosa media estará indicada cuando en el oído enfermo exista una audición útil, generalmente no mayor de 40 db. en la audiometría tonal, y con un 80 por 100 de discriminación vocal. Si en el oído contralateral existen restos auditivos o una cofosis y el paciente presenta un neurinoma intracanalicular, se indicará la vía de la fosa media, independientemente del umbral auditivo del oído afecto, para intentar salvar la única audición útil del enfermo.

Por otra parte, la edad del paciente es un factor importante en la elección de esta técnica. No estará indicada en pacientes mayores de sesenta y cinco años debido a la fragilidad meníngea, cuya liberación podría acarrear desgarros, con la consiguiente herniación del lóbulo temporal y fístulas de LCR.

Ventajas y desventajas

La principal ventaja de esta vía de abordaje es el poder conservar la audición preoperatoria, aunque para ello es necesario una correcta indicación en relación al tamaño tumoral.

Por otra parte, el tiempo quirúrgico es muy inferior a cualquier otra vía de abordaje, ya que no es necesaria la demolición del peñasco como ocurre, por ejemplo, en la vía translaberíntica.

El hecho de que la mayor parte de la intervención se realice en el espacio extradural disminuye al máximo la morbilidad, especialmente las complicaciones endocraneales.

El abordaje por fosa media otorga además una buena visibilidad del fondo del conducto auditivo interno, donde las relaciones anatómicas son estables. Estas condiciones permiten la exéresis completa del tumor con conservación anatómica de los nervios facial y coclear y con un alto porcentaje de preservación de sus funciones.

Con respecto a las desventajas podemos decir que en esta vía el campo quirúrgico es limitado y requiere un perfecto conocimiento de la anatomía del temporal.

Por otra parte, al realizar la disección se observa que el nervio facial se encuentra siempre situado por encima o lateralmente al tumor. Esto significa una mayor manipulación sobre el nervio en relación a otras vías de abordaje, como la translaberíntica, con un porcentaje algo mayor de paresias faciales reversibles.

La ventaja con respecto al nervio facial es que raramente sus fibras se encuentran comprometidas por el tumor, siendo fácil su disección.

Por último, en ocasiones es posible observar inestabilidad postoperatoria debida a resecciones parciales del nervio vestibular. Su incidencia podrá reducirse con una cuidadosa sección de todas las fi-

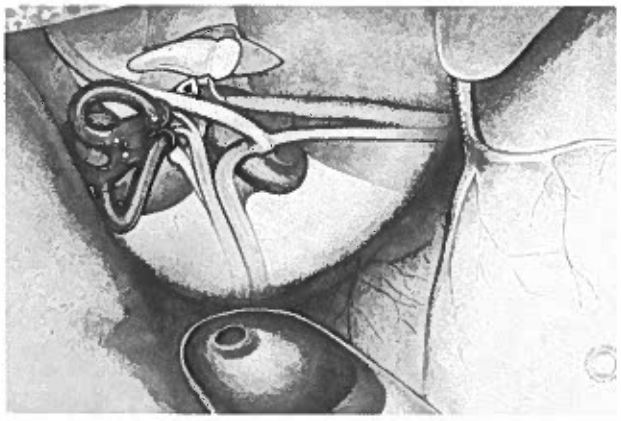

FIG. 3.—*Visión anatómica de la fosa media.*

bras vestibulares, pero con un mayor riesgo de pérdida auditiva (W. HOUSE).

La sintomatología vestibular requiere una compensación contralateral que comienza en el período de crecimiento tumoral. Dada la lentitud de dicho crecimiento puede existir una compensación preoperatoria.

Técnica quirúrgica

Posición del enfermo

El paciente se sitúa en decúbito supino, con la cabeza situada de forma tal que su eje biauricular es perpendicular al plano de la mesa de operaciones. Dicho de otro modo, la cabeza se coloca en extensión, girada 90°, manteniendo la región temporal del oído a intervenir en un plano horizontal. Esta posición hace más fácil la localización del conducto auditivo interno.

El cirujano se sitúa a la cabeza del enfermo, lo suficientemente alto para tener una buena visibilidad en profundidad.

Incisión

Se realiza una incisión longitudinal que partiendo a nivel del trago y a 2 cm. por delante del mismo, se dirige hacia el vértex en una extensión de 10 cm.

Disecados los planos superficiales y ayudados de un separador autoestático de mastoides, se expone el músculo temporal. En algunas ocasiones es necesario ligar la arteria temporal superficial.

Con electrobisturí se incide el músculo temporal hasta el hueso, seccionando sus inserciones a nivel del arco cigomático sin sobrepasarlo para no lesionar la rama frontal del nervio facial.

En este momento se extrae un injerto de músculo libre que se conserva en solución fisiológica.

Se desperiotiza exponiendo ampliamente la escama del temporal y la base del cigoma y se coloca un segundo separador autoestático.

Craniectomía

Una vez efectuada la hemostasia de los planos superficiales, con fresa de corte y bajo aspiración-irrigación continua, se realiza la craniectomía de forma trapezoidal y aproximadamente de 3 × 4 cm. Su borde inferior, de 3 cm., se labra lo más cerca posible de la raíz del cigoma, dos terceras partes por delante y una tercera por detrás del conducto auditivo externo. Su base superior más ancha facilitará las maniobras endocraneales.

Con la ayuda de una espátula se levanta el hueso de la craniectomía, haciendo palanca en el borde de la misma. El fragmento óseo se conserva en solución fisiológica para reponerlo una vez finalizada la intervención.

Se regularizan los bordes de la craniectomía con una pinza gubia para evitar laceraciones meníngeas.

Los puntos hemorrágicos son controlados por coagulación bipolar a nivel de la duramadre y con cera de hueso en el tejido diploico.

Despegamiento de la duramadre. Exposición del campo quirúrgico

Bajo control microscópico se realiza un cuidadoso despegamiento de la duramadre a nivel del techo del peñasco, liberando sus adherencias fibrosas al hueso y coagulando los puntos sangrantes.

El límite anterior del campo quirúrgico lo constituye la arteria meníngea media al atravesar el agujero redondo menor. A este nivel el sangrado, por lo general de origen venoso, se controla con láminas de «Surgicel» (fig. 3).

Hacia atrás se identifica la eminencia arcuata. Entre ésta y la arteria meníngea media, a 28-33 mm. de la parte interna de la escama del temporal, se localizan las fibras del nervio petroso superficial mayor.

El despegamiento se continúa hasta el seno petroso superior, a nivel del borde superior de la pirámide petrosa.

Las maniobras bruscas en este momento, cuando el ganglio geniculado está expuesto (5 por 100 de los casos, según BRACKMANN), pueden producir un estiramiento del nervio facial, con la consiguiente parálisis transitoria. Si el despegamiento es muy violento, la parálisis puede ser importante.

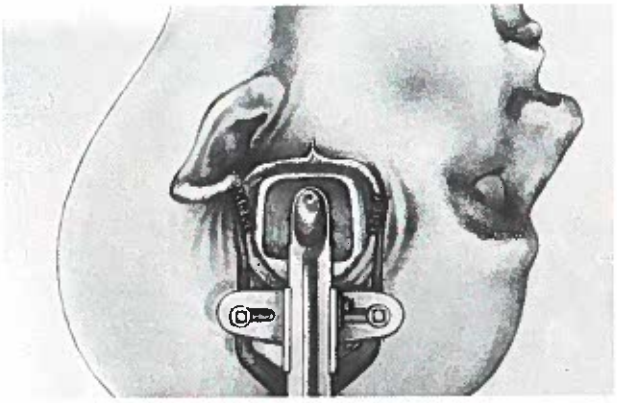

FIG. 4.—*Craniectomía temporal y adaptador del separador autoestático de García-Ibáñez.*

El nervio petroso superficial mayor se acompaña de un plexo vascular que forma parte de la vascularización intrapetrosa del nervio facial. Su tracción demasiado violenta puede provocar, además de una molesta hemorragia, un compromiso del nervio facial. A continuación colocamos el separador autoestático de García-Ibáñez, el cual nos permitirá la retracción del lóbulo temporal y una exposición del campo quirúrgico en forma estable (fig. 4).

Dicho separador permite gran movilidad y al estar dotado de aspiración continua en el extremo distal de la espátula mantiene el campo quirúrgico exangüe durante la intervención.

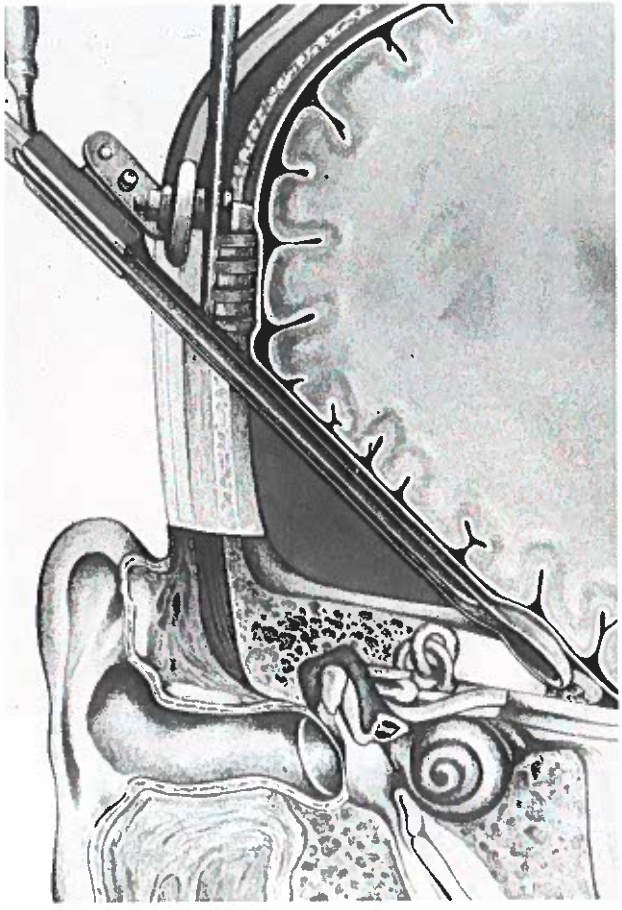

FIG. 5.—*Corte frontal con separador adaptado.*

Identificación del conducto auditivo interno

Existen numerosas variables anatómicas y/o quirúrgicas que pueden dificultar la identificación del conducto auditivo interno:

1. En primer lugar, el campo quirúrgico es estrecho y presenta una inclinación de 45 a 60° con el eje visual, lo cual limita el trabajo endocraneal (fig. 5).
2. Por otra parte, durante el tiempo de despegamiento de la duramadre, sus adherencias al hueso pueden ser confundidas con el nervio petroso superficial mayor. La liberación de estas adherencias se acompaña de un sangrado que es necesario cohibir para continuar la intervención.
3. Además, el nervio petroso superficial mayor puede estar parcial o totalmente cubierto por hueso, lo que dificulta su identificación.
4. La anatomía de la eminencia arcuata es variable. Puede no existir o bien ser confundida con otras prominencias de la fosa media.
5. El canal semicircular superior, aunque en general corresponde a la eminencia arcuata, suele estar desplazado hacia la vertiente anterior de la misma. Por otra parte, con relación a la cortical ósea, éste puede visualizarse por transparencias o bien estar profundo y cubierto por celdillas óseas.
6. La profundidad del conducto auditivo interno varía de 3 mm. a 1 cm. Su techo puede ser ebúrneo o neumatizado, lo que llevaría a enmascarar su situación. El scanner en posición coronal nos aclarará estas variantes anatómicas.
7. En cuanto a las relaciones del conducto auditivo interno a nivel del fondo, es importante señalar que la espira basal de la cóclea se encuentra a 1 mm. de la pared anterior del conducto. Hacia atrás su estrecha relación con el canal semicircular superior lo convierte en una estructura muy vulnerable.

Exposición del conducto auditivo interno

Desde la técnica de HOUSE hasta el momento actual se han descrito distintos métodos de locali-

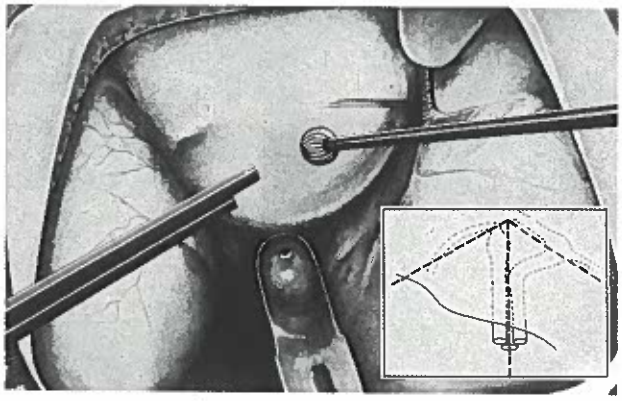

FIG. 6.—*Localización del CAI por el sistema de la bisectriz de García-Ibáñez.*

zación e identificación del conducto auditivo interno.

En 1961, W. HOUSE propone, una vez localizada la eminencia arcuata y el nervio petroso superficial mayor, exponer todo éste hasta el ganglio geniculado. Desde aquí continuar la exposición del facial en su porción laberíntica para de esta forma llegar al fondo del conducto auditivo interno.

El incoveniente de esta técnica es el riesgo de lesión directa del nervio facial o indirectamente por compromiso de su vascularización.

En 1970, FISH promueve una técnica basada en las relaciones del canal semicircular superior con el conducto auditivo interno. Este forma constantemente un ángulo de 60° con el canal semicircular superior; por tanto, localizando éste por transparencia es posible encontrar el conducto auditivo interno.

Este método tiene como desventaja la posibilidad de cofosis, ya sea por apertura accidental del canal o bien por el trauma sonoro que le provocamos.

En 1972, PIALOUX, CHOUARD y STERKERS toman como referencia el eje biauricular. Sobre este eje, partiendo de la escama, encontraremos el conducto auditivo interno a 20 ó 30 mm. de distancia de la misma.

Desde 1972, GARCIA-IBAÑEZ promueve la localización del conducto auditivo interno tomando como puntos de referencia la eminencia arcuata y el nervio petroso superficial mayor. Si imaginamos una línea que prolonga la dirección del nervio petroso superficial mayor hacia atrás y otra que sigue la dirección de la eminencia arcuata, ambas coincidirán en un punto, formando un ángulo abierto hacia dentro. En la bisectriz de este ángulo y a 5 mm. de su vértice se localiza el fondo del conducto auditivo interno, límite más externo de la demolición ósea.

El inconveniente de esta técnica aparece cuando no se pueden visualizar las estructuras de referencia.

FIG. 7.—*Cirugía. Exposición del CAI y duramadre de la fosa posterior.*

El conocimiento de todos estos métodos adquiere suma importancia cuando existen variables anatómicas o dificultades quirúrgicas que entorpecen la localización del conducto auditivo interno. Todos ellos deben ser complementarios y no excluyentes.

Siguiendo las directrices anteriores, se expone el conducto auditivo interno fresando con fresa diamantada y bajo aspiración-irrigación continua (fig. 6).

Frecuentemente es necesario quitar un hueso muy duro, de un espesor entre 5 y 10 mm. En ocasiones la neumatización del techo del conducto enmascara su localización en profundidad. Poco a poco el conducto aparecerá por transparencia de un color azulado.

Una vez reconocido el recubrimiento duro-perióstico del conducto auditivo interno se esqueletiza el mismo contorneándole en toda su extensión, lo cual ampliará el campo quirúrgico (fig. 7).

Se descubre el poro fresando todo el hueso que lo rodea hasta visualizar la conjunción de la duramadre de fosa media con la duramadre de fosa poste-

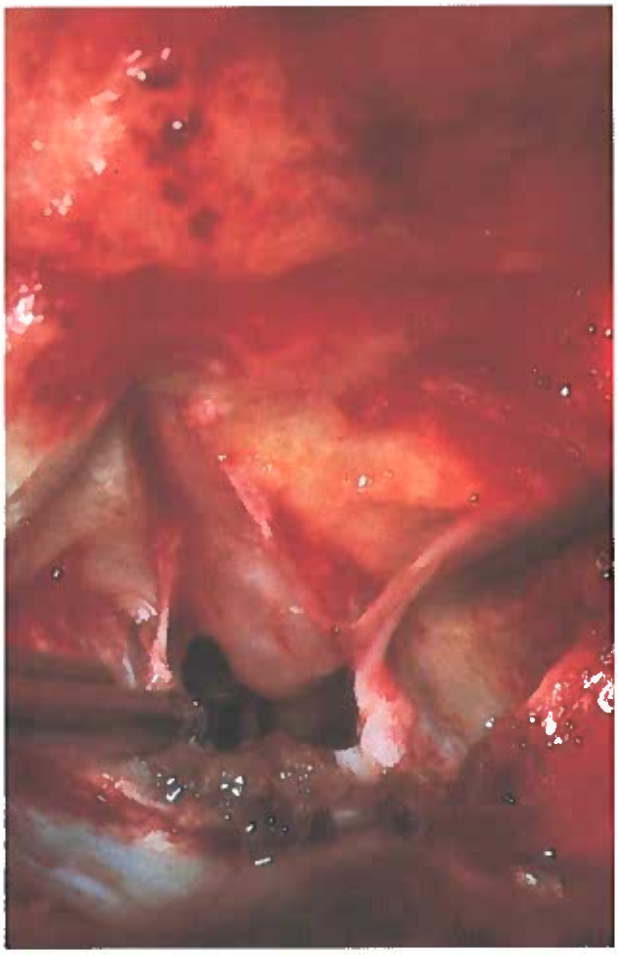

FIG. 8.—*Exposición del contenido del CAI y el tumor.*

rior. En este momento puede ser necesaria la coagulación del seno petroso superior.

Posteriormente se continúa el fresado hacia el fondo con objeto de identificar la Bill's bar, cresta ósea que separa el nervio facial del nervio vestibular superior y el tumor y que permite la correcta individualización de las estructuras nerviosas.

En el fresado del fondo hay que tener cuidado de no lesionar la cóclea, la cual se encuentra en estrecha relación con el ganglio geniculado y la pared anterior del conducto auditivo interno.

Apertura del conducto auditivo interno y exposición del tumor

Una vez descubierto ampliamente el saco dural, con la ayuda de un microganchito recto, lo abrimos longitudinalmente del lado vestibular para mantener la integridad del nervio facial y sin profundizar excesivamente para no lesionar los vasos y las fibras nerviosas.

En este momento si el tumor no bloquea totalmente el poro acústico se produce una abundante salida de líquido cefalorraquídeo. Esta provoca una ligera descompresión de la zona, facilitando la disección.

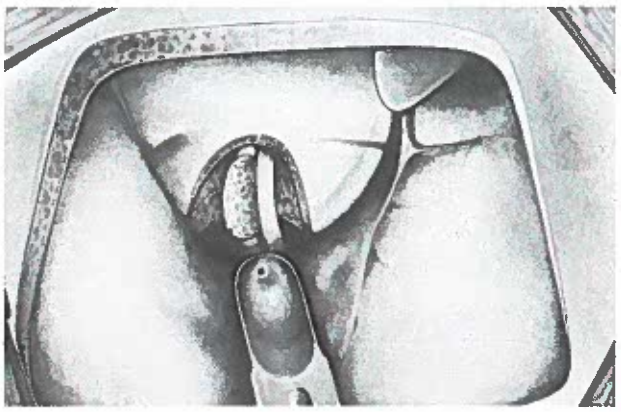

FIG. 9.—*Apertura del CAI se aprecia el neurinoma.*

Se amplía la abertura a nivel del poro y del fondo, haciendo charnela sobre la vertiente posterior del conducto.

Identificamos el tumor y anteriormente el nervio facial, el cual puede encontrarse aplastado por dicho tumor (figs. 8 y 9).

Disección del tumor (fig. 10)

Antes de comenzar este tiempo quirúrgico y una vez identificados los nervios facial y vestibular superior se deben seccionar las anastomosis vestibulofaciales. Esto evitará tracciones sobre el nervio facial al realizar el despegamiento del tumor.

La disección se continúa en su polo externo, disecándole cuidadosamente del fondo del conducto auditivo interno. Para ello es necesario con un microganchito realizar la neurectomía de ambos vestibulares.

Se rebate la porción liberada del tumor hacia dentro, separándola del nervio coclear. En ocasiones la disección puede ser hemorrágica y es necesario realizar hemostasia con coagulador bipolar para continuar la cirugía.

Una vez visualizado el polo interno del tumor el tronco vestibular es seccionado con microtijera más allá de la lesión (figs. 11, 12 y 13).

Durante todo este tiempo quirúrgico es necesario tener en cuenta que la coagulación de la arteria auditiva interna producirá una cofosis en el paciente, reduciendo a la nada el espíritu conservador de la audición de esta vía de abordaje.

Cierre del campo operatorio

La duramadre del conducto se pone en su posición original como primer tiempo de cierre. La pequeña

FIG. 10.—*Disección del neurinoma.*

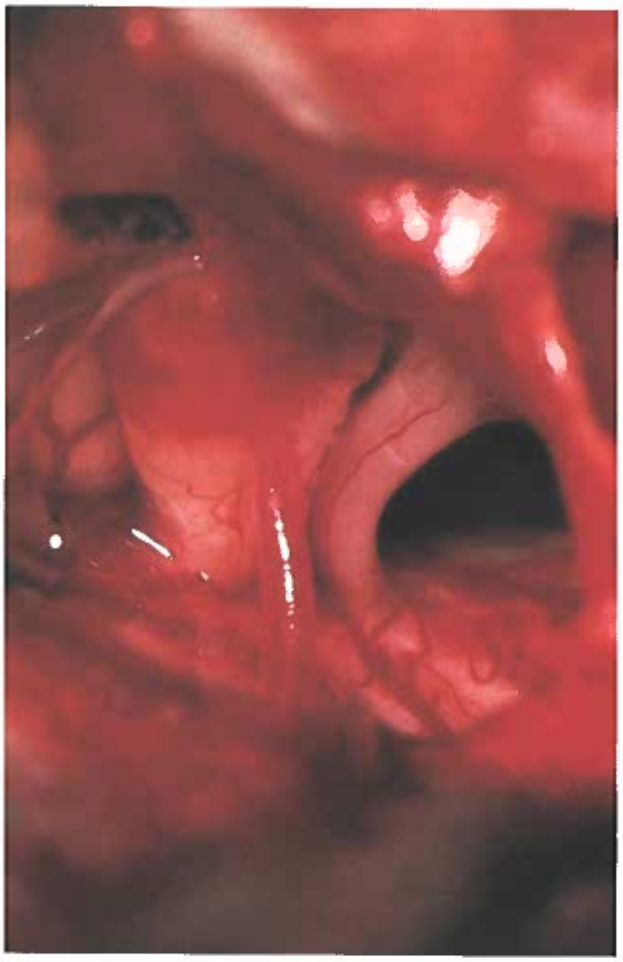

FIG. 12.—*Visión del nervio facial, coclear y AICA en el ángulo pontocerebeloso. Neurinoma extirpado.*

cavidad se cubre con el injerto libre de músculo temporal que fue extraído al inicio de la intervención.

Al retirar la espátula del separador autoestático se produce una reexpansión progresiva del lóbulo temporal. Es ésta en realidad la que realiza un cierre suficiente de la brecha quirúrgica y asegura la contención del injerto libre sobre la cavidad trepanada, sellándola perfectamente.

Se controla la correcta hemostasia con electrocoagulación y colocación de materiales hemostáticos reabsorbibles.

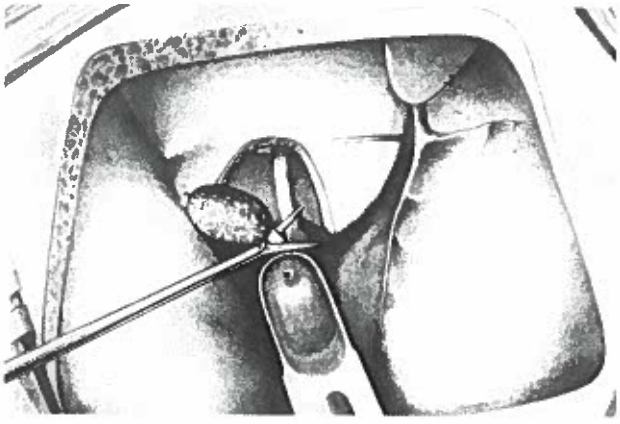

FIG. 11.—*Extirpación del tumor.*

FIG. 13.—*Neurinoma. Pieza anatómica.*

Al principio la reexpansión del lóbulo temporal no es completa y la duramadre no contacta con el hueso, quedando un espacio muerto que favorece las colecciones sanguíneas y la salida de líquido cefalorraquídeo. Para evitar esto dicho espacio muerto se rellena con láminas de gelfoam.

A diferencia de otros autores, nosotros preferimos no dejar láminas de drenaje o drenajes de redón en endocráneo para evitar puertas de entrada a la infección.

Se repone el fragmento óseo de la craniectomía como injerto libre, el cual habíamos conservado en solucion fisiológica. Este protegerá la masa encefálica frente a posibles traumatismos.

Suturamos el músculo temporal y los planos superficiales con dexón o vicryl. El plano cutáneo se cierra con agrafes o seda. Un vendaje compresivo finalizará la intervención, el cual se mantendrá durante siete a ocho días.

Complicaciones operatorias

Las complicaciones operatorias resultan de la lesión de las estructuras nobles que se relacionan con el conducto auditivo interno. Dentro de las más frecuentes encontramos:

Lesión del nervio facial. Tendrá como consecuencia una paresia transitoria, o más raramente una parálisis facial completa, ya sea por lesión directa sobre las fibras nerviosas, por tracción o estiramiento al actuar sobre el tumor o al seccionar las anastomosis vestibulofaciales. También pueden ser debidas a alteraciones del sistema vascular que nutre el nervio.

Las parálisis completas son debidas a accidentes quirúrgicos.

Apertura de la cóclea o canal semicircular superior. Normalmente provocará una cofosis, aunque se han descrito aperturas accidentales de la espira basal de la cóclea sin trastorno funcional auditivo.

Asimismo se han descrito cofosis por apertura del canal semicircular óseo sin alcanzar el membranoso.

Por otra parte, puede haber una pérdida auditiva por tracciones sobre el nervio coclear o por su compromiso vascular.

Dificultad en la localización del conducto auditivo interno. En algunas ocasiones puede obligar al abandono de la intervención.

Hemorragias. Al inicio de la intervención pueden producirse por lesión de la arteria meníngea media. Más adelante la apertura accidental del seno petroso superior o la lesión o tracción de algunas de las ramas de la arteria auditiva interna pueden ocasionar sangrados molestos.

Todas estas situaciones dificultan la visualización de un campo quirúrgico de por sí estrecho y obligan a realizar una hemostasia rigurosa antes de proseguir la intervención.

Postoperatorio

Cuidados postoperatorios

Todo paciente que es sometido a una intervención otoneuroquirúrgica se considera de alto riesgo.

Es en las primeras veinticuatro horas cuando pueden suceder las complicaciones más graves que pondrán en peligro la vida del enfermo.

Por esta razón el paciente permanecerá en la unidad de cuidados intensivos durante veinticuatro horas, controlándose estrechamente sus constantes vitales, el nivel de conciencia y el fondo de ojo.

Se instaura una terapéutica con antibióticos a altas dosis, con deplectivos y antiinflamatorios. En caso de que aparezcan vómitos o sensación de inestabilidad se indicará el tratamiento sintomático correspondiente.

Tras estas primeras veinticuatro horas el enfermo pasa a un cuidado hospitalario normal, manteniéndose la medicación iniciada.

Si la evolución es buena, el paciente comenzará el régimen oral al cuarto día. El alta será dada al octavo día previa cura y extracción de agrafes.

Complicaciones postoperatorias

Hematoma extradural. Es la complicación más importante por su gravedad, ya que si no es tratado urgentemente conduce al éxitus del enfermo. Toda alteración del sensorio, de las constantes vitales o la presencia de una anisocoria nos deben hacer pensar en esta complicación.

Se pedirá un scanner de urgencia, y en caso de confirmarse el diagnóstico el paciente será intervenido rápidamente, drenando la colección hemática y coagulando meticulosamente todos los puntos sangrantes.

Fístulas de líquido cefalorraquídeo. Estas son raras, ya que el sellado de la cavidad operatoria descrito asegura un cierre hermético.

Cuando aparecen se manifiestan por una licuorrinorraquia y traducen la existencia de una comunicación del endocráneo con la caja timpánica. Esto ocurre cuando el techo del conducto auditivo interno es muy neumatizado y las celdas mastoideas no son selladas meticulosamente.

Ante esta complicación el paciente debe permanecer en reposo, semisentado, con tratamiento de-

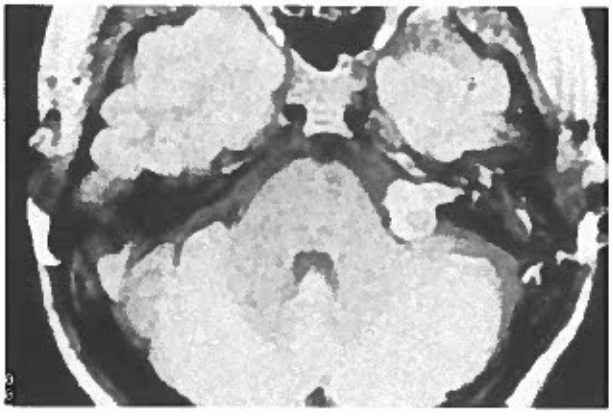

FIG. 14.—*RMN. Tumor intra y extracanalicular.*

plectivo y antibioticoterapia intensa. También se podrán hacer punciones lumbares deplectivas. En caso de persistir la fístula deberá ser sellada quirúrgicamente con duramadre liofilizada y tisucol.

Inestabilidad postoperatoria. Esta es una consecuencia de la anulación del sistema vestibular del lado afecto. Se producirá una compensación contralateral que será más o menos rápida, dependiendo de la edad del enfermo, la velocidad de crecimiento tumoral y la resección completa de todas las fibras vestibulares.

Hematoma subcutáneo. Complicación poco importante, pero que puede requerir su evacuación.

Meningitis. Es una complicación muy rara, cuya sospecha obliga a un examen neurológico completo y a una punción lumbar diagnóstica.

Conclusión

En los neurinomas del acústico de pequeñas dimensiones el abordaje por fosa media es el ideal, aunque su práctica no está exenta de riesgos.

Creemos que en un futuro, con la ayuda de un diagnóstico cada vez más precoz, la fosa media se convertirá en la técnica más utilizada.

VIA TRANSLABERINTICA

Esta vía es la más adecuada para la extirpación de neurinomas de tamaño medio. Es la que se utiliza para extirpar la mayoría de neurinomas acústicos, ya que es la más directa hacia el ángulo pontocerebeloso y la que mejor permite la disección anatómica tumoral y del nervio facial.

En 1974, según las primeras series de House Institute, de 500 tumores operados por vía translaberíntica conservaron integralmente el facial en el 86,5 por 100 de los casos.

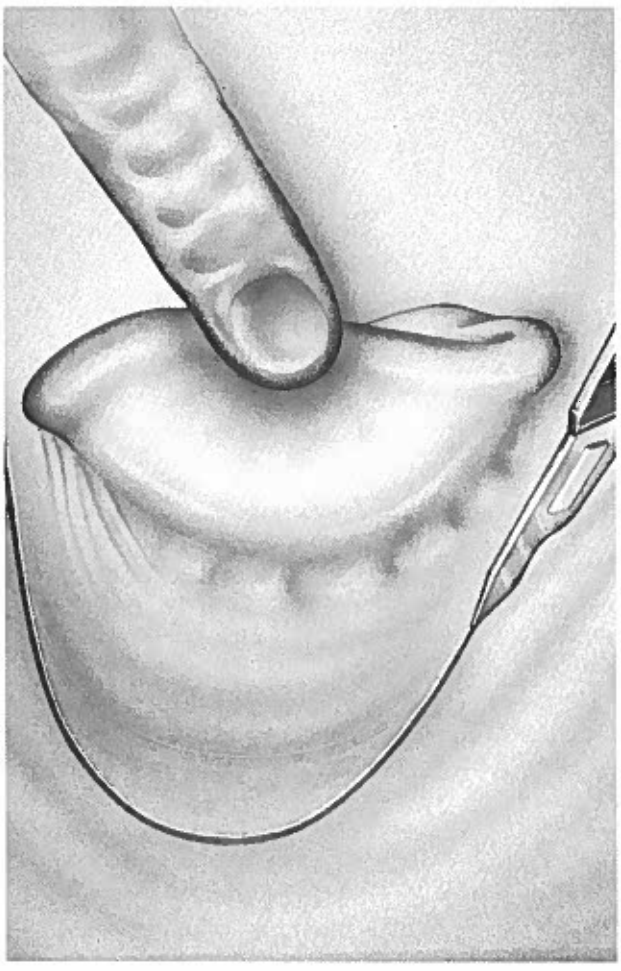

FIG. 15.—*Incisión retroauricular ampliada.*

En 1992, en el Instituto de Otología García-Ibáñez se llevan operados 313 neurinomas por vía translaberíntica, con un 85 por 100 de conservación de la función facial.

Este abordaje permite, por tanto, buenas posibilidades de conservar íntegramente el facial, y si por el contrario se seccionase se tiene la posibilidad preoperatoria de efectuar una anastomosis término-terminal, un rerouting o en un segundo tiempo una anastomosis XII-VII.

Finalmente, como ventaja, la vía translaberíntica es la que menor mortalidad y menor morbilidad tiene por el buen control operatorio de las estructuras nobles, por el amplio abordaje que permite una buena manualidad y por no necesitar de gran retracción cerebelosa, con lo cual se disminuye las posibles complicaciones. La gran desventaja de esta vía es, por supuesto, la demolición laberíntica, con la consiguiente cofosis, datos que se han de valorar con los síntomas clínicos del paciente y la audición contralateral (fig. 14).

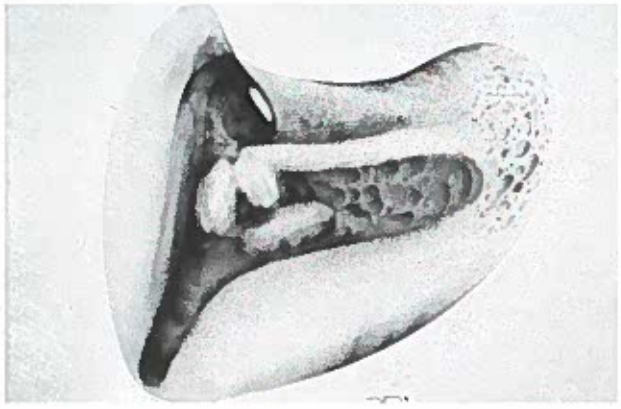

FIG. 16.—*Masteidectomía amplia.*

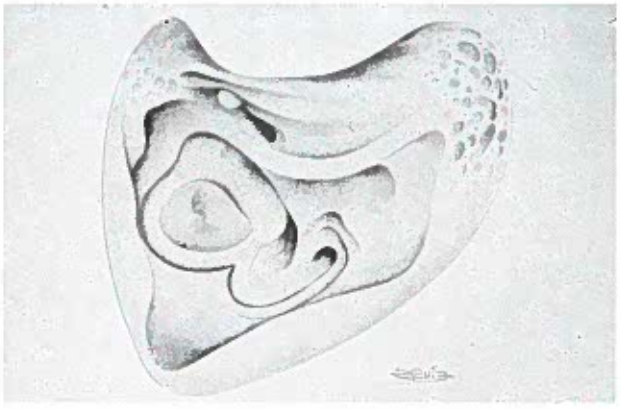

FIG. 17.—*Laberintectomía.*

Técnica quirúrgica: abordaje

Se efectúa una amplia incisión retroauricular incidiendo a 1,5 cm. por encima del hélix, siguiendo en dirección posterior o occipital unos 8 cm. y acabando de forma elíptica en la punta mastoidea (fig. 15).

Se despliega el colgajo de piel y músculo perióstico unidos hasta exponer correctamente toda la zona mastoidea y visualizar claramente la espina de Henle, el nacimiento del arco cigomático y punto de mastoides.

Se procede a la mastoidectomía, que se autolimitará:

— *Superior:* Techo meníngeo o fosa media.

— *Posterior:* Seno lateral y parte de fosa posterior. El límite posterior lo abarca el ángulo seno dural en su parte superior, el seno lateral y una pequeña parte de la fosa posterior en su parte media, y la inserción digástrica en su parte inferior.

— *Inferior:* Punta de mastoides.

— *Anterior:* Pared posterior del CAE que se rebaja todo lo posible para tener una mayor y mejor visualizacion del Falopio y mayor campo quirúrgico para poder maniobrar y ver bien el acceso del CAI (fig. 16).

Se continúa el fresado en los límites anteriormente detallados, encontrándose por transparencia el seno lateral, el cual se disecará en sus porciones anterior, superior y posterior conjuntamente con la fosa posterior, teniendo en cuenta la variabilidad anatómica de la vena emisaria del seno lateral, la cual en muchos casos se debe coagular y disecar.

Una vez identificado el seno lateral se amplía el antro mastoideo a partir del septo de Körner, visualizando la apófisis corta del yunque y el relieve del conducto semicircular lateral; a continuación se prosigue el fresado esqueletizando la pared posterior del CAE entre una línea imaginaria que va desde la fosita incudis hasta la inserción digástrica, dejando visualizar por transparencia el canal de Falopio para tenerlo como límite anterior y no lesionarlo.

A continuación se procede a disecar el seno lateral con fresa de diamante efectuando tres incisiones: anterior, superior y posterior, las cuales se unen en su parte superior y en su parte inferior, formando dos corticales óseas sobre éste que permitirán movilizarlo, deprimirlo y ampliar el campo quirúrgico. Una vez deprimido con una espátula flexible y articulada se esqueletiza el bloque laberíntico, buscando como punto de referencia muy importante las ampollas de los conductos semicirculares superior y lateral, las cuales servirán de guía para encontrar el poro acústico interno del CAI.

Se procede a la demolición del bloque laberíntico: se abrirá la convexidad del conducto semicircular lateral seguido de la completa demolición del mismo (cuidado con el segundo codo del facial) para tener un campo quirúrgico más amplio para la visualizacion del CAI y vestíbulo. Después se fresa el posterior desde la crux comunis hasta visualizar su extremidad ampular escondida debajo del facial (fig. 17).

En el fresado del bloque laberíntico se respeta la cara interna de las ampollas antes mencionadas, abriendo el vestíbulo y apurando al máximo posible la disección del segundo codo del facial con objeto de tener un mayor campo quirúrgico. Se proseguirá la disección posterior y en profundidad siguiendo la meninge de fosa posterior localizando el golfo de la yugular, que dependiendo de su tamaño se deberá reducir con coagulación bipolar.

El fresado de toda el área debe hacerse uniformemente, aprovechando todo el espacio anatómico posible; se fresa en profundidad y se encuentra primero la cortical interna de la pared posterior del CAI, tras la cual está el paquete acústico facial envuelto por su vaina dural (fig. 18 y 19).

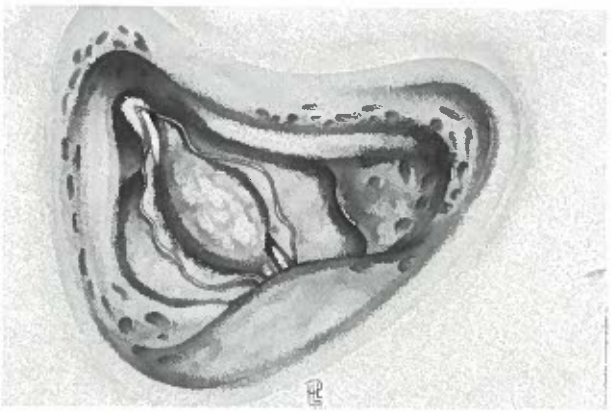

FIG. 18.—*Exposición del CAI y del neurinoma.*

Una vez expuesta toda la vaina del CAI se identifica la cresta falciforme que nos separa el nacimiento del vestibular superior e inferior en un primer plano.

Una vez abierta la cubierta dural del CAI en condiciones de normalidad anatómica nos aparece el paquete vasculonervioso:

— Anterosuperior: Facial.

— Posterosuperior: NVS.

— Posteroinferior: NVI.

— Anteroinferior: Nervio coclear (fig. 20).

Según el tamaño del neurinoma, el paquete vasculonervioso estará desplazado, así el amplio campo quirúrgico y la habilidad del cirujano ayudarán a la identificación de los nervios y a la disección del tumor, siempre teniendo presente el bucle formado por la arteria cerebelosa anteroinferior, que en ocasiones puede estar introducido en el CAI o rodear con fuertes adherencias el tumor (figs. 21, 22, 23, 24, 25, 26, 27 y 29).

Exéresis tumoral

Según la clasificación modificada de HOUSE, existen cinco tamaños de tumores acústicos:

— Tumores intracanaliculares.

— Tumores pequeños (1-10 mm.): Diámetro extracanalicular.

— Tumores medianos (11-25 mm.): Diámetro extracanalicular.

FIG. 19.—*Cirugía. Exposición del CAI.*

FIG. 20.—*Apertura del CAI y su contenido.*

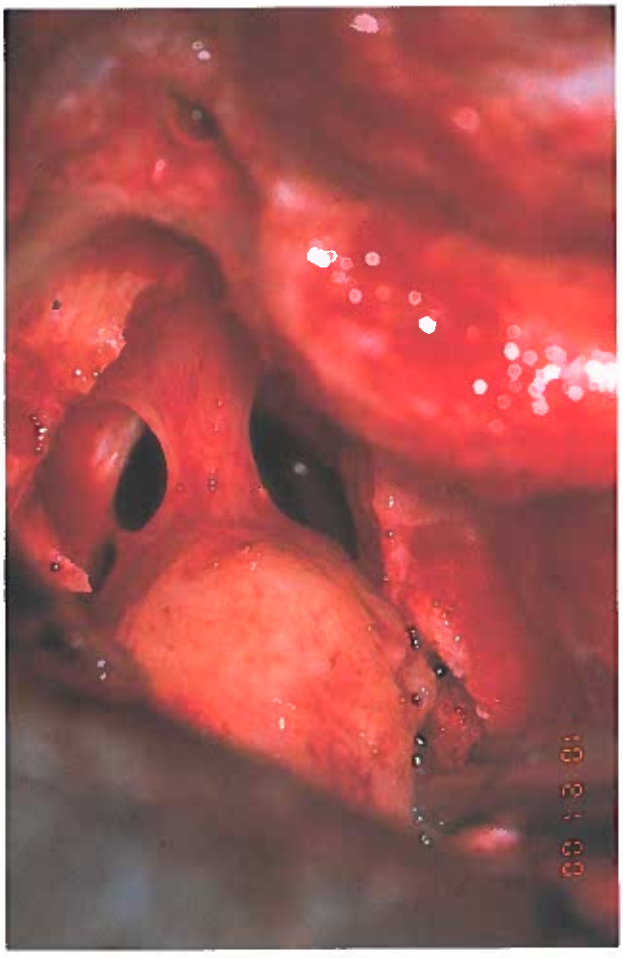

FIG. 21.—*Disección del neurinoma y nervio facial en CAI.*

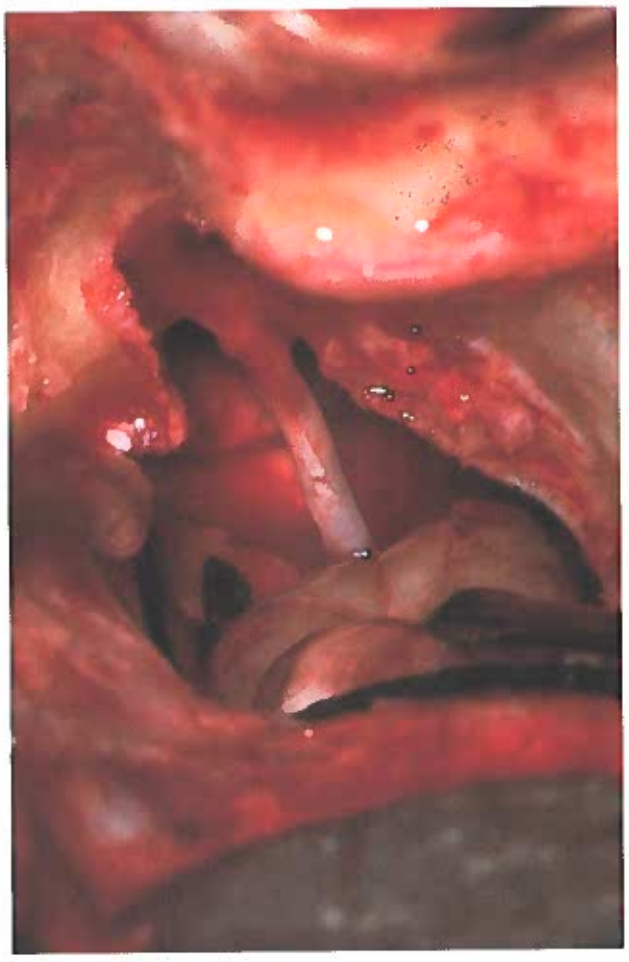

FIG. 22.—*Nervio facial disecado del CAI.*

— Tumores grandes (26-24 mm.): Diámetro extracanalicular.
— Tumores gigantes (más de 40 mm.): Diámetro extracanalicular.

Hay varas alternativas quirúrgicas, dependiendo del tamaño del tumor.

Tumores pequeños y medianos

Se abre la duramadre de fosa posterior, seguidamente se procede a la abertura de la meninge del CAI, se diseca el nervio facial del fondo del poro acústico interno y se inicia la disección del tumor desde el meato y del poro acústico separándolo cuidadosamente del nervio facial, el cual una vez disecado se procederá a la disección de la parte extracanalicular del tumor.

Tumores grandes o gigantes

Se procede a abrir la duramadre del CAI, disecando el nervio facial en el fondo del meato; siempre se intentará una buena localización del mismo. En ocasiones se puede intentar estirpar la parte intracanalicular del tumor.

Se continúa con la abertura de la duramadre de fosa posterior, la cual se rebatirá posteriormente apoyándola en el cerebelo. Se procede a disecar las partes posterior, inferior y superior del tumor, en este mismo orden a ser posible. Pasando a disecar la parte anterior del tumor en contacto directo con el nervio facial y acabando por liberar la parte troncular del mismo.

Exéresis de tumores pequeños

En estos casos la disección de la parte posterior tumoral no será un gran problema porque el espacio entre el tumor y el cerebelo es claramente visible. Incluso en ocasiones se puede ver al VIII par desde el tumor hacia el tronco cerebral. Gradualmente se procede a liberar el tumor de todo el paquete acústico facial, efectuándose una buena cauterización de la irrigación tumoral del coagulador bipolar.

FIG. 23.—*Exposición del polo posterior del neurinoma y nervio cocleovestibular.*

FIG. 24.—*Neurinoma, nervio cocleovestibular y arterias nutricias.*

Se busca el plano de clivaje entre el nervio facial y la cara anterior del tumor, intentando la exéresis limpia y completa, siempre con la ayuda de la coagulación bipolar para realizar una perfecta hemostasia.

Exéresis de tumores medianos

Aproximadamente un 15 por 100 de estos tumores crecen principalmente fuera del canal, lo cual permite una buena visibilidad de los nervios una vez abierta la duramadre.

La identificación del nervio facial es relativamente sencilla, teniendo como puntos dereferencia la cresta falciforme y la Bill's bar, y, normalmente el plano de clivaje anterior entre el facial y la cápsula tumoral es fácil de establecer.

La irrigación supletoria del tumor viene, principalmente, del tronco cerebral y de la arteria cerebelosa anteroinferior.

La separación del nervio facial de la cara anterior tumoral requiere la separación o la sección del aracnoides a lo largo del nervio. Normalmente no es difícil seguir el plano entre el nervio facial y el tumor dentro del CAI. Las dificultades empiezan en el poro, pues la duramadre está adherida alrededor del tumor a lo largo de toda la circunferencia del poro acústico externo.

Seguidamente se procede a la disección de la cara posterior o cerebelosa tumoral, protegiendo el cerebelo con el colgajo de meninge de fosa posterior y con lentinas.

Se prosigue la disección entre el tumor y la masa cerebelosa, teniendo en cuenta la gran vena cerebelosa que discurre por debajo del campo quirúrgico, prosiguiendo la disección hacia el tronco cerebral, en el cual se pueden encontrar adherencias más o menos fuertes.

La disección de la cara inferior tumoral en estos tumores medianos es facilitada por el espacio intracraneal una vez disminuida la presión del LCR. Hay que efectuar una correcta coagulación

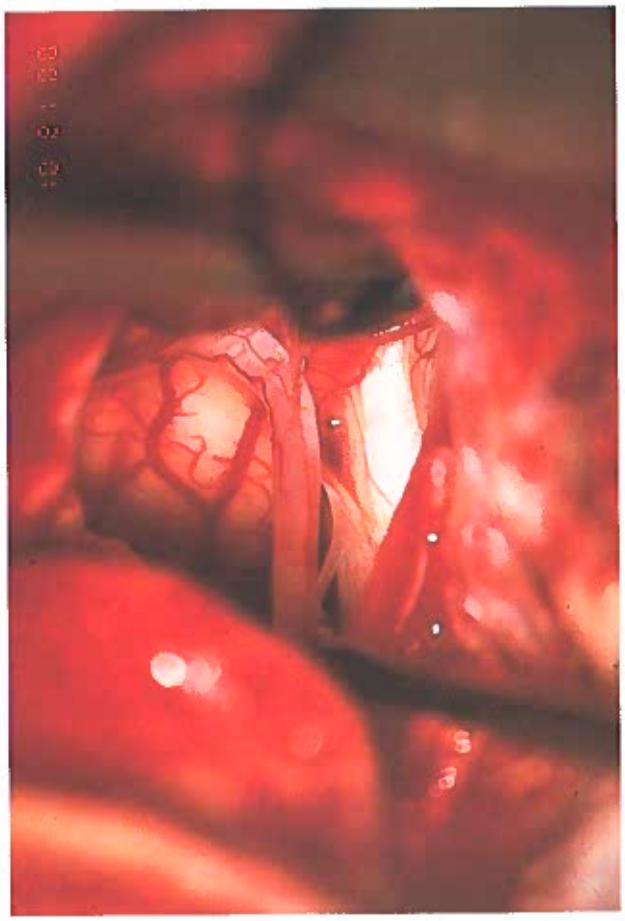

FIG. 25.—*Tumor extirpado, tronco cerebral, nervio trigémino y nervio facial disecado.*

FIG. 26.—*Nervio trigémino, nervio facial y AICA.*

de toda la irrigación tumoral, siempre con la coagulación bipolar, e intentar movilizar el tumor hasta visualizar el tronco nervioso del VII y VIII par craneal. En muchas ocasiones se encuentra la arteria cerebelosa anteroinferior adherida o formando un bucle a la masa tumoral, la cual tendremos que respetar en su integridad. Se debe efectuar una minuciosa coagulación de todas las arterias nutricias del tumor, las cuales pueden provenir de la arteria cerebelosa, de la arteria subarcuata, de la arteria cerebelosa anteroinferior o bien del mismo tronco cerebral. En algunas ocasiones se puede llegar a visualizar el IX, X y XI pares craneales.

La disección de la cara superior tumoral no suele permitir ver, en ocasiones, el nervio trigémino.

La parte intrameatal del tumor es rechazada posteriormente, disecándola del nervio facial.

Una vez disecado todo el tumor se procede a cortar el VIII par craneal, el cual es el único punto de unión con el tronco cerebral, después de lo cual se realizará la exéresis total del tumor.

Exéresis de tumores grandes

En estos casos los pasos quirúrgicos nos obligan a invertir más tiempo y a desarrollar una técnica mucho más refinada, pues trabajaremos en un espacio quirúrgico estrecho, aunque se haya efectua-

FIG. 27.—*Neurinoma de 2 cm. extirpado en una pieza.*

FIG. 28.—*Disector aspirador de Urban-House.*

FIG. 29.—*Neurinoma de 3 cm. extirpado previo vaciamiento intracapsular.*

do previamente una gran cavidad mastoidea. La disección de los límites es mucho más dificultosa, pues pueden existir adherencias mucho más fuertes con todas las estructuras nobles, con una mayor irrigación tumoral, con una anatomía del ángulo pontocerebeloso mucho más desestructurada y un riesgo mayor de hemorragia.

Se utilizará el disector aspirador de William-House para el vaciado intracapsular del tumor, lo cual nos facilitará la disección de éste y la posibilidad de la exéresis total de tumor sin dañar las estructuras nobles del ángulo pontocerebeloso (fig. 28).

Durante toda la disección se irán protegiendo las estructuras cerebrales mediante lentinas, lo cual nos permitirá acolchar, proteger y a la vez disecar la cápsula tumoral. Igualmente se utiliza malla de fibrina para efectuar la hemostasia de zonas sangrantes que impidan la buena visualización del campo operatorio.

Exéresis de tumores gigantes

El abordaje debe ser muy extenso, especialmente alrededor del poro acústico. En ocasiones deberemos sacar la cortical ósea del golfo yugular y reducir el tamaño de ésta a través de la coagulación bipolar. Primero se abrirá la duramadre del CAI, identificando el nervio facial, pudiendo extraer parte del tumor cercano al poro.

Normalmente estos tumores obstruyen el acueducto de la cóclea, por lo cual durante el fresado óseo no tendremos salida de LCR y, por supuesto, la presión intracraneal estará aumentada.

Se incide la meninge de fosa posterior efectuando el colgajo antes mencionado, dejando salir LCR una vez abierta la aracnoides. Una vez expuesto parte del tumor se procede al vaciado del mismo usando el aspirador disector de Urban-House u otros instrumentos adecuados para ello.

Disección de la cara posterior

Después del vaciado tumoral conseguido se continúa con la disección de la cara posterior del tumor, coagulando todos los vasos, protegiendo la vena cerebelosa y el cerebelo, para lo cual usaremos malla de fibrina y lentinas. Siguiendo con la disección iremos sacando piezas tumorales con el aspirador disector antes mencionado hasta poder visualizar el tronco cerebral y disecarlo de la cápsula tumoral.

Disección de la cara inferior

Se efectúan las mismas maniobras de disección y exéresis, teniendo en cuenta la cercanía del IX par craneal. El bucle de arteria cerebelosa anteroinferior se ve normalmente como ramificaciones arteriales que nutren al tumor, las cuales deben coagularse cuidadosamente. Así se alcanza el tronco cerebral, pudiendo observar el plexo coroideo saliendo del foramen de Luschka.

Disección de la cara superior

La cara superior del tumor está fijada a la duramadre de fosa posterior y a la duramadre del poro acústico. Se debe coagular y cortar para poder acceder a la cara superior tumoral. En ocasiones la vena petrosa y el seno petroso superficial deben protegerse.

Siguiendo la disección se visualiza el nervio trigémino, que aunque comprimido está respetado.

Disecando alrededor del poro se observan las ramificaciones arteriales a la arteria subarcuata, las cuales se deben coagular.

A medida que se efectúa la disección se procede a la exéresis mediante el aspirador coagulador de cápsula tumoral y el contenido intratumoral.

Disección de la cara anterior

Es la cara más difícil y más delicada de disecar por las estructuras con las que está en contacto:

— El nervio facial está adherente a la cápsula y se presenta como filetes nerviosos separados, lo cual dificulta mucho más su disección.

— El sangrado normalmente viene dado por la arteria auditiva y por la arteria subarcuata.

— Igualmente el bucle de la arteria cerebelosa anteroinferior y sus ramas pueden dificultar las maniobras.

— Finalmente una pequeña parte de la cápsula tumoral suele estar aún muy adherida al tronco cerebral.

Es decir, que a medida que va aumentando el tamaño del tumor aumenta la dificultad para el cirujano y la posibilidad de complicaciones.

Cierre de la cavidad quirúrgica

Se procede al cierre de la cavidad petromastoidea con pieza de músculo libre y grasa abdominal del propio paciente, debiendo tener en cuenta el buen aislamiento del oído medio.

Para ello se utiliza una pequeña pieza de músculo libre cerrando el ático, que puede sellarse con cola de fibrina.

La cavidad se tapona con grasa abdominal bien en una o dos piezas con forma de tapón de botella de cava o bien con varias tiras de grasa realizando la misma función.

La sutura por planos debe ser muy meticulosa para evitar, junto con un buen taponamiento de la cavidad, la posibilidad de una fístula postoperatoria de LCR que siempre ensombrece el pronóstico y aumenta las posibilidades de una meningitis.

Complicaciones

Paresia facial. Siempre hay que tener en cuenta que la cirugía del neurinoma por vía translaberíntica, tratándose de neurinomas de tamaño medio o grande, puede provocar un cierto grado de paresia postoperatoria como consecuencia de la exéresis del tumor y según la necesidad de manipulación del nervio facial.

Parálisis facial. Tras intervenir numerosos neurinomas de diversos tamaños se ha encontrado en casi todos los tumores grandes, faciales comprimidos en la parte intracanalicular, con la diferencia que algunos en su parte extracanalicular estaban incluidos total o parcialmente dentro de la cápsula tumoral, dañando consecuentemente la función facial. Se dan en ocasiones tumores grandes que comprimen el facial en su porción intracanalicular y están liberados totalmente de la cápsula tumoral.

En los tumores de mediano tamaño se observa, aunque más raramente, afectación total o parcial del nervio facial en la cápsula tumoral.

Conclusión. A pesar de la voluntad del cirujano en preservar el nervio facial, en ocasiones se ve obligado a seccionar total o parcialmente el nervio facial.

Sección o trastornos de la arteria cerebelosa anterior-inferior. Es una de las complicaciones más graves de la cirugía del CAI y fatales para el enfermo debido a las zonas del tronco que irriga. Todas las maniobras de disección que se deban afectuar sobre la arteria se tendrán que realizar de una manera muy minuciosa, sin usar el electrocoagulador convencional, sino la coagulación bipolar, puesto que usando la primera favoreceríamos grandemente la trombosis de la misma.

Edema cerebeloso. Complicación grave que puede tener fatales consecuencias, pero es infrecuente en la cirugía translaberíntica, aunque si ocurriese estaría indicado una urgente descompresión.

Hemorragia. Complicación que no tiene por qué aparecer si se efectúa una meticulosa hemostasia tanto de la estructura ósea como del lecho tumoral. Si ocurre puede ser fatal y habría que realizar una descomprensión y control urgente del campo operatorio.

Fístula de LCR. Por esta vía es posible que se produzca una fístula, puesto que la comunicación del CAI y la cavidad del oído medio es mucho más amplia. Hay que conseguir un cierre perfecto del CAI aplicando injerto de músculo con cola de fibrina, cera, grasa abdominal, etc.

Meningitis. Su incidencia es mínima, pero puede ser grave. Si aparece cada caso en particular debe tratarse adecuadamente, y si existe una fístula de LCR una vez empiece a remitir debe reoperarse y sellarse meticulosamente.

Ventajas de la vía translaberíntica

La vía translaberíntica para la extirpación del neurinoma del acústico presenta algunas ventajas en relación a las otras vías quirúrgicas.

A través de ella se han conseguido extirpar tumores de más de 5 cm. de diámetro.

Toda la demolición ósea es extradural, por lo que no es necesaria la compresión prolongada del cerebelo como sucede en la vía suboccipital, cosa que evita el riesgo de edema postoperatorio o incluso la aparición de una ataxia cerebelosa.

También el riesgo de dañar otros pares craneales es mínimo, pues el nervio facial se diseca más fácil-

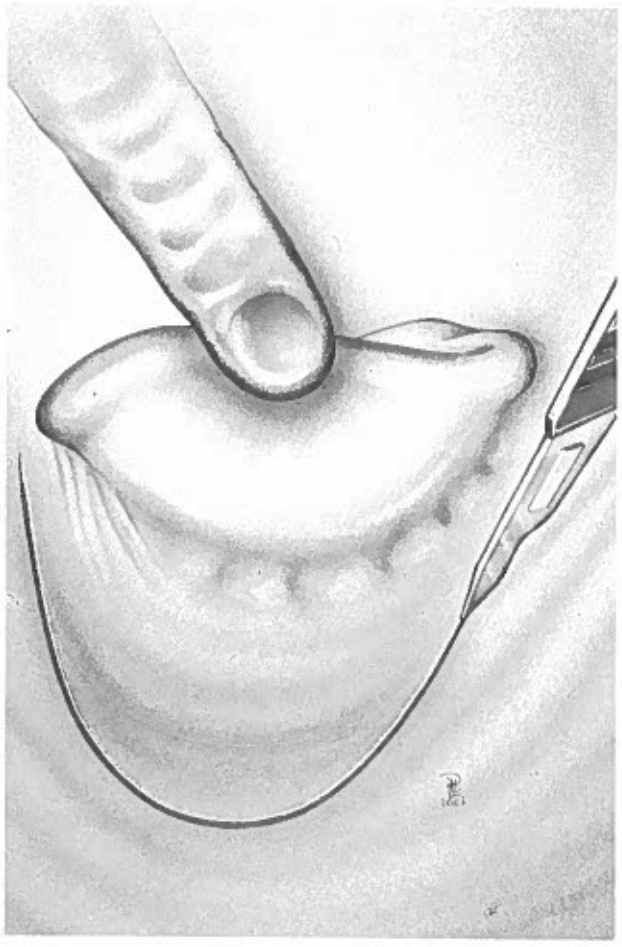

FIG. 30.—*Incisión retroauricular ampliada.*

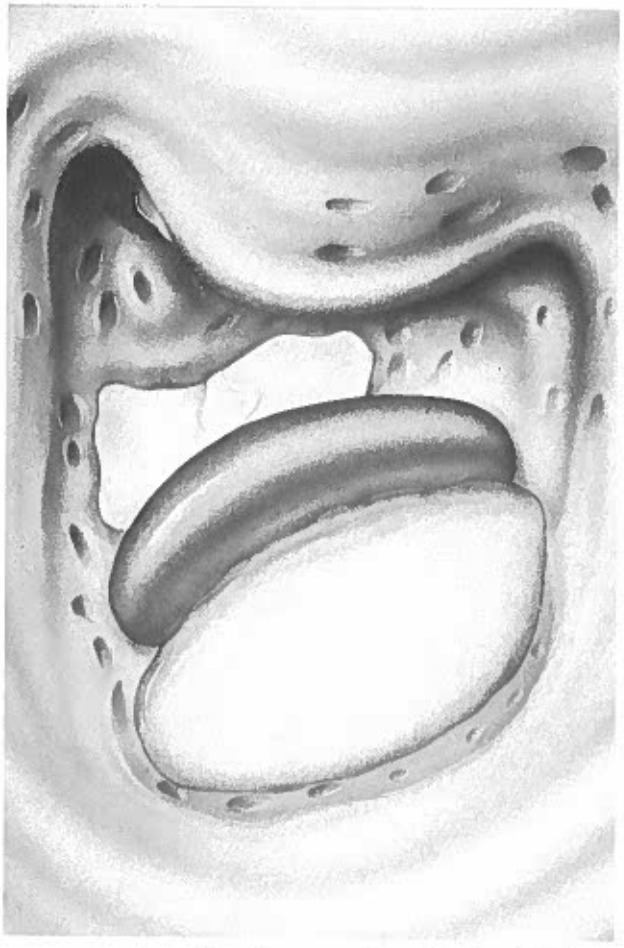

FIG. 31.—*Mastoridectomía y exposición del canal semicircular posterior, duramadre de fosa posterior y seno lateral.*

mente en relación a la cresta falciforme en el fondo del CAI.

Otra ventaja de esta vía es que la incisión translaberíntica puede ser abierta muy rápidamente y la exposición del campo quirúrgico conseguirse incluso en el lecho de cuidados intensivos si fuera necesaria una descomprensión urgente.

VIA RETROLABERINTICA

Es una vía de acceso mastoidea al ángulo pontocerebeloso, pero conservando íntegra la cápsula laberíntica y, por tanto, preservando la funcion auditiva, siempre y cuando se pueda mantener la integridad del nervio coclear y su irrigación sanguínea.

Este abordaje ha sido utilizado en la cirugía del neurinoma del acústico, en la neurectomía del trigémino y del nervio vestibular, siendo la propuesta por el grupo otológico de Los Angeles en caso de grandes tumores en pacientes de edad con la audición contralateral comprometida o en la neurofibromatosis de Von Recklinghausen para una extirpación parcial.

En general puede utilizarse en neurinomas del acústico en pacientes en los cuales se deba conservar la audición del oído afecto por existir una cofosis contralateral. En tal caso se puede efectuar un doble abordaje combinado fosa media-retrolaberíntica, aunque las posibilidades de conservar la audición son limitadas:

— Abordaje del tumor intracanalicular por vía de la fosa media, respetando la integridad facial y coclear, así como su irrigación, con el objeto de preservar la audición.

— Abordaje retrolaberíntico del tumor extracanalicular, consiguiendo así una exéresis total.

Técnica quirúrgica

Se practica una amplia incisión desde unos 2 cm. por encima del hélix en dirección posterior u occipital de 8-10 cm. de longitud, continuándose ésta de forma elíptica hasta punta de mastoides (fig. 30).

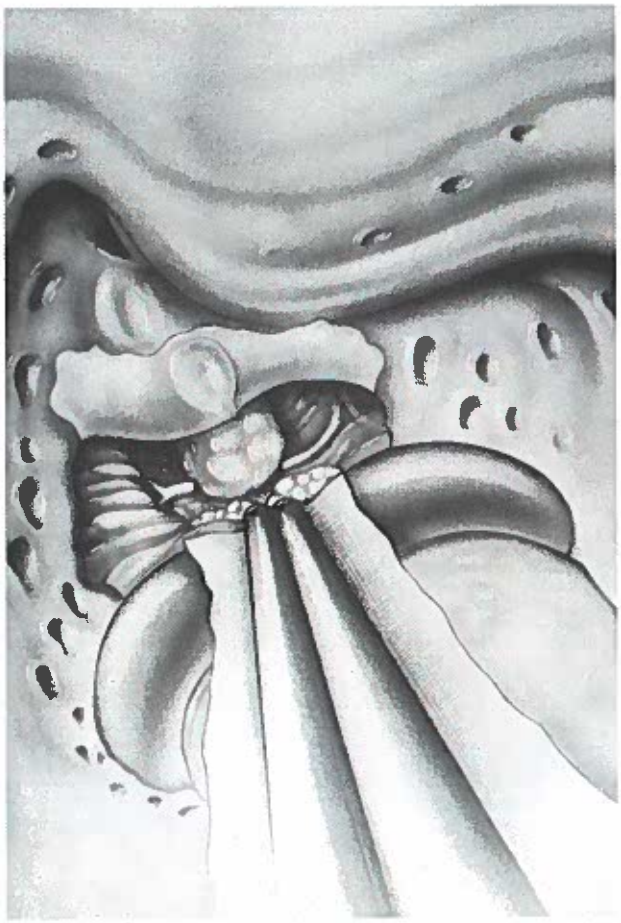

FIG. 32.—*Apertura de la duramadre y exposición de neurinoma.*

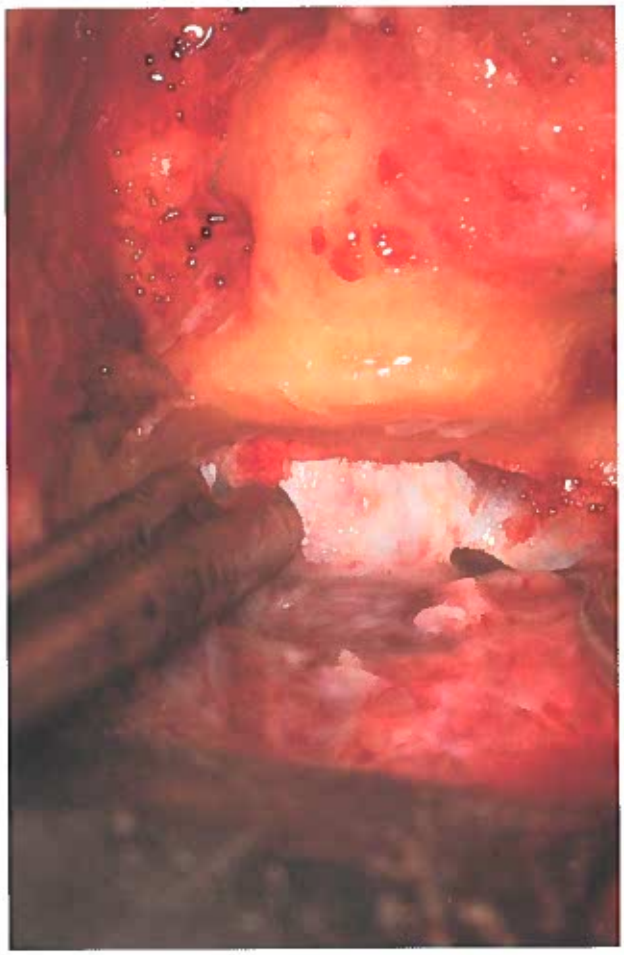

FIG. 33.—*Cirugía. Exposición del bloque laberíntico y de la duramadre de la fosa posterior.*

La incisión se practica hasta el hueso, creando un colgajo de piel, músculo y periostio que se rebate hacia delante, quedando toda la cortical ósea desperiostizada y lista para el abordaje, visualizando como límites anatómicos la espina de Henle, el zigoma y la punta de la mastoides.

Se procede a efectuar una amplia mastoidectomía con esqueletización del seno lateral y exposición de la duramadre de la fosa posterior (fig. 31).

Se continúa hasta visualizar el Falopio, desde el segundo codo hasta el agujero estilomastoideo, siendo éste el límite anterior. A continuación se procede a esqueletizar los canales semicirculares, visualizando la línea azul del canal semicircular posterior, respetándolo en su integridad. Una vez esqueletizados los canales semicirculares y el canal de Falopio se deprime el seno lateral para obtener un mayor campo quirúrgico, ampliando la craniectomía hasta exponer la duramadre de la fosa posterior por detrás del seno lateral. Después se prosigue la disección hasta descubrir totalmente el golfo de la yugular, que, dependiendo de su tamaño, se debe o no reducir con la coagulación bipolar.

A continuación se realiza la demolición ósea de la cara posterior del peñasco, respetando, sobre todo, el canal semicircular posterior.

Exéresis del tumor

Una vez expuesta la duramadre de la fosa posterior se incide la meninge en tres puntos:

— Superiormente, por debajo del seno petroso superficial.
— Inferiormente, desde el nivel que nos marca el seno lateral en profundidad y respetando el golfo de la yugular.
— Posteriormente, a nivel del límite marcado por el seno lateral (figs. 32, 33, 34 y 35).

Se eleva el colgajo anteriormente, junto con el saco y el ductus endolinfático, y aparecerá el neurinoma en el ángulo pontocerebeloso, procediéndose al vaciado intracapsular y a la exéresis del mismo.

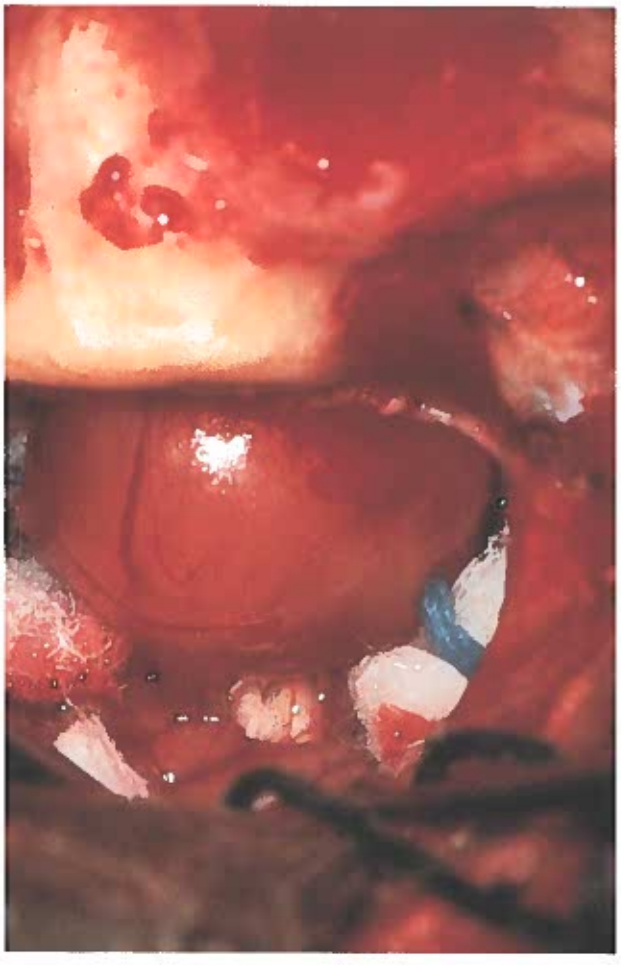

FIG. 34.—*Apertura de la duramadre y exposición y disección del polo posterior del neurinoma.*

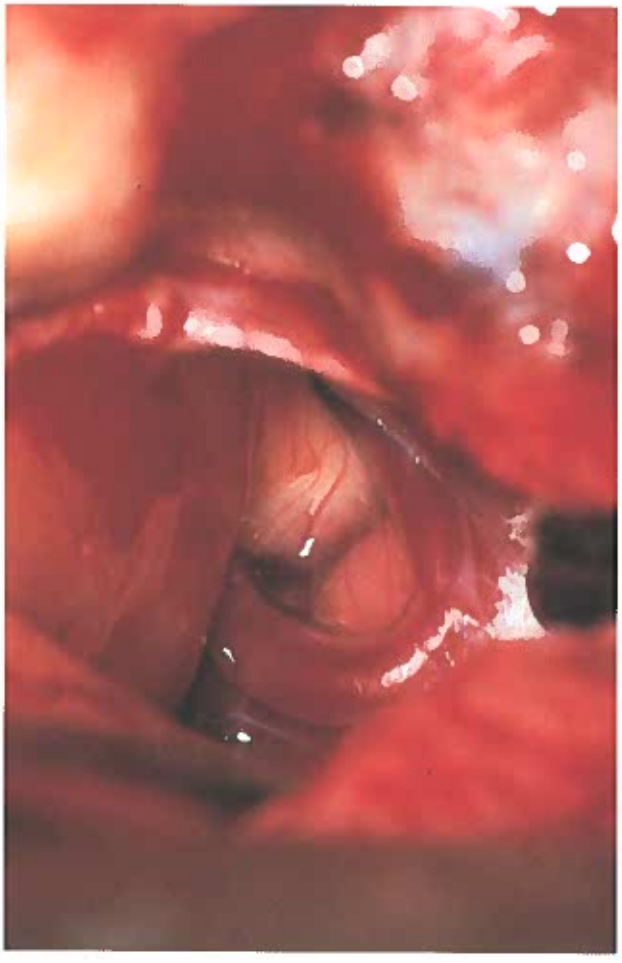

FIG. 35.—*Neurinoma parcialmente extirpado. Se observa AICA y tronco cerebral.*

Vaciado y exéresis tumoral

Inicialmente se procede a la apertura aracnoidea para permitir la salida de LCR, disminuyendo así la presión intracraneal, lo cual nos facilitará las maniobras.

Se procede al aislamiento de la masa tumoral y de las estructuras nobles mediante lentinas.

Posteriormente se irá disecando del cerebelo, teniendo muy en cuenta las venas cerebelosas existentes en la zona y evitando en todo momento el provocar una hernia cerebelosa.

Con estas maniobras se consigue normalmente una amplia exposición en circunferencia del tumor.

Se procede el vaciado intracapsular del tumor mediante el aspirador disector de Urban-House previa incisión de la cápsula tumoral.

El vaciado intracapsular del tumor será lo más extenso y profundo posible; durante éste aparecerán pequeñas zonas de sangrado intratumorales que se controlarán con la coagulación bipolar.

Una vez vaciado el contenido intratumoral todo lo que haya permitido la anatomía se prosigue la disección de la cara inferior del tumor. En ocasiones se aprecia el bucle de la arteria cerebelosa anteroinferior y sus ramificaciones, que se coagulan cuando son nutricias del tumor.

A este nivel se visualizará, casi con toda seguridad, el IX, X y XI pares craneales.

A medida que se diseca la cápsula tumoral se procederá a la extirpación, con el aspirador disector, de partes de ella, para poder trabajar en un campo quirúrgico más amplio.

Tanto la disección de la parte posterior como inferior conducirá a visualizar el tronco cerebral, el cual, normalmente, está bastante adherido al tumor, sobre todo en los grandes tumores.

A continuación se procede a la disección de la cara superior tumoral, coagulando todos los vasos nutricios y extirpando las partes del tumor liberadas. En este momento aparece el nervio trigémino.

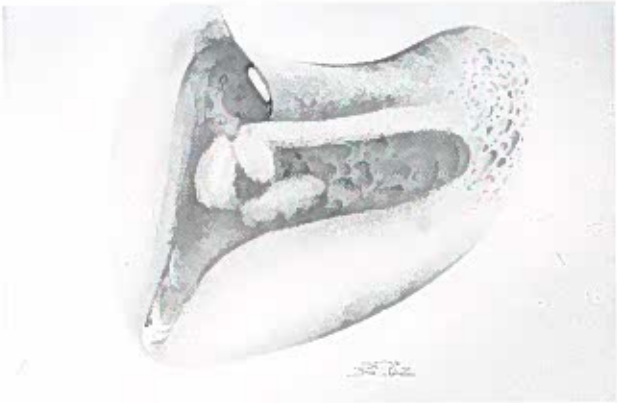

FIG. 36.—*Mastoidectomía total.*

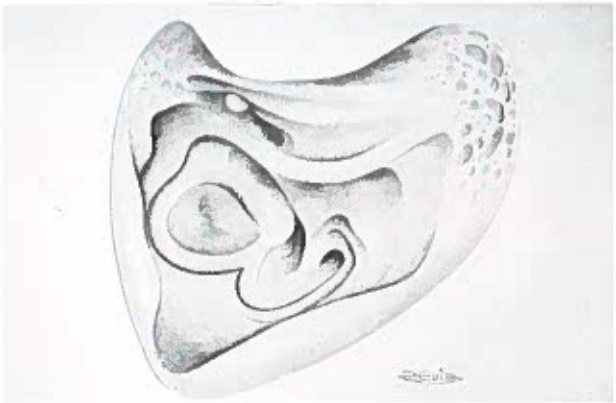

FIG. 37.—*Laberintectomía.*

LA VIA TRANSCOCLEAR

Introducción

Los tumores del ángulo pontocerebeloso que nacen en la porción anterior del CAI y los del clivus tienen difícil exposición. La exéresis total de estas lesiones con su base de implantación amplia y pe-dículo vascular por las vías de abordaje convencionales es casi imposible debido a la interposición del cerebro.

El acceso a esta zona por la vía translaberíntica o suboccipital está limitada por la interposición del cerebro y del cerebelo. Tampoco el abordaje transpalatino permite en la mayoría de los casos una exéresis total de estos tumores.

Sin embargo, hay que tener en cuenta que la vía transcoclear es una intervención larga, difícil y no exenta de riesgos por varios motivos:

— En primer lugar, la localización del tumor, que puede estar adherido a la carótida interna o a otras estructuras delicadas.

— El abordaje obliga a esqueletizar totalmente el nervio facial y desplazarlo hacia adelante o hacia atrás desde el poro acústico interno hasta el agujero estilomastoideo, por lo que existe una parálisis facial temporal en casi todos los casos, aunque después suelen regresar.

— Por otra parte, al demoler la cóclea y el laberinto posterior se provoca una cofosis total de este oído.

Sin embargo, gracias a los trabajos de los doctores W. HOUSE y W. HITSELBERGER que desarrollaron la vía se puede acceder y extirpar tumores que hasta hace no mucho tiempo eran considerados como inoperables.

Indicaciones

Las indicaciones son, por tanto, los tumores de la punta del peñasco y en general nos dará acceso a una amplia zona del ángulo pontocerebeloso, pudiendo controlar los pares craneales V, VII, VIII, IX, X y XI, el clivus, las arterias vertebrales, la arteria basilar y en algunos casos hasta el lado contralateral.

Técnica quirúrgica

La posición del paciente es decúbito dorsal con la cabeza ladeada en posición otológica. Igualmente el cirujano trabaja en esta posición como en cualquier mastoidectomía.

La incisión es la retroauricular ampliada, como en el abordaje translaberíntico, es decir, separándola del surco retroauricular unos 6-8 cm. aproximadamente.

La mastoidectomía debe de ser muy amplia, aprovechando todo el espacio que nos permita su anatomía (fig. 36).

Por detrás se extiende unos 2 cm. posteriormente al seno lateral, dejando su doble islote óseo sobre el mismo que actúa como protección, pero que permite una retracción para una mejor visibilidad.

El límite anterior estará delimitado en principio por la pared posterior del CAE y el nervio facial que se identifica por transparencia en todo su recorrido.

A continuación se procede a la demolición del bloque laberíntico y a la esquelitización y liberación total de nervio facial desde el conducto auditivo interno hasta el agujero estilomastoideo (fig. 37).

El límite superior será la duramadre de la fosa media, que debe ser expuesta, posteriormente de la fosa posterior, hasta que se forma una continuidad de tejido blando desde la cortical mastoidea hasta el poro acústico interno.

Inferiormente se debe exponer el golfo yugular, que en ocasiones debe ser retraído para mejorar la visibilidad.

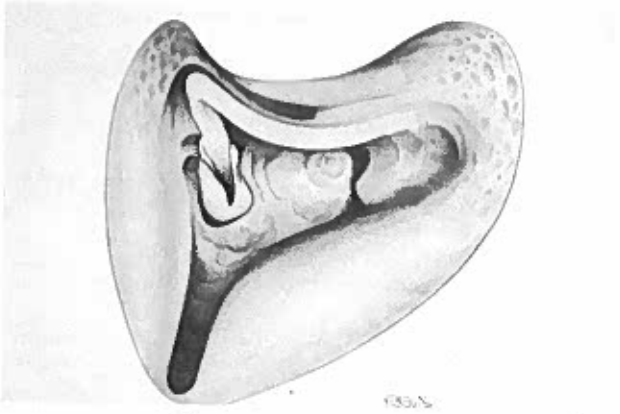

FIG. 38.—*Exposición del CAI y del trayecto del nervio facial.*

FIG. 40.—*Exposición de la tumoración en la punta del peñasco.*

Todo este tiempo quirúrgico se realiza con aspiración-irrigación continuada y con fresas diamantadas cuando nos acercamos a las estructuras blandas.

El segundo tiempo de este abordaje es la transposición del nervio facial, que puede ser hecho hacia adelante si se trata de una tumoración pequeña y no muy anterior, o hacia atrás, que nos permitirá una mayor visibilidad anterior (figs. 38 y 39).

Para ello el nervio debe liberarse por completo de sus adherencias en el Falopio en todo su trayecto desde el poro acústico hasta el agujero estilomastoideo. Para su despegamiento, a nivel del ganglio geniculado, se debe seccionar el nervio petroso superficial mayor con objeto de poderlo desplazar hacia atrás. Del mismo modo se secciona la cuerda timpánica.

Una vez desplazado del campo y protegido se extirpa el yunque y el estribo y se comienza la demolición del promontorio y la cóclea.

El fresado debe dirigirse anteroinferiormente hasta alcanzar la carótida interna y la trompa.

Si la tumoración se trata de un colesterol-granuloma de la punta del peñasco, en este momento debe de aparecer y se procederá a su vaciado y extirpación (fig. 40).

Si se trata de otro tumor (meningioma, colesteatoma primitivo, etc.), se debe ampliar la exposición abriendo la duramadre de la fosa posterior para proceder a la localización del tumor y a su exéresis. La cavidad se ocluye con grasa abdominal y se cierra sólidamente por planos.

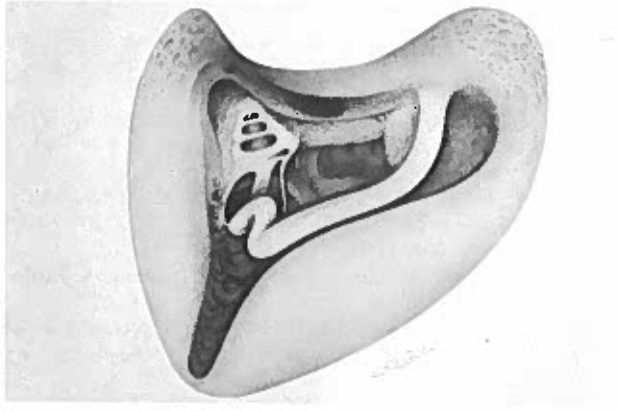

FIG. 39.—*Re-routing del nervio facial y fresado de la cóclea.*

Riesgos y conclusiones

El riesgo general de la cirugía otoneurológica existe como es lógico también en este abordaje.

La casi obligada parálisis facial, aunque sea transitoria en la mayoría de las ocasiones, es la consecuencia inmediata del abordaje.

Igualmente la cofosis provocada por la demolición del bloque laberíntico y de la cóclea es un precio necesario que hay que pagar.

Sin embargo, este abordaje ha permitido la extirpación de tumores que hasta hace poco eran inoperables con una secuelas aceptables para la envergadura de la intervención.

BIBLIOGRAFIA

ANASTASIO, J. V., y OLAIZOLA, F.: «La vía transtemporal en audiocirugía y neurocirugía». *Cienc. Neurol.*, 1: 19, 1967.

ANASTASIO, J. V., y OLAIZOLA, F.: «Complicaciones en la cirugía de los neurinomas del acústico». *Cienc. Neurol.*, 3: 29, 1969.

ANTOLI-CANDELA, F.: «Tratamiento otoneuroquirúrgico de los neurinomas del acústico». *Prog. Otorrinolaring.*, 265, 1970.

ARRAEZ, M. A.; FERNANDEZ-NOGUERAS, F. J., y ARJONA, V.: «The preservation of hearing in surgery for acoustic neurinoma». *Acta Otorrinolaringol. Esp.*, 42 (3): 201-204, 1991.

BRACKMANN, D. E.: «The midle fossa approach». *Surgery of cranial base tumors.* Raven Press, 24: 367-277.1992.

CHARACHON, R.: «Voices d'abord latérales». *Clinique ORL.*

Imagerie et chirurgie des affections de la base du crane. Arnette. París, III: 254-260, 1992.

CHARACHON, R.; DE ROUGEMONT, J.; CHIROSSEL, J. P., y GRATACAP, B.: «Surgery of acoustic neurinoma. A propos of a personal series. Development of techniques and results». *Rev. Laryngol. Otol. Rhinol. Bord.*, 110 (1): 43-49, 1989.

CUSHING, H.: *Tumors of the nervus acusticus and the syndrome of the cerebellopontine angle.* Saunders. Philadelphia, 1917.

DANDY, W. E.: «Operation for total removal of cerebellopontine (acoustic) tumors». *Surg. Gynec. Obstet.*, 41: 129, 1925.

DANDY, W. E.: «Results of removal of acoustic tumors by the unilateral approach». *Arch. Surg.*, 42: 1026, 1941.

DE LA CRUZ, A., y McELVEEN, J. T.: «Hearing preservation in vestibular neurectomy». *Laryngoscope*, 94: 874-877, 1984.

FISCH, U.: «Transtemporal surgery of the internal auditory canal. Report of 92 cases, technique, indications and results». *Adv. Oto. Rhino. Laryng.*, 17: 203, 1970.

FISCH, U., y YASARGIL, M. G.: «Abord translabyrinthique du neurinome de l'acoustique». *Med. Hyg.*, 843: 1190, 1968.

GARCIA-IBAÑEZ, E.: «Neurinomas del acústico. Visión actual y diagnóstico precoz». *Acta Otorrinolaring. Ibero-Amer.*, 21: 277, 1970.

GARCIA-IBAÑEZ, E.: «Neurinoma del acústico». Symp. X Congr. Mund. Otorrinolaring. Venecia, 1973.

GARCIA-IBAÑEZ, E., y GARCIA-IBAÑEZ, J. L.: «Cirugía del conducto auditivo interno». Ponencia oficial. *Acta ORL. Esp.* Madrid, IV: 88-101; VIII: 219-223, 1973.

GARCIA-IBAÑEZ, E.; RIVAS, P.; CRESPO, S.; RIGAU, A.; ESTRADA, O., y GARCIA-IBAÑEZ, L.: «Tumores del ángulo pontocerebeloso. Las distintas vías transtemporales». Ponencia oficial. *El abordaje en el tratamiento quirúrgico de los tumores de cabeza y cuello.* Sociedad Esp. ORL. Ed. Garsi. Madrid, XXXII: 445-458, 1992.

GLASSCOCK, M. E.: «Surgical techniques for the removal of acoustic tumors». *Arch. Otolaryng.*, 88: 618, 1968.

GLASSCOCK, M. E.: «Midle fossa approach to the temporal bone». *Arch. Otolaryng.*, 90: 41, 1969.

GOODHIL, V.: *El oído. Enfermedades, sordera y vértigo.* Salvat, S. A., 23: 498-509, 1986.

GUERRIER, Y.: «Le neurinome de l'acoustique». XVI: *Les cahiers d'ORL de chirurgie cervico-faciale et d'audiophonologie.* Ferrier, 1991.

HISTSELBERGER, W. E., y HOUSE, W. F.: «A combined approach to the cerebellopontine angle». *Arch. Otolaryng.*, 84: 267, 1966.

HITSELBERGER, W. E., y HOUSE, W. F.: «Surgical approaches to acoustic tumors». *Arch. Otolaryng.*, 84: 286, 1966.

HITSELBERGER, W. E., y HUGUES, R. L.: «Bilateral acoustic tumors and neurofibromatosis». *Arch. Otolaryng.*, 88: 700, 1968.

HITSELBERGER, W. E., y PULEC, J. L.: «Trigeminal nerve (posterior root) retrolabyrinthine selective section». *Archives of Otolaryngology*, 96: 412-415, 1972.

HOEHMANN, D.: «Pre and postoperative hearing thresholds and brainstem responses in patients with acoustic neuroma: Follow-up study using the middle fossa approach». *Am. J. Otol.*, 12 (3): 172-178, 1991.

HOUSE, W. F.: «Surgical exposure of the internal auditory canal and its contents through the middle cranial fossa». *Laryngoscope*, 71: 1363, 1961.

HOUSE, W. F.: «Midle cranial fossa approach to the petrous pyramid: A report of 50 cases». *Arch. Otolaryng.*, 78: 406, 1963.

HOUSE, W. F.: «Evolution of transtemporal bone removal of acoustic tumors». *Arch. Otolaryng.*, 80: 731, 1964.

HOUSE, W. F.: «Acoustic neuroma. Introduction». *Arch. Otolaryng.*, 88: 576, 1968.

HOUSE, W. F.: «Case summaries. Monograf II acoustic neuroma». *Arch. Otolaryng.*, 88: 586, 1968.

HOUSE, W. F.: «Fatalities in acoustic tumor surgery». *Arch. Otolaryng.*, 88: 687, 1968.

HOUSE, W. F.; GARDNER, G., y HUGHES, R. L.: «Middle cranial fossa approach to acoustic tumor surgery». *Arch. Otolaryng.*, 88: 631, 1968.

HOUSE, W. F., y HITSELBERGER, W. E.: «Surgical complications of acoustic tumor surgery». *Arch. Otolaryng.*, 88: 111, 1968.

LAZORTHES, Y.; CLANET, M., y FRAYSSE, B.: *Diagnostic et traitement des neurinomes de l'acoustique.* Première partie: Pierre Fabre. Toulouse, 11-100, 1981.

MARQUET, J.: «Consideration sur le traitement chirurgical de tumerus de l'angle ponto-cerebelleux». *Neurinomes de l'acoustique.* Pierre Fabre. Toulouse, 43-49, 1986.

NADOL, J. B., Jr.: «Cerebellopontine angle tumors». *Surgery of the ear and temporal bone.* Raven Press, 35: 391-413, 1993.

OLAIZOLA, F.; ANASTASIO, J. V., y ANTOLI-CANDELA, F.: «Vía transtemporal. Tratamientos de los neurinomas. Otras indicaciones». *Acta Otorrinolaring, Esp.*, 18/4: 61, 1967.

PAPARELLA-SHUMRICK: «Manifestaciones otológicas de enfermedad retrococlear». *Otorrinolaringología*, 2.ª ed. Ed. Panamericana, 1188-1196, 1978.

PECH, A.; TRIGLIA, J. M., y PELLET, W.: «Le neurinoma de l'acoustique». *Encycl Med Chir* (París, France). *Oto-rhino-laringologie*, 20250 A[10] 71-1987, 12 págs.

PORTMANN, M.: «La voie de la fosse cerebrale moyenne». *Diagnostic et traitement des neurinomes de l'acoustique.* Pierre Fabre. Toulouse, 201-209, 1981.

PORTMANN, M.; BEBEAR, J. P.; BISCH, X.; BOUSSENS, J.; BOYER, M.; CAILLE, J. M.; GUILLEN, G.; KOEHLER, R.; LACAZE, J. L.; LENOIR, J. L.; MARTIN, P. L., y PITON, J.: «La chirurgie du conduit auditif interne». *Cah. Oto-Rhino-Laryng.*, 7: 749, 1972.

PORTMANN, M.; STERKERS, J. M., y CHARACHON, R.: *Clinique ORL. Imagerie et chirurgie des affections de la base du crâne.* Arnette. París, 2.ª parte, 4: 141-146; 3.ª parte, 3: 254-260. 1992.

PORTMANN, M.; STERKERS, J. M.; CHARACHON, R., y CHOUARD, CH.: «Chirurgie», I: 102-117, II: 175-181; «Pathologie», I: 185-217. *Le conduit auditive interne.* Arnette. París, 1973.

PULEC, J. L.; HOUSE, W. F.; BRITTON, B. H., y HITSELBERGER, W. E.: «A system of management of acoustic neuroma based on 364 cases». *Trans. Amer. Acad. Ophthal. Otolaryng.*, 75: 48, 1971.

RAND, R. W., y KURZE, T.: «Micro-neurosurgery in acoustic tumors (suboccipital transmeatal approach)». *Trans. Amer. Acad. Ophthal. Otolaryng.*, 71: 682, 1967.

RAND, R. W., y KURZE, T.: «Preservation of vestibular, cochlear and facial nerve during microsurgical removal of acoustic tumors». *J. Neurosurg.*, 28: 158, 1968.

SAMII, M.; MATTHIES, C., y TATAGIBA, M.: «Intracanalicular acoustic neurinomas». *Neurosurgery*, 29 (2): 189-198, discussion 198-199, 1991.

SHAMBAUGH, G. E.: *Surgery of the ear.* Saunders. Philadelphia, 1959.

SHELTON, C., y HITSELBERGER, W. E.: «The treatment of small acoustic tumors: Now or later?». *Laryngoscope*, 101 (9): 925-928, 1991.

SILVERSTEIN, H., y NORRELL, H.: «The retrolabyrinthine approach to the cerebellopontine angle». En: *Neurosurgical*

surgery of the ear. Aesculapius Publishing. Birmingham, Alabama, 2: 318-322, 1979.

SILVERSTEIN, H., y NORRELL, H.: «Retrolabyrinthine vestibular neurectomy». *Otolaryngology, Head and Neck Surgery*, 90: 778-782, 1982.

STERKERS, J. M.: «Technique simplifiée de découverte du conduit auditif interne par voie sous-pétreuse. Note de technique chirurgicale». *Ann. Oto-Rhino-Laryng.* (Paris), 90: 323, 1973.

STERKERS, J. M.: «La logique de la chirurgie du neurinome de l'acoustique». *Neurinomes de l'acoustique*. Pierre Fabre. Toulouse, 53-55. 1986.

STERKERS, J. M., y BILLET, R.: «Diagnostic précoce du neurinome de l'acoustique et intérêt de la voie trans-labyrinthique». *C. R. Congr. Soc. Franç. Oto-Rhino-Laryng.*, 268, 1966.

STERKERS, J. M., y BILLET, R.: «La voie d'abord trans-labyrinthique des neurinomes de l'acoustique». *Ann. Otolaryng.* (París), 84: 55, 1967.

STERKERS, J. M., y BILLET, R.: «Petites tumeurs de l'acoustique. Diagnostic et cure précoce. A propos de 9 cas». *Ann. Otolaryng.* (París), 89: 323, 1972.

STERKERS, J. M.; DESGEORGES, M.; STERKERS, O., y GROB, R.: «Acoustic neurinoma of the elderly». *Rev. Laryngol.-Otol.-Rhinol.-Bord*, 110 (1): 55-57, 1989.

SULTAN, A.: «La voie sus-petreuse»,. *Traité de techniques chirurgicales de l'oreille*. Maloine, 277-292. 1988.

THOMSEN, J.; NYBOL, J.; BORUM, P.; JOS, M., y BARFOE, D.: «Acoustic neurinomas». *Arch. Otololaryngol.*, 107: 601-607, 1981.

TOS, M., y THOMSEN, J.: *Acoustic neuroma*. Kugler Publications, 141-192: 211-235, 1992.

VIGNAUD, J.: «Tumeurs de la base du crâne». *Clinique ORL. Imagerie et chirurgie des affections de la base du crâne*. Arnette. París, IV: 141-147, 1992.

Cirugía del facial intrapetroso

E. GARCIA-IBAÑEZ, O. ESTRADA, A. RIGAU, J. FUSTE, L. GARCIA-IBAÑEZ CISNEROS, M. NARVAEZ, M. ESTROPA y M. BENITO

INTRODUCCION

Tanto la terapéutica corticoidea como la cirugía de descompresión del nervio facial tienen un lugar bien definido en el tratamiento de la parálisis de Bell.

Según JONGKEES, podemos estar seguros sólo de una cosa: una parálisis que sigue siendo completa después de quince días nunca se recuperará del todo, operemos o no en ese momento. Siempre se observarán secuelas: asimetrías en reposo o durante los movimientos, sincinesias o contracturas. Esto es especialmente cierto si la EMG muestra una presencia de fibrilaciones, pero esta prueba también requiere unos quince días para ser positiva.

Se ha sugerido que la ENoG y la evolución clínica de la parálisis son los mejores indicadores para la selección del paciente que debe ser sometido a descompresión del facial.

En el caso de parálisis facial quirúrgica traumática el éxito de la intervención requiere un profundo conocimiento de la anatomía del nervio, de la disponibilidad peroperatoria de un registro electromiográfico y de una apropiada instrumentación. En casos de lesión yatrógena del nervio durante la cirugía mastoidea el abordaje transmastoideo será suficiente. Sin embargo, en el caso de fractura del hueso temporal o en lesiones penetrantes de heridas de arma de fuego el cirujano debe prepararse para realizar un abordaje transtemporal o translaberíntico, trasponer o injertar el nervio facial en su porción laberíntica o abordarlo por fosa media.

La estimulación eléctrica y la monitorización del nervio facial peroperatorias son de gran ayuda. La cara ipsilateral es expuesta a través de una ventana de plástico transparente, ello permite una inspección directa con una monitorización electrofisiológica. Una prueba de estimulación de corriente continua o directa es esencial. La estimulación monopolar con amperaje variable facilita una menos precisa localización y estimulación del nervio facial que las respuestas pulsadas de los electrodos aislados y las pruebas de estimulación bipolar, comparativamente en el conducto auditivo interno. En los segmentos más distales del nervio facial la estimulación monopolar es suficiente. La monitorización de la función de los músculos de la cara es llevada a cabo con un indicador de medida o registro electromiográfico facilitando una información útil si un estímulo umbral reproducible es aplicado.

FISH y ESSLEN abogan por un protocolo de localización de las lesiones del nervio facial. La estimulación secuencial es llevada a cabo en dirección distal-proximal. El lugar de bloqueo de la conducción se determina identificando el segmento del nervio, en el cual la amplitud de la respuesta neuronal es bruscamente disminuida. Se debe evitar la relajación de los músculos durante la cirugía del nervio facial.

INDICACIONES QUIRURGICAS

Si las pruebas de salivación, eléctricas y de la lacrimación se mantienen normales durante diez días y si la paresia no avanza hasta la parálisis completa, existe una probabilidad mayor del 90 por 100 de que la función se recupere espontáneamente en unos siete-diez días; si por el contrario existe una pérdida completa de la lacrimación en el lado afecto, un flujo salival menor del 25 por 100 o falta de respuesta a la estimulación máxima ocurre un retorno incompleto de la función o recuperación defectuosa en el término de dos-cuatro meses. Estos son signos de mal pronóstico y se recomienda descompresión total, de tal manera que si en los primeros diez días aparece cualquiera de estos signos de mal pronóstico, se aconseja cirugía.

Si se mantiene el movimiento facial con signos de recuperación al cabo de una semana, existe la posibilidad de recuperación espontánea, pero precisando al cabo de tres semanas una exploración completa del paciente.

El material que se necesita para esta cirugía es el set de mastoidectomía, succión-irrigación y fresas diamantadas para evitar lesiones térmicas del nervio. La fresa reversible puede ser útil para cuando el nervio es ampliamente expuesto. El cauterio bipolar a intensidad baja y surgicel son útiles para el control del sangrado de la vaina del nervio. Finalmente las cucharillas deben ser muy afiladas y sólo ser empleadas de tal manera que la convexidad del instrumento contacte con el nervio. La inci-

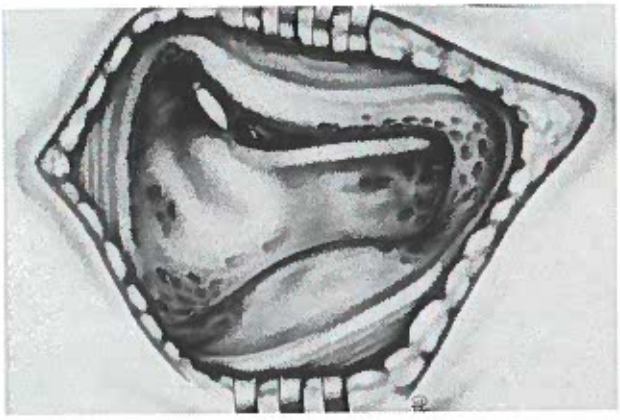

FIG. 1.—*Mastoidectomía amplia con visualización del canal de Fallopio.*

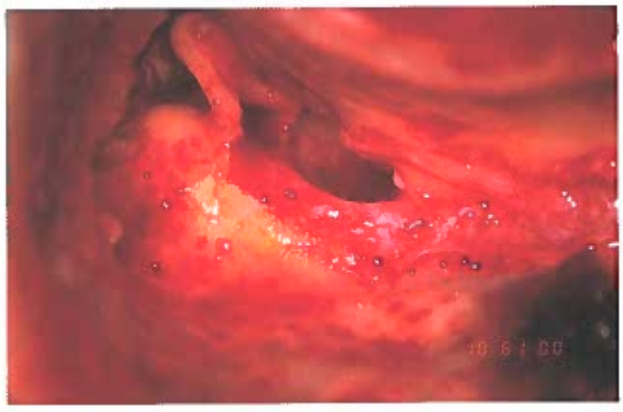

FIG. 3.—*Cirugía. Exposición del nervio facial y cuerda del tímpano en su posición horizontal y vertical.*

sión del nervio es llevada a cabo cuando es necesario con un bisturí de hoz afilado.

Esta cirugía no es totalmente inocua, precisa un entrenamiento de cirujano otoneuroquirúrgico. Las complicaciones mayores de esta cirugía son las lesiones de la cadena osicular, que con afectaciones de los canales semicirculares o de la cóclea pueden producir una sordera de conducción o bien neurosensorial o incluso cofosis. Otra de las alteraciones importantes a tener en cuenta en los abordajes de la fosa media son el hematoma extradural y subdural, así como la hemiparesia. Desde el punto de vista práctico la incidencia de estas lesiones son mínimas en un cirujano ducho y se reducen aún más si existen los cuidados postoperatorios adecuados.

ABORDAJE MASTOIDEO

Este tipo de abordaje se indica a aquellos pacientes con parálisis facial parcial con afectación de la tercera porción, porción vertical o mastoidea que además presentan una conservación de la audición y de la función vestibular, no siendo la edad del paciente una limitación para la misma.

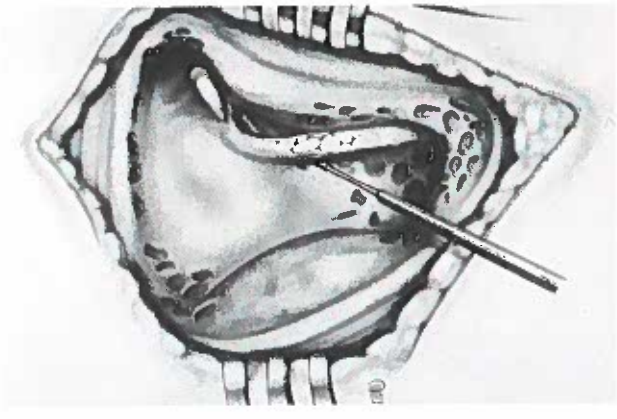

FIG. 2.—*Exposición del Fallopio y eliminación de restos óseos sobre éste.*

En la actualidad esta vía de abordaje está limitada únicamente a las lesiones yatrógenas o fracturas de temporal y para algunos autores en la parálisis de Bell.

Incisión retroauricular

Mastoidectomía ampliada. Exposición ángulo senodural, seno lateral y la ranura digástrica. A veces es preciso fresar por detrás del seno lateral, sobre todo si éste es procidente, dejando dos islotes de hueso longitudinales en el mismo para deprimir y ver ampliamente la segunda y tercera porciones desde el agujero estilomastoideo hasta el ganglio geniculado. Los puntos de referencia de la porción mastoidea son: superiormente el CSH y la fosita incudis e inferiormente la ranura digástrica (Figs. 1 y 2).

Timpanotomía posterior. La tercera porción puede ser descubierta identificando la ranura digástrica y completándola con una timpanotomía posterior ampliada.

Se expone el conducto semicircular horizontal (CSH) y la fosita incudis con cuidado de evitar el contacto de la fresa con la apófisis corta del yunque. El método más seguro para evitar lesiones quirúrgicas del nervio es el fresado del hueso hasta visualizar por transparencia el azul del vasa nervórum, quedando una fina película ósea que protegerá al nervio.

El receso del facial es abierto después de la exposición del segundo codo. Se descubre la cuerda del tímpano hasta su emergencia en el nervio facial muy variable. La fresa expone los elementos de la caja timpánica: apófisis larga del yunque, la pirámide, el tendón de estribo, la ventana oval y la ventana redonda (fig. 3).

Timpanotomía superior. La segunda porción puede ser visualizada a través del receso facial, pero la aper-

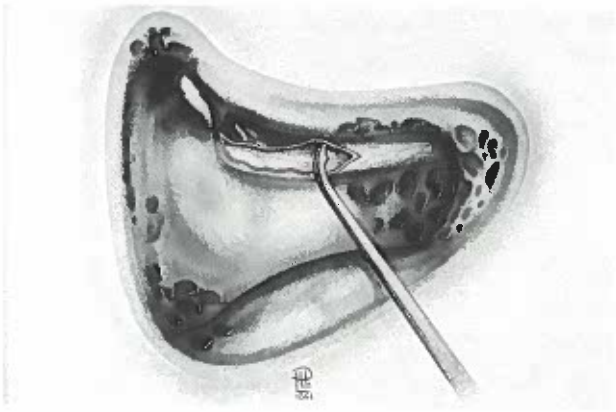

FIG. 4.—*Apertura de la vaina del nervio.*

tura de dicho segmento es difícil sin luxar el yunque. La timpanotomía posterior debe ser ampliada anteriosuperiormente hasta la visualización de la articulación incudomaleolar y del ático anterior, para ello es preciso muchas veces desarticular y extraer el yunque, así como cortar la cabeza del martillo; el yunque, posteriormente a la descompresión facial, puede ser reinsertado interponiéndolo con excelentes resultados de audición. MAIN y GOIN prefieren preservar el ligamento incudomaleolar posterior y también hablan de extraer el yunque eliminando el riesgo de provocar un trauma acústico. HOUSE menciona que también la reconstrucción de cadena se puede efectuar interponiendo una prótesis adecuada de yunque desde el mango del martillo hasta la cabeza del estribo.

Hay autores que denominan a este tiempo quirúrgico timpanotomía superior, en ella se expone toda la segunda porción; se debe tener atención en adelgazar la pared posterior del conducto auditivo externo (CAE) y el tegmen timpani hasta incluso denudar la meninge de fosa media. La exposición del ganglio geniculado por esta vía de abordaje corre el riesgo de abrir la ampolla del CSH; según FARRIOR esto ocurre en las dos terceras partes de los casos. La complicación más frecuente en la descompresión del facial vía transmastoidea ampliada es la pérdida de audición. SOFFERMAN relata que en un 14 por 100 de las intervenciones existe una pérdida transmisiva de más de 15 dB. y en un 51 por 100 de los casos presentan pérdidas neurosensoriales en las frecuencias de 4.000-8.000 Hz. La hipoacusia conductiva puede originarse por la fijación estapedial por polvo de hueso, herniación meníngea con disminución de la movilidad maleolar o luxación de la articulación incudoestapediana.

Descompresión de la tercera porción

La identificación del nervio a nivel de la ranura digástrica es más rápida y segura, pues está protegido por un mayor engrosamiento conjuntival a nivel del agujero estilomastoideo. El fresado se realizará mediante un surco anterior al nervio y otro posterior en toda su extensión, descubriendo por lo menos 180° del diámetro del facial, dejando una fina cortical ósea que se levantará con el microgancho y pinzas de oído. Es preciso a veces seccionar las ramas posteroinferiores: nervio auricular posterior y digástrico.

Denudación de segunda porción

Es menos dificultosa por la vía transtemporal.

Frecuentemente existen dehiscencias óseas a este nivel, también la vaina nerviosa es mucho más delgada. Debido a la varibilidad anatómica de la caja timpánica y del facial en su trayectoria no siempre es posible denudar la segunda porción sin luxar el yunque.

Si el ático es amplio, es posible descomprimir el ganglio geniculado por esta vía.

La vaina del nervio se abre longitudinalmente con la ayuda del bisturí falciforme apoyando su

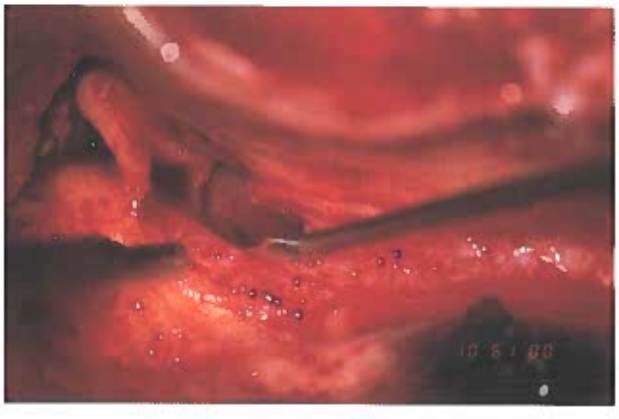

FIG. 5.—*Cirugía. Apertura de la vaina del nervio con el microbisturí de facial.*

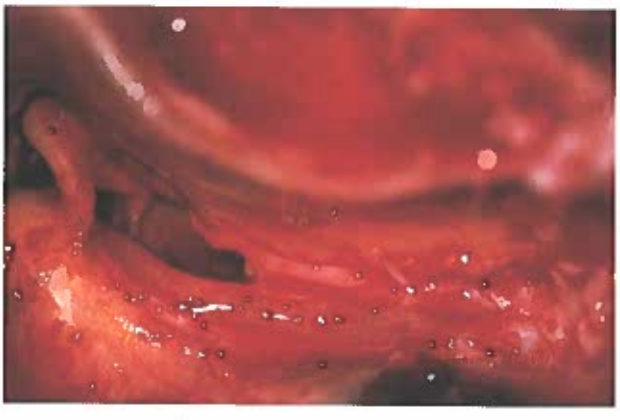

FIG. 6.—*Vaina abierta con las fibras del nervio descomprimido.*

parte convexa en el nervio hasta visualizar una porción de nervio de aspecto normal; el bisturí debe seccionar en un mismo tiempo la vaina y los estrangulamientos de Ranvier. No es necesario que la incisión de la vaina nerviosa sea total y de hecho puede limitarse sólo a la zona de edema evidente o inyección vascular de los capilares perineurales (figs. 4 y 5).

Llegado a este punto podemos considerar que la descomprensión del facial en sus segunda y tercera porciones han sido completas (fig. 6).

Cierre

Es conveniente cerrar el aditus y la caja con gelfoam; previamente se realizará un lavado del campo quirúrgico minucioso para evitar acúmulo de polvo óseo en las depresiones, factor que puede favorecer la sordera de transmisión residual.

El nervio denudado puede dejarse intacto cubierto por gelfoam, sangre coagulada o una hoja fina de silicona.

Cierre quirúrgico por planos al igual que una timpanoplastia.

ABORDAJE FOSA MEDIA Y COMBINADO

Fosa media

Se ofrece la descompresión por la fosa media a los pacientes con conservación de la audición y degeneración de 90 por 100 o más según la ENoG, parálisis de más de tres semanas de evolución, sin evidencia de desbloqueo de la neuropraxia en EMG y por supuesto en enfermos menores de sesenta y cinco años con un riesgo anestésico aceptable. Asimismo, las pruebas topodiagnósticas deben mostrar una afectación de la zona yuxtageniculada y laberíntica (fig. 7).

Incisión de la piel a 1 cm. por delante de cartílago tragal y de unos 10 cm. de longitud en dirección vertical, seccionando por planos, piel y músculo, hasta llegar a la escama del hueso temporal, la cual, previa desperiostización, se fresa abriendo una ventana trapezoidal por encima del arco cigomático de unos 4 cm. de largo y de 3 cm. de ancho en su base menor.

Se elimina la cortical ósea practicando acto seguido una buena hemostasia; se expone la duramadre del lóbulo temporal, que se deprime, a la vez que se despega del hueso, coagulando los vasos sangrantes. En este tiempo quirúrgico es necesario la utilización del microscopio y del coagulador bipolar.

Se adapta el separador autostático de GARCIA-IBAÑEZ, se despega hacia delante y en profundidad

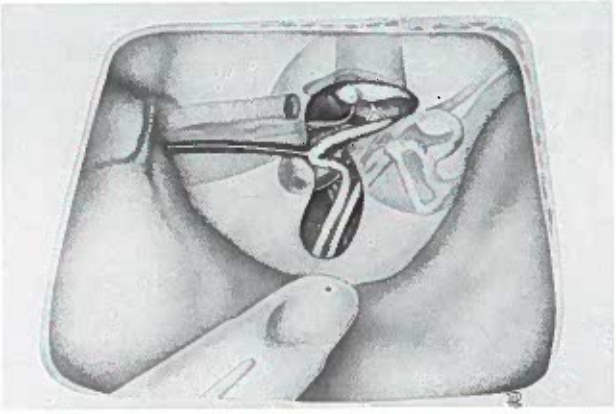

FIG. 7.—*Segmentos del nervio facial que pueden ser abordados la fosa media: intrameatal, laberíntico y área geniculada y horizontal.*

hasta visulizar la arteria meníngea media a su entrada en el agujero redondo menor. Se identifica la eminencia arcuata, los nervios petrosos superficial mayor y menor y el seno petroso superior.

Exposición del CAI y de la primer porción

El siguiente paso quirúrgico corresponde a la identificación del CAI, por el cual se utilizan varias técnicas, como la de FISCH (1970), PIALOUX y CHOUARD (1972) y GARCIA-IBAÑEZ (1972), en la cual se utiliza como referencia la eminencia arcuata y el nervio petroso superficial mayor. Trazando la bisectriz entre las dos líneas imaginarias que siguen estas estructuras, quedaría situado la proyección del CAI.

Se inicia la demolición con fresa diamantada y grande, ayudados de irrigación y aspiración continua. Se va a localizar el ganglio siguiendo la proyección hacia atrás del nervio petroso superficial mayor (fig. 8). Seguidamente se labra una fosa amplia donde aparecerá por transparencia el CAI (fig. 9); fresando en profundidad se identifica la Bill's bar, que separa el nervio facial de la foseta vestibular.

La vaina dural del CAI no debe abrirse hasta haber examinado el área yuxtageniculada y laberíntica. De este modo si el edema disminuye o desaparece en la porción laberíntica podemos evitar abrir el CAI y la salida de líquido cefalorraquídeo. Si en cambio es evidente en ésta, debe proseguirse la apertura hasta el CAI, dejando salir el LCR y observando la porción intrameatal (fig. 10).

Exposición de la segunda porción a través del tegmen timpani

Se retira la lámina ósea del tegmen timpani que presenta diferentes grosores, del cual el ciru-

FIG. 8.—*Cirugía. Descompresión del área geniculada y parte de la porción horizontal.*

FIG. 10.—*Cirugía. Apertura de la vaina del nervio por fosa media.*

jano tiene conocimiento previo gracias al examen radiológico imprescindible para esta cirugía. Exponiendo la cara superior de la segunda porción del facial, se eliminan las espículas óseas con el escarificador, se visualiza la vaina del facial que a nivel del foramen meatal se estrecha claramente, causa de gran parte de la patología comprensiva del nervio.

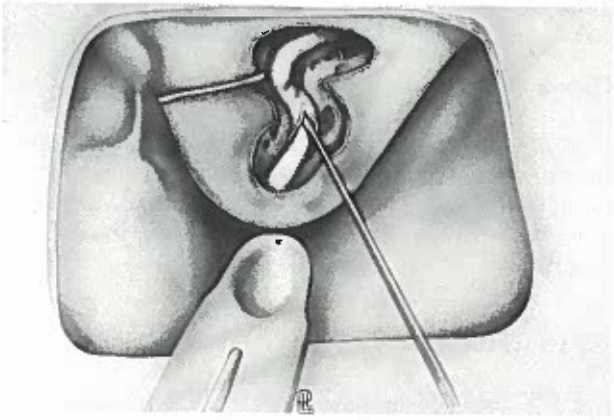

FIG. 9.—*Descompresión de la porción intrameatal, ganglio geniculado y segmento horizontal a través de la fosa media.*

Apertura de la vaina perineural desde el proceso cocleariforme hasta el foramen meatal.

Esta cirugía se completa con la descompresión de las segunda y tercera porciones efectuada por vía transmastoidea descrita anteriormente (fig. 11).

Cierre quirúrgico

Una vez efectuada la descompresión total del nervio facial el CAI es sellado con un trozo de músculo del temporal y el tegmen timpani con cortical ósea o duramadre meníngea liofilizada para evitar posibles herniaciones, fístulas o pérdidas auditivas transmisivas por fijación de la cadena osicular. Se retira el retractor de la fosa media, con lo cual el lóbulo temporal se expande, se repone la cortical de la escama del temporal y se procede al cierre de la incisión por planos.

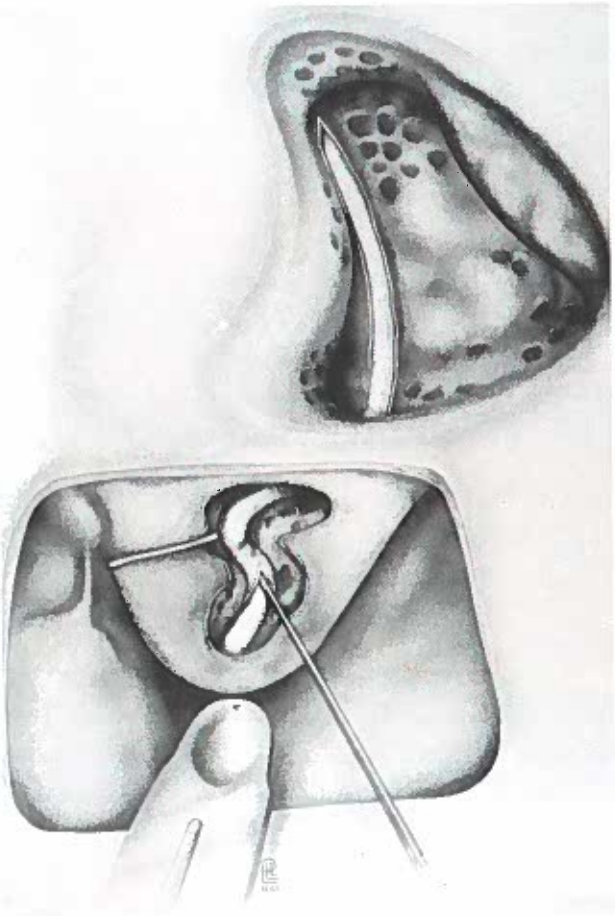

FIG. 11.—*Abordaje combinado fosa media-mastoides. Descompresión total.*

Cuidados postoperatorios y complicaciones

El postoperatorio de estos pacientes, así como las posibles complicaciones, están descritos en el capítulo de fosa media en la patología vestibular.

ABORDAJE TRANSLABERINTICO

Este tipo de abordaje está indicado en aquellos pacientes que precisen una descompresión total del nervio, al igual que en la vía combinada, pero que presentan una función vestibular y coclear destruida o con restos auditivos muy bajos por un trauma inicial y en pacientes mayores de sesenta y cinco años cuyo riesgo quirúrgico por fosa media es elevado.

El abordaje translaberíntico facilita una excelente exposición del recorrido intrapetroso, incluyendo el segmento laberíntico. Esta técnica es idéntica a la empleada para la resección del neurinoma vía translaberíntica, excepto que la disección se extiende lateralmente hasta el ganglio geniculado. Este abordaje también tiene la ventaja sobre la vía combinada de abordar la totalidad del nervio en un solo campo. La exposición amplia de este abordaje también permite realizar técnicas de rerouting o injertos.

La clave de una óptima exposición del nervio facial es la amplia apertura del vestíbulo después de la laberintectomía e identificación del extremo del facial en el CAI.

Está contraindicado en el paciente que presenta una cofosis contralateral.

Incisión retroauricular y mastoidectomía amplia, tal como está descrito en la sección de abordaje mastoideo.

Laberintectomía

Conservando la ampolla del CSH y CSS como punto de referencia para el abordaje y posterior identificación del CAI, se continúa fresando el hueso hasta el poro acústico con el objeto de identificar todo el trayecto laberíntico del facial.

Para identificar el ganglio geniculado se sigue la porción horizontal del nervio en dirección anterior, llegando a la apófisis cocleariforme y el tendón del músculo del martillo. Se identifica y se esqueletiza el geniculado y el petroso. Se fresa el hueso que cubre la cara posterior del ganglio geniculado, descubriendo la totalidad de la porción laberíntica.

Al igual que en la fosa media, la vaina del CAI no debe exponerse hasta haber liberado el resto del trayecto. De esta forma si la lesión o el edema no sobrepasan la porción laberíntica, no será necesaria la exposición del contenido del CAI, evitando de esta forma la salida de LCR, que siempre puede complicar la intervención y que precisará un taponamiento compresivo de la cavidad, contrapuesto a la cirugía descompresiva (figs. 12 y 13).

Exposición de las segunda y tercera porciones, ya detallado en el abordaje mastoideo.

Cierre quirúrgico

Algunos autores dejan el nervio totalmente expuesto en su recorrido y otros lo cubren con esponja de gelatina o con fascia temporal, antes de proceder a la sutura por planos del abordaje mastoideo-laberíntico.

REROUTING

En el caso de la sección del facial la particular trayectoria o recorrido intrapetroso del nervio con sus dos codos facilita que mediante una maniobra

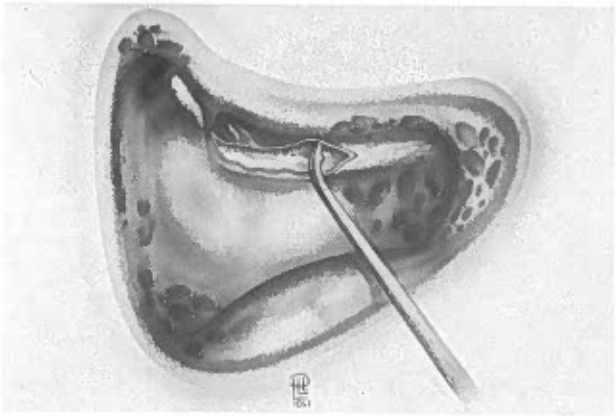

FIG. 12.—*Exposición de la porción mastoidea del nervio facial.*

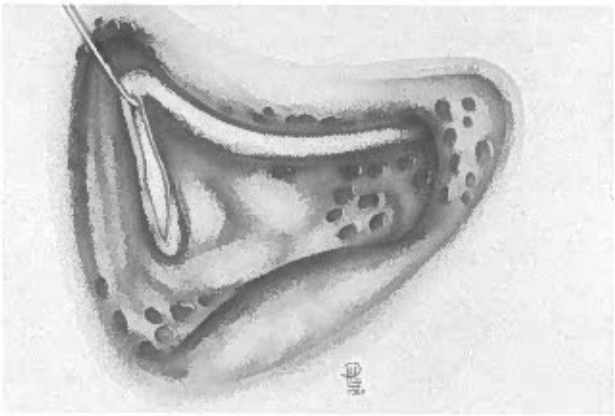

FIG. 13.—*Exposición total del nervio facial (después de practicar laberintectomía) desde el poro acústico hasta el agujero estilomastoideo.*

de esqueletonización del nervio se trasponga uno de estos codos, se acorte el recorrido del nervio incluso en lesiones de más de 1 cm. de longitud y permita la anastomosis terminoterminal, evitando tener que recurrir a la interposición de un autoinjerto o a la anastomosis con otro par craneal.

Cuando el nervio aparece fuertemente lesionado, pero en una pequeña zona, lo mejor es recurrir a maniobras de rerouting, ya que la coaptación y sutura de los cabos, una vez extirpada la zona lesionada, sólo sería posible mediante maniobras de tracción, nunca convenientes.

Las diferentes localizaciones de las secciones o laceraciones traumáticas del nervio facial son: a nivel del nervio petroso superficial mayor, proximalmente al ganglio geniculado en la primera porción o distalmente en la segunda. Esto ocurre en las fracturas temporales longitudinales, en que hay una fuerte tracción de las meninges de fosa media sobre el nervio petroso superficial mayor.

Rerouting transtemporal

En el caso de realizar un rerouting del primer codo se puede abordar por fosa media. Estará indicado cuando haya afectación del facial proximal al ganglio geniculado, siempre que el paciente sea menor de sesenta y cinco años. FISCH lo denomina rerouting meatotimpánico. Fresamos el ganglio geniculado, el tegmen timpani y el CAI, que se abre desplazando el tronco proximal. Se fresa un nuevo canal en la cápsula ótica alrededor de la ampolla superior. El tronco distal de la segunda porción se moviliza de su canal óseo.

Rerouting translaberíntico

En el caso de afectación de la región geniculada o yuxtageniculada, cuando no existe audición o restos auditivos sin interés social, lo cual es frecuente en las fracturas transversales del peñasco, están indicadas las maniobras de rerouting translaberíntico ya descritas por GARCIA-IBAÑEZ en 1971.

Esta técnica se resume:

1. Exposición del nervio facial en el acueducto de Falopio a partir de la lesión y en ambas direcciones medial y distal. Se secciona el nervio petroso superficial mayor y se libera el facial del propio canal de Falopio, sin abrir ni alterar la vaina del nervio para no destruir su vascularización longitudinal, pues la vascularización que le viene del hueso se secciona al trasponer el nervio fuera del canal de Falopio (fig. 14).
2. Se secciona el nervio limpiamente con tijera afilada inmediatamente por encima y por debajo de la lesión.
3. Sin realizar tracción alguna se enfrentan los dos cabos proximal y distal.
4. Se suturan los cabos del nervio con seda de 10/0 los cuatro puntos de la circunferencia del nervio y se envuelve en fascia de temporal (fig. 15).

En las técnicas de rerouting se debe evitar, siempre que sea posible, llegar a abrir el CAI en busca de una más amplia liberación y posible restauración de las lesiones, pues entonces el flujo de líquido cefalorraquídeo obstaculiza enormemente las maniobras, pudiendo resultar imposible practicar la sutura sobre el nervio sin soporte óseo, flotando en el líquido cefalorraquídeo y carente de la vaina que le acompaña en el canal de Falopio. En tales casos será mejor recurrir a un injerto, sin abrir el CAI, que abrirlo e intentar un rerouting.

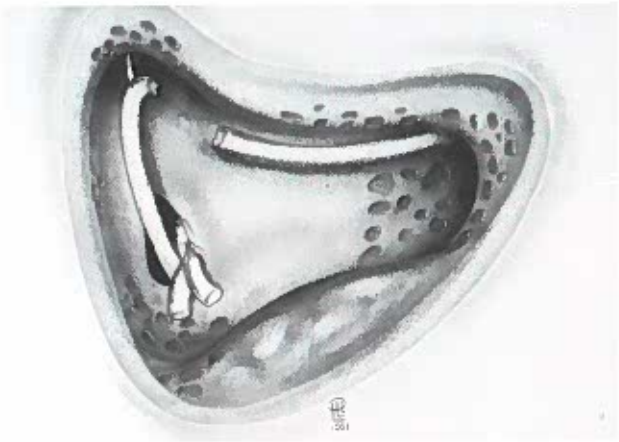

FIG. 14.—*Exposición total del nervio facial por abordaje translaberíntico con traumatismo en segmento horizontal.*

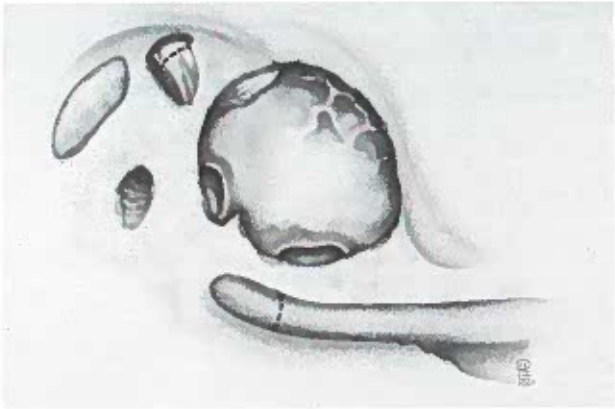

FIG. 16.—*Traumatismo yatrogénico en la porción horizontal del nervio facial.*

INJERTO

La precisión en la coaptación de los extremos y las cuidadosas técnicas atraumáticas son aún la clave para obtener buenos resultados.

Los principios básicos de la reparación del nervio facial se basan en la confrontación exacta y meticulosa de los extremos distal y proximal previamente regularizados con mucho cuidado sin que haya desgarro de las vainas. Es a través de las vainas que se realizará la regeneración axonal. La regeneración axonal se hace alrededor de 1 mm. por mes. El injerto es preferible que sea 1 mm. más largo que corto. La coaptación de los muñones del nervio debe realizarse bajo amplificación con microscopio quirúrgico.

McCABE sugiere que cuando existe una sección transversal del diámetro del nervio con una destrucción de un tercio o más del mismo entonces está indicado una interposición de un autoinjerto.

Se utiliza como autoinjerto el nervio auricular posterior, el nervio sural u otros. Se extrae el injerto una vez concluido el trabajo de los muñones del facial para la valoración definitiva del espacio a cubrir.

Debido a su proximidad en el campo quirúrgico, el más utilizado de estos autoinjertos es el nervio auricular posterior, primera rama del plexo cervical superficial situado por debajo del lóbulo auricular a 8-10 cm. y en su trayecto cruza el borde posterior del ECM; si practicamos una incisión cervical tenemos fácil acceso al mismo. La transferencia inmediata del injerto incrementa la supervivencia de las células de Schwann, factor importante que incrementa los buenos resultados.

El nervio sural por su diámetro es un buen injerto y por su situación es también de fácil acceso, aunque distante del campo quirúrgico inicial, pues pasa por detrás el maléolo externo, donde se encuentra en estrecho contacto con una de las ramas de la vena safena externa. Se practica una incisión que se extiende desde el maléolo externo hacia arriba, a lo largo de la cara posterolateral de la pierna.

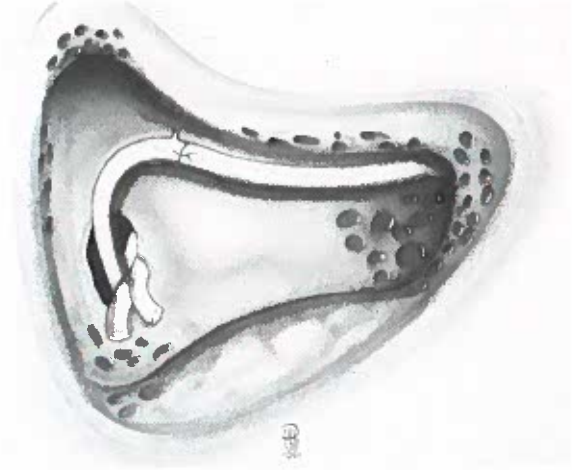

FIG. 15.—*Re-routing y sutura término-terminal del mismo.*

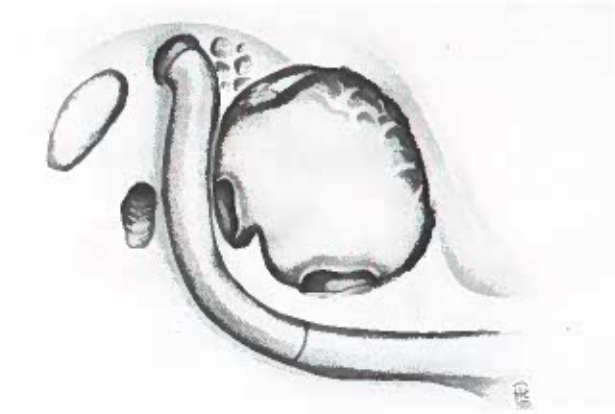

FIG. 17.—*Injerto del nervio auricular.*

La preparación del injerto la realizamos extirpando la totalidad del tejido conjuntivo laxo a lo largo del mismo. Se extirpa 3-4 mm. de epineuro en el extremo del injerto, se invierte la orientación proximal y distal del injerto para impedir que los axones crezcan en vainas axonales que dejan el tronco nervioso antes del extremo del injerto (figs. 16 y 17).

Se practica una sutura de los extremos bajo control microscópico con nylon de 10-0 en cuatro puntos cardinales del diámetro del nervio y sobre la vaina. Seguidamente es envuelto dicho extremo con fascia temporal que se le da dos vueltas sobre el nervio. De idéntica forma se hace con el otro extremo neuronal. GANTZ practica una sección del nervio con sus extremos con un ángulo de 45°, con el fin de incrementar las superficies de contacto neuronal y facilitar la regeneración axonal.

FISCH indica que la mejor manera de realizar una anastomosis nerviosa dentro del hueso temporal es la aproximación perineural sin suturas, envueltos en una membrana de colágeno bovina.

ANASTOMOSIS HIPOGLOSOFACIAL

Los progresos habidos a lo largo de las dos últimas décadas, en lo que se refiere al diagnóstico y a las técnicas quirúrgicas para el tratamiento de los tumores de la fosa posterior, han reducido considerablemente la incidencia de la parálisis facial postquirúrgica. Sin embargo, la exéresis de grandes tumores de ángulo pontocerebeloso rinden inevitablemente en algunos casos el sacrificio del nervio facial. En estas circunstancias, y en las que la localización y amplitud de la lesión no permitan una anastomosis terminoterminal, rerouting o injerto, utilizamos la anastomosis hipoglosofacial como solución para conseguir la máxima reanimación facial.

Se han considerado 57 casos operados durante los últimos años, teniendo en cuenta que la intervención se realizó entre el segundo y el decimocuarto mes, posteriormente a la sección del nervio.

En 17 casos la anastomosis se realizó en el interior de la cavidad mastoidea y en el resto la intervención completa se hizo extratemporalmente, previa liberación parcial del lóbulo superficial de la glándula parótida. Actualmente, y por varios motivos que a continuación se citan, es preferible realizar la anastomosis en la región parotídea:

— Extratemporalmente se evita levantar la grasa que obliteraba la mastoides, con el consiguiente riesgo de provocar una fístula de líquido cefalorraquídeo. Por otra parte, no es necesaria la exposición, disección y trasposición del facial mastoideo hacia la punta de la mastoides, con lo que el tiempo quirúrgico es más corto.

— La recuperación funcional es más rápida si existe un menor trayecto nervioso para completar la reinervación hasta la placa motora.

— La sutura entre los dos muñones nerviosos se realiza con mayor facilidad extratemporalmente.

Para conocer el estado del músculo paralizado se utiliza la electromiografía, que permitirá conocer la abundancia de fibrilación.

Esto es directamente proporcional al número de fibras musculares que todavía no han degenerado. A mayor abundancia de potenciales de fibrilación, mayor cantidad de músculo estará conservado y, por tanto, el pronóstico de la neuroanastomosis mejorará.

Tenemos en cuenta algunos principios neurofisiológicos para evaluar la lesión y conocer de antemano el pronóstico de la neuroanastomosis. Sabemos que existen tres períodos después de la sección del nervio facial:

— En el primer período la regeneración será óptima en los primeros veintiún días cuando existe la máxima síntesis proteica.

— En el segundo período, que alcanza aproximadamente hasta los dieciocho meses, el segmento proximal del nervio mantiene su capacidad de regeneración. El músculo comienza a sufrir una degeneración histológica y bioquímica, pero puede regenerarse y funcionar normalmente si es reinervado. Esto es por lo que los pacientes en este período pueden tratarse mediante técnicas de neuroanastomosis.

— En el tercer período, después de los dieciocho meses, existe una degeneración muscular con importante cicatrización y atrofia. Lógicamente en estos casos el pronóstico empeora considerablemente.

Técnica quirúrgica

— Incisión en bayoneta en la región preauricular, que se completa hasta la región submaxilar bordeando el ángulo de la mandíbula (fig. 18).

— Exposición del lóbulo superficial de la glándula parótida hasta visualizar la fascia del masetero.

— Desinserción posterior de la glándula al di-

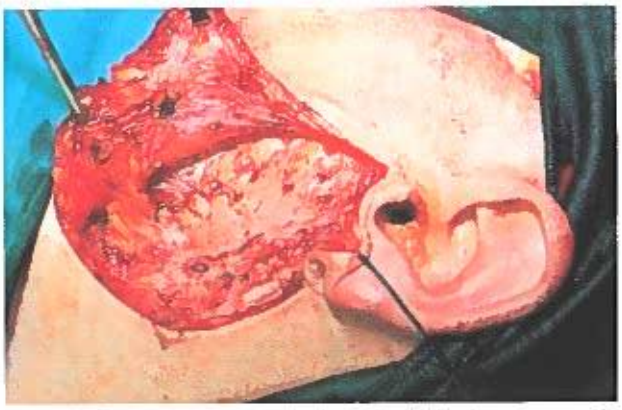

FIG. 18.—*Incisión laterocervical y exposición del campo quirúrgico.*

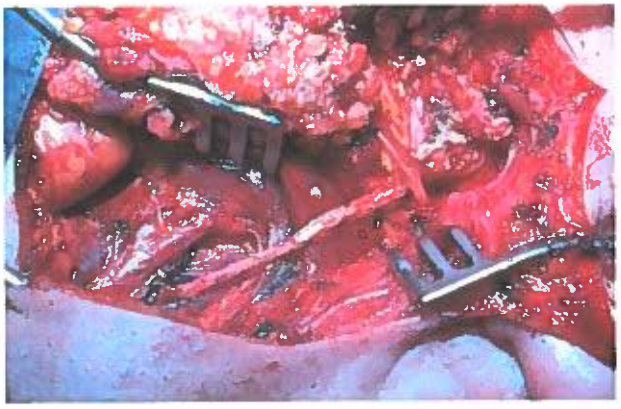

FIG. 20.—*Disección y transposición del nervio hipogloso.*

gástrico y al trago hasta lograr la exposición del tronco del facial (fig. 19).

— Disección del lóbulo superficial de la glándula parótida y exposición de las dos ramas principales del nervio. Esto nos permitirá una mejor movilidad del muñón nervioso durante la sutura.

— Abertura de la cápsula submaxilar y exposición del nervio hipogloso en profundidad, en relación con el tendón intermedio del músculo digástrico.

— Sección distal del hipogloso antes de comenzar a ramificarse en la base de la lengua.

— Liberación de la parte proximal del hipogloso hasta el margen posterior de la arteria carótida externa, al nivel de la salida de la arteria occipital (fig. 20).

— Microsutura, en la región parotídea, del perineuro correspondiente a los dos muñones nerviosos; practicamos tres o cuatro puntos con seda de ocho ceros (figs. 21 y 22).

— Protección de la neuroanastomosis con fascia temporal conservada (fig. 23).

— La reposición y anclaje de la glándula parótida en su posición anatómica normal proporciona una buena protección de la neuroanastomosis.

— Cierre de la herida por planos (fig. 24).

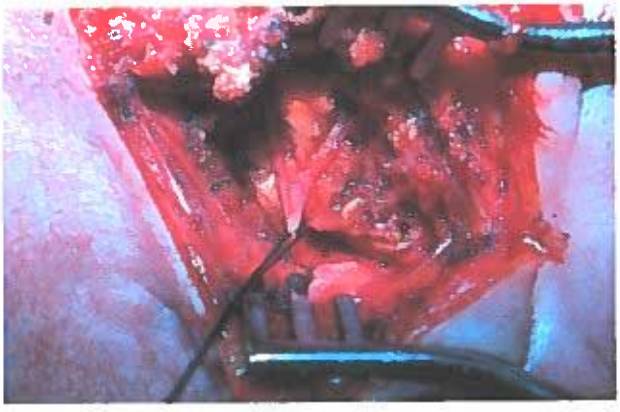

FIG. 19.—*Identificación y disección del tronco del nervio facial antes de su bifurcación parotidea.*

FIG. 21.—*Sutura facial-hipogloso.*

FIG. 22.—*Sutura completada entre ambos nervios.*

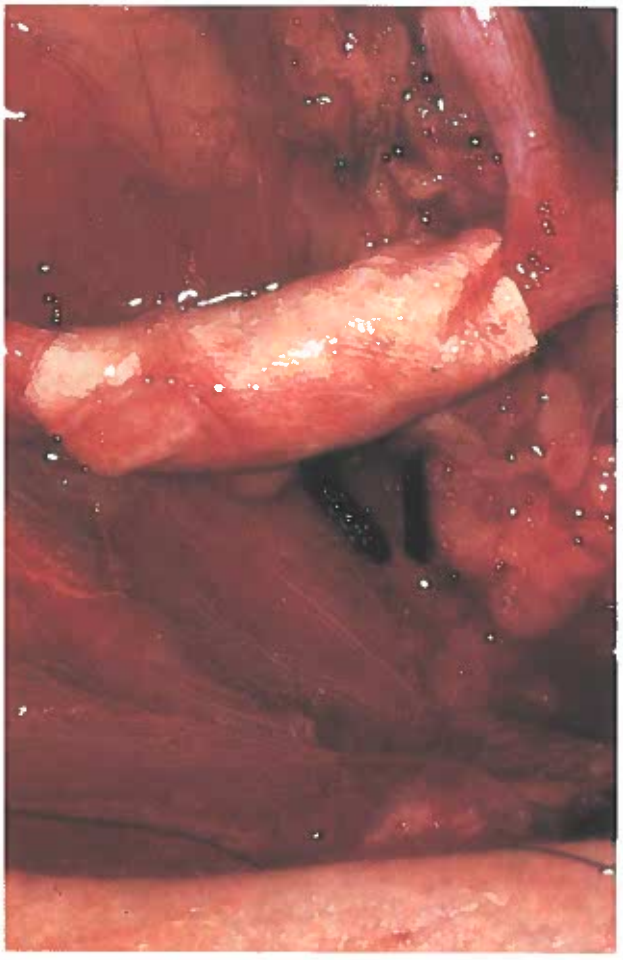

FIG. 23.—*Recubrimiento de la zona de sutura con fascia de temporal*

Resultados

Los movimientos faciales comienzan entre el tercero y el sexto mes con un progresivo incremento en el tono y la fuerza muscular.

Por encima del 90 por 100 de los casos se obtuvo un buen tono facial y una completa simetría facial en reposo, así como una total protección ocular.

Algunos pacientes, los más motivados, consiguieron al activar la lengua movimientos faciales, imitando así expresiones emocionales.

El menor tono facial estaba directamente relacionado con el mayor lapso de tiempo entre la sección del nervio y la neuroanastomosis.

Complicaciones

Por lo que respecta a la atrofia lingual, podemos mencionar que sólo en el 17 por 100 de los casos se apreció una importante atrofia; en el resto la atrofia fue moderada o mínima.

Casi todos los pacientes presentaron algún tipo de sincinesias, aunque sólo el 5 por 100 fueron clasificadas como molestas.

FIG. 24.—*Sutura cutánea.*

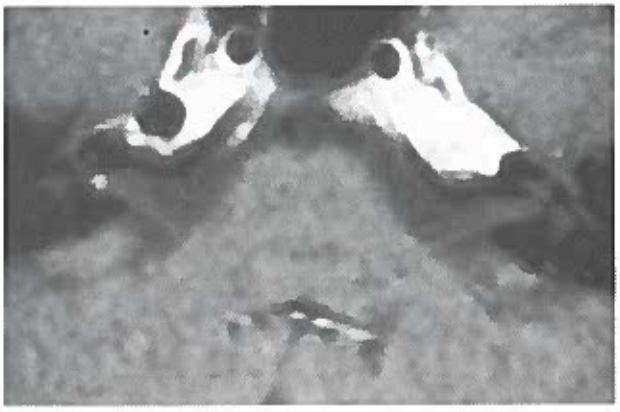

FIG. 25.—*RMN. Neurinoma intrameatal del nervio facial.*

Conclusión

Podemos afirmar que esta técnica constituye la solución ideal para los pacientes con parálisis facial postcirugía tumoral a nivel del ángulo pontocerebeloso o en los que no sea posible otro tipo de cirugía reconstructiva del nervio. La rehabilitación facial será más perfecta cuanto más precozmente se realice la neuroanastomosis después de la sección del nervio. Las mínimas complicaciones y las mínimas dificultades técnicas en la aplicación de esta cirugía hacen recomendable la familiarización con la misma.

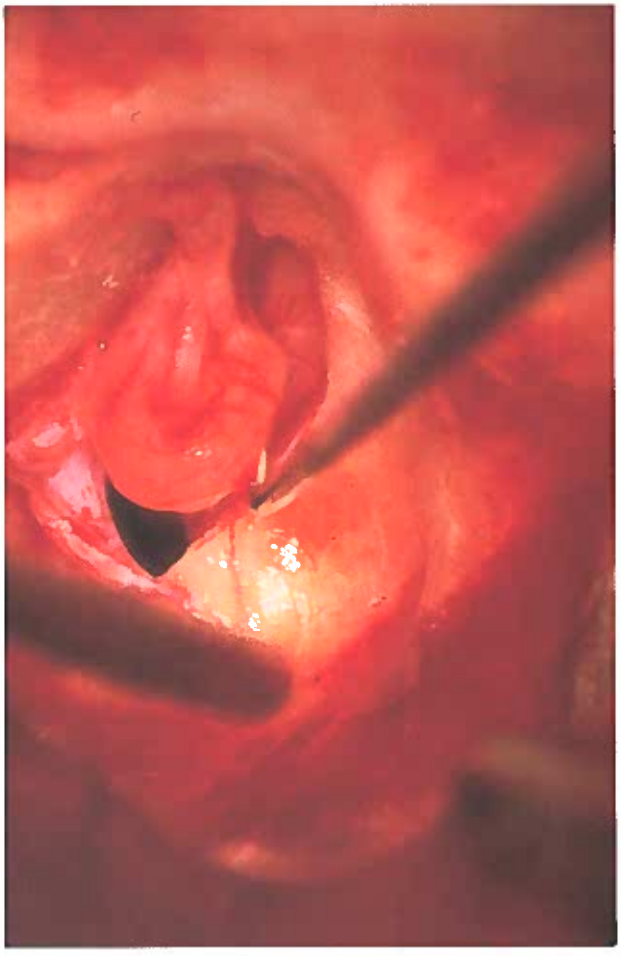

FIG. 27.—*Cirugía. Exéresis por fosa media de neurinoma intrameatal.*

NEURINOMAS DEL NERVIO FACIAL

Introducción

Los neurinomas del facial no son tumores muy frecuentes. En la literatura hay publicados algo más de 300 casos en todo el mundo. J. PULEC ha reportado 35 casos y en el Instituto de Otología García-Ibáñez han sido intervenidos 13 casos de neurinoma y dos de angiomas del nervio facial en veintitrés años.

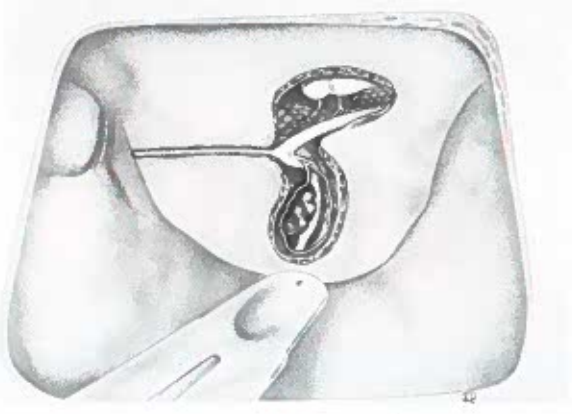

FIG. 26.—*Abordaje por fosa media de neurinoma intracanalicular.*

Su localización puede ser en cualquier parte del trayecto del nervio desde el tronco cerebral hasta sus ramificaciones parotídeas o incluso hasta los músculos faciales.

El topodiagnóstico y el diagnóstico por la imagen con el TAC y la resonancia magnética con gadolinio han facilitado enormemente su localización y despistaje precoz (fig. 25).

Según el lugar del asentamiento y su extensión, el otoneurocirujano debe estar preparado para realizar igualmente un abordaje translaberíntico o una fosa media y asimismo para efectuar un injerto o una neuroanastomosis.

La parálisis facial provocada o aumentada por la ablación del tumor puede tener buenas posibilidades de recuperación y, por tanto, de evitar una parálisis permanente si se realiza con cierta precocidad una cirugía reconstructiva del nervio.

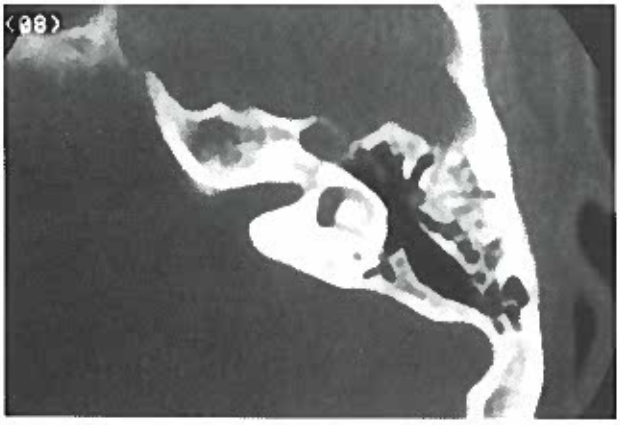

FIG. 28.—*TAC. Neurinoma del ganglio geniculado.*

Diagnóstico

Los signos y síntomas de un neurinoma facial son característicos y varían con su localización.

La parálisis facial, en ocasiones recidivante, es el síntoma más frecuente en esta patología y sólo si se trata de lesiones muy limitadas pueden observarse en alguna ocasión otros síntomas antes de aparecer la parálisis como tic facial, otalgia, hipoacusia, etc.

Frecuentemente pueden presentar hipoacusia transmisiva o neurosensorial, vértigos y acúfenos.

La clave para un diagnóstico precoz es un examen completo clínico y radiológico en todos los casos de parálisis facial.

No es raro observar parálisis faciales de aparición brusca y también recurrentes.

Los potenciales de tronco, el examen vestibular, las pruebas topodiagnósticas y electrodiagnósticas deben realizarse, pero el diagnóstico diferencial sólo podrá hacerse con el examen por la imagen con el TAC y la resonancia magnética con contraste.

Cuando exista una masa o pólipo en CAE, junto con un cierto grado de parálisis facial, no debe realizarse ninguna maniobra de aspiración o biopsia hasta que no se tenga un diagnóstico definitivo, pues ello podría provocar una acentuación de la parálisis inmediatamente.

Tratamiento quirúrgico

Los signos y síntomas no son patognomónicos en general, pero las características de cada caso varían según la localización del tumor y asimismo puede variar el abordaje y la pauta a seguir en cada caso:

— *Neurinoma de la región parotídea.* Suelen provocar parálisis progresiva y pueden presentar una masa tumoral fácilmente palpable, aunque en ocasiones esto no se puede percibir hasta mucho tiempo después de aparecida la parálisis.

FIG. 29.—*Cirugía. Exposición y disección del neurinoma del facial del área geniculada.*

La exéresis quirúrgica irá sucedida de un injerto del nervio para sustituir la parte extirpada en el tumor y en ocasiones es necesario más de uno para una completa reparación.

— *Neurinoma timpanomastoideo.* Es una localización de las más frecuentes, aunque muchas veces sólo una parte de la tumoración se encuentra en la mastoides.

En ocasiones pueden verse a través de la membrana timpánica una masa que sobresale o presiona sobre ésta. Si su implantación primaria es la porción horizontal del nervio, la hipoacusia puede ser el primer síntoma por desplazamiento o fractura de las ramas del estribo. No es la primera vez que el diagnóstico es accidental al intentar realizar una estapediectomía a una supuesta otosclerosis.

La instauración de la parálisis puede ser brusca o progresiva y pasar períodos de remisión espontánea.

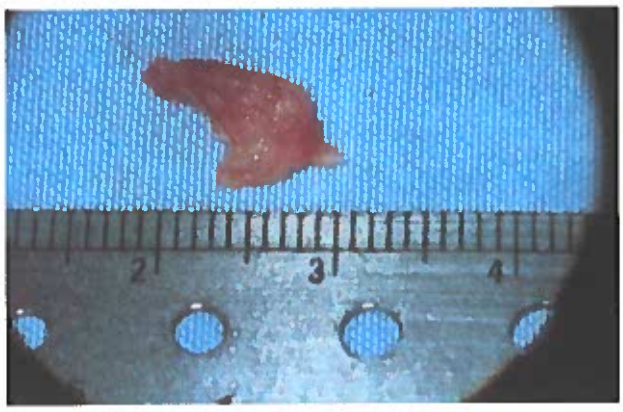

FIG. 30.—*Pieza extirpada del caso anterior.*

La exéresis del tumor se hará por vía mastoidea, aunque se debe estar preparado para encontrar sorpresas en su extensión, que puede ir hacia el agujero estilomastoideo o hacia la fosa media.

La reconstrucción del nervio se hará con un injerto del nervio auricular siempre que la extensión lo permita. Normalmente si están bien delimitados sus extremos dentro de la mastoides y tiene un buen lecho estable, está bien adaptado y cubierto con fascia, no precisará necesariamente puntos de sutura.

En ocasiones la tumoración puede prolongarse desde la porción timpánica del nervio hacia el ganglio geniculado y la fosa media, donde no es infrecuente su localización. La invasión de la fosa media puede ser en ocasiones muy importante y no bastará el abordaje, por lo que será necesario hacerlo combinadamente por vía transtemporal. Por ello es necesario estar familiarizado con ambas vías de abordaje.

La reconstrucción del nervio en estos casos es más compleja al no poderse realizar un rerouting o injerto de nervio a nervio. Para ello será necesario en un segundo tiempo practicar una anastomosis VII-XII, como está descrita en el capítulo correspondiente.

— *Neurinoma facial laberíntico.* Los neurinomas con su origen en esta región suelen ser asintomáticos en sus primeros estadios y, por tanto, su diagnóstico precoz es difícil.

La parálisis facial progresiva puede aparecer tardíamente y sólo un buen diagnóstico por la imagen (TAC) nos permitirá ver una zona de erosión o ensanchamiento en el área geniculada y laberíntica. La resonancia magnética con gadolinio confirmará el diagnóstico.

En ocasiones el tumor ha erosiando la cóclea o el laberinto, provocando una hipoacusia neurosensorial y/o sintomatología vestibular. Sin embargo, la audición puede no estar alterada y la exéresis provocará una pérdida auditiva o incluso una cofosis durante las maniobras quirúrgicas. Tanto el paciente como el cirujano deben estar preparados para esta eventualidad desagradable.

Para su exéresis deberá procederse a través de la fosa media y alcanzar claramente sus límites proximal y distal, lo que en ocasiones puede obligar a la apertura del CAI o más frecuentemente a la exposición de la porción horizontal del nervio, fácilmente accesible por esta vía de abordaje.

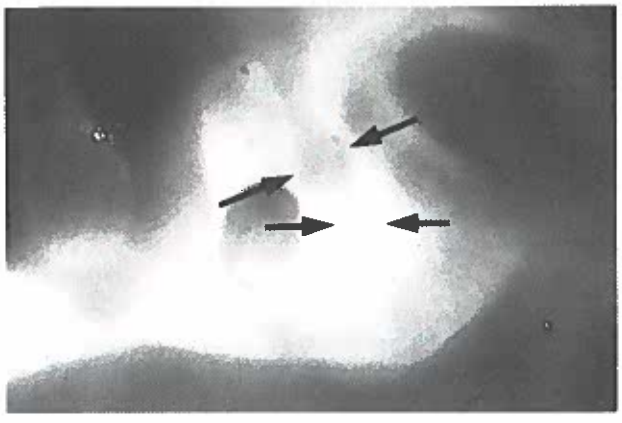

FIG. 31.—*Tomografía. Neurinoma multilobulado de la porción vertical del nervio facial.*

FIG. 32.—*Representación gráfica de la figura 31*

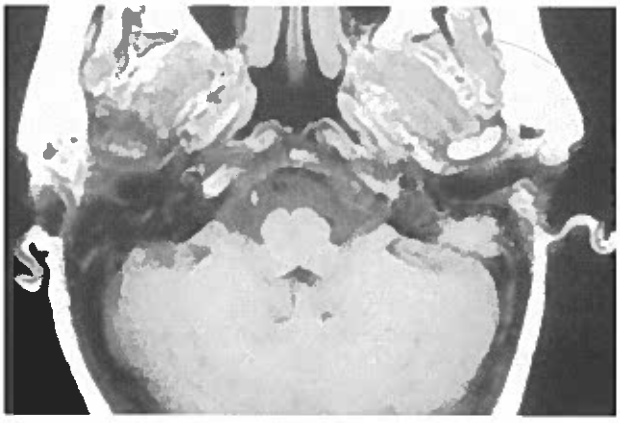

FIG. 33.—*RMN. Neurinoma de la porción horizontal del nervio facial con extensión a la fosa media.*

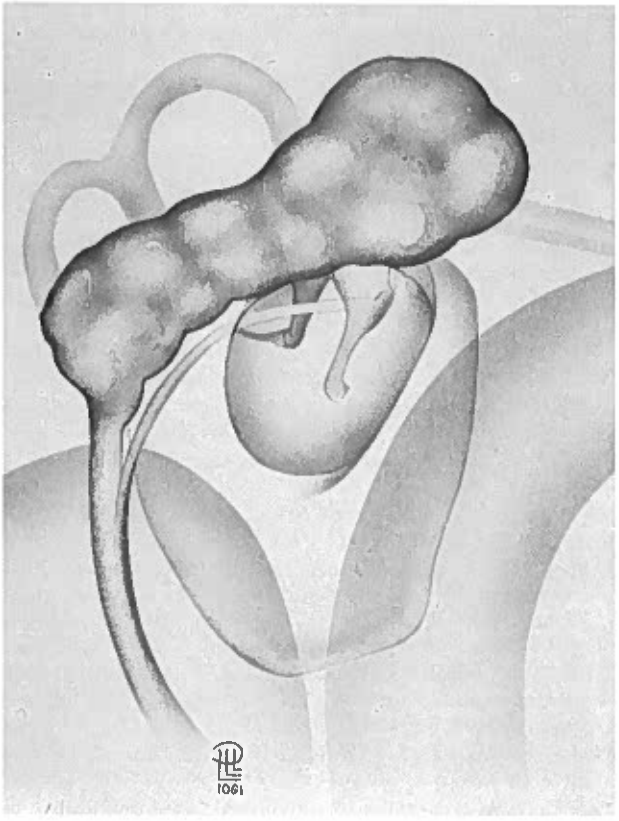

FIG. 34.—*Representación gráfica de la figura 33.*

La reconstrucción dependerá de su extensión. En ocasiones es posible realizar un rerouting seccionando el nervio petroso superficial para permitir su desplazamiento y adaptación del facial.

Si la extensión fuese mayor, el neuroinjerto será necesario y en caso de prolongarse profundamente hacia el conducto auditivo interno puede obligar a realizar una anastomosis facial hipogloso.

— *Neurinoma facial del conducto auditivo interno.* La localización del neurinoma facial dentro del CAI puede crear enorme confusión diagnóstica y en ocasiones la certeza no se obtiene hasta que se extirpa el tumor.

Los síntomas pueden ser típicos y característicos de un neurinoma del acústico por compresión de las fibras vestibulares y cocleares o bien aparentar una lesión endococlear por compresión vascular.

El vértigo, la inestabilidad, los acúfenos y la hipoacusia neurosensorial pueden presentarse. Las pruebas vestibulares pueden simular por compresión una afectación de éstas e incluso el BERA aparenta fácilmente factores similares a los de un neurinoma del acústico.

Ni el más avanzado diagnóstico por la imagen TAC o resonancia magnética con gadolinio es capaz de diferenciar un neurinoma facial asintomático de pequeñas dimensiones o que está provocando alteraciones cocleovestibulares de un pequeño neurinoma del acústico. En efecto, en nuestra casuística un supuesto pequeño neurinoma del acústico de 5 mm. de diámetro diagnosticado con resonancia magnética y gadolinio fue abordado para su exéresis por fosa media. Sólo en el momento de abrir el CAI y exponer el tumor pudo comprobarse que se trataba de un neurinoma facial. Situaciones tremendamente embarazosas para el cirujano son posibles, por tanto, en esta localización e igualmente si la implantación está en el ángulo pontocerebeloso.

Sólo este último caso, solamente si se trata de una neurofibromatosis generalizada, podremos saber con antelación que lo más probable es que no exista un solo tumor, sino varios localizados en cualquiera o en todos los nervios del paquete acústico facial.

La pauta a seguir en estos casos suele ser expectativa en la mayoría de ellos o quizá intentar un tratamiento con radiocirugía, pero en uno u otro caso el pronóstico es malo.

Abordajes y maniobras para la reparación del nervio

Todos ellos han sido anteriormente descritos en otros capítulos.

BIBLIOGRAFIA

ADOUR, K. K.: «Acute peripheral facial paralysis». En: Rakel, R. E. (ed.): *Conn's current theraphy.* WB Saunders. Philadelphia, 870-872, 1991.

ADOUR, K. K.; BYL, F. M.; HILSINGER, R. L., y cols.: «The true nature of Bell's palsy: Analysis of 1.000 consecutive patients». *Laryngoscope,* 80: 787-781, 1978.

ADOUR, K. K., y DIAMOND, C. D.: «Descompression of the facial nerve in Bell's palsy: A historical review». *Otolaryngol. Head Neck Surg.,* 90: 453-460, 1982.

BALLANCE, C., y DUEL, A. B.: «The operative treatment of

facial palsy: By de introduction of nerve graft into the falopian canal and by other intratemporal methods». *Arch. Otolaryngol.*, 15: 1-70, 1932.

BRACKMAN, D. E.: «Surgical exposure of the facial nerve». En: *Neurological surgery of the ear and skull base.* Ed. Raven Press. New York, 1982.

BUNNELL, S.: «Suture of the facial nerve within the temporal bone with a report of the first successful case». *Surg. Gynecol. Obstet.*, 45: 7, 1927.

ESTROPA, M.; GARCIA-IBAÑEZ, E., y BENITO, M.: *Hypoglossal-facial anastomosis technique end results.* Proceedings of Politzer Society Comprences in Ibiza 1989 and Courchevel, 319-322, 1990.

FARRIOR, J. B., y SANTINI, H.: «Acial nerve identification in children». *Otolaryngol. Head Neck Surg.*, 93: 173, 1985.

FARRIOR, J. B.: «Anterior facial nerve descompression». *Otolaryngol. Head Neck Surg.*, 93: 765-768, 1985.

FISCH, U.: «Surgery for Bell's palsy». *Arch. Otolaryngology*, 107: 1-11, 1981.

FISCH, U.: «Facial nerve grafting». *Otolaryngol. Clin. Orth. Am.*, 7: 517-529, 1974.

GANTZ, B. J.: «Infratemporal facial nerve surgery». En: Cummings, C. W.; Frederickson, J. M.; Harker, L. A.; Krause, C. J., y Shuller, D. E. *Otolaryngology, head and neck surgery.* Mosby, C. V. St. Louis, 4: 3353-3366, 1986.

GARCIA-IBAÑEZ, E., y GARCIA-IBAÑEZ, J. L.: «Cirugía del conducto auditivo interno». Ponencia oficial. XVIII Reunión Anual de la S. E. ORL. Madrid, 1973.

GARCIA-IBAÑEZ, E., y GARCIA-IBAÑEZ, J. L.: «Cirugía del facial intrapetroso». *Rev. Ortop. Traumat.*, 16: 1153, 1972.

GOIN, D. W.: «Proximal intratemporal facial nerve in Bell's phalsy surgery. A study correlating anatomical and surgical findings». *Laryngoscope*, 92: 263-272, 1982.

GUERRIER, Y.: «Surgycal anatomy particulary vascular supply of the facial nerve». En: Fisch, U. (ed). *Facial nerve surgery.* Aesculapius. Birmingham, 1977.

HARKER, L. A., y McCABE, B. F.: «Middle cranial fossa approach to the skull be surgery». En: Sasaki, C. T.; McCabe, B. F., y Kirhner, J. A. (eds.). *Surgery of the skull base.* J. B. Lippincott. Philadelphia, 161-176, 1984.

HOUSE, W.: «Surgery of petrous portio of VII nerve». *Ann. Otolaryngol.*, 72: 802-807, 1963.

IVO, P.: *Janeka and Laligam N. Sekhar.* Raven Press Ltd. New York, 1993.

JENSEN, J.: «Congenital anomalies of the inner ear». *Radiol. Clin. N. Am.*, 12: 473, 1974.

JOSEPH, B. N., Jr., y HAROLD, F. S.: *Surgery of the ear and temporal bone.* Raven Press, Ltd. New York, 1993.

MAY, M.: «Total facial nerve exploration: Transmastoid extralaberinthine, and subtemporal indications and results». *Laryngoscope*, 89: 906-917, 1979.

McCABE, B. F.: «I symposium on trauma in otolaryngology. Injuries to the facial nerve». *Laryngoscope*, 82: 1891-1896, 1972.

PHELPS, P., y LLOYD, G.: *Radiology of the ear.* Blackwell Scientific Publications. London, 1983.

PULEC, J. L.: «Facial nerve grafting». *The Laryngoscope*, 79: 1562-1583, 1969.

PULEC, J. L.: «Total facial nerve exposure». *Arch. Otolaryngol.*, 89: 205-209, 1969.

PULEC, J. L.: «Facial nerve neuroma». *The Laryngoscope*, LXXXII, 7: 1176-1180, 1972.

PULEC, J. L.: «Facial nerve neuroma, current therapy in otolaryngology». *Head and Neck Surgery*, 1984-1985.

PULEC, J. L.: *Facial nerve angioma.* Western Section Meeting of the American Laryngological, Rhinologica, Otological Society, Inc. Laquinta, California, 12 de enero de 1992.

PULEC, J. L.: *Facial nerve neuroma.* Meeting of the American Laryngological, Rhinological and Otogical Society, Inc. Cleveland, Ohio. 25 de enero de 1992.

SAITO, H., y BAXTER, A.: «Undiagnosed intratemporal facial nerve neurilemmonas». *Arch. Otolaryngol.*, 95: 415-419, 1972.

SEKHAR, L. N., y JANECKA, I. P.: *Surgery of cranial base tumors.* Raven Press, Ltd. New York, 1993.

SAMBAUGH, G., Jr.: *Surgery of the ear.* W. B. Saunders. Philadelphia, 1959.

SULTAN, A. A.: *Traité de techniques chirurgicales de l'oreille.* Maloine. París, 231-246, 1988.

VALVASSORI, G.: «Inner ear anomalies». *Ann. Otol. Rhinol. Lar.*, 78: 929, 1969.

VEILLON, F.: *Imagerie de l'Oreille.* Flamarion Medecine-Sciences. París, 1991.

VIGNAUD, J.; JARDIN, C., y ROSEN, L.: *The ear.* Masson Publishing, U., 1986.

ZINI, C., y GANDOLFI, A.: «Facial nerve and vocal-chord monitoring during otoneurosurgical operations». *Arch. Otolaryngol. Head and Neck Surg.*, 113: 1291-1293, 1987.

Cirugía del glomus timpanoyugularis

E. GARCIA-IBAÑEZ, A. RIGAU, O. ESTRADA, J. BAQUERIZO,
y L. GARCIA-IBAÑEZ CISNEROS

INTRODUCCION

En el año 1743 el suizo VON HALLER describió por primera vez el corpúsculo carotídeo bajo el término de «ganglion minutum», siendo en 1840 que VALENTIN describiera el ganglio timpánico. Años más tarde, SUCQUET describió la formación histológica del glomus, pero fue LUSCHKA en 1862 quien introdujo el término de glomus. En 1878, KRAUSE propuso el término de glándula timpánica. En el año 1891 MARCHAND intentó realizar la primera exéresis quirúrgica.

Años más tarde, en 1908, VON SCHUMAKER demuestra que el glomus de Luschka estaba formado por una anastomosis arteriovenosa rodeada de grupos celulares epitelioides y de allí proviene la terminología de glomus: pequeño apelotonamiento de anastomosis arteriovenosas.

En 1924, MASSON describió el glomus neuromioarterial, pues las anastomosis arteriovenosas se encuentran rodeadas de células musculares entre las cuales descansan fibras nerviosas.

En los primeros años de la década de los cuarenta GUILD descubrió una formación con una similitud estructural con el glomus carotídeo en la adventicia del golfo de la yugular interna, llamándolo glomus yugularis, descubriendo formaciones similares a lo largo del nervio de Jacobson y en 1953 las describió a lo largo del nervio de Arnold.

En 1942 en el Hospital Mount Sinai, de Nueva York, ROSENWASSER realizó una mastoidectomía radical por primera vez en un paciente que presentaba una masa sangrante que se originaba en el oído medio y que protuía por el conducto auditivo externo, siendo este tumor de iguales características de los tumores del corpúsculo carotídeo del cuello, describiéndose así el primer *carotid-body-like,* tumor en el oído medio y mastoides, nombre propuesto por OTANI y ROSENWASSER por su similitud con los tumores de cuerpo carotídeo del cuello, pero fue redefinido por NINSHIP en 1948 como glomus yugular.

LUNDGREN en 1949 realiza la exéresis del bulbo yugular, y SEMMES en 1951 realiza el primer abordaje suboccipital, mientras que CAPSS en 1952 realizó la primera movilización del nervio facial con exposición del seno lateral.

En 1962, CONNOLLY implantó el uso de la hipotermia y oclusión capsular durante el acto quirúrgico, a lo cual SHAPIRO en 1963 aporta la hipotensión, lo cual indicaba claramente la dificultad de la exéresis de estos tumores. Este último, junto a NENES, se pronunciaron a favor de la exéresis quirúrgica de tumores pequeños hipotimpánicos, los cuales podrían ser fácilmente extirpados, opinión compartida por ROSENWASSER, quien además añadió que cuando los tumores se extendiesen lo suficiente como para requerir una demolición extensa del temporal, el mejor método sería la radioterapia.

HOUSE realizó en 1968 una mastoidectomía que la completó con una vía cervical, y en el mismo año PORTMAN y LEMAN preconizan la exéresis en dos tiempos o inclusive tres en una combinación de un equipo multidisciplinario otoneuroquirúrgico.

En la década de los setenta FISCH, GLASSCOCK y SPECTOR desarrollan la vía infratemporal y además se desarrollaron otras vías de abordaje como la transtemporal, transcoclear y la suboccipital, dándose acceso a todas las áreas del hueso temporal.

Gracias al advenimiento a principios de la década de los ochenta de la tomografía computada de alta resolución, a las nuevas técnicas quirúrgicas de abordaje de la base del cráneo y a la resonancia magnética se contribuyó de esta forma a la exéresis de la mayoría de los tumores glómicos. Las lesiones muy avanzadas requerían la ablación de los pares craneales IX, X y XI en muchos casos, reportándose complicaciones mayores posteriores a la cirugía de la base del cráneo como hipofunción del nervio facial, dificultad de la oclusión molar, disminución de la función de la rama mandibular de trigémino.

A estas complicaciones que se presentaron con el devenir de las nuevas técnicas quirúrgicas se sumaron aspiración o disfagia, fístula de líquido cefalorraquídeo, meningitis, infección y otras, datos aportados por los estudios realizados por FISCH, GLASSCOCK, LESE y JACKSON.

Es así que aparecen los trabajos de DAWES y cols., quienes reportaron la regresión de las parálisis de

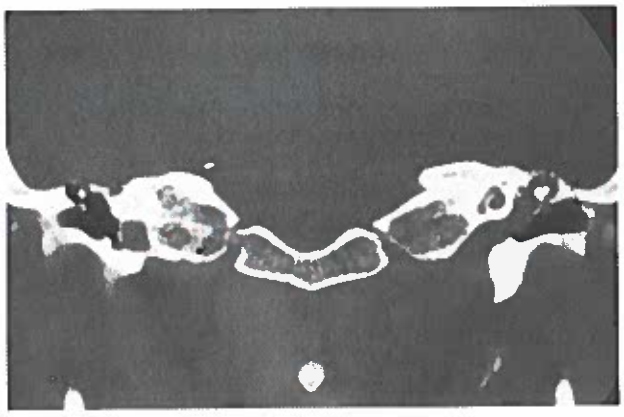

FIG. 1.—*TAC. Glomus timpánico de implantación promontorial.*

pares craneales después de utilizar radioterapia, a lo que concluye HUST que el uso de la radioterapia está favorecida por la estrecha proximidad del tumor a estructuras vitales. Se ha utilizado la cobaltoterapia, pero la electronterapia representa ciertamente un avance para el tratamiento de estos tumores; además hay que nombrar a la embolización del tumor, técnica que se desarrolla a partir del conocimiento de la irrigación del tumor principalmente por la arteria faríngea ascendente y por la arteria occipital por intermedio de la arteria estilomastoidea, conocimientos logrados gracias al advenimiento de la angiografía, siendo actualmente utilizada la embolización superselectiva de las ramas nutricias del tumor glómico.

El uso de la embolización preoperatoria de los tumores glómicos está indicada para reducir el sangrado operatorio, pero hay quienes enfatizan sus riesgos y minimizan su efecto sobre el tumor.

CIRUGIA DEL GLOMUS TIMPANOYUGULARIS

Selección del procedimiento quirúrgico

Hay tres abordajes quirúrgicos básicos: el abordaje endomeático, el abordaje endomeático-transmastoideo (receso de facial ampliado) y el abordaje endomeático-transmastoideo con disección alta del cuello. La elección del abordaje está determinada por las localizaciones de compromiso tumoral, así pues hay ciertos grados de flexibilidad que permiten al cirujano perseguir la patología tan lejos como sea necesario.

Para dicha elección nos basamos en la clasificación de GLASSCOCK y de JACKSON, que es la siguiente:

Glomus timpánico

— Pequeña masa, limitada al promontorio.

— Tumor que llena por completo el espacio del oído medio.

— Tumor que ocupa la caja timpánica y se extiende hasta la apófisis mastoidea.

— Tumor que ocupa la caja timpánica y mastoidea, atraviesa la membrana timpánica y ocupa el conducto auditivo externo y puede alcanzar a la carótida.

Glomus yugularis

— Pequeño tumor que invade el golfo de la yugular, oído medio y la mastoides.

— Tumor que se extiende por debajo de la carótida interna y que puede tener extensión endocraneal.

— Tumor que se extiende al ápex petroso, pudiendo tener una extensión endocraneal.

— Tumor que se extiende al clivus, más allá del ápex petroso o dentro de la fosa temporal, pudiendo tener extensión endocraneal.

Las vías de abordaje pueden efectuarse según la clase y extensión de la tumoración siguiendo la clasificación de GLASSCOCK y JACKSON, teniendo en cuenta que el cirujano siempre debe estar familiarizado con la anatomía del área del agujero rasgado posterior y preparado para ampliar dicha vía en caso necesario.

Glomus timpánico

— Clase I: Abordaje endomeático.

— Clases II-III-IV: Abordaje mastoideo.

Glomus yugularis

— Clases I-II: Abordaje tradicional de base de cráneo.

— Clase III: Abordaje infratemporal modificado.

— Clase IV: Abordaje infratemporal modificado y/o ampliado.

ABORDAJE ENDOMEATICO

Esta técnica está indicada para la extirpación de los tumores glómicos timpánicos o tumores de clase I limitados al promontorio y de tamaño reducido. El abordaje de esta vía tiene la particularidad de ser muy limitado, por lo cual se debe tener presen-

FIG. 2.—*Abordaje endomeático.*

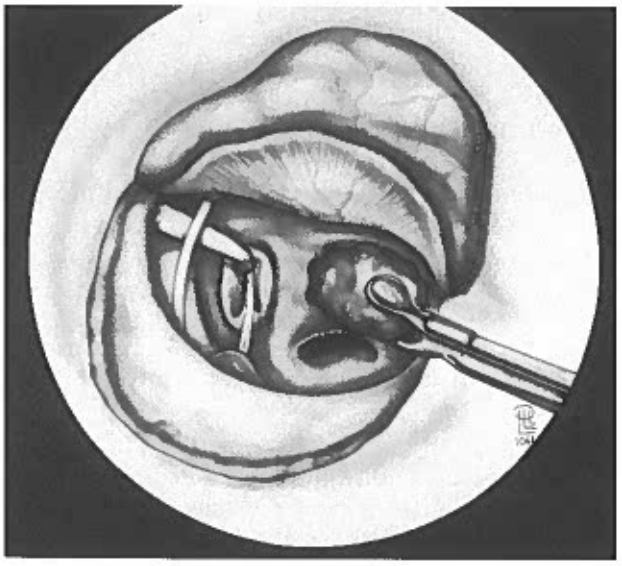

FIG. 3.—*Exéresis de glomus promontorial.*

te la posibilidad de utilizar la vía retroauricular cuando el tumor sobrepase los límites del promontorio (fig. 1).

Otros autores como BRITTON indican el abordaje endomeático únicamente cuando los márgenes pueden ser vistos a través de la membrana timpánica intacta.

Esta técnica podría realizarse bajo anestesia local si realmente se tiene la certeza de que la tumoración está limitada al promontorio. Dado que el diagnóstico de certeza previo a la intervención no siempre facilita los límites de la extensión del glomus timpánico, el cirujano debe escoger siempre la anestesia general para poder combinar si precisara en un mismo acto quirúrgico la vía endomeática con la mastoidea.

Con el objeto de facilitar el despegamiento del colgajo meatal se practica la inflitración del conducto auditivo externo con aguja hipodérmica a nivel superior, inferior y posterior de la porción cartilaginosa del CAE a pocos milímetros de la porción ósea, seguidamente se coloca el otoscopio y el portaotoscopio, procediendo luego a realizar un colgajo endomeatal mediante una incisión ojival aproximadamente a 6-7 mm. del reborde timpánico de las doce a las nueve y de las seis a las nueve, uniendo ambas incisiones (fig. 2).

Se diseca y repliega el colgajo hacia adelante, protegiendo el mismo con un algodón hasta llegar al borde del anulus timpánico, se rebate dicho colgajo hasta el mango del martillo, exponiendo de esta manera el campo quirúrgico, el cual se amplía mediante una aticotomía con cucharilla (otros cirujanos prefieren la fresa diamantada).

Acto seguido, una vez bien visualizados los límites de la tumoración, se procede a la disección cuidadosa del mismo, identificando el pedículo que une el glomus generalmente al promontorio, en cuyo caso la exéresis en bloque del tumor puede producir un sangrado debido a la hipertrofia vascular promontorial, el cual es controlado y reducido con la ayuda de surgicel habitualmente suficiente; en otras ocasiones será necesario utilizar el electrocauterio bipolar o microelectrocauterio o bien fresando el promontorio con la fresa diamantada (fig. 3).

Seguidamente se revisa la caja timpánica con el objeto de observar minuciosamente la existencia o no de restos tumorales. Una vez hecho esto se repone el colgajo endomeatal, finalizando de esta manera la intervención.

Los cuidados pre y postoperatorios son los mismos que se utilizan en la cirugía con anestesia general de oído medio: valoración cardiopulmonar y analítica satisfactorios.

El postoperatorio está encaminado a vigilar las constantes vitales y signos que nos indican la existencia de un sangrado interno.

Existe la posibilidad de que aunque el tamaño y la extensión del glomus timpánico sea de clase I limitada al promontorio, este tumor no pueda ser abordado con comodidad por la vía endomeática debido a las características anatómicas del CAE: conducto estrecho, pared anterior procidente..., por lo que precisaría efectuar un abordaje retroauricular con formación del colgajo anterior en delantal con fresado de la pared anterior del CAE.

ABORDAJE MASTOIDEO

Esta técnica está indicada en la extirpación de los tumores timpánicos en los estadios II, III y IV siempre que no se extiendan y envuelvan el bulbo de la yugular.

Este abordaje puede combinarse con la timpanotomía endomeática.

Dado que esta técnica es practicada bajo anestesia general y con hipotensión controlada, se ha de tener en cuenta la liberación de catecolaminas que ocasionan este tipo de tumores en el momento de manipular dicho tumor durante la intervención quirúrgica.

El paciente debe de estar en posición quirúrgica decúbito supino, pudiendo en un momento determinado lateralizar la cabeza del paciente mediante un cabezal especial adaptado a la mesa de operaciones utilizado para la cirugía otoneurológica.

El abordaje de esta técnica se inicia con una incisión igual a la efectuada para una timpanoplastia con mastoidectomía, o sea, a 1 cm. aproximadamente del pliegue retroauricular.

Se prolonga la incisión hasta llegar al periostio, se rebate el colgajo de piel hacia adelante, luego se efectúa un colgajo perióstico, el cual después de ser liberado de la superficie mastoidea con un periostótomo se rebate hacia adelante hasta descubrir la espina de Henle, manteniéndolo con el retractor autostático. Antes de efectuar la incisión retroauricular se realiza un colgajo endomeatal a todo lo largo del surco anular, prolongando la incisión superior e inferiormente de la piel del conducto auditivo externo dicho colgajo se unirá con el de la incisión retroauricular hecha posteriormente. Además permitirá realizar maniobras combinadas endomeáticas que faciliten la disección tumoral en la caja timpánica.

La mastoidectomía, habiendo desperiostizado la mastoides, se utiliza una fresa de corte, ayudado de irrigación-aspiración formaremos un área de fresado limitada por arriba por la prolongación posterior en la apófisis cigomática, siguiendo la línea temporal, por delante de la pared posterior de CAE que tiene como eje referencial la espina de Henle. Por detrás, el seno sigmoide o lateral. Fresando uniformemente la cortical y luego en profundidad sus límites son, por arriba, el suelo de la fosa craneal media, y por detrás, el seno lateral, que con la meninge forma el ángulo de Citelli y que se sigue con el ángulo durodural. Hacia adelante se adelgaza la pared posterior del conducto auditivo externo. Se continúa la mastoidectomía hasta identificar los canales semicirculares, exponiendo el seno lateral íntegramente con su cortical adelgazada.

Se fresa hacia adelante y arriba hasta completar la antrostomía, se aborda el aditus y la fosita incudis. Se continúa ampliando la mastoidectomía inferiormente hacia la punta de la mastoides (agujero estilomastoideo).

Se toma como punto de referencia el canal semicircular externo e identifica el canal de Falopio en su tercera porción hasta el agujero estilomastoideo, conservando su cubierta ósea; se procede más tarde a demoler las celdillas infralaberínticas hasta la porción del golfo de la yugular en su porción mastoidea delimitada superiormente por el canal semicircular posterior e inferiormente por la punta de la mastoides, anteriormente por el facial mastoideo y posteriormente por el seno lateral.

Para el glomus timpánico, cuyas lesiones son completamente profundas y enraizadas en el hipotímpano, se usa este tipo de abordaje, conservando la pared posterior del CAE, utilizando el abordaje del receso facial ampliado propuesto por HOUSE en 1969, a partir de una timpanotomía posterior que pone en comunicación la mastoides con la caja timpánica por encima del facial mediante un cuidadoso fresado de la base de la pared posterior, entre el nervio facial y la cuerda del tímpano, formando un triángulo cuyos límites son: por arriba, la cuerda del tímpano; por abajo, el nervio facial en su porción vertical y cuya base corresponde a la apófisis corta del yunque.

En el caso que nos ocupa esta timpanotomía es ampliada fresando el hueso que recubre el facial en sus tres cuartas partes de circunferencia externa, dejando un estuche óseo de 1 mm. de espesor.

A veces es necesario fresar las celdillas retrofaciales para abordar el hipotímpano medialmente al nervio facial, para lo cual se utiliza el abordaje combinado retroauricular y endomeático.

Si hay indicios radiológicos de lesiones masivas con bloqueo y compresión de la vena yugular, el cirujano debe estar preparado para ligar la vena yugular y posiblemente la carótida externa o la arteria faríngea ascendente a nivel cervical o bien rellenar el segmento proximal del seno lateral en la mastoides.

En las lesiones muy extensas que invaden el laberinto, adyacente a la arteria carótida interna ascendente, puede ser necesario remover el hueso de la pared del CAE, creando así una cavidad abierta (mastoidectomía radical).

FARRIOR efectúa una incisión de la piel del CAE de las dos a las diez horas (oído derecho) a 2 mm. del anulus para luego remover la piel del CAE, fresando dicha pared, bajando hasta el nivel de la porción cervial del nervio facial, ayudados del retractor autoestático se visualiza la arteria carótida y la trompa de Eustaquio, la pared es adelgazada anteriormente, se identifica la cuerda del tímpano que sigue hacia el nervio del facial y el agujero estilomastoideo.

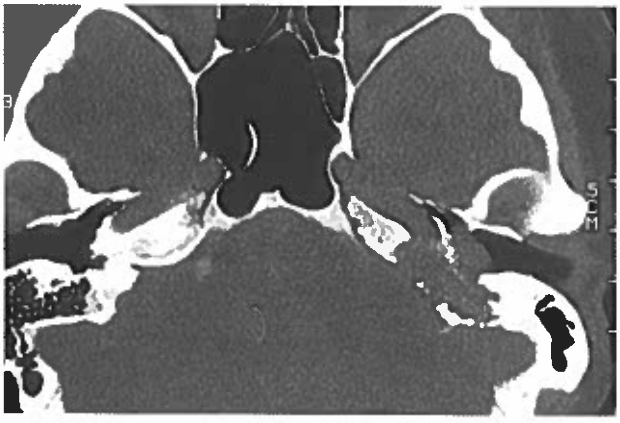

FIG. 4.—*Glomus timpanoyugularis. (TAC doctora Guirado.)*

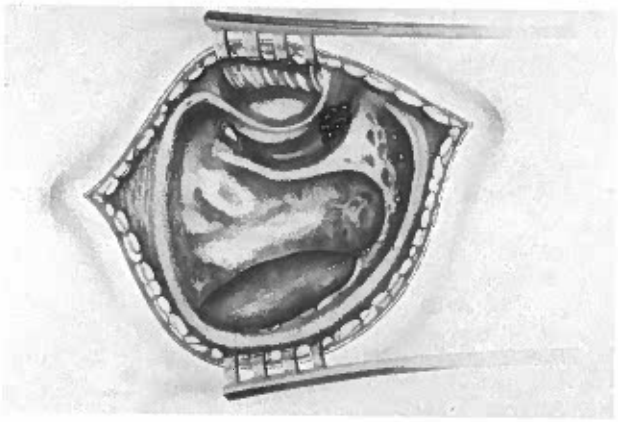

FIG. 6.—*Abordaje mastoideo con disección del nervio facial.*

La membrana timpánica es replegada hacia arriba hasta el mango del martillo, dejando así descubierto en el hipotímpano el tumor, el nervio facial y la carótida.

Con disección directa se separa el tumor e identifica el pedículo usando esponjas de neurocirugía para no lesionarlo, removiendo el tumor desde la trompa de Eustaquio hasta promontorio y carótida interna; el tumor podría sacarse en bloque si es posible seguir su trayectoria; removiendo las celdillas hipotimpánicas es posible seguir el tumor hacia la cóclea. El sangrado puede ser controlado usando músculo.

Acto seguido se coloca un clip en la profundidad de la herida para poder efectuar de esta manera un control radiológico postoperatorio. El oído medio se rellena con gelfoam y surgicel, la membrana timpánica es repuesta y reforzada con injerto libre.

En algunos casos también es necesario fresar el hueso que rodea el nervio facial en un segmento vertical y horizontal, sacar el nervio del canal de Falopio (rerouting).

Si el nervio facial está afectado por el tumor se reseca la porción afecta y se efectúa un injerto libre del nervio auricular. Hay casos en que hay que remover el yunque, el martillo y también la membrana timpánica, por lo cual se efectúa una reconstrucción osicular y un injerto de fascia.

Finalizada la exéresis completa de la tumoración se practica el cierre por planos al igual que una mastoidectomía.

ABORDAJE INFRATEMPORAL

También denominado infratemporal-suboccipital, temporocervical es un abordaje otoneuroquirúrgico para los tumores glómicos de extensión tipos III y IV de la clasificación de GLASSCOCK-JACKSON.

Indicada en aquellos tumores que se extienden más allá de los límites del hueso temporal. Tumores que han sido despistados tardíamente con extensión en la fosa cerebral posterior que requiere abordajes combinados ORL y neuroquirúrgicos.

Diferentes autores describen este abordaje y variantes del mismo, entre ellos, U. FISCH, GLASSCOCK y JACKSON, HIL BRITTON...

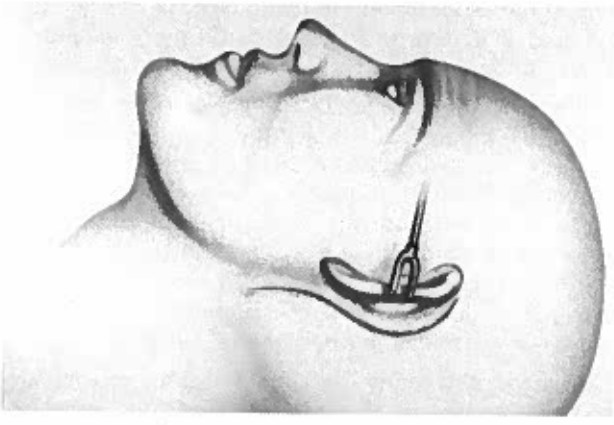

FIG. 5.—*Incisión combinada retroauricular-cervical.*

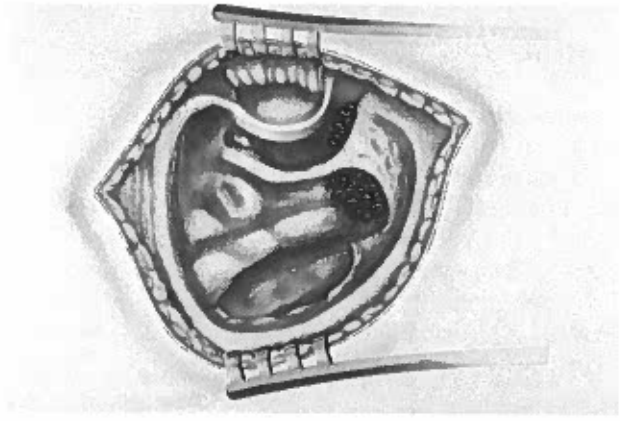

FIG. 7.—*Exposición del glomus en área subfacial y del golfo de la yugular.*

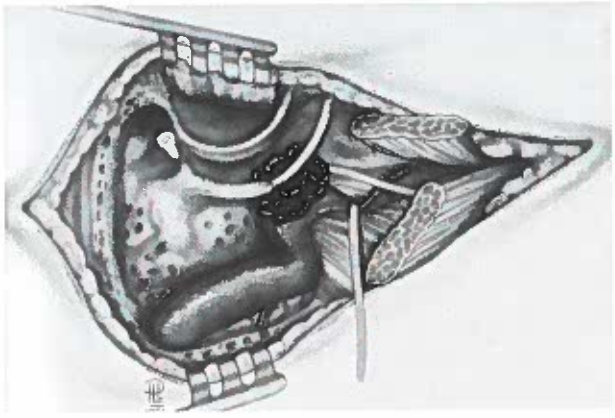

FIG. 8.—*Disección de la yugular con zona de implantación del glomus.*

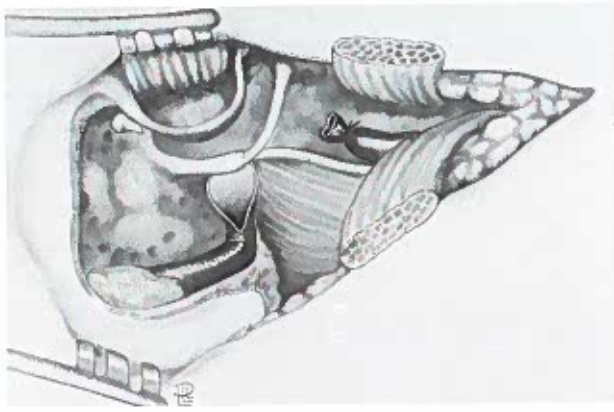

FIG. 9.—*Resección del glomus junto con su zona de implantación en la yugular.*

Según JACKSON, este abordaje permite el acceso a una extensión intracraneal eventual, la trasposición o sección con sutura después de la interrupción del nervio facial y el control proximal y distal de la carótida interna.

Posición

El paciente se coloca en decúbito dorsal con la cabeza rotada hacia el lado contrario en posición otológica.

Anestesia

Anestesia general con hipotensión controlada es lo que prefieren la mayoría de los autores. Con el fin de prevenir las complicaciones hemodinámicas durante la anestesia en tumores secretantes de catecolaminas, el anestesista debe ser advertido de la posible liberación de las mismas debido a la manipulación del tumor durante las maniobras quirúrgicas.

Incisión

Se practica una incisión cutánea sobre el borde anterior del músculo esternocleidomastoideo, región retroauricular y que se extiende por encima del pabellón auricular, en forma de herradura, hasta la región temporal anterior.

JACKSON practica una incisión amplia en forma de C que delimita un colgajo anterior muy extenso para la exposición de la región temporal y cervical.

El colgajo es reclinado anteriormente, se secciona el conducto auditivo externo en su porción membranosa. Se efectúa una identificación de los elementos anatómicos.

Se procede a desinsertar los músculos esternocleidomastoideo, esplenio y complexo menor de la apófisis mastoides, de forma que se dispone de una amplia exposición para disecar las estructuras vasculonerviosas de la región cervical. Otros autores conservan la inserción del ECM.

A nivel cervical se diseca e identifican las arterias carótida externa e interna, la vena yugular, el nervio vago, la rama descendente del hipogloso y la arteria faríngea descendente. Se realiza un abordaje transcanal y transmastoideo como en los pequeños tumores: una mastoidectomía amplia con preservación de la pared posterior del conducto auditivo externo, identificación de la meninge fosa media, seno lateral en toda su extensión, el bloque laberíntico y se practica una timpanotomía posterior ampliada con exposición del receso facial.

Identificamos la arteria occipital por debajo de los músculos esplenio y complexo menor y sobre el músculo oblicuo menor.

Exposición del tumor

Se procede a presentar el seno sigmoide y el canal de Falopio en su tercera porción; una vez identificado el facial se diseca hasta la glándula parótida previa desinserción del músculo digástrico de su ranura.

Con el fin de realizar la trasposición anterior del facial se expone desde la segunda porción del canal de Falopio y se desplaza el nervio facial por delante del conducto auditivo externo. A veces es necesario fresar la pared anterior y posterior al conducto y todo el contenido mesotimpánico situado lateralmente al estribo. Se desinserta el ramillete de Riolano (músculos estilogloso, estilohioideo y estilofaríngeo) y se extirpa la apófisis estiloides.

Se inicia el fresado óseo hacia el agujero rasgado posterior previa desinserción del músculo recto lateral y parte del ligamento occipitoatloideo.

La cara superior y temporal del tumor no presenta problemas de disección, ya que el proceso se mantiene habitualmente extradural.

Una vez expuesto el tumor en todos sus límites, si se extiende más posteriormente, se procede a la ligadura del seno sigmoideo o transverso y de la vena yugular en el cuello, que se traspone al nervio espinal.

Disección del tumor

Se inicia la disección desde su borde inferior en dirección caudocraneal utilizando el muñón craneal de la yugular para realizar una moderada tracción.

Se diseca el tumor de la carótida interna, el control proximal y distal de este vaso es indispensable. Queda liberado el tumor de la cara anterior. Es la fase más delicada, larga y difícil de todo el acto quirúrgico debido al sangrado profuso y frecuente de difícil control.

Una vez practicada la exéresis del tumor puede existir un sangrado a nivel del seno petroso inferior que se controla mediante la interposición de surgicel.

En el caso que el tumor se extienda hacia adelante se precisa una exposición anterior de la mandíbula o una sección electiva del nervio facial, sección que se realiza lo más distalmente posible, de manera que una vez finalizada la intervención sea resuturado el facial.

En el caso que el tumor se extienda intracranealmente, puesto que previamente se había individualizado en sus caras posterior y superior, persiste exclusivamente unido al cráneo por su cara medial o profunda. Con el fin de resecar la porción extradural antes de practicar una extensa apertura dural, se continúa su disección en sentido caudocraneal, seccionando el tumor a nivel de la duramadre y extirpándolo hasta la cara medial del agujero rasgado posterior en continuidad con el muñón craneal de la vena yugular.

Una vez conseguidos una hemostasia de los puntos sangrantes en los tejidos blandos que se encuentran del borde lateral del agujero rasgado posterior y de haber tapado con surgicel el orificio del seno petroso inferior, se reseca la duramadre incluyendo el seno sigmoide y la porción intradural del tumor. Frecuentemente se hallan adherencias con las arterias cerebelosas antero y posteroinferiores, aunque en nuestra experiencia dichas arterias siempre han sido muy laxas y fáciles de disecar.

La exploración intradural da oportunidad de identificar los pares craneales que entran dentro de la tumoración y que no pueden respetarse. Con gran frecuencia los pares craneales que entran dentro de la tumoración son los pares IX, X y XI. Pero también pueden estarlo el XII, VII y VIII; estos últimos cuando el paraganglioma ha invadido el conducto auditivo interno en su cara inferior y posterior.

Cierre

Oclusión de la trompa de Eustaquio interponiendo un fragmento de músculo en su orificio timpánico. Se utiliza duramadre liofilizada para el cierre del defecto provocado por la extirpación tumoral sobre la duramadre. Se rellena la cavidad con grasa abdominal, sobre la que se sitúa el nervio facial. Para cubrir todas estas estructuras se practica un colgajo de músculo temporal, que se sutura con el borde anterior del esternocleidomastoideo y el resto de los músculos desinsertados de la punta de la mastoides. De esta forma existe un plano muscular continuo sobre el defecto quirúrgico. Antes de cerrar los planos superficiales se coloca un drenaje con aspiración en el plano submuscular.

Cuidados postoperatorios

Una traqueotomía puede ser necesaria para prevenir las complicaciones del tracto respiratorio. El edema de las cuerdas vocales es frecuentemente precoz y peligroso.

La nutrición se hace por vía parenteral.

La fisioterapia se precisa para una reeducación de la deglución y a veces debe ser asociada a una grastrostomía.

En caso de una lesión del VII los cuidados oculares son necesarios.

Complicaciones

El grado de gravedad y de complicaciones de la cirugía del glomus yugular está en función de la extensión de la lesión. Esta cirugía a menudo va acompañada de déficits de los nervios craneales del VII al XII.

- Sordera de transmisión completa debido a la petrectomía subtotal, a la obliteración de la cavidad y cierre del CAE.
- Sordera de percepción en los pacientes que tienen una fístula en la primera espira de la cóclea o en aquellos que la exéresis del tumor exige una apertura amplia.
- Fístula de LCR y meningitis.
- Disfagia y estasis salivar.
- Disfonías.

TECNICAS COMPLEMENTARIAS (embolización-radioterapia)

Embolización

Una de las áreas más importantes de la radiología en la presente época es la terapéutica por embolización.

HILAL y MICHELSEN reportaron por vez primera el uso de la embolización en neoplasias de cabeza y cuello en 1970, utilizándose desde entonces como partículas para embolizar gelfoam, silastic líquido, esfera de silastic radiopacas y partículas de teflón.

El propósito primario de la embolización es reducir la vascularización del tumor y de esta forma reducir la pérdida sanguínea intraoperatoriamente. La embolización ha sido utilizada preoperatoriamente para paleación de tumores glómicos irresecables y en pacientes, los cuales no podrían tolerar un acto quirúrgico. Adicionalmente entre sus ventajas incluye el hecho de que se puede repetir y puede ser realizado bajo anestesia local; a pesar de esto tiene algunas limitaciones, ya que anastomosis múltiples podrían disminuir sus beneficios, podría recanalizar vasos ya obstruidos y además presentar complicaciones neurológicas.

En relación con su localización todos los tumores glómicos son ricamente vasculares. Ellos son histológicamente benignos, pero infiltrantes localmente y son potencialmente letales. Son multicéntricos en más del 10 por 100 de los pacientes, la secreción de catecolaminas por este tipo de tumor raramente ocurre y debe ser evaluada previamente a la embolización o exéresis quirúrgica. La mayoría de los tumores timpánicos y yugulares tienen su aporte sanguíneo predominante de las arterias timpánica inferior y estilomastoidea. La arteria timpánica inferior es rama de la arteria faríngea ascendente, la arteria estilomastoidea nace de la arteria occipital en más de la mitad de los casos y de la arteria auricular posterior en poco menos de la otra mitad, además aquélla contribuye al aporte sanguíneo del nervio facial.

Dependiendo de la localización del tumor, otras ramas de la arteria carótida externa, de la arteria meníngea media y la carótida interna también podrían aportar a la irrigación del tumor. El aporte vascular de los tumores glómicos corresponden a la localización del cuerpo del tumor en el hueso temporal. Su localización fue descrita por vez primera por GUILD y STACK, demostrando que podría presentarse a lo largo del trayecto del nervio de Jacbson, rama timpánica del IX par, y del nervio de Arnold o rama auricular del X par. La mitad de estos tumores aparecen a lo largo de estos nervios en el oído medio y canal de Falopio, el resto se encuentran en la adventicia del golfo yugular, a lo largo del curso de uno o ambos nervios hasta la fosa yugular. Estos nervios también son irrigados por la arteria timpánica inferior, pero por su proximidad a la arteria estilomastoidea es frecuente tener ambas arterias como aportes vasculares dominantes.

Mapa angiográfico preoperatorio y embolización superselectiva

La embolización superselectiva es una técnica de desvascularización de una masa tumoral por relleno de su microcirculación con material embólico por inyección selectiva dentro de los vasos sanguíneos dominantes del tumor. La técnica ofrece ventajas, incluyendo:

— Desvascularización más efectiva por penetración y ocupación del tumor con partículas embólicas.

— Manteniendo los vasos que irrigan estructuras normales.

— Incrementa la seguridad por medio del mapeo angiográfico de la anatomía vascular y hemodinamia para elegir las rutas más seguras para embolizar.

El propósito del mapeo es demostrar la contribución individual de vasos hacia el tumor, determinar si el tumor es monocompartamental o multicompartamental y demostrar la presencia de colaterales potencialmente peligrosos entre las arterias carótida externa e interna y/o sistema vertebral.

Si el medio de contraste es inyectado en la arteria carótida común o carótida externa, la superimposición de múltiples vasos opacificados hace el análisis de la contribución de los vasos imposible, en cambio que las ramas individuales del sistema carotídeo externo, así como de la carótida interna y de la arteria vertebral, son selectivamente cateterizados e inyectados. Esto permite un estudio secuencial de cada patrón de flujo arterial.

Es importante determinar el número de compartimientos que comprende el tumor, siendo el 80 por 100 multicompartamentales y éstos pudiendo ser mayor a cuatro. Esto es importante, ya que cada compartimiento es hemodinámicamente independiente y, por tanto, una embolización exitosa de un compartimiento no tiene efecto sobre otro, es así que la angiografía debe planificarse para embolizar cada una separadamente.

El mapa permite al angiografista identificar colaterales que podrían producir importantes corrientes de aporte sanguíneo, así como producir cambios hemodinámicos. Los vasos deferentes del tumor podrían cambiar la dirección de su corriente y revascularizar el tumor después de una embolización de los vasos nutrientes dominantes. Los cambios del flujo colateral, volumen y dirección del mismo podrían ocurrir en pocos segundos y son los

responsables del fracaso de una ligadura simple o de una embolización proximal no selectiva de los vasos nutrientes dominantes del tumor.

El angiografista, además, utiliza el mapeo para identificar anastomosis peligrosas entre la carótida externa e interna y/o sistema vertebral. Un sitio de anastomosis potencialmente peligroso en pacientes con glomus yugularis es la ruta colateral entre la faríngea ascendente y/o arteria occipital y la arteria vertebral, siendo estas vías las que podrían transmitir partículas durante la embolización, pero su presencia no es una contraindicación absoluta de una embolización superselectiva, ya que una vez reconocidas podrían ser superadas por técnicas utilizadas por los neurorradiólogos.

Una vez realizado el mapa angiográfico se efectúa la embolización superselectiva de una forma sistemática. El fin de la embolización superselectiva es caracterizar cada caso aferente importante de cada compartimiento tumoral e inyectar material embólico, el cual podría viajar hacia la microcirculación del tumor. Para ese propósito se podría utilizar esponjas de polivinil (PVA) en tamaños de 150-590 micras. Las partículas embólicas deben ser lo suficientemente pequeñas para poder circular a través de los vasos aferentes sin bloquearlos. Esto da como resultado una embolización distal de la microcirculación del tumor que es una ventaja importante sobre la embolización o ligadura quirúrgica de los vasos aferentes. El bloqueo proximal es inefectivo, pues en pocos segundos se desarrollan colaterales que suplen la lesión. Así pues, la embolización distal que podría ser realizada por embolización superselectiva es más efectiva al reducir la irrigación a una lesión vascular, puesto que el aporte colateral no suple a un tumor que ha sido penetrado y llenado con partículas de material embólico.

Podrían suceder cambios hemodinámicos rápidamente durante la embolización, como incremento del reflujo del material embólico por aumento de la presión intraluminal debida a una oclusión progresiva distal, reflujo que podría incrementarse por espasmo arterial yatrogénico durante la inyección del material embólico.

Las técnicas de embolización intraoperatoria permiten prevenir el problema de reflujo por ligadura previa de los vasos aferentes y luego inyección de material embólico.

De cualquier forma esta técnica podría crear potencialmente mayores problemas, ya que las anastomosis previamente cerradas podrían abrirse por el incremento de presión producido por la inyección forzada. Los cambios locales de la P_{CO2} debido a la embolización podrían causar la apertura de corrientes inversas a través de las colaterales donde anteriormente no las había, dando como consecuencia una embolización incontrolada con complicaciones neurológicas.

La embolización superselectiva ayuda disminuyendo el sangrado peroperatorio, disminuye el déficit de pares craneales y probablemente también reduzca la recurrencia de los tumores glómicos tal como lo demuestran MURPHY y cols.

Las modalidades de embolización varían según el tumor nazca de la carótida externa exclusivamente, de la carótida externa e interna o de la arteria vertebral. Cuando se trata de un tumor que posea su vascularización principal de la carótida externa, que es la situación más habitual, puede poseer su aporte sanguíneo de la faríngea ascendente con o sin participación de la arteria occipital, maxilar interna, meníngea media, a veces de la auricular posterior o temporal superficial. La mayoría de los angiografistas utilizan la vía femoral, aunque otros utilizan la vía carotídea, puesto que es un trayecto más corto, una posición más estable del cáteter y una manipulación más precisa y delicada del mismo. Los pedículos serán tratados uno a uno, comenzando por el pedículo principal (faríngea ascendente); la embolización preoperatoria precede entre dos a cinco días al acto quirúrgico y se realiza habitualmente con partículas de material fácilmente manipulable y que no represente riesgo operatorio.

Al realizar la embolización se practicará sistemáticamente un control angiográfico de la carótida interna buscando eventuales pedículos invisibles permeables, así como de la arteria vertebral y de la arteria cervical del mismo lado y a veces del lado opuesto. Se realiza un scanner postembolización, apreciándose la repartición de las partículas radiopacas intratumorales. El control doppler antes y después del tratamiento permiten apreciar las modificaciones circulatorias creadas por la embolización.

Si el aporte sanguíneo principal proviene de la carótida externa y de la carótida interna, habitualmente se comienza por la carótida externa y podrá ser realizada por clampage temporal de la carótida interna para tratar de efectuar la embolización esencial por esta vía; de esta forma y por esta vía tendremos tres situaciones a tomar en cuenta:

1. El aporte de la carótida interna es modesto y la embolización deberá ser realizada después de la embolización de la carótida externa.
2. La participación de la carótida interna es más consecuente. En este caso se deberá recurrir imperativamente a un test de *clampage* de la carótida interna, apreciando la tolerancia de la oclusión a la vez sobre la clínica y la angiografía por el valor funcional de las comunicantes anterior y posterior; si es tolerado, se practica una embolización con finas partículas a través de la carótida interna ba-

jo protección del *clampage* situado inmediatamente sobre los pedículos nutricios.

3. Si el aporte de la carótida interna es muy importante, en este caso el *clampage* definitivo no se discute, el protocolo comporta la colocación de un balón sobre los pedículos, generalmente en los pedículos de la carótida intracavernosa. Bajo este *clampage* se realiza una microembolización con la ayuda de micropartículas de 200-300 micrones utilizando isobutil-2-cianoacrilato o alcohol con destino intratumoral. La carótida interna será obliterada y sacrificada. Un control con scanner podrá objetivar la repartición intratumoral del material de embolización, ya que es radiopaco.

Si el aporte proviene de la carótida externa y de la arteria vertebral, habrá que tomar en cuenta que los aportes de la arteria vertebral son habitualmente musculares y accesibles al cirujano. Solamente en caso de que el aporte vertebral sea muy importante se realizará una embolización que conduzca a colocar un balón de *clampage* definitivo en la arteria vertebral, bajo la cerebelosa inferior, y practicar una embolización en flujo libre vía arteria vertebral subyacente.

En ciertos casos, sin embargo, se puede realizar el cateterismo de los pedículos arteriales musculares con eventual conservación del eje vertebral. La arteria meníngea posterior podrá así ser embolizada por balón o cateterismo si fuese necesario.

En caso de tumores glómicos gigantes, con extensión cervical y a la base del cráneo, el protocolo debe incluir varios tiempos de embolización sucesivos; el plan radioquirúrgico es más difícil de llevar a cabo, pero de cualquier forma la embolización permite actualmente la exéresis quirúrgica de muchos de estos tumores.

Radioterapia

Hasta 1965 el principal medio de tratamiento de los glomus yugularis fue la radioterapia por la alta incidencia de mortalidad de la cirugía.

ROSEWASSER ya indicaría que la cirugía es el mejor tratamiento para los tumores pequeños, pero cuando éstos se extendían demasiado como para requerir una demolición muy ampliada del temporal el mejor método sería la radioterapia, la cual ha sido utilizada por mucho tiempo, y diferentes opiniones sobre su efectividad terapéutica han sido defendidas.

Las células tumorales del glomus yugularis no son radiosensitivas, pero la irradiación puede determinar una esclerosis vascular y una retracción de la masa tumoral en consecuencia. Muchos indican a la radioterapia como el mejor tratamiento de elección por la alta energía empleada y por la posibilidad de poder incrementar la dosis de radiación en el foco y salvar los tejidos que rodean al foco de irradiación, reduciendo las reacciones cutáneas y la absorción a nivel del tejido óseo.

En los últimos diez años la aparición de nuevas técnicas quirúrgicas y anestésicas hacen de la cirugía la mejor terapia y la radioterapia se reserva para casos selectos, los cuales se basan en el estado general del paciente y de su edad; así pues, un paciente mayor de sesenta y cinco años no debe ser expuesto a una operación larga y destructiva.

La elección entre cirugía y radiación es difícil en los tumores que presentan un tamaño suficiente como para crecer a lo largo de la porción horizontal de la arteria carótida interna, o que crezcan y se acerquen al seno cavernoso; en este caso la edad del paciente y el estado general son muy importantes por dos razones: la lenta evolución del tumor y la eficacia de la radioterapia, la cual ciertamente produce una reducción del tumor.

En 1971 se demuestra la eficacia histológica de la radioterapia, pues ésta produce un efecto de hialinosis en el tejido colágeno fundamental, endovasculitis de pequeños vasos y muchas veces obstrucción de los mismos.

La radioterapia deber ser efectiva, pero no detrimente, así, pues, debe oscilar entre 40-60 Gy repartidas en veintiocho días por lo menos; en algunos casos una combinación de cirugía y radioterapia podría estar indicada usando la radiación como un medio para disminuir la vascularidad del tumor previo de la cirugía. Cuando el tumor continúa creciendo, incrementando su tamaño después de la radioterapia, se recurrirá a la cirugía.

Modalidades de radioterapia

Una de las modalidades de la radioterapia con radiaciones de alta energía puede ser una asociación de acelerador de electrones de energía adecuada con una puerta de entrada lateral directa y de fotones de alta energía de cobalto^{60} con una o dos puertas de entrada y otra modalidad de telecobaltoterapia sola con dos puertas de entrada con un filtro en cuña.

La primera utiliza dos puertas de entrada oblicuas con filtro en cuña con Co^{60} y puertas de entrada anteroposterior y posteranterior suborbitaria, con una dosis tumoral de 55 Gy, recibiendo el tronco cerebral 40 Gy.

La segunda utiliza, además de la puerta de entrada directa con electrones, dos puertas de entrada anteroposterior y posteroanterior suborbitaria con una dosis tumoral de 60 Gy, recibiendo el tronco cerebral 40 Gy.

Con este tipo de tratamiento radioterápico se ha logrado una disminución de los acúfenos pulsátiles y de las cefaleas, así como la otorragia y sensaciones vertiginosas. La recuperación de la afectación de pares craneales es rara, así como incompleta, pero se ha reportado la desaparición de dos parálisis faciales, así como de una afectación del VI y V par sensitivo. La parálisis de nervios mixtos parece mejor tolerada después de la radioterapia, mientras que la osteólisis de la base del cráneo permanece sin cambios a lo largo de los períodos de control de los pacientes después del tratamiento.

Complicaciones

Como complicaciones que se podrían presentar se encuentran: eritema cutáneo, alopecia, mucoscitis del área tratada, otitis media serosa transitoria, sequedad de mucosa oral. En resumen, la radioterapia debe ser utilizada en casos en los cuales la resección total del tumor no es posible, sea a causa de extensión tumoral o por contraindicación médica; generalmente si un tumor se extiende medialmente al margen del agujero rasgado posterior hacia el agujero magnum es irresecable.

Así también la radioterapia es la mejor elección en pacientes mayores de sesenta y cinco años o que presentan trastornos cardiovasculares importantes; salvo en estas circunstancias, es aceptada la cirugía como método de elección.

BIBLIOGRAFIA

1. ABELLO, P., y OLIVER, B.: *Tumores del glomus yugularis.* Congreso Nacional de la Sociedad ORL. Pamplona, 1990.
2. ALFORD, B. R., y GUILFORD, F. R.: «A comprenhensive study of tumors of the glomus jugulare». *Laryngoscope,* 72: 765-787, 1962.
3. BRACKMAN, D. E.; HOUSE, W. F.; TERRY, R., y cols.: «Glomus jugulare tumors: Efective radiation». *Trans. Am. Acad. Ophthalmol. Otl.,* 76: 1423-1431, 1972.
4. BRITTON, H.: *Surgery of glomus tumors of the ear.* Rob and Smith's, 1986.
5. CANNONI, M.; PELLET, W.; ZANARET, M.; SCAVENNEC, C., y COLLIGNON, G.: «Les voies d'abord du rocher». *Encycl. Med. Chir. (Paris-France), to-rhino-laryngologie,* 20052 A, 10-1985, 28 págs.
6. CECE, J. A., y cols.: «Complications in the management of large glomus jugulare tumors». *Laryngoscope,* 152-157, 1987.
7. DEFRENNE, D., y cols.: «Bases anatomiques de l'abord chirurgique du trou déchiré posterieur (foramen jugulare PNA)». *Neurochirurgie,* 1352-1354, 1985.
8. FARRIOR, J. B.: «Infratemporal fossa glomus tumor/anterior hypotympanic approach». *Laryngoscope,* 94: 1016-1017, 1984.
9. FISCH, U.: «La voie d'abord pour les tumeurs du glomus jugularie». *Neurochirurgie,* 31: 367-376, 1985.
10. FISCH, U.: «Infratemporal fossa approach for extensive tumors of the temporal bone and base of the skull». *J. Laryngol. Otol.,* 92: 949, 1978.
11. GLASSCOCK, M. E.; JACKSON, C. C., y HARRIS, P. F.: «Glomus tumors diagnosis classificacion and management of large lesions». *Arch. Otlaryngol.,* 108: 401, 1982.
12. GLASSCOCK, M. E., y KVETON, J. F.: «Surgical methods». En: Thawley, S. E., y Panje, W. R. (eds.). *Comprehensive management of head and neck tumors.* W. B. Saunders. Philadelphia, 222, 1987.
13. GUILD, S. R.: «A hitherto unrecognized structure: The glomus yugularis in man, abstracted». *Anat. Rec.,* 79 (suppl. 2): 28, 1941.
14. HOUSE, W. F., y GLASSCOCK, M. E.: «Glomus timpanicum tumors». *Arch. Otolaryngol.,* 87: 550, 1968.
15. HOUSE, W.: «Panel discusion. Managemente of glomus tumors». En: McCabe, B. F., moderator; Rosenwaser, H.; House, W.; Writter, R. W., y Hamberger, C. A. *Arch. Otolaringo.,* 89: 170, 1969.
16. JACKSON, G., y GLASSCOCK, M.: *Cirugía de los tumores del glomus yugular,* 1988.
17. JACKSON, C. G.; GLASSCOCK, M. E., y cols.: «Glomus tympanicum tumors: Contemporary concepts in conservation surgery». *Laryngoscope,* 99: 875-876, 878-883, 1989.
18. JACKSON, G.; JOHNSON, D., y POE, S.: *Lateral transtemporal approaches to the skull base,* 1991.
19. JACKSON, G.; CUEVA, R.; THEDINGER, B., y GLASSCOK, M.: «Conservation surgery for de glomus jugulare tumors: The value of early diagnosis». *Laryngoscope,* 1031-1036, 1990.
20. JENKINS, H. A., y FRANKLIN, D. J.: *Infratemporal approaches to the skull base. Surgery of skull base tumors,* 120-139.
21. KEMPE, L.; VANDERARK, G. D., y SMITH, D. R.: «He neurosurgical treatment of glomus jugulare tumors». *Neurosurgery,* 35: 59, 1971.
22. KIM, J. A., y cols.: «Optimun dose of radiotheraphy for chemodectomas of the middle ear». *Int. J. Radiat. Oncol. Biol. Phys.,* 6: 815-819, 1980.
23. KONEFAL, J. B.; PILEPICH, M. V.; SPECTOR, G. J., y cols.: «Radiation therapy in the treatment of chemodectomas». *Laryngoscope,* 97: 1331-1335, 1987.
24. ROMANET, P.; HAGUENAUER, J. P., y GAILLARD, J.: «Chemodectomes de la tête et du cou». *Encycl. Med. Chir. (París), oto-rhino-laryngologie,* fasc. 20955 A 10, 12-1978.
25. ROSENWASSER, H.: «Carotid body tumor of the midle rar and mastoid». *Arch. Otolaryngol.,* 41: 64, 1945.
26. SPECTOR, G. L.; MAISEL, R. H., y OGURA, J. H.: «Glomus tumors in the midle ear. An analysis of the 46 patients». *Laryngoscope,* 83: 1652-1672, 1973.
27. SPECTOR, G. J.; MASIEL, R. H., y OGURA, J. H.: «Glomus jugulare tumors II the clinical-patologic analysis of the effect of radiotherapy». *Am. J. Otolg.,* 83: 26-32, 1974.
28. TRAN BA HUY: «Les paragangliomes tympano-jugulaires». *Neurochirurgie,* 13: 355-357, 1985.
29. VALENTIN: Citado por Casilla, I. M., y Abelló, P., 1840.

Breves consideraciones sobre la fosa infratemporal *(fossa infratemporalis)*

J. R. MERIDA VELASCO, J. F. RODRIGUEZ VAZQUEZ y J. JIMENEZ COLLADO

INTRODUCCION

En la sexta edición de la *Nómina Anatómica* (Londres, 1985) (1) se recoge el término «fossa infratemporalis», habiendo sido definido en Wiesbaden (1965) como «la prolongación inferior de la fosa temporal, limitada entre la cara medial de la rama de la mandíbula y la cara lateral del proceso pterigoides» (FENEIS, 1974) (2). Por otro lado, el espacio situado entre el proceso pterigoides del esfenoides y el maxilar se denomina *fossa* pterigopalatina y *fissura pterygomaxillaris* al espacio situado entre el maxilar superior y la cara anterior del proceso pterigoides; esta fisura pone en comunicación ambas fossas: pterigopalatina e infratemporalis.

A principios del siglo XIX BICHAT (1803) (3) y CRUVEILHIER (1834) (4) denominan a este espacio «región pterigomaxilar», término que se utilizó durante este siglo hasta la *Nómina Anatómica de Basilea* (1895) (BNA), donde se adoptó ya el término de *fossa infratemporalis*. Sin embargo, durante ese año se realizó un excelente estudio sobre esta región por ERNEST JUVARA (5), presentado como tesis doctoral en la Facultad de Medicina de París con el título «Anatomie de la region pterygo-maxyllaire» (1895), siendo presidente del tribunal el profesor MATHIAS DUVAL. En su tesis doctoral JUVARA, por la localización del proceso pterigoides, divide esta región en una porción externa pterigomaxilar y otra interna pterigofaríngea.

Algunos años después se realizó un amplio e interesante estudio sobre las formaciones aponeuróticas en esta región por HOVELACQUE y VIRENQUE (1913) (6) con el título «Les formations aponeurotiques de la region pterygo-maxillaire chez l'homme et chez quelques mammiferes».

Tanto auge tuvieron estos términos para definir esta fosa que, a pesar de la denominación actual según la *Nómina Anatómica de Londres* (1985), aún hoy día se sigue utilizando indistintamente el término pterigomaxilar como equivalente a infratemporal [CREPY, 1967 (7); BOUCHET-CUILLERET (8); ROUVIERE y DELMAS, 1987 (9)] o fosa cigomática, equivalente a fosa intratemporal [WILLIAMS y WARWICK, 1985 (10); ORTS LLORCA, 1986 (11)]; desde el punto de vista anatómico, embriológico y fisiológico esta región caudal a la base del cráneo se divide en la *fossa infratemporalis* que a través de la *fissura pterygomaxillaris* da acceso a la *fossa pterygopalatina* y un *spatium peripharyngium* dividido en *retropharyngeum* y *lateropharyngeum*.

Recientemente ROBERT y cols. (1989) (12), por sus estudios y procederes radioanatómicos, reconocen en la fosa infratemporal, una parte anterior ocupada por el cuerpo adiposo de la mejilla (región retromaxilocigomática), una parte media o región de los músculos pterigoideos, espacio portavasos situado detrás del precedente y la fosa pterygopalatina, prolongación anteromedial de la fosa infratemporal.

SITUACION Y LIMITES

La fosa infratemporal tiene una forma bastante irregular de pirámide cuadrangular, de base superior en relación con la base del cráneo y vértice inferior marcado por la inserción del músculo pterigoideo interno en la mandíbula. Esta morfología es bien visible en cortes frontales a nivel de la misma.

La fosa infratemporal está situada medial a la rama ascendente de la mandíbula, ventral a la glándula parótida, dorsal a la tuberosidad del maxilar y cara posterior del hueso cigoma o malar y craneal a un plano horizontal tangente al borde inferior de la mandíbula, siendo lateral al proceso pterigoides del esfenoides.

RICHET (1855) (13) definió de esta manera los límites óseos: «Espacio comprendido entre la cara medial de la rama montante de la mandíbula y la apófisis pterigoidea.»

DESCRIPCION DE LAS PAREDES

Las paredes de esta fosa son óseas y musculoligamentosas.

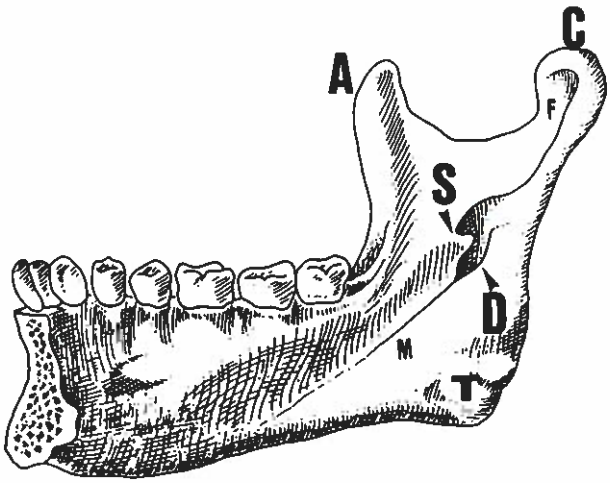

FIG. 1.—*Representación esquemática de la cara medial de la rama ascendente de la mandíbula. Cóndilo (C). Apófisis coronoides (A). Espina de Spix (S). Orificio de entrada al conducto dentario inferior (D). Surco milohioideo (M). Tuberosidad pterigoidea (T). Fóvea pteriogoidea (F).*

Pared externa

El elemento óseo que forma esta pared es la rama ascendente de la mandíbula (fig. 1). Esta no está situada rigurosamente en un plano sagital, sino dispuesta oblicuamente de arriba abajo y de afuera adentro. El borde craneal de la rama ascendente de la mandíbula presenta dos robustas apófisis, una dorsal articular, el cóndilo, y otra ventral muscular, el proceso coronoideo; en este último se inserta el robusto tendón del músculo temporal, que desciende muy caudalmente por la cara medial de la base de la apófisis alcanzando el trigonum retromolare.

Entre el cóndilo y el proceso coronoideo de la mandíbula se encuentra la escotadura sigmoidea, espacio cerrado por el potente músculo masetero y atravesado por los vasos y nervios del mismo nombre, constituyendo límite, por tanto, de la pared externa de esta fosa.

En el tercio medio de la cara medial de la rama ascendente de la mandíbula se observa el orificio de entrada del conducto dentario, de aproximadamente 2 a 3 mm. de diámetro, situado generalmente a igual distancia del borde anterior y del posterior de la rama ascendente de la mandíbula. Por este orificio penetran los vasos y nervios dentarios inferiores. El orificio está limitado ventralmente por la espina de SPIX o língula mandibular, laminilla ósea triangular de vértice craneal, donde se inserta parte del ligamento esfenomandibular. Desde el orificio de entrada al conducto dentario parte en dirección caudal un canal óseo poco acusado, surco milohioideo, en el que se localizan el nervio y vasos del mismo nombre (fig. 1).

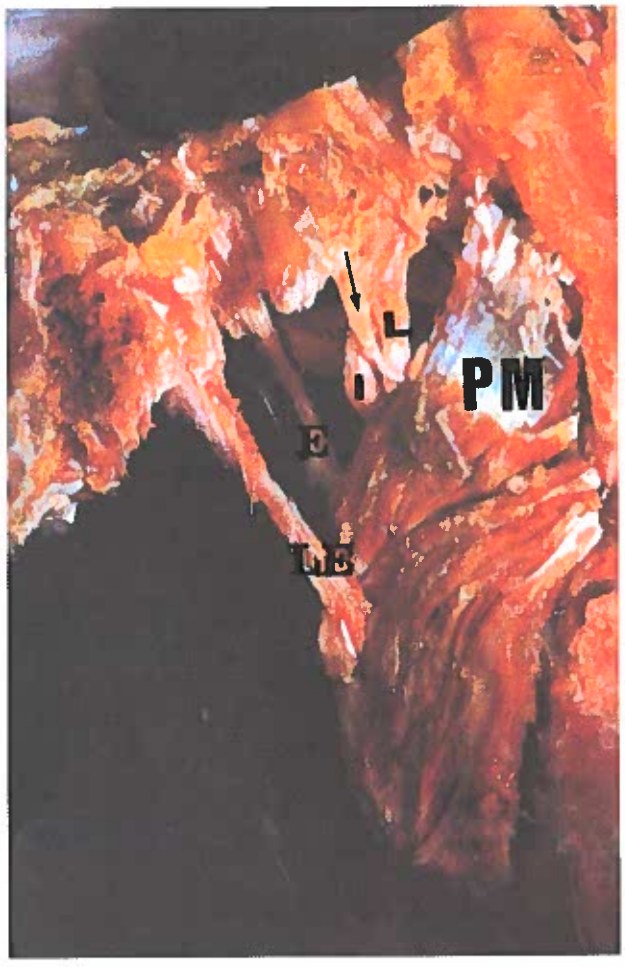

FIG. 2.—*Visión de la cara interna del músculo pterigoideo medial (PM). Nervio lingual (L). Nervio dentario inferior (I). Ramo para el músculo pterigoideo medial (flecha). Ligamento estilomandibular (LE). Ligamento esfenomandibular (E).*

En el tercio inferior de la cara medial de la mandíbula se observan rugosidades y relieves por la inserción a este nivel del músculo pteriogideo medial *(Tuberositas pterigoidea).*

Pared posterior

Esta pared no está configurada por límite óseo alguno. Se extiende desde el borde posterior de la rama ascendente de la mandíbula hasta el músculo pterigoideo interno y el borde posterior de la aponeurosis interpterigoidea (figs. 2 y 3).

Esta pared separa la fosa infratemporal de la celda parotídea.

En la parte superior es el ligamento esfenomandibular quien constituye la pared, dejando un pequeño espacio entre él y la cara medial del cóndilo, que comunica la fosa infratemporal con la celda parotídea, es el clásico ojal retrocondíleo de Juvara

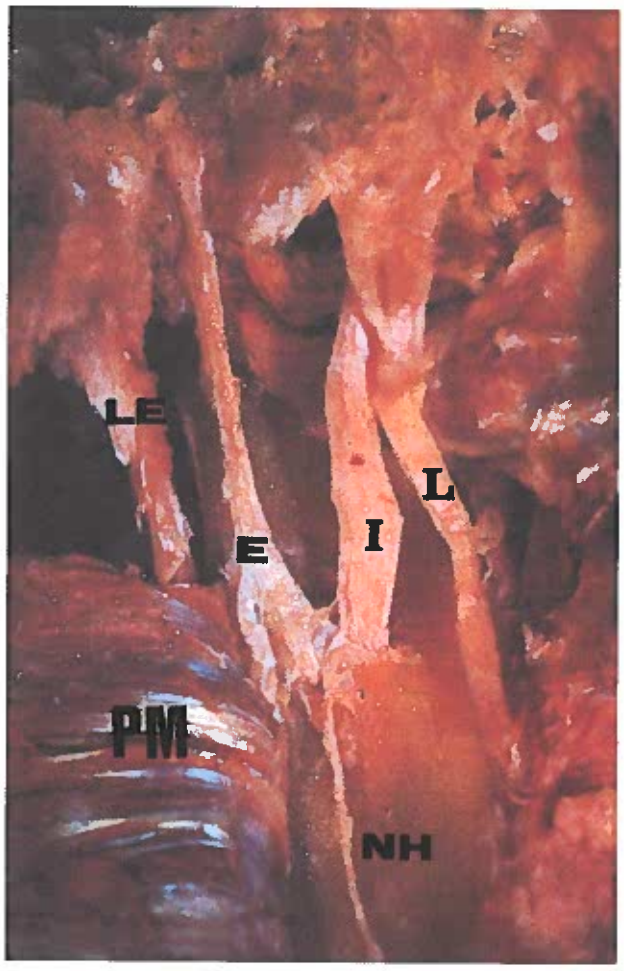

FIG. 3.—*Visión de la cara interna de la rama ascendente de la mandíbula una vez rebatido el músculo pterigoideo medial (PM). Nervio lingual (L). Nervio dentario inferior (I). Ligamento estilomandibular (LE). Ligamento esfenomandibular (E). Nervio del milohioideo (NH).*

(1895) (5), por donde discurre el nervio auriculotemporal y los vasos maxilares (el nervio suele localizarse craneal a los vasos). El ligamento esfenomandibular refuerza el borde libre, posterior de la aponeurosis interpterigoidea, poseyendo un desarrollo embriológico diferente a la misma, derivando del cartílago de Meckel (RODRIGUEZ VAZQUEZ y cols., 1992) (17). El límite inferior de esta pared está constituido por el músculo pterigoideo medial a nivel de su inserción en la cara medial del ángulo de la mandíbula.

A través de esta pared la fosa infratemporal, como ya hemos mencionado anteriormente, está en relación con la celda parotídea que contiene a la glándula parótida, así como a la arteria carótida externa y su bifurcación en arteria temporal superficial y maxilar, venas retromandibulares y nervio facial.

FIG. 4.—*Visión lateral de la base del cráneo. Lámina lateral del proceso pterigoides (LL). Tuberosidad del hueso maxilar (TM). Apófisis estiloides (ES). Arco cigomático (Z). Fosa pterigopalatina (FP). Ligamento de Civinini, en este caso osificado (LC).*

Pared interna

Se extiende desde el borde posterointerno de la tuberosidad del maxilar por delante a la porción más interna de la glándula parótida (fig. 4).

a) En su segmento anterior se delimita en esta pared la *fissura pterygomaxillaris* entre la parte posterointerna de la tuberosidad del maxilar y la cara anterior del proceso pterigoides que dará acceso a la *fossa pterygomaxillaris.*

b) En su segmento medio la porción ósea está constituida por la cara externa de la lámina lateral del proceso pterigoides; en su tercio superior toma origen la cabeza superior del músculo pterigoideo lateral, mientras que en el resto de la lámina lo hace la cabeza inferior del mismo músculo. La lámina mide aproximadamente de 24 a 26 mm. de longitud y de 12 a 14 mm. de anchura (MAISONNET y COUDANE, 1950) (15).

c) En su segmento posterior la pared la constituye el músculo pterigoideo interno dispuesto oblicuamente de arriba a abajo, de delante atrás y de dentro afuera. Este músculo se extiende desde la fosa pteriogidea, que ocupa casi en su totalidad (a excepción de la fosa escafoidea, lugar de origen del músculo periestafilino externo), hasta la cara medial del ángulo de la mandíbula (fig. 2). En su parte superior esta pared es aponeurótica y está constituida por la aponeurososis interpterigoidea con un refuerzo anterosuperior, el ligamento pterigoespinoso (Civinini), y su refuerzo posterior, el ligamento esfenomandibular (fig. 5).

La porción anterosuperior de esta pared

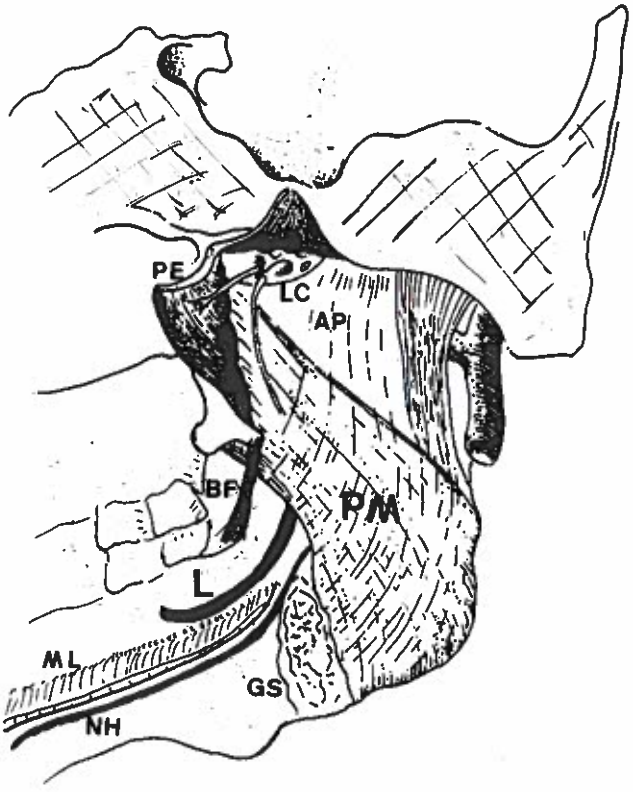

FIG. 5.—*Representación esquemática del segmento posterior de la pared interna de la fosa infratemporal. Aponeurosis interpterigoidea (AP). Ligamento de Civinini (LC). Músculo periestafilino externo rebatido (PE). Músculo pterigoideo medial cubierto por su aponeurosis (PM). Impresión de la glándula submandibular (GS). Nervio lingual (L). Músculo milohioideo (ML). Nervio del milohioideo (NH). Raphe buccinato-faríngeo (BF).*

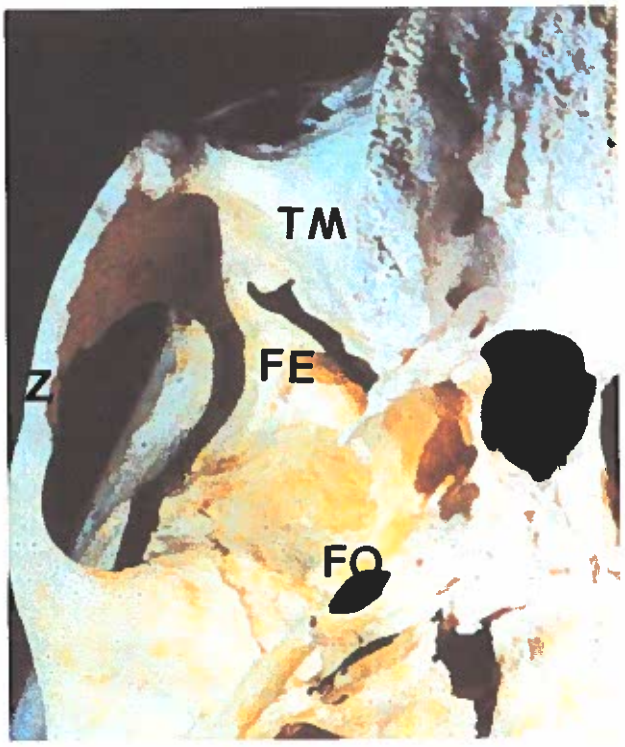

FIG. 6.—*Visión de la base del cráneo. Foramen oval (FO). Fisura esfenomaxilar (FE). Tuberosidad del maxilar (TM). Arco cigomático (Z).*

(porción craneal al ligamento pterigoespinoso) aparece atravesada por vasos y nervios (arteria pterigoidea y el nervio del músculo pterigoideo interno, así como por las ramas para el músculo periestafilino externo y el músculo del martillo); esta porción se denomina clásicamente como pars cribosa de la aponeurosis interpterigoidea (HOVELACQUE y VIRENQUE 1913) (6).

Entre esta pared (músculo pterigoideo interno y aponeurosis interpterigoidea) y la faringe se localiza el *spatium peripharingium.*

Pared anterior

Se extiende desde el borde anterior de la mandíbula a la parte posterior del maxilar (fig. 6).

a) Por arriba está constituida medialmente por la tuberosidad del maxilar, donde se localizan los orificios dentales posteriores para el paso de las arterias y nervios dentales posteriores, y la cara posterior del hueso cigoma o malar con su orificio cigomático temporal (nervio cigomático temporal).

La tuberosidad del maxilar delimita, como ya indicamos anteriormente, con el proceso pterigoides la *fissura pterygomaxillaris* (fig. 6). En la parte caudal la tuberosidad entra en contacto con el proceso pterigoides y piramidal del palatino, punto éste que corresponde al vértice de la *fossa pterygopalatina* (fig. 4). En su parte craneal la *fissura pterygomaxillaris* se prolonga por la pared anterior de la fosa infratemporal con la hendidura esfenomaxilar (*fissura orbitalis* inferior) tapizada por el músculo orbitario de Müller y que da acceso a la fosa orbitaria (RODRIGUEZ VAZQUEZ y cols., 1990) (14).

b) Caudal a la tuberosidad del maxilar, el espacio aparece parcialmente cerrado por el ligamento pterigomandibular (raphebuccinatofaríngeo), éste se dispone desde el gancho o hamulus pterigoideo hasta la zona del trigonum retromolare mandibular, ventralmente se origina el músculo buccinador, mientras que dorsalmente lo hará el constrictor superior de la faringe (fig. 5).

Entre el ligamento pterigomandibular y el borde anterior de la rama ascendente de

FIG. 7.—*Visión de la base del cráneo. Fosa pterigoidea (PP). Fosita escafoidea (FF). Foramen oval (FO). Foramen espina (FP). Arco cigomático (Z). Tubérculo articular de la escama del temporal (TA).*

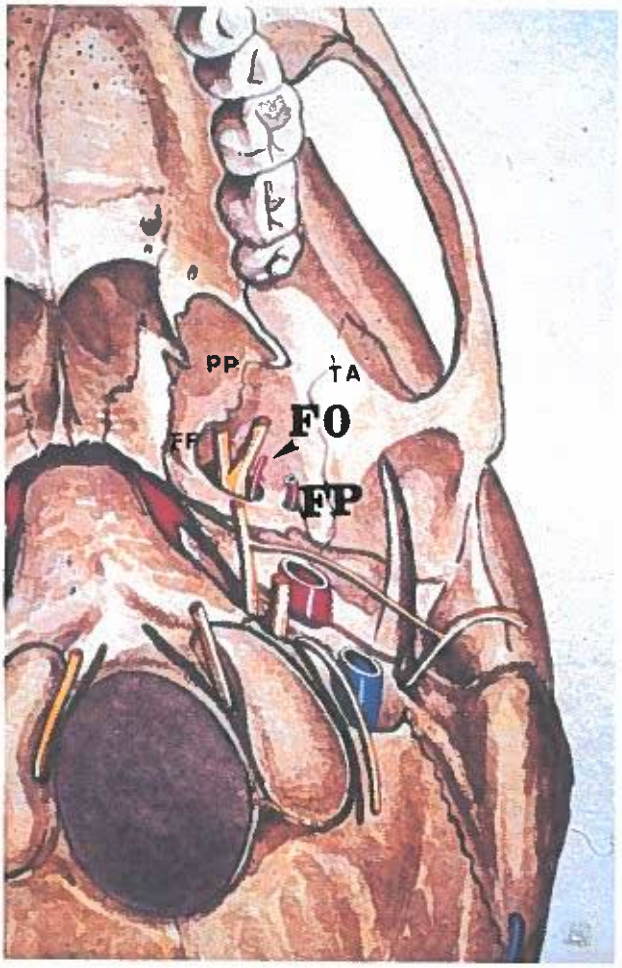

FIG. 8.—*Representación esquemática de la base del cráneo. Fosa pterigoidea (PP). Fosita escafoidea (FF). Foramen oval con la salida del nervio mandibular y la arteria meníngea menor (FO). Foramen espina con la entrada de la arteria meníngea media (FP). Tubérculo articular de la escama del temporal (TA).*

la mandíbula queda un amplio espacio que está ocupado por la bola grasa de Bichat dispuesta entre el tendón del músculo temporal y músculo masetero lateralmente y el músculo bucinador medialmente, este espacio comunica la fosa infratemporal con la región cigomática *(regio zygomatica)*.

Techo

Está constituido por una porción ósea y por una gran abertura que comunica cranealmente con la fosa temporal (figs. 6, 7 y 8).

a) El segmento interno óseo está constituido por la porción horizontal del ala mayor del esfenoides y una porción triangular pequeña de la escama del temporal que se sitúa ventralmente al tubérculo articular del temporal.

Esta superficie ósea, de forma cuadrilátera, está limitada ventralmente por la hendidura esfenomaxilar *(fissura orbitalis inferior)*, dorsalmente por el tubérculo articular de la escama del temporal *(tuberculum articulare)*, lateralmente la cresta infratemporal del ala mayor del efenoides y medialmente el proceso pterigoideo.

En la porción horizontal del ala mayor del esfenoides se localiza el foramen oval, de donde emerge el nervio mandibular, relacionándose en su salida o emergencia con dos ligamentos: uno el ligamento pterigoespinoso, formando parte de la aponeurosis interpterigoidea, y otro el ligamento innominado de Hyrtl, que delimita el clásico poro crotafítico buccinatorio. En esta porción del esfenoides además se localiza el foramen redondo menor o espina, lugar por el que penetra en el endocráneo la arteria meníngea media (fig. 8).

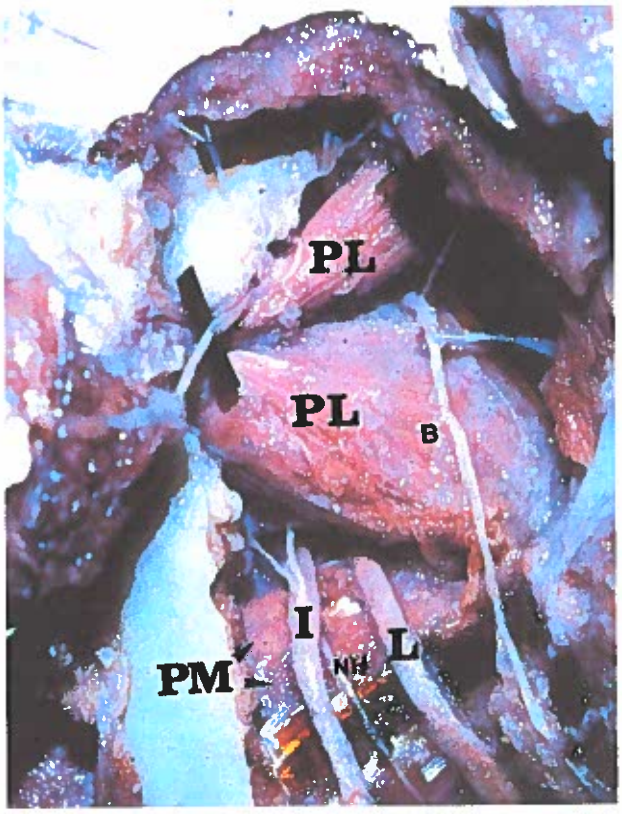

FIG. 9.—*Visión de la cara externa del músculo pterigoideo lateral. Músculo pterigoideo lateral (PL). Nervio bucal (B). Nervio dentario inferior (I). Nervio del milohioideo (NH). Músculo pterigoideo medial (PM). Nervio lingual (L).*

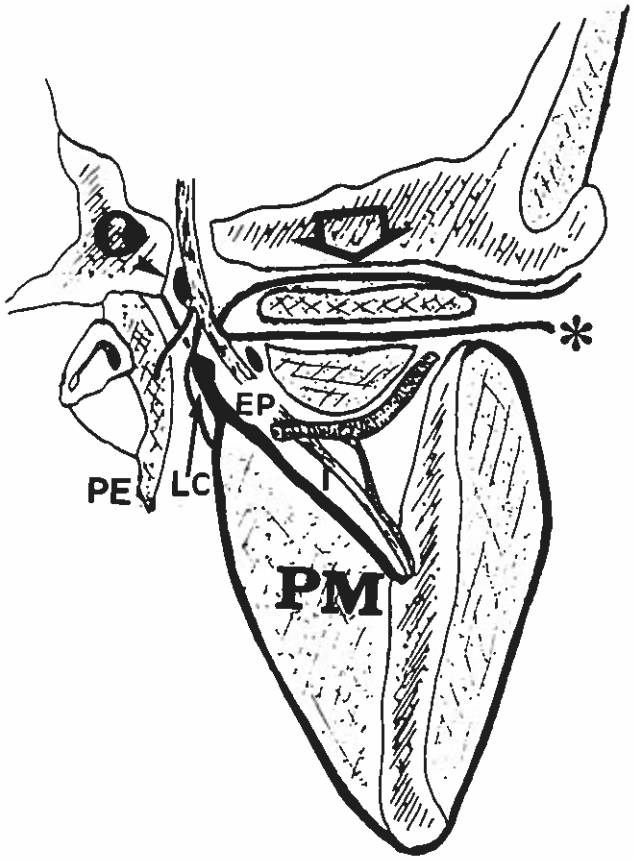

FIG. 10.—*Representación esquemática del espacio infratemporal. Espacio suprapterigoideo (flecha). Espacio intrapterigoideo (asterisco). Espacio interpterigoideo (EP). Músculo pterigoideo medial (PM). Ganglio ótico (O). Músculo periestafilino externo (PE). Nervio dentario inferior (I). Ligamento de Civinini (LC).*

b) El segmento externo está constituido por un gran orificio, delimitado por el arco cigomático lateralmente y la cresta infratemporal del ala mayor del esfenoides y escama del temporal medialmente. Ventralmente está delimitado por el hueso cigoma o malar y posteriormente por la apófisis cigomática de la escama del temporal; este espacio está ocupado por el músculo temporal, cuyo tendón se dirige hacia la apófisis coronoides de la mandíbula donde se inserta.

Vértice

Corresponde al ángulo que se establece entre la cara medial del ángulo de la mandíbula donde se inserta el músculo pterigoideo medial.

Contenido

Las estructuras más importantes contenidas en la *fossa infratemporalis* son: el músculo pterigoideo lateral, la arteria maxilar y sus ramas, el nervio mandibular y sus ramas, así como el plexo venoso pterigoideo. Además dentro de esta fosa se localiza en parte durante su recorrido el nervio cuerda del tímpano (rama del séptimo par nervio facial).

Músculo pterigoideo lateral

Posee dos cabezas que muestran un origen e inserción, así como un fisiologismo diferente (MERIDA VELASCO y cols., 1993) (16):

— La cabeza superior se origina en la cara horizontal (infratemporal) del ala mayor del esfenoides y en el tercio superior de la cara externa de la lámina lateral del proceso pterigoides. Se inserta en los dos tercios anterointernos del disco articular temporomandibular. Las fibras inferiores de esta cabeza también se insertan en la fóvea pterigoidea del cóndilo mandibular (fig. 9).

— La cabeza inferior se origina en los dos tercios inferiores de la cara externa de la lámina lateral del proceso pterigoides. Se inserta en la fóvea pterigoidea del cóndilo (fig. 9).

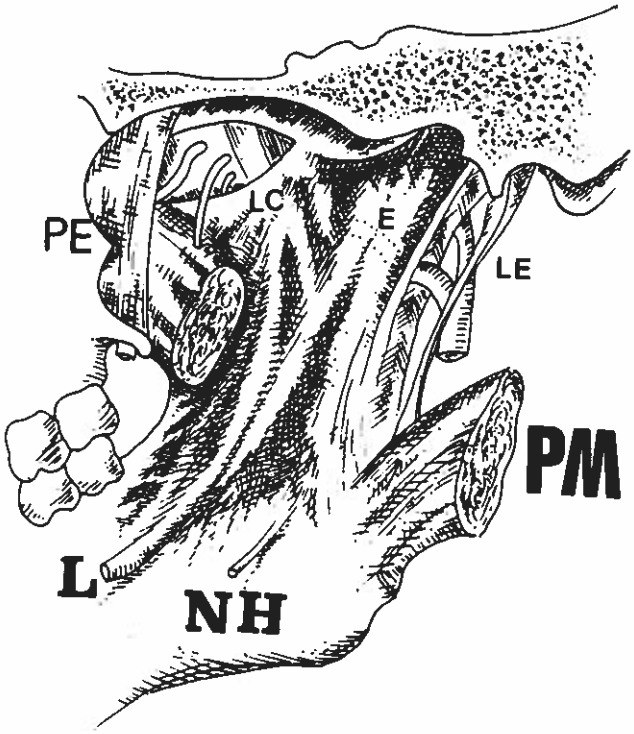

FIG. 11.—*Representación esquemática de la aponeurosis interpterigoidea. Se ha rebatido el músculo pterigoideo medial (PM). Nervio lingual (L). Nervio milohioideo (NH). Músculo periestafilino externo (PE). Ligamento de Civinini (LC). Ligamento estilomandibular (LE). Ligamento esfenomandibular (E).*

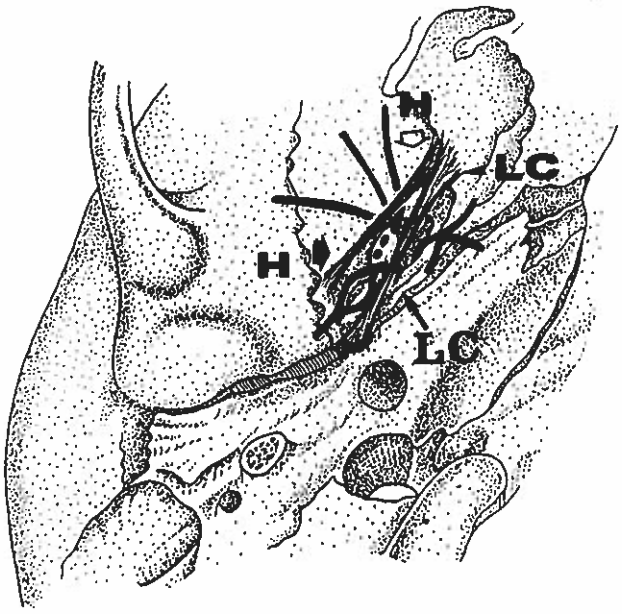

FIG. 12.—*Representación esquemática de la base del cráneo y salida del nervio mandibular, relacionándose sus ramas con los ligamentos de Civinini (LC) y de Hyrtl (H).*

En su origen las dos cabezas se encuentran separadas por un intersticio (espacio intrapterigoideo) por donde discurre el nervio temporobucal (figs. 9 y 10).

Entre la cabeza superior del músculo pterigoideo lateral y la porción horizontal del ala mayor del esfenoides discurren el nervio temporal profundo medio y el nervio temporomaseterino (espacio suprapterigoideo) (figs. 9 y 10).

El músculo pterigoideo lateral tiene una morfología triangular de base anterointerna y vértice posteroexterno dirigido hacia el cóndilo mandibular.

Músculo pterigoideo medial

Este músculo forma parte del segmento posterior de la pared interna de la fosa; de forma rectangular, se origina en toda la superficie de la fosa pterigoidea, excepto en la pequeña fosita escafoidea (lugar de origen del músculo periestafilino externo). Se inserta en la cara medial del ángulo de la mandíbula (fig. 2).

Aponeurosis interpterigoidea

Membrana fibrosa que separa a ambos músculos pterigoideos. De forma más o menos cuadrilátera, se fija por arriba en la base del cráneo (borde interno del foramen oval, espina del esfenoides y labios de la fisura de Glasser). Su borde inferior se fija sobre la mandíbula, inmediatamente craneal a las inserciones del músculo pterigoideo medial (fig. 11). Su borde posterior libre, reforzado de aspecto nacarado, corresponde al ligamento esfenomandibular (figs. 2, 3 y 11). Este ligamento se fija en la espina de Spix y en los márgenes del orificio de entrada al conducto dentario (fig. 11). Con el cóndilo mandibular delimita el clásico ojal retrocondíleo de Juvara (1895) (5), a través del cual discurren el nervio aurículo temporal y los vasos maxilares. Su borde anterior se fija en el borde posterior de la lámina lateral del proceso pterigoides.

La aponeurosis no posee el mismo aspecto ni espesor en toda su extensión (figs. 11 y 12). La parte anterosuperior, más gruesa, corresponde al ligamento pterigoespinoso (Civinini), que desde espina del esfenoides se extiende al borde posterior de la lámina lateral del proceso pterigoides. Entre este ligamento y la base del cráneo la aponeurosis interpterigoidea está atravesada por la arteria pterigoidea y los nervios del músculo pterigoideo medial, pariestafilino externo y el nervio del músculo del martillo, de ahí su denominación como fascia cribiformis (figs. 2, 11 y 12).

Por fuera de este ligamento se localiza la aponeurosis pterigotemporomaxilar, descrita por HOVELACQUE y VIRENQUE (1913) (6), cuyo borde superior libre situado por fuera del foramen oval, se engruesa y constituye el ligamento innominado de

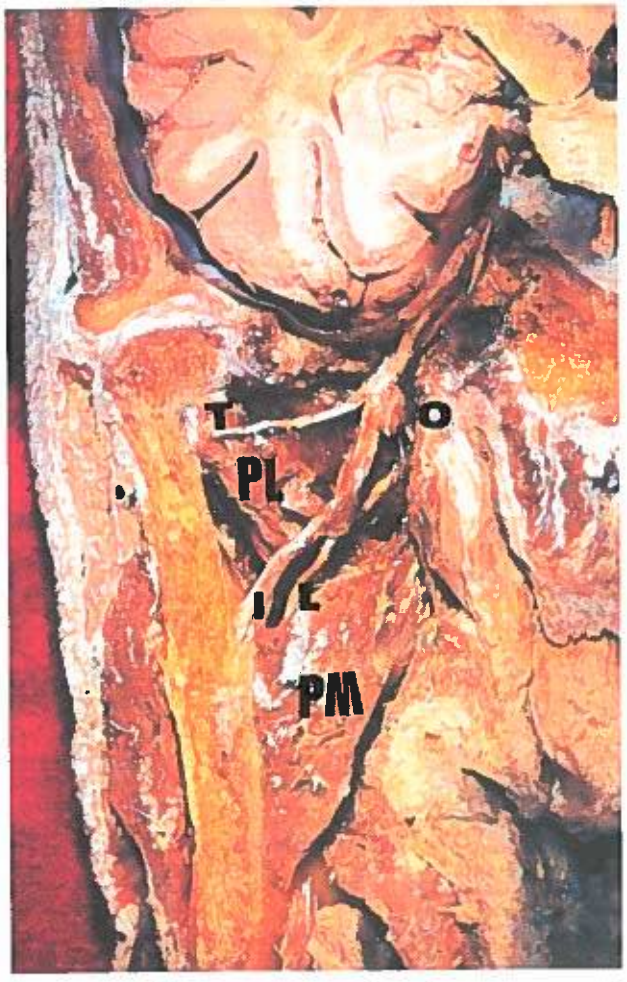

FIG. 13.—*Sección frontal de un sujeto adulto a nivel de la* fossa infratemporalis. *Músculo pterigoideo medial (PM). Músculo pterigoideo lateral (PL). Nervio auriculotemporal (T). Ganglio ótico (O). Nervio dentario inferior (I). Nervio lingual (L).*

Hyrtl (fig. 12). Entre este ligamento y la base del cráneo se constituye el poro cortafítico buccinatorio de Hyrtl, por donde discurren los nervios temporobucal, temporal profundo medio y temporomaseterino.

La porción posterior de la aponeurosis aparece robusta y corresponde al ligamento esfenomandibular, derivado del cartílago de Meckel (RODRIGUEZ VAZQUEZ y cols., 1992) (17). Los autores franceses, siguiendo a JUVARA (1895) (5), distinguen en éste dos porciones: una anterior, que viene de la espina del esfenoides y sería el ligamento esfenomandibular propiamente dicho, y otro posterior, que nacería de la fisura de Glasser, correspondiendo al ligamento timpanomaxilar. Nuestros estudios embriológicos sobre el desarrollo de este ligamento desestiman esta concepción.

Nervio mandibular

Accede a la región a través del foramen oval, situándose entre la aponeurosis interpterigoidea y el músculo pterigoideo lateral. El tronco nervioso, en cuya cara interna o medial se sitúa el ganglio ótico de Arnold (fig. 13), es de corta longitud y aproximadamente a unos 5-10 mm. se divide en ramas, relacionándose con los ligamentos innominados de Hyrtl y pterigoespinoso de Civinini (fig. 12).

Debido a su relación con estos ligamentos, podemos dividir al nervio en:

— Un tronco, a veces dividido ya en su origen y formado por el nervio del músculo pterigoideo medial, nervio del músculo periestafilino externo y nervio del músculo del martillo, a veces este último sale directamente del ganglio ótico, discurre craneal al ligamento pterigoespinoso de Civinini, atravesando la ya denominada pars cribiformis de la aponeurosis interpterigoidea (figs. 11 y 12).

— Otras tres ramas, nervios temporobucal, temporal profundo medio y temporomaseterino, se dirigen hacia afuera, craneales al ligamento innominado de Hyrtl, a través del ya mencionado poro crotafítico buccinatorio de Hyrtl (fig. 12).

Posteriormente los nervios temporal profundo medio y temporomaseterino discurren craneales al músculo pterigoideo lateral en plena fosa infratemporal (espacio suprapterigoideo) (fig. 10). El nervio temporal profundo medio se relaciona con la cresta infratemporal del ala mayor del esfenoides, alcanzando la fosa temporal y situándose profundo al músculo temporal. El nervio temporomaseterino se divide en nervio temporal profundo posterior, que alcanza de igual forma la fosa temporal, situándose profundo al músculo temporal y nervio maseterino que cruza la escotadura sigmoidea de la mandíbula, saliendo por tanto de la fosa infratemporal para inervar al músculo masetero (límite éste superior de la pared externa de esta fosa).

El nervio temporobucal discurre a través del intersticio que existe entre las dos cabezas de origen del músculo pterigoideo lateral (espacio intrapterigoideo) (figs. 9 y 10), dando la inervación a este músculo y dividiéndose en el nervio temporal profundo anterior que alcanza la cara profunda y anterior del músculo temporal y nervio bucal que discurre entre la cara externa de la cabeza inferior del músculo pterigoideo lateral y el tendón del músculo temporal, relacionándose con la bola grasa de Bichat y dirigiéndose hacia la cara lateral del músculo bucinador, al que no inerva, pero sí atraviesa para recoger la sensibilidad de la mucosa de la cara interna de la mejilla.

Entre los ligamentos innominados de Hyrtl y pterigoespinoso de Civinini cranealmente y los músculos pterigoideos caudalmente (espacio interpterigoideo) se localizan tres grandes troncos del nervio mandibular (figs. 12 y 13).

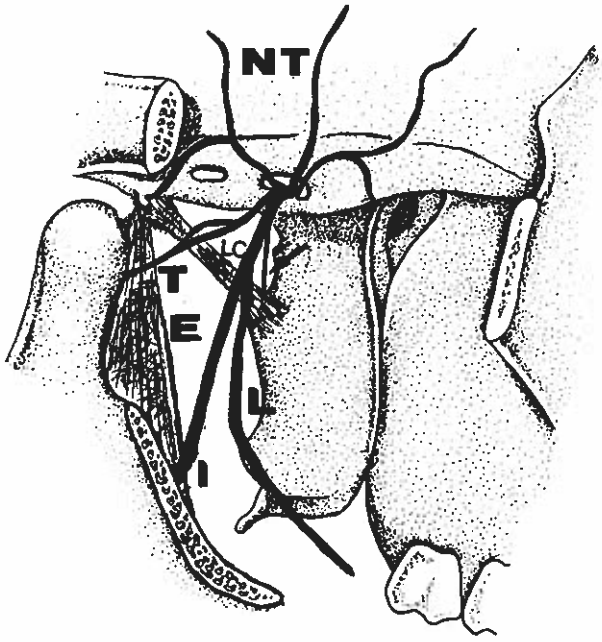

FIG. 14.—*Representación esquemática de las ramas del nervio mandibular. Nervios temporales (NT). Nervio auriculotemporal (T). Nervio dentario inferior (I). Nervio lingual (L). Ramo interno del nervio mandibular para el músculo pterigoideo medial, periestafilino externo y músculo del martillo (flecha). Ligamento esfenomandibular (E). Ligamento de Civinini (LC).*

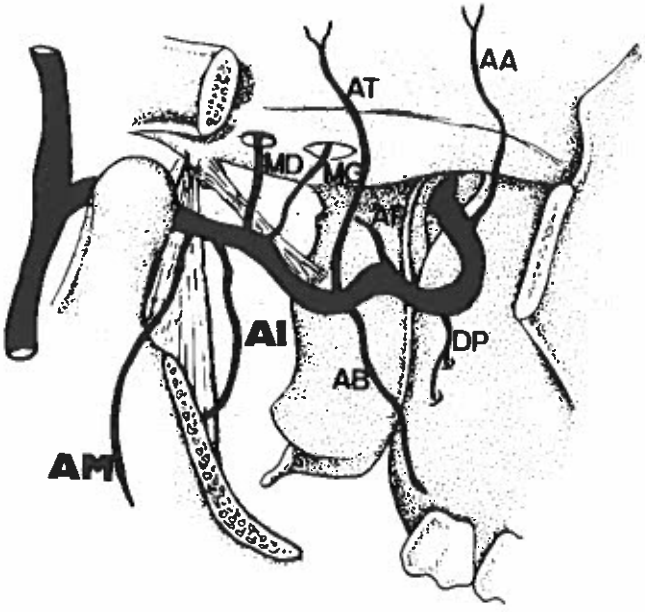

FIG. 15.—*Representación esquemática del trayecto de la arteria maxilar y sus ramas por la fosa infratemporal. Arteria maseterina (AM). Arteria dentaria inferior (AI). Arteria bucal (AB). Arterias dentales posteriores (DP). Arteria meníngea media (MD). Arteria meníngea menor (MG). Arteria temporal media o posterior (AT). Arteria temporal anterior (AA). Arteria pterigoidea (AP).*

El nervio lingual es el más anterior de los tres (figs. 2 y 3). Recibe durante su trayecto en la fossa infratemporal al nervio cuerda del tímpano que aporta de esta forma las fibras nerviosas que recogen la sensibilidad gustativa de los dos tercios anteriores de la lengua.

El nervio dentario inferior (figs. 2 y 3), situado ligeramente posterior al lingual, se introduce en el orificio de entrada del conducto dentario limitado por la espina de Spix y en cuyos márgenes se fija el ligamento esfenomandibular. Antes de introducirse en este orificio emite el nervio del milohioideo, el cual siguiendo el surco milohioideo de la cara medial de la mandíbula, y localizándose por tanto en el ángulo diedro conformado por el músculo milohioideo y la propia mandíbula, inervará a este músculo y al vientre anterior del músculo digástrico (figs. 1, 3 y 5).

El nervio aurículo temporal, que de los tres troncos medios del nervio mandibular es el único que tiene un trayecto horizontal (fig. 13). Cerca de su origen presenta un ojal a través del cual discurre la arteria meníngea media. Posteriormente accede al ojal retroncondíleo de Juvara, que atraviesa craneal a los vasos maxilares y de esta forma abandona la fosa infratemporal, alcanzando la celda parotídea e introduciéndose en la glándula parótida.

La figura 14 recoge un resumen de las ramas del nervio mandibular.

Nervio cuerda del tímpano

Es una rama intrapetrosa del nervio facial (séptimo par craneal). Abandona la caja del tímpano a través de la pars petrotimpánica de la fisura de Glasser y aborda cranealmente la fosa infratemporal. Tras un corto recorrido por esta fosa se anastomosa con el nervio lingual.

Arteria maxilar

Nace como rama interna de división de la arteria carótida externa en la celda parotídea. Discurre a través del ojal retrocondíleo de Juvara, para acceder a la fosa infratemporal, a la que atraviesa en toda su longitud para finalizar en la fossa pterigopalatina (fig. 15).

Posee un trayecto tortuoso más o menos horizontal, describiéndose múltiples patrones de distribución, aunque clásicamente TESTUT y LATARJET (1979) (18) describen dos patrones fundamentales en relación con el músculo pterigoideo lateral. Uno superficial, en el que la arteria rodea el borde inferior del músculo pterigoideo lateral y accede a la fossa pterigopalatina entre este músculo y el músculo temporal. Otro profundo, en el que la arteria discurre entre los dos músculos pterigoideos, alcanzando la fossa pterigopalatina tras atravesar el intersticio entre las dos cabezas de origen del músculo-

lo pterigoideo lateral, acompañando al nervio temporobucal.

La arteria maxilar durante su trayecto emite 14 ramas colaterales, de las que 11 discurren en la fossa infratemporal. En su primera porción o porción posterior emite tres ramas ascendentes:

— La arteria timpánica, que atravesando la cisura de Glasser se introduce en la caja del tímpano.

— La arteria meníngea media, que se relaciona con el nervio auriculotemporal y penetra en el endocráneo a través del foramen espina o redondo menor.

— La arteria meníngea menor, que atraviesa el foramen oval acompañando al nervio mandibular.

En su segunda porción, sobre la cara externa del músculo pterigoideo lateral, emite:

— La arteria dentaria inferior, que acompaña al nervio del mismo nombre, introduciéndose por el orificio de entrada al conducto dentario. Esta arteria emite algunas colaterales, arteria del nervio lingual y arteria milohioidea.

— La arteria maseterina acompaña al nervio maseterino, atravesando la escotadura sigmoidea de la mandíbula.

— La arteria temporal profunda posterior o media.

— La arteria pterigoidea, destinada a los dos músculos pterigoideos.

Cuando se presenta un patrón profundo de distribución la arteria dentaria pertenece al primer grupo de los descritos y las restantes de este grupo al tercer grupo que vamos a describir, no existiendo en este caso segunda porción.

En su tercera porción la arteria maxilar alcanza la vecindad de la *fissura pterygomaxillaris,* emitiendo durante este trayecto:

— La arteria bucal, que se dirige a la región geniana acompañando al nervio bucal.

— La arteria temporal profunda anterior, que acompaña al nervio de igual nombre.

— La arteria alveolar, ésta se introduce por los orificios dentales posteriores de la tuberosidad del maxilar.

— La arteria infraorbitaria, ésta penetra en la órbita a través de la hendidura esfenomaxilar.

Estas dos últimas arterias van acompañando a ramas nerviosas procedentes del nervio maxilar.

Finalmente la arteria maxilar alcanza la fosa pterigopalatina, donde emite tres colaterales: las arterias palatinas superior, vidiana y pterigopalatina y continuando con el nombre de arteria esfenopalatina.

Vena maxilar

En la fosa infratemporal existen dos grandes plexos venosos, ampliamente anastomosados entre sí, el plexo alveolar que drena en la vena facial y en el gran plexo venoso pterigoideo, que cubre con una rica red venosa las caras externa e interna del músculo pterigoideo lateral. De este último plexo nace la vena maxilar. Esta abandona la región atravesando el ojal retroncondíleo de Juvara, situándose a menudo por encima y raramente por debajo de la arteria, pero siempre caudal al nervio auriculotemporal.

Desde el punto de vista embriológico, anatómico y fisiológico la fosa infratemporal *(fossa infratemporalis)* está en relación con el aparato masticador. Ya en 1935 COLLER e YGLESIAS (19), en un estudio sobre la difusión de las infecciones de la cara, describían un espacio masticador y un espacio laterofaríngeo o pterigofaríngeo. Sin embargo, hay que tener en cuenta, como bien indican LEGENT y cols. (1991) (20), que los límites de la fosa infratemporal son óseos y musculoligamentosos, situándose en el seno de regiones complejas que la rodean, susceptibles de desarrollar procesos expansivos que podrían afectarle a través de las amplias aberturas de comunicación existentes entre estas regiones.

BIBLIOGRAFIA

1. *Nómina Anatómica,* 6.ª ed. Churchill Livingstone. New York, 1989 (authorised by the twelfth International Congress of Anatomits in London, 1985).
2. FENEIS, H.: *Nomenclatura Anatómica Ilustrada.* Salvat Editores, S. A. Barcelona, 1974.
3. BICHAT, X.: *Traité d'Anatomie descripitive,* 4.° tomo. Bresson. Gabón, París, 1803.
4. CRUVEILHEIR, J.: *Traité d'Anatomie descriptive,* 2.° tomo. Bechet Jeune. París, 1834.
5. JUVARA, E.: «Anatomie de la région ptérygo-maxillaire». These doctorat. Faculté de Médicine de París. L. Battaille and Cie. Editeurs. París, 1895.
6. HOVELACQUE, A., y VIRENQUE, M.: «Les formations aponéurotiques de la région ptérigo-maxillaire chez l'homme et chez quelques mammifères». *J. Anat. Physiol.,* 49: 427-488, 1913.
7. CREPY, C.: *Anatomie cervico-faciale. Ostéologie craniofaciale. Anatomie descriptive de la face et du cou,* vol. 1. Masson. París, 1967.
8. BOUCHET, A., y CUILLERET, J.: *Anatomía descriptiva, topográfica y funcional. Cara, cabeza y órganos de los sentidos.* Editorial Médica Panamericana. Buenos Aires, 1985.
9. ROUVIERE, H., y DELMAS, A.: *Anatomía humana descriptiva, topográfica y funcional. Cabeza y cuello,* vol. 1, 9.ª ed. Masson. Barcelona, 1987.

10. WILLIAMS, P. L., y WARWICK, R.: *Gray anatomía*, vol. 1. Salvat Editores. Barcelona, 1985.
11. ORTS LLORCA, F.: *Anatomía humana*, tomo I, 6.ª ed. Editorial Científico-Médica. Barcelona, 1986.
12. ROBERT, R.; LEGENT, F.; ROGEZ, J. M.; MENIER, Y.; HELOURY, Y.; PATRA, P., y LEBORGNE, J.: «The infratemporal fossa: A trial clarification». *Surg. Radiol. Anat.*, 11: 307-311, 1989.
13. RICHET, M. A.: *Traité pratique d'anatomie médico-chirurgicale*. Chamerot. París, 1855.
14. RODRIGUEZ VAZQUEZ, J. F.; MERIDA VELASCO, J. R., y JIMENEZ COLLADO, J.: «Orbital muscle of Müller: Observation on human fetuses measuring 35-150 mm.». *Acta Anat.*, 139: 300-303, 1990.
15. MAISONNET, J., y COUDANE, R.: *Anatomie clinique et opératiore*, tomo III. G. Doin and Cie. Editeurs. París, 1950.
16. MERIDA VELASCO, J. R.; RODRIGUEZ VAZQUEZ, J. F., y JIMENEZ COLLADO, J.: «The relationships between the TMJ disc and related muscles in humans». *J. Oral Maxillofac. Surg*, 51: 390-395, 1993.
17. RODRIGUEZ VAZQUEZ, J. F.; MERIDA VELASCO, J. R., y JIMENEZ COLLADO, J.: «Development of the human sphenomandibular ligament». *Anat. Rec.*, 233: 453-460, 1992.
18. TESTUT, L., y LATARJET, A.: *Tratado de anatomía humana. Angiología y SNC*, tomo II, 9.ª ed. Salvat Editores, S. A. Barcelona, 1979.
19. COLLER, F. A., e YGLESIAS, L.: «Infections of the lip and face». *Surg. Gynecol. Obstet.*, 60: 277-290, 1935.
20. LEGENT, F.; LACCOURREYE, H., y cols.: *La fosse infratemporale*. Arnette. París, 1991.

Angiofibroma sangrante juvenil

J. POCH BROTO, M. J. GONZALEZ GIMENO y M. PEREZ CARRETERO

INTRODUCCION

Los angiofibromas sangrantes juveniles (ASJ) tienen una larga tradición histórica, ya que Hipócrates habla de ellos al referirse a determinados pólipos duros de la nasofaringe, recomendando su extirpación mediante arrancamiento. Pero es a principios del siglo XX cuando se clarifica definitivamente la naturaleza tumoral de los mismos; CHAVEAU en 1906 (1) introduce el término de angiofibroma juvenil nasofaríngeo y SEBILEAU en 1923 (2), además de identificarlos anatopatológicamente con claridad, establece su punto de inserción sobre el marco coanal y no en el techo de la rinofaringe, como se había supuesto previamente.

FRIEDBERG introduce el término de angiofibroma, que parece la denominación más apropiada al reunir las dos características histológicas más importantes del tumor.

La situación del mismo con expansiones extrafaríngeas frecuentes hacia regiones anatómicas complejas, los problemas hemorrágicos que es capaz de provocar, su etiopatogenia oscura y tal vez la rareza del tumor, sobre el que pocos cirujanos tienen una experiencia personal importante, han hecho del mismo objeto de frecuentes polémicas a lo largo del amplio período histórico que abarca su conocimiento. Pero en los últimos años nuestro conocimiento sobre el comportamiento del tumor ha mejorado considerablemente; ello ha sido debido fundamentalmente al reconocimiento unánime del estudio arteriográfico previo y al advenimiento de nuevas técnicas de imagen, como la tomografía axial computerizada (TAC) o la resonancia nuclear magnética (RNM), que al dar un conocimiento preciso del volumen tumoral y sus expansiones permiten un abordaje terapéutico mucho más racional y sobre todo mucho mejor individualizado para cada caso concreto.

FACTORES ETIOPATOGENICOS

Frecuencia

No cabe duda de que el tumor es muy raro. Según SPECTOR (1988) (3), en su medio se observan 1,6 tumores por 18.000 nuevos casos otorrinolaringológicos; para CHANDLER (1984) (4), uno por cada 50.000; según BATSAKIS (5) representarían el 0,5 por 100 de todos los tumores de cabeza y cuello. Estas cifras contrastan con las de algunos autores, tales como ARSALA (6), de la Universidad de Kabul (Afganistán), que publica en 1973 una serie de 120 casos, y aunque no indica el número de años, dice que sólo en 1968 había visto 17. Por su parte, TAPIA ACUÑA en Méjico (1973) (7) publica una serie, sin duda la mayor conocida, de 279 casos. Con toda probabilidad estas importantes estadísticas no signifiquen una mayor incidencia de la enfermedad en estos países, sino una importante concentración en centros muy concretos de todos los casos procedentes de amplias zonas geográficas.

Sexo y edad

El tumor es típico de la adolescencia masculina, la mayoría de los casos oscilan entre los diez a los dieciocho años. Existen, sin embargo, observaciones en edades mucho más bajas, entre los cinco a los diez años y algunos más allá de los veinticinco años, pero tenemos la impresión de que en los últimos años los diagnósticos se están haciendo a edades más tempranas en relación probablemente con los mejores medios de diagnóstico. En cuanto a casos por encima de los veinticinco años, son muy raros como primer diagnóstico, no así en cuanto casos tratados y recidivados desde la adolescencia.

La preferencia sexual, por otra parte, está bien establecida en la serie de TAPIA-ACUÑA (7) No hay ningún caso del sexo femenino, los rarísimos tumores vistos en niñas casi ninguno tiene inyección arteriográfica y en muchos tras la revisión anatomopatológica (A-P) se cambió el diagnóstico; de todas formas conviene recordar que BATSAKIS (1979) (5) afirma tener un caso en una niña, lo cual, dada su autoridad, es significativo, aunque naturalmente no confirma la casi absoluta prevalencia en los varones.

Patogenia

Aunque se han propuesto teorías muy variadas, algunas con mayor posibilidad de acercarse a la

verdad que otras, ninguna es, sin embargo, absolutamente convincente.

RINGERTZ (1938) (8), teniendo en cuenta el predominio conectivo del tumor, supuso que éste procedía del periostio de las piezas esqueléticas de la base del cráneo; BENSCH y EWING (1941) (9) pensaron que el tumor podría proceder de fibrocartílago embrionario entre el basioccipital y basioesfenoideas y NUGHES (1941) (10) los supondría derivados del conjunto residual del ductus nasofaríngeo.

SOM y NEFFSON (1941) (11) señalaron que diferencias en la velocidad de crecimiento de los huesos de la base del cráneo podrían provocar la hiperplasia del periostio subyacente en respuesta a estímulos hormonales, siendo así los primeros que ligan la patogenia del tumor a una respuesta hormonodependiente. MARTIN y cols. (1948) (12) admiten la posibilidad de un déficit androgénico con marcada actividad estrogénica que podría determinar la proliferación del conjuntivo rinofaríngeo. En contraste con estas ideas resalta el trabajo de DANE (1954) (13), para quien el desequilibrio hormonal estribaría en un exceso de andrógenos. Ambas líneas de pensamiento han servido como bases teóricas para justificar tanto los tratamientos con estrógenos como con andrógenos, hoy, por otra parte, prácticamente abandonados; sin embargo y al respecto, hay que señalar que nunca han podido ser corroborados de forma concluyente anomalías significativas de estas hormonas en sangre circulante, a pesar de algún trabajo aislado (KAKATAY y cols., 1963).

Quedaría, por otra parte, por aclarar el por qué un estímulo tan poco específico es capaz de provocar una reacción tan desmesurada en una región tan peculiar.

En este sentido OSBORN (1959) y FRIEDMAN y OSBORN (1976) consideran dos alternativas: podrían ser hamartomas o bien residuos de tejido eréctil fetal susceptibles de sufrir influencias hormonales. Se basan en la semejanza de la red vascular de estos tumores y las de los tejidos eréctiles del organismo. Siguiendo a estos autores, cabría pensar en una heteropia del blastema original en fases iniciales del desarrollo, cuando ambas extremidades fetales están muy próximas. Según BULLON (1983) (14) no es necesario recurrir a una heteropia ni a fases ontogénicas tan precoces, cuando en los cornetes, y sobre todo en el tubérculo medio del tabique, existe un tejido con estructura tan análoga.

Tratando de confirmar la dependencia hormonal de estos tumores, JOHN y cols. (1980) buscaron receptores estrogénicos en nueve casos sin hallarlos. Sin embargo, LEE y cols. (1980) detectaron receptores hormonales para testosterona y dihidrotestosterona en el jugo intersticial de los mismos. SHIKANI y RICHTSMEIER (1992) (15) recientemente han publicado un trabajo que demuestra el fallo de los andrógenos como estimuladores del crecimiento de las células tumorales del angiofibroma *in vitro* o en animales de experimentación. KUMAGAMI (1991) (16) considera a este tumor asociado al estradiol, como lo revelan los estudios realizados por inmunohistoquímica en cinco casos de AJN. BRENTANI y cols. (1989) (17) señalan la presencia de receptores para glucocorticoides y progesterona, predominando sobre receptores para estrógenos o andrógenos.

Según GIRGIS y FAHMY (1973) los angiofibromas aparecerían a expensas del tejido no cromafín que rodea las ramas terminales de la maxilar interna, basándose en la presencia de células de citoplasma dispuestas en cúmulos semejantes a las de los de los paragangliomas no cromafines, pero ni los caracteres de la trama conjuntiva ni mucho menos la estructura de los vasos autoriza a establecer semejanza alguna entre ambos tipos de tumores (BULLON, 1983) (14), sin descartar algún tipo de malformación vascular o el crecimiento a partir de vestigios de la arteria estapedial (SHAFEN, 1987) (18).

Por último es necesario admitir que la presencia exclusiva del tumor en el varón en la pre o adolescencia indican una clara dependencia hormonal del cuadro, aunque el significado profundo de la misma se nos escape por el momento.

ANATOMIA PATOLOGICA

Formas anatomoclínicas

Existen dos formas anatomoclínicas principales:

1. *Forma medial.* Dura y compacta, fibrosa, poco vascularizada. Estas formas no sobrepasan la fosa pterigomaxilar (figs. 1 y 2).
2. *Formas ramificadas.* Con extensiones más o menos pediculadas que se extienden en todas direcciones. Son evolutivas, vasculares y en el curso de su tratamiento quirúrgico existe el riesgo importante de dejar un fragmento objeto de posterior recidiva clínica. La exéresis quirúrgica es difícil (fig. 3).

Teniendo en cuenta que las expansiones extrafaríngeas se hacen a partir del agujero esfenopalatino, las formas clínicas en reloj de arena son muy características de los tumores con expansión pterigomaxilar, unidas a la masa tumoral del cávum por un estrecho pedículo (fig. 4).

Caracteres microscópicos

Histológicamente los angiofibromas se componen de diversos elementos:

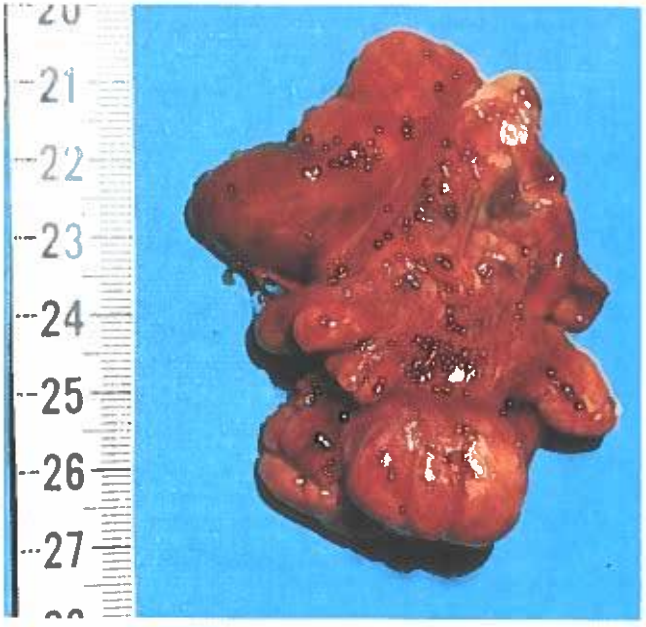

FIG. 1.—*Forma dura y compacta. Se extiende desde rinofaringe a fosa pterigomaxilar, pero no la sobrepasa.*

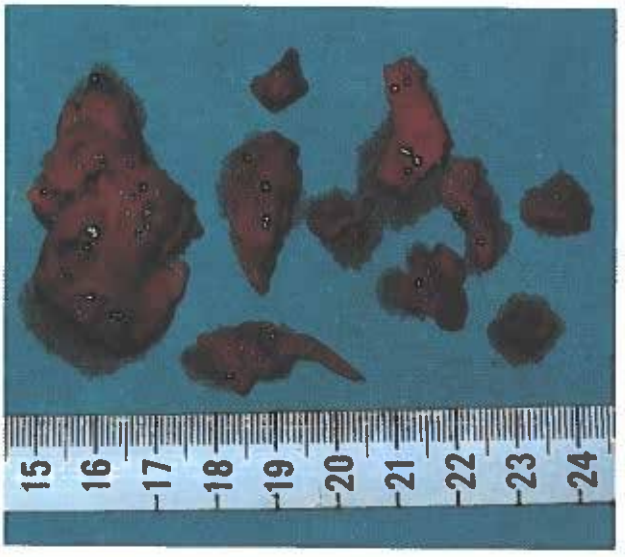

FIG. 3.—*Forma ramificada. Se ha extirpado en varios fragmentos, son propias de las expansiones hacia fosa infratemporal y base del cráneo, digitizándose en las irregularidades basicraneales.*

Vasos. Se pueden distinguir tres tipos fundamentales:

1. Asas vasculares superficiales habitualmente encontradas en la superficie del tumor con todos los atributos de las arterias normales.
2. Vasos neoformados que confieren al tumor su sello característico; carecen de membrana elástica interna. Tienen una capa muscular muy desarrollada, aunque no de espesor homogéneo, a consecuencia de lo cual el contorno vascular puede tener zonas más o menos extensas en las que el vaso carece prácticamente de pared propia. En ocasiones las semejanzas entre estos vasos y las arterias helicíneas de los cuerpos cavernosos son notables, es muy posible que gracias a esta estructura puedan determinar el cierre parcial o total de la luz vascular, contribuyendo a la regulación circulatoria dentro de la masa tumoral.
3. El tercer tipo de vasos se caracteriza por carecer de una pared vascular bien diferencia-

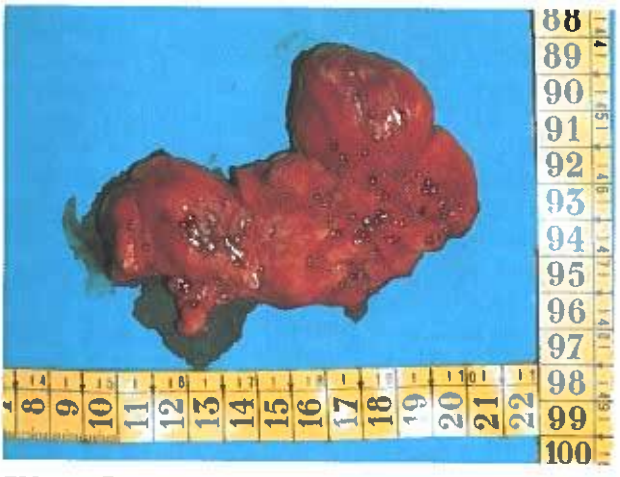

FIG. 2.—*Forma compacta. Como se ve, pueden llegar a ser muy grandes, a veces alcanzan la región geniana, pero son características de las expansiones bajas.*

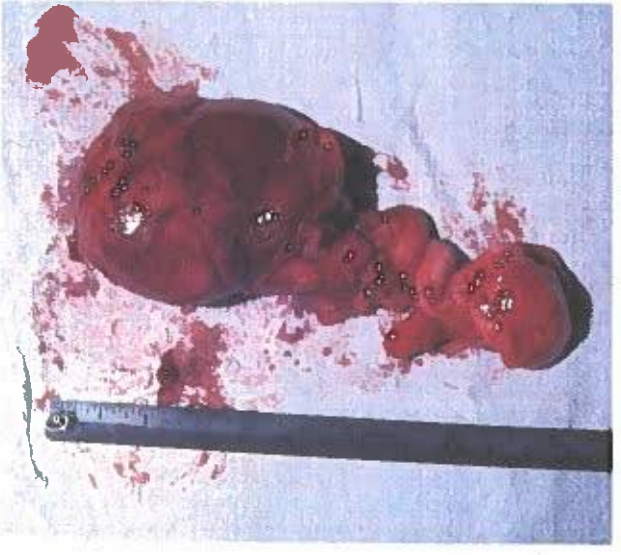

FIG. 4.—*Forma en reloj de arena, que alcanza la región geniana rodeando por detrás la tuberosidad malar; crecen desde el agujero esfenopalatino de forma simultánea hacia fosa nasal y pterigomaxilar. La parte mayor del tumor corresponde a la expansión extrafaríngea.*

da, como si su luz estuviera labrada o esculpida dentro de la trama conjuntiva del tumor, de la que solamente están separadas por la capa de endotelio. En ocasiones estos vasos apenas tienen luz, pero en otras está dilatada formando auténticos lagos vasculares que recuerdan a los cuerpos cavernosos o al tejido eréctil de los cornetes.

Estroma. Formado por tejido conjuntivo y fibras musculares. El tejido conjuntivo está compuesto por fibrocitos y material colágeno, predominando este último, que con frecuencia demuestra una degeneraicón hialina que contribuye a dar gran consistencia a estos tumores.

Las fibras musculares lisas son un componente relativamente abundante en determinados territorios, los cuales pueden jugar un papel en la circulación sanguínea tumoral.

En la trama del tumor podemos observar con relativa frecuencia focos de hemorragias intersticiales de mayor o menor extensión, así como pequeños focos de calcificación u osificación.

El tumor en amplias zonas está recubierto de mucosa, que es asiento con frecuencia de procesos metaplásicos y zonas claramente ulceradas.

Desde la época de SEBILEAU (2) se acepta que existe una zona pedicular o de implantación muy rica en fibras colágenas densas y paralelas relativamente poco vascularizadas y una zona central donde las características angiomatosas se ponen claramente en evidencia.

Expansión tumoral

Teniendo en cuenta que sólo raramente se diagnostican en fases muy iniciales, resulta muchas veces difícil establecer, para un caso concreto, cuál fue su punto de partida; sin embargo, se acepta que éste se encuentra en los alrededores del remarco coanal en su vertiente superoexterna en íntima relación con el agujero esfenopalatino, lo cual explica bien las expansiones nasales, casi siempre unilaterales, y sobre todo la facilidad de expansión hacia la fosa pterigomaxilar.

Las expansiones tumorales se realizan, como es fácil suponer, hacia las cavidades preformadas y en segundo lugar siguiendo vías de mínima resistencia, mucho más raramente a través de una erosión ósea. Inicialmente, y bajo la mucosa del cávum, el tumor crece hasta llenarlo, y a partir de este momento puede evolucionar en varias direcciones:

1. *Hacia adelante* el tumor alcanza la fosa nasal, en ésta puede provocar una fuerte desviación del septum sin perforarlo y también de la pared externa de la fosa, sin alcanzar por esta vía, prácticamente nunca, el seno maxilar.

2. *Hacia abajo* el tumor acaba abombando el velo, siendo en ocasiones visible por detrás del borde posterior del mismo.

3. *Hacia arriba* el tumor puede alcanzar el seno esfenoidal e invadirlo y desde éste los senos etmoidales posteriores, que en las expansiones nasales puras casi nunca se afectan, pero también desde el seno esfenoidal el tumor puede penetrar en la celda hipofisaria, es con mucho la más rara forma en la que un angiofibroma se convierte en un tumor endocraneal.

4. *Hacia fuera,* atravesando el agujero esfenopalatino, se introduce en el espacio pterigomaxilar, y este hecho es quizá una de las secuencias evolutivas más importantes, ya que el tumor al hacerse extrafaríngeo puede desde aquí crecer en direcciones muy variadas:

a) Hacia adelante puede desplazar la pared posterior del seno maxilar, perforarla e invadirlo. El desplazamiento hacia adelante de la pared posterior del seno (en posición de Hirtz) es lo que se ha conocido a veces como signo de Holman y Miller. Desde la cavidad pterigomaxilar, creciendo hacia afuera y adelante, el tumor puede atravesar la fisura pterigomaxilar, que dilata rápidamente para abombar en la región geniana e incluso sublabial.

b) Hacia arriba desde la fosa pterigomaxilar y penetrando a través de la hendidura orbitaria inferior, provoca un exoftalmos con frecuencia pulsátil. En un crecimiento posterosuperior la tumoración puede alcanzar la fosa infratemporal, desde la misma, su expansión hacia el rafe del buccinador la llevará a hacer prominencia por delante de la celda parotídea, pero si el tumor crece hacia arriba perforando el ala mayor del esfenoides, puede hacerse endocraneal. Esta es en nuestra experiencia la vía más frecuente para tal invasión. En cualquier caso, y respecto a la misma, es preciso señalar que prácticamente nunca atraviesa la dura, permaneciendo extradural incluso con invasiones muy amplias.

La invasión endocraneal se ha reputado clásicamente como de muy rara (APPAIX, 1968) (19); según la revisión de BHATIA y MISHRA (1967) (20), hasta 1967 se habían sólo descrito nueve casos en la literatura mundial; sin embargo, según JONES y cols. (1986) (21) entre esa fecha y 1986 habían aparecido no menos de 84 nuevos casos de invasión endocraneal sólo en la literatura anglosajona. Se puede calcular que la invasión endocraneal se debe dar en una aproximación muy conserva-

dora en no menos del 10 por 100. En una revisión de los últimos doce años, DESCHLER, KAPLAN y BOLES (1992) (22) señalan siete casos de invasión endocraneal sobre 18 pacientes. Sin embargo, TANDON (1988) (23) sobre 50 casos apunta sólo tres casos con invasión endocraneal. Asimismo, JACOBSSON (1988) (24) refiere un caso en estadio IV en una serie de 18. ANTONELLI (1987) (25) sobre 19 casos cuenta con dos extensiones intracraneales.

En nuestra casuística figuran cuatro casos dentro de un total de 27; el espectacular aumento de descripciones respecto al pasado sólo se puede explicar merced al importante avance que han experimentado los medios de diagnóstico en los últimos años.

VASCULARIZACION DEL TUMOR

Este es un punto de gran importancia tanto diagnóstica como terapéutica. En principio la vascularización inicial se realiza a partir de la arteria maxilar interna, que continúa siendo el gran aporte vascular del tumor a lo largo de todo su período evolutivo, pero a medida que crece se produce una nutrición vascular suplementaria que puede proceder de la arteria faríngea ascendente, arteria palatina mayor, arteria occipital y en su expansión hacia la fosa infratemporal puede recibir sangre de la arteria temporal superficial, arteria facial y vasos trasfaciales. Los crecimientos superiores provocan suplencias que proceden de la carótida interna (arterias etmoidales, nasolagrimal, así como de vasos meníngeos aberrantes). Es muy importante tener asimismo en cuenta que los tumores que alcanzan cierto volumen pueden, y de hecho ocurre con frecuencia, recibir sangre del lado contralateral.

ESTUDIO CLINICO

La expresión clínica de los angiofibromas sangrantes juveniles está condicionada por las características biológicas del tumor, por su particular anatomía topográfica y su capacidad de expansión en diferentes direcciones.

Si tenemos en cuenta el estudio de JAFECK y cols. (1973) (27), la sintomatología predominante es la siguiente:

— Epistaxis: 80 por 100.

— Obstrucción nasal: 80 por 100.

— Rinolalia cerrada: 24 por 100.

— Hipoacusia de transmisión: 8 por 100.

— Rinorrea mucopurulenta: 8 por 100.

Según NEEL y cols. en 1973 (26):

— Obstrucción nasal: 92 por 100.

— Epistaxis: 70 por 100.

— Rinorrea mucopurulenta: 21 por 100.

— Deformación facial: 19 por 100.

— Sordera: 13 por 100.

— Tumoración palatina: 10 por 100.

— Exoftalmia: 8 por 100.

De la comparación de los síntomas ofrecidos por dos grupos diferentes podemos observar la similitud de comportamiento desde un punto de vista clinicoestadístico.

La obstrucción nasal de instauración progresiva, largo tiempo minusvalorada, se acompaña con mucha frecuencia de una rinorrea mucopurulenta. La experiencia enseña que estos muchachos son frecuentemente sometidos a tratamientos diversos antes de establecer la sospecha de la auténtica naturaleza del proceso. Esto suele ocurrir cuando comienzan a aparecer epistaxis más o menos intensas, éstas pueden ser muy variables en su intensidad, desde la tinción de la rinorrea por hebras sanguinolentas hasta la epistaxis franca, raramente de gran intensidad, repetidas con cierta frecuencia, conduciendo a cuadros anémicos más o menos intensos. Aunque la epistaxis constituye, como dijo SEBILEAU, la firma del angiofibroma juvenil, debe señalarse que existen alrededor de un 20 por 100 de casos que no las presentan, dificultando al clínico la sospecha diagnóstica.

Las alteraciones oculares suelen reducirse a la exoftalmia, y su dirección depende del punto por el cual la celda es impulsada. La tumefacción facial y aun del repliegue gingivoyugal depende de exteriorizaciones hacia la fosa pterigomaxilar, que rodeando el maxilar por detrás alcanza a abombar la mejilla y es interesante señalar al respecto cómo algunas de estas formas pueden tener una sintomatología nasal a veces muy reducida.

DIAGNOSTICO

Se basa en una correcta exploración clínica y radiológica.

La simple inspección de la cara puede detectar tumoraciones en la mejilla (figs. 5 y 6); la rinoscopia anterior permite con frecuencia la observación de una expansión nasal como una masa casi siempre recubierta de moco purulento y fibrina, de aspecto rojo vinoso o grisácea. Es imprescindible una limpieza cuidadosa de la fosa nasal con adrenalización para poderla observar. En rinoscopia posterior (fig. 7) el tumor se aprecia con claridad, ocupando parte del cávum o éste en su totalidad. La otoscopia para detectar la participación tubárica, así como un examen oftalmológico y neurológico, deben completar la exploración clínica de estos enfermos.

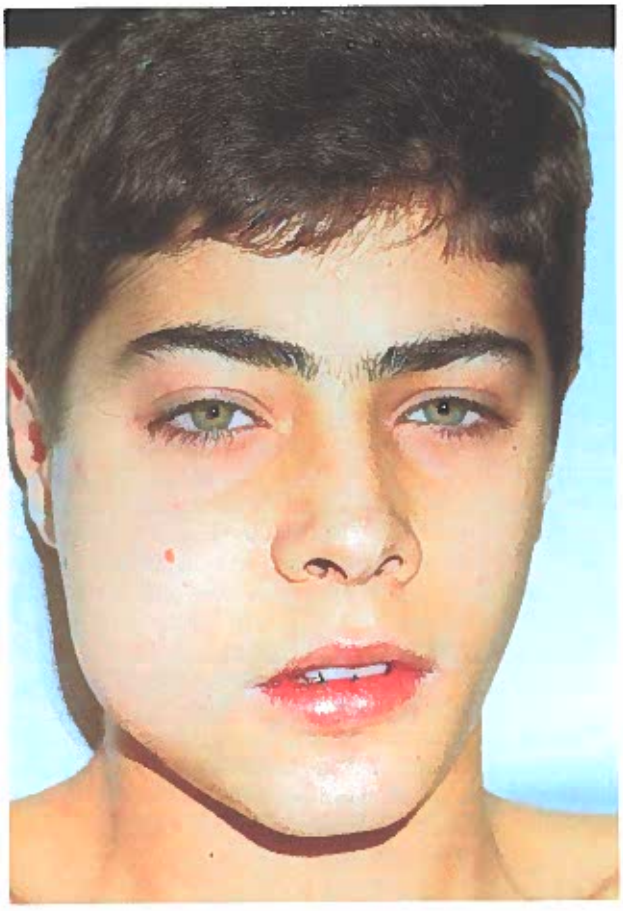

FIG. 5.—*Abombamiento geniano, corresponde al tumor de la figura 2.*

ESTUDIO RADIOGRAFICO

El estudio convencional de senos paranasales sigue siendo imprescindible y en muchos casos es extraordinariamente evocador (fig. 8). Sin embargo, es preciso reconocer que hoy día estos estudios han

FIG. 6.—*Gran abombamiento en mejilla, corresponde al tumor de la figura 4.*

FIG. 7.—*Rinoscopia posterior con retracción de velo. Se aprecia una masa rojovinosa dura al tacto que ocluye toda la coana.*

perdido protagonismo frente a las nuevas técnicas de imagen, como el TAC y la RNM.

La tomografía axial computerizada (figs. 9 a 17) ha constituido el gran avance en el diagnóstico de extensión de estos tumores y hoy día puede considerarse como fundamental. De la misma forma que cuando existen dudas respecto a la invasión endo-

FIG. 8.—*Tomografía lateral. El cávum está ocupado por una masa redondeada que lo ocupa completamente. Seno esfenoidal libre.*

FIG. 9.—*Corte coronal de CT. Ocupación coanal completa; erosión en base de apófisis pterigoides izquierda; mínima expansión hacia fosa pterigomaxilar; sinusitis esfenoidal reactiva.*

craneal debe practicarse resonancia magnética. Según SPECTOR (1988) (3), es la técnica más precisa para valorar la posibilidad de extensión endocraneal (fig. 18), incluso mejor que la arteriografía, ya que aunque ésta muestra la extensión endocraneal merced a la irrigación del tumor a partir de vasos endocraneales, este componente está generalmente peor vascularizado y se encuentra con frecuencia en fosa media, lateral al seno cavernoso, que es una zona que se visualiza peor.

En cualquier caso, si la TAC y RNM permiten diagnósticos de expansión tumoral sumamente precisos, la arteriografía (figs. 19 a 21) es indispensable porque ella por sí sola es diagnóstica. Esta debe ser bilateral, incluyendo los cuatro sistemas.

El tumor en el tiempo arterial se presenta como una masa vascular muy densa formada por vasos numerosos de calibre regular. En la fase capilar el

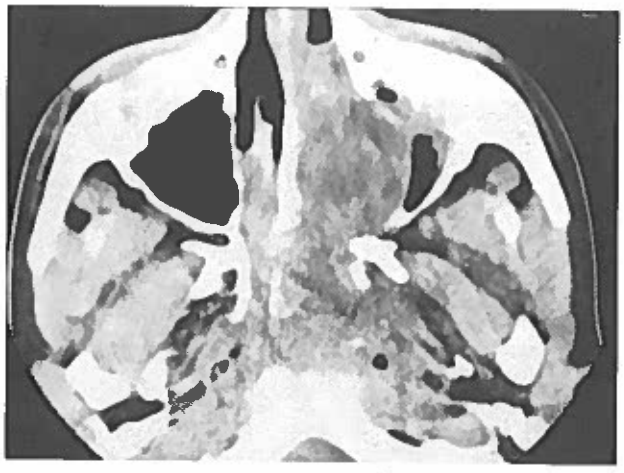

FIG. 10.—*CT coronal. Pertenece al mismo enfermo de la figura anterior. Ocupación de la coana, desplazamiento de la pared interna del seno maxilar muy adelgazada, no existe tumor en el seno y no se aprecia expansión pterigomaxilar.*

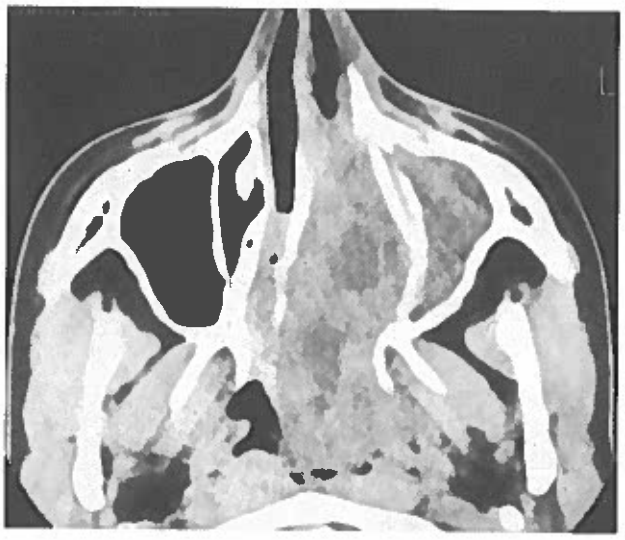

FIG. 11.—*CT coronal. El tumor muestra dos zonas de hipodensidad por necrosis isquémica del tumor, el seno maxilar parece ocupado. La cirugía mostró pólipos reactivos.*

tumor siempre bien delimitado toma un aspecto angiomatoso, formando una masa grumosa bastante homogénea. El drenaje venoso suele ser muy rápido y desaparece hacia los siete segundos. La imagen es lo suficientemente característica para evitar los riesgos de la biopsia.

En nuestra experiencia la secuencia diagnóstica debe ser:

1. Anamnesis.
2. Exploración clínica cuidadosa.
3. Radiología convencional.
4. TAC y/o RNM.
5. Arteriografía.

BIOPSIA

Como se ve en esta secuencia, no incluimos la biopsia preoperatoria, no tanto porque es potencialmente peligrosa, sino porque no suele ser necesaria. En cualquier caso nuestra opinión no es compartida por todos los autores. BILLER (1978) (28) piensa que no existen contraindicaciones a condición de que se haga en ambiente quirúrgico; en una serie de 10 pacientes biopsiados uno de ellos requirió transfusión sanguínea, pero en cuatro pacientes la biopsia dio otro resultado y se evitó la arteriografía. CHANDLER (1984) (4) en una serie de 23 casos hace el diagnóstico mediante biopsia en 15 pacientes sin ninguna complicación.

El problema radica en que la biopsia tampoco elimina la necesidad de una arteriografía cuando es positiva y que, por otra parte, deben ser bastante

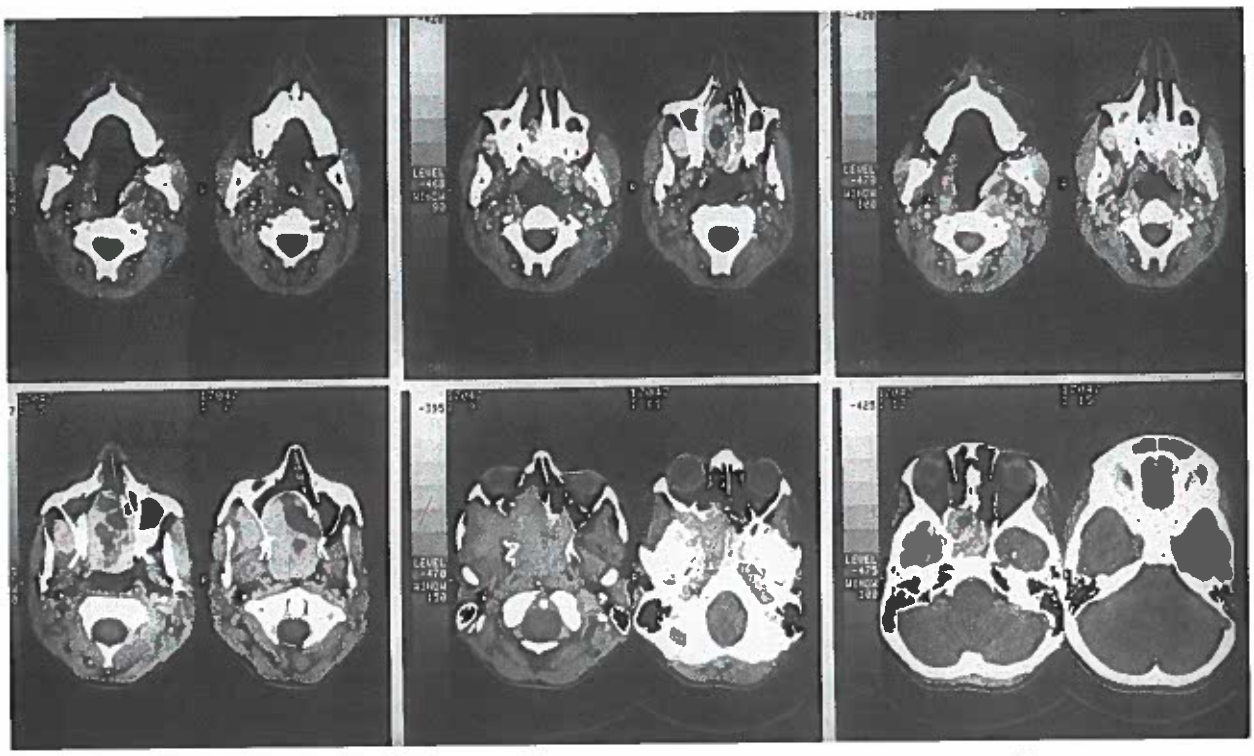

FIG. 12.—*CT coronal. Expansión nasal amplia y pterigomaxilar masiva, ligero exoftalmos e invasión paracavernosa.*

profunda para ser diagnosticadas, con lo que el riesgo de hemorragia aumenta, de tal manera que sólo la indicaremos cuando el diagnóstico arteriográfico realizado tras un TAC y/o RNM sugerentes planteen dudas de diagnóstico diferencial.

DIAGNOSTICO DIFERENCIAL

Generalmente, y dentro del contexto clínico que hemos desarrollado, no suele ofrecer dificultades; sin embargo, debemos considerar: la poliposis nasal, aunque generalmente no ofrece problemas, de la misma forma que las hipertrofias simples de las vegetaciones adenoideas. Sin embargo, el pólipo coanal de Killian puede ofrecer algunas dificultades. En este sentido la moderna antroscopia, que permite observar su pedículo saliendo del meato medio, es de una ayuda considerable. Los quistes de cávum a veces voluminosos se distinguen claramente al tacto y los tumores malignos tienen características clínicas y radiológicas netamente diferenciadas.

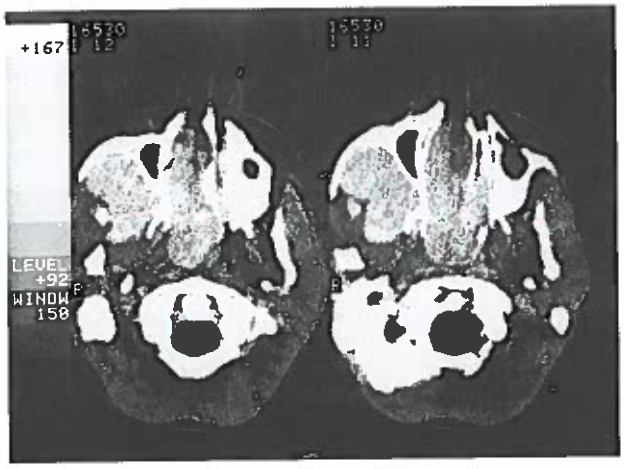

FIG. 13.—*CT coronal con contraste intravenoso. Invasión masiva de fosa pterigomaxilar; la inyección del contraste mejora en estos tumores la definición del CT.*

FIG. 14.—*CT coronal. Cortes más altos del caso anterior, invasión de seno cavernoso.*

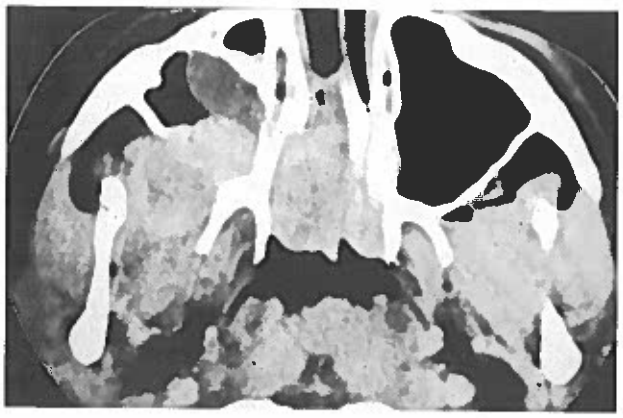

FIG. 15.—*CT coronal. Desde la fosa pterigomaxilar el tumor rompe la pared posterior del seno maxilar y se introduce en el mismo.*

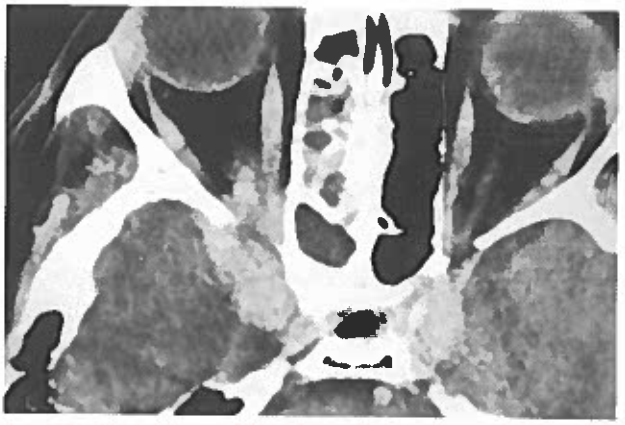

FIG. 17.—*CT coronal. Afectación del seno cavernoso, el mismo caso que las figuras 15 y 16.*

ESTADIAJE TUMORAL

Al objeto de poder comparar adecuadamente series estadísticas procedentes de diferentes centros se han propuesto diversos métodos de clasificación, ello sólo ha sido factible gracias a la posibilidad de estudio radiológico muy exacto de los límites reales del tumor.

La clasificación de Chandler (1984) (4) ha hecho cierta fortuna y ha sido aceptada por la AJC:

— Estadio I: Tumor confinado a la nasofaringe.

— Estadio II: Extensión a la cavidad nasal o seno esfenoidal.

— Estadio III: Tumor que se extiende a una o más localizaciones de las siguientes: seno esfenoidal, seno maxilar, seno etmoidal, espacio pterigomaxilar, órbita o mejilla.

— Estadio IV: Invasión endocraneal.

Esta clasificación, aun a pesar de ser utilizada en la literatura anglosajona, es extremadamente confusa, sobre todo en el estadio III, donde se mezclan tumores con diferente significación clínica. Por otra parte, el grupo IV engloba cualquier tipo de invasión endocraneal, presentándose, por tanto, malas comparaciones entre unos casos y otros.

Entiendo que la clasificación de FISCH (1983) (45) es mucho más exacta y que cada estadio agrupa tumores más homogéneos entre sí, tanto desde el punto de vista diagnóstico como de abordaje terapéutico:

— Tipo I: Nasofaringe y cavidad nasal sin destrucción ósea.

— Tipo II: Tumores que invaden la fosa pterigo-

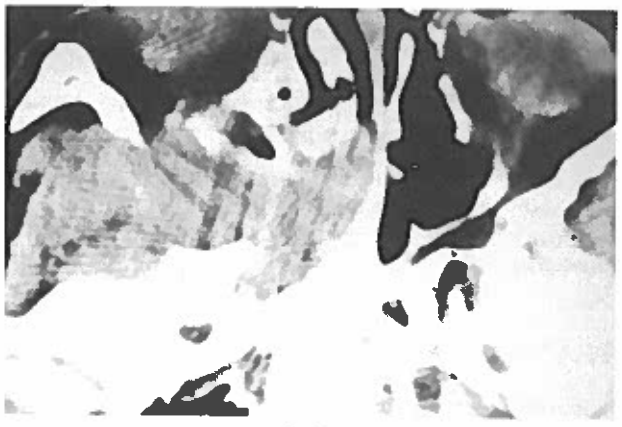

FIG. 16.—*CT coronal. Invasión infratemporal amplia, el mismo caso que la figura anterior.*

FIG. 18.—*Resonancia magnética. Afectación esfenoidal y clara delimitación del tumor respecto al endocráneo, donde no penetra.*

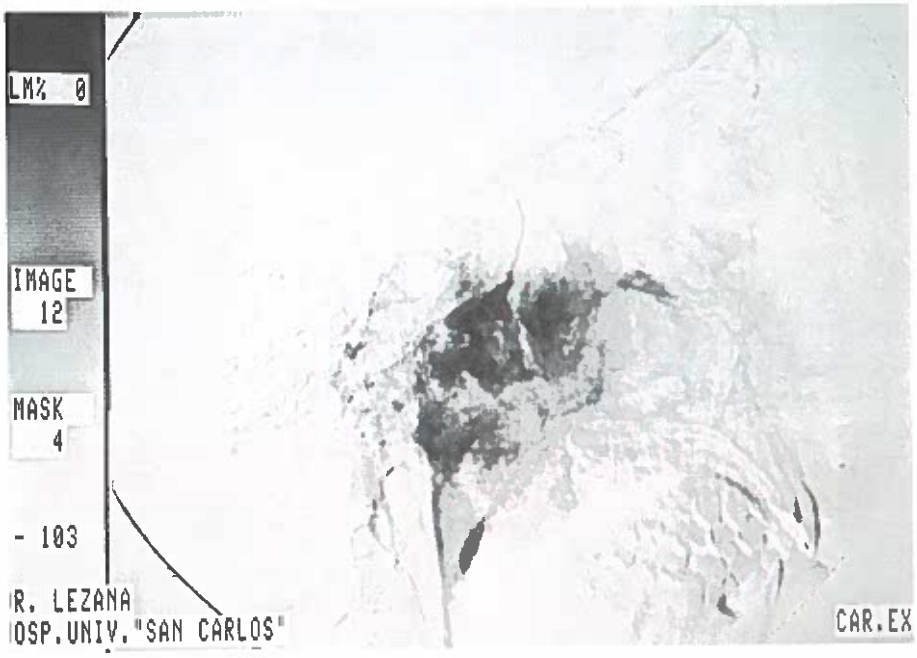

FIG. 19.—*Arteriografía de carótida externa izquierda, que en este caso es el aporte fundamental del tumor.*

FIG. 20.—*Arteriografía. Carótida externa contralateral con aporte sanguíneo importante en el tumor de la figura anterior.*

maxilar, el seno maxilar, esfenoides, etmoides y esfenoides con destrucción ósea.

— Tipo III: Tumores que invaden la fosa infratemporal, órbita, región parasellar y región lateral al seno cavernoso:

- Tipo IIIa: El tumor es extracraneal.
- Tipo IIIb: El tumor es endocraneal, pero extradural.

— Tipo IV: Extensión intracraneal, intradural.

- Tipo IVa: Sin infiltración del seno cavernoso, fosa pituitaria o quiasma óptico.
- Tipo IVb: Con infiltración del seno cavernoso, fosa pituitaria o quiasma óptico.

Aunque como cualquier clasificación no está tampoco exenta de críticas, distingue claramente la diferente gravedad de las distintas invasiones endocraneales.

TRATAMIENTO

Aunque desde antiguo se había sostenido la tendencia regresiva de estos tumores al entrar en la edad adulta, esto no ha podido ser demostrado

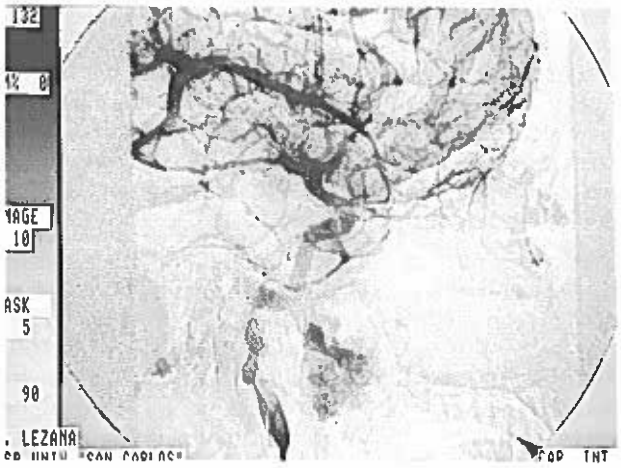

FIG. 21.—*Arteriografía. La parte posterior del tumor de las figuras precedentes es irrigado por una pequeña rama de la carótida interna izquierda.*

nunca de una forma absoluta. El caso publicado por SANSBIE y PHELPS (1986) (29) de una aparente regresión de la recidiva de un tumor operado previamente a la edad de trece años no puede considerarse una demostración en este sentido. JACOBSON y PETRUSON (1989) (30) reportan un caso de involución de un ASJ con invasión endocraneal. WEPRIN (1991) (31) describe la regresión de otro caso tras un seguimiento de doce años.

No puede caber el menor género de dudas de la necesidad de tratar agresivamente unos tumores que dejados a su libre evolución no permitirían en la mayoría de los casos alcanzar la supuesta edad involutiva.

Dada la temible reputación quirúrgica de los an-

FIG. 22.—*Arteriografía de carótida externa en un gran tumor con invasión endocraneal.*

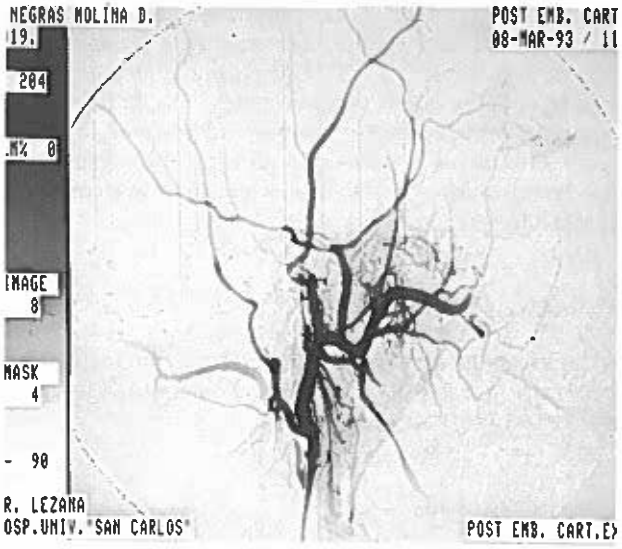

FIG. 23.—*El mismo caso de la figura anterior tras la embolización supraselectiva; el tumor ha desaparecido agiográficamente.*

giofibromas juveniles, se han propuesto terapias alternativas que enumeramos:

Tratamientos hormonales

a) *Andrógenos.* Recomendados por HAYES MARTIN (32), no han demostrado ningún valor.

b) *Estrógenos.* Introducidos por SCHIFF (1959) (33), han sido ampliamente utilizados; histológicamente se produce un aumento de tejido colágeno y reducción de la vascularización. Si se comparan las biopsias pre y postoperatorias, y aunque algunos autores han señalado disminución del tamaño del tumor y de la hemorragia operatoria [CHRISTIANSEN

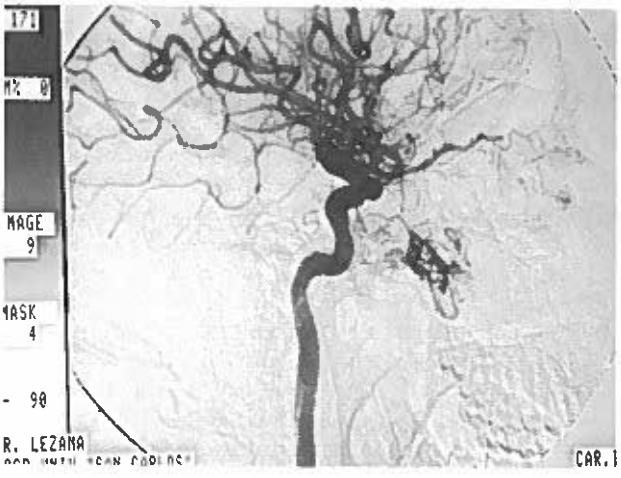

FIG. 24.—*A pesar de la embolización, persiste un pequeño aporte vascular procedente de la carótida interna del mismo lado.*

y cols., 1974 (34); DUCKERT y cols., 1978 (35)], la mayoría no han encontrado mejorías sustanciales (POCH VIÑALS, 1983) (14). Los potenciales e hipotéticos beneficios como terapia coadyuvante a la cirugía está ampliamente descompensada por los efectos secundarios capaces de inducir. En la actualidad los tratamientos hormonales están prácticamente abandonados.

Criocirugía

La congelación de estos tumores sólo sería posible en tumores muy pequeños o en restos quirúrgicos igualmente muy reducidos.

Embolización

El tamaño del tumor no decrece significativamente y el peligro de reflujo hacia el sistema carotídeo no debe ser minimizado. SPECTOR (1988) (3) sobre 28 casos hace 24 embolizaciones preoperatorias con tres complicaciones: un caso de dolor facial, una paresia facial y un caso de visión borrosa. Todos se resolvieron favorablemente en el curso de veinticuatro horas. Parece que la embolización reduce la hemorragia peroperatoria y en este sentido, a condición de disponer de un equipo particularmente entrenado, puede preconizarse. Esta se realiza sobre la maxilar interna, faríngea ascendente, la occipital y palatinas, y debe realizarse como técnica coadyuvante de la cirugía y nunca como resolutiva.

Recientemente se ha preconizado la embolización mediante punción directa del tumor, al parecer con excelente hemostasia peroperatoria (AYMARD, 1992) (36).

Por último, debemos tratar las dos únicas terapias resolutivas de las que disponemos: *radioterapia* y *cirugía*.

Radioterapia

La serie más amplia del mundo tratada con radioterapia es la de Princes Margaret Hospital de Toronto, presentada por CUMMINGS y cols. en 1984 (37); dicha serie está constituida por 55 pacientes, de los cuales 44 tuvieron una remisión completa del tumor después de un tratamiento con 3.000 a 3.500 Gy dispensado a lo largo de tres semanas. La resección quirúrgica o un segundo curso radioterápico controló los 11 enfermos restantes. Los autores señalan que tras la radioterapia los angiofibromas involucionan muy lentamente, de tal forma que el 50 por 100 de los pacientes tienen tumor visible en la orofaringe doce meses después del tratamiento, pero sólo el 10 por 100 tiene alguna anomalía treinta y seis meses más tarde. En esta serie no se observan alteraciones endocrinas o de crecimiento significativas; sin embargo, dos de los 55 pacientes desarrollaron tumores malignos de cabeza y cuello en el curso de los años: un carcinoma tiroideo y un basalioma, dos pacientes en los que la extensión del tumor impidió la adecuada protección ocular desarrollaron cataratas.

Pero al margen del trabajo que acabamos de comentar en la literatura han sido señalados transformaciones malignas en carcinomas y sarcomas [SPAGNOLO, 1984 (38); CHEN y cols., 1983 (39); SPECTOR, 1988 (3); MAKEK, 1989 (40)]; por tanto, puede inferirse lo siguiente: 1) la radioterapia es un medio eficaz de tratamiento, y 2) las posibilidades de malignización a largo plazo parecen bien establecidas.

Según nuestro criterio, y de acuerdo con las premisas establecidas, el tratamiento radioterápico de una lesión benigna no puede indicarse de forma sistemática; sin embargo, determinadas lesiones consideradas irresecables por su invasión endocraneal (hacemos sobre todo referencia a las invasiones masivas de los senos cavernosos o lesiones residuales postcirugía en la misma región) deben ser consideradas como candidatos para radioterapia.

Cirugía

Hoy día la mayoría de las escuelas otorrinolaringológicas del mundo están de acuerdo en que se trata de la terapia de elección en casi todos los casos.

Las graves hemorragias preoperatorias que se pueden producir han concedido a esta cirugía una reputación siniestra; sin embargo, es necesario reconocer que gran parte de estas pérdidas hemáticas eran debidas a la incapacidad del cirujano para no lesionar la superficie tumoral durante la intervención. Si tenemos en cuenta la tendencia del angiofibroma para rellenar huecos y grietas de la base del cráneo y a la luz de nuestros conocimientos actuales sobre la expansión tumoral y considerando la antigua costumbre de extirparlos con grandes cucharillas y en abordajes insuficientes, estas graves hemorragias no pueden sorprendernos.

Los principios básicos de esta cirugía pueden resumirse así:

— Abordaje suficiente.
— Exposición completa o lo más completa posible de la superficie tumoral.
— Extirpación.
— Comparación de la pieza quirúrgica extirpada con la arteriografía, TAC y/o RNM preoperatoria.
— Extirpación si es necesario de las prolongaciones.
— Bloqueos vasculares.

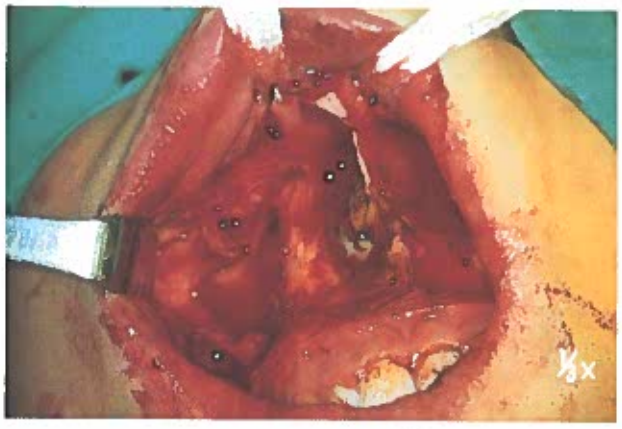

FIG. 25.—*Vía gingivoyugal. Bilateral en este caso, se ha accedido a fosa pterigomaxilar derecha, para colocar un clip de olivecrona en la maxilar interna contralateral. En la fosa nasal izquierda se aprecia el polo anterior del tumor; se ha abierto ampliamente el seno maxilar izquierdo, que está libre de tumor.*

FIG. 26.—*Se ha abierto la fosa pterigomaxilar izquierda, se ha fresado ampliamente la tuberosidad maxilar y se ha accedido a la expansión geniana del tumor. Obsérvese que la masa tumoral, antes de su extirpación, no ha sido fragmentada y se ha expuesto ampliamente la superficie del tumor. Corresponde a la pieza quirúrgica de la figura 2.*

Somos partidarios de ligaduras arteriales que dependen del estudio angiográfico previo, de esta forma habitualmente se realiza la ligadura de la carótida externa lo más próxima posible al tumor, así como clip de Olivercrona sobre la maxilar interna contralateral en caso de que el tumor reciba mucha sangre del otro lado.

De acuerdo con estos principios, las polémicas suscitadas sobre la vía de abordaje más conveniente resultan algo ingenuas, en el sentido de que la vía más adecuada es la que mejor se adapte a la topografía tumoral de cada caso concreto, por lo que la individualización de cada caso es imperativa. En principio pueden discutirse las siguientes técnicas:

a) *Vía transpalatal.* Sólo es apta para los tumores confinados exclusivamente al cávum rinofaríngeo sin ningún tipo de expansión (41). En nuestra casuística (27 casos) sólo la hemos podido utilizar en una ocasión. QUESADA (1990) (42), sin embargo, la utiliza con mayor frecuencia.

b) *Vía gingivoyugal* (figs. 25 y 26). Puede proporcionar un buen campo para las extensiones nasales y pterigomaxilares. En nuestro servicio se ha utilizado la variante de Poch Viñals en 11 ocasiones, en dicha técnica la lámina de los cornetes es rebatida en bloque junto con la apófisis ascendente del maxilar hacia el techo del seno, proporcionando una excelente visión sobre rinofaringe y acceso a la región pterigomaxilar. El acceso a las expansiones esfenoidales y etmoidales superiores es limitado (para más información sobre la técnica, ver POCH VIÑALS, 1983). Tiene la ventaja de no plantear incisiones externas y al reponer la lámina de los cornetes sus consecuencias sobre el funcionalismo nasal son mínimas.

c) *Vía paralateronasal* (figs. 27 a 30). Es sin duda la más clásicamente utilizada, permite control muy exacto de las expansiones superiores, al igual que de las laterales. Da un acceso muy direc-

FIG. 27.—*Vía paralateronasal. Incisión.*

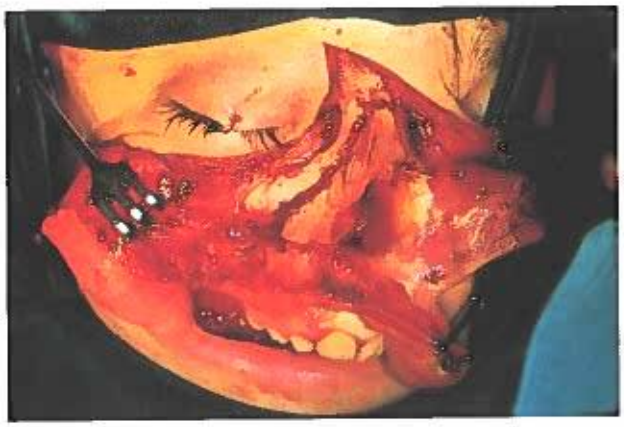

FIG. 28.—*Vía paralateronasal. Disección de un colgajo óseo maxilonasal que será repuesto al final de la intervención.*

to sobre etmoides, esfenoides, fosas nasales y fosa pterigomaxilar. Por otra parte, la ampliación mediante «volet» frontonasomaxilar más o menos extenso descrito por CANONI (1985) permite la ampliación de la vía clásica. La ampliación en profundidad se hace mediante:

1. Etmoidectomía con resección de la pared interna de la órbita y apertura esfenoidal.
2. Resección de la pared intersinusonasal con conservación de la lámina de los cornetes.
3. Desinserción del pie de tabique con desplazamiento contralateral y resección de la pared ósea.

Este abordaje ampliado permite el abordaje de estructuras profundas a tres niveles:

1. *Fosa pterigomaxilar.* Por la resección de la pared posterior del seno maxilar y del palatino.
2. *Fosa infratemporal.* Resecando hacia abajo la pared posteroexterna de la tuberosidad de maxilar y eventualmente la parte inferior del contrafuerte malar. De esta forma nos encontramos por delante de la rama ascendente de la mandíbula. Hacia arriba el abordaje intratemporal necesita la ablación de la raíz pterigoidea; detrás de la misma se encuentra el nervio maxilar superior y su contacto se anuncia a veces por la contracción brusca de la musculatura masticadora.
3. *Región paraselar.* A este nivel la ablación cuidadosa de la pared externa del seno esfenoidal permite la visualización del seno cavernoso.

FIG. 29.—*Vía paralateronasal. Presentación del tumor sin fragmentar antes de su extirpación.*

FIG. 30.—*Vía paralateronasal. Reposición del colgajo óseo tras la extirpación tumoral.*

Las ventajas de esta vía son:

1. Campo rinológico bien adaptado a la formación de la mayoría de los cirujanos ORL.
2. Acceso directo a etmoides y esfenoides.
3. Acceso amplio a la parte baja de la fosa infratemporal.
4. Muy poca morbilidad operatoria.
5. Se puede asociar sin dificultad a procedimientos neuroquirúrgicos simultáneos.

FIG. 31.—*Incisión para craneotomía temporofrontal en los abordajes neuroquirúrgicos combinados.*

Obviamente cabe señalar algunos inconvenientes:

1. Este acceso no permite controlar con seguridad las expansiones más altas y laterales de la fosa intratemporal.
2. Mal control de los elementos vasculonerviosos de la fosa media craneal.
3. Mal control sobre las expansiones endocraneales.

Por los motivos citados es necesario considerar otras alternativas.

d) *Abordaje neuroquirúrgico combinado* (figs. 31 y 32). La combinación de una técnica como la descrita más arriba, junto con un abordaje mediante craneotomía frontotemporal (KREKORIAN y RATO, 1977; POCH VIÑALS y POCH BROTO, 1985) (43) permite una exposición amplia de la fosa anterior y media, exposición amplia de la carótida interna, coagulación de los vasos que nutren la porción intracraneal del angiofibroma.

Por otra parte, desde el lado neuroquirúrgico se aprecian siempre bien el grado real de extensión

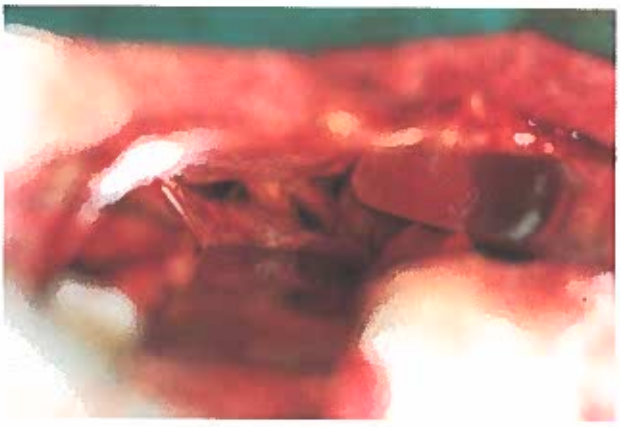

FIG. 32.—*Visión endocraneal. Junto al óptico se aprecia el abombamiento dural, aunque la dura no está invadida casi nunca.*

intracraneal, así como las posibilidades reales de extirpación y se minimizan los peligros de desgarro dural en las manipulaciones desde el campo rinológico.

En nuestra experiencia (cinco casos) la combinación de ambos procedimientos ha tenido muy escasa morbilidad, sin ninguna complicación importante; no hemos tenido mortalidad ni fístulas de LCR, así como tampoco complicaciones infecciosas serias. En cuatro casos se consiguió la extirpación completa del tumor medial y lateral al seno cavernoso, problema éste que volveremos a discutir más adelante.

e) *Abordajes laterales.* Los abordajes laterales derivados de la operación de Conley (1968) (44) no parecen aportar elementos decisivos; no ocurre lo mismo con:

1. *Abordajes tipo «C» (U. FISCH).* Como veremos en otro capítulo de esta obra, comporta una petrosectomía infralaberíntica subtotal con disección de la carótida intrapetrosa, acarrea siempre, por tanto, una sordera de transmisión de unos 60 dB, lo cual no parece siempre imprescindible. A pesar de ello debe reconocerse que ofrece una visión excelente de la fosa infratemporal hasta el clivus y hasta la rinofaringe, con buen control visual de la parte lateral del seno cavernoso, así como de toda la carótida interna.

   Los resultados comunicados por el autor y/o sus colaboradores son excelentes [FISCH, 1983 (45); FISCH, 1988 (46); ANDREW y FISCH, 1989 (47)]; entre 1968 y 1987 opera 15 pacientes, todos ellos grupos III y IV, con una sola recidiva y complicaciones escasas. En cualquier caso al abordaje tipo «C» siempre se le ha reprochado la secuela de la sordera, siendo así que la disección de la carótida intrapetrosa no parece necesaria en la mayor parte de los casos; por ello, sin renunciar a

las ventajas de un abordaje lateral infratemporal, se han propuesto otras variantes.

2. *La vía preauricular infratemporal.* Se trata de un abordaje lateral mixto extra e intracraneal inicialmente descrito por CLOSE (1985) (48) y ampliamente estudiado y desarrollado por SEKHAR (1987) (49). Posteriormente SAMII (1989) (50) y ZANARET (1991) (51) hacen algunas adaptaciones y lo indican en el tratamiento de fibroangiomas con expansión infratemporal. La técnica básica de SEKHAR la expondremos con algún detalle en otro capítulo.

Como señala CLOSE (1985) (48), el procedimiento representa una modificación importante respecto al abordaje tipo «C» de Fisch, ya que:

1. Es un procedimiento mixto exo y endocraneal.
2. No se realiza mastoidectomía.
3. Eliminación del suelo de la fosa media una vez que la carótida interna ha sido identificada intra y extracranealmente. Sin disección intrapetrosa.

Las ventajas indudables de esta técnica son:

— Preservación de la audición.
— Amplia exposición de la dura de la fosa media.

Incluso teniendo en cuenta que el tumor es casi siempre extradural, la amplia visión del polo superior del tumor supone una garantía importante de la exanteración completa del tumor.

Por otra parte, conviene señalar que en determinadas circunstancias puede ser complementada esta vía con las técnicas de acceso paralatateronasal (SEKHAR, 1987) (49).

ANTONELLI (1987) (25) señala que la extensión infratemporal requiere disección transcigomática.

GATES (1988) (52) utiliza un abordaje lateral en ocho pacientes, destacado que es la técnica de elección en invasiones endocraneales tempranas. Asimismo, HAUGHEY (1988) (53) también utiliza un abordaje lateral transfacial para la exéresis de un tumor de 160 g.

CLOSE (1989) (54) utilizó en tres casos de afectación del seno cavernoso abordaje combinado frontotemporal y lateral de fosa infratemporal (como morbilidad destaca trismus, hipoestesia facial y otitis serosa).

ELECCION DE TRATAMIENTO

Aunque debe ser individualizado en cada caso concreto, proponemos el siguiente esquema:

Tumores tipo I. Pueden ser abordados por vía transpalatina.

Tumores tipo II. Vía anterior gingivoyugal o paralateronasal.

Tumores tipo III. Vía paralateronasal ampliada con abordaje neuroquirúrgico combinado si es necesario o bien vía preauricular infratemporal.

Tumores tipo IV. Vía preauricular, infratemporal o abordaje tipo «C» en combinación o no con un abordaje anterior.

Las ventajas e inconvenientes de las translocaciones maxilares son discutidas por el doctor ALVAREZ VICENT en otro capítulo de esta obra.

RECIDIVAS

Casi siempre se deben a restos tumorales que han quedado sin extirpar en la intervención o en intervenciones precedentes. En las formas multilobuladas con expansiones digitiformes hacia los espacios pterigoideos, subtemporal, etc., es fácil que queden restos en el lecho operatorio.

TAPIA ACUÑA (1973) (7) sobre 279 casos ha tenido 25 recidivas (9 por 100); APPAIX (1968) (19), dos casos sobre siete intervenciones; APOSTOL y FRAZER (55), tres recidivas sobre 30 casos; BILLER (1978) (28) sobre 10 pacientes, una recidiva; BOLES y DEDO (1976) (56), 22 por 100; CHANDLER (1984) (4) sobre 14 pacientes, tres recidivas; JONES y cols. (1986) (21) en 28 tumores en estadios I y II obtuvo dos recidivas y en 12 tumores tipo III seis recidivas; ECONOMU y cols. (1988) (57) de 68 pacientes, 63 no tuvieron recidiva, aunque de éstos, 16 requirieron más de una operación, radió 14 pacientes, de los cuales 10 están asintomáticos; ROBERTS (1989) (58) sobre 15 pacientes tiene dos recidivas; JACOBSON (1988) (24), una recidiva en 18 casos.

Nuestros propios resultados son los siguientes: de los 27 casos que constituyen nuestra experiencia, 20 casos tienen un seguimiento de más de dos años y 18 de más de cinco. Entre ellos tenemos tres recidivas. De los siete casos restantes, cinco no tienen recidiva a los dos años y otro no la presenta a un año. En un caso con invasión cavernosa se dejó en el lecho quirúrgico un resto tumoral que se remitió para radioterapia postoperatoria, con dos años de evolución no ha manifestado signos radiológicos de crecimiento, aunque tampoco de involución franca.

En cualquier caso hay que tener en cuenta que la mayoría de las recidivas citadas pudieron ser controladas quirúrgicamente en segundas intervenciones. También hay que destacar que el mejor conocimiento previo de las expansiones tumorales hacen que los casos operados después del advenimiento del TAC tengan una menor tendencia en este sentido.

BIBLIOGRAFIA

1. CHAVEAU, citado por Poch Viñals y Bullón Ramírez.
2. SEBILEAU, citado por F. Demard en *Le fibrome nasopharyngien,* en París 20585A, 1980.
3. SPECTOR, J. G.: «Management of juvenile angiofibroma». *Laryngoscope,* 98: 1016-1026, 1988.
4. CHANDLER, J.: «Nasopharyngeal angiofibromas: Staging and management». *Ann. Otol. Rhinol.,* 93: 322-329, 1984.
5. BATSAKIS, K. M.: *Tumors of the head and neck,* 2.ª ed. Williams and Williams Co. Baltimore, 291: 5-6, 1979.
6. ARSALA, K. M.: «Les resultats des études statistiques concernant les cas frequentes de fibrome nasopharyngien en Afghanistan». *Rev. Laringol. Oto. Rhino.,* 94: 5-6, 1973.
7. TAPIA ACUÑA, R.: «Nasopharyngeal fibroma». *Acta Otolaryng.,* 75: 2-3, 1973.
8. RINGERTZ, citado por Poch Viñals y Bullón Ramírez.
9. BENSCH, H., y EWING, J.: *Neoplastic disease,* 4.ª ed. Saunders. Philadelphia, 1941.
10. NUGHES, T. E.: «Nasopharyngeal angiofibroma». *Arch. Otolaryngol.,* 34: 57-61, 1941.
11. SON, M. L., y NEFSON, A. H.: «Fibromas of the nasopharynx: Juvenile and celular types». *Ann. of Otol. Rhinol. Laryngol.,* 49: 211-218, 1941.
12. MARTIN, H., y EHRLINCH, H. E.: «Juvenile Nasopharyngeal angiofibroma». *Ann. of Surg.,* 127: 513-536, 1948.
13. DANE, citado por Poch Viñals.
14. POCH VIÑALS, R., y BULLON RAMIREZ, A.: «Fibroangiomas sangrantes juveniles de rinofaringe». *An. Real Academia Nacional de Medicina,* tomo C, cuaderno 2.º, 352-400, 1983.
15. SHIKANI y RICHTSMEIER: «Juvenile nasopharingeal angiofibroma tumor models. Failure of androgens to stimulate growth in nude mice and *in vitro*». *Arch.-Otolaryngol.-Head and Neck Surg.,* 118 (3): 256-259, marzo 1992.
16. KUMAGAMI, H.: «Testosterona and estradiol in juvenile angiofibroma tissue». *Acta Otolaryngol. (Stockh.),* 111 (3): 569-573, 1991.
17. BRENTANI, M. M.; BUTUGAN, O.; OSHIMA, C. T.; TORLONI, H., y PAIVA, L. J.: «Múltiple steroid receptors in nasopharingeal angiofibromas». *Laryngoscope,* 99 (4): 398-401, 1989.
18. SHAFEN, O. H.: «Angiofibroma in scott-brown's». *Otolaryngology,* vth ed. TG: 291, 296. Butterworths, London, 1987.
19. APPAIX, A.; PECH, A., y VIDAL, A.: «Les fibromes nasopharyngiens». *Ann. d'Otolaringol. et Chirurgie Cer.-Facial,* 85: 7-15, 1968.
20. BHATIA, M. L., y MISHRA, S. C.: «Intracraneal extensions of juvenil angiofibroma of the naso pharynx». *The Journal of Laryngol. and Otol.,* 1395-1401, 1967.
21. JONES, G. C.; LAWRENCE, W.; DE SANTO, W., y cols.: «Juvenile angiofibromas». *Otolaryngol., Head and Neck Surg.,* 112: 1191-1193, 1986.
22. DESCHLER, D. G.; KAPLAN, M. J., y BOLES, R.: «Treatment of large juvenile angiofibroma». *Otolaryngol. Head and Neck Surg.,* 106 (3): 278-284, 1992.
23. TANDON, D. A., y BAHADUR: «Nasopharingeal angiofibroma (a nine year experience)». *Journal Laryngol.-Otol.,* 102 (9): P805-809, 1988.
24. JACOBSSON, M., y PETRUSON, B.: «Juvenile nasopharingeal angiofibroma. A report of eighteen cases». *Acta Otolaryngol. (Stock.),* 105 (1-2): 132-139, 1988.
25. ANTONELLI, A. R.; CAPPIELLO, J.; DI LORENZO, D., y DONAGO, C. A.: «Diagnosis, staging, and treatment of juvenile nasopharingeal angiofibroma». *Laringoscope,* 97 (11): 1319-1325, 1987.
26. NEEL, H. B.; WHICKER, J. H.; DE VINE, K. D., y cols.: «Juvenile angiofibroma. Review of 120 cases». *Am. Jour. of Surg.,* 126, 4: 547-556, 1973.
27. JAFEK, B. W.; NAHUN, A. M.; BUTLER, R. M., y cols.: «Surgical tratement of juvenile nasopharyngeal angiofibroma». *Laryngoscope,* 83: 707-720, 1973.
28. BILLER, H. F.: «Juvenile nasopharyngeal angiofibroma». *Ann. Otol.,* 87: 630-632, 1978.
29. SANSBIE, J. M., y PHELPS, P. D.: «Involution of residual juvenile nasopharyngeal angiofibroma (a case report)». *The Journ. of Laryngol. and Otol.,* 100: 599-603, 1986.
30. JACOBSSON, M., y PETRUSON, B.: «Involution of juvenile naspharingeal angiofibroma with craneal extension. A case report with CT assesment». *Arch.-Otolaryngol.-Head-Neck-Surg.,* 115 (2): 238-239, 1989.
31. WEPRIN, L. S., y SIEMERS, P. T.: «Spontaneus regression of juvenile nasopharingeal angiofibroma». *Arch.-Otolaryngol.-Head-Neck-Surg.,* 117 (7): 796-799, 1991.
32. HAYES MARTIN, citado por Demard.
33. SCHIFF, M.: «Juvenile nasopharyngeal angiofibroma». *Laryngoscope,* 69: 981-1016, 1959.
34. CHRISTIANSEN, T. A.; DUVAL, A. J.; ROSENBERG, L., y cols.: «Juvenile nasopharyngeal angiofibroma». *Trans. Am. Acad. Ophtal. Otolar.,* 78: 613-618, 1974.
35. DUCKERT, L.; CARLEY, R., y HILGER, J.: «CT in the preoperative evaluation of angiofibroma». *Laryngoscope,* 88: 613-618, 1978.
36. AYMARD, A.; HERBRETEAU, D.; GUICHARD, J. P., y cols.: «Apport de l'Angiographie Thèrapeutique dans la prise en charge des tumeurs de la base du crâne». *Ann. Otolaryng. (Paris),* 109: 215-218, 1992.
37. CUMMINGS, B. J.; BLEND, R.; FITZ, P., y cols.: «Primary redation therapy for juvenile nasopharyngeal angiofibrima». *Laryngoscope,* 94: 1599-1605, 1984.
38. SPAGNOLO, D. U.; PAPADIMITRIOU, J. M., y ARCHER, M.: «Post irradiation malignant fibrons histiocitoma arising in juvenile nasopharyngeal angiofibroma and producing alpha-1 antitrypsina». *Histology,* 8: 339-341, 1984.
39. CHEN, K. T. R., y BAVER, F. W.: «Sarcomatous transformation of nasopharyngeal angiofibroma». *Cancer,* 49: 369-371, 1983.
40. MAKEK, M. S.; ANDREWS, J. C., y FISCH, U.: «Malignant transformation of a nasopharyngeal angiofibroma». *Laryngoscope,* 99: 1088-1092, 1989.
41. BARTUAL, J.: «Fibromas nasofaríngeos, aspectos clínicos, diagnóstico y terapéuticos». *Acta ORL Esp.,* 20, 6: 101-132, 1969.
42. QUESADA, P.; IBAÑEZ, J. M., y PIÑAS, J.: *Angiofibromas nasofaríngeos, patología de la base del cráneo.* Ed. MCR. Barcelona, 103-124, 1990.
43. POCH VIÑALS, R., y POCH BROTO, J.: «La colaboración neoquirúrgica en el tratamiento de algunos fibroangiomas sangrantes juveniles». *An. ORL Iber. Am.,* XII, 1: 31-50, 1985.
44. CONLEY, J.; HEALEY, W. V.; BLAUGRUNG, J. M., y PERIN, K. H.: «Nasopharyngeal angiofibromas in the juvenile». *Surg. Gynecol. Obst.,* 126: 825-837, 1968.
45. FISCH, U.: «Infratemporal approach for nasopharyngeal tumors». *Laryngoscope,* 93: 36-44, 1983.
46. FISCH, U.: *Microsurgery of the skull base thieme.* Verlag. Stuttgart, 1988.

47. ANDREWS, J. C.; FISCH, U.; VALVANIS, y cols.: «The surgical management of extensive nasopharyngeal angiofibroma with the infratemporal fossa approach». *Laryngoscope,* 99: 429-437, 1989.

48. CLOSE, L. G.; MICKEY, B. E.; SAMSON, D. S., y cols.: «Resection of upper aerodigestive tract tumors involuing the middle cranial fossa». *Laryngoscope,* 85: 908-914, 1985.

49. SEKHAR, L. N.; SCHRAM, V. L., y JONES, N. F.: «Subtemporal-preauricular infratemporal fossa approach to large lateral and cranial base neoplasm». *J. Neurosurg.,* 67: 488-499, 1987.

50. SAMII, M., y DRAF, N.: *Surgery of the skull base. An interdisciplinary approach.* Springer Verlag, ed., 1989.

51. ZANARET, M.; TRIGLIA, J. M.; GRAS, R., y cols.: «Le fibrome naso-pharyngien, formes extensives à la fosse infratemporal». *Ann. Oto-Laryng. (Paris),* 108: 95-102, 1991.

52. GATES, G. A.: «The lateral facial approach to the nasopharynx and infratemporal fossa». *Otolaryngol.-Head-Neck-Surg.,* 99 (3): 321-325, 1988.

53. HAUGHEY, B. H.; WILSON, J. S., y BARBER, C. S.: «Massive angiofibroma: A surgical approach and adjunctive therapy». *Otolaryngol.-Head-Neck-Surg.,* 98 (6): 618-624, 1988.

54. CLOSE, L. G.; SCHAEFER, S. D.; MICKKEY, B. E., y MANNING, S. C.: «Surgical management of nasopharyngeal angiofibroma involving the cavernous sinus». *Arch.-Otolaryngol.-Head-Neck-Surg.,* 115 (9): 1091-1095, 1989.

55. APOSTOL y FRAZAER, citado por Poch Viñals.

56. BOLES, R., y DEDO, H.: «Nasopharyngeal angiofibroma». *Laryngoscope,* 86: 364-372, 1976.

57. ECONOMM, T.: «Juvenile nasopharyngeal angiofibroma an update of the UCLA. Experience 1960-1985». *Laryngoscope,* 98: 170-175, 1988.

58. ROBERTS, J. K.; KORONES, G. K., y LEVINE, H. L.: «Results of surgical management of nasopharyngeal angiofibroma. The Cleveland clinic experience, 1977-1986». *Cleve.-Clin.-J.-Med.,* 56 (5): 529-533, 1989.

Cáncer de rinofaringe

J. TRASERRA y R. AVELLANEDA

La base del cráneo está claramente dividida en fosa anterior, media y posterior por el ala esfenoidal y por el borde anterior del peñasco.

El cáncer de la rinofaringe afecta la parte exocraneal de la fosa media, y si la consideramos como un tumor de base de cráneo más que tumor de la mucosa de vías aereodigestivas superiores, afectará las siguientes estructuras: fosa infratemporal, seno esfenoidal, seno cavernoso, punta del peñasco, agujero rasgado posterior, apófisis pterigoides, músculos pterigoideos, trompa, V par y nervios del agujero rasgado posterior.

Origen. Aunque lo consideremos como tumor de la base del cráneo, el cáncer de rinofaringe es de origen mucoso.

Extensiones del cáncer de rinofaringe

Los tumores de origen superior se relacionan con el seno esfenoidal y con el clivus, los tumores de origen lateral se propagan directamente a la fosa infratemporal y al endocráneo, y los raros tumores de origen posterior presentarán una propagación a occipital y primeras vértebras.

Extensión superior del cáncer de cávum

Los tumores del techo evolucionan siempre destruyendo el suelo del seno esfenoidal. A continuación el tumor invade todo el seno y puede seguir dos vías:

— Directa hacia arriba con invasión del techo del seno, la silla turca y en algunos casos la hipófisis (fig. 1).

— Desde el seno esfenoidal, buscando la zona de menor resistencia, se extiende lateralmente hacia el seno cavernoso, con lo cual se hace endocraneano, rodea la carótida, generalmente sin invadirla, pero destruyendo los nervios craneales III, IV, V y VI (fig. 2).

Siempre que en la evolución del cáncer de rinofaringe aparece una parálisis de oculomotores hay con seguridad una invasión de pronóstico grave, ya que éstos sólo pueden ser lesionados a nivel del seno cavernoso o en la órbita.

Extensión lateral

Como dicen SHAM y cols. (1), en todas las clasificaciones TNM se habla de extensión nasal, extensión orofaríngea, destrucción ósea en base del cráneo, pero no se habla de la llamada extensión paranasofaríngea, que es la extension a fosa infratemporal.

CUNDY (2) publica un caso extendido por la trompa.

Nosotros en anteriores trabajos (3) hemos estu-

FIG. 1.—*Tomografía anteroposterior que muestra una invasión bilateral de los senos esfenoidales por cáncer de rinofaringe.*

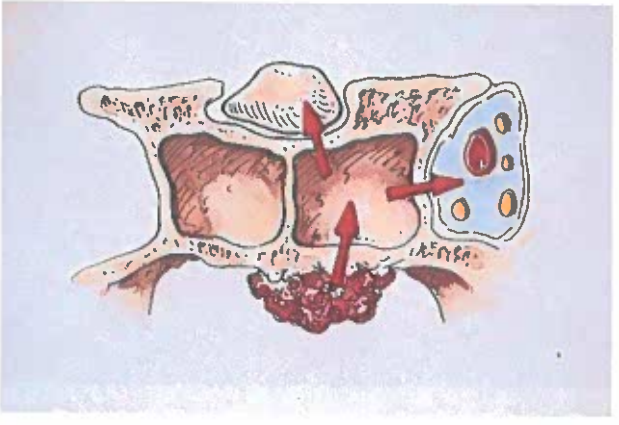

FIG. 2.—*Cáncer de rinofaringe. Seguir la vía superior esfenohipofisaria a la vía lateral esfenocavernosa.*

FIG. 3.—*Extensión directa de un cáncer de rinofaringe a la fosa infratemporal, parotídea y exteriorización.*

FIG. 5.—*Ocupación de la fosa infratemporal por cáncer de rinofaringe.*

diado esta extensión de los tumores, no sólo a la base del cráneo, sino también al endocráneo. Las aponeurosis de Troeltsch, de Veber Liel y postubáricas conducen los tumores a través de un corredor hacia la unión petroesfenoidal y agujero rasgado anterior, donde se amarran las aponeurosis. El tumor puede invadir el endocráneo a través del agujero sin destrucción ósea.

LACCOURREYE (4) describe una vía lateral directa subtubárica, en la que la invasión de la fosa infratemporal se hace por tejidos vecinos hasta la región de los músculos pterigoideos (fig. 3).

Existe también la vía prepterigoidea, en la que el tumor localizado en la pared lateral presenta una extensión hacia adelante, destruyendo sucesivamente la lámina perpendicular del palatino y después la apófisis pterigoides (fig. 4); desde aquí el tumor puede afectar la órbita, la región pterigoidea y el fondo del seno maxilar.

El tamaño real de un tumor extendido a fosa infratemporal es enorme; hasta los descubrimientos de las nuevas técnicas de imaginería sólo escasos trabajos patológicos de TRASERRA y AVELLANEDA (3) nos indicaban la verdadera extensión, pues la radiografía y la tomografía eran imprecisas.

Pero el TAC y la RNM nos permiten conocer la verdadera extensión de los tumores. PORTMANN (5) en su ponencia a la Sociedad Francesa de ORL compara los signos que nos ofrecen ambos métodos (figs. 5 y 6).

SHAM y cols. (1) disponen de una amplia serie de pacientes (262) tratados entre enero de 1987 y diciembre de 1988 en el Queen Mary Hospital de Hong-Kong.

Evalúa la extensión al espacio paranasofaríngeo mediante tres líneas: la primera va desde el borde interno de la apófisis pterigoides a la carótida; esta

FIG. 4.—*Pieza de necropsia en la que previa corrosión de todos los tejidos blandos podemos ver la destrucción de la apófisis pterigoides.*

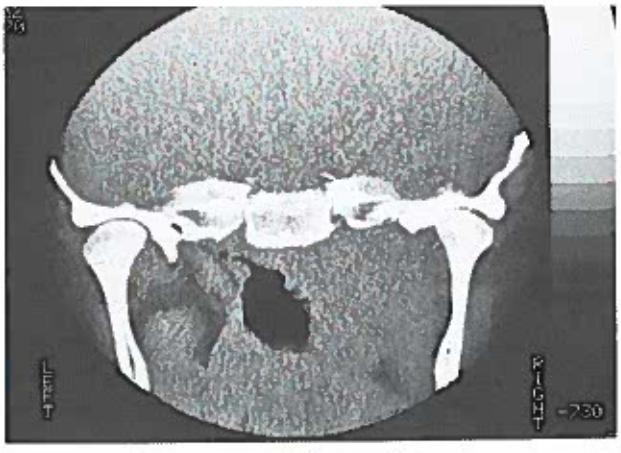

FIG. 6.—*Visión coronal de una gran ocupación de rinofaringe por neoplasia en relación con base de cráneo.*

línea corresponde a la fascia faringobasilar. La segunda línea va desde la base del ala interna de la apófisis pterigoides a la apófisis estiloides y se prolonga hacia afuera. Corresponde a la fascia del tensor del velo del paladar; y la tercera línea va desde el borde de la lámina externa de la apófisis pterigoides al borde posterior de la rama ascendente de la mandíbula.

La primera línea separa rinofaringe y espacio retrofaríngeo. La segunda línea separa el espacio preestíleo del retroestíleo, y la tercera línea separa los espacios masticadores.

Valor pronóstico de la afectación de la base del cráneo

Se ha comprobado que la invasión basicraneal disminuye mucho la superviviencia. Siempre indica T_4 y estadio IV.

Es posible que después del tratamiento radioterápico desaparezca la lesión rinofaríngea, pero persiste la ósea. SCANLON y cols. (6) estudian 142 casos tratados en la Clínica Mayo entre 1950 y 1960 y los clasifican por orden de malignidad en:

— Con diseminación regional.

— Con afectación de pares craneales I al VI.

— Con afectación de pares del VII al XII.

— Con adenopatías cervicales.

— Con metástasis a distancia.

— Con destrucción de la base del cráneo.

El cáncer de rinofaringe es muy sensible al tratamiento radioterápico y las lesiones primitivas muy a menudo desaparecen después de la aplicación de las radiaciones.

Actualmente disponemos de los métodos de imaginería, TAC y resonancia magnética, que nos permiten una vigilancia y control de la evolución en estos casos.

Sintomagología de un cáncer de rinofaringe extendido

Además de la sintomatología habitual en el cáncer de rinofaringe: ótica, nasal, ganglionar y nerviosa, se presentan síntomas que nos indican una progresión del tumor:

— Dolor o anestesia del nervio maxilar superior, que si se presenta asociado a parálisis de los oculomotores y a una afectación de la rama oftálmica nos indica una afectación del seno cavernoso, de pronóstico muy desfavorable. El maxilar también se puede afectar en la salida de la base del cráneo, en el agujero redondo mayor o en la fosa pterigopalatina. En este caso puede ser un síntoma precoz.

— El nervio mandibular o V_3 puede lesionarse en el agujero oval, lo que nos indicará una destrucción del ala mayor del esfenoides, o a nivel de la fosa infratemporal en la región pterigoidea. La afectación de este nervio puede producir un trismus de origen neurológico, una parálisis del masetero o del temporal con lateropulsión de la mandíbula y una serie de trastornos sensitivos en encía y labio inferior.

— *Trismus.* Es raro y puede ser por la causa neurológica antes citada en el nervio mandibular o por infiltración directa de los músculos masticadores, lo que ya representa una extensión muy importante.

— Tumor exteriorizado en conducto auditivo externo o en región preauricular. Son signos muy raros, pero posibles.

— Afectación de los pares craneales IX, X, XI y XII aparecen formando el síndrome del agujero rasgado posterior o condilorrasgado posterior.

Son síndromes muy complejos de exploración difícil en los que resulta afectada la sensibilidad de toda la faringe, la movilidad de faringe y laringe, la sensación gustativa, la movilidad de los músculos esternocleidomastoideo y trapecio y la movilidad de la lengua.

El tumor puede afectar estos agujeros por invasión directa de un tumor que va destruyendo la base del cráneo por vía extracraneal o por vía endocraneal, la extensión endocraneal en «colada de lava» de un tumor que ha penetrado por agujero rasgado anterior.

También pueden aparecer estos síntomas por compresión exocraneal en la base del cráneo de una adenopatía cervical alta.

Exámenes mediante imaginería

TAC/cortes axiales. La pared lateral de la rinofaringe se ve perfectamente por detrás de la apófisis pterigoides.

Como dice LACCOURREYE (4), podemos esquematizar la extensión lateral desde rinofaringe en tres estadios:

— La pared faríngea sola.

— El espacio parafaríngeo.

— Extensión a la región pterigoidea.

En la tomografía axial y en la región vecina a la rinofaringe podemos distinguir tres regiones radiológicas: región de la trompa, con su imagen clara,

el pabellón tubárico y otra zona clara correspondiente a fosita de Rossenmuller, y finalmente, la zona de los músculos de la deglución y músculos masticadores. Estas dos últimas zonas musculares están separadas entre sí por una zona clara en los casos normales.

Los signos que observamos en el TAC en caso de una extensión lateral son:

— Infiltración de la pared lateral (músculos de la deglución.

— Modificación de los relieves de la fosa de Rossenmuller, del pabellón de la trompa y de la misma luz tubárica. La línea clara que separa los músculos de la deglución de los de la masticación está borrada.

— Infiltración de todo el espacio parafaríngeo.

— Destrucción y desaparición de la apófisis pterigoides. BOUAZIZ (7) encuentra la apósifis pterigoides destruida en un 13 por 100 de los casos, y SILVER (8), en un 7 por 100.

Han estudiado muy especialmente la imaginería de la invasión lateral del cáncer de cávum.

BOUAZIZ (7) encuentra una extensión a fosa infratemporal en un 21 por 100 de los casos y LEFEVRE (9) encuentra un 26 por 100.

Posibilidades de tratamiento quirúrgico en el cáncer de la rinofaringe

Según FISCH (10), las indicaciones quirúrgicas son siempre después de tratamiento radioterápico sobre tumores persistentes después de radioterapia o tumores recidivados después de este tratamiento.

Criterios de operatividad

FISCH (10) considera inoperables los casos con afectación del trigémino, del seno cavernoso o de los huesos de la base del cráneo.

Técnicas quirúrgicas empleadas

Han publicado estudios de estas técnicas:

— FISCH (10).

— KRESPI (11).

— ZHENG-MIN WANG (12).

— JANECKA y cols. (13).

FISCH (10) propone como técnica quirúrgica un abordaje infratemporal, con extracción en bloque de toda la zona rinofaringe y peritubárica, con sección del cigoma, del músculo temporal y también sección de apófisis pterigoides.

ZHENG-MIN WANG (12) describe que ha operado 54 pacientes entre 1973-1982, todos ellos con una recidiva probada histológicamente después de una radiación de más de 6.500 rad.; se excluyen los pacientes con parálisis de nervios craneales o con metástasis a distancia. Los tumores T_1 y T_2 son intervenidos por vía transpalatina, en cambio todos los T_3 y todos los tumores con extensión a la fosa subtemporal son intervenidos por vía infratemporal. Los T_4 se consideran inoperables.

YUMOTO y cols. (14) describen una técnica quirúrgica para tratamiento de lesiones residuales después de radiación en cáncer de rinofaringe.

La incisión secciona el labio inferior y sigue por el cuello, asciende y sigue por la región preauricular.

Se practica dentro de la boca una incisión mucosa que comenzando en la incisión del labio inferior sigue por el surco gingivolabial y asciende por el pilar anterior hasta ponerse en contacto con la apófisis pterigoides.

Se despega hacia arriba un amplio colgajo que incluye el masetero y la parótida y esto contribuye a conservar la función del facial.

Se secciona la mandíbula justo por detrás del tercer molar; la resección de la apófisis coronoides facilita la maniobra. Se separa la parte superior de la mandíbula hacia arriba y la inferior hacia abajo y con esto se entra en el espacio pterigoideo.

Se extirpa el tumor y se repara la pared lateral de la rinofaringe con músculo pterigoideo o esternocleidomastoideo.

Estos autores, YUMOTO y cols. (14), publican en 1992 cinco cánceres de rinofaringe irradiados y con restos tumorales al terminar la terapéutica física que son tratados con esta técnica: un caso vivo sin tumor a los sesenta y ocho meses, otro igualmente a los cincuenta meses, otro paciente vivo con metástasis y dos muertos por metástasis a distancia.

La traslocación maxilar para abordaje de los tumores malignos de rinofaringe ha sido descrita por JANECKA, SECHAR y MUSS (13). Se aplica en tumores de la pared lateral de la rinofaringe.

Incisión transfacial: se reclinan hacia abajo todos los tejidos blandos junto con el músculo temporal, se practican unas osteotomías para la separación momentánea del esqueleto facial, extirpación de apófisis pterigoides y de la pared posterior del seno maxilar.

En esta cirugía debe hacerse una cuidadosa disección del nervio facial, o del tronco o de las ramas.

BIBLIOGRAFIA

1. SHAM y cols.: «Pronostic value of paranasopharyngeal extension of nasopharyngeal carcinoma of local control and short-team survival». *Head and Neck,* 1991.
2. CUMDY y cols.: «Middle ear extension of nasopharyngear carcinoma, via eustachiam tube: A temporal bone report». *Arch. Otolaryng.* (Chicago), 98-2: 131-133, 1973.
3. TRASERRA, J.; AVELLANEDA, R., y AZOY, A.: *Cáncer de rinofaringe.* Ponencia de la Sociedad Española de ORL. Madrid, 1970.
4. LACCOURREYE y cols.: «Chimiothérapie d'induction dans les cancers des voies aereodigestives superieures. Resultats preliminaires du protocole: cisplatyl, 5-fluoro-uracile, bleomicine». *Ann. Oto. Laryngol.* (París), I-6: 102, 1985.
5. PORTAMN, M.; STERKERS, J. M., y CHARACHON, M.: «Imagerie et chirurgie des affections de la base du crâne». *Clinique ORL.* Arnette Ed., 1992.
6. SCAMLON, P. W., y cols: «Cancer of the nasopharyng». *Ann. J. Roentgenal.,* 80: 871, 1958.
7. BOUAZIZ; CHABARDES, E.; LACCOURRETE, O., y cols.: *Extension a la fosse infra-temporale des tumeurs malignes du massif facial.* Communication presenté a la Société Laryngologie des Taux de Paris. Séance de 12 novembre 1990.
8. SILVER, A. J., y cols.: «CT of the nasopharyngeal region. Normal and patologic anatomy». *Radiologic Clinics of North America,* 22 (I), 1984.
9. LEFEVRE, J. L., y cols.: «Tumeurs malignes du nasopharynx». En: *Cancer du cavum. Actualités de carcinologie cervico-faciale.* Masson ed., 1988.
10. FISCH, H.: «The infratemporal fossa approach for nasopharyngeal tumors». *Laryngoscope,* 93: 36-44, 1983.
11. KRESPI, O.: «Lateral skull base surgery for cancer». *Laryngoscope,* 99: 514-524, 1989.
12. ZHENG-MIN WANG, I.: *Surgical management of recurrence of nasopharyngel carcinoma. Neurological surgey of the ear and skull base.* Kugler y Shedini, 1989.
13. JANECKA, SCKEAR, MUSS y cols.: «Facial translocation. A new approach to the cranial base». *Otolaryngol. Head and Neck Surg.,* 103: 413-419, 1990.
14. YUMOTO y cols.: «Transmandibular transpterygoid approach to the nasopharynx, parapharyngeal space and skull base». *Ann. Otol. Rhino. Laryngol.,* 101, 1992.

Abordaje lateral de la base del cráneo. Conceptos generales (I)

J. POCH BROTO, F. RODRIGUEZ GOMEZ e I. GAMEZ ALGUACIL

Históricamente las diferentes vías quirúrgicas para acceder a la base del cráneo se han beneficiado de la colaboración de diferentes especialidades, ésta ha sido tradicional entre neurocirugía y otología, así como con la rinología. En los últimos treinta años la aportación de la cirugía cervical ha sido notable, de esta forma la combinación de técnicas estrictamente otológicas con la experiencia acumulada en la disección alta del cuello, región parotídea, etc., han dado lugar al nacimiento de nuevas vías quirúrgicas que permiten alcanzar desde la región auricular y cervical la fosa yugular, todo el curso de la carótida intrapetrosa, hasta el seno cavernoso, fosa infratemporal, pterigomaxilar y rinofaringe; además la posibilidad de combinar estas vías con otras estrictamente neuroquirúrgicas sub-occipitales o frontotemporales permiten una ampliación notable de nuestra capacidad de exéresis tumoral.

Hay que reconocer asimismo que si esto ha sido posible es en buena medida debido al estímulo que ha supuesto la introducción de nuevas técnicas de imagen: CT, RNM, angiografía digital, etc., que limitan las extensiones tumorales con la suficiente precisión para poder plantear abordajes quirúrgicos con gran exactitud preoperatoria, tampoco deben minimizarse los avances en radiología intervencionista, anestesia, reanimación, etc.

Sin ánimo de ser exhaustivos, estas vías se pueden dividir en dos grandes grupos:

a) Vías transtemporales.

b) Vías preauriculares.

a) Estas vías a su vez las dividimos en unas estrictamente otológicas:

1. Vías transcocleares al ápex petroso y clivus para condromas o meningiomas, por ejemplo.
2. Vías translaberínticas, fosa media y suboccipitales para neurectomías y neurinomas del acústico.

   Estas vías son descritas y discutidas en esta obra por el doctor GARCIA IBAÑEZ.
3. Vías mixtas otologicocervicales o abordajes infratemporales.

b) *Vías preauriculares.* Están dirigidas principalmente a todos aquellos procesos patológicos de la fosa infratemporal en las que el oído no está incriminado.

Esquemáticamente disponemos de vías transcigomáticas limitadas, vía preauricular infratemporal, con abordaje neuroquirúrgico combinado o sin él, vías transmandibulares.

Es obvio que esta clasificación puede ser discutida sobre todo en el sentido de que los abordajes infratemporales tipo Fisch y las llamadas vías preauriculares son ambas vías infratemporales; sin embargo, nuestro criterio al separarlas en dos grupos se basa en que:

1. La ausencia de tiempo otológico en las llamadas preauriculares las diferencian netamente de las anteriores.
2. Se dirigen habitualmente a procesos patológicos muy diferentes.

Vías infratemporales (mixtas otologicocervicales)

Este grupo de técnicas está dirigido a un amplio abanico de patologías, aunque los tumores glomicoyugulares ocupan sin duda alguna la más frecuente indicación. El tratamiento de estos tumores constituyó un problema importante desde las primeras operaciones de ROSENWASSER en 1945 (1), y han constituido el estímulo mayor para el refinamiento constante de las técnicas de acceso a la fosa yugular o carótida intrapetrosa.

Los obstáculos que se oponen al desarrollo y ejecución de estas técnicas son de diversa índole:

a) Región anatómica compleja con estructuras vasculonerviosas que es preciso intentar respetar: el facial, bulbo yugular, senos cerebrales, pares IX, X, XI y XII y sobre todo carótida interna, que confluyen en un pequeño es-

pacio anatómicamente distorsionado por el crecimiento del tumor.

b) Región difícil de visualizar de forma rutinaria hasta el advenimiento de CT, RNM y angiografía supraselectiva.

c) Grandes hemorragias subsiguientes a los intentos de exéresis de los tumores glómicos yugulares.

A pesar de las dificultades señaladas, debemos recordar que hoy día nos encontramos en condiciones mucho mejores que hace unos años para vencerlas.

Como hemos dicho más arriba, ha sido la cirugía del glomus la que ha propiciado el desarrollo de estas técnicas; en este sentido conviene recordar el desarrollo de las mismas.

En los años cincuenta ya se había recomendado la transposición del facial en algunas intervenciones y se reconocía con claridad el bulbo yugular como punto de partida de muchas de estas tumoraciones.

En 1952, CAPPS movilizó el facial con control distal y proximal del bulbo yugular, a pesar de ello en los cinco pacientes en los que utilizó este sistema no consiguió la exéresis total del tumor, por lo que recomendó la radioterapia como tratamiento de elección. A pesar de ello el desarrollo de la politomografía, angiografía y yugulografía retrógada permitieron la diferenciación entre las lesiones estrictamente timpánicas o timpanomastoideas de las que se extendían hacia el agujero rasgado posterior.

En 1964 SHAPIRO y NEUES describen la resección completa del tumor mediante mastoidectomía radical, movilización del nervio facial, control distal y proximal de la yugular, control cervical de los pares craneales y extirpación del tumor en bloque con el bulbo yugular, este abordaje constituye el primer precedente y sienta las bases de las técnicas actuales.

GEJROT (1960) publica su técnica de yugulografía retrógada. En 1964 publica dos casos de glomus yugular en los que la técnica ha sido diagnóstica. Un año más tarde (1965) publica 12 casos estudiados con yugulografía, de entre ellos la mitad muestran crecimiento intraluminal del tumor, dicha forma de crecimiento había sido previamente sólo el confirmado en autopsia u objeto de hallazgo peroperatorio (GATSPAR, 1961). Estudiando comparativamente la yugulografía, datos otoscópicos y hallazgos quirúrgicos, concluye que en todos los tumores con crecimiento hipotimpánico es necesaria la bulbectomía yugular; opera siete casos con una técnica parecida a la de SHAPIRO y NEVES.

Es probable que aunque cita a estos autores en su bibliografía, el grupo del Karolinska llegó a las mismas conclusiones de forma independiente.

HOUSE (1969) propuso su técnica de exposición del receso facial para la exposición del bulbo yugular, siendo la primera vez que se propone una mastoidectomía no radical para el tratamiento de estos tumores.

POCH VIÑALS (1969) indica una técnica transcervical y otológica para el tratamiento de estos tumores derivada de la de CASADESUS para las tromboflebitis del seno.

CAÑIZO (1971) propone operar los tumores voluminosos en dos tiempos: en el primero se realiza la oclusión del seno lateral y yugular interna, reservando un segundo tiempo para la exanteración tumoral, disminuyendo de esta manera la hemorragia peroperatoria.

GLASSCOCK (1974) combina la técnica de Shapiro y la de House en un abordaje que denomina transyugular, adaptable a tumores no demasiado extensos, en una técnica que como él mismo reconoce (GALSSCOCK, 1978) es muy similar a la de FISCH (1977), aunque difiere en el tipo de incisión, conservación de la pared posterior del conducto, de la membrana timpánica y cadena osicular.

ABELLO (1975) enfatiza la necesidad de los diagnósticos precoces para mejorar las posibilidades de exéresis radical.

FISCH (1977) propone la hoy bien conocida técnica de acceso infratemporal, que permite en sus diversas variantes el tratamiento de tumores muy extensos.

Con los antecedentes que hemos visto, la originalidad básica de FISCH reside, a nuestro modo de ver, en varios puntos: Así como GEJROT había señalado, el crecimiento intraluminal de estos tumores, FISCH indica la necesidad de despegar el polo anterior del tumor del plano carotídeo mediante una amplia exposición de la carótida intrapetrosa e indica una transposición permanente del facial. La dislocación de la mandíbula y la sección del arco cigomático son en cierta medida consecuencias lógicas cuando se pretende ampliar el campo quirúrgico hacia la rinofaringe o clivus.

Abordaje infratemporal tipo A (FISCH)

A efectos didácticos utilizaremos esta técnica como núcleo central de nuestra discusión, ya que otros abordajes más limitados y extremadamente útiles como el de GLASSCOCK (1974) son fácilmente comprensibles a partir de la técnica de Fisch. Por una parte, los abordajes tipos B y C deben ser entendidas como ampliaciones del primero; por otra parte, es el tipo más frecuentemente realizado, lo mismo puede decirse de las ampliaciones suboccipi-

TABLA I: POR ORDEN DE FRECUENCIA
(G. JACKSON y cols., 1991)

- Tumor glómico.
- Meningioma.
- Tumores nerviosos:
  - Neurinoma.
  - Neurofibromas.
  - Cordoma.
- Carcinomas:
  - Primarios.
  - Metastásicos.
- Colesteatomas primarios.
- Lesiones raras:
  - Rabdomiosarcomas.
  - Plasmocitomas.
  - Melanomas.
  - Tumores células gigantes.
  - Osteoblastomas.
  - Lipomas.
  - Condrosarcomas.
- Histiocitosis.
- Petrositis.

TABLA II: INDICACIONES PARA ABORDAJE TIPO A
(FISCH, 1988) (n = 196)

- Tumores glómicos:
  - Tipo C: 89.
  - Tipo D: 48.
- Neurinoma pares craneales:
  - IX: 3.
  - X: 7.
  - XII: 2.
- Glomus vagal: 3.
- Ceruminoma: 2.
- Meningioma: 4.
- Condrosarcoma: 3.
- Granuloma colesterol: 3.
- Rabdomiocarsoma: 2.
- Myxoma: 1.
- Carcinoma ad. quist.: 1.
- Lesiones carotídeas:
  - Aneurismas: 10.
  - Glomus carotídeo: 9.
- Colesteatoma infralaberíntico: 3.
- Osteomielitis temporal: 1.

tales neuroquirúrgicas. En cualquier caso muchas de las consideraciones que iremos haciendo son válidas para muchos de los procesos patológicos tratados con esta técnica y son asimismo aplicables a todos los demás procedimientos que iremos describiendo.

DIAGNOSTICO DIFERENCIAL

Frente a la sospecha de una lesión tumoral en la base del cráneo lateral se pueden evocar muchos diagnósticos, si bien es cierto que en esta región son los tumores glómicos en primer lugar, y los meningiomas y tumores nerviosos a continuación, los diagnósticos más frecuentes. La lista de posibles patologías de JACKSON (1991) (tabla I) nos parece de utilidad, igualmente los diagnósticos de la estadística de Fisch son sumamente orientativos (tablas II, III y IV).

Del examen de la enorme estadística de Fisch se pueden extraer algunas conclusiones útiles:

— Los glomus yugulares operados por vía tipo A son 137, constituyen el primer diagnóstico etiológico para los tres abordajes.

— Si excluimos los cordomas de clivus (24), muy apropiados para el abordaje tipo B, los angiofibromas (10) y los tumores malignos del cávum (15) para los que está diseñada específicamente el abordaje tipo C, nos queda una enorme lista de diagnósticos que pueden ser considerados de auténtica miscelánea.

Puesto que los angiofibromas, tumores malignos del cávum, cordomas son tratados en otro capítulo de esta ponencia, las consideraciones básicas de tipo diagnóstico, de técnica quirúrgica, complicaciones, etc., harán referencia muy especial a los tumores glómicos. De la misma forma que hemos planteado la discusión del abordaje tipo A como técnica central de esta exposición, haremos del glomus yugular la presunta lesión a estudiar y a tratar.

Puesto que en otro capítulo la doctora CUCHI trata ampliamente de estos tumores, nosotros sólo haremos las consideraciones estrictamente relacionadas con el tratamiento quirúrgico.

CLASIFICACION

Una adecuada clasificación preoperatoria de las lesiones parece imprescindible para un correcto planteamiento terapéutico. FISCH en 1978 introduce su primera clasificación, que modifica con JENKINS en 1981 y que vuelve nuevamente a ampliar en su tratado de 1988 (tabla V). Es una clasificación que se basa únicamente en la extensión topo-

TABLA III: INDICACIONES ABORDAJE TIPO B (FISCH, 1988) (n = 48)

- Fosa infratemporal posterior:
  - Coriostoma T. Eustaquio: 1.
  - Miositis: 1.
  - Melanoma T. Eustaquio: 1.
  - Hemangioma: 2.
- Apex petroso:
  - Quistes epidérmicos: 9.
  - Quistes mucosos: 3.
  - Quistes gliales: 1.
  - Condrosarcoma: 3.
- Clivus:
  - Cordoma: 24.
  - Quemodeptoma: 2.
  - Fístula craneofaríngea: 1.

gráfica del tumor sin hacer ninguna referencia a la localización primaria del mismo; no ocurre así con la de GLASSCKOOCK-JACKSON-HARRIS de 1982, en las que se mantiene claramente la diferenciación entre glomus timpánico y glomus yugular (tabla VI).

Teniendo en cuenta que las técnicas de las que estamos tratando se dirigen a tumores relativamente grandes (C y D), es muchas veces difícil determinar la procedencia inicial del tumor. Por otra parte, aun siendo más extensa, entendemos que desde un punto de vista topográfico la clasificación de Fisch es más descriptiva para el lector de un informe o de un protocolo quirúrgico.

Hay que resaltar que ambas clasificaciones se basan en la capacidad de resolución de imagen de las modernas técnicas diagnósticas. Existe, sin embargo, una situación corriente por demás en la que la localización hipotimpánica puede ser evaluada como un tipo B de Fisch o un glomus timpánico en la clasificación de Glasckoock-Jackson. En estas situaciones es necesario estar siempre preparados para ampliar el campo quirúrgico timpanomastoideo a un abordaje tipo A (FISCH-MATOX, 1988). En este sentido se puede generalizar diciendo que en los tumores hipotimpánicos debe presumirse siempre que la pared del bulbo yugular puede estar invadida (GEJROT, 1965) (figs. 1, 2, 3 y 4).

Lesiones asociadas

El abordaje terapéutico de estas lesiones, ya sea quirúrgico o radioterápico, exige descartar la existencia de otras formaciones tumorales procedentes de los paraganglios de cabeza y cuello. La existencia de tumores glómicos concomitantes se estima

TABLA IV: INDICACIONES ABORDAJE TIPO C (FISCH, 1988) (n = 95)

- Fosa infratemporal incluyendo espacio peritubárico (n = 58):
  - Carcinoma adenoma quístico: 8.
  - Adenocarcinoma: 2.
  - Carcinoma escamoso: 4.
  - Melanoma: 1.
  - Neurinoma V par: 2.
  - Linfoma: 1.
  - Feocromocitoma: 1.
  - Ameloblastoma: 1.
- Fosa pterigopalatina (n = 10):
  - Angiofibroma juvenil: 10.
- Nasofaringe (n = 15):
  - Carcinoma: 15.
- Región parasellar (n = 8):
  - Craneofaringioma: 8.
  - Adenoma cromofobo: 2.
  - Adenocarcinoma hipófisis: 1.
  - Rabdomiosarcoma: 1.
  - Carcinoma escamoso: 2.
  - Plasmocitoma: 1.
- Espacio parafaríngeo (n = 4):
  - Adenoma pleomorfo: 3.
  - Teratoma: 1.

TABLA V

Tipo A. Tumores limitados al promontorio.

Tipo B. Tumores hipotimpánicos con invasión oído medio y mastoides.

Tipo C. Tumores infralaberínticos con extensión al ápex petroso:

- *C1.* Invasión del foramen carotídeo.
- *C2.* Invasión segmento vertical canal carotídeo.
- *C3.* Invasión segmento horizontal canal carotídeo.
- *C4.* Alcanzan ARA hasta seno cavernoso.

Tipo D. Tumor intracraneal:

- De 1: Extradural menor de 2 cm.
- De 2: Extradural mayor de 2 cm.
- Di 1: Intradural menor de 2 cm.
- Di 2: Intradural mayor de 2 cm.
- Di 3: Neuroquirúrgicamente intratables.

TABLA VI (GLASKOCK, 1982)

Glomus timpánico

- Tipo I: Localizado al promontorio.
- Tipo II: Llenan oído medio.
- Tipo III: Llegan a mastoides.
- Tipo IV: Alcanzan CAE, pueden invadir carótida interna.

Glomus yugular

- Tipo I: Pequeño tumor del bulbo, oído medio y mastoides.
- Tipo II: Extensión bajo el CAI pueden tener extensión intracraneal.
- Tipo III: Extensión al ápex, pueden tener invasión endocraneal.
- Tipo IV: Extensión más allá del ápex hacia clivus. Fosa infratemporal, puede tener extensión intracraneal.

alrededor del 10 por 100 (ZAK, 1982); pueden ser uni o bilaterales y se estima que la asociación más frecuente es la del glomus yugular y tumor del corpúsculo carotídeo (JACKSON, 1991). Sin embargo, en las llamadas formas familiares la proporción puede alcanzar el 33 por 100, como en la serie estudiada por ZAK (1982).

Las segundas lesiones, gracias al CT y RNM, se suelen diagnosticar simultáneamente con la primera y plantean problemas de estrategia terapéutica que luego discutiremos.

Tumores secretantes

Otro problema, mucho más raro, es el de los tumores secretantes de catecolaminas, alrededor del 1-3 por 100 (FARRIOR, 1980). La historia clínica, la determinación analítica en orina de ácido vanilmandélico, metanefrinas, ácido homovanílico y 5-hidroxinilmandélico (OLIVER, 1992) detectan estas características.

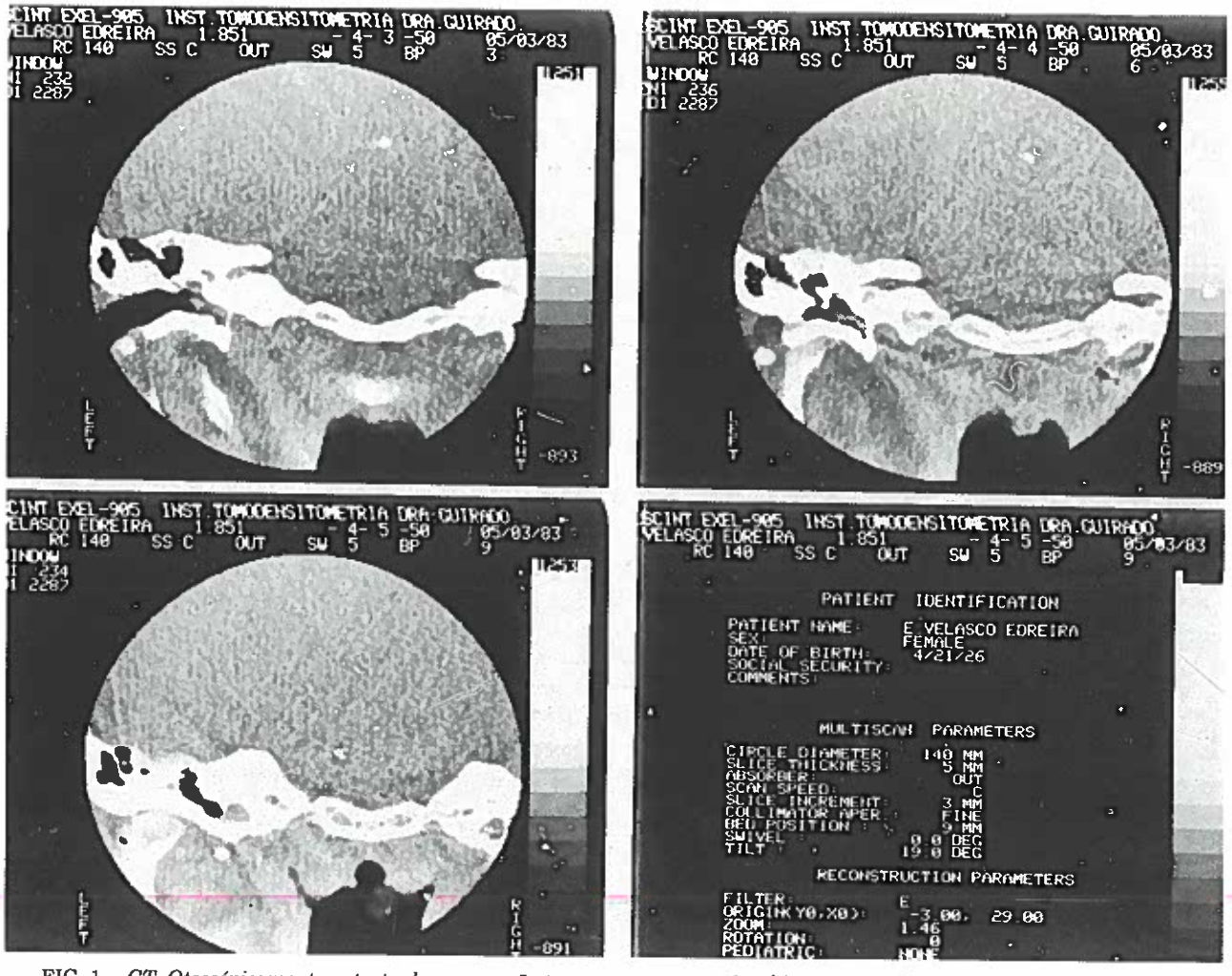

FIG. 1.—*CT. Otoscópicamente se trata de un pequeño tumor en promontorio e hipotímpano, imagen que confirma este corte.*

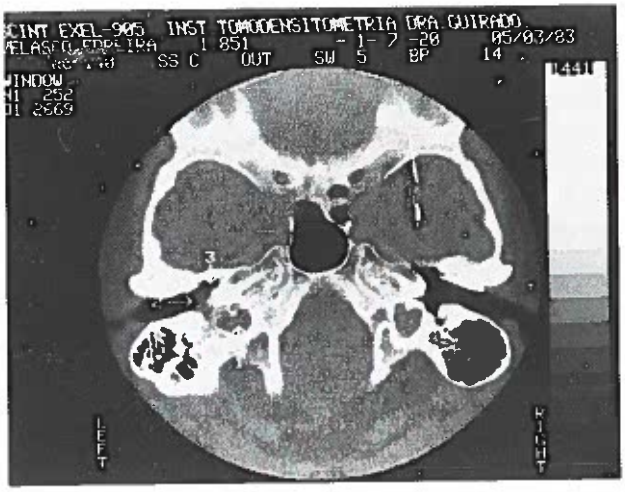

FIG. 2.—*CT. Es el mismo caso de la figura anterior. El corte pasa con toda exactitud por el ARP. En el lado derecho se aprecia bien la espina yugular y en el izquierdo la invasión del ARP por el tumor.*

Desde un punto de vista anestésico esto adquiere un gran relieve, ya que estos pacientes deben ser preparados para cirugía con las mismas pautas que rigen para el feocromocitoma.

DIAGNOSTICO

Los aspectos básicos ya han sido comentados en otro capítulo. Nos referiremos específicamente a los criterios que deben ser satisfechos para plantear un tratamiento quirúrgico:

1. Determinación tamaño y extensión tumoral.

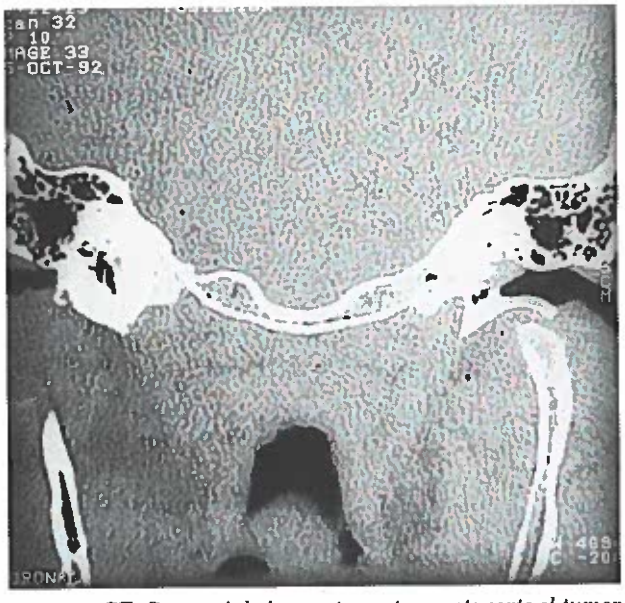

FIG. 3.—*CT. Corte axial. Aparentemente en este corte el tumor procede del promontorio.*

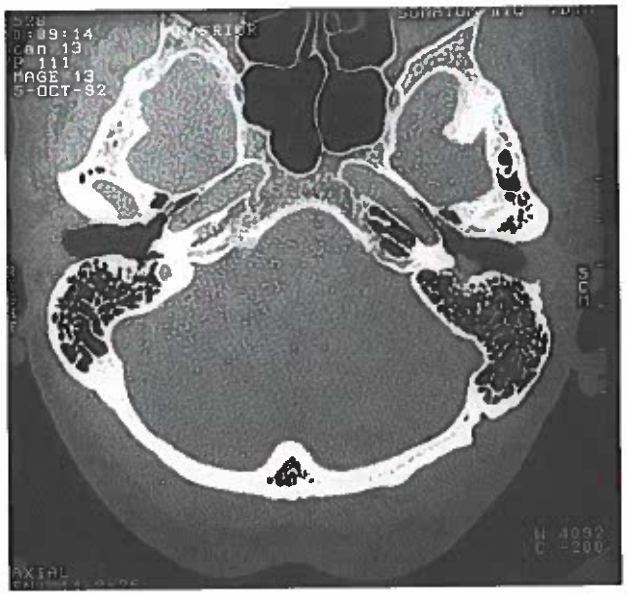

FIG. 4.—*CT coronal. Se confirma el pequeño volumen del tumor. Al no disponer de cortes más bajos que pasen por el ARP se puede confundir con un glomus timpánico puro; sin embargo, el acto quirúrgico demostró su procedencia del bulbo yugular y obliga a ampliar la vía a otra transyugular.*

2. Exclusión de lesiones asociadas.
3. Extensión endocraneal.
4. Evaluación carótida interna homolateral.
5. Evaluación circulación contralateral.
6. Posibilidades de embolización.
7. Valoración estado general del paciente.

La clave del diagnóstico se centra en el CT de alta definición, las fases iniciales las centramos en la determinación de si está o no invadido el golfo de la yugular; esto en los tumores hipotimpánicos no siempre es fácil. De todas formas, la demostración por CT de aire o hueso entre el tumor y el golfo abogan hacia un diagnóstico de glomus timpánico. PHELPS y STAMBIE (1988) demuestran, en contra de lo que se había pensado, que la indemnidad CT de la cresta yugulotimpánica no excluye un tumor yugular. Por tanto, en estos tumores siempre es necesario mantener una prudente reserva y no dudar en caso de invasión ósea del hipotímpano en pasar a una técnica de mayor alcance de la inicialmente prevista (figs. 1, 2, 3 y 4).

El diagnóstico de extensión es posterior y aquí se plantean fundamentalmente dos problemas mayores:

— La invasión endocraneal.

— El estado de la carótida interna.

Existe unanimidad respecto a la superior definición del CT sobre destrucciones óseas (fig. 5); sin embargo, parece que la RNM da mejor definición

FIG. 5.—*CT axial. Muestra la extensión infratemporal de un tumor desde el ARP. Sólo entraba en contacto con la carótida en su segmento vertical.*

de partes blandas y, por tanto, ofrece mejor resolución respecto a las invasiones endocraneales.

La arteriografía ya no se considera un método electivo para determinar la extensión tumoral (figs. 6 y 7); sin embargo, es absolutamente imprescindible para conocer la irrigación del tumor, las posibilidades reales de embolización y sobre todo es crucial para conocer el estado de la carótida interna, su permeabilidad y eficacia de la circulación contralateral (fig. 8).

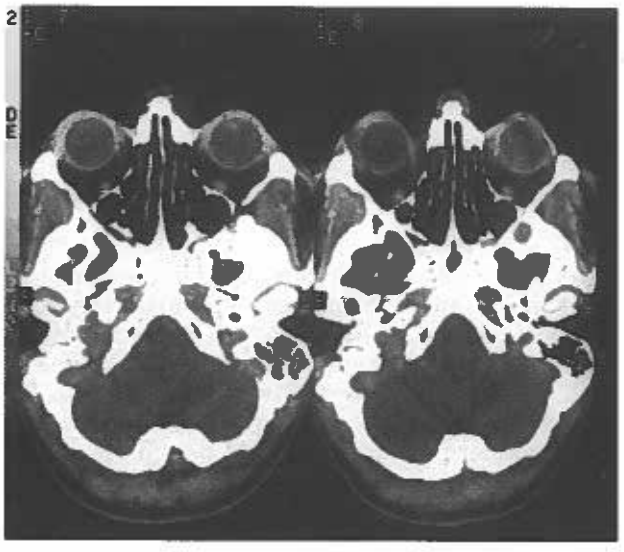

FIG. 6.—*CT coronal. Glomus yugular recidivado, previamente había sido operado mediante mastoidectomía radical. Destrucción amplia del ARP. El paciente en este momento presentaba un IX y X. Acude a la consulta con disfonía.*

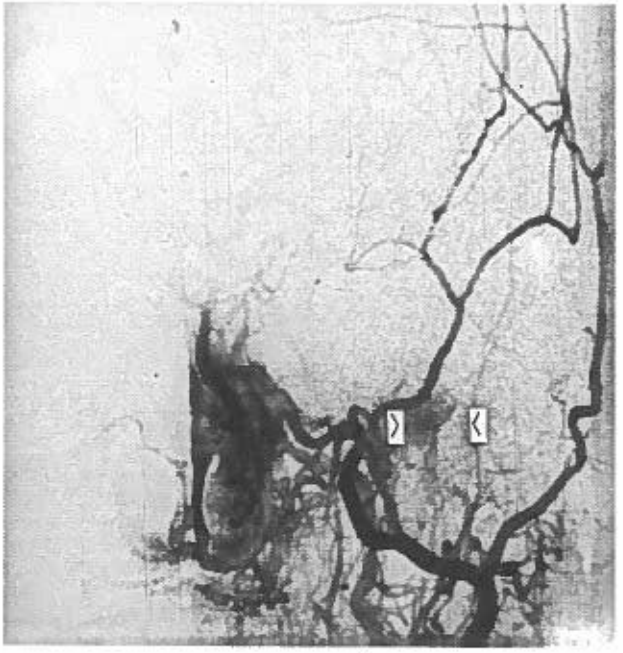

FIG. 7.—*Arteriografía selectiva carótida externa. Incluso tumores muy pequeños se pueden poner de manifiesto mediante esta técnica. La irrigación procede de la faringe ascendente. El tumor está enmarcado por las flechas.*

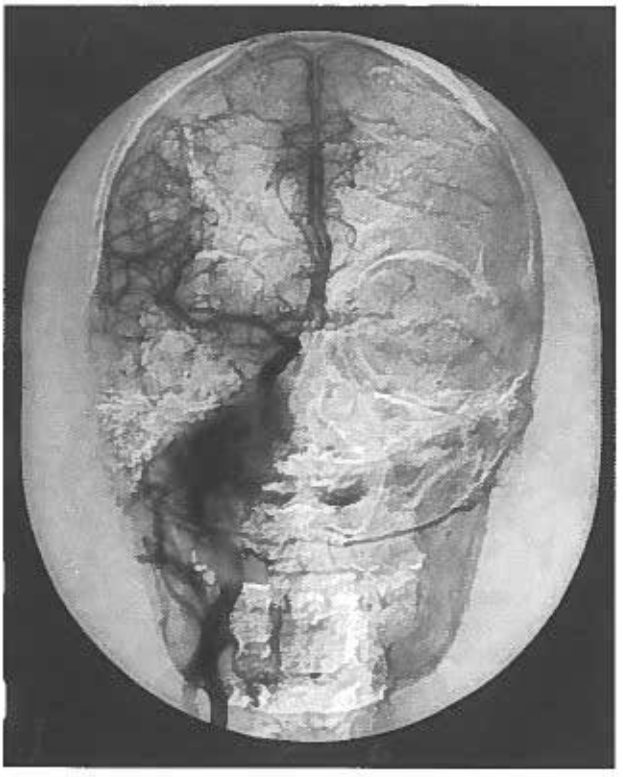

FIG. 8.—*Arteriografía tumor muy amplio sigue la carótida intrapetrosa en toda su longitud con extensión improtemporal y fosa post. Indicación de abordaje tipo A y suboccipital combinado.*

FIG. 9.—*Arteriografía carótida interna en paciente con cáncer de cávum no controlado con radioterapia. Se aprecia con claridad la estenosis de origen tumoral en carótida intrapetrosa.*

FIG. 10.—*Arteriografía carótida interna contralateral. En el mismo paciente de la imagen anterior existe una buena compensación contralateral; tuvo buena tolerancia al test de oclusión.*

Si se plantea la posibilidad de resección o ligadura de la carótida interna es necesario conocer de antemano qué pacientes están en condiciones de soportar tal agresión (figs. 9 y 10).

El 85 por 100 de la circulación cerebral es carotídea y sólo el 15 por 100 de origen vertebral; por tanto, la ligadura de la carótida puede provocar un accidente cerebral grave. La predicción de una buena suplencia es imperativa.

Desde el clásico test de Matas (1914) se evolucionó a la medición de la presión en la punta del catéter. Cuando ésta era superior a 70 mmHg se consideraba que no había problemas de resección previsiones inferiores a 50 mmHg constituían una contraindicación (HAYS, 1972).

En la actualidad uno de los sistemas más usados es el test de oclusión temporal (SEKHAR, 1986). Mediante manguito inflable se obstruye la circulación quince minutos, durante los cuales se hace una valoración neurológica constante; de acuerdo con los resultados obtenidos, los pacientes se pueden dividir en tres grandes categorías:

1. Pacientes que desarrollan trastornos neurológicos durante la prueba: se consideran de alto riesgo y se excluye la posibilidad de resección carotídea.
2. Pacientes que toleran bien el test, pero desarrollan signos de déficit en el territorio de la arteria cerebral media: son candidatos dudosos.
3. No presentan trastornos significativos.

El método utilizado por FISCH es muy similar, aunque con balón desprendible que en caso de un test negativo puede ocluir la carótida hasta la intervención veinticuatro o veintiocho horas más tarde.

De todas formas un test negativo no está exento de un 15 a 25 por 100 de problemas neurológicos postoperatorios; por ello SEKHAR (1987) propuso un test de gammagrafía cerebral con xenon que determina con gran exactitud el flujo cerebral. Utilizando esta técnica (DEVRIES y cols., 1990), estudian 96 pacientes con sólo dos hemiparesias en sujetos con flujos cerebrales limitados. Parece pues el mejor método de entre los disponibles para el estudio de la población con riesgo de alteración neurológica severa en caso de oclusión temporal o permanente de la carótida, si bien precisa de una instrumentación raramente disponible.

EMBOLIZACION

El advenimiento de la arteriografía supraselectiva ha permitido disminuir los riesgos que supone la embolización de una lesión en la base del cráneo, ya que la posibilidad de enviar émbolos hacia la circulación cerebral disminuye a medida que el catéter está más cerca del tumor (figs. 11 A y B y 12 A y B).

YOUNGS y cols. (1988) estudiaron una serie de 10 enfermos no embolizados que se compara con otros tres enfermos en los que sí se hizo embolización supraselectiva; en los enfermos no embolizados la pérdida media de sangre durante la operación fue de 2,8 l., con tiempos quirúrgicos de 9,6 horas; en los tres enfermos embolizados la pérdida hemática fue de 750 c.c. de media y los tiempos quirúrgicos descendieron a 7,6 horas.

La serie de MURPHY y BRAKMAN (1989), la más amplia de las que conocemos, compara 18 enfermos embolizados con 17 enfermos de control operados antes de 1985, ambos grupos son muy homo-

FIG. 11 A.— *Arteriografía tumor glómico yugular.*

géneos en cuanto a tamaño tumoral y se reúnen en varios conjuntos, según la clasificación de Fisch. En todos los grupos B, C y D disminuye la hemorragia de forma sustancial a menos de la mitad:

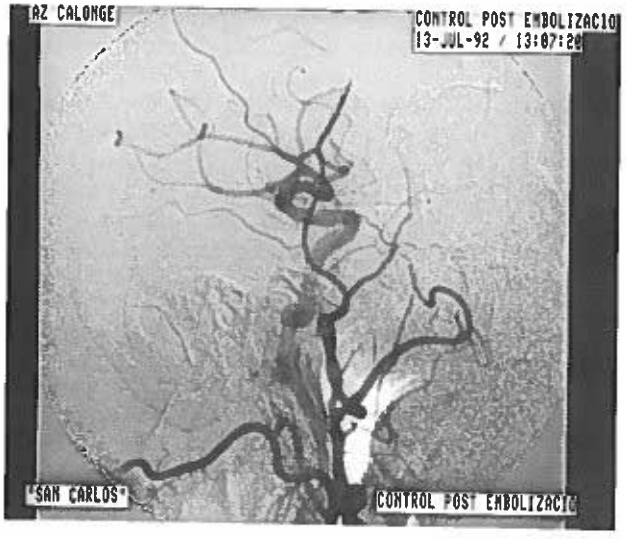

FIG. 11 B.—*Control postembolización.*

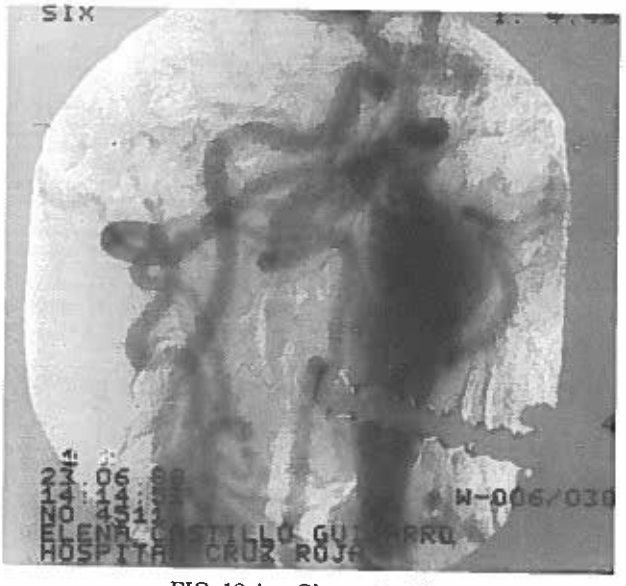

FIG. 12 A.—*Glomus vagal.*

2.769 c.c. de pérdida en el grupo control frente a los 1.112 c.c. en los pacientes embolizados y disminuyen más de una hora los tiempos quirúrgicos. Señalan asimismo que el índice de resecciones totales es mejor en la serie embolizada, 13 en el grupo control, frente a los 16 en los pacientes embolizados. Sin embargo, el porcentaje de afectación postoperatoria de los pares craneales es similar en ambos grupos.

DUVAL y MOREANO (1987) en una serie de cinco pacientes no encuentran diferencias significativas frente a los pacientes que no habían sido embolizados.

Nosotros desde 1988 hemos operado seis pacientes con embolización supraselectiva y en todos ellos hemos apreciado una disminución importante de la

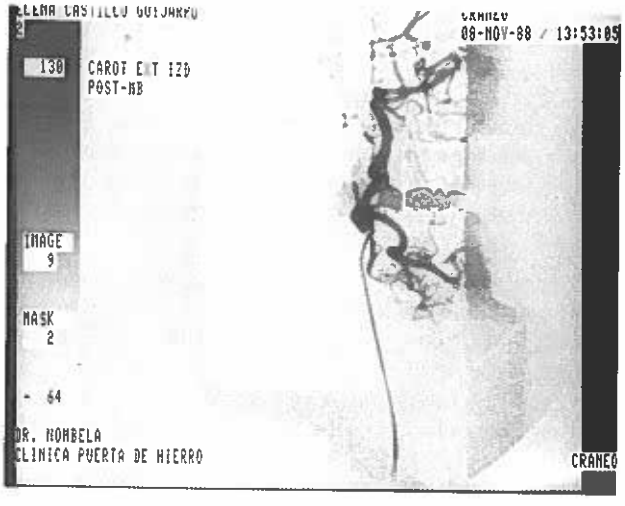

FIG. 12 B.—*Control postembolización.*

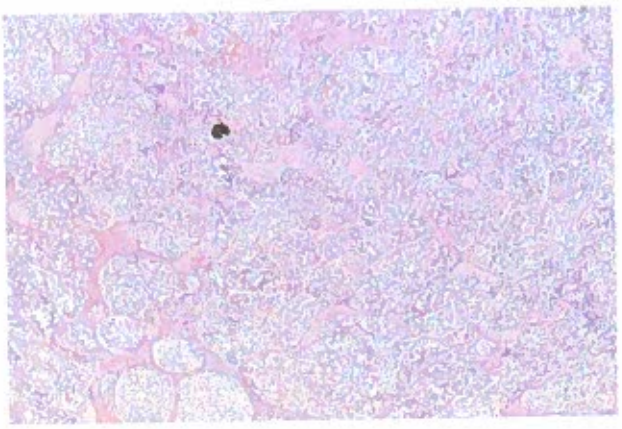

FIG. 13.—*Glomus yugular embolizado cuarenta y ocho horas antes de la intervención; el gelfoam ocluye los espacios vasculares del tumor. Buen control hemostático peroperatorio. El gelfoam es el punto oscuro. (Profesor Sanz Esponera.)*

hemorragia, de todas formas hemos podido apreciar que mientras la hemostasia es muy buena en la porción extracraneal del tumor, es prácticamente indiferente en la porción timpanomastoidea y carotídea del mismo, por lo que en los tumores pequeños, tipos A y B, no creemos que merezca la pena realizarla; tenemos la impresión de que los émbolos no alcanzan en ninguna ocasión la parte más periférica del tumor, de hecho DUVAL y MOREANO (1987), embolizando tumores de este tipo, no pudieron demostrar émbolos de gelfoan en sus preparaciones histológicas, lo cual sí se suele conseguir (fig. 13) en aquellos tumores donde la hemostasia ha sido eficaz. Por otra parte, hay que tener en cuenta que muchas ocasiones el polo anterior del tumor en su porción timpánica recibe sangre de la arteria caroticotimpánica que se encuentra con frecuencia muy dilatada y desde luego no es embolizable con las técnicas actuales.

Las complicaciones que se ha señalado en la literatura incluyen hemiplejías o parálisis de los últimos pares IX a XII, esto puede atribuirse o bien al aumento de volumen del tumor por embolización o a una deprivación isquémica de los nervios irrigados por la rama neuromeníngea posterior, rama de la faríngea ascendente. Nosotros sólo hemos tenido una complicación en forma de espasmo carotídeo, previa a la embolización que hizo interrumpir el procedimiento.

Entendemos que en este campo la experiencia del equipo de neurorradiología es fundamental y que la embolización sólo se puede practicar en centros donde se haya alcanzado una amplia experiencia con estas técnicas; en estas condiciones y con pacientes bien seleccionados las ventajas de la embolización supera los posibles riesgos; sin embargo, no puede hacer descuidar los principios de hemostasia quirúrgica que se siguen en cualquier circunstancia.

Por último, el paciente debe ser operado dentro de las primeras veinticuatro a setenta y dos horas como máximo después de la embolización, dada la rapidez con la que se abre la circulación colateral y a los fenómenos de edema que eventualmente se pueden producir.

VALORACION DEL PACIENTE

Como en cualquier otro procedimiento quirúrgico, se impone la valoración preoperatoria de los grandes sistemas generales, teniendo siempre en cuenta que se trata de intervenciones de riesgo con morbilidad postoperatoria considerable.

Por otra parte, es necesario valorar el tipo de lesión que vamos a tratar; no es la misma situación la que plantea un condrosarcoma de base de cráneo en el que ya ha fracasado la radioterapia que la de un glomus yugular con escasa sintomatología en un paciente de cierta edad. En el primer caso la única alternativa viable es la cirugía, mientras que en la segunda disponemos de radioterapia paliativa o abstención terapéutica; por tanto, los riesgos que deontológicamente podemos aconsejar serán mucho mayores en el primer caso.

ELECCION DE TRATAMIENTO

Mediante los abordajes laterales de la base del cráneo pueden extirparse lesiones muy extensas consideradas hasta hace poco como inoperables. El facial hoy día no se considera una barrera, puede ser desplazado de forma temporal o permanente, reanastomosado en terminoterminal o bien mediante injerto interpuesto. Los límites teóricos vienen más impuestos por la situación de la carótida, invasión del tronco cerebral o del seno cavernoso.

Pero a pesar de todos los refinamientos técnicos, avances anestésicos y de recuperación intensiva, los abordajes infratemporales tienen una mortalidad que oscila entre el 2 al 5 por 100, dependiendo de las patologías y estatus del paciente (JENKIS, 1991). Por otra parte, conllevan una sordera de transmisión, lesiones frecuentes de pares craneales, posibilidad de fístula LCR, así como otras complicaciones que comentaremos en su momento; por todo ello es absolutamente imprescindible:

a) Consentimiento informado por parte del paciente, ofreciendo, si las hay, otras opciones de tratamiento.

b) Valoración coste-beneficio en términos biológicos.

Si bien en la mayor parte de los tumores utilizamos criterios de radicuorabilidad y posibilidades reales de exanteración quirúrgica para decidir la

opción terapéutica más adecuada, en el caso de los tumores yugulares la situación es mucho más controvertida, teniendo en cuenta que es una de las patologías a las que con mayor frecuencia se dirigen estos abordajes; conviene discutir con alguna extensión y de forma específica las opciones de tratamiento.

En el caso de los glomus yugulares disponemos de tres alternativas:

1. Cirugía.
2. Radioterapia.
3. Ningún tratamiento.

En términos de curación completa del tumor sólo se puede plantear la opción quirúrgica, aunque comporta riesgos que hasta ahora sólo hemos esbozado. Por otra parte, está bien documentado el efecto paliativo de la radioterapia, retrasando o aun deteniendo el crecimiento del tumor. En esta situación no cabe tanto hablar de radiocurabilidad como de tiempos de supervivencia e intervalo libre de síntomas. No tratar en absoluto el tumor se basa en no pocas observaciones de tumores que permanecieron durante años silentes sin aumentar de tamaño en ausencia de cualquier opción terapéutica (BRACKMAN, 1988). Las diversas posturas al respecto están bien documentadas en los trabajos de BRACKMAN (1988), SMYTH (1988) y LUNDS (1988).

Nosotros entendemos que la propuesta terapéutica debe ser adecuadamente individualizada, y teniendo en cuenta que hoy día muy pocas lesiones pueden ser consideradas inoperables.

Creemos que JACKSON (1991) plantea el problema de forma adecuada con la siguiente pregunta: ¿es probable que el tumor plantee problemas serios o mortalidad en los años de expectativa de vida de un paciente concreto?

Contestando de una forma general a esta pregunta, es muy improbable que un glomus yugular proporcione problemas serios a un sujeto de setenta años, dado el crecimiento habitualmente lento del tumor. La morbilidad de la cirugía en el anciano excede los posibles beneficios de la cirugía y, por tanto, son considerados como candidatos para radioterapia; en un sujeto joven es natural que no pueda aplicarse el mismo planteamiento.

Nuestra recomendación terapéutica se puede esquematizar de forma general de la siguiente forma:

a) Sujetos por debajo de los sesenta años y con sintomatología evidente: cirugía.
b) Sujetos por encima de los sesenta años y con sintomatología evidente: radioterapia.
c) Resecciones incompletas: radioterapia complementaria.
d) Sujetos asintomáticos a cualquier edad: no recomendamos tratamiento y hacemos un seguimiento durante años con CT. Tenemos dos pacientes en esta situación con seguimiento de más de diez años sin modificación de la imagen radiográfica.

ANESTESIA

En la cirugía de la base del cráneo el anestesista debe tener un buen entrenamiento en ORL y neurocirugía, ya que los problemas anestésicos que se plantean proceden fundamentalmente de estas dos áreas de conocimiento.

Los requerimientos básicos de la anestesia son los siguientes:

1. Mantener una buena estabilidad hemodinámica.
2. Disminución de la presión endocraneal.
3. Protección cerebral en caso de oclusión vascular.
4. La anestesia debe permitir la monitorización peroperatoria permanente de los pares craneales, por lo que se induce con pentotal sódico y relajantes, aunque de acción rápida. Después de la intubación se prosigue con isofluorano, aunque se puede mantener una dosis baja de pentotal sódico (2 mg/kg/h.) para reducir las dosis de gas anestésico; los relajantes musculares de larga duración deben ser evitados para poder utilizar la monitorización neurológica.

Se practicará traqueotomía cuando se anticipen riesgos postquirúrgicos para la vía respiratoria. En los procedimientos en los que sea necesaria la dislocación mandibular preferimos la intubación endonasal, si no se ha hecho traqueotomía, ya que permite movilizar la mandíbula con mayor facilidad. Cuando se prevea la apertura de rinofaringe desde un abordaje lateral también es preferible la intubación endonasal por la fosa opuesta. En caso de que se haya practicado traqueotomía previa dejamos una sonda de alimentación gruesa que representará una valiosa orientación en la profundidad del campo.

MONITORIZACION DE LOS PARES CRANEALES

La cirugía de la base del cráneo puede comprometer de forma importante pares craneales, tronco y hemisferios cerebrales. En este sentido una monitorización constante de sus funciones representa una información valiosa para anestesista y cirujano, permitiendo rápidas correcciones de los desequilibrios producidos. El protocolo más amplio de

FIG. 14.—*Electrodos en posición para monitorización de facial.*

los que conocemos es el de PITTSBURG, en el que dependiendo de la operación que se practique se monitorizan la actividad dependiente de tronco cerebral (potenciales auditivos y somatosensoriales de tronco), del córtex (EEG potenciales visuales y somatosensoriales) y por supuesto pares craneales del II al XII (SCLABASSI y cols., 1993).

Vigilar todas estas funciones o algunas de ellas de forma simultánea requiere equipos complejos que no están disponibles en la mayor parte de las instituciones hospitalarias; sin embargo, desde el punto de vista estrictamente otorrinolaringológico, la monitorización de los pares craneales más críticamente involucrados en una intervención concreta nos parece hoy día de todo punto recomendable.

En líneas generales, y sin pretender agotar el tema, se trata de registrar la actividad EMG continua de los músculos inervados por el nervio a investigar. Se utilizan habitualmente agujas subdérmicas de platino en un montaje bipolar, tienen una impedancia intermedia y un amplio campo de captación de señal y el montaje bipolar les confiere una gran especificidad (fig. 14). Dependiendo del número de canales, podemos monitorizar simultáneamente diferentes territorios neuromusculares. El monitor proporciona una señal acústica que se produce o bien cuando se estimula eléctricamente o cuando se produce un traumatismo accidental por encima de determinados niveles programados previamente. El estimulador con el que va provisto el equipo permite la estimulación peroperatoria en cualquier momento y sobre todo al final de la intervención; por otra parte, también puede representar una ayuda interesante para la localización del nervio.

El modelo que hemos utilizado los autores en los 12 últimos procedimientos es un monitor II TM de Xomed-Treace de dos canales que permite la monitorización completa del VII o bien de una de sus ramas y otro nervio.

Para la monitorización del facial los músculos utilizados más habitualmente son el orbicular de los ojos y de la boca, el IX exige la colocación de los electrodos en la musculatura posterior de la faringe, el X en el cricotiroideo o cuerda vocal (se necesitan electrodos más largos), el XI en el SCM o trapecio y el XII en la musculatura lateral de la lengua.

La monitorización del facial es muy útil en las técnicas que necesitan una transposición del nervio y muestra que el punto más crítico es la región del agujero estilomastoideo. En este sentido cuanto más tejido conjuntivo e incluso óseo se incluya con el nervio menor es la alarma acústica que registra el sistema.

Las ventajas de esta técnica las resume LEONETTI y cols. (1989) de la siguiente forma:

1. La alarma suena antes de que se haya producido un daño significativo.
2. La zona del segundo codo y agujero estilomastoideo son las más fácilmente traumatizables.
3. El facial mastoideo precisa de una disección más cortante de la previamente utilizada.
4. Cuando el facial está recolocado en una posición anterior la monitorización advierte de cualquier maniobra intempestiva sobre el mismo.

Disección lateral de la base del cráneo (II)

J. POCH BROTO, J. F. RODRIGUEZ VAZQUEZ y J. R. MERIDA VELASCO

Antes de presentar y describir las diferentes opciones técnicas de tratamiento, presentamos una disección anatómica de las regiones que con más frecuencia vamos a tratar. No se trata de una disección anatómica convencional ni tampoco de la reproducción estricta de una técnica determinada en el cadáver; en la disección convencional la orientación espacial en la que se presentan las estructuras es muy diferente. Aquí la visión espacial es básicamente lateral, que es la que tenemos los cirujanos en el quirófano (GOLDENBERG, 1984).

Por otra parte, no se han respetado de forma estricta el orden cronológico que exigen muchos autores y ha sido necesario respetar algunos de los condicionamientos que exige el cadáver.

La pieza utilizada que ilustra este capítulo había sido inyectada con látex en la carótida externa, de esta forma la carótida interna quedaba claramente diferenciada y además quedaba claramente ilustrada la hemostasia arterial necesaria en el abordaje lateral de la base del cráneo.

La disección ha sido realizada en la Cátedra de Anatomía del profesor Jiménez Collado, sin cuya generosa aportación personal no hubiera sido posible este trabajo; los dibujos de las preparaciones anatómicas han sido realizados por el profesor Sobrado. Son muy fieles a la realidad y aclaran los puntos que pudieran resultar oscuros en las fotografías.

La disección en sucesivos planos se extiende de la región más superficial hasta la apófisis pterigoides e incluye toda la carótida intrapetrosa.

La desarticulación de la mandíbula con su posterior retracción hacia abajo y hacia adelante, que en el vivo es una maniobra relativamente simple, en el cadáver formolizado, por la pérdida de flexibilidad de los tejidos, se asevera muy difícil. Por ello en un plano se ha seccionado el ángulo de la mandíbula y para la exposición de los planos profundos hemos preferido la sección del ramo mandibular; ésta es quizá la diferencia más importante entre la sala de disección y el quirófano.

FIG. 15.
Plano I.

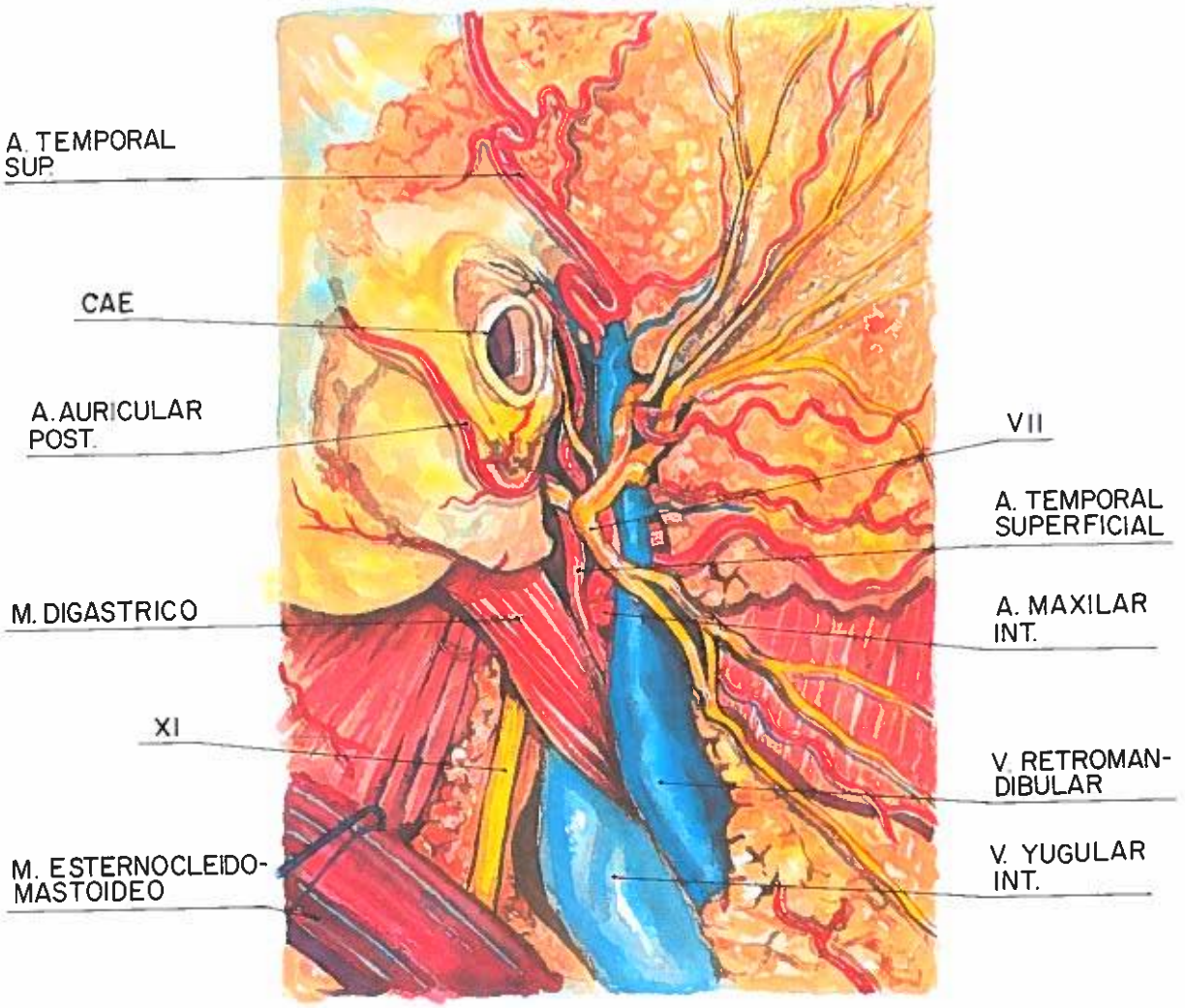

PLANO I (fig. 15)

Se ha seccionado el conducto auditivo externo (CAE) y se ha presentado la cara quirúrgica de la mastoides; se observan las arterias temporal superficial por delante y la auricular posterior por detrás. El nivel de sección del CAE permite apreciar la llamada apófisis triangular de Schwalbe. Según GUERRIER la salida del facial se encuentra entre unos 5 a 8 mm. por delante y por dentro de la misma; su valor localizador también ha sido enfatizado por CONLEY (The pointer); si en esta preparación trazamos una línea imaginaria desde la punta de la mastoides al borde anterior del CAE cartilaginoso, una línea perpendicular en su punto medio daría la localización del tronco del facial. Este es el método habitualmente recomendado por FISCH, y en parótidas no tumorales es un método orientativo, rápido y eficaz.

El nervio ha sido disecado hasta sus porciones periféricas eliminando el lóbulo superficial de la parótida, esto nos permite visualizar la relación del facial respecto de los elementos vasculares; el nervio es lateral a los mismos, en primer lugar, respecto al sistema venoso, la vena retromandibular en este caso y en un plano más profundo respecto a ésta, el plano arterial. Por otra parte, los ramos parotídeos de la arteria temporal superficial discurren con un alto grado de paralelismo respecto a las ramas del facial realizando bucles frecuentes alrededor de las ramas del nervio, esto naturalmente explica la abundante hemorragia de la zona.

FIG. 16.
Plano II.

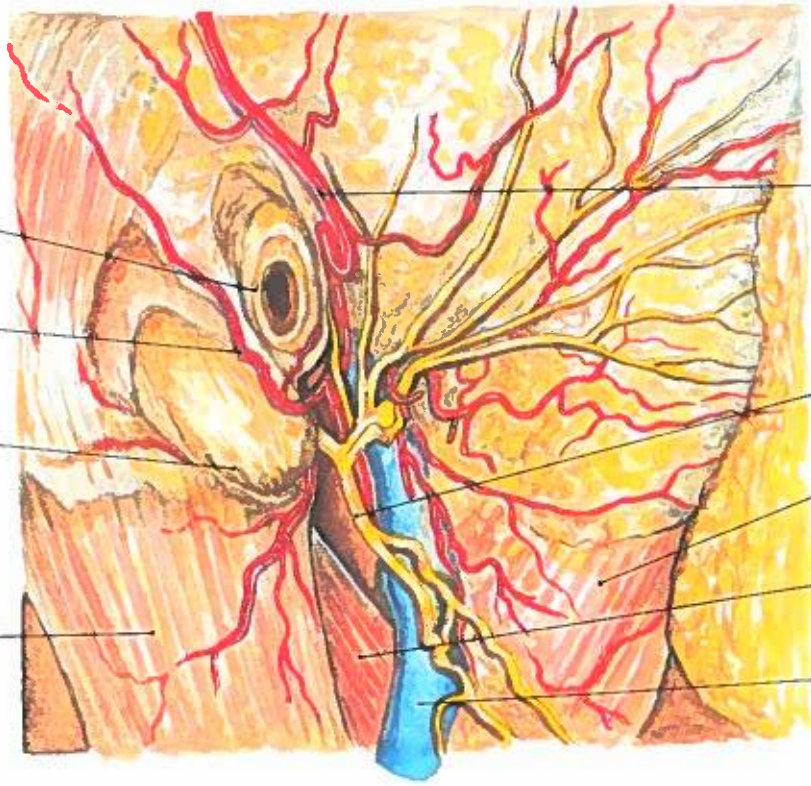

PLANO II (fig. 16)

Se ha cortado el externo cluido mastoideo (ECM) a nivel de su inserción mastoidea. Esto tiene varias ventajas:

1. Permite un acceso más fácil a la punta de la mastoides que deberá ser eliminada en un paso posterior.
2. Amplía el campo quirúrgico hacia atrás.
3. Permite una localización rápida del espinal.
4. Permite un fácil acceso a la yugular profunda.
5. Descubre fácilmente el vientre posterior del digástrico, punto éste de gran importancia en la disección alta del cuello. El digástrico es otro punto de referencia de gran importancia para la localización del tronco del facial, aunque en la preparación anatómica esto no es tan evidente, en el quirófano es una de las relaciones más constantes, ya que el nervio siempre lo encontramos en relación con su cara profunda y su borde anterior. El digástrico da, por tanto, una relación de altura y otra de profundidad.

FIG. 17.
Plano III.

PLANO III (fig. 17)

A este nivel se ha procedido a diversos pasos de gran importancia:

a) Hemos cortado el ángulo mandibular y con sus inserciones maseterinas se ha rebatido hacia adelante para mejorar la visión.

b) Se ha procedido a una mastoidectomía radical descubriendo el seno lateral y el facial. Este se ha movilizado desde el ganglio geniculado hasta el foramen estilomastoideo y se ha desplazado hacia arriba y hacia adelante. Esto permitiría un acceso muy amplio a la región del bulbo yugular, en ocasiones se necesitará una recolocación definitiva del mismo y en otras será suficiente la movilización temporal; en cualquier caso su anatomía es crítica y sobre todo aquellos datos que hacen referencia a su aporte vascular bien estudiada por LOPEZ AGUADO (1984) y GUERRIER (1988), ya que cualquier movilización va a suponer una deprivación vascular más o menos importante. Desde este punto de vista no tiene la misma significación hemodinámica la movilización desde el ganglio que la que se realiza desde el segundo codo, ya que es preciso tener en cuenta que la vascularización extrínseca del nervio procede de tres fuentes:

1. Rama de la arteria cerebelosa anterior inferior que nutre a la porción proximal del recorrido intralaberíntico a través de la auditiva interna.
2. Arteria petrosa, rama de la meníngea media, que irriga la porción distal del segmento laberíntico y en todo el segmento timpánico sin alcanzar el segmento mastoideo.
3. Arteria estilomastoidea, rama de la occipital, que irriga el segmento mastoideo.

Desde su salida, a través del agujero estilomastoideo hasta su bifurcación dentro de la glándula, el principal aporte arterial corre a cargo de ramas de la occipital y de la auricular posterior. Tras su bifurcación en tronco temporofacial se irriga a partir de ramas de la temporal superficial, mientras que el tronco cervicofacial lo hace a partir de la facial y parotídeas.

Los grandes vasos discurren en el tejido conectivo existente entre el periostio del Falopio y el epineuro y una red anastomótica microvascular derivada del sistema extrínseco que penetra fascicularmente creándose un plexo vascular intraneural, este plexo es el que permite la supervivencia del nervio en situaciones de movilización. De acuerdo con la descripción que acabamos de hacer, el nervio, tal como está movilizado en la imagen, debe sobrevivir merced al aporte de la auditiva interna y la aportación periférica señalada. La suplencia del plexo intrafascicular o intrínseco parece vital y desde luego se comprende bien que estos procedimientos se acompañen siempre de trastornos motores más o menos importantes. En cualquier caso la movilización del facial exige una técnica cuidadosa lo más atraumática posible, bien sistematizada por FISCH y a la que ayuda enormemente la monitorización permanente del nervio. Esta movilización incluye varios pasos:

1. Disección del conducto de Falopio con fresa adiamantada y perfusión continua hasta que todo el conducto está sólo recubierto de una fina y transparente película de hueso.
2. Movilización del nervio en la porción mastoidea separando el nervio de su lecho con un pequeño tenotomo.
3. Movilización del nervio desde el segundo codo hacia el segmento horizontal.
4. Movilización a nivel del agujero estilomastoideo. En todas las piezas que hemos disecado, así como en la práctica quirúrgica, se puede apreciar que a este nivel el tejido fibroso que rodea al nervio es bastante denso y no debe pretenderse separarlo del perineuro, ya que es una maniobra muy traumática y además este tejido conjuntivo concede una cierta protección mecánica al nervio, por lo que éste y el tejido conectivo deben disecarse en bloque.

c) Se ha descubierto el seno lateral, se ha eliminado la punta de la mastoides y se ha eliminado la cadena de huesecillos manteniendo la platina.

d) Se ha cortado a nivel de su inserción al músculo digástrico que se ha rebatido hacia abajo y hacia delante, esta es una maniobra crítica, ya que permite:

1. Descubre la yugular interna hasta su entrada en el cráneo.
2. Descubre la carótida externa con sus ramas terminales que deberán ser ligadas; el hipogloso aparece cruzándola por la cara lateral y sobre el nervio se puede apreciar la arteria esternocleidomastoidea. La occipital y la temporal superficial; han sido disecadas en gran parte de su recorrido y sobre todo se aprecia bien el paso de la carótida externa cruzando de dentro hacia afuera el músculo estilohioideo. En este plano la maxilar interna queda oculta por la mandíbula; en cualquier caso todas las grandes ramas terminales deberán ser ligadas para poder seguir disecando en profundidad.

FIG. 18.
Plano IV.

PLANO IV (fig. 18)

Como en el cadáver la retracción de la mandíbula es poco eficaz para obtener una buena visión y, por tanto, un buen plano de disección, aquí hemos optado por la sección del ramo mandibular.

Lo que en cirugía equivaldría a la ligadura de la carótida externa y de todas sus ramas, aquí se representa por la eliminación casi completa de dicho sistema vascular, en cualquier caso se ha respetado el muñón de la maxilar interna que da más medialmente y en dirección ascendente la meníngea media.

La tracción forzada del digástrico levanta al estilohiodeo, al cual como es sabido atraviesa casi siempre.

El facial ha sido recolocado en una posición cigomática, es la posición teórica que ocuparía el fin de intervención.

El seno lateral se ha disecado ampliamente hacia atrás, descubriendo la emisaria y hacia abajo en dirección al bulbo yugular.

FIG. 19.
Plano V.

PLANO V (fig. 19)

No es sustancialmente diferente del anterior, pero se ha disecado y limpiado la estiloides, muy variable en su longitud y grado de osificación, los músculos estilohioideo y estilogloso se aprecian con claridad; el estilo faríngeo quedaría oculto por este último.

En esta situación nos encontramos en el límite externo del espacio retroestiloideo, la apófisis estiloides y el ramillete de Riolano ocultan y protegen a la vez la carótida interna antes de entrar en el peñasco. La presentación alta de la misma dependerá de la sección de las susodichas estructuras. Nunca se enfatizará demasiado la extremada atención con la que debe realizarse esta maniobra protegiendo la cara medial de la apófisis para no lesionar la arteria.

FIG. 20.
Plano VI.

PLANO VI (fig. 20)

Se ha completado la disección del bulbo yugular y se ha extirpado la pared lateral del agujero rasgado posterior (ARP), se ha seccionado en su base la apófisis estiloides y se ha rechazado junto con la musculatura estilea hacia delante y hacia abajo, de esta forma se ha obtenido acceso al espacio retroestileo.

Al rechazar la yugular interna hacia atrás se descubre la carótida interna hasta su entrada en el orificio carotídeo, separada a este nivel de la yugular por una espina ósea.

Por otra parte, se aprecian con claridad el glosofaríngeo, del que es muy evidente su ramo para el músculo estilofaríngeo; por detrás de la carótida el X par con alguna de las anastomosis con el XII que ya habíamos descubierto.

Este plano tiene una gran significación quirúrgica y resume con claridad la exposición del campo inmediatamente anterior al tiempo de exéresis. Tenemos expuesta la yugular, el golfo y el seno lateral hasta el ángulo sinodural; se han identificado distalmente los cuatro últimos pares craneales. Se cumplen, por tanto, los requisitos de control distal de los nervios y disección de los mismos hacia arriba; por último, la yugular no debe ser ligada hasta que estemos en disposición de proceder a la exanteración tumoral.

FIG. 21.
Plano VII.

PLANO VII (fig. 21)

Se ha practicado la ligadura baja de la yugular disecándola hacia arriba, hemos extirpado en un solo bloque la vena con el golfo hasta el seno lateral, de esta forma se puede apreciar con claridad la pars nervosa del agujero rasgado posterior (ARP) la situación que adoptan los pares craneales y su relación con el seno petroso inferior.

El petroso inferior que drena el área del clivus puede ser muy variable en su volumen y sobre todo desembocar en el golfo a través de dos o tres orificios (dos en la preparación que estamos describiendo), se puede apreciar con claridad cómo el seno separa la emergencia del IX par por delante del mismo de los pares X y XI por detrás. De hecho, RHOTON y BUZA (1975), a diferencia de las descripciones más clásicas, dividen el ARP en una parte lateral que contiene el bulbo, vago y espinal y otra medial conteniendo el IX y seno petroso inferior.

En el momento en que se extirpa el tumor acaece una importante hemorragia procedente del seno petroso inferior que no es difícil de cohibir mediante taponamiento intraluminal con surgicel; sin embargo, la compresión producida por el taponamiento puede provocar la lesión del nervio.

Viendo la situación del IX par, es fácil comprender que es el más frecuentemente afectado por la invasión de los glomus; por otra parte, las fuertes adherencias aracnoideas y durales existentes a la emergencia lo hacen particularmente difícil de disecar. Estas son las razones por las que el glosofaríngeo es el nervio más frecuentemente lesionado en los procedimientos quirúrgicos sobre la fosa yugular.

En otra área más profunda de este mismo plano se pueden apreciar la arteria meníngea y la segunda raíz del V par, son dos estructuras cuya identificación anatómica es fundamental, ya que nos dan la situación del agujero redondo menor y oval, respectivamente.

Una maniobra de gran poder localizador sobre arteria y nervio es la palpación de la espina esfenoidal, ya que como se demuestra claramente en los esquemas del profesor Mérida, ambas estructuras se sitúan inmediatamente por delante y por dentro; la palpación de la espina esfenoidal tiene en nuestra experiencia un gran valor quirúrgico, ya que en campos profundos distorsionados por el crecimiento tumoral permite fácilmente conocer nuestra situación en profundidad y de altura respecto a la base del cráneo.

FIG. 22.
Plano VIII.

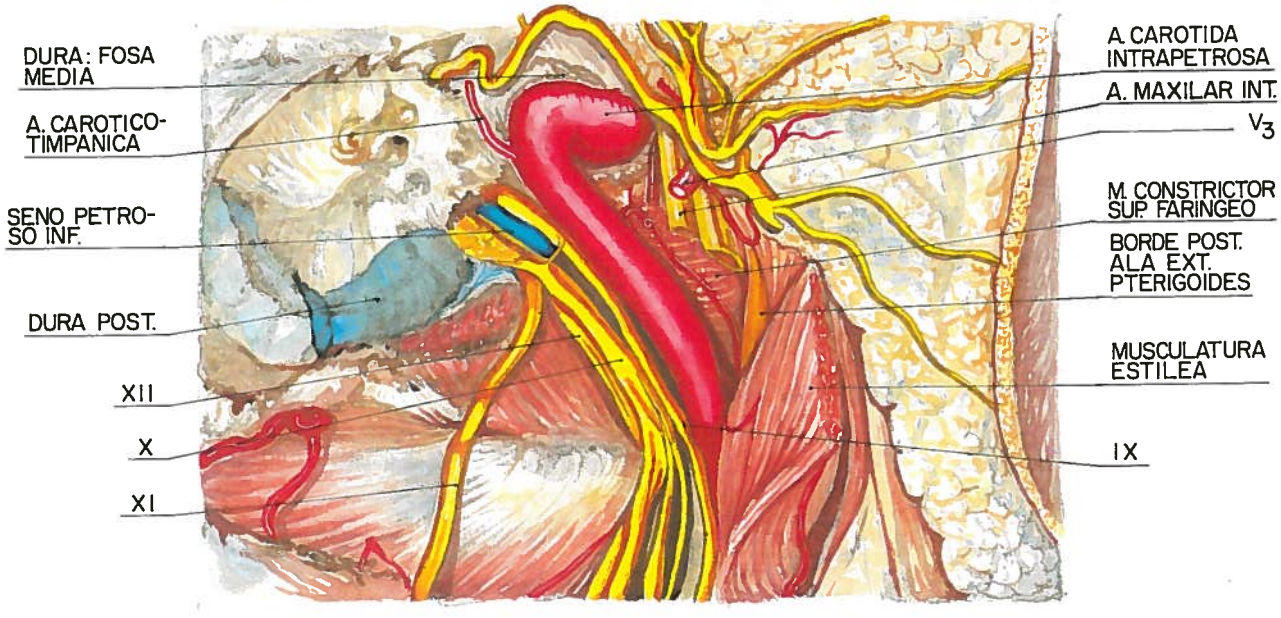

PLANO VIII (fig. 22)

Este es un plano en el que se visualiza la carótida intrapetrosa en todo su recorrido.

La disección de la carótida interna resulta crucial para el manejo de muchos de los tumores de la zona, en el caso concreto de los glomus casi siempre tienen una relación más o menos estrecha con la misma, si bien en la mayor parte de las ocasiones sólo en el segmento vertical. La separación de estos tumores de la carótida es así siempre posible mediante la disección en un plano subadventicial.

El control proximal en el cuello se alcanza con facilidad como ya hemos visto en planos anteriores; la disección intrapetrosa por encima del tumor exige la ablación de la trompa ósea y cartilaginosa.

El canal carotídeo se sitúa en un plano inferior al del ARP (SUTTON, 1978) y pasa medialmente a la trompa de Eustaquio y es lateral al eje del ápex petroso, existiendo siempre un periostio grueso y denso que protege la arteria en todo su recorrido.

Las ramas periósticas y vidiana emergen poco antes del agujero rasgado anterior (ARA) y rara vez se involucran en la disección quirúrgica. No ocurre lo mismo con la caroticotimpánica que salen cerca del hipotímpano para irrigar estructuras del oído medio, de la misma forma que es preciso admitir que no siempre se puede demostrar (PAULUS, 1977), hay que tener en cuenta que el crecimiento de formaciones fuertemente vascularizadas en este área suele provocar importantes aumentos de volumen de la misma que es preciso conocer para proceder a la coagulación lo más distalmente posible a la carótida.

La rama mandibular del V par sale a través del agujero oval, inmediatamente por delante y dentro del redondo menor, que da entrada a la meníngea media, constituye una referencia anatómica de primer orden por su relación con el ala externa de la apófisis pterigoides a cuya base prácticamente nos conduce. Sin embargo, la sección de Vc puede causar problemas hemorrágicos serios que obligan a una hemostasia cuidadosa, ya que a través del agujero oval tenemos la salida de una arteria meníngea accesoria y venas emisarias del seno cavernoso al plexo pterigoideo.

Como hemos dicho, el borde anterior del agujero oval está en íntima relación con el ala externa de la pterigoides; el borde posterior del ala interna marca prácticamente el nivel del ARA, el cual obviamente también se puede alcanzar siguiendo un poco más medialmente la disección de la carótida.

Una vez identificada la musculatura constrictora de la faringe, la extensión hacia clivus no representa un problema importante.

Vías transtemporales (III)

J. POCH BROTO, E. GARCIA FERNANDEZ y M. R. VILAS DIAZ

TECNICA QUIRURGICA

Abordaje tipo A

Tal como observamos en el esquema (fig. 23), este abordaje se extiende desde el seno lateral hasta el ápex petroso, exponiendo la carótida intrapetrosa y porción posterior de la fosa infratemporal. Se realiza de forma combinada una mastoidectomía radial, petrosectomía subtotal infralaberíntica, abordaje cervical del espacio retroestileo y una transposición del facial.

Como ya ha sido dicho, su indicación más frecuente, aunque en modo alguno exclusiva, son los tumores glomicoyugulares. A pesar de que describiremos la técnica básica con muy pocas variantes sobre la original descripción de FISCH, es preciso advertir que tanto la transposición permanente del facial como el grado de disección de la carótida intrapetrosa son variables ya que dependen del grado de extensión del tumor.

Posición del paciente

Decúbito con la cabeza en rotación y ligera extensión hacia el lado opuesto a la lesión.

Incisión (fig. 24)

Debe permitir un buen acceso a:

a) Región temporal suficiente para poder hacer una disección amplia del músculo si esto fuera necesario.

b) Mastoides.

c) Región alta del cuello.

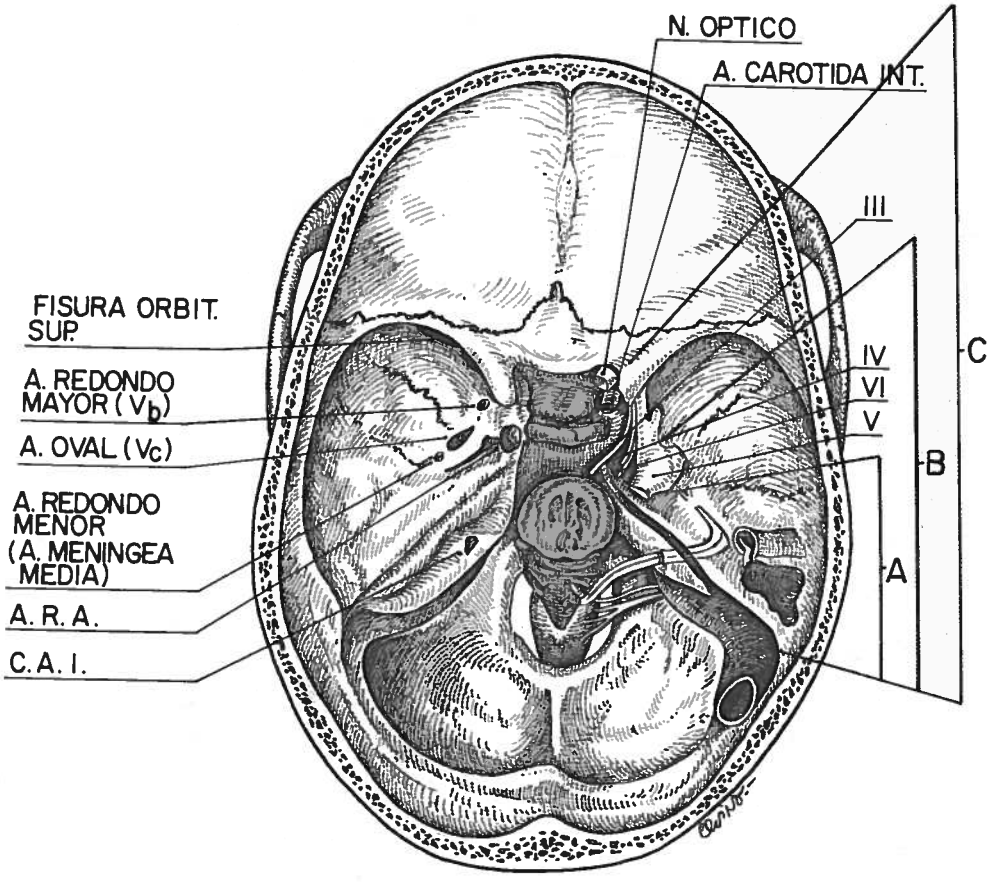

FIG. 23.—*Representación esquemática del alcance de los diferentes abordajes de Fisch.*

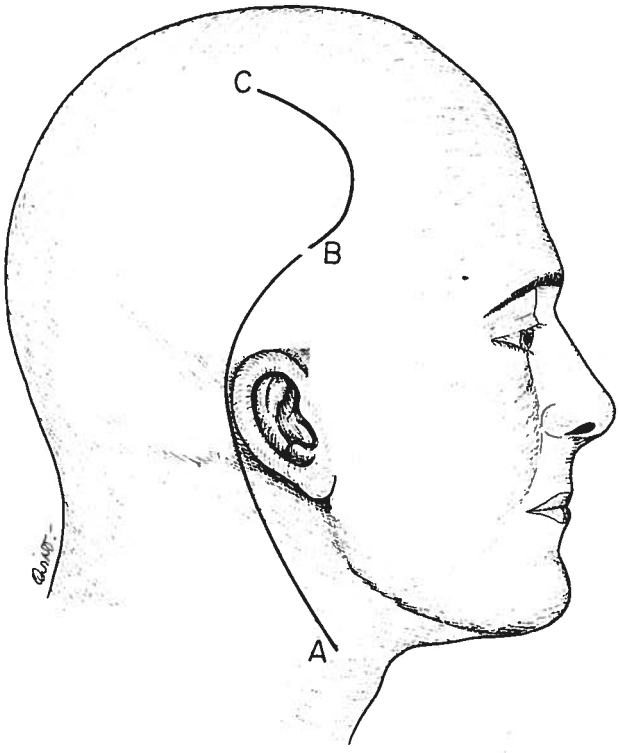

FIG. 24.—*Incisión aconsejada por Fisch.*

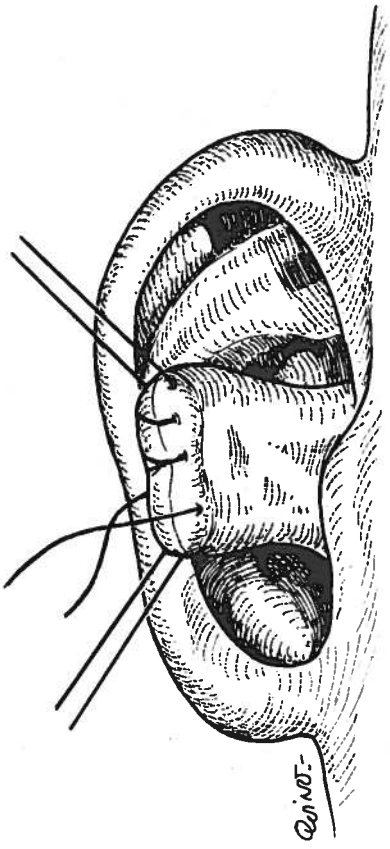

FIG. 25.

Por tanto, la incisión de 3 a 4 cm. es retroauricular con prolongación cervical hasta el cuerno mayor del hioides. En la figura se representa la incisión recomendada por FISCH; el segmento B-C de la incisión se practica al fin de la intervención, sólo si se considera necesario un colgajo de músculo temporal para sellar el campo quirúrgico. Otros autores recomiendan una amplia incisión en forma de C, en este caso la parte superior de la incisión sigue habitualmente la línea de inserción capilar frontotemporal llegando poco más allá del pterion.

Cuando se plantea abordaje suboccipital simultáneo, la parte retroauricular de la incisión deberá alejarse convenientemente hacia atrás. La incisión en Y (fig. 28) la hemos practicado en alguna ocasión y no hemos encontrado que tenga ninguna ventaja suplementaria, incluso para resecciones muy limitadas, para las que ha sido recomendada.

La disección en el área temporal se extiende hasta el nivel de la fascia, el pabellón se va desplazando hacia adelante y se diseña un colgajo perióstico rectangular con base en el conducto cartilaginoso que luego servirá de refuerzo en el cierre del conducto auditivo externo, por lo tanto sus límites superior e inferior están determinados en el conducto óseo y la longitud del mismo debe ser suficiente para cubrir ampliamente el cierre del CAE.

Tras la sección circular y completa del CAE, en el plano de unión del óseo con el cartilaginoso, se sigue desplazando el colgajo hasta la región parotídea y se continúa la disección desde el SCM hacia adelante para conseguir una buena exposición del tercio superior del mismo y de la parótida, por tanto, en este punto la disección sólo alcanza el nivel del ángulo de la mandíbula. A continuación debemos localizar y disecar la rama auricular del plexo cervical superficial en una longitud de 5 a 6 cm. con sección y conservación de la misma para prevenir posibles anastomosis del facial.

Cierre del CAE

El cierre en fondo de saco del CAE tiene por objeto proporcionar la máxima estanqueidad a la cicatriz y minimizar de esta forma los riesgos de craneolicuorrea. Se consigue mediante la eversión hacia afuera de la piel del CAE cartilaginoso, despegando y resecando circularmente 1 cm. de cartílago de piel. Una vez que la piel se ha evertido hacia afuera se sutura con vicril y se permite que vuelva a su posición natural, a continuación el colgajo perióstico que habíamos disecado se aplica y sutura sobre la superficie medial del colgajo, dando, por tanto, un segundo plano de refuerzo a la sutura cutánea del conducto (figs. 25 y 26).

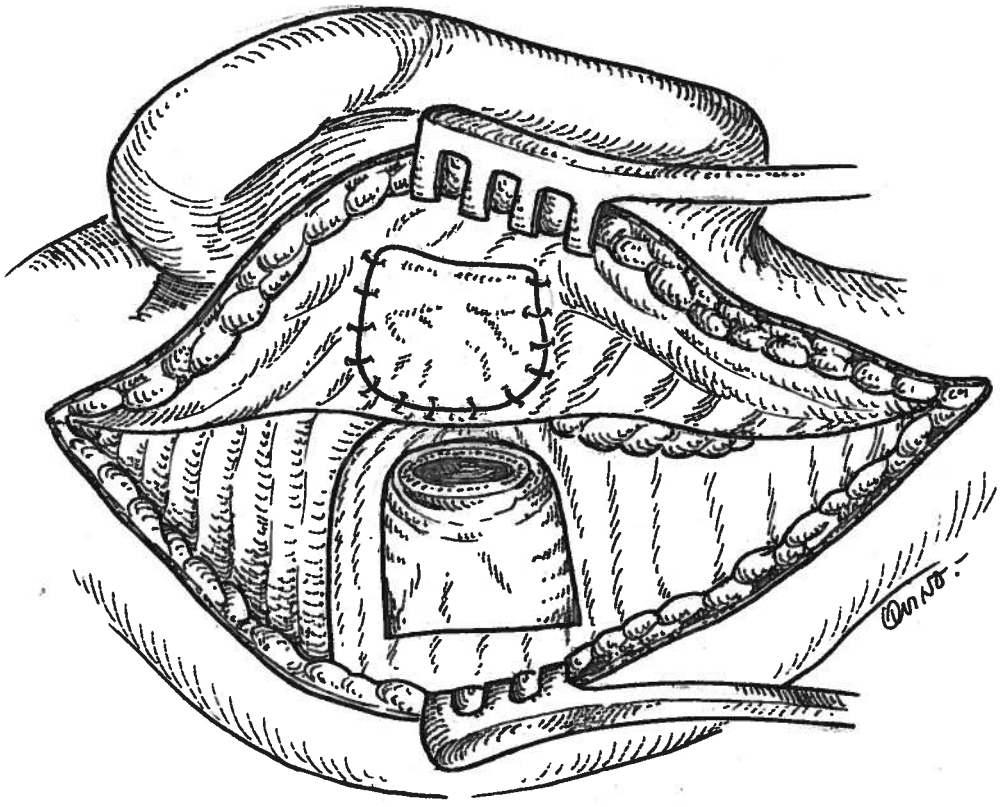

FIG. 26.

Resección de la piel CAE, anulus, tímpano y huesecillos

La piel del CAE, anulus, tímpano y/o sus restos se van despegando circunferencialmente, se secciona el músculo del martillo y se extrae en un cilindro con una técnica similar a la que se utiliza en la obtención de los aloinjertos timpanoosculares. Posteriormente se extirpan martillo y yunque, de esta forma se eliminan los riesgos de colesteatoma yatrógeno, por lo que la maniobra debe ser realizada con sumo cuidado.

En los tumores que no perforan el tímpano ni aparecen en CAE preferimos hacer la maniobra en este momento al principio de la intervención, puesto que nos proporciona muy pronto una inspección visual del tumor; sin embargo, en los tumores que sí lo hacen, preferimos posponer este tiempo hasta que hayamos realizado la disección cervical, que es la secuencia habitualmente recomendada por FISCH.

Disección cervical

Comienza con la disección del tronco del facial que debe seguirse por lo menos hasta el punto de la segunda división del mismo; la hemostasia en esta región debe ser sumamente cuidadosa y el cirujano debe consultar con el anestesista sobre el grado de relajación del paciente; téngase en cuenta que si la relajación es muy profunda, la monitorización del nervio tiene poco valor.

Una vez disecada la cara lateral del nervio debe despegarse su cara medial del lóbulo profundo de la parótida, si no se realiza esta maniobra la movilización del facial se hace casi siempre bajo tensión; la liberación de las adherencias profundas del nervio puede acarrear hemorragias y deprivación vascular suplementaria, por ello esta maniobra puede realizarse en el momento de la movilización, lo que nos permitirá valorar el grado de traslocación necesario y, por tanto, la longitud de liberación necesaria. En cualquier caso evitar tracciones forzadas del VII par constituye un principio fundamental de todas estas técnicas.

En este momento debe ampliarse la incisión hasta el cuerno mayor del hioides; se libera el borde anterior del ECM y se retrae fuertemente hacia atrás o mucho mejor se seccionan sus inserciones y se revierte hacia abajo y afuera, con ello se amplía considerablemente el campo quirúrgico; el espinal aparece inmediatamente y el acceso a todas las estructuras es en general más cómodo; la colocación de un retractor en el área submandibular nos permite el acceso a yugular interna y carótida común y bifurcación carotídea; la localización del XII cruzando la carótida externa y X por detrás de la interna deben realizarse en este momento.

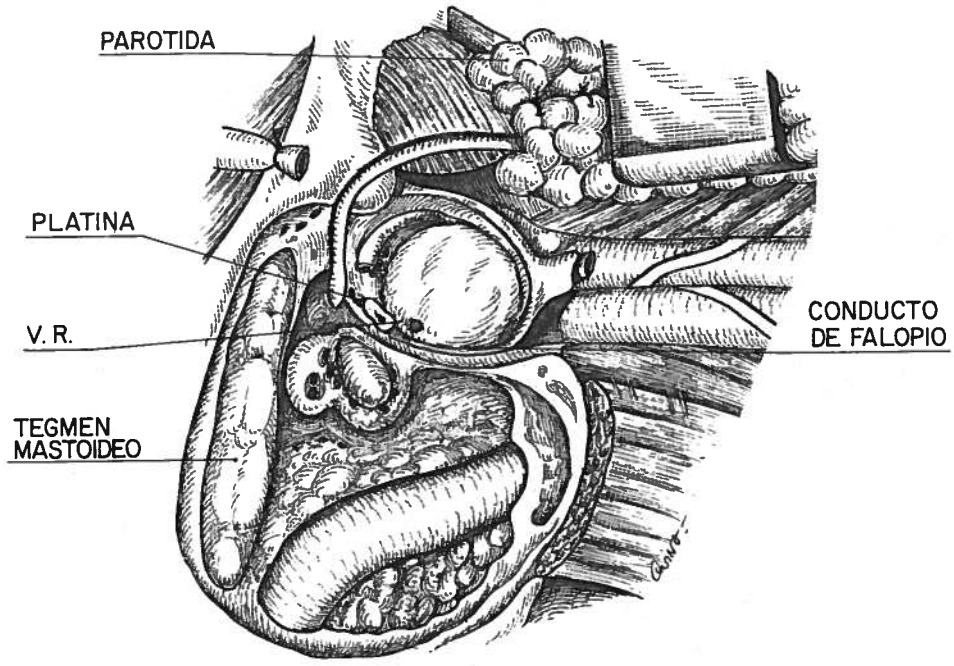

FIG. 27.—*Transposición definitiva del VIII. Se ha labrado un nuevo canal y se protege en un desdoblamiento de tejido parotídeo.*

Sección digástrico y ligaduras arteriales

A continuación se corta el vientre posterior del digástrico lo más próximo posible a su inserción mastoidea y tomando su polo superior con pinzas de tracción se rebate hacia abajo y hacia adentro dando cierta tensión, esta maniobra eleva algo habitualmente el estilohioideo y realza el ramillete de Riolano que aparece en la profundidad del campo. Por otra parte, descubre ampliamente la yugular interna y amplía la visión sobre la carótida externa y sus ramas, en este momento se procede a la ligadura de la carótida externa por encima de la lingual, la occipital y sobre todo la faríngea ascendente, que suele dar el mayor aporte vascular al tumor, esta última maniobra se facilita colocando el retractor sobre el ángulo de la mandíbula y rotando la carótida externa ligeramente hacia afuera.

En este momento las estructuras que han sido localizadas se siguen hacia arriba tanto como permita una suave retracción sobre la musculatura estilea.

Petrosectomía subtotal

Exposición subperióstica del temporal desde la línea temporal hasta la raíz cigomática y desde el conducto a la salida de la emisaria, liberación de la punta de la mastoides despegando el bisturí si todavía quedaran las últimas inserciones del ECM.

Mastoidectomía radical convencional con liberación previa, si no se había hecho, de la piel del conducto hasta unos milímetros por encima del anulus; cuando el fresado alcance el nivel del tímpano, se procede a la desinserción completa del mismo eliminando asimismo el martillo y yunque.

Debe quedar bien esqueletizado el tegmen, fosa posterior, seno lateral desde el ángulo sinudural hasta el bulbo, canales semicirculares y conducto de Falopio, desde el ganglio geniculado hasta el foramen estilomastoideo. Para evitar fístulas perilinfáticas accidentales y para facilitar la transposición del facial se elimina la supraestructura del estribo, resección de la punta de la mastoides.

Movilización y transposición del facial (fig. 27)

Antes de liberar el facial de su estuche óseo se labra un pequeño canal que va desde el ganglio geniculado hasta la parótida, que constituirá su receptáculo definitivo.

Al igual que en las técnicas bien conocidas de descompresión del facial, se adelgaza la cortical ósea hasta que transparenta el nervio en la porción mastoidea se debe descubrir el Falopio en unos 270° y 180° en la timpánica.

La liberación comienza en el segmento mastoideo, sigue en el timpánico y finaliza a nivel del agujero estilomastoideo, cuyas adherencias fibrosas deben ser incluidas. Una vez liberado se recoloca en el canal previamente labrado y se fija en un pequeño desdoblamiento de tejido parotídeo, teniendo cuidado de que las suturas ejerzan muy poca presión sobre el nervio.

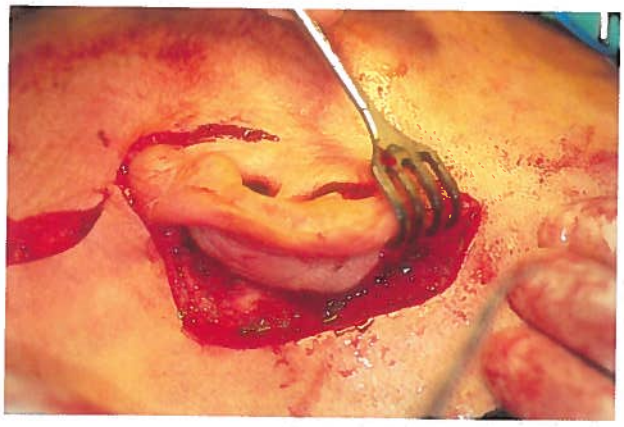

FIG. 28.—*Incisión en Y.*

Gracias a la transposición disponemos de acceso muy amplio al bulbo yugular de atrás hacia adelante, es decir, desde el seno lateral y hacia la carótida intrapetrosa desde el agujero carotídeo, es decir, desde abajo.

Presentación de la carótida intrapetrosa

En este momento de la intervención hace tiempo que teníamos localizado el orificio timpánico de la trompa de Eustaquio que se sigue hasta el istmo de la misma situado por delante y debajo de la carótida. Es preciso ser sumamente cuidadoso al fresar la pared interna de la trompa, ya que con frecuencia es dihiscente; el orificio de la trompa debe taponarse con cera de hueso.

Fractura de la apófisis estiloides

Localización del glosofaríngeo

En este punto la introducción del retractor de fosa infratemporal puede ser de gran utilidad.

Una vez obtenido el control distal de la carótida, el proceso estiloideo es seccionado en su base protegiendo la cara medial del mismo y junto con la musculatura estilea se retrae hacia abajo y adentro, con ello se descubre la porción superior de yugular y de la carótida interna.

Dando tensión al ramillete de Riolano seccionado y retrayendo suavemente la yugular hacia afuera, lateral a la carótida y cruzándola oblicuamente, es posible localizar el glosofaríngeo. Ahora debemos fresar el hueso timpánico lateral al foramen carotídeo que nos dará el control proximal de la carótida.

Ligadura del seno lateral

Mediante doble ligadura y preferentemente si es posible por el tamaño del tumor, por debajo de la vena emisaria.

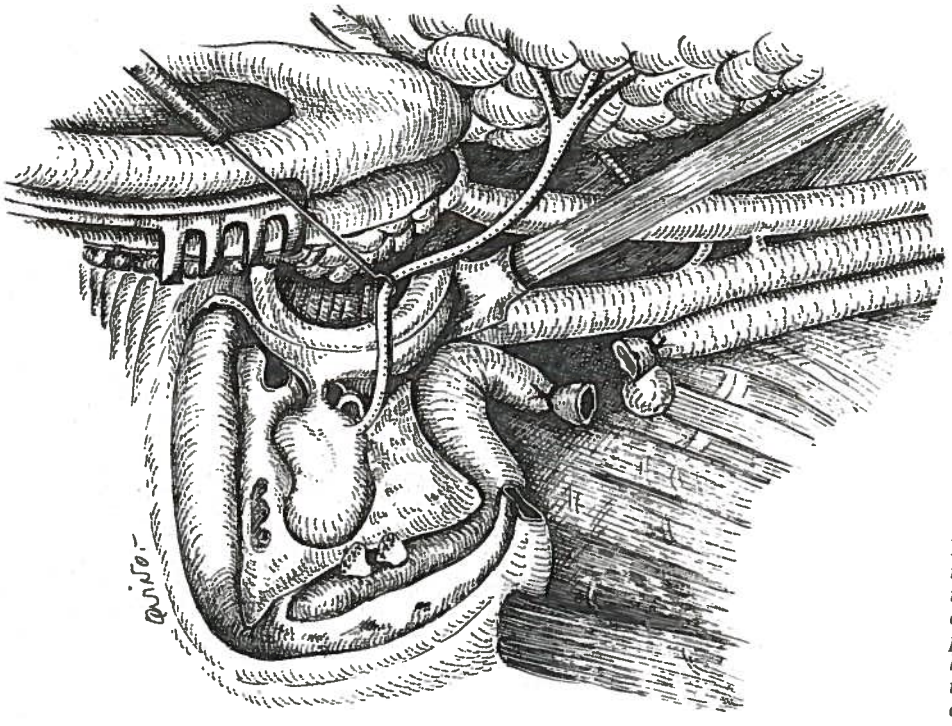

FIG. 29.—*Abordaje transyugular, transposición temporal del VII hacia delante, contra la pared posterior del CAE y liberación de abajo arriba del tumor. (Modificado de G. Jackson.)*

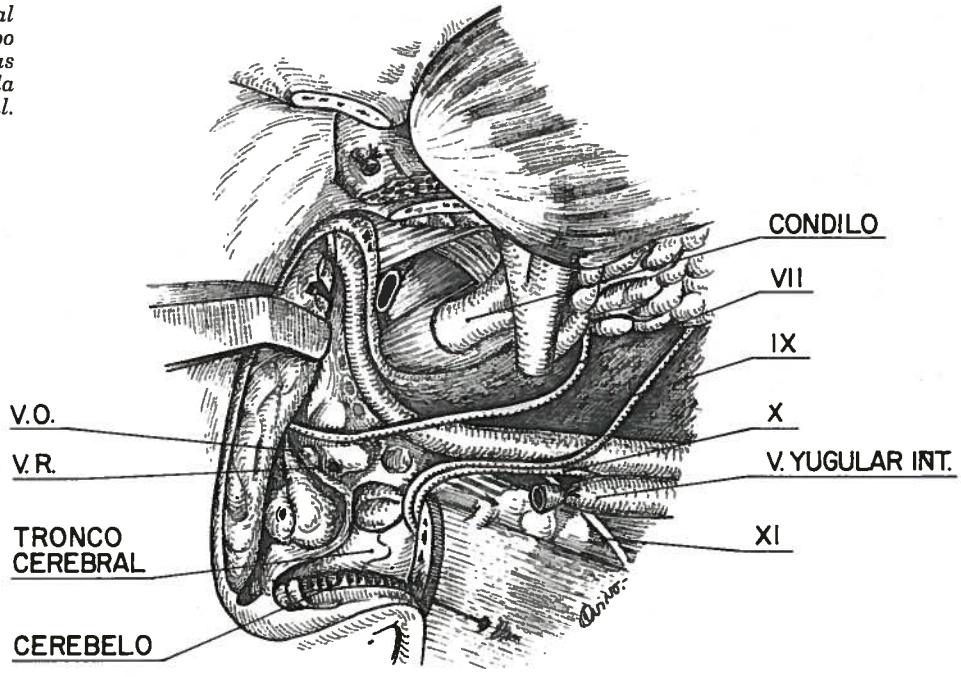

FIG. 30.—*Abordaje suboccipital combinado con un abordaje tipo A. Para mejorar las referencias no se ha representado la transposición facial.*

Movilización y extirpación del tumor

En este momento de la intervención el tumor debe estar ya presentado en su totalidad.

Debe comenzarse con la movilización del polo anterior del tumor, por lo cual debemos continuar desde la exposición distal de la carótida su disección hacia abajo, hasta el agujero carotídeo, en caso de que esto no se hubiera hecho antes se puede seguir desde abajo hacia la trompa; en cualquier caso, como vimos en la disección, aquí es fácil encontrar la arteria caroticotimpánica, cerca del codo carotídeo, que si no se coagula puede dar lugar a hemorragias difíciles de cohibir; la separación del tumor de la carótida no suele ser difícil realizándose en un plano subadventicial.

La separación del polo superior debe evitar la apertura laberíntica, la movilización del polo posterior exige la liberación ósea completa del seno lateral y bulbo que hasta ahora sólo teníamos esbozada; debe ir precedida de la ligadura de la yugular interna para evitar embolismos.

Ahora nuestro plano de disección será la pared medial del seno que nunca está invadida, disecando hacia abajo se produce inmediatamente una gran hemorragia venosa procedente de los senos petrosos inferiores que se cohíbe taponando intraluminalmente con surgicel.

La movilización inferior se hace mediante la sección de la yugular interna con disección de la vena hacia el ARP hasta alcanzar su nivel, con lo que la pieza queda totalmente liberada.

Estas dos últimas secuencias se ordenan de esta manera en la descripción de FISCH; sin embargo, existen circunstancias en las que nos parece aconsejable invertirlas. Efectivamente existen situaciones en las que la correcta identificación del IX y su disección hacia el compartimento anterior del ARP es mucho más fácil tras la sección y elevación de la yugular hacia arriba; por otra parte, en los crecimientos bajos del tumor la separación del plano carotídeo nos ha parecido más sencilla cuando la yugular había sido seccionada previamente, creemos que el taponamiento de los petrosos tienen menos riesgo de ser traumático para el IX cuando se ha comenzado la liberación baja del tumor previamente. Por último, cuando el tumor ha podido ser embolizado no parece que sea relevante empezar por arriba o por abajo la disección.

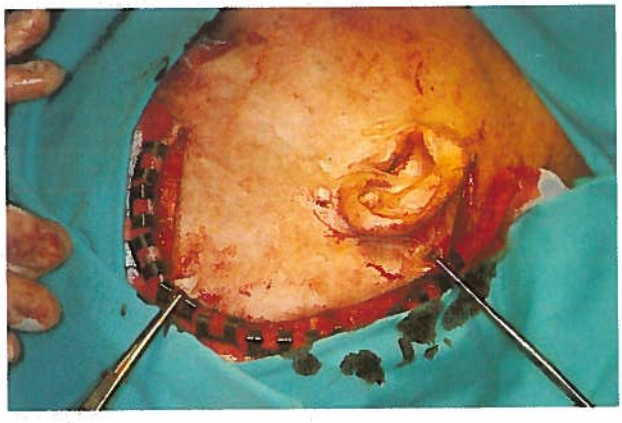

FIG. 31.—*Incisión retroauricular prolongada para abordajes tipo B y C.*



FIG. 32.—*Retractor de Fisch.*

Reconstrucción

Una vez extirpado el tumor existe siempre una salida de LCR más o. importante dependiendo del tamaño del tumor. Debe ser siempre sellado con un colgajo libre músculo aponeurótico que puede fijarse con vicryl y con tissucol.

Por último, toda la cavidad se cierra con un amplio colgajo temporal que se fija con unos puntos a la musculatura occipital, tras drenajes aspirativos se cierra en doble plano de sutura, no sin antes haber estimulado el facial y comprobado su indemnidad.

Abordaje transyugular (GLASSCOCK, 1974)

Es un procedimiento similar al de FISCH, aunque más limitado. Difiere en el tipo de incisión, en Y (fig. 28), y en el taponamiento que se da a la pared posterior del conducto, membrana timpánica y cadena osicular que se conservan.

Indicaciones

Para tumores limitados al foramen yugular región infralaberíntica con afectación de la carótida

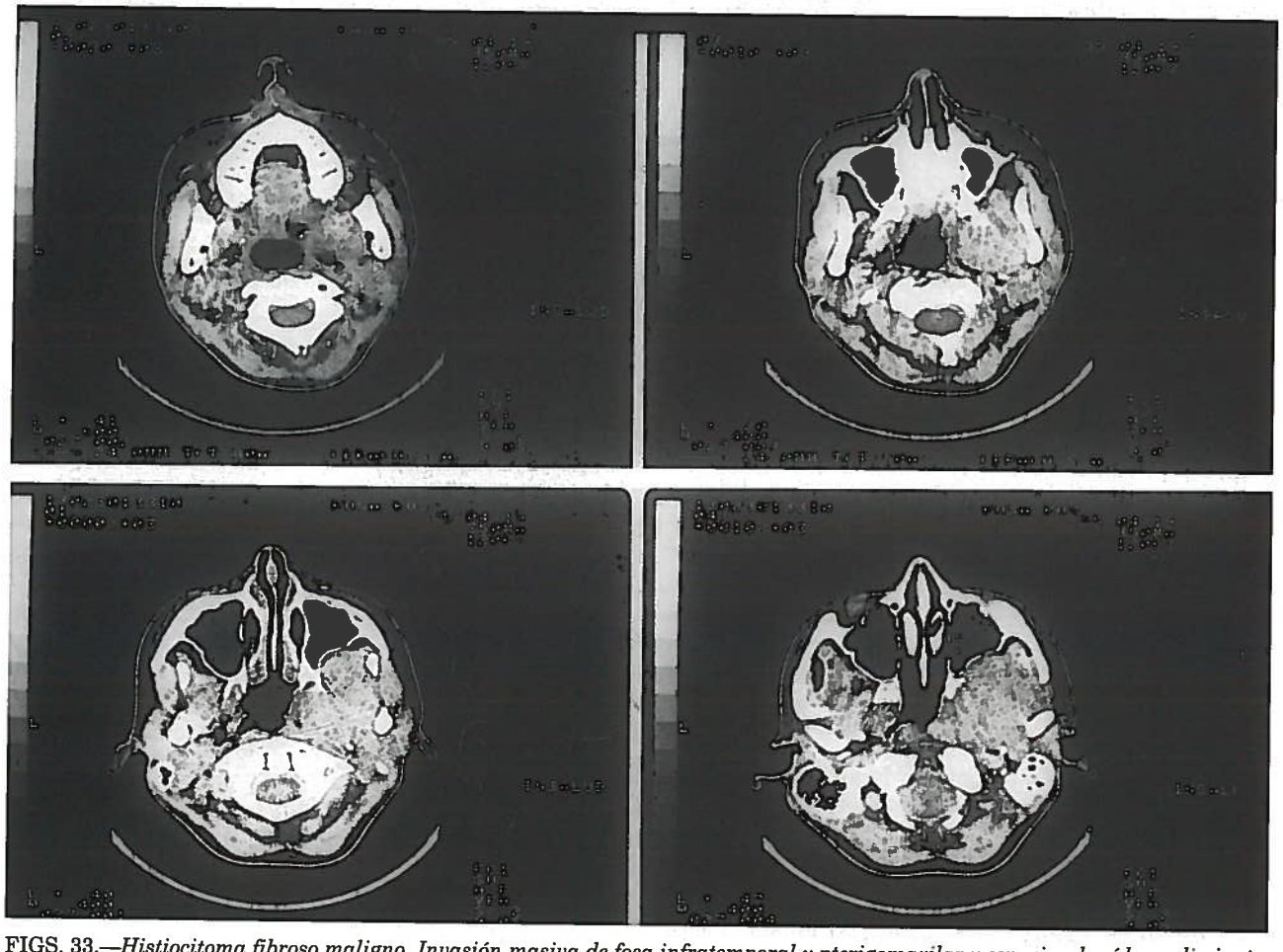

FIGS. 33.—*Histiocitoma fibroso maligno. Invasión masiva de fosa infratemporal y pterigomaxilar y espacios de oído medio junto con invasión endocraneal. El CT muestra el tumor tras tratamiento con radioterapia. Intervenida mediante abordaje tipo C y abordaje neuroquirúrgico amplio. (Profesor Poch Viñals y doctor Mata.)*

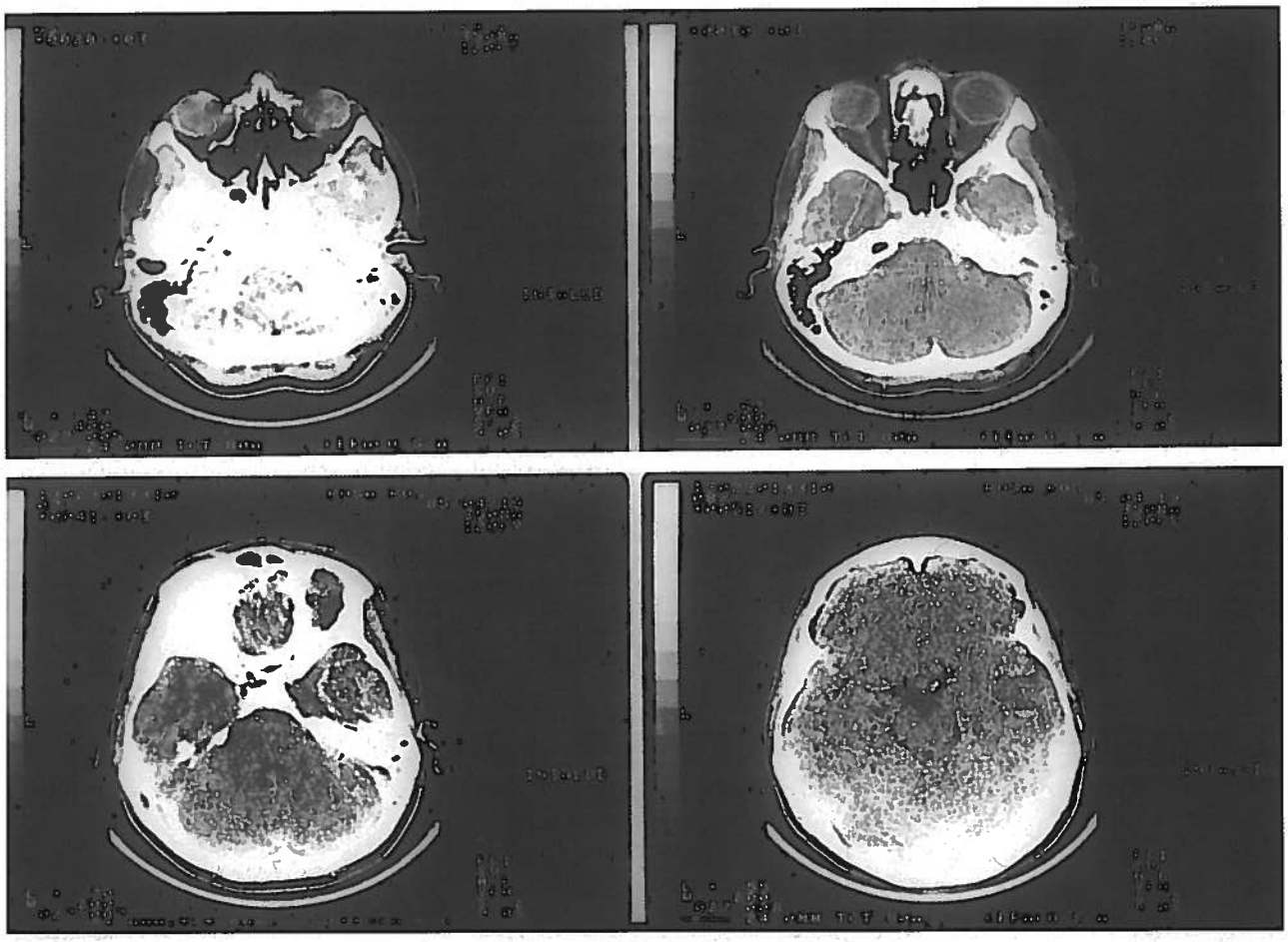

FIGS. 34 A.—*Histiocitoma fibroso maligno. Invasión masiva de fosa infratemporal y pterigomaxilar y espacios de oído medio junto con invasión endocraneal. El CT muestra el tumor tras tratamiento con radioterapia. Intervenida mediante abordaje tipo C y abordaje neuroquirúrgico amplio. (Profesor Poch Viñals y doctor Mata.)*

sólo en el segmento laberíntico, y no se extiende bajo la trompa de Eustaquio, en estos casos debe practicarse mastoidectomía radical; es aplicable por tanto, a gran número de tumores y considerado por algunos autores como el abordaje transtemporal básico (JACKSON, 1991).

Técnica (fig. 29)

— Es una combinación de las técnicas descritas por HOUSE (1968) y SHAPIRO (1964).

— Identificación en el cuello de arterias, venas y nervios y disección superior hasta la base del cráneo.

— Mastoidectomía simple con abordaje ampliado del receso facial, el cual se extrae del conducto de Falopio y se mantiene aplicado contra la pared posterior del conducto durante toda la intervención.

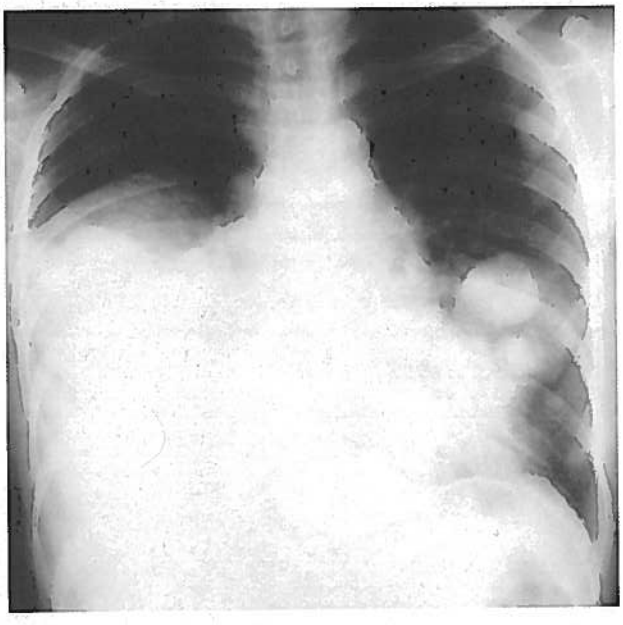

FIG. 34 B.—*La paciente fallece al cabo de dieciocho meses con metástasis pulmonares masivas, pero el último control CT a los diecisiete meses (doctor F. Navarro) no mostraba signos de recidiva local.*

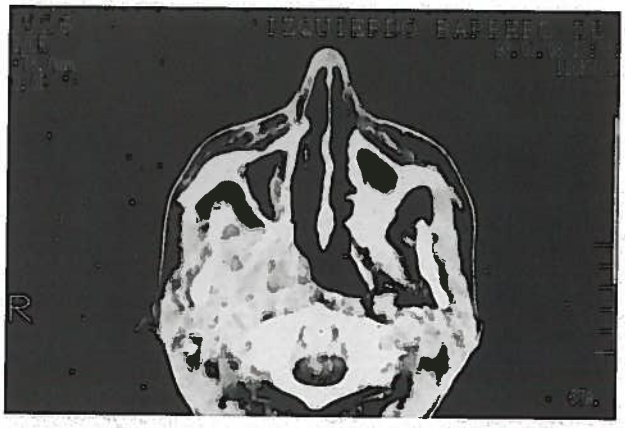

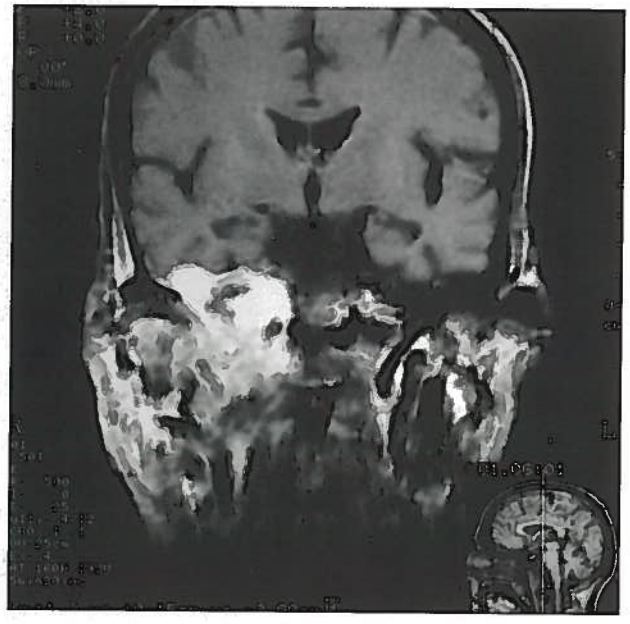

FIGS. 35 (izquierda) y 36 (derecha).—*Ca. de cávum un año después de quimio y radioterapia. El paciente aqueja fortísimos dolores que se controlan mal con opiáceos. El tumor afecta fosa infratemporal, alcanza el clivus, estenosa la carótida intrapetrosa e infiltra la dura. Se practica abordaje tipo C como terapia paliativa; el postoperatorio cursó sin analgésicos.*

— Extirpación del tumor con el bulbo yugular.

— Recolocación del facial en fin de intervención.

— Reconstrucción timpanoplástica de la cavidad operatoria.

La transposición temporal del facial disminuye la morbilidad sobre su función; sin embargo, la conservación de la pared posterior del conducto se traduce en muchas ocasiones en una disminución de la visibilidad no justificada por las ventajas de su conservación, de tal manera que cuando existe una invasión infratubárica la mastoidectomía radical es imperativa.

La extensión intracraneal

Las extensiones extradurales no merecen ningún comentario suplementario, ya que deben ser extirpadas en un solo tiempo quirúrgico y sobre este punto existe unanimidad de criterios. Las extensiones amplias son consideradas por FISCH subsidiarias de un tratamiento en dos tiempos. Otros autores consideran posible la extirpación en un solo tiempo (OLIVER, 1991; ABELLO, 1992; DRAF, 1982; SAMII, 1986, 1988, 1993; JACKSON, 1991).

La puerta de entrada hacia la fosa posterior suelen ser las vainas nerviosas, aunque pueden existir también invasiones directas de la dura.

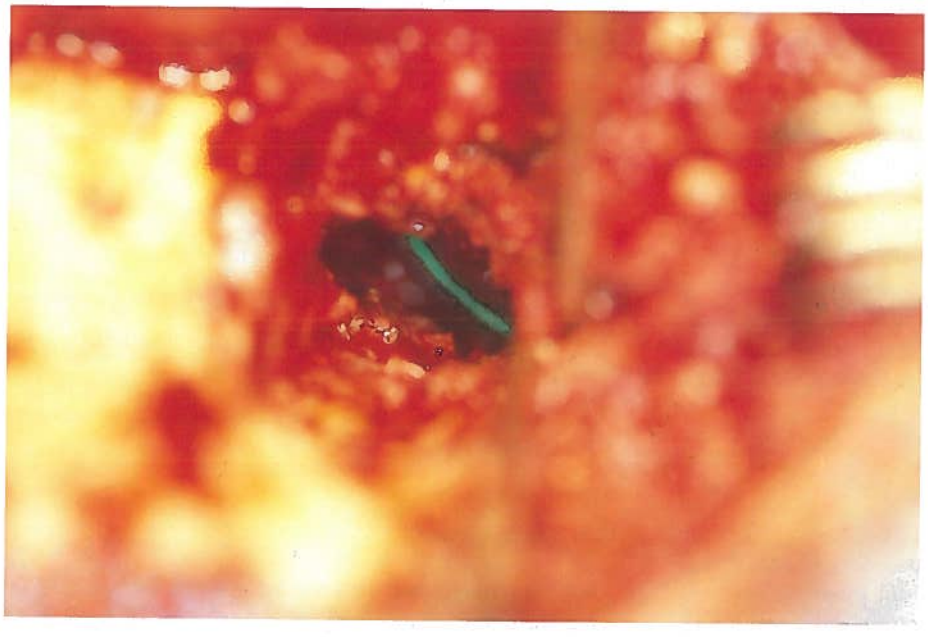

FIG. 37.—*Abordaje tipo C. En el fondo del campo la apertura rinofaringe permite ver la sonda de alimentación.*

FIG. 38.—*El cierre de la cavidad mediante rotación del músculo temporal.*

Para grados limitados de extensión, la resección circular de la dura puede ser útil, aunque las extensiones más amplias precisan un abordaje suboccipital combinado; cuando se trata de un glomus el abordaje es transigmoideo con la resección del seno, para otro tipo de tumores es posible el desplazamiento anterior del mismo (SAMII, 1993).

Cuando se ha realizado la resección del seno (figura 30) la exposición de la fosa posterior es muy amplia y la resección del tumor con buen control hemostático se hace mediante fragmentación del mismo. Se reconstruye el defecto dural con fascia lata y/o liodura más transposición temporal; en los grandes defectos se ha recomendado colgajo de recto anterior del abdomen microanastomosado (SHECKAR, 1986); debe dejarse siempre drenaje lumbar durante cinco a siete días.

Los resultados de esta técnica combinada son muy buenos en manos de autores con gran experiencia; así SAMII, de 55 abordajes combinados, no ha tenido ningún fallecimiento postoperatorio y la morbilidad sobre pares craneales no fue muy diferente de la que se ha comunicado para abordajes aislados tipo A.

Hemos expuesto la técnica tipo A, a partir de la cual es fácil concebir un abordaje más limitado transyugular para tumores no muy extensos y una ampliación suboocipital para las extensiones intracraneales.

Abordaje tipo B

El abordaje tipo B expone el ápex petroso y el clivus incluyendo el segmento horizontal de la carótida, se indica, por tanto, para lesiones del ápex petroso (colesteatomas) o del clivus cordomas y condrosarcomas.

Se trata de una ampliación del abordaje tipo A siguiendo el eje de la carótida intrapetrosa hasta el agujero rasgado anterior, aquí, sin embargo, no se precisa habitualmente la transposición del facial.

La incisión retroauricular (fig. 31) se prolonga hacia arriba realizando una curva amplia sobre la región temporal, finalizando por arriba unos centímetros por encima del ángulo orbitario superoexterno; por debajo de la punta de la mastoides se incurva hacia el área retromandibular.

El facial se diseca y se sigue sólo su rama superior para evitar lesionarlo en la posterior, sección del arco cigomático que se desplaza hacia abajo con los músculos temporal y masetero.

— Petrosectomía subtotal como en la operación anterior.

— Dislocación mandibular y colocación del retractor (fig. 32).

— Identificación de la carótida en su segmento horizontal y disección hasta ARA.

— Sección de Vc y meníngea media.

— Desplazamiento de la trompa cartilaginosa.

— Visualización de la apófisis pterigoidea.

— La exposición del clivus se alcanza por la disección de las fijaciones fibrosas en la sutura petrooccipital.

Abordaje tipo C

Es una extensión hacia adentro y hacia abajo del anterior, permitiendo, por tanto, el acceso a ri-

nofaringe, y pared posterior del seno maxilar. La incisión es similar al «B», así como todos los pasos hasta la ablación de la base de la ap. pterigoidea que descubre Vb y permite el acceso a seno esfenoidal y cavernoso y por supuesto a la rinofaringe.

Este tipo de abordaje de fosa infratemporal y rinofaringe lo encontramos justificado en aquellos tumores que creciendo desde el cávum o regiones adyacentes a través de las vainas peritubáricas alcancen el oído medio (figs. 33, 34 A y B, 35 y 36).

Esta es una situación presumible en los cánceres de cávum con extensión lateral, en ellos es la técnica de elección, ya que permite la ablación completa de la trompa (figs. 37 y 38) en toda su longitud; en el tratamiento de estos tumores el abordaje tipo «C» se puede combinar con craneotomía temporofrontal como en la técnica de Shekar que luego comentaremos, pero sobre todo puede y debe asociarse en algunos cánceres de cávum con una mandibulectomía de la rama ascendente, en nuestra experiencia esta maniobra permite la ablación de todos los espacios masticatorios con garantía oncológica suficiente. De esta forma las posibilidades de exéresis radical se amplían considerablemente y se accede al control de tumores bastante más extensos que los que permite tratar la técnica original.

En muchas otras ocasiones en las que el oído medio no está afectado preferimos los abordajes preauriculares, tal es el caso de los angiofibromas.

Vía preauricular infratemporal (IV)

J. POCH BROTO, P. MATA GONZALEZ y F. RODRIGUEZ GÓMEZ

Descrita por SEKHAR en 1987 como una modificación de la técnica de House de abordaje de fosa media, en asociación con los abordajes infratemporales de Fisch.

En la descripción original se incluye un abordaje infratemporal junto con una craneotomía temporofrontal que amplía considerablemente el campo y que, por supuesto, aumenta las posibilidades de exéresis tumoral; por otra parte, es una técnica versátil que permite ampliaciones hacia el basicráneo anterior y central y fosa posterior.

INDICACIONES

Tumores que afectan al clivus medio, ápex petroso, carótida intracraneal hasta el seno cavernoso, órbita lateral, fosa media, fosa infratemporal, área esfenoidal y espacios retro y parafaríngeos. Mediante esta vía se pueden operar lesiones benignas, como meningiomas, tumores cartilaginosos malignos, cordomas, condrosarcomas y otras lesiones (LEGENT, 1991) (figs. 39 y 40).

Es una vía excelente para fibroangioma sangrante juvenil cuando tiene extensiones muy altas y laterales (tipos III y IV), no siendo necesario en estos casos recurrir siempre al tiempo neuroquirúrgico.

TIEMPOS QUIRURGICOS

En su primitiva descripción de 1987, SEKHAR insiste en la necesidad de operar en dos tiempos aquellas lesiones que se extendían al compartimento intradural. Sobre una experiencia acumulada de 22 pacientes, extirpa la porción extradural primero y la intradural en un segundo tiempo en cinco pacientes (figs. 41 y 42). Sin embargo, cuando la masa intradural era excesivamente grande y provocaba problemas de comprensión endocraneal extirpó primero la porción endocraneal (un paciente), solamente en un caso combinó simultáneamente el procedimiento intra y extradural; sin embargo, en publicaciones posteriores (SEKHAR, 1993) no menciona este dato y describe la técnica en un solo tiempo; nosotros la hemos practicado en un solo tiempo en cuatro casos sin haber tenido problemas de craneo-

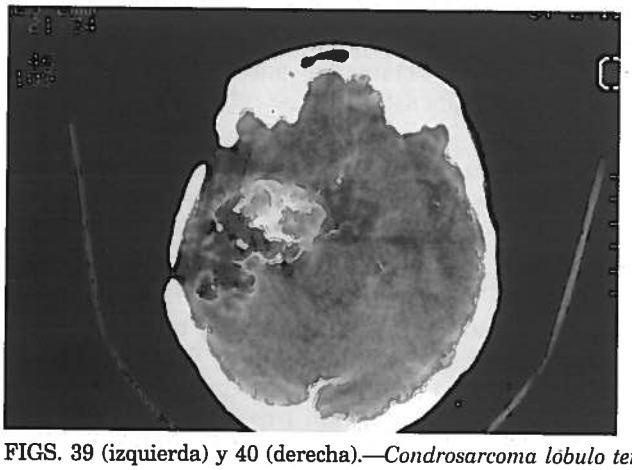

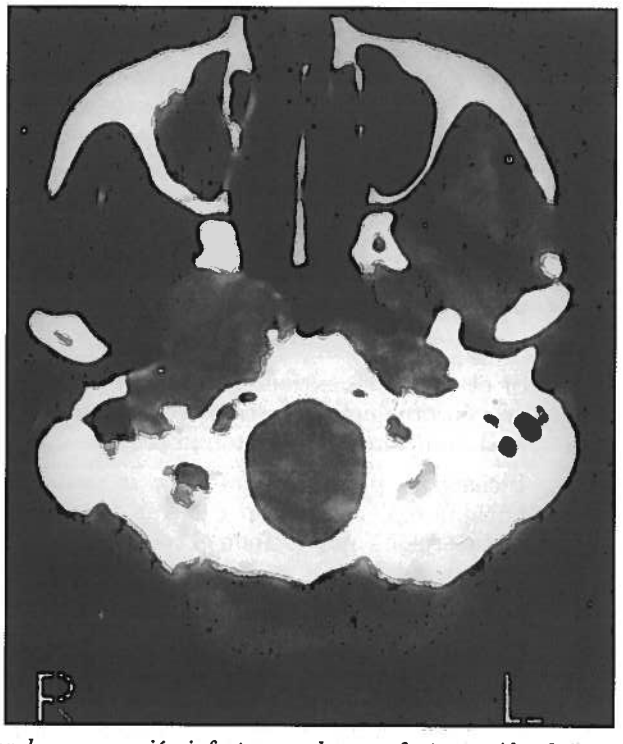

FIGS. 39 (izquierda) y 40 (derecha).—*Condrosarcoma lóbulo temporal con expansión infratemporal y parafaríngea. Abordaje en un solo tiempo.*

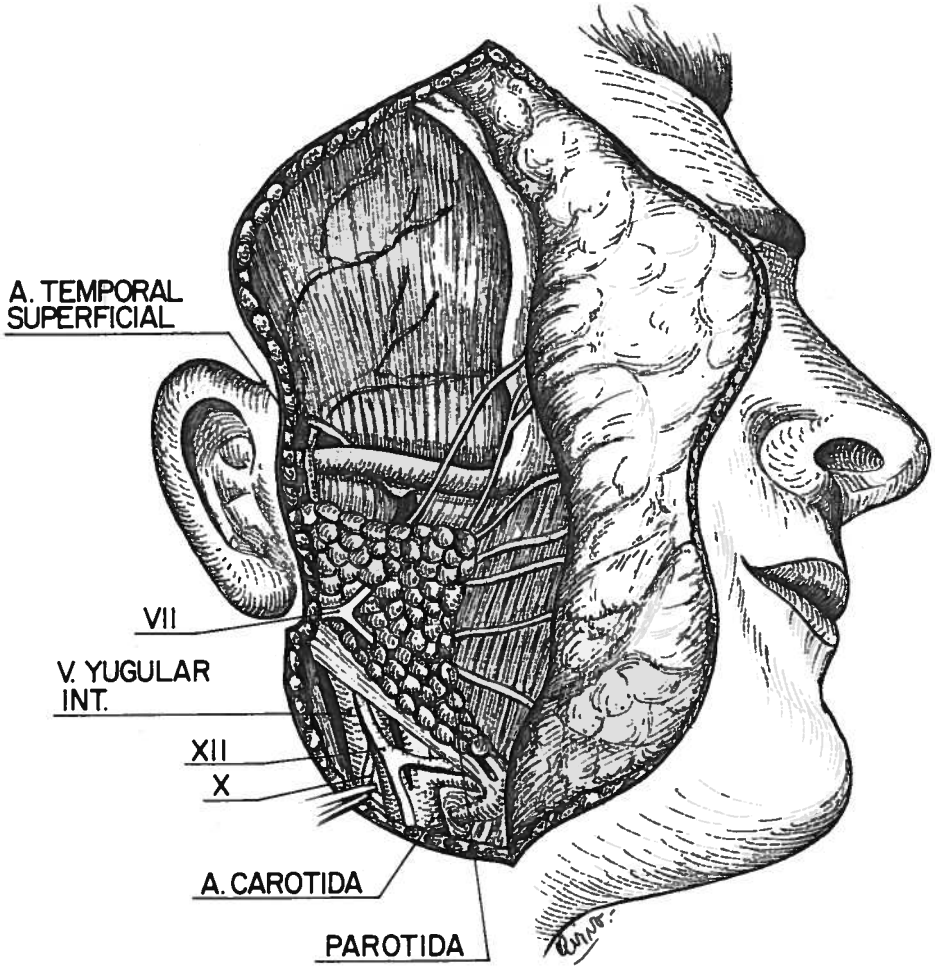

FIG. 41.—*Exposición de la fosa temporal, arco cigomático, región parotídea y alta del cuello. (Modificado de Sekhar.)*

licuorrea ni herniación importante. En cualquier caso, en los procedimientos en los que es necesario abrir la rinofaringe, la reconstrucción y el sellado de la dura debe ser particularmente cuidadoso.

TECNICA QUIRURGICA

1. Posición supina con cabeza en hiperextensión y rotación contralateral.
2. Si el tumor se extiende a rinofaringe o se prevén problemas con los pares craneales X y XI, indicamos traqueotomía previa.
3. Incisión de parotidectomía que se continúa hacia la región frontal por detrás de la línea de inserción capilar. Todo el colgajo se rebate hacia adelante.
4. Disección del tronco principal del VII y de su rama superior.
5. Aunque casi siempre es necesario ligar la arteria temporal superficial es interesante intentar evitarlo, ya que de esta forma es mejor la irrigación del músculo temporal, de gran importancia al fin de la intervención para sellar el espacio dural. En los casos en los que se ha ligado la temporal superficial la viabilidad del colgajo se mantiene gracias al aporte vascular de las temporales profundas (JIMENEZ COLLADO, 1993).
6. Despegamiento del músculo temporal y pediculación del mismo sobre la coronoides.
7. Sección con sierra oscilante o sierra de Gillis del arco cigomático manteniendo las inserciones meseterinas; se rebate hacia abajo.
8. En algunos casos las paredes lateral y superior de la órbita pueden ser extirpadas con el arco cigomático. Estas maniobras permiten la rotación posterior del músculo temporal, pero sobre todo un acceso a la base del cráneo en un plano mucho más oblicuo.
9. Luxación de la articulación temporomandibular hacia abajo después de haber seccionado los ligamentos esfenomandibular y estilomandibular, en caso de que el acceso a pesar del retractor de fosa infratemporal no sea suficiente, se puede proceder a la resec-

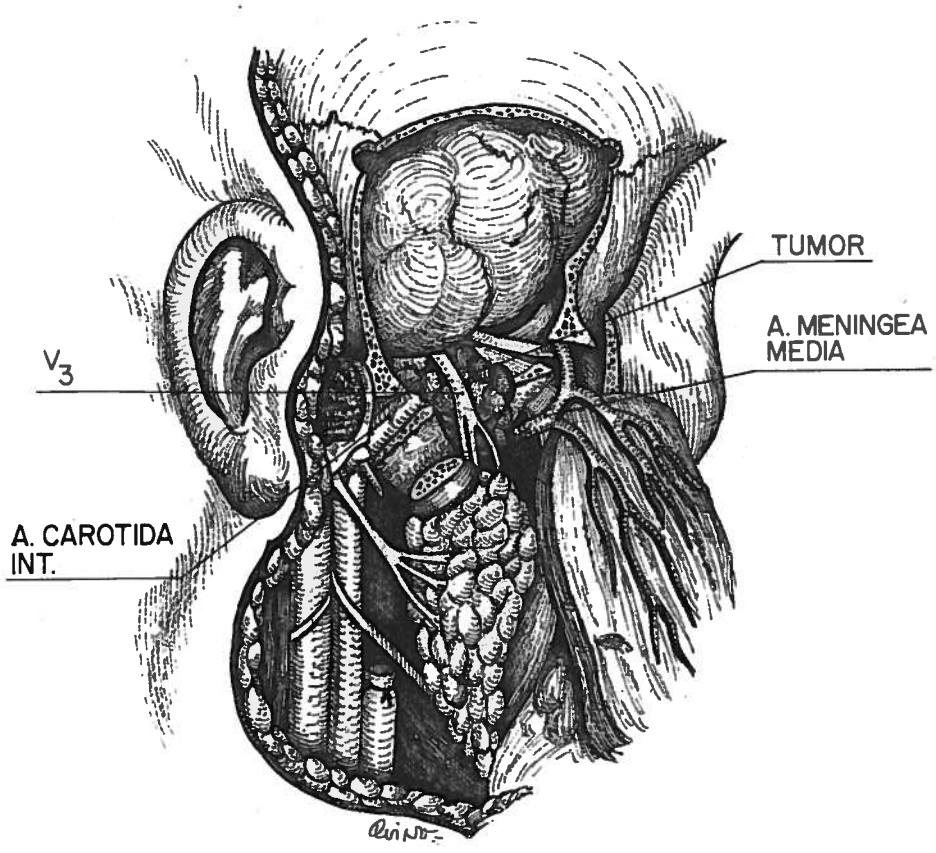

FIG. 42.—*Sección del cóndilo mandibular, exposición de la carótida intrapetrosa horizontal. Exposición de la tercera rama del trigémino y del tumor. (Modificado de Sekhar.)*

ción del cóndilo, esto de todas formas es una eventualidad rara, la indicación para la condilectomía viene dada por la falta objetiva de espacio o por el estiramiento del facial para obtener el espacio necesario; en este sentido la monitorización del nervio se revela de extrema utilidad.

10. Disección cervical idéntica a la descrita para el abordaje tipo A. Exposición de carótida y yugulares internas X, XI, XII.
11. Craneotomía. Elevación de un colgajo libre óseo frontotemporal. El trépano más anterior se realiza justo por encima del pterión y el más posterior inmediatamente por encima de la cavidad glenoidea. En este momento se drena algo de líquido a través de un catéter lumbar. Despegamiento de la dura del suelo de la fosa media.
12. El despegamiento de la dura debe ser lo suficientemente amplio para exponer la eminencia arcuata, petroso superficial mayor, arteria meníngea media y nervio mandibular (Vc).
13. Coagulación y sección de la meníngea media.
14. Sección del petroso superficial mayor para evitar tracciones sobre el ganglio geniculado.
15. Fresado amplio del ala mayor del esfenoides para exponer:
    - Foramen oval desde fuera y por delante.
    - Agujero redondo mayor desde fuera.
    - Fisura orbitaria superior desde abajo.
16. La segunda rama del trigémino está ahora bien expuesta y se seguirá hasta su división en la fosa infratemporal.
17. La fisura orbitaria superior y el canal óptico pueden ser descomprimidos mediante la extirpación de la apófisis orbitaria del frontal y ala menor del esfenoides.

EXPOSICION DE LA CAROTIDA INTRAPETROSA

El segmento horizontal de la carótida intrapetrosa con cierta frecuencia carece de cobertura ósea inmediatamente por detrás y por dentro de Vc; si esto no es así debe realizarse la exposición mediante fresado tomando la referencia citada o bien ascendiendo desde el orificio carotídeo. Una vez que la carótida ha sido expuesta en un área determinada, debe seguirse en toda su longitud intrapetrosa (figs. 43 y 44).

A la entrada del canal carotídeo existe un denso

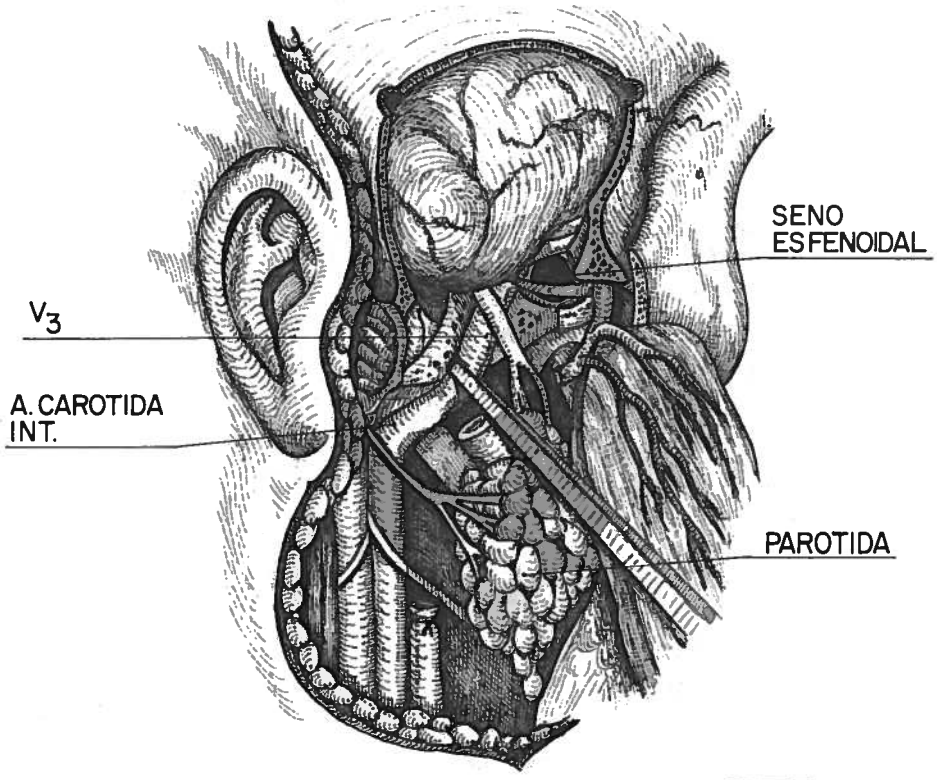

FIG. 43.—*Se ha disecado la carótida intrapetrosa, se ha desplazado hacia delante, lo cual amplía mucho el abordaje del clivus. La resección de la apófisis pterigoides permite la apertura del seno con gran seguridad. (Modificado de Sekhar.)*

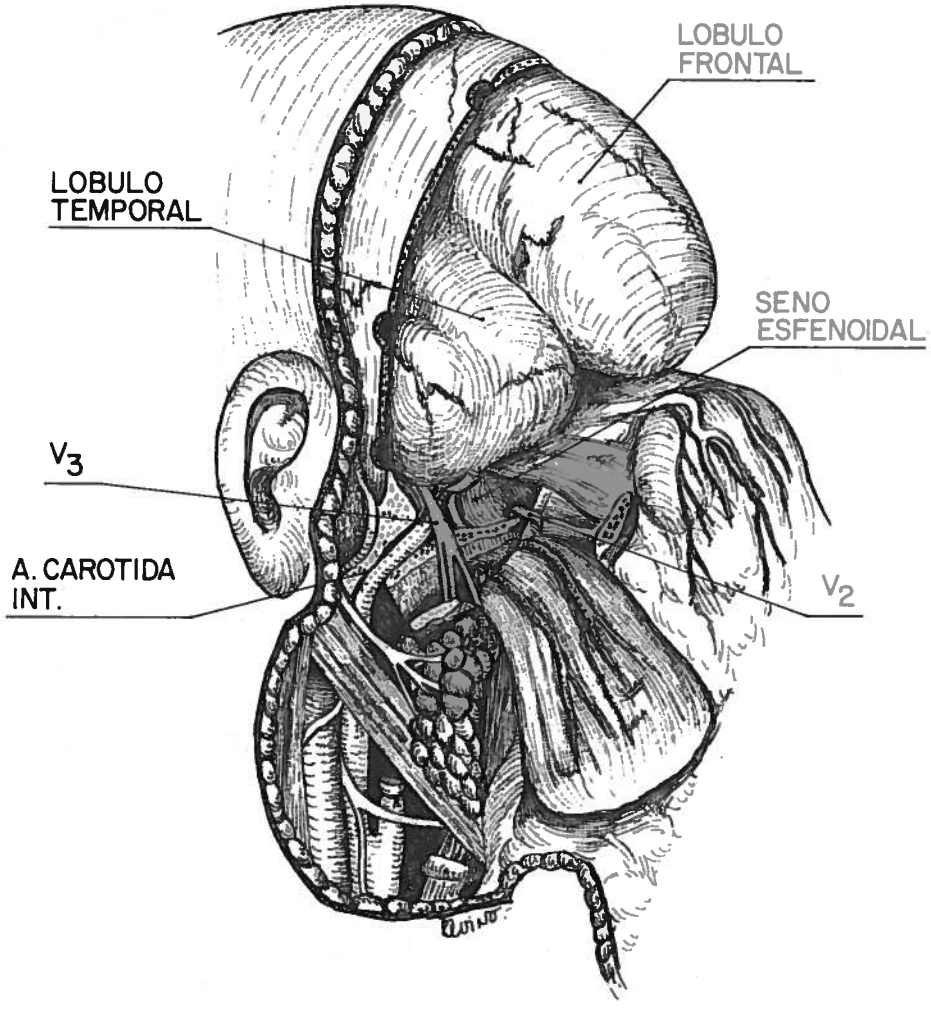

FIG. 44.—*Dependiendo de las necesidades de abordaje tumoral la incisión se ha convertido en una bicoroal y la cranectomía se ha ampliado considerablemente. (Modificado de Sekhar.)*

FIG. 45.—*Utilización de flaps locales para la reconstrucción. (Modificado de Sekhar.)*

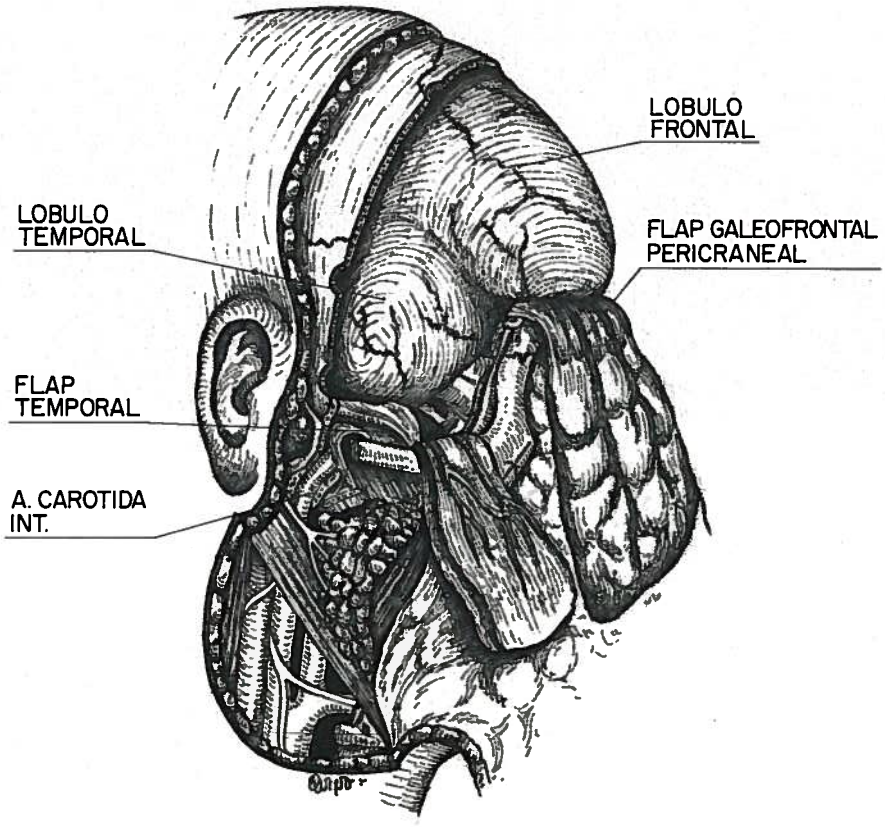

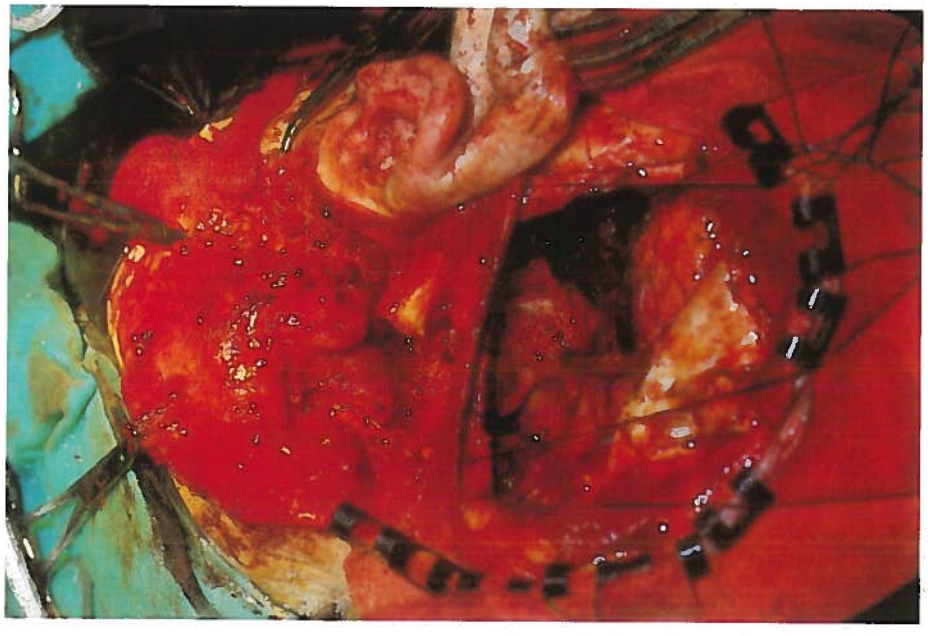

FIG. 46.—*Visión general tras la extirpación del tumor de las figuras 39 y 40. La fosa infratemporal se comunica ampliamente con el endocráneo, reconstrucción con liodura y flaps locales.*

anillo fibrocartilaginoso, al cual el periostio está unido íntimamente; en los procedimientos que exijan un abordaje al clivus por detrás de la carótida, ésta debe ser movilizada, para ello este anillo fibroso debe ser seccionado.

Cuando se requiera una exposición hacia adelante muy amplia que permita el acceso a seno cavernoso será preciso traccionar hacia adelante y hacia fuera de Vc y en ocasiones será necesario cortarlo para tener un campo más amplio.

La pared posterior del segmento horizontal y el hueso del ápex petroso pueden ser extirpados de

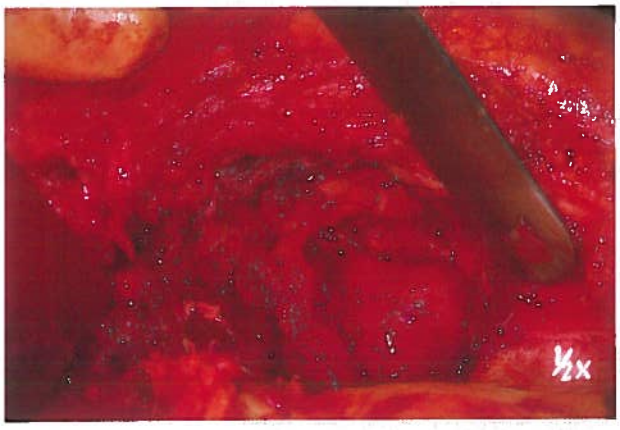

FIG. 47.—*Exposición de la prolongación infratemporal de un angiofibroma. La espátula se apoya en el techo de la fosa infratemporal.*

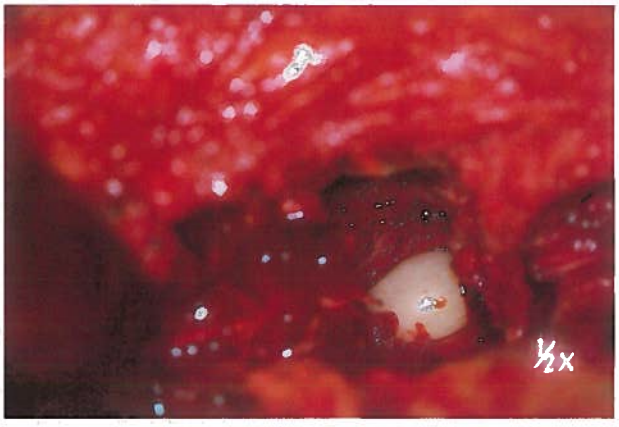

FIG. 48.—*El dedo del cirujano asoma desde la nariz en la rinofaringe.*

tal forma que permita descubrir la sincondrosis petroclival y el clivus, el cual puede ser fresado para exponer la dura desde el nivel del peñasco hasta el foramen magno.

La extirpación de la pared esfenoidal, medialmente a Vb en la base de implantación de la apófisis pterigoides, permite entrar en el seno por dentro de Vb, aunque si se quiere tener un buen campo es necesario cortar el nervio.

La porción inferior y medial de la carótida cavernosa puede ser expuesta mediante este procedimiento; asimismo se puede alcanzar la región posterior e inferior del seno cavernoso siguiendo la carótida desde la disección intrapetrosa hasta su entrada en el seno.

Las extensiones hacia la órbita, seno maxilar, etmoides, fosa infratemporal, así como los espacios retro y parafaríngeos, se extirpan con facilidad por esta vía.

RECONSTRUCCION

Siempre que haya existido una efracción dural, la reconstrucción debe hacerse con colgajos vascularizados, lo cual es particularmente importante para proteger los vasos y la dura (figs. 45, 46, 47 y 48). Los pequeños defectos pueden reconstruirse con la transposición del músculo temporal, el cual para grandes defectos puede mostrarse insuficiente debido a su pequeño arco de rotación, por otra parte, hay que tener en cuenta que muchas veces su pedículo nutricio principal ha sido ligado durante la intervención.

Para los grandes defectos se ha recomendado el colgajo libre de recto abdominal vascularizado mediante microanastomosis. Otros colgajos utilizados han sido el galeopericraneal, esternocleidomastoideo, pectoral mayor, trapecio y latisimus dorsi.

LIMITACIONES

Neoplasias que se extienden al receso facial y área hipotimpánica, en estas extensiones es necesario el abordaje de Fisch.

Para las lesiones extensas del clivus puede ser conveniente combinar esta vía con una transbasal. Por supuesto no da acceso a la carótida contralateral.

SECUELAS

En principio no son más importantes que en el abordaje tipo C los trastornos masticatorios cuando no se ha seccionado el cóndilo; son mínimos y antes de los tres meses se restablece la apertura y oclusión normal, cuando si se ha seccionado, la laterodesviación no suele ser muy importante. La anestesia en los territorios de Vb y Vc nunca ha representado un gran trastorno para los pacientes.

Vías laterales de acceso limitado (V)

J. POCH BROTO, P. HERNANDEZ WEIGAND
y J. SAN ROMAN CARVAJO

Hasta aquí hemos descrito vías de amplio acceso a la base del cráneo que es posible ampliar en direcciones diversas y que se adaptan bien a múltiples situaciones. Sin embargo, existen situaciones, no particularmente frecuentes, en las que se pueden utilizar abordajes más limitados con la consiguiente disminución de la morbilidad operatoria. Tal es el caso de la vía transcigomática o las vías transmandibulares.

VIA TRANSCIGOMATICA

Se trata de una vía preauricular en la que se aborda la región infratemporal en sentido cefalocaudal útil para la extirpación de tumores benignos bien delimitados. Aunque parece haber sido utilizada en el siglo pasado, la incisión excesivamente anterior sobre el arco cigomático provocaba con frecuencia parálisis faciales y cicatrices poco cosméticas (BORDURE, 1991).

La aplicación de una incisión preauricular con extensión frontotemporal supera los inconvenientes citados.

Este abordaje ha sido recomendado en alguna ocasión para el tratamiento de angiofibromas con extensión infratemporal asociándolo con un abordaje transpalatino (HAINES, 1993).

Técnica quirúrgica

1. Incisión de parotidectomía extendida a región frontotemporal por encima de la línea de in-

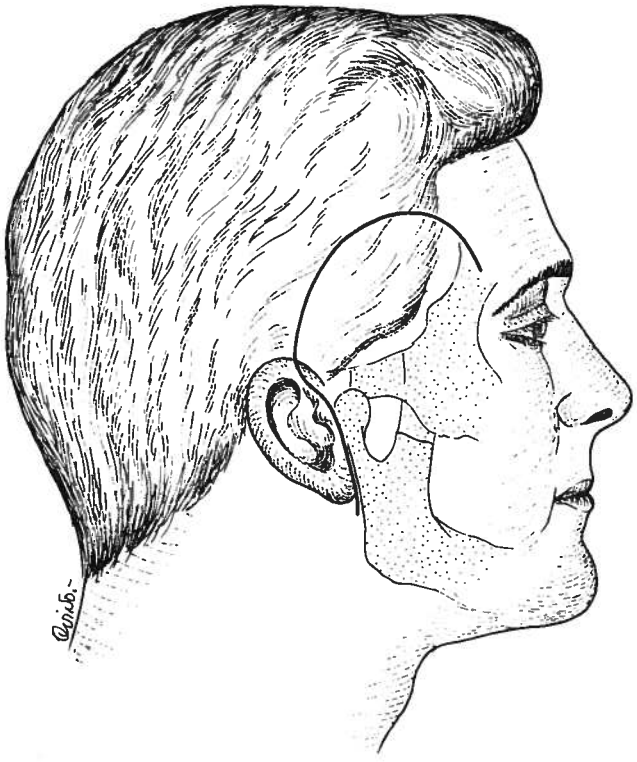

FIG. 49.—*Incisión.*

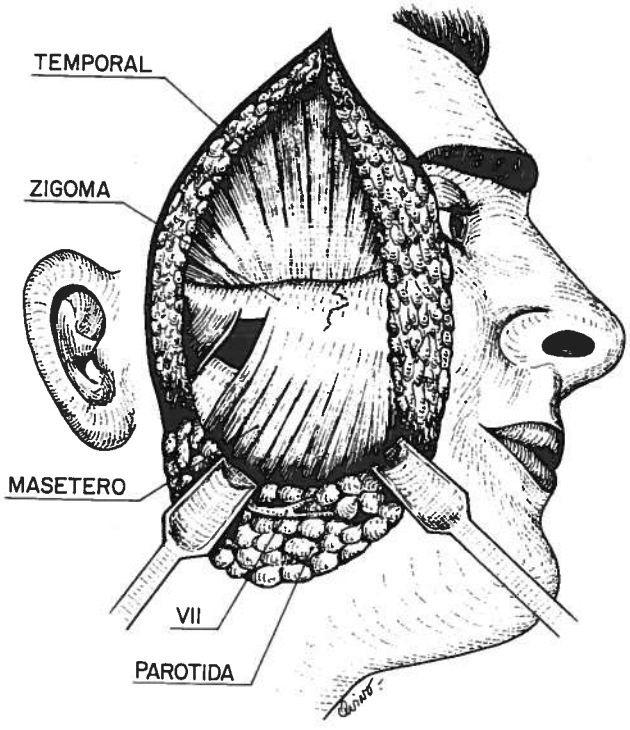

FIG. 50.—*Exposición del arco cigomático. Se observa que se ha disecado para proteger la rama superior del VII.* (Modificado de Legent.)

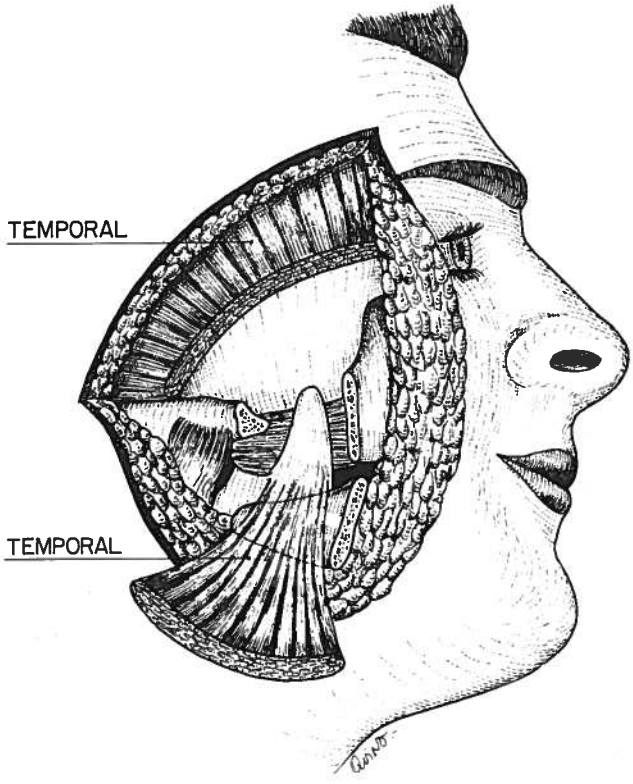

FIG. 51.

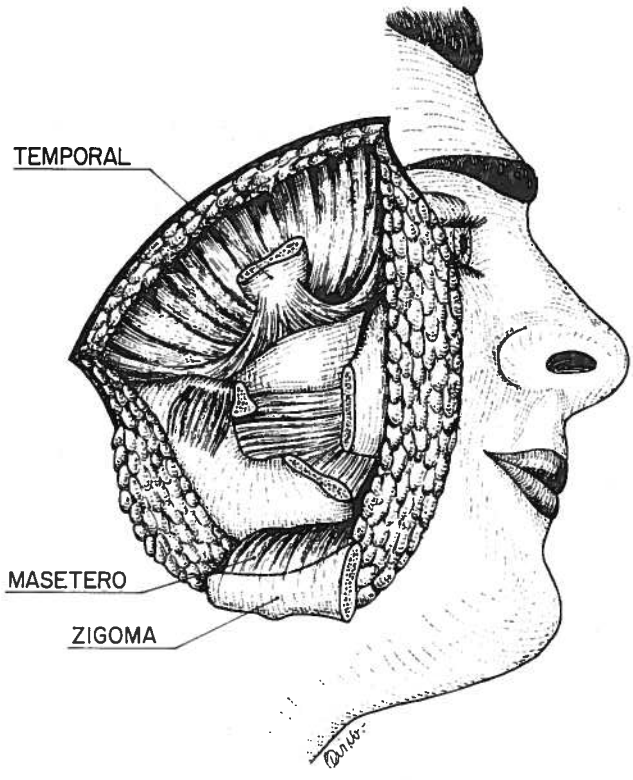

FIG. 52.

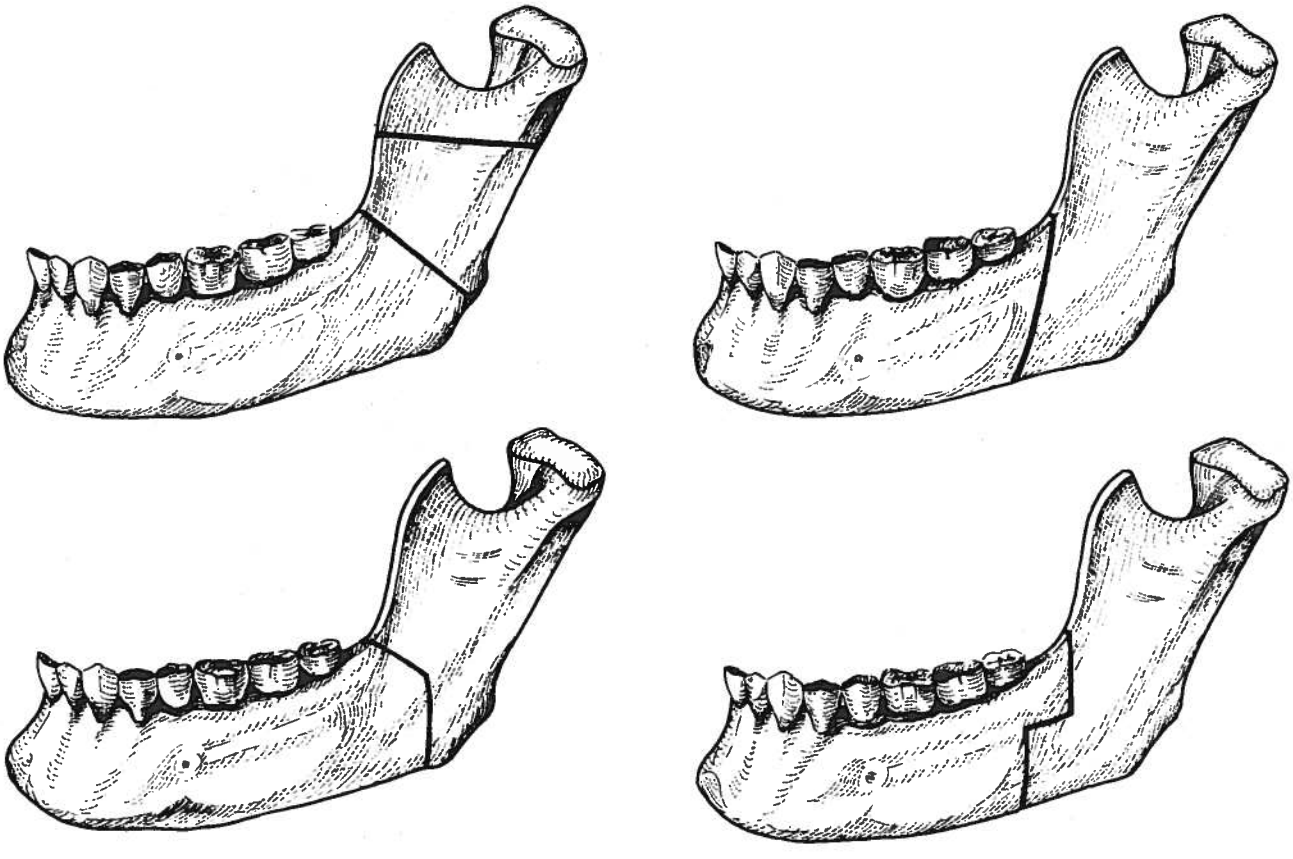

FIG. 53.—*Diferentes modalidades de mandibulotomía.*

serción capilar hasta el ángulo superoexterno de la órbita (fig. 49).

2. Despegamiento del colgajo entre aponeurosis y fascia temporal hasta el cigoma; este nivel de disección protege el facial. El periostio del borde superior del cigoma es incindido (fig. 50).

3. Sección mediante fresa, sierra de Gillis u oscilante de las extremidades del cigoma manteniendo las inserciones del masetero. Cuando se quiere ampliar la intervención a la pared lateral de la órbita, la osteotomía anterior debe hacerse a nivel malar seccionando la apófisis orbitaria.

4. Respecto al músculo temporal son posibles dos actitudes:

a) Despegamiento hacia abajo con sección de la coronoides (fig. 51), como en los procedimientos que ya han sido descritos.

b) Sección de la coronoides con su inserción temporal y despegamiento hacia arriba, lo cual da una excelente visión sobre el tumor (fig. 52).

Tomar una u otra actitud depende del volumen tumoral. Si este es muy grande conviene evitar espacios muertos y el relleno con temporal es muy eficaz. Si el tumor es pequeño el segundo procedimiento es mucho más cómodo y proporciona mejor visión.

5. La maxilar interna puede ser fuente de hemorragia importante, por lo que se recomienda su disección y hemostasia mediante clips.

6. Resección tumoral.

7. Osteosíntesis de la coronoides y cigoma y cierre bajo drenaje aspirativo.

Las ventajas de esta vía están relacionadas con su baja morbilidad y los inconvenientes con un campo quirúrgico que el cóndilo mandibular no desarticulado estrecha de forma considerable; en cualquier caso es fácilmente ampliable a una vía infratemporal más amplia.

Vías transmandibulares laterales (fig. 53)

Se pueden dividir en superiores e inferiores, dependiendo de que la osteotomía se sitúe por encima de la espina de Spix o no.

En general amplían poco el campo quirúrgico y deben considerarse vías de acceso limitado para tumores benignos en la región pterigoidea y en principio pueden ser útiles para ampliar el campo en un abordaje transcervical hacia el espacio parafaríngeo.

Complicaciones postoperatorias (VI)

J. POCH BROTO, G. MORGAN PEREZ y B. BATHAL GUEDE

Las técnicas descritas hasta aquí presentan una serie de características comunes que permiten englobar las complicaciones postoperatorias en un único apartado. No trataremos aquí complicaciones estrictamente neuroquirúrgicas como el hematoma cerebral, neumoencéfalo, trastornos cerebrales, etc., sino más bien aquellas con las que el otorrinolaringólogo tiene una relación mucho más directa.

CRANEOLICUORREA

Los peligros de fístula subaracnoidea dependen de la superficie de efracción dural y de la estanqueidad que seamos capaces de proporcionar a la brecha dural.

Las pequeñas efracciones producidas a nivel de la fosa yugular se pueden cerrar con fragmentos musculares libres, grasa abdominal y cola de fibrina.

Los defectos mayores precisan ser reparados con dura liofilizada o fascia lata reforzada con injertos vascularizados como ya ha sido señalado.

La reconstrucción es crítica siempre que el procedimiento lleve asociado la apertura de rinofaringe.

A pesar de todas las precauciones puede desarrollarse una craneolicuorrea, el síntoma es la aparición de un líquido claro y cristalino a través de los drenajes de la rinofaringe o del oído si no se ha practicado la oclusión del CAE; en general el cirujano tiene una idea bastante precisa del punto de origen de la misma.

El tratamiento inicial consiste en la colocación de un drenaje lumbar, vendaje compresivo, cobertura antibiótica adecuada y observación durante varios días; si al cabo de siete días desde el diagnóstico no ha cesado la pérdida de LCR somos partidarios de una revisión quirúrgica del problema, en orden a evitar el riesgo evidente de meningitis.

INFECCIONES

En el postoperatorio inmediato el paciente se haya sometido a una intensa profilaxis antiinfecciosa con buena cobertura sobre grampositivos y gramnegativos y buena disponibilidad hematoencefálica (habitualmente una cefalosporina inyectable de tercera generación más un aminoglucósido).

Las infecciones no son particularmente frecuentes, aunque el riesgo de las mismas está en relación directa con la extensión de la resección, tiempo quirúrgico, espacios virtuales resultantes tras la exéresis, con la consiguiente formación de hematomas (KERCHUM, 1966). De todas formas las infecciones están frecuentemente relacionadas con problemas relativos a reconstrucciones complejas o realizados con tejidos poco vascularizados (BAKER, 1984).

Dada la gran profundidad del campo quirúrgico, los clásicos signos de rubor, edema y drenaje purulento no suelen estar presentes y en los estadios iniciales, la aparición de fiebre, debe ponernos sobre aviso, aunque debemos descartar la existencia de un infiltrado pulmonar más frecuente que la infección del propio campo quirúrgico. En cualquier caso la identificación de tejidos infectados en profundidad se ve facilitada mediante CT o RNM (KLETZKER, 1993).

La existencia de abscesos subdurales, epidurales y/o parafaríngeos obliga a una rápida acción de drenaje, seguida del adecuado cultivo y antibiograma.

ALTERACIONES DE LOS PARES CRANEALES (PC)

La complicación más común de todos los abordajes laterales de la base del cráneo infratemporales o no es la alteración permanente o temporal de los diversos pares craneales involucrados en las diversas técnicas quirúrgicas. De la misma forma que la capacidad de exéresis total ha mejorado y la mortalidad han disminuido de forma importante en los últimos treinta años; no ha sucedido lo mismo con la incidencia de los déficit de los pares craneales (HALLET, 1988).

Las alteraciones nerviosas son, sin embargo, diversamente apreciadas en la literatura, así, por ejemplo, SPECTOR y SOBEL (1980), sobre 80 glomus timpánicos y yugulares tratados quirúrgicamente,

TABLA VII: PRESERVACION PARES CRANEALES EN RELACION AL TAMAÑO TUMORAL (GLOMUS YUGULARES) (JACKSON, 1991)

Tipo	*n*	*VII*	*VIII*	*IX*	*X*	*XI*	*XII*
I	21	17 81%	20 95%	15 71%	19 90%	20 95%	20 95%
II	9	9 100%	9 100%	4 44%	5 55%	6 67%	7 77%
III	22	14 63%	18 82%	2 9%	5 22%	6 27%	6 27%
IV	7	4 57%	5 71%	0 0%	0 0%	0 0%	0 0%

sólo tuvo una paresia transitoria del vago y 15 parálisis faciales permanentes.

FARRIOR (1984) en 18 tumores yugulares sólo tuvo dos paresias faciales y un caso de paresia laríngea, según este autor la morbilidad de los últimos pares craneales puede reducirse conservando la pared medial de la vena yugular interna, lo cual no siempre es posible, porque en muchas ocasiones el tumor en su crecimiento anterior engloba el IX con frecuencia.

GARDNER (1981), en 13 pacientes de los cuales seis padecían una paresia facial preoperatoria, tiene 13 paresias faciales postoperatorias, de las que cuatro son permanentes.

Para FISCH la transposición del VII siempre causa cierto grado de paresia, aunque la parálisis facial permanente sería rara. La media de recuperación después de la transposición completa sería del 80 por 100 (grado II de House); sin embargo, cuando es necesario resecar el epineuro el paciente tendría una parálisis completa con un 70 por 100 de recuperación (grado III de House).

JACKSON (1991) estudia la preservación de los pares craneales en una amplia serie de 100 tumores de la fosa yugular, de los cuales 59 eran tumores glómicos yugulares y 18 vagales y analiza las posibilidades de conservación de los nervios, que es en definitiva función del tamaño tumoral; el abordaje infratemporal se utilizó en el 62 por 100 de los casos.

El IX y X se pudieron conservar en el 63 y 59 por 100 de los casos respectivamente y aunque estos porcentajes pueden parecer altos hay que tener en cuenta que eran previamente disfuncionales en el 21 y 31 por 100 de los casos, respectivamente. El vago sólo se pudo conservar en el 11 por 100 de los tumores vagales y en el 14 por 100 de los meningiomas. En los glomus yugulares el X y XI se conservaron en el 49 y 54 por 100 de los casos, respectivamente. El facial pudo ser conservado en el 75 por 100 de los pacientes.

En este estudio la función facial es claramente dependiente del tamaño del tumor y el 73 por 100 del total presentaron algún tipo de trastorno facial (I a III grado House). Por su interés reproducimos una de las tablas del trabajo que estamos comentando y que lo resume ampliamente (tabla VII).

Como se puede observar en los grupos III y IV de la clasificación de Glassclok, la preservación del facial se obtiene en más de la mitad de los casos; no ocurre lo mismo con los últimos pares craneales, en particular el glosofaríngeo, cuyos porcentajes de conservación son muy bajos.

El trabajo de POE (1991) es también muy interesante, se estudia una casuística muy parecida, sino idéntica a la anterior, pero desde el punto de vista de las técnicas quirúrgicas utilizadas, de los 58 pacientes estudiados, el 57 por 100 tenían algún déficit neurológico previo, transcribimos también alguna de sus tablas (tabla VIII).

En esta serie el facial fue movilizado en 32 pacientes (55,2 por 100), en 10 ocasiones se procedió a su sección y reamastomosis terminoterminal, en nueve se hizo injerto interpuesto y anastomosis VII-XII en dos.

La movilización provocó una paresia significativa a largo plazo en cinco de los 32 pacientes en los que fue practicada (grado IV o V). Comparando las dos tablas que hemos reproducido se constata la depen-

TABLA VIII: SECCION QUIRURGICA PARES CRANEALES (POE, 1991)

Técnica quirúrgica	*n*	*Ninguno*	*VII*	*VIII*	*IX*	*X*	*XI*	*XII*
Receso facial ampliado (HOUSE)	15	3	2	0	7	6	5	5
Mastoidectomía radical (GLASSCOCK)	14	3	8	1	6	6	5	4
Fosa infratemporal	29	3	11	4	17	17	13	11
Total	58	9	21	5	30	29	23	20
Porcentaje		15,5	36,2	8,6	51,7	50	39	34,5

dencia entre tamaño tumoral y posibilidades de conservación de los pares craneales.

Las parálisis aisladas de los últimos pares craneales causan un déficit que se compensa con relativa facilidad; sin embargo, el sacrificio simultáneo de IX y X crean problemas deglutorios importantes que tardan a veces varios meses en solucionarse de una forma total. Por otra parte, en estos pacientes la tos puede resultar una complicación importante, ya que al aumentar la presión endocraneal puede facilitar una licuorrea; en este tipo de pacientes debe practicarse traqueotomía y mantener durante algunos días una sonda de alimentación.

Aunque en muchas ocasiones, como hemos visto, el sacrificio de los pares craneales es inevitable, en otras ocasiones depende de la aplicación de principios quirúrgicos fundamentales que siempre se deben poner en práctica:

a) Identificación distal y proximal de las estructuras vasculares.

b) Identificación distal de los últimos pares craneales y cuidadosa disección del Falopio en el caso del facial. De todos ellos, el IX es el más difícil de identificar y a veces no se consigue hasta que se ha despegado el polo inferior del tumor.

c) Hemostasia cuidadosa durante toda la intervención, teniendo en cuenta que las fuentes de hemorragia más frecuentes son el seno sigmoide, el petroso inferior y el tumor en sí mismo, particularmente si no ha podido ser embolizado.

Respecto al facial debe recordarse siempre que el tratamiento quirúrgico que le vayamos a dar no depende tanto de una técnica estándar de obligatoria ejecución, sino que depende fundamentalmente del tamaño del tumor y del campo quirúrgico que necesitemos exponer. Las alternativas que tenemos son:

a) Exposición simple.

b) Movilización temporal desde el segundo codo.

c) Transposición permanente.

d) Sección y anastomosis terminoterminal.

e) Injerto interpuesto.

En los tumores pequeños, y cuando la exposición sobre la carótida es pequeña, casi nunca es necesaria la movilización o a lo sumo una movilización temporal desde el segundo codo mejor tolerada que la transposición desde el ganglio geniculado. Para los tumores que se extienden a la porción petrosa y fosa infratemporal, es necesaria la dislocación mandibular y la introducción del retractor de fosa y, por tanto, la transposición amplia desde el ganglio; los riesgos de esta maniobra ya han sido comentados y la monitorización es hoy día indispensable.

Cuando sea necesaria una sección del facial, ésta debe ser tan distal como sea posible y los resultados que caben esperar serán mucho peores. De todas formas, cuando esto ocurre, suele existir una alteración facial preoperatoria evidente. Por último, las infiltraciones perineurales del nervio deben resecarse al fin de la intervención y se acompañan de una parálisis postoperatoria completa con no más de un 70 por 100 de recuperación, no antes de los seis meses (FISCH, 1988).

FUNCION MANDIBULAR

Cuando no hay resección del cóndilo suele existir una dificultad para la apertura bucal que dura uno a tres meses y que debe ser tratado mediante mecanoterapia; la resección del cóndilo produce una cierta laterodesviación que es, a pesar de todo, relativamente bien tolerada. En el trabajo de POE (1991), ya comentado, sobre un total de 29 operaciones sobre la fosa infratemporal, cinco de ellos sufrían disfunción de la ATM y seis pacientes maloclusiones cuatro años después de la intervención.

BIBLIOGRAFIA

ABELLO, P.: *Diagnóstico y tratamiento precoz de los tumores del glomus yugular,* 26: 35, 1975.

BAKER, S. R.: «Surgical reconstruction after extensive skull base surgery». *Otolaryngol. Clin. N. Am.,* 17: 591, 1984.

BRACKMAN, D. E.: «The need for skull-base surgery in glomus tumors». En: Harrison, D. F. N. (ed.). *Dilemas in otorhinolaryngology.* Churchill-Livingstone, 91, 1988.

BORDURE, P. H.; LEGENT, F.; ROBERT, Z., y cols.: «Voie d'abord transzygomatique de la region infratemporal. Interêt et limites». *Ann. Oto-Laryngol. (Paris),* 108: 91, 1991.

CAÑIZO DEL, C.: «Los tumores del glomus yugularis». *Acta ORL Iber-Am.,* 22: 245, 1971.

CAPPS, F. C. W.: «Glomus jugulare tumors of the middle ear». *J. Laryngolotol.,* 66: 302, 1952.

DEVRIES, E. J.; SEKHAR, L. N.; HORTON, J. A., y cols.: «A new method to predict safe resection of the internal carotid artery». *Laryngoscope,* 100: 85-89, 1990.

DUVAL, A. J., y MOREANO, A. E.: «Juvenile nasopharyngeal angiofibroma: Diagnosis and treatment». *Otolaryngol. Head Neck Surg.,* 97: 534-540, 1987.

FARRIOR, J.: «Infratemporal approach to the skull base for glomus tumors. Anatomics considerations». *Ann. Otorhinolaryngol.,* 96: 616, 1984.

FARRIOR, J. B.; HYAM, V. J.; BENECKE, J. H., y FARRIR, J. B.: «Carcinoid apudomia in a jugulare tumor: Review of endocrine activity in glomus jugulare tumors». *Laryngoscope,* 90: 100, 1980.

FISCH, U.: «Infratemporal fossa approach for extensive tumors of the temporal bone and base of the skull». En: Silverstein, H., y Norrel, H. (eds.). *Neurological surgery of the ear.* Aesculapius Publishers. Birminghan. AL, II: 33, 1977.

FISCH, U.: «Infratemporal fossa approach for extensive tumors of the temporal bone and base of the skull». *J. Laryngol. Otol.,* 92: 949, 1978.

FISCH, U., y MATTOX, D. (eds.).: *Microsurgery of the skull base.* George Thieme Verlag. Thieme Medical Publishing Inc. New York, 1988.

GARDNER, G.; COCKE, E. W., Jr.; ROBERTSON, J. T., y cols.: «Combined approach surgery for removal of glomus jugulare tumors». *Laryngoscope,* 87: 665, 1977.

GARDNER, G.; COCKE, E.; ROBERTSON, J., y cols.: «Glomus yugulare tumor-combined treatment: Part II». *J. Laryngol. Otol.,* 95: 567, 1981.

GATSPAR, H.: «Die tumoren des glomus caroteu glomus jugulare tympanicum und glomus vagale». *Acta Otolaryngol.,* 54 (supl. 167): 1, 1961.

GEJROT, T., y LINDBON: «Venography of the internal jugular vein and the transverse sinuses (retrograde jugularography)». *Acta Otolaryngol.,* 52: 180, 1960.

GEJROT, T.: «Retrograde jugulography in the diagnosis of abnormalities of the superior buld of the internal jugular vein». *Acta Otolaryngol.,* 57: 180, 1965.

GEJROT, T.: «Surgical treatment of glomus jugulare tumors with special reference to the diagnostic value of retrograde jugulography». *Acta Otolaryngol.,* 60: 150, 1965.

GLASSCOCK, M. E.; HARRIS, P. F., y NEWSOME, G.: «Glomus tumors: Diagnosis and treatment». *Laryngoscope,* 84: 2006, 1974.

GLASSCOCK, M. E.; HAYS, J. W.; JACKSON, C. G., y STEENERSON, R. L.: «A one stage combine approach for the management of large cerebelopontine angle tumors». *Laryngoscope,* 88: 1563, 1978.

GLASSCOCK, M. E.; JACKSON, C. G., y HARRIS, P. F.: «Glomus tumors: Diagnosis, classification and management of large lesions». *Arch. Otolaryngol.,* 108: 401, 1982.

GOLDENBERG, R.: «Surgeons view of the skull base from the lateral approach». *Laryngoscope,* 94 (supl. 36), 12: 2, 1984.

GUERRIER, Y.: *Traite de tecnique chirurgicale ORL et cervico-facial.* Masson, 4: 198, 1980.

GUERRIER, Y.: *Anatomie a l'usage des oto-rhino-laryngoloistes et des chirurgiens cervico-faciaux.* La Simarre, 1: 161, 1988.

HAINES, S. J., y DUVALL, A. J.: «Transzygomatic and transpalatal excision of juvenile naso-pharyngeal angiofibroma with intracranial extension. The surgical procedure». *Surgery of cranial base tumors.* Raven Press. New York, 477, 1993.

HALLET, J.; NORA, J.; HOLLIER, L. H., y cols.: «Trends in neurovascular complications of surgical management for carotid body and cervical paragangliomas: A fifty year experience with 153 tumors». *J. Vasc. Surg.,* 7: 284, 1988.

HAYS, R. J.; LEVINSON, S. A., y WYLIE, E. J.: «Intraoperative measurement of carotid back pressure as a guide to operative management for carotid endarterectomy». *Surgery,* 72: 953-960, 1972.

HOUSE, W.: «Panel discussion (McCabe, B. F., moderator; Rosenwasser, H.; House, W.; Witten, R. M., and Hamberger, C. A.): Management of glomus tumors». *Arch. Otolaryngol.,* 89: 170, 1969.

HOUSE, W. F.: «Evolution of transtemporal bone removal of acoustic tumors». *Otolaryngol.,* 80: 731, 1964.

JACKSON, C.; CUEVA, R.; BRITT, A., y cols.: «Cranial nerve preservation in lesions of the jugular fossa». *Otolaryngol. Head Neck Surg.,* 105: 687, 1991.

JACKSON, C. G.; JOHNSON, G. D., y POE, D. S.: «Lateral transtemporal approaches to the skull base». En: Jackson, G. (ed.). *Surgery of skull base tumors.* Churchill Livingstone Inc., 141-196, 1991.

JENKINS, H. A., y FISCH, U.: «Glomus tumors of the temporal region: Technique of surgical resection». *Arch. Otolaryngol.,* 107: 209, 1981.

JIMENEZ COLLADO: *La irrigación del músculo temporal.* Comunicación personal, 1993.

KERCHUM, A.; HOYE, R.; BUREN, J., y JHONSON, R.: «Complications of intracranial facial resection for tumors of the paranasal sinuses». *Am. J. Surg.,* 112: 591, 1966.

LEGENT, F., y LACCOURREYEH: *La voie preauriculaire soustemporales en la fosse infratemporale.* Arnette. París, 167, 1991.

LEONETTI, J. P.; BRACKMAN, E., y PRASS, R. L.: «Improved preservation of facial nerve function in the infratemporal approach to the skull base». *Otolaryngol. Head Neck Surg.,* 101: 74, 1989.

LOPEZ AGUADO, D.; CAMPO BAÑALES, M.ª E., y NAVARRETE ALVARO, M.ª L.: *Anatomía del nervio facial en parálisis facial periférica.* Ponencia Oficial de la SEORL, 1984.

LUND, W. S.: «The need for skull base surgery in glomus tumors». En: Harrison, D. F. N. (ed.). *Dilemas in otorhinolaryngology.* Churchill-Livingstone, 97, 1988.

MATAS, R.: «Testing the efficiency of the collateral circulation». *JAMA,* 63: 1441-1447, 1914.

MURPHY, T. P., y BRACKMANN, D. E.: «Effects of preoperative embolization on glomus jugulate tumors». *Laryngoscope,* 99 (12): 1244, 1989.

OLIVER, B., y PINART, J.: «Paragangliomas yugulotimpánicos». En: Abelló, P., y Traserra, J. (eds.). *Otorrinolaringología.* Doyma, 242, 1992.

PAULUS, W. S.; PAIT, T. G., y RHOTON, A.: «Microsurgical exposure of the petrous portion of the carotid artery». *J. Neurosurg.,* 47: 713, 1977.

PHELPS, P. D., y STANSBIE, J. M.: «Glomus jugulare or tympanicum? The role of CT and MR imaging with gadolinium». *The Jour. of Laryngol. Otol.,* 102: 776, 1988.

POCH VIÑALS, R.: *Otología.* Marban Ed. Madrid, 490, 1967.

POE, D.; JACKSON, C.; GLASSCOCK, M., y JOHNSON, G.: «Long terms results after lateral cranial base surgery». *Laryngoscope,* 101: 372, 1991.

RHOTON, A. L., y BUZA, R.: «Microsurgical anatomy of the jugular foramen». *J. Neurosurg.,* 42: 541, 1975.

ROSENWASSER, H.: «Carotid body tumor of the middle ear and mastoid». *Arc. Otolaryngol.,* 41: 64, 1945.

SCLABASSI, R. J.; KRIEGER; WEISZ, D., y DURRANT, J.: «Methods of neurophysiological monitoring during cranial base tumor». *Resection in surgery of cranial base tumors.* Raven Press Ltd. New York, 83, 1993.

SEKHAR, L. N., y MOLLER, A. R.: «Operative management of tumors involving the cavernous sinus». *J. Neurosurg.,* 64: 879-889, 1986.

SEKHAR, L. N.: «The exposure, preservation and reconstruction of cerebral arteries and veins during the resection of cranial base tumors». En: Sekhar, L. N., y Scharamm, V. L. (eds.). *Tumors of the cranial base: Diagnosis and treatment.* Futura Publishing. Mount Kisco. New York, 213, 1987.

SHAPIRO, M. J., y NEUES, D. K.: «Technique for removal of glomus jugulare tumors». *Arch. Otolaryngol.,* 79: 219, 1964.

SMYTH, G. D. L.: «The need for skull base surgery in glomus tumors». En: Harrison D. F. N. (ed.). *Dilemas in otorhinolaryngology.* Churchill Livingstone, 102, 1988.

SPECTOR, G. J., y SOBEL, S.: «Surgery for glomus tumors at the skull base». *Otolaryngol. Head Neck Surgery,* 88: 524, 1980.

SUTTON, J. S.: «The normal jugular spur, jugular foramen and jugular bulb as visualized on skull and temporal bone radiographs». *Radiology,* 128: 109, 1978.

ZAK, F. G., y LAWSON, W.: *The paraganglionic chemoreceptor system. Physiology, pathology and clinical medicine.* Springer-Verlag. New York, 1982.

YOUNG, N. M.; WIRT, R. J.; RUSSELL, E. J., y MONSELL, E. M.: «Superselective embolization of glomus jugulare tumors». *Ann. Otol. Rhinol. Laryngol.,* 97: 613-620, 1988.

ITRACONAZOL

CANADIOL®

Un nuevo concepto de tratamiento antimicótico

- **Amplio espectro antimicótico**
- **Cómoda posología**
- **Seguridad**
- **Indicaciones**
  Candidiasis oral
  Otitis por hongos
- **Dosificación**
  1 cápsula / día
  durante 15 días

Laboratorios Dr. ESTEVE, S.A.

FICHA TECNICA.

Composición. Cada cápsula contiene: Itraconazol (D.C.I. 100 mg. Sacamsa 192 mg.

Propiedades. CANADIOL (Itraconazol) es un agente antifúngico del grupo de los tiazoles, de amplio espectro, activo en infecciones por dermatófitos (*Trichophyton spp., Microsporum spp., Epidermophyton floccosum*), levaduras (*Candida spp., Pityrosporum spp.*), *Aspergillus spp., Fusarium spp.* y otros tipos de levaduras y hongos. CANADIOL (Itraconazol) posee una gran afinidad por los tejidos queratínico y en particular por la epidermis y el epitelio vaginal. Los niveles terapéuticos en piel permanecen hasta cuatro semanas después de terminado el tratamiento, mientras que en el tejido vaginal permanecen durante tres días. También está presente en el sebo, sudor, pulmón, riñón, hígado, hueso, estómago, bazo y músculo.

Indicaciones. CANADIOL (Itraconazol) está indicado en la candidiasis vulvovaginal, pitiriasis versicolor, dermatofitosis, candidiasis oral y queratitis fúngica.

Posología. Para lograr la máxima absorción, debe administrarse inmediatamente después de una comida. Las cápsulas deben tragarse enteras. *Candidiasis vaginal:* 2 cápsulas por la mañana y 2 cápsulas por la noche en un solo día, o bien, 2 cápsulas una sola vez al día durante 3 días consecutivos. *Pitiriasis versicolor:* 2 cápsulas (200 mg) una vez al día, durante 7 días. *Tinea corporis, tinea cruris* y *candidiasis oral:* 1 cápsula (100 mg) diaria durante 15 días. *Tinea pedis* y *tinea manus interdigital:* 1 cápsula diaria durante 15 días; en las regiones altamente queratinizadas (planta del pie y palma de la mano) se requiere un tratamiento adicional de 1 cápsula diaria durante otros 15 días. *Queratitis fúngica:* 2 cápsulas una vez al día, durante 21 días.

Interacciones. Los fármacos inductores enzimáticos, tales como la rifampicina y fenitoína, reducen significativamente la biodisponibilidad por vía oral de itraconazol. Consecuentemente, es aconsejable monitorizar las concentraciones plasmáticas de itraconazol cuando se administra conjuntamente con agentes inductores enzimáticos. Se ha observado que con dosis de 400 mg diarios se produce una interacción con ciclosporina A. En consecuencia, deberán monitorizarse los niveles de ciclosporina A durante el tratamiento con itraconazol, y si es necesario se reducirá la dosis de ciclosporina A. No se ha encontrado interacción alguna con digoxina o sustancias relacionadas, pero se han observado náuseas y vómitos en algunos pacientes bajo tratamiento con digoxina. No se ha observado interacción de itraconazol con zidovudina (AZT). No se han observado efectos inductores de itraconazol sobre el metabolismo del etinilestradiol ni de la noretisterona. La administración conjunta con antagonistas H_2 y antiácidos puede disminuir su absorción. Cuando esta medicación sea precisa, se administrará por lo menos 2 horas después de CANADIOL (Itraconazol).

Contraindicaciones. CANADIOL (Itraconazol) está contraindicado en pacientes con hipersensibilidad conocida al fármaco o a sus excipientes.

Efectos secundarios. Durante el tratamiento con itraconazol se han manifestado náuseas, dolor abdominal, dolor de cabeza y molestias gástricas. En el caso de que se observaran síntomas para los que no se encuentre justificación, consúltese inmediatamente al médico.

Precauciones. CANADIOL (Itraconazol) se metaboliza fundamentalmente en el hígado. La biodisponibilidad por vía oral en pacientes cirróticos resulta ligeramente mayor. Se recomienda monitorizar las concentraciones plasmáticas de itraconazol y ajustar la dosis si es necesario. Aunque en los tratamientos de corta duración no se ha asociado el uso de CANADIOL (Itraconazol) a disfunciones hepáticas, no es aconsejable administrar este fármaco a pacientes con historial conocido de enfermedades hepáticas o a aquellos que han experimentado toxicidad hepática con otros fármacos. *Uso pediátrico y en geriatría:* CANADIOL (Itraconazol) no ha sido ampliamente estudiado en niños ni en ancianos, por eso no debe usarse en este tipo de pacientes sin sopesar los beneficios frente a los riesgos potenciales. *Insuficiencia renal:* La biodisponibilidad por vía oral en pacientes con insuficiencia renal es menor. Es recomendable la monitorización de las concentraciones plasmáticas de itraconazol y la modificación de la dosis si es necesario.

Uso en el embarazo y la lactancia. Cuando se ha administrado CANADIOL (Itraconazol) a altas dosis a ratas gestantes (40 mg/kg/día) y a ratones (80 mg/kg/día) se han observado anormalidades en el desarrollo fetal y efectos secundarios sobre el embrión. Está contraindicado su empleo durante el embarazo, siendo recomendable la contracepción incluso durante un mes después de interrumpido el tratamiento. Asimismo, en caso de que vaya a ser utilizado por una madre lactante deberá ser sustituida la lactancia natural.

Intoxicación y su tratamiento. Aunque no hay datos experimentales, en caso de sobredosificación accidental se aplicará tratamiento sintomático incluyendo lavado de estómago. CANADIOL (Itraconazol) no puede eliminarse por hemodiálisis.

Advertencia. Este medicamento contiene 192 mg de sacarosa, lo que deberá ser tenido en cuenta por los enfermos diabéticos.

Presentación. Envase con 6 y 18 cápsulas. P.V.P. + IVA: 6 cápsulas, 2.518 ptas.; 18 cápsulas, 6.797 ptas.

Por gentileza de:

Laboratorios
Dr. ESTEVE, S. A.