

IV. LARINGE Y PATOLOGÍA CÉRVICO-FACIAL

Capítulo 152

BLEFAROPLASTIA

Carlos Martín Oviedo; Alejandro Lowy Benoliel; José María Lasso Vázquez

Hospital General Universitario Gregorio Marañón. Madrid.

1 INTRODUCCIÓN:

La blefaroplastia es el conjunto de procedimientos quirúrgicos que tienen como objetivo remodelar el párpado superior o inferior reposicionando y/o extirpando el exceso de tejido cutáneo o muscular, y en ocasiones la grasa orbitaria. El objetivo de estas técnicas puede ser tanto funcional, extirpando un exceso de piel que al colgar sobre las pestañas cause la pérdida de visión periférica, como estético, en los pacientes en que la eliminación de redundancias palpebrales supone un rejuvenecimiento del rostro.

En general son técnicas de cirugía ambulatoria y ocasionalmente se asocian a otras técnicas de estética periorbitaria. Aunque la recuperación del paciente suele ser rápida, la valoración del resultado final se suele apreciar al menos varios meses más tarde.

2 BLEFAROPLASTIA DEL PÁRPADO SUPERIOR:

La blefaroplastia del párpado superior es la técnica quirúrgica que conlleva la resección variable, en función del paciente y del cirujano, del tejido cutáneo redundante, parte del músculo orbicular, septum orbitario y grasa preaponeurótica.

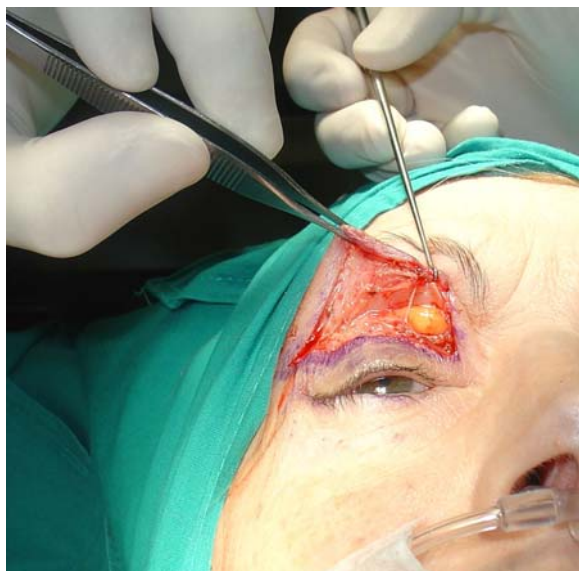2.1 ESTUDIO PREQUIRURGICO E INDICACIONES:

En la valoración previa a este tipo de cirugía es necesario descartar otras alteraciones palpebrales que llevarían a una indicación quirúrgica errónea. Por ejemplo, en el caso de existir una ptosis de ceja, que puede simular un exceso de piel en el párpado superior, se deberá elevar quirúrgicamente en un primer tiempo dicho defecto antes de realizar una posible blefaroplastia. En estos pacientes no sólo se cometería el error de acercar el borde palpebral a la línea de la ceja, sino que podría existir un déficit de piel en el párpado superior.

También antes de quitar una posible hernia de grasa del tercio externo, debemos excluir la presencia de una ptosis de la glándula lacrimal, evitando su resección y por tanto el originar un síndrome de ojo seco irreversible. Por otra parte en el estudio prequirúrgico además de realizar una correcta valoración del pliegue supratarsal es necesaria la valoración de las uniones entre la cara anterior del tarso y la cara profunda de la piel que en caso de una excesiva laxitud habría que modificar. Otro punto a valorar son los mecanismos protectores de la córnea y la película lagrimal. Por último algunos autores afirman la necesidad de realizar un estudio oftalmológico completo, incluyendo agudeza y campo visual, refracción ocular, tonometría, examen a la lámpara de hendidura, fondo de ojo.

Entre las indicaciones comunes para realizar una blefaroplastia del párpado superior, destaca la *dermatoacalasia* o *blefarocalasia*. Se define como un exceso de piel originado como consecuencia de la distensión de fibras elásticas y colágenas, siendo normalmente más marcado en los dos tercios externos del párpado superior. Como consecuencia se produce un aumento del pliegue palpebral, que en algunos casos forma una especie de segundo párpado que descansa sobre la línea de las pestañas; suele ser responsable de fatiga visual y en casos extremos va a suponer un obstáculo visual, ocasionando una disminución del campo visual en la zona súper-temporal. Por otra parte la dermatoacalasia en algunos casos se asocia a la *herniación de las bolsas adiposas retroseptales* ocasionando una elevación de la piel en el tercio interno del párpado superior que supone otro motivo para realizar una blefaroplastia.

2.2 TECNICA QUIRURGICA (Fig. 1)



En una primera etapa se realizará la valoración del exceso de tejido cutáneo-muscular, siendo muy importante para verificar este exceso la localización del pliegue palpebral. El trazado inferior de la incisión se sitúa entre 8 y 10 mm del borde libre palpebral, situándose justo por encima del pliegue palpebral si este coincidiese con la línea inferior de la escisión. Habitualmente, para la valoración del exceso de piel y para trazar la línea superior de la incisión, se utiliza “*la prueba de pinzamiento*”. Para lo cual con una pinza sin dientes, se van pinzando los tejidos a nivel del surco palpebral, hasta que al tomar el tejido de exceso las pestañas del párpado superior comienzan a evertirse cuando la pinza se cierra. Debemos tener en cuenta que en el trazado de la incisión, la anchura debe ir aumentando de un extremo a otro, sin sobrepasar el reborde orbitario externo. Una vez delimitada y marcada el área a extirpar procederemos a la correcta infiltración de la zona quirúrgica realizándose con una solución que contenga un anestésico local (lidocaina al 2 % o procaina al 0.5 %) y adrenalina al 1/200000 para facilitar la hemostasia y la delimitación de los planos anatómicos, esperando 10 minutos antes de iniciar la intervención.

A continuación realizaremos la escisión de la piel, aunque previamente podemos colocar una lente de contacto para proteger la córnea. La incisión la realizaremos con bisturí hoja nº 15 o con cualquier terminal eléctrico o de radiofrecuencia de aguja fina sobre la zona marcada y resecaremos la piel (posteriormente se recomienda resecar una porción del músculo orbicular si fuera necesario; hay cirujanos que realizan la resección de estas dos estructuras a la vez) debiendo ser extremadamente cuidadoso en el extremo inferior de la escisión para no lesionar las fibras de la aponeurosis del elevador. En un siguiente paso valoraremos el tejido graso a resecar, para ello la disección del septum orbitario proporciona una visión adecuada de las bolsas adiposas medial y horizontal o externa y con una suave presión sobre el globo ocular valoramos la cantidad de grasa orbitaria prolapsada evitando traccionar de las bolsas con pinzas. Para evitar el sangrado es preferible resecar la grasa con bisturí eléctrico prestando especial atención a la bolsa medial, pues usualmente es la más prominente. Si se detecta una ptosis de la glándula lagrimal podemos recolocarla anclándola con puntos de hilo no reabsorbible a la cara interna del reborde orbitario superior. Igualmente, si se observa un debilitamiento de la aponeurosis del elevador, se puede reparar.

Rara vez es imprescindible la reconstrucción del surco supratarsal, que viene indicada por ausencia, malposición o asimetría de éste. Se realiza con cuatro o cinco suturas de eversión incluyendo la aponeurosis del elevador y fijándola a planos miocutáneos más superficiales.

Por ultimo en cuanto al cierre de la herida es preferible dar un primer punto en el canto lateral como referencia y el resto se realiza mediante puntos sueltos o preferiblemente con una sutura intradérmica, de monofilamento no reabsorbible de 6/0 de nasal a temporal. Una vez finalizada la intervención se aplica al paciente una pomada ocular (antibiótica y antiinflamatoria) y se coloca sobre el párpado una bolsa de hielo o antifaz refrigerado durante 15 minutos.

Durante el postoperatorio si se utilizan puntos sueltos, estos deben ser retirados a los 4 o 5 días, el paciente es instruido para consultar en caso de complicación (hematoma con proptosis, pérdida de visión...)

3 BLEFAROPLASTIA DEL PÁRPADO INFERIOR:

La blefaroplastia a este nivel supone no sólo la eliminación del exceso de piel, grasa o músculo, sino que en algunos casos se asocia a otras técnicas quirúrgicas para reparar alteraciones palpebrales como, el ectropión, la hiperlaxitud palpebral o la exposición de la esclera.

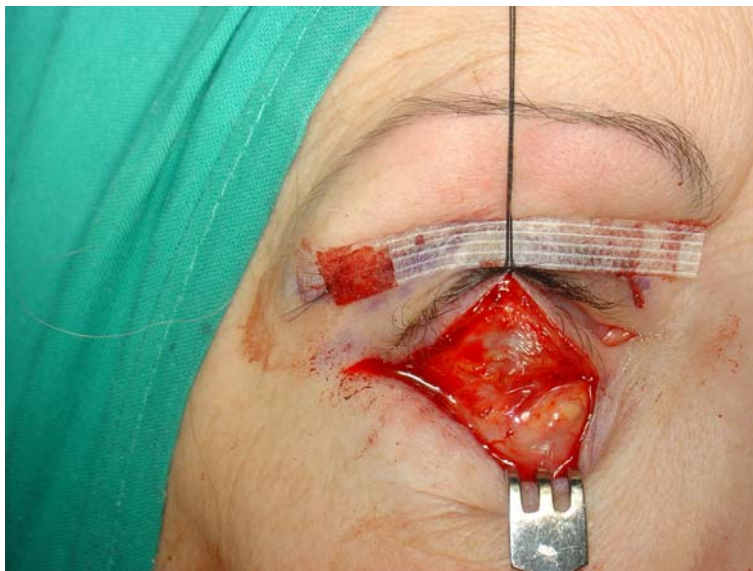
3.1 ESTUDIO PREQUIRURGICO E INDICACIONES:

Previamente a cualquier tipo de cirugía debemos valorar existencia de alguna anomalía palpebral, que como hemos dicho se pueda corregir en el mismo acto y al igual que para la blefaroplastia del párpado superior debemos valorar patología ocular asociada.

Con la valoración anterior y tras una correcta valoración del exceso de los diferentes tejidos llegaremos a una correcta indicación. En este caso “*la prueba de pinzamiento*”, tiene un valor relativo, y menos fiabilidad que en el párpado superior. Para valorar posibles hernias grasas realizaremos una ligera presión sobre el globo ocular a través del párpado superior valorando los tres compartimentos (interno, medio y externo), por ultimo con el paciente mirando hacia arriba o con la apertura bucal, valoraremos la hipertrofia muscular.

3.2 TECNICAS QUIRURGICAS:

3.2.1 BLEFAROPLASTIA TRANSCUTANEA (Fig. 2):



Tras la correcta valoración del paciente, si se diagnostica fundamentalmente un exceso de piel, está indicada esta técnica. Así una vez realizada la infiltración anestésica local con adrenalina.

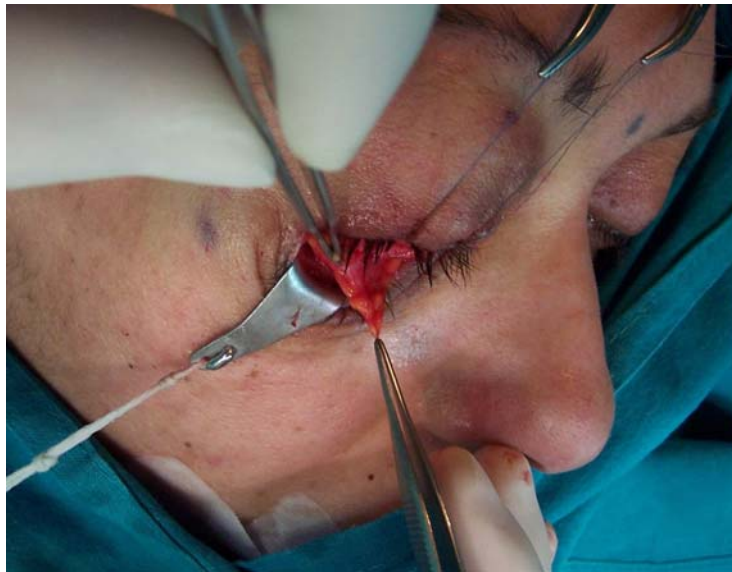En un primer paso tras el marcado de una línea subciliar a 1 ó 2 mm como mucho, de las pestañas, se procede a la disección del colgajo miocutáneo inferior, desde el lagrimal al relieve orbitario externo. Es necesario conservar una parte del músculo orbicular pretarsal e incluyendo el músculo orbicular. A continuación, tras la apertura del septum orbitario desde la zona externa a la interna, se presiona sobre el párpado superior y así conseguimos un prolapso de las bolsas cutáneas, para facilitar el ser extirpadas y cauterizadas. Cuando el músculo orbicular es hipertrófico en la región pretarsal se puede adelgazar o extirpar obteniendo un mejor control del contorno palpebral. Una vez realizados los pasos previos procedemos a reseca el exceso del colgajo miocutáneo previamente disecado. En este paso debemos extirpar sólo el tejido necesario, para ello será valorado mediante tracción superior y externa y de haber una hiperlaxitud horizontal efectuaremos un acortamiento externo, para evitar la aparición de un ectropión. Por último realizaremos un cierre o bien con sutura continua o puntos sueltos con monofilamento no reabsorbible de 6/0 y tras aplicar una pomada ocular (antibiótica y antiinflamatoria) se colocará un apósito y gasas humedecidas ligeramente compresivas.

3.2.2 BLEFAROPLASTIA TRANSCONJUNTIVAL:

Esta técnica tiene principal aplicación en aquellos pacientes sin exceso cutáneo o muscular, para la resección de acúmulos grasos inferiores, evitando tanto cicatrices como posibles retracciones palpebrales.

En esta técnica cuyo acceso es transconjuntival la anestesia local va dirigida a bloquear la conjuntiva del fondo de saco del párpado inferior.

En un primer paso, tras la eversión del párpado inferior, se realiza una incisión en la conjuntiva a nivel del borde inferior del tarso, a continuación disecamos el plano sobre la fascia capsulopalpebral del músculo orbicular y se abre el septum orbitario, pudiendo proceder a la resección de las bolsas grasas interna, medial y externa. Por último cerraremos la conjuntiva con sutura reabsorbible 6/0 igualmente con sutura continua o puntos sueltos y realizaremos los mismos cuidados que para la blefaroplastia transcutanea. Hay cirujanos que prefieren no suturar la línea de incisión. (**Fig.3**)



4 COMPLICACIONES

La blefaroplastia a pesar de ser una técnica quirúrgica sencilla y que en general consigue un alto porcentaje de buenos resultados, siendo una de las técnicas más agradecidas de la cara, no está exenta de complicaciones, pudiendo diferenciar las siguientes:

4.1 GENERALES:

En general puede haber problemas de cicatrización de cualquier tipo pero las más reseñables son:

- Cicatrización hipertrófica: Excepcional, pero lo podemos evitar intentando que la cicatriz medial del párpado superior no vaya hacia la piel nasal, ya que al ser mas gruesa es más posible este problema.
- Quistes de la sutura: se producen por invaginación de la piel a través de la sutura. Al retirar las suturas precozmente podemos evitarlos.
- Alteraciones de la pigmentación: con los cuidados actuales son raras.
- Epicanto: Se corrige con "Z"plástias y se evita al separar la incisión del canto medial.

4.2 MALPOSICIONES:

- Del párpado superior: En general son raras, pudiendo ser una pseudoptosis por edema, ptosis por alteración a nivel tarsal de la inserción de la aponeurosis elevadora, y por alteraciones cicatriciales extropión.
- Del párpado inferior: Más frecuentes que en el superior, produciéndose por exeresis excesiva o por excesiva laxitud del aparato ligamentario lateral, no observada previo a la cirugía, una excesiva exposición escleral en la porción inferolateral del ojo.

4.3 OFTALMOLÓGICAS:

Siempre debemos tener en cuenta que estamos actuando a nivel de los ojos incluso a veces el fin de esta cirugía es funcional y así debemos de tener en cuenta que también puede haber complicaciones para el ojo.

- Quemosis: Generalmente por alteraciones linfáticas durante la cirugía. Aunque muchas se resuelven espontáneamente pueden usarse colirios con corticoides.
- Queratoconjuntivitis: Más frecuente si previamente existe ojo seco, exoftalmos o alteraciones oculomotoras. Al finalizar la cirugía y sobretodo si hemos intervenido en los dos párpados hay que evaluar que la cornea no quede expuesta en el sueño, pues así es más frecuente este problema, de suceder lo trataremos con lagrimas artificiales, y colirios antibióticos.
- Ceguera: El problema más temido aunque el menos frecuente (0,04 %) La causa suele ser un hematoma intraorbitario compresivo. Para evitarlo es importante insistir en una hemostasia meticulosa, así como el realizar controles postoperatorios adecuados. El tratamiento es quirúrgico realizando revisión de la herida quirúrgica y mediante cantotomía lateral la evacuación de los hematomas. También debemos evaluar la permeabilidad de la arteria central de la retina.

5 TECNICAS COMPLEMENTARIAS:

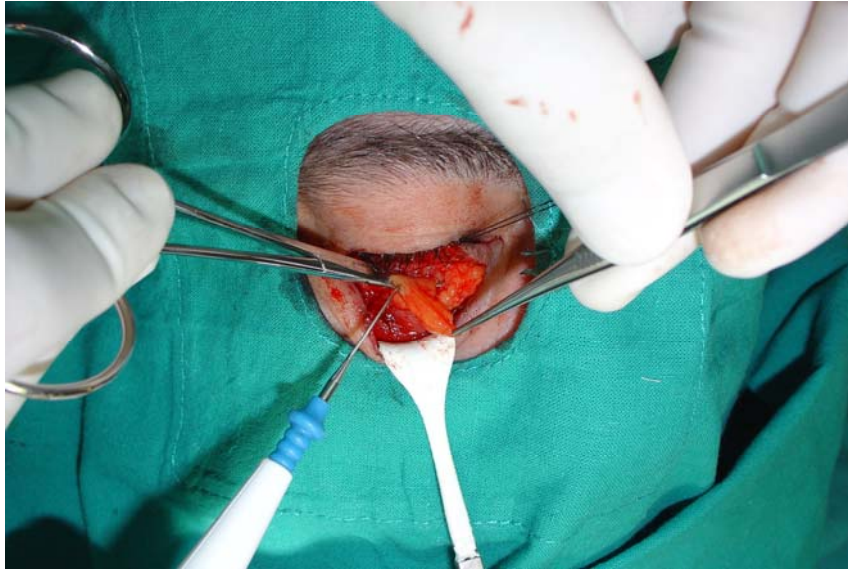En la cirugía plástica de la periorbita es importante valorar distintos aspectos como el soporte óseo, los mecanismos protectores oculares, la posición de las cejas, etc., que en ocasiones requieren ser modificados por distintas técnicas complementarias que proporcionan en conjunto con la blefaroplastia unos resultados excelentes, hablaremos a continuación de algunas de estas técnicas, expuestas con mas profundidad en otros capítulos.

5.1 CANTOPLASTIAS Y/O CANTOPEXIAS:

Para evitar posibles malposiciones sobretodo si el paciente carece de un soporte adecuado, existen numerosas técnicas de cantoplastias y/o cantopexias Esta técnica está indicada en los siguientes casos:

- Por laxitud de grado medio en el párpado inferior, una malposición clara, hipoplasia del maxilar o si queremos elevar el canto lateral.
- En aquellos pacientes con una laxitud palpebral manifiesta y/o con una malposición notoria y/o con una cirugía palpebral previa combinaremos una cantolisis con una reubicación del canto mediante una cantopexia lateral. Sí esta cirugía se asociase con un lifting medifacial la fijación se realizaría al periostio orbitario o a la fascia del músculo temporal.

5.2 TRANSPOSICIÓN DE LAS BOLSAS ADIPOSAS (Fig.4):



Al realizar una blefaroplastia inferior podemos crear una deformidad estética del contorno del párpado al resecarse en exceso las bolsas adiposas. Así la tendencia actual es a realizar de forma primaria o en aquellos pacientes que hayan quedado una secuela, la transposición o reubicación de la grasa subseptal. Existen numerosas técnicas: unas refieren que una vez liberadas las bolsas inferiores mediales y centrales incidiendo en el arco marginalis se deben anclar desde la fascia capsulopalpebral hasta el periostio del reborde infraorbitario y otras técnicas recientes describen la transposición y anclaje de los pedículos grasos, tras un abordaje transconjuntival, a un bolsillo subperióstico maxilar prefabricado. A veces es necesario disecar parcialmente el origen de los músculos elevador del labio superior y elevador del ala nasal. Generalmente la reabsorción de los pedículos grasos es mínima y el resultado estético es muy satisfactorio.

5.3 OTRAS TECNICAS:

Existen diversas técnicas muy interesantes como la pexia de la ceja desde la incisión de blefaroplastia superior, o la exéresis de los corrugadores desde el mismo abordaje. Por último no hemos de olvidar los últimos avances como el Laser CO2 o la combinación de CO2 y Laser de Erbium (YAG-Laser), para eliminar las arrugas finas, o realizar las incisiones sin apenas sangrado, entre otras ventajas.

6 BIBLIOGRAFÍA

1. García Hortelano E., Torres corpas J., Fidalgo Rodríguez F., Porcuna Gutiérrez A., Palacín Casal J.M. "Blefaroplastias" Manual de la Sociedad Española de Cirugía Plástica .Tema 93
2. Brown B. Z. "Blepharoplasty". En Manual of Oculoplastic Surgery. Editor: Mark R. Levine. Ed. Butterworth-Heinemann, Boston, 1996. Pp. 63-74.
3. De la Plaza R., De la Cruz L. "A New Concept in Blepharoplasty". Aesth. Plast. Surg. 1996; 20: 221-233.
4. Fagien S. "Algorithm for Canthoplasty; the Lateral Retinacular Suspension: A simplified suture canthopexy". Plast. Reconstr. Surg. 1999; 103: 2042-2058.
5. Flowers Robert S. "Canthopexy as routine blepharoplasty component". Clinics Plastic Surgery. Ed. W.B. Saunders Company, Philadelphia, 1993; 20 (2): 351-365.
6. Goldberg R.A. " Transconjunctival Orbital Fat Repositioning: Transposition of Orbital Fat Pedicles into a Subperiosteal Pocket". Plast. Reconstr. Surg. 2000; 105: 743-748.
7. Hamra S.T. " Arcus Marginalis Release and Orbital Fat Preservation In Midface Rejuvenation". Plast. Reconstr. Surg. 1995; 96 (2): 354-362.
8. Kulwin D.R., Kersten R.C. "Blepharoplasty and Brow elevation". En Ophthalmic Plastic Surgery. Prevention and Manegement of Complications. Editor: Richard K. Dortzwich. Ed Raven Press, New York, 1994. Pp 1994.
9. Mc Leish W.M., Anderson. R.L. "Upper Blefharoplasty Combined with Levator Aponeurosis Repair". En Cosmetic Oculoplastic Surgery. Editor: Allen M. Putterman., Linda A. Warren. Ed. W.B. Saunders Company, Philadelphia, 1999. Pp.127-136.
10. Moses J.L., Tauenbaum H. "Blepharoplasty". En Oculoplastic Surgery. Editor: Mc Cord J.r. Ed. Raven Press, New York, 1995. Pp. 285-317.
11. Putterman A.M. " Treatment of Lower Eyelid Dermatochalasis, Herniated Orbital Fat, Abnormal-Appearing Skin, and Hypertrophic Orbicularis Oculi Muscle: Skin Flap Approach". En Cosmetic Oculoplastic Surgery. Editor: Allen M. Putterman., Linda A. Warren. Ed. W.B. Saunders Company, Philadelphia, 1999. Pp.179-194.
12. Putterman A.M. " Treatment of Lower Eyelid Dermatochalasis, Herniated Orbital Fat, and Hypertrophic Orbicularis Oculi Muscle: Skin Flap Approach". En Cosmetic Oculoplastic Surgery. Editor: Allen M. Putterman., Linda A. Warren. Ed. W.B. Saunders Company, Philadelphia, 1999. Pp.195-202.
13. Putterman A.M. " Treatment of Upper Eyelid Dermatochalasis and Orbital Fat: Skin Flap Approach". En Cosmetic Oculoplastic Surgery. Editor: Allen M. Putterman., Linda A. Warren. Ed. W.B. Saunders Company, Philadelphia, 1999. Pp. 77-90.
14. Rees T.D., Aston S.J., Thorne C.H.M. "Blefaroplastia y plástica facial". En Cirugía Plástica. Vol. II: Editor: Joseph G. Mc Carthy. Ed. Médica Panamericana S.A., Buenos Aires, 1992. Pp. 1419-1513.
15. Trepsat F., Morax S. " Cirugía Estética Frontoorbitopalpebral". En Cirugía Plástica, Reparadora y Estética. Editor: P. Horay. Ed. Encyclopedie Medico Chirurgicale, Paris, 2000. Pp. E- 45-650: 10-21.
16. Tyers A. G., Collin J. R. O. "Blepharoplasty". En Colour Atlas of Ophthalmic Plastic Surgery". Editor: A. G. Tyers. Ed. Butterworth-Heinemann, Oxford, 1998. Pp.161-181.