IV. CAVIDAD ORAL, FARINGE, ESÓFAGO

Capítulo 84

LESIONES PRENEOPLÁSICAS, TUMORES BENIGNOS Y MALIGNOS DE LA CAVIDAD ORAL.

Ángel Lede Barreiro, Victoria Seoane García,
José Luis Rodríguez Fernández.

Hospital do Meixoeiro
Complejo Hospitalario Universitario de Vigo – Vigo, Pontevedra.

ÍNDICE:

1. *Introducción.*
2. *Tumores benignos de la cavidad oral*
3. *Lesiones y Estados Precancerosos de la mucosa oral.*
4. *Tumores malignos de la cavidad oral.*
5. *Tratamiento de los tumores malignos de la cavidad oral.*

Palabras clave: cavidad oral, preneoplásico, leucoplasia, eritroplasia, ameloblastoma, escamoso, mandibulectomía, traqueotomía, ganglio centinela, quimioprevención.

1. Introducción.

En la cavidad oral se han descrito todos los tumores posibles derivados de las estructuras que la forman, tanto benignos como malignos, así como metástasis de prácticamente cualquier otro tumor de la economía.

La descripción minuciosa de todos estos tumores necesitaría de un extenso tratado, no siendo este el caso, y ciñéndonos al espíritu de este libro virtual nos centraremos en las lesiones que por su frecuencia presentan mayor importancia clínica. Dedicaremos un apartado más extenso a la cirugía de las lesiones malignas.

Una división sencilla de esta patología se basaría en la malignidad de las lesiones, completando dos grandes grupos:

- Patología Tumoral benigna.
- Patología Tumoral maligna

A su vez dentro del primer grupo podríamos incluir lesiones con potencial de malignización que llamaríamos Patología Tumoral Premaligna.

2. Tumores benignos de la cavidad oral.

Presentamos esta clasificación que, lejos de pretender ser exhaustiva, comprende aquellas lesiones que han sido descritas como más frecuentes en la práctica clínica, y que nosotros describiremos con detalle en este capitulo.

Tumores de la mucosa:		
Tumores epiteliales		
		1. Lesiones relacionadas con VPH a. Papiloma b. Verruga Vulgar c. Condiloma acuminado d. Hiperplasia epitelial focal o enfermedad de Heck 2. Queratoacantoma 3. Nevus
Tumores conjuntivos:		
		1. Fibroma 2. Lipoma 3. Granuloma piógeno 4. Granuloma de células gigantes 5. Hemangioma 6. Linfangioma 7. Tiroides lingual 8. Otros: leiomioma, condroma, neurofibroma, ...
Tumores glandulares:		
		- Adenoma pleomorfo. - Mucocele. - Otros.
Tumores óseos:		
		- Osteoma. - Torus lingual y palatino. - Exóstosis óseas
Tumores odontógenos:		
		Ameloblastoma

Tabla 1 - Tumores Benignos delLa Cavidad Oral

2.1 TUMORES EPITELIALES

A. Lesiones relacionadas con VPH

A.1 *Verruga vulgar* o *Papiloma*:

Son unas de las lesiones epiteliales más frecuentes. Etiológicamente se relacionan con la infección por el virus del papiloma Humano (VPH). En la cavidad oral son más frecuentes las variedades 6 y 11. También se han descrito con bastante frecuencia las 16, 18, 31, 33, 35; siendo los tipos 16 y 18 los de mayor potencial maligno. Histológicamente se caracterizan por los *coilocitos* (células que aparecen en el estrato intermedio, con núcleos hipercromáticos, pequeños, halo perinuclear y citoplasma claro); para– u ortoqueratosis y acantosis.

Clínicamente aparecen como pequeñas lesiones exofíticas menores de 1 cm, generalmente pediculadas, de superficie rugosa y coloración que va del rosa al blanco. Localizados con más frecuencia en las superficies ventral y dorsal de la lengua, paladar blando, y cara interna de las mejillas.

A.2 *Condilomas acuminados*:

Lesiones de morfología similar, fuertemente asociados a los VPH tipos 6 y 11. Aparecen típicamente en piel y mucosa genital y ocasionalmente también en cavidad oral.

A.3 *Enfermedad de Heck* o *hiperplasia epitelial focal*:

Es una entidad prácticamente exclusiva de la población pediátrica indígena americana. Se caracteriza por múltiples lesiones papulares de 1 a 5 mm de diámetro, del mismo color que la mucosa circundante, con superficie de aspecto "en empedrado". Aparecen en labio inferior, mucosa yugal o lengua. Evoluciona frecuentemente a la regresión espontánea.

El tratamiento de todas estas lesiones es quirúrgico (láser, criocirugía, electrocirugía…), siendo alta la tendencia a la recidiva.

B. Queratoacantoma.

Suele aparecer en el labio, en zonas fotoexpuestas. Empieza como una mácula que evoluciona a pápula; posteriormente evoluciona a nódulo, el cual presenta un cráter con bordes indurados lleno de queratina. Debe diferenciarse de un carcinoma epidermoide. El tratamiento es quirúrgico.

C. Nevus.

Son tumoraciones melánicas benignas, que aparecen entre los 40 y 50 años, más frecuentes en el paladar. Clínicamente asintomáticos. Se observa una mácula lisa, uniforme, de tamaño no superior a 1 cm., de color marrón o azul oscuro. En general no precisan tratamiento.

2.2 TUMORES CONECTIVOS.

A. *Fibromas*

Son los tumores benignos más frecuentes en la cavidad oral. En realidad son hiperplasias fibrosas, es decir, proliferación de fibras colágenas. Se presentan en cualquier zona de la boca, lengua, encía, mejillas,…, especialmente en áreas de roce. Son bien delimitados, duros y redondeados; pueden ser sésiles o pediculados.

Especialmente característicos son los *épulis fisurados*. Recordar que tradicionalmente se denomina "épulis" a cualquier lesión tumoral, ya sea benigna o maligna, que asiente en las

encías. Son tumoraciones excrecentes, laminares múltiples, que se desarrollan sobre las encías edéntulas, consecuencia del roce de prótesis dentarias mal ajustadas. El tratamiento es quirúrgico y no suelen recidivar si se elimina la causa.

B. *Lipomas*

De etiología desconocida, son tumores benignos, constituidos por adipocitos maduros que asientan en tejido submucoso. Poco frecuentes en la boca, donde aparecen sobretodo en la mucosa yugal. Presentan consistencia blanda, no dolorosa y coloración más o menos amarillenta, en relación con la profundidad del mismo. El tamaño es muy variable. El tratamiento, si producen molestias, es quirúrgico. No presentan tendencia a recidivar.

C. *Granuloma piógeno*.

También conocido como *granuloma telangiectásico*. Puede tener múltiples causas (infeccioso, traumático, irritativo, etc.). Suele afectar a la encía, aunque se puede encontrar en la lengua, labio, paladar, etc. Es una tumoración sesil o pediculada, de color rojo carnoso, friable, que sangra y se ulcera fácilmente. El tratamiento es quirúrgico y las recidivas son relativamente frecuentes.

Existe una variedad de granuloma piogeno típica del embarazo, secundaria al hiperestrogenismo, denominada "*épulis del embarazo*", (nombre que refiere el asentamiento predominante en la encia), que en general remite espontáneamente tras el parto.

D. *Granuloma de Celulas Gigantes* (épulis de células gigantes).

Etiología desconocida, aunque se asocia a factores traumáticos e infecciosos. Son tumoraciones que afectan a la encía – muchas veces relacionadas con exodoncias de piezas dentarias –, de color rojizo, superficie lisa y consistencia blanda. También puede ulcerarse y sangrar con facilidad. Puede confundirse con un granuloma piógeno, y el estudio histopatológico es el que lo diferencia, encontrando un infiltrado inflamatorio con abundantes células gigantes multinucleadas.

El tratamiento es quirúrgico y las recidivas bastante frecuentes.

E. *Hemangioma*

Es una proliferación benigna de los vasos sanguíneos, generalmente congénita. Puede considerarse más una malformación que una neoplasia. La lesión es plana o ligeramente abultada, y el tamaño variable. Aparece en cualquier localización, de coloración azulada, característicamente cambia de color, palidece cuando la presionamos, lo que la diferencia de los nevus y los tatuajes de la mucosa (frecuentes estos últimos por materiales odontológicos). Deben diferenciarse también de las ampollas hemáticas postraumáticas y de las ránulas y mucoceles con contenido hemático.

Normalmente evolucionan a la regresión espontánea, aunque ciertos casos, que no involucionan y que, por el tamaño, resulten sintomáticos, pueden tratarse con embolización y/o cirugía.

F. *Linfangiomas*

Al igual que los hemangiomas son malformaciones congénitas. Se originan del tejido linfático. La mayoría de las lesiones aparecen desde el nacimiento y aproximadamente en el 90 % de los casos surgen hasta los 2 años de edad. En la boca aparecen con muy poca frecuencia; se observan principalmente en el dorso de la lengua, paladar, mucosa yugal y labios. Los linfangiomas más profundos pueden causar *macroglosia* o *macroqueilia* cuando se localizan en la lengua y labio, respectivamente.

Histopatológicamente se distinguen 3 tipos de acuerdo con la dimensión de los linfáticos, de menor a mayor:

1. el capilar o simple.
2. el quístico o higroma.
3. el cavernoso.

Clínicamente, se presentan como lesiones nodulares, aisladas o múltiples, que se pueden localizar a diferente profundidad. Las lesiones más profundas están, por lo general, recubiertas

por una mucosa de coloración normal. Los linfangiomas superficiales aparecen como nódulos de tamaño variado, parecidos a vesículas, que pueden ser aislados o múltiples, suaves a la palpación y generalmente asintomáticos. Su coloración generalmente amarillenta, aunque puede variar del rosa pálido al rojo púrpura. El diagnóstico de sospecha es clínico y el definitivo mediante la biopsia. Las pruebas de imagen pueden ser útiles para valorar la frecuente afectación en profundidad.

Los *linfangiomas linguales*, generalmente grandes y profundos, no suelen producir grandes alteraciones deglutorias, sin embargo se infectan con relativa frecuencia, y ocasionalmente sangran.

El tratamiento como en casos anteriores se indica en relación con alteraciones funcionales o estéticas y se basa en la cirugía, ya sea convencional, criocirugía, láser,... , en función de la localización y extensión del tumor.

G. *Tiroides lingual*: Disontogenia de la glándula tiroides y será tratado en profundidad en el capitulo correspondiente.

2.3 TUMORES ÓSEOS BENIGNOS.

A. *Osteoma.*

Es una tumoración benigna de los maxilares, formada por hueso maduro, de crecimiento lento, bien definida, y generalmente unilateral. Radiológicamente muestra una imagen radioopaca bien delimitada. El osteoma se puede confundir con los torus, pero a diferencia de estos, no se conoce su origen.

Suelen ser únicos salvo cuando aparecen en el contexto del Síndrome de Gardner: variante de poliposis familiar hereditaria, que asocia osteomas en cráneo y mandíbula, exostosis en huesos largos y diferentes quistes y tumores dérmicos, a poliposis intestinal, generalmente pancolonica, y que maligniza frecuentemente.

En la cavidad oral se localizan preferentemente en la cara lingual de la rama horizontal y en el borde inferior del ángulo mandibular

Son indoloros y la clínica esta en relación con su tamaño y localización. El tratamiento, quirúrgico, se indicará dependiendo del compromiso funcional o estético que provoquen.

B. *Torus.*

Son crecimientos óseos benignos, que pueden ser úniformes o lobulados. Indoloros. Aunque se ha dicho que tienen un origen genético, se ha visto que son muy frecuentes en pacientes con parafunciones como puede ser el bruxismo, de ahí que se los considere reactivos. Distinguimos según su localización los *Linguales* y los *Palatinos*

- Los *torus linguales* aparecen en la cara interna de la mandíbula ocupando espacio en el suelo de la boca y "comprimiendo" la lengua.
- Los palatinos aparecen sobre el paladar duro, en la bóveda del paladar, el tamaño es variable aunque no suelen ser menores de 2-3 cm de diámetro.

Se deben extirpar quirúrgicamente en el caso que produzcan molestias, ya sea para la deglución o para la colocación de una prótesis.

C. *Exóstosis*.

Son los crecimientos óseos exofíticos benignos más frecuentes en el maxilar superior, concretamente en la porción vestibular de la encía, y también son reactivos, relacionados más frecuentemente con el bruxismo. Del mismo modo, el tratamiento es quirúrgico en el caso que molesten por fricción, o si el paciente requiere usar una prótesis dental.

2.4 TUMORES GLANDULARES DE LA CAVIDAD ORAL

Para el estudio del adenoma pleomorfo y otros tumores derivados de las glándulas salivares menores, se remite al capítulo correspondiente (148).

Fig.1 – Adenoma pleomorfo de paladar duro

MUCOCELE.

En realidad son pseudotumores, tumefacciones tisulares formadas por acumulación de moco en el tejido conjuntivo a partir de una rotura u obstrucción de un conducto excretor de una glándula salival menor. Se presentan con más frecuencia en niños y adultos jóvenes. En igual proporción en hombres y mujeres. Son más frecuentes en la cara interna del labio inferior, seguida por el suelo de la boca, la cara ventral de la lengua y la mucosa yugal. Su aspecto varía dependiendo del tiempo de evolución y tamaño, pudiendo presentar un aspecto de pápula con evidencias claras de un contenido líquido que se transparenta a la superficie, de menos de 1 cm. de diámetro; o con un aspecto más sólido, fibromatoso o vascular, dependiendo de la organización del tejido conjuntivo alrededor de la extravasación salival. Siempre se deben biopsiar dada su similitud con algunas lesiones neoplásicas de las glándulas salivales (p.ej. carcinoma mucoepidermoide).
Un aspecto clásico es el que presenta esta lesión cuando se asocia a la extravasación de las glándulas sublinguales o submaxilares, donde adquiere volúmenes mayores, pudiendo llegar a crear incomodidad funcional (ránula).

2.5 TUMORES ODONTOGÉNICOS: AMELOBLASTOMA.

La O.M.S. lo define como una neoplasia polimórfica localmente invasiva que comúnmente tiene un patrón folicular o plexiforme, en un estroma fibroso. Su comportamiento ha sido descrito como el de un tumor benigno pero localmente agresivo.
Se localizan mayormente en la mandíbula (80%), y en ésta el 70% se produce en zona molar o rama ascendente. En el maxilar superior (20% de los casos), son más frecuentes en la zona canina y antral. Se diagnostican sobre todo entre la cuarta y quinta década de vida, salvo la variedad uniquística que se diagnostica entre los 20 y 30 años, sin existir predilección respecto al sexo.

Entre un 10 y un 15% de los tumores se asocian a un diente no erupcionado. La sintomatología es prácticamente nula, limitada a “efecto masa” local, sin embargo a similitud de un colesteatoma presenta un crecimiento local invasivo infiltrante.

Radiológicamente encontramos tres patrones diferentes:

1. Multilocular, con varios quistes agrupados y separados por tabiques de refuerzo óseo (en pompas de jabón).
2. "En panal de abejas", siendo ésta la segunda en frecuencia.
3. Unilocular.

En la elección del tratamiento de los ameloblastomas se debe valorar el tipo clínico (sólido, multiquístico, uniquístico, periférico), la localización y el tamaño del tumor, así como la edad del paciente. Se realizará una resección lo más amplia posible "cortando por lo sano", siendo una patología que recidiva con bastante facilidad.

3. Lesiones y estados precancerosos de la mucosa oral.

Dentro de las alteraciones patológicas que pueden tener como resultado una neoplasia maligna de la mucosa de la cavidad oral se diferencian dos grandes grupos:

1. Lesiones mucosas precancerosas
   - Leucoplasia oral.
   - Eritroplasia.

2. Estados precancerosos.
   - Liquen plano oral.
   - Lupus eritematoso discoide.
   - Sífilis.
   - Disfagia sideropénica (Síndrome de Plummer-Winson).
   - Fibrosis oral submucosa

3.1 Lesiones mucosas precancerosas:

A. *LEUCOPLASIA ORAL*.

La OMS (1978) lo define como una placa blanca en la mucosa oral que no se desprende con el raspado, y que no puede caracterizarse como ninguna otra lesión.

Aparecen en 3-4% de la población, predomina entre los 40-70 años y el sexo masculino (60%). Se atribuye su origen al tabaco, a la fricción e idiopaticas.

Clínicamente son asintomáticas o producen molestias inespecíficas. El paciente consulta muchas veces por haberla observado al mirarse al espejo.

Una posible división clínica seria:

- homogéneas
- no homogéneas:
  - moteadas:
    - eritroleucoplasias
    - nodulares
  - verrucosas.

Histología:

En el 80-85% solo encontramos alteraciones de la queratinización, fundamentalmente hiper- y/o paraqueratosis, y acantosis; en el porcentaje restante aparecen displasias con disqueratosis, pleomorfismos celulares, hipercromatismo nuclear, etc.

La malignización se ha relacionado con:

- El tiempo de evolución: a mayor tiempo, mayor riesgo.
- La edad del paciente: mayor riesgo a mayor edad.
- El sexo femenino: 4 veces más frecuente.
- La localización: peor en el suelo de boca y superficie ventral de la lengua.
- El tamaño: aumenta el riesgo a partir de 1 cm.
- El tipo clínico: más malignización en las no homogéneas
- La presencia de displasia, que es el factor más importante, se malignizan entre 9-36%.

El diagnóstico de sospecha es clínico y el de certeza es histológico. El tratamiento es quirúrgico, y relativamente urgente en el caso de presentar displasia.

B. *ERITROPLASIA*.

En realidad representa una forma "in situ" del carcinoma epidermoide de la cavidad oral, más que una lesión premaligna. Literalmente el término significa "una mancha o placa roja" y se usa para describir lesiones rojas de la mucosa de la cavidad oral que no tienen causa aparente. Suele ser una lesión asintomática que aparece principalmente en hombres mayores fumadores. Los pacientes consultan por sangrado anormal, úlceras que no cicatrizan tras más de 15 días de evolución o por la aparición de durezas.

Puede encontrarse en el suelo de la boca, superficies lateral y ventral de la lengua, mucosa yugal y del paladar blando. Es importante que todas las lesiones de eritroplasia sean sometidas a biopsia para determinar su naturaleza exacta y proceder al manejo adecuado.

La eritroplasia como lesión premaligna precisa siempre de tratamiento quirúrgico.

3.2 Estados precancerosos:

A. *LIQUEN PLANO ORAL*

Enfermedad queratósica inflamatoria crónica de etiología desconocida que suele surgir en momentos de estrés emocional y con probable patogenia autoinmune. Afecta al 2% de la población; preferentemente a mujeres entre 30 y 60 años. Se encuentra sobre todo en la mucosa yugal (80-90%), aunque también aparece en la lengua y las encías.

Se han descrito las siguientes formas clínicas, clasificadas en dos grandes grupos:

1. Grupo de reticulares (blancas):

En general son asintomáticos o producen molestias leves**:**

- Reticular.
- Papular.
- En placa.

2 Grupo de atroficoerosivos (rojos):

Suelen presentar molestias inespecíficas o dolor:

- Atrófica.
- Erosiva.
- Ulcerada.

En nuestra práctica clínica encontramos:

– *Forma Reticular:*

Asintomáticos o con molestias inespecíficas, aparecen líneas blancas estriadas (*estrías de Wickham*) preferentemente en tercio posterior de mucosa yugal bilateralmente.

– *Forma Papular:*

Pequeñas manchas blanquecinas del tamaño de cabeza de alfiler, redondeadas y elevadas, en número elevado, más frecuentes en mucosa yugal.

– *Forma En placa*

Mancha sólida, blanquecina, elevada, con diferentes formas y tamaños, generalmente acompañada de lesiones populares y reticulares.

–*Forma Atrofica*

Atrofia del revestimiento mucoso, que muestra un aspecto granate. Es frecuente en la lengua, que mostrará depapilación. La *gingivitis descamativa* es una forma que afecta a las encías.

Imagen 2 – Liquen plano.

–*Forma Erosiva*

Lesión eritematosa lisa y levemente deprimida, suele acompañarse también de lesiones reticulares y/o papulares.

–*Forma Ulcerada*

Úlceras que aparecen sobre lesiones previas de liquen plano. Con la evolución pueden terminar en formas blancas en placas.

Lo más frecuente es encontrar formas combinadas de lesiones reticulares y atrófico-erosivas.

Se diagnostican mediante la clínica y la biopsia, que muestra infiltrado en banda subepitelial de células inflamatorias – especialmente linfocitos T – y degeneración hidrópica de capa basal. El liquen evoluciona a la curación en 5 años en el 10%. Normalmente cursa en brotes. Existe también un riesgo bajo, pero real, de malignización del 2% aproximadamente.

El tratamiento es fundamentalmente farmacológico a base de:

- Retinoides: locales (ac.retinoico al 0,1%) o generales (acido 13-cis-retinoico).
- Corticoides: locales (pomadas en orabase) o generales (prednisona 0,5mg/kg/dia 1 semana).
- Ciclosporina: también local (solución al 10% en aceite de oliva /8 horas) o general.
- También se ha descrito la combinación PUVA (psoralenos + energia UVA)

B. *LUPUS ERITEMATOSO DISCOIDE*.

El Lupus Eritematoso Sistémico (LES) es una enfermedad autoinmune crónica, de etiología desconocida, que cursa en brotes. Puede afectar de diferentes maneras a cualquier órgano y sistema de nuestra economía, incluyendo la piel y las mucosas.

El Lupus Eritematoso Discoide (LED) es una variedad de LES que afecta únicamente a piel y mucosas, con predominio en las zonas fotoexpuestas de cabeza y cuello. En este caso se denomina *LED localizado*. Las lesiones pueden aparecer en otras partes del cuerpo, especialmente en las partes expuestas al sol y entonces se conoce como *LED diseminado*.

Afecta con mayor frecuencia a mujeres al inicio de la 4ª decada.

Se caracteriza por manchas rojas, como brotes, que aparecen sobre ambas mejillas y el puente de la nariz; estas machas recuerdan la imagen de una mariposa con las alas abiertas. Algunas de las lesiones más severas dejan cicatrices y cambian la pigmentación de la piel. Las lesiones activas son pápulas eritematosas, redondeadas y descamativas, con atrofia central; miden de 5 a 10 mm de diámetro, con taponamiento folicular. Son más frecuentes en las prominencias malares, el puente de la nariz, el cuero cabelludo y los conductos auditivos externos. Pueden persistir o recidivar durante años. Las lesiones individuales del LED no tratado se extienden hacia la periferia de manera gradual, mientras que en el centro se produce atrofia. Las cicatrices residuales no son retráctiles. Puede producirse la invaginación en «*costura de alfombra*» en los folículos dilatados en las lesiones muy escamosas. La alopecia puede estar muy extendida y hacerse permanente por la formación de fibrosis. La afectación del labio es la que más frecuentemente se maligniza.

El diagnostico se basa en:

- Biopsia: las lesiones son indistinguibles de las del LES.
- Analítica general: generalmente sin alteraciones, ocasionalmente presenta ANA´s pero nunca anticuerpos anti-DNA de doble cadena.
- Historia clínica en la que se registra la evolución en brotes en relación con la fotoexposición.

En la mayoría de los casos, el Lupus Discoide no es un problema serio y muy raras veces se convierte en Lupus Sistémico. En un 10 % se asocia con afectación sistémica generalmente leve que muchas veces se manifiesta únicamente con la presencia de ANA´s.

Tratamiento:

- El primer paso del tratamiento debe ser el evitar los factores precipitantes, como el calor, algunos fármacos, o la luz solar.
- El tratamiento farmacológico se basa en los corticoides, preferiblemente de alta potencia y tópicos, en pomada. En casos más complicados se usan en inyección intralesional o por vía oral.
- Como fármacos de segunda línea son muy usados los antipalúdicos, la cloroquina, hidroxicloroquina y quinacrina, debiendo ser usados en dosis relativamente bajas y con precaución por sus posibles efectos secundarios: intolerancia digestiva, retinopatía, pigmentación cutánea,...
- También se han descrito otros inmunomoduladores, talidomida, dapsona, sales de oro, e inmunosupresores (metotrexato o ciclofosfamida).

Con un tratamiento correcto el pronóstico en general es bueno, pero debe vigilarse la posible malignización.

C. SÍFILIS.

La sífilis es una enfermedad de transmisión sexual, con afectación sistémica producida por la infección del Treponema Pallidum. Se distribuye por todo el mundo. Aunque la forma de transmisión más frecuente es la sexual, existe una forma congénita, que se transmite intraútero o en el parto.

Se distinguen 3 periodos clínicos:

- La *sífilis primaria* se caracteriza por la aparición del *chancro* en la zona de inoculación: es una pápula dura indolora que puede ulcerarse. Aparece en genitales, región perianal, en lengua y labios. Cura espontáneamente. Hay una adenopatía regional que nunca fistuliza (diagnóstico diferencial con la Tuberculosis).
- La *sífilis secundaria* se caracteriza por presentar lesiones llamadas *en parches,* el exantema maculopapular o pustular: son pápulas húmedas muy contagiosas que se pueden erosionar o

ulcerar constituyendo los conocidos "*condilomas planos*", típicos de palmas y plantas, frecuentes en cavidad oral. Aparece afectación general y linfadenopatías generalizadas. En este periodo los estudios serológicos son altamente positivos. En cavidad oral encontramos estas lesiones en cualquier localización pero son más frecuentes en paladar blando y pilares amigdalinos.

- La *sífilis terciaria* hoy en día es muy rara. Consiste en la aparición de los *gomas*: granulomas, que en la cavidad oral predominan en el centro del paladar. Son indoloros pero se necrosan por el centro, y terminan por destruir el hueso y perforar el paladar.

Se ha descrito la malignización tanto de las lesiones de la sífilis secundaria como de la terciaria.

El *diagnóstico* se establece por la clínica y el laboratorio, en este último caso destacan:

1. Detección directa de T. pallidum por microscopía de campo oscuro o por Inmunofluorescencia directa (DFA-TP).

2. Detección indirecta de T. pallidum: Serología. Se detectan dos tipos de anticuerpos:
   2.1 Reagínicos, no específicos o no treponémicos: VDRL, RPR.
   2.2 Treponémicos o específicos (IgG e IgM): FTA-Abs, TPHA ELISA.

De diferentes indicaciones según la localización y el periodo de la enfermedad.

El *tratamiento* continúa basándose en la penicilina, pudiendo usarse diferentes combinaciones de fármacos con tetraciclinas o macrólidos dependiendo de las posibles alergias y/o de la situación clínica de los pacientes.

D. *SÍNDROME DE PLUMMER-VINSON* (Paterson-Kelly o Disfagia Sideropénica)

Enfermedad poco frecuente que se manifiesta por una disfagia provocada por la presencia de membranas esofágicas a nivel retrocricoideo, generalmente asociada a anemia ferropénica crónica y grave. Aparece con mayor frecuencia en mujeres mayores y premenopáusicas. Siendo prácticamente desconocida en hombres.

Se caracteriza por anemia ferropénica prolongada que provoca diversos tipos de alteraciones epiteliales: en las uñas se observa coiloniquia, fragilidad y adelgazamiento progresivo de las mismas; fragilidad del cabello, glositis atrófica, estomatitis angular y membranas esofágicas que pueden llegar a ocluir parcialmente el esófago superior. Puede haber también aclorhidria.

La etiopatogenia es mal conocida y se ha asociado a deficiencias de hierro y nutricionales, predisposición genética y factores autoinmunes. La depleción de algunas enzimas oxidativas dependientes del hierro produciría una serie de alteraciones atróficas en los músculos responsables de la deglución con atrofia de la mucosa esofágica y acumulación de restos epiteliales formando membranas. Existe una alta incidenda de cáncer tanto orofaríngeo como esofágico en estas pacientes.

Clínica: La paciente se queja de dificultad al deglutir, debilidad general y sequedad de boca con ardor en la lengua. En todos los enfermos afectos de este síndrome se observa glositis atrófica y sequedad de la mucosa oral con grietas en las comisuras labiales. Aproximadamente en un 30% de los casos hay esplenomegalia. La anemia es muy importante llegando a disminuir la hemoglobina hasta en un 90%.

El diagnóstico se basa en la clínica, la analítica, la endoscopia digestiva y las pruebas de imagen. En el tránsito baritado esofágico se observa un defecto típico de repleción junto a la

pared del esófago a un nivel inmediatamente por debajo del cartílago cricoides. A veces existe una estenosis casi completa. La esofagocospia muestra una estructura similar a una membrana que se origina en la pared posterior del esófago cervical y que tiene en su raíz un grosor de pocos milímetros, aunque en muchos casos puede pasar inadvertida.

Tratamiento: Es fundamentalmente de tipo nutricional, con aporte adecuado de vitaminas y hierro, aunque la endoscopia digestiva alta proporciona un alivio inmediato de la disfagia al eliminar las membranas.

E. *FIBROSIS ORAL SUBMUCOSA*.

La FOS es una enfermedad crónica, progresiva y potencialmente maligna, que fue descrita por primera vez en 1953. Es una enfermedad casi exclusiva del continente indio y el sureste asiático, pues se relaciona etiológicamente con el hábito de masticar nuez de betel, tabaco, o una mezcla de ambos, hábito muy arraigado en esas zonas. Dado que solo la sufren un 1-2% de los masticadores crónicos se supone una cierta susceptibilidad individual y factores autoinmunes relacionados.

En esta enfermedad, los tejidos submucosos de la cavidad oral pierden su elasticidad y desarrollan cambios fibróticos. La fibrosis puede comprometer la cavidad oral y orofaringe, e incluso al esófago. Se afecta los tejidos submucosos y también los músculos subyacentes. Las articulaciones temporomandibulares son normales. En los últimos estadios de la enfermedad la apertura de la boca, consecuencia de la fibrosis de mucosa, tejido submucoso y musculatura, se reduce hasta el punto de hacer casi imposible la alimentación oral. El efecto irritativo local tanto del tabaco como del betel, aunque se considera más agresivo al tabaco, tiene como consecuencia lesiones leucoplásicas y eritroplásicas que se malignizan, siendo la prevalencia de carcinoma epidermoide de un 7,6% en este grupo de población.

El diagnóstico se hace por la clínica y los cambios fibróticos típicos en el examen anatomopatológico, hialinización difusa y pigmentación melánica del tejido submucoso.

No existe un tratamiento eficaz. Como fármacos han resultado parcialmente útiles, los corticoides, los interferones y la hialuronidasa en diferentes dosis y formas de aplicación. También han sido descritas numerosas técnicas quirúrgicas que intentan recuperar la apertura oral en las fases finales de la enfermedad.
La discontinuación de la masticación del tóxico en estadios iniciales mejora de manera importante el pronóstico.

4. TUMORES MALIGNOS DE CAVIDAD ORAL:

INTRODUCCIÓN:

La lista de neoplasias implicadas en la cavidad oral es extensa y variada. La más común es el carcinoma epidermoide o escamoso. Los tumores que afectan a esta región tienen efectos sobre la respiración, la deglución y el habla. La propensión a la recurrencia locorregional de los tumores avanzados de la cavidad oral hace necesario un tratamiento multidisciplinario que engloba cirugía, radioterapia, quimioterapia, odontología y foniatría.

ANATOMÍA y FISIOLOGÍA:

La cavidad oral se divide en dos partes por las arcadas dentarias: una periférica o vestíbulo, y otra central o cavidad oral propiamente dicha. Está compuesta por diferentes regiones anatómicas, cada una con un comportamiento diferente que influye en la malignidad tumoral.

Esta región se extiende desde el límite entre la piel y el bermellón de los labios hasta la unión entre el paladar duro y blando por encima y hasta la V lingual (línea de células caliciformes) por debajo. Incluye por tanto:

- Labio: sólo incluye la superficie bermellón, o la porción del labio que entra en contacto con el labio opuesto. Los labios superior e inferior se unen en las comisuras orales, y forman el límite anterior de la cavidad oral. La rama mentoniana del nervio mandibular (V3) sale del orificio mentoniano de la mandíbula para aportar inervación sensorial al labio inferior; puede ser una importante vía de propagación del cáncer en la mandíbula.
- Mucosa yugal: superficie interna de labios y mejillas, hasta las encías (superior e inferior) y rafe pterigomandibular. La mucosa yugal forma la pared lateral de la cavidad oral. Los tumores que aparecen en esta localización pueden infiltrar en profundidad y afectar estructuras más profundas como el tejido celular subcutáneo y la grasa de la mejilla.
- Encía superior (reborde alveolar superior): cubierta mucosa del proceso alveolar del maxilar superior. Los tumores de esta localización se pueden extender cranealmente y afectar a suelo de fosas nasales o al antro maxilar.
- Encía inferior (reborde alveolar inferior): cubierta mucosa del proceso alveolar del hueso mandibular.
- Trígono retromolar (rafe pterigomandibular): región mucosa triangular que asciende desde la base del último molar inferior hasta la apófisis pterigoides del hueso esfenoides. Se adhiere fuertemente al tendón existente entre los músculos succionador y constrictores faríngeos superiores, y se separa del periostio de la rama ascendente de la mandíbula por el paquete graso bucal. Recibe inervación sensorial de ramas del nervio glosofaríngeo, por lo que el cáncer de esta localización presenta frecuentemente otalgia ipsilateral referida. Los tumores de esta región infiltran con frecuencia la mandíbula.
- Paladar duro: mucosa situada tras la encía superior, que cubre los procesos palatinos de los huesos maxilares y palatinos, formando el techo de la cavidad oral. Un tumor que afecte a esta región se puede extender por el foramen palatino (a fosa pterigopalatina y base creaneal) o por los canales incisivos (a cavidad nasal), por los que discurren los nervios palatinos y ramas de nervios maxilares (V2).
- Suelo de la boca: mucosa que cubre la superficie superior de los músculos milohioideos e hioglosos, cuyo límite posterior es la base de los pilares anteriores de las amígdalas. Se divide en dos por el frenillo lingual, y contiene la salida de los conductos de las glándulas salivares submandibulares y sublinguales. El nervio lingual (rama del nervio mandibular V3) aporta inervación sensorial, y puede suponer un conducto para la extensión tumoral. Igualmente, el conducto submandibular puede suponer otra vía de propagación del cáncer.
- Lengua móvil o lengua oral (dos tercios anteriores): región situada anterior a la V lingual (formada por 9-11 papilas caliciformes, cuyo vértice anterior corresponde al foramen caecum, vestigio del conducto tirogloso). Está compuesta por 4 áreas: punta o vértice, bordes laterales, dorso y cara inferior. El tercio posterior de la lengua pertenece a la orofaringe. La inervación motora corresponde al nervio hipogloso (XII); la inervación sensitiva pertenece a la rama lingual del nervio mandibular (V3); por último, la inervación sensorial gustativa se envía al nervio cuerda del tímpano (rama del nervio facial VII).

En caso de producirse un cáncer de cavidad oral, la propagación a través de los ganglios linfáticos se produce en una secuencia predecible. Las regiones linfáticas con mayor riesgo para metástasis de un cáncer escamoso de la cavidad oral incluyen los niveles I, II y III (conocidos colectivamente como *triángulo supraomohioideo*). Sin embargo, cada región anatómica de la cavidad oral tiene su propio primer escalón linfático predecible:

- Labio: las metástasis ganglionares son infrecuentes, pero tienden a afectar inicialmente a los ganglios submandibulares y submentonianos, y posteriormente a los ganglios yugulares.
- Mucosa yugal: se propaga primero a los ganglios submandibulares y submentonianos.
- Encías: implica a los ganglios buccinadores, submandibulares, yugulares y, ocasionalmente, ganglios retrofaríngeos.

- Trígono retromolar: su drenaje linfático se realiza a través de los ganglios yugulares superiores, subparotídeos y retrofaríngeos.
- Paladar duro: las metástasis ganglionares son infrecuentes, pero pueden producirse a los ganglios buccinadores, submandibulares, yugulares, y retrofaríngeos, ocasionalmente.
- Suelo de la boca: tiende a metastatizar primero a los ganglios submandibulares y yugulares.
- Lengua móvil: implica ganglios submentonianos, submandibulares y yugulares.

Hay que tener en cuenta que las lesiones del tercio medio de los labios, suelo de la boca o lengua, pueden afectar a ganglios linfáticos de ambos lados.

Las ***funciones*** de la cavidad oral se pueden resumir en:

- Habla: En la boca se encuentran gran parte de las estructuras que modifican el sonido laríngeo y producen la voz articulada gracias a sus cavidades especiales.
- Masticación: Gracias a los movimientos de la mandíbula y a la presión de los dientes se produce este tratamiento mecánico que degrada los alimentos.
- Salivación: la saliva (primer jugo digestivo) que sale desde los conductos de las glándulas salivales, realiza una degradación química de los alimentos; posteriormente continuarán degradándose a nivel gastro-intestinal.
- Sentido del gusto: En la boca se encuentran los receptores sensoriales del gusto, sobre todo en la lengua, en las llamadas papilas gustativas.
- Deglución: Se divide en dos:
    - Fase voluntaria: La lengua se eleva hacia el techo de la cavidad bucal, impulsando el bolo alimenticio para que entre en la faringe.
    - Fase involuntaria: La epiglotis va hacia atrás y cierra el orificio superior de la laringe. Por causa de este reflejo, la faringe queda convertida solo en una vía digestiva transitoria, impidiendo así el ingreso de trozos a la vía aérea (tráquea).
- Respiración: función secundaria, en relación a la función nasal.
-

EPIDEMIOLOGÍA:

Aparece con más frecuencia en varones que en mujeres, con una relación que varía en función de la localización. En los últimos años esta diferencia se ha reducido debido al incremento del hábito alcohólico y tabáquico en la mujer.
La prevalencia se incrementa con la edad. La edad de presentación más típica son los 50-60 años, aunque es algo más tarde en la mujer.

No se encuentran diferencias en la tasa global de cáncer oral entre razas, salvo el de labio, que es más frecuente en la raza blanca debido a su menor concentración melánica.

La variedad histológica más frecuente es el carcinoma epidermoide, con un frecuencia en torno al 96%, seguido por un 2% adenocarcinoma. Menos frecuentes son los derivados de glándulas salivales menores, y excepcionalmente pueden aparecer melanomas, sarcomas, linfomas y carcinomas verrucosos. En el labio superior el más frecuente es el carcinoma basocelular.

Las localizaciones más frecuentes y de peor pronóstico dentro de la cavidad oral, con un 20% cada una, son lengua (la mayoría en bordes laterales y superficie ventral), suelo de la boca (dos tercios en la parte anterior) y encía inferior. El 88-98% de los casos de carcinoma labial se produce sobre el labio inferior (sobre todo paramedial sobre el bermellón), 2-7% sobre el labio superior, y menos del 2% en las comisuras. En las encías, aproximadamente dos tercios afectan a la superior, y el resto a la inferior.

INCIDENCIA:

Los tumores de la cavidad oral representan aproximadamente un 25-30% de todos los cánceres de cabeza y cuello. Suponen un 5% de todos los tumores en varones, y un 2% en mujeres.
El cáncer de cavidad oral y orofaringe (cáncer oral) es un problema de salud pública creciente. En todo el mundo, la tasa de incidencia es de 7,7 casos por cada 100.000 habitantes al año (sobrepasa los 3.000.000 de nuevos casos al año). El carcinoma escamoso oral, el tipo de cáncer oral más frecuente, está dentro de los diez cánceres más frecuentes en todo el mundo. En la India es el cáncer más frecuente, en Gran Bretaña supone el 5% y en Estados Unidos el 4% de todas las neoplasias malignas diagnosticadas.
En general, las áreas de mayor incidencia del cáncer oral en los hombres se encuentran situados en el Bas-Rhin y en Calvados (Francia), en Australia y en la población negra de las Bermudas, mientras que las zonas de baja incidencia se concentran en Israel, Japón e Inglaterra. Los registros españoles se encuentran en la parte alta de las tasas de incidencia en los hombres. En las mujeres, la situación es bastante diferente, porque la variabilidad en las tasas es menor y las zonas de máxima incidencia se concentran en Asia (excluyendo Japón). El sur de Europa, África y las mujeres japonesas residentes en EE.UU. presentan las tasas más bajas. La distribución de la incidencia según el grupo de edad es diferente según el sexo. Así, mientras los hombres presentan un incremento de la incidencia continuado a partir de los 30 años, en las mujeres la incidencia se estabiliza a partir de los 50 años.

Cada año se diagnostican en España más de 3.000 nuevos casos de *cáncer orofaríngeo*, y más de un millar de personas mueren debido a esta enfermedad. En España la incidencia del cáncer oral (excluida la orofaringe) es de 12 a 15 casos por 100.000 habitantes/año en hombres y de 2 a 4 en mujeres. Representa entre el 2 y el 3% de todas las muertes por cáncer en España, y aún siendo la letalidad muy elevada (superior al 50%) las tasas de supervivencia aumentan drásticamente cuando éstos son diagnosticados precozmente (menores de 2 cm).
La incidencia del cáncer oral en Cataluña se basa en los registros de tumores que se disponen de las provincias de Tarragona y Girona. El conjunto de los cánceres de la cavidad oral (labio, lengua y boca) y de la faringe (oro, naso e hipofaringe) se sitúa en la quinta posición en los hombres y representa el 7,1% del total de cánceres en este sexo (con una tasa de incidencia del 19,1). En cambio es un cáncer muy poco frecuente en las mujeres (cuya tasa de incidencia es de 2,5). La incidencia del cáncer oral según el registro de tumores de la CSUB de 1998 es de 6,2% de todos los tumores malignos diagnosticados en los hombres y de 2% en las mujeres, siendo el total del 4,2% de todos los tumores malignos diagnosticados durante ese año en ambos sexos.
Izarzuaga y col., publicaron un artículo donde analizaron la incidencia del cáncer oral y faríngeo en el País Vasco durante el período de 1986-1994. La tasa de incidencia cruda fue en los hombres de 24,1/100.000 habitantes, y del 3,1/100.000 en las mujeres. Esta incidencia no se veía incrementada durante los años de estudio. Las localizaciones más frecuentes fueron la lengua, seguida por labio y la orofaringe. Estos datos están algo por encima de la incidencia media en el resto del territorio español. La probabilidad de desarrollar estos cánceres antes de los 75 años es uno de cada 46 hombres y de una de cada 333 mujeres. Por otro lado, la tendencia de este cáncer es de un incremento importante y significativo en los hombres (5,5% anual) y en las mujeres (7,1%). Es decir aunque su frecuencia entre las mujeres es baja se puede preveer un incremento en los próximos años.

Es importante mencionar que los pacientes con cáncer de cabeza y cuello tienen una mayor posibilidad de desarrollar un segundo tumor primario en el tracto aerodigestivo superior; según la serie aparecerá en un 5-30% de los casos.

ETIOLOGÍA:

- Tabaco: en todas sus formas de consumo, se ha asociado a un mayor riesgo de padecer cáncer oral. El 80-96% de los pacientes con cáncer oral son fumadores. El riesgo aumenta significativamente tras 20 años de exposición en los fumadores de más de 20 cigarrillos por día. Se precisan 16 años de abstinencia tabáquica para presentar las mismas probabilidades de desarrollar un cáncer oral que un no fumador.
  El 75% de los carcinomas epidermoides de la cavidad oral afectan únicamente al 10% de la superficie mucosa de la boca (desde la región anterior del suelo de la boca, a lo largo del surco gingivobucal y del borde lateral de la lengua hacia el trígono retromolar y pilar amigdalino anterior); esto puede ser debido al flujo y estancamiento de saliva contaminada con carcinógenos en dicha área.
  En países asiáticos, la incidencia de carcinoma de cavidad oral es muy alta, llegando a ser en algunas zonas la neoplasia epitelial más frecuente (25-50% de todos los cánceres). Este hecho se atribuye al hábito de mascar determinadas plantas tóxicas (como nuez de betel) y al hecho de que apagan la parte final del cigarrillo (invirtiéndolo) en la boca.
  El mecanismo a través del cual el tabaco contribuye al desarrollo de cáncer, incluye el daño del DNA producido por las nitrosamidas e hidrocarburos aromáticos policíclicos. Además, en la mucosa oral de los individuos fumadores existe una disminución de los folatos (micronutriente necesario para la síntesis celular de ADN), que podría ser responsable de la inducción tumoral.
- Alcohol: Aisladamente también es un carcinógeno, y su consumo abusivo está presente en el 90% de los casos de tumores de vías aerodigestivas superiores. Sin embargo, tabaco y alcohol presentan un efecto sinérgico (multiplica por cuatro el riesgo) cuando se abusa del consumo de ambos.
  El mecanismo inductor de desarrollo tumoral por el alcohol no es tan conocido. Dado que el alcohol es un factor irritante, el contacto repetido con la mucosa oral causa una quemadura química, que incrementa la permeabilidad celular y permite un aumento de absorción de los carcinógenos disueltos en alcohol.
- Factores nutricionales:
  La vitamina A juega un papel protector contra la oncogénesis de los carcinomas epidermoides. Este hecho podría llevarnos a decir que los déficits proteicos y vitamínicos normalmente encontrados en pacientes alcohólico-tabáquicos tendrían responsabilidad propia.
  La anemia hiposiderémica causa una atrofia progresiva de las mucosas, que lleva a una modificación de la permeabilidad del epitelio bucofaríngeo y consecuentemente a una mayor sensibilidad a carcinógenos.
- Factores genéticos: Los genotipos de baja eficiencia de enzimas detoxificantes (Glutation-S-transferasa, deleciones a nivel de cromosoma 3p que causa pérdida de genes supresores tumorales) han sido relacionados con el cáncer oral.
  Existe además una fuerte correlación entre el consumo de tabaco y las mutaciones del gen p53, que sugeriría que induce la mutación.
- Factores infecciosos: El 80% presenta una higiene bucodental deficiente, que se asocia a sobreinfecciones bacterianas y micóticas frecuentes y a traumatismo crónico de la mucosa.
  También se han relacionado con un mayor riesgo el herpes-virus, la sífilis terciaria (glositis atrófica) y, sobre todo, virus del papiloma.
  El HPV es una causa conocida de papiloma recurrente benigno oral y faríngeo. El tipo 16 se ha detectado en carcinomas escamosos de lengua, amígdala y faringe. Su presencia en la cavidad oral está asociada a un incremento de riesgo de cáncer de cavidad oral y orofaringe independiente de la exposición a tabaco y alcohol.
  La infección por VIH también incrementa el riesgo; el sarcoma de Kaposi es una manifestación común, y el carcinoma escamoso en estos pacientes tiene un curso más rápido. Si además se asocia el consumo de alcohol y tabaco, aparece con menor edad y una pobre supervivencia.

- Radiaciones: La exposición prolongada a RUV favorece la aparición de queilitis actínica crónica, susceptible de degeneración maligna, en los labios. Las radiaciones ionizantes están implicadas en el desarrollo de cáncer de glándulas salivares menores.
- Exposición profesional: mayor incidencia en trabajadores de la siderurgia, soldadura, mecánica del automóvil y pinturas.
- Lesiones premalignas: El 66% de carcinomas labiales se desarrollan sobre una leucoplasia; en el caso de la lengua móvil es del 9%.
- Otros factores asociados a un incremento de riesgo de carcinoma de cavidad oral son el bajo nivel socioeconómico, mala higiene oral, trauma recurrente por dientes en mal estado y reflujo gastroesofágico.

PATOGENIA:

Slaughter y cols. proponen el concepto de "*Campo de cancerización*", que se basa en la noción de que los cambios citológicos inducidos por los agentes carcinógenos se producen en toda la mucosa del tracto aerodigestivo superior, por lo que persiste el riesgo para múltiples carcinomas primarios. Esta teoría se sostiene en los datos según los cuales, en tumores de cavidad oral, el riesgo de aparición de un segundo tumor primario es del 4% anual (hasta 25% a los 10 años).

El desarrollo de tumores malignos se produce como resultado de múltiples alteraciones genéticas acumulativas. Estas mutaciones genéticas deben ocurrir en el número y secuencia correctos para la progresión tumoral. Se ha establecido un modelo de progresión genética para los cánceres de cabeza y cuello, según el cual la cancerización se produce por la migración y expansión clonal de células preneoplásicas. El análisis genético de las lesiones premalignas demuestra que la recurrencia de éstas surge de un progenitor común, con posterior derivación clonal de las poblaciones divergentes. Mucosa fenotípicamente benigna del tracto aerodigestivo superior puede presentar focos clonales de células preneoplásicas, relacionadas genéticamente con áreas de cáncer; esto podría explicar la recurrencia local post-quirúrgica, con bordes macroscópica y microscópicamente adecuados.

Se ha tratado de caracterizar la cascada de alteraciones genotípicas durante la progresión a fenotipo maligno, en un intento por determinar un predictor de comportamiento o un objetivo terapéutico. Las alteraciones genéticas que se observan en la carcinogénesis incluyen la activación de protooncogenes y la inactivación de genes supresores tumorales.

P53 es un gen supresor tumoral que juega un papel muy importante en la detención de proliferación celular en presencia de daño genético, para permitir la reparación del DNA o llevar a la apoptosis; su mutación e inactivación puede llevar a un acúmulo de DNA dañado y a una proliferación celular descontrolada. Se ha demostrado que esta mutación acelera la progresión de lesiones premalignas a carcinomas invasivos. El abuso de alcohol y tabaco se asocia con una alta frecuencia de mutaciones del *P53* en pacientes con cáncer de cabeza y cuello, estableciéndose así un vínculo entre estos factores etiológicos y la progresión tumoral a carcinogénesis. Estudios previos han buscado mutaciones de p53 en los especímenes patológicos de pacientes sometidos a cirugía por cáncer de cabeza y cuello; de entre los márgenes tumorales y los ganglios linfáticos regionales inicialmente considerados negativos para el cáncer, un gran porcentaje fueron positivos para mutaciones de p53 específicas para el tumor primario de cabeza y cuello. Los pacientes con estos márgenes positivos para mutación de p53 parecen demostrar un mayor riesgo de recidiva local.

ESTADIFICACIÓN:

Se realiza según la clasificación TNM (AJCC 6ª edición, 2002):

- T (tamaño del tumor primario)

Tx	No se dispone de información
T0	No hay evidencia
Tis	Carcinoma in situ
T1	Diámetro ≤ 2 cm.
T2	Diámetro 2-4 cm.
T3	Diámetro > 4 cm.
T4	Invasión de estructuras adyacentes a través de hueso cortical, nervio alveolar inferior, suelo de la boca o piel facial.
a)	Invasión de estructuras adyacentes de la cavidad oral: músculos profundos de la lengua, seno maxilar y piel facial.
b)	Invasión de espacio masticatorio, placas pterigoideas, base craneal o engloba la arteria carótida interna.

- N (metástasis ganglionares regionales)

Nx	No se ha determinado.
N0	No existen.
N1	1 adenopatía homolateral ≤ 3 cm. en su diámetro mayor.
N2	
a)	1 adenopatía homolateral con diámetro mayor 3-6 cm.
b)	Múltiples adenopatías homolaterales < 6 cm. de diámetro mayor
c)	Múltiples adenopatías bilaterales o contralaterales < 6 cm.
N3	Adenopatía > 6 cm.

- M (metástasis a distancia)

Mx	No detectadas
M0	No existen
M1	Presencia

En evaluación clínica, se deberá medir el tamaño real de la masa ganglionar y se deberá dar tolerancia para los tejidos blandos que intervienen. La mayoría de las masas que tienen >3 cm en diámetro no son ganglios solos sino ganglios aglomerados o tumor en los tejidos blandos del cuello. Hay tres estadios de ganglios clínicamente positivos: N1, N2 y N3. No se requiere el uso de subgrupos a, b y c pero se recomienda. Los nódulos de línea media se consideran nódulos homolaterales.

Una vez realizada la clasificación TNM, se encuadra al paciente en un estadío:

Estadío 0	Tis	N0	M0
Estadío I	T1	N0	M0
Estadío II	T2	N0	M0
Estadío III	T3	N0	M0
	T1-2-3	N1	M0
Estadío IV			
A.	T4a	N0-1	M0
	T1-2-3-4a	N2	M0
B.	Cualquier T	N3	M0
	T4b	Cualquier N	M0
C.	Cualquier T	Cualquier N	M1

VÍAS DE CRECIMIENTO:

- Labio: desde bermellón a la piel, músculo, comisura y al otro labio, puediendo existir diseminación perineural.
- Lengua: extensión superficial, produciendo úlceras, o en profundidad, con invasión del tejido subcutáneo, músculo y óseo, que es la de peor pronóstico.
- Paladar duro y encía superior: diseminación en superficie de forma centrífuga predominantemente, de manera que en dirección anterior y posterior se extienden a la región de los incisivos y molares, respectivamente, y lateralmente hacia el surco bucal superior. En profundidad afecta al hueso subyacente, habitualmente de forma tardía. En un segundo tiempo se puede afectar la mucosa del antro maxilar y suelo nasal.
- Encía inferior: los tumores de esta localización pueden tener 3 orígenes: mucosa alveolar, mandibular o territorios de mucosa adyacente, siendo este último el más frecuente. El área molar alveolar es la más frecuentemente afectada. La vía de diseminación más importante es hacia el hueso mandibular.
- Suelo de la boca: extensión a superficie ventral de la lengua y mandíbula. Pueden producirse síntomas de obstrucción por afectación de los conductos de Wharton, así como afectación de los músculos geniogloso y genihioideo con anclaje de la lengua y del hioides, produciendo dificultad en la deglución.
- Mucosa yugal: diseminación en superficie hacia el suelo de la boca, surco bucal superior, mucosa de encía superior e inferior y trígono retromolar, pudiendo afectar posteriormente a masetero, pterigoideo medial y buccinador. En profundidad afecta a submucosa, capa muscular, tejido celular subcutáneo y piel.
- Trígono retromolar: diseminación marginal en superficie rápida, que afecta a los territorios adyacentes, con mayor frecuencia al paladar blando, encía inferior y suelo de la boca. En profundidad afecta al sistema músculo-esquelético subyacente: mandíbula, canal medular (con afectación del nervio alveolar inferior, añadiéndose en este caso el patrón de diseminación perineural; posteriormente se afecta el complejo buccinador-constrictor faríngeo superior, músculo temporal, fibras anteriores del masetero y pterigoideo interno.

ANATOMÍA PATOLÓGICA:

Hay 3 patrones morfológicos:

- Ulcerado o endofítico: el más frecuente. Adopta una típica morfología de ulcus rodens, con tendencia a sangrar e indurado a la palpación, sin halo inflamatorio peritumoral. Suelen ser formas histológicas poco o moderadamente diferenciadas. Tiene tendencia a invadir en profundidad, estructuras vecinas y diseminación linfática.
- Infiltrante: masa o placa de bordes mal definidos en o bajo la mucosa. Suele aparecer en la lengua, manifestándose como anquiloglosia. Es el tipo más agresivo y mal diferenciado. Puede ulcerarse posteriormente y sangrar.
- Exofítico: el menos frecuente. Es una tumoración de crecimiento vegetante de superficie irregular y dura a la palpación. Suele tratarse de tumores bien diferenciados, con poca tendencia a metastatizar. Puede ulcerarse por necrosis de las zonas centrales de la lesión. No suele sangrar.

Patrones histológicos:

- Carcinoma epidermoide: supone más del 90% de los casos. Se origina a partir de la capa de células escamosas del revestimiento de la cavidad oral. Hay varios subtipos histológicos: queratinizante, no queratinizante, fusiforme, escamoso adenoideo y verrucoso.Cuando no sobrepasa la membrana basal se habla de carcinoma *in situ*.
- Carcinoma verrucoso: variedad de carcinoma epidermoide que se localiza con más frecuencia sobre maxilar inferior. Relacionado con irritaciones locales leucoqueratósicas y precancerosas. Clínicamente es exofítico y de crecimiento papilar. Excepcionalmente metastatiza y destruye hueso en su crecimiento.
- Tumores con origen en glándulas salivales menores:
    - Adenoide quístico: el más frecuente.
    - Carcinoma mucoepidermoide.
    - Adenoma pleomorfo con potencial maligno.
    - Adenocarcinoma.

  Suponen alrededor del 50% de los tumores del paladar duro. Es característica un infiltración silente amplia y diseminación perineural, especialmente el adenoide quístico.
- Melanoma lentiginoso mucoso maligno: con mayor frecuencia en paladar duro y encía superior. Habitualmente adopta forma de nódulo, que constituye el foco de melanoma rodeado de áreas parcheadas de pigmentación que representan la diseminación lentiginosa.
- Otros tumores raros (hasta 1% de tumores de cabeza y cuello): fibrosarcoma, rabdomiosarcoma, osteosarcoma, condrosarcoma, linfoma no Hodgkin extranodal, sarcoma de Kaposi (típico de SIDA), granuloma maligno idiomático de la línea media, tumores metastáticos de la cavidad oral (los más frecuentes de pulmón, mama y riñón; la mayoría se localizan en mandíbula y maxilar superior, afectando en raras ocasiones a tejidos blandos intraorales, preferentemente gingivales).

Fig. 3 Carcinoma verrucoso de lengua

CLÍNICA:

La clínica de los tumores de cavidad oral es escasa hasta que alcanzan los 2-3 cm de diámetro

- Lesión mucosa que no cura: ulceración, masa, placa blanca o eritematosa indolora.
- Síntomas típicos de tumores de cabeza y cuello: odinofagia, otalgia refleja, disfagia, halitosis o hemorragia.
- Inestabilidad en las prótesis removibles o movilidad de piezas dentarias.
- Anquiloglosia.
- Adenopatía metastásica cervical.
- Anorexia y pérdida de peso.
- Otros síntomas constitucionales.
- De forma tardía: hipoestesia de nervios linguales o mentonianos, restricción de la movilidad lingual por infiltración profunda, disartria, trismus si hay invasión de trígono retromolar y/o músculos masticadores.

Ante una lesión ulcerosa, son criterios de malignidad:

- Dolor: tardío por infiltración ósea o nerviosa.
- Hemorragia.
- Crecimiento rápido con bordes mal definidos o induración.
- Adherencia a planos superficiales o profundos.
- Adenopatías cervicales.

TÉCNICAS DIAGNÓSTICAS:

- Anamnesis: motivo de consulta, antecedentes personales (hábitos tóxicos) y familiares.

- Exploración física:
  - Cavidad oral: inspección y palpación.
  - Palpación cervical: valorar localización, número, tamaño, consistencia y fijación de las adenopatías.
  - Exploración de orofaringe, hipofaringe y laringe (con laringoscopia indirecta o nasofibroscopia).
  - Exploración de nervio trigémino (V2-V3) para valorar asimetrías.

- Pruebas complementarias:
  1. Hemograma-Bioquímica: valoración de estado general.
     Perfil hepático: descartar metástasis hepáticas.
     Calcio sérico: descartar metástasis óseas.

  2. Radiografía de tórax: la mayoría son EPOC; descarta metástasis o segundos primarios.
  3. Ortopantomografía: valoración de erosiones de corticales óseas y guía para osteotomías maxilares; valoración dentaria previa a tratamiento radioterápico.
  4. Gammagrafía ósea: valora la afectación ósea y la presencia de metástasis a distancia, aunque pueden presentarse falsos positivos en lesiones inflamatorias.
  5. TC: técnica diagnóstica estándar que permite la evaluación de extensión, afectación ósea (detección de infiltración cortical precoz), presencia de adenopatías.
  6. RM: mejor capacidad que TC para la diferenciación de tejidos blandos, invasión medular ósea e invasión perineural, sobre todo en la secuencia T1 con Gadolinio. Sin embargo, tiene como inconvenientes la baja resolución para valorar defectos en la cortical ósea. No puede realizarse en pacientes con marcapasos, prótesis o cuerpo extraño metálico.

7. Tomografía por emisión de positrones (PET): muy útil para detectar tumores primarios, metástasis regionales y metástasis a distancia.

8. Panendoscopia de vías aerodigestivas superiores: descartar segunda neoplasia.
9. Ecografía hepática: descartar metástasis viscerales.
10. PAAF de adenopatías cervicales (puede ser guiada por ecografía o TC) en caso de presentarlas.
11. Biopsia: el análisis establece el diagnóstico de certeza. Debe realizarse biopsia ante la sospecha clínica por presencia de úlcera de más de 15 días de evolución.
12. Autofluorescencia inducida por láser (espectro 420-720 nm)

Fig. 4 TAC de ca.epidermoide de mucosa yugal.

EVOLUCIÓN:

Los tumores de cavidad oral tienen mayor tendencia a diseminación linfática a ganglios regionales que por vía hematógena.

- Labio:
  - La primera estación linfática afectada corresponde al área I (submentoniano y submaxilares).
  - Posteriormente puede afectar a la cadena yugular.

  Si la lesión asienta en la región central del labio, la diseminación suele ser bilateral. Los tumores de labio superior y comisura suelen metastatizar con mayor rapidez y frecuencia por su rica red linfática.

- Lengua: vía de drenaje bilateral.
  - Tercio anterior: a ganglios submentonianos.
  - Tercio medio: a ganglios submandibulares y luego al ganglio subdigástrico.
  - Tercio posterior: a ganglios yugulares profundos.

- Paladar duro y encía superior: diseminación linfática poco frecuente y en estadíos avanzados hacia ganglios superiores de cadena yugular interna y subdugástricos.

- Encía inferior: hacia ganglios submandibulares y de la cadena yugular interna, generalmente homolaterales (bilaterales en tumores de línea media).

- Suelo de la boca:
  - Sistema de drenaje superficial: cruza línea media y drena a ganglios submandibulares bilateralmente.

- Sistema de drenaje profundo (penetra en periostio submandibular): drena en ganglios submandibulares y yugulares internos ipsilateralmente.
- Parte posterior de suelo de la boca: directamente a ganglios yugulodigástricos y yugulocarotídeos.

– Mucosa yugal: 40-45% presenta metástasis cervical, la mayoría unilateral.
  - Tumores anteriores: a grupos submaxilares y submentonianos.
  - Tumores posteriores: a grupo carotídeo.

– Trígono retromolar: en general a tercio superior de cadena yugular interna, aunque ocasionalmente también se ven afectados los ganglios submandibulares.

La incidencia de metástasis a distancia por vía hematógena es relativamente baja (15-20% de forma global), y sólo en fases muy avanzadas. Principalmente se producen en pulmón, hueso e hígado. En el seguimiento de estos pacientes, es fundamental la realización de radiografías de tórax periódica de forma rutinaria. Aunque el 20% de los fallecimientos por cáncer de cabeza y cuello presentan metástasis a distancia, sólo el 4% las desarrollan sin fallo previo de cabeza y cuello. Tradicionalmente, el tratamiento se centra en el control locorregional de la enfermendad.

Los pacientes con carcinoma de cabeza y cuello tienen un riesgo de desarrollar segundos tumores primarios en vías aerodigestivas (desde 15 a 40% si persiste el hábito tabáquico). Parecen ser más frecuentes en tumores de la parte inferior de la cavidad oral (suelo de la boca, encía inferior y trígono retromolar).

FACTORES PRONÓSTICOS:

– Factores dependientes del paciente:
  1. Edad: la supervivencia está más determinada por las características del tumor que por la edad del huésped.
  2. Sexo: la supervivencia de las mujeres es mayor; podría explicarse por factores hormonales, genéticos o inmunológicos.
  3. Inmunocompetencia: comprometida en alcohólicos y malnutridos, mayoría de estos pacientes.
  4. Factores sociodemográficos: recientes estudios con análisis multivariante, encuentran mayor mortalidad en pacientes agnósticos Vs. creyentes; y en solteros, viudos y separados Vs. casados.

– Factores ligados al tumor:
  1. Tamaño: numerosos estudios han sugerido que el incremento del espesor de la lesión, más que el estadío, supone un peor pronóstico. Esto podría deberse a mayor incidencia de metástasis regionales.
  2. Localización: el cáncer de labio tiene buen pronóstico, el de lengua móvil un pronóstico intermedio, y los gingivales un pronóstico netamente peor.
  3. Metástasis linfáticas regionales: es el factor pronóstico más importante. Aparecen en aproximadamente un 30% de los casos. Cuando aparecen, la tasa de curación se reduce a la mitad. Los parámetros histológicos son muy importantes: invasión extracapsular y número de ganglios afectos son los factores pronósticos más importantes para la aparición de recidiva local y metástasis a distancia.
  4. Patrón histológico: mejor pronóstico cuanto más diferenciado.
  5. Ploidia: en general, la aneuplodía se relaciona con peor pronóstico.
  6. Marcadores tumorales: papel limitado por su baja sensibilidad y especificidad. Los más frecuentemente utilizados en tumores de cabeza y cuello son el SCC y el CEA.

– Factores dependientes del tratamiento:
  1. Tratamiento quirúrgico: una resección completa con márgenes adecuados favorece el pronóstico.
  2. Tratamiento quimiorradioterápico: favorecen el pronóstico una dosis y campos de irradiación precisos, y sobre todo el grado de respuesta.

PRONÓSTICO:

Los tumores de labio diagnosticados precozmente son curables por cirugía o RT con tasas de hasta el 100%. En estadíos avanzados con tratamiento combinado, se alcanzan un 90% de supervivencia.

La tabla 2 muestra un resumen de las tasas de supervivencia a los 5 años (excepto trígono, a los 3 años) por localizaciones.

Estos resultados pertenecen a los países desarrollados. La literatura muestra que el pronóstico es peor en países en vías de desarrollo; del 12 al 50% según estadío, a los 5 años.

		I	II	III	IV
Mucosa oral		77-90%	65%	27-41% (60% si Qx+RT)	15-18% (35% si Qx+RT)
Lengua anterior (cirugía+RT)		90% 86% *(RT sola)*	72-75%	54%	34%
Trígono retromolar		100%;		43%;	27%.
Suelo de boca		88-72%	80-63%	66-47%	32-44%
Paladar duro		80-100%		35%	
Encía superior		77%	70%	42%	24%
Encía inferior		80%	70%	60% (Qx+RT)	50% (Qx+RT)

Tabla 2 – Tasas de supervivencia a los 5 años, según localización y estadiaje

5. TRATAMIENTO DE LOS TUMORES MALIGNOS

INTRODUCCIÓN

El objetivo principal del tratamiento es eliminar el tumor. La cirugía y la radioterapia son las dos opciones terapéuticas principales para los cánceres de la cavidad oral.

Los cánceres de cavidad oral diagnosticados en estadios tempranos (I y II) son potencialmente curables con cirugía o mediante radioterapia. La elección del tratamiento es dictada por la experiencia del cirujano u oncólogo radioterapeuta, y por los resultados funcionales y cosméticos del tratamiento. Ante un margen positivo o una profundidad del tumor mayor de 5mm aumenta el riesgo de recidiva local, y sugiere un probable beneficio de la modalidad combinada.

Los cánceres avanzados (estadios III y IV) son candidatos idóneos para un tratamiento combinado cirugía–radioterapia. Aunque en algunos tumores T3 pequeños, con N0, la cirugía sola o la RT puede ser suficiente, como se expone a continuación. Los tumores avanzados de la cavidad oral presentan una mala respuesta a los protocolos tradicionales de conservación de órgano, presentando las tasas de control más bajas de los tumores de cabeza y cuello.

MEDIDAS GENERALES: *valoración preoperatoria del paciente.*

Un porcentaje significativo de pacientes con cáncer de cavidad oral, presentarán un estado de malnutrición debido a la odinofagia y/o al alcoholismo. Estos pacientes no aguantarán un tratamiento quirúrgico agresivo con radioterapia postoperatoria sin complicaciones. Por esta razón, antes de la cirugía se debe realizar una valoración nutricional. En aquellos pacientes que presenten una pérdida de peso mayor del 10% y aquellos con bajos niveles séricos de albúmina, se realizará un soporte nutricional pretratamiento. Los beneficios de 2 o 3 semanas con suplementos alimenticios enterales para situar al paciente en un balance positivo de nitrógeno, superan el riesgo de retrasar el inicio del tratamiento.

La colocación de una sonda nasogástrica es la forma más frecuente y cómoda de alimentación enteral. Sin embargo, si el paciente requiere una resección quirúrgica importante, acompañada de una reconstrucción compleja, radioterapia postoperatoria y rehabilitación prolongada para la deglución, la colocación temporal de una sonda de gastrostomía es segura y bien tolerada.

La tendencia de estos tumores a la invasión locorregional, sobre todo en estadios avanzados, obliga a analizar los factores pronósticos específicos para cada caso. Estos factores incluyen las características del paciente (motivación personal y comorbilidad asociada), las características del centro (experiencia y medios disponibles), y las características del tumor (presentación, localización, grado histológico y extensión). Además, con el tratamiento se debe plantear la obtención de unos resultados estéticos aceptables, y preservar la funcionalidad (respiración, deglución y fonación–habla).

En los pacientes con cáncer de la cavidad oral, que son sometidos a anestesia general, el manejo de la vía aérea es responsabilidad tanto del cirujano como del anestesista. La valoración y preparación antes de la cirugía es parte esencial del tratamiento. Los pacientes pueden presentar una intubación oral difícil, debida al trismus, a hemorragia o a la masa tumoral; y la presencia de un tubo oral endotraqueal pueden interferir en la resección. La solución apropiada es la intubación nasal con o sin guía con nasofibroscopio. Otra solución para el manejo de la vía aérea es la traqueotomía preoperatoria con anestesia local. En prevención de una posible emergencia de la vía aérea, el cirujano tiene que estar preparado para asegurar la vía aérea con una cricotiroidotomía o con una traqueotomía de emergencia. Ésta debe ser realizada en los primeros minutos de desaturación para prevenir el daño cerebral por anoxia o por fallo cardíaco. De igual forma, el manejo postoperatorio de la cavidad oral es crítico para la seguridad quirúrgica de la cavidad oral.

Las *indicaciones para traqueotomía* tras la cirugía del cáncer de cavidad oral incluyen:

1. prevención de un edema postoperatorio de la faringe, del suelo de la boca o la base de la lengua.
2. riesgo importante de hemorragia postoperatoria.
3. la presencia de cualquier material aspirable.
4. enfermedad pulmonar y/o SAOS previa.
5. cirugía simultánea de cavidad nasal, o compromiso de la misma.
6. la necesidad de aspiración frecuente endotraqueal o soporte ventilatorio.

El anestesista debe estar preparado y advertido para evitar fármacos relajantes si se usan estimuladores nerviosos para identificar los nervios motores. También debe evitar la sobrecarga hídrica. Los pacientes que son intervenidos de cabeza y cuello tienen unas necesidades de restitución hídrica menores en comparación a cirugías abdominales de duración similar. Esto es debido a una menor cantidad de líquido en el tercer espacio, y una menor pérdida imperceptible comparada con la cirugía abdominal.

CIRUGÍA:

La cirugía debe abarcar toda la extensión macroscópica así como la que se aprecia o se juzga microscópica. Para cada una de las localizaciones, se dispone de varias técnicas quirúrgicas, que serán tratadas en el presente capítulo. El vaciamiento cervical ganglionar se recomendará en función del estadío y la localización. Si esta indicado el vaciamiento, éste se realizará en el mismo acto quirúrgico.

La limitación principal de la cirugía implica la pérdida de funcionalidad, en especial, cuando la resección incluye mandíbula o lengua. Cuando nos planteamos cirugía o radioterapia en estadios iniciales, los factores que apoyan la cirugía incluyen el estado de invasión local, el menor tiempo de tratamiento, la obtención de una muestra quirúrgica para examen (que ayuda a establecer potenciales factores pronósticos) y evitar las complicaciones de la RT, como la osteorradionecrosis y la xerostomía.

Abordajes quirúrgicos:

Existen diferentes abordajes para el tratamiento de las lesiones de la cavidad oral, en función de la localización y la extensión tumoral. Desde el punto de vista quirúrgico, plantean problemas técnicos el carcinoma epidermoide y los tumores benignos y malignos que derivan de las glándulas salivares menores (adenoma pleomorfo, cilindroma, adenocarcinoma,…).

La exéresis por vía oral es un abordaje adecuado para las lesiones pequeñas del suelo de boca y de la lengua oral. Las lesiones grandes pueden necesitar una reconstrucción con colgajo. Se pueden realizar colgajos de mejilla de base superior o inferior. En el caso de lesiones anteriores de cavidad oral, se han diseñado técnicas con colgajo, para evitar las incisiones faciales externas, pero a costa de sacrificar los nervios mentonianos bilaterales.

Los tumores que alcanzan o se extienden por la parte posterior de la cavidad oral o la orofaringe, pueden requerir mandibulotomía para una exposición adecuada. Un abordaje mediante mandibulectomía paramediana con extensión paralingual, ofrece una menor morbilidad y un mejor acceso que el acceso lateral. Al realizar la mandibulotomía anterior al foramen alveolar inferior se consigue: proteger el nervio dentario inferior y que la osteotomía realizada quede aislada del punto de contacto de los soportes empleados en la RT coadyuvante con haz externo.

Una evolución en el abordaje quirúrgico de los cánceres de la cavidad oral y orofaringe es el intento de evitar la exéresis del maxilar inferior en ausencia de invasión ósea. Esta preservación mandibular se justifica en varios principios. Oncológicamente, se ha reconocido que no es necesario eliminar una parte de la mandíbula simplemente para mantener el contenido de una disección cervical en continuidad con la resección de un tumor primario oral. Funcionalmente, la resección del arco anterior mandibular supone debilidad, babeo y problemas para deglución. Cuando el tumor invade el hueso, se debe resecar esa porción de la mandíbula. El volumen de hueso a resecar depende de la localización y de la extensión de la afectación ósea. La mandibulectomía marginal se ha recomendado para tumores de encía inferior si la erosión ósea no se extiende próxima al canal del nervio mandibular inferior o si la invasión ósea está limitada al área superficial del hueso alveolar. La mandibulectomía marginal puede ser efectiva, siempre que se asegure al menos 1 cm de grosor óseo inferiormente, para evitar la fractura mandibular.

Márgenes quirúrgicos:

En el manejo quirúrgico de los tumores de cavidad oral es importante definir unos márgenes quirúrgicos adecuados. La recurrencia local en pacientes con márgenes positivos tras la exéresis de un carcinoma escamoso de cavidad oral es el doble de aquellos casos con márgenes negativos.

La frecuencia de recurrencia local y la supervivencia a 5 años de los pacientes con márgenes quirúrgicos "*pequeños*" (<5mm) son similares a aquellos pacientes con márgenes positivos microscópicamente.

Láser en cirugía de cavidad oral:

La resección láser transoral para lesiones de cavidad oral es diferente a la exéresis de otras localizaciones anatómicas. Para la resección tumoral es esta localización se puede usar tanto un láser CO2 montando en un micromanipulador de un microscopio quirúrgico, como un láser Nd-YAG en una pieza de mano. La exposición de lesiones de cavidad oral es mejor con el uso y colocación de abrebocas y depresores linguales, que con el uso de laringoscopio. La intubación nasotraqueal evita la presencia del tubo endotraqueal en el campo, mejorando la visualización y disminuyendo el riesgo de incendio si se realiza resección láser.

Cuando se consigue una buena exposición, el láser se puede introducir en el campo y utilizarse para la exéresis amplia de tumores T1 y T2 de cavidad oral. Los tumores más grandes, que invaden en profundidad o afectan a la mandíbula, no son adecuados para exéresis láser. El láser puede, sin embargo, ser usado para resecar lesiones que se extienden hasta la mandíbula sin invadirla; en estos casos, el periostio mandibular se debe resecar y analizar como margen tumoral.

En 1979, String y cols. fueron los primeros en describir el uso del láser CO2 para la resección de lesiones linguales. Desde entonces, muchos estudios han demostrado que la tasa de control local para tumores T1-T2 de la cavidad oral, con resección localizada, alcanzan el 80-100% a los 2-5 años de seguimiento. Al igual, que en otras localizaciones, los tumores pequeños deben ser resecados en bloque, con un margen profundo uniforme, sin atravesar el tumor; aunque alternativamente el tumor puede ser seccionado para identificar el margen profundo, y el límite de la resección. Una ventaja del láser es la hemostasia que aporta en esta zona altamente vascularizada.

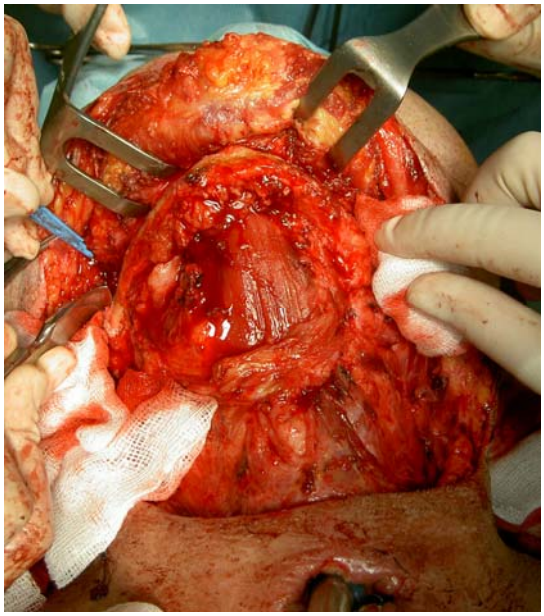

Fig.5 Abordaje submandibular

RADIOTERAPIA:

Históricamente, la radiación se ha usado en el postoperatorio para pacientes con alto riesgo de recurrencia locorregional. Los indicadores de alto riesgo incluyen estadio T avanzado, márgenes positivos, invasión perineural, múltiples ganglios positivos, y extensión linfática extracapsular.

Los datos más recientes obtenidos de ensayos randomizados sugieren que el tratamiento primario con radioterapia, con o sin quimioterapia, ofrece un control equivalente a la cirugía para determinadas lesiones orofaríngeas, con la ventaja de mantener la deglución y la fonación.

Los principios generales de la radioterapia (RT), enunciados por Wang, incluyen una respuesta a la radiación favorable generalmente de la mayoría de los carcinomas escamosos de cabeza y cuello. Un ambiente bien oxigenado proporciona una situación ideal para el tratamiento con RT. La invasión ósea o de musculatura profunda implica una peor respuesta al tratamiento radioterápico.

Radioterapia: técnica.

En los cánceres de cavidad oral la RT se puede realizar mediante haz externo o mediante implantación intersticial única (braquiterapia). Sin embargo, numerosos autores defienden el uso de ambas modalidades para obtener un mejor control y resultados funcionales.

Los cánceres pequeños superficiales pueden tratarse mediante la braquiterapia. Las lesiones más grandes se tratan con RT de haz externo para incluir la localización primaria y los ganglios linfáticos, aunque éstos no estén afectados. La radioterapia se prefiere para lesiones en estadios iniciales en aquellos pacientes con riesgo anestésico alto.

La dosis de radiación depende de la extensión de la enfermedad y de la tolerancia de los tejidos circundantes. En áreas de alto riesgo de recurrencia o recidiva, se pueden administrar dosis altas de choque ("*boost dose*"), con varios métodos, incluyendo tratamiento basado en TAC, braquiterapia o *cono intraoral.*

La literatura muestra que la braquiterapia intersticial es efectiva en los carcinomas de cavidad oral. Los estudios más recientes informan que la radioterapia hiperfraccionada presenta mejores resultados de control local y supervivencia que la pauta convencional.

Uno de los problemas de la RT como tratamiento curativo para los tumores de cavidad oral, es la proximidad de la mandíbula. Aunque esto debe considerarse para todos los tumores de cavidad oral, es un factor más importante en el tratamiento de los tumores del suelo de la boca.

Estudios recientes han mostrado que el tratamiento quimioterápico con cisplatino, durante la radioterapia, ofrece mejor control locoregional y tasas de supervivencia superiores a la radioterapia sola.

TRATAMIENTO COMBINADO:

Para los cánceres de cavidad oral en estadio avanzado se recomienda una combinación de cirugía y radioterapia para prevenir el riesgo de recidiva o persistencia locorregional. El momento de la radiación en relación a la cirugía ha sido muy discutido. Los estudios no encuentran diferencia significativa en el control locorregional o en la supervivencia global entre la RT pre- y postoperatoria.

- Las ventajas de la RT preoperatoria incluyen la disminución del volumen tumoral en un ambiente más oxigenado y una probable esterilización del campo quirúrgico. Las desventajas incluyen posibles complicaciones de la herida quirúrgica y dificultad para identificar los márgenes tumorales durante la resección.
- Las ventajas de la RT postoperatoria incluyen la administración de forma segura de dosis de radiación más altas, mejora el cumplimiento por parte del paciente, e irradia mejor las áreas potencialmente afectadas microscópicamente. Las desventajas incluyen la posibilidad que las complicaciones quirúrgicas retrasen el inicio del tratamiento RT.

Las indicaciones descritas para la RT adyuvante incluyen múltiples ganglios positivos, extensión linfática extracapsular, y márgenes positivos de la pieza quirúrgica.
La RT adyuvante ha mostrado mejoría en el control locorregional ante márgenes positivos o extensión extracapsular. La RT adyuvante en pacientes con márgenes positivos no parece disminuir el riesgo de recurrencia local a niveles similares a pacientes con márgenes negativos no tratados con RT. La RT postoperatoria no se debe considerar la solución para una cirugía inadecuada. Su inicio no se debe postponer más allá de 6 semanas tras la cirugía.

QUIMIOTERAPIA:

La quimioterapia (QT) aislada para la cavidad oral es paliativa. Aunque algunos estudios demuestran respuesta clínica, ésta no es permanente. El efecto de la QT en el tratamiento del carcinoma escamoso de cabeza y cuello ha sido estudiado de varias formas: QT de inducción o neoadyuvante, cuando se pauta antes del tratamiento definitivo, QT adyuvante, tras el tratamiento; o QT concomitante (simultánea a la RT).

La quimioterapia preoperatoria para los cánceres de cavidad oral no suele ser beneficiosa porque los márgenes de resección adecuados no disminuyen con la respuesta clínica del tumor. Los estudios demuestran que existe afectación microscópica donde hubo reducción tumoral post-QT. Así, no es posible reducir la extensión de la resección quirúrgica, y por lo tanto la morbilidad de la cirugía del cáncer oral, por la reducción de masa tumoral con QT preoperatoria.

Aunque la combinación de cirugía y RT proporciona una probabilidad para curar los estadios III y IV, mayor que cada tratamiento por separado, la evidencia sugiere que la QT concomitante a la RT postoperatoria proporciona mejor control locorregional y supervivencia en estos pacientes. Desafortunadamente, estos estudios tienden a incluir todas las localizaciones de cabeza y cuello, con los cánceres de cavidad oral, representando solo 15 al 25%; los resultados no han sido estratificados para demostrar diferencias en la supervivencia en función de la localización tumoral. Los estudios más orientados a la cavidad oral son, en general más pequeños y con menor control, por lo que su aplicación al manejo terapéutico del paciente está limitada.

Actualmente, la enfermedad metastásica a distancia es incurable, pero a menudo pueden obtenerse beneficios paliativos del tratamiento con QT y RT.

QUIMIOPREVENCIÓN:

En los últimos años, la investigación va encaminada a la búsqueda de fármacos que prevengan el cáncer. Ante la demostración de la influencia de factores genéticos en la carcinogénesis, los esfuerzos se dirigen hacia la identificación de agentes que puedan prevenir el daño del DNA o potencien la reparación del mismo.

Un estudio randomizado demostró que el tratamiento durante 6 meses con *isotetrionina*, (ácido 13-cis-retinoico, un derivado de la vitamina A) en pacientes con leucoplasia oral, disminuye el tamaño de la lesión y revierte la displasia. Pero a los 2-3 meses del fin del tratamiento, la lesión revertía. El uso de este fármaco está limitado por sus efectos secundarios.

Los estudios en carcinomas escamosos de cabeza y cuello de cavidad oral, orofaringe y laringe no mostraron diferencias a medio plazo (32 meses) en las recurrencias locales, regionales o a distancia. Sin embargo, la isotetrionina puede reducir el riesgo de desarrollar un segundo tumor primario en cabeza y cuello, en aquellos pacientes con tumor primario a nivel de cavidad oral u orofaringe.

La *vitamina A* a altas dosis no disminuye el riesgo de cáncer, y puede incrementar el riesgo de otros tipos.

El *celecoxib* es un fármaco inhibidor de la COX-2 que ha demostrado disminuir la progresión de precáncer a cáncer en la cavidad oral. Su eficacia parece ser dosis dependiente.

Los estudios publicados hasta la fecha son realizados en animales, en espera de resultados en humanos.

TERAPIA GENÉTICA:

El objetivo de la terapia genética es introducir nuevo material genético en las células cancerosas, sin dañar las células circundantes sanas. El carcinoma escamoso de cabeza y cuello es un buen candidato para este tratamiento, pues las lesiones son accesibles para la inyección o aplicación del agente. Incluye:

- *Terapia genética aditiva*: Intenta regular el crecimiento tumoral mediante la introducción de genes supresores tumorales, que inactivan células cancerígenas. Se ha descrito la alteración de la p53 en los cánceres de cavidad oral, por ello, el gen p53 ha sido uno de los más usados en terapia genética, y se han desarrollado diferentes vectores virales (adenovirus, sobre todo), para su aplicación.: Rb (gen retinoblastoma), mda-7 (gen asociado a la diferenciación del melanoma), gen p27 (inhibe el ciclo celular de las células tumorales), y Allovectin-7® (un plásmido/lípido complejo que contiene secuencias de ADN, que codifican HLA-B7 y ß2-microglobulina, quienes juntas forman una molécula del complejo mayor de histocompatibilidad tipo I, o antígeno CMH-I).

- *Terapia genética usando virus oncolíticos*: Se han descubierto virus que no crecen en las células sanas, pero sí en las tumorales. Los adenovirus ONYX-015 y OAS403 en inyección intravenosa, combinados con un agente quimioterápico convencional han mostrado una regresión tumoral importante y mejoran la supervivencia en presencia de metástasis.

- *Terapia de suicidio genético*: Se introducen en las células tumorales, genes que producen sustancias tóxicas para las células. Los genes suicidas permiten la expresión de enzimas que transforman fármacos no citotóxicos en sustancias citotóxicas. Se debe vigilar la aparición de mutaciones activadoras de oncogenes cuando se usan estos genes sobre vectores retrovirales. La transferencia genética del gen HSVtk via vector adenovirus, en combinación con ganciclovir puede ser una buena opción terapéutica para el CECC.

- *Introducción de genes para inhibir la angiogénesis tumoral:* Consiste en la liberación de proteínas terapéuticas para encapsular las células recombinantes. Estas células son capaces de liberar angiostatina (un inhibidor angiogénico). La terapia es prolongada y requiere dosis repetidas, y se asocia a un alto grado de toxicidad. Las investigaciones más recientes van encaminadas al desarrollo de vacunas contra el receptor 2 del factor VEGF o FLK-1 (factor de crecimiento endotelial vascular).

- *Inmunoterapia*: El objetivo de la inmunoterapia es aumentar la respuesta inmune del paciente al tumor. Las investigaciones in vitro muestran que el interferon alfa2b (IFNα2b) parece ser una herramienta efectiva como terapia coadyuvante con los tratamientos convencionales para alcanzar la inmunosupresión en los cánceres de cavidad oral. También se investiga la transducción de la IL-2 (mediante la inyección intratumoral de Adv-F/RGD), adenovirus OW34, E1B55KD y HSV-TK, el anticuerpo monoclonal Anti-ICAM-2, y la transferencia genética de la IL-12 mediante el plásmido pNGVL3-mIL12.

- *Terapia de excisión genéticas*: el objetivo es eliminar oncogenes defectivos, de ese modo, se inhibe el crecimiento de las células tumorales. En el CECO se estudia la eficacia del uso del ácido akadaico para suprimir la expresión de la proteína Egr-1.

- *RNA antisentido*: el RNA puede inhibir la expresión de genes. Los ensayos en cavidad oral, van orientados a la evaluación de la administración de EGFR (receptor del factor de crecimiento epidérmico) intratumoral mediante liposomas.

La terapia genética contribuirá al tratamiento definitivo del precáncer y cáncer oral a medio y largo plazo, pues ofrece gran efectividad en comparación con las terapias actuales.

TRATAMIENTO SEGÚN LOCALIZACIÓN:

LABIO:

- Los tumores pequeños (<2cm – T1) pueden curarse quirúrgicamente con una escisión en forma de V, con resultados funcionales y estéticos excelentes.
- Los tumores más grandes (2–4 cm T2) son a menudo tratados con cirugía. Sin embargo, a menudo requieren una reconstrucción con un colgajo para mantener la funcionalidad y la estética. En este caso, la RT tiene la ventaja de mejorar el resultado funcional y cosmético, manteniendo la piel intacta y la inervación muscular.
- Los tumores > 4 cm (T3 o T4) se aconseja tratarlos con una combinación de cirugía y radioterapia postoperatoria. Se pueden emplear varias técnicas quirúrgicas según el tamaño y ubicación de la lesión, y la necesidad de reconstrucción posterior. La RT puede aplicarse mediante haz externo o braquiterapia.

Los ganglios linfáticos no se suelen tratar en estadios iniciales, salvo que se sospeche afectación clínica. Los tumores grandes (T3-T4) siempre requieren disección cervical, irradiación profiláctica, o ambas técnicas, debido al riesgo alto de enfermedad micrometastática. La profundidad de la lesión (sobre todo si >6mm) es un factor importante pronóstico de afectación ganglionar regional.

Cirugía

La técnica quirúrgica más fiable para determinar los márgenes de resección es la *técnica de Mohs* (excisión quirúrgica micrográfica, con análisis intraoperatorio de los márgenes). En los carcinomas epidermoides se debe respetar hasta 1 cm de margen; esta distancia se puede reducir en los basaliomas (5mm). El objetivo de la reconstrucción labial es mantener la funcionalidad y la estética, con un perfecto afrontamiento del límite cutáneo-bermellón. Esto es más difícil de realizar en el labio superior. Las técnicas reconstructivas más usadas son: técnica de Abbé-Estlander, colgajo de Gillies y Karapandkic.

LENGUA ORAL *(lengua móvil)*

- T1 y T2: La cirugía (glosectomía parcial o hemiglosectomía) con disección cervical es la primera opción terapéutica, permitiendo una resección quirúrgica sin morbilidad funcional significativa. En el caso de RT como tratamiento primario, las lesiones pequeñas pueden ser tratadas con braquiterapia sola, con disección cervical en el momento del implante. Además requiere tratamiento externo, en sesiones prolongadas, a todas las regiones ganglionares en riesgo. La RT postoperatoria se indica para situaciones de alto riesgo. El *National Cancer Institute* aconseja RT para lesiones T2 para preservar el habla y la deglución. Y la cirugía la reserva para fracasos de RT.

- T3 y T4: Se pueden tratar con cirugía o RT. Se tratan habitualmente con cirugía (hemiglosectomía) y RT postoperatoria; con o sin QT concurrente. Si el tumor es extenso y alcanza y afecta al hueso, se realizará una resección mandibular.

- La disección cervical se debe realizar con la exéresis del tumor primario, seguido de RT postoperatoria, cuando se detectan múltiples ganglios linfáticos positivos, extensión extracapsular, invasión vascular o perineural. En pacientes con cáncer lingual N0 clínicos, el riesgo de metástasis ganglionar regional oculta alcanza hasta el 40%, sobre todo cuando la profundidad del tumor primario es mayor de 2-4 mm de grosor. Aún así, se discute la indicación para la disección cervical profiláctica en pacientes N0. Los

tumores en estadíos T3 y T4 avanzados con invasión de musculatura profunda, se asocian con frecuencia a mestástasis ganglionares.

Cirugía:

La resección por vía oral es el abordaje más usado para las lesiones T1 y T2 de la lengua oral. La glosectomía parcial se realiza fácilmente con electrocauterio para lograr la máxima hemostasia. Se debe respetar un margen de tejido lingual sano de al menos 1 a 1,5 cm en todas las dimensiones del espacio; tanto la palpación como la observación sirven para dirigirla. Las muestras intraoperatorias de los márgenes deben obtenerse con bisturí para evitar el artefacto de la cauterización. Como método alternativo, se puede realizar la cirugía con láser CO2. La tasa de supervivencia (>80%) no cambia según la técnica. El láser no proporciona mejores ventajas oncológicas que un bisturí quirúrgico estándar.

Para los tumores linguales T2 y T3, y para los tumores de cualquier tamaño de la base de la lengua o del suelo de la boca, el abordaje con mandibulotomía proporciona la exposición necesaria para lograr una resección con seguridad oncológica. La baja morbilidad de la mandibulotomía paramediana permite su realización y se prefiere pues el acceso oral no permite una valoración adecuada de los márgenes profundos y posteriores.

Tras la resección, se debe realizar el cierre quirúrgico, bien primario bien con la realización de un colgajo. Los colgajos linguales proporcionan los peores resultados reconstructivos; y, a la vista de la amplitud de opciones disponibles, deben evitarse. El uso de un injerto de piel de espesor parcial, cuando sea posible, proporciona un buen resultado funcional. Cuando los defectos incluyen gran parte del suelo de la boca y la lengua, se debe utilizar o bien un colgajo miocutáneo (p.ej. el pectoral mayor) o bien colgajo libre (p.ej. antebraquial radial). Para estos pacientes, la función oral se convierte en un factor decisivo, que puede ser cubierto, al menos parcialmente, por la utilización de un colgajo libre radial sensitivo.

Radioterapia:

El tratamiento con RT única alcanza tasas de control del 86% para los T1 y el 75% para los T2. Debido a la gran frecuencia de complicaciones asociadas con dosis curativas, Wendt y col. sugieren un protocolo de cirugía inicial, con RT postoperatoria en aquellos pacientes con sospecha de recidiva local o cervical. Las técnicas para RT varían, Wendt y col. consideran que la terapia intersticial es necesaria, pero Wang sugiere que el “cono intraoral “boost dose” proporciona una tasa de curación superior comparada con el implante intersticial para lesiones orales T1 o T2. Cualquiera que sea la técnica usada, el tratamiento profiláctico del cuello es necesario para algunos subgrupos de lesiones T1 agresivas o T2. Aunque los hechos que definen este grupo no están definidos, la mayoría de los cirujanos consideran la afectación en profundidad como un factor clave que marca la necesidad de tratamiento del cuello.

El tratamiento del estadio III y IV de la enfermedad requiere tratamiento combinado para el control de la enfermedad locorregional, mejor que la cirugía o la radioterapia sola. Varios ensayos clínicos que han incluido lesiones de la lengua oral como un pequeño subconjunto de la base de pacientes han demostrado beneficiarse de la adición de quimioterapia a la terapia estándar de RT. Sin embargo, se necesitan datos más específicos para demostrar la ventaja del uso de la QT en los tumores de lengua.

SUELO DE LA CAVIDAD ORAL

- Los tumores T1 o T2 son potencialmente curables con cirugía o RT sola. La radiación postoperatoria se indica antes márgenes positivos o invasión perineural.
  - T1: Para lesiones <0,5 cm se debe realizar una exéresis única, si hay un margen de mucosa normal entre la encía y la lesión.
  - T2 (<= 3cm): en general RT si invade lengua. Cirugía si está unida al periostio.
  - T2 (>3cm): pueden tratarse con cirugía, RT o combinando ambas. Se decide en función del grado de incapacidad esperado en la cirugía.

- T3, T4: Resección quirúrgica de borde más disección de cuello o mandibulectomía parcial con disección de cuello, según sea apropiado. Se puede tratar con RT de haz externo con/sin implante intersticial. Las lesiones grandes e infiltrativas T3 y T4 se tratan mejor con cirugía radical, seguida de radiación postoperatoria, con/sin QT.

La disección cervical ganglionar selectiva, la radiación profiláctica ganglionar o ambas, se indican para lesiones T1 o T2 con un grosor mayor de 4 mm. Sin embargo, autores como Sessions y cols. no encontraron ningún beneficio de supervivencia para la disección cervical electiva, suponiendo que la alternativa era el seguimiento cuidadoso con valoración frecuente mediante examen físico y pruebas de imagen. La disección cervical ipsilateral está indicada para lesiones avanzadas y la bilateral se realiza en lesiones que alcanzan línea media. Si ganglios fijos (>5cm), se indica RT preoperatoria y, a continuación, cirugía. Hasta en un tercio de los pacientes con lesiones T4, presentan cuellos N3. Cuando existe afectación, se implican múltiples niveles.

Cirugía: posibilidades técnicas:
- Exéresis por vía oral: se realizará ante lesiones superficiales de la zona anterior o antero-lateral sin extensión lingual y sin contacto con la mandíbula.
- Exéresis por vía externa: para tumores infiltrantes de los planos profundos, con extensión a lengua y/o maxilar inferior.
- Mandibulectomía marginal: en tumores próximos al hueso. Se realiza escisión de un bloque de la porción alveolar, conservando intacta la parte inferior de la mandíbula.
- Mandibulectomía segmentaria: excisión de una sección completa de la mandíbula con disrupción de la continuidad mandibular. Se indica ante invasión directa mandibular. Como consecuencia, se producen alteraciones en el habla y la deglución. Requiere reconstrucción rígida con placa o colgajos óseos libres microvascularizados.
- Mandibulectomía parcial o hemimandibulectomía: Exéresis de la rama mandibular completa, incluido cóndilo y la coronoides.

Radioterapia:

Los tumores pequeños T1 o T2 son sumamente curables con cirugía o radioterapia sola. La RT postoperatoria está indicada para márgenes positivos o invasión perineural. Como RT primaria, las lesiones pequeñas deben ser tratadas solo con braquiterapia; salvo si la lesión está localizada en proximidades de la mandíbula. En este caso, se debe evitar debido al riesgo de osteonecrosis.

Los estadios III y IV tienen tasas de supervivencia de 44% y 47%, respectivamente; éstos requieren tratamiento combinado, que implica con frecuencia exéresis compuestas y reconstrucciones complejas. Los fallos de tratamiento ocurren en el sitio primario el doble de veces que en el cuello.

MUCOSA ORAL (mucosa yugal)

- T1:
  - Las lesiones pequeñas T1 pueden ser tratadas con escisión quirúrgica sola con buen control local. Si la comisura está afectada, se debe considerar RT (incluso braquiterapia).
  - Las lesiones T1 más grandes, se pueden tratar con escisión quirúrgica con injerto de piel de espesor parcial o con RT.

- T2:
  - Las lesiones T2 y aquellas lesiones que alcanza la comisura se tratan mejor con radioterapia para obtener un mejor resultado cosmético y funcional. La radiación se puede administrar por vía externa, por braquiterapia o por cono intraoral, según la situación clínica. Para lesiones pequeñas, con ganglios clínicamente negativos, se puede adoptar una actitud conservadora.
  - Las lesiones T2 grandes (>3cm) pueden tratarse con cirugía, RT o una combinación de ambas, según está indicado. La RT suele elegirse si la lesión compromete comisura, y la cirugía si el tumor invade la lengua.

- T3, T4: Opciones: resección quirúrgica radical sola, RT sola o resección quirúrgica con RT, en general postoperatoria. Las lesiones T3 y T4 con invasión muscular profunda se tratan a menudo con cirugía radical acompañada de RT postoperatoria con o sin QT. La disección ganglionar ipsilateral se indica en todos los estadios T3 y T4.

Cirugía:
- Exéresis intraoral con láser, en lesiones superficiales (que no alcancen plano de bucinador).
- Si lesión extensa: Resección con parte de maxilar superior (incisión de Fegunson modificada) o de la mandíbula (abordaje mediante triángulo submandibular).
- Parotidectomía conservadora: ante afectación del conducto de Stenon.
- Reconstrucción quirúrgica: en el mismo tiempo (colgajo nasogeniano, lingual, bolsa adiposa de Bichat, colgajo miofascial temporal).

La extensión de la resección de estas lesiones grandes es variable, pero puede incluir la resección del maxilar o la mandibula, parotidectomía, disección cervical, o la combinación de varias. La reconstrucción se realiza con colgajo libre (radial) o miocutáneo regional (pectoral mayor), o con un colgajo osteomiocutáneo libre si se necesita hueso. Para las lesiones pequeñas, con ganglios negativos, el cuello puede ser observado. En la actualidad, no se realizan vaciamientos cervicales en las lesiones T1NO, pero debido al 40% de metástasis ocultas en los estadios T avanzados, se debe hacer vaciamiento electivo al tratar los T2 a T4, o cuando el primario muestra mal pronóstico.

TRÍGONO RETROMOLAR

- En las lesiones T1 sin invasión ósea detectable se realiza una resección limitada de la mandíbula.
- Si el T1 es con mínima invasión cortical o T2 pueden ser tratados con cirugía o radioterapia sola. Si se realiza cirugía, y los márgenes son positivos, requerirá RT postoperatoria.
  Los resultados son mejores tras la cirugía sola.
- T3, T4: Las lesiones más extendidas o avanzadas precisan cirugía radical, con exéresis del hueso afecto, y disección cervical ganglionar, seguido de RT postoperatoria. El tratamiento primario con RT no se recomienda para lesiones con invasión ósea.

Debido a la tendencia a metastatizar en ganglios cervicales (de media en un 30%), la disección cervical de los niveles I, II y III se recomienda para todos los tumores con invasión ósea. Las lesiones más extensas, requieren disección cervical completa con RT postoperatoria.

Cirugía: posibilidades técnicas.
- Escisión intraoral en lesiones T1.
- Escisión intraoral y resección de paladar blando en T2.
- T3, T4: Mandibulectomía parcial con abordaje estándar mediante triángulo submandibular, intentando conservar el cóndilo mandibular; se incluye en la resección el área mandibular subyacente al trígono y la parte posterior del canal mandibular con el nervio dentario inferior. Requiere reconstrucción inmediata mandibular. La cantidad de tejidos blandos resecados viene determinada por la extensión, pero suele incluir fosa tonsilar, parte adyacente de lengua, paladar blando y mucosa yugal.

Una de las dificultades a la hora de elegir el tratamiento es el hecho de que este área está formada por mucosa y periostio sobre la rama posterior y ascendente de la mandíbula. Existe poco margen de maniobra suficiente para alcanzar los márgenes de tejidos blandos en el plano mediolateral, y se cuenta con una resistencia perióstica al tumor. Además, la mandíbula subyacente, por su proximidad, a menudo debe ser incluida en la muestra. Las mandibulectomías "*inner-table*" no se pueden realizar de la misma manera que en el arco mandibular anterior debido a la delgadez de la mandíbula en esta región.

La mayoría de los pacientes con este tumor son inicialmente valorados con enfermedad avanzada y metástasis cervicales. Esto requiere a menudo una resección compuesta, incluyendo mandibulectomía parcial y disección cervical. No es necesario dividir el labio inferior para lograr esto, en vista de la clara ventaja cosmética para acceder a esta región a través de una incisión submandibular. Aunque este enfoque exige a menudo la sección de ambos nervios mentonianos, la sensación sobre la mandíbula es recuperada con el tiempo. La cantidad de tejido blando resecado está dictada por la extensión de la enfermedad, pero a menudo incluye la fosa amigdalina, suelo de la boca, lengua, paladar blando, y la mucosa bucal. Aunque los injertos de espesor parcial pueden utilizarse para los defectos pequeños, las lesiones mayores generalmente requieren reconstrucción con un colgajo libre radial o temporal o colgajo de músculo pectoral mayor. Cuando los resultados de la ablación dan un defecto óseo, se recomienda un colgajo libre que contenga hueso.

Radioterapia:

El haz de irradiación externa es a menudo el tratamiento de elección para lesiones T1 y T2, pero las lesiones T3 y T4 requieren terapia combinada, ya sea con RT pre- o postoperatoria.

PALADAR DURO y ENCÍA SUPERIOR

- Los tumores T1 y T2 pueden ser tratados quirúgicamente con una maxilectomía "de infraestructura". El tratamiento reglado del cuello no es necesario. Si la lesión primaria se extiende más allá del paladar duro, se indica una disección cervical de los niveles ganglionares I, II y III. Se puede emplear RT postoperatoria.
- T3: Las lesiones extensas requieren cirugía radical con exéresis total del paladar duro y disección cervical con radiación postoperatoria para tratar la afectación ganglionar, los márgenes positivos o ambos.
- T4: Las lesiones que son extensas e infiltrantes generalmente requieren tratamiento quirúrgico en combinación con radioterapia.

Cirugía:
- Escisión intraoral en lesiones pequeñas (T1).
- Maxilectomía parcial o total en lesiones extensas (T3 ó T4), con ampliación superior si afectación del mucoperiostio nasal o del antro maxilar.

Las metástasis son poco frecuentes, pues el drenaje linfático del paladar duro es escaso. Aunque las metástasis a distancia son raras en el carcinoma escamosos de paladar duro, se ha encontrado una incidencia del 12% en los pacientes con tumores de glándulas salivares.

Debido a que el paladar duro es el suelo del seno maxilar, lo que parece ser una neoplasia submucosa de paladar duro de tamaño moderado, podría ser una neoplasia de seno maxilar que ha erosionado el suelo. Por ello, cualquier lesión extensa, se puede confundir como una lesión primaria de paladar duro. Además, como las metástasis ganglionares son retrofaríngeas, no es necesario, el tratamiento profiláctico del cuello. Solo aquellos pacientes con lesiones T4, pueden presentar incidencia de metástasis ganglionares. El vaciamiento cervical radical, radical/modificado o funcional para todos los casos, se debe decidir en función de los ganglios afectados, la extensión extracapsular, la fijación a tejidos o estructuras vecinas, para quienes la irradiación cervical profiláctica debería ser considerada.

A menudo requiere maxilectomía parcial o total. La reconstrucción tradicional ha sido con una prótesis de obturación. Esta prótesis implica una evaluación preoperatoria por un ortoprotesista. Okay y col. proponen que los defectos que afectan al paladar duro central o el alveolo posterior al canino pueden ser reconstruidos con colgajos de tejidos blandos; esto no interfiere con la rehabilitación estándar con la prótesis, siempre que se respete el canino ipsilateral y un número significativo de piezas dentales contralaterales. Los defectos de la palatomaxilectomía total o subtotal presentan pobres resultados con la reconstrucción con prótesis, y los colgajos libres que incluyen hueso, con implantes osteointegrados para anclaje de la prótesis consecuente, se recomiendan ahora. Esta técnica reduce el tiempo necesario para la rehabilitación dental, en especial, cuando se plantea RT postoperatoria.

Radioterapia:

La RT ha mostrado su eficacia en los T1 y T2, tanto con histología escamosa, como procedentes de glándulas salivares. Pero las lesiones T1 es más fácil tratarlas con cirugía. Para las T3 y T4 extensas, el tratamiento de elección es una combinación de cirugía y RT.

ENCIA INFERIOR:

- T1-T2: lesiones pequeñas pueden tratarse con resección intraoral con extensión al borde óseo o sin ésta, y pueden reconstruirse con un injerto de piel con espesor dividido. La RT puede emplearse en el caso de lesiones pequeñas pero los resultados generalmente son mejores después de la cirugía sola. Las lesiones extensas con destrucción moderada de hueso o metástasis ganglionares deberán tratarse con RT combinada y resección radical o resección radical sola. La RT puede ser pre- o postoperatoria.
- T3, T4: Si el tumor presenta extensa destrucción de mandíbula, y metástasis ganglionares, se controlan precariamente con cirugía, RT o ambas.

Cirugía:
- Si origen en mucosa alveolar y T1: resección limitada intraoral.
- Tumores grandes: resección extensa siguiendo las pautas de tumores de suelo de boca. (Abordaje por triángulo submandibular).
- Mandibulectomía marginal es la técnica más adecuada para los estadios avanzados, siempre que el tumor no envuelva el hueso, o si recientemente se ha extraído alguna pieza dentaria en proximidad del tumor.
- Si primario intraóseo: Resección con todo el espesor óseo de la mandíbula a ese nivel, así como los tejidos blandos que recubren el segmento óseo resecado. Se asume la afectación del n.dentario inferior (por tanto, se reseca todo el trayecto).

Los requisitos de la reconstrucción están basados en el tamaño del defecto y el grado de resección mandibular, necesarios para el control de la lesión primaria. Si la valoración preoperatoria falla para detectar la invasión mandibular, entonces el hueso debe ser evaluado exhaustivamente intraoperatoriamente. Si el tumor primario invade la mandíbula, el periostio debe ser resecado con cuidado. Si el hueso adyacente, está claramente invadido, se debe realizar obligatoriamente una mandibulectomía segmentaria. Si el hueso parece normal, y el periostio

esconde células tumorales, una resección mandibular marginal mínima es necesaria. Después de realizar la resección marginal, el hueso trabecular curetado debería estar expuesto para la valoración intraoperatoria. Y una resección segmentaria se realizará si es positivo. Muchos estudios han demostrado que el estudio de cortes de congelación de hueso trabecular tiene una sensibilidad y especificidad para la invasión tumoral. Aunque la presencia de una calcificación excesiva puede esconder este hallazgo. Por lo tanto, la resección mandibular marginal puede ser realizada sin sacrificar los principios oncológicos. Sin embargo, dada la dificultad para confirmar los márgenes óseos negativos intraoperatorios, dado el éxito de reconstrucción con colgajos libres vascularizados con hueso, algunos autores recomiendan la resección segmentaria y la reconstrucción inmediata con el abordaje más fiable. La resección marginal está contraindicada cuando el hueso ha sido previamente irradiado, cuando el grosor vertical está reducido en el paciente sin dientes, y con afectación ósea cortical

La RT adyuvante se ha indicado para márgenes afectados, invasión perineural o metástasis ganglionares. Aunque las metástasis ganglionares son poco frecuentes en este tipo de tumor.

TRATAMIENTO DEL CUELLO:

En los pacientes sin evidencia de metástasis ganglionares cervicales (N0) se discute su manejo. Las metástasis de los tumores primarios de la cavidad oral siguen una secuencia predecible. Aunque el tratamiento previo del tumor primario (cirugía o RT) pueda provocar un drenaje aberrante, están bien descritas las cadenas cervicales con mayor riesgo de metástasis según la localización del tumor primario. Se ha observado la existencia de micrometástasis hasta en un 33% de las muestras de disecciones cervicales electivas Para las lesiones primarias y en estadios iniciales, la tasa de metástasis cervicales ocultas, varía del 0% al 30%. Por lo tanto, estos primarios requieren tratamiento del cuello, tanto con disección ganglionar como con radiación; esta selección está a menudo basada en la elección de tratamiento para la lesión primaria.

En estadios III y IV, los pacientes con lesiones avanzadas deberán recibir radioterapia electiva a los ganglios linfáticos y/o disección de los mismos. El riesgo de metástasis a los ganglios linfáticos se incrementa ante una histología de alto grado de malignidad, lesiones grandes, o ante diseminación que afecta la mucosa húmeda del labio o la mucosa oral en pacientes con enfermedad recurrente e invasión muscular (orbicularis oris).

Disección cervical electiva:

No se ha demostrado mejoría en la supervivencia con la disección cervical electiva, en relación a la observación (excepto en los tumores de lengua oral). Sin embargo, cuando se adopta una actitud expectante ante un cuello con riesgo de metástasis, los pacientes tienden a presentar enfermedad ganglionar avanzada a pesar de un seguimiento exhaustivo. La disección cervical profiláctica ha mostrado mejorar el control locorregional y, por lo tanto, mejora la calidad de vida del paciente.

Ante la morbilidad asociada a la disección cervical radical, se ha planteado realizar la disección en función de los patrones predecibles de diseminación cervical. La disección cervical selectiva ha demostrado ser un proceso oncológicamente válido, proporcionando un tratamiento efectivo para el cuello N0. Para el cuello N0, la disección cervical suprahomoidea, la cual extrae los ganglios de los niveles I, II, y III, ha demostrado ser una técnica adecuada. En muchos hospitales, se realiza esta disección para todas las lesiones T2 y muchas T1 y T3, cuando los factores pronósticos garantizan su uso (T1 > 1cm de diámetro, o 4-6 mm de grosor). Si uno o más ganglios son positivos o presentan invasión extracapsular, o ambas, recibirán RT postoperatoria. Este procedimiento, reduce la morbilidad en comparación con la disección cervical radical, pero todavía se realizan un gran número de disecciones cervicales innecesarias.

Una limitación planteada a la disección de área suprohomohioidea para los tumores de lengua, es el riesgo de desarrollar metástasis en áreas III o IV en ausencia de afectación

demostrable en los niveles I y II. Aunque limpiar el área IV durante un vaciamiento selectivo, no implica aumento significativo de la morbilidad ni del tiempo operatorio, el riesgo de que se afecte esta área, sin afectación de las previas, es tan bajo, como para obviar realizarlo de forma rutinaria.

En los tumores de cavidad oral, la afectación del nivel V es mínima cuando solo 1 nivel superior está afectado, a menos que se afecte el nivel IV o múltiples niveles. En general, el nivel V no se introduce de rutina en el vaciamiento de cuellos N0.

El vaciamiento cervical funcional o el selectivo ofrecen tasas de control tumoral similar, con menor morbilidad que la disección radical modificada.

El principio fundamental para localizar el ganglio centinela de un tumor primario es disponer de un patrón definido de ganglios linfáticos con alto riesgo de metástasis. Ante las posibilidades de ahorro de coste y tiempo, y mejoras en la morbilidad, la detección del ganglio centinela, ha mostrado ser un procedimiento factible para los pacientes con cáncer de cavidad oral, y cuellos clínicamente negativos. Sin embargo, la capacidad para detectar metástasis *formalmente* no está establecida.

Radiación cervical electiva.

La ventaja teórica de tratar el cuello N0 quirúrgicamente, incluye información del estadiaje, la preparación del donante y vasos para reconstrucción microvascular, y evitar la morbilidad de la radioterapia. Sin embargo, la irradiación cervical ha mostrado tasas de afectación ganglionar menores del 5%. De hecho, no se han demostrado diferencias en recurrencias regionales, tras irradiación cervical electiva vs. cirugía.

Aun conociendo que algunas localizaciones de la cavidad oral son menos proclives a extensión regional ganglionar (paladar, duro, encías, y localizaciones no medianas del labio), el riesgo de afectación regional es lo suficientemente alto en cavidad oral, como para asegurar tratamiento electivo del cuello. Con las lesiones primarias que son más fácilmente tratadas con RT que con cirugía, el campo de radiación puede ser extendido para tratar el cuello simultáneamente.

Principales técnicas a realizar:

- Vaciamiento suprahomohioideo.
- Vaciamiento cervical ganglionar funcional.
- Vaciamiento cervical ganglionar radical.

Estas técnicas han sido tratadas en el capítulo correspondiente.

Así, la gestión del cuello N0 con una cavidad oral-T1 primaria sigue siendo polémica. Aunque no se ha determinado que las lesiones T1 son las más preocupantes, se ha demostrado en un análisis retrospectivo en la Universidad de Virginia que la irradiación electiva total de cuello proporciona un 95% de tasa de control de cuello en comparación con un 38% de tasa de control de la lengua oral T1 Primarias de 1 cm de diámetro o mayores, no tratadas con irradiación profiláctica del cuello.

Opciones de tratamiento estándar: (según el *National Cancer Institute*)

1. Radioterapia sola o disección del cuello:
   a. N1 (0–2 cm).
   b. N2b o N3; todos los ganglios menores de 2 cm. (También debe considerarse un enfoque combinado de cirugía y radioterapia.)

2. Radioterapia y disección del cuello:
   N1 (2–3 cm), N2a, N3.
3. Cirugía seguida de radioterapia, las indicaciones para esto son las siguientes:
   a. Ganglios múltiples positivos.
   b. Metástasis contralaterales subclínicas.
   c. Invasión tumoral a través de la cápsula del ganglio linfático.

d. N2b o N3 (uno o más ganglios en cada cuello, mayor de 2 cm).

4. Radioterapia antes de cirugía:
   Ganglios grandes fijos.

Ganglio centinela

Dada la actual falta de capacidad para identificar las lesiones primarias con más probabilidades de metástasis, algunos cirujanos ahora abogan por el uso de la biopsia del ganglio linfático centinela (GC) para seleccionar los pacientes que requerirán una linfadenectomía selectiva o vaciamiento cervical reglado. El procedimiento implica menos morbilidad que la disección cervical, pero la cuestión de su exactitud no ha sido respondida de manera inequívoca. El ganglio centinela ha sido validado y aceptado como un método útil y exacto para el estadiaje ganglionar en el melanoma cutáneo y, más recientemente, en el manejo del cáncer de mama. Ross y col. incluyen un gran número de biopsias realizadas en múltiples centros diferentes. Sus resultados apoyan el punto de vista de que el ganglio centinela puede ser útil en la detección de enfermedad oculta cuello, la sensibilidad es muy alta en general, pero era tan bajo como el 80% de los cánceres del suelo de la boca. Lamentablemente, en más de la mitad de los pacientes estudiados, el ganglio centinela se realizó solo y no puede ser correlacionado con la disección cervical electiva. En última instancia, el ganglio centinela puede ser un enfoque efectivo para la evaluación de la N0 cuello, pero, en la actualidad, se requiere mayor validación de la técnica.

SEGUNDOS TUMORES PRIMARIOS:

Los pacientes con carcinoma de cabeza y cuello presentan un riesgo incrementado de desarrollar segundos tumores primarios del tracto aerodigestivo. Alrededor de un 15% (del 5 al 30% según series) de los pacientes diagnosticados pueden desarrollar un nuevo tumor primario; si persiste el hábito tabáquico el riesgo aumenta hasta un 40%. Parece ser que son más frecuentes los segundos primarios en pacientes con cáncer en la parte inferior de cavidad oral, que en el resto (lengua, mucosa yugal, paladar).

RECONSTRUCCIÓN QUIRÚRGICA:

Tras la resección de un tumor de cavidad oral, los defectos pueden ser solucionados de diferentes formas, tal cómo se explicará a continuación.

Los defectos pequeños intraorales, pueden ser cerrados primariamente, cubiertos con un injerto local o permitir que cierren por segunda intención. Los defectos grandes, requieren reconstrucciones complejas con injertos.

En estadios avanzados, el tratamiento quirúrgico lleva con frecuencia asociado un procedimiento reconstructivo. En cabeza y cuello, y en especial en cavidad oral, la reconstrucción aparte de estética tiene que ser lo más funcional posible.

En el presente capítulo, nos interesa mencionar 2 tipos de reconstrucciones: los colgajos pediculados, y los injertos microvasculares de tejido libre.

El *colgajo de músculo pectoral* proporciona un tejido bien vascularizado para la reconstrucción en el mismo tiempo quirúrgico. Es un ejemplo de colgajo con pedículo vascular. Recibe la vascularización de la arteria tóracoacromial. Es útil tanto para reconstrucciones intraorales como externas. Aunque en la reconstrucción intraoral tiene algunas desventajas, como son el vello, la limitación en el arco de rotación y un grosor excesivo para pequeños defectos.

Los *injertos microvasculares libres* han revolucionado la reconstrucción en cabeza y cuello, proporcionando el colgajo y sus vasos nutricios. Los más usados son el colgajo radial de antebrazo y el de recto abdominal.

Los defectos mandibulares también se pueden reconstruir con éxito. Se usan colgajos óseos compuestos, incluyendo colgajo libre osteocutáneo de cresta ilíaca o colgajo libre osteocutáneo peroneo. Los colgajos óseos de la peroné, la cresta ilíaca y la escápula están disponibles para el cirujano reconstructivo. Los tejidos blandos del antebrazo radial, lateral del

brazo, trapecio, recto abdominal y otros sitios proporcionan tejidos blandos vascularizados no irradiados para fines reconstructivos.

Colgajos cutáneos axiales:	
	- Deltopectoral
Colgajos músculo-cutáneos	
Se clasifican según su irrigación en 5 tipos (Mathes y Nahai)	- Colgajo pectoral mayor. - Colgajo de músculo recto anterior de abdomen. - Colgajo de dorsal ancho. - Colgajo de platisma colli. - Colgajo de esternocleidomastoideo.
Colgajos fasciocutáneos:	
	- Colgajo escapular. - Colgajo osterofasciocutáneo peroneal. - Colgajo antebraquial radial
Colgajos viscerales:	
	- Asa yeyunal. - Epiplon mayor.

Tabla 3. - Colgajos reconstructivos en cirugía de cavidad oral

COMPLICACIONES

La mayoría de las complicaciones tras la cirugía oral están en relación con la herida. Otro factor importante es la extensión quirúrgica. El importante aporte sanguíneo de la cavidad oral ayuda a asegurar una buena irrigación de los tejidos blandos y a resolver la infección. La técnica quirúrgica tiene que ser cuidadosa para minimizar las complicaciones. Es importante manipular los tejidos atraumáticamente, conseguir una buena hemostasia – evitando el uso excesivo del electrocauterio– , y obliterar cualquier espacio muerto. Además se debe realizar una buena preparación preoperatoria antiséptica de la cavidad oral (minimizando así cualquier colonización bacteriana). Con estas medidas se intenta reducir la inflamación y mejorar la curación y reducir la formación de tejido de cicatriz, que tienden a maximizar la función postoperatoria.

Las heridas orales cerradas por primera intención curan mejor. La mayoría de lesiones oral granularán bien, desde varios días a semanas. Los colgajos de piel pueden ser útiles pero se pierden frecuentemente cuando se colocan sobre superficies móviles o directamente sobre la cortical ósea. Cualquier hueso o cartílago expuesto en la cavidad oral, permitirá la formación de tejido de granulación y retrasará la cicatrización. Obviamente los dientes cariados o infectados deben ser extraídos en la cirugía. 24 horas de antibiótico IV, iniciados 1h antes de la cirugía, pueden ayudar a disminuir la infección de la herida. Las técnicas cuidadosas para cerrar ayudarán a minimizar las complicaciones de la herida postoperatorias. Se debe el cierre bajo tensión, en especial de los tejidos irradiados. La sutura se debe realizar siempre por planos. La presencia de una cura sucia o una fístula cutánea oral persistente pueden estar en relación a la presencia de un cuerpo extraño, como puede ser material, suturas no absorbibles, o hueso "retenido".

La frecuencia, complejidad y duración de las complicaciones de la herida, son mayores en los pacientes irradiados.

Cuando se realizan resecciones locales, los problemas incluyen la pérdida del injerto de espesor parcial, con cicatrización retrasada por segunda intención, fístula, exposición de la arteria carótida, o retraso en la terapia adyuvante debido a la necesidad de un colgajo de tejido adicional. Como la complejidad del procedimiento aumenta, la lista de complicaciones también

aumenta. Cuando se usa un colgajo, la pérdida del colgajo y la fístula resultante son las preocupaciones más importantes. Por esta razón, es apropiado proteger la carótida en una disección cervical. Esto se puede hacer con el músculo esternocleidomastoideo libre, o si el músculo se ha sacrificado, con un injerto dérmico o sustituto (p.ej. Alloderm©). La mandíbula desprotegida, con su potencial pérdida de viabilidad, es otra preocupación, con un colgajo perdido, especialmente si se ha realizado para el acceso quirúrgico una osteotomía y fijación con placa. Si se ha realizado una mandibulectomía marginal, la capacidad del paciente para portar una dentadura resulta comprometida. La necrosis final de hueso o la fractura patológica es una complicación potencial si una mandibulectomía "*inner-table*" es necesaria. Si un segmento entero ha sido resecado, especialmente en el mentón o en el cuerpo, la incompetencia oral severa será un problema si este segmento no se repara con una placa o con un injerto óseo. La disminución de la habilidad para hablar o deglutir, están directamente relacionadas con la cantidad de tejido blando resecado.

En los vaciamientos cervicales ganglionares, las complicaciones incluyen el sangrado, la infección, la lesión del nervio marginal mandibular (debilidad de la comisura de la boca), lesión del hipogloso (parálisis homolateral lingual), sección del conducto torácico – con fuga de quilo – (más probable en disección izquierda), lesión del nervio frénico (parálisis del hemidiafragma), lesión del plexo braquial (muy raro), oído dormido, y la, obvia, deformidad estética del cuello. La incidencia de complicaciones se ha reducido con el vaciamiento funcional o con el suprahomoideo, en comparación con el radical.

En resumen, la incidencia de complicaciones mayores en la cirugía del cáncer oral puede ser reducida por la selección apropiada de pacientes, la valoración preoperatoria, la técnica meticulosa y los cuidados postoperatorios adecuados.

Las complicaciones mayores sistémicas son infrecuentes en la cirugía de la cavidad oral. Las complicaciones cardiopulmonares ocurren en relación a comorbilidades previas. El manejo de diabetes, malnutrición o hipotiroidismo, son cruciales para prevenir las complicaciones. La mayoría de los pacientes con cáncer oral son ancianos, con comorbilidades que deberán ser valoradas antes o inmediatamente después de la cirugía. Se recomienda consulta a anestesia, cardiología y nutrición.

Las complicaciones de la RT incluyen fatiga y pérdida de peso, mucositis, xerostomía (sequedad de la boca) y pérdida de gusto; y eritema y descamación de la cara, y edema laríngeo, causando carraspeo. Raras, pero severas, son la pérdida de audición, la osteorradionecrosis, el trismus, y la ruptura de la arteria carótida.

REHABILITACIÓN FUNCIONAL

La rehabilitación de la función es un elemento crítico en la cirugía oral efectiva. Tras las resecciones orales importantes, los pacientes necesitan rehabilitación para hablar, masticar y deglutir. No se debe obviar tampoco, la recuperación estética. Este proceso se consigue en un ambiente multidisciplinario, que incluye cirujanos de cabeza y cuello, de máxilo-facial y de cirugía plástica, logoterapeutas, enfermeras, dentistas y ortodoncistas. Quizás el elemento más importante de rehabilitación es la resección óptima y la reconstrucción en el momento de la cirugía. Mientras la solvencia oncológica de la resección tumoral no se vea comprometida por motivos funcionales, no será necesaria la resección excesiva de tejidos blandos no afectos. Siempre que sea oncológicamente posible, se respetarán los nervios hipogloso, lingual y mentoniano.

La reconstrucción de los defectos orales tras la cirugía ablativa es fundamental para la rehabilitación oral. Tal vez el avance más importante en la cirugía de cabeza y cuello en los últimos 15 años ha sido la utilización segura y eficaz de la transferencia de tejidos para realizar la reconstrucción. La transferencia de tejido libre permite ahora una excelente reconstrucción de

la mandíbula, la piel y la mucosa de la cavidad oral. Es evidente que el uso apropiado de estos tejidos reconstructivos ha mejorado espectacularmente el resultado funcional de los pacientes con cáncer oral. Estos deben emplearse siempre que sea necesario. La adecuada reconstrucción del arco mandibular, y de los tejidos blandos de la lengua y del suelo de la boca incrementará en forma significativa la probabilidad de conseguir el habla y la deglución aceptable tras la cirugía.

La rehabilitación de la deglución después de la cirugía de cavidad oral es importante. La cirugía en esta localización influye más en la fase preparatoria y la fase oral de la deglución. La radioterapia pre– o postoperatoria altera frecuentemente la fase preparatoria, produciéndose la xerostomía, significativa en la mayoría de los pacientes irradiados. La xerostomía limita los tipos y la consistencia de los alimentos que se puedan tragar. La mayoría de los pacientes con radiación de la cavidad oral requieren frecuentes sorbos de agua para mantener la humedad y líquidos para acompañar los alimentos a la mesa. Una opción experimental para tratar de limitar la xerostomía es usar un protector de la glándula salival, como *Salagen* (pilocarpina clorhidrato) durante la radiación. El beneficio de Salagen® aún no está probado y está contraindicado en la presencia de enfermedad arterial coronaria. La *amifostina* está aprobado para la prevención de la xerostomía inducida por la radiación, pero no es muy utilizado.

La masticación es fundamental para una eficaz fase preparatoria de la deglución. La continuidad del arco mandibular ofrece una gran ventaja para la masticación. Sin embargo, frecuentemente un paciente con un defecto segmentario del cuerpo de la mandíbula puede masticar algunos alimentos satisfactoriamente. En ocasiones, una prótesis "guía-plana" es útil para maximizar la oclusión de los dientes en un paciente con un defecto lateral de la mandíbula. Este tipo de prótesis ayuda a superar la desviación de la mandíbula al lado resecado con la acción sin oposición de los músculos pterigoideos contralaterales. Un defecto sin reconstruir de la mandíbula anterior es poco frecuente hoy en día. Este defecto impedirá la masticación de los sólidos y los pacientes no van a tolerar más que un puré de dieta. La combinación de una mala masticación, la deglución, el habla y la articulación, el defecto estético y la incompetencia oral hacen del defecto del arco mandibular anterior, algo que debe ser evitado en toda circunstancia.

La fase de preparación oral de la deglución también puede ser inhibida por el trismus, que es común después de la cirugía y / o irradiación posterior de la cavidad oral y la orofaringe. La elevación de la lengua en esta fase puede ser limitada debido a la pérdida de tejido, ya sea por volumen o por la función motora después de la cirugía. Los pacientes con glosectomía casi total pueden, a veces, ser rehabilitados con una prótesis palatina caída, que reduce el nivel del paladar duro de manera que el tejido residual lengua puede articular con ella para propulsar el bolo posteriormente.

El ortodoncista desempeña un papel fundamental en la rehabilitación de la deglución oral después del tratamiento contra el cáncer. El número y la calidad adecuada de los dientes y de su alineación pueden restaurarse con dentaduras maxilares y gingivales. Después de la resección del maxilar superior o del paladar duro, se debe usar un obturador dental para cubrir las fístulas oroantrales y oronasales; este es necesario para tragar sin regurgitación nasal. Los pacientes con grandes defectos maxilares pueden lograr excelentes resultados funcionales con un obturador.

Los implantes osteointegrados son un avance importante en la rehabilitación oral. Se deben evitar en la mandíbula atrófica, especialmente después de la RT. La osteointegración también se puede utilizar para la fijación externa de la prótesis cosmética después de la cirugía para el cáncer extenso de la cavidad oral, que incluye los tejidos blandos de la cara. Es importante para la rehabilitación del paciente que tiene una apariencia estética aceptable en público. Muchos pacientes se benefician de la terapia y la evaluación certificada por terapeutas del habla y la deglución. A menudo pueden recomendar ejercicios para la articulación de la palabra y puede ayudar tanto al paciente y como al ortodoncista para optimizar la prótesis y recomendar métodos alternativos de formación fonética.

El faringoesofagograma con bario puede ser una herramienta útil para el diagnóstico de las alteraciones de masticación y deglución. Con los datos obtenidos, se pueden elaborar estrategias para mejorar la función, y pautar ejercicios al paciente. Los terapeutas en base a toda esta información pueden aconsejar el tipo de consistencia y las temperaturas de los alimentos.

La consulta con un nutricionista con experiencia en pacientes intervenidos de cirugía oral es indispensable para proporcionar al paciente información y sugerencias en relación a los alimentos adecuados, para mantener una alimentación equilibrada, dentro de las restricciones condicionadas por la situación postquirúrgica de la cavidad oral. Muchos pacientes se benefician de los suplementos preparados comerciales, que están formulados específicamente como una dieta equilibrada. Algunos pacientes pueden subsistir en suplementos dietéticos líquidos por sí solos, mientras que la mayoría se benefician de los alimentos ordinarios como tolerados con suplementos alimenticios adicionales, según sea necesario. Casi cualquier alimento puede ser todos los días preparado como puré en una licuadora y bebido. Los pacientes deben pesarse con frecuencia en el período postoperatorio para controlar la pérdida de peso.

Mientras el paciente re-aprende a tragar, puede necesitarse una sonda de alimentación. Los miembros del equipo de rehabilitación deben educar al paciente en relación con la higiene oral. El cepillado de dientes y los tratamientos con fluoruro se deben hacer por lo menos dos veces al día. Los pacientes con xerostomía post-radiación requieren frecuentes sorbos de agua, y pueden beneficiarse de sialagogos como pastillas o goma de mascar, pero es fundamental que éstas estén libres de azúcar, porque el riesgo de caries está muy aumentado tras la radioterapia.

Los colgajos reconstructivos con colgajos de piel, que forran la cavidad oral pueden requerir cepillado frecuente para eliminar los desechos acumulados de piel y, a veces, el recorte del pelo que crecen en ellos. Se consigue así un mejor confort de los pacientes y una reducción de la adherencia de los alimentos. En los colgajos reconstructivos que han sido irradiados ya no crece el cabello. Los colutorios orales con alcohol se deben evitar, ya que secan los tejidos y causan quemazón y malestar. Se aconseja una solución salina normal o solución salina con bicarbonato sódico. El éxito de la rehabilitación oral después de la cirugía por cáncer oral requiere un equipo dedicado de especialistas que trabajan juntos. Cada uno puede contribuir de manera significativa hacia la rehabilitación del habla, la deglución y la aparición de cáncer de la cavidad bucal del paciente.

BIBLIOGRAFÍA:

1. Akst LM, Strome M. Laser Surgery for Head and Neck Cancer. En: Current Clinical Oncology: Squamous Cell Head and Neck Cancer. Recent Clinical Progress and Prospects for the Future. Edited by: D. J. Adelstein. Humana Press Inc., Totowa, NJ. 2005. P.43-58.
2. Alvarez-Gómez GJ, Alvarez-Martínez E, Jiménez-Gómez R, Mosquera-Silva Y, Gaviria-Núñez AM, et al. Reverse smokers's and changes in oral mucosa. Med Oral Patol Oral Cir Bucal. 2008 Jan1;13(1):E1-8.
3. Ayllón-Barbellido S, Campo-Trapero J, Cano-Sánchez J, Perea-García MA, Escudero-Castaño N, Bascones-Martínez A. Gene therapy in the management of oral cancer: Review of the literature. Med Oral Patol Oral Cir Bucal. 2008 Jan 1; 13(1):E15-21.
4. Bagán Sebastián JV. Atlas de enfermedades de la mucosa oral. Editado por Syntex Latino SA, 1995.
5. Brockstein B, Khandekar JD. Chemotherapy for Head and Neck Cancer. En: Ballenger's Otorhinolaryngology. Ballenger JJ, Snow JB. 16th Ed. BC Decker Inc. Chicago. 2003: 1321-1339.
6. Calabrese L, Bruschini R, Ansarin M, Giugliano G, De Cicco C, Ionna F, et al. Role of centinela lymph node biopsy in oral cancer. Acta Otorhinolaryngol Ital 26, 345-349, 2006.
7. Feng L, Wang Z. Chemopreventive Effect of Celecoxib in Oral Precancers and Cancers. Laryngoscope. 2006 Oct;116(10):1842-5.
8. Gibson MK, Forastiere AA. Reassessment of the role of induction chemotherapy forhead and neck cancer. Lancet Oncol 2006; 7: 565–74
9. Gil-Carcedo L.M. El acceso quirúrgico a los tumores de la cavidad oral. Tumores de la lengua móvil. Tumores de la orofaringe. En: Tratamiento quirúrgico de los tumores de cabeza y cuello. Ponencia oficial de la SEORL 1992. Ed: L.M. Gil Carcedo. Ed.Garsi. Madrid 1992. Capítulo XIV. p243-256.
10. Gómez Castellano R, Gallo Terán J, Señaris González B, Teigeiro Núñez V. Tumores de la Cavidad Oral. En: Manual del Residente de ORL y Patología cérvico-facial. SEORL. Madrid 2002.
11. Jameson MJ, Levine PA. Neoplasms of the Oral Cavity. En: Head & Neck Surgery – Otolaryngology. Bailey BJ, Johnson JT, Newlands SD. 4th Edition. 2006 Lippincott Williams & Wilkins. p1552 - 1567.
12. Kraus DH, Joe JK. Neoplasms of the Oral Cavity and Oropharynx. En: Ballenger's Otorhinolaryngology. Ballenger JJ, Snow JB. 16th Ed. BC Decker Inc. Chicago. 2003: 1408 – 1438.
13. López Pizarro VM. Factores pronósticos del carcinoma epidermoide de cavidad oral: Análisis multivariante. Revista española de cirugía oral y máxilofacial. Vol. 21, nº 2, 1999, págs. 59-70.
14. Mafee MF. Imaging of the Oral Cavity, Pharynx, Larynx, Trachea, Salivary Glands, and Neck. En: Ballenger's Otorhinolaryngology. Ballenger JJ, Snow JB. 16th Ed. BC Decker Inc. Chicago. 2003: 1353-1391.
15. *Neville B, Damm D, Allen C, Bouquot J. Oral and Maxilofacial Pathology. 2ªEd. Saunders. Philadelphia. 2001 (varios capítulos).*
16. Oliver RJ, Clarkson JE, Conway DI, Glenny A, Macluskey M, Pavitt S, Sloan P, The CSROC Expert Panel, Worthington HV. Interventions for the treatment of oral and oropharyngeal cancers: surgical treatment. ***Cochrane*** Database of Systematic Reviews 2007, Issue 4. Art. No.: CD006205. DOI: 10.1002/14651858.CD006205.pub2.
17. *Pasler FA. Color Atlas of Dental Medicine Radiology. Thieme 1998*
18. Peña González A, Arredondo López M, Vila Martínez L. Comportamiento clínico y epidemiológico del cáncer de cavidad oral. Rev Cubana Estomatol, ene.-mar. 2006, vol.43, no.1, p.0-0.
19. *Peterson's Principles Of Oral And Maxillofacial Surgery. 2ª Ed. Edit. Michael Miloro. Becker Inc 2004.*

20. Ramos Medina B, Martínez-Barba E, Rodríguez González MA, Palazón Tovar T, Villanueva Sanvicente V, Amorós García MD, Vidal Torres A, Méndez Trujillo S. Tumores metastásicos en cavidad oral. Revista española de cirugía oral y máxilofacial. Vol.23, nº 1, 2001, pags. 27-31
21. *Reichart PA, Philipsen HP. Color Atlas of Dental Medicine. Oral pathology. Thieme. 2000*
22. Sargeran K, et al., Survival after diagnosis of cancer of the oral cavity, Br J Oral Maxillofac Surg (2007), doi:10.1016/j.bjoms.2007.11.004 (article in press).
23. Scully C, Bagan J. Recent advances in Oral Oncology. Oral Oncology (2007) 43, 107 – 115.
24. Shiga K, Ogawa T, Sagai S, Kato K, Kobayashi T. Management of the Patients with Early Stage Oral Tongue Cancers. Exp. Med., 2007, 212, 389 – 396.
25. Strome SE, Gustafson RO, Neel HB III. Cancer Immunology. En: Ballenger's Otorhinolaryngology. Ballenger JJ, Snow JB. 16th Ed. BC Decker Inc. Chicago. 2003:1298-1308.
26. Van der Waal R, van der Waal I. Oral non-squamous malignant tumors; diagnosis and treatment. Med Oral Patol Oral Cir Bucal. 2007 Nov 1;12(7):E486-91.
27. Van Waes C. Molecular Biology of squamous cell carcinoma. En: Ballenger's Otorhinolaryngology. Ballenger JJ, Snow JB. 16th Ed. BC Decker Inc. Chicago. 2003:1309-1320.

RECURSOS ON-LINE:

1. American Cancer Society – Detailed Guide: Oral Cavity and Oropharyngeal Cancer. Last Review Date: 9/26/2007. www.cancer.org
2. Linares Noguera E, Viñals i Viñals JM. Tumores Intraorales y Craneofaciales. Manual on-line de Cirugía Plástica. www.secpre.org
3. National Cancer Institute – Cáncer del labio y la cavidad oral: Tratamiento (PDQ®) - Información para profesionales. Revisión 11-01-2008. www.cancer.gov
4. NIH Genetic Modification Clinical Research Information System (GeMCRIS®). www.gemcris.od.nih.gov
5. Scottish Intercollegiate Guidelines Network. Diagnosis and management of Head and Neck Cancer. October 2006. www.sign.ac.uk.
6. Universidad de Bonn. Cáncer del labio y la cavidad oral. www.meb.uni-bonn.de/cancernet/spanish/202840.html
7. University of Virginia Health System. www.healthsystem.virginia.edu/UVAHealth/adult_oralhlth_sp/cancer.cfm