

Tabla 1







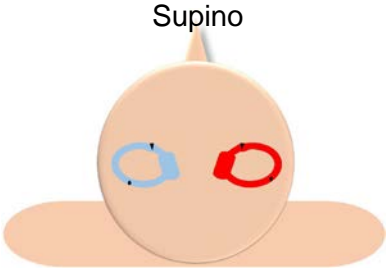

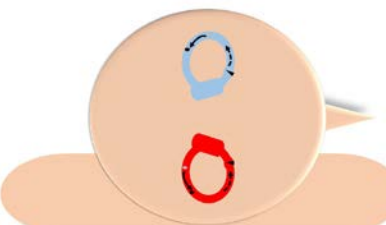
Conducto y tipo	Pruebas diagnósticas	Nistagmo	Nistagmo tras incorporación	Tratamiento
<u>Conductolitiasis CP derecho</u>	Prueba de Dix-Hallpike derecha	Superior y antihorario 	Inferior y horario 	Maniobra de Epley Maniobra de Semont Derechas
	Prueba de decúbito lateral derecho	Superior y antihorario 		
<u>Conductolitiasis CP izquierdo</u>	Prueba de Dix-Hallpike izquierda	Superior y horario 	Inferior y antihorario 	Maniobra de Epley Maniobra de Semont izquierdas
	Prueba de decúbito lateral izquierdo	Superior y horario 		

Tabla 2: Diagnóstico de la conductolitiasis del brazo posterior del conducto horizontal

Lado izquierdo afecto			Conductolitiasis brazo posterior	Lado derecho afecto		
Duración	Latencia	Nistagmo	Prueba de rotación cefálica	Nistagmo	Latencia	Duración
			Supino 			
< 1 min Vídeo: Conductolitiasis CH izquierdo brazo posterior Decúbito lateral izquierdo	< 10 seg	Horizontal izquierdo, Más intenso ↓	Lateral izquierda 	Horizontal izquierdo, Menos intenso ↓	<10 seg	< 1min Vídeo: Conductolitiasis CH derecho brazo posterior Decúbito lateral izquierdo
<1 min Vídeo: Conductolitiasis CH izquierdo brazo posterior Decúbito lateral derecho	< 10 seg	Horizontal derecho, menos intenso ↓	Lateral derecha 	Horizontal derecho, más intenso ↓	< 10 seg	< 1 min Vídeo: Conductolitiasis CH derecho brazo posterior Decúbito lateral derecho




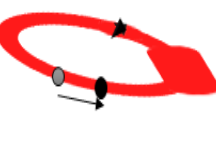
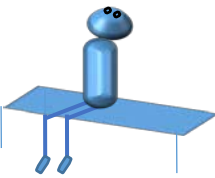
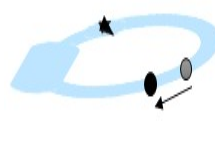
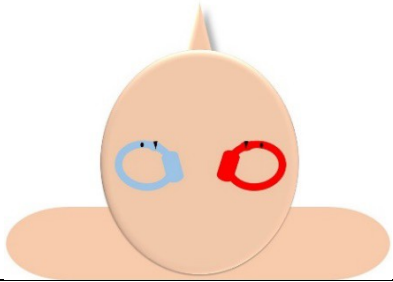
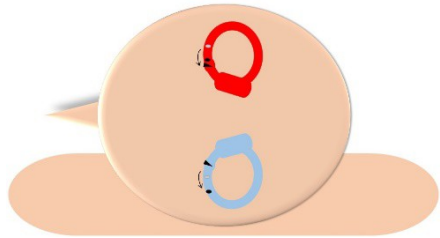
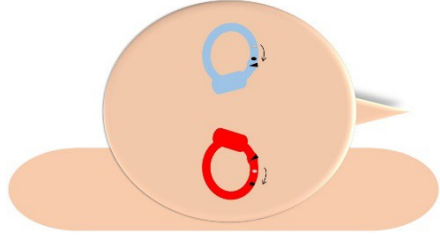
Lado derecho afecto		Maniobra de Bow & lean	Lado izquierdo afecto	
Nistagmo				Nistagmo
Horizontal derecho ←		Flexión 		Horizontal izquierdo →
Horizontal izquierdo →		Extensión 		Horizontal derecho ←

Tabla 3: Diagnóstico de la conductolitiasis del brazo anterior del CH

Lado izquierdo afecto			Conductolitiasis brazo anterior	Lado derecho afecto		
Duración	Latencia	Nistagmo	Prueba de rotación cefálica, posición	Nistagmo	Latencia	Duración
			Supino 			
< 1min Vídeo: Conductolitiasis CH izquierdo brazo anterior Decúbito lateral izquierdo	<10 seg	Horizontal derecho, Menos intenso ↑	Lateral izquierda 	Horizontal derecho, Más intenso ↑	<10 seg	< 1 min Vídeo: Conductolitiasis CH derecho brazo anterior Decúbito lateral izquierdo
< 1 min Vídeo: Conductolitiasis CH izquierdo brazo anterior Decúbito lateral derecho	<10 seg	Horizontal izquierdo, más intenso ↑	Lateral derecha 	Horizontal izquierdo, menos intenso ↑	<10 seg	<1 min Vídeo: Conductolitiasis CH derecho brazo anterior Decúbito lateral derecho

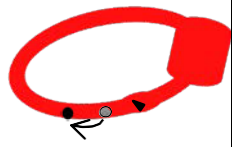
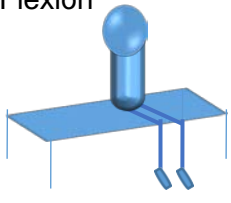
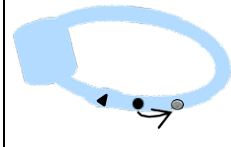

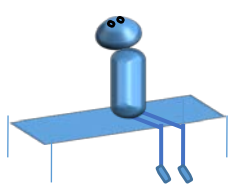
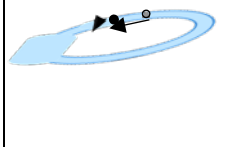
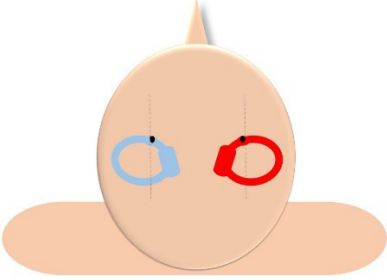
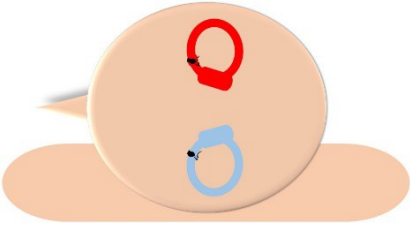
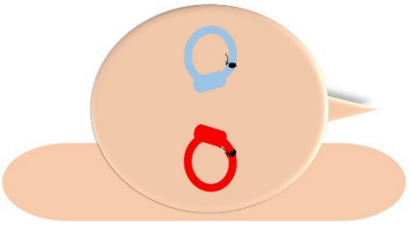
Lado Derecho afecto		Maniobra de Bow & lean	Lado Izquierdo afecto	
Nistagmo				Nistagmo
Horizontal izquierdo →		Flexión 		Horizontal derecho ←
Horizontal derecho ←		Extensión 		Horizontal izquierdo →

Tabla 4: Diagnóstico de la cupulolitiasis del CH

Lado izquierdo afecto			cupulolitiasis	Lado derecho afecto		
Duración	Latencia	Nistagmo	Prueba de rotación cefálica, posición	Nistagmo	Latencia	Duración
Mientras mantenga posición Vídeo: Pseudoespontáneo izquierdo	No	Horizontal Izquierdo ←	Supino 	Horizontal Derecho →	No	Mientras mantenga posición Vídeo: Pseudoespontáneo derecho
> 1 min (mientras mantenga posición) Vídeo: cupulolitiasis CH izquierdo Decúbito lateral izquierdo	No	Horizontal derecho, Menos intenso ↑	 Lateral izquierda	Horizontal derecho Más intenso ↑	No	> 1 min (mientras mantenga posición) Vídeo: cupulolitiasis CH derecho Decúbito lateral izquierdo
> 1 min (mientras mantenga posición) Vídeo: cupulolitiasis CH izquierdo Decúbito lateral derecho	No	Horizontal izquierdo, más intenso ↑	 Lateral derecha	Horizontal izquierdo, menos intenso ↑	No	>1 min (mientras mantenga posición) Vídeo: cupulolitiasis CH derecho Decúbito lateral derecho

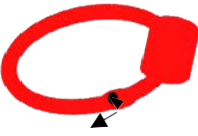
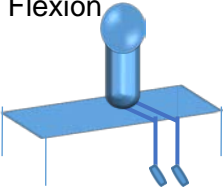
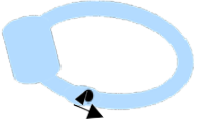

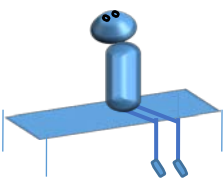






Lado derecho afecto		Maniobra de Bow & Lean	Lado izquierdo afecto	
Nistagmo				Nistagmo
Horizontal izquierdo →		Flexión 		Horizontal derecho ←
Horizontal derecho ←		Extensión 		Horizontal izquierdo →

Tabla 5: nistagmos obtenidos en las pruebas diagnósticas para la conductolitiasis del CA

Lado izquierdo patológico			Prueba diagnóstica	Lado derecho patológico		
Duración	Latencia	Nistagmo		Nistagmo	Latencia	Duración
<1 min	<10 seg	Inferior y horario	Dix- Hallpike izquierda 	Inferior y antihorario	<10 seg	< 1 min
		Vídeo: conductolitiasis CA izquierdo 	Dix-Hallpike derecha 	Vídeo: Conductolitiasis CA derecho 		
			Hiperextensión cefálica 